TÜRKİYE CUMHURİYETİ
MARMARA ÜNİVERSİTESİ
SAĞLIK BİLİMLERİ ENSTİTÜSÜ

ÇİFT ÇENE ORTOGNATİK CERRAHİ SONRASI KONDİL BAŞI DEĞİŞİKLİKLERİNİN ÜÇ BOYUTLU DEĞERLENDİRİLMESİ

BETÜL NAZLI GÜLÇEK

UZMANLIK TEZİ

ORTODONTİ ANABİLİM DALI

DANIŞMAN

Dr. Öğr. Üyesi ELVAN ÖNEM ÖZBİLEN

2021-İSTANBUL

TÜRKİYE CUMHURİYETİ
MARMARA ÜNİVERSİTESİ
SAĞLIK BİLİMLERİ ENSTİTÜSÜ

ÇİFT ÇENE ORTOGNATİK CERRAHİ SONRASI KONDİL BAŞI DEĞİŞİKLİKLERİNİN ÜÇ BOYUTLU DEĞERLENDİRİLMESİ

BETÜL NAZLI GÜLÇEK

UZMANLIK TEZİ

ORTODONTİ ANABİLİM DALI

DANIŞMAN

Dr. Öğr. Üyesi ELVAN ÖNEM ÖZBİLEN

2021-İSTANBUL

TEZ ONAYI SAYFASI

BEYAN

Bu tez çalışmasının kendi çalışmam olduğunu, tezin planlanmasından yazımına kadar bütün safhalarda etik dışı davranışımın olmadığını, bu tezdeki bütün bilgileri akademik ve etik kurallar içinde elde ettiğimi, bu tez çalışmayla elde edilmeyen bütün bilgi ve yorumlara kaynak gösterdiğimi ve bu kaynakları da kaynaklar listesine aldığımı, yine bu tezin çalışılması ve yazımı sırasında patent ve telif haklarını ihlal edici bir davranışımın olmadığı beyan ederim.

BETÜL NAZLI GÜLÇEK

İmza

TEŞEKKÜR

Fakülteden ayrılmadan önceki tez danışmanım olup, hayatımda çok ayrı bir yeri olan, neşesini, hoş sohbetini kimseden esirgemeyen, zor durumda olduğumuzda hemen yardımımıza koşan, kliniği sadece iş ortamı değil bir yuva gibi hissettiren, bilgisini ve tecrübesini her daim içtenlikle bize aktaran yılların eskitemediği saygıdeğer hocam Prof. Dr. Sibel BİREN' e çok teşekkür ederim.

Ayrıca;

Uzmanlık eğitimimin son dönemlerinde fakültemize gelip güleryüzlülüğü, sevecenliği, bilgisi ve yardımseverliği ile benim ve bütün bölüm arkadaşlarımın kalbini kazanan, tez dönemim boyunca benden hiçbir yardımı esirgemeyen sevgili hocam ve danışmanım Dr. Öğr. Üyesi Elvan Önem ÖZBİLEN' e;

Her zaman bizi dinleyen, bize dinlemeyi öğreten, hastaları nasıl tedavi edeceğimizin yanı sıra zor durumlarla nasıl başa çıkacağımızı içtenlikle bize aktaran, Covid-19 pandemisi boyunca kendi sağlığından çok bizi düşünen, pandemi sürecinde bölümümüzdeki birlik ve beraberliğin bir an olsun azalmasına ve zoom toplantıları sayesinde eğitim sürecimizin aksamasına engel olan, bilgisini ve tecrübesini bize aktardığı için minnettar olduğum değerli hocam Prof. Dr. Z. Ahu ACAR' a;

Ufkumuzu genişleten, daima ilerlememizi ve arkamıza bakmamamızı sağlayan, bize disiplini, zor şartlarla nasıl başa çıkılacağını öğreten ve her zaman kapısının içtenlikle açık olduğunu bildiğimiz Prof. Dr. Fulya ÖZDEMİR' e;

Uzmanlık eğitimim boyunca sadece ortodonti alanında değil hayata dair çok şey öğrendiğim, hastalarını, yaptığı işi son dereceye önemseyen ve bize bunu öğreten, fedakârlığı ve çalışma azmini örnek aldığımız, bende sonsuz emeği olan sevgili hocam Dr. Öğr. Üyesi Nuray YILMAZ' a;

Bize kapılarını her zaman sonuna kadar açan, yoğun klinik günlerinde bile bir an olsun yardımını bizden esirgemeyen, bize sabırlı, vicdanlı ve soğukkanlı olmayı öğreten, her zaman örnek aldığımız Dr. Öğr. Üyesi Yasemin Bahar ACAR' a;

Fakültemizde olduğu süre boyunca bize hep yenilikleri ve yenilikleri takip etmeyi öğreten, sonrasında da her zaman yanımızda olduğunu hissettiren Doç. Dr. Çağla ŞAR' a;

Bilgi ve deneyimini bizimle paylaşan Dr. Öğr. Üyesi Kadir BEYCAN' a;

Kliniğe ilk adım attığım günden beri her zaman yanımda olan, üzüntüyü ve sevinci her daim paylaştığım, benim için iş arkadaşlarından çok daha öte olan Gizem CANBEK, Ece ABUHAN, Mustafa Onur ARI, Mohammad Amir ZEITOUNI, Özcan SARICA ve tüm değerli çalışma arkadaşlarıma;

Her zaman yanımda olan ve yanımda olduğu için çok şanslı hissettiğim Ünalp Can MUŞTU' ya;

Beni bu günlere getiren, her daim destekleyip cesaretlendiren, sonsuz ve karşılıksız sevgileriyle canım annem Seval GÜLÇEK' e, babam Hacı GÜLÇEK' e ve biricik kardeşim ve dostum Begüm Elif GÜLÇEK' e en içten teşekkürlerimi sunarım.

İÇİNDEKİLER

KISALTMALAR VE SİMGELER ..... **vi**

ŞEKİL LİSTESİ ..... **vii**

RESİM LİSTESİ ..... **viii**

TABLO LİSTESİ ..... **x**

EK LİSTESİ ..... **xi**

1. ÖZET **1**

2. SUMMARY **2**

3. GİRİŞ ve AMAÇ **3**

4. GENEL BİLGİLER **5**

4.1. Sınıf III Maloklüzyonlar 5

4.1.1. Tanımı ve morfolojik özellikleri 5

4.1.2. Sıklığı 6

4.1.3. Komponentleri 7

4.1.4. Etyolojisi 9

4.1.4.1. Maksiller yetersizliğin etyolojisi 9

4.1.4.2. Mandibular prognatizmin etyolojisi 10

4.1.5. Tedavi yaklaşımları 11

4.2. Ortognatik Cerrahi 12

4.2.1. Ortognatik cerrahinin tarihi 12

4.2.2. Maksilla anatomisi 16

4.2.3. Mandibula anatomisi 17

4.2.4. Bilateral sagital split ramus osteotomisi (BSSRO) 19

4.2.5. Le Fort I osteotomisi 20

4.2.6. Yan etkiler ve komplikasyonlar 21

4.2.7. Retansiyon ve stabilite 22

4.3. TME ve Görüntüleme Yöntemleri 23

4.3.1. TME anatomisi 23

4.3.2. TME görüntüleme yöntemleri 26
4.3.2.1. Direk radyografi yöntemleri 27
4.3.2.1.1. Lateral (oblik) transkraniyal projeksiyon 27
4.3.2.1.2. Submentovertikal projeksiyon 27
4.3.2.1.3. Transfarengeal projeksiyon....28
4.3.2.1.4. Transmaksiller projeksiyon....28
4.3.2.1.5. Transorbital projeksiyon....28
4.3.2.1.6. Reverse-Towne's projeksiyon....28
4.3.2.2. Panoramik radyografi 29
4.3.2.3. Manyetik rezonans görüntüleme (MRG)....29
4.3.2.4. Artrografi 30
4.3.2.5. Ultrasonografi 31
4.3.2.6. Bilgisayarlı tomografi (BT) 31
4.3.2.7. Konik ışınlı bilgisayarlı tomografi (KIBT)....32
4.3.3. Ortognatik cerrahi sonrası kondil başında meydana gelen değişiklikler...33
5. BİREYLER ve YÖNTEM 36
5.1. Birey Seçimi....36
5.2. KIBT Verilerinin Toplanması ve İncelenmesi....37
5.3. KIBT Verilerinin İşlenmesi 38
5.4. KIBT Görüntülerinde İşaretlenen Anatomik Noktalar....43
5.5. KIBT Görüntülerinde Oluşturulan Düzlemler 46
5.6. KIBT Görüntülerinde Yapılan Ölçümler....47
5.6.1. Açısal ölçümler....47
5.6.2. Doğrusal ölçümler....49
5.6.3. Çakıştırma, remodeling ölçümleri ve hacimsel ölçümler....51
5.7. İstatistiksel Değerlendirme 58
5.8. Yöntem Hatasının Değerlendirilmesi 58
6. BULGULAR....59
6.1. Yöntem Hatasının Değerlendirilmesi 59
6.2. Tanımlayıcı Veriler....60
6.3. Ölçümlerin Değerlendirilmesi....62
6.3.1. Sağ ve sol kondiller arasındaki ölçüm farklarının değerlendirilmesi 62
6.3.2. Açısal ölçümlerin değerlendirilmesi 64

6.3.3 Doğrusal ve hacimsel ölçümlerin değerlendirilmesi.....64
6.3.4. Çakıştırma parametrelerinin değerlendirilmesi 66
6.3.5. Açısal değişiklikler ile doğrusal ve hacimsel değişiklikler arasındaki ilişkinin değerlendirilmesi.....68
7. TARTIŞMA.....71
7.1. Amaç, Bireyler ve Yöntemin Tartışılması 71
7.1.1. Amacın tartışılması 71
7.1.2. Bireylerin tartışılması.....74
7.1.3. Yöntemin tartışılması 75
7.2. Bulguların Tartışılması 77
7.2.1. Kondil ekseninde meydana gelen değişikliklerin tartışılması 77
7.2.2. Kondilin doğrusal ölçümlerindeki değişikliklerin ve hacim değişikliklerinin tartışılması.....79
7.2.3. Çakıştırma bulgularının ve ölçüm korelasyonlarının tartışılması.....80
8. SONUÇLAR.....85
9. KAYNAKLAR 86
10. ÖZGEÇMİŞ 97

KISALTMALAR VE SİMGELER

ark. : Arkadaşları

Ba: Basion

BSSRO: Bilateral sagital split ramus osteotomisi

BT: Bilgisayarlı tomografi

DICOM: Digital Imaging and Communications in Medicine

FH: Frankfurt horizontal düzlemi

HU: Hounsfield birimi

ICC: Sınıf içi korelasyon

IVRO: İntraoral vertikal ramus osteotomisi

KIBT: Konik ışınlı bilgisayarlı tomografi

MRG: Manyetik rezonans görüntüleme

N: Nasion

O: Orbita

Po: Porion

RF: Rijit fiksasyon

RMS: Root mean square (Ortalama mutlak remodeling miktarı)

TME: Temporomandibular eklem

3B: Üç Boyutlu

2B: İki boyutlu

% : Yüzde

° : Derece

mm: Milimetre

mm^3: Milimetre küp

ŞEKİL LİSTESİ

Şekil 1: Maksilla anatomisi

Şekil 2: Mandibula anatomisi

Şekil 3: Bilateral sagital split ramus osteotomisi (BSSRO)

Şekil 4: Le Fort I osteotomisi

Şekil 5: Stabilite hiyerarşisi

Şekil 6: Artiküler disk, fossa ve kondil

a. Önden görünüş **b.** Yandan görünüş

Şekil 7: Submentovertikal projeksiyon çekim tekniği

Şekil 8: Reverse-Towne's projeksiyon tekniği

RESİM LİSTESİ

Resim 1: Kondil

a. Önden görünüş

b. Arkadan görünüş

Resim 2: Mandibula ve kraniyum' un alttan görünüşü

Resim 3: HU değerlerinin kemik dokusu için önceden belirlenmiş değerlere getirilmesi (Thresholding)

Resim 4: Yeni bir kemik maskesi oluşturularak çevre dokuların uzaklaştırılması (Region growing)

Resim 5: Vertebra, mandibula ve kraniyum maskelerinin birbirinden ayrılması (Split mask)

Resim 6: Kondil maskesinin her 3 düzlemde detaylı düzenlemesinin yapılması (Edit mask)

Resim 7: Maskelerin 3B modellerinin elde edilmesi (Calculate 3D)

Resim 8: Baş pozisyonunun reoryantasyonu

Resim 9: Horizontal, koronal ve sagittal düzlem

Resim 10: Kondil lateral noktası

Resim 11: Kondil medial noktası

Resim 12: Kondil en üst noktası

Resim 13: Kondil anterior ve posterior noktası

Resim 14: Aksiyal kondiler açı

Resim 15: Koronal kondiler açı

Resim 16: Sagital kondiler açı

Resim 17: Kondiler genişlik ölçümü

Resim 18: Kondiler derinlik ölçümü

Resim 19: Kondiler yükseklik ölçümü

Resim 20: Post-operatif modellerin çakıştırma öncesi 'Cut orthogonal to screen' özelliği kullanılarak kesilmesi

Resim 21: Sağ ve sol post-operatif modellerin pre-operatif modeller üzerine ön çakıştırmasının yapılması (Point registration ve Global registration)

Resim 22: 3-Matic programında son çakıştırmanın yapılması ve çakıştırma hassasiyetinin değerlendirilmesi

Resim 23: Inferior sigmoid notch noktasından FH'e paralel yeni bir düzlem oluşturulması (Create datum plane)

Resim 24: Kondiler bölge

a. Lateral görünüm

b. Anterior görünüm

c. Medial görünüm

d. Superior görünüm

Resim 25: Çakıştırılmış pre-operatif ve post-operatif kondiller (Pembe: Pre-operatif, Mavi: Post-operatif)

a. Lateral görünüm

b. Anterior görünüm

c. Medial görünüm

d. Superior görünüm

Resim 26: Kondiler remodeling lateral görünüm

Resim 27: Kondiler remodeling anterior görünüm

Resim 28: Kondiler remodeling medial görünüm

Resim 29: Kondiler remodeling superior görünüm

Resim 30: Kondiler remodeling posterior görünüm

TABLO LİSTESİ

Tablo 1: Kadın ve erkek hastaların dağılımı ve yaş ortalamaları

Tablo 2: Birinci ve ikinci ölçümlere ait sınıf içi korelasyon katsayısı

Tablo 3: Ölçümleri yapılan parametrelerin ortognatik cerrahi öncesi (T0) tanımlayıcı verileri

Tablo 4: Ölçümleri yapılan parametrelerin ortognatik cerrahi sonrası (T1) tanımlayıcı verileri

Tablo 5: Çakıştırma parametrelerinin tanımlayıcı verileri

Tablo 6: Sağ ve sol kondiller arasındaki açısal ölçüm farklarının değerlendirilmesi

Tablo 7: Sağ ve sol kondiller arasındaki doğrusal ve hacimsel ölçüm farklarının değerlendirilmesi

Tablo 8: Ortognatik cerrahi sonrası aksiyal, sagital ve koronal düzlemlerdeki açısal değişikliklerin değerlendirilmesi

Tablo 9: Ortognatik cerrahi sonrası kondil başının doğrusal ölçümlerindeki değişikliklerin değerlendirilmesi

Tablo 10: Ortognatik cerrahi sonrası kondil hacmindeki değişikliklerin değerlendirilmesi

Tablo 11: Çakıştırma sonucu elde edilen ortalama remodeling miktarlarının gruplandırılması

Tablo 12: Çakıştırma parametreleri ile ortognatik cerrahi sonrası kondiler açı değişiklikleri arasındaki ilişkinin değerlendirilmesi

Tablo 13: Ortognatik cerrahi sonrası kondiler açı değişiklikleri ile doğrusal değişiklikler arasındaki ilişkinin değerlendirilmesi

Tablo 14: Ortognatik cerrahi sonrası kondiler açı değişiklikleri ile hacimsel değişiklikler arasındaki ilişkinin değerlendirilmesi

EK LİSTESİ

Ek 1: Diş Hekimliği Fakültesi Klinik Araştırmalar Etik Kurulu Onay Raporu

Ek 2: Diğer bilimsel faaliyetler

1. ÖZET

Çift Çene Ortognatik Cerrahi Sonrası Kondil Başı Değişikliklerinin Üç Boyutlu Değerlendirilmesi

Öğrencinin Adı: Betül Nazlı GÜLÇEK

Danışmanı: Dr. Öğr. Üyesi Elvan Önem ÖZBİLEN

Amaç: Bu retrospektif çalışmanın amacı Le Fort I ve BSSRO içeren çift çene ortognatik cerrahi sonrası kondil başının eksen ve boyut değişikliklerinin incelenmesi, aynı zamanda yüzey çakıştırması yoluyla kondil remodelinginin değerlendirilmesidir.

Bireyler ve Yöntem: Çalışmaya iskeletsel Sınıf III deformiteye sahip 15' i kadın 9' u erkek toplam 24 hasta dahil edilmiştir. Hastalardan cerrahiden önce ve 3-9 ay sonra alınan KIBT verileri incelenmiştir. Ölçümler yapılırken 2 adet 3-boyutlu tıbbi görüntü işleme programı (Mimics v.20.0 ve 3-Matic, Materialise, Belçika) kullanılmıştır. Kondil başının yükseklik, derinlik ve genişlik ölçümleri yapılmış, açısal değişiklikleri değerlendirilmiştir. 3B rekonstrüksiyonu yapılan modellerin hacimleri ölçülmüş ve bölgesel yüzey çakıştırması yoluyla remodeling miktarları değerlendirilmiştir. Verilerin değerlendirilmesinde Shapiro – Wilk normallik testi ile değişkenlerin dağılımına bakılmış, normal dağılım gösteren değişkenlerin çalışma grubunun pre-operatif ve post-operatif karşılaştırmasında Eşlendirilmiş t-testi, değişkenlerin birbirleri ile ilişkilerini belirlemede Pearson korelasyon testi kullanılmıştır. İstatistiksel anlamlılık düzeyi $p<0,05$ olarak belirlenmiştir.

Bulgular: Ortognatik cerrahi sonrası kondil boyutlarında azalma görülmüş ve kondillerin aksiyal düzlemde içe doğru rotasyon yaptığı tespit edilmiştir ($p<0,05$). İçe rotasyon miktarı ile boyut ve remodeling ölçümleri arasında istatistiksel olarak anlamlı ilişki bulunamamıştır.

Sonuçlar: Kondiller ortognatik cerrahi sonrası rezorpsiyon paterni daha fazla olmak üzere bir remodeling sürecine girmişlerdir.

Anahtar Sözcükler: Çift çene ortognatik cerrahi, Konik Işınlı Bilgisayarlı Tomografi, Kondil başı, Çakıştırma, Remodeling

2. SUMMARY

Three Dimensional Evaluation of Changes in Condylar Head After Double Jaw Orthognathic Surgery

Student Name: Betül Nazlı GÜLÇEK

Name of Supervisor: Dr. Öğr. Üyesi Elvan Önem ÖZBİLEN

Aim: The aim of this retrospective study is to evaluate the angular and dimensional changes of the condylar head after double jaw surgery including Le Fort I and BSSRO, and also to evaluate condylar remodeling through surface superimposition.

Subjects and Method: Twenty-four patients (15 female and 9 male) with skeletal Class III deformity were included in the study. CBCT data obtained from the patients before and 3-9 months after surgery were examined. Three-dimensional medical image processing programs (Mimics v.20.0 and 3-Matic, Materialise, Belgium) were used for the condylar measurements. The height, depth and width of the condylar head were measured and its angular changes were evaluated. The volumes of the 3D reconstructed models were calculated and the remodeling amounts were evaluated through regional surface superimposition. For the statistical analysis of the data, the distribution of variables was examined with the Shapiro - Wilk normality test. The Paired t-test was used for the pre-operative and post-operative comparison of the variables with normal distribution, and the Pearson correlation test was used to determine the relationships of the variables with each other.

Results: After orthognathic surgery, there was a decrease in the size of condyles and the inward rotation of the condyles was found in the axial plane ($p<0.05$). There was no statistically significant relationship between the amount of the inward rotation and the size and remodeling measurements.

Conclusion: Condyles have undergone a remodeling process with a more resorption pattern after orthognathic surgery.

Keywords: Double jaw orthognathic surgery, Cone Beam Computed Tomography, Condylar head, Superimposition, Remodeling

3. GİRİŞ ve AMAÇ

Ortognatik cerrahi dişsel ve iskeletsel malokluzyonların düzeltiminin yanı sıra yüz estetiğinde, havayolunda ve temporomandibular eklemde (TME) iyileşme sağlamaktadır. Ortognatik cerrahinin TME ve TME ile ilgili rahatsızlıklara etkisi geniş bir şekilde tartışılmıştır. Endişelerden biri mandibular kondillerde görülen rezorpsiyon/remodeling sürecinin cerrahi sonrası stabiliteyi etkileyebilmesi ve cerrahi sonuçlarını tehlikeye atabilmesidir.

Kondilin konum değişikliklerine sebep olan ortognatik cerrahi prosedürleri arasından 'Bilateral sagital split ramus osteotomisi' (BSSRO) en sık uygulanan prosedürlerden biridir. Bu prosedür, segmentler arasında artırılmış kemik teması, rijit fiksasyon ve oral fonksiyonların hızlı iyileşmesi gibi bir takım avantajlara sahiptir (Wolford, 2000). Bununla birlikte rijit fiksasyon, rijit olmayan fiksasyon ile karşılaştırıldığında kondil pozisyonunda ve kondil ekseninde büyük değişikliklere, bununla birlikte temporomandibular rahatsızlıklara sebebiyet verebilir (Paulus ve Steinhauser, 1982; Timmis ve ark., 1986). Birkaç çalışma mandibular geri alma cerrahisi sonrası kondillerdeki konum değişikliğini ve mandibular geri alma veya uzamış osteotominin operasyon sonrası TME morfolojisindeki etkilerini açığa kavuşturmuşlardır (Hoppenreijs ve ark., 1998; Huang ve ark., 2006; Katsumata ve ark., 2006). Ancak, bu konum değişiklikleri ve beraberindeki morfolojik değişiklikler TME disfonksiyonuna yol açmamıştır çünkü; ortognatik cerrahi sonrası meydana gelen kondil remodelingi, glenoid fossa remodelingi, kondilin fossa içerisinde yeniden konumlanması gibi değişiklikler TME disfonksiyon insidasını hafifleten doğal adaptasyon mekanizmasının sınırları içerisinde gerçekleşmişlerdir (Papachristou ve ark., 2009; Voudouris ve ark., 2003). Kondiler remodeling ameliyat sonrası uzun dönem radyografik incelemelerde de bildirilmiştir (Eckerdal ve ark., 1986). Ancak sadece birkaç çalışma iskeletsel Sınıf III deformiteye sahip hastalarda ortognatik cerrahi sonrası fizyolojik kondil başı remodelingini (Konik ışınlı bilgisayarlı tomografi) KIBT verilerini kullanarak incelemiştir (Ha ve ark., 2013; Katsumata ve ark., 2006).

Konik ışınlı bilgisayarlı tomografi özellikle sanal planlama ve sonuçların değerlendirilmesinde popüler bir teşhis aracı haline gelmiştir. Görüntü çakıştırma tekniklerine üç boyutlu (3B) görüntülemede tedavi sonuçlarının değerlendirilmesi amacıyla sıklıkla başvurulmaktadır. KIBT görüntüleri üzerinde kafa kaidesi çakıştırması ortognatik cerrahinin TME' ye etkilerini değerlendirmek amacıyla sıklıkla kullanılmıştır. Ancak bu çakıştırma tekniği ile mandibular kondillerin sadece konum değişiklikleri değerlendirilebilir. Kondiler remodeling kafa kaidesi çakıştırması ile değerlendirilemez (Cevidanes ve ark., 2005; de Oliveira Ruellas ve ark., 2016). Bölgesel çakıştırma tekniği, kondil remodelingini değerlendirmek için kullanılan bir tekniktir, çünkü olası yer değiştirmelerin neden olduğu sapmaları ortadan kaldırır ve farklı analizlerin yapılmasına izin verir (Koerich ve ark., 2016; Schilling ve ark., 2014).

Çalışmamızın amacı; iskeletsel Sınıf III malokluzyona sahip hastalarda KIBT verilerini kullanarak çift çene ortognatik cerrahi sonrası kondil başının olası eksen değişikliklerini ve doğrusal ölçümler ile boyut değişikliklerini değerlendirmek, aynı zamanda 3B rekonstrüksiyonu yapılan modellerin bölgesel yüzey çakıştırması yapılarak remodeling türünü ve miktarını araştırmaktır.

4. GENEL BİLGİLER

4.1. Sınıf III Maloklüzyonlar

4.1.1. Tanımı ve morfolojik özellikleri

Sınıf III maloklüzyon; "Alt çenenin protrüzyonu, alt dişlerin meziyal oklüzyonu ve alt kesiciler ve kaninlerin lingual inklinasyonu" olarak ilk kez 1899 yılında Edward H. Angle tarafından tanıtılmıştır (Angle, 1899). Samman ve ark. ise Sınıf III maloklüzyonu "Mandibulanın anteriorda konumlanması sonucu meydana gelen gerçek prognatizm, maksiller yetersizlik veya bu koşulların her ikisinin eş zamanlı olarak ortaya çıkması sonucu olabilir" şeklinde tanımlamıştır (Samman ve ark., 1992).

Sınıf III maloklüzyona sahip 149 bireyin normal okluzyonlu bireylerle karşılaştırıldığı bir çalışmada (Jacobson ve ark., 1974);

- Sınıf III malokluzyona sahip bireylerde ANB açısının belirgin derecede azaldığı ve bunun sebebinin prognatik mandibula olduğu,
- Kısa ön kafa kaidesi ile birlikte relatif maksiller yetersizlik görüldüğü,
- Prognatik mandibulaya sebep olan bir diğer faktörün ise 'straight line morfhology' olarak adlandırılan önde konumlanmış glenoid fossa olduğu bildirilmiştir.

Sınıf III maloklüzyona sahip 144 bireyin lateral sefalometrik röntgenlerinin Sınıf I bireylerle kıyaslandığı bir diğer çalışmada ise Sınıf III maloklüzyonun karakteristik özellikleri aşağıdaki gibi rapor edilmiştir (Guyer ve ark., 1986).

Bu çalışmaya göre:

- Arka kafa kaidesi (S-Ba) önemli derecede uzundur.
- Maksillanın anteroposterior konumunun tespit edilmesinde kullanılan SNA ve A⊥Nasion arasında farklılıklar olmasına rağmen, her iki ölçümde de maksilla retrüziv konumdadır.
- Efektif maksilla uzunluğu (Co – A) önemli ölçüde daha kısadır.

- Alt çene önde konumlanmıştır.
- Mandibula uzunluğu (Co – Gn) sınıf I bireylere göre 3-6 mm daha uzundur.
- Gonial açı normale göre geniş olup önde konumlanmıştır.
- Mandibuler düzlem açısı sıklıkla normalden daha büyüktür.
- Alt ön yüz yüksekliği artmıştır.
- Maksiller keser dişler proklinedir.
- Mandibuler keser dişler retroklinedir (5-7 yaş grubu hariç).

4.1.2. Sıklığı

Sınıf III maloklüzyonun insidansı ve dünya genelindeki dağılımına bakıldığında, farklı etnik gruplardan ve popülasyonlardan etkilendiği birçok çalışmada gösterilmiştir.

Yapılan birkaç çalışmaya göre Sınıf III maloklüzyon sıklığı beyaz ırkta %1-5 (Foster ve Walpole Day, 1974; Haynes, 1970; Lee ve ark., 2011), Asyalı'larda %9-19 (Braun ve ark., 1999; Chan, 1974), Latin popülasyonda %5 (Silva ve Kang, 2001) olarak gösterilmiştir.

Third National Examination (NHANES III) tarafından sağlanan son veriye göre, Amerika Birleşik Devletleri' ndeki popülasyona bakıldığında Sınıf III maloklüzyon sıklığı beyazlarda %0,8, siyahlarda %2, Meksiko-amerikan'larda %1,6 olarak gösterilmiştir. Başbaşa keser ilişkisinin ise beyazlarda %4,1, siyahlarda %6,1, Meksiko-amerikan'larda %6,7 oranındadır ve bu oran yaşla birlikte bir miktar artmaktadır.

Sınıf III maloklüzyonun Türkiye' deki sıklığına bakıldığında, yerel popülasyonda yapılan 3 önemli çalışma görülmektedir.

Süleyman Demirel Üniversitesi Ortodonti Anabilim Dalı' na başvuran 1356 hasta (793 kız, 563 erkek) maloklüzyon ve çapraşıklık yönünden değerlendirilmiştir. Sınıf III maloklüzyon kriterlerinin; konkav yumuşak doku profili, bütün ön dişlerde

çapraz kapanış ve sentrik oklüzyonda Angle Sınıf III molar ilişkisi olarak belirlendiği çalışmada, muayene edilen hastaların %12' sinin Sınıf III maloklüzyona sahip olduğu görülmüştür (Sayin ve Türkkahraman, 2004).

Farklı ortodontik maloklüzyonlarda dişsel anomalilerin sıklığının incelendiği bir başka çalışmada, çalışmaya dahil edilen 900 hastanın 166' sı veya %18,84' ünün Sınıf III maloklüzyon gösterdiği bulunmuştur (Uslu ve ark., 2009).

Ergenlik çağında bulunan Orta Anadolu' daki bireyler üzerinde yapılan bir diğer çalışmada da malokluzyon sıklığının yaş ile ilişkisi incelenmiş ve 12-17 yaşlar (ortalama: 14,6 y) arasından oluşan 2329 bireyden (1125 erkek, 1204 kız) %10,3' ünün Sınıf III maloklüzyona sahip olduğu görülmüştür (Gelgör ve ark., 2007).

Belirtilmelidir ki, Sayın ve Türkkahraman dışında diğer yazarların hiçbiri, Sınıf III maloklüzyonun dahil edilme kriterlerinde Psödo-Sınıf III makolüzyonun varlığına değinmemiştir (Sayin ve Türkkahraman, 2004). Bu gerçeği göz önünde bulundurursak, farklı etnik gruplardaki gerçek Sınıf III maloklüzyon yüzdeleri bildirilenlerden daha az olmalıdır.

4.1.3. Komponentleri

Sınıf III maloklüzyon, en şiddetli yüz anomalilerinden biri olarak kabul edilir. Çoğu araştırmacı, Sınıf III maloklüzyonun meydana gelmesinin, çeşitli dişsel ve iskeletsel faktörlerin kombinasyonları ile ilişkili olabileceği konusunda hemfikirdir. Aslında, kraniyofasiyal kompleksin her bir bileşeni nedensel faktör olabilmektedir (Ahlgren, 1970; Björk, 1950; Dietrich, 1970; Horowitz ve ark., 1969; JacobsonEvans, 1974; Pascoe, 1960; Rakosi ve Schilli, 1981; Ridell ve ark., 1971; Sanborn, 1955). Sınıf III maloklüzyon; maksiller retrüzyon, mandibular protrüzyon veya bu ikisinin kombinasyonundan oluşabilir.

Süt ve karma dentisyondaki hastaları içeren bir çalışmada, Sınıf III maloklüzyonun komponentleri tanımlanmış ve hastaların %37,5' inde maksiller retrognatizm, %31' inde mandibular prognatizm görülürken, %24' ünde iskeletsel uyumsuzluk görülmemiştir. Ek olarak hastaların %7,5' inde hem maksiller retrognatizm hem de mandibular prognatizm görülmüştür (Dietrich, 1970).

Sanborn, 1955 yılında yaptığı bir çalışmada, Sınıf III maloklüzyonun %45,24' sinin mandibular protrüzyon, %33,33' ünün maksiller retrüzyon, %9,5' inin ise mandibular protrüzyon ve maksiller retrüzyonun kombinasyonundan meydana geldiğini bildirmiştir. Geriye kalan %9,5' lik kısımda maksilla ve mandibula normal pozisyonda olup, %2,38' lik kısımda ise maksilla ve mandibula retrognatiktir. (Sanborn, 1955).

Jacobson ve arkadaşlarının 1974 yılında yaptığı bir çalışmada ise, hastaların % 26' sında retrognatik maksilla, %46' sında prognatik mandibula ve %28' inde ise bu ikisinin kombinasyonu görülmüştür (Jacobson ve ark., 1974).

Ellis ve arkadaşlarının 1984 yılında yaptıkları çalışmada; lateral sefalogramları Sınıf III molar ve premolar ilişkisi gösteren 302 erişkin hastanın dişsel ve iskeletsel ilişkileri tanımlanmaya çalışılmıştır. En çok görülen iskeletsel ilişkinin retrognatik maksilla ve prognatik mandibula kombinasyonundan oluştuğu tespit edilmiştir. Daha spresifik olarak; hastaların %60' ı bu kombinasyona sahip iken; %19,5' i retrognatik maksilla ve normal mandibulaya sahiptir (Ellis III ve McNamara Jr, 1984).

Williams ve Andersen' in 1986 yılında 11 ve 24 yaşlar arası Sınıf III bireylerde yaptıkları bir çalışmada; hastaların %37' sinin maksiller retrüzyon, %29' unun mandibular protrüzyon gösterdiği bildirilmiştir (Williams ve Aarhus, 1986).

Guyer ve arkadaşları 1986 yılında, yaşları 5-15 arasında olan 144 çocuktan oluşan ve Sınıf III maloklüzyonun komponentlerini tanımladıkları çalışmalarında, grubun %20' sinde anteroposterior yönde normal konumlanan maksilla ile birlikte mandibular iskeletsel protrüzyon görülürken; %25' inde anteroposterior yönde normal konumlanan mandibula ile birlikte maksiller iskeletsel retrüzyon görülmüştür. Grubun yaklaşık %22' sinde ise maksiller iskeletsel retrüzyon ve mandibular iskeletsel protrüzyon birlikte görülmüştür (Guyer ve ark., 1986).

Sınıf III kompnentlerin sıklığına bakıldığında, bazı çalışmalar farklı ırk ve etnik gruplarda çeşitlilik gösterdiğini savunurken (Masaki, 1980), diğer çalışmalar farklılık olmadığını savunmuştur (Kawai, 2002).

4.1.4. Etyolojisi

Sınıf III maloklüzyon; maksiller iskeletsel retrüzyon, mandibular iskeletsel protrüzyon veya bu ikisinin kombinasyonunu içerebilir. İskeletsel ortodontik problemlerin etyolojisi bir dizi nedenden kaynaklanabilir: Kalıtım paterni, embriyolojik gelişim defektleri, travma ve fonksiyonel etkiler bu nedenler arasında sayılabilir (Proffit ve ark., 2007). Sınıf III etyolojisi ile ilgili literatürler gözden geçirildiğinde, araştırmacıların maksiller yetersizlikten çok mandibular prognatizmin etyolojisine odaklandığı göze çarpmaktadır (King ve ark., 1993). Bununla birlikte, Sınıf III maloklüzyonun her iki komponenti için de bilgi ve veri içeren çalışmalar bulunmaktadır.

4.1.4.1. Maksiller yetersizliğin etyolojisi

Maksiller iskeletsel yetersizlik kalıtımla ilişkilidir ve sıklıkla ailevi yatkınlık söz konusudur. Maksiller yetersizliğin karakteristik özellikleri olan çökük elmacık kemikleri ve fırlak gözler, ebeveynlerden çocuklara geçmesi sebebiyle sıklıkla bir ailenin diğer üyelerinde de görülmektedir (King ve ark., 1993).

Çok sayıda kraniyo-fasiyal sendrom maksiller yetersizliğe sebep olabilir. Crouzon sendromlu ve Apert sendromlu hastalarda az gelişmiş maksilla görülebilir. Treacher Collins-Franceschetti sendromu vakalarında zigomatik arklar genellikle az gelişmiştir veya hiç yoktur. Ayrıca Marshall ve Pfeiffer sendromlu vakalar düz yüz özellikleriyle ortaya çıkabilir (Gorlin ve ark., 2001; Griffith ve ark., 1998; Kreiborg, 1981; Posnick ve Ruiz, 2000).

Fetal alkol sendromu, annenin hamilelik sırasında alkol almasından kaynaklanan bir hastalık olup, maksiller yetersizliği bir özellik olarak barındırır. Hastalarda düz orta yüz, epikantal kıvrımlar, üst dudakta düz oluk aynı zamanda zihinsel, fiziksel ve diğer büyüme problemleri görülür (Kliegman ve ark., 2007).

Dudak damak yarıklı hastalarda yüzün karakteristik özellikleri, yarığın düzeltilmesi için yapılan cerrahi işlemler gibi iatrojenik faktörlerden etkilenebilir. Periostun sıyrılması yarık alanında fibrozise neden olur ve yara kasılması hem transvers hem de sagital yönde maksillanın gelişimini olumsuz yönde etkiler (Dabelsteen ve Kremenak, 1978; Kim ve ark., 2002). Sonuç olarak, tipik bir dudak

damak yarıklı hastanın yüzü, transvers yönde maksiller yetersizlik ve sagital yönde orta yüz hipoplazisi ile karakterizedir (Wolford ve Stevao, 2002).

4.1.4.2. Mandibular prognatizmin etyolojisi

Mandibular prognatizm, büyüme ve gelişimi etkileyen çok sayıda faktörün birbirini etkilemesi sonucu meydana gelir.

Bunlardan biri oluşumunu belirlemedeki rolleri kabul edilen genetiktir. Mandibular prognatizme kesin bir ailevi ve ırksal eğilim vardır (Proffit ve ark., 2007) ve ailesel kümelenmesi otozomal dominant, otozomal resesif ve poligenik iletim modeli gibi genetik modellerin bir çeşidi olarak tanımlanmıştır (Iwagaki, 1938; STILES ve Luke, 1953; Wolff ve ark., 1993). Bununla birlikte, mandibular prognatizmin etyolojisinde genetik faktörün öneminin kanıtlanamadığı raporların olduğunu da belirtmek gerekir (Kraus ve ark., 1959). Böylece, şu sonuca varılabilir: genetiğin mandibular prognatizme ve genel olarak maloklüzyona etkisi tartışmalı bir alandır ve yeni bir ortodonti bölümünü gerekli kılabilir.

Literatüre göre mandibular prognatizm Crouzon ve Apert sendromları gibi bir sendroma bağlı olarak da meydana gelebilir (Kreiborg, 1981). Crouzon hastalarında alt çenenin gerçek bir prognatizmden ziyade retrognatik maksillaya bağlı olarak prognatik görünmesine rağmen, Cohhen MM Jr ve arkadaşlarının 1992 yılında yaptıkları bir çalışmaya göre; mandibular prognatizm Crouzon sendromunun karakteristik özelliklerinden biri olarak tanımlanmıştır (Cohen Jr ve Krelborg, 1992). Psödo-Sınıf III ise Apert sendromunda yaygın olarak görülmektedir (Gorlin ve ark., 2001).

Genişlemiş tonsiller, hormonal düzensizlikler (Pascoe, 1960), postür, travma ve hastalıklar (Gold, 1949), konjenital anatomik defektler (Monteleone, 1963) gibi çevresel faktörlerin de mandibular prognatizmin gelişmesinde payı bulunmaktadır. Ayrıca büyük dil ve dilin aşağı ve önde konumlanmasının alt keser proklinasyonuna sebep olması dışında, kondiler bölgede mandibular büyümeyi stimule ettiği rapor edilmiştir (Dellinger, 1973; Ishii ve ark., 1987).

Psödo-Sınıf III ve etyolojisi ayrı olarak ele alınmalıdır. Psödo-Sınıf III, herhangi bir iskeletsel uyumsuzluk olmaksızın mandibulanın fonksiyon sırasında ileri konumlandırılmasından veya kaymasından kaynaklanan, alışkanlığa bağlı tüm ön dişlerin çapraz kapanışı olarak tanımlanır. Psödo-Sınıf III; yanlış konumlanmış bir daimi keserin sebep olduğu yanlış insizal rehberlik ve onu takip eden erken oklüzal temas sonucu mandibulanın önde konumlanması ve fonksiyonel dengeyi bozması ile başlayabilir. Erken tedavi edilmediği takdirde, Psödo-Sınıf III normal büyümeyi ve iskeletsel kaidenin gelişimi etkileyerek, maksiller büyümenin kısıtlanmasına ve mandibulanın fazla büyümesine sebep olabilir (Kapur ve ark., 2008).

4.1.5. Tedavi yaklaşımları

İskeletsel Sınıf III maloklüzyonun tedavisinde 3 önemli yaklaşım bulunmaktadır (Rabie ve ark., 2008).

1. Altta yatan iskeletsel bozukluk düzletilmeden, genellikle çekimli planlanan ortodontik diş hareketi ile dişsel ilişkinin düzeltilmesi ve iskeletsel bozukluğun kamuflajı.
2. Büyüme modifikasyonu ile problemin giderilmesi.
3. İskeletsel bozukluğun cerrahi düzeltimi.

Büyüme modifikasyonu, pubertal büyüme atılımından önce başlamalıdır. Pubertal büyüme sonlandıktan sonra ancak birinci ve üçüncü seçenekler uygulanabilir (Rabie ve ark., 2008). Bu tedavi aynı zamanda olası ve öngörülemeyen geç nüks riskini de içerir (Baccetti ve ark., 2004; Hägg ve ark., 2003). Bundan dolayı, iskeletsel Sınıf III maloklüzyona sahip yetişkin bir bireyin iskeletsel uyumsuzluğunun düzeltilebilmesi için tek seçenek ortognatik cerrahidir. İskeletsel Sınıf III maloklüzyona sahip bir çocuk muayene edildiği zaman her seferinde sorulması gereken soru; tedaviye büyüme modifikasyonu elde etmek amacıyla erken mi başlanmalı yoksa büyüme tamamlanana kadar beklenmeli ve ortognatik cerrahi mi uygulanmalıdır? Literatürde klinisyenin her bir vakada doğru kararı vermesine yardımcı olan mevcut çalışmalar bulunmaktadır (BaccettiFranchi, 2004; Joondeph, 1993; Ochoa ve Nanda, 2004). Bu tez konusunun içeriği iskeletsel Sınıf III

maloklüzyonun ortognatik cerrahi ile düzeltimi ile ilgili olduğundan birinci ve ikinci tedavi seçenekleri tartışılmayacak ve tüm odak noktası ortognatik cerrahi üzerine olacaktır.

Sınıf III maloklüzyonun cerrahi düzeltimi üç farklı yöntemle olmaktadır:

- Mandibulanın geriye alınması
- Maksillanın öne alınması
- Bu iki yöntemin kombinasyonu

Çift çene cerrahisinin gerekli olduğu vakalarda, mandibulanın geriye alınması; maksillanın öne alınması, maksiller gömme veya bu ikisinin kombinasyonu şeklinde yapılabilir. Maksiller yüksekliğin yetersiz olduğu vakalarda, maksilla dik yön yüksekliğini artırmak amacıya daha aşağıda konumlandırılabilir (Rabie ve ark., 2008).

4.2. Ortognatik Cerrahi

4.2.1. Ortognatik cerrahinin tarihi

Ortognatik cerrahinin kaynağı, Amerika Birleşik Devletleri (ABD)' nde 19. Yüzyılın ortalarına kadar dayanmaktadır. Erken dönemde yapılan bu ilk operasyonlar, mandibular cerrahi ile sınırlıydı. Maloklüzyonun düzeltimi için yapılan ilk cerrahi prosedür, 1849 yılında diş hekimliği eğitimi de almış bir genel cerrah olan Hullihen tarafından yapılmıştır (Hullihen, 1849). Fakat erken ortognatik cerrahinin başlangıç yeri, ortodontist Edward Angle (1898) ve cerrah Blair (Vilray Papin Blair, 1906)' in birlikte çalıştıkları St. Louis' tir (Steinhäuser, 1996). 100 yıl önce molar dişi ve etrafındaki kemik bloğunun kaldırıldığı bir osteotomiyi içeren, mandibular prognatizm cerrahisi görmüş bir hasta hakkında yorum yapan Edward Angle; ortodontik apareyler ve oklüzal splintler kullanılırsa sonucun nasıl geliştirilebileceğini tanımlamıştır (Proffit ve ark., 2007). Blair erken ortognatik cerrahide dominant figürdür. 1912' de "Surgery and Diseases of the Mouth and Jaws" adlı ilk ders kitabını yayınlamadan önce (Blair, 1912), 1907' de 'Operations on the Jaw-Bone and Face' adlı makalede maksillo-fasiyal deformitelerin düzeltimi için birkaç metot tanımlamıştır (Blair, 1907). Uyumlu bir yüze sahip olmak için tedavi planlamasında ırksal farklılıkları da göz

önüne almanın önemini vurgulamış, ayrıca çene deformitelerini 5 sınıfa ayıran ilk kişi olmuştur. Bunlar:

- Mandibular prognatizm,
- Mandibular retrognatizm,
- Maksiller ve mandibular alveoler protrüzyon,
- Açık kapanış şeklindedir.

Düzeltici çene cerrahisi için; mandibular gövde osteotomisi, ramusun yatay osteotomisi ve açık kapanış düzeltimi için v şekilli osteotomi gibi çeşitli operasyonları tavsiye etmiştir (Steinhäuser, 1996).

19. yüzyılda Avrupa' da ortognatik cerrahi prosedürleri hakkında çok fazla bilgi yoktur. Bir istisna; Lyon, Fransa' dan Berger'in 1897' de prognatizm düzeltimi için kondiler osteotomi hakkında yazdığı bir rapordur (Berger, 1897). 1920-1940 yılları arasında mandibuler osteotomilerin gelişimi için birçok öneri yayınlanmıştır. Birkaç ünlü maksillo-fasiyal cerrah, iskeletsel mandibular deformitelerin düzeltimi için yeni metot ve kemik kesileri icat etmişlerdir. Avusturya ve Almanya' da en önemli olanlar; Tübingen' den Perthes, Viyana' dan Pichler, Berlin' den Wassmund, Linz' den Hofer' dir (Steinhäuser, 1996).

Bu dönemde Amerika ve diğer Avrupa ülkelerinde pek ilerleme bildirilmemiştir. Sadece Birleşik Devletler' den Kazanjian (Kazanjian, 1932) ve Dingman' dan (Dingman, 1944) bahsedilebilir, çünkü her ikisi de mandibular deformitelerin düzeltimi için yeni teknikler ve gelişmeler tanımlamışlardır.

Ortognatik cerrahinin gelişimi 2. Dünya Savaşı sırasında duraksama dönemine girmiştir. Çene kemikleri üzerine düzeltici cerrahi uygulayabilen maksillo-fasiyal cerrahlar tamamen fasiyal yaralanmalarda görevlendirilmiş, daha sonra rekonstrüktif prosedürlerle ilgilenmişlerdir.

Modern ortognatik cerrahinin merkezi 1950' lerin başlarında özellikle Viyana ve Graz, daha kuzeyde ise Berlin ve Hamburg olmak üzere Orta Avrupa' dır. Maksillo-fasiyal cerrahinin 'Viyana Okulu' nun kurucusu Pichler' dir, yerine ise sonralarda Graz' a yerleşen öğrencisi Trauner geçmiştir. Trauner birkaç ortognatik cerrahi prosedürünün başlatıcısı olmuştur; fakat onu asıl ünlü yapan ortognatik cerrahiye

gerçekten belirleyici desteği veren Heinz ve Hugo Obwegeser'i eğitmek olmuştur. Berlin' de 'German School of Orthognathic Surgery' okulunu açan Martin Wassmund maksillo-fasiyal cerrahide önemli bir figürdür. Yüz iskeletindeki düzeltici cerrahi prosedürlere ek olarak, bugün hala kullanılmakta olan anterior maksiller osteotomiyi geliştirmiştir. Onun ünlü öğrencisi olan Karl Schuchardt ise posterior maksiller osteotomiyi ve ramusun oblik sagital osteotomisini geliştirmiştir. Bununla birlikte ortognatik cerrahiye ana katkı Trauner' in iki öğrencisi olan, Graz' da Trauner' in yerine geçen Heinz Köle ve 1956' da Zürih' te maksillo-fasiyal cerrahinin başına geçen Hugo Obwegeser tarafından sağlanmıştır (Steinhäuser, 1996).

Köle (1959), alveoler prosesin konumunu değiştiren yeni metotlar (Köle, 1959) geliştirmekle birlikte, açık kapanış düzeltimi ve genioplasti tekniklerini tanıtmıştır (Köle, 1968). Literatüre çok sayıda makale ile katkıda bulunmuş ve 1964 yılında Reichenbach ve Brückl ile birlikte bugün hala kullanılan 'Surgical Orthodontics' adlı ders kitabını yayınlanmıştır (Reichenbach ve ark., 1965).

Trauner' in bir diğer ünlü öğrencisi olan ve Graz' da kariyerine asistanlık ile başlayan Hugo Obwegeser, 1955 yılında dünyaca kabul gören bir metot olan ve 1958 yılında İtalyan cerrah Dal-Pont tarafından geliştirilen 'Mandibuler intraoral sagittal split' i yayınlanmış; aynı zamanda hem yarığı olan hem de yarığı olmayan hastalarda çok sayıda Le Fort I Osteotomisi tanımlamıştır (Obwegeser, 1969). Bundan önce, deformitelerin düzeltimi için yapılan maksiller cerrahilerin sayısı çok sınırlıdır. 1960' larda İsveç' ten Hogeman ve Wilmar (1967), yarıklı hastalarda Le Fort I osteotomilerini göstermişlerdir; fakat maksiller cerrahiye olan gerçek destek İsviçre' den Obwegeser' in takımından gelmiştir. 1960' larda ve 1970' lerde dünyanın her yerinden, özellikle ABD' den ağız ve çene cerrahları 'Usta' yı, ortognatik cerrahi ve diğer maksillo-fasiyal cerrahileri gerçekleştirirken gözlemlemek için Zürih' e gitmiştir.

Aynı dönem, Atlantik' in diğer tarafında, ortognatik cerrahinin başlangıç yeri olan Amerika Birleşik Devletleri' nde bu alana olan ilgi hâlâ o kadar yüksek değildi. Ümit verici bir istisna olan John Marquis Converse, çene deformitelerinin düzeltimi için birkaç metot yayınlamıştır ve ortodontist Horowitz ile birlikte cerrah ve ortodontist arasındaki yakın ilişkinin önemini vurgulamıştır. (Converse ve Horowitz, 1973; Converse ve Horowitz, 1969; Converse ve ark., 1964).

Ortognatik cerrahiye bir diğer katkı, 2. Dünya Savaşı' ndan kısa bir süre sonra plastik cerrahlardan ayrılan ve 1950' lerde yavaşça ortognatik cerrahiye yönelen Amerikalı çene cerrahlarından gelmiştir. Asker çene cerrahları Caldwell, Letterman (Caldwell, 1954), Hunsuck (Hunsuck, 1968) ve Robinson (Robinson, 1958), Hinds (Hinds, 1958), Thoma (1961) gibi diğer birkaç çene cerrahı, mandibular deformitelerin düzeltimi için farklı metotlar sunmuşlardır. Fakat Amerikalı oral-maksillo-fasiyal ve plastik cerrahların Le Fort I ve diğer maksiller ve orta yüz osteotomilerini keşfetmesi zaman almıştır. Bu arada Avrupalı meslektaşları onlardan 10 yıl kadar öndedir ve ortognatik cerrahi üzerine yayınlanan mükemmel ders kitapları ile Amerikalılar 1970' lerin sonlarına ve 1980' lere kadar onları yakalamışlardır. Cerrahlar ve ortodontistler tarafından yazılan tüm bu kitaplarda, bu iki uzmanlık arasındaki işbirliği her zaman vurgulanmıştır (Steinhäuser, 1996).

Ortognatik cerrahide bir diğer önemli ilerleme, tüm maksilla ve mandibulanın eş zamanlı mobilizasyonunu temsil eden 'çift çene cerrahisi' olmuştur. Köle' nin, 1959 yılında bimaksiller alveoler cerrahiyi çoktan tanıtmış olmasına rağmen, evrensel olarak kabul edilmesi biraz zaman almıştır (Köle, 1959). Obwegeser 1970 yılında maksiller ve mandibular çift çene osteotomisini ilk deneyim olarak yayınlamıştır (Obwegeser, 1970). Aynı dönemde, Le Fort I osteotomisi Zürih' de zaten bir 'rutin prosedür' halini almıştır. Obwegeser, o zamanlar zaten kapsamlı cerrahi prosedürün temel avantajlarının, daha iyi iskelet stabilitesi nedeniyle daha az nüks ve kemik yapılarının uyumuna bağlı olarak büyük estetik iyileşme olduğundan bahsetmiştir. Cerrahi tekniklerin gelişmesi, anestezide ilerleme ve osteotomize edilen segmentlerin daha iyi stabilizasyonu sayesinde çift çene cerrahisi günümüzde ortognatik cerrahide yaygın olarak kullanılan prosedürdür.

Ortognatik cerrahinin önemli bir gelişmesi, segmentlerin plak ve vidalarla rijit veya semi-rijit fiksasyonu olmuştur. Alman genel cerrah Soerensen, 1917' de maksillo-fasiyal bölgede ilk plak uygulamasını gerçekleştirmiştir. Bu yöntemin yeniden keşfedilmesi 50 yıldan fazla sürmüştür ve 1960' ların sonunda İsviçre osteosentez grubu AO (Arbeitsgemeinschaft für Osteosynthesefragen), ilk kez ekstremiteler için olan büyük plak ve vida koleksiyonunun yanı sıra, mandibula için daha küçük kemik plakları geliştirmiştir. Fakat rijit osteosentez prensiplerinin ortognatik cerrahide uygulanması 10 yıl kadar daha sürmüştür. Daha sonra İsviçre'ye taşınan yerli Bavyera

Bernd Spiessl (Spiessl, 1974) ve Almanya'dan Hans Luhr (Luhr, 1979)' a, AO ilkelerinin bu tekniğe uygulanması ve geliştirilmesine olan katkılarından dolayı teşekkür edilmelidir.

Plak ve vidaların ortognatik cerrahide kullanımı birçok avantaj sağlamıştır. Uygulamaları daha hızlı ve kolaydır. Kemik segmentlerinin stabilizasyonu daha iyi ve daha güvenilirdir. Hasta konforu daha fazladır çünkü intermaksiller fiksasyon artık gerekli değildir ve en önemlisi, hasta için daha az tehlike vardır çünkü ekstübasyon sonrası kritik post-operatif aşamada ağız açılıp temizlenebilir ve hava yolu kolaylıkla kontrol edilebilir (Steinhäuser, 1996).

Hiç şüphe yok ki rijit fiksasyon (RF), travmanın tedavisine ve ayrıca ortognatik cerrahiye büyük ilerleme getirmiştir. Eğer bugün fiksasyon ve stabilizasyon metodu mevcut olmasaydı, birçok cerrahi işlemin uygulanması mümkün olmayacaktı.

4.2.2. Maksilla anatomisi

İntramembranöz kemikleşmeye sahip olan maksilla, sağ ve sol olmak üzere 2 parçadır. Bir gövdeye ve dört çıkıntıya sahip olan maksillanın gövdesinde paranasal sinüsler bulunmaktadır. Dört çıkıntı ise; frontal, zigomatik, palatin ve alveolar çıkıntılardır.

Maksilla dışa doğru uzanarak zigomatik kemiğin maksiller çıkıntıları ile sütur yapar. İçe doğru uzanarak sert damağın büyük bir kısmını oluşturur. Bu bölgede maksiller kemiğin palatin çıkıntısı, palatin kemiğin yatay kısmı ile sütur yapar. Sert damağın ön kısmında insiziv foramen bulunmaktadır. Maksilla yukarıya doğru uzanarak nazal, frontal, etmoid ve lakrimal kemiklerle sütur yapar. Aşağıya doğru uzanarak ise maksiller dişleri destekleyen alveoler çıkıntıyı oluşturur (Norton, 2016).

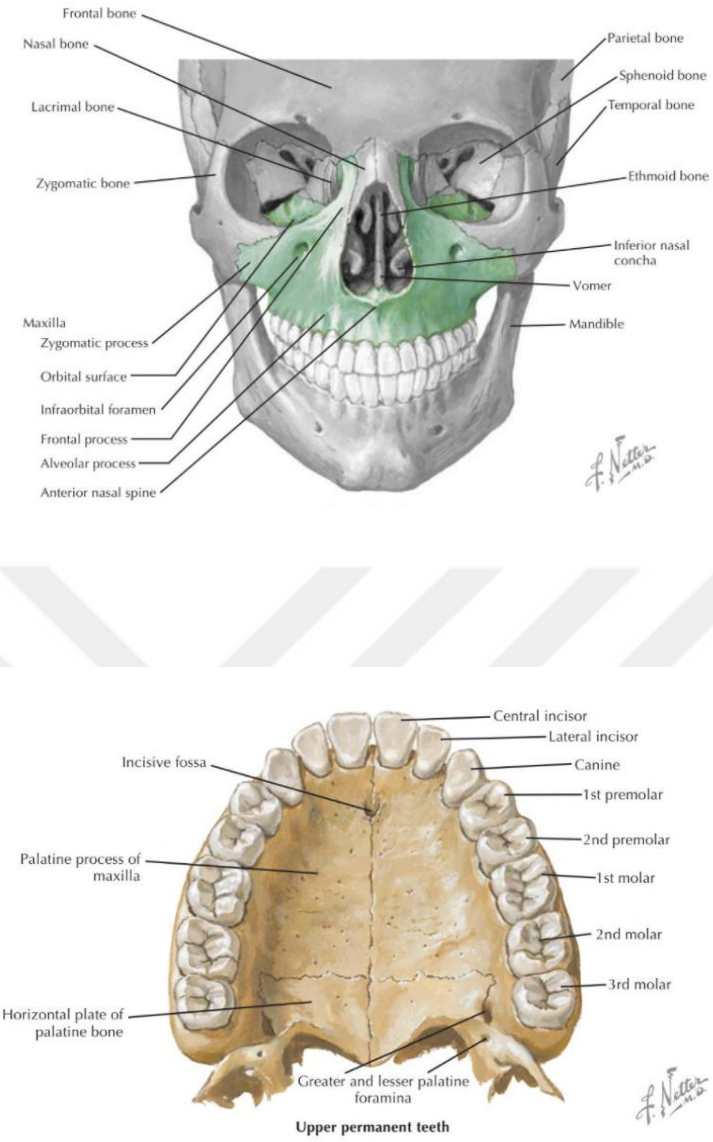

Şekil 1: Maksilla anatomisi (Norton, 2016)

4.2.3. Mandibula anatomisi

Meckel kıkırdağının çevresinde intramembranöz kemikleşme ile meydana gelen mandibula tek kemikten oluşmaktadır. At nalı şekline benzer ve bütün çiğneme kasları mandibulaya tutunmaktadır. Mandibula; gövde (korpus), ramus, kondiler çıkıntı (proses), koronoid çıkıntı ve alveolar çıkıntı olmak üzere 5 kısımdan oluşur.

Mental foramen korpusun dış yüzeyinin ön kısmında bulunur. Korpusun dış yüzeyinde ise eksternal oblik çizgi bulunmaktadır. Korpusun iç tarafı mylohyoid çizgi

tarafından sublingual ve submandibular fossa olmak üzere iki kısma ayrılır. Mylohyoid çizginin arka kısmı pterygomandibuler rafenin tutunma bölgesini oluşturur. Korpusun iç-orta kısmında üst ve alt genial tüberküller ve digastrik fossa bulunmaktadır.

Ramus, korpusun sağ ve sol kısmında yer alır ve korpus ile birleşerek angulus mandibulayı (gonion) oluşturur. Lateral kısmına masseter kası yapışırken; medial kısmına medial pterygoid kas ve sfenomandibuler ligament yapışmaktadır. Mandibuler foramen ramusun medial kısmında bulunur ve hemen önünde bulunan kemik çıkıntısına lingula mandibula adı verilir. Ramusun üst kısmı; mandibuler notch (sigmoid notch) tarafından ön kısmı koronoid proses, arka kısmı kondiler proses olmak üzere ikiye ayrılan uzantılar verir.

Koronoid proses, ramusun en ön-üst uzantısını oluşturur ve bu bölgeye temporal kasın alt ucu tutunur. Kondiler proses, üst kısmında başa benzeyen şekliyle kondil başı (caput mandibula) ve ramus mandibula ile birleşen dar kısım olan kondil boynu (collum mandibula)' ndan oluşur. Kondil başı temporal kemik ile birlikte TME' yi oluşturur. Lateral pterygoid kas' ın dış yan ucu kondil boynunda pterygoid fovea denilen alana tutunur.

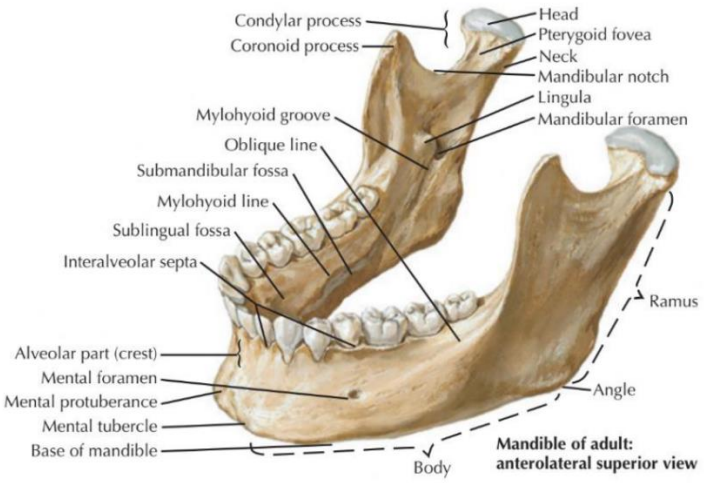

Şekil 2: Mandibula anatomisi (Norton, 2016)

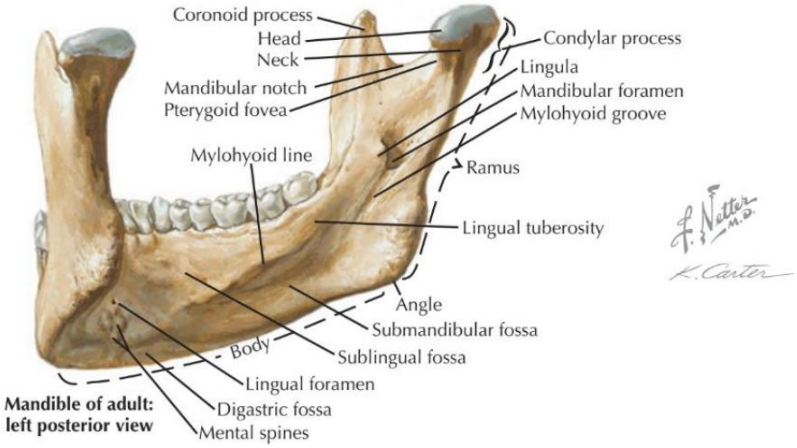

Şekil 2: Mandibula anatomisi (Norton, 2016)(devam)

4.2.4. Bilateral sagital split ramus osteotomisi (BSSRO)

Ortognatik cerrahide mandibuler deformitelerin düzeltilmesinde en yaygın kullanılan yöntem BSSRO' dir (Kim ve Park, 2007; Tsuji ve ark., 2005; Turvey, 1985; Wolford, 2000; Yoshida ve ark., 1989). Bu yöntemde ramus distal ve proksimal segment olmak üzere ikiye ayrılır ve distal segment belirli sınırlar içerisinde daha ileride veya geride yeniden konumlandırılır (Tsuji ve ark., 2005).

Bilateral sagital split ramus osteotomisinin diğer mandibular cerrahi yöntemlerine göre birçok avantajı bulunmaktadır (Proffit ve ark., 2003; Wolford, 2000):

- Osteotomi hattında kemik yüzeyi fazladır. Bu, RF' nun daha kolay uygulanmasına ve iyileşmenin hızlanmasına olanak sağlar.
- Kondilin yeni konumu daha doğru belirlenebilir.
- Hava yolu kontrolü daha kolaydır.
- Operasyon sonra ortodontik tedaviye daha erken başlanabilir.
- İntraoral bir tekniktir, dolayısıyla daha estetiktir.

Bilateral sagital split ramus osteotomisinin avantajlarının yanında bir takım dezavantajları da bulunmaktadır (Bell ve ark., 1980; Wolford, 2000; Wyatt, 1997):

- Çok şiddetli iskeletsel bozuklukların düzeltilmesi daha zordur.
- Proksimal segment yanlış konumlandırılırsa operasyondan hemen sonra oklüzyonda kayma meydana gelir.
- Özellikle inferior alveolar sinir olmak üzere, sinir hasarı ve his kaybı meydana gelebilir.
- Operasyon sırasında segmentler istenmeyen şekilde ayrılabilir.
- Segmentlerde rezorpsiyon meydana gelebilir.

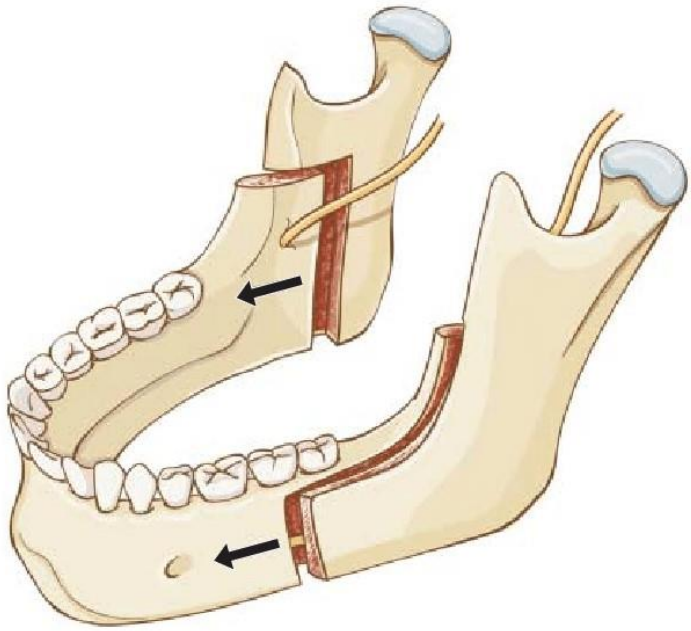

Şekil 3: Bilateral sagittal split ramus osteotomisi (Saman ve ark., 2013)

4.2.5. Le Fort I osteotomisi

Le Fort tarafından 1901 yılında üst çene kırıkları sınıflandırılmıştır. 1927 yılında ise Wassmund, ilk kez üst çene malpozisyonunu tedavi etmek amacıyla total bir maksilla osteotomisi uygulamıştır (Drommer, 1986).

Le Fort I osteotomisinin endikasyonları; maksiller yetersizlikte maksillanın ileride konumlandırılması, maksiller fazlalıkta maksillanın geriye alınması, arkın segmentlerin ayrılması yoluyla genişletilmesi veya daraltılması, rotasyon yaptırılarak

asimetrinin düzeltilmesi, vertikal fazlalıkta veya yetersizlikte maksillanın yukarıda veya aşağıda konumlandırılması şeklinde özetlenebilir. Bu tekniğin geliştirilmesiyle birlikte tek maksilla cerrahisi veya çift çene cerrahisi uygulamaya girmiş; dolayısıyla sonuçlar daha stabil ve tatmin edici olmaya başlamıştır (Proffit ve ark., 2003).

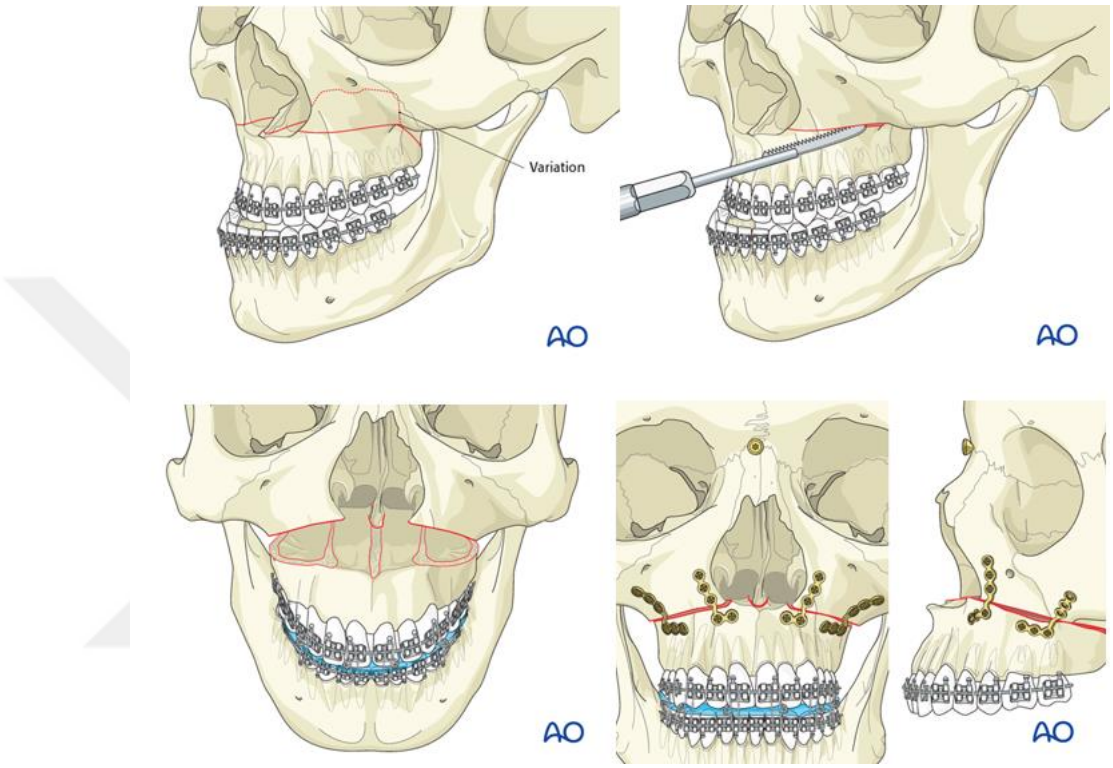

Şekil 4: Le Fort 1 osteotomisi

https://surgeryreference.aofoundation.org/cmf/orthognathic/maxilla/maxilla-maxillary-prognathism/le-fort-i-osteotomy#introduction (Erişim tarihi: 10.01.2021)

4.2.6. Yan etkiler ve komplikasyonlar

Operasyon sırasında veya sonrasında bazı komplikasyonlar veya yan etkilerle karşılaşılabilir. Cerrahi sırasında beklenmeyen kırıklar oluşabilir (Kim ve Park, 2007). Özellikle gömülü 3. molar dişleri mandibulada kırık görülme olasılığını artırabilir (Kim ve Park, 2007; Mehra ve ark., 2001). Operasyon esnasında hemoraji nadir olsa da, bölgeye ulaşımın zor olması büyük damarlarda meydana gelen kanamanın durdurulmasını zorlaştırır (Kim ve Park, 2007; ProffitWhite, 2003).

Diş ve yumuşak doku yaralanmaları meydana gelebilir. Kesi hattına yakın konumlanan inferior alveoler sinirin operasyon esnasında kesilme riski oluşmaktadır ve buna bağlı olarak sinirde uyuşukluk bildirilmiştir (Kim ve Park, 2007).

Vidaların veya plakların başarılı bir şekilde fiksasyonunun sağlanamadığı durumlarda operasyon sonrası açık kapanış görülebilir. Post-operatif dönemde yüzde şişlik, ağrı, baş dönmesi, mide bulantısı meydana gelebilir (Phillips ve ark., 2008). Alt çenenin geriye alındığı vakalarda hava yolu hacminin azaldığı bildirilmiştir (Muto ve ark., 2008). Bu durum 'Obstrüktif Uyku Apnesi' nin oluşmasına sebebiyet verebilmektedir (Turnbull ve Battagel, 2000).

RF sonucu kondillerde tork hareketi ve rotasyon meydana gelebilir (Kersey ve ark., 2003). Bu durum ileride TME rahatsızlıklarına ve disfonksiyona sebebiyet verebilir. TME' de eklem sesleri (klik) oluşabilir. Operasyon sonrası kondilde, diskte ve disk çevresi dokularda konum değişiklikleri sıklıkla görülür. Bu durum kondil rezorpsiyonu veya disfonksiyona sebep olabilir (Rebellato ve ark., 1999).

4.2.7. Retansiyon ve stabilite

Ortognatik cerrahi sonrası istenen stabilite kemik hareketinin yönü, fiksasyon çeşidi ve uygulanan cerrahi teknik olmak üzere temel olarak 3 ana etkene bağlıdır. Bunun yanı sıra kas ve yumuşak dokular da stabilitede büyük öneme sahiptir. Maksiller genişletme ve izole mandibuler geri alma operasyonları en stabil olmayan prosedürler arasındadır. Maksiller sarkıtma da mandibulada aşağıya ve geriye rotasyon oluşturması sebebiyle stabil olmayan prosedürler arasında sayılır. Sınıf III cerrahilerde maksiller ilerletmenin büyük oranda stabil kaldığı görülmüştür. Maksiller ilerletme ve mandibuler geri alma operasyonlarının birlikte uygulandığı çift çene cerrahisi RF' la birlikte kabul edilebilir derecede stabildir. Bu nedenle Sınıf III cerrahilerinde çift çene cerrahisi ya da sadece maksiller cerrahinin tercih edilmesi daha stabil sonuçlar doğurabilmektedir. Maksiller gömme ve mandibuler ilerletme ise en stabil prosedürler arasındadır (Proffit ve ark., 2007).

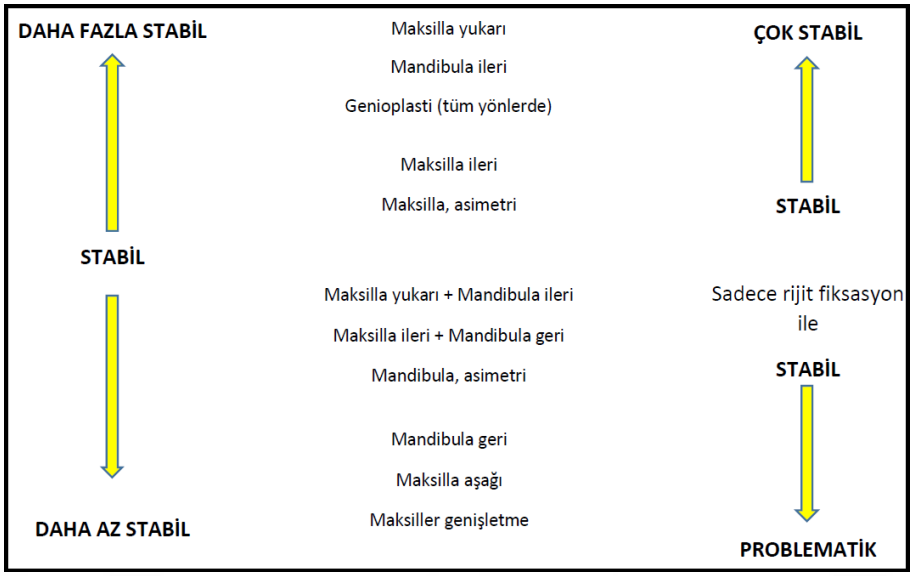

Şekil 5: Stabilite hiyerarşisi (Proffit ve ark., 2007)

Kısa dönemde Sınıf II cerrahisi, Sınıf III cerrahisine göre daha stabil iken, uzun dönemde Sınıf III cerrahisinin daha stabil olduğu görülmüştür (Proffit ve ark., 2007).

Günümüzde ortognatik cerrahi sonrası ilk yıl farklı yönlerde nüks görülme olasılığı net bir şekilde bildirilmiştir. İlk yılda morfolojik değişikliklerin ve fizyolojik adaptasyonların büyük kısmı tamamlanır. Uzun dönemde birçok hastada stabil sonuçlar görülmesine rağmen, cerrahi sonrası 5 yıllık takip çalışmalarında ilk yıla kıyasla önemli ölçüde farklılıklar rapor edilmiştir (Proffit ve ark., 2007).

4.3. TME ve Görüntüleme Yöntemleri

4.3.1. TME anatomisi

Vücuttaki en karmaşık eklem yerlerinden biri olan TME, mandibulanın kraniyumla eklem yaptığı yerdir. Hem bir düzlemde menteşe hareketi yaptığı için ginglymoid eklem; hem de kayma hareketi yaptığı için artrodial eklem sınıfına giren TME 'ginglymoartroidal eklem' olarak da adlandırılabilir (Okeson, 2019).

Temporomandibular eklem, kondilin temporal kemiğin mandibuler fossasına oturmasıyla oluşur. Bu iki kemiğin direkt artikülasyonu ise artiküler disk tarafından engellenir. TME bileşik eklem olarak sınıflandırılır. Bileşik eklem en az 3 kemikten

oluşmasına rağmen TME sadece 2 kemikten oluşmaktadır. Artiküler disk, fonksiyonel olarak eklemin karmaşık hareketlerine izin veren non-ossifiye kemik görevini görür. Artiküler diskin 3. kemik fonksiyonu görmesi sebebiyle kraniyo-mandibuler artikülasyon bileşik eklem olarak sınıflandırılır. Artiküler disk yoğun fibröz bağ dokusundan oluşmaktadır ve büyük oranda damar ve sinirden yoksundur.

Artiküler disk, mandibulanın hareketi sırasında bir dereceye kadar esnektir ve eklem yüzeylerinin fonksiyonel gereksinimine uyum gösterir. Fakat esneklik ve adapte olma özelliği, fonksiyon sırasında diskin morfolojisinin geri dönüşümlü bir şekilde değiştiği anlamına gelmemektedir. Disk morfolojisini ancak eklemde yıkıcı kuvvetler ve yapısal değişklikler olmazsa korur. Eğer bu değişiklikler meydana gelirse, disk morfolojisi geri dönüşümsüz olarak değişir ve fonksiyon sırasında biyomekanik değişiklikler meydana gelir (Okeson, 2019).

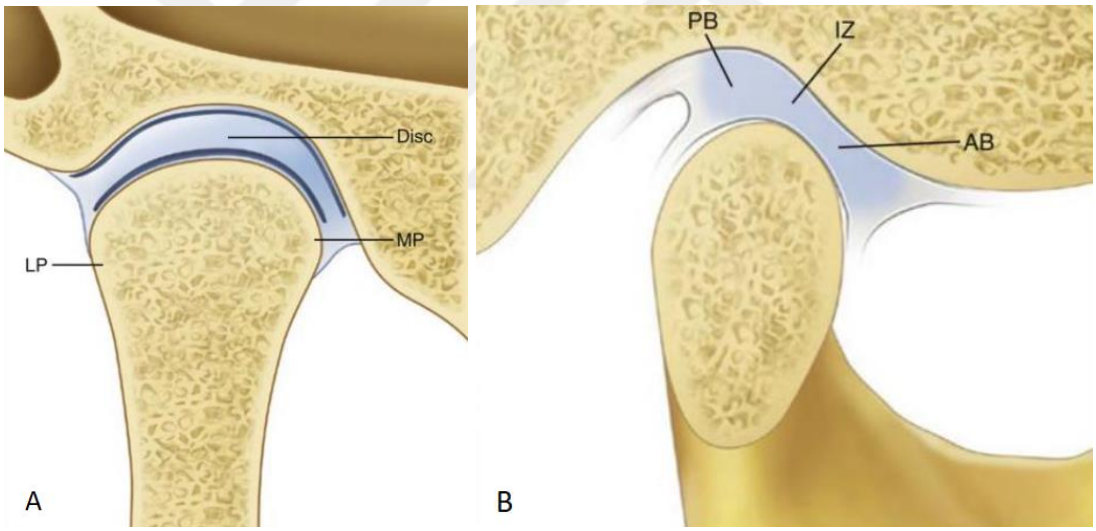

Şekil 6: Artiküler disk, fossa ve kondil **a.** Önden görünüş **b.** Yandan görünüş (Okeson, 2019)

LP: Lateral pole (Lateral çıkıntı) MP: Medial pole (Medial çıkıntı) PB: Posterior border (Arka sınır) AB: Anterior border (Ön sınır) IZ: Intermediate zone (Ara bölge)

Kondil, kraniyumun tabanında temporal kemiğin skuamöz parçası ile eklem yapar. Temporal kemiğin bu kısmı ‘artiküler fossa’ veya ‘glenoid fossa’ olarak

adlandırılan konkav şekilli mandibuler fossayı oluşturur. Glenoid fossanın hemen önünde ‘artiküler eminens’ olarak adlandırılan konveks kemik çıkıntısı bulunur. Artiküler eminensin konveksivite derecesi çok değişken olup önemlidir; çünkü bu yüzeyin dikliği kondilin hareket yolunu belirler.

Kondil, mandibulanın kraniyum ile eklem yapan bölgesidir ve mandibular hareketler burada gerçekleşir. Önden bakıldığında medial ve lateral çıkıntıları vardır (Resim 1A). Medial çıkıntı lateral çıkıntıdan daha belirgindir. Üstten bakıldığında kondilin mediale ve posteriora doğru rotasyonlu olduğu ve her iki kondilin lateral ve medial çıkıntılarından geçen çizginin foramen magnum’ un ön sınırında kesiştiği görülür (Resim 2). Kondilin toplam mediolateral genişliği 18-23 mm arasında olup, anteroposterior derinliği 8-10 mm arasında değişir. Kondilin eklem yapan yüzeyi en üst kısımda ön ve arka yönde uzanıp arka eklem yüzeyi ön eklem yüzeyinden daha geniştir. Eklem yüzeyi anteroposterior yönde belirgin şekilde konveks olup mediolateral yönde hafif konvekstir.

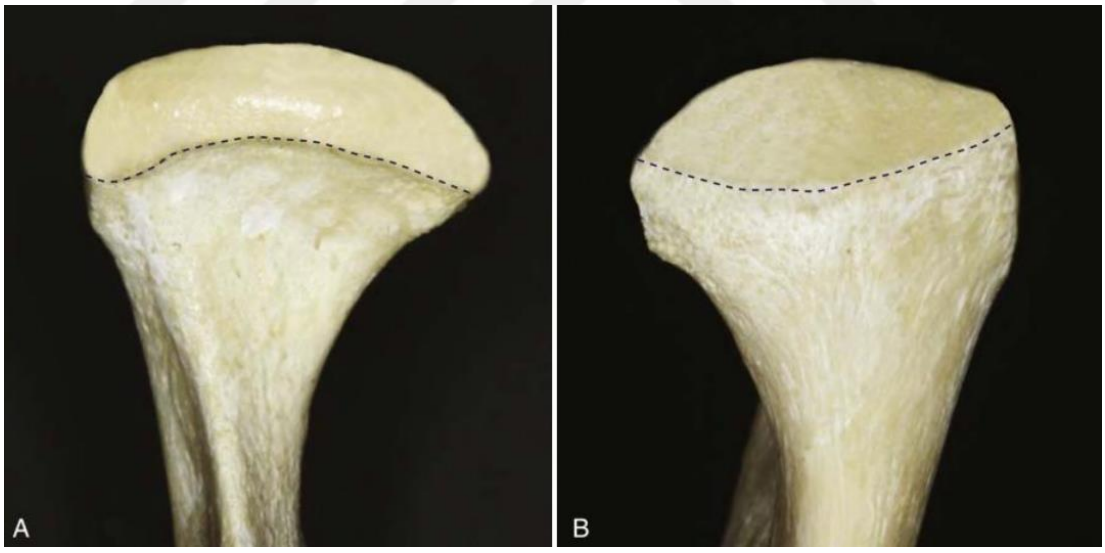

Resim 1: Kondil **a.** Önden görünüş **b.** Arkadan görünüş. (Okeson, 2019)

Sınırları çizilmiş alan artiküler yüzeyi göstermektedir ve artiküler yüzey arkada ön bölgeden daha büyüktür.

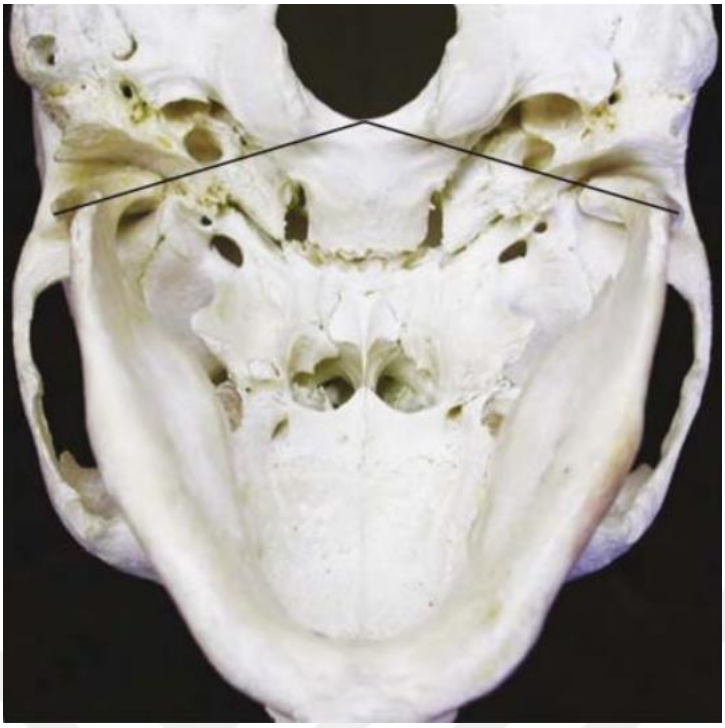

Resim 2: Mandibula ve kraniyumun alttan görünüşü (Okeson, 2019)

Kondilin lateral ve medial çıkıntılarından geçen hayali çizgi for. magnum' un ön sınırında birleşmektedir.

4.3.2. TME görüntüleme yöntemleri

TME anatomik yapısının karmaşık olması, çevresindeki kraniyal kemikler tarafından örtülmesi ve bu oluşumların birbiri üzerine süperpoze olması nedeniyle vücutta en zor görüntülenen bölgelerden biridir (White ve Pharoah, 2014).

Sert ve yumuşak doku komponentlerinin her ikisini de içeren TME yapılarının görüntülenmesi için birçok farklı yöntem geliştirilmiştir. Artrografi ya da manyetik rezonans görüntüleme (MRG) artiküler diskin konumu ve disk patolojilerinin teşhisi için kullanılırken, bunlara ek olarak düz alan radyografileri (transfarengeal veya intrakranial görüntüleme, transorbital görüntüleme, lateral transkraniyoblik görüntüleme), panoramik radyografi, radyonükleid kemik tarama, ultrasonografi, konvansiyonel bilgisayarlı tomografi (BT) ve konik ışınlı bilgisayarlı tomografi

(KIBT) kemik patolojisi teşhisi için kullanılır (Aksoy ve Orhan, 2010; Farman ve ark., 1995).

4.3.2.1. Direk radyografi yöntemleri

4.3.2.1.1. Lateral (oblik) transkraniyal projeksiyon

Hasta fotöye oturtulduktan sonra, baş infraorbital düzlem yere paralel ve sagital düzlem yere dik olacak şekilde konumlandırılır. Kon karşı tarafın dış kulak yolunun 5 cm üst, 1,5 cm arkasından ve 25 derecelik açı ile pozisyonlandırılır ve ışın görüntüsü istenen tarafın kondil başından geçecek şekilde yönlendirilir. Bu yöntemle ağız açık ve kapalı pozsiyonda görüntü alınabilir. Ağız açıkken kondilin artiküler eminens ile olan ilişkisi incelenebilirken kondil hareketlerinin sınırları değerlendirilir. Schüller projeksiyonu olarak da adlandırılan ağzın kapalı olduğu yöntemde ise eklem boşluğu ve kondil başının ilişkisi değerledirilir (Harorlı ve ark., 2006). Bu yöntem ile eklemin laterale deplase kondil kırıkları da değerlendirilebilir (Yengin, 2000).

4.3.2.1.2. Submentovertikal projeksiyon

Bu projeksiyon yöntemi özellikle zigomatik ark fraktürleri olmak üzere, kondil ve ramus fraktüleri, hiperplazi ve hipoplazilerin teşhisinde kullanılır. Baş mümkün olduğu kadar geri yatırılır ve x-ışını, verteks noktasına yerleştirilen filme çene altından yönlendirilerek elde edilir (Akan, 2008; HarorlıAkgül, 2006).

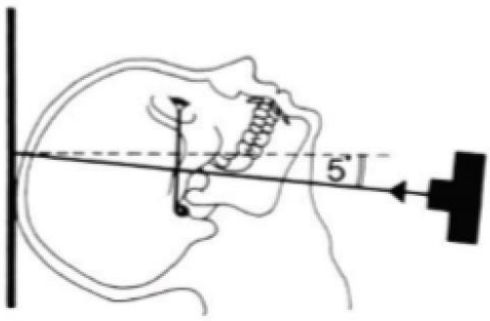

Şekil 7: Submentovertikal projeksiyon çekim tekniği (Whaites ve Drage, 2013)

4.3.2.1.3. Transfarengeal projeksiyon

Ağız açık konumda iken uygulanan teknik kondildeki dejeneratif değişimlerin ve kondil boynundaki kırıkların teşhisinde kullanılır. Aynı zamanda bu teknik ile kondilin lateral görüntüsü gerçeğe yakın şekilde elde edilir. Hasta infraorbital düzlem yere paralel ve sagital düzlem yere dik olacak şekilde konumlandırılır ve kaset hastanın sagital düzlemine paralel yerleştirilir. Merkezi ışın incisura mandibularis bölgesinden ve görüntülenecek olan kondil başından geçecek şekilde aşağıdan yukarıya ve önden arkaya 5°-10° açı ile yönlendirilir (Harorlı ve ark., 2006).

4.3.2.1.4. Transmaksiller projeksiyon

Bu teknikte hastanın ağzı maksimum açtırılarak kondilin fossa dışında konumlanması sağlanır ve x-ışını horizontal düzleme yukarıdan 10 derecelik açı ile yönlendirilir (Akan, 2008). Kondilin artiküler eminensin tepe kısmına gelmediği durumlarda süperpozisyon sonucu kondil net izlenemez; fakat eğer teknik doğru uygulanırsa kondilin medial ve lateral çıkıntılarının net görüntüsü elde edilir (Brooks ve ark., 1997).

4.3.2.1.5. Transorbital projeksiyon

Bu teknikte eklem anteroposterior yönde görüntülenebilirken aynı zamanda kondil başı, kondil boynu ve artiküler eminensin mediolateral kısmı incelenebilir. Dezavantaj olarak eklem boşluğunun görüntülenemediği bu teknik göz lensinin radyasyona maruz kalması sebebiyle artık kullanılmamaktadır (Brooks ve ark., 1997).

4.3.2.1.6. Reverse-Towne's projeksiyon

Kondil ve kondil boynunun incelenmesi için uygulanan bu projeksiyon tekniği aynı zamanda mediale disloke olmuş kondilin teşhisinde de kullanılır. Hasta alın ve burnunu filme dayar ve merkezi ışın arkadan öne, aşağıdan yukarı doğru 20-30 derecelik bir açı ile gönderilir (Harorlı ve ark., 2006).

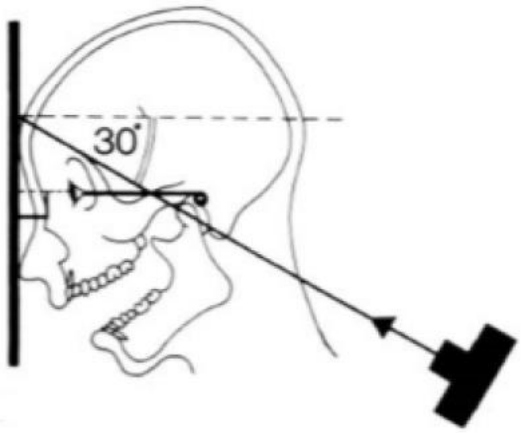

Şekil 8: Reverse-Towne's projeksiyon tekniği (Whaites ve Drage, 2013)

4.3.2.2. Panoramik radyografi

Bu teknik pantomografi ya da ortopantomografi olarak da adlandırılır. Maksiller ve mandibular dentoalveoler yapıların tek bir görüntü üzerinde oluşmasını sağlayan bu teknik ön tanı için günümüzde sıklıkla kullanılmaktadır.

Panoramik radyografi tekniği ile sağ ve sol kondil aynı anda görüntülenebilir ve asimetriler karşılaştırılabilir. Kondil kırıkları, hipoplazi veya hiperplaziler teşhis edilebilir. Çekim sırasında hastanın konumu önemlidir. Başın bir tarafa yatık olması durumunda bir taraftaki kondil diğerine göre daha yüksekte görünür. Eğer hastanın başı bir tarafa dönük olursa kondillerde asimetri yanılgısına sebebiyet verebilir (Dhillon ve ark., 2012). Dezavantaj olarak bu teknik; çekim sırasında mandibulanın bir miktar açık olması ve baş konumunun görüntüyü etkilemesi sebebiyle kondil pozisyonu ve fonksiyonu hakkında bilgi vermez. Aynı zamanda kafa tabanı ve zigomatik kemiğin superpozsiyonu küçük kemiksel değişimlerin görülmesini engeller (White ve Pharoah, 2014).

4.3.2.3. Manyetik rezonans görüntüleme (MRG)

Radyofrekans pulsları, kuvvetli bir manyetik alan ve gradyent alanların kullanıldığı bir görüntüleme yöntemi olan MRG' nin diğer yöntemlere göre bir takım

üstünlükleri bulunmaktadır: Kontrast rezolüsyonu yüksektir, iyonizan radyasyon içermez ve her kesitte görüntü elde edilebilir. Aynı zamanda fizyolojik, fizyopatolojik ve biyokimyasal değişikliklerin de görüntülenebilmesi, MRG' yi en başta gelen görüntüleme yöntemi yapmaktadır. MRG, radyo dalgalarının, görüntüsü istenen dokulardan geçirilmesi yöntemi ile çalışır ve görüntü vücuttaki hücre sıvısı ile lipitler içerisinde bulunan hidrojen protonlarından üretilen sinyaller aracılığı ile elde edilir. Özetlenecek olursa; hasta manyetik bir alan içine yerleştirilir ve bu alana radyo dalgası gönderilir. Radyo dalgaları sonlandırıldıktan sonra hasta bir sinyal yayar ve bu sinyaller bilgisayar tarafından kaydedilerek görüntü meydana getirilir (Harorlı ve ark., 2014).

TME' nin internal düzensizliğinin tanısında, sagital ve koronal MRG görüntüleri sıklıkla kullanılmaktadır. MRG farklı dokuların izlenebilmesi için çok sayıda sekans içerir; fakat genel olarak T1 ve T2 ağırlıklı iki ana sekans kullanılır. Uzaysal rezolüsyon ve yumuşak doku kontrastı üstünlüğü ile anatomik detayların görüntülenmesinde T1 ağırlıklı sekanslar kullanılırken, patolojik sıvı yoğunluklarını ayırt ederek fazla miktarda sıvı içeren dokuların görüntülenmesinde T2 ağırlıklı sekanslar kullanılır (Harorlı ve ark., 2014). Disk bozukluğu için T1 ağırlıklı MRG görüntüler kullanılırken, eklem efüzyonu, enflamasyon, tümörler ve retrodiskal dokudaki sıvı artışı gibi patolojiler için T2 ağırlıklı MRG görüntüleri daha değerlidir.

4.3.2.4. Artrografi

Ekleme iyotlu kontrast madde enjekte edilerek görüntü elde edilen bu yöntemde yumuşak dokuların anatomisi hakkında detaylı veri sağlanabilir. Bu sayede artiküler disk pozisyonu ve fonksiyonunu anlamada etkili bir yöntemdir. Artiküler diskin redüksiyonlu ve redüksiyonsuz dislokasyonları teşhis edilebilir. Artrografinin MRG' ye üstünlüğü, bu teknikte artiküler disk perforasyonları, diskin eklem kapsülüne yapışması ve kapsül patolojilerinin de teşhis edilebilmesidir. Bu yöntemin en büyük üstünlüğü ise TME hareketlerinin izlenebilmesidir (Isberg, 2001). Ancak TME' nin kemik yüzeylerinin izlenebilmesi için uygun değildir. İnvaziv olması, işlem sonrası ağrı, enfeksiyon ve kontrast maddeye bağlı alerjik reaksiyon riski, sinir, kapsül ve

diske zarar verme ihtimali nedeniyle yaygın olarak kullanılmamaktadır (Laurell ve ark., 1987).

4.3.2.5. Ultrasonografi

Ultrasonografi, ses dalgalarının vücut içinde dokunun yoğunluğu veya rezistansına bağlı olarak farklı hızlarda ekolar göndermesi ve cihazın bu ekoları görüntüye dönüştürmesi prensibi ile çalışan ve non-invaziv bir yöntemdir. TME' de disk deplasmanları, efüzyon, eklem içi defektlerin teşhisi ve tedavi sonuçlarının yorumlanabilmesi amacıyla kullanılabilir (Dupuy-Bonafé ve ark., 2012). Fakat artiküler diskin pozisyonunun tespitinde yetersiz kalması, TME bölgesinde preauriküler şişlik, efüzyon ve kemik patolojisi varlığında görüntü alınmasının zorlaşması dezavantajlarındandır (Uysal ve ark., 2002).

4.3.2.6. Bilgisayarlı tomografi (BT)

Bu teknikte görüntülenecek alanın kesit şeklinde bir kısmından x ışını gönderilir ve dokuların atenüasyon farkına göre kesit görüntüsü elde edilir. Hasta etrafında 360° lik bir dönüş gerçekleştiren x-ışını kaynağından çıkan ışın demetinin vücudu geçen kısmı algılanır ve bu veriler bilgisayar tarafından görüntüye dönüştürülür. Daha sonra bu görüntüler işlenir ve birbirine dik eksenlerde yeniden yapılandırılmış 3 boyutlu görüntüler elde edilir (Kaya ve ark., 1997).

Bilgisayarlı tomografi, TME bölgesinde çoğunlukla kemik yapı ve yoğunluklarının değerlendirilmesi, sert dokuların dejenerasyonu ya da travmaların teşhisi amacıyla kullanılır. TME' nin yumuşak doku komponentleri hakkında özellikle diskin görüntülenmesinde artrografi ve MRG' ye oranla oldukça yetersiz kalır. Diğer dezavantajları ise (Yıldırım ve Alkış, 2016);

- Pahalıdır,
- Yüksek radyasyon dozu içerir,
- Çekim işlemi zaman alır.

4.3.2.7. Konik ışınlı bilgisayarlı tomografi (KIBT)

Konik ışınlı bilgisayarlı tomografi ilk olarak 1982 yılında anjiyografi için geliştirilmiş, 1998 yılında ise ilk kez dental radyolojiye tanıtılmıştır. X-ışını kaynağı ve iki boyutlu dedektör sisteminin, görüntüsü alınacak cisim etrafında eş zamanlı olarak tek bir rotasyon yapması ve bu esnada cismin art arda görüntülerinin alınması prensibine bağlı olarak çalışır. BT' den farklı olarak bu teknikte, BT' deki gibi yelpaze şeklindeki x-ışınının yerine konik ve hacimsel formdaki x-ışını, çizgisel dedektörler yerine iki boyutlu alan dedektörleri kullanılır. Işınlar görüntüsü alınacak olan bölgeyi tamamen kapsayacak şekilde yönlendirilir ve "bir charge coupled device" (CCD) kombinasyonu kamera veya düz panel detektör sistemleri tarafından kaydedilir (Scarfe ve Farman, 2008). Yelpaze yerine konik şekilli x-ışını demetinin kullanımı sayesinde işlem daha kısa sürede gerçekleşir ve radyasyon dozu daha azdır. Ayrıca KIBT' de meydana gelen voksel boyutlarının konvansiyonel BT' nin voksel boyutlarına göre çok daha küçük olması görüntü çözünürlüğünün daha yüksek olmasını sağlar (Maki ve ark., 2002).

BT' de dikdörtgenler prizması (anizotropik) şeklinde olan vokseller, KIBT' de üç eksende de (X, Y, Z eksenleri) eşit olan kübik (izotropik) şeklindedir. Voksellerin izotropik geometri göstermesi farklı düzlemlerdeki görüntü çözünürlüklerinin aynı olmasını sağlamaktadır. Voksellerin kenar uzunlukları 0,07-0,4 mm arasında değişmektedir (Borahan ve ark., 2012; Scarfe ve Farman, 2008).

KIBT' de ışınlama süresi ve radyasyon dozu görüntülenmesi istenilen alana göre azaltılabilir. Işınlama süresinin daha kısa olması sebebiyle etkin radyasyon dozunun konvansiyonel BT' e göre %76-98 oranında azaldığı ve hastanın hareketine bağlı artefaktta da azalma olduğu görülmüştür. Ancak bu oran cihazın modeline göre değişebilmektedir (Scarfe ve Farman, 2008).

KIBT ile ince kesitler oluşturulabilmekte ve TME'de komşu yapıların süperpozisyonu engellenerek görüntü sağlanabilmektedir. Sagital ve koronal kesitler alınarak kondiller, temporal bileşenler ve bunların birbirleriyle olan ilişkileri en az distorsiyonla izlenebilir. Asimetrileri görüntüleyebilmek amacıyla panoramik görüntü ve 3 boyutlu reformatlar oluşturulabilir. Ankiloz teşhisi, fraktür hatları, osteofit, erozyon, skleroz gibi dejeneratif kemik değişiklikleri incelenebilirken yumuşak

dokuların iyi görüntülenmemesi sebebiyle artiküler disk, kaslar ve ligamentler değerlendirilemez. Metal artefaktı yapacak implantların varlığında çizgisel artifaktlar görüntü kalitesini düşürür (White ve Pharoah, 2014).

4.3.3. Ortognatik cerrahi sonrası kondil başında meydana gelen değişiklikler

Ha ve ark., BSSRO sonrası RF' nun uygulandığı mandibular geri alma cerrahisi geçiren iskeletsel Sınıf III hastalarda KIBT verilerini kullanılarak kondil başındaki değişiklikleri incelemişler ve aynı zamanda kondil açısındaki değişiklikler ile kondil başı remodelingi arasında ilişkiyi de değerlendirilmişlerdir. Çalışmaya 9' u erkek, 13' ü kadın 22 hasta dahil edilmiştir. Çalışmanın bulgularına göre BSSRO sonrası kondilde içe doğru rotasyon ve sagital ve koronal düzlemlerde kondiler yükseklikte azalma olduğu bildirilmiştir. Ayrıca operasyon öncesi ve sonrası kondil bölgesi çakıştırılarak bölgelere ayrılmış, sagital düzlemde superior ve anterior bölgelerde, koronal düzlemde superior ve lateral bölgelerde ve aksiyal düzlemde anterior-orta ve anterior-lateral bölgelerde rezorpsiyon faaliyetleri gözlemlenmiştir. Ancak bu değişiklikler TME' de klinik belirti veya semptomlara sebep olmamıştır (Ha ve ark., 2013).

Park ve ark., Le Fort I osteotomisi ve mandibular geri alma cerrahisi geçiren Sınıf III maloklüzyona sahip 22 hastanın KIBT verilerinde üzerinde retrospektif bir çalışma yapmış ve çift çene ortognatik cerrahinin kondil başı remodelingine etkisini değerlendirmişlerdir. Ha ve ark.'nın yaptıkları çalışmaya benzer şekilde kondil başında doğrusal ölçümler yapılmış, kondilin eksen değişiklikleri ve operasyon öncesi ve sonrası kondiller çakıştırılarak remodeling miktarları değerlendirilmiştir. Çalışmanın bulgularına göre çift çene ortognatik cerrahi sonrası kondiller remodeling sürecine girmekte ve kondil yüksekliğinde azalma meydana gelmektedir (Park ve ark., 2012).

An ve ark., iskeletsel Sınıf III deformitelerinde ameliyat öncesi ve sonrası kondil başının 3B yüzey rekonstrüksiyonlarını karşılaştırarak post-operatif kondiler eksen değişikliklerinin, mandibular kondil remodelingine etkisini değerlendirmişlerdir. Retrospektif olan bu çalışmaya ortognatik cerrahi gören 30 hasta dahil edilmiştir. Bir grup tek çene cerrahisi, diğer grup ise çift çene cerrahisi

görmüştür. 60 kondilin rekonstrüksiyonu yapılmış ve ameliyat öncesi ve sonrası kondiller çakıştırılmıştır. Çalışmanın bulgularına göre kondil yüzeyi ameliyat sonrası önemli derecede remodeling sürecine girmektedir. Kondillerin post-operatif içe doğru rotasyonu, cerrahi türünden bağımsız olarak kondiler yüzey değişiklikleri ile korelasyon göstermiştir (An ve ark., 2014).

Kim ve ark., ortognatik cerrahi sonrası kondilin glenoid fossa içerisindeki konumunu kısa ve uzun dönemde incelemiş, buna bağlı iskeletsel ve okluzal stabiliteyi değerlendirmişlerdir. Retrospektif olarak tasarlanan çalışmaya mandibular prognatizme sahip 26 erişkin hasta dahil edilmiş ve tüm hastalara BSSRO ile birlikte RF uygulanmıştır. BSSRO sonrası kondil, aksiyal düzlemde içe doğru rotasyon yapmıştır ve bunu retansiyon periyodunda da korumuştur. Kondilin glenoid fossaya göre anteroposterior konumu değerlendirildiğinde operasyon sonrası kısa dönem takipte kondilde konum değişikliği meydana geldiği; fakat retansiyon periyodunda eski haline dönme eğiliminde olduğu bildirilmiştir (Kim ve ark., 2010).

Podčernina ve ark., 2020 yılında yaptıkları çalışmada iskeletsel Sınıf III hastalarda ortognatik cerrahi sonrası kondillerin pozisyonel, yapısal ve hacimsel değişikliklerini incelemişlerdir. Çalışmaya ameliyattan hemen önce, ameliyattan hemen sonra ve ameliyattan 1 yıl sonra alınan 44 hastaya ait KIBT verileri dahil edilmiştir. Çalışmada 2 grup oluşturulmuş; bir gruba sadece maksiller cerrahi uygulanan hastalar, diğer gruba ise çift çene cerrahisi uygulanan hastalar dahil edilmiştir. Her iki grupta da ameliyat öncesi ve 1 yıl sonrası KIBT görüntüleri karşılaştırıldığında kondil pozisyonunda anlamlı bir fark olmadığı bildirilmiştir. Maksiller tek çene cerrahi grubunda kondillerde operasyondan sonra ani konum değişikliği bildirilmiştir; fakat 1 yıllık takipte kondiller ameliyat öncesi konumlarına dönmüşlerdir. Çift çene cerrahisi grubunda ise aksiyal ve koronal düzlemlerde anlamlı kondil rotasyonları bildirilmiştir. Ameliyattan 1 yıl sonra kondil dejenerasyonunun radyolojik belirtileri tespit edilememiştir. Her iki grupta da ameliyat öncesi ve sonrası kondiler hacim değişiklikleri arasında anlamlı fark bulunmamıştır (Podčernina ve ark., 2020).

Claus ve ark., KIBT görüntülerini voksel tabanlı bölgesel çakıştırma tekniği ile çakıştırmış ve iskeletsel Sınıf II hastalarda bimaksiller ilerletmenin kondil

remodelingine olan etkisini incelemişlerdir. Her kondilin 5 farklı alanında (anterior, posterior, superior, medial, lateral) ve kondilin en üst noktasının 20 mm aşağısına kadar olan bölgede rezorpsiyon ve apozisyon miktarları değerlendirilmiştir. Kondiler yüzeylerdeki değişiklikler arasında anlamlı bir korelasyon gözlenmemesine rağmen, kemik rezorpsiyonu ağırlıklı olarak posterior ve superior bölgelerde, kemik apozisyonu ise ağırlıklı olarak anterior yüzeyde meydana gelmiştir. Tüm kemik değişiklikleri 21 hastada (% 75), bilateral olarak 1 mm' den küçük ve her kondil düşünüldüğünde 48 kondilde 1 mm' den küçük bulunmuştur. Sonuçlar, sağlıklı hastalarda hafif kondiler remodelingin ortognatik cerrahi sonrası yaygın olarak görüldüğünü ileri sürmektedir. Remodelingte yer alan mekanizmaların netleştirilebilmesi ve remodeling paterninin nedenlerinin anlaşılabilmesi için daha fazla çalışmaya gerek olduğu bildirilmiştir (Claus ve ark., 2019).

Silva ve ark.'nın iskeletsel Sınıf II deformiteye sahip hastalarda çift çene cerrahisi sonrası kondildeki hacim değişikliklerini ve eklem boşluğundaki değişiklikleri inceledikleri çalışmaya, 57 hastaya ait 114 kondil dahil edilmiştir ve operasyondan önce ve en az 6 ay sonra alınan KIBT verileri incelenmiştir. Ortalama kondil hacmi, üst eklem boşluğu ve medial eklem boşluğu çift çene cerrahisi sonrası anlamlı derecede düşük bulunmuştur; fakat eklem boşluğundaki azalma ile kondil hacmindeki azalma arasında anlamlı korelasyon gözlenmemiştir. Çalışmanın sonuçlarına göre; vakaların çoğunda ilgili bölgede hacimde azalma ve hatta artma gözlenebilir. Buna bağlı olarak çok az değişiklik olabilir ya da hiç değişiklik olmayabilir. Kondil hacmindeki bu değişiklikler sağ ve sol tarafta bağımsız olarak oluşur ve eklem boşluklarındaki değişiklikler ile ilişkili değildir (Da Silva ve ark., 2018).

5. BİREYLER ve YÖNTEM

5.1. Birey Seçimi

Bu tez çalışması retrospektif bir çalışma olarak tasarlanmış olup çalışmanın materyalini Marmara Üniversitesi, Diş Hekimliği Fakültesi, Ortodonti Anabilim Dalı arşivinden seçilen hasta kayıtları oluşturmaktadır. Çalışmaya iskeletsel Sınıf III maloklüzyon teşhisi konulmuş olup, tedavisinin bir parçası olarak, RF ile çift çene ortognatik cerrahi operasyonu geçirmiş (Le Fort I ile birlikte BSSRO) ve kliniğimizde rutin prosedür olarak ameliyat öncesi ve ameliyat sonrası 3-9 aylık dönemde elde edilen KIBT görüntüleri bulunan 24 birey dahil edilmiştir. Bireylerin tümü Marmara Üniversitesi, Ortodonti Anabilim Dalı'nda tedavi görmüştür.

Bu tez çalışmasına bireylerin dahil edilme kriterleri:

- Çift çene ortognatik cerrahi operasyonu geçirmiş erişkin Sınıf III hastalar,
- Ameliyat öncesinde ve 3-9 ay sonrasında alınmış KIBT görüntülerinin mevcut olması,
- KIBT taraması esnasında dişlerin sentrik oklüzyonda olması,
- 18 yaşından büyük olunması,
- KIBT görüntülerinin güvenilir ölçüm verecek kadar kaliteli olması.

Tez çalışmasından çıkarılma kriterleri:

- Büyüme gelişimini tamamlamamış hastalar,
- Dudak damak yarıklı hastalar,
- Şiddetli çene asimetrisi olan hastalar,
- Konjenital anomali, genetik sendrom ve maksillofasiyal bölgede travma veya patoloji hikayesi bulunan hastalar.

Marmara Üniversitesi, Anabilim Dalı'nda tedavi edilecek olan her hasta tedavi öncesi hasta onam formunu okumakta ve imzalamaktadır. Her hastanın imzalanmış onam formu Marmara Üniversitesi, Anabilim Dalı arşivinde bulunmaktadır. Çalışmaya dahil edilen her hasta, dosyaları içerisinde mevcut olan onam formunu imzalamıştır ve bu çalışma için, Marmara Üniversitesi, Diş Hekimliği Fakültesi, Girişimsel Olmayan Klinik Araştırmalar Etik Kurulu' ndan etik kurul onayı alınmıştır (Ek 1). Çalışmaya dahil edilen hastaların dosyalarından elde edilen bilgiye göre cerrahi sırasında TME' de herhangi bir sorunla karşılaşılmamış ve operasyon komplikasyonsuz bir şekilde tamamlanmıştır. KIBT kayıtları ortognatik cerrahi tedavisi görecek olan her hastadan rutin olarak alınmaktadır ve cerrahi işlemin genel ve iskeletsel etkileri hakkında çok detaylı bilgiler vermektedir. Çalışmaya dahil edilen bireyler 15' i kadın, 9' u ise erkek toplam 24 kişi olup, ortalama yaşları 32,22±6,92'dir (Tablo 1).

Tablo 1: Kadın ve erkek hastaların dağılımı ve yaş ortalamaları

	N	Ort±SS	Minimum	Maksimum
Erkek	9 (%37,50)	32,85±6,63	27,01	45,60
Kadın	15 (%62,50)	31,84±7,29	26,31	50,52
Toplam	24 (%100)	32,22±6,92	26,31	50,52

5.2. KIBT Verilerinin Toplanması ve İncelenmesi

Çalışmaya dahil edilen hastaların tümünün KIBT kayıtları Net Tıbbi Görüntüleme Merkezi'nde alınmıştır. Kayıtların alınmasında fokal spot çapı 0,3 mm x 0,3 mm olan KIBT (Iluma, Imtec Imaging, 3M Company, Belçika) cihazı kullanılmıştır. Tomografi cihazının minimum voksel boyutu 0,4 mm, piksel boyutu 0,290 mm, kesit aralığı 0,299 mm'dir ve cihaz 120 Kv ve 1.0 mA akımda çalışmaktadır. Hasta etrafında 360° rotasyon yaparak 14,2 cm x 21,1 cm alanı (FOV) ortalama 40 saniyede taramaktadır. Veriler maksillofasiyal bölgeyi ve kafa kaidesini içermektedir. Hastayı maruz bıraktığı radyasyon dozu her çekim için maksimum 555, minimum 58 μSv'tir.

Tarama esnasında baş pozisyonunun stabilizasyonu amacıyla özel bir sabitleyici ve birbirine dikey geçen iki lazer ışın hüzmesi kullanılmaktadır. Horizontal hüzme, Frankfurt horizontal düzlemine paralel olacak şekilde, vertikal hüzme ise, hastanın zahiri orta hattından geçecek şekilde baş pozisyonu ayarlanmaktadır. Hastalar çekim esnasında dişlerini sentrik oklüzyonda kapatmaları konusunda uyarılmıştır.

Alınan veriler DICOM (Digital Imaging and Communications in Medicine) verisi olarak saklanmıştır ve masaüstü bir bilgisayardaki Mimics v.19.0 (Materialise, Leuven, Belçika) 3B modelleme programına aktarılmıştır. İki boyutlu kesitsel görüntülerin birleştirilip 3B görüntülerin elde edildiği bu bilgisayar programıyla DICOM verileri işlenerek üzerlerinde ölçümler yapılabilmektedir. Alınan aksiyel görüntüler programda işlenip, verilerden aksiyel, koronal, sagital kesitler çıkartılabilmekte, tüm veriler bu üç kesit üzerinde incelenebilmekte ve işlenebilmektedir. Farklı dokuların birbirlerinden ayırılabilmesi için Hounsfield değerlerinden (HU) yararlanılmaktadır. HU değerlerinde eksi değerlere gidildikçe hava görüntüsüne ulaşılırken, artı değerlere gidildikçe spongioz kemik, kortikal kemik, diş gibi dokular ayırt edilebilmektedir. “0 HU” ise su yoğunluğunu temsil eder.

5.3. KIBT Verilerinin İşlenmesi

Bu tez çalışması kemik doku üzerinde yapılacağından MIMICS® (Materialise Europe, Leuven, Belgium) programında yer alan özelliklerden biri olan “thresholding” seçeneği tıklanarak HU değerleri programda önceden belirlenmiş olan kemik değerine getirilmiş ve kemik doku komşu dokulardan ayrılmıştır. Programda kemik dokusu "bone (CT)" için belirlenen değerler minimum 226, maksimum 3071 HU olarak ayarlanmıştır (Resim 3). Programın “region growing” özelliği kullanılarak kemik dokusu üzerine tıklanıp, bağlantı sınırlarının dışında kalan oluşumlar kemik dokusundan uzaklaştırılmıştır (Resim 4).

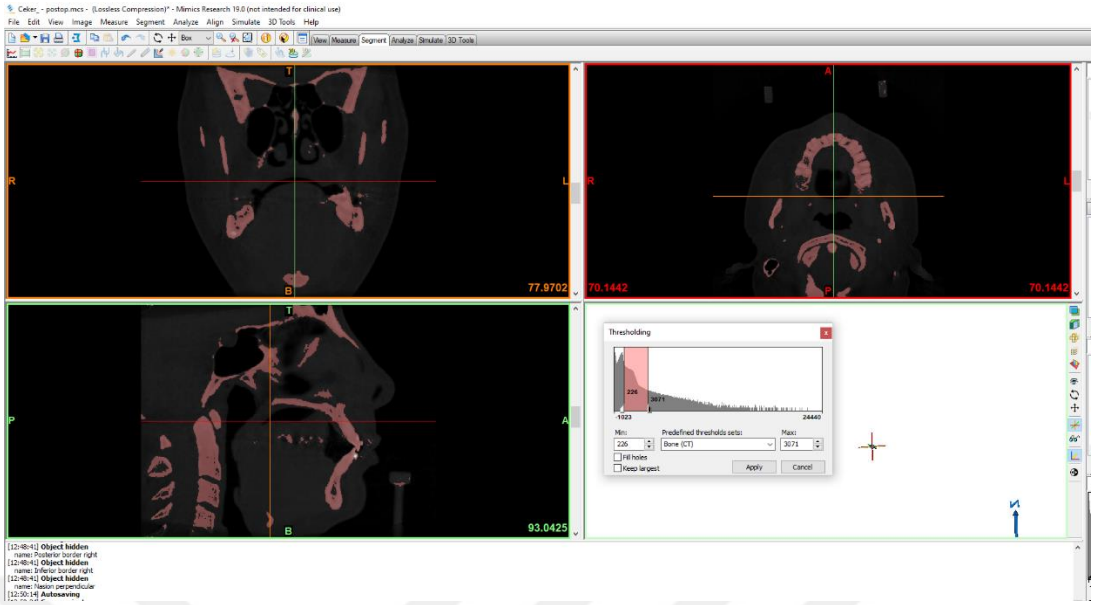

Resim 3: HU değerlerinin kemik dokusu için önceden belirlenmiş değerlere getirilmesi (Thresholding)

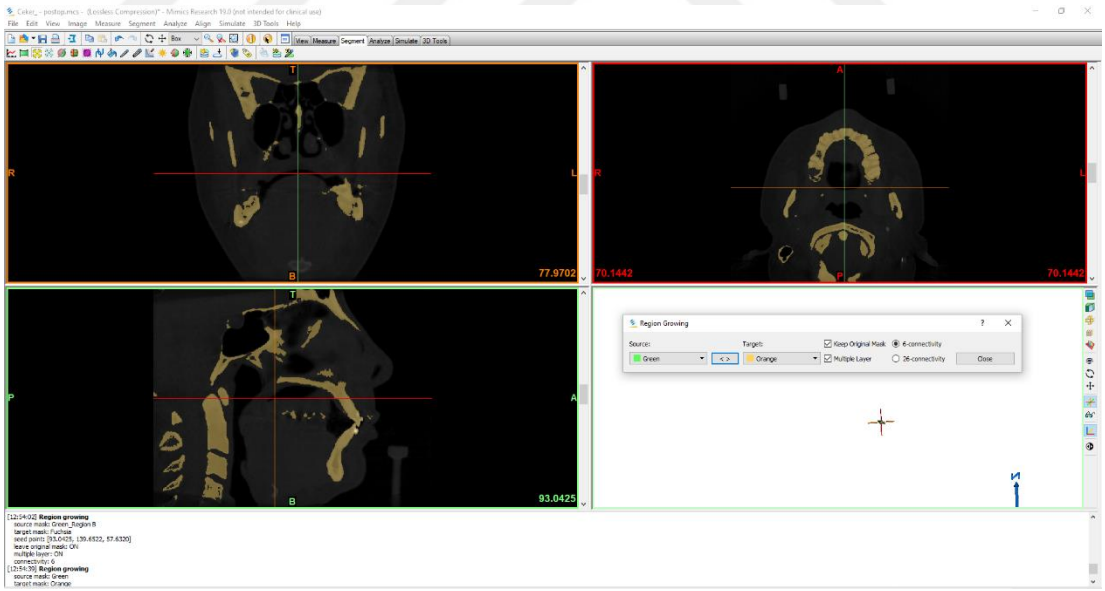

Resim 4: Yeni bir kemik maskesi oluşturularak çevre dokuların uzaklaştırılması (Region growing)

Programın ‘split mask’ özelliği kullanılarak vertebra, mandibula ve kraniyum maskeleri birbirinden ayrılmıştır (Resim 5). Mandibula kraniyumdan ayrıldıktan sonra programın ‘edit mask’ özelliği kullanılmış ve kondil bölgesinde sagital, koronal ve aksiyal olmak üzere 3 düzlemin her bir kesitinde detaylı düzenleme yapılmıştır (Resim 6). Birbirinden ayrılan maskelerin, programın ‘calculate 3D’ özelliği kullanılarak 3 boyutlu modelleri elde edilmiştir (Resim 7). Bu işlemler 24 bireyin operasyon öncesi ve sonrası görüntüleri üzerinde ayrı ayrı gerçekleştirilmiştir.

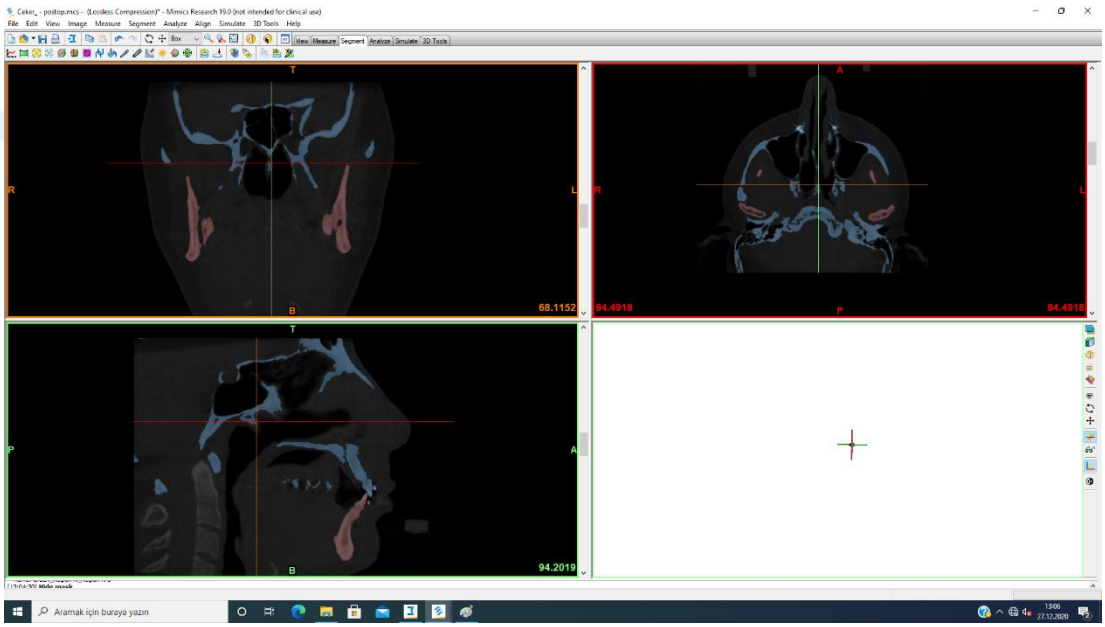

Resim 5: Vertebra, mandibula ve kraniyum maskelerinin birbirinden ayrılması (Split mask)

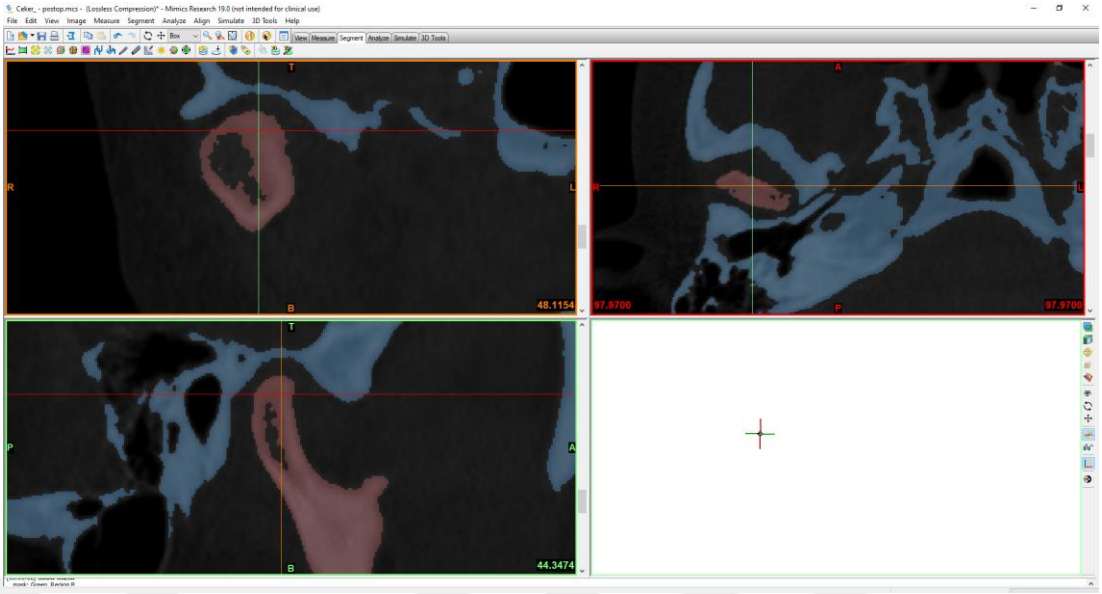

Resim 6: Kondil maskesinin her 3 düzlemde detaylı düzenlemesinin yapılması (Edit mask)

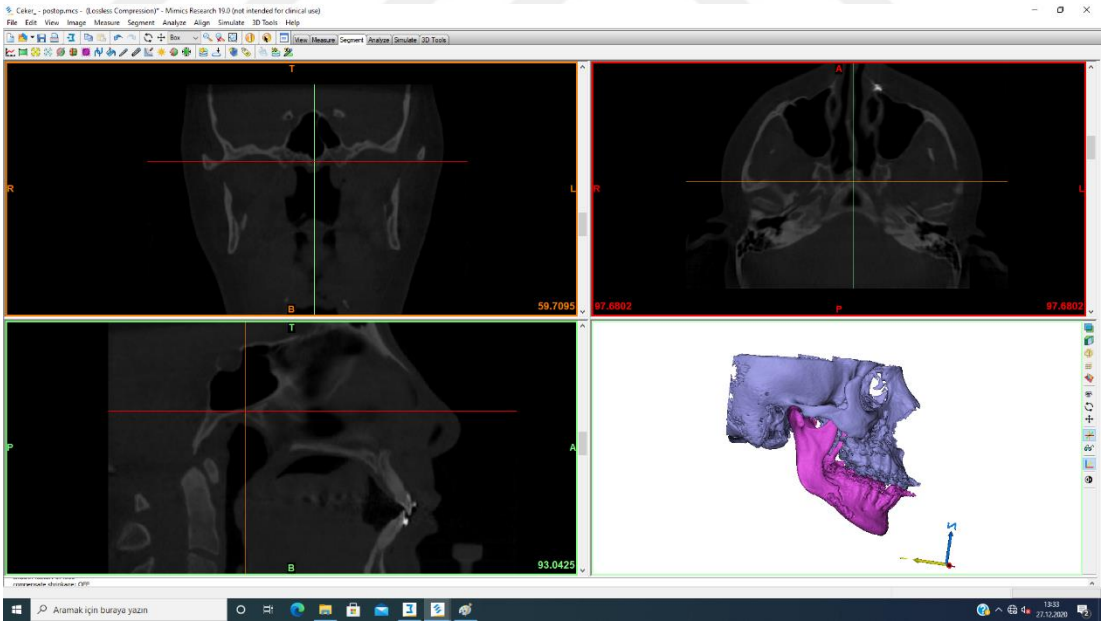

Resim 7: Maskelerin 3B modellerinin elde edilmesi (Calculate 3D)

Konik ışınlı bilgisayarlı tomografi görüntülerinin 3B modelleme aşamasından sonra referans düzlemler oluşturulmuş ve baş pozisyonu programın ‘rotate’ seçeneği kullanılarak reoryante edilmiştir (Resim 8). Birbirine dik olan bu 3 referans düzlem (Resim 9);

- Sağ ve sol porion (Po) noktalarından ve sağ orbita (O) noktasından geçen aksiyal düzlem,
- Sağ ve sol Po noktalarından geçen ve aksiyal düzleme dik olan koronal düzlem,
- Nasion (N) ve Basion (Ba) noktalarından geçen ve aksiyal düzleme dik olan sagital düzlemden oluşmaktadır.

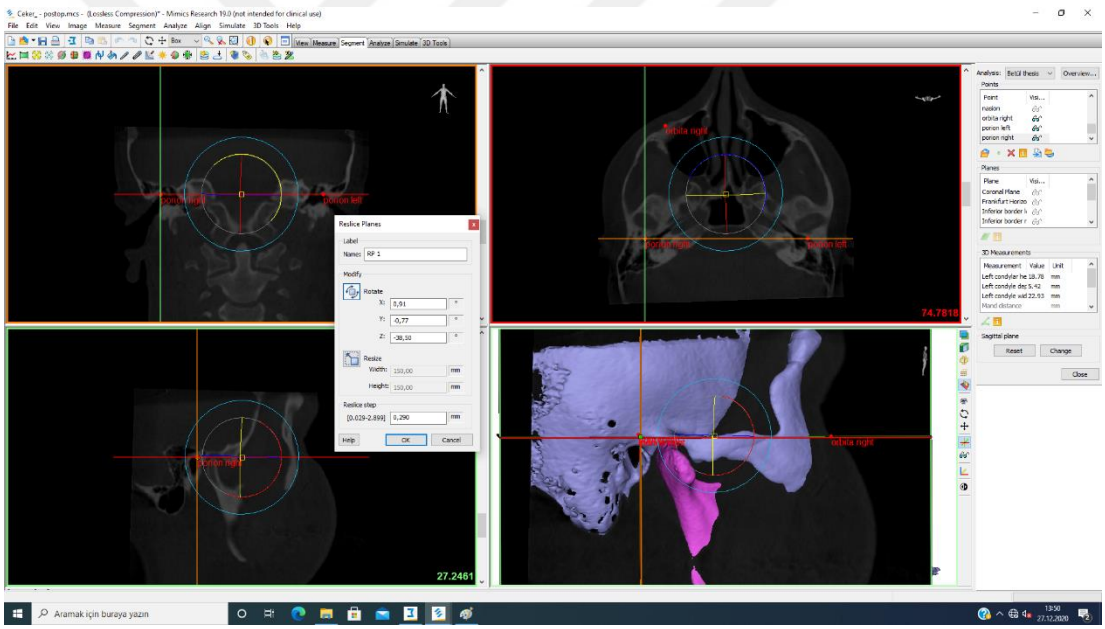

Resim 8: Baş pozisyonunun reoryantasyonu



Resim 9: Horizontal, koronal ve sagital düzlem

Kondil üzerinde ölçümler yapabilmek için oluşturulan 3B model ve KIBT kesitleri üzerinde çeşitli anatomik noktalar ve düzlemler tanımlanmıştır. Mimics programının 'Measure and analyse' seçeneği tıklanarak yeni bir analiz şablonu oluşturulmuş ve istenilen parametreler bu şablona girilerek, gerekli ölçümler yapılmıştır.

5.4. KIBT Görüntülerinde İşaretlenen Anatomik Noktalar

1. Nasion (N) : Midsagital düzlemde nazofrontal süturun en ön noktası.

2. Orbitale (Or) : İnfraorbital kenarın en alt noktası.

3. Porion (Po) : Eksternal auditori meatus' un en üst noktası.

4. Basion (Ba) : Foramen occipitale magnum' un ön kenarının en ön noktası.

5. Kondil lateral noktası (Kondil başının lateral kutbu) : Koronal ve aksiyalden bakıldığında kondilin lateral çıkıntısının en dış noktası (Resim 10).

6. Kondil medial noktası (Kondil başının medial kutbu) : Koronal ve aksiyalden bakıldığında kondilin medial çıkıntısının en iç noktası (Resim 11).

7. Kondil en üst noktası : Koronal ve sagittalden bakıldığında kondil başının en üst noktası (Resim 12).

8. Kondil anterior noktası : Kondil üst noktasının 4 mm aşağısında yer alan bölümün sagitalden bakıldığında en ön noktası (Resim 13).

9. Kondil posterior noktası : Kondil üst noktasının 4 mm aşağısında yer alan bölümün sagitalden bakıldığında en arka noktası (Resim 13).

10. Koronoid çıkıntı noktası : Mandibula koronoid çıkıntısının tepe noktası.

11. İnferior sigmoid notch : Koronoid ve kondiler çıkıntılar arasındaki konkavitenin en alt noktası.

12. Gonion (Go) : Ramusun posterior kenarı ve korpusun inferior kenarının birleşim yerinde oluşan dış bükeyliğin orta noktası.

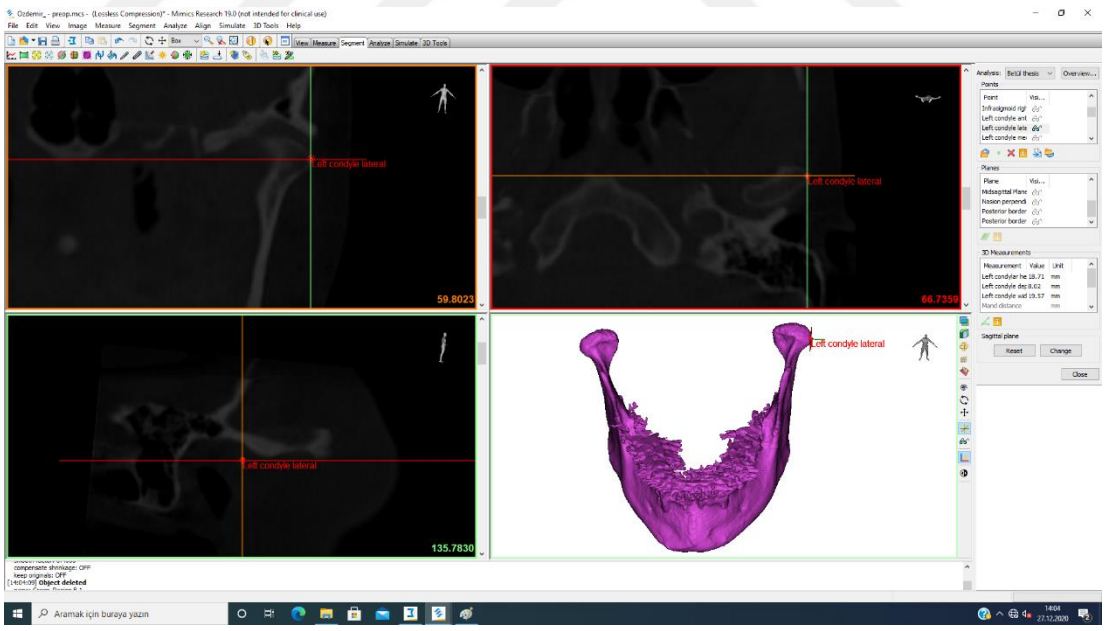

Resim 10: Kondil lateral noktası

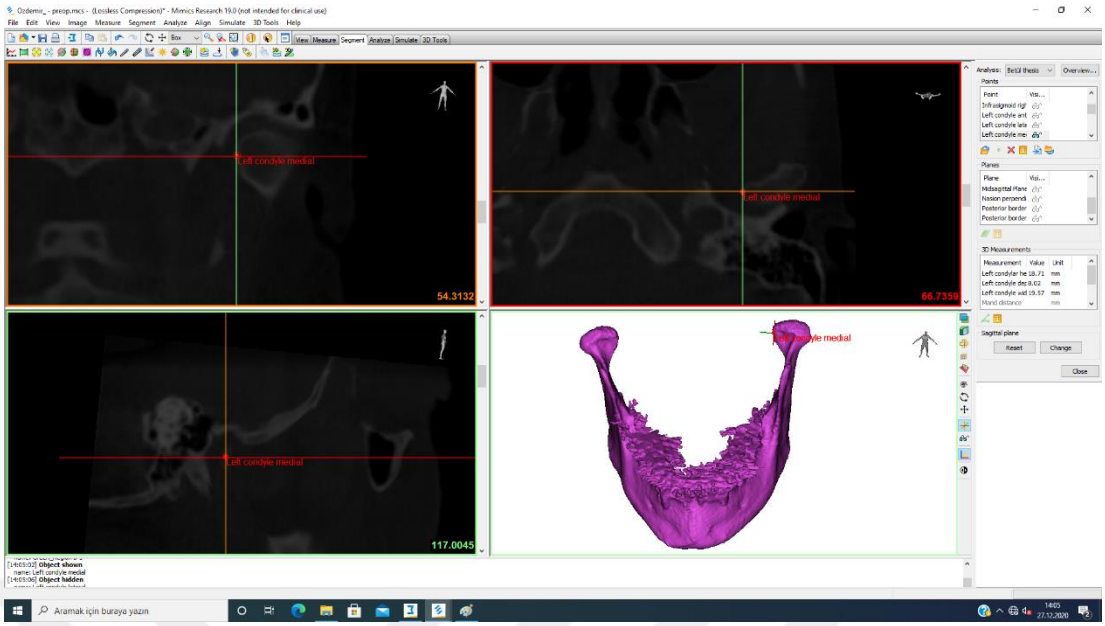

Resim 11: Kondil medial noktası

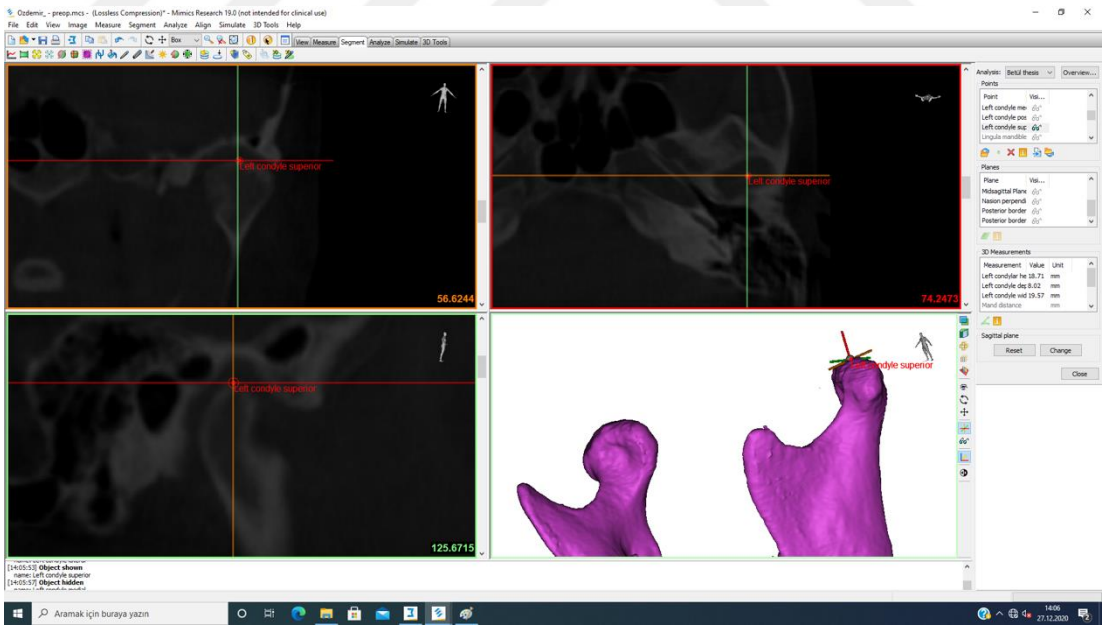

Resim 12: Kondil en üst noktası

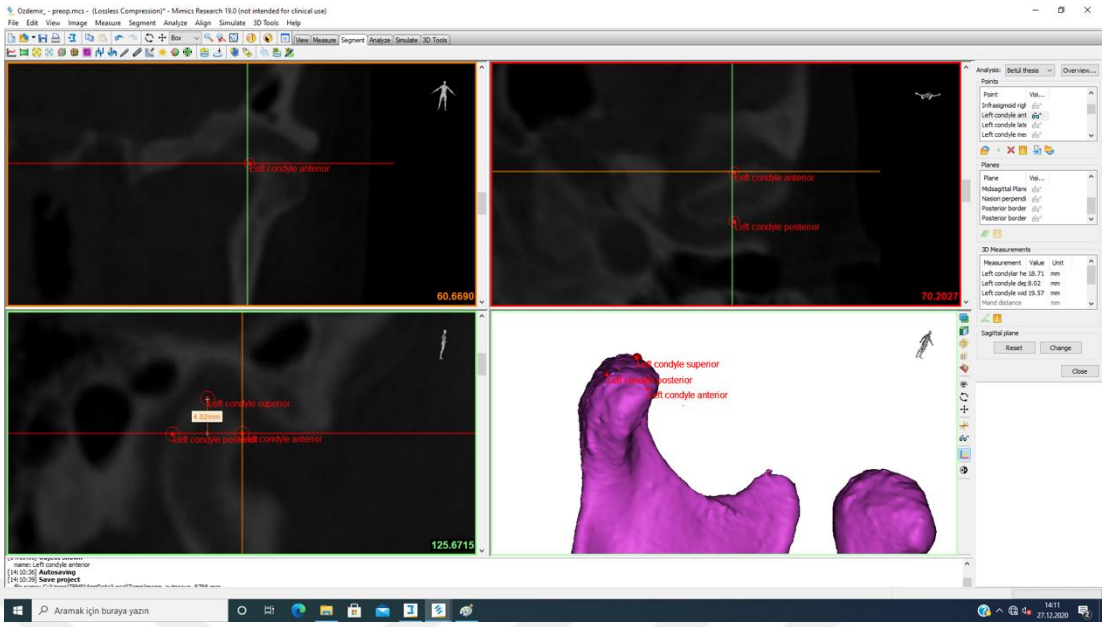

Resim 13: Kondil anterior ve posterior noktası

İki boyutlu olarak sagital, aksiyal ve koronal kesitlerde belirlenen tüm noktaların konumları 3B model üzerinde de kontrol edilmiştir.

5.5. KIBT Görüntülerinde Oluşturulan Düzlemler

1. Frankfurt horizontal düzlemi (FH): Sağ ve sol Po noktalarından ve sağ Or noktasından geçen düzlem.

2. Koronal düzlem: Sağ ve sol Po noktalarından geçen ve FH' e dik olan düzlem.

3. Midsagittal düzlem: N ve Ba noktalarından geçen ve FH' e dik olan düzlem.

4. Ramus posterior sınır düzlemi: Kondil posterior noktasından ve Go noktasından geçip, midsagittal düzleme dik olan düzlem.

5. Kondil alt sınır düzlemi: İnferior sigmoid notch noktasından geçen ve posterior sınır düzlemi ve midsagittal düzleme dik olan düzlem.

5.6. KIBT Görüntülerinde Yapılan Ölçümler

5.6.1. Açısal ölçümler

1. Aksiyal kondiler açı: Aksiyal düzlemde kondilin lateral ve medial noktalarından geçen çizginin midsagittal düzlem ile yaptığı açı (Resim 14).

2. Koronal kondiler açı: Koronal düzlemde kondilin uzun aksının FH ile yaptığı açı (Kondilin uzun aksı, kondilin lateral ve medial noktalarını birleştiren çizginin orta noktası ve ramustan geçmektedir.) (Resim 15).

3. Sagital kondiler açı: Sagital düzlemde kondilin uzun aksının FH ile yaptığı açı (Kondilin uzun aksı, kondil başının ve kondil boynunun merkezinden geçmektedir.) (Resim 16).

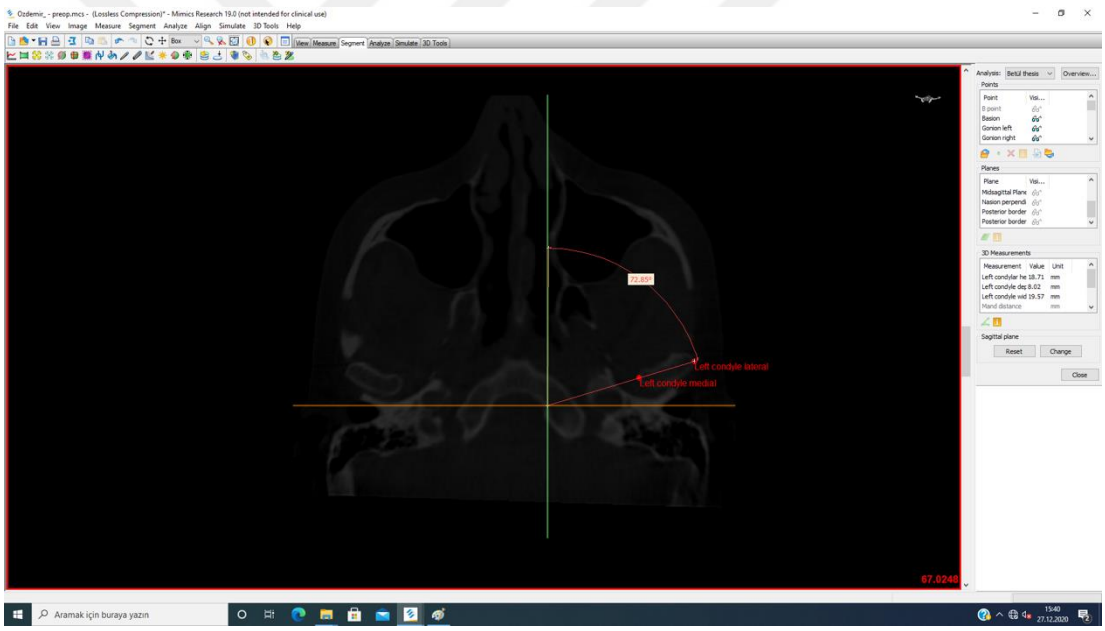

Resim 14: Aksiyal kondiler açı

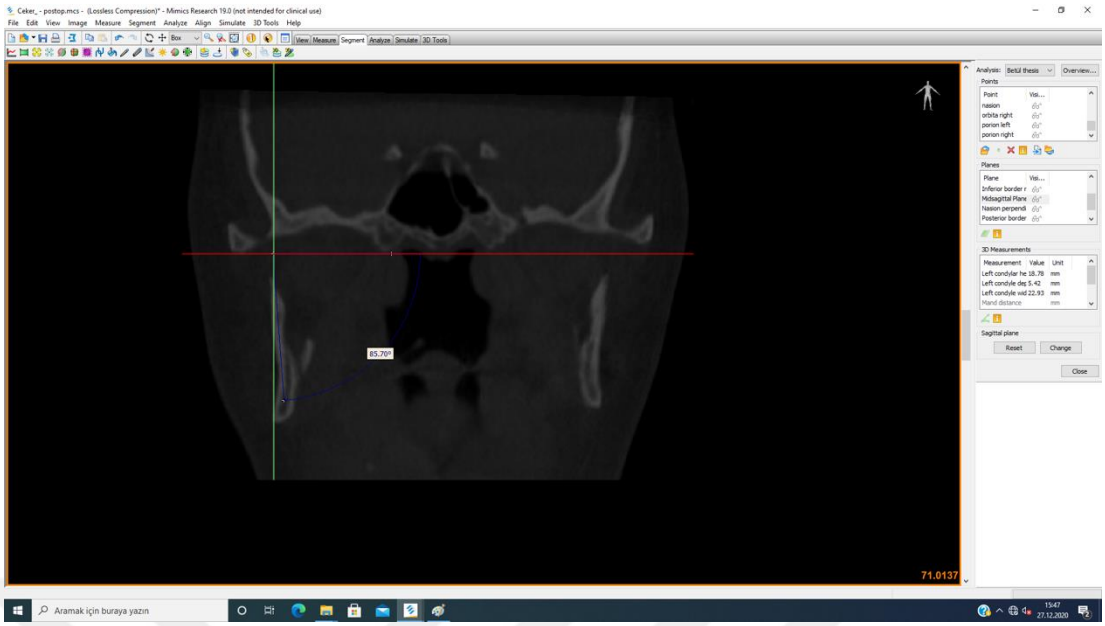

Resim 15: Koronal kondiler açı

(Kondilin lateral ve medial noktalarından geçen çizginin orta noktası ile ramus farklı kesitlerde görünmektedir.)

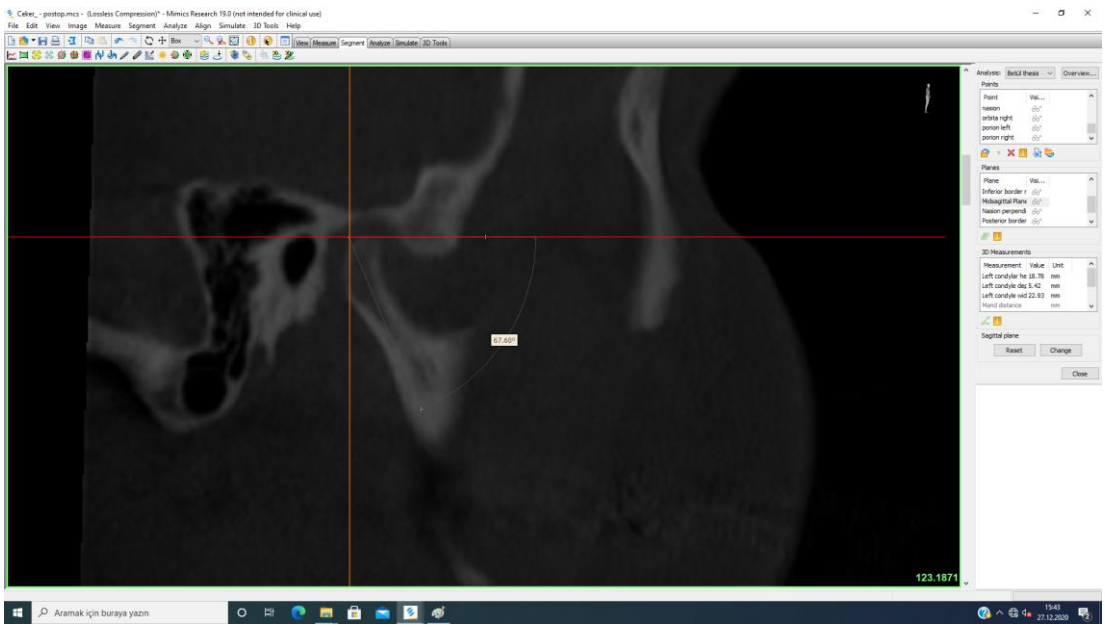

Resim 16: Sagital kondiler açı

5.6.2. Doğrusal ölçümler

1. Kondiler genişlik ölçümü: Kondilin lateral noktası ile kondilin medial noktası arasındaki kuşbakışı mesafe (Resim 17).

2. Kondiler derinlik ölçümü: Kondilin anterior noktası ve kondilin posterior noktası arasındaki kuşbakışı mesafe (Resim 18).

3. Kondiler yükseklik ölçümü: Kondil en üst noktası ile kondil alt sınır düzlemi arası mesafe (Resim 19).

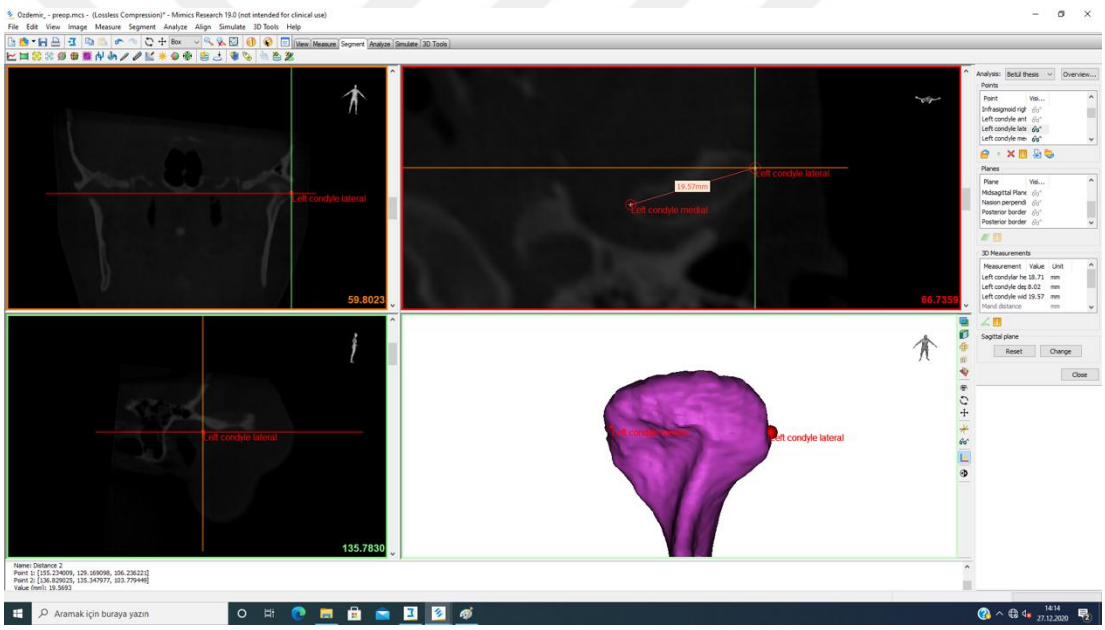

Resim 17: Kondiler genişlik ölçümü

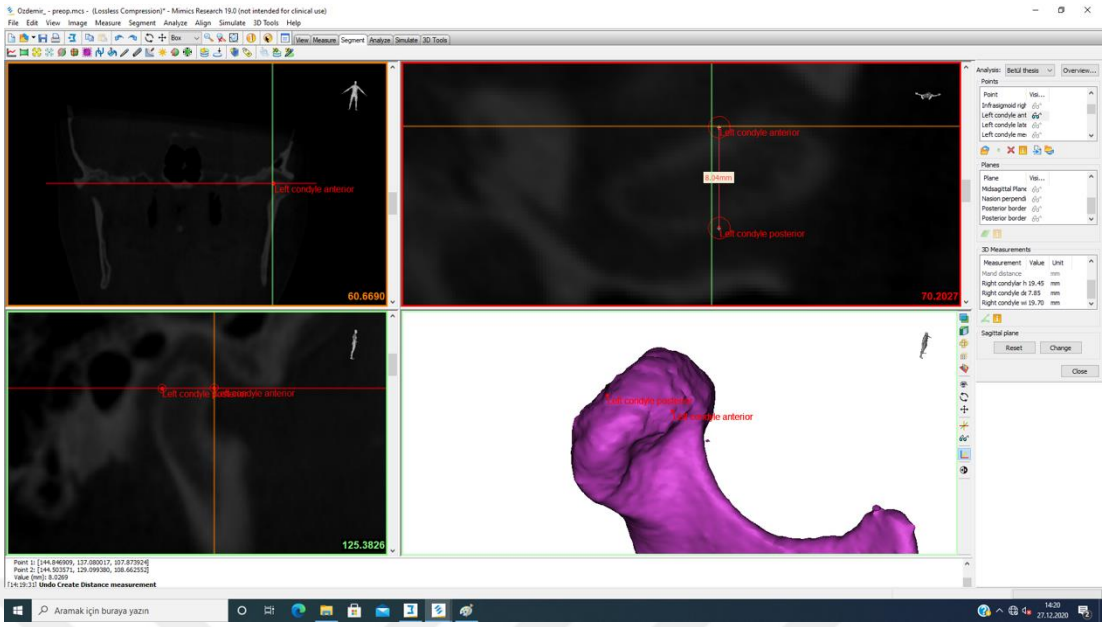

Resim 18: Kondiler derinlik ölçümü

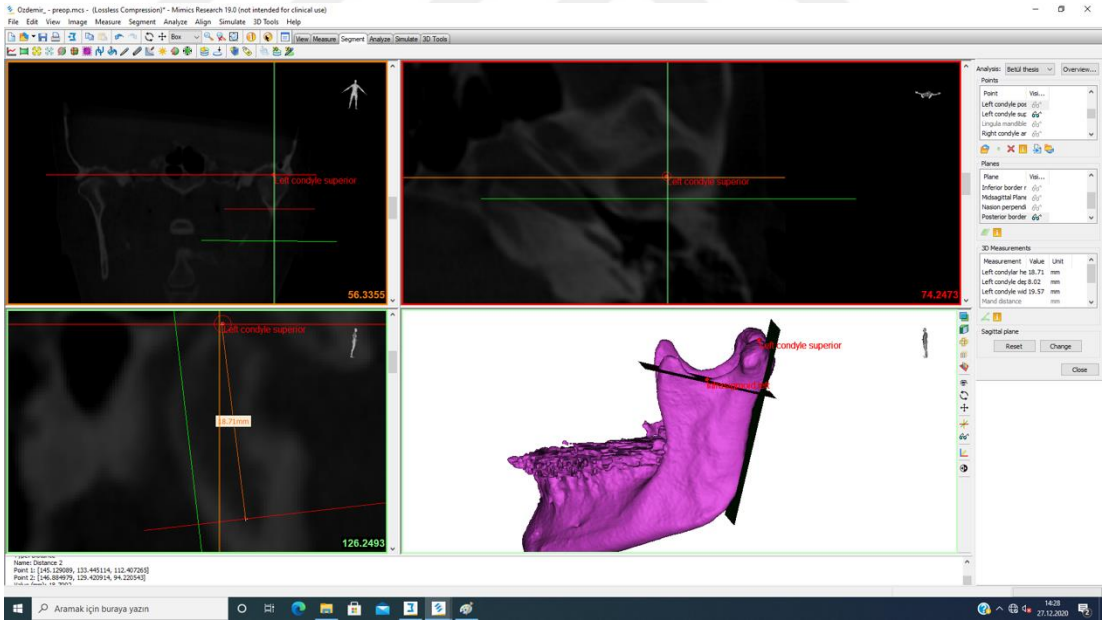

Resim 19: Kondiler yükseklik ölçümü

5.6.3. Çakıştırma, remodeling ölçümleri ve hacimsel ölçümler

Mandibular kondil bölgesinde meydana gelen remodeling miktarını ve çeşidini belirlemek amacıyla ameliyat sonrası kondiller ameliyat öncesi kondiller üzerine çakıştırılmıştır. Programın 'Cut orthogonal to screen' özelliği kullanılarak post-operatif ramus bölgesi BSSRO kesi hattının üst kısmından, FH' e paralel olacak şekilde kesilmiştir (Resim 20). Kesilen sağ ve sol post-operatif modeller 'Point registration' seçeneği tıklanarak, koronoid çıkıntı noktası ve inferior sigmoid notch noktaları işaretlenerek pre-operatif modeller üzerine yaklaştırılmış, yaklaştırılan modellerin daha sonra 'Global registration' özelliği kullanılarak pre-operatif modeller üzerine ön çakıştırması yapılmıştır (Resim 21). Modeller 3-Matic (Materialise, Leuven, Belçika) programına aktarılmış ve bu programda bulunan aynı adlı 'Global registration' özelliği kullanılarak inferior sigmoid notch noktasının üstünde kalan kondil bölgesi hariç diğer bölgelerin son yüzey çakıştırması yapılmıştır. Çakıştırma hassasiyeti yine aynı program kullanılarak değerlendirilmiştir (Resim 22).



Resim 20: Post-operatif modellerin çakıştırma öncesi 'Cut orthogonal to screen' özelliği kullanılarak kesilmesi

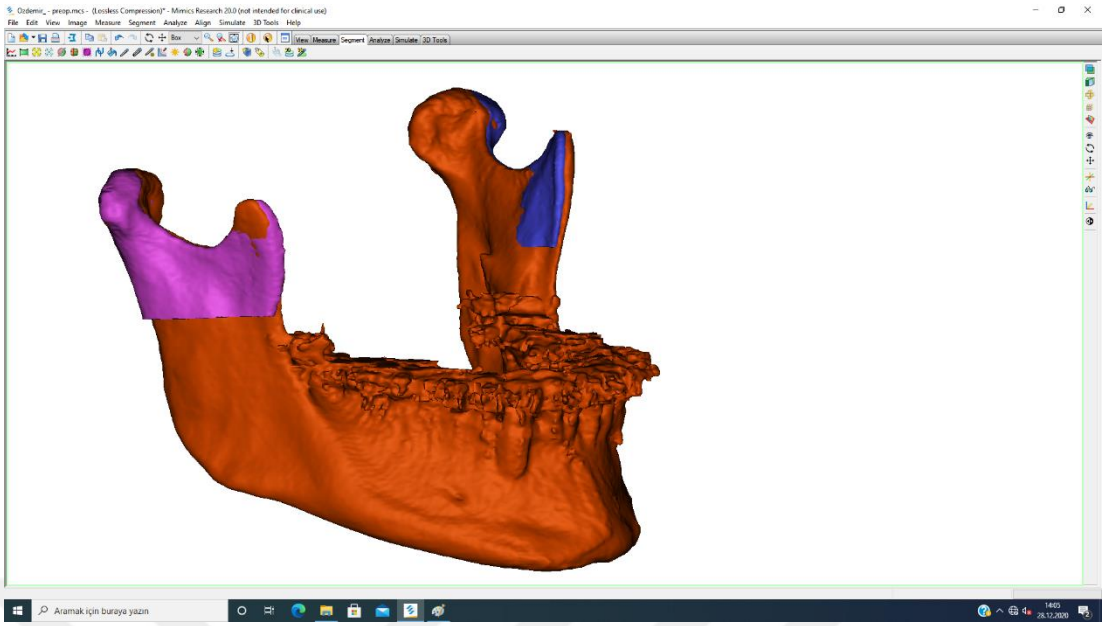

Resim 21: Sağ ve sol post-operatif modellerin pre-operatif modeller üzerine ön çakıştırmasının yapılması (Point registration ve Global registration)

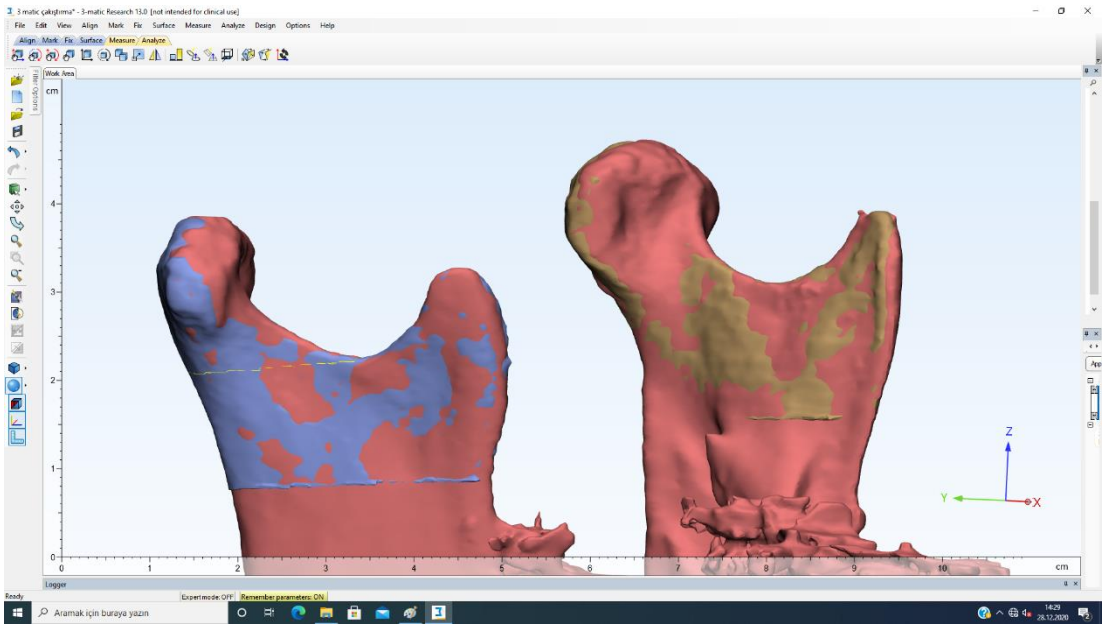

Resim 22: 3-Matic programında son çakıştırmanın yapılması ve çakıştırma hassasiyetinin değerlendirilmesi

3-Matic programında yer alan ‘Create datum plane’ seçeneğine tıklanarak inferior sigmoid notch noktasından FH’e paralel yeni bir düzlem oluşturulmuştur (Resim 23). Bu düzlemin üzerinde kalan kondil bölgesi ‘Create new part’ özelliği kullanılarak ayrılmış ve remodeling miktarının ölçüleceği pre-operatif ve post-operatif kondiller elde edilmiştir (Resim 24, 25). Bu işlemlerin her biri sağ ve sol kondiller için ayrı ayrı yapılmıştır. Elde edilen kondillerin hacimsel değerlerine programın ‘Properties’ seçeneğine tıklanarak ulaşılmıştır. Programın ‘Part comparison analysis’ özelliği kullanılarak ameliyat sonrası kondilde meydana değişimler değerlendirilmiştir.

‘Part comparison analysis’ özelliği ‘maksimum apozisyon’, ‘maksimum rezorpsiyon’, ‘ortalama remodeling miktarı’ ve ‘ortalama mutlak remodeling miktarı (Root mean square - Karekök ortalama)’ değerlerini göstermektedir. Pozitif değerler apozisyonu, negatif değerler rezorpsiyonu göstermektedir.

- Maksimum apozisyon: Operasyon sonrası kondilde meydana gelen maksimum pozitif değişim miktarı.
- Maksimum rezorpsiyon: Operasyon sonrası kondilde meydana gelen maksimum negatif değişim miktarı.
- Ortalama remodeling miktarı: Kondilde meydana gelen toplam apozisyon ve rezorpsiyon miktarlarının ortalaması.
- Ortalama mutlak remodeling miktarı (RMS): Kondildeki değişimin apozisyon veya rezorpsiyon olmasına bakmaksızın bütün değerlerin pozitif kabul edilerek elde edilen toplam değişim miktarının ortalaması.

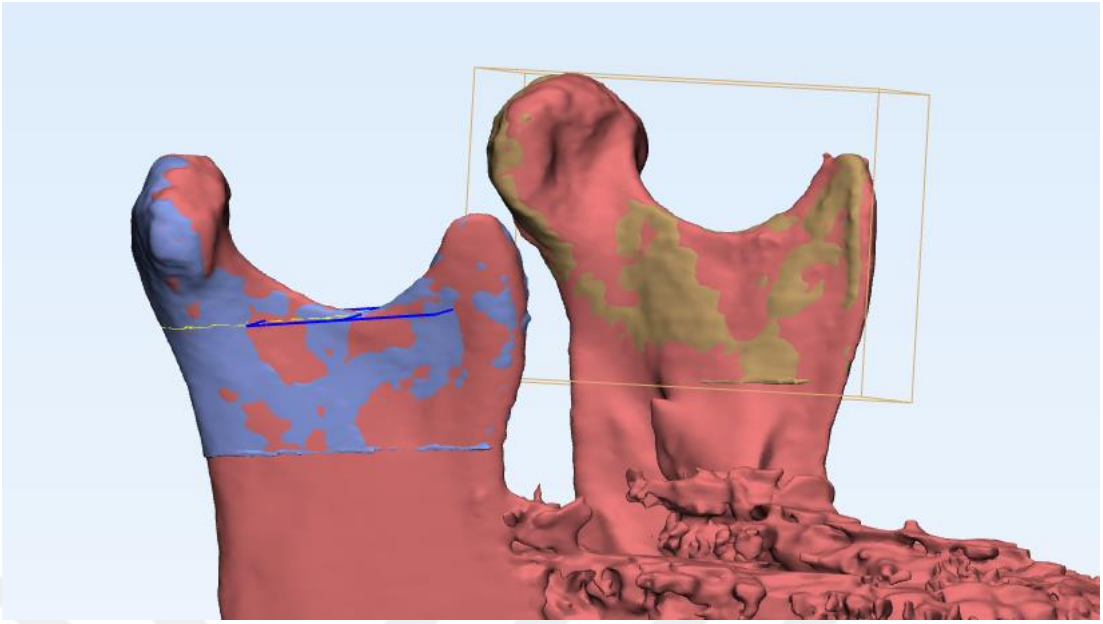

Resim 23: Inferior sigmoid notch noktasından FH'e paralel yeni bir düzlem oluşturulması (Create datum plane)

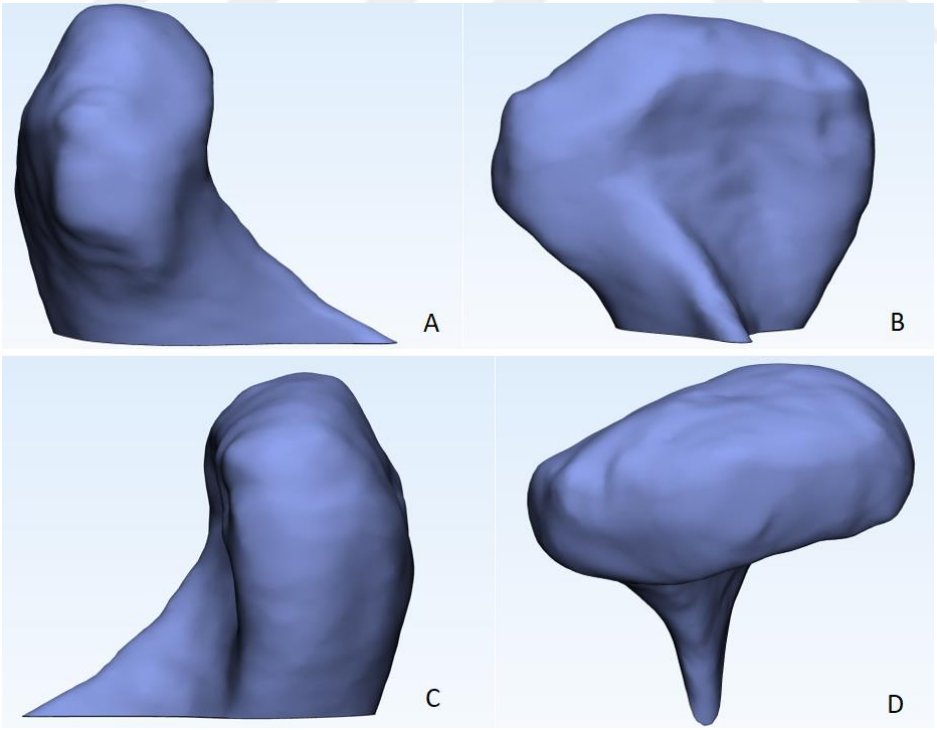

Resim 24: Kondiler bölge A. Lateral görünüm B. Anterior görünüm C. Medial görünüm D. Superior görünüm

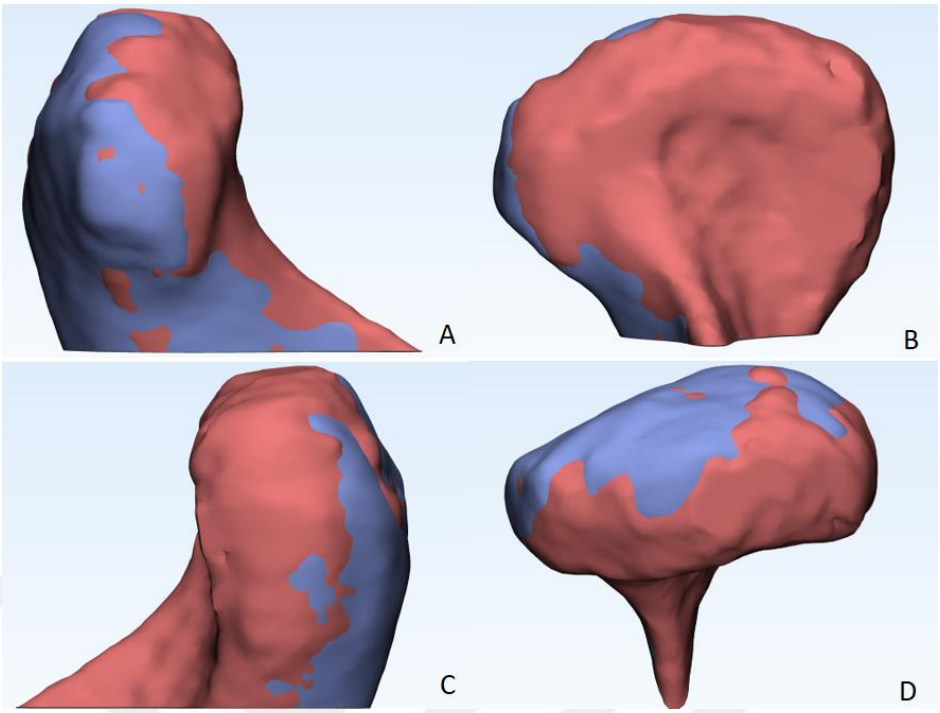

Resim 25: Çakıştırılmış pre-operatif ve post-operatif kondiller A. Lateral görünüm B. Anterior görünüm C. Medial görünüm D. Superior görünüm

(Pembe: Pre-operatif, Mavi: Post-operatif)

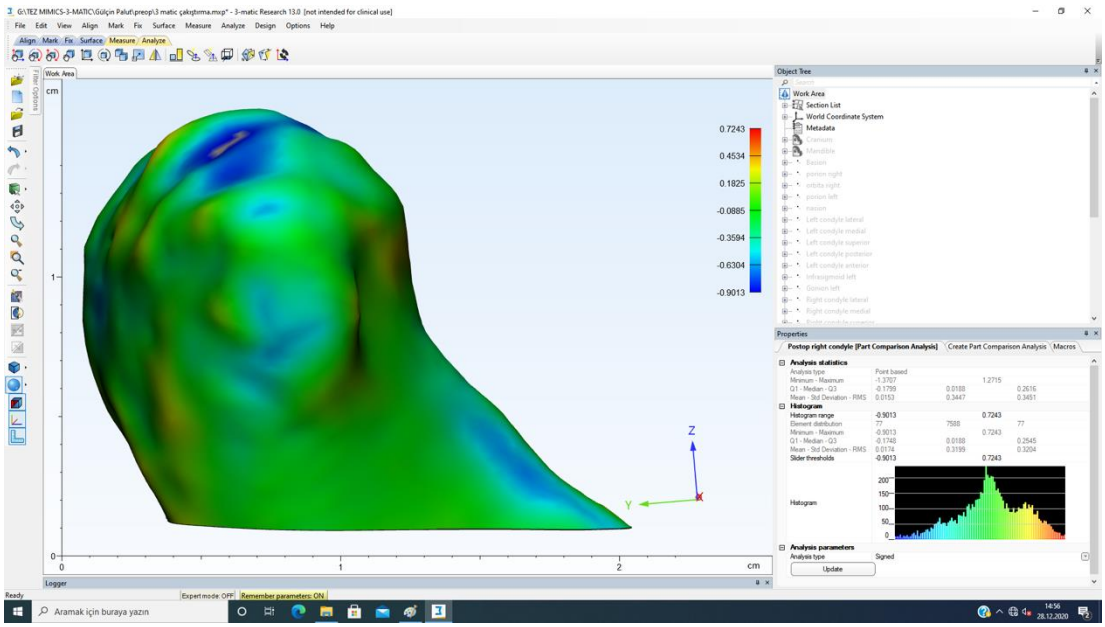

Resim 26: Kondiler remodeling lateral görünüm

(Pozitif değerler apozisyonu, negatif değerler rezorpsiyonu göstermektedir.)

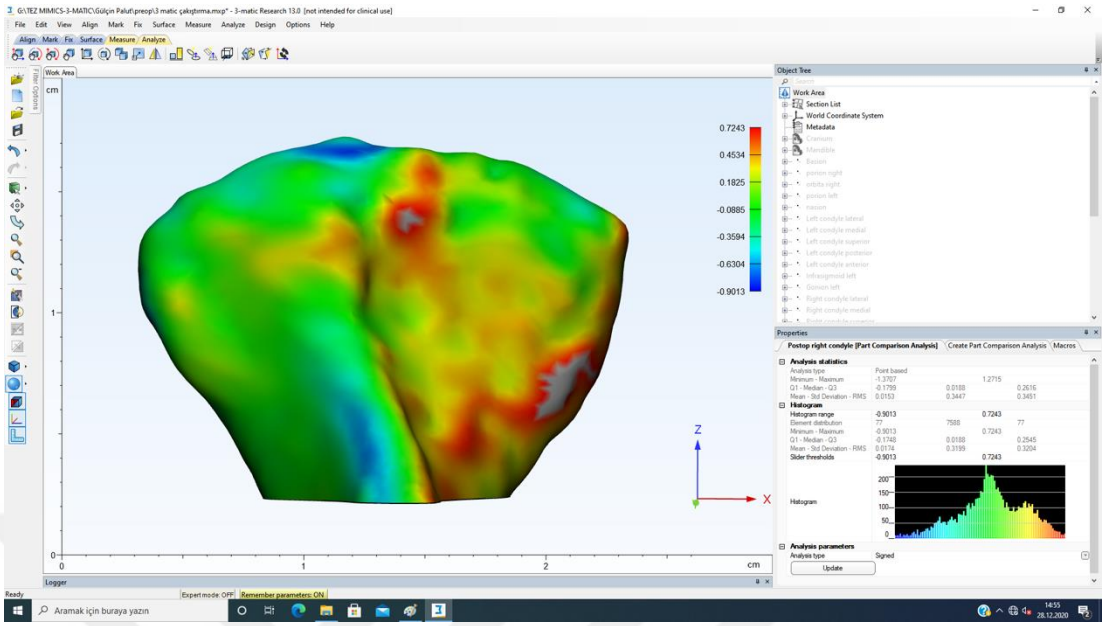

Resim 27: Kondiler remodeling anterior görünüm

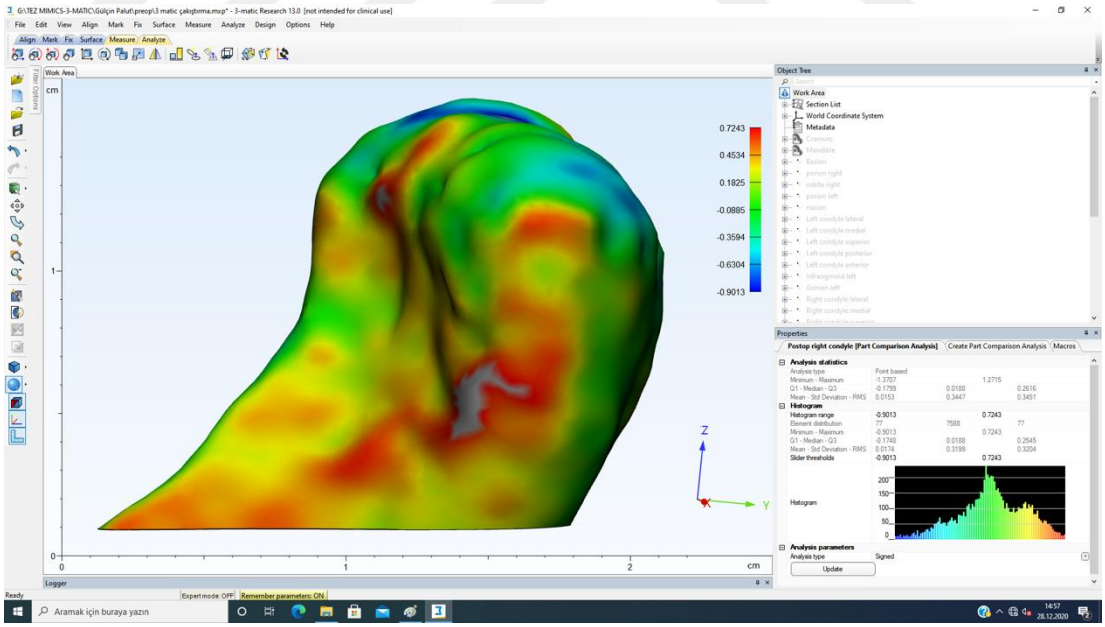

Resim 28: Kondiler remodeling medial görünüm

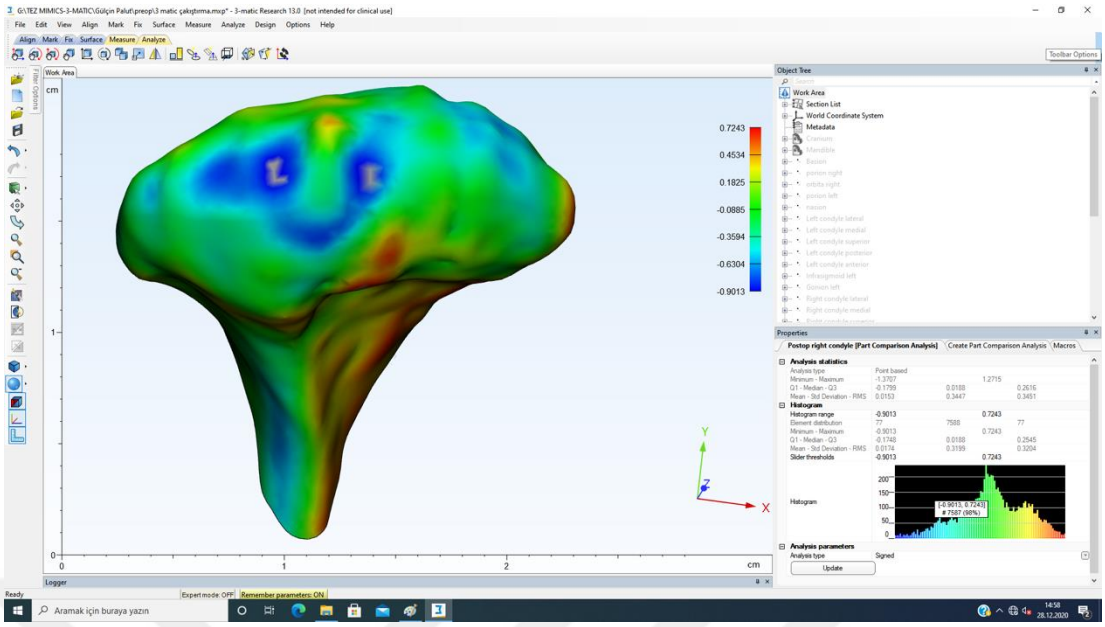

Resim 29: Kondiler remodeling superior görünüm

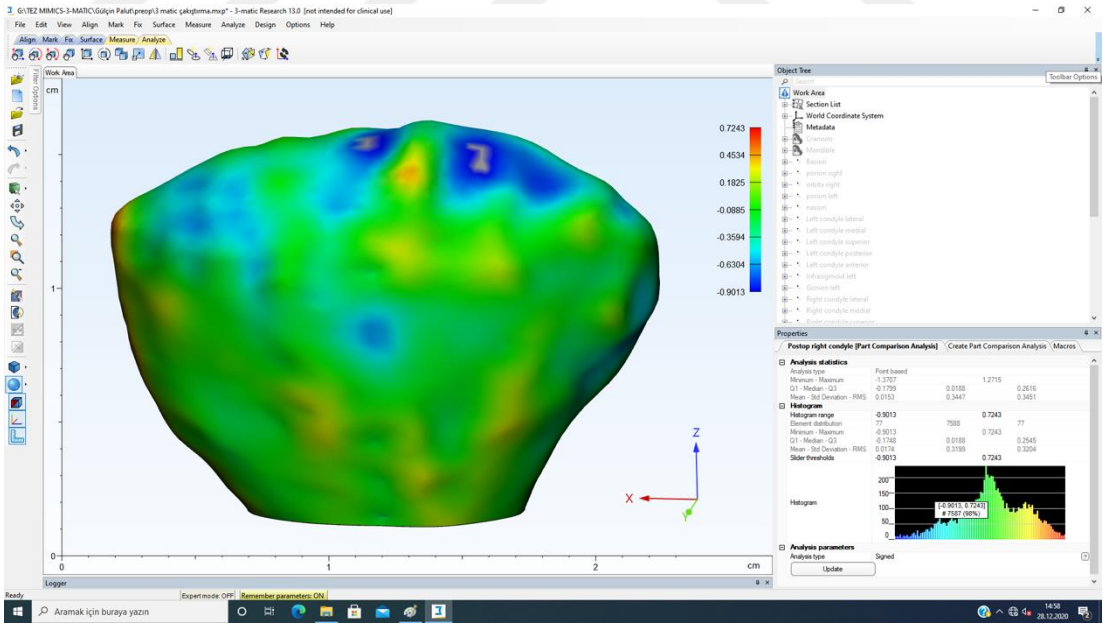

Resim 30: Kondiler remodeling posterior görünüm

5.7. İstatistiksel Değerlendirme

Çalışmanın örnek sayısı G*Power 3.1.9.2 isimli program ile hesaplanmıştır. Daha önce yapılmış 'Cone-beam computed tomographic evaluation of the condylar remodeling occurring after mandibular set-back by bilateral sagittal split ramus osteotomy and rigid fixation' isimli çalışmanın 'right sagittal height' ortalama ve standart sapma (3.3± 0.85) değerlerine dayanarak, çalışmanın örnek sayısı, ±0.3 sapma, %95 güven düzeyi, %80 güç ve tek yönlü t test için toplamda 20 olarak belirlenmiştir.

Bu çalışmada istatistiksel analizler NCSS (Number Cruncher Statistical System) 2007 Statistical Software (Utah, USA) paket programı kullanılarak yapılmıştır.

Verilerin değerlendirilmesinde tanımlayıcı istatistiksel metotların (ortalama,standart sapma) yanı sıra Shapiro – Wilk normallik testi ile değişkenlerin dağılımına bakılmış, normal dağılım gösteren değişkenlerin çalışma grubunun, tedavi öncesi ve tedavi sonrası karşılaştırmasında Eşlendirilmiş t-testi , değişkenlerin birbirleri ile ilişkilerini belirlemede Pearson korelasyon testi kullanılmıştır. Sonuçlar, anlamlılık $p<0,05$ düzeyinde değerlendirilmiştir.

5.8. Yöntem Hatasının Değerlendirilmesi

Çalışmamızda ölçüm güvenilirliği sınıf içi korelasyon katsayısı (ICC) ile belirlenmiştir. Yöntem hatasını belirlemek amacıyla materyali oluşturan 48 adet KIBT arasından tesadüfen seçilen 26 KIBT üzerinde anatomik işaret noktaları ve ölçümler birinci nokta ve ölçümlerden bağımsız olarak 1 ay sonra tekrarlanmıştır. Sonuçlar, anlamlılık $p<0,05$ düzeyinde değerlendirilmiştir.

6. BULGULAR

6.1. Yöntem Hatasının Değerlendirilmesi

Üç boyutlu KIBT verileri üzerinde yapılan ölçümlerin tekrarlanabilirliğine ilişkin yöntem hatası değerleri Tablo 2' de gösterilmiştir. ICC katsayısı sonuçları tüm ölçümlerin neredeyse hatasız bir şekilde tekrar edilebilir olduğunu göstermiştir.

Tablo 2: Birinci ve ikinci ölçümlere ait sınıf içi korelasyon katsayısı

		Sınıf İçi Korelasyon Katsayısı	95% Güven Aralığı
Kondiler yükseklik	**T0**	0,999	(0,998-1,000)
	T1	0,999	(0,998-1,000)
Kondiler derinlik	**T0**	0,998	(0,996-0,999)
	T1	0,998	(0,995-0,999)
Kondiler genişlik	**T0**	0,999	(0,998-1,000)
	T1	0,999	(0,998-1,000)
Kondil hacmi	**T0**	0,999	(0,998-1,000)
	T1	0,999	(0,998-1,000)
Aksiyal kondiler açı	**T0**	0,993	(0,985-0,997)
	T1	0,994	(0,987-0,997)
Sagital kondiler açı	**T0**	0,994	(0,986-0,997)
	T1	0,993	(0,984-0,997)
Koronal kondiler açı	**T0**	0,989	(0,975-0,995)
	T1	0,989	(0,974-0,995)
Maksimum rezorbsiyon miktarı		0,999	(0,999-1,000)
Maksimum apozisyon miktarı		0,999	(0,998-1,000)
Ortalama remodeling miktarı		0,999	(0,998-1,000)
Ortalama mutlak remodeling miktarı		0,999	(0,998-1,000)

- Kondiler yükseklik, derinlik, genişlik ve hacim T0-T1 değerlerinin tümünün sınıf içi korelasyon katsayısının 0,998 ile 0,999 arasında değiştiği ve kabul düzeyinin 0,70 üzerinde olduğu gözlenmiştir.
- Aksiyal, sagital ve koronal kondiler açı değerlerinin tümünün sınıf içi korelasyon katsayısının 0,993 ile 0,989 arasında değiştiği ve kabul düzeyinin 0,70 üzerinde olduğu gözlenmiştir.
- 'Maksimum rezorbsiyon miktarı', 'Maksimum apozisyon miktarı', 'Ortalama remodeling miktarı' ve 'Ortalama mutlak remodeling miktarı' değerlerinin tümünün sınıf içi korelasyon katsayısının 0,999 ile 0,999 arasında değiştiği ve kabul düzeyinin 0,70 üzerinde olduğu gözlenmiştir.

6.2. Tanımlayıcı Veriler

Ortognatik cerrahi öncesi ve sonrası ölçümleri yapılan parametrelere ait tanımlayıcı veriler Tablo 3 ve Tablo 4' te gösterilmiştir.

Tablo 3: Ölçümleri yapılan parametrelerin ortognatik cerrahi öncesi (T0) tanımlayıcı verileri

Parametre	Minimum	Maksimum	Ortalama	Std. Sapma
Aksiyel kondiler açı	65,18	89,94	79,597	6,008
Koronal kondiler açı	76,88	88,43	83,957	2,761
Sagital kondiler açı	67,9	88,01	77,212	4,575
Kondiler genişlik	13,09	24,87	19,671	2,593
Kondiler derinlik	5,53	9,51	7,335	1,035
Kondiler yükseklik	12,52	27,86	19,735	3,036
Kondil hacmi	915,832	3877,362	1753,823	571,994

Tablo 4: Ölçümleri yapılan parametrelerin ortognatik cerrahi sonrası (T1) tanımlayıcı verileri

Parametre	Minimum	Maksimum	Ortalama	Std. Sapma
Aksiyel kondiler açı	62,84	89,94	76,595	6,48
Koronal kondiler açı	78,31	91,09	84,207	3,359
Sagital kondiler açı	67,6	86,76	77,535	4,563
Kondiler genişlik	12,47	24,17	19,122	2,75
Kondiler derinlik	5	9,34	6,991	1,134
Kondiler yükseklik	11,89	27,63	19,512	3,059
Kondil hacmi	836,253	3846,787	1577,706	578,775

Ortognatik cerrahi öncesi ve sonrası çakıştırması yapılan parametrelere ait tanımlayıcı veriler Tablo 5'te gösterilmiştir.

Tablo 5: Çakıştırma parametrelerinin tanımlayıcı verileri

Parametre	Minimum	Maksimum	Ortalama	Std. Sapma
Maksimum rezorpsiyon	-4,76	-0,675	-2,631	1,231
Maksimum apozisyon	0,391	2,441	1,151	0,414
Ortalama remodeling miktarı	-1,054	0,143	-0,301	0,342
Ortalama mutlak remodeling miktarı	0,24	1,66	0,725	0,428

6.3. Ölçümlerin Değerlendirilmesi

6.3.1. Sağ ve sol kondiller arasındaki ölçüm farklarının değerlendirilmesi

Tablo 6: Sağ ve sol kondiller arasındaki açısal ölçüm farklarının değerlendirilmesi

		Sağ	Sol	p‡
Aksiyal Kondiler Açı	**T0**	79,92±6,06	79,27±6,07	0,496
	T1	76,50±6,24	76,69±6,84	0,844
Sagital Kondiler Açı	**T0**	77,53±4,49	76,89±4,73	0,315
	T1	77,94±4,25	77,13±4,92	0,342
Koronal Kondiler Açı	**T0**	83,38±2,80	84,54±2,66	0,121
	T1	83,74±2,95	84,67±3,73	0,295

‡Eşlendirilmiş t testi

- Sağ ve sol taraf ortognatik cerrahi öncesi ve sonrası 'Aksiyal kondiler açı' ölçüm ortalamaları arasında istatistiksel olarak anlamlı farklılık gözlenmemiştir (p>0,05).
- Sağ ve sol taraf ortognatik cerrahi öncesi ve sonrası 'Sagital kondiler açı' ölçüm ortalamaları arasında istatistiksel olarak anlamlı farklılık gözlenmemiştir (p>0,05).
- Sağ ve sol taraf ortognatik cerrahi öncesi ve sonrası 'Koronal kondiler açı' ölçüm ortalamaları arasında istatistiksel olarak anlamlı farklılık gözlenmemiştir (p>0,05).

Tablo 7: Sağ ve sol kondiller arasındaki doğrusal ve hacimsel ölçüm farklarının değerlendirilmesi

		Sağ	Sol	p‡
Kondiler Yükseklik	**T0**	19,76±3,44	19,71±2,65	0,879
	T1	19,53±3,36	19,50±2,80	0,940
Kondiler Derinlik	**T0**	7,32±1,07	7,35±1,02	0,897
	T1	6,96±1,20	7,02±1,09	0,675
Kondiler Genişlik	**T0**	19,45±2,61	19,90±2,62	0,151
	T1	18,89±2,61	19,36±2,92	0,100
Kondil Hacmi	**T0**	1677,3±516,07	1830,35±624,52	0,145
	T1	1477,96±463,93	1677,45±669,72	0,058

‡Eşlendirilmiş t testi

- Sağ ve sol taraf ortognatik cerrahi öncesi ve tedavi sonrası 'Kondiler yükseklik' ölçüm ortalamaları arasında istatistiksel olarak anlamlı farklılık gözlenmemiştir (p>0,05).
- Sağ ve sol taraf ortognatik cerrahi öncesi ve tedavi sonrası 'Kondiler derinlik' ölçüm ortalamaları arasında istatistiksel olarak anlamlı farklılık gözlenmemiştir (p>0,05).
- Sağ ve sol taraf ortognatik cerrahi öncesi ve sonrası 'Kondiler genişlik' ölçüm ortalamaları arasında istatistiksel olarak anlamlı farklılık gözlenmemiştir (p>0,05).
- Sağ ve sol taraf ortognatik cerrahi öncesi ve sonrası 'Kondil hacmi' ölçüm ortalamaları arasında istatistiksel olarak anlamlı farklılık gözlenmemiştir (p>0,05).

Sağ ve sol kondiller incelendiğinde ortognatik cerrahi öncesi ve sonrası açısal, doğrusal ve hacimsel değerlerin farkları arasında istatistiksel olarak anlamlı bir fark gözlenmemesi sebebiyle sağ ve sol kondil ölçümleri birarada kullanılmıştır.

6.3.2. Açısal ölçümlerin değerlendirilmesi

Tablo 8: Ortognatik cerrahi sonrası aksiyal, sagital ve koronal düzlemlerdeki açısal değişikliklerin değerlendirilmesi

	T0	T1	p‡
Aksiyal Kondiler Açı	79,60±6,01	76,60±6,48	**0,0001*****
Sagital Kondiler Açı	77,21±4,58	77,54±4,56	0,589
Koronal Kondiler Açı	83,96±2,76	84,21±3,36	0,494

‡Eşlendirilmiş t testi. $^{***}p<0,001$

- Ortognatik cerrahi sonrası 'Aksiyal kondiler açı' ortalaması ortognatik cerrahi öncesinden istatistiksel olarak anlamlı derecede düşük bulunmuştur (p<0,001).
- Ortognatik cerrahi öncesi ve sonrası 'Sagital kondiler açı' ortalamaları arasında istatistiksel olarak anlamlı farklılık gözlenmemiştir (p>0,05).
- Ortognatik cerrahi öncesi ve sonrası 'Koronal kondiler açı' ortalamaları arasında istatistiksel olarak anlamlı farklılık gözlenmemiştir (p>0,05).

6.3.3 Doğrusal ve hacimsel ölçümlerin değerlendirilmesi

Tablo 9: Ortognatik cerrahi sonrası kondil başının doğrusal ölçümlerindeki değişikliklerin değerlendirilmesi

	T0	T1	p‡
Kondiler Yükseklik	19,74±3,04	19,51±3,06	**0,048***
Kondiler Derinlik	7,34±1,04	6,99±1,13	**0,0001*****
Kondiler Genişlik	19,67±2,59	19,12±2,75	**0,0001*****

‡Eşlendirilmiş t testi. $^{*}p<0,05$ $^{***}p<0,001$

- Ortognatik cerrahi sonrası ‘Kondiler yükseklik’ ortalaması ortognatik cerrahi öncesinden istatistiksel olarak anlamlı derecede düşük bulunmuştur (p<0,05).
- Ortognatik cerrahi sonrası ‘Kondiler derinlik’ ortalaması ortognatik cerrahi öncesinden istatistiksel olarak anlamlı derecede düşük bulunmuştur (p<0,001).
- Ortognatik cerrahi sonrası ‘Kondiler genişlik’ ortalaması ortognatik cerrahi öncesinden istatistiksel olarak anlamlı derecede düşük bulunmuştur (p<0,001).

Tablo 10: Ortognatik cerrahi sonrası kondil hacmindeki değişikliklerin değerlendirilmesi

	Tedavi Öncesi	**Tedavi Sonrası**	**p‡**
Kondil Hacmi	1753,82±571,99	1577,71±578,78	**0,0001*****

‡Eşlendirilmiş t testi, . ****p<0,001*

- Ortognatik cerrahi sonrası kondiler hacim ortalaması, ortognatik cerrahi öncesinden istatistiksel olarak anlamlı derecede düşük bulunmuştur (p<0,001).

6.3.4. Çakıştırma parametrelerinin değerlendirilmesi

Tablo 11: Çakıştırma sonucu elde edilen ortalama remodeling miktarlarının gruplandırılması

Skala	Hasta sayısı (24)	Kondil sayısı (48)
<-1 mm	2	2
-1 ve +1 mm arası	22	46
>+1 mm	0	0

- Ortognatik cerrahi öncesi ve sonrası elde edilen KIBT verilerinin çakıştırılması sonucu hesaplanan 'Ortalama remodeling miktarı' hastaların büyük çoğunluğunda -1 ve +1 mm arasında bulunmuştur. Ortalama remodeling miktarı yalnızca 2 hastada -1 mm' den düşük bulunmuş ve hiçbir hastada 1 mm' den fazla bulunmamıştır.

Tablo 12: Çakıştırma parametreleri ile ortognatik cerrahi sonrası kondiler açı değişiklikleri arasındaki ilişkinin değerlendirilmesi

		Aksiyal Kondiler Açı T0-T1 Fark	Sagital Kondiler Açı T0-T1 Fark	Koronal kondiler açı T0-T1 Fark
Maksimum rezorbsiyon miktarı	**r**	0,071	0,010	0,09
	p	0,631	0,948	0,543
Maksimum apozisyon miktarı	**r**	0,011	0,037	-0,055
	p	0,942	0,805	0,711
Ortalama remodeling miktarı	**r**	0,071	0,021	0,039
	p	0,631	0,887	0,790
Ortalama mutlak remodeling miktarı	**r**	-0,057	0,088	-0,053
	p	0,703	0,553	0,719

Pearson Korelasyon Katsayısı

- ‘Aksiyal kondiler açı’ T0-T1 fark değerleri ile ‘Maksimum rezorbsiyon miktarı’ arasında istatistiksel olarak anlamlı korelasyon gözlenmemiştir (p>0,05).
- ‘Aksiyal kondiler açı’ T0-T1 fark değerleri ile ‘Maksimum apozisyon miktarı’ arasında istatistiksel olarak anlamlı korelasyon gözlenmemiştir (p>0,05).
- ‘Aksiyal kondiler açı’ T0-T1 fark değerleri ile ‘Ortalama remodeling miktarı’ arasında istatistiksel olarak anlamlı korelasyon gözlenmemiştir (p>0,05).
- ‘Aksiyal kondiler açı’ T0-T1 fark değerleri ile ‘Ortalama mutlak remodeling miktarı’ arasında istatistiksel olarak anlamlı korelasyon gözlenmemiştir (p>0,05).

- ‘Sagital kondiler açı’ T0-T1 fark değerleri ile ‘Maksimum rezorbsiyon miktarı’ arasında istatistiksel olarak anlamlı korelasyon gözlenmemiştir (p>0,05).
- ‘Sagital kondiler açı’ T0-T1 fark değerleri ile ‘Maksimum apozisyon miktarı’ arasında istatistiksel olarak anlamlı korelasyon gözlenmemiştir (p>0,05).
- ‘Sagital kondiler açı’ T0-T1 fark değerleri ile ‘Ortalama remodeling miktarı’ arasında istatistiksel olarak anlamlı korelasyon gözlenmemiştir (p>0,05).
- ‘Sagital kondiler açı’ T0-T1 fark değerleri ile ‘Ortalama mutlak remodeling miktarı’ arasında istatistiksel olarak anlamlı korelasyon gözlenmemiştir (p>0,05).

- ‘Koronal kondiler açı’ T0-T1 fark değerleri ile ‘Maksimum rezorbsiyon miktarı’ arasında istatistiksel olarak anlamlı korelasyon gözlenmemiştir (p>0,05).
- ‘Koronal kondiler açı’ T0-T1 fark değerleri ile ‘Maksimum apozisyon miktarı’ arasında istatistiksel olarak anlamlı korelasyon gözlenmemiştir (p>0,05).
- ‘Koronal kondiler açı’ T0-T1 fark değerleri ile ‘Ortalama remodeling miktarı’ arasında istatistiksel olarak anlamlı korelasyon gözlenmemiştir (p>0,05).
- ‘Koronal kondiler açı’ T0-T1 fark değerleri ile ‘Ortalama mutlak remodeling miktarı’ arasında istatistiksel olarak anlamlı korelasyon gözlenmemiştir (p>0,05).

6.3.5. Açısal değişiklikler ile doğrusal ve hacimsel değişiklikler arasındaki ilişkinin değerlendirilmesi

Tablo 13: Ortognatik cerrahi sonrası kondiler açı değişiklikleri ile doğrusal değişiklikler arasındaki ilişkinin değerlendirilmesi

		Aksiyal kondiler açı T0-T1 Fark	Sagital kondiler açı T0-T1 Fark	Koronal kondiler açı T0-T1 Fark
Kondiler yükseklik	**r**	0,037	-0,092	-0,202
T0-T1 Fark	**p**	0,803	0,536	0,168
Kondiler derinlik	**r**	-0,272	-0,019	0,159
T0-T1 Fark	**p**	0,061	0,900	0,281
Kondiler genişlik	**r**	-0,279	-0,217	-0,104
T0-T1 Fark	**p**	0,055	0,138	0,482

Pearson Korelasyon Testi

- ‘Aksiyal kondiler açı’ T0-T1 fark değerleri ile ‘Kondiler yükseklik’ T0-T1 fark arasında istatistiksel olarak anlamlı korelasyon gözlenmemiştir (p>0,05).

- ‘Aksiyal kondiler açı’ T0-T1 fark değerleri ile ‘Kondiler derinlik’ T0-T1 fark arasında istatistiksel olarak anlamlı korelasyon gözlenmemiştir (p>0,05).
- ‘Aksiyal kondiler açı’ T0-T1 fark değerleri ile ‘Kondiler genişlik’ T0-T1 fark arasında istatistiksel olarak anlamlı korelasyon gözlenmemiştir (p>0,05).

- ‘Sagital kondiler açı’ T0-T1 fark değerleri ile ‘Kondiler yükseklik’ T0-T1 fark arasında istatistiksel olarak anlamlı korelasyon gözlenmemiştir (p>0,05).
- ‘Sagital kondiler açı’ T0-T1 fark değerleri ile ‘Kondiler derinlik’ T0-T1 fark arasında istatistiksel olarak anlamlı korelasyon gözlenmemiştir (p>0,05).
- ‘Sagital kondiler açı’ T0-T1 fark değerleri ile ‘Kondiler genişlik’ T0-T1 fark arasında istatistiksel olarak anlamlı korelasyon gözlenmemiştir (p>0,05).

- ‘Koronal kondiler açı’ T0-T1 fark değerleri ile ‘Kondiler yükseklik’ T0-T1 fark arasında istatistiksel olarak anlamlı korelasyon gözlenmemiştir (p>0,05).
- ‘Koronal kondiler açı’ T0-T1 fark değerleri ile ‘Kondiler derinlik’ T0-T1 fark arasında istatistiksel olarak anlamlı korelasyon gözlenmemiştir (p>0,05).
- ‘Koronal kondiler açı’ T0-T1 fark değerleri ile ‘Kondiler genişlik’ T0-T1 fark arasında istatistiksel olarak anlamlı korelasyon gözlenmemiştir (p>0,05).

Tablo 14: Ortognatik cerrahi sonrası kondiler açı değişiklikleri ile hacimsel değişiklikler arasındaki ilişkinin değerlendirilmesi

		Aksiyal kondiler açı T0-T1 farkı	**Sagital kondiler açı T0-T1 farkı**	**Koronal kondiler açı T0-T1 farkı**
Kondil hacmi	**r**	0,054	-0,098	-0,073
T0-T1 farkı	**p**	0,718	0,509	0,620

Pearson Korelasyon Katsayısı

- 'Aksiyal kondiler açı' T0-T1 fark değerleri ile 'Kondil hacmi' T0-T1 farkı arasında istatistiksel olarak anlamlı korelasyon gözlenmemiştir (p>0,05).
- 'Sagital kondiler açı' T0-T1 fark değerleri ile 'Kondil hacmi' T0-T1 farkı arasında istatistiksel olarak anlamlı korelasyon gözlenmemiştir (p>0,05).
- 'Koronal kondiler açı' T0-T1 fark değerleri ile 'Kondil hacmi' T0-T1 farkı arasında istatistiksel olarak anlamlı korelasyon gözlenmemiştir (p>0,05).

7. TARTIŞMA

7.1. Amaç, Bireyler ve Yöntemin Tartışılması

7.1.1. Amacın tartışılması

Çalışmamızda RF ile birlikte mandibuler geri alma ve maksiller ilerletme uygulanan iskeletsel Sınıf III bireylerde ortognatik cerrahi öncesi ve 3-9 ay sonrasında alınan KIBT görüntüleri kıyaslanmış; kondil başının açısal değişiklikleri, kondil başında meydana gelen yükseklik, derinlik, genişlik ve hacim değişiklikleri incelenmiştir. Aynı zamanda operasyon öncesi ve sonrası 3B rekonstrüksiyonu yapılan kondiller çakıştırılmış; rezorpsiyon, apozisyon ve remodeling miktarları değerlendirilmiştir.

BSSRO ortognatik cerrahide en sık kullanılan prosedürlerden biridir. Bu prosedür segmentler arasında artırılmış kemik teması, RF ve oral fonksiyonların hızlı iyileşmesi gibi bir takım avantajları içerir (Wolford, 2000). RF' un avantajları arasında daha stabil bir cerrahi sonuç, daha kısa intermaksiller fiksasyon süresi ve erken post-operatif dönemde yeme ve konuşma fonksiyonlarının daha iyi olması sebebiyle artmış hasta konforu sayılabilir (Barer ve ark., 1987; Van Sickels ve ark., 1988). Bununla birlikte RF, rijit olmayan fiksasyon ile kıyaslandığında kondiler pozisyonda ve kondiler açıda büyük değişikliklere, bunun sonucu olarak TME rahatsızlıklarında artışa sebep olabilir (Paulus ve Steinhauser, 1982). Mandibular geri alma cerrahisinde BSSRO' nun uygulandığı birkaç çalışma kondillerde dislokasyon ve mandibuler geri alma veya uzamış osteotominin TME' nin kemik morfolojisinde değişikliğe yol açtığını rapor etmiştir (Hoppenreijs ve ark., 1998; Katsumata ve ark., 2006). BSSRO, operasyon sonrası kondilde ön-arka yönde harekete ve rotasyona neden olmaktadır (Jung ve ark., 2009). Operasyon sırasında distal segmentin anterior veya posteriorda konumlandırılmasından sonra kondil aksı segmentler arası teması korumak için rotasyona uğramaktadır. Kim ve ark., yaptıkları çalışmada RF ile birlikte BSSRO uygulanan hastalarda kondil konumunu kısa ve uzun dönemde gözlemlemiş; kondilin aksiyal düzlemde içe doğru rotasyon yaptığını ve posteriorda konumlandığını bildirmişlerdir (Kim ve ark., 2010). Ancak, ortognatik cerrahi sonrası meydana gelen bu yer değiştirmeler ve beraberindeki morfolojik değişiklikler TME disfonksiyonuna

yol açmamıştır. Çünkü bu değişiklikler glenoid fossa remodelingi veya kondiler remodeling gibi doğal adaptasyon sınırları içerisinde gerçekleşmişlerdir (Papachristou ve ark., 2009; Voudouris ve ark., 2003). Kondiler remodeling uzun dönem post-operatif radyografik incelemelerde de bildirilmiştir (Eckerdal ve ark., 1986). Fakat iskeletsel Sınıf III deformiteleri içeren ortognatik cerrahi sonrası fizyolojik kondil başı remodelingini KIBT' yi kullanarak inceleyen az sayıda çalışma bulunmaktadır (Katsumata ve ark., 2006).

RF kullanımıyla ilgili bir endişe, çene kondillerinin artan tork riskidir. BSSRO sonrasında meydana gelen kondiler pozisyon değişikliklerini inceleyen çalışmalar, sonuçların ortognatik cerrahinin niteliği ve kapsamına göre; aynı zamanda kullanılan radyografik tekniklere göre farklılıklar gösterdiğini rapor etmişlerdir. Post-operatif kondiler yer değişikliği proksimal kondiler segmentin stabilizasyonundaki zorluğa bağlı olarak meydana gelmektedir (Arnett, 1993; Doyle, 1986). Proksimal segmentin cerrahi sırasında yer değiştirmesi sonrası relaps, gonial açıda artış ve TME bozuklukları meydana gelebilmektedir. Kondiler eksen eğikliğinin baskın olduğu kondiler yer değiştirme sıklıkla ramusun 'sagittal split' i sonrasında görülmektedir (Kundert ve Hadjianghelou, 1980). Worms ve ark., ameliyat sonrası anında alınan laminograflar ile kondil pozisyonunun kontrol edilmesi gerektiğini ve yer değişikliği söz konusu ise yeniden operasyon yapılması gerektiğini savunmuşlardır (Worms ve ark., 1980). Will ve ark., segmentlerin stabilizasyonunun intraosseöz teller ile yapıldığı mandibular ilerletme cerrahisi uygulanan 41 hastanın kondil pozisyonlarında değişiklik olduğunu bildirmişlerdir. Ayrıca intermaksiller fiksasyon periyodu sırasında; sefalometrik, submentoverteks ve tomografik radyografiler her iki kondilin yukarı yönde ve sol kondilin arka yönde belirgin yer değişikliğine uğradığını ortaya koymuştur. Bu çalışmada 41 hastanın 18'i operasyon sonrası TME semptomları göstermiştir; fakat kondiler hareket ile semptomlar arasındaki ilişki belirsizdir (Will ve ark., 1984). Ortognatik cerrahi sonrası TME ankilozunun görüldüğü 8 vakada, bu durumun RF sırasında kondilin yanlış konumlandırılmasından kaynaklandığına inanılmıştır (Nitzan ve Dolwick, 1989). Hackney ve ark., BSSRO sonrası RF uygulanmış 18 hastadan alınan submentoverteks radyografilerde interkondiler pozisyon ve interkondiler açıda anlamlı bir değişiklik olmadığını bildirmişlerdir (Hackney ve ark., 1989). Bays ve Fisher, mandibuler ilerletme cerrahileri ile bağlantılı

kondiler pozisyon değişikliklerini incelemek için sefalometrik analiz ve submentoverteks radyografilerini kullanmış ve kondillerde +15 ve -18 derece arasında değişen miktarlarda rotasyon meydana geldiğini bildirmişlerdir (Bays ve Fisher, 1987).

Ortognatik cerrahinin neden olduğu kondiler konum değişiklikleri kondil yüzeyinde fiziksel baskıya sebep olur ve bunun sonucunda yeni fonksiyonel gereksinimlere adaptasyon olarak kondiler remodeling meydana gelir (Bouletreau ve ark., 2004). Kondiler remodeling TME' nin yapısını değiştiren adaptif fizyolojik bir süreçtir. Bu süreç TME tarafından karşılanan mekanik kuvvetler ile kondilin adaptasyon kapasitesi arasındaki karşılıklı etkiye bağlıdır. Ortognatik cerrahi sonrası kondil pozisyonunun önemini fark eden cerrahlar, proksimal segmentin dislokasyonunu önlemek için birkaç cerrahi yöntem kullanmışlardır (Ellis, 2007; Yoshida ve ark., 2001). Post-operatif instabilite genellikle önceden var olan, fark edilmemiş ve tedavi edilmemiş TME patolojisinin veya aşırı invaziv cerrahi sonrası eklem hasarı ya da kasıtlı posterior open bite oluşturulması sonucu TME' de aşırı yüklenme gibi ortognatik cerrahiye bağlı olarak oluşan durumların sonucudur (Wolford, 2001; Wolford ve Cardenas, 1999). Bazı durumlarda nedeni hala çoğunlukla bilinemeyen, iskeletsel stabiliteyi kötüleştiren şiddetli kondiler değişiklikler görülebilmektedir (De Clercq ve ark., 1994; Hwang ve ark., 2000). Bununla birlikte adaptif mekanizmanın fizyolojik kapasite sınırları içerisinde gerçekleşen kondiler yer değişikliği TME' de morfolojik değişikliklere ve işlev bozukluğuna yol açmaz. Ueki ve ark. ve Kim ve ark. kondiler pozisyon değişikliğinin post-operatif stabilite ve TME rahatsızlık semptomlarına yol açmadığını rapor etmişlerdir (Kim ve ark., 2010; Ueki ve ark., 2002).

Kondiler remodeling ve pozisyonel değişiklikler hakkındaki çalışmalar daha çok Sınıf II maloklüzyona sahip hastalarda fonksiyonel ortopedik tedavi sonrası meydana gelen değişiklikleri incelemek için yapılmıştır (Araujo ve ark., 2004; De Almeida ve ark., 2002). Bu çalışmalar sadece mandibular uzunluk değişikliklerine dayanıp esas kondiler baş büyümesiyle ilgilenmemişlerdir. Araujo ve ark. yaptıkları sefalometrik çalışmada yeniden pozisyonlandırılan mandibulanın öngörülebilir remodeling değişikliklerine uğradığını göstermişlerdir (Araujo ve ark., 2004). Kinzinger ve ark., sabit fonksiyonel ortopedik apareylerin mandibular kondil

morfolojisine etkisini incelenmek amacıyla MRG tabanlı bir yaklaşım tanıtmışlardır. MRG kullanarak kondilin 3B rekonstrüksiyonu kondilin morfolojik değişikliklerini incelemek için alternatif bir yaklaşım olabilir (Kinzinger ve ark., 2007).

Kondiler remodelingin değerlendirilmesi için, birkaç KIBT tabanlı analiz yöntemleri halihazırda tanıtılmıştır (Hwang ve ark., 2006; Park ve ark., 2006). Carvalho ve ark., mandibular ilerletme cerrahisi gören hastalarda ramus, kondil ve mental bölgenin 3B konum değişikliklerini değerlendirmişlerdir (Carvalho ve ark., 2010). Motta ve ark., 3B KIBT modelini mandibular ilerletme uygulayarak çakıştırmış ve hastanın kondillerini değerlendirmişlerdir. Aynı zamanda ameliyat sonrası kondiler konum değişikliklerinde bireysel değişkenleri vurgulamışlardır (Carvalho ve ark., 2010; da Motta ve ark., 2010). Motta ve ark. mandibular anatomi ve kondil konumunu değerlendirmek için 3B KIBT üzerinde çakıştırma tekniğini kullanarak etkinliğini kanıtlamışlardır (da Motta ve ark., 2010). Ancak iskeletsel Sınıf III hastalarda 3B rekonstrüksiyon ve kondiler süperimpozisyon tekniğini kullanarak post-operatif kondiler remodeling analizi yapan çalışma sayısı hala çok azdır (Bayram ve ark., 2012; Carvalho ve ark., 2010; da Motta ve ark., 2010; Park ve ark., 2012). Bu sebeple, bu çalışmanın amacı, iskeletsel Sınıf III maloklüzyonu bulunan ve BSSRO ile mandibular geri alma cerrahisi uygulanan bireylerin KIBT görüntülerini kullanarak ortognatik cerrahi sonrası kondildeki eksen değişiklerinin araştırılması, cerrahinin kondil başı remodelingine olan etkisinin doğrusal ölçümler ile hesaplanması ve operasyon öncesi ve sonrası 3B rekonstrüksiyonu yapılan kondillerin çakıştırılması sonucu elde edilen görüntülerin yorumlanmasıdır.

7.1.2. Bireylerin tartışılması

Çalışmanın örnek sayısı daha önce yapılmış 'Cone-beam computed tomographic evaluation of the condylar remodeling occurring after mandibular set-back by bilateral sagittal split ramus osteotomy and rigid fixation' isimli çalışmanın 'right sagittal height' değerlerine dayanarak; ±0.3 sapma, %95 güven düzeyi, %80 güç ve tek yönlü t test için toplamda 20 olarak belirlenmiştir. Çalışmamızda yaşları 26 ile 50 (ort. 32,22±6,92 yıl) arasında değişen 9' u (%37,50; ort. 32,85±6,63 yıl) erkek, 15' i (%62,50; ort. 31,84±7,29 yıl) kadın hastaya ait operasyon öncesi ve sonrası 2,77-8,30

aylık süre zarfında alınmış olan KIBT verileri kullanılmıştır. Materyalini yaş ortalaması 32,22 olan hastalardan alınan KIBT verilerinin oluşturduğu bu çalışmaya çift çene ortognatik cerrahi operasyonu geçirmiş, büyüme ve gelişimini tamamlamış, erişkin Sınıf III hastalar dahil edilmiştir. Büyüme ve gelişimin kondilde meydana getirdiği değişimlerin çalışma sonuçlarını etkilememesi amacıyla 18 yaşından küçük bireyler bu tez çalışmasına dahil edilmemiştir. Kullanılan KIBT görüntülerinin ölçüm güvenilirliği açısından yeterli kalitede olmasına dikkat edilmiştir. Tüm hastaların KIBT çekimi esnasında dişlerin sentrik oklüzyonda olup olmadığı kontrol edilmiş ve dişlerin sentrik oklüzyonda olmadığı hasta verileri çalışmanın sonucunu etkileyeceğinden çıkarılmıştır. Dudak damak yarıklı hastalar, konjenital anomali, genetik sendrom ve maksillofasiyal bölgede travma veya patoloji hikayesi bulunan hastalar tedavi sonuçlarını etkileyecek varyasyonlara sahip olabileceğinden çalışmaya dahil edilmemiştir. Şiddetli çene asimetrisi bulunan hastalar sağ ve sol bölgedeki kondil ölçümlerini normalden saptıracağı için çalışmaya dahil edilmemiştir. Çalışmaya dahil edilen tüm hastalar tedavi planının bir parçası olarak RF ile birlikte Le Fort I ve BSSRO cerrahisi içeren çift çene ameliyatı geçirmişlerdir.

7.1.3. Yöntemin tartışılması

Görüntüleme teknolojisindeki gelişmeler KIBT' nin diş hekimliği alanında kullanımını yaygınlaştırmıştır. KIBT, 2B görüntü yerine 3B görüntü elde edilmesini sağlayarak özellikle ortodontik tedavi ve ortognatik cerrahide teşhis, tedavi planlaması ve tedavi sonuçlarının değerlendirilmesinde standart yöntem limitasyonlarının üstesinden gelmiştir (Jung ve ark., 2009). Üç boyutlu görüntüleme yöntemi olan KIBT' in en büyük avantajı, 2B görüntüleme yöntemlerinde görülen farklı dokuların görüntüsünün birbiri üzerine çakışması sorununu ortadan kaldırmasıdır. Bu sayede anatomik yapılar kolaylıkla ayırt edilebilmektedir. Maliyetinin ve radyasyon dozunun düşük olması gibi avantajları sebebiyle KIBT' ye oral ve maksillofasiyal bölgenin incelenmesinde günümüzde sıklıkla başvurulmaktadır (Ludlow ve ark., 2006; Mah ve Hatcher, 2004; Mozzo ve ark., 1998). Kau ve ark., 3B görüntüleme cihazlarının oral ve maksillofasiyal bölgenin muayene ve tedavisinde etkili bir şekilde kullanıldığını öne sürmüştür (Kau ve ark., 2007). Özellikle kemik dokusunun görüntülenmesinde ideal bir yöntem olan KIBT, TME' nin ayrıntılı bir şekilde görüntülenebilmesine

olanak verir (Chen ve ark., 2013). Bayram ve ark. da 3B yöntemlerin mandibular kondil hacimlerinin ölçümü için gerekli olduğunu bildirmişlerdir (Bayram ve ark., 2012). Ikeda ve ark., KIBT' in ortognatik cerrahi sonrası kondilin konum değişikliklerinin değerlendirilmesinde en iyi yöntemlerden biri olduğunu savunmuştur (Ikeda ve Kawamura, 2009). Hilgers ve ark., 25 kafatası üzerinde yaptıkları bir çalışmada TME' de 11 anatomik nokta belirlemiş ve dijital kumpas ile bu noktalar üzerinde doğrusal ölçümler yapmışlardır. Daha sonra 25 kafatasının KIBT, lateral sefalometrik, posteroanterior ve submentoverteks görüntüleri alınmış ve TME yapılarının bu görüntüleme tekniklerindeki doğrusal ölçümlerinin gerçek değerlere yakınlığı değerlendirilmiştir. Çalışma sonuçlarına göre KIBT verilerinin mandibula ve TME' nin doğrusal ölçümlerinde kesin ve güvenilir sonuçlar verdiği rapor edilmiştir (Hilgers ve ark., 2005). Bu sebeplerden dolayı çalışmamızda KIBT' lerden elde edilen veriler kullanılmıştır.

DICOM verisi halinde olan bütün kayıtlar ölçümlerin yapılabilmesi amacıyla bir bilgisayar programı olan Mimics v.19.0 (Materialise, Leuven, Belçika) 3-boyutlu modelleme programına aktarılmıştır.

Çalışmamızda doğrusal ve açısal ölçümlerin yapılabilmesi amacıyla 12 anatomik işaret noktası kullanılmıştır. Bu noktalar yerleştirilirken aksiyal, sagital, koronal düzlemlerdeki ve 3B model üzerindeki konumları ayrı ayrı kontrol edilmiştir. Kondilin anterior ve posterior noktası belirlenirken; kondilin en üst noktası' nın 4 mm aşağısında bulundan bölgenin sagital düzlemde en ön ve en arka noktası işaretlenmiştir (Hilgers ve ark., 2005). Kondilin genişlik ve derinlik ölçümleri hesaplanırken iki nokta arasındaki mesafe; operasyon sonrası olası konum değişikliklerinden etkilenmemesi amacı ile x, y ve z koordinat düzlemlerinde değil, kuşbakışı mesafesi ölçülerek değerlendirilmiştir. Kondilin yükseklik ölçümleri ise kondil en üst noktası ile kondil alt sınırı arasındaki mesafe ölçülerek değerlendirilmiştir (Hilgers ve ark., 2005). 48 adet KIBT arasından tesadüfen seçilen 26 KIBT üzerinde tüm anatomik işaret noktaları ve ölçümler 1 ay sonra tekrar edilmiş ve ölçüm değerlerine ilişkin sınıf içi korelasyon katsayısı 0,98-0,999 aralığında bulunmuştur. Yöntem hatasına yönelik ICC katsayısı, ölçümlerin nerdeyse hatasız bir şekilde tekrarlanabileceğini göstermiştir (Tablo 2).

KIBT'nin, kondil hacminin ölçülmesinde güvenilir sonuçlar verdiği literatürde bildirilmiştir (Bayram ve ark., 2012). Çalışmamızda inferior sigmoid notch noktasından FH' e paralel bir düzlem oluşturulmuş ve bu düzlemin üzerinde kalan, kondil başı ve kondil boynunu içeren bölge kondil hacmini oluşturmuştur. İnferior sigmoid notch noktasının kolay belirlenebilmesi sebebiyle bu anatomik işaret noktası kullanılmıştır. Silva ve ark. da kondil hacminin ölçülmesinde bu anatomik işaret noktasını kullanmışlardır (Da Silva ve ark., 2018).

Ortognatik cerrahinin TME üzerindeki etkilerini KIBT ile değerlendirmek için sıklıkla kafa kaidesi çakıştırılmıştır. Fakat kondiller üzerinde yapılan bu çalışmalarda kafa kaidesi çakıştırıldığı zaman sadece kondildeki pozisyonel değişiklikler değerlendirilebilmektedir. Kondildeki morfolojik değişiklikler veya yüzey remodelingi kafa kaidesi çakıştırması ile uygun şekilde değerlendirilememektedir (Cevidanes ve ark., 2005; de Oliveira Ruellas ve ark., 2016). Bölgesel çakıştırma tekniği, kondiler remodelingi değerlendirmek için uygulanan bir tekniktir ve kondilin olası konum değişikliği sonucu ortaya çıkabilecek sapmaları elimine ettiği bildirilmiştir (Koerich ve ark., 2016; Schilling ve ark., 2014). Çalışmamızda ilk olarak BSSRO kesi hattının üst kısmından kesilen post-operatif ramus bölgesinin, programın 'point registration' özelliği kullanılarak pre-operatif model üzerine ön çakıştırması yapılmıştır. Daha sonra programın 'global registration' özelliği ile remodeling ölçümlerinin yapılacağı kondil bölgesi hariç diğer kısımların yüzeyleri işaretlenerek bölgesel çakıştırması yapılmıştır. Noktasal çakıştırmanın ardından yüzey çakıştırmasının yapılması sayesinde değiştirilemez referans bölgesi oluşturulmuş ve anatomik işaret noktalarındaki farklılıkların sonuçları etkilemesinin önüne geçilmiştir.

7.2. Bulguların Tartışılması

7.2.1. Kondil ekseninde meydana gelen değişikliklerin tartışılması

Çalışmamızda çift çene ortognatik cerrahi sonrası kondilin aksiyal, sagital ve koronal düzlemlerde yaptığı eksen değişiklikleri ölçülmüştür. Çalışmamızın bulgularına göre aksiyal kondiler açı ortognatik cerrahi sonrası ortalama 3°' lik bir azalma göstermektedir ve bu azalma istatistiksel olarak anlamlı bulunmuştur

($p<0,001$) (Tablo 8). Sagital kondiler açı ve koronal kondiler açıda ise istatistiksel olarak anlamlı bir farklılık gözlenmemiştir ($p>0,05$) (Tablo 8).

Literatüre bakıldığında, çalışmamıza benzer şekilde Sınıf III ortognatik cerrahi sonrası aksiyal kondiler açıda istatistiksel olarak anlamlı derecede azalma rapor eden çalışmalar mevcuttur. Ha ve ark., BSSRO ile birlikte RF' un uygulandığı Sınıf III hastalarda ortognatik cerrahisi sonrası sağ aksiyal kondiler açıda ortalama 5,74°, sol aksiyal kondiler açıda ortalama 5,33° lik azalma tespit etmişlerdir. Aynı çalışmada mandibular geri alma miktarı ile kondiler eksen değişiklikleri arasındaki ilişki de incelenmiş ve istatistiksel olarak anlamlı korelasyon gözlenmemiştir (Ha ve ark., 2013). Park ve ark., sağ aksiyal kondiler açıda 6,16°, sol aksiyal kondiler açıda 5,22°' lik azalma rapor etmişlerdir (Park ve ark., 2012). Kim ve ark., sınıf III ortognatik cerrahi sonrası sağ aksiyal kondiler açıda ortalama 5,04°, sol aksiyal kondiler açıda ortalama 5,84°' lik bir azalma rapor etmişlerdir (Kim ve ark., 2010). An ve ark., 2014 yılında yaptıkları çalışmada aksiyal kondiler açıda ortalama 5,26° lik azalma bildirmişlerdir (An ve ark., 2014). Buna benzer diğer çalışmalarda da BSSRO sonrası kondilin aksiyal düzlemde içe doğru rotasyon yaptığını bildirilmiştir (Podčernina ve ark., 2020; Ueki ve ark., 2002). Podčernina ve ark., ameliyattan hemen sonra kondilde belirgin içe rotasyon olduğunu; fakat uzun dönem takipte kondillerin orijinal konumlarına geri dönme eğiliminde olduklarını bildirmişlerdir. Bizim çalışmamızda da benzer şekilde aksiyal kondiler açıda istatistiksel olarak anlamlı azalma içe rotasyona sebep olmuştur.

Tez çalışmamızda sagital ve koronal kondiler açılarda istatistiksel olarak anlamlı bir fark gözlenmemiştir. Benzer şekilde, Ha ve ark. ve Park ve ark. sagital ve koronal kondiler açılarda ameliyat sonrası anlamlı bir değişiklik bildirmemişlerdir (Ha ve ark., 2013; Park ve ark., 2012). Podčernina ve ark., sagital kondiler açıda ameliyattan hemen sonra ve 1 yıl sonraki kayıtlarda azalma bildirmiştir. Yani kondiller sagital düzlemde arkaya doğru rotasyon yapmıştır. Kim ve ark. ve Ueki ve ark. da benzer sonuçlar bildirmişlerdir (Kim ve ark., 2011; Ueki ve ark., 2018; Ueki ve ark., 2017). Bu çalışmaların aksine Kim ve ark. ortognatik cerrahiden 3 ay sonra sagital düzlemde kondilin öne doğru rotasyon yaptığını bildirmiştir (Kim ve ark., 2012). Podčernina ve ark., çalışmamızda koronal kondiler açıda anlamlı bir değişiklik görülmemesinin aksine ameliyattan hemen sonra kondilin meziale eğilmesi sonucu bu

açıda bir artış bildirmişlerdir; fakat 1 yıl sonra alınan kayıtlarda kondillerin eski konumuna döndüğü görülmüştür. Choi ve ark. da koronal kondiler açı açısından Podčernina ve ark. ile benzer sonuçları bildirmiş; fakat Ueki ve ark. bu bulguların aksine ameliyattan 1 yıl sonra kondillerde koronal düzlemde laterale eğilme rapor etmişlerdir (Choi ve ark., 2014; Ueki ve ark., 2018).

Bulgulardaki farklılıklar genel olarak kondillerin konumlandırma metotlarındaki farklılıklar, internal fiksasyonun türü, cerrahi hareketin yönü ve miktarı, intermaksiller fiksasyon periyodu ve diğer birçok faktörün etkileşiminden kaynaklanabilir (Joss ve Thüer, 2008).

7.2.2. Kondilin doğrusal ölçümlerindeki değişikliklerin ve hacim değişikliklerinin tartışılması

Çalışmamızda çift çene ortognatik cerrahi sonrası kondilin yükseklik, derinlik ve genişliğindeki değişimler de incelenmiştir. Operasyon sonrası 2,77-8,30 aylık süre zarfında alınmış olan KIBT verilerine göre kondil yüksekliğinde 0,23 mm; kondil derinliğinde 0,35 mm; kondil genişliğinde ise 0,55 mm azalma tespit edilmiştir. Kondilin doğrusal ölçümlerindeki bu değişiklikler istatistiksel olarak anlamlı bulunmuştur ($p<0,001$; $p<0,05$) (Tablo 9).

Ha ve ark. 2013 yılında ve Park ve ark. 2012 yılında yaptıkları çalışmada kondilin aksiyal düzlemde genişlik ve derinliğini, koronal düzlemde genişlik ve yüksekliğini, sagital düzlemde ise yükseklik ve derinliğini ölçmüşlerdir. Her iki çalışmada da bizim çalışmamızdan farklı olarak aksiyal düzlemde kondil derinliğinde ve genişliğinde herhangi bir değişiklik görülmemiş olup; çalışmamıza benzer şekilde sagital ve koronal düzlemlerde kondiler yükseklikte anlamlı azalma rapor etmişlerdir (Ha ve ark., 2013; Park ve ark., 2012). Park ve ark., kondil başının pre-operatif ve post-operatif doğrusal ölçüm değişikliklerini 0,5 mm aralığında bulmuştur ve bu değişikliklerin kondil başının yapısına herhangi bir olumsuz etkisi olmadığını bildirmişlerdir. Çift çene ortognatik cerrahi geçiren ve kondillerin manuel konumlandırıldığı hastalar klinik olarak kabul edilebilir iskeletsel stabilite göstermişlerdir. Kondil başının anatomik değişiklikleri adaptasyon kapasitesi aralığında gerçekleşmiştir. Bu çalışmalarda kondil başında yapılan doğrusal ölçümler

x, y, z koordinatlarında ayrı ayrı ölçülmüştür. Fakat operasyon sonrası proksimal segmentteki yer değişikliği farklı düzlemlerde yapılan bu doğrusal ölçümleri etkileyebilmektedir. Bu sebeple bizim çalışmamızda kondil başında belirlenen anatomik işaret noktaları arasında kuşbakışı mesafe alınmıştır. Bu sayede proksimal segmentin cerrahi sonrası olası konum değişikliğinin kondilin doğrusal ölçümlerine olan etkisinin önüne geçilmiştir.

Mandibular kondiller, ortognatik cerrahi sonrası değişen fonksiyonel uyaranlara uyum sağladığından, kondil hacminde azalma ile ilerleyen değişiklikler ameliyat sonrası iskeletsel stabiliteyi değiştirebilir. Kondiler hacim azalmasının derecesi, dikkate alınması gereken önemli bir faktördür. Xi ve ark., tarafından yapılan bir çalışma orijinal kondiler hacminin % 17' sinden fazlasının kaybının patolojik kondiler rezorpsiyonun işareti olduğunu göstermiştir (Xi ve ark., 2015). Çalışmamızda ortognatik cerrahi sonrası kondiler hacim ortalaması ortognatik cerrahi öncesinden yaklaşık 176 mm^3düşük bulunmuştur ($p<0,001$) (Tablo 10). Bu da toplam hacmin yaklaşık %10' unu oluşturmaktadır. Podčernina ve ark., çift çene ortognatik cerrahi sonrası 1 yıllık takipte kondil hacminde % 5,3' lük azalma bildirmişlerdir. Yalnızca maksiller cerrahi geçiren hasta grubunda ise cerrahi sonrası 1 yıllık takipte % 9,1 'lik azalma bildirmişlerdir (Podčernina ve ark., 2020).

7.2.3. Çakıştırma bulgularının ve ölçüm korelasyonlarının tartışılması

Çalışmamızda operasyon öncesi ve sonrası kondiller inferior sigmoid notch ve BSSRO kesi hattının üst sınırı arasında kalan bölge yüzeyi referans alınarak çakıştırılmış ve remodeling miktarları değerlendirilmiştir. Maksimum rezorpsiyon miktarı ortalama -2,63±1,23 mm; maksimum apozisyon miktarı ise ortalama +1,15±0,41 mm bulunmuştur (Tablo 5). Ortalama remodeling miktarı -0,3±0,34 mm rezorpsiyon değerini gösterirken, ortalama mutlak remodeling miktarı ise 0,72±0,42 mm' dir (Tablo 5).

Lateral sefalometrik görüntüler üzerinde yapılan birkaç çalışma ortognatik cerrahi sonrası kondilin üst-ön bölümlerinde rezorpsiyon olduğunu bildirmişlerdir (Hoppenreijs ve ark., 1998; Kerstens ve ark., 1990; Moore ve ark.,1991). Ha ve ark. operasyon öncesi ve sonrası kondil bölgelerini, kondil boynu ve ramus arka bölgesinin

lingula mandibula üzerinde kalan kısmını referans alarak çakıştırmışlardır. Koronal düzlemde 3 bölge (medial, superior, lateral), sagital düzlemde 3 bölge (anterior, superior, posterior) ve aksiyal düzlemde 6 bölge (anterior-lateral, anterior-orta, anterior-medial, posterior-lateral, posterior-orta, posterior-medial) oluşturulmuş ve her bir bölgedeki remodeling miktarları değerlendirilmiştir. Çalışmanın sonuçlarına göre sagital düzlemde anterior ve superior bölgelerde, koronal düzlemde superior ve lateral bölgelerde, aksiyal düzlemde ise anterior-orta ve anterior-lateral bölgelerde rezorpsiyon gözlemlenmiştir (Ha ve ark., 2013). Park ve ark., kondil remodelingi için aynı yöntemi kullanmış, benzer şekilde sagital düzlemde anterior ve superior bölgelerde, koronal düzlemde superior ve lateral bölgelerde rezorpsiyon bildirmişlerdir. Aynı zamanda Ha ve ark., yaptıkları çalışmanın sonuçlarından farklı olarak aksiyal düzlemde anterolateral ve posterolateral bölgelerde rezorpsiyon, anteromedial bölgede ise apozisyon bildirmişlerdir (Park ve ark., 2012). Sagital, koronal ve aksiyal düzlemlerde oluşan remodeling; kas sistemi ve proksimal segmentin rotasyonu arasındaki karmaşık mekanik vektör mekanizmaları ve daha az yoğun olan kondil başı yüzeyi ile ilişki olabilir (O'Ryan ve Epker, 1984).

Mandibulanın yeniden konumlandırılması sonrası görülen kondil remodelingi özellikle aşırı yükleme sonucu oluşan mekanik kuvvetlere bağlı oluşabilir. Hayvan mikro-CT ve MRG çalışmaları uygulanan mekanik kuvvetlerin TME remodelingine etkisini kanıtlamışlardır (Kim ve ark., 2010; KinzingerKober, 2007; Nakano ve ark., 2003). Ayrıca kondil başının trabeküler paterninin ve mineralizasyonunun ve glenoid fossanın mekanik yüklemeden etkilenebileceğini göstermişlerdir. Hoppenreijs ve ark., yaptıkları çalışmada RF uygulanan grupta daha çok kondiler remodeling göstermiş, buna bağlı olarak RF' un kondilin morfolojik değişikliklerinde önemli bir faktör olduğunu rapor etmişlerdir (Hoppenreijs ve ark., 1998). Bizim de çalışmamıza dahil edilen bütün hastalara BSSRO+ Le Fort I osteotomisi sonrası RF uygulanmıştır. Kondil remodelinginin sebeplerinden biri de bu olabilir.

Mandibular geri alma cerrahisini takiben aksiyal düzlemde görülen kondilin içe doğru rotasyonu remodelingi indükleyen önemli bir faktör olabilir (Park ve ark., 2012). An ve ark. 2014 yılında yaptıkları çalışmada cerrahi türünden (tek çene veya çift çene) bağımsız olarak operasyon sonrası kondillerde meydana gelen içe rotasyon ile ortalama mutlak remodeling miktarı arasında pozitif korelasyon bildirirken;

ortalama remodeling miktarı arasında herhangi bir ilişki bildirmemişlerdir. Yani kondillerin aksiyal düzlemdeki içe rotasyonu arttıkça kondiler remodeling miktarı apozisyon ve rezorpsiyondan bağımsız olarak artmaktadır (An ve ark., 2014). Çalışmamızda ortognatik cerrahi sonrası aksiyal kondiler açıda ortalama 3° azalma tespit edilmiştir. Bu çalışmaların aksine aksiyal düzlemdeki açı değişikliği ile kondiler remodeling parametreleri arasındaki ilişkiye bakıldığında herhangi bir korelasyon gözlenmemiştir (Tablo 12). Ayrıca aksiyal kondiler açı değişiklikleri ile kondilin doğrusal ölçümlerindeki değişiklikler ve hacim değişiklikleri arasında da anlamlı korelasyon gözlenmemiştir (Tablo 13 ve 14). Bunun sebebi diğer çalışmalar ile kıyaslandığında aksiyal kondiler açıdaki değişiklik miktarınını bir miktar daha az olması olabilir. Katsumata ve ark., intraoral vertikal ramus osteotomisi (IVRO) uygulanan hastalarda BSSRO uygulanan hastalara göre daha fazla remodeling görüldüğünü bildirmişlerdir. IVRO sonrasında proksimal segment BSSRO' nun tersine dışa doğru rotasyon yapmaktadır ve remodeling miktarındaki bu farklılık kondilin farklı yönlerde rotasyona uğramasından kaynaklanabilir (Katsumata ve ark., 2006).

Birkaç BT çalışması operasyon sonrası kondiler uzun eksendeki değişiklik derecesinin kondil remodelinginin habercisi olacağını öne sürmüştür (Eckerdal ve ark., 1986; Hollender ve Ridell, 1974; Katsumata ve ark., 2006; Kinzinger ve ark., 2007). Kondilin uzun eksenindeki bu değişiklik kondil ve glenoid fossada oluşan bir basınç yüklemesinin meydana getirdiği remodeling ile ilişkili olabilir.

Claus ve ark., iskeletsel Sınıf II deformiteye sahip hastalarda bimaksiller ilerletme sonrası kondil remodelingini incelemişlerdir. Kondil başı remodelingi hem çalışmamızda olduğu gibi bütün olarak, hem de bölgesel değerlendirilmiştir. Kondil başının superior ve posterior bölgesinde rezorpsiyon, anterior bölgesinde apozisyon baskın bulunmuş; fakat bağımsız örneklem t-testi bölgeler arasında istatistiksel olarak anlamlı fark olmadığını göstermiştir. Bu çalışmada bizim çalışmamıza benzer şekilde apozisyon ve rezorpsiyondan bağımsız olarak ortalama mutlak remodeling (RMS) değerlendirilmiş ve anterior, posterior ve superior bölgeler arasında RMS değerlerinde istatistiksel olarak fark olmadığı bildirilmiştir. Ancak; medial ve lateral bölgelerde RMS değerleri anlamlı derecede düşük bulunmuştur. Kondil başının bütün olarak ortalama remodeling miktarı incelendiğinde 5 hastada -3 ve -1 mm arasında

rezorpsiyon, 3 hastada +1 ve +3 mm arasında apozisyon gözlenmiştir. Bunların dışında kalan 48 hastada ortalama remodeling miktarı -1 ve +1 mm arasında bulunmuş ve hiçbir hastada ortalama değerlerde 3 mm' den fazla değişiklik gözlenmemiştir. Kondil morfolojisinde çoğunlukla rezorpsiyon olmak üzere değişiklikler görülse de, bu değişikliklerin çoğu 1 mm' den az bulunmuştur. RMS değerleri ise ortalama 0,27 mm olarak rapor edilmiştir (Claus ve ark., 2019). Bizim çalışmamızda ise RMS değeri ortalama 0,72±0,42 bulunmuştur (Tablo 5). Bu çalışmaya benzer şekilde ortalama remodeling miktarı çoğu hastada -1 ve +1 mm arasında bulunmuş, yalnızca 2 hastada -1 mm' den düşük bulunmuştur. Çalışmamızda hiçbir hastada ortalama remodeling miktarı 1 mm' den fazla bulunmamıştır (Tablo 11).

Veldhuis ve ark. tarafından yapılan bir sistematik derlemede ortognatik cerrahinin TME üzerine etkileri hakkındaki bilginin, kondillerin konumlandırılmasındaki tekniklerin farklılıkları sebebiyle sınırlı olduğu bildirilmiştir (Te Veldhuis ve ark., 2017). Yazarlar ortognatik cerrahinin TME ve oral fonksiyonlar üzerine etkininin hiç ya da minimal olduğunu savunmuşlardır. Al-Moraissi ve ark. tarafından yapılan meta-analiz ile birlikte bir sistematik derlemede TME' nin pre-operatif durumunun farklı olduğu koşullar da dahil olmak üzere benzer sonuçlar gösterilmiştir (Al-Moraissi ve ark., 2017). Gomes ve ark., kafa kaidesi ve bölgesel çakıştırma tekniklerini kullanarak kondiler değişiklikleri kapsamlı bir şekilde değerlendirmişlerdir (Gomes ve ark., 2017). Çalışmalarında tüm hastalarda anterior disk deplasmanı mevcut olup ortognatik cerrahi ile eş zamanlı disk konumlandırma cerrahisi uygulanmıştır veçalışmanın sonuçlarına göre kondillerdeki konumsal değişikliklerin kondillerin remodeling süreci ile bağlantısının zayıf olduğu bildirilmiştir.

Literatürdeki birkaç çalışma, bireysel adaptasyon kapasitesinin yaş, otoimmun sistem, endokrin sistem ve metabolik bozukluklar ile ilişkili olduğunu bildirmiştir. Bu faktörler fibrokartilaj mekanizmayı, kan akışını ve bunların sonucunda rezorptif değişiklikleri etkileyebilir (Papadaki ve ark., 2007). O'Ryan ve Epker yüksek ve düşük yüz yüksekliğine sahip hastalarda kondillerin trabeküler paternlerinde farklılıklar bulmuşlardır (O'Ryan ve Epker, 1984). Ön açık kapanışa sahip hastalarda kondillerin fonksiyonel yüklemeye çok hassas olduğu ve derin kapanışı olan hastalara göre adaptasyon kapasitesinin muhtemelen daha az olduğu belirtilmiştir. Kondilin

adaptasyon kapasitesi ile ilgili predispozan faktörlere sahip hastalar kondil rezorpsiyonu olasılığı ve bunun stabilite üzerine olası etkileri hakkında bilgilendirilmelidir. Birçok hasta ideal olarak kabul edilmeyen oklüzyona ve kondiler pozisyonlara uyum sağlayabilse de ortognatik cerrahi hastalarında fizyolojik adaptasyon aralığı daha fazla araştırılmalıdır, çünkü ameliyat stomatognatik ortamı değiştirmektedir. Adaptasyon kapasitesinin az olduğu ve mastikatör sisteminde dengesizlik olan hastaların fizyolojik adaptasyonda zorluk yaşayabileceği unutulmamalıdır.

8. SONUÇLAR

- KIBT verileri Sınıf III ortognatik cerrahi sonrası kondil başı değişikliklerinin ve çakıştırma metodu kullanılarak remodelinginin değerlendirilmesinde oldukça faydalıdır.
- Ortognatik cerrahi sonrası 'Aksiyal Kondiler Açı' ortalaması ortognatik cerrahi öncesinden istatistiksel olarak anlamlı derecede düşük bulunmuştur ($p<0,001$). Yani operasyon sonrası kondiller anlamlı derecede içe rotasyon yapmıştır.
- Ortognatik cerrahi sonrası kondilin yükseklik, derinlik, genişlik ve hacim değerleri anlamlı derecede düşük bulunmuştur ($p<0,05$).
- Kondiller ortognatik cerrahi sonrası rezorpsiyon paterni daha fazla olmak üzere remodeling sürecine girmişlerdir.
- Aksiyel kondiler açı değişikliği ile kondil başının boyut değişiklikleri ve remodeling miktarları arasında istatistiksel olarak anlamlı korelasyon gözlenmemiştir.

9. KAYNAKLAR

1. Ahlgren J, editor Form and function of Angle Class 3 malocclusion. A cephalometric and electromyographic study. Report of the congress European Orthodontic Society; 1970.
2. Akan H. Temporomandibular Eklem Radyolojisi. Türkiye Klinikleri Radyoloji-Özel Konular. 2008;1(1):29-37.
3. Aksoy S, Orhan K. Temporomandibular eklem görüntüleme yöntemleri. Ondokuz Mayıs Üniversitesi Diş Hekimliği Fakültesi Dergisi. 2010;11(2):69-78.
4. Al-Moraissi EA, Wolford LM, Perez D, Laskin DM, Ellis III E. Does orthognathic surgery cause or cure temporomandibular disorders? A systematic review and meta-analysis. Journal of Oral and Maxillofacial Surgery. 2017;75(9):1835-47.
5. An S-B, Park S-B, Kim Y-I, Son W-S. Effect of post–orthognathic surgery condylar axis changes on condylar morphology as determined by 3-dimensional surface reconstruction. The Angle Orthodontist. 2014;84(2):316-21.
6. Angle EH. Classification of malocclusion. Dent Cosmos. 1899;41:350-75.
7. Araujo AM, Buschang PH, Melo ACM. Adaptive condylar growth and mandibular remodelling changes with bionator therapy—an implant study. The European Journal of Orthodontics. 2004;26(5):515-22.
8. Arnett GW. A redefinition of bilateral sagittal osteotomy (BSO) advancement relapse. American Journal of Orthodontics and Dentofacial Orthopedics. 1993;104(5):506-15.
9. Baccetti T, Franchi L, McNamara JA, Jr. Cephalometric variables predicting the long-term success or failure of combined rapid maxillary expansion and facial mask therapy. Am J Orthod Dentofacial Orthop. 2004;126(1):16-22.
10. Barer PG, Wallen TR, McNeill RW, Reitzik M. Stability of mandibular advancement osteotomy using rigid internal fixation. American Journal of Orthodontics and Dentofacial Orthopedics. 1987;92(5):403-11.
11. Bayram M, Kayipmaz S, Sezgin ÖS, Küçük M. Volumetric analysis of the mandibular condyle using cone beam computed tomography. European journal of Radiology. 2012;81(8):1812-6.
12. Bays R, Fisher K, editors. Evaluation of condylar position in rijit fixation of sagittal split osteotomies. Journal Of Oral And Maxillofacial Surgery; 1987: Wb Saunders Co Independence Square West Curtis Center, Ste 300, Philadelphia ….
13. Bell WH, Proffit WR, White RP. Surgical correction of dentofacial deformities: Saunders Philadelphia; 1980.
14. Berger P. Du traitement chirurgical du prognathisme: Alexandre Rey, imprimeur de la faculté de médecine; 1897.
15. Björk A. Some biological aspects of prognathism and occlusion of the teeth. Acta Odontologica Scandinavica. 1950;9(1):1-40.
16. Blair VP. Surgery and Diseases of the Mouth and Jaws: A Practical Treatise on the Surgery and Diseases of the Mouth and Allied Structures: Mosby; 1912.
17. Blair VP. Operations on the jaw bone and face. Surg Gynecol Obstet. 1907;4:67-78.
18. Borahan M, Dumlu A, Pekiner F. Diş hekimliğinde yeni bir çağın başlangıcı: Dental Volumetrik Tomografi. İstanbul Dişhekimleri Odası Dergisi. 2012;143:32-5.

19. Bouletreau P, Frey R, Breton P, Freidel M. Focus on the effect of orthognathic surgery on condylar remodeling. Revue de Stomatologie et de Chirurgie Maxillo-faciale. 2004;105(5):283-8.
20. Braun S, Lee K-G, Legan HL. A reexamination of various extraoral appliances in light of recent research findings. The Angle Orthodontist. 1999;69(1):81-4.
21. Brooks SL, Brand JW, Gibbs SJ, Hollender L, Lurie AG, Omnell K-Å, et al. Imaging of the temporomandibular joint: a position paper of the American Academy of Oral and Maxillofacial Radiology. Oral Surgery, Oral Medicine, Oral Pathology, Oral Radiology, and Endodontology. 1997;83(5):609-18.
22. Caldwell JB. Vertical osteotomy in the mandibular rami for correction of prognathism. J oral surg. 1954;12:185.
23. Carvalho FdAR, Cevidanes LHS, da Motta ATS, de Oliveira Almeida MA, Phillips C. Three-dimensional assessment of mandibular advancement 1 year after surgery. American Journal of Orthodontics and Dentofacial Orthopedics. 2010;137(4):S53. e1-S. e12.
24. Cevidanes LH, Bailey L, Tucker Jr G, Styner M, Mol A, Phillips C, et al. Superimposition of 3D cone-beam CT models of orthognathic surgery patients. Dentomaxillofacial Radiology. 2005;34(6):369-75.
25. Chan GK. Class 3 malocclusion in Chinese (Cantonese): etiology and treatment. Am J Orthod. 1974;65(2):152-7.
26. Chen S, Lei J, Wang X, Fu K-y, Farzad P, Yi B. Short-and long-term changes of condylar position after bilateral sagittal split ramus osteotomy for mandibular advancement in combination with Le Fort I osteotomy evaluated by cone-beam computed tomography. Journal of Oral and Maxillofacial Surgery. 2013;71(11):1956-66.
27. Choi B-J, Choi Y-H, Lee B-S, Kwon Y-D, Choo Y-J, Ohe J-Y. A CBCT study on positional change in mandibular condyle according to metallic anchorage methods in skeletal class III patients after orthognatic surgery. Journal of Cranio-Maxillofacial Surgery. 2014;42(8):1617-22.
28. Claus J, Koerich L, Weissheimer A, Almeida M, de Oliveira RB. Assessment of condylar changes after orthognathic surgery using computed tomography regional superimposition. International journal of oral and maxillofacial surgery. 2019;48(9):1201-8.
29. Cohen Jr MM, Krelborg S. Birth prevalence studies of the Crouzon syndrome: comparison of direct and indirect methods. Clinical genetics. 1992;41(1):12-5.
30. Converse JM, Horowitz S. Simianism: surgical-orthodontic correction of bimaxillary protrusion. Journal of maxillofacial surgery. 1973;1:8-12.
31. Converse JM, Horowitz SL. The surgical-orthodontic approach to the treatment of dentofacial deformities. American journal of orthodontics. 1969;55(3):217-43.
32. Converse JM, Horowitz SL, Guy CL, Wood-Smith D. Surgical-orthodontic correction in the bilateral cleft lip. The Cleft palate journal. 1964;1(2):153-63.
33. da Motta ATS, Carvalho FdAR, Cevidanes LHS, de Oliveira Almeida MA. Assessment of mandibular advancement surgery with 3D CBCT models superimposition. Dental press journal of orthodontics. 2010;15(1):45e1.
34. Da Silva R, Souza CV, Souza G, Ambrosano G, Freitas D, Sant'Ana E, et al. Changes in condylar volume and joint spaces after orthognathic surgery. International journal of oral and maxillofacial surgery. 2018;47(4):511-7.

35. Dabelsteen E, Kremenak C. Demonstration of actin in the fibroblasts of healing palatal wounds. Plastic and reconstructive surgery. 1978;62(3):429.
36. De Almeida MR, Henriques JFC, Ursi W. Comparative study of the Fränkel (FR-2) and bionator appliances in the treatment of Class II malocclusion. American Journal of Orthodontics and Dentofacial Orthopedics. 2002;121(5):458-66.
37. De Clercq C, Neyt L, Mommaerts M, Abeloos J, De Mot B. Condylar Resorption in Orthognathic Surgery: A Retrospective Study. Int J Adult Orthodon Orthognath Surg. 1994;9(3):233-40.
38. de Oliveira Ruellas AC, Tonello C, Gomes LR, Yatabe MS, Macron L, Lopinto J, et al. Common 3-dimensional coordinate system for assessment of directional changes. American Journal of Orthodontics and Dentofacial Orthopedics. 2016;149(5):645-56.
39. Dellinger EL. A preliminary study of anterior maxillary displacement. American Journal of Orthodontics and Dentofacial Orthopedics. 1973;63(5):509-16.
40. Dhillon M, Raju SM, Verma S, Tomar D, Mohan RS, Lakhanpal M, et al. Positioning errors and quality assessment in panoramic radiography. Imaging science in dentistry. 2012;42(4):207-12.
41. Dietrich UC, editor Morphological variability of skeletal Class 3 relationships as revealed by cephalometric analysis. Report of the congress European Orthodontic Society; 1970.
42. Dingman RO. Surgical correction of mandibular prognathism, an improved method. American Journal of Orthodontics and Oral Surgery. 1944;30(11):683-92.
43. Doyle M. Stability and complications in 50 consecutively treated surgical-orthodontic patients: a retrospective longitudinal analysis from private practice. Int J Adult Orthodon Orthognath Surg. 1986;1(1):23-36.
44. Drommer RB. The history of the “Le Fort I osteotomy”. Journal of maxillofacial surgery. 1986;14:119-22.
45. Dupuy-Bonafé I, Picot M-C, Maldonado IL, Lachiche V, Granier I, Bonafé A. Internal derangement of the temporomandibular joint: is there still a place for ultrasound? Oral surgery, oral medicine, oral pathology and oral radiology. 2012;113(6):832-40.
46. Eckerdal O, Sund G, Åstrand P. Skeletal remodelling in the temporomandibular joint after oblique sliding osteotomy of the mandibular rami. International journal of oral and maxillofacial surgery. 1986;15(3):233-9.
47. Ellis E. A method to passively align the sagittal ramus osteotomy segments. Journal of oral and maxillofacial surgery. 2007;65(10):2125-30.
48. Ellis III E, McNamara Jr JA. Components of adult Class III malocclusion. Journal of Oral and Maxillofacial Surgery. 1984;42(5):295-305.
49. Farman AG, Ludlow JB, Davies KL, Tyndall DA. Temporomandibular joint imaging: a comparative study of diagnostic accuracy for the detection of bone change with biplanar multidirectional tomography and panoramic images. Oral Surgery, Oral Medicine, Oral Pathology, Oral Radiology, and Endodontology. 1995;80(6):735-43.
50. Foster T, Walpole Day A. A survey of malocclusion and the need for orthodontic treatment in a Shropshire school population. British Journal of Orthodontics. 1974;1(3):73-8.
51. Gelgör İE, Karaman Aİ, Ercan E. Prevalence of malocclusion among adolescents in central anatolia. European journal of dentistry. 2007;1(3):125.

52. Gold JK. A new approach to the treatment of mandibular prognathism. American journal of orthodontics. 1949;35(12):893-912.
53. Gomes LR, Cevidanes LH, Gomes MR, Ruellas AC, Ryan DP, Paniagua B, et al. Counterclockwise maxillomandibular advancement surgery and disc repositioning: can condylar remodeling in the long-term follow-up be predicted? International journal of oral and maxillofacial surgery. 2017;46(12):1569-78.
54. Gorlin RJ, Cohen Jr MM, Hennekam RC. Syndromes of the head and neck: Oxford university press; 2001.
55. Griffith AJ, Sprunger LK, Sirko-Osadsa DA, Tiller GE, Meisler MH, Warman ML. Marshall syndrome associated with a splicing defect at the COL11A1 locus. The American Journal of Human Genetics. 1998;62(4):816-23.
56. Guyer EC, Ellis EE, McNamara JA, Behrents RG. Components of Class III malocclusion in juveniles and adolescents. The Angle Orthodontist. 1986;56(1):7-30.
57. Ha M-H, Kim Y-I, Park S-B, Kim S-S, Son W-S. Cone-beam computed tomographic evaluation of the condylar remodeling occurring after mandibular set-back by bilateral sagittal split ramus osteotomy and rigid fixation. Korean journal of orthodontics. 2013;43(6):263.
58. Hägg U, Tse A, Bendeus M, Rabie AB. Long-term follow-up of early treatment with reverse headgear. Eur J Orthod. 2003;25(1):95-102.
59. Harorlı A, Akgül H, Yılmaz A, Bilge O. Ağız, Diş ve Çene Radyolojisi. İstanbul: Nobel Tıp Kitabevleri. 2014.
60. Harorlı A, Akgül HM, Dağistan S. Dişhekimliği radyolojisi. 2006.
61. Haynes S. The prevalence of malocclusion in English children aged 11-12 years. Trans Eur Othod Soc. 1970:89-98.
62. Hilgers ML, Scarfe WC, Scheetz JP, Farman AG. Accuracy of linear temporomandibular joint measurements with cone beam computed tomography and digital cephalometric radiography. American journal of orthodontics and dentofacial orthopedics. 2005;128(6):803-11.
63. Hinds EC. Correction of prognathism by subcondylar osteotomy. Journal of oral surgery. 1958;16(3):209.
64. Hoppenreijs TJ, Freihofer HPM, Stoelinga PJ, Tuinzing DB, van't Hof MA. Condylar remodelling and resorption after Le Fort I and bimaxillary osteotomies in patients with anterior open bite: A clinical and radiological study aesthetic and reconstructive surgery. International journal of oral and maxillofacial surgery. 1998;27(2):81-91.
65. Horowitz S, Converse J, Gerstman L. Craniofacial relationships in mandibular prognathism. Archives of oral biology. 1969;14(1):121-31.
66. Huang C-S, de Villa GH, Liou EJ, Chen Y-R. Mandibular remodeling after bilateral sagittal split osteotomy for prognathism of the mandible. Journal of oral and maxillofacial surgery. 2006;64(2):167-72.
67. Hullihen SP. Case of elongation of the under jaw and distortion of the face and neck, caused by a burn, successfully treated. The American journal of dental science. 1849;9(2):157.
68. Hunsuck E. A modified intraoral sagittal splitting technique for correction of mandibular prognathism. J Oral Surg. 1968;26:249-52.
69. Hwang H-S, Hwang CH, Lee K-H, Kang B-C. Maxillofacial 3-dimensional image analysis for the diagnosis of facial asymmetry. American journal of orthodontics and dentofacial orthopedics. 2006;130(6):779-85.

70. Hwang S-J, Haers PE, Sailer HF. The role of a posteriorly inclined condylar neck in condylar resorption after orthognathic surgery. Journal of Cranio-Maxillofacial Surgery. 2000;28(2):85-90.
71. Ikeda K, Kawamura A. Assessment of optimal condylar position with limited cone-beam computed tomography. American Journal of Orthodontics and Dentofacial Orthopedics. 2009;135(4):495-501.
72. Isberg A. Temporomandibular joint dysfunction: a practitioner's guide: CRC Press; 2001.
73. Ishii H, Morita S, Takeuchi Y, Nakamura S. Treatment effect of combined maxillary protraction and chincap appliance in severe skeletal Class III cases. American Journal of Orthodontics and Dentofacial Orthopedics. 1987;92(4):304-12.
74. Iwagaki H. Hereditary influence of malocclusion. American Journal of Orthodontics and Oral Surgery. 1938;24(4):328-36.
75. Jacobson A, Evans W, Preston C, Sadowsky P. Mandibular prognathism. American journal of orthodontics. 1974;66(2):140-71.
76. Joondeph DR. Early orthodontic treatment. Am J Orthod Dentofacial Orthop. 1993;104(2):199-200.
77. Joss CU, Thüer UW. Stability of hard tissue profile after mandibular setback in sagittal split osteotomies: a longitudinal and long-term follow-up study. The European Journal of Orthodontics. 2008;30(4):352-8.
78. Jung Y-J, Kim M-J, Baek S-H. Hard and soft tissue changes after correction of mandibular prognathism and facial asymmetry by mandibular setback surgery: three-dimensional analysis using computerized tomography. Oral Surgery, Oral Medicine, Oral Pathology, Oral Radiology, and Endodontology. 2009;107(6):763-71. e8.
79. Kapur A, Chawla H, Utreja A, Goyal A. Early class III occlusal tendency in children and its selective management. Journal of Indian Society of Pedodontics and Preventive Dentistry. 2008;26(3):107.
80. Katsumata A, Nojiri M, Fujishita M, Ariji Y, Ariji E, Langlais RP. Condylar head remodeling following mandibular setback osteotomy for prognathism: a comparative study of different imaging modalities. Oral Surgery, Oral Medicine, Oral Pathology, Oral Radiology, and Endodontology. 2006;101(4):505-14.
81. Kau CH, Richmond S, Incrapera A, English J, Xia JJ. Three-dimensional surface acquisition systems for the study of facial morphology and their application to maxillofacial surgery. The international journal of medical robotics+ computer assisted surgery: MRCAS. 2007;3(2):97-110.
82. Kawai S. A survey of the doses of methotrexate and salazosulfapyridine in Japanese patients with rheumatoid arthritis. Ryumachi. 2002;42:76-9.
83. Kaya T, Adapınar B, Özkan R. Temel radyoloji tekniği. Baskı, İstanbul, Nobel yayınları. 1997:6-7.
84. Kazanjian V. Surgical treatment of mandibular prognathism. American Journal of Orthodontics and Dentofacial Orthopedics. 1932;18(11):1224-39.
85. Kersey ML, Nebbe B, Major PW. Temporomandibular joint morphology changes with mandibular advancement surgery and rigid internal fixation: a systematic literature review. The Angle Orthodontist. 2003;73(1):79-85.
86. Kerstens H, Tuinzing D, Golding R, Van der Kwast W. Condylar atrophy and osteoarthrosis after bimaxillary surgery. Oral surgery, oral medicine, oral pathology. 1990;69(3):274-80.

87. Kim H-S, Kim H-Y, Heo S-S, Kang K-H, Kim S-C. Expression of nitric oxide synthases in the mandibular condyle of anterior repositioned rat mandibles. Korean Journal of Orthodontics. 2010;40(4):239-49.
88. Kim S-G, Park S-S. Incidence of complications and problems related to orthognathic surgery. Journal of oral and maxillofacial surgery. 2007;65(12):2438-44.
89. Kim T, Ishikawa H, Chu S, Handa A, Iida J, Yoshida S. Constriction of the maxillary dental arch by mucoperiosteal denudation of the palate. The Cleft palate-craniofacial journal. 2002;39(4):425-31.
90. Kim Y-I, Cho B-H, Jung Y-H, Son W-S, Park S-B. Cone-beam computerized tomography evaluation of condylar changes and stability following two-jaw surgery: Le Fort I osteotomy and mandibular setback surgery with rigid fixation. Oral Surgery, Oral Medicine, Oral Pathology, Oral Radiology, and Endodontology. 2011;111(6):681-7.
91. Kim Y-J, Oh K-M, Hong J-S, Lee J-H, Kim H-M, Reyes M, et al. Do patients treated with bimaxillary surgery have more stable condylar positions than those who have undergone single-jaw surgery? Journal of oral and maxillofacial surgery. 2012;70(9):2143-52.
92. Kim Y, Jung Y, Cho B, Kim J, Kim S, Son W, et al. The assessment of the short-and long-term changes in the condylar position following sagittal split ramus osteotomy (SSRO) with rigid fixation. Journal of Oral Rehabilitation. 2010;37(4):262-70.
93. King L, Harris EF, Tolley EA. Heritability of cephalometric and occlusal variables as assessed from siblings with overt malocclusions. American Journal of Orthodontics and Dentofacial Orthopedics. 1993;104(2):121-31.
94. Kinzinger G, Kober C, Diedrich P. Topography and morphology of the mandibular condyle during fixed functional orthopedic treatment–a magnetic resonance imaging study. Journal of Orofacial Orthopedics/Fortschritte der Kieferorthopädie. 2007;68(2):124-47.
95. Kliegman R, Behrman R, Jenson H, Stanton B. Cleft lip and palate. Nelson Textbook of Pediatrics 18th ed Philadelphia, Pa: Saunders Elsevier. 2007.
96. Koerich L, Burns D, Weissheimer A, Claus J. Three-dimensional maxillary and mandibular regional superimposition using cone beam computed tomography: a validation study. International journal of oral and maxillofacial surgery. 2016;45(5):662-9.
97. Köle H. Surgical operations on the alveolar ridge to correct occlusal abnormalities. Oral Surgery, Oral Medicine, Oral Pathology. 1959;12(5):515-29.
98. Köle H. The surgical treatment of form changes of the chin. Wiener medizinische Wochenschrift (1946). 1968;118(15):331.
99. Kraus BS, Wise WJ, Frei RH. Heredity and the craniofacial complex. American journal of orthodontics. 1959;45(3):172-217.
100. Kreiborg S. Crouzon syndrome: A clinical and roentgencephalometric study. 1981.
101. Kundert M, Hadjianghelou O. Condylar displacement after sagittal splitting of the mandibular rami: a short-term radiographic study. Journal of maxillofacial surgery. 1980;8:278-87.
102. Laurell K, Tootle R, Cunningham R, Beltran J, Simon D. Magnetic resonance imaging of the temporomandibular joint. Part I: Literature review. The Journal of prosthetic dentistry. 1987;58(1):83-9.

103. Lee J-W, Park K-H, Kim S-H, Park Y-G, Kim S-J. Correlation between skeletal changes by maxillary protraction and upper airway dimensions. The Angle Orthodontist. 2011;81(3):426-32.
104. Ludlow JB, Davies-Ludlow L, Brooks S, Howerton W. Dosimetry of 3 CBCT devices for oral and maxillofacial radiology: CB Mercuray, NewTom 3G and i-CAT. Dentomaxillofacial Radiology. 2006;35(4):219-26.
105. Luhr H. Stable fixation of maxillofacial fractures by means of mini-compression plates. Deutsche zahnarztliche Zeitschrift. 1979;34(11):851-.
106. Mah J, Hatcher D. Three-dimensional craniofacial imaging. American journal of orthodontics and dentofacial orthopedics. 2004;126(3):308-9.
107. Maki K, Usui T, Kubota M, Nakano H, Shibasaki Y, Araki K, et al. Application of cone-beam X-ray CT in dento-maxillofacial region. CARS 2002 Computer Assisted Radiology and Surgery: Springer; 2002. p. 1003-8.
108. Masaki F. The longitudinal study of morphological differences in the cranial base and facial structure between Japanese and American whites. Nippon Kyosei Shika Gakkai Zasshi. 1980;39:436-56.
109. Mehra P, Castro V, Freitas RZ, Wolford LM. Complications of the mandibular sagittal split ramus osteotomy associated with the presence or absence of third molars. Journal of oral and maxillofacial surgery. 2001;59(8):854-8.
110. Mongini F. Condylar remodeling after occlusal therapy. The Journal of prosthetic dentistry. 1980;43(5):568-77.
111. Monteleone L. Prognathism. J oral surg. 1963;21:190-5.
112. Moore KE, Gooris PJ, Stoelinga PJ. The contributing role of condylar resorption to skeletal relapse following mandibular advancement surgery: report of five cases. Journal of oral and maxillofacial surgery. 1991;49(5):448-60.
113. Mozzo P, Procacci C, Tacconi A, Martini PT, Andreis IB. A new volumetric CT machine for dental imaging based on the cone-beam technique: preliminary results. European radiology. 1998;8(9):1558-64.
114. Muto T, Yamazaki A, Takeda S, Sato Y. Effect of bilateral sagittal split ramus osteotomy setback on the soft palate and pharyngeal airway space. International journal of oral and maxillofacial surgery. 2008;37(5):419-23.
115. Nakano H, Watahiki J, Kubota M, Maki K, Shibasaki Y, Hatcher D, et al. Micro X-ray computed tomography analysis for the evaluation of asymmetrical condylar growth in the rat. Orthodontics & craniofacial research. 2003;6:168-72.
116. Nitzan D, Dolwick M. Temporomandibular joint fibrous ankylosis following orthognathic surgery: report of eight cases. Int J Adult Orthodon Orthognath Surg. 1989;4(1):7-11.
117. Norton NS. Netter's head and neck anatomy for dentistry e-book: Elsevier Health Sciences; 2016.
118. O'Ryan F, Epker BN. Temporomandibular joint function and morphology: observations on the spectra of normalcy. Oral surgery, oral medicine, oral pathology. 1984;58(3):272-9.
119. Obwegeser H. The one time forward movement of the maxilla and backward movement of the mandible for the correction of extreme prognathism. Schweizerische Monatsschrift fur Zahnheilkunde= Revue mensuelle suisse d'odonto-stomatologie. 1970;80(5):547.
120. Obwegeser H. Surgical correction of small or retrodisplaced maxillae. The" dish-face" deformity. Plastic and reconstructive surgery. 1969;43(4):351.

121. Ochoa BK, Nanda RS. Comparison of maxillary and mandibular growth. Am J Orthod Dentofacial Orthop. 2004;125(2):148-59.
122. Okeson JP. Management of temporomandibular disorders and occlusion-E-book: Elsevier Health Sciences; 2019.
123. Papachristou DJ, Papachroni KK, Papavassiliou GA, Pirttiniemi P, Gorgoulis VG, Piperi C, et al. Functional alterations in mechanical loading of condylar cartilage induces changes in the bony subcondylar region. Archives of oral biology. 2009;54(11):1035-45.
124. Papadaki ME, Tayebaty F, Kaban LB, Troulis MJ. Condylar resorption. Oral and maxillofacial surgery clinics of North America. 2007;19(2):223-34.
125. Park S-B, Yang Y-M, Kim Y-I, Cho B-H, Jung Y-H, Hwang D-S. Effect of Bimaxillary Surgery on Adaptive Condylar Head Remodeling: Metric Analysis and Image Interpretation Using Cone-Beam Computed Tomography Volume Superimposition. Journal of oral and maxillofacial surgery: official journal of the American Association of Oral and Maxillofacial Surgeons. 2012;70(8):1951-9.
126. Park S-H, Yu H-S, Kim K-D, Lee K-J, Baik H-S. A proposal for a new analysis of craniofacial morphology by 3-dimensional computed tomography. American Journal of Orthodontics and Dentofacial Orthopedics. 2006;129(5):600. e23-. e34.
127. Pascoe J. Mandibular prognathism, its etiology and a classification. J Oral Surg. 1960;18:21-4.
128. Paulus G, Steinhauser E. A comparative study of wire osteosynthesis versus bone screws in the treatment of mandibular prognathism. Oral Surgery, Oral Medicine, Oral Pathology. 1982;54(1):2-6.
129. Phillips C, Blakey III G, Jaskolka M. Recovery after orthognathic surgery: short-term health-related quality of life outcomes. Journal of oral and maxillofacial surgery. 2008;66(10):2110-5.
130. Podčernina J, Urtāne I, Pirttiniemi P, Šalms Ģ, Radziņš O, Aleksejūnienė J. Evaluation of Condylar Positional, Structural, and Volumetric Status in Class III Orthognathic Surgery Patients. Medicina. 2020;56(12):672.
131. Posnick JC, Ruiz RL. Treacher Collins syndrome: current evaluation, treatment, and future directions. The Cleft palate-craniofacial journal. 2000;37(5):1-22.
132. Proffit WR, Fields H, Sarver D. Contemporary orthodontics 4th ed. Philadelphia: Mosby. 2007.
133. Proffit WR, White RP, Sarver DM. Contemporary treatment of dentofacial deformity: Mosby St. Louis; 2003.
134. Rabie A-BM, Wong RW, Min G. Treatment in borderline Class III malocclusion: orthodontic camouflage (extraction) versus orthognathic surgery. The open dentistry journal. 2008;2:38.
135. Rakosi T, Schilli W. Class III anomalies: a coordinated approach to skeletal, dental, and soft tissue problems. Journal of oral surgery (American Dental Association: 1965). 1981;39(11):860.
136. Rebellato J, Lindauer SJ, Sheats RD, Isaacson RJ. Condylar positional changes after mandibular advancement surgery with rigid internal fixation. American journal of orthodontics and dentofacial orthopedics. 1999;116(1):93-100.
137. Reichenbach E, Köle H, Brückl H. Chirurgische Kieferorthopädie: Barth; 1965.

138. Ridell A, Söremark R, Lundberg M. Roentgen-cephalometric analysis of the jaws in subjects with and without mandibular protrusion. Acta Odontologica Scandinavica. 1971;29(1):103-21.
139. Robinson M. Prognathism corrected by open vertical subcondylotomy. Journal of oral surgery. 1958;16(3):215-9.
140. Saman M, Abramowitz JM, Buchbinder D. Mandibular osteotomies and distraction osteogenesis: evolution and current advances. JAMA facial plastic surgery. 2013;15(3):167-73.
141. Samman N, Tong AC, Cheung DL, Tideman H. Analysis of 300 dentofacial deformities in Hong Kong. Int J Adult Orthodon Orthognath Surg. 1992;7(3):181-5.
142. Sanborn RT. Differences between the facial skeletal patterns of Class III malocclusion and normal occlusion. The Angle Orthodontist. 1955;25(4):208-22.
143. Sayin M, Türkkahraman H. Malocclusion and crowding in an orthodontically referred Turkish population. The Angle Orthodontist. 2004;74(5):635-9.
144. Scarfe WC, Farman AG. What is cone-beam CT and how does it work? Dental Clinics of North America. 2008;52(4):707-30.
145. Schilling J, Gomes L, Benavides E, Nguyen T, Paniagua B, Styner M, et al. Regional 3D superimposition to assess temporomandibular joint condylar morphology. Dentomaxillofacial Radiology. 2014;43(1):20130273.
146. Silva RG, Kang DS. Prevalence of malocclusion among Latino adolescents. American Journal of Orthodontics and Dentofacial Orthopedics. 2001;119(3):313-5.
147. Spiessl B. Osteosynthesis in sagittal osteotomy using the Obwegeser-Dal Pont method. Fortschritte der Kiefer-und Gesichts-Chirurgie. 1974;18:145.
148. Steinhäuser E. Historical development of orthognathic surgery. Journal of cranio-Maxillofacial surgery. 1996;24(4):195-204.
149. STILES KA, Luke JE. The inheritance of malocclusion due to mandibular prognathism. Journal of Heredity. 1953;44(6):241-5.
150. Te Veldhuis E, Te Veldhuis A, Bramer W, Wolvius E, Koudstaal M. The effect of orthognathic surgery on the temporomandibular joint and oral function: a systematic review. International journal of oral and maxillofacial surgery. 2017;46(5):554-63.
151. Timmis DP, Aragon SB, Van Sickels JE. Masticatory dysfunction with rigid and nonrigid osteosynthesis of sagittal split osteotomies. Oral surgery, oral medicine, oral pathology. 1986;62(2):119-23.
152. Tsuji Y, Muto T, Kawakami J, Takeda S. Computed tomographic analysis of the position and course of the mandibular canal: relevance to the sagittal split ramus osteotomy. International journal of oral and maxillofacial surgery. 2005;34(3):243-6.
153. Turnbull N, Battagel J. The effects of orthognathic surgery on pharyngeal airway dimensions and quality of sleep. Journal of orthodontics. 2000;27(3):235-47.
154. Turvey TA. Intraoperative complications of sagittal osteotomy of the mandibular ramus: incidence and management. Journal of oral and maxillofacial surgery. 1985;43(7):504-9.
155. Ueki K, Marukawa K, Nakagawa K, Yamamoto E. Condylar and temporomandibular joint disc positions after mandibular osteotomy for prognathism. Journal of oral and maxillofacial surgery. 2002;60(12):1424-32.
156. Ueki K, Moroi A, Tsutsui T, Hiraide R, Takayama A, Saito Y, et al. Time-course change in temporomandibular joint space after advancement and setback mandibular osteotomy with Le Fort I osteotomy. Journal of Cranio-Maxillofacial Surgery. 2018;46(4):679-87.

157. Ueki K, Yoshizawa K, Moroi A, Iguchi R, Kosaka A, Ikawa H, et al. Condylar surface CT value in sagittal plane before and after sagittal split ramus osteotomy. Oral and maxillofacial surgery. 2017;21(2):159-69.
158. Uslu O, Akcam MO, Evirgen S, Cebeci I. Prevalence of dental anomalies in various malocclusions. American Journal of Orthodontics and Dentofacial Orthopedics. 2009;135(3):328-35.
159. Uysal S, Kansu H, Akhan O, Kansu Ö. Comparison of ultrasonography with magnetic resonance imaging in the diagnosis of temporomandibular joint internal derangements: a preliminary investigation. Oral Surgery, Oral Medicine, Oral Pathology, Oral Radiology, and Endodontology. 2002;94(1):115-21.
160. Van Sickels JE, Larsen AJ, Thrash WJ. A retrospective study of relapse in rigidly fixated sagittal split osteotomies: contributing factors. American Journal of Orthodontics and Dentofacial Orthopedics. 1988;93(5):413-8.
161. Voudouris JC, Woodside DG, Altuna G, Angelopoulos G, Bourque PJ, Lacouture CY. Condyle-fossa modifications and muscle interactions during Herbst treatment, Part 2. Results and conclusions. American journal of orthodontics and dentofacial orthopedics. 2003;124(1):13-29.
162. Whaites E, Drage N. Essentials of dental radiography and radiology: Elsevier Health Sciences; 2013.
163. White SC, Pharoah MJ. Oral radiology-E-Book: Principles and interpretation: Elsevier Health Sciences; 2014.
164. Will LA, Joondeph DR, Hohl TH, West RA. Condylar position following mandibular advancement: its relationship to relapse. Journal of oral and maxillofacial surgery. 1984;42(9):578-88.
165. Williams S, Aarhus CA. The morphology of the potential Class III skeletal pattern in the growing child. American Journal of Orthodontics. 1986;89(4):302-11.
166. Wolff G, Wienker T, Sander H. On the genetics of mandibular prognathism: analysis of large European noble families. Journal of medical genetics. 1993;30(2):112-6.
167. Wolford LM. The sagittal split ramus osteotomy as the preferred treatment for mandibular prognathism. Journal of oral and maxillofacial surgery. 2000;58(3):310-2.
168. Wolford LM, editor Idiopathic condylar resorption of the temporomandibular joint in teenage girls (cheerleaders syndrome). Baylor University Medical Center Proceedings; 2001: Taylor & Francis.
169. Wolford LM, Cardenas L. Idiopathic condylar resorption: diagnosis, treatment protocol, and outcomes. American Journal of Orthodontics and Dentofacial Orthopedics. 1999;116(6):667-77.
170. Wolford LM, Stevao EL, editors. Correction of jaw deformities in patients with cleft lip and palate. Baylor University Medical Center Proceedings; 2002: Taylor & Francis.
171. Worms FW, Speidel TM, Bevis RR, Waite DE. Posttreatment stability and esthetics of orthognathic surgery. The Angle Orthodontist. 1980;50(4):251-73.
172. Wyatt W. Sagittal ramus split osteotomy: literature review and suggested modification of technique. British journal of oral and maxillofacial surgery. 1997;35(2):137-41.
173. Xi T, Schreurs R, van Loon B, de Koning M, Bergé S, Hoppenreijs T, et al. 3D analysis of condylar remodelling and skeletal relapse following bilateral sagittal split

advancement osteotomies. Journal of Cranio-Maxillofacial Surgery. 2015;43(4):462-8.
174. Yengin E. Temporomandibular rahatsızlıklarda teşhis ve tedavi. İstanbul: Dilek Matbaacılık. 2000:14-22.
175. Yıldırım D, Alkış Ü. Temporomandibular eklem bozukluklarının değerlendirilmesinde kullanılan görüntüleme yöntemleri. SDÜ Sağlık Bilimleri Dergisi. 2016;7(2):51-7.
176. Yoshida K, Rivera RS, Kaneko M, Kurita K. Minimizing displacement of the proximal segment after bilateral sagittal split ramus osteotomy in asymmetric cases. Journal of oral and maxillofacial surgery. 2001;59(1):15-8.
177. Yoshida T, Nagamine T, Kobayashi T, Michimi N, Nakajima T, Sasakura H, et al. Impairment of the inferior alveolar nerve after sagittal split osteotomy. Journal of Cranio-Maxillofacial Surgery. 1989;17(6):271-7.

10. ÖZGEÇMİŞ

Adı	BETÜL NAZLI	**Soyadı**	GÜLÇEK
Doğum Yeri		**Doğum Tarihi**	
Uyruğu	TC	**Tel**	
E-mail			

Eğitim Düzeyi

	Mezun Olduğu Kurumun Adı	**Mezuniyet Yılı**
Doktora/Uzmanlık		
Yüksek Lisans	GAZİ ÜNİVERSİTESİ, DİŞ HEKİMLİĞİ FAKÜLTESİ	2015
Lisans	GAZİ ÜNİVERSİTESİ, DİŞ HEKİMLİĞİ FAKÜLTESİ	2015

İş Deneyimi

Görevi	**Kurum**	**Süre (Yıl - Yıl)**
1	Marmara Üniversitesi, Diş Hekimliği Fakültesi, Ortodonti Anabilim Dalı	2017-2021
2		
3		

Yabancı Dilleri	**Okuduğunu Anlama***	**Konuşma***	**Yazma***
İNGİLİZCE	İyi	İyi	İyi

Yabancı Dil Sınav Notu #

YDS	ÜDS	IELTS	TOEFL IBT	TOEFL PBT	TOEFL CBT	FCE	CAE	CPE

Bilgisayar Bilgisi

Program	**Kullanma becerisi**
Microsoft Office	İyi
Mimics	Orta
3-Matic	Orta

*****Çok iyi, iyi, orta, zayıf olarak değerlendiriniz.

Ek 1: Diş Hekimliği Fakültesi Klinik Araştırmalar Etik Kurulu Onay Raporu

T.C.
MARMARA ÜNİVERSİTESİ
Diş Hekimliği Fakültesi
Klinik Araştırmalar Etik Kurulu

Projenin Adı: Çift çene ortognatik cerrahi sonrası kondil başı değişikliklerinin üç boyutlu Değerlendirilmesi

Proje yürütücüsü: Prof.Dr. Sibel Biren

Projedeki Araştırıcılar: Dt. Betül Nazlı Gülçek

Onay tarihi ve sayısı:07.08.2020, 2020/54

Sayın: Prof.Dr. Sibel Biren

2020-431 Protokol nolu " Çift çene ortognatik cerrahi sonrası kondil başı değişikliklerinin üç boyutlu Değerlendirilmesi " isimli retrospektif çalışmanız Marmara Üniversitesi Klinik Araştırmalar Etik kurulu tarafından incelenmiş ve etik yönden uygunluğuna karar verilmiştir.

Adı Soyadı
Prof. Dr. Nimet Gençoğlu
Prof. Dr. İlknur Tanboğa
Prof. Dr. Ali Recai Menteş
Prof. Dr. Ahu Acar
Prof. Dr. Zühre Hale Cimilli
Doç. Dr. Buket Evren
Prof. Dr. Şebnem Erçalık Yalçınkaya
Prof. Dr. Filiz Onat
Dr. Zerrin Kurşun
Prof. Dr. Afife Binnaz Hazar Yoruç
Dr. Öğr. Üyesi G. Hale Özcömert Coşkun
Dr. Öğr. Üyesi Gediz Kocabaş
Dr. Öğr. Üyesi H. Selin Yıldırım
Nuri Sertaç Sırma (sivil üye)

Marmara Üniversitesi
Nişantaşı Kampusu Diş
Hekimliği Fakültesi 34365
Nişantaşı /Şişli/İSTANBUL

0 (212) 246 52 47 (Faks)
0 (212) 231 91 20

dishekimligi@marmara.edu.tr
http://dental.marmara.edu.tr

Ayrıntılı bilgi için: İ.SOYADI Unvan

Ek 2: Diğer bilimsel faaliyetler

Poster: 15. Uluslararası Türk Ortodonti Derneği Sempozyumu, Üniversitenin Yerleşim Yerinin Değişmesi Ortodontik Tedavi İçin Başvuran Hasta Profilini Etkiler mi?

Poster: 16. Uluslararası Türk Ortodonti Derneği Kongresi, Şiddetli İskeletsel Sınıf II Malokluzyona Sahip Hastanın Ortognatik Cerrahi ile Tedavisi: Vaka Raporu

Poster: 16. Uluslararası Türk Ortodonti Derneği Kongresi, Unilateral Dudak-Alveol Yarığında Geç Dönem Pre-operatiferatif Ortopedik Tedavi: Olgu Sunumu