TÜRKİYE CUMHURİYETİ
MARMARA ÜNİVERSİTESİ
SAĞLIK BİLİMLERİ ENSTİTÜSÜ

PERİODONTİTİSLİ HASTALARDA KOLLAJEN TİP 1 ALFA 1 VE MATRİKS METALLOPROTEİNAZ-1 GEN POLİMORFİZMLERİNİN ANALİZİ VE DİŞETİ DOKUSUNUN HİSTOLOJİK İNCELENMESİ

ALEYNA MUHAN
YÜKSEK LİSANS TEZİ

DANIŞMAN
DOÇ. DR. ESİN AK
ORAL BİYOLOJİ YÜKSEK LİSANS PROGRAMI

EŞ-DANIŞMAN
DR. ÖĞR. ÜYESİ HAFİZE ÖZTÜRK ÖZENER

İSTANBUL- 2023

TÜRKİYE CUMHURİYETİ
MARMARA ÜNİVERSİTESİ
SAĞLIK BİLİMLERİ ENSTİTÜSÜ

PERİODONTİTİSLİ HASTALARDA KOLLAJEN TİP 1 ALFA 1 VE MATRİKS METALLOPROTEİNAZ-1 GEN POLİMORFİZMLERİNİN ANALİZİ VE DİŞETİ DOKUSUNUN HİSTOLOJİK İNCELENMESİ

ALEYNA MUHAN
YÜKSEK LİSANS TEZİ

DANIŞMAN
DOÇ. DR. ESİN AK
ORAL BİYOLOJİ YÜKSEK LİSANS PROGRAMI

EŞ-DANIŞMAN
DR. ÖĞR. ÜYESİ HAFİZE ÖZTÜRK ÖZENER

İSTANBUL- 2023

BEYAN

Bu tez çalışmasının kendi çalışmam olduğunu, tezin planlanmasından yazımına kadar bütün safhalarda etik dışı davranışımın olmadığını, bu tezdeki bütün bilgileri akademik ve etik kurallar içinde elde ettiğimi, bu tez çalışması ile elde edilmemiş bütün bilgi ve yorumlara kaynak gösterdiğimi ve bu kaynakları da kaynaklar listesine aldığımı, yine bu tezin çalışılması ve yazımı sırasında patent ve telif haklarını ihlal edici bir davranışımın olmadığı beyan ederim.

Aleyna MUHAN

TEŞEKKÜR

Yüksek lisans eğitimime ilk başladığım günden beri, tezimin her aşamasında bana desteğini, anlayışını, engin bilgi ve tecrübesini esirgemeyen, kendisinin öğrencisi olmaktan onur duyduğum değerli hocam Sayın Doç.Dr. Esin AK'a her türlü katkı ve manevi desteği için sonsuz teşekkürlerimi sunarım.

Lisansüstü eğitimimde ve tez çalışmam sırasında, değerli bilgi ve deneyimleriyle bana destek olan Sayın Prof. Dr. Tanju KADİR, Dr. Öğr. Üyesi Hafize ÖZTÜRK ÖZENER, Prof. Dr. Korkut ULUCAN başta olmak üzere, eğitimim süresince bana büyük emekleri geçen Doç. Dr. Nihal Şehkar OKTAY'a ve Dr. Öğr. Üyesi Beste TACAL ASLAN'a

Tez çalışmam boyunca klinik çalışmalarda engin bilgi ve tecrübesi ile önderlik yapan Sayın Prof. Dr. Leyla KURU başta olmak üzere tez çalışmam boyunca verdiği büyük emekler için Dt. Berra ÇELENK'e

Tez çalışmamdaki destekleri için Özlem Özge YILMAZ'a

Yüksek lisansa başlamamda ve bitirmemde bana olan sonsuz desteği ve güveni için eşim Enes Furkan MUHAN'a ve varlığıyla hayatıma anlam katan başta canım annem Zeynep TANRIVERDİ, canım babam Nedim TANRIVERDİ ve kardeşim Yelda TANRIVERDİ olmak üzere tüm aileme sonsuz teşekkürlerimi sunarım.

Bu tez Marmara Üniversitesi Bilimsel Araştırma Projeleri Komisyonu Başkanlığı tarafından 'Periodontitisli Hastalarda Kollajen Tip 1 Alfa 1 ve Matriks Metalloproteinaz-1 Gen Polimorfizmlerinin Analizi ve Dişeti Dokusunun Histolojik İncelenmesi' başlıklı ve TYL-2013-10899 numaralı proje ile desteklenmiştir.

İÇİNDEKİLER

KISALTMALAR LİSTESİ……..……i

ŞEKİL LİSTESİ…….…… iii

TABLO LİSTESİ…….iv

1. ÖZET 1

2. SUMMARY 2

3. GİRİŞ ve AMAÇ.....3

4. GENEL BİLGİLER 4

4.1 Periodontal Dokular 4

4.1.1 Dişeti 4

4.1.1.1 Dişeti anatomik yapısı.....5

4.1.1.2 Dişeti histolojik yapısı.....6

4.1.2 Sement.....10

4.1.3 Periodontal ligament 11

4.1.4 Alveolar kemik.....11

4.2 Periodontal Hastalıklar.....12

4.2.1 Periodontal hastalıkların histopatolojisi 14

4.2.2 Periodontal hastalıkların etiyolojisi.....16

4.2.3 Periodontitisin sınıflandırılması 18

4.3 Matriks metalloproteinaz-1 18

4.4 Kollajen 19

4.5 Genetik…….…….20

4.5.1 Genetik temel ilkeler ve kavramlar……20

4.5.2 Tek nükleotid polimorfizmleri ……..21

4.6 Periodontitis ve Polimorfizm İlişkisi.....22

4.6.1 *COL1A1* s1800012 polimorfizm 22

4.6.2 *MMP-1* rs1799750 polimorfizmi 23

5. GEREÇ ve YÖNTEM 24

5.1 Hasta Popülasyonu 24

5.1.1 Tüm gruplar için dahil edilme kriterleri 24
5.1.2 Araştırmadan çıkarılma kriterleri 24
5.1.3 Sağlıklı grubu-kan alınan hastalar için dahil edilme kriterleri 24
5.1.4 Periodontitis grubu-kan alınan hastalar için dahil edilme kriterleri 25
5.1.5 Periodontitis grubu-dişeti dokusu hastalar için dahil edilme kriterleri 25
5.1.6 Sağlıklı kontrol grubu- dişeti dokusu alınan hastalar için dahil edilme kriterleri 25
5.2 Çalışma Grupları 25
5.3 Çalışmanın Gücü 26
5.4 Kan Örneklerinin Elde Edilmesi 26
5.5 Dişeti Örneklerinin Elde Edilmesi 26
5.6 Genetik Analiz 27
5.6.1 DNA İzolasyonu 27
5.6.2 Genotipleme 27
5.7 Işık Mikroskobu Analizi 28
5.7.1 Doku takip protokolü 28
5.7.2 Hematoksilen-Eozin boyama protokolü 28
5.7.3 Masson Trikrom boyama protokolü 28
5.8 İstatistiksel Analizi 29
6. BULGULAR 30
6.1 Histolojik Bulgular 30
6.2 Genetik Bulgular 33
7. TARTIŞMA ve SONUÇ 34
8. KAYNAKLAR 40

KISALTMALAR LİSTESİ

AP: Agresif Periodontitis

COL1A1: Kollajen tip 1 alfa 1

HE: Hematoksilen ve Eozin

KAK: Klinik Ataşman Kaybı

KP: Kronik Periodontitis

MMPs: Matris Metalloproteinazlar

PDL: Periodontal ligament

SD: Sondalamada Derinlik

SK: Sondalamada Kanama

SNP: Tek nükleotid polimorfizmleri

VEGF: Vasküler Endotel Büyüme Faktörü

HEFS: Hücresiz Ekstrinsik Fiber Sement

HIFS: Hücresel İntrinsik Fiber Sement

PAS: Periyodik Asit Schiff

AAP: American Academy of Periodontology

EFP: European Federation of Periodontology

ECM : Ekstrasellüler Matriks

GAG: Glikozaminoglikan

A: Adenin

T : Timin

C : Sitozin

G : Guanin

SNV : Basit Nükleotid Varyasyonlar

SV : Yapısal Varyasyonlar

VNTR: Değişken Sayıda Ardışık Tekrarlar

STR: Kısa Ardışık Tekrarlar

E: Epitel

LP: Lamina Propriya

TBR: Toll Benzeri Reseptör

RFLP-PCR: Restriksiyon Fragment Uzunluk Polimorfizmi-Polimeraz Zincir Reaksiyonu

OR: Odds Ratio

TIMPs : Tissue İnhibitors of Metalloproteinases

TLR: Toll-like receptor

ŞEKİL LİSTESİ

Sayfa Numarası

Şekil 1. Periodontal dokular ……..…….……....4

Şekil 2. Sağlıklı dişeti klinik görüntüsü …….……....5

Şekil 3. Dişeti anatomik yapısının çizimi…….…….……....6

Şekil 4. Ortokeratinize epitel (A), Parakeratinize epitel (B), Keratinsiz epiteli (C) yapısını gösteren ışık mikrograf..…….…..8

Şekil 5. Dişeti epitel tipleri……...…….…….. 8

Şekil 6. Alveolar Kemik ……...……..12

Şekil 7. Periodontal hastalıklar …… ….…..13

Şekil 8. Periodontitisin histopatolojisi …..…….……..…15

Şekil 9. Kollajen lif yoğunluğun grafiği ……....30

Şekil 10. Sağlıklı gruba ait düzenli epitel (e) ve lamina propriya (lp) yapısı sergileyen dişeti dokusu. Bar: 100µm, A: HE boyama**,** **B:** Masson Trikrom boyama...…….....31

Şekil 11. Periodontitis grubunda yoğun enflamatuvar hücre infiltrasyonu (*) alanlarında kollajen lif hasarı ve kan damarlarında dilatasyon (ok). Bar: 100µm, A: HE boyama, B: Masson Trikrom boyama……..……....32

TABLO LİSTESİ

Sayfa Numarası

Tablo 1. Periodontitis evreleri …… ……...18

Tablo 2. Periodontitis dereceleri …….……...18

Tablo 3. *COL1A1* rs1800012 ve *MMP-1* rs1799750 polimorfizmi gerçek zamanlı PCR protokolü…….…….…….....27

Tablo 4. *COL1A1* rs1800012 polimorfizminin Periodontitis (Evre III Derece B veye C) ve sağlıklı kontrol grupları arasındaki genotip dağılımı ve allelik frekansı…….…..33

Tablo 5. *MMP-1* rs1799750 polimorfizminin Periodontitis (Evre III Derece B veye C) ve sağlıklı kontrol grupları arasındaki genotip dağılımı ve allelic frekansı…..…….. 33

.

1. ÖZET

Tezin başlığı : Periodontitisli Hastalarda Kollajen Tip 1 Alfa 1 ve Matriks Metalloproteinaz-1 Gen Polimorfizmlerinin Analizi ve Dişeti Dokusunun Histolojik İncelenmesi
Öğrencinin Adı Soyadı : Aleyna Muhan
Danışmanın Adı Soyadı : Doç**.** Dr. Esin AK
Programın Adı : Oral Biyoloji Yüksek Lisans Programı

Amaç: Çalışmamızda Evre III Derece B veya C periodontitisli hastalarda Tip I kollajen alfa 1 (*COL1A1* rs1800012) ve Matriks metalloproteinaz-1 (*MMP-1* rs1799750) genlerinin genotip analizi ve dişeti dokularının histolojik açıdan incelenmesi amaçlanmaktadır.
Gereç ve Yöntem: Periodontitis grubu (Evre III derece B veya C (n=95)): Evre III derece B veya C teşhisi konulan 95 hastanın tedavi sırasında kan örneği ve 12 tanesinden ise dişeti doku örneği alınmıştır. Sağlıklı kontrol grubu (n=95): Periodontitis teşhisi konulmayan sağlıklı 95 bireyden kan örneği ve 12 tanesinden dişeti doku örneği alınmıştır. Kan örneklerinden Tip I *COL1A1* (rs1800012) ve *MMP-1* (rs1799750) gen polimorfizmlerinin analizi yapılmıştır. Dişeti doku örnekleri histopatolojik olarak incelenmiştir.
Bulgular: Periodontitis grubunda ciddi enflamatuar hücre infiltrasyonu, damarlarda dilatasyon, vaskülarizasyonda artış ve kollajen yıkımı izlendi. *COL1A1* (rs1800012) genotip dağılımı periodontitis hastaların 62'sinde GG, 31'inde GT ve 2'sinde TT genotipi saptanmıştır. Sağlıklı kontrol grubunda ise gönüllülerin 65'inde GG, 22'sinde GT, 8'inde TT genotipi saptanmıştır. *MMP-1* (rs1799750) genotip dağılımı ise periodontitis hastaların 37'sinde 1G/1G, 37'sinde 1G/2G ve 21'inde 2G/2G genotipi tespit edilmiştir. Sağlıklı kontrol grubunda ise bireylerin 35'inde 1G/1G 33'ünde 1G/2G ve 27'sinde 2G/2G genotipi saptanmıştır.
Sonuç: Bu çalışmada elde edilen veriler *COL1A1* (rs1800012) ve *MMP-1*(rs1799750) gen polimorfizmleri ile periodontal hastalık arasında anlamlı bir ilişki olmadığını göstermiştir.
Anahtar Kelimeler: Periodontitis, *COL1A1, MMP-1*, Tek nükleotid polimorfizmi, Histoloji

2. SUMMARY

Title of Thesis: Analysis of Collagen Type 1 Alpha 1 and Matrix Metalloproteinase-1 Gene Polymorphisms and Histological Examination of Gingival Tissue in Patients with Periodontitis

Student Name, Surname: Aleyna Muhan

Supervisor Name : Assoc. Prof. Dr. Esin AK

Program Name : Oral Biology MSc Program

Objective: This study, was aimed to genotype analysis of Type I collagen alpha 1 (*COL1A1* rs1800012) and Matrix metalloproteinase-1 (*MMP-1* rs1799750) genes and histological examination of gingival tissues in patients with Stage III Grade B or C periodontitis.

Materials and Methods: Stage III grade B or C Periodontitis group (n=95): Blood samples were taken during treatment from 95 patients diagnosed with stage III grade B or C. and gingival tissue samples were taken from 12 of them. Healthy control group (n=95): Blood samples were taken from 95 healthy individuals who were not diagnosed with periodontitis, and gingival tissue samples were taken from 12 of them. Type I *COL1A1* (rs1800012) and *MMP-1* (rs1799750) gen polymorphisms were analyzed from blood samples. Gingival tissue sample were investigated histopathologically.

Results: Severe inflammatory cell infiltration, dilatation of vessels, increase in vascularization and collagen destruction were observed in periodontitis group. *COL1A1* (rs1800012) genotype distribution was GG in 62, GT in 31, and TT in 2 of patients with periodontitis. In the healthy control group, genotype distribution was GG in 65, GT in 22, TT in 8 of the participants. *MMP-1* (rs1799750) genotype distribution was 1G/1G in 37 genotypes, 1G/2G in 37 and 2G/2G in 21 of patients with periodontitis. In the healthy control group, genotype distribution was 1G/1G in 35, 1G/2G in 33 and 2G/2G in 27 of participants.

Conclusion: The data of this study show that there was no significant relationship between *COL1A1* (rs1800012) and *MMP-1* (rs1799750) gene polymorphisms and periodontal disease.

Keywords: Periodontitis,*COL1A1,MMP-1,* Single Nucleotid Polymorphism, Histology

3. GİRİŞ ve AMAÇ

Periodontitis, periodonsiyumun tüm bölümlerini etkileyen ve geri dönüşümsüz hasara neden olan kronik, bulaşıcı olmayan bir hastalıktır. (Dannewitz ve ark., 2021; Naruishi ve ark., 2018) Periodontitis sınıflandırması için kriterler, periodontal ve peri- implant hastalıklar ve durumlar sınıflamasına ilişkin 2017 yılında yapılan Dünya çalıştayı'na dayanmaktadır. Yenilenen sisteme göre evreleme, periodontitisin şiddeti ve hastalık durumunun karmaşıklığı hakkında bilgi verir. Derecelendirme ise hastalığın biyolojik özellikleri ve bireysel hasta faktörlerine bakılarak periodontitisin ilerleme riskini gösterir.

Periodontitis tanısı konmuş hastaların dişetleri histolojik olarak yoğun enflamatuar hücrelerin varlığı ve ekstraselüler matriks komponentlerinin bozulması ile karakterizedir (Séguier ve ark., 2000). Kollajen, dişeti ekstraselüler matriksinin ana bileşenidir ve periodontitis gibi patolojik durumlardan etkilenir. Enflamasyon ile karakterize periodontal hastalıkta kollajen liflerin yapısının bozulması ataşman kaybına ve alveol kemiği yıkımına dolayısıyla diş kaybına sebep olan önemli bir faktördür (Ejeil ve ark.,) Tip I kollajenin alfa 1 zincirini kodlayan gen (*COL1A1*), 17q21 kromozomu üzerinde bulunur (Wang ve ark., 2017). *COL1A1* geninin Sp1 transkripsiyon faktörü bağlanma bölgesini etkileyen tek nükleotid polimorfizmi (SNP) bulunmuştur (Grant ve ark., 1996). Bu gen bölgesinde meydana gelen SNPler, *COL1A1* ekspresyonunu değiştirebilir ve kollajenin özelliğini etkileyebilir (Wang ve ark., 2017). MMP-1, periodonsiyumda bol miktarda bulunan Tip I ve III kollajen liflerini parçalayan önemli proteolitik enzimdir. MMP-1, sağlıklı periodonsiyumda düşük düzeyde bulunur. Bununla birlikte, MMP'nin artan ekspresyonu veya aktivasyonu, periodontal hastalıklar dahil olmak üzere çok sayıda patolojik sürece aracılık eder (Fadhil ve ark.,2022). *MMP* genlerinde oluşabilecek genetik varyasyonlar, transkripsiyon ve protein üretimini etkileyerek, periodontitis gelişimine sebep olabilir (Cao ve ark., 2005).

Periodontitis şiddetinin kişiden kişiye farklılık göstermesinde en önemli sebeplerinden biri de genetik faktörlerdir. Literatür incelendiğinde, *COL1A1*(rs1800012) ve *MMP-1*(rs1799750) gen polimorfizmlerinin periodontitis ile ilişkisini birlikte inceleyen bir çalışma bulunmamıştır. *MMP-1* (rs1799750) gen polimorfizmi ile periodontitis duyarlılığı arasındaki ilişkiye ilişkin yalnızca birkaç çalışma daha önce rapor edilmiştir. Bu sebeple çalışmamızda Evre III Derece B veya C periodontitisli hastalarda *COL1A1* ve *MMP-1* genlerinin ekspresyonunun ve dişeti dokularının histolojik açıdan incelenmesi amaçlanmaktadır.

4. GENEL BİLGİLER

4.1. Periodontal Dokular

Periodontium, dişi destekleyen ve saran dokular olarak tanımlanır. Her bir periodontal doku, konumunda, doku yapısında, biyokimyasal ve hücresel bileşiminde farklılık göstermekle birlikte tek bir birim olarak işlev görür (Bartold ve ark., 2000). Periodontiyumun en önemli fonksiyonları arasında dişi desteklemek, ağız mikroflorasına karşı korumak ve dişi kemik dokusuna bağlanmak bulunur (Melcher ve ark., 1976). Periodontal dokular dört temel bölümden oluşur (Nanci, 2017).

1. Dişeti
2. Sement
3. Periodontal ligament (PDL),
4. Alveol kemiği

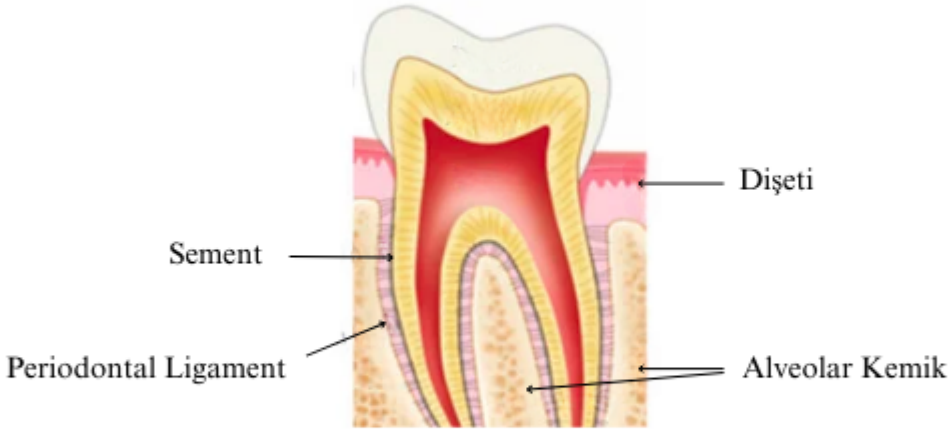

Şekil 1. Periodontal dokular (Cho ve ark.,2021'den yararlanarak hazırlanmıştır)

4.1.1. Dişeti

Dişeti, çiğneme mukozasının alveolar prosesi kaplayan ve dişlerin servikal kısmını çevreleyen kısmıdır (Bosshardt., ve ark., 2022). Mekanik travmaya ve mikrobiyolojik saldırılara karşı bir bariyer görevi görür. Koruyucu işlevinin yanı sıra, dişeti ağızdaki duyu ve mikrobesinlerin emilimi için de görev alır. (Koller ve ark., 2020). Sağlıklı dişeti, pembe rengi ve sert kıvamı ile karakterizedir. Dişler arası bölgede sağlıklı dişeti dokuları serttir, nazik bir sondalama sırasında kanama oluşmaz (Weijden ve ark., 1994)

4.1.1.1. Dişeti anatomik yapısı

Dişeti anatomik olarak serbest, yapışık ve interdental dişeti olarak üçe ayrılır. Yapışık dişeti dişeti yivi başlayarak mukogingival birleşime kadar uzanan kısmıdır ve altta ki. Alveol kemiğin periostuna sıkıca bağlıdır. Yapışık dişetinin genişliği önemli bir klinik parametre olup dişeti yivi ile mukogingival birleşim arasındaki mesafenin ölçülmesiyle belirlenir (Fiorellini ve ark., 2019). Genişlik, bölgesel farklılık gösterir (Lavelle., 2013). Mukogingival birleşim yetişkin yaşamı boyunca sabit kaldığından, yapışık dişetinin genişliğindeki değişiklikler, koronal kısmının pozisyonundaki değişikliklerden kaynaklanır (Fiorellini ve ark., 2019).

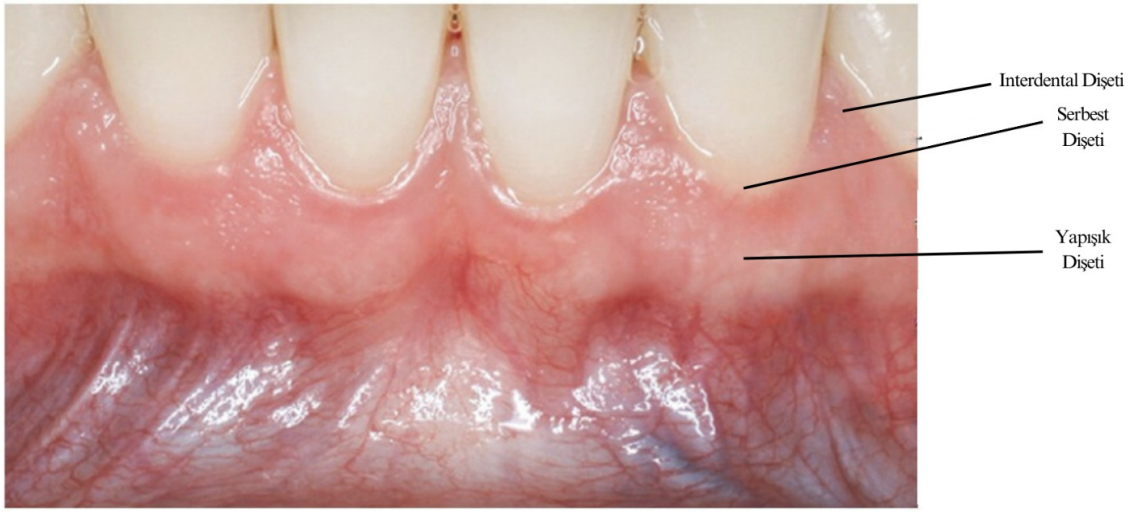

Şekil 2. Sağlıklı dişeti klinik görüntüsü (Bosshardt ve ark., 2022'den yararlanılarak hazırlanmıştır).

Serbest dişeti, dişeti oluğunun yumuşak doku duvarını ve dişetinin en koronal kısmını oluşturur. Dişe bağlı değildir ve diş ile arasında dişeti oluğu adı verilen bir boşluk bulunur. Dişeti oluğu derinliği, bir periodontal prob ile dirençle karşılaşılıncaya kadar ölçülebilir ve bu direnç, oluğun tabanı olarak kabul edilir (Cecillia, 2013).

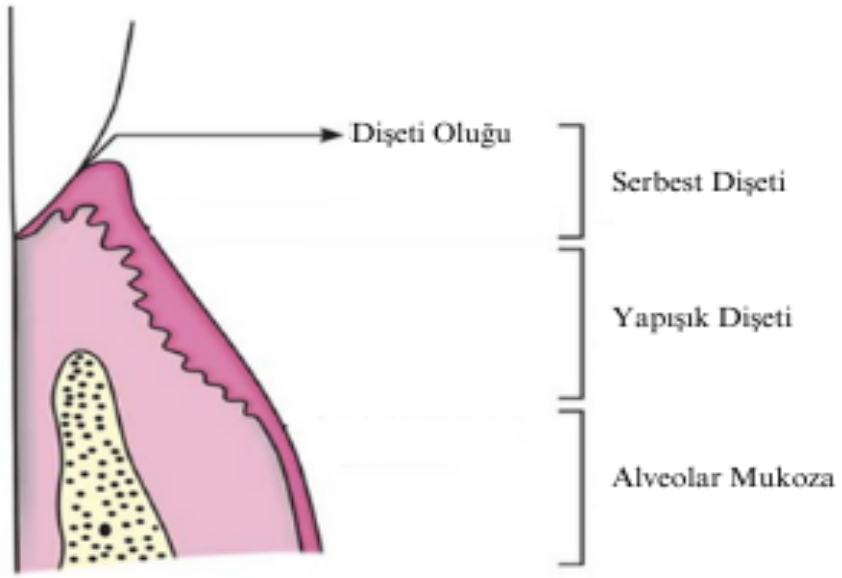

Şekil 3. Dişetinin anatomik yapısının çizimi (Reddy., 2017'den yararlanılarak hazırlanmıştır).

Dişler arasındaki ve ön arka yüzeylerdeki diş taçlarının ara yüzey bölgelerine kadar uzanan dişeti, interdental papilla olarak adlandırılır. Bu dokular, komşu diş taçlarının daralan servikal bölgeleri tarafından oluşturulan boşluğu doldurur. İnterdental papillaların lateral sınırları ve uçları, bitişik dişlerin serbest dişeti tarafından oluşturulur (Fiorellin ve ark., 2019). Lingual ve vestibüler papilla arasındaki interproksimal bölgede ise her bir dişin kronunun kontrunu takip eden konkav bir dişeti alanı bulunur. Bu bölgedeki birleşim epiteli ise col olarak bilinir. Col, ince, keratinleşmemiş bir epitel tabakasına sahiptir. Col, ön dişler arasında keskin bir şekilde yükselirken, arka dişler arasında daha düz veya konkav bir yapı sergiler. Interproksimal dişeti iltihaplandığında veya hiperemik hale geldiğinde, Col abartılı bir şekilde yükselir ve dişin boyun bölgesinde daha yukarıda konumlanır. Col, temas noktalarının altında yer aldığından dolayı, bu bölgeyi kalıntılardan arındırmak zor bir alandır ve bu nedenle bireyin bu alanı mümkün olduğunca temiz tutmak için özen göstermesi gerekmektedir (Avery ve ark., 2007).

4.1.1.2 Dişeti histolojik yapısı

Dişeti, çok katlı yassı epitel ve lamina propria adı verilen bağ dokusu tabakasında oluşur. Epitel ve bağ dokusu arasındaki sınır düzgün değildir. Epitel dokunun bağ dokuya doğru yapmış olduğu çıkıntılara rete peg ve bunların arasında kalan bağ doku uzantılarına bağ doku papillaları adı verilir. Çok katlı yassı epitel tabakası dişetinde keratinize veya keratinsiz olabilir. Epitel tabakası dental plak birikmesine yönelik inflamasyon sürecini başlatan doğal bağışıklık yanıtında önemli bir rol oynar. Bu nedenle periodontal hastalığın başlatılmasında önemli faktördür (Koller ve ark., 2020, Gehrig ve ark., 2019).

Epitel tabakasında ana hücre tipi, keratinositlerdir. Keratin sentezleyen kerotinositler dışında Melanositler, Langerhans hücreleri, Merkel hücreleri ve enflamatuar hücreler de epitel tabakasında bulunmaktadır. Oral mukozanın rengini etkileyen en önemli endojen pigmentler, melanin ve kanda ki hemoglobindir. Melanin, ağız epitelinin ve epidermisin bazal tabakasında bulunan melanosit adı verilen pigment hücreleri tarafından üretilir. Melanin pigmenti, melanositler içinde melanozom adı verilen küçük yapılar halinde sentezlenir (Reddy, 2017). Merkel hücresi, oral epitel ve epidermisin bazal tabakasında bulunan ve dokunma duyusunda rol oynayan hücrelerdir. Sitoplazmalarında keratin filamentler bulunmaktadır ve komşu keratinositlere desmozomlar vasıtasıyla bağlanır. Langerhans hücreleri antijen sunan hücrelerdir ve kaynağı kemik iliğidir. Epitele giren antijenik materyali tanıyıp işleyerek T lenfositlere sunan immünolojik bir fonksiyona sahiptirler (Squier ve ark., 2001).

Keratinize epitel, bazal (stratum basale veya stratum germinativum), spinöz (stratum spinosum), granüler (stratum granulosum) ve korneum (stratum corneum) tabakalarından oluşur. (Lindhe ve ark., 2015). Bazal tabakadaki keratinositlerin yüzeyel tabakaya doğru göç etmesi sırasında bir dizi biyokimyasal ve morfolojik olaylar meydana gelir. Bu sürece keratinizasyon adı verilir. ***Bazal tabakada*** bulunan hücreler silindir veya kübik şeklinde olup bazal membran ile temas halindeler. Bölünme yetenekleri nedeniyle epitelin yenilenmesinden sorumludurlar. Bu nedenle bu tabakaya stratum germinativum da denir. Hücre bölünmesiyle iki hücre oluştuğunda, "eski" bazal hücre spinoz tabakaya itilir ve yüzeyel tabakaya doğru göç etmeye başlar. Bir keratinositin, bazal tabakadan pul pul döküldüğü korneum tabakasına ulaşması yaklaşık bir ay sürer. Bazal hücreler altında uzanan bağ dokudan bir bazal membran ile ayrılır. Bazal membran Periyodik Asit Schiff (PAS) ile boyanarak ışık mikroskobu altında yaklaşık 1 μm genişliğinde bir bölge olarak görünür (Reddy, 2017). Bazal hücreler hemidesmozomlar vasıtasıyla altta uzanan bazal membrana bağlanır. ***Spinöz tabaka*** dikenlere benzeyen kısa sitoplazmik uzantılara sahip hücrelerden oluşur. Düzenli aralıklarla dizildikleri için hücrelere dikenli bir görünüm verirler. Bu hücrelerin sitoplazmik uzantıları komşu hücrelerin sitoplazmik uzantılılarıyla dezmozomlar vasıtasıyla bağlanırlar. ***Granüler tabakada*** bulunan hücreler sitoplazmalarında çok sayıda keratohiyalin granülleri bulunur. ***Korneum tabakasında*** bulunan hücreler nukleusunu ve keratohiyalin granülleri dahil tüm organellerini kaybederler ve sitoplazmaları keratin ile doludur. Buna ortokeratinize epitel denir. Keratinizasonun bir varyasyonu olan parakeratinize epitelde, hücreler piknotik nukleus ve kısmen lize uğramış organeller içerirler (Jose, 2017 ; Masthan ve ark., 2010).

Keratinsiz epitel ise bazal tabaka (stratum bazale), intermediyum tabaka (stratum intermediyum) ve süperfisyal tabaka (stratum süperfisyale) olmak üzere 3 tabakadan oluşmaktadır. ***Bazal tabakası*** keratinize epitelde bulunan bazal tabakaya benzemektedir.

İntermediyum tabakasındaki hücreler spinöz hücrelerden daha büyüktür ve dikenimsi görünümleri yoktur. ***Süperfisyal taba***ka nükleus ve organel içeren yassı hücrelerden oluşmaktadır (Masthan ve ark., 2010).

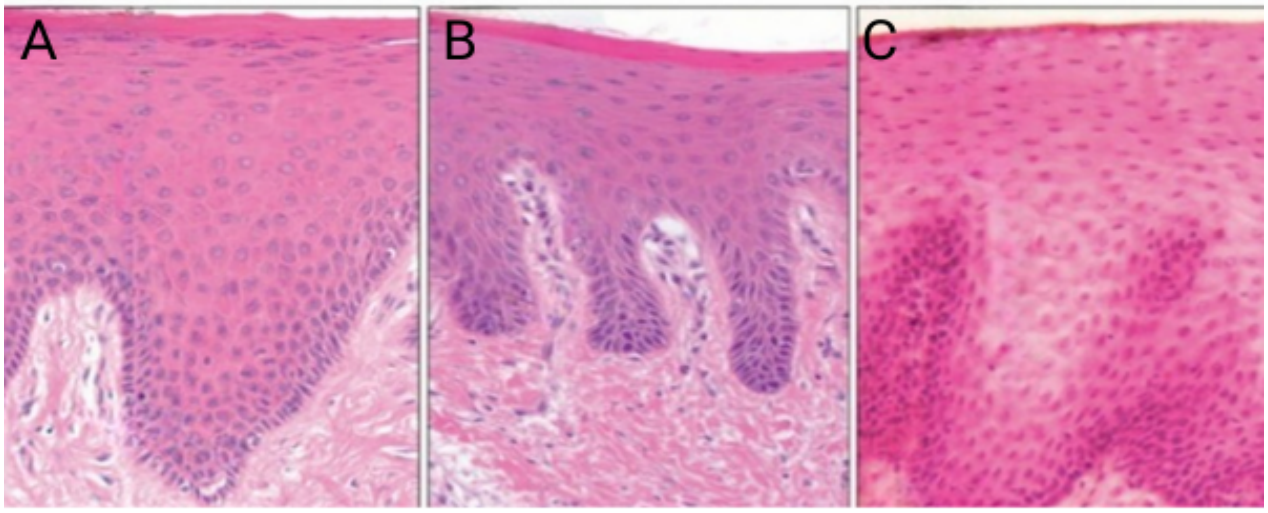

Şekil 4. Ortokeratinize epitel (A), Parakeratinize epitel (B), Keratinsiz epiteli (C) yapısını gösteren ışık mikrograf (Nanci., 2017).

Dişetinde üç tip epitel bulunur;

1. Oral epitel (keratinize epitel)
2. Oluk epiteli (keratinsiz epitel)
3. Bağlantı epiteli (keratinsiz epitel) (Dabija-Wolter ve ark., 2013).

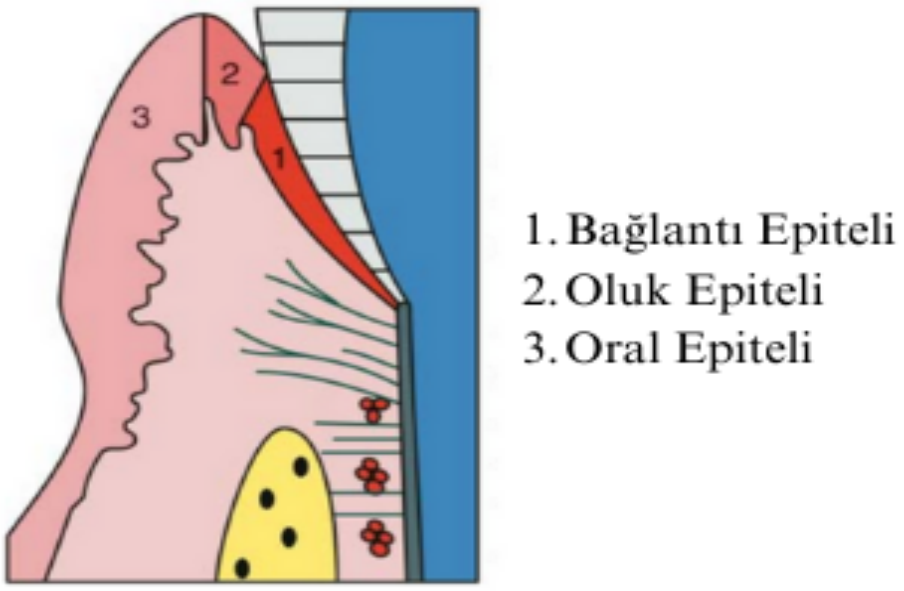

Şekil 5. Dişeti epitel tipleri (Groeger ve ark., 2019'den yararlanılarak hazırlanmıştır.)

Oral epitel, serbest ve yapışık dişetlerinin yüzeylerini örten epitel tabakasıdır. Ortokeratinize, parakeratinize veya her iki tipide içerebilir (Nakamura, 2018). Keratinizasyon bölgelere göre farklılık gösterir. Dişetinin keratinizasyon derecesi yaşla ve menopoza girmeyle ile azalır (Jose, 2017). ***Bağlantı epiteli,*** çok katlı yassı, keratinsiz epitelden oluşan bir banttan oluşur. Erken yaşta üç ila dört kat kalınlığındadır, ancak katman sayısı yaşla birlikte 10 hatta 20 katmana çıkar. Bu hücreler iki tabaka halinde gruplandırılabilir: bazal ve suprabazal. Bağlantı epitelinin uzunluğu 0,25 ila 1,35 mm arasında değişir. Bağlantı epitelinin yapısal özellikleri, oldukça geçirgen olduğunu gösterir. Bağlantı epitelindeki lökositler ve lenfositler, klinik olarak sağlıklı dişetlerinde bile görülür. Hücreleri birbirine bağlayan desmozomların yoğunlukları, oral epitelinkinden önemli ölçüde daha azdır ve daha geniş hücreler arası bağlantıları temsil eder Lang ve ark., 2005). ***Oluk epiteli*** (***Sulkular epitel***) dişeti oluğunun yumuşak doku duvarının dişeti kenarından bağlantı epiteline kadar uzanan keratinsiz epitel tabakasıdır. Normalde oluk epitelinde düzenli rete peg'ler yoktur, ancak lateral duvarın inflamasyonu sırasında oluşurlar. Normal dişeti oluğunun derinliği yaklaşık 2 mm olarak kabul edilir. Periodontal hastalıklar nedeniyle derinleşir. Bu derinleşmiş dişeti oluğu, periodontal cep olarak adlandırılır (Chandra., 2007). Oluk epiteli, oral epitel ve bağlantı epiteli arasında üç belirgin fark vardır: ***Bağlantı epitelindeki*** hücrelerin boyutu, doku hacmine göre oral ve oluk epiteldekinden daha büyüktür. Bağlantı epitelindeki hücreler arası boşluk, oral epitele kıyasla daha geniştir. Oral epitelinde görülen granüler tabaka, oluk ve bağlantı epitelinde yoktur (Reddy, 2017).

Bağ dokusunun ana bileşenleri, kollajen lifler (bağ dokusu hacminin yaklaşık %60'ı), fibroblastlar (yaklaşık %5), damarlar ve sinirlerdir (yaklaşık %35). Bağ dokusunda fibroblastlar, mast hücreleri, makrofajlar ve enflamatuar hücreler olmak üzere farklı hücre tipleri bulunur. Fibroblast, oval şekilli bir çekirdeğe sahip iğ şeklinde veya yıldız şeklinde bir hücredir. Bu hücreler bağ dokusunun esas hücresi olup, liflerin ve amorf temel maddenin sentezinde görev alır (Ravosa ve ark., 2011). Bağ dokusunda bulunan lifler ise kollajen, retiküler lifler ve elastik liflerlerdir. Kollajen lifler, bağ dokusu hacminin önemli bir bölümünü oluşturur ve çeşitli alanlarda lif demetleri halinde bulunur. Yoğun kollajen lif demetleri dişin bağ dokusu tutunmasını sağlar. Lif demetleri ayrıca serbest dişetini dişe karşı destekler ve böylece bağlantı epitelinin dişe bağlanmasını kuvvetlendirir. Kollajen lif demetler sistemi dişetine çiğneme kuvvetlerine karşı dayanması için gerekli olan sertlik ve biyomekanik direnç sağlar (Reddy, 2017). Mast hücreleri, matriksin belirli bileşenlerinin üretiminden sorumludur. Bu hücre ayrıca mikrovasküler sistemin işlevini etkileyebilen ve dokudaki kan akışını kontrol edebilen vazoaktif maddeler üretir (Walsh ve ark., 2003). Makrofajlar özellikle iltihaplı dokuda çoktur (Merry ve ark., 2012).

Bağ dokusu nötrofiller, lenfositler ve plazma hücreleri gibi çeşitli enflamatuar hücre tiplerini de barındırır (Reddy, 2017).

4.1.2. Sement

Sement, dişlerin köklerini kaplayan avasküler bir dokudur. Sementin iki temel işlevi bulunmaktadır; birincisi periodontal lifler vasıtasıyla dişin alveol kemiğe bağlanmasını sağlamak ikincisi periodonsiyumun yeniden şekillenmesi sırasında kök rezorpsiyonunu önlemektir. Sement'in yaklaşık %45-50 si inorganik, %50-55'i organik materyallerden oluşur (Boushell ve ark., 2019). Sement diğer mineralize dokulardan daha az mineralize ve daha yumuşak bir yapıdadır. Bunun nedeni sement matriksinin büyük bir kısmının sadece kısmen mineralize olan Sharpey liflerinden oluşması olduğu düşünülmektedir (Hughes ark., 2015). Mine (sement-mine birleşimi) ve dentin (sement-dentin birleşimi) ile önemli bağlantıları vardır. Yapısı esas olaral Tip I kollajenin oluşturduğu organik matriksten oluşur ve kemik ile benzer özelliklere sahiptir. Kemikten farklı olarak, kan damarları ve sinirlerden yoksundur. Genel olarak, sement diş destekleyici yapıların önemli bir bileşeni olarak görev yapar ve dişin ağız içindeki stabilitesini ve bütünlüğünü sağlamaya yardımcı olur (Berkovitz ve ark., 2017). Sementin ana organik bileşenleri olan kollajen lifleri iki tipe ayrılabilir: ekstrinsik (Sharpey lifleri) ve intrinsik lifler.

Sement temel olarak matriksine gömülmüş sementositlerin varlığına göre hücresiz ve hücresel olmak üzere iki tipe ayrılır (Boushell ve ark., 2019). Hücresiz sement (sementoblast yoktur) ağırlıklı olarak kökün servikal yarısını kaplar (Foster, 2017). Ayrıca, ekstrinsik ve intrinsik liflerin varlığına göre de birkaç tipte sınıflandırılır (Yamamato ve ark., 2010; Boushell ve ark., 2019).

Bu iki özelliğini temel alanarak yapılan sement sınıflandırılması:

1. Hücresiz fibrilsiz sement
2. Hücresiz ekstrinsik fibrilli sement
3. Hücreli miks tabakalı sement
4. Hücreli intrinsik fibrilli-sement
5. Hücreli miks fibrilli fiber (Arjun ve ark., 2022).

Hücresiz fibrilsiz sement, hücre, ekstrinsik ve intrinsik lifleri içermez. Yaklaşık olarak 1-15 mm kalınlığında olup koronal sementte bulunur (Arjun ve ark., 2022). ***Hücresiz ekstrinsik sement***, sadece ekstrinsik lifler içerir ve köklerin servikal kısmında bulunur (Yamamato ve ark., 2010). ***Hücreli miks fibrilli sement***, sementoblast hücreleri ve ekstrinsik ve intrinsik lifleri içerir. ***Hücreli intrinsik sement,*** sementoblast hücreleri ve intrinsik fibrilleri içerir. Daha çok

kökün apikal kısmı ile ilişkilidir (Yamamato ve ark., 2016; Foster, 2017). ***Hücreli miks tabakalı sement,*** hücresel intrinsik fiber sement hücresiz ekstrinsik fibrili semente dönüşür (Arjun ve ark., 2022).

4.1.3. Periodontal ligament

Periodontal ligament (PDL), diş kökünü kaplayan sement ve soket duvarını oluşturan kemik arasında yer alan yumuşak bir bağ dokusudur ve dişlere destek sağlamak için görev yapar (Li ve ark., 2015). Genişliği 0,15 ile 0,38 mm arasında değişir. Kalınlığı yaşla birlikte giderek azalır (Buduneli, 2020). Koronal yönde, PDL dişetinin lamina propriyası ile devam eder ve dişetinden alveolar kemik kretini köke bağlayan kollajen lif demetleri (alveolar kret lifleri) ile ayrılır (Bosshardt ve ark., 2022). Periodontal ligament, esnekliği nedeniyle dişlere doğru gelen fizyolojik ve hatta travmatik kuvvetlere karşı bir amortisör görevi görmek gibi benzersiz işleve sahiptir. Ayrıca, çiğneme sırasında çenelerin uygun şekilde konumlandırılması için gerekli duyu reseptörlerine sahiptir (Buduneli, 2020). PDL matriksi, şekilsiz bir proteoglikan matriks içerinde bulunan kollajenden oluşur. Periodontal ligamentin esas lifi tip I kollajendir ve dişin hem alveolar kemiğine hem de sementine bağlanır. Bu lifler, karakteristik yönelimleri nedeniyle eğik lifler olarak adlandırılır (Hughes ve ark., 2015). PDL hücreler ve lifler arasındaki boşlukları dolduran temel madde içerir. Bu maddenin ana bileşenleri glikozaminoglikanlar ve glikoproteinlerdir. Ana glikozaminoglikanlar hyaluronik asit ve proteoglikanlardır. Periodontal ligamentin su içeriği yüksektir ve yaklaşık %70'e ulaşır (Hughes ve ark., 2015; Buduneli, 2020). Periodontal ligamentler, lezyonlara yanıt olarak sementoblastlara veya osteoblastlara farklılaşan progenitör hücreler içerir (PDLSC). PDLSC'ler, belirli koşullarda sementoblastlar, adipositler, odontoblastlar, kondrositler, miyotüpler, nöronlar, astrositler ve oligodendrositlere farklılaşabilir. PDL, sement ve dentinden farklı olarak vasküler bir yapıdır. PDL'deki fibroblastlar, anjiyogenezi (damar oluşumu) teşvik etmek için vasküler endotel büyüme faktörü (VEGF) gibi morfojenleri salgılar (Nakashima ve ark., 2019).

4.1.4. Alveolar kemik

Alveol kemik, mandibular ve maksiller kemiğin dişleri çevreleyen ve diş soketini oluşturan kısmıdır (Hughes ark., 2015). Alveol kemiği yaklaşık %23 inorganik bileşen, %37 organik matriks ve %40 sudan oluşan mineralize bir bağ dokusudur. Alveolar kemik, dişin kökleri etrafında sürekli olarak oluşur ve şekillenir (Ramalingam ve ark.,2020). Alveolar kemik, süngerimsi kemikle ayrılmış iki kortikal kemik plakasından oluşur. Kortikal plakalar kompakt kemikten oluşur (Şekil 6); burada lameller, yalnızca yüzey damarları tarafından sağlanamayacak kadar kalın olan kemiklere vasküler bir destek sağlayan kan damarlarının etrafında çevresel olarak düzenlenir. Kortikal plaklar ve soketi kaplayan kemik alveolar tepede,

genellikle mine-sement birleşiminin 2 mm altında buluşur (Reddy, 2017). Bazı bölgelerde alveol kemik incedir ve süngerimsi kemik yoktur. Süngerimsi kemiğin trabekülleri arasındaki boşluklar, yaşamın erken döneminde hematopoietik hücrelerden ve daha sonra yağ hücrelerinden zengin oluşan kemik iliği ile doldurulur. Kemiğin yüzeyleri, kemik oluşumundan sorumlu olan osteoblastlar ile döşelidir. Kalsifiye kemik dokusunda osteositler adı verilen kemik hücreleri kanaliküller yoluyla birbirleriyle teması sürdürürler; osteoklastlar kemik rezorpsiyonundan sorumludur (Gulabivala ve ark., 2014). Alveolar kemik, okluzal kuvveti dişlerden çeneye ileten ve dağıtan, dişler için en önemli destek dokusu olarak işlev görür. Kemik bir kez oluştuktan sonra yeniden şekillenme olarak bilinen bir süreçten geçer ve bu süreçte kemiğin varlığı boyunca değişir. Alveoler kemik kaybında periodontitis diş kaybının en yaygın nedenidir (Zhou ve ark., 2018).

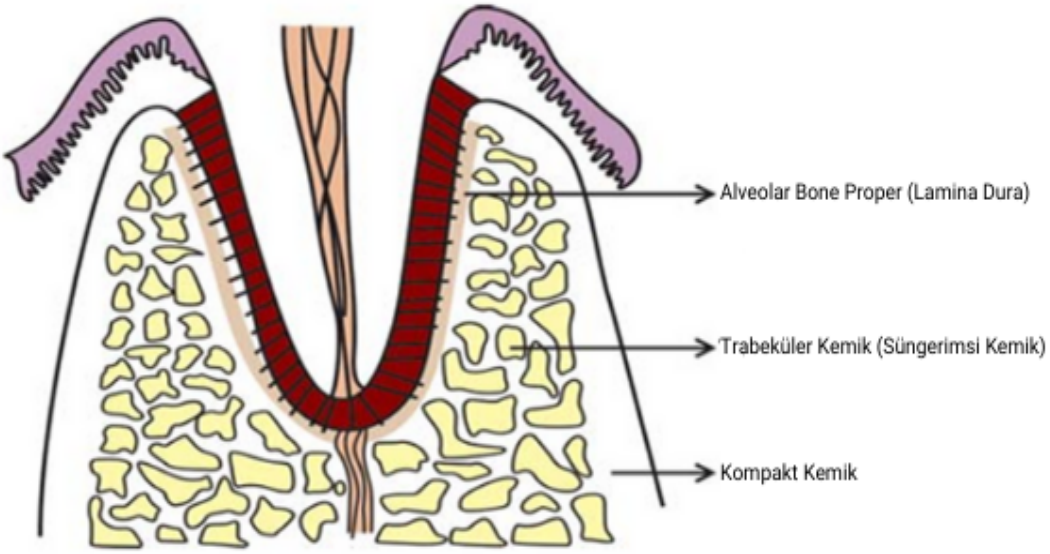

Şekil 6. Alveolar kemik (Buduneli, 2020 yararlanılarak hazırlanmıştır.)

4.2. Periodontal Hastalıklar

Periodontal hastalık, ataşman kaybı ve alveol kemiğinin yıkımı ile sonuçlanan periodontal dokuların bir hastalığıdır (Highfield., 2009). Periodontal hastalıklar, dişleri çevreleyen yumuşak doku, kemik ve dişin alveolar kemiğe tuttunmasını sağlayan kollajen liflerin çok çeşitli kronik enflamatuar durumlarını kapsar (Kinane, 2017). Periodontal hastalıklarda klinik belirtiler; dişeti enflamasyonu, sondalamada kanamanın (SK) artması, ataşman kaybı, sondalama derinliğinin (SD) artması, alveol kemiği kaybı, mobilite ve patolojik migrasyondur. Diş ve dişetleri üzerinde oluşan mikrobiyal bir biyofilm olan diş plağındaki bakteriler tarafından dişetinde belirli bölgelerde enflamasyon oluşur. Bu durum periodontal hastalıkların başlangıcı olan gingivitise sebep olur (Kinane, 2017). Gingivitis klinik ataşman kaybı (KAK) olmaksızın

gerçekleşir ve en sık görülen dişeti hastalığıdır (Bartold ve ark., 2000). Gingivitiste T lenfosit infiltrasyonu baskındır. Çoğu vakada geçici, ilerlemeyen ve geri dönüşümlüdür. Ancak, periodontitis olarak ilerleyebilir (Page ve ark.,1986).



Şekil 7. Periodontal hastalıklar (Borgnakke ve ark., 2018'den yararlanılarak hazırlanmıştır).

Periodontitis, destekleyici ve çevreleyen diş yapısının tahrip olmasına yol açan ve dişleri etkileyen, en yaygın hastalıklardan biridir. "Periodontitis" terimi iki kelimeden oluşur, "dişleri çevreleyen yapı" anlamına gelen "periodont" ve "iltihap" anlamına gelen "itis" (Mehrotra ve ark., 2019). Tedavi edilmediği takdirde dişeti, sement, periodontal bağ ve alveoler kemik ve nihai diş kaybı ile sonuçlanır (Hajishengallis ve ark., 2022). Şiddetli periodontitis 700 milyondan fazla insanı (dünya nüfusunun %11'i) etkiler ve bu da onu dünya çapında en yaygın kronik inflamatuar hastalıklardan biri yapar (Pan ve ark., 2019). Periodontitisin en karakteristik özelliği, osteoklastogenezisin aktivasyonu ve bunun sonucu olarak geri dönüşümsüz olan ve diş desteğinin kaybına yol açan alveoler kemiğin yıkımıdır (Könönen ve ark., 2019). Periodontitis, periodontiumun bütününün çene kemiğine kadar uzanan iltihaplanmasıdır. Periodontitisin patofizyolojisi, kronik iltihaba bağlı olarak önceden normal olan alveoler kemik, özellikle süngerimsi kemik, yer değiştirme ve yeniden şekillenmesi ile açıklanır. İltihaplanma sırasında beyaz kan hücreleri aktiftir ve osteoklastlar beyaz kan hücreleriyle ilişkilidir. Radyografide alveoler krestin azalan opaklık olarak gözlenir. Çiğneme ve estetiği tehlikeye atarak yaşam kalitesini etkiler. Bu nedenle, periodontitis ciddi bir halk sağlığı ve sosyo ekonomik sorun olarak ortaya çıkar (Hajishengallis ve ark., 2022). Birçok gingivitis lezyonunun periodontitise ilerlemediğini söylemek önemli olsa da dişeti iltihabı ve periodontitis aynı enflamatuar sürecin

bir devamı olarak kabul edilir. Yaş, cinsiyet, ırk ve kalıtsal faktörler, sigara ve şeker hastalığı periodontitis için önemli risk faktörleri arasında bulunmaktadır. (Bostancı ve ark., 2018).

4.2.1. Periodontal hastalıkların histopatolojisi

Periodontium dokuları dişeti, periodontal ligament, sement ve alveolar kemiği içerir. Bu dokular, dişi çene kemiğinin sert dokusuna sağlam bir şekilde bağlar ve diş arayüzündeki mukoza yüzeyinin bütünlüğünü korumada görev yapar. Tüm inflamatuar periodontal hastalıklar, bu dokularda patolojik değişikliklere neden olur. Bunların bazıları geri dönüşümlü iken bazıları ise dişi destekleyen periodontium ve alveolar kemik dokularının kaybına yol açar. Histopatoloji, periodontal araştırmalarda potansiyel olarak önemli rol oynar (Gillet ve ark., 1990). Periodontal hastalığın meydana gelmesi için bakteri gerekli olmasının yanı sıra, duyarlı bir konak hücreye de ihtiyaç vardır. Dental plak birikmesi nedeniyle dişeti ve periodontal dokularda immün-inflamatuar yanıt gelişir. İnflamatuar yanıt, başlangıçta konak dokularını dental plaktaki bakteriyel ürünlere karşı korumaya çalışır, ancak ağız hijyenine dikkat edilmemesi durumunda periodontal doku yıkımına yol açan aşırı bir yanıta dönüşebilir. (Pihlstrom ve ark., 2005). Bakterilerin çizgisel epitel tabakasına nüfuz edebildiği düşünülmemektedir fakat kimyasal ürünler aracılığı ile dişetinde bir enflamatuar yanıt oluşturabilirler. Bakteriler, dişetinin tüm hücresel ve destek dokularına zarar verebilen bir dizi enzim salgılar. Sonuç olarak, akut ve kronik enflamasyona benzer unsurları olan bir enflamatuar yanıt oluşur. Nötrofiller ve makrofajlar bağ dokusunda birikir ve dişeti çizgisine geçer (Fujita ve ark., 2018). Hatta dişeti dokusu klinik olarak sağlıklı görünse bile, mikrobiyal plakın sürekli varlığından dolayı hafif iltihaplıdır, çok sağlıklı durumda bile, dişetinde genellikle nötrofiller veya polimorfonükleer lökositlerden oluşan bir lökosit infiltrasyonu bulunur (Hegarty ve ark., 2019). Vasküler genişleme ve dolaşım artışı ile lenfositler ve plazma hücreleri dokular içinde ortaya çıkar (Fujita ve ark., 2018). Lökositlerin temel amaçları doku içinden geçerek dişeti oluğu bölgesine veya gingival cep içine göç ettikten sonra bakterileri öldürmek olan fagositoz yapan hücreler olmaktır. Nötrofiller, bakteriler tarafından salınan kemotaktik peptitler sayesinde periodontal cep veya dişeti çizgisine çekilirler. Bakteriler epitel hücrelerine zarar verdikçe, epitel hücrelerinin sitokinler adı verilen molekülleri salmasına neden olurlar. Böylelikle lökositleri de çizgiye çeker. Çizgi içindeki nötrofiller bakterileri fagosite edebilir ve sindirebilir. Eğer nötrofil bakteri yüküyle aşırı yüklenirse, degranüle olur veya patlar. Bu, nötrofillerden salınan toksik enzimlerden kaynaklanan doku hasarına sebep olur. Bu nedenle, nötrofiller hem yardımcı hem de potansiyel olarak zararlı olarak görülebilir. Bu durumlarda, gingival dokuda çok fazla iltihaplanma meydana gelir ve bu klinik olarak gingivit olarak görülür (Hegarty ve ark., 2019).

Periodontitis, klinik olarak epitelyumun kök yüzeyi boyunca apikal göçü, klinik bağlanma kaybını, derinleşmiş cep oluşumunu ve kemik kaybını içeren belirtilerle karakterizedir. Histopatolojik olarak, kronik gingivite benzer ve %50'den fazla plazma hücresi yoğunluğuna sahiptir (Brecx ve ark., 1988).



Şekil 8. Periodontitisin histopatolojisi (Bostancı ve ark., 2018'den yararlanılarak hazırlanmıştır.)

Histopatolojik olarak başlangıç seviyesinde, dişeti pleksusunun arteriyollerinin, kapillerlerinin ve venüllerinin genişlemesi görülür. Mikrovasküler geçirgenliğinde artış da meydana gelir. Başlıca özellikler, artmış bir kreviküler sıvı akışı ve vasküler pleksusun altındaki bağlantı ve oluk epitelinine doğru göç eden nötrofillerin görülmesidir. İltihab epitelin altındaki dişeti bağ dokusunun %5 ila 10'unu kaplar; kollajen kaybı, iltihab infiltrasyon alanına lokalizedir (Payne ve ark., 1975). Bu infiltrasyon alanı, sıvı, serum proteinleri ve iltihabi hücreler tarafından doldurulur.

Plak birikiminin yaklaşık olarak 7 günü geçmesinden sonra, başlangıç lezyonunun ilerlemesiyle birlikte mononükleer lökositlerden oluşan iltihabi bir infiltrat gelişir. Bağlantı epitelinin altındaki damarlar genişlemeye devam eder, ancak daha önce etkin olmayan kapiller sayısı artar. Lenfositler ve makrofajlar, lezyonun çevresinde baskın hücre tipleridir ve yalnızca seyrek sayıda plazma hücresi bulunur. Bu aşamada, infiltrat, dişeti bağ dokusunun yaklaşık %15'ini kaplar ve infiltrasyon bölgesindeki kollajen yok olması %60-70'e ulaşır (Seymaour ve ark., 1983).

Plak birikiminin 2 ila 3 hafta sonrasında, erken lezyon yerleşik lezyona dönüşür. Bu durumda etkilenen alanın boyutunda daha fazla artış ve lezyonun çevresinde plazma hücreleri ve

lenfositlerin baskınlığı görülür; makrofajlar ve lenfositler gingival cep lamina propriasında tespit edilebilir. Bağlantı ve oluk epiteli yoğun bir şekilde nötrofil infiltrasyonuna uğrar. Bağlantı ve oluk epiteli çoğalabilir ve bağ dokuya daha derinlere göç edebilir. Dişeti oluğu derinleşir ve bağlantı epitelinin koronal bölümü cep epiteline dönüşür. Cep epiteli diş yüzeyine bağlı değildir ve ağırlıklı olarak nötrofillerden oluşan yoğun bir lökosit infiltrasyonuna sahiptir (Munoz-Carrillo ve ark., 2019). Son olarak, ilerlemiş lezyonda, alveol kemiği ve periodontal ligamanın hasar görmesiyle diş eti dokusunun yapısı bozulur. Bu evrede plazma hücreleri baskın olmaya devam eder. İlerlemiş lezyon plazma hücreleri ve makrofajlardan oluşan daha yoğun enflamatuar infiltrat oluşumu, kök yüzeyine kollajen bağlanma kaybı ve alveol kemiğinin rezorpsiyonu ile karakterizedir (Page ve ark., 1976).

4.2.2. Periodontal hastalıkların etiyolojisi

Periodontal hastalıklar, hastalığa özel risk faktörleri ve yetersiz oral hijyen dahil olmak üzere birkaç faktörün sonucunda ortaya çıkar. Çoğu periodontal hastalığın ilerlemesinde temel etyolojik faktör, periodontal çatlaklarda ve dişeti kenarında mikroorganizmaların birikmesi olarak düşünülmektedir (Socransky ve ark., 1970). Risk faktörleri, sigara içme, kötü oral hijyen, diyabetes mellitus ve hamilelik gibi değiştirilebilir risk faktörleri ya da yaş ve kalıtım gibi değiştirilemeyen risk faktörleri olarak alt bölümlere ayrılabilir. Yetersiz oral hijyen uygulamaları, periodontal hastalıkların başlangıcında ve gelişiminde önemli bir rol oynar. Yanlış oral hijyen teknikleri, bakteri ve plak birikimine yol açarak gingivitisi başlatır ve potansiyel olarak periodontitise ilerler (Nazir ve ark., 2017). Periodontal hastalıkların ilerlemesinden sorumlu olan anaerobik organizmalar, periodontiumun daha derin bölgelerine yerleşebilir ve yıkıcı etkilerini gerçekleştirebilirler. Periodontitiste bulunan ana bakteriler arasında Aggregatibacter actinomycetemcomitans, *Porphyromonas gingivalis*, *Treponema denticola* ve *Tannerella forsythia* yer alır. Periodontal hastalıkların en dikkate değer önemli değiştirilebilir risk faktörü tütün kullanımıdır. Tütün kullanımı, periodontal hastalıklar için riski 5-20 kat artırabilir (Bergström ve ark., 2004). Diyabetes mellitus, periodontal hastalıklara sebep olan faktördür. Bu hastalık, yara iyileşmesinin bozulması gibi periodontal oluşumu artıran bazı patolojik süreçlerle ilişkilidir (Douglass., 2006). Hamilelik, hormon seviyelerinde dalgalanmalara neden olan değişikliklerle ilişkilidir ve gingivitis ve periodontitis ile ilişkili olan iltihabi bir yanıtı teşvik ettiği gösterilmiştir. Hem hipoöstrojenizm hem de hiperöstrojenizm gingivite sebep olabileceği gösterilmiştir (Grodstein ve ark.,1996). Yaş, literatürde ayrıntılı bir şekilde ele alınan değiştirilemeyen bir periodontal hastalık risk faktörüdür. Yaşlı bireylerin plak birikimine karşı daha şiddetli bir iltihabi yanıtı olduğu ve yanıtın daha fazla sayıda inflamatuar hücre içerdiği gösterilmiştir (Nazir ve ark., 2017). Genetik faktörler de periodontal hastalıkların

oluşmasında ve seyrinde önemli rol oynar. Hastalığı önleme ve erken teşhis genetik faktörlerin belirlenmesi etkili olabilir (Genco ve ark., 2013). Genetik faktörlere odaklanarak, şu anda en az 65 gendeki varyantların, periodontitis ile ilişkili olduğu öne sürülmüştür (Loos ve ark., 2020).

4.2.3. Periodontitisin sınıflandırılması

Agresif periodontitis (AP) hakkındaki 1999 konsensus raporu, bu hastalık formunun spesifik özelliklerini tanımladı ve vaka tanımı için majör ve minör kriterlerine ek olarak lokalize periodontitisin genelleştirilmiş formlarından ayırt edilmesi için dağılım özelliklerini önerdi. Periodontitis vakaları "agresif" ve "kronik" olarak sınıflandırıldı (Lang ve ark., 2018).

Yeni sınıflamanın çalışmaları 2015'te başlamış; 9-11 Kasım 2017'de Chicago'da 2017 Dünya Workshop'unda sunulmuştur. Dünya Workshop'nun müzakereleri ve fikir birliği raporlarının ardından 2018'de yeni bir periodontal hastalık ve durum sınıflandırması tanıtıldı. O zamandan bu yana, eğitim kurumları ve periodontal topluluk yeni sınıflandırmayı kullanmaya başladı. Ön görülen ilkelere göre ve daha geniş dişhekimliği camiasına, yardımcı sağlık uzmanlarına, hastalara ve diğer çevreler yayma çabaları devam etmektedir (Kornman ve ark., 2020).

American Academy of Periodontology (AAP) ve European Federation of Periodontology (EFP) den kurulan organizasyon komitesinde 19 adet derleme oluşturulmuştur. Yeni sınıflandırma, evreleme ve derecelendirme yaklaşımı kullanarak hem hastalığın şiddetini/boyutunu hem de ilerlemeyi yakalayarak, geçmiş hastalık deneyimini ve gerekli tedavilerin karmaşıklığını göz önünde bulundurup periodontitisi çok boyutlu olarak daha da karakterize eder (Tonetti ve ark., 2018).

Daha önce "kronik" veya "agresif" olarak tanınan hastalık formlarının artık tek bir kategori "periodontitis" altında gruplandırıldığı ve çok boyutlu bir evreleme ve derecelendirmeye dayalı olarak daha da karakterize edildiği yeni bir periodontitis sınıflandırma şeması benimsenmiştir. Evreleme, büyük ölçüde hastalığın ortaya çıkıştaki şiddetine ve ayrıca hastalık yönetiminin karmaşıklığına bağlıdır (Tablo 1); derecelendirme ise, periodontitis ilerleme oranının geçmişe dayalı bir analizi de dahil olmak üzere hastalığın biyolojik özellikleri hakkında ek bilgi sağlar. (Tablo 2) (Papapanou ve ark., 2018).

Bir periodontitis vakası, genellikle radyografik kemik kaybı veya sondalama ile ölçülen interproksimal klinik ataşman kaybı ölçümlerine göre tanımlanır. Periodontitisin için diğer anlamlı tanımların arasında cep derinliği belirli eşiklerin üzerinde olan dişlerin sayısı ve oranları periodontitis nedeniyle kaybedilen diş sayısı, kemik içi lezyonlu diş sayısı ve furkasyon lezyonlu diş sayısı yer alır (Sanz ve ark.,2020).

Tablo 1. Periodontitis evreleri (Papapanou ve ark., 2018'den yararlanılarak hazırlanmıştır).

Periodontitis evreleri		Evre 1	Evre 2	Evre 3	Evre 4
Şiddet	İnterdental KAK en büyük kaybın olduğu yerde	1 ila 2 mm	3 ila 4 mm	≥5 mm	≥5 mm
	Radyografik kemik kaybı	koronal üçüncü (<15%)	koronal üçüncü (15% ila 33%)	Kökün orta üçte birine ve ötesine uzanan	Kökün orta üçte birine ve ötesine uzanan
	Periodontal nedenli Diş kaybı	Periodontitis nedeniyle diş kaybı olmaması		≤4 dişin periodontitisine bağlı diş kaybı olması	≥5 dişin periodontitisine bağlı diş kaybı olması
Karmaşıklık	Yerel	Maksimum tarama derinliği ≤4 mm Çoğunlukla yatay kemik kaybı	Maksimum tarama derinliği ≤5 mm Çoğunlukla yatay kemik kaybı	Aşama 2 karmaşıklığına ek olarak: ≥6 mm sondaj derinliği Dikey kemik kaybı ≥3 mm Furkasyon tutulumu sınıf 2 veya 3 Orta sırt kusuru	Aşama 3 karmaşıklığına ek olarak: Aşağıdakilerden dolayı karmaşık rehabilitasyon ihtiyacı: Çiğneme disfonksiyonu Sekonder oklüzal travma (diş hareketlilik derecesi ≥2) Şiddetli sırt kusuru ısırık çökmesi, sürüklenme, alevlenme 20'den az kalan diş (10 karşıt çift)
Kapsam ve dağıtım	Tanımlayıcı olarak aşama ekle	Her aşama için, kapsamı lokalize (dahil olan dişlerin <%30'u), genelleştirilmiş veya azı/kesici diş modeli olarak tanımlayın.			

Tablo 2. Periodontitis dereceleri (Papapanou ve ark., 2018'den yararlanılarak hazırlanmıştır).

Periodontitis derecesi			A Derecesi: Yavaş ilerleme hızı	B Derecesi: Orta derecede ilerleme hızı	C Derecesi: Hızlı derecede ilerleme hızı
Birincil kriterler	İlerlemenin doğrudan kanıtı	Uzunlamasına veriler (radyografik kemik kaybı veya KAK)	5 yıl boyunca kayıp olmadığının kanıtı	5 yılda <2mm	5 yılda ≥2mm
	Dolaylı ilerleme kanıtı	% Kemik kaybı/yaş	<0.25	0.25 ila 1.00 arası	>1.00
		Vaka fenotipi	Düşük düzeyde yıkıma sahip ağır biyofilm birikintileri	Biyofilm birikintileri ile orantılı yıkım	Biyofilm birikintileri, hızlı ilerleme ve/veya erken başlangıçlı hastalık dönemlerini düşündüren spesifik klinik modeller (örn. azı dişi/kesici diş modeli; standart bakteriyel kontrol tedavilerine beklenen yanıtın olmaması) göz önüne alındığında, yıkım beklentiyi aşıyor
Derece Belirleyiciler	Risk Faktörleri	Sigara Kullanımı	Sigara Kullanmayan	Günde <10 sigara içen	Günde >10 sigara içen
		Diyabet	Normoglisemik / diyabet tanısı yok	Diyabetli hastalarda HbA1c < %7.0	Diyabetli hastalarda HbA1c > %7.0

4.3. Matris Metalloproteinaz-1

Matris metalloproteinazlar (MMPs), tüm hücre dışı matris proteinlerini parçalayabilen ve bir dizi biyoaktif molekülü işleyebilen endopeptidazlardır. Matris metalloproteinazlar, tüm kollajen, fibronektin ve proteoglikanlar türleri dahil olmak üzere tüm ekstrasellüler matriks

(ECM) bileşenlerini parçalayabilir. Tüm MMP'ler hücrelerden inaktif pro-enzimler olarak salgılanır ve N-terminal pro-peptit alanının proteolitik bölünmesinden sonra ECM'de aktive olur (Planello ve ark., 2011). Hücre proliferasyonu, farklılaşması, göçü ve ölümü ile hücre-hücre etkileşimleri gibi birçok önemli süreçte rol oynadıkları bilinmektedir. Çalışmalar ayrıca matriks metalloproteinazlar için kemokinler, büyüme faktörleri ve reseptörler gibi birçok matris dışı substrata da etki ettiği ortaya çıkarmıştır. Matris metalloproteinazların çok çeşitli fizyolojik ve patolojik süreçleri etkilediği gösterilmiştir (Groeger ve ark., 2015). Matris metalloproteinazlar hücre dışı matrisin patolojik yıkımındaki rolleri ve periodontal inflamasyonla ilgili immün yanıtlardaki rolleri nedeniyle periodontitis ile ilişkili doku parçalanmasında en önemli sebeptir (Ding ve ark., 2015). Matris metalloproteinazlar embriyonik gelişim, morfogenez, anjiyogenez ve doku onarımı sırasındaki fizyolojik olaylarda önemli bir rol oynar ve yumurtalık kanseri, ateroskleroz ve osteoartrit gibi çeşitli hastalıklarda aşırı eksprese edilir. ECM'yi yıkma yetenekleri nedeniyle, MMP'ler çeşitli hastalık ilerlemesi ve gerileme yollarında etkin rol oynar (Luczyszyn ve ark., 2012).

Matris metalloproteinaz-1 (MMP-1), doğal interstisyel kollajen tip I ve III'ü parçalayabilen 55 kDa'lık bir enzimdir ve bağ dokusu hücreleri, makrofajlar ve tümör hücreleri tarafından her yerde sentezlenir ve salgılanır (Kanamori ve ark., 1999). MMP1 veya doku içi kollajenaz, matris metalloproteaz ailesinin bir üyesidir, hücre dışı çinkoya bağlı endopeptidazlar, her tür hücre dışı matris proteininin yeniden şekillenmesinde ve yok edilmesinde önemli bir rol oynar (Dienga ve ark., 2022) Periodontal olarak sağlıklı dokularda matriks metalloproteinaz 1 ekspresyonu esas olarak dişeti epiteli ile sınırlıdır. Periodontitiste, matriks metalloproteinaz-1 lokalize ekspresyon gözlemlenmiştir (Groeger ve ark., 2015). MMP-1'in periodontal hastalıklarda ECM'yi bozduğu bildirilmiştir. Yapılan çalışmalarda MMP-1 agresif periodontitiste hasara sebep olan ana kollajenazdır. Kanıtlar, dişeti oluğu sıvısı ve tükürükteki MMP-1 miktarlarının periodontal hastalık sırasında arttığını ve periodontal tedaviden sonra azaldığını göstermektedir (Balli ve ark., 2016).

4.4. Kollajen

Kollajenler, hücreler tarafından yapısal bütünlük ve çeşitli diğer işlevler için kullanılan hücre dışı matriks moleküleridir (Gordon ve ark., 2010). Yapısında bulunan en yoğun proteinler glisin, prolin ve hidroksiprolindir. Memelilerde en bol bulunan proteinlerdir (toplam protein kütlesinin %30'u) (Ricard-Blum ve ark., 2023). Kollajen fibroblastlar, kondroblastlar, osteoblastlar, odontoblastlar ve diğer hücreler tarafından sentezlenir. Çeşitli kollajen türleri kanıtlanmıştır. Kollajen tipleri, omurgalılarda (I–XXVIII) Romen rakamlarıyla numaralandırılmış 29 üyeden oluşur (Gara ve ark., 2008; Shenoy ve ark., 2022). Retiküler lifler

Tip III kollajenden yapılırken, ana lifler birincil olarak Tip I kollajenden oluşur. Tip IV kollajen bazal laminada görülür. Derideki gerilme ve bağlarda çekmeye karşı direnç gibi dokuların moleküler mimarisine, şekline ve mekanik özelliklerine katkıda bulunarak yapısal bir rol oynarlar (Ricard-Blum ve ark., 2023). Kollajen lifleri, cilt, kemik, tendonlar, kaslar ve kıkırdak gibi diğer vücut dokularını birbirine bağlar ve destekler. Ayrıca iç organları destekler. Kollajen türleri hemen hemen vücudun her yerinde bulunur (Kaur ve ark., 2014).

Sement hem inorganik (%46) hem de organik maddeden oluşur. Organik matriks esas olarak yüzde 90 Tip I kollajen, yüzde 5 Tip III kollajenden oluşur (Reddy, 2011). Periodontal ligamentte Tip I (%80), Tip III (%20) ve az miktarlarda Tip IV, V, VI ve XII kollajen bulunur. Pulpadaki kollajenin yaklaşık %56'sı Tip I ve %41'i Tip III'tür. Pulpanın kollajen içeriği yaşla birlikte artarken, Tip I ve Tip III arasındaki oran sabit kalır ve kollajen lifler demetler halinde organize olur. En yüksek kollajen konsantrasyonu genellikle pulpanın apikal kısmında bulunur. Dişeti bağ dokusunun %99'u Tip I ve Tip III kollajenden oluşur. Kollajen Tip I, dişeti dokularına çekme kuvveti sağlar. Tip IV ve VII, bazal laminanın temel kollajenidir. Lamina lucida, Tip IV kollajeni epitel hücrelerine yapıştıran Laminin adlı bir glikoproteinden oluşur. Lamina densa, her iki tarafında bir Glikozaminoglikan (GAG) Heparan Sülfat ile kaplanmış tip IV kollajenden oluşur (Kaur ve ark., 2014).

4.5. Genetik

4.5.1 Genetik temel ilkeler ve kavramlar

Genetik, kalıtımı ve çeşitliliği inceleyen bir bilim dalıdır. Genetik bir bilim dalı olarak 20. yüzyılın başında ortaya çıkmıştır. Genetik canlıların kendilerine özgü tüm karakterlerinden sorumlu olan maddenin yapı ve işlevinin ne olduğu ve bireyin karakterlerini nasıl kazandığı inceler. Genetik, bireylerin karakterlerini döllerine nasıl geçirdikleri, kalıtımın nasıl gerçekleştiğini, doğada canlılarda gözlenen büyük çeşitliliğin nedenlerini araştırır. (Temizkan ve ark., 2021). Genetik bilgi, DNA tarafından taşınır. DNA, nükleotit adı verilen yapı taşlarından oluşan bir polimerdir. Her nükleotit bir şeker, bir fosfat ve bir baz - adenin (A), timin (T), sitozin (C) veye guanin (G) içerir (Allison, 2021). DNA'nın üç boyutlu yapısı, ortak bir eksen etrafında dolanan ve çift sarmal oluşturan iki uzun sarmal şeritten oluşur. DNA'nın bilgi taşıyan kısmı, tipik olarak 5000 ila 100.000 nükleotit uzunluğunda ki gen birimlerine bölünmüştür. Ökaryotik hücrelerdeki DNA'nın çoğu, kromozomlar olarak bilinen yapılarda katlanmış olarak çekirdekte yer alır. Her kromozom, belirli proteinlerle ilişkili tek bir doğrusal DNA molekülü içerir. Sağlıklı bir insan somatik hücresinde 46 kromozom bulunur. Bu kromozomların yarısı ve dolayısıyla genlerin yarısı anne ; diğer yarısı, babaya aittir (Lodish, 2000). İnsanlarda neredeyse tüm çekirdekli hücreler diploid olduğundan, insan genomu da

diploiddir ; ancak sperm ve yumurta içeren germ hücreleri haploiddir. İnsan genomu, evrim boyunca büyük ölçüde iyi korunmuş bir yapıdır. Tüm insanlar en az %99,5 sekans benzerliği paylaşmaktadır ; yani, herhangi iki insanın genomları en az %99,5 oranında özdeştir. İki insan arasında yalnızca yaklaşık %0,5 oranında genom farklılığı bulunur. İnsan genomunun yaklaşık %0,1-%0,5'ini oluşturan dizilim farklılıkları veya genetik varyasyonlar, epigenetik modifikasyonlarla birlikte, herhangi iki birey arasında var olan fenotipik çeşitliliğini oluşturur. Bu fenotipik varyasyonlar, boy, göz, saç ve cilt rengi gibi özelliklerdeki farklılıkları içerirken çeşitli hastalıklara duyarlılık ve hatta diğerlerinin yanı sıra patojenlere, kimyasallara, ilaçlara ve aşılara yanıt ile ilişkilendirilir.

Nükleer DNA veya mitokondriyal DNA'da oluşabilen bu varyasyonlar iki ana tipten oluşur: basit nükleotid varyasyonları (SNV'ler) ve yapısal varyasyonlar (SV'ler).

SNV'ler ; tek nükleotit polimorfizmlerini (SNP'ler), küçük indelleri (eklemeler ve silmeler), değişken sayıda ardışık tekrarlar (VNTR'ler) ve kısa ardışık tekrarlardan (STR'ler) oluşur (Banday ve ark 2022).

4.5.2 Tek nükleotid polimorfizmi

Tek nükleotid polimorfizmlerinin (SNP'ler), insan genomunda ortalama olarak her 250-1000 baz çiftinde bir kez meydana gelir ve insan genomunun DNA dizisi varyasyonlarının yaklaşık %90' ını oluşturduğu tahmin edilmektedir (Zhang ve ark., 2020). En yaygın polimorfizmler, tek nükleotid polimorfizmleridir (SNP'ler). SNP'ler genellikle herhangi belirli konum için yalnızca iki alele sahiptir. Herhangi iki genom arasında yaklaşık 3 milyon fark veya tüm insan popülasyonlarında tahmini 10 milyon alel ile yaklaşık olarak her 1000 bp'de bir meydana gelirler (Wayandt ve ark., 2017). SNP'ler genomlardaki kararlı genetik varyasyonlardır. SNP'lerin bir gende veya bir düzenleyici bölgede yaygın olarak bulunması, genellikle önemli özelliklerle ilişkili tanımlanmış genler için biyolojik belirteçler görevi görür (Zhang ve ark., 2020). Genomik DNA'daki bir baz değişikliğinin SNP olarak kabul edilebilmesi için, en az sıklıkta olan allel frekansının %1 veya daha fazla olması gerektiği düşünülmektedir. Prensip olarak, bir dizi uzantısının her konumunda, dört olası nükleotit bazından herhangi biri mevcut olabilse de, pratikte SNP'ler genellikle bialeliktir (Vignal ve ark., 2002). SNP'lerin yüksek yoğunluğu ve mutasyonel stabilitesi, popülasyon genetiği ve kompleks hastalıklar için duyarlılık genlerinin haritalanması gibi alanlarda kullanışlı DNA işaretçileri olmalarını sağlar. Bu tür çalışmalar, büyük sayıda örnek üzerinde geniş bir işaretçi setinin analizini gerektireceğinden, SNP genotipleme için hızlı, basit, düşük maliyetli ve yüksek verimli yöntemlerin geliştirilmesi önem kazanmıştır. Bu nedenle, İnsan Genom Projesi'nin yeni hedeflerinden biri de bu tür tekniklerin geliştirilmesidir (Ye ve ark., 2001).

4.6. Periodontitis ve Polimorfizm İlişkisi

Gen polimorfizmlerinin analiz edildiği çeşitli çalışmalar yapılmış ve bazılarının periodontitis ile ilişkisi kanıtlanmıştır. Bugün en az 65 gen oral hastalıklar ile ilişkilidir (Loos ve ark., 2020). Yapılan çalışmalarda tüm bağ doku komponentleri arasında en hızlı yıkıma uğrayan proteinin kolajen olduğu görülmektedir (Sodek., 1977). Ayrıca şiddetli derecede iltihaplı dişeti dokularında kollajen miktarının normal dişeti dokularına kıyasla %20 oranında azaldığı bildirilmiştir (Chandran ve ark.,2021). Kemiğin majör kemik proteinlerini kollajeni kodlayan kollajen tip I alfa1 (*COLIA1*) geninin polimorfizmleri, düşük kemik mineral yoğunluğu ve sistemik kemik kaybının yanı sıra periodontitis ve alveoler kemik kaybı ile ilişkilendirilmiştir (Agrawal ve ark., 2023). Periodontitis sırasında dişeti bağ dokusunun bozulması, enzimler, aktivatörler, inhibitörler, sitokinler ve büyüme faktörleri gibi düzenleyici moleküllerin etkileşimlerinin bozulması nedeniyle de ortaya çıkabilir (Séguier ve ark., 2001). Dişeti dokusundaki kollajenin yıkımının monositler, makrofajlar, lenfositler, polimorfonükleer lökositler gibi enflamatuar hücrelere ve konak hücreleri tarafından eksprese edilen matriks metalloproteinazlara (*MMP'ler*) bağlı olduğu kabul edilmektedir (Luczyszyn ve ark., 2012). Ekstraselüler matriksi ve bazal membranı yıkan MMPlerin birçok tipi iltihaplı periodontal dokularda gözlemlenmiştir ve periodontal hastalıklarda doku yıkımında önemli rol oynadıkları düşünülmektedir. Fibroblast tipi kollajenaz (MMP-1), periodontal ekstraselüler matriksinde en fazla bulunan kolajen tip I ve III'ü parçalayabilen başlıca proteolitik enzimdir (Loo ve ark.,2 011). *MMP* genlerindeki genetik varyasyonlar, transkripsiyon ve protein üretim düzeylerini etkileyerek, periodontitis gelişimine sebep olabilir (Cao ve ark., 2005). Yapılan son çalışmalar, iltihaplı dişeti hastalığında gözlenen kollajen kaybının, MMP enzimlerinin yıkıcı etkisine ek olarak kolajen sentezinden de kaynaklanabileceğini düşündürmüştür (Page ve ark., 1974).

4.6.1. Kollajen tip I alfa1 (rs1800012) polimorfizmi

İnsan vücudundaki kollajenin en büyük çoğunluğu tip I, II ve III kollajenler oluşturur. Tip 1 kollajen vücutta en çok bulunan protein türüdür. Fibroblastlar, osteoklastlar ve odontoblast tarafından sentezlenir. 2:1 oranında kollajen 1a1 ve kollajen 1a2 polipeptitlerinden oluşur. Bu polipeptitiler ise *COL1A1* ve *COL1A2* genleriyle kodlanır. *COL1A1* geni 17q21.33 kromozomu üzerinde yer alır (Bulğay ve ark., 2021). Kollajen tip I alfa1 *COL1A1* gen bölgesinde meydana gelen tek nükleotid polimorfizmleri, *COL1A1* ekspresyonunu değiştirebilir ve böylece COL1A1'in özelliğini etkileyebilir (Wang ve ark., 2017). Kollajen tip I genindeki tek nükleotid polimorfizmleri bağ dokusu bozukluğu ile ilişkili olduğu gösterilmiştir (Stępień-Słodkowska ve ark., 2013). *COL1A1* genindeki çeşitli polimorfizmler arasında en sık çalışılan polimorfizm +1245G/T polimorfizmi (rs1800012, Sp1) olmuştur, *COL1A1*'in ilk intronu içinde yer alan ve

Sp1 transkripsiyon faktörü için bir bağlanma bölgesini etkileyen bir G ila T polimorfizmidir (Wang ve ark., 2017). Sp1 transkripsiyonel faktöründen sorumlu olan 1245 pozisyonunda, timin (T) ve guanin (G)'nin tek nükleotid yer değiştirmesini içerir. Tip I kollajen özelliklerinin değişmesi sonucunda transkripsiyonel faktör Sp1 gücünde yükselmeye ve protein alfa 1 miktarının artmasına neden olur (Nekhanevych ve ark., 2018).

Kemiğin majör kemik proteinlerini kodlayan *COLIA1* ve osteokalsin genlerinin polimorfizmleri, düşük kemik mineral yoğunluğu ve sistemik kemik kaybının yanı sıra periodontitis ve alveoler kemik kaybı ile ilişkilendirilmiştir. *COLIA1* polimorfizmi, düşük kemik mineral yoğunluğu ziyade artmış kemik kırılganlığının bir belirteci olarak da tanımlanmıştır (Agrawal ve ark., 2023).

4.6.2. Matriks Metalloproteinaz-1 (rs1799750) polimorfizmi

MMP-1, periodontal doku matriksinin en bol bulunan bileşenleri olan tip I ve III kollajen liflerini parçalama kapasitesine sahip ana enzimdir. MMP transkripsiyonunun ve aktivasyonunun düzensizliği, periodontal hastalıklarda patolojik süreçlere yol açabilir. MMP'ler, periodontal hastalık boyunca yıkıcı süreçlerde aktif rol oynar. *MMP-1* geninin promotör bölgesinde polimorfik lokuslar tanımlanmıştır. Bu polimorfik bölgelerin *MMP-1* ekspresyonundaki kalıtsal farklılıkları açıklayabileceği düşünülmektedir (Repeke ve ark., 2009) 11. kromozomun (11q22.3) uzun kolunda bulunan matriks metalloproteinaz 1 (*MMP-1*) geni, kondrositler, fibroblastlar, epitel ve endotel hücreleri ve tümör hücreleri gibi çeşitli hücrelerde eksprese edilir. Rs1799750, *MMP-1* geninin önemli bir intron varyantıdır (Geng ve ark., 2018). *Matriks Metalloproteinaz-1* (rs1799750) SNP, bir guaninin (G) (1G/2G) eklenmesi veya silinmesinden kaynaklanmaktadır. *MMP1* geninin promotör bölgesindeki varyasyonlar, MMP-1 ekspresyonundaki kalıtsal farklılıkları açıklar ve sonuç olarak belirli patolojilere duyarlılığı etkileyebilir (Astolfi ve ark., 2006). *MMP1* gen promotörünün (*MMP1*- 1607, rs:1799750) spesifik tek nükleotid polimorfizmi -1607 pozisyonu, özellikle artan *MMP-1* mRNA transkripsiyonel aktivitesi ile ilişkilidir (Repeke ve ark., 2009). MMP-1 için gen transkript seviyelerinin ve proteinin, periodontitisli dişeti dokularında sağlıklı diş etlerine göre önemli ölçüde yükseldiğini saptanmıştır ve tek nükleotid polimorfizmlerinin (SNP'ler) de belirli tiplerde periodontitis ile bağlantılı olduğu gösterilmiştir (Hou ve ark. 2013). Patolojik durumlarda, *MMP-1* ekspresyon seviyesi önemli ölçüde artarak anormal bağ dokusu yıkımına neden olur (Geng ve ark., 2018).

5. GEREÇ ve YÖNTEM

5.1. Hasta Popülasyonu

Araştırma Marmara Üniversitesi Tıp Fakültesi Klinik Araştırmalar Etik Kurulunda 09.06.2022 tarihinde 09.2022.801 no ile onaylanmıştır. Çalışma protokolü, Helsinki Deklarasyonu 2 (2015) kılavuzuna uygun olarak hazırlanmıştır. Marmara Üniversitesi Dişhekimliği Fakültesi Periodontoloji Anabilim Dalı'na başvuran, seçim kriterlerine uygunluk gösteren hastalara herhangi bir işlem yapılmadan önce çalışmanın amacı ve içeriği hakkında sözlü ve yazılı bilgi verildi. Çalışmanın herhangi bir aşamasında gerekçe göstermeden çalışmadan ayrılabilecekleri ve bu durumun periodontal tedavilerini etkilemeyeceği söylendi. Özel olarak hazırlanmış gönüllü bilgilendirme formu hastaya verilerek açıklamalar yapıldı. Takiben gönüllü onay formu hastaya imzalatıldı. Hastanın çalışmaya dahil olması, katılmayı kabul etmemesi ya da çalışma dışı kalması durumunda, alacağı tedavide veya postoperatif bakımda herhangi bir değişiklik olmamıştır. Çalışmayı kabul eden hastalara herhangi bir ödeme yapılmamıştır.

5.1.1 Tüm gruplar için dahil edilme kriterleri

- Çalışmaya katılmaya gönüllü olması
- Hamilelik ve laktasyon döneminde olmaması
- Son 3 ay içerisinde antibiyotik ve antienflamatuvar ilaç kullanmamış olması
- Son 6 ay içerisinde periodontal tedavi görmemiş olması
- Herhangi bir sistemik ve genetik hastalığının bulunmaması
- Son 6 ay içinde periodontal dokuları etkileyebilecek bir ilaç kullanmamış olması
- Hastaların 18 yaş ve üzerinde olması

5.1.2 Araştırmadan çıkarılma kriterleri

- Alınan örneklerin uygun koşullarda saklanamaması ve hasar görmesi
- Sağlıklı bulunan hastanın daha sonradan sistemik bir hastalığının başlaması

5.1.3 Sağlıklı grubu- kan alınan hastalar için dahil edilme kriterleri

- Periodontal ve sistemik açıdan sağlıklı olması
- Klinik enflamasyon görüntüsü ve periodontitishikayesi olmayan, klinik ataşman ve kemik kaybı olmayan, Sondalama kalınlığı < %10, sondalama derinliği ≤ 3 mm olan, mevcut 28 daimi dişinde klinik olarak yaygın çürük ve restorasyon olmayan bireyler dahil edilecektir.

- Sağlıklı Grubu- Dişeti dokusu alınan hastalar İçin Dahil Edilme Kriterleri
- Periodontal ve sistemik açıdan sağlıklı olması
- Kron boyu uzatma işlemi endikasyonu olması

5.1.4 Periodontitis grubu- kan alınan hastalar için dahil edilme kriterleri

- Periodontal ve Peri-İmplant Hastalıkları ve Koşullarının Sınıflandırılmasına İlişkin 2017 Dünya Çalıştayı'na göre Evre III Derece B veye C Periodontitis tanısı olması.
- Evre III periodontisis teşhisi için 3. Molar dişler hariç en az 20 dişe sahip, KAK $5 \geq$ mm, sondalama derinliği $6 \geq$ mm, radyografik kemik kaybı kökün orta 1/3'üne kadar ilerlemiş olan bireyler dahil edilecektir. Grade B, için periodontal olarak en çok etkilenmiş diş esas alınarak değerlendirilecek olup, % kemik kaybı/yaş oranı (0.25-1.0) olan bireyler dahil edilecektir. Derece C periodontisis için periodontal olarak en çok etkilenmiş diş esas alınarak değerlendirilecek olup, % kemik kaybı/yaş oranı > 1 olan bireyler dahil edilecektir. (Papapanou ve ark, 2018)
- Genetik bir hastalığı bulunmaması.

5.1.5 Periodontitis grubu- dişeti dokusu alınan hastalar için dahil edilme kriterleri

- Periodontal ve Peri-İmplant Hastalıkları ve Koşullarının Sınıflandırılmasına
- İlişkin 2017 Dünya
- Çalıştayı'na göre Evre III Derece B veye C Periodontitis tanısı olması
- Genetik bir hastalığı bulunmaması
- Periodontal flap operasyonu endikasyonu olması

5.1.6 Sağlıklı kontrol grubu- dişeti dokusu alınan hastalar için dahil edilme kriterleri

- Periodontal ve sistemik açıdan sağlıklı olması
- Kron boyu uzatma işlemi endikasyonu olması

5.2 Çalışma Grupları

Çalışamaya katılan toplam 190 gönüllü 2 ana gruba ayrılmıştır.

Periodontitis Grubu (Evre III Derece B veya C, n=95): Periodontitis teşhisi koyulan 83 hastadan tedavi sırasında kan örneği alındı. Ayrıca periodontitis teşhisi koyulan 12 hastadan hem kan hem de cerrahi flep operasyonu sırasında atılacak olan dişeti dokuları alınmıştır.

Sağlıklı Kontrol Grubu (n=95): Periodontitis teşhisi konulmayan sağlıklı 83 bireylerden kan örneği alındı. Ayrıca 12 sağlıklı bireyden hem kan hem de kron boyu uzama operasyonu sırasında atılacak dişeti dokuları alınmıştır.

5.3. Çalışmanın Gücü

Çalışmada kullanılacak doku sayısı kurulan hipotezin anlamlılık seviyesi ve etki büyüklüğü dikkate alınarak Instat+ 3.36 programı ile hesaplanmıştır. Referans alınan çalışmada elde edilmiş G grubunda (46.00±5,00), ve P grubundaki (26.00±10,00) kollajen liflerin alan franksiyon ortalamaları baz alındığından effect size 3.12 (çok yüksek etki düzeyi) bulunmuştur (Séguier ve ark., 2001). Çalışmada anlamlı fark bulabilmek için α=0.05, 1-β=0.95 iken yani hata miktarı 0.005 ve testin gücü (power) %95 iken örneklem genişliği her iki grupta da minimum 7 olarak hesaplanmıştır (Séguier ve ark. 2000). Çalışmada kullanılacak kan örneği sayısı kurulan hipotezin anlamlılık seviyesi ve etki büyüklüğü dikkate alınarak G-Power 3.1.9.4 programı ile hesaplanmıştır. Referans alınan çalışmada diğer gruplara kıyasla χ2 testi ile P<0,05'te istatistiksel olarak anlamlı olan Alel frekansı yani belirli alellerin toplam alel sayısına oranı baz alınmıştır. Hasta grubunda (0.7030) ve sağlıklı grupta (0.8712) baz alınmıştır (Loo ve ark., 2011). Çalışmada anlamlı fark bulabilmek için α=0.1, 1-β=0.90 iken yani hata miktarı 0.01 ve testin gücü (power) %90 iken örneklem genişliği her iki grupta da minimum 86 olarak hesaplanmıştır (López ve ark., 2005).

5.4. Kan Örneklerinin Elde Edilmesi

Sağlıklı grup bireylerinden onam alınmasını takiben, Periodontitis Grubu hastalardan periodontal klinik ölçümleri takiben ön kolun yüzeyel venlerinden EDTA'lı tüplerde saklanmak üzere 2 ml kan örneği alınmıştır. Temin edilen örnekler +4 0 C'de DNA izolasyonu için laboratuvarda saklanacaktır.

5.5. Dişeti Örneklerinin Elde Edilmesi

Evre III Derece B veya C periodontitis hastalarına ağız hijyeni eğitimi verilmesi, lokal anestezi altında ultrasonik cihaz ve el aletleri yardımı ile diş yüzeyi temizliği ve kök yüzeyin düzleştirmesi işlemlerinden oluşan cerrahi olmayan periodontal tedavinin uygulanmasından 4-6 hafta sonra yapılan değerlendirmede, periodontal flap operasyonu endikasyonu olan hastalardan ameliyatın doğal süreci içinde kesilerek uzaklaştırılan dişeti doku örnekleri elde edilecektir. Periodontal flap operasyonu, lokal anestezi altında bistüri yardımı ile yapılan ensizyonu takiben mukoperiostal flebin refleksiyonu, kesilen dişeti dokularının uzaklaştırılmasını, iltihabi dokuların degranülasyonunu, gerekli olduğu durumlarda kemik düzeltmesini ve flebin tekrar aynı bölgeye yerleştirilip 3/0 sutürle dikilmesini içermektedir. Sağlıklı kontrol grubu dişeti örnekleri periodontal açıdan sağlıklı bireylerden kuron boyu uzatma işlemi sırasında elde edilecektir. Subgingival çürükler, dişeti seviyesinin altına uzanan kırıklar ve klinik kuron boyu kısa olan, protetik tedavi yapılacak olan dişlerde biyolojik genişliğe zarar vermeden gerekli tedavilerin uygulanabilmesi için yapılan klinik kuron boyu

uzatma işleminde, lokal anestezi altında ensizyonu takiben kesilen dişeti dokuları uzaklaştırılır, mukoperiostal flep reflekte edilir, osteoktomi uygulanır, flep yerleştirilip dikilir. Flep operasyonu ve kron boyu operasyonu sırasında çıkarılan dişeti dokuları örnekleri %10'luk nötral tamponlu formaldehit içerisinde saklanacaktır.

5.6 Genetik Analiz

5.6.1 DNA izolasyonu

Kan örnekleri PureLink DNA izolasyon kiti kullanarak üretici firmanın prosedürlerine göre (Invitrogen, Van Allen Way Carlsbad, CA, USA) DNA izolasyonu tamamlanmıştır. 200 µL periferik kan üzerine 20 µL proteinaz k, 10µL RNAaz eklenecek ve vortekslenip. 2 dk oda sıcaklığında bekledikten sonra 200µL bağlama tamponu eklenip, karıştırılarak homojen hale getirilmiştir. 55°C su banyosunda 10 dk inkübe edildikten sonra üzerine 200 µL etanol eklenerek 5 sn vortekslenmiştir. Filtreli tübe alınıp 10000gde 1 dk santrifüj edildi. Süpernatant kısmı atılarak pellet kısmı üzerine 500 µL yıkama tamponu eklenip 10000g'de 1,15 santrifüj edildi. Yine süpernatant kısmı alınarak üzerine yıkama tamponu 2 eklenip, maksimum hızda 3 dk santrifüj edilmiştir. 80 µL elüsyon tamponu eklenerek inkübe edilip, maksimum hızda 1 dk santrifüj edildi. Elde edilecek DNA örnekleri, ilgili genlerin analizlerinin tamamlanmasına kadar -20° C de saklanacaktır.

5.6.2 Genotipleme

COL1A1 rs1800012 ve *MMP-1* rs1799750 tek nükleotit polimorfizmi izole edilen DNA materyalinden Real-Time PCR cihazı (StepOne Plus, USA) ile Taqman Genotyping Assays (Applied Biosystems Foster City, CA, USA) genotipleme kitleri kullanılarak gerçekleştirilmiştir. Totalde 10 µL olacak şekilde 5 µL master mix, 3,75 µL H2O, 0,25 µL assay ve 1µL (10 ng) DNA kullanılarak genotipleme işlemleri tamamlanmıştır.

Tablo 3. *COL1A1* rs1800012 ve *MMP-1* rs1799750 polimorfizmi gerçek zamanlı PCR protokolü

Reaksiyon İçeriği	Miktar (µl)
Mastermix	5
Steril su	3,75
Assay	0,25
DNA	1
Toplam	10

COL1A1 rs1800012 için
GGGAGGTCCAGCCCTCATCCCGCCC[A/C]CATTCCCTGGGCAGGTGGGGTGGCG
primeri kullanılmıştır.
MMP-1 rs1799750 için
TGGATTGATTTGAGATAAGTCATAT[C/-]CTTTCTAATTATTTAACTACAATTT
primeri kullanılmıştır.

5.7. Işık Mikroskobu Analizi

5.7.1. Doku takip protokolü

Dişeti doku örnekleri %10'luk nötral tamponlu formaldehit içerisinde, oda ısısında, 24 saat süresince tespit edildi. Dokular yükselen alkol serilerinden geçirilerek (%70, %90, %96, %100) dehidrate edildi, toluende şeffaflaştırıldı, 60°C'lik etüvdeki parafinde bekletildikten sonra oda ısısında, parafin içine gömülerek bloklandı. Parafin bloklardan döner mikrotom ile alınan 5 µm kalınlığındaki kesitlerde genel morfolojisini göstermek amacıyla Hematoksilen-Eozin (H-E) boyası ve kollajen yapısını göstermek için Masson Trikrom boyası uygulandı. Tüm boyalı kesitler ZeEIS-Axio Scope A1 mikroskop (Göttingen, Almanya) ile incelendi ve mikroskopa bağlı kamera ile fotografları çekildi.

5.7.2. Hematoksilen-Eozin boyama protokolü

Hematoksilen-Eozin boyaması için toluene alınarak parafinden arındırılan kesitler inen alkol serilerinden geçirilerek (%100, %96, %90, %70) rehidrate edildiler. Suya indirilen kesitler 30sn hematoksilen ile boyandıktan sonra 10 dakika çeşme suyunda mavileştirme işlemi yapıldı. Kesitler 20sn eozin ile boyandıktan sonra yükselen alkol serilerinden geçirilerek (%70, %90, %96, %100) dehidrate edildi ve toluende şeffaflaştırıldı. Kesitler üzerine entellan damlatıldıktan sonra lamel ile kapatıldılar.

5.7.3. Masson Trikrom boyama protokolü

Masson Trikrom boyası uygulanacak kesitler toluenden geçirierek parafinden arındırıldıktan sonra inen alkol serilerinden geçirilerek (%100, %96, %90, %70) rehidrate edildiler. Distile sudan geçirilen kesitlerde bağ doku yapısını gösternek için Masson boyama Kiti kullanılarak boyama yapıldı. Boyanmış kesitler yükselen alkol serilerinden geçirilerek (%70, %90, %96, %100) dehidrate edilip toluende şeffaflaştırıldıktan sonra entellan damlatılarak lamella kapatıldılar. Lamina propriya bölgesinde X40 büyültmede çekilen rastgele birbirinden farklı 5 mikroskopik alandan alınan fotoğraflar üzerinden Image J programı kullanılarak kollajen lif yoğunluğunun ölçümü yapılmıştır.

5.8. İstatistiksel Analiz

Verilerin analizinde Graphpad Prism versiyon 8.42 (GraphPad Software, San Diego, CA, United States) programı kullanılmıştır. Genetik analizler Ki-kare testi, histolojik veriler ise Mann-Whitney testi ile değerlendirilmiştir. P değerinin 0.05'den küçük olması durumunda veriler anlamlı olarak kabul edilmiştir**.**

6. BULGULAR

6.1. Histolojik Bulgular

Işık mikroskobik inceleme sonucunda Sağlıklı Kontrol grubunda düzgün epitel ve lamina propriya yapısını gösteren normal morfolojide dişeti dokusu gözlendi. Bir bağ dokusu tabakası olan lamina propriyada kalın kollajen lif demetleri izlendi. Bazı dişeti örneklerinde hafif düzeyde enflamatuar hücre infiltrasyonu tespit edildi (Şekil 10 A ve B). Periodontitis grubunda ciddi enflamatuvar hücre infiltrasyonu, damarlarda dilatasyon ve vaskülarizasyonun arttığı gözlendi. Enflamatuvar hücrelerin işgal ettiği alanlarda daha belirgin olmak üzere kollajen liflerde bir yıkım izlendi. (Şekil 11 A ve B). Periodontitis grunda kollajen lif yoğunluğu Sağlıklı kontrol grubu ile kıyaslandığında anlamlı olarak düşük bulundu ($p<0.0001$). (Şekil 9)

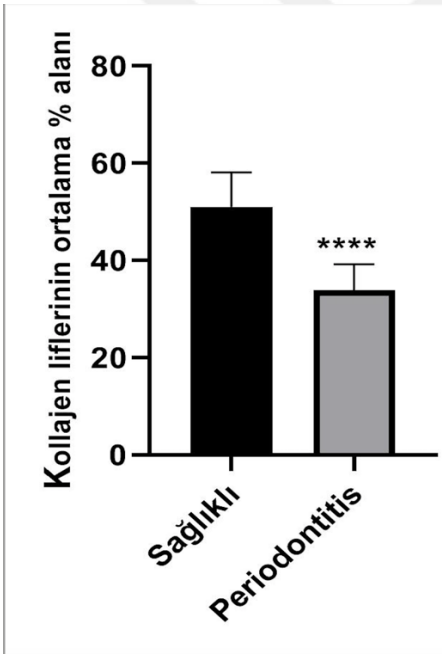

Şekil 9. Kollajen lif yoğunluğun grafiği. ****$p<0.0001$

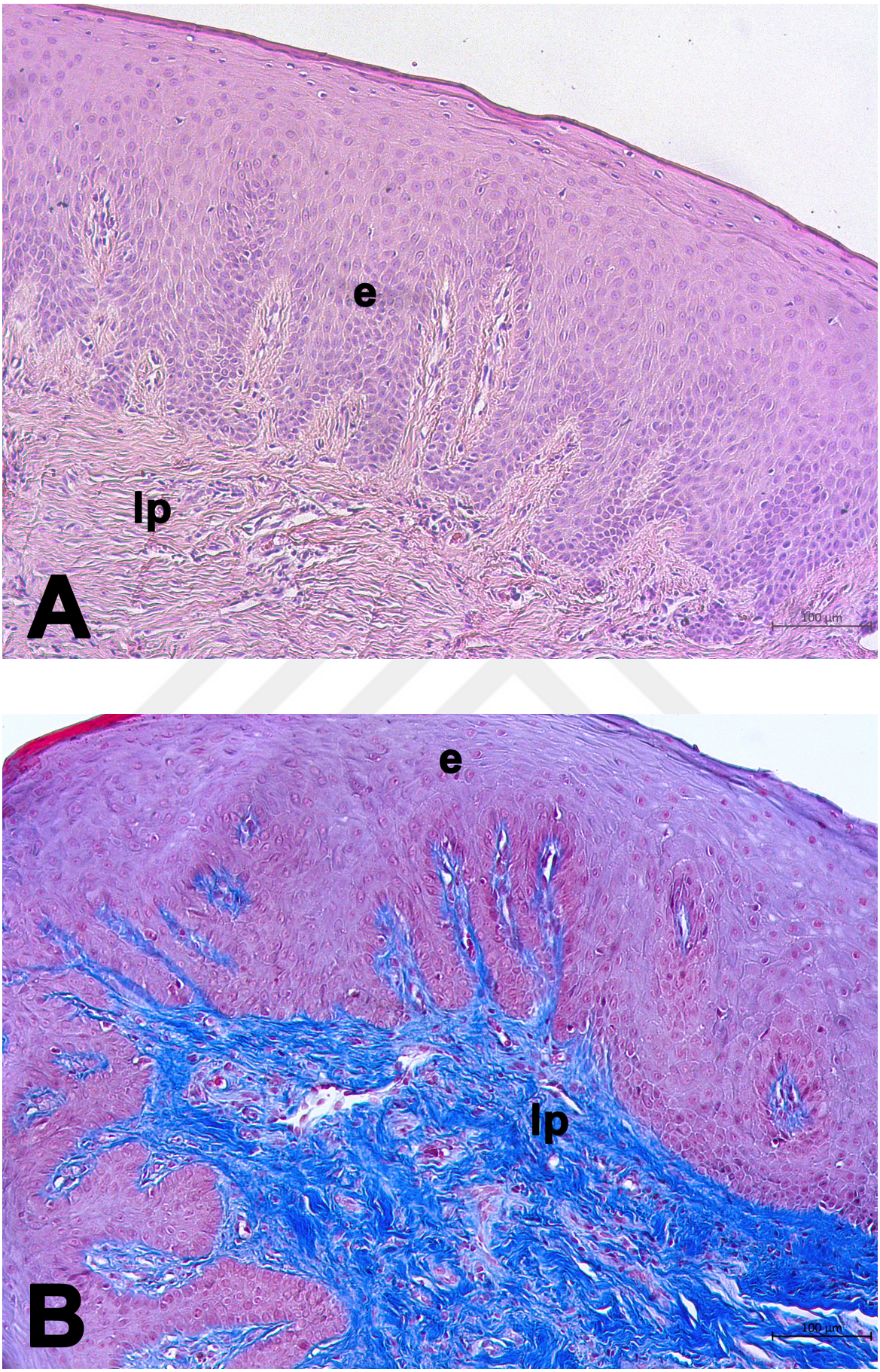

Şekil 10. Sağlıklı gruba ait düzenli epitel (e) ve lamina propriya (lp) yapısı sergileyen dişeti dokusu. Bar: 100µm, **A**: HE boyama**, B:** Masson Trikrom boyama.

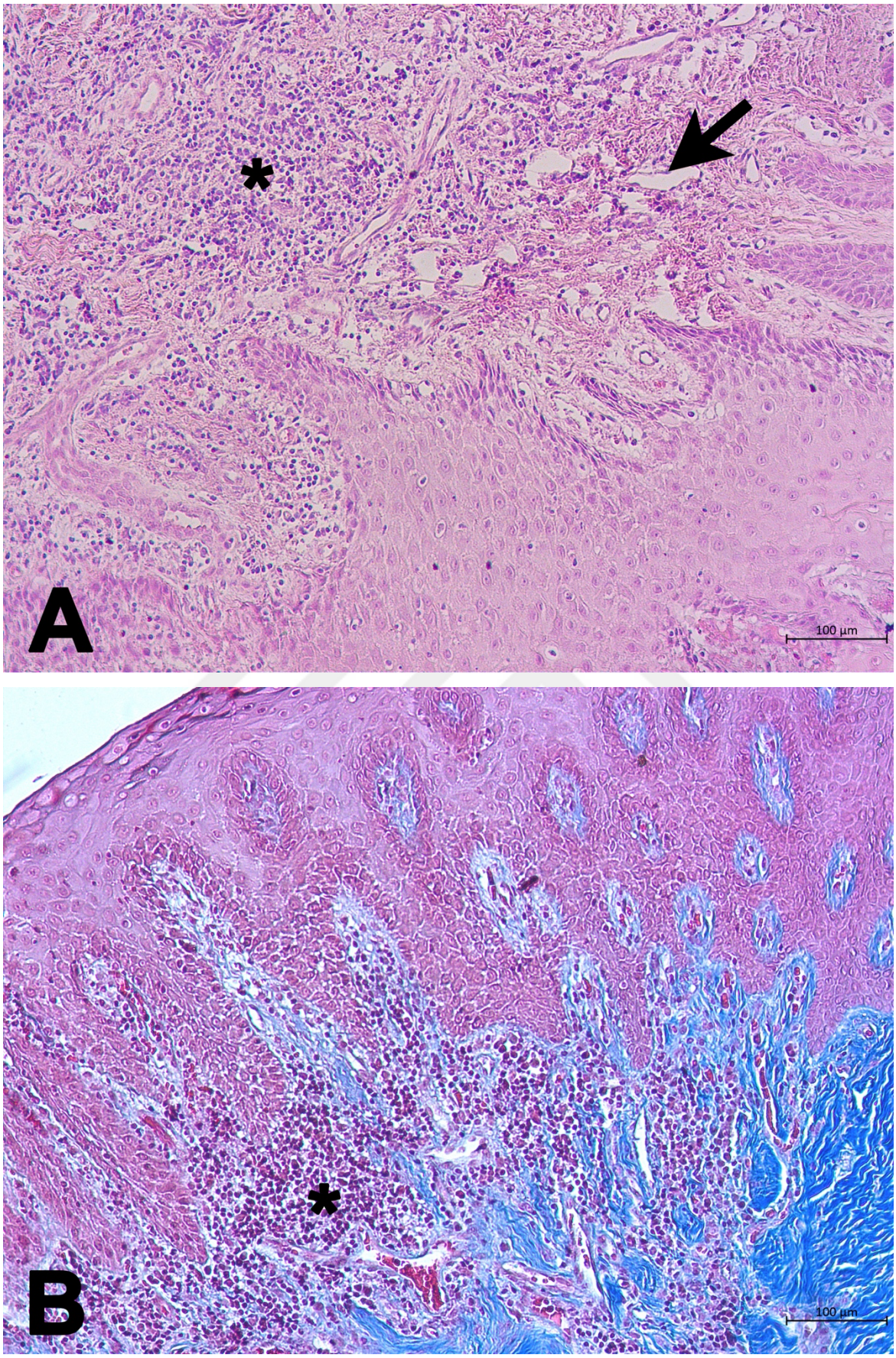

Şekil 11. Periodontitis grubunda yoğun enflamatuvar hücre infiltrasyonu (*) alanlarında kollajen lif hasarı ve kan damarlarında dilatasyon (ok). Bar: 100µm, **A**: HE boyama, **B:** Masson Trikrom boyama.

6.2. Genetik Bulgular

6.2.1. *COL1A1* rs1800012 polimorfizminin değerlendirilmesi

Tablo 4'te görüldüğü gibi COL1A1 rs1800012 polimorfizminin Periodontitis (Evre III Derece B veya C) ve Sağlıklı Kontrol gruplar arasında genotip (p=0,0743) ve allelik frekanslar (p=0,6961) açısından istatistiksel olarak anlamlı bir fark saptanmamıştır.

Tablo 4. *COL1A1* rs1800012 polimorfizminin Periodontitis (Evre III Derece B veya C) ve Sağlıklı kontrol grupları arasındaki genotip dağılımı ve allelik frekansı

	Genotip			**p Değeri**	**Allelik Frekans**		**p Değeri**
	GG	**GT**	**TT**		**G**	**T**	
Periodontitis (n=95)	62	31	2	0,0743	155	35	0,6961
Yüzde	%65,26	%32,63	%2,11		%81,58	%18,42	
Sağlıklı Kontrol (n=95)	65	22	8		152	38	
Yüzde	%68,42	%23,16	%8,42		%80,0	%20,0	

Anlamlılık p<0,05 düzeyinde değerlendirildi.

6.1.2 . *MMP-1* rs1799750 polimorfizminin değerlendirilmesi

Tablo 5'de görüldüğü gibi Periodontitis (Evre III Derece B veya C) ve sağlıklı kontrol grupları arasında genotip (p=0,5963) ve allelik frekanslar (p=0,4080) açısından istatistiksel olarak anlamlı bir fark saptanmamıştır.

Tablo 5. *MMP-1* rs1799750 polimorfizminin Periodontitis (Evre III Derece B veya C) ve sağlıklı kontrol grupları arasındaki genotip dağılımı ve allelik frekansı

	Genotip			**p Değeri**	**Allelik Frekans**		**p Değeri**
	1G/1G	**1G/2G**	**2G/2G**		**1G**	**26**	
Periodontitis (n=95)	37	37	21	0,5963	111	79	0,4080
Yüzde	%38,95	%38,95	%22,10		%58,42	%41,58	
Sağlıklı Kontrol (n=95)	35	33	27		103	87	
Yüzde	%36,84	%34,74	%28,42		%54,21	%45,79	

Anlamlılık en az p<0,05 düzeyinde değerlendirildi.

7. TARTIŞMA ve SONUÇ

Periodontal hastalıklar popülasyonda oldukça yaygın olup hayat kalitesini olumsuz yönde etkiler. Bakteri plağı ile konak immün yanıtı arasında meydana gelen etkileşimler tarafından tetiklenen bir dizi patolojik olaylardan oluşur. Genellikle inflamatuar reaksiyon ilk olarak dişetinde kendini gösterir, daha sonra periodontal ligament ve alveolar kemik gibi dişleri destekleyen daha derin yapılara doğru kademeli olarak ilerler. Kollajen lifler, periodonsiyumun önemli bir bileşenidir ve periodontal dokuların yapı ve işlevini korumada önemli bir role sahiptir. Periodontal inflamasyon sırasında, kollajen lifler düşük pH ve bakteriler tarafından salgılanan kollajenolitik enzimler tarafından hasar görür. Ayrıca yeni kollajen üretimi de bozulur ve bağışıklık hücrelerinden salınan MMP enzimleri kollajen yıkımına neden olur (Gheorghe ve ark., 2018).

Seguier ve ark. (2000) sağlıklı, gingivitis ve şiddetli kronik periodontitis hastalarından alınan dişeti örneklerinde kollajen kaybı ile enflamatuar hücre infiltrasyonu arasındaki ilişkiyi araştırmışlardır. İmmünohistokimyasal yöntemle enflamatuar hücre belirteçleri olarak kabul edilen CD45, CD3, CD8, CD20, CD68, TIA-1'antijenlerini ve sirius kırmızısı F3BA boyaması ile kollajen lif yoğunluğunu göstermişlerdir. Enflamatuar hücre sayıları ve kollajen lif yoğunluğu morfometrik ve otomatik görüntü analiz yöntemi ile incelenmiştir. Sonuç olarak periodontal hastalığın şiddetine göre enflamatuar hücre gruplarının farklılık gösterebileceği tespit edilmiş olup kollajen yıkımında tüm enflamatuvar hücre gruplarının önemli olduğu gösterilmiştir. Golijanin ve ark. (2015) dişeti dokusundaki oluşan histolojik değişiklikleri göstermek amacıyla yapmış oldukları çalışmada, Sağlıklı, gingivitis, orta düzey periodontitis ve şiddetli ileri düzey periodontitis hastalarından alınan toplam 53 dişeti biyopsi örneklerini incelemiştir. Hastalığın ilerlemesiyle şiddetli vakalarda kollajen ve fibroblast hacim yoğunluğunun kontrol grubuna kıyasla yaklaşık iki kat oranında azaldığı gözlenirken gruplar içindeki varyasyon çok yüksek bulunmuştur. İleri düzey periodontitiste makrofaj sayısı sağlıklı dişeti dokusuna kıyasla üç kat daha yüksek tespit edilirken mast hücre sayısı yaklaşık iki kat artttığı izlenmiştir. Benzer şekilde plazma hücrelerinin sayısı kontrole kıyasla en belirgin olan bir artış (8 kattan fazla) göstermiş olmasına rağmen gruplar içindeki varyasyon çok yüksek bulunmuştur. Çalışma bulguları enflamasyon sürecinin neden olduğu doku yıkımı kollajen yoğunluğu ve sabit bağ dokusu hücrelerinin popülasyonunda önemli değişikliklere neden olduğunu göstermektedir. Almeida ve ark. (2015), çalışmalarında sağlıklı, kronik gingivitis ve kronik periodontitisi olan hastalardan alınan dişeti dokusundaki tip I, III ve IV kollajen içeriğini değerlendirmiştir. Hematoksilen ve Eozin (HE), pikrosirius kırmızısı ve immünofloresan boyama uygulanan dişeti örnekleri konfokal mikroskop altında incelenmiş ve Tip I, III ve IV

kollajenin varlığını ve yerini belirlemek için kantitatif analizler yapılmıştır. Sağlıklı gruptan alınan dişeti örneklerinde paralel olarak sıralanmış kalın kollajen lifler tespit edilmiştir. Kronik gingivitis grubundan alınan örneklerde dilate kan damarları izlenmiş olup kolajen lifleri ve enflamatuar hücrelerin doku boyunca dağıldığı görülmüştür. Kronik periodontitis grubundan alınan numunelerde ciddi derecede hasarlı hücre dışı matriks, düzensiz kollajen lifler ve yoğun miktarda enflamatuar hücre tespit edilmiştir. Tüm gruplar karşılaştırıldığında sağlıklı dişeti dokusunda istatistiksel olarak anlamlı olmamakla beraber daha yüksek tip I kollajen ekspresyonu izlenmiştir. Ayrıca Tip III ve IV kolajen lif ekspresyonu açısından gruplar arasında istatistiksel olarak anlamlı farklılık tespit edilmemiştir. Koss ve ark. (2014), hafif, orta ve ileri düzeyde periodontitis gruplarından alınan dişeti doku örneklerinde doku yıkımı ve interlökin-8 açısından bir kıyaslama yapmayı amaçlamışlardır. Çalışmalarında elde edilen bulgular enflamasyon şiddeti arttıkça kollajen yoğunluğu azaldığını göstermektedir.

Çalışmamızın histolojik sonuçlarında, sağlıklı kontrol grubunda bazı örneklerde hafif düzeyde enflamatuar hücre infiltrasyonu izlenmekle birlikte normal morfolojide bir dişeti yapısı izlenmiştir. Bu sonuç literatüre paralel olarak dişeti dokusu normal bir görünüm sergilese bile mikroskobik düzeyde hafif düzeyde inflamatuar hücre infiltrasyonunu içerdiği göstermektedir. Periodontitis hastalarına ait dişeti dokularında ciddi enflamatuvar hücre infiltrasyonu, damarlarda dilatasyon ve vaskülarizasyonun arttığı gözlendi. Enflamatuvar hücrelerin işgal ettiği alanlarda daha belirgin olmak üzere kollajen liflerde bir yıkım izlendi. Sonuçlarımız literatüre bilgisi ile uyumlu olarak artan enflamatuvar hücre yoğunluğunun kollajen yıkımı ile birlikte ilerlediğini göstermiştir. Ayrıca çalışmamızda güncel bir periodontitis sınıflandırma sistemi esas alarak oluşturduğumuz hasta grubuna ait dişeti dokusundaki morfolojik hasar mikroskobik düzeyde gösterilmiştir.

Periodontitis, patojenik bakterilerin birincil etiyolojik ajan olduğu çok faktörlü inflamatuar bir hastalıktır. Genetik ve çevresel faktörler konak yanıtını ve klinik tablonun şiddetini belirler.

Periodontitiste immün yanıtta çevresel varyasyonlara karşı oluşan bireysel yanıtın genetik faktörlerle ile ilişkili olduğuna dair bazı kanıtlar vardır. Periodontal hastalıkta oluşan doku, yıkımı esas olarak, MMP'ler ve diğer medyatörler gibi savunma mekanizmasının aşırı ekspresyonuna yol açabilen bakteri yüklenmesi ile ilgilidir. MMP ekspresyonunu veya aktivitelerini etkileyen herhangi bir genetik polimorfizm, periodontitise yatkınlığı da etkileyebilir (Alotaibi ve ark., 2020).

Yapılan çalışmaların büyük bir kısmında proteinlerin anormal işlevinden tek nükleotid polimorfizmlerin (SNP'ler) sorumlu olduğu tespit edilmiştir (Alotaibi ve ark., 2020). Hou ve ark. (2013) yapmış oldukları metaanalizde, elektronik veritabanları araması ile *MMP-1* 1G/2G polimorfizmi ve periodontitis risk arasındaki ilişkiyi değerlendiren toplam 1447 hasta ve 1710

kontrol bireyi içeren 11 çalışma dahil edilmiştir. Bu çalışmada *MMP*-1-1607 1G/2G polimorfizminin periodontitise yatkınlığı arttırdığı ve özellikle şiddetli periodontitis ile ilişkili olduğunu gösterilmiştir. Li ve ark. (2013) yapmış oldukları metaanalizde ise *MMP-1* 1607 G polimorfizmi ile periodontitis arasındaki ilişkiyi incelemek için toplam 1580 periodontitis ve 1386 kontrol bireyden oluşan 11 vaka-kontrol çalışma incelenmiştir. Metaanaliz sonucunda homozigotta periodontitis duyarlılığı ile *MMP-1* polimorfizmi arasında önemli bir ilişki olduğunu göstermiştir. Periodontitis tipine göre alt gruplar için, heterozigotda kronik periodontitis riskinde artış gözlemlenmiştir. Sonuç olarak kronik periodontitis vakalarında *MMP-1* -1607 polimorfizminin özellikle hastalığın şiddeti ile ilişkili olduğu gösterilmiştir. Song ve ark. (2013) yaptıkları metaanalizde toll benzeri reseptör (TBR) ve matriks metalloproteinaz (MMP) polimorfizmlerinin etnik olarak farklı popülasyonlarda periodontitise yatkınlık sağlayıp sağlamadığını belirlemeyi amaçlamışlardır. Yapılan metaanalize toplam 32 araştırma dahil edilmiştir. Asyalılarda *MMP-1* −1607 2G/2G genotipi ile periodontitis arasında anlamlı bir ilişki olduğunu göstermiştir (OR = 3.778).

Bu çalışmaların yanısıra Vahabi ve ark. (2018) İran popülasyonunda *MMP-1* -1607 1G/2G (rs1799750) gen polimorfizmleri ile kronik periodontitis arasındaki ilişkiyi araştırmıştır. Çalışma 63 kronik periodontitis hastası ve 78 sağlıklı bireyden oluşan 141 katılımcı ile gerçekleştirilmiştir. Tek nükleotid polimorfizmi (SNP) analizi için restriksiyon fragment uzunluk polimorfizmi-polimeraz zincir reaksiyonu (RFLP-PCR) uygulanmıştır. Çalışma sonucunda *MMP-1* -1607 1G/2G (rs1799750) genotip/alel ilişkisi ile kronik periodontitis varlığı arasında anlamlı bir ilişki olmadığını gösterilmiştir. Baghdadchi ve ark. (2020) İranlı hastalarda *MMP-1* genindeki 1G/2G polimorfizmini ve periodontal hastalık ile ilişkisini araştırmışlardır. Bu çalışmada periodontal hastalığı olan 50 hasta ve kontrol grubu olarak seçilen 50 hasta olmak üzere toplam 100 hastadan kan örneği alınmıştır. Tetra arm PCR tekniği ile istenilen polimorfizm çoğaltılmış ve sonrasında örnekler elektroforez jele aktarılarak incelenmiştir. 1G/1G genotip yüzdesi hasta grubunda %8 ve kontrol grubunda %0 tespit edildi. 2G/2G genotip yüzdesi hasta grubu için %24, kontrol grubu için %18 olarak bulundu. Ayrıca 1G/2G genotip sıklığı hasta grubunda %68 ve kontrol grubunda %82 (P=0.83) tespit edildi. Bu çalışma sonucunda. *MMP-1* -1607 1G/2G (rs1799750) ile periodontal hastalık arasında anlamlı bir ilişki bulunamamıştır. İran popülasyonundaki bu sonuçların aksine, Fadhıl ve ark. (2022) Iraklı bireylerde MMP-1-1607 polimorfizmi ile periodontitis arasındaki ilişkiyi araştırmışlardır. Çalışmaya 20 periodontitis hastası 18 sağlıklı birey dahil edilmiştir. Kontrol ve periodontitis arasında 1G/2G *MMP-1*-1607 genotipinin anlamlı derecede farklı olduğu tespit edilmiştir. Ek olarak periodontitis grubuda sondalama cep derinliği ile *MMP-1* 1607 arasında

anlamlı bir negatif ilişki gösterilmiştir. Iran popülasyonunun aksine Iraklı bireylerde *MMP-1*-1607 polimorfizmi periodontitis ile ilişkilendirilmiştir.

Luczyszyn ve ark. (2012) çalışmaya katılan 254 kişi *MMP1*-1607 (1G/2G) gen polimorfizminin kronik periodontitis ve son donem böbrek yetmezliğindeki rolünü araştırmışlardır. Çalışma sonucunda *MMP-1* gen polimorfizmi ile kronik peridontitis ya da son dönem böbrek yetmezliği arasında anlamlı bir ilişki bulunamamıştır. Ancak kronik periodontitis olan hastaların dişetlerinde daha yüksek oranda MMP-1 gen transkriipti tespit edilmiştir. Repeke ve ark. (2009) sağlıklı ve kronik periodontitis hastalarından alınan periodontal doku örneklerinde *MMP1*-1607 tek nükleotid polimorfizmi (SNP), periodontopatojenler ve enflamatuar sitokinlerin matriks metalloproteinaz-1 (*MMP-1)* mRNA ile ilişkisini in-vitro ve in-vivo olarak incelemişlerdir. Çalışma sonunda MMP1-1607 SNP genotiplerinin ve alellerinin frekansları kronik periodontitis ve kontrol gruplarında benzer bulunmuştur.

Türk popülasyonunda MMP gen polimorfizmi ile periodontitis arasındaki ilişki çeşitli çalışmalar ile incelenmiştir. Ustun ve ark. (2008), sağlıklı, orta ve şiddetli periodontitis olan toplam 180 bireyden oluşan Türk popülasyonunda *MMP-1* -1607 1G/2G (rs1799750) gen polimorfizmleri ile periodontitis arasındaki ilişkiyi incelemişler. Bu çalışmada periodontal hastalık ile MMP geni arasında anlamlı bir ilişki gösterilememiştir. Kasnak ve ark. (2021), sağlıklı, Evre II Derece A ve B periodontal hastalığı olan toplam 204 Türk bireyde *MMP-3* -1171 5A/6A polimorfizmi çalışmışlardır. Sonuç olarak MMP-3 polimorfizmi ile periodontal hastalık arasında anlamlı bir ilişki tespit edilemezken gingival kreviküler sıvıda *MMP-3* seviyesi Evre II Derece B diğer gruplara kıyasla anlamlı derecede yüksek bulunmuştur. Benzer şekilde, Evre II Derece A grubunda sağlıklı gruba kıyasla anlamlı düzeyde yüksek *MMP-3* seviyesi tespit edilmiştir. Diğer taraftan Keles ve ark. (2006) şiddetli kronik perodontitis olan Türk popülasyonunda *MMP-9* promotor polimorfizmi araştırmışlardır. Çalışmaya sağlıklı ve şiddetli kronik periodontitisi olan toplam 140 birey dahil edilmiş olup kronik periodontitisli bireylerde CT ve CT-TT kombinasyon genotiplerinin CC genotipine kıyasla anlamlı düzeyde yüksek tespit edilmiştir (odds ratio (OR) sırasıyla 0.4 ve 0.37). Türk popülasyonunda *MMP-1* gen polimorfizimini araştıran Üstun ve arkadaşlarının (2008) sonuçlarına benzer olarak bizim çalışmamızda da MMP-1 gen polimorfizm ile sağlıklı kontrol ve periodontitis grubu arasında genotip ve allelik açısından anlamlı bir fark saptanmıştır.

Kollajen lifler, dişeti bağ dokusunun temelini oluşturur. Yapısal bütünlüğün ve doku fonksiyonunun korunmasında öncü bir role sahiptir. Bu nedenle, bağ dokusundaki kollajen lif yıkımı periodontal hastalık ilerlemesinin ana sebebi olarak kabul edilir (Chandran ve ark., 2021). Musacchio ve ark., (2021) yaptıkları Pro.V.A. çalışmasında 65 yaş üstü diş kaybı olan periodontitis hastalarında *COL1A1* Sp1 vitamin D reseptör (*VDR, FokI*, Ff allel, nZ300),

kalsitonin reseptor (CALCR, AluI, CT allelleri, nZ1430), Östrojen reseptör alfa (ESR1 ,PvuII ve XbaI,Pp ve Xx allelleri ,nZ1335 ve nZ1324) incelemişlerdir.Çalışma sonucunda periodontal kemik kaybı ile COL1A1 Sp1 arasında anlamlı bir ilişki saptamışlardır. Bu çalışma ile birlikte periodontitiste oluşabilecek dişeti yıkımı ve periodontitise genetik yatkınlık uygun bir araştırma konusu olmuştur.

Literatürde *COL1A1* rs1800012 polimorfizmi ile periodondal hastalık arasındaki ilişki sınırlı bir şekilde sorgulanmıştır. Suzuki ve ark. (2004) agresif periodontitis veya şiddetli kronik periodontitis ile ilişkili genetik risk faktörlerini belirlemek için Japonyada çoklu aday genlerdeki (SNP'ler) araştırılmıştır. Çalışmaya periodontal hastalığı olmayan, agresif periodontitisli ve şiddetli kronik periodontitisli olmak üzere toplam 376 birey dahil edilmiştir. Analizler için 125 aday gende toplam 310 SNP seçilmiştir. Bu çalışma sonucunda sadece enflamatuar mediyatörlerde (IL6ST ve PTGDS agresif periodontitis ile ilişkili; CTSD, şiddetli kronik periodontitis ile ilişkili) değil aynı zamanda periodontal dokulardaki yapısal faktörler ile ilişkili (agresif periodontitis ile ilişkili *COL4A1*, *COL1A1* ve *KRT23*; şiddetli kronik periodontitis ile ilişkili *HSPG2*, *COL17A1* ve *EGF*) birçok gende istatistiksel olarak anlamlı düzeyde sonuç tespit edilmiştir. Bu çalışma sonucunda Japonya'da periodontitis ile ilişkili genlerin ve SNP'lerin bir listesi sağlanmıştır. Bu genler, periodontitisin genetik risk faktörlerini incelemek için aday genler arasında olabilirler. Bu çalışmanın yanısıra, Sakellari ve ark. (2006) Yunan kökenli bireylerde 4 SNPs (*IL1A+3954, IL1B+4845, TNFA-308, COL1A1* Sp1), değişken sayılı ardışık tekrarlar polimorfizmi (IL1RN intron 2) ve periodontal hastalıklar arasındaki korelasyonu araştırmıştır. Periodontal hastalığı olmayan, kronik periodontitisli ve agresif periodontisisli olmak üzere toplam 192 birey çalışmaya dahil edilmiştir. Bu çalışma sonucunda araştırılan genotiplerin dağılımları açısından gruplar arasında farklılık gözlenmemiştir.

Bizim çalışmamızda ise *COL1A1* (rs1800012) polimorfizm açısından sağlıklı kontrol ve periodontitis grubu arasında genotip ve allelik açısından anlamlı bir fark saptanmamıştır.

Sonuç olarak,

- Genetik verilerimiz doğrultusunda, COL1A1 (rs1800012) ve MMP-1(rs1799750) polimorfizmleri ile periodontal hastalık arasındaki bir ilişki tespit edilememiştir.
- Çalışmamızda periodontal hastalığın dişeti dokusunda oluşan morfolojik hasar mikroskobik düzeyde güncel bir periodontitis sınıflandırılması olan Evre 3 Derece B veya C periodontitis hasta grubunda gösterilmiştir. Periodontal hastalığın histopatogenez mekanizmasını daha iyi anlamak için immunohistokimyasal ve moleküler çalışmalara ihtiyaç duyulmaktadır.

- Periodontal hastalık ile genetik risk faktörler arasındaki ilişkinin aydınlatabilmesi için hastalığın patogenezi ile ilişkili olabilecek diğer genetik polimorfizimlerinde araştırılmasına ve daha fazla bireyin dahil edildiği ileri çalışmalara ihtiyaç duyulmaktadır.

8. KAYNAKLAR

Almeida, T., Valverde, T., Martins-Junior, P., Ribeiro, H., Kitten, G., & Carvalhaes, L. (2015). Morphological and quantitative study of collagen fibers in healthy and diseased human gingival tissues. *Romanian Journal of Morphology and Embryology, 56*(1), 33-40.

Alotaibi, D. H., Altalhi, A. M., Sambawa, Z. M., Koppolu, P., Alsinaidi, A. A., & Krishnan, P. (2020). The association of matrix metalloproteinase gene polymorphisms and periodontitis: an overview. *Journal of Pharmacy & Bioallied Sciences*, *12*(Suppl 1), S37. https://doi.org/10.4103/jpbs.JPBS_136_20

Astolfi, C. M., Shinohara, A. L., Da Silva, R. A., Santos, M. C. L. G., Line, S. R. P., & De Souza, A. P. (2006). Genetic polymorphisms in the MMP-1 and MMP-3 gene may contribute to chronic periodontitis in a Brazilian population. *Journal of Clinical Periodontology*, *33*(10), 699-703. https://doi.org/10.1111/j.1600-051X.2006.00979.x

Avery, J. K., & Chiego, D. J. (2007). *Essentials of oral histology and embryology: a clinical approach* (2nd ed). Elsevier Health Sciences.

Baghdadchi, M., Siasi Torbati, E., & Amini, K. (2020). Association study between (rs1799750) polymorphism and periodontal by Tetra arms-PCR. *Journal of Dental Medicine*, *33*(1), 17-25.

Balli, U., Cetinkaya, B. O., Keles, G. C., Keles, Z. P., Guler, S., Sogut, M. U., & Erisgin, Z. (2016). Assessment of MMP-1, MMP-8 and TIMP-2 in experimental periodontitis treated with kaempferol. *Journal of periodontal & implant science*, *46*(2), 84-95. https://doi.org/10.5051/jpis.2016.46.2.84

Banday, M. Z., Nissar, S., & Aga, S. S. (2022). Genetic Polymorphisms–Classification, Structure, Detection and Function. In *Genetic Polymorphism and Disease* (pp. 1-71). CRC Press. https://doi.org/10.1201/9781003246244

Bartold, P. M., Walsh, L. J., & Narayanan, A. S. (2000). Molecular and cell biology of the gingiva. *Periodontology 2000*, *24*(1), 28-55. https://doi.org/10.1034/j.1600-0757.2000.2240103.x

Bergström, J. (2004). Tobacco smoking and chronic destructive periodontal disease. *Odontology*, *92*, 1-8. https://doi.org/10.1007/s10266-004-0043-4

Berkovitz, B. K., Holland, G. R., & Moxham, B. J. (2017). *Oral anatomy, histology and embryology* (3rd ed). Elsevier Health Sciences. https://doi.org/10.1111/joa.12891

Brecx, M. C., Fröhlicher, I., Gehr, P., & Lang, N. P. (1988). Stereological observations on long-term experimental gingivitis in man. *Journal of clinical periodontology*, *15*(10), 621-627. https://doi.org/10.1111/j.1600-051x.1988.tb02262.x

Borgnakke, W. S., Genco, R. J., Eke, P. I., Taylor GWCowie, C. C., Casagrande, S. S., Menke, A., Cissell, M. A,. Eberhardt, M. S., Meigs, J. B., Gregg, E. W., Knowler, W. C., Barrett-Connor, E., Becker, J. D.,. Brancati, L. F., Boyko, J. E., Herman, H. W., Howard ,B. B., Narayan, V., Rewers, M., Fradkin, E. J., & Meigs, J. B. (2018). Oral health and diabetes, in diabetes in America. https://doi.org/10.21873/anticanres.15464

Bosshardt, D. D., Lindhe, J., Lang, P. N., & Araujo, Mauricio. (2022). Anatomy and Histology of Periodontal Tissues. İçinde Berglundh, T., Giannobile, W. V., Sanz, M., & Lang, N. P. (Eds.). (2021). *Lindhe's clinical periodontology and implant dentistry*. (8. Baskı, ss 3-3-). John Wiley & Sons.

Boushell, L. W., & Sturdevant, J. R. (2019). Clinical significance of dental anatomy, histology, physiology, and occlusion. *Sturdevant's Art & Science of Operative Dentistry,*1-40. https://doi.org/10.1016/B978-0-323-47833-5.00001-0

Buduneli, N., & Buduneli, N. (2020). Anatomy of Periodontal Tissues. *Biomarkers in Periodontal Health and Disease: Rationale, Benefits, and Future Directions*, 1-7. https://doi.org/10.1007/978-3-030-37317-7

Bulğay, C., Çetin, E., Doğan, C. S., Polat, T., Eken, B. F., Akkoç, O., & Ulucan, K. (2021). Uzun ve kısa mesafe koşucularında kollajen tip 1 gen (COL1A1) rs1800012 polimorfizmi. https://doi.org/10.47447/tjsm.0469

Cao, Z., Li, C., Jin, L., & Corbet, E. F. (2005). Association of matrix metalloproteinase-1 promoter polymorphism with generalized aggressive periodontitis in a Chinese population. *Journal of Periodontal Research*, 40, 427-431. https://doi.org/10.1111/j.1600-0765.2005.00806.x

Chandra, S. (2007*). Textbook of dental and oral histology with embryology*. (2nd ed.). Elsevier Health Sciences.

Chandran, A., Bhandary, R., Shenoy, N., & Shetty, U. A. (2021). Analysis of collagen fibers in human gingival tissues using picrosirius red stain under polarized microscope. *Journal of Indian Society of Periodontology*, 25, 106. https://doi.org/10.4103/jisp.jisp_152_20

Cho, Y. D., Kim, K. H., Lee, Y. M., Ku, Y., & Seol, Y. J. (2021). Periodontal wound healing and tissue regeneration: A narrative review. *Pharmaceuticals*, *14*(5), 456. https://doi.org/10.3390/ph14050456

Dannewitz, B., Holtfreter, B., & Eickholz, P. (2021). Periodontitis—therapy of a widespread disease. *Bundesgesundheitsblatt-Gesundheitsforschung-Gesundheitsschutz*, *64*, 931-940. https://doi.org/10.1007/s00103-021-03373-2

Dienga, A. E., Malekh, N. V., Verbytska, T. G., Rozhko, P. D., & Shnaider, S. A. (2022). Prediction to hypertrophic forms of gingivitis in children with genetic assessment. *Journal of Clinical Periodontology*, *8*(11), 75-77.https://doi.org/10.26724/2079-8334-2022-1-79-54-58

Ding, C., Chen, X., Zhang, P. T., Huang, J. P., Xu, Y., Chen, N., & Zhong, L. J. (2015). Matrix metalloproteinase-3-1171 5A/6A polymorphism (rs35068180) is associated with risk of periodontitis. *Scientific Reports*, *5*(1), 11667.

Douglass, C. W. (2006). Risk assessment and management of periodontal disease. *The Journal of the American Dental Association*, *137*, S27-S32. https://doi.org/10.14219/jada.archive.2006.0410

Ejeil, A.L., Igondjo-Tchen, S., Ghomrasseni, S., Pellat, B., Godeau, G., & Gogly, B. (2003). Expression of matrix metalloproteinases (MMPs) and tissue inhibitors of metalloproteinases (TIMPs) in healthy and diseased human gingiva. *Journal of Periodontology, 74*, 188-195. https://doi.org/10.1902/jop.2003.74.2.188

Fadhil, R., Akram, H. M., Najah, A., & Gul, S. S. (2022). Association of matrix metalloproteinase-1-1607 1G/2G single nucleotide polymorphism genotypes with periodontitis in Iraqi population. *Brazilian Dental Science*, *25*(3). https://doi.org/10.4322/bds.2022.e3283

Fiorellini, J. P., Luan, K. W., Chang, Y. C., Kim, D. M., & Sarmiento, H. L. (2019). Peri-implant Mucosal Tissues and Inflammation: *Clinical Implications. International Journal of Oral & Maxillofacial Implants, 34.* https://doi.org/10.11607/jomi.19suppl.g2

Fiorellini, J. P., Kim, D., & Chang, Y. C. (2019a). Anatomy, structure, and function of the periodontium. *Clinical Periodontology.* 13th ed.: Elsevier, 45-6.

Foster, B. L. (2017). On the discovery of cementum. *Journal of periodontal research*, *52*(4), 666-685. https://doi.org/10.1111/jre.12444

Fujita, T., Yoshimoto, T., Kajiya, M., Ouhara, K., Matsuda, S., Takemura, T., Akutagawa, K., Takeda, K., Mizuno N., & Kurihara, H. (2018). Regulation of defensive function on gingival epithelial cells can prevent periodontal disease. *Japanese dental science review*, *54*(2), 66-75. https://doi.org/10.1016/j.jdsr.2017.11.003

Gara, S. K., Grumati, P., Urciuolo, A., Bonaldo, P., Kobbe, B., Koch, M., & Wagener, R. (2008). Three novel collagen VI chains with high homology to the α3 chain. *Journal of Biological Chemistry*, *283*(16), 10658-10670. https://doi.org/10.1074/jbc.M709540200

Genco, R. J., & Borgnakke, W. S. (2013). Risk factors for periodontal disease. *Periodontology 2000*, *62*(1), 59-94. https://doi.org/10.1111/j.1600-0757.2012.00457.x

Geng, R., Xu, Y., Hu, W., & Zhao, H. (2018). The association between MMP-1 gene rs1799750 polymorphism and knee osteoarthritis risk. *Bioscience reports*, *38*(5). https://doi.org/10.1042/BSR20181257

Gheorghe, D. N., Camen, A., Liliana, F. O. I. A., Solomon, S., Vasilica, T. O. M. A., Mateescu, O. G., ... & Surlin, P. (2018). Histologic and immunohistochemical assessment of gingival tissue's changes induced by periodontal disease in association with chronic hepatitis C. *The Medical-Surgical Journal*, *122*(4), 789-797.

Golijanin, R., Kujundžić, B., Milosavljević, Z., Milovanović, D. R., Andjelković, Z., Obrenović, M., & Nikolić, R. (2015). Morphometric analysis of collagen and inflammatory cells in periodontal disease. *Vojnosanitetski Pregled*, 72(3), 56-59. https://doi.org/10.2298/vsp130627076g

Grant, S. F., Reid, D. M., Blake, G., Herd, R., Fogelman, I., & Ralston, S. H. (1996). Reduced bone density and osteoporosis associated with a polymorphic Sp1 binding site in the collagen type I α 1 gene. *Nature genetics*, *14,* 203-205. https://doi.org/10.1038/ng1096-203

Grodstein, F., Colditz, G. A., & Stampfer, M. J. (1996). Post-menopausal hormone use and tooth loss: a prospective study. *The Journal of the American Dental Association*, *127*(3), 370-377.https://doi.org/10.14219/jada.archive.1996.0208

Groeger, S. E., & Meyle, J. (2015). Epithelial barrier and oral bacterial infection. *Periodontology 2000*, *69*(1), 46-67. https://doi.org/10.1111/prd.12094

Groeger, S., & Meyle, J. (2019). Oral mucosal epithelial cells. *Frontiers in immunology, 10*, 208. https://doi.org/10.3389/fimmu.2019.00208

Gordon, M. K., & Hahn, R. A. (2010). Collagens. *Cell and tissue research*, *339*(1), 247-257. https://doi.org/10.1007/s00441-009-0844-4

Gulabivala, K., & Ng, Y. L. (2014). Tooth organogenesis, morphology and physiology. In *Endodontics* (ss. 2-32). Mosby.

Hajishengallis, G. (2022). Interconnection of periodontal disease and comorbidities: Evidence, mechanisms, and implications. *Periodontology 2000*, *89*(1), 9-18. https://doi.org/10.1111/prd.12430

Hegarty, A., Rich, A. (2019). Gingival Pathology. İçinde Farah, C., Balasubramaniam, R., McCullough, M. (edt) *Contemporary Oral Medicine*. Springer, Cham.

Highfield, J. (2009). Diagnosis and classification of periodontal disease. *Australian dental journal*, *54*, S11-S26. https://doi.org/10.1111/j.1834-7819.2009.01140.x

Hou, T., Gao, L., Zheng, J., Liu, Z., Wu, C., Liu, Q., & Guo, X. (2013). Matrix metalloproteinase-1 gene polymorphisms and periodontitis susceptibility: a meta-analysis based on 11 case-control studies. *Gene*, 521(1), 111-115. https://doi.org/10.1016/j.gene.2013.02.014

Hughes, F. J. (2015). Periodontium and periodontal disease. In *Stem cell biology and tissue engineering in dental sciences* (ss 433-444). Academic Press. https://doi.org/10.1016/B978-0-12-397157-9.00038-2

Jose, M. (2017). *Essential of oral biology*. New Delhi, CBSPublishers & Distributors. 2nd ed. (ss8-280)

Kanamori, Y., Matsushima, M., Minaguchi, T., Kobayashi, K., Sagae, S., Kudo, R., & Nakamura, Y. (1999). Correlation between expression of the matrix metalloproteinase-1 gene in ovarian cancers and an insertion/deletion polymorphism in its promoter region. *Cancer Research*, *59*(17), 4225-4227.

Kasnak, G., Yılmaz, M., Ünsal, R. B. K., Polat, N. G., & Fıratlı, E. (2021). Evaluation of gene polymorphism and gingival crevicular fluid levels of matrix metalloproteinase-3 in a group of turkish periodontitis patients. *Pathogens*, *10*(10), 1260. https://doi.org/10.3390/pathogens10101260

Kaur, P., & Kakar, V. (2014). Collagen: Role in oral tissues: A review. *Int. J. Sci. Res*, *3*, 273-276.

Keles, G. C., Gunes, S., Sumer, A. P., Sumer, M., Kara, N., Bagci, H., & Koprulu, H. (2006). Association of matrix metalloproteinase-9 promoter gene polymorphism with chronic periodontitis. *Journal of periodontology*, *77*(9), 1510-1514. https://doi.org/10.4103/jpbs.JPBS_136_20

Kinane, D. F., Stathopoulou, P. G., & Papapanou, P. N. (2017). Periodontal diseases. *Nature reviews Disease primers*, *3*(1), 1-14. https://doi.org/10.1038/nrdp.2017.38

Koller, A., & Sapra, A. (2020). *Anatomy, head and neck, oral gingiva.* StatPearls. StatPearls Publishing.

Kornman, K. S., & Papapanou, P. N. (2020). Clinical application of the new classification of periodontal diseases: Ground rules, clarifications and "gray zones". *Journal of periodontology*, *91*(3),352-360. https://doi.org/10.1002/JPER.19-0557

Koss, M. A., Castro, C. E., Carino, S., & López, M. E. (2014). Histopathologic and histomorphometric studies and determination of IL-8 in patients with periodontal disease. *Journal of Indian Society of Periodontology*, *18*(2), 145 https://doi.org/10.4103/0972-124X.131307

Könönen, E., Gursoy, M., & Gursoy, U. K. (2019). Periodontitis: a multifaceted disease of tooth-supporting tissues. *Journal of clinical medicine*, *8*(8), 1135. https://doi.org/10.3390/jcm8081135

Lang, N. P., & Bosshardt, D. D. (2005). The junctional epithelium. *J Dent Res, 84*, 9-20. https://doi.org/10.1177/154405910508400102

Lang, N. P., & Bartold, P. M. (2018). Periodontal health. *Journal of periodontology, 89*, S9-S16. https://doi.org/10.1002/JPER.16-0517

Lavelle, C. L. (2013). *Applied oral physiology.* Butterworth-Heinemann. ss(3-240)

Li, D., Cai, Q., Ma, L., Wang, M., Ma, J., Zhang, W., & Wang, L. (2013). Association between MMP-1 g.-1607dupG polymorphism and periodontitis susceptibility: a meta-analysis. *PloS one*, *8*(3), e59513. https://doi.org/10.1371/journal.pone.0059513

Li, S., Zhang, H., Li, S., Yang, Y., Huo, B., & Zhang, D. (2015). Connexin 43 and ERK regulate tension-induced signal transduction in human periodontal ligament fibroblasts. *Journal of Orthopaedic Research*, *33*(7), 1008-1014. https://doi.org/10.1002/jor.22830

Lindhe, J., Karring, T., Araujo, M. (2015). Anatomy of periodontal tissue. İçinde Lang, N. P., & Lindhe, J. (Eds.). (2015). *Clinical periodontology and implant dentistry, 2 Volume Set*. John Wiley & Sons. (ss 3-13).

Lodish, H., Berk, A., Zipursky, S. L., Matsudaira, P., Baltimore, D., & Darnell, J. (2000). *Molecular cell biology* 4th edition. *National Center for Biotechnology Information, Bookshelf*, *9*.

Loo, W. T., Wang, M., Jin, L. J., Cheung, M. N., & Li, G. R. (2011). Association of matrix metalloproteinase (MMP-1, MMP-3 and MMP-9) and cyclooxygenase-2 gene polymorphisms and their proteins with chronic periodontitis https://doi.org/10.1016/j.archoralbio.2011.03.011

Loos, B. G., & Van Dyke, T. E. (2020). The role of inflammation and genetics in periodontal disease. *Periodontology 2000*, *83*(1), 26-39. https://doi.org/10.1111/prd.12297

López, N. J., Jara, L., & Valenzuela, C. Y. (2005). Association of interleukin-1 polymorphisms https://doi.org/10.1902/jop.2005.76.2.234

Luczyszyn, S. M., de Souza, C. M., Braosi, A. P., Dirschnabel, A. J., Claudino, M., Repeke, C. E., & Trevilatto, P. C. (2012). Analysis of the association of an MMP1 promoter polymorphism and transcript levels with chronic periodontitis and end-stage renal disease in a Brazilian population. *Archives of Oral Biology*, *57*(7), 954-963.

Masthan, K. M. K. (2010). *Textbook of human oral embryology, anatomy, physiology, histology and tooth morphology*. JP Medical Ltd. ss(10-250)

Mehrotra, N., & Singh, S. (2019). Periodontitis. In *StatPearls*. StatPearls Publishing.

Melcher, A. H. (1976). On the repair potential of periodontal tissues. *Journal of periodontology, 47*(5), 256-260. https://doi.org/10.1902/jop.1976.47.5.256

Merry, R., Belfield, L., McArdle, P., McLennan, A., Crean, S., & Foey, A. (2012). Oral health and pathology: a macrophage account. *British Journal of Oral and Maxillofacial Surgery*, *50*(1), 2-7. https://doi.org/10.1016/j.bjoms.2010.10.020

Muñoz-Carrillo, J. L., Hernández-Reyes, V. E., García-Huerta, O. E., Chávez-Ruvalcaba, F., Chávez-Ruvalcaba, M. I., Chávez-Ruvalcaba, K. M., & Díaz-Alfaro, L. (2019). Pathogenesis of periodontal disease. İçinde *Periodontal disease-diagnostic and adjunctive non-surgical considerations*. IntechOpen. https://doi.org/10.5772/intechopen.86548

Musacchio, E., Binotto, P., Silva-Netto, F., Perissinotto, E., & Sartori, L. (2022). Bone-related polymorphisms and dental status in older men and women. Results of the longitudinal Pro. VA study. *Journal of Dental Sciences*, *17*(1), 528-534. https://doi.org/10.1016/j.jds.2021.06.023

Nakamura, M. (2018). Histological and immunological characteristics of the junctional epithelium. *Japanese Dental Science Review*, *54*(2), 59-65. https://doi.org/10.1016/j.jdsr.2017.11.004

Nanci, A. (2017). *Ten Cate's Oral Histology: Development, structure, and function* (2nd ed). Elsevier Health Sciences.

Nakashima, M., Hayashi Y., (2019). Dental stem cell. İçinde Narayan, R. *Encyclopedia of biomedical engineering*. Elsevier. (ss554-564)

Naruishi, K., & Nagata, T. (2018). Biological effects of interleukin-6 on gingival fibroblasts: cytokine regulation in periodontitis. *Journal of Cellular Physiology*, 233, 6393-6400. https://doi.org/10.1002/jcp.26521

Nazir, M. A. (2017). Prevalence of periodontal disease, its association with systemic diseases and prevention. *International journal of health sciences*, *11*(2), 72.

Nekhanevych, O., Zhyliuk, V., Logvinenko, V., Onul, N., & Khomiak, O. (2018). Cardiovascular system and musculoskeletal changes of the sportsmen with polymorphisms of COL1A1 gene. *Georgian Medical News 9*, 95-99.

Page, R. C. (1986). Gingivitis. *Journal of Clinical Periodontology*, *13*(5), 345-355. https://doi.org/10.1111/j.1600-051X.1986.tb01471.x

Page, R. C., & Schroeder, H. E. (1976). Pathogenesis of inflammatory periodontal disease. A summary of current work. *Laboratory investigation; a journal of technical methods and pathology*, *34*(3), 235-249.

Page, R. C., & Ammons, W. F. (1974). Collagen turnover in the gingiva and other mature connective tissues of the marmoset Saguinus oedipus. *Archives of Oral Biology*, *19*, 651- 658. https://doi.org/10.1016/0003-9969(74)90133-2

Pan, W., Wang, Q., & Chen, Q. (2019). The cytokine network involved in the host immune response to periodontitis. *International journal of oral science*, *11*(3), 30. https://doi.org/10.1038/s41368-019-0064-z

Papapanou, P. N., Sanz, M., Buduneli, N., Dietrich, T., Feres, M., Fine, D. H., & Tonetti, M. S. (2018). Periodontitis: Consensus report of workgroup 2 of the 2017 World Workshop on the Classification of Periodontal and Peri-Implant Diseases and Conditions. *Journal of Periodontology, 89*, S173-S182. https://doi.org/10.1002/JPER.17-0721

Payne, W., Page, R. C., Ogilvie, A., & Hall, W. (1975). Histopathologic features of the initial and early stages of experimental gingivitis in man. *Journal of periodontal research*, *10*(2), 51-64. https://doi.org/10.1111/j.1600-0765.1975.tb00008.x

Pihlstrom, B. L., Michalowicz, B. S., & Johnson, N. W. (2005). Periodontal diseases. *The lancet*, *366*(9499), 1809-1820. https://doi.org/10.1016/S0140-6736(05)67728-8

Planello, A. C., Campos, M. I., Meloto, C. B., Secolin, R., Rizatti-Barbosa, C. M., Line, S. R., & de Souza, A. P. (2011). Association of matrix metalloproteinase gene polymorphism with temporomandibular joint degeneration. *European journal of oral sciences*, *119*(1), 1-6. https://doi.org/10.1111/j.1600-0722.2010.00803.x

Ramalingam, S., Sundar, C., Jansen, J. A., & Alghamdi, H. (2020). Alveolar bone science: Structural characteristics and pathological changes. *Dental Implants and Bone Grafts* (ss. 1-22). Woodhead Publishing. https://doi.org/10.1016/B978-0-08-102478-2.00001-5

Ravosa, M. J., Ning, J., Liu, Y., & Stack, M. S. (2011). Bisphosphonate effects on the behaviour of oral epithelial cells and oral fibroblasts. *Archives of oral biology*, *56*(5), 491-498. https://doi.org/10.1016/j.archoralbio.2010.11.003

Reddy, S. (2017). *Essentials of clinical periodontology & periodontics*. JP Medical Ltd.5th ed. ss (20-180) https://doi.org/10.5005/jp/books/18042

Repeke, C. E., Trombone, A. P. F., Ferreira Jr, S. B., Cardoso, C. R., Silveira, E. M., Martins Jr, W., & Garlet, G. P. (2009). Strong and persistent microbial and inflammatory stimuli overcome the genetic predisposition to higher matrix metalloproteinase-1 (MMP-1) expression: a mechanistic explanation for the lack of association of MMP1-1607 single-nucleotide polymorphism genotypes with MMP-1 expression in chronic periodontitis lesions. *Journal of clinical periodontology, 36*(9), 726-738. https://doi.org/10.1111/j.1600-051X.2009.01447.x

Ricard-Blum, S. (2011). The collagen family. Cold Spring Harbor perspectives in biology, 3(1), a004978. https://doi.org/10.1101/cshperspect.a004978

Sakellari, D., Katsares, V., Georgiadou, M., Kouvatsi, A., Arsenakis, M., & Konstantinidis, A.(2006). No correlation of five gene polymorphisms with periodontal conditions in a Greek population. *Journal of Clinical Periodontology*, *33*, 765-770. https://doi.org/10.1111/j.1600-051X.2006.00983.x

Sanz, M., Herrera, D., Kebschull, M., Chapple, I., Jepsen, S., Berglundh, T., ... & Wennström, J. (2020). Treatment of stage I–III periodontitis—The EFP S3 level clinical practice guideline. *Journal of clinical periodontology*, *47*, 4-60 https://doi.org/10.1111/jcpe.13290

Séguier, S., Godeau, G., & Brousse, N. (2000). Collagen fibers and inflammatory cells in healthy and diseased human gingival tissues: a comparative and quantitative study by immunohistochemistry and automated image analysis. *Journal of Periodontology*, *71*, 1079-1085. https://doi.org/10.1902/jop.2000.71.7.1079

Séguier, S., Gogly, B., Bodineau, A., Godeau, G., & Brousse, N. (2001). Is collagen breakdown during periodontitis linked to inflammatory cells and expression of matrix metalloproteinases and tissue inhibitors of metalloproteinases in human gingival tissue?. *Journal of Periodontology*, *72,* 1398-1406 https://doi.org/10.1902/jop.2001.72.10.1398

Shenoy, M., Abdul, N. S., Qamar, Z., Al Bahri, B. M., Al Ghalayini, K. Z. K., & Kakti, A. (2022). Collagen Structure, Synthesis, and Its Applications: A Systematic Review. *Cureus*, *14*(5). https://doi.org/10.7759/cureus.24856

Stępień-Słodkowska, M., Ficek, K., Eider, J., Leońska-Duniec, A., Maciejewska-Karłowska, A., Sawczuk, M., & Cięszczyk, P. (2013). The+ 1245g/t polymorphisms in the collagen type I alpha 1 (col1a1) gene in polish skiers with anterior cruciate ligament injury. *Biology of sport*, *30*(1), 57-60. https://doi.org/10.5604/20831862.1029823

Socransky, S. S. (1970). Relationship of bacteria to the etiology of periodontal disease. *Journal of dental research*, *49*(2), 203-222. https://doi.org/10.1177/00220345700490020401

Sodek, J. (1977). A comparison of the rates of synthesis and turnover of collagen and non-collagen proteins in adult rat periodontal tissues and skin using a microassay. *Archives of Oral Biology*, *22*, 655-665. https://doi.org/10.1016/0003-9969(77)90095-4

Song, G. G., Kim, J. H., & Lee, Y. H. (2013). Toll-like receptor (TLR) and matrix metalloproteinase (MMP) polymorphisms and periodontitis susceptibility: a meta-analysis. *Molecular biology reports*, *40*, 5129-5141. https://doi.org/10.1007/s11033-013-2616-1

Suzuki, A., Ji, G., Numabe, Y., Muramatsu, M., Gomi, K., Kanazashi, M., & Kamoi, K. (2004). Single nucleotide polymorphisms associated with aggressive periodontitis and severe chronic periodontitis in Japanese. *Biochemical and Biophysical Research Communications*, *317*(3), 887-892. https://doi.org/10.1016/j.bbrc.2004.03.126

Temizkan, G. (2021). Genetik Temel İlkeler ve Kavramlar. *Genetik Temel İlkeler ve Kavramlar*.

Tonetti, M. S., Greenwell, H., & Kornman, K. S. (2018). Staging and grading of periodontitis: Framework and proposal of a new classification and case definition. *Journal of periodontology*, *89*, S159-S172. https://doi.org/10.1002/JPER.18-0006

Ustun K, Alptekin NO, Hakki SS, Hakki E. (2008) Investigation of matrix metalloproteinase-1-- 1607 1G/2G polymorphism in a Turkish population with periodontitis. *J Clin Periodontol*.*35*(12):1013-1019. https://doi.org/10.1111/j.1600-051X.2008.01313.x

Vahabi, S., Nazemisalman, B., Kalantari, M., & Hosseinpour, S. (2019). Association of Matrix Metalloproteinase-1-1607 1G/2G and C-Reactive Protein-717 C/T Gene Polymorphisms in Iranian Patients with Chronic Periodontitis: A Clinical Trial. *Iranian Red Crescent Medical Journal*, *21*(1). https://doi.org/10.5812/ircmj.84396

Van der Weijden, G. A., Timmerman, M. R., Reijerse, E., Danser, M. M., Mantel, M. S., Nijboer, A., & Van der Velden, U. (1994). The long-term effect of an oscillating/rotating electric toothbrush on gingivitis An 8-month clinical study. *Journal of Clinical Periodontology*, *21*(2), 139-145.

Vignal, A., Milan, D., SanCristobal, M., & Eggen, A. (2002). A review on SNP and other types of molecular markers and their use in animal genetics. *Genetics selection evolution*, *34*(3), 275-305. https://doi.org/10.1186/1297-9686-34-3-275

Zhang, J., Yang, J., Zhang, L., Luo, J., Zhao, H., Zhang, J., & Wen, C. (2020). A new SNP genotyping technology Target SNP-seq and its application in genetic analysis of cucumber varieties. *Scientific reports*, *10*(1), 5623. https://doi.org/10.1007/978-1-0716-3024-2_26

Zhou, S., Yang, Y., Ha, N., Zhang, P., Ma, X., Gong, X., Yueyang*, H., Xiao,*Y., & Jiang, L. (2018). The specific morphological features of alveolar bone. *Journal of Craniofacial Surgery*, *29*(5), 1216-1219. https://doi.org/10.1097/SCS.0000000000004395

Wang, C., Li, H., Chen, K., Wu, B., & Liu, H. (2017). Association of polymorphisms rs1800012 in COL1A1 with sports-related tendon and ligament injuries: a meta-analysis. *Oncotarget*, *8*(16), 27627. https://doi.org/10.18632/oncotarget.15271

Walsh, L. J. (2003). Mast cells and oral inflammation. *Critical reviews in oral biology & medicine*, *14*(3), 188-198. https://doi.org/10.1177/154411130301400304