TÜRKİYE CUMHURİYETİ

MARMARA ÜNİVERSİTESİ

TIP FAKÜLTESİ NÜKLEER TIP ANABİLİM DALI

I-123 MIBG, Ga-68 DOTA-PET ve 24 SAATLİK İDRAR METABOLİTLERİ İLE ERKEN-GEÇ Ga-68 DOTA-PET GÖRÜNTÜLERİNEKİ TUTULUM PATERNİNİN FEOKROMOSİTOMA TANISINDAKI ETKİNLİĞİNİN KARŞILAŞTIRILMASI

Dr. ARİA FOROUZ

Uzmanlık Tezi

İSTANBUL - 2017

TÜRKİYE CUMHURİYETİ

MARMARA ÜNİVERSİTESİ

TIP FAKÜLTESİ NÜKLEER TIP ANABİLİM DALI

I-123 MIBG, Ga-68 DOTA-PET ve 24 SAATLİK İDRAR METABOLİTLERİ İLE ERKEN-GEÇ Ga-68 DOTA-PET GÖRÜNTÜLERİNEKİ TUTULUM PATERNİNİN FEOKROMOSİTOMA TANISINDAKI ETKİNLİĞİNİN KARŞILAŞTIRILMASI

Dr. ARİA FOROUZ

Uzmanlık Tezi

Tez Danışmanı: Prof. Dr. Tanju Yusuf ERDİL

İSTANBUL - 2017

TEŞEKKÜR

Tez çalışmamı tamamlamamda ilk başta bana her konuda yardımcı olan, danışman hocam, Prof. Dr. Tansu Yusuf ERDİL'e derin teşekkürlerimi sunarım. Ayrıca uzmanlık eğitimim sürecinde bana destek veren hocalarım Prof. Dr. H. Turgut TUROĞLU, Prof. Dr. Sabahat İNANIR, Doç. Dr. Tunç ÖNEŞ, Prof. Dr. Fuat DEDE' ye ve Prof. Dr. Tevfik Fikret ÇERMİK'e ve her zaman destekçim olan aileme minnetlerimi sunarım.

İstanbul 2017 Dr. Aria FOROUZ

İÇİNDEKİLER

TEŞEKKÜR ..... **i**

İÇİNDEKİLER ..... **ii**

KISALTMALAR ..... **iv**

TABLOLAR LİSTESİ ..... **vi**

ŞEKİLLER LİSTESİ ..... **vii**

OLGULAR LİSTESİ ..... **viii**

TÜRKÇE ÖZET ..... **ix**

ENGLISH ABSTRACT ..... **xii**

1. GİRİŞ VE AMAÇ **1**

2. GENEL BİLGİLER **2**

2.1. TARİHÇE 2

2.2. EMBRİYOLOJİ 3

2.3. ADRENAL FİZYOLOJİ 4

2.4. HİSTOLOJİ 7

2.5. ADRENAL GLAND ANATOMİSİ 9

2.6. ADRENAL GLAND PATOLOJİLERİ 11

2.6.1. Cushing Sendromu 14

2.6.2. Conn Sendromu (Primer Hiperaldosteronizm) 16

2.6.3. Kist, Psödokist 19

2.6.4. FEOKROMOSİTOMA 20

2.6.5. Adrenal Kortikal Karsinoma 28

2.7. MORFOLOJİK GÖRÜNTÜLEME YÖNTEMLERİ 30

2.7.1. Direkt Batın Grafisi 31

2.7.2. USG 31

2.7.3. Bilgisayarlı Tomografi 31
2.7.4. MRG 34
2.8. MOLEKÜLER GÖRÜNTÜLEME YÖNTEMLERİ 36
2.8.1. MIBG(metaiyodobenzilguanidin) SİNTİGRAFİSİ 36
2.8.2. 111In-PENTETREOTİDE SİNTİGRAFİ 37
2.8.3. 18F-FDA 38
2.8.4. 18F-FDOPA 39
2.8.5. 18F-FDG 39
2.8.6. Ga-68-DOTA Konjugatları 40
3. GEREÇ-YÖNTEM 42
4. BULGULAR 46
5. TARTIŞMA 60
6. ŞEKİLLER 65
7. OLGULAR 69
8. KAYNAKLAR 74

KISALTMALAR

USG	:	Ultrasonografi
BT	:	Bilgisyarlı Tomografi
MRG	:	Manyetik Rezonans Görüntüleme
F-18 FDG	:	18-Fluorodeoksiglukoz
PET	:	Pozitron Emisyon Tomografisi
ACTH	:	Adrenokortikotropin hormone
RAAS	:	Renin Anjiotensin Aldosteron Sistemi
ACE	:	Anjiyotensin Dönü ştürücü Enzim
CRH	:	Kortikotropin Salgılatıcı Hormon
NF–1	:	Nörofibromatozis Tip1
VHL	:	Von Hippel Lindau
HU	:	Haunsfield Ünitesi
mCi	:	Milicurie
MBq	:	Megabecquerel
MIBG	:	Metaiyodobenzilguanidin
GLUT	:	Glukoz Taşıyıcı Protein
HIF-1	:	Hipoksi İndüksiyon Faktör-1
VEGF	:	Vasküler Endotelyal Büyüme Faktör

APA	:	Aldosteron Üreten Adenom
BAH	:	Bilateral Adrenal Hiperplazi
GDH	:	Glukokortikoid ile Düzeltilebilen Hiperaldosteronizm
UAH	:	Unilateral Adrenal Hiperplazi
AK	:	Adrenal Karsinom
PRA	:	Plazma Renin Aktivitesi
CS	:	Cushing Sendromu
SDH	:	Süksinat Dehidrogenaz
DXM	:	Dexametazon
KKY	:	Konjestif Kalp Yetmezliği
SUV	:	Standart Uptake Degeri
IV	:	İntravenöz
MIP	:	Maksimum İntensity Projection
AC	:	Atenuasyon Düzeltilmesi Yapılmış
NAC	:	Atenuasyon Düzeltilmesi Yapılmamış
ROC	:	Receiver Operating Characteric
NIH	:	National Institutes of Health

TABLOLAR LİSTESİ

Tablo 1. Sürrenal bezin tabakaları ve ağırlıklı olarak salgıladıkları hormonlar 4

Tablo 2. Adrenal İnsidentaloma Klinikleri 13

Tablo 3. Kitle çapı adenom-ACC ilişkisi 29

Tablo 4. ROC analiz sonuçları 57

ŞEKİLLER LİSTESİ

Şekil 1. Adrenal korteks histolojisi 7

Şekil 2. Karaciğer suvmax için medyan grafiği (zaman içindeki artış görülmektedir.) 55

Şekil 3. Karaciğer suv men için medyan grafiği (zaman içindeki artış görülmektedir.) 56

Şekil 4. Dalak suv men için medyan grafiği (zaman içindeki artış görülmektedir.) 56

Şekil 5. 1. Saat surrenal ROC analizi 58

Şekil 6. 2. Saat surrenal ROC analizi 58

Şekil 7. 3. saat surrenal ROC analizi 59

Şekil 8. Hounsfield Ünitesi ROC analizi 59

Şekil 9. Katekolaminlerin sentez aşaması 65

Şekil 10. Adrenal steroidlerin sentez aşamaları 66

Şekil 11. Sürrenal medulla hormonları yapım ve yıkım aşamaları 67

Şekil 12. Target for functional imaging of chromaffin cell (adapted and taked from Blanchet et a l 2012, llias et al 2005 and havekes et al 2010) 68

OLGULAR LİSTESİ

Olgu 1. MIBG Sintigrafisinde tutulumu gözlenmeyip DOTA-TATE PET/BT'de pozitif saptanan sağ surrenal feokromositoma olgusu. 69

Olgu 2. DOTA tutulumu fizyolojik nitelikte değerlendirilmiş olup histopatolojik olarak tanı almış sol surrenal feokromositoma olgusu. 70

Olgu 3. DOTA tutulum SUVmax'ları 1.saat 8, 2.saat 10; 3.saat 12 olarak ölçülen patoloji pozitif sol surrenal feokromositoma olgusu. 71

Olgu 4. DOTA tutulumu pozitif olup histopatolojisi negatif sonuçlanan sol surrenal feokromositoma olgusu. 72

Olgu 5. DOTA tutulumu pozitif olup histopatolojisi negatif sonuçlanan sol surrenal feokromositoma olgusu. 73

TÜRKÇE ÖZET

Giriş: Feokromositoma, sürrenal medulla ve sempatik ganglionların nadir görülen bir nöroendokrin tümörüdür. Bu tümörlerin lokalizasyonu için uzun yıllardır BT, MR, MIBG sintigrafisi gibi görüntüleme yöntemleri kullanılmaktadır. Son yıllarda kullanılmaya başlanan Ga68 DOTA-PET bazı çalışmalarda diğer görüntüleme yöntemlerine üstünlüğüyle dikkat çekmekte olsa da pozitif-negatif ayrımı yapılabilecek bir SUVmax cut-off değeri elde etmeye yarayacak yeterli çalışma halen bulunmamaktadır. Çalışmamızda, Marmara Üniversitesi Pendik Eğitim ve Araştırma Hastanesi Nükleer Tıp Anabilim Dalı'nda feokromositoma şüphesi/ön tanısı ile refere edilerek DOTA-TATE PET/BT (1.-2.-3.saat görüntüleme) çekimi yapılmış olan hastalarda, DOTA-TATE tutulumlarının feokromositoma tanısına katkısı ve tutulumun adenom boyutu veya hormon düzeyleri ile ilişkisini araştırmak amaçlandı.

Materyal-Metod: Nükleer Tıp Anabilim Dalı'na 24 Haziran 2015 – 1 Kasım 2016 tarihleri arasında Endokrinoloji polikliniklerinden feokromositoma şüphesi/ön tanısı ile refere edilmiş ve DOTA-TATE PET/BT (1.-2.-3.saat görüntüleme) tetkiki yapılmış 76 hasta çalışmaya dahil edildi. 2. veya 3.saat DOTA PET görüntüleri olmayan 6 olgu, patolojik verisine ulaşılamayan veya klinik takibi terketmiş 5 olgu, klinik kararsız kalınan 4 olgu, DOTA PET çekimi öncesi opere edilmiş olan 2 olgu, çekim öncesi DOTA PET tutulumunu etkileyecek ilaç kullanmış olan 2 olgu çalışma dışı bırakıldı. Çalışma dışı kalan 19 hasta sonrası kalan 57 olgunun 1.-2.-3.saat DOTA-TATE PET/BT görüntüleri incelendi. Ayrıca, hastaların 24 saatlik idrar metanefrin/normetanefrin düzeyleri, BT görüntüleri, varsa I-123 MIBG sintigrafisi görüntülemeleri, patoloji sonuçları çalışmada kullanıldı. Lezyonlara nihai tanı histopatolojik değerlendirme veya klinik takiple birlikte görüntüleme yöntemleriyle yapılan takip sonucu konuldu.

Bulgular: Çalışmaya 20 erkek, 37 kadın toplam 57 hasta alındı. Hastaların yaş ortalaması 51±14 idi. Lezyonlar için boyut, HU atenüasyon değeri, lezyon SUVmax, karaciğer SUVmax, dalak SUVmax, lezyon SUVmen, karaciğer SUVmen, dalak SUVmen, hormon düzeyleri karşılaştırıldı. Feokromositoma pozitif olgularda lezyon

boyutu ortalaması 35 mm (min:10, max:87), negatif olgularda ise 26 mm (min:11, max:100) olarak saptandı. Lezyon boyutu ile idrar metanefrinleri arasında anlamlı ilişki saptanmadı (p=1).

Çalışmamızda; MIBG sintigrafi çekilmiş 26 olgu değerlendirildiğinde sensitivite % 67 spesifite % 79 olarak ölçüldü; buna karşın DOTATATE PET/BT çekilmiş 57 olguda bu tetkikin sensitivitesi % 89, spesifitesi % 82 olarak bulundu. Çalışmamızda MIBG yöntemiyle yanlış negatif olarak tespit edilen 4 feokromasitoma olgusu DOTA-TATE PET yöntemi ile feokromositoma tanısı aldı.

Sürrenal DOTA-TATE tutulumu ile lezyon boyutu arasında spearman korelasyon analizi ile anlamlı ilişki bulunmadı (ρ= -0.26). ROC analizi ile 1. Saat için SUVmax cut-off değeri 9,5 olarak hesaplandı ve bu eşik değer ile hassasiyet % 89.5, özgüllük % 57.9 bulundu. 2.saat için eşik değer 11 olarak hesaplandı; buna gore hassasiyet % 84.2, özgüllük % 78.4 bulundu. 3.saat için eşik değer 12 olarak hesaplandı; buna gore hassasiyet % 83.3, özgüllük % 85.3 saptandı.

Çalışmamızda lezyonlar HU değerlerine göre 3 ana gruba ayrıldı(1.grup:<10 HU, 2.grup:10-20 HU, 3.grup:>20 HU). Lezyonların HU seviyeleri ile feokromositoma tanısı arasında istatistiksel olarak anlamlı ilişki saptandı(p=0.007). Çalışmamızda <10 HU olan 17 olgunun 2'si feokromositoma tanısı alırken; >20 HU olan 16 olgunun 6'sında feokromositoma tespit edilmedi.

Feokromositoma negatif olgularda lezyon atenüasyon değeri ortalaması 4.1 HU(min:-6, max:25), pozitif olgularda ise 8.8 HU(min:5, max:57) hesaplandı. Lezyonların atenüasyon değerleri için ROC analizi yapıldığında feokromositoma tanısına katkı açısından sınır değer 8 HU olarak kabul edilirse BT'nin hassasiyeti % 86.7, özgüllüğü % 62.5, pozitif belirleyicilik değeri % 11.8, negatif belirleyicilik değeri % 40.9 olarak saptandı. HU ile metanefrin ve normetanefrin düzeyleri arasında anlamlı ilişki saptanmadı(p=0.5312 ve 0.1321).

DOTA pozitif kabul edilen 22 hastanın 7'sinde BT görüntülemede HU değeri <10, 4'ünde 10-20 arası, 11'inde >20 bulundu. DOTA negatif kabul edilen 17 hastanın 10'unda BT görüntülemede HU değeri <10, 2'sinde 10-20 arası, 5'inde >20 bulundu.

Fisher'in kesin ki-kare testi sonucuna göre HU seviyeleri ile DOTA tutulumu arasında istatistiksel olarak anlamlı bir ilişki saptanmadı (p=0.2).

Sürrenal DOTATATE 1.-2.-3.saat tutulumu ile metanefrin ve normetanefrin arasında orta şiddette pozitif korelasyon(ρ=0.57 ve 0.49) saptandı ve anlamlı bulundu(p<0.001 ve 0.002).

Surrenal için her 3 saat değerleri verilmiş olsa da zaman içinde surrenal değerleri anlamlı olarak değişmediğinden sadece 1.saate bakmanın yeterli olduğu sonucuna ulaşıldı.

Sonuç: Ga68 DOTA-TATE PET/BT görüntüleme yöntemi feokromositoma tanısı-lezyon lokasyonu açısından MIBG sintigrafiden daha yüksek sensitivite ve spesifiteye sahiptir. BT görüntülemede elde edilen HU atenüasyon değeri feokromositoma tanısı açısından yol gösterici olmakla birlikte çalışmamızda bu durum çok güvenilir bulunmamıştır. Çalışmamızda lezyon boyutu feokromositoma ayırt ediciliği açısından anlamlı bir parametre olarak bulunmamıştır. Sürrenal DOTA konjugat tutulumunun karaciğer ve dalakla kıyaslanmasının gerekliliği önerilmektedir ancak çalışmamızdaki çoğu lezyondaki tutulum karaciğer ve dalak düzeyleri arasında kaldığından bize pratik sonuçlar vermemiştir. SUVmax karşılaştırmanın SUVmen ölçümüne kıyasla daha iyi sonuçlar verdiği gözlenmiştir. Sayı kısıtlılığına rağmen sürrenal glanda yönelik alınan geç görüntülerin yararlı olabileceği kanısı oluşmuştur, bu durumun daha büyük gruplarla doğrulanması gerekmektedir. DOTA-TATE tutulumu ile idrar hormon düzeyleri arasında anlamlı pozitif korelasyon saptanmıştır, bu durumun da tümör metabolizması ile ilişkisinin ileriki çalışmalarla araştırılması önerilmektedir.

ENGLISH ABSTRACT

Introduction: Pheochromocytoma is a rare neuroendocrine tumor of the adrenal medulla and sympathetic ganglia. CT, MRI, MIBG scintigraphic imaging methods have been used for localization of these tumors for many years;,Ga68 DOTA-PET which is started to be usedin recent years has a superiority over other imaging methods in some studies, there is still not enough study to obtain a quantitative SUVmax cut-off value for for positive and negative discrimination. In our study, it was aimed to investigate the contribution of DOTA involvements to the diagnosis of pheochromocytoma and the association of the involvement with adenoma size or hormone levels in patients who were referred to Marmara University, Pendik Training and Research Hospital, Nuclear Medicine Department with suspected/pre-diagnosis of pheochromocytoma and had undergone DOTA-TATE PET/CT (1st-2nd-3rd hour imaging) examinations.

Material-Method: Seventy-six patients with suspected/pre-diagnosis of pheochromocytoma who had undergone DOTA-TATE PET/CT (1st-2nd-3rd hour imaging) scan and referred to us from Endocrinology outpatient clinics between June 24, 2015 and November 1, 2016 were included in the study. After 19 patients excluded from the study. (Six cases without 2^{nd}or 3^{rd}hour DOTA PET images, 5 cases without pathological data or wholeft clinical follow-up, 4 cases without clinical decision, 2 cases who were operated before DOTA PET scan, 2 cases used medication that would affect DOTA PET uptake before the examination were excluded from the study), DOTA-TATE PET/CT 1st-2nd-3rd hour images of 57 patients were examined. In addition, 24-hour urinary metanephrine/normetanephrine levels, CT images, MIBG scintigraphy images(if there was) and pathology results of patients were used in the study. Final diagnosis histopathological evaluation or clinical follow-up was included in the lesions along with the follow-up result carried out with imaging methods.

Results: A total of 57 patients (20-male, 37-female) were included in the study. The mean age of the patients was calculated as 51±14. The size and HU

attenuation value of the lesions, lesion SUVmax, liver SUVmax, spleen SUVmax, lesion SUVmen, liver SUVmen, spleen SUVmen and hormone levels were compared The mean lesion size was found to be 35 mm (min:10, max:87) in pheochromocytoma positive cases and 26 mm (min:11, max:100) in negative cases. No significant relationship between lesion size and urinary metanephrine was determined (p = 1). In our study, when 26 cases who had MIBG scintigraphy were evaluated, sensitivity was determined as % 67 and specificity as % 79; whereas in 57 cases who had DOTATATE PET/CT scans, sensitivity of this test was found to be % 89 and specificity to be % 82. Four pheochromocytoma cases diagnosed as false negative by MIBG method in our study were diagnosed by DOTA-TATE PET method. The spearman correlation value (ρ) between the adrenal DOTA-TATE involvement and lesion size was determined to be -0.26 but not significant (p=0.1). When the SUVmax values of the lesions were examined by ROC analysis, the threshold for discriminating pheochromocytoma was calculated to be 9.5 for the first hour; in the calculation made using this threshold value, sensitivity, specificity were calculated as 89.5%, 57.9%, respectively; accordingly, the threshold for the 2nd hour was calculated as 11; sensitivity, specificity value were 84.2%, 78.4%, respectively. The threshold for the 3rd hour is calculated as 12; accordingly, sensitivity, specificity were determined to be as 83.3%, 85.3%, respectively. In our study, lesions were divided into 3 groups according to their HU values (Group 1: <10 HU, Group 2: 10-20 HU, Group 3:> 20 HU). There was a statistically significant correlation between the HU levels of the lesions and the diagnosis of pheochromocytoma (p=0.007). In our study, when 2 out of 17 patients with <10 HU were diagnosed with pheochromocytoma, pheochromocytoma was not detected in 6 of 16 patients with> 20 HU. The lesion attenuation value was calculated as 4.1 HU (min:-6, max:25) in pheochromocytoma negative cases and 8.8 HU (min:5, max:57) in positive cases. The sensitivity, specificity, positive predictive value, and negative predictive value of CT were determined as 86.7%, 62.5%, 11.8% and 40.9%, respectively, when the cutoff value was accepted as 8 HU in terms of contribution to the diagnosis of pheochromocytoma when ROC analysis was performed for the attenuation values of the lesions. There was no significant relationship between HU and, metanephrine and normetanephrine levels (p=0.5312 and 0.1321). In 7 out of 22 DOTA-positive

patients, HU value on CT scan was <10, 10-20 in 4 and > 20 in 11. Ten of the 17 DOTA-negative patients were found to have a HU value <10 in CT scan, 10-20 in 2, and> 20 in 5. There was no statistically significant relationship between HU levels and DOTA involvement according to Fisher's exact chi-square test (p=0.2). A moderate positive correlation was found between metanephrine and normetanephrine with adrenal DOTATATE 1st-2nd-3rd hour involvement (ρ=0.57 and 0.49) and determined significant (p<0.001 and 0.002). Although values were given every 3 hours for the surrenal, changes in the surrenal values over time were not statistically significant.

Conclusion: The Ga68 DOTA-TATE PET/CT imaging method has a higher sensitivity and specificity than the MIBG scintigraphy in terms of pheochromocytoma diagnosis-lesion location. Although the HU attenuation value obtained in CT imaging is indicative of the diagnosis of pheochromocytoma, this was not found to be very reliable in our study. In our study, lesion size was not found to be a significant parameter in terms of pheochromocytoma differentiation. The need for comparison of adrenal DOTA conjugate involvement with liver and spleen has been suggested, but it has not yielded practical results since most of the involvements in our study were between liver and spleen levels. It has been observed that the SUVmax comparison gives better results than the SUVmen measurement. Despite the limited number of cases, it was concluded that late images taken for adrenal gland may be useful and it is needed to confirm this with larger groups. There was a significant positive correlation between DOTA-TATE involvement and urine hormone levels and it is suggested to investigate its relationship with tumor metabolism with further studies.

1. GİRİŞ VE AMAÇ

Feokromositoma adrenal medulla ve sempatik ganglionlardaki (paraganglioma: Extra-adrenal Feo) kromaffin hücrelerden köken alıp katekolamin salgılayan nöroendokrin bir tümördür. Nadir görülür. Yapılacak ilk tanısal tetkik 24 saatlik idrarda fraksiyone katekolaminler (dopamin, norepinefrin, epinefrin) /metanefrinler (metanefrin, normetanefrin) / VMA ölçümüdür. Biyokimyasal olarak tanı doğrulandıktan sonra tümörün yerinin tespiti açısından radyolojik görüntüleme çalışmalarına geçilir. Lokalizasyon için öncelikle batın BT ve/veya MR çekilir. İlk görüntüleme tetkikinde kitle saptanamadıysa veya >10 cm adrenal kitle, multiple kitle ya da paraganglioma tespit edildiyse veya şüpheli olgularda MIBG (metaiodobenzylguanidine) sintigrafisi yapılmalıdır. MIBG norepinefrine benzeyen bir bileşik olup adrenerjik doku tarafından tutulmaktadır. Bu tetkikin sensitivitesi ve spesifitesi %85 civarındadır. Son zamanlarda Ga68 DOTATATE-PET çekiminin MIBG sintigrafisi kadar olan yüksek hassasiyeti üzerinde durulmaktadır. Bu iki görüntüleme yöntemini karşılaştıran yeterli çalışma bulunmamaktadır. Araştırmamızda ilk planda iki görüntüleme yöntemini karşılaştırdık. Ayrıca her iki çekim yönteminde de sürrenal glandda fizyolojik tutulum izlendiğinden fizyolojik/patolojik tutulum ayrımı yapmak güçtür; bu nedenle alınan geç görüntü tutulum paternlerinin bu ayrımı kolaylaştırıcı etkisi olup olmadığını da araştırmayı hedefledik.

2. GENEL BİLGİLER

2.1. TARİHÇE

Bergama'da yaşamış olan Cladius Galen (130-201) tarafınca çeşitli hayvan deneyleriyle ilk kez sol adrenal bez böbreğin bir aksesuar dokusu olarak tanımlanmıştır.

1563'te Bartholomeo Eustacius tarafından adrenal glandların anatomisi tanımlanmıştır. 1805 yılında Cuvier bezin medulla ve korteks kısımlarından oluştuğunu saptarken, 1852'de Albert von Kölliker ilk detaylı mikroskopik anatomik tanımlamayı yapmıştır. İncelemeler Thomas Addison'un 1855'te destrükte olmuş adrenal bezlerde yapmış olduğu gözlemlere kadar uzanmaktadır.

Feokromasitoma (Yunanca; phaios:koyu, chroma:renk) ilk kez 1886'da Frankel tarafından bildirilmiştir. 1895'de George Oliver ve Edward Sharpey-Schafer isimli İngiliz fizyolojistler adrenal medullada köpeklerde de tansiyonu artıran adrenalin maddesinin yapıldığını göstermiştir.(1). 1897'de John Abel maddenin aktif bölümüne epinefrin adını vermiştir (2).

1920'li yıllarda adrenokortikal fonksiyonların hipofiz bezi kontrolünde olduğu farkedilmiş, 1943'te adrenokortikotropik hormon (ACTH) izole edilmiştir.

Ölümden sonra hızla otolizise uğrayarak otopside kapsül şeklinde kaldığı görüldüğü için sürrenal bezler 17-19. yüzyılda suprarenal kapsül olarak isimlendirilmiştir (3).

Birçok hayvan türünde adrenalektomi yapan Brown-Sequard 1856'da yaptığı deneysel çalışmalarla sürrenal bezin hayati önemi olduğunu ortaya koymuştur (4).

1886'da Frankel hipertansiyonla birlikte olan ilk feokromasitoma vakasını bildirmiştir (5). 1889'da Knowsley-Thornton ilk başarılı adrenalektomiyi gerçekleştirmiştir (3).

Feokromositoma nedeniyle adrenalektomi 1926 yılında ABD'de Charles Mayo, İsviçre'de de Roux tarafından yapılmıştır (6,7). Ancak her iki vakada da tanı ameliyat sonrası konmuştur.

Feokromositomanın semptomlarla klinik olarak tanısı ise ilk kez 1926 yılında Vaquez ve Donzolet tarafından konulmuştur.

2.2. EMBRİYOLOJİ

Surrenal bez; %90'ı kortex %10'u medulladan oluşan, korteksi ve medullası farklı orjinlerden gelen bir endokrin organdır.

Adrenal korteks mezoderm orjinlidir ve steroidojenik faktör gibi belirli transkripsiyon faktörlerinin etkisiyle intrauterin 6. haftada ürogenital kabarıklığın medialindeki primitif mezodermden meydana gelir. Gestasyonun 8. haftasında adrenal bezde iki tabaka gözlenir, bunlar fetal korteks ile daha sonra asıl korteksi oluşturacak olan tabakadır.(8)

Gebeliğin ortasında adrenal bez böbrekten daha büyük boyuttadır , medulla boyutu doğumdan sonra oldukça küçülür.

20. haftadan sonra fetal adrenal bez adreno kortikotropik hormonun (ACTH) kontrolu altındadır. Fetal korteks doğum sonrası hızla involusyona uğrar. Bezler doğumdan sonraki 2.-3. haftalarda ağırlıklarının 1/3 ünü yitirirler ve 2-3 yılın sonunda özgün ağırlıklarına ulaşırlar. Erişkin korteks yaklaşık 12 yılda değişimini tamamlar(9).

Ektopik adrenokortikal doku da vücutta çeşitli yerlerde lokalize olabilir; adrenal bezlere yakın yerleşimli veya urogenital çıkıntıyla alakalı çeşitli bölgelere göç etmeler sonucu çöliak pleksus, over, spermatik damarlar civarında bulunabilirler. Bu ektopik dokular normal şartlarda hayatın ilk birkaç haftasında atrofi ye uğrayarak kaybolur ancak adrenogenital sendrom varlığında veya herhangi bir ACTH stimulasyonunda devamlılığını sürdürür(10).

Adrenal medulla oluşumu için gestasyonun 7. haftasında nöral krista kaynaklı ektodermal hücreler göçle paravertebral, paraaortik ve aort bifurkasyon hizasında çoğalırlar, bu hücrelere sempatogonia adı verilir daha sonra bu ana kök hücrelerin bazıları sempatoblast şeklinde farklılaşma gösterir (8). Gestasyonun 5. haftasında arka sempatik zincir ve takibinde diğer ganglionlar oluşur. Sempatogoni hücrelerinin bir kısmı feokromoblastlara dönüşür ve katekolamin salgılar(11). Doğumdan sonra ekstra adrenal yapılar dejenerasyona uğrar fakat çölyak – supra

mezenterik arter civarında varlıklarını sürdürürler (zucher handel organı) ve bu yapılar sonraki yıllarda ekstra adrenal feokromasitoma oluşmasına yol açabilirler.

2.3. ADRENAL FİZYOLOJİ

Adrenal korteks, salgıladığı hayati hormonlar sebebiyle organizma için elzem bir yapıdır. Adrenal korteks; plasma kolesterolünden glukokortikoidler, mineralokortikoidler ve seks steroidleri olmak üzere 3 tip stereoid hormon sentezler. Bunun için 3 tabakaya sahiptir. Z. glomerülozadan aldosteron, Z.fasikulatadan glukokortikoidler, Z. Retikularisten androjenik steroidler salgılanır (Tablo 1).

Tablo 1. Sürrenal bezin tabakaları ve ağırlıklı olarak salgıladıkları hormonlar

	Glomeruloza	Mineralokortikoidler (Aldosteron)
Korteks	Fasikülata	Glukokortikoidler (Kortizol)
	Retikülaris	Seks steroidleri (Androjenler)
Medulla		Katekolaminler (Epinefrin, Norepinefrin)

Kortizol ve adrenal androjenlerin salgısında artış sağlayan faktörler zona glomerüloza tabakasına etki etmez, zona fasikülata ve retikülariste hipertrofiye neden olur. Bu durum özellikle Adrenokortikotropin hormon (ACTH) salgısı ile gerçekleşir (12).(Şekil 9)

ACTH prekürsörü, pro-opiomelanokortin (POMC)'dir. ACTH, adrenal bezlerde kortizol sentezinin ana düzenleyicisidir. Yüksek konsantrasyonlarda ACTH, melanokortin-1 reseptörüne bağlandığı için hiperpigmentasyona neden olur.

Hipotalamustan Kortikotropin (CRH), Hipofiz bezinden adrenokortikotropik hormon (ACTH), Adrenal korteksten adrenal steroidler salgılanır. Adrenal kortekste sentezlenen hormonların tümünün ana yapısı siklopentanoperhidrofenantren halkası içerir. Bu yapıda üç tane 6 karbonlu heksan ve bir adet 5 karbonlu pentan halkası bulunur. Kolesterol, adrenal steroidogenezin ham maddesidir.Kolesterol, adrenal korteks hücreleri üzerindeki düşük dansiteli lipoprotein (LDL) reseptörü aracılığıyla hücre içine alınır. Steroid hormon biyosentezinde yer alan iki tür enzim: P450

sitokromlar ve kısa zincirli dehidrojenazlardır. Sitokrom P450 enzimleri hücre içinde yerleşimine göre iki gruba ayrılır. Mitokondrial (tip I) sitokrom P450 enzimleri; CYP11A1, 11 β-hidroksilaz (CYP11B1) ve aldosteron sentaz (CYP11B2)'dır. Mikrozomal (tip II) sitokrom P450 enzimleri; 17 α-hidroksilaz (CYP17A1), 21-hidroksilaz (CYP21A2) ve P450 aromataz (CYP19A1)'dır.(Şekil 10)

Glukokortikoidler %95 oranında proteine bağlanır ve %75 transkortinle taşınır, plazma yarı ömrü 90 dakikadır. Mineralokortikoidler %40 albumin ve %20 transkortinle taşınır, plazma yarı ömrü yaklaşık 15 dakikadır. DHEA-S şeklinde salgılanan androjenler periferik dokularda testosteron ve östrojene dönüştürülür.

Mineralokortikoidler:

Aldosteron en güçlü mineralokortikoid hormondur. Aldosteron dışında dezoksikortikosteron, kortikosteron ve kortizolün de zayıf mineralokortikoid etkinliği vardır (13).

Aldosteron sentezinin kontrolü anjiotensin II ve serum potasyum seviyesindedir. ACTH'nin aldosteron sentezi üzerinde etkisi çok kısa süreli ve geçicidir.

Renal perfüzyon basıncının düşmesi juxtaglomerüler hücreleri uyarır, renin salgılanır. Renin salgılanmasını ayrıca sempatik sinir sistemi aktivasyonu ve diyetle düşük potasyum alınması da uyarır. Renin, karaciğerde sentezlenen anjiotensinojeni anjiotensin I'e çevirir. Sonrasında anjiotensin I, anjiotensin dönüştürücü enzim (ACE) ile anjiotensin II'ye çevrilir. Anjiotensin II, aldosteron sentezini başlatır.

Aldosteron ekstrasellüler sıvıda sodyumu arttırıp potasyumu azaltır. Aldosteron arttığında ekstraselüler sıvıda artış hipertansiyona neden olur. Fazla aldosterona yanıt olarak ekstrasellüler sıvı hacmi arttığında böbreklerden tuz ve su atılmaya çalışılır (aldosterone escape) (14).

Glukokortikoidler:

Doğal glukokortikoid olan kortizol (hidrokortizon), ACTH'ya yanıt olarak sirkadiyen ritimle salınır. Doğal glukokortikoidlerin ayrıca hafif mineralokortikoid etkinlikleri de bulunur.

Steroid hormonlar dolaşıma serbest hormon olarak salınır ve plazma proteinlerine bağlanırlar; ancak dokularda etki gösteren form serbest formdur. Dolaşımdaki kortizolün %90'ı bağlı halde bulunur. Kortizol, kortikosteroid bağlayıcı globulin (CBG)'e, albümine ve α1-asit glukoproteine bağlanır.

Glukokortikoidlerin önemli metabolik etkileri bulunmaktadır.(15) Bunlar vücut için çok önemli olan karbonhidrat, yağ ve protein metabolizmalarıdır.

Kortizol düzeyi stres durumlarında, inflamasyonda artar. Glukokortikoidler vücutta antiinflamatuar etkiye sahiptirler. Kortizolün lökositlerin inflamasyon alanına göçünü, lenfosit yapımını ve interlökin-1 salınımını azaltarak antiinflamatuar etki gösterdiği bilinmektedir. (16).

Adrenal androjenler:

Zona retikülaristen salgılanan major androjenler; dehidroepiandrosteron (DHEA) ve dehidroepiandrosteron sülfat(DHEAS)'tır. Daha düşük düzeyde de androstenedion, 11ß-hidroksiandrostenedion ve testosteron sentezlenir. Androstenedion dolaşımda östrojen ve testosterona çevrilir. Erkeklerde esas seksüel karakterlerden gonadal androjenler sorumludur; adrenal androjenlerin etkisi minimaldir. Kadınlarda ise androjen benzeri etkilerin çoğu adrenal androjenlerce sağlanabilmektedir.

Steroid hormonların dolaşımdan temizlenmesi böbrek ve karaciğer tarafınca sağlanır. Kortizolün plazma yarı ömrü 60-100 dakikadır. Aldosteron, dihidroepiandrostenedion (DHEA), androstenedion, testosteron ve östradiolün yarılanma zamanları yaklaşık 20 dakikadır ve bu hormonların plazma değerleri çok değişkendir (17).

Medulla:

Medulladan salgılanan katekolaminler; dopamin, noradrenalin, adrenalindir. (12)

Katekolaminler tirozin aminoasidinden sentezlenir . Sentez aşamasının hız sınırlayıcı basamağı tirozin hidroksilaz ve 3,4-dihidroksifenilalanine hidroksilasyonudur.(Şekil 9) Tirozin L-dihydroxyphenylalanine (DOPA), DOPA daha sonra dopamine, bu da noradrenaline dönüşür. Noradrenalin daha sonra

feniletanolamin n-metiltransferaz enzimiyle adrenaline dönüşür. Adrenalinin ana kaynağı, glukortikoidlerin yüksek konsantrasyonda bulunduğu kromaffin hücreleridir (18, 19, 20). Adrenal bez dışındaki kromafin hücrelerin son ürünü noradrenalinken, adrenal bezde noradrenalinin %75'i adrenaline dönüşür. Adrenal feokromositomaların büyük kısmı adrenalin salgılarken, yüksek döngülü bazı adrenal feokromositomalar yalnız noradrenalin salgılayabilir; ancak ekstra-adrenal feokromositomalar adrenalin salgılayamaz. Katekolaminler kalp hızını, kan basıncını, miyokard kontraktilitesini arttırırlar. Damar kasılmasını, trakea ve bronş kaslarında relaksasyonu, gastrointestinal motilitenin azalmasını sağlarlar. Hipoglisemi geliştiğinde epinefrin düzeyi 10-15 kat artarak glikojenoliz ve glikoneojenezi arttırır, endojen insülin salınımını baskılar, glukagon salınımını uyarır. Bu mekanizmalarla hipoglisemi önlenmeye çalışılır. Dolaşımda bulunan epinefrin ve norepinefrini inaktive eden ana enzimler monoaminoksidaz (MAO) ve katekol O-metiltransferaz (COMT)dır. (Şekil 11)

İnsanlarda idrarla atılan katekolamin metabolitlerinin çoğunu 3-metoksi-4-hidroksimandelik asit oluşturmaktadır.(15)

2.4. HİSTOLOJİ

Sürrenal bez; korteks ve medulla olmak üzere iki kısımdan oluşur. Kesitte, dış tarafta korteks, iç tarafta medulla yer alır. Korteks ve medulla, anatomik, embriyolojik, histolojik ve fonksiyonel olarak birbirinden tamamen farkli iki organ gibi kabul edilebilir. Korteksi saran kapsül bezden ayrılamaz (16). (Şekil 1)

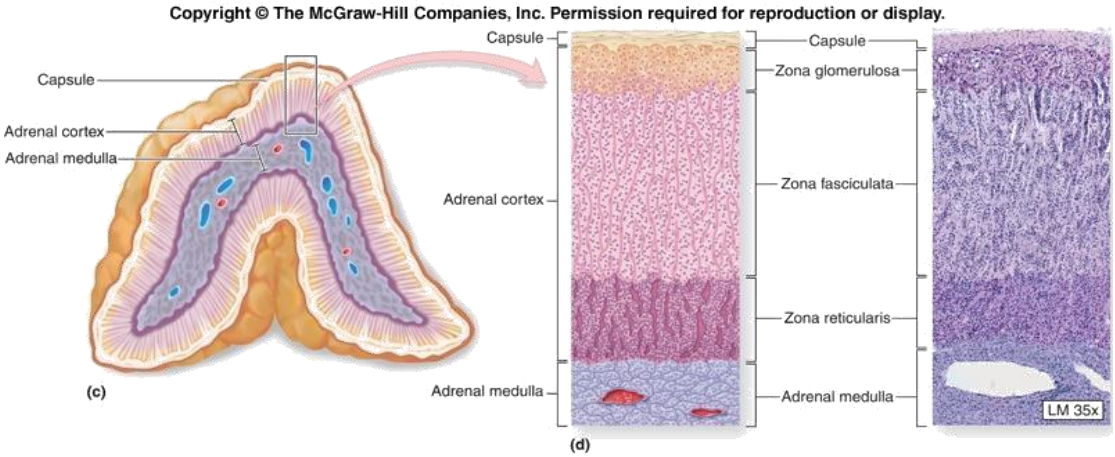

Şekil 1. Adrenal korteks histolojisi

Adrenal korteks üç zon içerir;

- Zona glomerüloza
- Zona fasikülata
- Zona retikülaris

Zona glomerüloza; bezin %10-15'ini kaplar.(21) Kapsülün hemen altındadır. Prizmatik ya da piramidal hücreler sıkı bir şekilde dizilmişlerdir. Bu hücrelerin çekirdekleri koyu renkte boyanır ve sitoplazmalarında birkaç lipid damlacığı bulunur. Yapısal olarak en tipik özelliği düz endoplazmik retikulumun ağ şeklinde olmasıdır(22).

Zona fasikulata; bezin en kalın tabakasıdır, yaklaşık % 65-75 ini oluşturur. Yüzeye dik açılarla seyreden bir ya da iki hücre kalınlığında düzgün kordonların sıralanmasından dolayı bu ismi almıştır. ACTH tarafından regule edilir. Hücreler polihedraldir, sitoplazmalarında çok sayıda lipid damlacıkları bulunur. Histolojik preparatlar hazırlanırken lipidlerin erimesi sonucu hücreler vakuollü olarak görünür. Vakuoller içindeki lipidler daha çok kolesterol ve kolesterol esterleridir. Kolesterolün fazla miktarda depolanmasının, steroid hormonların biyosentezine hazırlık nedenli olduğu düşünülür. Bu hücrelere "berrak hücre" (Clear cell) de denmektedir. Mitokondriler sayıca azdır, şekilleri değişkendir. Çok ince düz endoplazmik retikulum, yığınlar halinde granüler endoplazmik retikulum ve golgi cisimciği içerir. Stres altında olmayan kişilerde zona fasikülata hücreleri lipidden zengindir. Stres altında olanlarda ise lipid miktarında azalma söz konusudur(22).

Zona retikülaris; bezin yaklaşık % 7'sini oluşturur. Korteksin en içteki tabakasıdır. Medulla ile zona fasikülata arasındadır. Birbirine paralel kordonlar ve medullaya dayanan düzensiz yığınlar oluşturan hücreler, fasikülatadaki hücrelere benzerdir. Asidofiliktir ve yoğun miktarda hipokrom pigmenti içerirler ancak sitoplazmalarında vakuol yoktur. Bu yüzden bu hücrelere kompakt veya koyu (compact veya dark) hücreler denir. Zona retikülaris hücreleri uzamış ACTH uyarısına bazal glukortikoid salınımını devam ettirebilmektedirler (21).

Medulla, adrenal medulla ve paraganglionlar sempatik sinir sistemininin birer parçasıdırlar. Endokrin sistem ile sinir sistemi, hedef doku veya sinirlerde hücre

yüzeyi reseptörlerine bağlanarak etki ortaya çıkaran kimyasal maddeler salgılayarak çalışmaları nedeniyle birbirlerine benzerler (22). Adrenal medulla vücudun en büyük epinefrin kaynağıdır. Bağ dokusu, geniş kan sinüsleri ve kalın hücre kordonlarından oluşur. Kromaffin hücreler, içinde katekolaminlerin depo edildiği kahverengi intrasitoplazmik granüllere sahiptir. Adrenal medullanın parankim hücreleri aslında bir nevi akson ve dendritlerini kaybetmiş modifiye sempatik post-gangliyoner nöronlardır. Meduller parankim hücreleri 150-350nm çapında membranla çevrili elektron yoğun salgı granülleri taşır. Bu granüller ya epinefrin ya da norepinefrin içerir. Başlıca katekolamin epinefrin (adrenalin) olmakla beraber norepinefrin de 1/5 veya 1/6 oranında bulunur (22, 23). Epinefrin salgılayan hücreler daha küçük ve daha az elektron yoğun granüller içerir. Norepinefrin salgılayan hücrelerse daha fazla elektron yoğun ve daha büyük granüller içerir (24-25).

2.5. ADRENAL GLAND ANATOMİSİ

Sürrenal bezler (sürrenal gland, glandula suprarenales, böbreküstü bezi) insanda T11-L1 vertebra düzeyinde retroperitoneal alanda her iki böbreğin üst kutbunun iç yan tarafına yerleşmiştir. Sarımsı renkte endokrin bezlerdir. Sağ ve sol bezlerin şekilleri birbirinden farklıdır. Sağ bez piramit, sol bez ise yarım ay şeklindedir. Sol gland sağdakinden biraz daha büyüktür.(26) Bezlerin ortalama ağırlığı 4-6 gr, enleri 2-3'er cm. ve uzunlukları 4-6 cm.'dir. Stres sonrası ACTH salınımı uyarıldığından bezlerin bu boyutlarında değişim görülebilir.Adrenal bezler fasya renalisin içinde ancak böbreği saran kapsula fibrozanın dışında yer alırlar. Bezleri dışarıdan gevşek bağ dokusu sarar(27-28).

Sağ adrenal gland, karaciğerin sağ lobu ve vena cava inferiorun arkasında, diyafragmanın önünde ve sağ böbreğin üst kutbunda yer alır (27-28). Sağ sürrenal bez 3 yüze(facies) sahiptir (27-28).

Facies anterior; bu yüzün medial bölümü v.cava inferior ile lateral kısmı ise karaciğer ile komşudur. Alt kısmıyla bazen duedonum komşuluk yapar. Tepesinde ve ön kenar yakınında sürrenal venin çıktığı hilum bulunur (26).

Facies posterior; üst ve alt olarak iki kısma ayrılır. Üst bölüm biraz konvekstir ve diyafragma ile komşuluktadır. Alt bölüm ise konkavdır ve böbreğin ön yüzüyle komşudur.

Facies renalis; aşağı ve öne bakar. Konkavdır ve böbreğin alt kutbuna oturur (26,28).

Sol adrenal gland, yarım ay şeklindedir, üç facies ve iki kenarı vardır.

Facies anterior; bu yüzün üst bölümü periton ile midenin kardiasından ve dalağın arka ucundan ayrılır. Direkt pankreas ve dalak arterleriyle komşudur. Hilum, ön yüzün alt bölümü yakınındadır.

Facies posterior; bir kabartıyla iki bölüme ayrılır. Dış yan bölüm böbrekle, iç yan bölüm ise sol diafragma krusu ile komşudur.

Facies renalis; Sol böbreğin üst ucunun iç kenar yüzüdür.

Arterler

Bezlerin kanlanması farklı yerlerden çıkan 3 grup arterle sağlanmaktadır.

Superior adrenal arter: Arteria frenika inferiordan çıkar. Bezin üst ve iç kısmında dağılan arterin 7 dalı vardır.

Medial adrenal arter: Aorttan çıkar. Bezin orta kısmında dağılan arterin 2 dalı vardır.

İnferior adrenal arter: Renal arterden çıkar ve bezin alt tarafını besler(29, 30).

Ayrıca interkostal arterlerden, sol ovaryan veya sol internal spermatik arterlerden küçük dallar gelebilir. Bu küçük dallar medullayı direk olarak besler ancak damarların çoğu kortekste sinusoidal kapiller ağ oluşturur ve meduller venleri oluşturmak için medullayı kısa venler ile geçer.(31). Arterlerin anatomik varyasyonlarına sık rastlanır.

Venler

Bezlerin tüm kanı santral vende toplanarak sürrenal bezin ön yüzünden çıkar. Hilustan ayrılan tek suprarenal ven venöz drenajda ağırlıklıdır. Hilus, sol bezde medial alt köşede yer alırken, sağ bezin medial sınırındadır.

i. Sağ adrenal ven; direkt VCI'ya dökülür.

ii. Sol adrenal ven; vena frenika inferior ile birleşerek sol renal vene dökülür.

Küçük aksesuar venler de sıkça görülebilmektedir, bu venler inferior frenik, renal ve portal venlere drene olurlar.

Lenfatikler

Lenfatikler daha çok kapsülü drene ederler. Kortikal ve medullar parankimin lenfatik drenajı yoktur. Lenfatik drenaj, bölgesel lenf nodülleri aracılığıyla duktus torasikus'a veya direkt sisterna şili'ye olur. Lenfatik drenaj esas olarak paraaortik ve lomber, gövde ve göğüs kanalındaki parakaval lenf nodlarına doğru olur.

Sinirleri

Adrenal bezlerin innervasyonu otonom sinir sistemi kontrolü altındadır. Sempatik preganglionik lifler aşağı torasik ve üst lomber hücrelerin aksonlarından oluşurlar; parasempatik lifler ise arka vagal trunkusun çöliak dalından gelir(32). Preganliyonik sempatik lifler medullada kromaffin hücrelere dağılır. Korteksi esasen ön hipofizden salınan ACTH denetler (33-28).

2.6. ADRENAL GLAND PATOLOJİLERİ

A. Yağ İçeren Kitleler

İntrasellüler yağ içerenler (ör. Adenom)

Non fonksiyonel

Kortizol sekrete edenler

Aldosteron sekrete edenler

Makroskopik yağ içerenler (ör. Myelolipom)

B. Kistik Kitleler

Basit Kistler

Pseudokistler

Lenfanjioma

C. Hipervasküler Lezyonlar

Feokromasitoma

D. Adreniform Adrenal Kitleler

Adrenal Kortikal Hiperplazi

Adrenal Hemoraji

E.Malign Tümörler

Adrenokortikal Karsinom

Adrenal Lenfoma

Metastazlar
(meme,böbrek,akciğer,over,lenfoma,melanoma)

F.Pediatrik Tümörler

Nöroblastom, Ganglionöroblastom

Teratom

G.Enfeksiyon, Granülomatoz hastalıklar

H. Psödoadrenal kitleler(mide,pankreas.böbrek,karaciğer,vasküler lezyonlar,lenf nodu,teknik artefaktlar)

Tablo 2. Adrenal İnsidentaloma Klinikleri

	Ortalama (%)	Dağılım
Klinik Çalışmalar		
Adenom	80	33-96
Non fonksiyone	75	71-84
Kortizol sekrete eden	12	1.0-29
Aldosteron sekrete eden	2.5	1.6-3.3
Feokromositoma	7.0	1.5-14
Karsinoma	8.0	1.2-11
Metastaz	5.0	0-18
Cerrahi Çalışmalar		
Adenom	55	49-69
Non fonksiyone	69	52-75
Kortizol sekrete eden	10	1.0-15
Aldosteron sekrete eden	6.0	2.0-7.0
Feokromositoma	10	11-23
Karsinoma	11	1.2-12
Miyelolipom	8.0	7.0-15
Kist	5.0	4.0-22
Ganglionöroma	4.0	0-8.0
Metastaz	7.0	0-21

2.6.1. Cushing Sendromu

Cushing sendromu fizyolojik dozun üstünde uzun süreli glukokortikoid maruziyeti sonucu oluşan klinik tablodur. Vücuttaki tüm sistemleri etkiler. CS'nin yıllık insidansı yaklaşık milyonda 2'dir ve erkeklere oranla kadınlarda dört kez daha sık rastlanır. En sık 30-40 yaşlarında saptanır (34).

Sendrom en sık iatrojenik olarak hastaların yüksek doz kortikosteroid kullanımı sonucu ortaya çıkmaktadır (eksojen sebep). Endojen Cushing sendromunun en sık sebebi ise pituiter bez tümörüdür. Adrenokortikal tümörler kliniğe en sık Cushing sendromu(CS) şeklinde yansır(35). Hastalar genellikle halsizlik, kilo alımı ve depresyon gibi nonspesifik şikayetlerle başvururlar. Klasik Cushing sendromunda azalan sıklıkla beliren belirti-bulgular; aydede yüz(moon face), obezite, pletore, libido kaybı, hipertansiyon, hirsutizm, menstrüel bozukluklar, karbonhidrat intoleransı, diyabet, halsizlik, kolay ekimoz, 1 cm'den geniş strialar, deride incelme, akne, ensede yağ birikimi(buffalo hump) şeklindedir (36).

Cushing sendromu şüphesi söz konusuysa önce tarama testleri, sonrasında doğrulayıcı tanısal testler yapılmalıdır. Cushing sendromunda 1) kortizol düzeyinde diürnal ritm bozulmuştur, gece yarısı kortizol sekresyonu artar, 2) ACTH stimülasyonu olmamasına rağmen sürekli kortizol üretimi söz konusudur ve 3) total kortizol üretimi artmıştır. Testler de bu patolojilere yönelik olarak gerçekleştirilir.

Tarama testleri:

1. Deksametazon (DXM) supresyon testi
2. Gece yarısı kan kortizolü (2300-2400)
3. Gece tükürük kortizolü (En sensitif ve spesifik)
4. 24 saatlik idrar serbest kortizolü

Kesin tanı testleri:

1 Düşük doz (2 gün 2 mg) DXM supresyon testi

2 Düşük doz (2 gün 2 mg) DXM supresyon testi + CRH testi

Dekzametazon supresyon testi

Gece saat 11'de 1 mg dekzametazon alınır, sabah 08.00 ila 09.00 arası açlık plazma kortizolü ölçülür. Kortizol değeri 1.8 µg/dl altında çıkarsa baskılanma olduğu kabul edilir. Baskılanma olmazsa diğer ek testlerle de (24 saatlik idrar kortizolü, gece yarısı kortizolü ve 2 mg DST) hiperkortizolemi teyit edilir.

Gece yarısı tükrük kortizolü

CS taramasında en duyarlı test olduğu düşünülmektedir. Evde yatak başı örneği de alınabilir. Sensitivitesi %90, spesifitesi %95'tir.

24 saatlik idrarda serbest kortizol

Normalin üç-dört katından yüksek düzeyde 24 saatlik idrarda kortizol atılımı CS için tanısaldır. Üç kata kadar olan artışlar psödo- Cushing sendromu'na sebep olabilen kronik anksiyete, depresyon, alkolizm, gebelik veya obezite durumlarında da görülebilir(37).

Ayırıcı tanı testleri

1 Bazal plazma ACTH ölçümü (0900)

2 Yüksek doz (2 gün 8 mg veya tek doz 8 mg) DXM supresyon testi

3 CRH stimülasyon testi

4 Bilateral inferior petrozal sinüs örneklemesi (BİPSS)

5 Jügüler venöz örnekleme (JVÖ)

6 Kavernöz sinüs örneklemesi (KSÖ)

Tedavi

Tedavi etyolojiye göre değişmektedir. Seçenekler cerrahi, radyoterapi (RT) ve medikal tedavidir. CS tanısının hastada tromboemboli ve enfeksiyon riskini artırdığı unutulmamalıdır. Cerrahi işlem yapılacak hastalara preop dönemde peptik ülser profilaksisi önerilir. Sebep adrenal adenom ise salınan fazla kortizol hipofizde ACTH salınımını baskıladığı için kontralateral adrenal bezde atrofi oluşur(38). Dolayısıyla adrenal cerrahi öncesi mutlaka stres dozunda steroid replasmanı

yapılmalıdır. Operasyon sonrası dönemde hormonal aksın normale gelmesi 6-18 ay sürebilir(39).

2.6.2. Conn Sendromu (Primer Hiperaldosteronizm)

Adrenal insidentalomaların yaklaşık %1-3'ünü oluşturur. Zona glomeruloza tabakasında patolojik hiperaktivite söz konusudur. Sıklıkla 30 ile 50 yaşları arasında görülür ve kadınlarda erkeklere oranla üç kez daha sıktır(40) Sol sürrenal bezde sağa göre biraz daha sık rastlanır (41). Conn sendromuna yol açan tümörün çapı genellikle 0.5-1.5 cm'dir, nadiren 3 cm'den büyük olur (42). Fazla aldosteron salınımı hipertansiyona, hipokalemiye ve sekonder olarak plazma renin aktivitesinde (PRA) azalmaya neden olur. Sekonder hiperaldosteronizm ise efektif volüm azalması(kky, nefrotik sendrom, hepatik siroz) gibi bir eksternal uyarı sonucunda renin-angiotensin-aldosteron sistemindeki kompansatuar yanıt sonucu oluşur, sıklıkla hipertansiyon ve ödematöz bozukluklar eşlik eder.

Mineralokortikoid hipertansiyonuna(MH) yol açan sebepler:

1. Aldosteron üreten adenom (APA; Conn Sendromu) (% 60-80)
2. Bilateral adrenal hiperplazi (BAH) (%20-30)
3. Glukokortikoid ile düzeltilebilir hiperaldosteronizm (GDH) (%1-3)
4. Unilateral adrenal hiperplazi (UAH) (<% 1).
5. Aldosteron salgılayan adrenal karsinom (AK) (% 1),
    a.Ektopik aldosteron üreten tümörler
    b.Renine cevap veren adrenokortikal adenom(<% 1)
    c.Bilateral adenom (<% 5)

APA'da sıklıkla mikronodüller(% 43) veya makronodüller (% 19) saptanır.(43) Nadir vakalarda da soliter bilateral adenomlar ve unilateral hiperplazi (primer adrenal hiperplazi) görülmüştür.(44)

En çok görülen klinik semptomlar; hipertansiyon, polidipsi, poliüri, aralıklı reversible paralizi, başağrısı, hipokalemik alkaloz'dur.

Tümör çoğunlukla 2 cm'den küçük oldugu için bilgisayarlı tomografi (BT)'de saptanması oldukça zordur.(45,46) Tedaviye dirençli hipertansiyon (3'den fazla

antihipertansif kullanım ihtiyacı) ve hipokaleminin varlığında Conn sendromundan şüphelenilmelidir.

Adrenal insidentaloma vakalarında hasta normotansif ve potasyum düzeyi 3,9 mEq/L'nin üzerinde ise hiperaldosteronizm araştırmak gereksizdir.

Tanı aşaması önce tarama testi ile hiperaldosteronizmin ortaya konulması, sonra tanının doğrulanması şeklindedir.

APA düşündüren bulgular;

- o <50 yaş
- o Şiddetli hipokalemi (<3 mmol/L)
- o Plazma aldosteron yüksekliği > 700 pikomol/litre (pmol/L) veya 25 nanogram/desilitre (ng/dl)
- o Yüksek idrar aldosteron düzeyi > 30 mikrogram/24 saat
- o 18 hidroksikortikosteron düzeyinin 100 ng/dl üzerinde olması (% 82 sensitivite)

Plazma aldosteron düzeyinin (PAD), PRA'ne oranına bakarak ilk değerlendirme yapılır. Tek başlarına; hipokalemi varlığı, plazma aldosteron konsantrasyonu, plazma renin aktivitesi güvenilir değildir.

Plazma Aldosteron Düzeyi/Plazma Renin Aktivitesi (ng/dl) / (ng/ml)	Klinik Tanı
< 20	Normotansif veya esansiyel hipertansiyon
≥30	Primer aldosteronizm tanısında; % 90 sensitif, % 90 spesifik
≥50	MH olasılığı çok yüksek

Tarama öncesi yapılması gerekenler;

- ✓ Hipokalemi varsa düzeltilmeli.
- ✓ Sodyum alımı kısıtlanmamalı.
- ✓ En az 4 hafta öncesinden kesilmesi gereken ilaçlar: Spironolakton, eplerenon, amiloride, triamteren gibi potasyum tutan diüretikler, potasyum kaybettirici diüretikler ve meyan kökü.
- ✓ En az 2 hafta öncesinden kesilmesi gereken ilaçlar: Beta blokörler, santral alfa 2 agonistler, nonsteroid antienflamatuar ilaçlar, ACE inhibitörleri, angiotensin reseptör blokörleri, renin inhibitörleri ve dihidropridin grubu kalsiyum kanal blokörleri.

Tanıda kullanılan diğer testler;

- o İntravenöz serum fizyolojik supresyon testi
- o Oral tuz yükleme testi
- o Kaptopril uyarı testi
- o Fludrokortizon supresyon testi
- o Postür değişimine PAD ve PRA yanıtları

Salin infüzyon testi

Günümüzde tanı için en çok kullanılan testtir. Testten en az bir saat önce ve test esnasında hastalar uzanır vaziyette tutulur. Test sabah 08.00 ile 09.00 saatleri arasında yapılır. İki litre %0.9 NaCl, 4 saatte infüze edilir. İnfüzyon sonrası plazma aldosteron düzeyi 5 ng/dL altında ise tanıdan uzaklaşılır, 10 ng/dL üstünde ise primer hiperaldosteronizm düşündürür. Kontrolsüz ciddi HT, kardiak veya renal yetmezlik, aritmi ve ağır hipokalemi varlığında çok dikkatli olunmalıdır, bu durumlarda test uygulanmayabilir.

Kaptopril supresyon testi

Kaptopril alımından önce, hasta en az bir saat boyunca oturur pozisyonda bulunmalıdır. 25-50 mg kaptopril tablet hastaya verilir. Kaptopril alımından hemen

önce, 1. saatte ve 2. saatte PRA ve PAC ölçümü yapılır. Normalde plazma aldosteron düzeyi kaptopril alımından sonra %30'dan fazla düzeyde baskılanır. Aldosteron >8.5-10 ng/dL ve PAC/PRA > %30 ise primer hiperaldosteronizm lehine yorum yapılabilir.

Primer hiperaldosteronizm tanısı sonrası APA, BAH ve GDH ayrımı mutlaka yapılmalıdır. APA tedavisi cerrahidir. Literatürde bulunan 694 vakalık bir seride, APA için opere edilen hastaların uzun dönem kür oranları yaklaşık % 70 olarak bildirilmiştir.(47) Cerrahinin etkinliğini ölçmek amacıyla post-operatif erken dönemde plazma aldosteron ve renin aktivite düzeyi ölçülmelidir. BAH'de ise cerrahi sonrası hipertansiyonda kür oranı %19 kadar düşüktür; bu nedenle medikal tedavi(spironolakton veya eplerenon)önerilmektedir. Epleronon, yan etkilerden (jinekomasti, impotans ve mens düzensizliği) sorumlu olan androjen reseptör antagonisti ve progesteron reseptör agonisti etkinliği daha azdır. Spironolakton, eplerenon başlangıç dozu 12.5-25 mg günde 2-3 defadır. APA ve IHA ayırımı için en güvenilir metod bilateral adrenal ven örneklemesinde aldosteron ölçümüdür(48) Girişimsel bir yöntem olup % 5 oranında komplikasyon riski mevcuttur ve işlem teknikçe zordur. Adrenal venöz örnekleme, cerrahi tedavinin uygun bulunup, istendiği tüm vakalarda önerilmektedir. Adrenal ven ve periferik venden eş zamanlı kan örneklerinde kortizol oranlarına bakılarak kateterizasyonun başarılı olup olunmadığı test edilir. Hiperaldosteronizm için kosintropin infüzyonu ile yapılan testte, aldosteron/kortizol oranları oranlandığında >4:1 ise unilateral, <3:1 ise bilateral aldosteron üretimi tanısı konulur. BT (veya Manyetik rezonans görüntüleme (MRG) ki BT ye üstünlüğü gösterilememiştir) APA'yı gösterme açısından yeterli bir metodtur. Tek taraflı ve 1 cm'den büyük soliter nodül saptanması durumunda daha fazla araştırmaya duyulmaz.

2.6.3. Kist, Psödokist

ADRENAL KİST

Adrenal kistler, çok sık görülmeyen benign lezyonlardır (49). Büyük kistlerde komşu organlara bası nedeniyle oluşan bulantı, kusma, epigastrik ağrı gibi gastrointestinal sistem belirtileri ve bel ağrısı (50,51). USG, BT, MRG veya intravenöz pyelografi (IVP) ile araştırılmaya sebep olur ve tanı genellikle bu sırada

konur(52). Herhangi bir yaşta görülebilirler ancak sıklıkla 30-50 yaşlarında ve kadınlarda daha sık gözlenirler(52). Adrenal kist boyutu genellikle <5 cm'dir, ancak 20 cm'den büyük de olabilir. Kistler yaklaşık %15 oranında kalsifiktir. Kistler endotelyal (%45), epitelyal (%9) ve parazitik olabilir, bir kısmı ise psödokisttir (53,54). Endotelyal kistler lenfanjiyomatöz veya anjiyomatöz kökenlidir(55). Parazitik kistler ise genellikle Echinococcus granülosus enfeksiyonuna bağlı olarak meydana gelirler(56). Her iki adrenal bezi eşit olarak tutar. %15 bilateral görülür(57). Kistler genellikle yuvarlak veya ovaldir (58). Kist duvarında kalınlaşma, düzensizlik veya santral kalsifikasyon görünümleri, kist içine kanama veya adrenal tümörün kistik dejenerasyonunu düşündüren bulgulardır . Ultrasonografide anekoik-hipoekoik lezyonlar olarak izlenirler. Duvarları incedir; basit kistlerin duvar kalınlığı <3mm olmalıdır. Bilgisayarlı tomografi(BT) ve MRG ile duvar ve septal boyanma özellikleri ve kist içindeki sıvının yoğunluğu değerlendirilebilir.

ADRENAL PSÖDOKİST

Adrenal glandın ikinci en sık kistik lezyonudur (49). Normal bezde görülebilir veya benign bir neoplazm içeren glandın içine önceden olan kanama sonucu oluşur. BT'de sıvı dansitesinde kitle şeklinde görülür.

2.6.4. FEOKROMOSİTOMA

Adrenal medulla ve sempatik ganglionların kromaffin hücrelerinin katekolamin sekrete eden tümörleri feokromositoma ve katekolamin salgılayan paraganglioma(ekstra-adrenal feokoromositoma) olarak adlandırılmışlardır. Feokromositoma nadir görülen bir nöroendokrin tümördür. Herhangi bir yaşta görülebilse de en sık 40-50 yaşları arasında görülür. Cinsiyet hakimiyeti yoktur. İnsidansı yılda 0.8/100,000 civarındadır) (48). Hipertansif olgularin %0.2'den azını oluşturur. Olguların yaklaşık %50'si otopsi esnasında da saptanabilmektedir. Feokromositoma klinik olarak şüphe edilmeyen ölüm vakalarının % 75'inden muhtemel sorumlu olabilir. Feokromositoma'da tümörün boyutu çok küçük bir nodülle 4,000gr ağırlığındaki bir kitleye kadar değişebilir; ama genellikle 3-5 cm çapında ve kapsüllüdür.

Feokromositomada kliniği yaratan durum katekolaminlerin fazla salgılanmasıdır. Klasik triadı hipertansiyon (%50-90), başağrısı (% 45-55) ve terleme (% 40-50)olmaklabirlikte çarpıntı, sersemlik, anksiyete, panik atak, aritmi, konjestif kalp yetmezliği, anestezi sırasında hipertansiyon, ortostotik hipotansiyon, kabızlık, bozulmuş glukoz toleransı da görülebilen diğer semptomları olarak sayılabilir.

Günümüzde feokromositomaların büyük bir oranı insidentaloma şeklinde ortaya çıkıyor veya genetik sendrom taramaları esnasında tespit ediliyor.(59)

Katekolamin sekrete eden tümörlerin çoğu sporadik olarak saptanmakla birlikte yaklaşık %30 vakada ailevi geçiş izlenmektedir, ki bu vakalarda tümörler çoğunlukla bilateraldir. Ayrıca genetik geçişli vakalar daha genç olmakla dikkat çekerler. 107 kişilik ailevi geçişli feo olgulu bir çalışmada görülme yaş ortalamasi 47 yaş ve tümör boyut ortalaması 4.9 cm olarak saptanmıştır(60).

Asemptomatik olguların en az %25'i insidental olarak BT veya MR görüntülemeleri esnasında bulunmaktadır(60,61).

Feokromositomada Semptom ve Bulgular

Klasik triad: baş ağrısı, terleme, taşikardi. Feokromositoma klasiği olarak bilinen paroksismal hipertansiyon aslında vakaların yaklaşık yarısında gözlenmektedir. Kalan vakalar ise esansiyel hipertansiyona veya normal kan basıncı değerlerine sahiptirler. Hastaların çoğu aslında klasik triada sahip değildir. Esansiyel hipertansiyon veya paroksismal hipertansiyon en fazla görülen klinik semptom olmakla birlikte vakaların %5-%15'i normotansiftir. Bu oran ailevi geçişli vakalarda daha fazladır(61,62,63).

Hafif veya şiddetli baş ağrısı en sık izlenen ikinci klinik semptomdur.

Generalize terleme %60-%70 vakada izlenir.

Tremor, dispne, yorgunluk, panik atak gibi semtomlar daha çok epinefrin üreten feokromositoma vakalarında görülür(64).

Daha az görülen bulgulara örnek olarak ortostatik hipotansiyon, kilo kaybı, hiperglisemi, insülin direnci, bozulmuş glukoz toleransı, poliüri, polidipsi, lökositoz,

eritropoietin üretimine sekonder polisitemi, kabızlık, extremitelerin soğuk olması, hematüri(mesanede tümör) verilebilir.

Sık görülmese de daha önemli olan kardiyopulmoner semptomlar: aşırı katekolamin salgılanmasına bağlı takotsubo tip kardiyomiyopati(apikal balonlaşma), dilate kardiyomiyopati, fokal veya global duvar hareket bozuklukları ve pulmoner ödemdir, invaziv-non invaziv girişimler(kolonoskopi, anestezi) esnasında gelişen paroksismal hiperadrenerjik bulgular(hipertansiyon, taşikardi).

Semptomlar atipik olabildiği için feokromositoma tanısı için en önemli faktör klinik şüphedir. Feokromositoma araştırılması gereken durumlar:

Hipertansiyonu olsun veya olmasın baş ağrısı-terleme-taşikardi triadı olan kişiler, hiperadrenerjik ataklar(çarpıntı, flushing, terleme, baş ağrısı)yaşayan kişiler, 20 yaştan erken hipertansiyon tanısı alanlar, dirençli hipertansiyon vakaları, eş zamanlı tip 2 diyabet ve hipertansiyon tanısı alanlar, katekolamin sekrete eden tümörle predispoze olan familyal sendromlar, ailede feokromositoma öyküsü, adrenal insidentaloma, cerrahi işlem esnasında pressör kan basıncı yanıtı olanlar, idiopatik dilate kardiyomiyopati, carney triadı(gist ve pulmoner kondrom)şüphesi olan kişiler.

Familyal Feokromositoma Sendromları:

Genellikle otozomal dominant geçişli olan bu sendromlar;multiple endokrin neoplazi-2(MEN-2), von hippel lindau sendromu(VHL), nörofibromatozis-1(NF-1). Feokromositoma görülme sıklığı MEN-2'de % 50, VHL'da %10-20, NF-1'de %0,1-6 arasında saptanmıştır (60,61).

MEN 2A: MEN 2 sendromlarının yaklaşık %95'ini oluşturur. Medüller tiroid ca %100, feokromositoma %50, hiperparatiroidizm %20, kutanöz liken amiloidoz %5, hischsprung(nadir) birlikteliğini kapsayan multiple endokrin neoplazi sendromudur. MEN 2A 10.kromozomda kinaz aktivitesini artıran RET protoonkogeni mutasyonları sonucu oluşur, bu mutasyonlar daha çok RET proteininin sisteinden zengin bölgesinde(en sık kodon 634'te) görülürler. MEN 2B: MEN 2 sendromlarının %5'ini oluşturur. Medüller tiroid ca %90-100, feokromositoma %50, hiperparatitoidizm (çok nadir), sıklıkla mukokutanöz nöroma(göz, dil, dudak, gastrointestinal sistemde), marfanoid habitus birlikteliği ile

karakterize olan sendromdur. RET proteininin intrasellüler domaininde(en sık 918.kodonda metionin-treonin) missens mutasyon görülmektedir.

VHL: Feokromositoma/paraganlioma, hemanjioblastom(serebral, serebellar, spinal), retinal anjiom, RCC(renal clear cell carsinoma), pankreatik nöroendokrin tümörleri içerebilen sendromdur. HİF proteinini regüle eden VHL tümör supresör geninde(3.kromozomda)mutasyon olmaktadır. VHL 2 ana gruba ayrılır; tip1 gruba feokromositoma hiç eşlik etmeyip tip2 grubunda görülebilmektedir. Tip2 VHL grubu da kendi içinde 3 tipe ayrılmıştır, tip A düşük RCC riski ile, tip B yüksek RCC riski ile, tip C yalnızca feokromasitoma riski ile karakterizedir.

MEN 2 hastalarında serum metanefrin konsantrasyonu daha yüksek saptanırken(daha semptomatik), VHL hastalarının serumunda ise normetanefrin düzeyi daha yüksek saptanır.

NF 1: Nörofibromlar, cafe au lait lekeleri, aksiler-inguinal çillenme, iris hamartomu(lisch nodülü), MSS gliomları, kemik anomalileri, makrosefali ve feokromositoma/paraganglioma ile karakterize sendromdur. Feokromositoma sıklıkla bilateral olsa da bu olgularda daha çok benign karakterdedir.

Bilateral feokromasitomalı MEN 2 olgularında bilateral adrenalektomi yapılırken(nüks riski daha yüksek olduğundan), bilateral feokromasitomalı VHL olgularında bilateral kortex koruyucu adrenalektomi önerilmektedir.

Feokromositoma % 10'lar tümörü olarak bilinir, çünkü bu tümörlerin yaklaşık % 10'u malign, % 10'u bilateral, % 10'u multifokal, % 10'u ekstra-adrenal, % 10'u herediterdir.

Feokromositomada malignite belirtisi çevre dokulara lokal invazyon olması ve normalde kromaffin hücre içermeyen yapılara metastazın olmasıdır(karaciğer, lenf nodu, kemik, akciğer, diğer organlar). Ekstra-adrenal feokromositomolar (paragangliomalar) sıklıkla multisentrik ve çok sıklıkla da malign (%25 ve üstü) olarak kabul edilmektedir.

Feokromositoma ve paraganglioma hormon düzeyleriyle veya histopatolojik olarak birbirinden ayırt edilemez. Paraganglioma adrenal medulla dışındaki sempatik ganglionların feokromositoması gibidir; ancak malignite ve agresif davranış oranı

feodan çok daha yüksektir ve paraganglioma tanısı konan her vakada genetik analiz yapılmalıdır. Baş-boyun paragangliomaları(%2-4 malign) bu seviyenin altındaki paragangliomalara göre daha az sekretuar olurlar ve metastatik olurlarsa bu daha çok bölgesel lenf nodlarına olur. Baş-boyun seviyesinin altındaki(toraks, batın..)paragangliomalar ve feokromositomalar metastatik olduğunda sıklıkla organ metastazı(kemik, karaciğer, akciğer) yaparlar.

Ailevi geçişli sendromların malignite riskleri birbirinden farklıdır. En yüksek malignite oranı süksinat dehidrogenaz geninin B subunitesinde genetik mutasyon olan vakalardadır ki bunlar genellikle abdominal paragangliomalardır ve sekretuar olurlar. Bu hastalarda tanı konduktan sonra mutlaka metastaz taraması yapılmalıdır. MEN 2 ilişkili feokromositoma veya paragangliomaların yalnızca %3-5'i malignndir. Metastazları tanıdan 20 yıl sonra bile ortaya çıkabildiğinden dolayı postop tedavi sonrası bu hastaların(feo, paraganglioma) uzun yıllar izlenmesi zorunludur. Metastatik hastalığın 5 yıllık sürvisi %12 ile %84 arasında oldukça değişkendir(58,60,65). Metastatik feokromositoma ve paragangliomaların izlendiği bir çalışmada 5 yıllık sağ kalım %34-60 arasında izlenirken, 10 yıllık sağ kalım yaklaşık %25 olarak raporlanmıştır(60, 63,66,67).

Genetik test(VHL gen mutasyonu, RET gen mutasyonu, NF1 gen mutasyonu, SDH subunitleri mutasyonu) yapılması gereken katekolamin sekrete eden tümör tanılı vakalar: bilateral tümör, <45 yaş tanı, paraganglioma tanısı, ailevi sendrom öyküsü veya MEN/VHL/NF.

Tanısal Testler:

Tanı için kullanılacak yönteme karar vermek açısından öncelikle şüphelenilen hastaların yüksek ve düşük risk grubuna ayrılması önerilmektedir. Feokromositoma için yüksek risk/olasılık olan hasta grubu:Ailede feo öyküsü, feo ilişkili genetik sendrom öyküsü, kişide opere feo öyküsü, feo için yüksek karakteristik özellikler gösteren adrenal insidentaloma(kontrastsız BT'de yüksek=20 HU değeri, kontrastlı BT'de gecikmiş kontrast salınımı 10dk'da %50'den az boşalım, T2 sekans MR'da hiperintensite, kistik-hemorajik değişiklikler, bilateralite, >4cm kitle, hipervaskülarite). Bunun dışındaki hasta grubunda önerilen ilk tanısal tetkik 24 saatlik idrarda katekolaminler ve metanefrinlerin seviyesinin ölçümüdür.

24 saatlik idrarda katekolamin ve fraksiyone metanefrinlerin ölçümü Mayo Klinikte yapılan çalışmalarda %98 sensitivite ve spesifiteye sahip bulunmuş(60). 24 saatlik idrarda bakılan metanefrin ve vanilmandelik asit (VMA) düzeylerinde yanlış pozitiflik oranı % 2'dir. Metanefrinler feokromositoma için spesifik değildir, bazı hastalarda orta derecede yüksek değerler bulunabilir, bu sebepten idrarda artmış katekolamin ile tanı doğrulanmalıdır.

Anlamlı sayılan sonuçlar katekolaminlerin(norepinefrin, epinefrin, dopamin) normal üst sınırının 2 katını aşması, metanefrin için >400 mcg/gün, normetanefrin için>900 mcg/gün.

Yüksek risk grubu hastalarda ise önerilen ilk tanısal tetkik plazma fraksiyone metanefrinlerin ölçümüdür; bu yöntemde sensitivite %96-100, spesifite %85-89 bulunmuştur, 60 yaşın üstündeki hastalarda spesifite düşmektedir. Ayrıca 24 saat idrar biriktirmenin zor olabildiği çocuk yaş grubu hastalarda da tanı için plazma kullanılabilir. Bir diğer nadir durumsa yalnızca dopamin sekrete eden bir tümörde plazma metanefrinleri normal olabileceği için bu hastalarda idrar tahlilinin de yapılması gerektiğidir. Plazma metanefrinlerinin anlamlı cutoff değerleri tahlilin yapılma şekline göre değişmektedir; bir gece açlık sonrası 30 dk dinlenme ardından alınan kanda metanefrin için>0.3 nmol/L ve normetanefrin için>0.66 nmol/L anlamlı iken; aç olmayan hastada bu düzeyler 0.5 nmol/L ve 0.9 nmol/L olarak belirlenmiştir. Her iki tahlil için de hastaların en az iki hafta öncesinden itibaren almaması gereken ajanlara mutlaka dikkat edilmelidir. Bunlar: amfetamin, trisiklik antidepresanlar, dekonjestanlar, alkol, klonidin, reserpin, levodopadır. SSRI grubu antidepresanların bu tahliller üzerine etkisi gösterilmemiştir.

Hiperadrenerjik atakları olan insanlarda yapılan ilk tanısal tetkik negatif çıkarsa aynı tetkikin atak esnasında tekrarlanması önerilmektedir.

Şüphe edilen hastada farklı zamanlarda iki tetkik de negatif çıkarsa daha ileri tetkike devam edilmez. Feokromositoma için biyokimyasal konfirmasyonla anlamlı pozitif sonuç alındığında tümör lokalizasyon çalışmalarına geçilir. Tümörlerin %10 kadarı ekstraadrenal kaynaklı olsa da bunların bile %95'i abdomen veya pelviste saptandığından(abdominal paraaortik alanlar %75, mesane %10, toraks %10, baş-boyun %5) ilk sırada yapılması gereken görüntüleme yöntemi batın BT veya batın

MR'dır). İki yöntem de bazı farklılıklarla ilk sırada tercih edilebilir. BT ve MR görüntüleme yöntemlerinin feo için sensitivitesi %98-100 civarındayken spesifitesi insidentalomalara bağlı olarak %70 civarındadır.

Günümüz BT çekiminde kullanılan düşük osmolar kontrast ajanlarla diastolik kan basıncında bir miktar artış olduğu gözlenmişse de hipertansif krize neden olmadığı gösterilmiştir. BT seçilecekse radyasyon maruziyeti göze alınır. BT adrenal feokromositoma tespiti için oldukça iyi bir görüntüleme yöntemidir. MR ise radyasyon içermez, daha pahalı ve zahmetli bir yöntemdir; ancak T2 sekans MR'da diğer adrenal tümörler izointens(karaciğere göre) görünürken feokromositoma hiperintens görünür. Ekstra-adrenal feokromositomalar, metastatik veya rekürren hastalıkta MR, BT' den üstündür.

Abdominal BT veya MR'da kitle saptanamazsa tümörün(klinik ve biyokimyasal olarak konfirme edilmiş feokromositoma) lokasyonunu saptamak için kullanılabilecek birkaç görüntüleme yöntemi bulunmaktadır. Bunlar I-123/I-131 MIBG sintigrafi, 111-In pentetreotide sintigrafi, 18F-FDA PET, 18F-FDOPA PET, Ga 68-DOTA-peptid PET, 18F-FDG PET, tüm vücut MR şeklindedir(65). MIBG sintigrafi: MIBG(meta iodo benzil guanidin) adrenerjik doku tarafından tutulan bir norepinefrin analoğu gibidir.

Özellikle MIBG sintigrafi istenecek olgular: >10cm boyutlu adrenal feokromositomalar(malignite riski arttığı için), multiple adrenal feokromositoma ve paragangliomalardır.

FDG-PET ve DOTA-PET anatomik rezolüsyon üstünlüğüne bağlı olarak metastatik olgularda MIBG ve diğer radyolojik yöntemlerden üstündür. Feokromositoma şüphesi olan bir kitleden risklerinden dolayı ince iğne aspirasyon biopsisi yapılmamasına özen gösterilmelidir.

FeokromositomaTedavi:

Bu tümörlerin kesin tedavisi cerrahi olarak kitlenin tam rezeksiyonudur. Tanı konduktan sonra hastalar operasyon için medikal olarak hazırlanmaya başlanmalıdır. Bu dönemde özellikle metoklopramid, glukagon, histamin gibi atak provoke eden ajanlardan uzak durulmalıdır. Bu işlem yüksek riskli bir cerrahi işlem olduğundan deneyimli bir ekip tarafınca yapılması önemlidir. İşlem öncesi dönemde, operasyon

esnasında ve sonrasında yakın kardiyovasküler ve hemodinamik monitörizasyon gereklidir(68). Preoperatif medikal tedavinin iki esas amacı bulunmaktadır; bunlar hipertansiyonun ve taşikardinin kontrolü(cerrahi sırasında oluşabilecek hipertansif krizi önlemek) ve volüm ekspansiyonudur. Hazırlıkta ilk aşamada yapılacak medikal yaklaşım yeterli uygun alfa blokajdır. Karşılanmamış alfa agonistik etki ve buna bağlı hipertansif kriz riski olduğundan yeterli alfa blokaj yapılmamış hastalara beta bloker uygulanmamalıdır (69). Ameliyattan yaklaşık 2 hafta önce alfa blokaja başlanmalıdır(geçirilmiş miyokard enfarktüsü, dilate kardiyomiyopati, refrakter hipertansiyon, katekolaminle indüklenmiş vasküliti olanlarda daha erken başlanabilir). İlk sırada tercih edilecek alfa bloker fenoksibenzamindir. Fenoksibenzamin hipertansiyon ve aritmileri kontrol etmede üstün olan, uzun etkili, nonspesifik ve irreversible alfa blokaj yapan ajandır. 10-20 mg günlük dozla başlanıp günlük tansiyon kontrollerine göre 2-3 günde bir doz 2 katına çıkılarak maksimum 100 mg günlük doza ulaşılabilir. Hedef kan basıncı ortalama 120/80 mmHg ve altına ulaşmak ayrıca ayakta ölçülen sistolik kan basıncının 90 mmHg'den düşük olmamasıdır. Alfa blokajdan yaklaşık 3 gün sonra volüm ekspansiyonu sağlamak için yüksek sodyumlu diyete başlanır. Amaç katekolaminlerin sebep olduğu volüm kontraksiyonu ve alfa adrenerjik blokajla ilişkili ortostaz semptomlarını azaltmaktır. Hastalar iv izotonik sıvı ile de desteklenebilir. Volüm ekspansiyonu yaparken özellikle konjestif kalp yetmezliği ve renal yetmezliği olan hastalarda daha dikkatli olunmalıdır. Uygun alfa blokaj sonrası beta blokaja başlanması planlanabilir, ameliyattan 3 gün önce de uygulanmaya başlanabilir. Astım tanılı hastalarda astım atağını tetikleyebilmesi açısından, kardiyomiyopatisi veya konjestif kalp yetmezliği olan hastalarda ise pulmoner ödemi tetikleyebilmesi açısından beta blokerlere dikkatli ve düşük-bölünmüş dozla başlanmalıdır, hedef kalp hızı 60-80/dk'dır. Hastalarda yeterli tansiyon kontrolü sağlanamamışsa tedaviye kalsiyum kanal blokeri veya metirozin de eklenebilir(70).

Operasyon esnasında hastalar kan basıncı, ritm, kan şekeri açısından sıkı izlenmelidir. Kan basıncının invaziv olarak Swan-Gantz katateri ile monitorizasyonu gerekebilir. İntraoperatif hipertansif krizlerin kontrolünde fentolamin veya sodyum nitroprussid tercih edilir. Postoperatif dönemde de özellikle hipotansiyon ve hipoglisemi açısından uyanık olmak gerekir, hipotansif hastalara sıvı replasmanı ve

dopamin tedavisi uygulanır. Hastalar postop en az 24 saat gözlem altında tutulmalıdır(71).

Preoperatif lokalizasyon çalışmaları günümüzde çok iyi yapıldığı için operasyon esnasında kontralateral bezin veya retroperitonun tamamen eksplorasyonuna gerek yoktur.

Tek veya küçük feokromositomalar laparoskopik olarak çıkarılabilir.

Ameliyattan 2-3 hafta sonra kontrol amaçlı 24 saatlik idrarda metanefrin, VMA bakılması gerekmektedir. Cerrahiden uzun yıllar sonra bile metastatik hastalık görülebildiği için hastalar yıllık olarak 10-20 yıl taranabilir. Nüks veya metastaz açısından nöroendokrin tümör belirteci olan kromogranin-A düzeyi de takipte kullanılabilir(69).

Perioperatif mortalite % 1'den, morbidite ise % 16'dan daha azdır. Uzun dönemde sonuçlar oldukça iyidir.

Malign feokromositomolar için de cerrahi en iyi tedavi yöntemidir. Metastaz varsa mümkünse tamamen çıkarılmalıdır eğer tamamen rezeksiyon mümkün değil ise katekolamin seviyelerini daha iyi kontrol edebilmek için tümör boyutu küçültülmelidir. Komplet rezeksiyon mümkün olmayan hastalarda kemoterapi(vcd rejimi:vinkristin, siklofosfamid, dakarbazin), radyoterapi, radyofrekans ablasyon, MIBG veya radyoaktif işaretli peptid reseptör analogları(Y-90 DOTA-TOC, Lu-177-DOTATATE), oktreotide, sunitinib birer palyatif tedavi seçeneğidir.

2.6.5. Adrenal Kortikal Karsinoma

Oldukça nadir görülen bir tümördür(yaklaşık %0.1). Kadın/erkek görülme oranı eşittir(71). Adrenal insidentalomalı 2005 vakalık bir hasta serisinde adrenokortikal karsinom oranı %4.7 bulunmuştur. Çocukluk yaş grubunda nadirdir(71). Sol adrenal bezin daha sıklıkla tutulduğu gözlemlenmiştir . Görülme yaşı olarak hayatın 1-2. dekadında birinci piki, 5-6. dekadında ise ikinci piki yaparlar.

Hastaların yaklaşık yarısı hormonal belirtilerle başvurur. En sık endokrinolojik tabloyu Cushing sendromu oluşturur. Önceleri vakaların sadece %

10'unun nonfonksiyonel olduğu düşünülmekteyken günümüzde bu oranın % 50 olduğu kabul edilmektedir(71,72). Fonksiyonel tümörlerin kadınlarda, nonfonksiyonel tümörlerinse erkeklerde daha fazla görüldüğü saptanmıştır(72,73). Fonksiyonalite prognozu değiştirmemektedir. Fonksiyonel karsinomu olan vakaların % 35'inde birden fazla hormon üretimi söz konusudur(74). Benign vakalardan farklı olarak malign Cushinglerde aydede yüz, ensede ve supraklaviküler bölgede yağ birikimi ve santral obezite gibi bulgular daha az sıklıkta görülür.

Hastaların büyük bir kısmı karında kitle, kilo kaybı ve karın ağrısı ile başvurur. Tümör nekrozuna bağlı sebebi bilinmeyen ateş tablosu mevcut olabilir(75,76). Olguların % 90'ında tanı anında lokal invazyon ya da metastaz vardır.

Adrenal tümörler bazı ailesel sendromlarla birliktelik gösterebilir. Bunlar: 1) Li-Fraumeni sendromu, 2) Familyal Polipozis Koli Sendromu, 3) Gardner sendromu, 4) Turcot sendromu, 5) Cowden sendromu, 6) MEN Tip-1 ve Tip-2, 7) Backwith-Wiedeman sendromu, 8) Nörofibromatozis, 9) Konjenital adrenal hiperplazidir .

Adrenokortikal karsinom en çok metastazı akciğer ve karaciğere yapar. Prognozda tümörün çapı önemlidir; 5 cm veya daha büyük kitleler genellikle malignidir, kitle büyüdükçe malignite riski de artar(Tablo 3).

MRG ile görüntülemenin BT ye üstünlüğü yoktur. BT'de genellikle kontrastlanma gösteren kitle olarak izlenirler. Manyetik rezonans görüntülemede T1 ağırlıklı sekansta karaciğere göre hipointens, T2 ağırlıklı sekansta hiperintens özellik taşırlar(77). Lezyonların çoğu kistik dejeneratif değişikler, bir kısmı kalsifikasyon içerir. Bu nedenle karsinomları nekroz, hemoraji, kalsifikasyon içeren ve büyük boyutlara ulaşmış adenomlardan ayırmak güçleşebilir.

Tablo 3. Kitle çapı adenom-ACC ilişkisi

Tümör çapı(cm)	Adenom	Karsinom(ACC)*
≤ 4	%65	% 2
4,1-6	%28	% 6
>6	%18	%25

*Kitle boyutu dikkate alınmazsa karsinom prevalansı %0,75'tir.

Görüntüleme yöntemleri ile net olarak benign ve malign ayırımı yapılamaz ancak bazı bulgular maligniteyi işaret edebilir . Bunlar:

1.Boyut>4 cm olması 2.Kenarlarının düzensiz olması 3.Kitlenin homojen olmaması (nekroz, hemoraji, kalsifikasyon) 4.Kontrast tutması 5.BT'de hiperdens görülmesi Hounsfield Ünite (HU) 20 < 6.MRG T2'de intensite artışı 7. Lenf nodu büyüklüğü 8. santral nekroz, kalsifikasyon varlığı 9.Lokal invazyon ve metastaz.

Adrenokortikal karsinom TNM skorlamasına göre Evre I-IV arasında sınıflandırılmaktadır . Tümör evresi prognozda çok değerlidir, 5 yıllık yaşam sürvi Evre I-II'de yaklaşık %53, Evre III'de %24, Evre IV'de %0'dır.

Tedavi seçenekleri cerrahi, radyoterapi ve kemoterapidir. Sonuçlar çoğunlukla iyi değildir(78,79) Evre I, II ve III tümörlerde tedavi cerrahidir. Evre IV'de ortalama yaşam süresi 3 aydır; hasta gençse ve soliter tümör söz konusuysa cerrahi tedavi denenebilir. Genelde transabdominal yol tercih edilir. Uzak metastazlı hiperkortizolizmi olan hastalara cerrahiden 1 ay önce mitotan tedavisi başlanır, addison krizi riskine karşı preop kortizol tedavisi de başlanır.

2.7. MORFOLOJİK GÖRÜNTÜLEME YÖNTEMLERİ

Sürrenal bezin görüntülenmesi amaçlı kullanılan radyolojik yöntemler

- o Direkt Batın Grafisi
- o Ultrasonografi (USG)
- o Bilgisayarlı Tomografi (BT)
- o Manyetik Rezonans Görüntüleme (MRG)
- o Radyoizotop Görüntüleme
- o Pozitron Emisyon Tomografisi (PET)
- o Arteriografi
- o Venografi
- o Adrenal Venöz Örnekleme

2.7.1. Direkt Batın Grafisi

Günümüzde adrenal kitlelerin tanısı için kullanılan bir yöntem değildir. Direkt grafiler, kitle ve kalsifikasyonu ayırt edebilir. Özellikle büyük kitleler(>5cm) böbrekte deplasmana neden olarak direk grafide patolojinin farkedilmesini sağlayabilirler.

2.7.2. USG

Adrenal kitlelerin % 90'a yakını USG ile tespit edilebilir. Sensitivitesi BT ve MR'a göre düşüktür. Ayrıca sonografik değerlendirme hastanın durumuna(örneğin gaz, obezite), uygulayacak operatörün deneyimine ve ekipmanin tipine göre değişir. Adrenal ulrasonografisi için yüksek rezolusyonlu real time sektör transdüser kullanılır. Hastanın barsaklarındaki gaz oranını minimalde tutmak için 3 gün öncesinden gaz yapacak yiyecek, içeceklerden kaçınılması ve 6-8 saatlik açlık sonrası incelemenin yapılması gerekir. Adrenal bezin lokasyonunu bulmak için kullanılacak işaretler sağda inferior vena kava, böbrek üst polü karaciğerin sağ kesiminin dorsal ve kaudal sınırı, solda ise böbrek üst polü, aorta, pankreas kuyruğu ve splenik vendir. Sürrenal bezlerin korteksi hipoekoik, medullası ise hiperekoiktir, bu sayede korteks medulla ayrımı yapılabilir. Ancak yine de korteks medulla ayrımı %13 hastada yapılabilmektedir.(80)

USG aşağıdaki durumlarda yardımcıdır:

- Adrenal solid-kistik kitle ayrımının yapılması
- Vena kava inferior ve adrenal venin pozisyonu ve stenoz varlığının görülmesi
- Tümörün çevre organlara invazyonu
- Büyük retroperitoneal kitlelerin kökeninin belirlenmesi

2.7.3. Bilgisayarlı Tomografi

BT Cihazların Temel Yapısı

Bilgisayarlı tomografi, radyolojinin iyonizan enerji kullanan bir modalitesidir. Temel olarak X ışınlarının doku tarafından tutulması, dokunun

yapıtaşı olan maddelerin atom numaralarına bağlıdır; atomların elektron bulutlarıyla etkileşen X ışınları, enerji düzeylerine bağlı olarak yok olur, sapar ya da bir değişikliğe uğramadan yoluna devam eder. X ışını üreten bir tüp ve hastadan geçen X- ışınlarını saptayarak elektriksel sinyallere dönüştüren bir detektör takımı bulunur. Bu detektör takımının sayısı, yerleşim yeri ve hareket açıları, BT'nin gelişim jenerasyonlarına bağlı olarak değişiklik göstermiştir. BT, artık bir saniyede birden fazla görüntü oluşturabilecek kapasitelere ulaşmıştır (81,82).

Bilgisayarlı tomografi üç boyutlu vücut bölümlerinden iki boyutlu kesitsel görüntüler oluşturur. Bu oluşturulurken rekonstrüksiyon adı verilen matematiksel teknikler kullanılır. Görüntüler genelde aksiyal (transvers) düzlemlerden elde edilir. Hastaya pozisyon verilerek koronal kesitler de elde olunabilir. Multidetektör BT sistemlerinde tek plandan elde olunan görüntüler, reformat tekniklerle, belirgin netlik ve keskinlik kaybı olmadan farklı planlara dönüştürülebilmektedir (81,82).

BT'de Görüntü Karakteristikleri

Bilgisayarlı tomografi görüntüleri piksel adı verilen resim elemanlarının oluşturulduğu bir matriks'ten ibarettir. Matriks boyutu 256x256, 512x512 veya 1024x1024 olabilir. Pikseller seçilen kesit kalınlığına göre voksel adı verilen bir hacme sahiptir ve voksel organizmayı geçen X-ışınının atenüasyonunu gösteren sayısal bir değer taşır (18,20). Bu değer Hounsfield Units (HU) olarak adlandırılır ve 1000 ila -1000 arasındadır. Bu değerin ortasındaki 0 (sıfır) sayısı genel olarak suyu temsil eder; yağ dokusu ve hava skalanın negatif; yumuşak dokular, kan ve kompakt kemik ise pozitif yönünde yer alır. BT'de doku ve organlar dansite farklılıklarına göre tanımlanır. Kemik gibi yüksek dansiteli dokular hiperdens, hava gibi düşük dansiteli dokular hipodens olarak belirtilir (83,84,81,85).

BT görüntüleri sayısal veriler üzerinden işlenerek elde edildiğinden imaj üzerinde farklı değerlendirme ölçümleri yapılabilir. Elde olunmuş görüntüler üzerinde dansite, boyut, dansite profili , reformasyon, toplama, çıkarma, histogram gibi ölçümler yapılabilir. İçlerinde en sık gerçekleştirilenleri dansite ve boyutsal ölçümlerdir. Geliştirilen yeni bilgisayar programları ile mevcut görüntüler üzerinden üç boyutlu (3D) rekonstrüksiyonlar da gerçekleştirilebilmektedir (81,83,84).

BT adrenal kitleleri değerlendirmekte kullanılan en yaygın görüntüleme yöntemidir. BT normal adrenal dokusunun yanı sıra adrenal kitlelerde patolojik dokunun natürünü karakterize etmekte de yüksek başarı gösterir.

Kontrastsız BT sürrenal inceleme lezyonun natürü hakkında oldukça bilgi verir. Lezyonların düzgün sınırlı, homojen yapıda olmaları adenom lehine yorumlanırken, düzensiz sınırlı ve heterojen yapıda olanlar metastazı düşündürür. Adenomlar intraselüler yağ içerdiklerinden kontrastsız BT'de dansite değerleri genellikle<10 Hansfield Unit (HÜ) değerinin altındadır. Metastazların ise intraselüler yağ içeriği azdır ve prekontrast BT'de dansite değerleri yüksek ölçülür. Adrenal kitlelerde benign-malign ayırımında boyut da önemlidir. 4 cm'den büyük kitleler malign olma eğilimindirler(86). 10 çalışmadan oluşan bir meta-analiz incelemede, prekontrast BT'de dansite eşik değeri 10 HU alındığında, adrenal lezyonlarda benign-malign ayırımında duyarlılık %71, özgüllük %98 olarak saptanmıştır. Kitlenin şekli, boyutu ve boyutundaki değişikliklerin değerlendirilmeye eklenmesiyle özgüllük %100'e yaklaşır.

Kontrastlı BT de adenomların 1/3'ü az miktarda intraselüler yağ içerdiklerinden kontrastsız BT incelemelerinin yetersiz kaldığı durumlarda adenomların hızlı kontrast tutup bırakma özelliklerinden faydalanılır. Geç kontrastlı BT'de, yıkanma miktarları ölçülen çalışmalarda; intravenöz kontrast madde (IVKM) infüzyonu sonrası 30. dakika ve daha sonrasında kontrast kayıp oranının adenomlarda önemli ölçüde fazla olduğu açığa çıkmıştır(87, 88). 15. dakikada geç çekimlerde kontrastın %60'ını kaybetmesi %88 sensitivite, %96 spesifite ile kitlenin adenom olduğunu ifade eder (89).

Literatürde dinamik BT incelemelerinde geç faz olarak 15. dakika alınıp rölatif yıkanma oranı (Relative Percentage Washout, RPW) ve absolüt yıkanma oranı (Absolute Percentage Washout, APW) hesaplanmış ve aşağıdaki şekilde formüle edilmiştir.

$$RPW = \frac{100x(\text{encanced HU} - \text{delayed HU})}{\text{encanced HU}}$$

$$APW = \frac{100x(\text{encanced HU} - \text{delayed HU})\ \text{encanced}}{\text{HU} - \text{noncontrast HU}}$$

15. dakikada RPW % 40'dan veya APW % 60'dan az kontrast yıkanma oranlarına sahip olan adrenal kitlelerin çok yüksek ihtimal malign olduğu gösterilmiştir (90,91).

BT Histogram Analiz

Histogram analiz negatif(sıfırın altında) atenüasyon değeri olan piksel sayısını ifade eder(92,93). Kontrastsız BT'de %10'dan fazla negatif piksel varlığı benign lezyon lehine değerlendirilir. Ho ve arkadaşlarının çalışması, %10 eşik değer kullanılarak yapılan BT histogram analizin (hassasiyet: %85, özgüllük: %100) atenüsyon değeri 10 HU'u eşik değeri olarak kullanan kontrastsız BT'ye göre (hassasiyet: %68, özgüllük: %100) çok daha hassas olduğunu göstermiştir. Kontrastsız BT'de ayrımı yapılamamış lezyonların BT histogram analiz ile rahatlıkla lipidden fakir adenom tanısı alabileceği belirtilmiştir (94,95).

Feokromasitomalar genellikle 4cm'den büyük, soliter, tek taraflı, sınırları düzenli, heterojen kistik yapıda izlenen ancak hemoraji, kalsifikasyon, kistik nekroz alanları da içerebilen lezyonlardır. Lezyon dansitesi genelde kontrast öncesi çekimlerde>20 HU, kontrast enjeksiyonu sonrası 30. dakikadaki geç çekimlerde >40 HU olarak izlenir. Hipervasküler lezyon olduklarından feokromositomalar yoğun kontrast tutarlar (80).

2.7.4. MRG

Manyetik rezonans görüntüleme yüksek doku rezolüsyonu sayesinde hem normal hem patolojik adrenal bezlerin görüntülenmesinde oldukça yararlıdır . T1 ağırlıklı görüntüler normal surrenal morfolojiyi değerlendirmede yeterlidir. T2 ağırlıklı sekanslar kitlelerin biyolojik yapısı hakkında daha fazla bilgi verir. Genel olarak karaciğer parankimi ve renal kortekse göre biraz daha düşük, diafragma krusuna göre hafif yüksek intensiteye sahiptirler. %90 oranında sağ sürrenal bez görüntülenebilirken, sol sürrenal bezin görüntülenme oranı %99'dur. Sürrenal bezler komşu organ ve dokulardan kolayca ayırt edilebilmelidir. En iyi SNR oranı ve görüntü rezolusyonu için yüzey koilleri kullanılmalıdır. Yüzey koilleri SNR'yi arttırır. Küçük FOV kullanılırsa da daha iyi spasial rezolusyon elde edilir. Küçük lezyonlar için ince kesitler (5 mm ve az) kullanılmalı, 1-3 mm kesit aralığı

bırakılmalıdır ve FOV küçük tutulmalıdır. Genellikle 38-36 cm arası FOV değerleri ile 128 x256 ve 256 x192 matriks değerleri uygun doku rezolüsyonu sağlamakta yeterli olur(96).

Adrenal kitlelerin ayırıcı tanısı için intraselüler yağın saptanması çok önemlidir. Kimyasal değişim görüntüleme (KDG) diğer adıyla kimyasal şift görüntüleme en hassas MRG yöntemidir. Bir çalışmada adrenal kitlelerde benign-malign ayırımında, KDG yönteminin sinyal özellikleri ve kontrastlanma paternleriyle en yüksek sensitivite ve spesifiteye sahip olduğu gösterilmiştir(91,97). Dış faz görüntülerde yağ ve su içeren dokularda sinyal kaybı gözlenir (86). KDG görüntüler elde edebilmek için, 1,5 Tesla manyetik alan gücündeki MR cihazında iki adet nefes tutmalı T1 ağırlıklı (T1A), kısa eko zamanlı (2.2 milisaniye) dış faz ve uzun eko zamanlı (4.4 milisaniye) iç faz görüntüler alınır. Adenomlarda dış fazda sinyal kaybı ve hipointens görünüm saptanır. Metastaz gibi intraselüler yağ içermeyen adrenal kitlelerde ise dış fazda sinyal kaybı gözlenmez. KDG tekniği adenomları metastazlardan %80-100 sensitivite ve %92-%100 spesifite ile ayırt edebilme yeteneğine sahiptir (97).

KDG tekniğinde adrenal lezyonlardaki sinyal kaybı dalak referans alınarak bazı matematiksel formüllerle ifade edilmiştir. Bunlar:

- Sinyal Ðntensite (Si) baskılanma yüzdesi
- Si indeksi
- Si oranı

Si baskılanma yüzdesi = { [(Lezyon Si / Dalak Si) dış faz / (Lezyon Si / Dalak Si)] iç faz - 1}x 100

Si indeksi = [(Lezyon Si iç faz - Lezyon Si dış faz)/ Lezyon Si iç faz] x 100

SÐioranı = (Lezyon Si / Dalak Si) dış faz / (Lezyon Si / Dalak Si) iç faz

SÐ baskılanma yüzdesi için eşik değer, -28 veya daha düşük, Si indeksi için 30 veya üzeri, Si oranı için ise 0.7 veya daha düşük değerler baz alınınca üç yöntemde de adenomlar için özgüllük yaklaşık %100 olarak saptanmıştır (98).

Feokromasitoma, adrenokortikal karsinom, metastazlar MR'da T2A'da karaciğere göre hiperintens izlenirler ve dış fazda sinyal kaybı göstermezler (99, 100).

2.8. MOLEKÜLER GÖRÜNTÜLEME YÖNTEMLERİ

2.8.1. MIBG(metaiyodobenzilguanidin) SİNTİGRAFİSİ

131-123I-MIBG sintigrafi uzun zamandır feokromositoma ve paragangliomaların tanısında ve lokasyonunun bulunmasında kullanılan ana görüntüleme modalitesidir(101). Nörepinefrin analoğu benzeri olan MIBG, nöroendokrin tümörlerde ATP-bağımlı norepinefrin transporter(NET) sistemi aracılığıyla hücre zarından hücre içine alınır, sonrasında veziküler monoamin transporter(VAMT) adındaki aktif taşıma sistemi ile de sekretuar granullere alınır(102). 2 tip VAMT mevcuttur(101,102) Feokromositomada daha çok VAMT tip-1 artışı olmaktadır.(103) (Şekil 12)

MIBG, katekolaminlerin aksine postsinaptik veziküllere bağlanmaz, bu sayede daha az metabolize olur. İntravenöz yolla verilen MIBG'nin neredeyse tümü nöroendokrin tümör hücrelerine alınır, alınmayan az miktar ise plateletlerde birikir (104).

131I-MIBG'nin yüksek sensitivitesi, düşük radyasyon maruziyeti ve görüntü kalitesi yüksekliği nedeniyle 123I-MIBG'ye göre daha ön planda tercih edilmesi önerilir. 123I-MIBG için düşük enerji kolimator, 131I-MIBG için yüksek enerji kolimator gerekmektedir (105).

Enjeksiyon sonrası 24.-48.ve gerektiği taktirde 120.saat planar görüntüleri alınır; SPECT-CT görüntülerininse de 24.saatte alınması önerilir(106,107).

Nöroendokrin hastalık olmasa da normalde 123I-MIBG tutan dokular: kalp, surrenal bezler, tükrük bezleri, karaciğer, dalak, üriner sistem; geç imajda barsaklardır. Kemik dokular tutmaz(107).

Bir çalışmaya göre feokromositomalarda MIBG sensitivitesi %90-95 arasında bulunmuştur(108). Adrenal bez normalde de MIBG tuttuğundan patolojikle normalin

ayrımı açısından tanı zorlaşmaktadır. Bu nedenle görüntüde adrenal tutulum miktarının karaciğer dokusuyla kıyaslanarak yorumlanması önerilir.

MIBG sintigrafi metastatik paragangliomaların lokasyon tespiti için büyük öneme sahiptir ve bu konuda çok sayıda çalışma bulunmaktadır. Dediferansiye olan tümörlerde VAMT ve NET sistemlerinin azaldığı tespit edilmiş, buna sekonder bazı çalışmalarda yanlış negatif sonuçlar alındığı kaydedilmiştir. Bu durum metastatik paragangliomalarda MIBG görüntüleme yönteminin diğer yöntemlerle korele edilmesi gerektiğini ortaya koymuştur.

Baş-boyun paragangliomalarında VAMT ekspresyonu daha az olduğundan MIBG sintigrafi sensitivitesi düşüktür (105).

Bazı ilaçlar MIBG uptake'ini etkilediği için sintigrafi sonucunu değiştirirler, çekim öncesi en az iki hafta bu ajanların alınmaması yönünde dikkatli olunmalıdır. Bu ilaçlar: kokain, amfetamin, trisiklik antidepresan, sempatomimetikler, reserpin, labetolol, kalsiyum kanal blokerleridir.

EANM'ye göre önerilen doz miktarı:123I-MIBG için 185-370 MBq, 131I-MIBG için 30-37 MBq.

Ayrıca tiroid dokusunu korumak amaçlı çekimden 5 gün önce hastalara oral sodyum perklorat veya potasyum iodin başlanması ve 5 gün sonrasına kadar devam edilmesi gerektiği unutulmamalıdır.

2.8.2. 111In-PENTETREOTİDE SİNTİGRAFİ

Somatostatin 14 aminoasitli, 2-4 dk yarı ömre sahip bir tetradekapeptittir. Hemen hemen tüm nöroendokrin tümörler somatostatin reseptörü eksprese ederler. 5 çeşit somatostatin reseptörü bulunmaktadır. Bu görüntüleme yönteminde oktreotide veya pentetreotide gibi somatostatin analogları ile birlikte radyonüklid maddeler kullanılır. Oktreotide genellikle somatostatin reseptör-2 ve 5'e yüksek affiniteyle bağlanır (109,110,111). (Şekil 12)

Oktreotid nöroendokrin tümörlere özgü değildir, sintigrafide otoimmün ve granülomatöz hastalıklarda da tutulum görülür. EANM klavuzunda önerilen doz 90-110 MBq'dur.

Bu yöntemde tiroid blokajına gerek yoktur.

24.-48.saat görüntüleri orta enerjili kolimatörle alınır, gerekirse SPECT-CT 24.saat görüntüsü de alınabilir.

Pituiter bez, tiroid, böbrek, karaciğer, dalak, mesane, düşük düzeyde de safra kesesi, gastrointestinal sistem ve meme dokuları fizyolojik oktreotid tutulumuna sahiptirler. Oktreotide vücuttan böbrekler yoluyla atılır (106).

Yeterli kanıt düzeyli çalışma olmasa da terapötik amaçlı kullanılan somatostatin analoglarının çekimden en az 1 hafta önce kesilmesi önerilmektedir.

Birçok çalışmada oktreotid sintigrafisinin sensitivitesinin MIBG sintigrafiden düşük olduğu saptanmıştır; ancak MIBG sintigrafide negatif sonuç alınıp oktreotid sintigrafide pozitif sonuç alınan vakalar da mevcuttur. Baş-boyun bölge paragangliomalarında oktreotid sintigrafisi MIBG'den üstündür(112). PET-CT'ye ulaşımın mümkün olmadığı durumlarda dediferansiye olmuş metastatik paragangliomalar için MIBG sintigrafi ile oktreotid sintigrafinin korelasyonu kullanılmalıdır (109,110).

PET-CT ile Kombine Edilen Moleküler Görüntüleme Yöntemleri: Son zamanlarda ihtiyaca göre çok sayıda PET ajanı geliştirilmiştir. Amaç sadece tanı değil, ayrıca tedaviye yanıt, tümörün agresyon derecesi, tümörogenezdeki moleküler yolakların da değerlendirilebilmesi olmuştur. PET imajları daha kısa sürede çekilip daha yüksek rezolüsyona sahip olduklarından üstün görüntüleme yöntemleridir.

2.8.3. 18F-FDA

MIBG ile benzer şekilde NET ve VAMT trasport sistemlerini kullanan bir mekanizma söz konusudur. Non-metastatik paragangliomalarda MIBG'den bariz üstünlüğü saptanmamıştır. Ancak metastatik olgularda MIBG'den üstündür (102).(Şekil 12)

Baş-boyun paragangliomalarında MIBG ile benzer şekilde düşük sensitiviteye sahiptir; bu özellikle süksinat dehidrogenaz(sdh) mutasyonu olanlarda daha belirgindir. VHL mutasyonlu olgularda ise MIBG'den üstündür (113).

Üretimi zor ve yarı ömrü kısa olduğu için ajana ulaşmak zordur. Feokromositomada normal gland da FDA tutulumu gösterdiği için yapılan son çalışmalar SUV değeri<7.3 ise negatif olarak yorumlanmasını; >10.1 ise daha olası pozitif olarak yorumlamayı önermektedir (114).

2.8.4. 18F-FDOPA

Ajan büyük aminoasit transport sistemi olan LAT-2 aracılığıyla hücreye girer, AADC ile dekarboksilasyona uğrar ve sekretuar granüllerde birikir(115). (Şekil 12) Baş-boyun paragangliomalarında, sempatik paraganglioma ve feokromositomalarda hem MIBG hem oktreotid sintigrafisine göre daha üstündür.

Metastatik paragangliomalarda sdh mutasyonu olanlarda düşük sensitiviteyle, sdh mutasyonu olmayanlardaysa yüksek sensitivite ile daha üstündür(116).

2.8.5. 18F-FDG

Onkolojide sıkça kullanılan bu yöntem son dönemlerde paragangliomalar için de kullanılmaktadır. İşaretli glukoz GLUT reseptörleriyle(özellikle GLUT-1) hücre içine alınır, heksokinaz enzimi aracılığıyla 18F-FDG-6P bileşiğine dönüştürülerek hücre içine hapsolur(117). Tüm vücut hücrelerinde FDG tutulumu olduğu bilinir ancak agresif hücrelerde, tümörlerde bu tutulum artmış olur. Benign veya malign SDH/VHL mutasyonlu tümörlerde psödohipoksi oluşumuna bağlı HIF-alfa artışı gözlenir. Bu artış neoanjiogenez, proliferasyon, enerji metabolizmasında artışa yol açar. SDHB geni mitokondriyal suksinat dehidrogenaz kompleksinin B subunitesinin sentezi için önemli bir yere sahiptir, bu kompleks trisiklik asit döngüsü(TCA) ve oksidatif fosforilasyonla elektron transport sistemi olmak üzere 2 ana bileşen içerir. SDH genindeki bir mutasyon enerji metabolizmasında aksaklığa yol açar. Bu durum warburg effekti adı verilmiş olan hücrelere glukoz transporterleri ile glukoz uptakei artışına sebep olur. SDH mutasyonlu olgularda diğer yöntemlerin aksine FDG-PET yüksek sensitivitesi ile tercih edilecek olan yöntemdir. Ayrıca bu yöntemde tedaviye yanıtı değerlendirmede kullanılan SUV değer karşılaştırması da önemlidir(118).

2.8.6. Ga-68-DOTA Konjugatları

Somatostatin reseptörü eksprese eden tümörlerin gösterilmesi için Ga68-DOTA konjugatlarının geliştirilmesi bunların somatostatin reseptörlerine olan yüksek affinitesine dayanır. Oktreotide benzer şekilde somatostatin reseptörleri üzerinden etkirler. Kullanılan konjugatlar: DOTA-TOC, DOTA-NOC, DOTA-TATE. Bu konjugatların hepsinin somatostatin reseptör-2'ye affinitesi bulunmaktadır; NOC reseptör-3 ve 5'e, TOC reseptör-5'e affinitesiyle diğerlerinden ayrılır (119,120,121,122,123).

Tanısal amaçlı kullanıldığı tümörler:

- ✓ Gastroenteropankreatik nöroendokrin tümörler(GEP-NET)(fonksiyonel veya non-fonksiyonel)
- ✓ Sempatoadrenal sistem tümörleri(adrenal/ekstra-adrenal feo, nöroblastoma)
  Meduller tiroid karsinomu
- ✓ Medulloblastom
- ✓ SCLC(primer)
- ✓ Meningiom

Merkel hücreli karsinom

- ✓ Pituiter adenom.(124,125,126,127)

Klinik endikasyonları:

Primer tümör lokasyonu, evreleme ve metastatik lezyon araştırılması, Rezidüel doku, nüks, progresyon değerlendirme(restaging),

Oktreotid tedavisi öncesi, tedaviden en fazla fayda görecek grubun saptanması,

177Lu veya 90Y-DOTA peptidleriyle(radyonüklid tedavi) tedaviden fayda görecek grubun saptanması (128,129).

Çeşitli Ge-68/Ga-68 jeneratörleri bulunmaktadır. Bu yapıların içinde Ge-68'den zaman içinde Ga-68 elde edilir. Oluşan Ga-68 daha sonra farklı yöntemlerle yukarıda belirtilen konjugatlardan biriyle birleştirilir.

Hastaya ajanı infüze etmeden önce yapılması gereken kalite kontrol aşamaları:

Radyonüklid saflık,

Radyokimyasal saflık(HPLC, TLC),

Kimyasal saflık(tampon, çözelti),

Sterilite, Endotoksin testleri(130,131).

İntravenöz olarak vücuda verildiğinde 4saat içinde vücuttan elimine olmakta, bu saatten sonra kan ve idrarda metaboliti saptanamamaktadır. Çekim için açlık gerekmemektedir. Tümörde maksimum birikim 70+/-20.dakikalarda olmaktadır. Fikir birliği olmamakla birlikte en iyi görüntünün 60.dakikada olduğu düşünülmektedir. Oktreotid tedavisi alan hastalarda bu çekim öncesinde kullanılan oktreotid ajanının yarı ömrüne göre ilacın kesilmesi gerekmektedir. Fizyolojik tutulumun izlenebildiği organlar: karaciğer, dalak, hipofiz, tiroid, böbrek, adrenal bez, tükrük bezleri, mide ve barsak duvarı, pankreas başı(değişken) (130). Adrenal bezdeki fizyolojik tutulum bu tümörlerin tanısını zorlaştırmaktadır, bu yöntemde adrenal görüntünün karaciğer ve dalak tutulumuyla karşılaştırılarak okunması önerilmiştir ancak tanı için net bir SUV cut-off değeri henüz önerilmemiştir.

Bu yöntemin adrenal/ekstaadrenal feokromositomada etkinliğine, diğer yöntemlerden üstünlüğüne dair yeterli çalışma bulunmamaktadır ancak yapılan çalışmalar özellikle baş-boyun tümörlerinde daha belirgin olmak üzere oktreotid sintigrafisinden üstün olduğunu göstermektedir. Metastatik/non-metastatik feokromositoma ve paragangliomalarda(özellikle dediferansiye olgular) MIBG'den üstün olduğu da çalışmalarda belirtilmiştir. Ancak Ga-68 DOTA-konjugatlı PET negatif olup MIBG pozitif olan olgular da gösterilmiştir. Ayrıca kanıtlanmış fikir birliği olmasa da kantitatif bir SUV değeri elde edilmesi, tedaviye yanıtın değerlendirilmesinde yöntemin üstünlüğünün sebeplerinden biridir.

3. GEREÇ-YÖNTEM

Marmara Üniversitesi Pendik Eğitim ve Araştırma Hastanesi Nükleer Tıp Anabilim Dalı'na 24 Haziran 2015 – 1 Kasım 2016 tarihleri arasında Endokrinoloji polikliniklerinden feokromositoma şüphesi/ön tanısı ile refere edilmiş ve F-18 DOTA-TATE PET/BT (DOTA PET) (1.-2.-3.saat görüntüleme) tetkiki yapılmış 76 hasta taranarak çalışmaya dahil edildi. Hastaların 24 saatlik idrar metanefrin/normetanefrin düzeyleri, I-123MIBG sintigrafi görüntülemeleri, patoloji sonuçları çalışmada kullanıldı. 2. veya 3.saat DOTA PET görüntüleri olmayan 6 olgu, patolojik verisine ulaşılamayan veya klinik takibi terketmiş 5 olgu, klinik kararsız kalınan 4 olgu, DOTA PET çekimi öncesi opere edilmiş olan 2 olgu, çekim öncesi DOTA PET tutulumunu etkileyecek ilaç kullanmış olan 2 olgu çalışma dışı bırakıldı. Kalan 57 hastanın DOTA PET 1.-2.-3.saat görüntüleri incelendi. Hastaların sistemde mevcut olan en son idrar metanefrin/normetanefrin düzeyleri ve rapor bazlı I-123MIBG sintigrafi sonuçları kullanıldı. I-123 MIBG sintigrafisi çekilen 32 olgudan şüpheli olarak raporlanan olgular çıkartıldığında kalan 26 olgu değerlendirmeye alındı.

Çalışma protokolü 02.09.2016 tarihinde 09.2016.460 protokol numarası ile Marmara Üniversitesi Tıp Fakültesi Klinik ve Laboratuar Araştırmaları Etik Kurulu tarafından onaylandı.

Hasta Hazırlığı:

DOTA PET isteği ile gönderilmiş olan olgular randevu aşamasında PET/BT tetkiki hakkında yazılı ve sözlü olarak bilgilendirilmişti. Çalışmaya dahil edilen olguların çekimden 2 hafta önce görüntülemeyi etkileyecek ilaçları kesilmişti. Görüntüleme çalışmalarında açlık gerekliliği yoktu. Çekim günü hastaların yazılı onamları alındı. Hastalara yapılan Ga-68 DOTA-TATE dozu 4 mCi ile 6 mCi arasında değişmekteydi (ortalama: 5,4 mCi). Hastalara, enjeksiyon sonrasında 1 litre su içine 25 ml oral kontrast maddenin (Omnipaque 350 mg/50ml) karıştırılması ile hazırlanan karışımın3/4'ün bekleme süresince, kalan miktarının ise çekim odasına alınmadan hemen önce içmeleri söylendi. Enjeksiyonu takiben radyofarmasötiğin biyodağılımının tamamlanması için hastaların özel odalarda, sakin ve rahat bir ortamda, hareketsiz ve sessiz bir şekilde, 50-60 dakika süreyle yarı yatar pozisyonda

dinlenmeleri sağlandı. Daha sonra çekim odasına alınarak PET/BT tarayıcının (Ge discovery HD) yatağına sırtüstü yatırıldı.

PET/BT Görüntüleme Protokolü:

Önce topogram görüntüleri alındı. Daha sonra atenüasyon düzeltmesi ve anatomik korelasyon için önce verteksten uyluk 1/3 proksimaline kadar dü şük doz BT parametrelerinde BT çekimi yapıldı. BT çekiminde kullanılan parametreler 120 mA ve 130 keV değeri, 5 mm kesit kalınlığı, 0,6 sn rotasyon süresi, 1 mm/sn yatak hızı ve 512 x 512 matriks idi .

BT çekiminin hemen ardından verteksten uyluk 1/3 proksimaline kadar PET görüntüleme gerçekleştirildi. PET çekimi her bir yatak pozisyonu 4 dakika olacak şekilde 7-10 yatak pozisyonu alınarak yaklaşık 28-40 dakikada gerçekleştirildi. Çekimden 1 ve 2 saat sonra hastalar tekrar yatağa yatırıldı ve 2 yatak sürrenal loja yönelik yatak başı 4 dakika süreyle geç görüntüleri alındı.

Değerlendirme:

Hastaların maksimum intensity projection (MIP) imajları ile birlikte, atenuasyon düzeltilmesi yapılmış (AC) ve atenuasyon düzeltilmesi yapılmamış (NAC) görüntülerin sagittal, koronal ve transaksie l şekilde elde edilen üç düzlemdeki kesitler elde edildi. Değerlendirmeler en az bir deneyimli Nükleer Tıp Uzmanı ve bir deneyimli Nükleer Tıp Araştırma Görevlisi tarafından yapıldı.

PET, BT ve füzyon görüntüleri ayrı ayrı gözden geçi rilerek kalitatif ve kantitatif olarak değerlendirildi. Kantitasyon amacıyla artmış Ga-68 DOTA-TATE tutulumu gösteren alan üzerinde 3 boyutlu ilgi alanı çizilerek maksimum SUVmax ve SUVortalama (SUVorta) değerleri sistemin software yazılımı kullanılarak hesaplandı.

ROI (Region of Interest) için 10x10x10mm boyutlarında lezyonun 1/2 -2/3 santral kısmını kapsayacak şekilde alan çizildi. Daha küçük lezyonlarda, çevre yapıları dahil etmemek için ROI boyutu daha küçük tutuldu. Karaciğerde SUVmax-SUVorta değerleri için Segment 5-6 alanları baz alındı; dalakta ise anteromedialde alınabilecek en büyük alan seçildi.

SUVmax değ eri şu formüle göre hesaplandı;

$$\text{SUVmax:} \quad \frac{\text{İlgi alanındaki dokuda radyoaktivite konsantrasyonu [µCi/g (Bq/g)]}}{\text{Enjekte edilen radyoaktivite dozu [µCi (Bq)] / vücut ağırlığı [g]}}$$

Veri Ana lizi ve İstatistik:

Veriler SPSS 21.0 programı kullanılarak analiz edildi. Tanımlayıcı istatistikler için yüzde, ortalama ve standart sapma değer leri kullanılmıştır. Niteliksel verilerin birbiri ile ilişkili olup olmadıklarına bakmak için Ki-kare testi kullanılmıştır (Cinsiyet ve Patoloji). Ki-kare testinin varsayımlarının sağlanmadığı durumlarda Fisher'in kesin ki-kare testi kullanılmıştır (HU ve DOTA; HU ve Patoloji). Anlamlı bulunan ilişkiler çoklu karşılaştırma analizleri ile detaylandırılmıştır. Bu amaçla Benjamin ve Hochberg yanlış bulgu oranı (false discovery rate) metotu ile irdelenmiştir. Yanlış bulgu oranı, yanlışlıkla reddedilen hipotezlerin beklenen oranı olarak ifade edilmektedir.

Sürekli değişkenler arasındaki doğrusal ilişkiye veriler normal dağılmadığından Spearman korelasyon değeri ile bakılmıştır (HU ve metanefrin; HU ve normetanefrin; Sürrenal DOTA PET tutulumuve metanefrin vb).

Kategorik değişkenler arasındaki uyuma Cohen'in Kappa istatistiği ile bakılmıştır (MIBG ve Patoloji) (132,133). Cohen Kappa değeri 0 ile 20 arasında iken ilişki yok, 0.21 ve 0.39 arasında iken minimum, 0.40 ile 0.59 arasında iken zayıf, 0.60-0.79 arasında iken orta, 0.80-0.90 arasında iken güçlü ve 0.90 üzerinde çok güçlü kabul edilmiştir (134).

Normal dağılıma sahip olmayan iki grup arasındaki karşılaştırmalar için Wilcoxon rank sum(Mann-Whitney U) testi kullanılmıştır (Patoloji ve DOTA'nın pozitif ve negatif gruplarının çeşitli değişkenler açısından karşılaştırılması).(133)

ROC analizi ile eşik değer, hassasiyet, özgüllük, pozitif belirleyicilik, negatif belirleyicilik, eğri altında kalan alan değerleri hesaplanmıştır.

Analizler R programı (https://www.r-project.org) ile yapılmıştır

Çalışma grubuna dahil olan olguların ayrıntılı demografik özellikleri, tüm klinik bilgileri(nöroendokrin poliklinik takip defterleri), I-123 MIBG sintigrafileri, laboratuar değerleri(son metanefrin/normetanefrin), biyopsi ve patoloji sonuçları ayrıntılı olarak kaydedildi. Olguları değerlendirmek için her hastanın Ga-68 DOTATATE PET görüntülerinde surrenal-karaciğer-dalak SUVmax ve SUVmin değerleri, kontrastsız BT görüntülemelerinden surrenal ortalama atenüasyon değeri kaydedildi. Bu hesaplamalar yapılırken çizilen ROI (Region of Interest) lezyonun 1/2 -2/3 santral kısmına yerleştirildi. 1cm boyuttan küçük adenomlar/kalınlaşma sahalarında ortalama atenüasyon değeri ölçülmedi. MIBG görüntüsü şüpheli olarak raporlanmış olan olgular MIBG açısından karşılaştırma gruplarına alınmadı.

Nihai tanıya 30 hastada histopatolojik inceleme ile 27 hastada ise klinik takip tanısıyla elde edilen bulgular eşliğinde varıldı.

4. BULGULAR

Çalışmaya 20 erkek, 37 kadın toplam 57 hasta katılmıştır. Hastaların yaş ortaması 51, standart sapması 14'tür (51±14). Erkek hastaların yaşlarının ortalaması 48±15; kadın hastaların ortalaması 52±14 'tür.

Feokromositoma açısından negatif kabul edilen olguların medyan yaşı 51, açıklık değeri 54, çeyrek açıklık değeri 19; feokromositoma pozitif değerlendirilen olguların medyan yaşı 50, açıklık değeri 59, çeyrek açıklık değeri 16'dır.

Cinsiyete gore feokromositoma tanı durumları aşağıdaki tabloda verilmiştir.

		Feokromositoma		
		Negatif	Pozitif	p-değeri (Ki-kare testi)
Cinsiyet	Erkek	14	6	0.9
	Kadın	24	13	

Feokromositoma tanısı açısından cinsiyetler arasında fark yoktur (p=0.9).

24 h İDRAR METANEFRİN/NORMETANEFRİN DÜZEYLERİ:

Tüm çalışma grubu incelendiğinde feokromositoma pozitif olgularda idrar normetanefrin düzeyi ortalaması 1224 mcg/gün(min:60, max:5555) bulunmuştur, feokromositoma negatif olgularda ise bu ortalama 116 mcg/gün(min:52, max:833) olarak saptanmıştır. Yine feokromositoma pozitif olgularda idrar metanefrin düzeyi ortalaması 360 mcg/gün(min:12, max:1660); feokromositoma negatif olgularda idrar metanefrin düzeyi ortalaması ise 64 mcg/gün(min:20, max:350) bulunmuştur.

DOTA-TATE PET 1.saat çekimi için idrar metanefrinleri ilişkisi:

Sürrenal DOTATATE tutulumu ile metanefrin arasında orta şiddette pozitif korelasyon (ρ=0.57) vardır ve anlamlıdır (p<0.001).

Sürrenal DOTATATE tutulumu ile normetanefrin arasında orta şiddette pozitif korelasyon (ρ=0.49) vardır ve anlamlıdır (p=0.002).

DOTATATE PET 2.saat çekimi için:

Sürrenal DOTATATE tutulumu ile metanefrin arasında orta şiddette pozitif korelasyon (ρ=0.52) vardır ve anlamlıdır (p=0.002).

Sürrenal DOTATATE tutulumu ile normetanefrin arasında orta şiddette pozitif korelasyon (ρ=0.48) vardır ve anlamlıdır (p=0.003).

DOTATATE PET 3.saat çekimi için:

Sürrenal DOTATATE tutulumu ile metanefrin arasında orta şiddette pozitif korelasyon (ρ=0.54) vardır ve anlamlıdır (p=0.001).

Sürrenal DOTATATE tutulumu ile normetanefrin arasında orta şiddette pozitif korelasyon (ρ=0.54) vardır ve anlamlıdır (p=0.001).

Lezyon Atenüasyon(HU) Değeri için idrar metanefrinleri ilişkisi:

HU ile metanefrin arasındaki spearman korelasyon değeri (ρ), 0.13 olarak bulunmuştur ancak anlamlı değildir (p=0.5312).

HU ile normetanefrin arasındaki spearman korelasyon değeri (ρ), 0.29 olarak bulunmuştur ancak anlamlı değildir (p=0.1321).

Lezyon Boyutları için idrar metanefrinleri ilişkisi:

Boyut ile metanefrin arasında spearman korelasyon değeri (ρ), -0.011 olarak bulunmuştur ancak anlamlı değildir (p=1).

Boyut ile normetanefrin arasında spearman korelasyon değeri (ρ), 0.0095 olarak bulunmuştur ancak anlamlı değildir (p=1).

LEZYON BOYUTU

Tüm çalışma grubu incelendiğinde feokromositoma pozitif olgularda lezyon boyutu ortalaması 35 mm(min:10, max:87) bulunmuştur, feokromositoma negatif olgularda ise bu ortalama 26 mm(min:11, max:100) olarak saptanmıştır.

Sürrenal DOTATATE tutulumu ile boyut arasında spearman korelasyon değeri (ρ), -0.26 olarak bulunmuştur ancak anlamlı değildir (p=0.1).

LEZYON ATENÜASYON DEĞERLERİ

Tüm çalışma grubu incelendiğinde feokromositoma negatif olgularda lezyon atenüasyon değeri ortalaması 4.1 HU(min:-6, max:25), pozitif olgularda ise 8.8

HU(min:5, max:57) hesaplanmıştır. Lezyonların atenüasyon değerleri için ROC analizi yapıldığında feokromositoma tanısına katkı açısından sınır değer 8 HU olarak kabul edilirse BT'nin hassasiyeti % 86.7, özgüllüğü % 62.5, pozitif belirleyicilik değeri % 11.8, negatif belirleyicilik değeri % 40.9 olarak saptanmıştır.

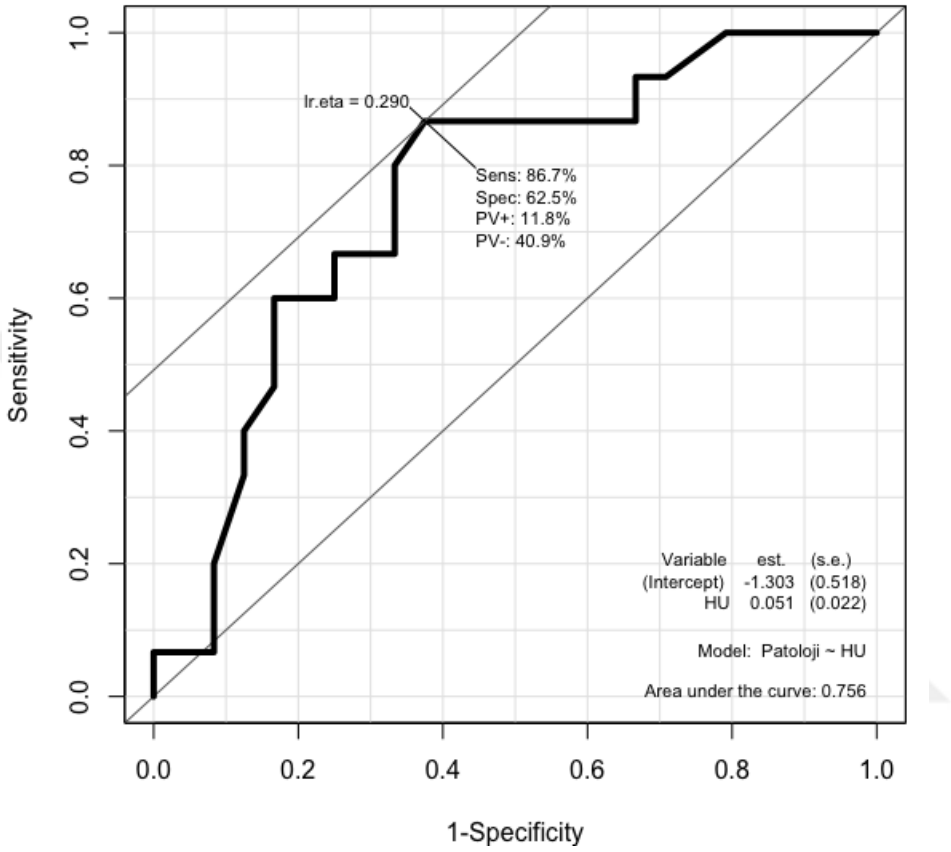

Sadece 1.saat çekim DOTA TATE tululumu için

		DOTA						
		N			P			
		Frekans	Satır %	Sütun %	Frekans	Satır %	Sütun %	P değeri
HU	10dan az	10	59	59	7	41	32	0.2
	10-20 arası	2	33	12	4	67	18	
	20 den fazla	5	31	29	11	69	50	

DOTA pozitif kabul edilen 22 hastanın 7'sinde BT görüntülemede HU değeri <10, 4'ünde 10-20 arası, 11'inde >20 bulunmuştur.
DOTA negatif kabul edilen 17 hastanın 10'unda BT görüntülemede HU değeri <10, 2'sinde 10-20 arası, 5'inde >20 bulunmuştur.

Fisher'in kesin ki-kare testi sonucuna göre HU seviyeleri ile DOTA tutulumu arasında istatistiksel olarak anlamlı bir ilişki yoktur (p=0.2).

		Feokromositoma Tanısı						
		N			P			
		Frekans	Satır %	Sütun %	Frekans	Satır %	Sütun %	P değeri
HU	10dan az	15	88	62	2	12	13	0.006
	10-20 arası	3	50	12	3	50	20	
	20 den fazla	6	38	25	10	62	67	

Fisher'in kesin ki-kare testi sonucuna göre HU seviyeleri ile feokromositoma tanısı arasında istatistiksel olarak anlamlı bir ilişki vardır(p=0.007). Hangi gruplar arasında fark olduğuna bakmak için çoklu karşılaştırma testleri yapılmıştır. Burada düzeltilmiş p değerleri Benjamin ve Hochberg'in(BH) yanlış bulgu oranı ile hesaplanmıştır. Fisher p-değeri düzeltilmiş p-değerinden küçük olduğunda aradaki fark anlamlı kabul edilmektedir. HU'nun 10'dan az ve HU'nun 10-20 arasında olduğu gruplar arasında anlamlı bir fark bulunmuştur (0.0886<0.226). HU, 10'dan az olduğunda negatif oranı(0.88) HU'nun 10-20 arasında olduğu gruptaki negatif oranına(0.50) göre anlamlı olarak fazladır. HU'nun 10'dan az ve HU'nun 20'den fazla olduğu gruplar arasında anlamlı bir fark bulunmuştur (0.0039<0.012). HU, 10'dan az olduğunda negatif oranı(0.88), HU'nun 20'den fazla olduğu gruptaki negatif oranına(0.38) göre anlamlı olarak fazladır. HU'nun 10-20 arasında ve HU'nun 20'den fazla olduğu gruplar arasında anlamlı bir fark bulunmuştur(0.655<1.000). HU, 10-20 arasında olduğundaki negatif oranı(0.50),

HU'nun 20'den fazla olduğu gruptaki negatif oranına(0.38) göre anlamlı olarak fazladır.

İkili grup	Fisher p-değeri	BH düzeltilmiş p-değeri
10'dan az ve 10-20 arası*	0.0886	0.226
10'dan az ve 20'den fazla*	0.0039	0.012
10-20 arası ve 20'den fazla*	0.6550	1.000

MIBG Sintigrafi:

I-123 MIBG sintigrafisi çekilen 32 olgudan şüpheli olarak raporlanan olgular çıkartıldığında kalan 26 olgu değerlendirmeye alındı.

	Feo(-)	Feo(+)
MIBG(-)	11	4
MIBG(+)	3	8

Sensitivite=8/(8+4)=0.67

Spesifite=11/(11+3)=0.79

Her iki testin uyumuna

MIBG ile feokromositoma tanısı arasındaki uyum Cohen Kappa istatistiği ile hesaplanmıştır ve 0.46 olarak bulunmuştur. Aralarında zayıf düzeyde uyum vardır.

Aşağıda 3 grubun frekans tablosu verilmiştir.

	MIBG(-)		MIBG(+)	
	Feo(-)	Feo(+)	Feo(-)	Feo(+)
DOTA(-)	11	0	2	0
DOTA(+)	0	4	1	8

Patoloji ve DOTA'nın pozitif ve negatif gruplarının çeşitli değişkenler açısından karşılaştırılması.

	Patoloji(-)	Patoloji(+)	p-değeri	Dota(-)	Dota(+)	p-değeri
Nodül boyutu (median(min,max))	26 (11,100)	35 (10,87)	0.9	30 (11,100)	28 (10,87)	0.7
idrar metanefrin (median(min,max))	24 (1,100)	160 (12,1660)	0.003	23 (1,204)	68 (12,1660)	0.009
idrarnormetanefrin (median(min,max))	116 (22,733)	1224 (60,5555)	<0.001	130 (22,1618)	1161 (61,5555)	<0.001
Sürrenal (median(min,max))	9.4 (2.4,18)	15.4 (7,40)	<0.001	8.8 (2.4,17)	14.5 (7,40)	<0.001

Wilcoxon rank sum(Mann-Whitney U) test sonucunda, feokromositomanın pozitif olduğu grubun metanefrin, normetanefrin ve sürrenal DOTA TATE tutulum düzeyi, feokromositomanın negatif olduğu gruptan anlamlı derecede daha yüksek bulunmuştur ve bunlara karşı gelen p değeri sırasıyla 0.003, <0.001 ve <0.001 dir.

Wilcoxon rank sum test sonucunda, DOTA'nın pozitif olduğu grubun metanefrin, normetanefrin ve sürrenal DOTA tutulum düzeyi, DOTA'nın negatif olduğu gruptan anlamlı derecede daha yüksek bulunmuştur ve bunlara karşı gelen p değeri sırasıyla 0.009, <0.001 ve <0.001 dir.

DOTA TATE Tutulumları:

DOTA 1.saat

	Feo(-)	Feo(+)
DOTA(-)	31	2
DOTA(+)	7	17

Sensitivite=TP/(TP+FN)=17/(17+2)=0.89

Spesifite=TN/(TN+FP)=31/(31+7)=0.82

Dota ile feokromositoma tanısı arasındaki uyum Cohen Kappa istatistiği ile hesaplanmıştır ve 0.67 olarak bulunmuştur. Dota ile patoloji arasında orta düzeyde bir uyum vardır.

1. saat için:

1.grup: surrenal SUVmax<kc<dalak

2.grup:kc SUVmax<surrenal<dalak

3.grup:kc SUVmax<dalak<surrenal

	1.grup	2.grup	3.grup
Patoloji(-)	18	19	0
Patoloji(+)	1	14	3

1.grup: surrenal SUVmen<kc<dalak

2.grup:kc SUVmen<surrenal<dalak

3.grup:kc SUVmen<dalak<surrenal

	1.grup	2.grup	3.grup
Patoloji(-)	16	19	1
Patoloji(+)	1	16	2

Dota tate tutulum değerlendirmesi için sürrenal gland SUVmax-men değerleri her saat için ayrı ayrı o saatteki karaciğer ve dalak tutulumlarıyla karşılaştırıldı.

Buna göre 1.saat için; surrenal SUVmax'ın karaciğer ve dalak SUVmax'tan küçük olduğu 19 olgunun 18'i feokromositoma açısından negatif bulunurken;

surrenal SUVmen'in karaciğer ve dalak SUVmen'inden küçük olduğu 17 olgunun 16'sı feokromositoma açısından negatif bulunmuştur.

Surrenal SUVmax'ın karaciğer SUVmax'tan yüksek/dalak SUVmax'tan düşük olduğu 33 olgunun 19'u feokromositoma açısından negatif bulunurken; aynı durum SUVmen için bakıldığında 35 olgunun 19'u feokromositoma açısından negatif bulunmuştur.

Surrenal SUVmax'ın karaciğer ve dalak SUVmax'tan büyük olduğu 3 olgunun 3'ü feokromositoma açısından pozitif bulunurken; surrenal SUVmen'in karaciğer ve dalak SUVmen'inden büyük olduğu 3 olgunun 2'si feokromositoma açısından pozitif bulunmuştur.

Benzer karşılaştırmalar 2. ve 3.saatler için de yapılarak aşağıdaki tablolarda verilmiştir.

2. saat için:

1.grup: surrenal SUVmax<kc<dalak

2.grup:kc SUVmax<surrenal<dalak

3.grup:kc SUVmax<dalak<surrenal

	1.grup	2.grup	3.grup
Patoloji(-)	19	18	0
Patoloji(+)	0	14	4

1.grup: surrenal SUVmen<kc<dalak

2.grup:kc SUVmen<surrenal<dalak

3.grup:kc SUVmen<dalak<surrenal

	1.grup	2.grup	3.grup
Patoloji(-)	17	18	2
Patoloji(+)	1	14	3

3. saat için:

1.grup: surrenal SUVmax<kc<dalak

2.grup:kc SUVmax<surrenal<dalak

3.grup:kc SUVmax<dalak<surrenal

	1.grup	2.grup	3.grup
Patoloji(-)	23	11	1
Patoloji(+)	1	14	5

1.grup: surrenal SUVmen<kc<dalak

2.grup:kc SUVmen<surrenal<dalak

3.grup:kc SUVmen<dalak<surrenal

	1.grup	2.grup	3.grup
Patoloji(-)	19	15	1
Patoloji(+)	1	16	3

Sürrenal SUV (max,men), karaciğer SUV (max,men), dalak SUV (max,men) değişkenlerinden 3 ayrı saatte ölçümler alınmıştır. Bu değişkenlerin zaman içinde anlamlı derecede değişip değişmediğine tekrarlı ölçümlü Friedman testi ile bakılmıştır.

Buna göre karaciğer SUVmax değerleri zaman içinde anlamlı olarak artış göstermektedir ($p<0.001$).

Buna göre karaciğer SUVmen değerleri zaman içinde anlamlı olarak artış göstermektedir ($p<0.001$).

Buna göre dalak SUV max değerleri zaman içinde anlamlı olarak artış göstermektedir ($p<0.001$).

Sürrenal SUV (max, men) ve dalak SUV men zaman içinde anlamlı bir değişiklik göstermemektedir.

Surrenal 1.-2.-3.saat tutulumlarına göre karşılaştırma tablosu:

1. Grup :sürrenal SUV max 1.saat <s2<s3
2. Grup:s1<s3<s2
3. Grup:s2<s3<s1
4. Grup:s2<s1<s3
5. Grup:s3<s1<s2
6. Grup:s3<s2<s1

Grup	1	2	3	4	5	6
Patoloji(-)	2	2	3	7	1	14
Patoloji(+)	12	0	2	1	1	0

Sürrenal için her 3 saat için değerler verilmiş olsa da zaman içinde sürenal değerleri anlamlı olarak değişmediğinden sadece 1. Saate bakmak yeterlidir. Buna rağmen karşılaştırmaya göre; zaman içinde artış gösteren surrenal tutulum olan 14 olguda 12 olgu pozitif olarak bulunmuştur. Zaman içinde azalış gösteren surrenal tutulum olan 14 olgunun tamamı ise negatif olarak değerlendirilmiştir.

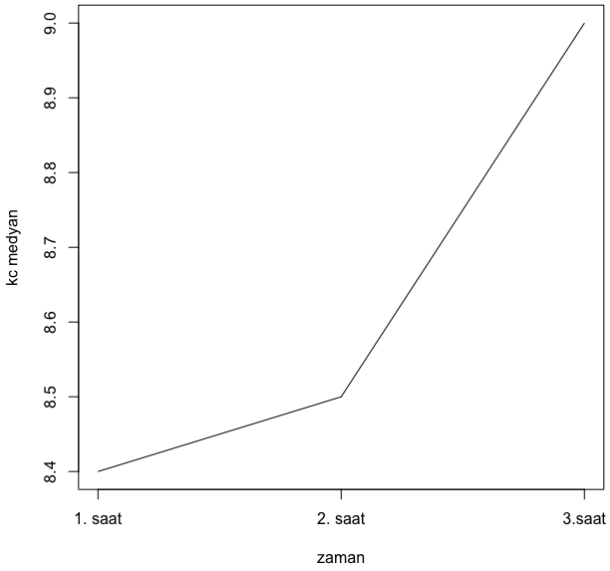

Şekil 2. Karaciğer suvmax için medyan grafiği (zaman içindeki artış görülmektedir.)

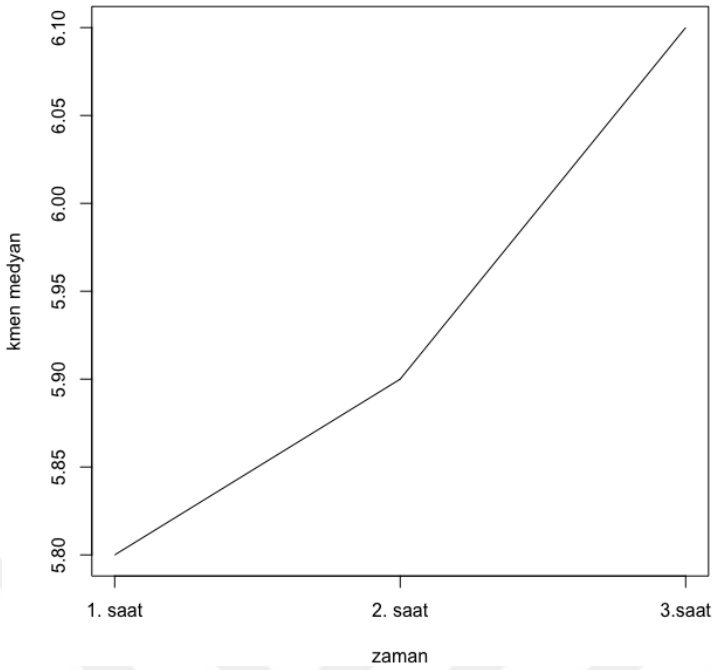

Şekil 3. Karaciğer suv men için medyan grafiği (zaman içindeki artış görülmektedir.)

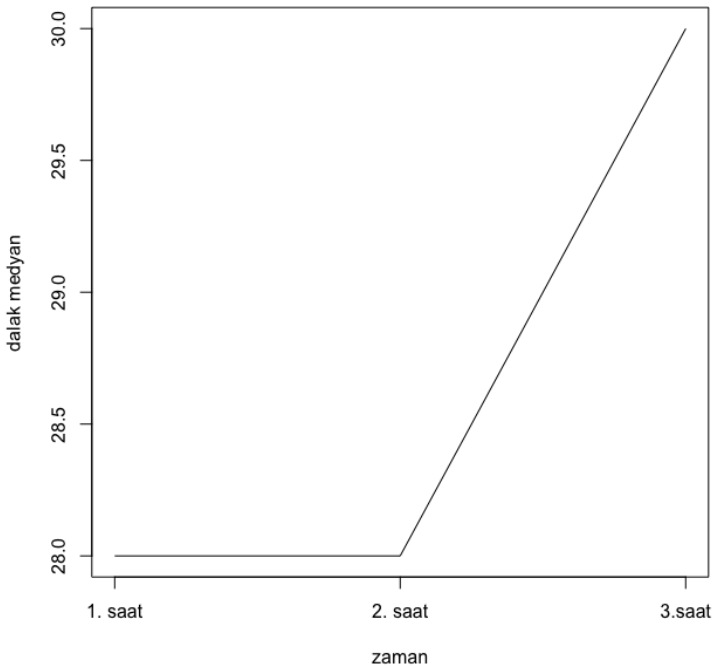

Şekil 4. Dalak suv men için medyan grafiği (zaman içindeki artış görülmektedir.)

ROC ANALİZLERİ

Tablo 4. ROC analiz sonuçları

	HU	1.saat Surenal	2.saat Surenal	3.saat Surenal
Eşik değer	8	9.5	11	12
Hassasiyet(sensitivite)	%86.7	%89.5	%84.2	%83.3
Özgüllük(spesifite)	%62.5	%57.9	%78.4	%85.3
Pozitif belirleyicilik değer	%11.8	%8.3	%9.4	%9.4
Negatif belirleyicilik değer	%40.9	%48.5	%33.3	%25
Eğri altında kalan alan	0.756	0.819	0.865	0.906

Lezyonların SUVmax değerleri ROC analizi ile incelendiğinde feokromositomayı ayırt edebilecek eşik değer 1.saat için 9.5 olarak hesaplandı; bu eşik değer kullanılarak yapılan hesaplamada hassasiyet % 89.5, özgüllük % 57.9, pozitif belirleyicilik değer % 8.3, negatif belirleyicilik değeri % 48.5 bulundu. 2.saat için eşik değer 11 olarak hesaplandı; buna gore hassasiyet % 84.2, özgüllük % 78.4, pozitif belirleyicilik değer % 9.4, negatif belirleyicilik değeri % 33.3 bulundu. 3.saat için eşik değer 12 olarak hesaplandı; buna gore hassasiyet % 83.3, özgüllük % 85.3, pozitif belirleyicilik değer % 9.4, negatif belirleyicilik değeri % 25 saptandı.

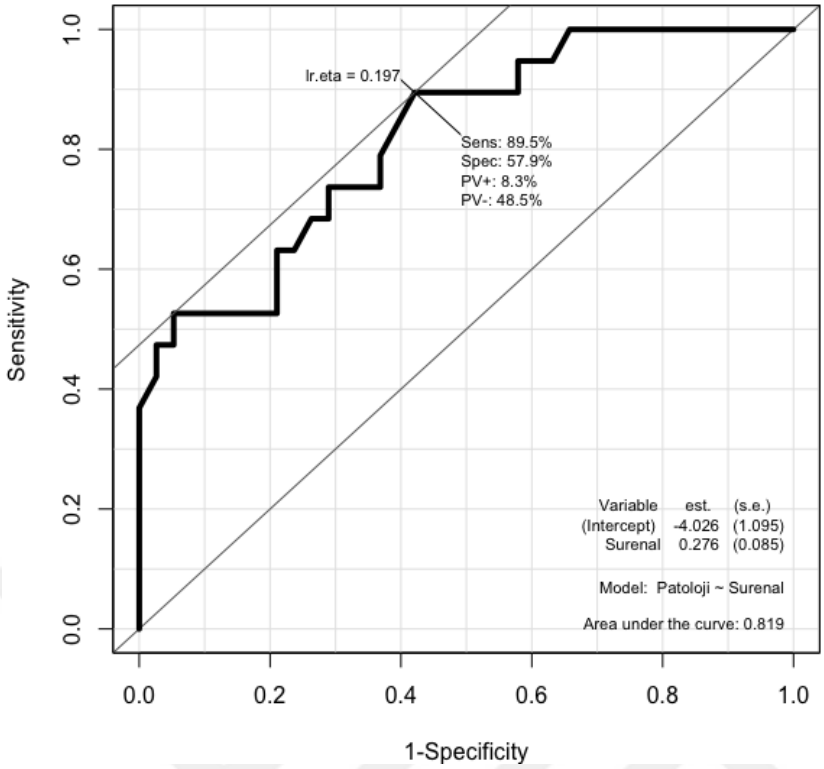

Şekil 5. 1. Saat surrenal ROC analizi

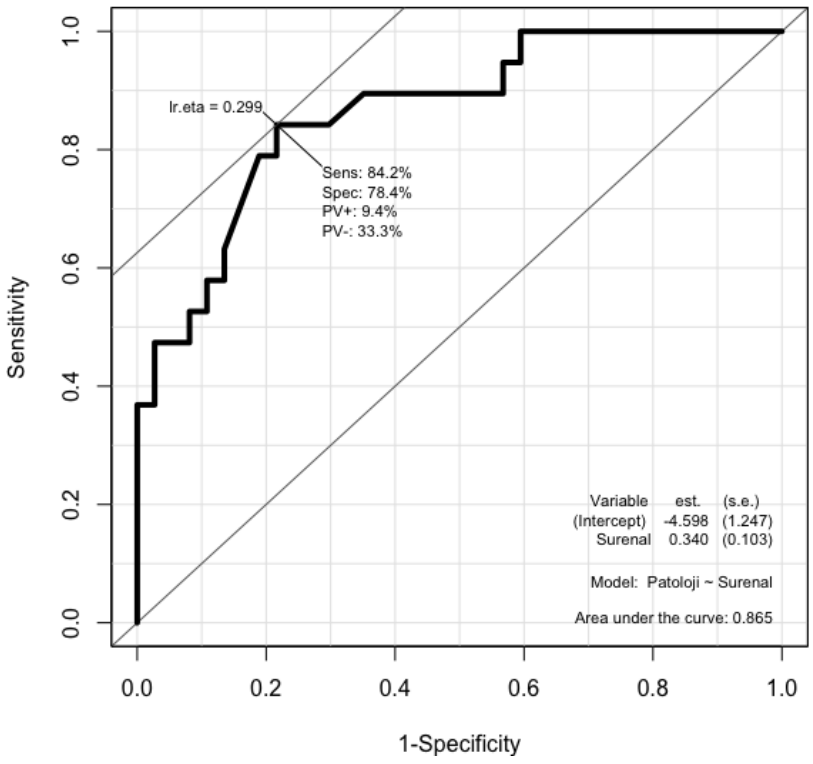

Şekil 6. 2. Saat surrenal ROC analizi

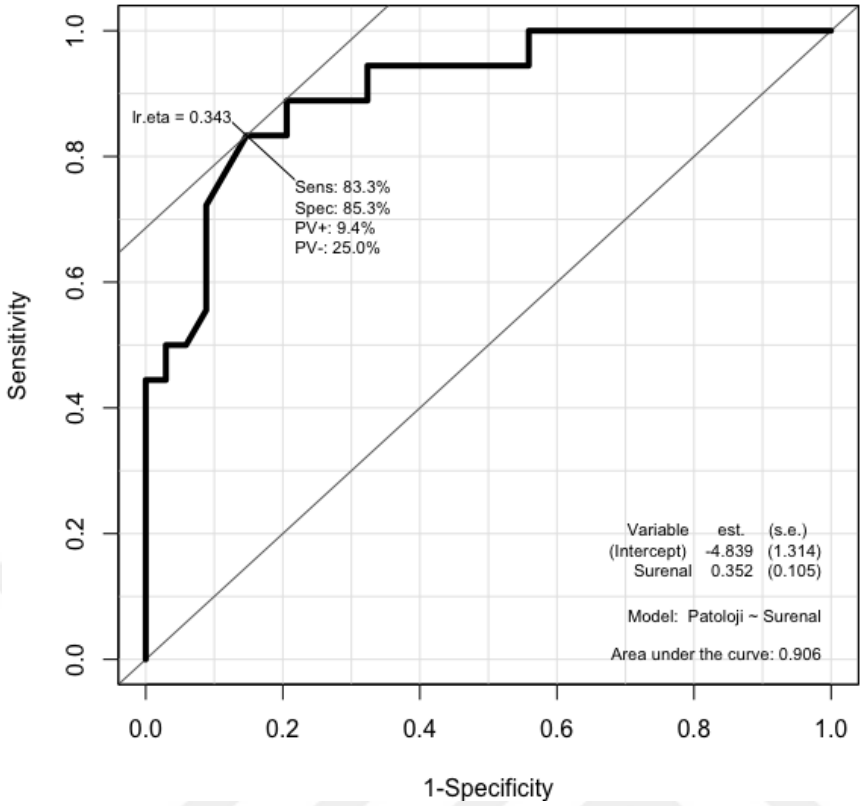

Şekil 7. 3. saat surrenal ROC analizi

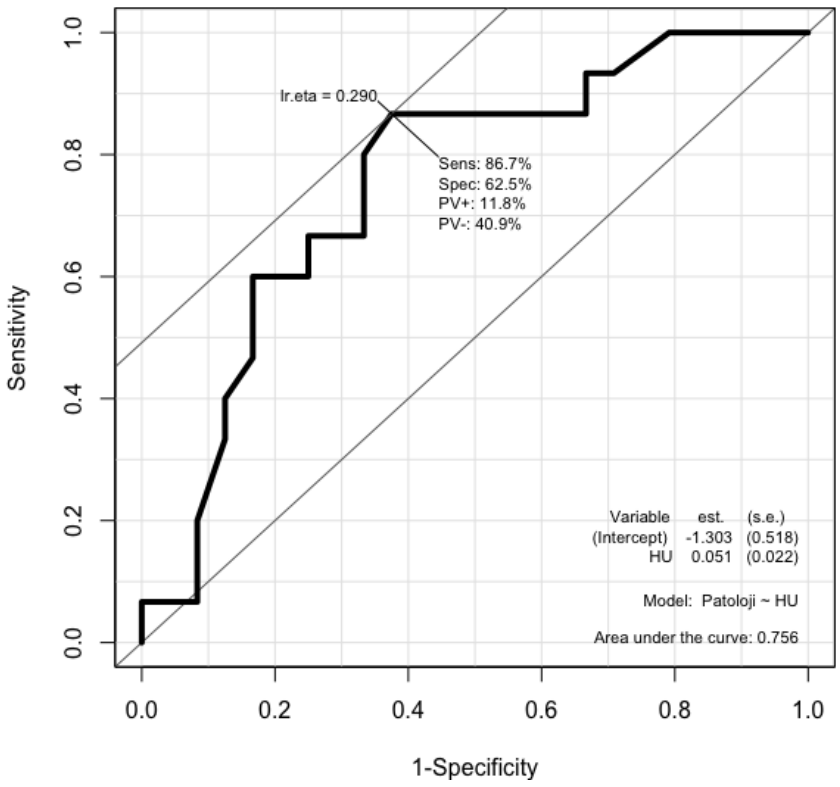

Şekil 8. Hounsfield Ünitesi ROC analizi

5. TARTIŞMA

Otopsi serileri incelendiğinde literatürdeki 71206 olgulu çalışmada sürrenal glandda kitle tespit etme sıklığı % 1-9 arasında rapor edilmiştir(135). Görüntüleme yöntemlerinin daha gelişmesi ve daha sık kullanılıyor olması sürrenal kitleleri saptama oranını artırmaktadır. Günümüzde feokromositomaların büyük bir oranı adrenal insidentaloma şeklinde ortaya çıkmaktadır(5, 136).

National Institutes of Health(NIH)'in 2002 yılında yayınladığı konsensus çalışmasında malignite öyküsü olmayan kişilerde 6 cm'den büyük adrenal kitlelerde veya >20 HU olan olgularda primer sürrenal tümör olasılığının yüksek oluşu sebebiyle direkt cerrahi yolla lezyonun çıkartılması benimsenirken; 4 cm'den küçük lezyonlarda ön planda kitlenin fonksiyonelliğinin değerlendirilmesi ve incelemenin 4-5 yıl boyunca yılda bir tekrarlanması, BT'de atenüasyon katsayısı <10 HU olan vakaların ilk planda benign kabul edilmesi, 6 ay arayla yapılan iki görüntülemede anlamlı boyut artışı olmaması durumunda da lezyonun benign olarak değerlendirilmesi görüşü kabul görmüştür(137).

Başka çalışmalarda da boyut değişkenliği dışında lezyonun içeriği ve iç yapısının BT karakteristiği de benignite/malignite açısından oldukça değerli bulunmuştur. Adenomlar çoğunlukla lipidden zengin içerikli oldukları için BT'de düşük atenüasyon katsayısına sahiptirler; 10 HU düzeyindeki atenüasyon değeri eşik kabul edildiğinde benign/malign ayrımında hassasiyet % 71-79, özgüllük % 96-98 olarak saptanmıştır(138,139,140,141,142). Biz çalışmamızda lezyonları HU değerlerine göre 3 ana gruba ayırdık(1.grup:<10 HU, 2.grup:10-20 HU, 3.grup:>20 HU). Lezyonların HU seviyeleri ile feokromositoma tanısı arasında istatistiksel olarak anlamlı ilişki saptadık(p=0.007). Çalışmamızda <10 HU olan 17 olgunun 2'si feokromositoma tanısı alırken; >20 HU olan 16 olgunun 6'sında feokromositoma tespit edilmedi. Buna göre HU değerinin 10'un altında olmasının; kitlelerde feokromositoma tanısını ekarte etmedeki katkısı; 20'nin üzerinde olduğunda kitlelere feokromositoma tanısı koyma olasılığından daha yüksek ve yardımcı bulundu. Çalışmamızda lezyonların atenüasyon değerleri için ROC analizi yapıldığında feokromositoma tanısına katkı açısından sınır değer 8 HU olarak kabul edilirse BT'nin hassasiyeti % 86.7, özgüllüğü % 62.5, pozitif belirleyicilik değeri % 11.8,

negatif belirleyicilik değeri % 40.9 olarak saptandı. Kore'de Kyungpook Üniversitesi'nde Jongho Kim ve arkadaşları tarafınca 2005-2012 yılları arasında 348 adrenal insidentaloma olgusu incelenmiş ve saptanan 23 feokromositoma olgusunda HU<10 olanların sayısı 1 iken, HU>20 olanların sayısı 19 olarak belirtilmiş; >4cm ve/veya >20 HU değerine sahip lezyonların malign hastalık veya feokromositoma tanısı için güçlü prediktörler olduğu kanısına varılmıştır: (143). Yine Kore'deki bu çalışmada feokromositoma olguları boyutları açısından kategorize edilmiş ve 23 olgudan 17'sinin 1-4cm boyutları arasında olduğu saptanırken, sadece 5 olgu >4cm olarak ölçülmüştür(144,145,146). Bizim çalışmamızda ise lezyon boyutu ile feokromositoma tanısı ve DOTATATE tutulumu arasında istatistiksel anlamlı ilişki saptanmadı(p= 0.9 ve 0.7). Çalışmamızda ayrıca lezyon boyutu ile hormon düzeyleri karşılaştırıldığında boyut ile idrar metanefrinleri düzeyi arasında istatistiksel anlamlı ilişki saptanmadı(p=1).

Çalışmamızda lezyonların BT atenuasyon(HU) değerleriyle salgılanan hormon (idrar metanefrin/normetanefrin)düzeyi arasında anlamlı ilişki saptanmadı (p=0.5312 ve 0.1321).

Çalışmamızda DOTA PET'te SUVmax tutulumu ile BT'deki HU düzeyi arasında istatistiksel olarak anlamlı ilişki gözlenmedi(p=0.2).

MIBG(metaiyodobenzilguanidin)sintigrafi uzun yıllardır feokromositoma tanısında kullanılan bir nükleer tıp görüntüleme yöntemidir. DOTA PET/BT'nin anatomik rezolüsyon üstünlüğüne bağlı olarak metastatik olgularda MIBG ve diğer görüntüleme yöntemlerinden üstün olduğu bilinmektedir. Bu durum 2007 yılında Win ve arkadaşlarının İngiltere'de yaptığı çalışmada da gösterilmiştir(147).

2012 yılında Maurice ve arkadaşlarının 15 hasta ile yaptığı araştırmada Ga-68 DOTATATE PET/BT görüntülemenin yüksek riskli feokromositoma/paraganglioma olgularında ilk tercih edilecek görüntüleme yöntemi olabileceğini ortaya çıkarmışlardır, ayrıca araştırma MIBG negatif sonuçlanan yüksek olasılıklı feokromositoma vakalarında DOTATATE PET/BT kullanımını önermektedir(148).

Kroiss ve arkadaşlarının yaptığı çalışmada 6 metastatik malign feokromositoma vakasında MIBG sintigrafi ile Ga68 DOTA-TOC PET/BT

karşılaştırılmış ve DOTA PET'in MIBG sintigrafiye üstün olduğu kanıtlanmıştır (MIBG sintigrafi için lezyon bazlı sensitivite %63.3, DOTA PET için lezyon bazlı sensitivite % 91.7).(149).

Naswa ve arkadaşlarının 2012 yılında yaptığı 35 hastalık çalışmada feokromositoma ve paraganglioma hastalarının tanısında ve lezyon saptanmasında Ga68 DOTA-NOC'un MIBG sintigrafiye göre sensitivite ve spesifitesinin yüksek olduğu ve ayrıca sintigrafide yanlış negatif çıkan çoğu lezyonun DOTA PET'te pozitif bulunduğu saptanmıştır(150).

Çalışmamızda MIBG sintigrafi çekilmiş 26 olgu değerlendirildiğinde sensitivite 0.67 spesifite 0.79 olarak ölçüldü; buna karşın DOTATATE PET/BT çekilmiş 57 olguda bu tetkikin sensitivitesi 0.89 spesifitesi 0.82 olarak bulundu. Çalışmamızda MIBG yöntemiyle yanlış negatif olarak tespit edilen 4 feokromasitoma olgusu DOTA PET yöntemi ile tanı aldı. Yukarıda örneklerini verdiğimiz çalışmalara uygun ve benzer sonuçları kendi çalışmamızda elde ettiğimizi gördük. Çalışmamızda MIBG sintigrafi değerlendirmelerimizi geçmiş rapor bazlı yaptığımızdan ve bazı hastaların öncesinde gerekli ilaçları kesmemiş olmasından dolayı MIBG görüntülerinin beklenenden daha düşük sensitivite ve spesifiteyle sonuçlandığını düşünmekteyiz.

Ga68 DOTA PET çalışmaları arasında sensitivite ve spesifite farkları elde edilmesi belki de kullanılan farklı DOTA konjugatlarına bağlanabilir. Kullanılan konjugat DOTA-TATE ise somatostatin reseptör-2'ye en fazla affinite olacak, konjugat DOTA-TOC olduğunda özellikle somatostatin reseptör-2 ve 5'e affinite olacak, konjugat DOTA-NOC olduğunda ise reseptör-2, 3 ve 5'e affinite olacaktır. Feokromositomalarda bu farkın ayrımının net yapılabilmesi için çok merkezli, çok hastalı çalışmalara ihtiyaç duyulmaktadır.

Adrenal bezdeki fizyolojik DOTA konjugatı tutulumu bu tümörlerin tanısını zorlaştırmaktadır, bu yöntemde adrenal görüntünün karaciğer ve dalak tutulumuyla karşılaştırılarak okunması önerilmiştir ancak tanı için net bir SUV cut-off değeri henüz önerilmemiştir(151). Çalışmamızda 57 hastaya 3 farklı zamanda karaciğer, dalak ve surrenal beze yönelik ayrı ayrı SUVmax ve SUVmen bakıldı ve birbiriyle karşılaştırıldı. Surrenal SUVmax'ın hem karaciğerdeki hem dalaktaki değerden

düşük olduğu 19 olgudan 18'i negatif sonuç aldı. Surrenal SUVmax'ın hem karaciğer hem dalak değerlerinden yüksek olduğu 3 olgunun 3'ü de pozitif sonuç aldı. Aynı karşılaştırma SUVmen ile yapıldığında surrenal değerin en düşük grupta olduğu 17 olgudan 16'sı negatif sonuç alırken; surrenal değerin en yüksek grupta olduğu 3 olgudan 1'i negatif sonuç aldı. Zaman içinde surrenal gland için SUVmax ve SUVmen değerlerinde anlamlı artış saptamamış olsak da 2.saatte alınan verilerde surrenal SUVmax'ın karaciğer-dalaktan düşük olduğu 19 olgunun 19'u da negatif olarak; karaciğer-dalaktan yüksek olduğu 4 olgunun 4'ü de pozitif olarak sonuç aldı. Buna göre karşılaştırma açısından SUVmax, SUVmen'e göre daha iyi sonuç vermektedir. Surrenal lezyonların büyük kısmı SUVmax ve SUVmen tutulumu açısından karaciğer ve dalak tutulum düzeyleri arasındaki grupta kaldığından dolayı bu karşılaştırmalı değerlendirme pratikte çok fazla işe yarar görünmemektedir. Ayrıca surrenal SUVmax, SUVmen değerleri zaman içinde anlamlı değişiklik göstermese de 2.saatte 1.saate göre daha iyi sonuçlar alındı. Daha yüksek hasta sayılı gruplarla bu çalışmanın desteklenmesi gerektiğini düşünmekteyiz.

Çalışmamızda Ga68 DOTA-TATE tutulumuyla idrar metanefrin/normetanefrin düzeyleri karşılaştırıldığında aralarında orta şiddette pozitif korelasyon saptandı ve anlamlı bulundu($p<0.001$).

Surrenal SUVmax değerlerinde zaman içerisinde anlamlı artış gözlenmese de 57 hastada 3 farklı zamanda surrenal bezden alınan DOTA SUVmax değerleri ölçülerek farklı kombinasyon şekilleri bakıldı. 1.saat değeri<2.saat<3.saat grubunda 14 olgunun 12'si pozitif olarak değerlendirildi; 1.saat>2.saat>3.saat grubundaysa 14 olgunun 14'ü negatif olarak değerlendirildi. Daha uzun süreçte daha fazla hasta sayısına ulaşıldığında bu sonuçların tekrar gözden geçirilmesi gerekmektedir.

Lezyonların SUVmax değerleri ROC analizi ile incelendiğinde feokromositomayı ayırt edebilecek eşik değer 1.saat için 9.5 olarak hesaplandı; bu eşik değer kullanılarak yapılan hesaplamada hassasiyet % 89.5, özgüllük % 57.9, pozitif belirleyicilik değer % 8.3, negatif belirleyicilik değeri % 48.5 bulundu. 2.saat için eşik değer 11 olarak hesaplandı; buna gore hassasiyet % 84.2, özgüllük % 78.4, pozitif belirleyicilik değer % 9.4, negatif belirleyicilik değeri % 33.3 bulundu. 3.saat için eşik değer 12 olarak hesaplandı; buna gore hassasiyet % 83.3, özgüllük % 85.3,

pozitif belirleyicilik değer % 9.4, negatif belirleyicilik değeri % 25 saptandı. Hasta sayımızın kısıtlılığı nedeniyle elde edilen eşik değerler daha düşük düzeyde hassasiyet ve özgüllük sonuçlarına yol açtığından literatürden farklı sonuçlar doğabilmektedir. Çalışmamızın kısıtlılıkları arasında ön planda mutlak sonuçlar bildirmek için hasta sayısının az oluşu sayılabilir.

Sonuç olarak Ga68 DOTA-TATE PET/BT görüntüleme yöntemi feokromositoma tanısı-lezyon lokasyonu açısından MIBG sintigrafiden daha yüksek sensitivite ve spesifiteye sahip bir tekniktir. BT görüntülemede elde edilen HU atenüasyon değeri feokromositoma tanısı açısından yol gösterici olmakla birlikte çalışmamızda bu durumun çok güvenilir olmadığı ortaya çıkmıştır. Çalışmamızda lezyon boyutu feokromositoma ayırt ediciliği açısından anlamlı bir parametre olarak bulunmamıştır. Sürrenal DOTA konjugat tutulumunun karaciğer ve dalakla kıyaslanmasının gerekliliği önerilmektedir ancak çalışmamızdaki çoğu lezyondaki tutulum karaciğer ve dalak düzeyleri arasında kaldığından bize pratik sonuçlar vermemiştir. SUVmax karşılaştırmanın SUVmen ölçümüne kıyasla daha iyi sonuçlar verdiği gözlenmiştir. Sayı kısıtlılığına rağmen sürrenal glanda yönelik alınan geç görüntülerin yararlı olabileceği kanısı oluşmuştur, bu durumun daha büyük gruplarla doğrulanması önerilmektedir. DOTA-TATE tutulumu ile idrar hormon düzeyleri arasında anlamlı pozitif korelasyon saptanmıştır, bu durumun da tümör metabolizması ile ilişkisinin ileriki çalışmalarla araştırılması önerilmektedir.

6. ŞEKİLLER

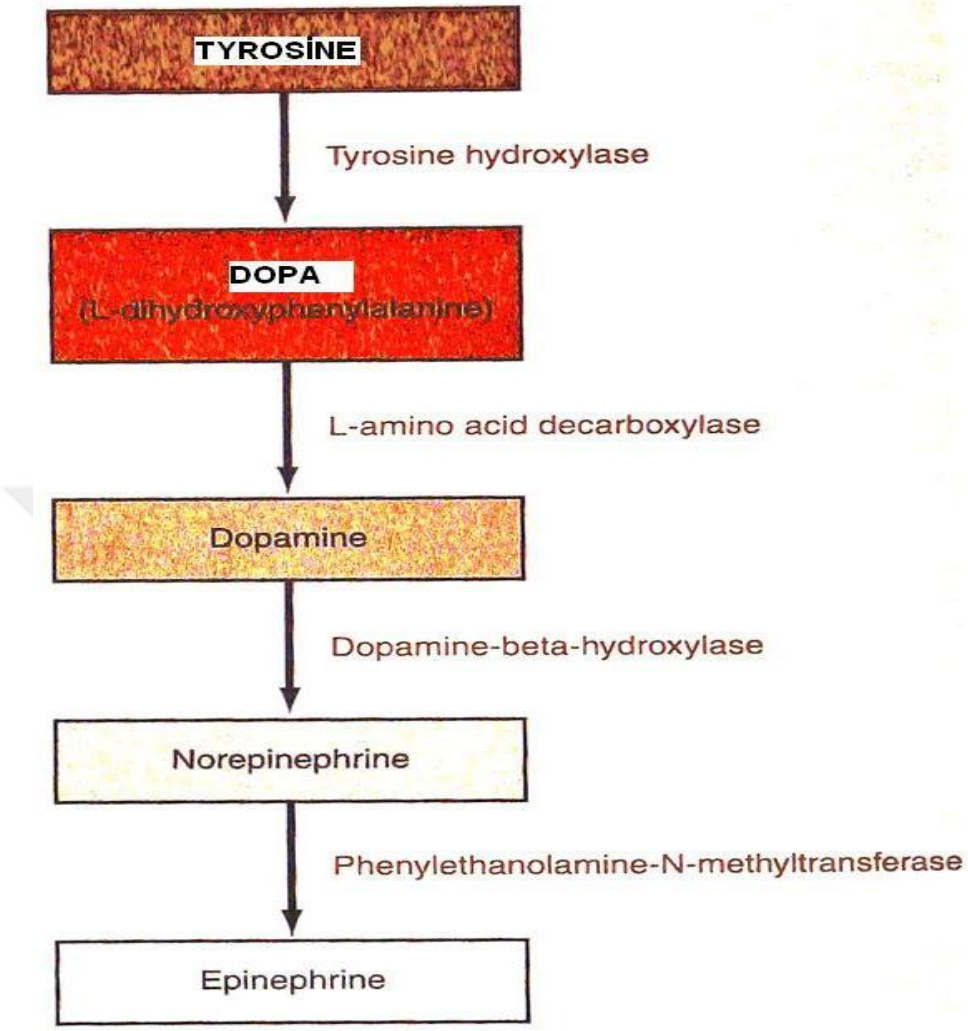

Şekil 9. Katekolaminlerin sentez aşaması

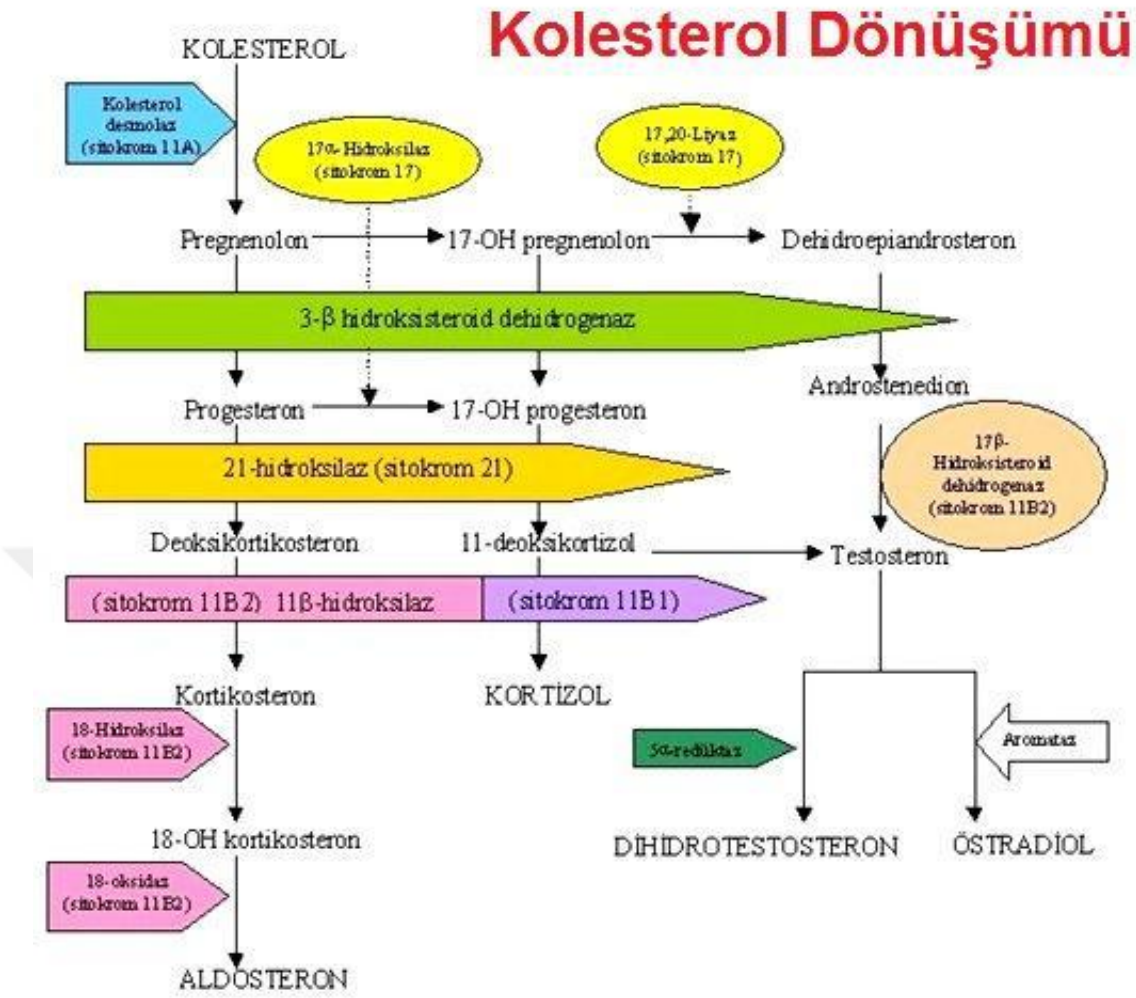

Şekil 10. Adrenal steroidlerin sentez aşamaları

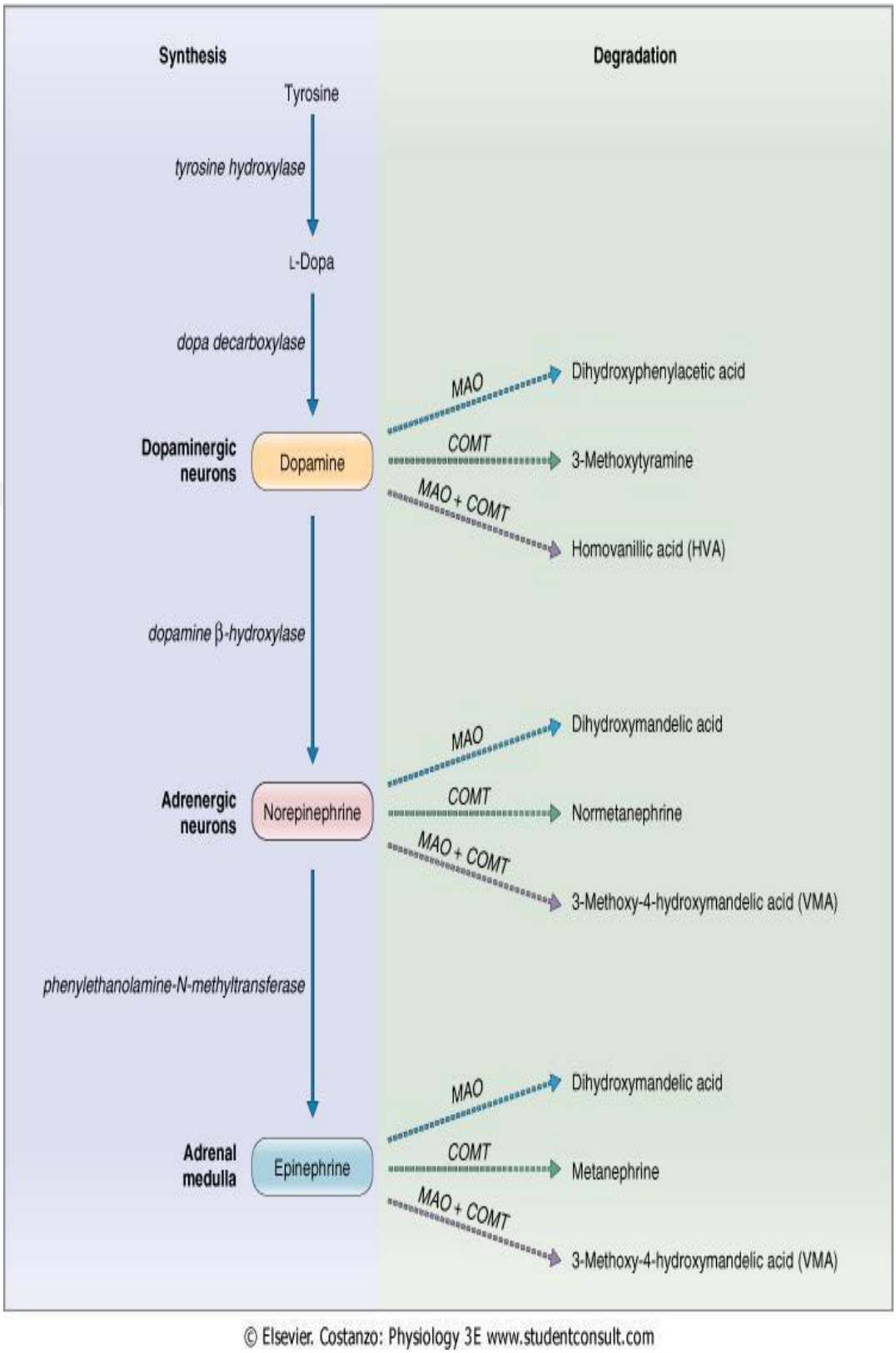

© Elsevier. Costanzo: Physiology 3E www.studentconsult.com

Şekil 11. Sürrenal medulla hormonları yapım ve yıkım aşamaları

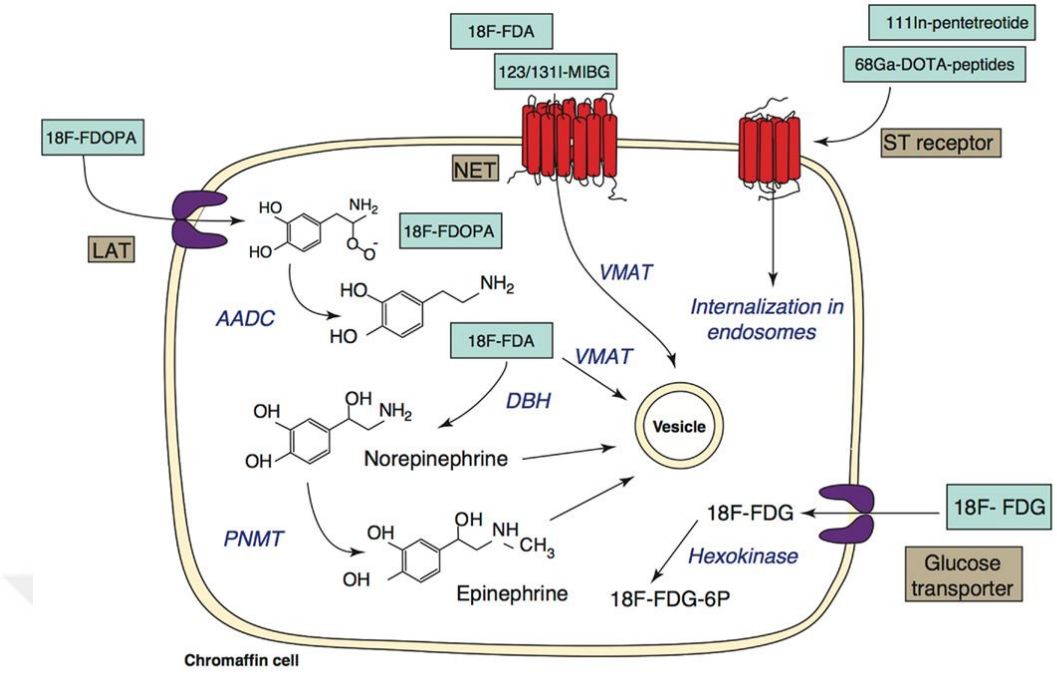

Şekil 12. Target for functional imaging of chromaffin cell (adapted and taked from Blanchet et a l 2012, llias et al 2005 and havekes et al 2010)

7. OLGULAR

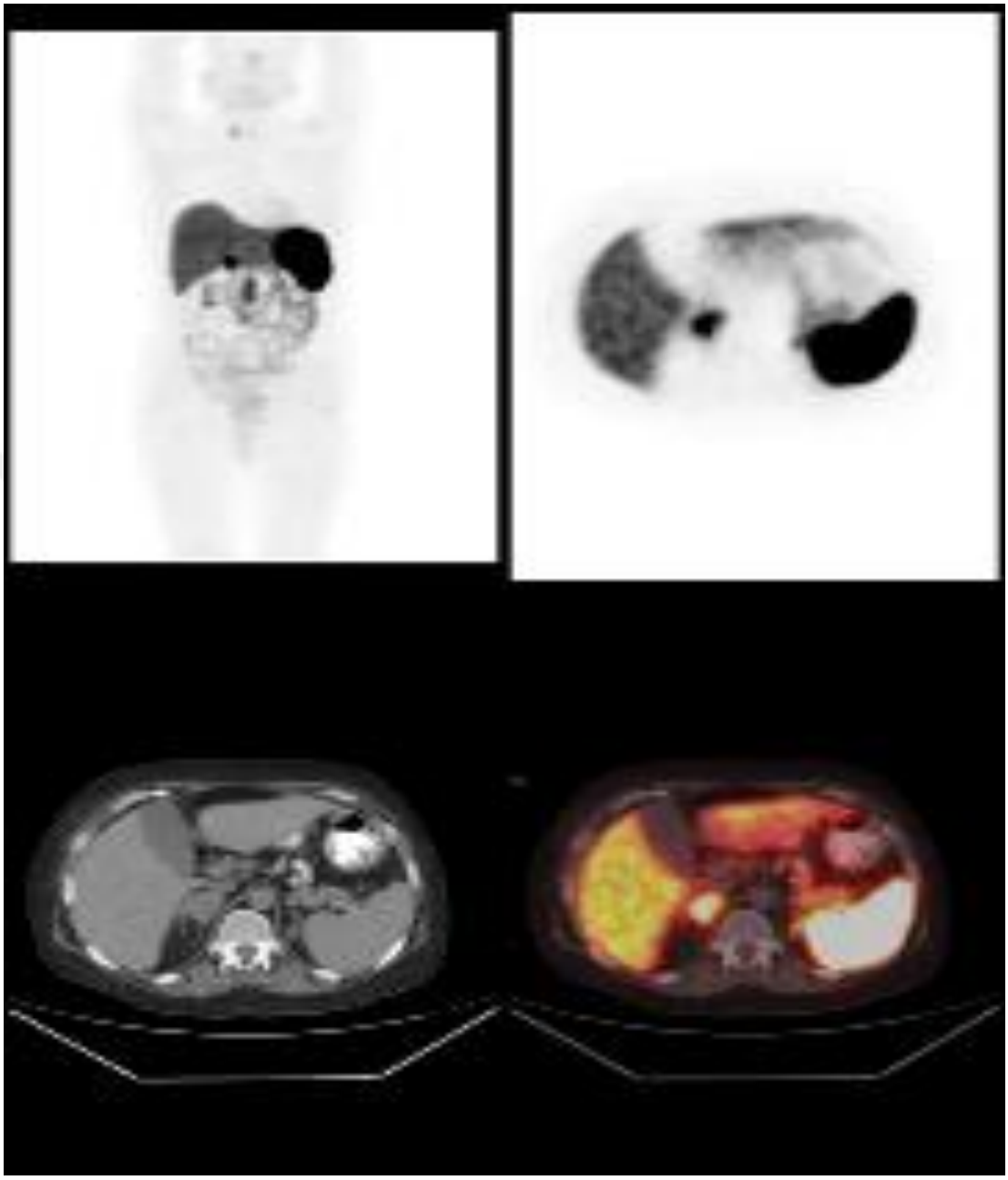

Olgu 1. MIBG Sintigrafisinde tutulumu gözlenmeyip DOTA-TATE PET/BT'de pozitif saptanan sağ surrenal feokromositoma olgusu.

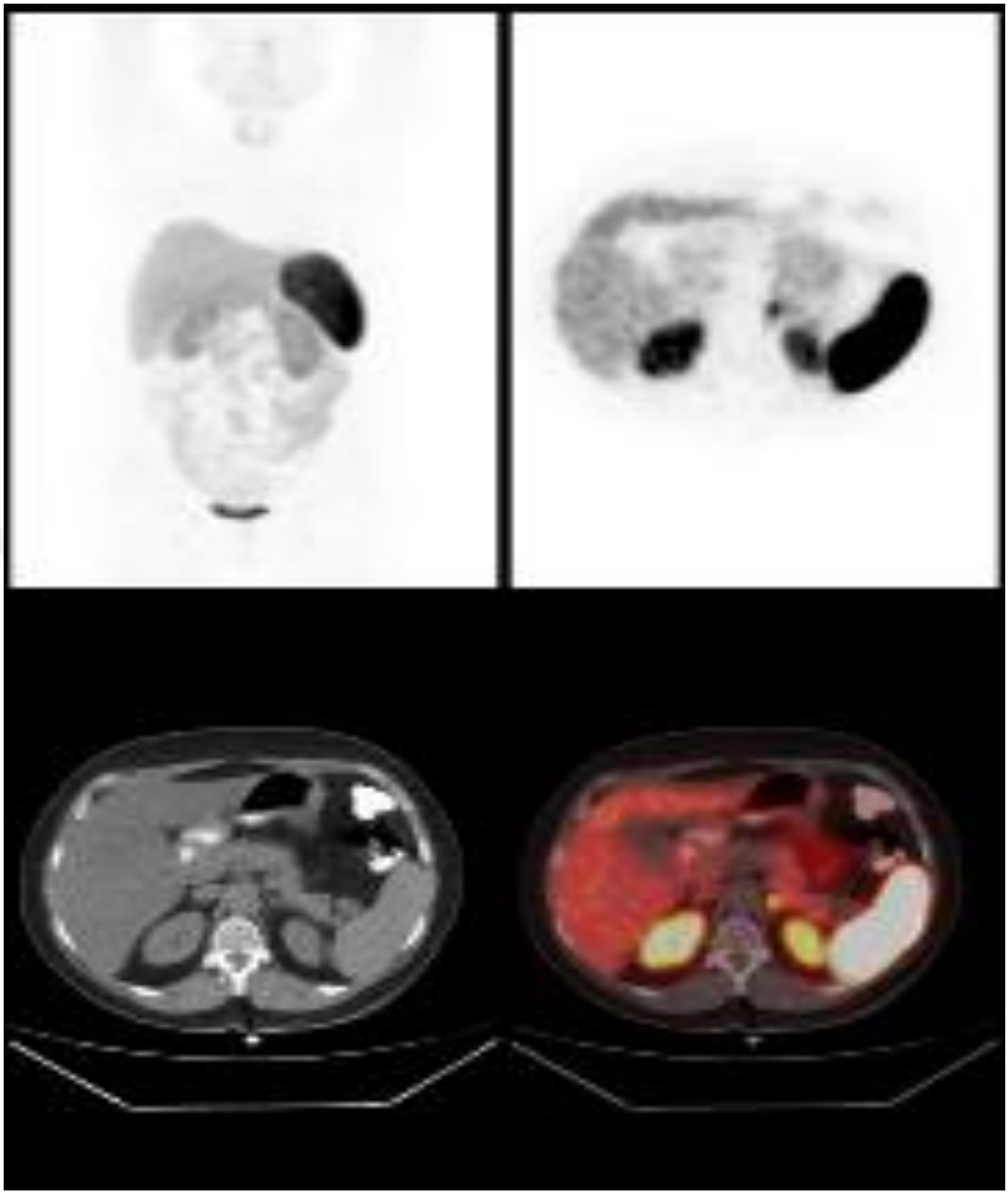

Olgu 2. DOTA tutulumu fizyolojik nitelikte değerlendirilmiş olup histopatolojik olarak tanı almış sol surrenal feokromositoma olgusu.

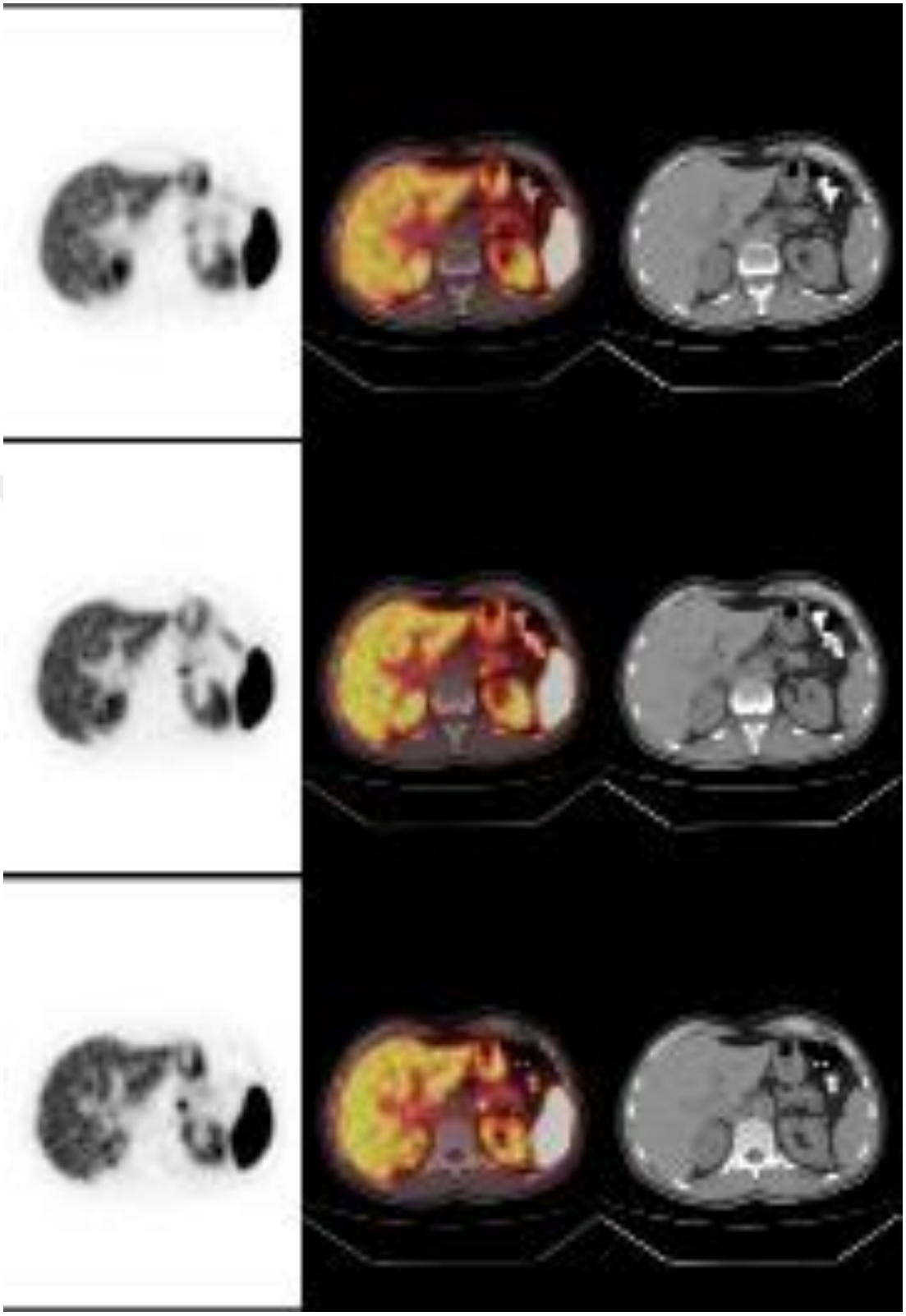

Olgu 3. DOTA tutulum SUVmax'ları 1.saat 8, 2.saat 10; 3.saat 12 olarak ölçülen patoloji pozitif sol surrenal feokromositoma olgusu.

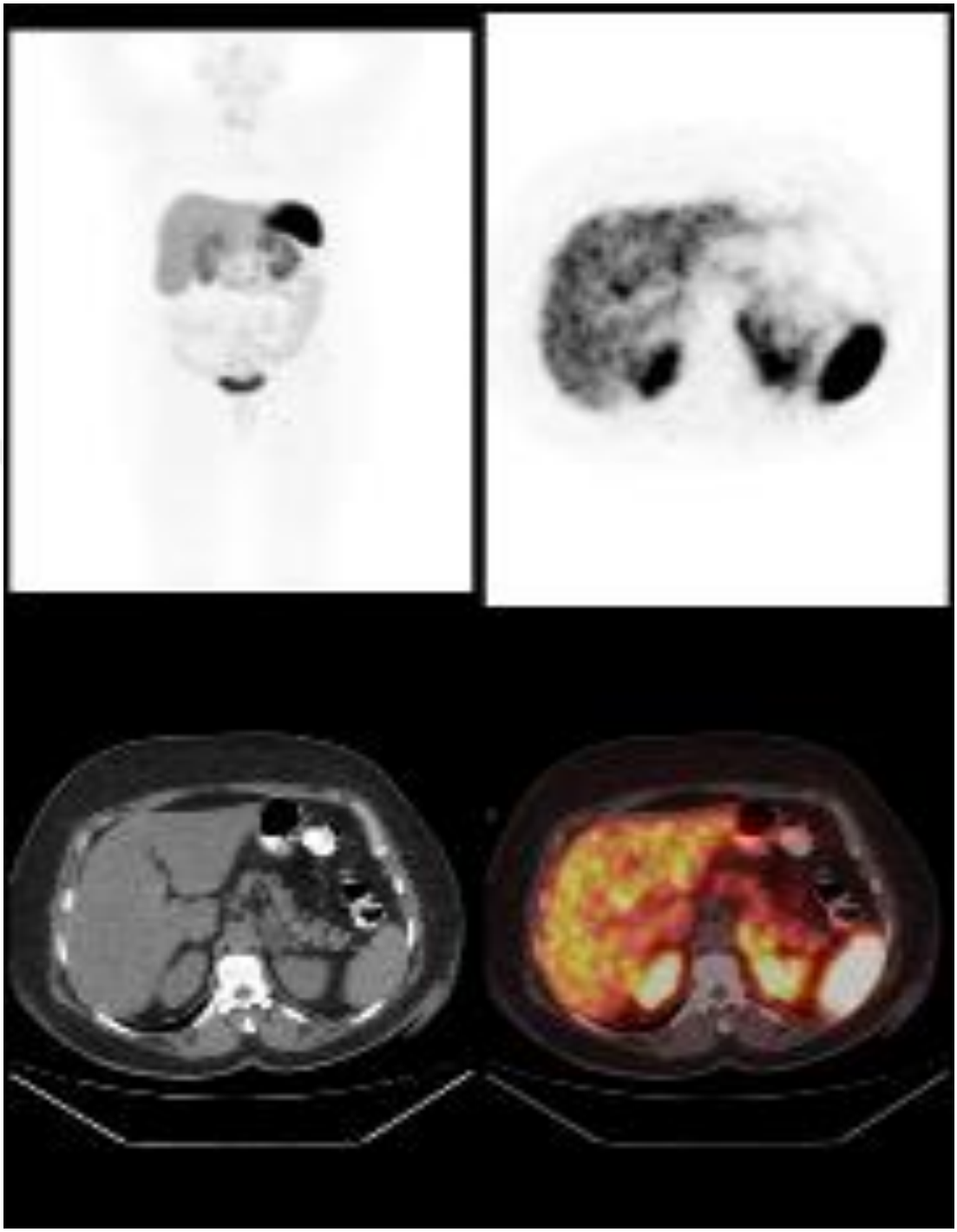

Olgu 4. DOTA tutulumu pozitif olup histopatolojisi negatif sonuçlanan sol surrenal feokromositoma olgusu.

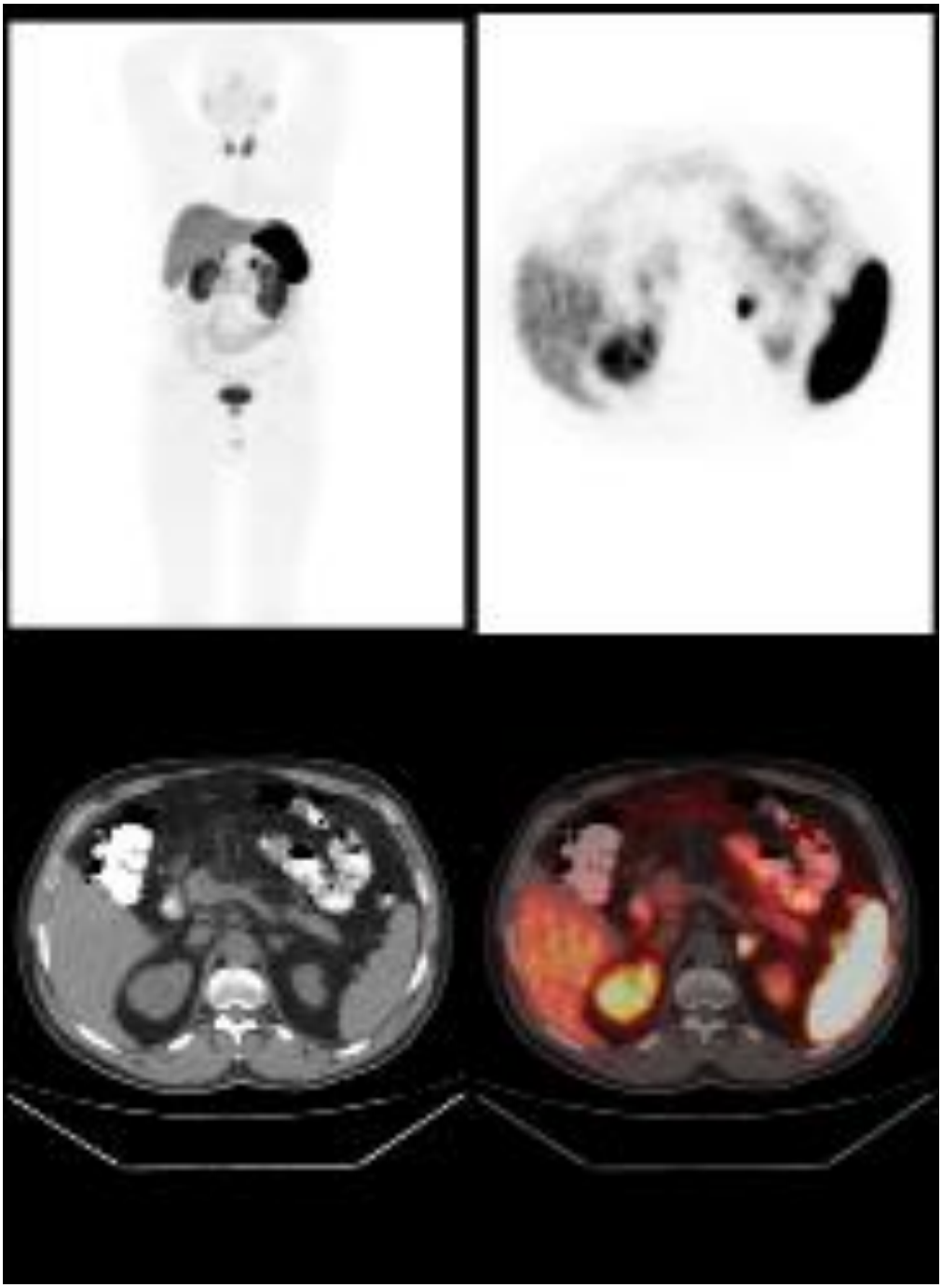

Olgu 5. DOTA tutulumu pozitif olup histopatolojisi negatif sonuçlanan sol surrenal feokromositoma olgusu.

8. KAYNAKLAR

1. Melmed, S. Williams Textbook of Endocrinology, Sec I. 12th edition 2011:3-29
2. Addison T. On the constitutional and local effects of disease of the suprarenal capsules. London: Samuel Highley. 1997;447-459
3. Welbourn RB. Anonymous the history of endocrine surgery. New York: Praeger. 1990;147-210.
4. Gaunt R. History of the adrenal cortex. In: Greep R0, Astwood EB, editörs. Handbook of Physiology, Sec.7: Endocrinology. Vol VI: Adrenal gland. American Physiological Society, Washington. 1975;1.
5. Cuvier GLC. Lecons d'anatomie comparee, Paris: Baudonin. 1997;1800-1805. Mihai R, Farndon JR. Surgical embryology and anatomy of the adrenal glands. In: Clark OH, Duh Q, editörs. Textbook of Endocrine Surgery. Philadelphia: W.B. Saunders. 1997;447-459
6. Orchard T, Grant CS, van Heerden JA, Weaver A. Pheochromocytoma continuing evolution of surgical therapy. Surgery. 1993;114-1153.
7. Harrison TS. Adrenal Glands. In: Schwartz SI, editör. Principles of surgery. 4, McGraw Hill Book Co, Singapore. 1985;1488
8. T.W. Sadler; Langman’s Medical Embryology 12 Edition.2011
9. Junqueira L.C. , Carneiro J. , Kelley R.O. Temel Histoloji eighth edition, Çeviri Editörü: Yener Aytekin, Barı ş Kitabevi 1998, S:86-87, S:387-394
10. Neville AM, O’Hare MJ. The human adrenal cortex. New York. 1982;11.
11. Wells SA, Santen RJ. The pituitary and adrenal glands. In: Sabiston DC, editör. Textbook of surgery. Ed.13. WB Saunders Co.1986.
12. Guyton&Hall, Textbook of Medical Physiology 9. Baskı 1996.
13. Ganong WF. Tıbbi Fizyoloji, yirminci baskı Nobel tıp kitabevleri 2002 S:344-368.

14. Temel İç Hastalıkları, Ed:Gürler İliçin, Serhat Ünal, Kadir Bibero ğlu, Sema Akalın, Gültekin Süleymanlar, 1996, Güne ş Kitabevi S:1719- 1760.

15. Young J B; Landsberg L, Catecholamines and the Adrenal Medulla. In: Wilson, J. D. Foster, D. W. Kronenberg, H. M. Larsen, P. R. eds. Williams Textbook of Endocrinology. Philadelphia: W.B. Saunders; 1998:665-728.

16. Williams Textbook of Endocrinology. Philadelphia: W.B.Saunders; 1998 p:665-728.

17. Tanakol R. Adrenal Korteks Hastalıkları. Sencer E (editör), Endokrinoloji, Metabolizma ve Beslenme Hastalıkları. Đstanbul: Nobel Tıp Kitabevi, 2001: 159-208

18. Gröndal S, Hamberger B, Adrenal physiology. Clark OH, Duh Q (editors). In: Textbook of Endocrine Surgery. Philadelphia. W.B. Saunders, 1997: 461-465.

19. Young JB, Landsberg L. Catecholamines and the adrenal medulla. Wilson JD, Foster DW, Kronenberg HM, Larsen PR (editors). In: Williams Textbook of Endocrinology. Philadelphia. W.B. Saunders, 1998: 665-728.

20. Bayıl S. 2004-2009 Yılları Arasında Ameliyat Edilen Adrenal Kitlesi Olan Hastaların Retrospektif Değerlendirilmesi. Uzmanlık Tezi. Adana: Çukurova Üniversitesi Tıp Fakültesi, Genel Cerrahi Anabilim Dalı, 2010.

21. Fitzgerald PA, Glukokortikoidler ve Adrenal Androjenler. Arslan M (editör). Lange Greenspan's Temel ve Klinik Endokrinoloji. 8. Baskı. Ankara: Güneş Tıp Kitabevi, 2009: 346-395.

22. Cotran RS, Kumar V, Robbins SL. Robbins pathologic basis of disease. In: Saunders WB, editör. Philadelphia. 1989;1248.

23. Wells SA, Santen RJ. The pituitary and adrenal glands. In: Sabiston DC, editör. Textbook of surgery. Ed.13. WB Saunders Co.1986.

24. Junqueira L.C. , Carneiro J. , Kelley R.O. Temel Histoloji eighth edition, Çeviri Editörü: Yener Aytekin, Barı ş Kitabevi 1998, S:86-87, S:387-394.

25. Neville AM, O'Hare MJ; The Human Adrenal Cortex. New York 1982

26. Ozan H. Ozan Anatomi, Nobel Tıp Kitabevi, 2.Baskı. Ankara. 2005 S:469-472

27. Erdoğan D, Hatipoğlu T, Görgün M, Ilgaz C. Özel Histoloji. 1.baskı. Ankara: SBAD Yayınları; 1996. S:143-148

28. Aktümsek A. Anatomi ve Fizyoloji. Nobel.2001 S:108-112 S:186-189

29. Baxter JD, Tyrrell JB. The adrenal cortex. In: Felix P, Baxter JD, Broadus AE, Frohman LA, editörs. Endocrinology and metabolism. McGraw Hill Book Co. New York. 1981; 385.

30. Neville AM, O'Hare MJ. The human adrenal cortex. New York. 1982;11

31. Waldayer A; Mayet A,. Anatomie des Menschen. Berlin: de Gruyter; 1976:257-264.

32. Baxter JD, Tyrrell JB. The adrenal cortex. Endocrinology and Metabolism. p.385, McGraw Hill Book Co., New York, 1981.

33. Williams P L, Warwick R W, Dyson M, Bannister L H, Gray's anatomy. New York: Churchill Livingstone; 1989:1468-1472.

34. Bayıl S. 2004-2009 Yılları Arasında Ameliyat Edilen Adrenal Kitlesi Olan Hastaların Retrospektif Değerlendirilmesi. Uzmanlık Tezi. Adana: Çukurova Üniversitesi Tıp Fakültesi, Genel Cerrahi Anabilim Dalı, 2010.

35. Bloom W, Fawcett DW. Adrenal glands and paraganglia. In: Anonymous A , editör. Textbook of Histology. 1975;540-555.

36. Gilliams A, Roberts CM, Shaw P, Spiro SG, Goldstraw P,et al. The value of CT scanning and percutaneous fine needle aspiration of adrenal masses in biopsy-proven lung cancer. Clin Radiol 1992;46, p:18-22.

37. Reincke M. Subclinical Cushing's syndrome. Endocrinol Metab Clin N Am 2000,29

38. Reincke M. Fassnacht M, Vath S, et al: Adrenal incidentalomas: a manifestation of the metabolic syndrome? Endocr Res 1996; 22, p:757- 761.

39. Zeiger, M.A., Thompson, G.B., Duh, Q.Y., Hamrahian, A.H., Angelos, P., Elaraj, D., Fishman, E. & Kharlip, J. American Association of Clinical

Endocrinologists and American Association of Endocrine Surgeons Medical Guidelines for the Management of Adrenal Incidentalomas: executive summary of recommendations. Endocr Pract,2009; 15, 450-453.

40. Berkman W H, Bernandino M E, Sewell C W, Price R B, Sones P J, The computed tomography guided adrenal biopsy; an alternative to surgery in adrenal mass diagnosis. Cancer. 1984; 53: 2098-2101.

41. Egdahl RH. Diagnosis and treatment of primary aldosteronism. In: Najarian JS, Delaney JP, editörs. Advances in breast and endocrine surgery. Year Book Medical Publishers Inc, Chicago. 1986;487.

42. Brennan MF, MacDonald JS. Cancer of the endocrine system; the adrenal gland. In: DeVita VT, Hellman S, Rosenberg SA, editörs. Cancer: principles and practice of oncology. Ed.2, JB Lippincott Co. Philadelphia. 1985;192.

43. Orth D N, Kovacs W J, The Adrenal Cortex. In: Wilson, J. D.; Foster, D. W.; Kronenberg, H. M.; Larsen, P. R. eds. Williams Textbook of Endocrinology. Philadelphia: W.B. Saulders; 1998:517-664.

44. Irony I, Kater C E, Biglieri D G, Shackleton C H L, Correctable subsets of primary aldosteronism. Primary adrenal hyperplasia and renin responsive adenoma. Am. J. Hypertens. 3:576, 1990

45. Dunnick H R, Doppman J L, Gill J R, Localization of Functional Adrenal Tumors by Computed Tomography and Venous Sampling. Radiology. 1982; 142: 429-435.

46. Moss A A, Computed Tomography of The Adrenal Glands. In: Moss AA, Gamsu G, Genant HK: Computed Tomography of the Body. p.837, WB Saunders Co., Philadelphia, 1983.

47. Young W F, Hogan M J, Klee G G, Grant C S, van Heerden J A, Primary aldosteronism: diagnosis and treatment. Mayo Clin. Proc. 65:96, 1990.

48. Doppman J L, Gill J R J, Hyperaldosteronism: Sampling the Adrenal Veins. Radiology 198:309,1996.

49. Tung GA, Pfister RC, Papanicolaou N, Yoder IC. Adrenal cysts; imaging and percutaneous aspiration. Radiology. 1989; 73: 107-112

50. Neri LM, et al. Management of adrenal cists. Am Surg. 1999;65(2):151-63.

51. Ozenblit A, et al. Cystic adrenal lesions: CT features, Radiology. 1996 ; 201(2):541-8,

52. Tung GA, Pfister RC, Papanicolaou N, Yoder IC. Adrenal cysts; imaging andpercutaneous aspiration. Radiology 1989; 73: 107-112.

53. Lo CY, Tam PC, Kung AW, Lam KS, Wong J. Primary aldosteronism result of surgical treatment. Ann Surg 1996; 224: 125-130.

54. Guo YK, Yang ZG, Li Y, Deng YP, Ma ES, Min PQ, Zhang XC. Uncommon adrenal masses: CT and MRI features with histopathologic correlation. Eur J Radiol 2007; 62: 359-370.

55. Erickson LA, Lloyd RV, Hartman R, Thompson G. Cystic adrenal neoplasms. Cancer 2004; 101: 1537-1544.

56. Schmid H, Mussack T, Wornle M, Pietrzyk MC, Banas B. Clinical management of large adrenal cystic lesions. Int Urol Nephrol 2005; 37: 767-771.

57. Scheible W, Coel M, Siemers PT, Seigel H. Percutaneous aspiration of adrenal cysts. AJR 1977; 128: 1013-1017.

58. Beard CM, Sheps SG, Kurland LT, et al. Occurrence of pheochromocytoma in Rochester, Minnesota, 1950 through 1979. Mayo Clin Proc 1983; 58:802.

59. Sutton MG, Sheps SG, Lie JT. Prevalence of clinically unsuspected pheochromocytoma. Review of a 50-year autopsy series. Mayo Clin Proc 1981; 56:354.

60. Guerrero MA, Schreinemakers JM, Vriens MR, et al. Clinical spectrum of pheochromocytoma. J Am Coll Surg 2009; 209:727.

61. Bravo EL. Pheochromocytoma: new concepts and future trends. Kidney Int 1991; 40:544.

62. Neumann HP, Pawlu C, Peczkowska M, et al. Distinct clinical features of paraganglioma syndromes associated with SDHB and SDHD gene mutations. JAMA 2004; 292:943.

63. Manger WM, Gifford RW. Pheochromocytoma. J Clin Hypertens (Greenwich) 2002; 4:62.

64. Bravo EL, Gifford RW Jr. Pheochromocytoma. Endocrinol Metab Clin North Am 1993; 22:329.

65. Sibal L, Jovanovic A, Agarwal SC, et al. Phaeochromocytomas presenting as acute crises after beta blockade therapy. Clin Endocrinol (Oxf) 2006; 65:186.

66. Young WF Jr, Maddox DE. Spells: in search of a cause. Mayo Clin Proc 1995; 70:757.

67. Kassim TA, Clarke DD, Mai VQ, et al. Catecholamine-induced cardiomyopathy. Endocr Pract 2008; 14:1137.

68. La Batide-Alanore A, Chatellier G, Plouin PF. Diabetes as a marker of pheochromocytoma in hypertensive patients. J Hypertens 2003; 21:1703.

69. Drénou B, Le Tulzo Y, Caulet-Maugendre S, et al. Pheochromocytoma and secondary erythrocytosis: role of tumour erythropoietin secretion. Nouv Rev Fr Hematol 1995; 37:197.

70. Baguet JP, Hammer L, Mazzuco TL, et al. Circumstances of discovery of phaeochromocytoma: a retrospective study of 41 consecutive patients. Eur J Endocrinol 2004; 150:681.

71. Brennan M F, MacDonald J S, Cancer of the endocrine system; the adrenal gland. In: DeVita VT, Hellman S, Rosenberg SA (eds): Cancer: Principles and Practice of Oncology. Ed.2, p.1192, , JB Lippincott Co., Philadelphia, 1985.

72. Henley D J, Van Heerden J A, Graut C S, Carney J A, Carpenter P C, Adrenal cortical carcinoma, a continuing challenge. Surgery 1983; 94: 926-931.

73. Gruhn J G, Gould V E, The adrenal glands. In: Kissane JM (ed): Anderson's Pathology, The CV Mosby Co., Philadelphia, 1990; Ed. 9, p.1580.

74. Icard P, Chapuis Y, Andreassian B, Bernard A, Proye C, Adrenocortical carcinoma in surgically treated atients: a retrospective study on 156 cases by the French Association of Endocrine Surgery. Surgery 1992;112,972.

75. Thompson N W, Cheung S Y, Diagnosis and treatment of functioning and nonfunctioning adrenocortical neoplasms including incidentalomas. Surg Clin North Amer. 1987; 67: 423-430

76. Wood K F, Lus F, Rosenthal F D, Carcinoma of the adrenal cortex without endocrine effects. British Jour Surg 1957; 5: 41-49.

77. Plotz C M, Knowlton A I , Ragan C, The natural history of Cushing's syndrome. Am. J. Med. 1952;13:597.

78. Haq M M, Legha S S, Samaan N A, Cytotoxic chemotherapy in adrenal cortical cancer. Cancer Treat Rep 1980; 64:909-913.

79. Van Slooten H, Van Dosterom A T, CAP (Cyclophosphamide, doxorubicin, and cisplatin) regiment in adrenal cortical carcinoma. Cancer Treat Rep 1983; 67: 377-342.

80. 35. Türkiye Endokrinoloji ve Metabolizma Derneği, Adrenal ve Gonadal Hastalıklar Çalışma Grubu S:21-29.

81. Oyar O. Rutin Uygulamalarımızda Kullandığımız BT Çekim protokolleri. İstanbul Tıp kitabevi 2008.

82. Oyar O. Dersimiz Radyoloji. SDÜ Yayınları, Yayın No: 53, Isparta, 2005

83. Baykal B, Oyar O. Bilgisayarlı Tomografi . Oyar O, Gülsoy UK (Eds.), Tıbbi Görüntüleme Fiziği. Ankara Timasat Basım. 2003; 231-276

84. Oyar O. Radyolojide temel fizik kavramlar. İstanbul: Nobel Tıp Kitabevleri 1998.

85. Wegener OH. Whole Body Computed Tomography. Oxford: Blackwell Scientific Publications, 1992.

86. Korobkin M, Giordano TJ, Brodeur FJ, Francis IR, Siegelman ES, Quint LE et al. Adrenal adenomas: relationship between histologic lipid and CT and MR findings. Radiology 1996; 200: 743-747.

87. Alp Özkan. Adrenokortikal tümörler. Türk Pediatri Arsivi. 2004;39:106-109

88. Timothy J. Welch, Patrick F.Sheddy, John R. Haaga, Charles F. Lanzıerı, Robert C. Gılkeson. CT and MR imaging of the whole body. The Adrenal Glands. 2003;Chapter40.1511-1535.

89. Glazer HS, Weyman PJ, Sagel SS, Levitt RG, McClennan BL, et al. Non functioning adrenal masses: incidental discovery on computed tomography. AJR Am J Roentgenal. 1982;139:81-85.

90. Slattery JM, Blake MA, Kalra MK, Misdraji J, Sweeney AT, Copeland PM, Mueller PR, Boland GW. Adrenocortical carcinoma: contrast washout characteristics on CT. AJR Am J Roentgenol 2006; 187: 21-24.

91. Dunnick NR, Korobkin M, Francis I. Adrenal radiology: distinguishing.1996; Oct:167(4):861-7

92. Perri M, Erba P, Volterrani D, Guidoccio F, Lazzeri E, Caramella D, Mariani G. Adrenal masses in patients with cancer: PET/CT characterization with combined CT histogram and standardized uptake value PET analysis. AJR Am J Roentgenol 2011;197:209–216

93. Johnson PT, Horton KM, Fishman EK. Adrenal imaging with multidetector CT: evidence-based protocol optimization and interpretative practice. Radiographics 2009;29:1319–1331.

94. Ho LM, Paulson EK, Brady MJ, Wong TZ, Schindera ST. Lipid-poor adenomas on unenhanced CT: does histogram analysis increase sensitivity compared with a mean attenuation threshold?. AJR Am J Roentgenol 2008;191:234–238.

95. Hong Je Lee, Jaetae Lee Differential Diagnosis of Adrenal Mass Using maging Modality: Special Emphasis on F-18 Fluoro-2-Deoxy-D-Glucose

Positron Emission Tomography/Computed Tomography Endocrinol Metab. 2014 Mar;29(1):5-11.

96. Ergül Z, Kaya O, Vural D, et al. Feokromasitoma ve cerrahi tedavisi; 11 vakanın değerlendirilmesi. Cerrahi Tıp Bülteni. 1995;4:30-35.

97. Mayo-Smith WW, Boland GW, Noto RB, Lee MJ. State-of-the-art adrenal imaging. Radiographics 2001; 21: 995-1012.

98. Yazıcı Z, Doğan Ö, Kuyucu M, Savcı G. Adrenal kitlelerin tanısında kimyasal şift MRG'nin değeri: kantitatif değerlendirme. Tanısal ve Giriðimsel Radyoloji 2002; 8:377-383.

99. Glazer HS, Weyman PJ, Sagel SS, Levitt RG, McClennan BL. Non functioning adrenal masses: incidental discovery on computed tomography. AJR Am J Roentgenol 1982; 139: 81- 85.

100. Baker ME, Spritzer C, Blinder R, Herfkens RJ, Leight GS, Dunnick NR. Benign adrenal lesions mimickingn malignancy on MR imaging: report of two case. Radiology 1987; 163: 669-671

101. Sisson J. C., Frager M. S., Valk T. W., Gross M. D., Swanson D. P., Wieland D. M., Tobes M. C., Beierwaltes W. H., Thompson N. W. . Scintigraphic localization of pheochromocytoma.1985; N. Engl. J. Med. 305, 12–1710.1056/NEJM198107023050103

102. Eisenhofer G. . The role of neuronal and extraneuronal plasma membrane transporters in the inactivation of peripheral catecholamines. 2001;Pharmacol. Ther. 91, 35–6210.1016/S0163-7258(01)00144-9

103. Fottner C., Helisch A., Anlauf M., Rossmann H., Musholt T. J., Kreft A., Schadmand-Fischer S., Bartenstein P., Lackner K. J., Klöppel G., Schreckenberger M., Weber M. M. 6-18F-fluoro-l-dihydroxyphenylalanine positron emission tomography is superior to 123I-metaiodobenzyl-guanidine scintigraphy in the detection of extraadrenal and hereditary pheochromocytomas and paragangliomas: correlation with vesicular

monoamine transporter expression. J. Clin. Endocrinol.2010 Metab. 95, 2800–281010.1210/jc.-2352

104. Shapiro B, Gross MD. Radioiodinated MIBG for the diagnostic scintigraphy and internal radiotherapy of neuroendocrine tumors. In: Troncone L (ed): I tumori della cresta neurale. Modena, Italy Arcadia2001; 65–94

105. King K. S., Chen C. C., Alexopoulos D. K., Whatley M. A., Reynolds J. C., Patronas N., Ling A., Adams K. T., Xekouki P., Lando H., Stratakis C. A., Pacak K. Functional imaging of SDHx-related head and neck paragangliomas: comparison of 18F- Fluorodihy droxy phenylalanine, 18F-fluorodopamine, 18F-fluoro-2-deoxy-d-glucose PET, 123I-metaiodobenzylguanidine scintigraphy, and 111In-pentetreotide scintigraphy. J. Clin. Endocrinol. Metab. 96, 2779–278510.1210/jc.2011-0333

106. Hoefnagel, CA. 1994Metaiodobenzylguanidin and somatostatin in oncology: role in the management of neural crest tumoursEur J Nucl Med.2156181

107. Piepsz, A, Hahn, K, Roca, I, et al. A radiopharmaceuticals schedule for imaging in paediatrics.1990;Eur J Nucl Med.171279

108. Timmers H. J. L. M., Eisenhofer G., Carrasquillo J. A., Chen C. C., Whatley M., Ling A., Adams K. T., Pacak . Use of 6-[18F]-fluorodopamine positron emission tomography (PET) as first-line investigation for the diagnosis and localization of non-metastatic and metastatic phaeochromocytoma (PHEO).2008; Clin. Endocrinol. (Oxf.) 71, 11–1710.1111/j.1365-2265.

109. Lamberts S. W., Reubi J. C., Krenning E. P. Validation of somatostatin receptor scintigraphy in the localization of neuroendocrine tumors.1993; Acta Oncol. 32, 167–17010.3109/02841869309083907

110. Herder W., Lamberts S. Somatostatin and somatostatin analogues: diagnostic and therapeutic uses.2002; Curr. Opin. Oncol. 14, 53–5710.1097/00001622-200201000-00010

111. Reubi J. C., Waser B., Khosla S., Kvols L., Goellner J. R., Krenning E., Lamberts S. In vitro and in vivo detection of somatostatin receptors in pheochromocytomas and paragangliomas. J. Clin. Endocrinol.1992; Metab. 74, 1082–108910.1210/jc.74.5.1082

112. Van der Harst E., de Herder W. W., Bruining H. A., Bonjer H. J., de Krijger R. R., Lamberts S. W., van de Meiracker A. H., Boomsma F., Stijnen T., Krenning E. P., Bosman F. T., Kwekkeboom D. J. [(123)I] metaiodobenzylguanidine and [(111)In]octreotide uptake in begnign and malignant pheochromocytomas. J. Clin. Endocrinol.2001; Metabol. 86, 685–69310.1210/jc.86.2.685

113. Pacak K., Eisenhofer G., Carrasquillo J. A., Chen C. C., Li S. T., Goldstein D. S. 6-[18F]fluorodopamine positron emission tomographic (PET) scanning for diagnostic localization of pheochromocytoma. 2001; Hypertension 38, 6–8

114. Timmers H. J. L. M., Carrasquillo J. A., Whatley M., Eisenhofer G., Chen C. C., Ling A., Linehan W. M., Pinto P. A., Adams K. T., Pacak K. Usefulness of standardized uptake values for distinguishing adrenal glands with pheochromocytoma from normal adrenal glands by use of 6-18F-fluorodopamine PET.2007; J. Nucl. Med. 48,

115. Eisenhofer G. Catecholamine metabolism: a contemporary view with implications for physiology and medicine,2004; Pharmacol. Rev. 56, 331–34910.1124/pr.56.3.1

116. Fiebrich H.-B., Brouwers A. H., Kerstens M. N., Pijl M. E. J., Kema I. P., de Jong J. R., Jager P. L., Elsinga P. H., Dierckx R. A., van der Wal J. E., Sluiter W. J., de Vries E. G., Links T. P. 6-[F-18]Fluoro-L-dihydroxyphenylalanine positron emission tomography is superior to conventional imaging with (123) I-metaiodobenzylguanidine scintigraphy, computer tomography, and magnetic resonance imaging in localizing tumors causing catecholamine excess. J. Clin. Endocrinol,2009; Metab. 94, 3922–393010.1210/jc.1054

117. Shulkin B. L., Shapiro B., Francis I. R., Dorr R., Shen S. W., Sisson J. C. Primary extra-adrenal pheochromocytoma: positive I-123 MIBG imaging with negative I-131 MIBG imaging. Clin1986. Nucl. Med. 11, 851–85410.1097/00003072-198612000-00012

118. Favier J., Gimenez-Roqueplo A. P. Pheochromocytomas: the (pseudo)-hypoxia hypothesis. Best Pract. Res. Clin. Endocrinol. Metab. 24, 95796810.1016/j.beem.2010.10.004

119. Win Z., Al-Nahhas A., Towey D., Todd J. F., Rubello D., Lewington V., Gishen P. 68Ga-DOTATATE PET in neuroectodermal tumours: first experience.2007; Nucl. Med. Commun. 28, 359–36310.1097/MNM.

120. Kroiss A., Putzer D., Uprimny C., Decristoforo C., Gabriel M., Santner W., Kranewitter C., Warwitz B., Waitz D., Kendler D., Virgolini I. J. Functional imaging in phaeochromocytoma and neuroblastoma with 68Ga-DOTA-Tyr 3-octreotide positron emission tomography and 123I-metaiodobenzylguanidine. 2011;Eur. J. Nucl. Med. Mol. Imaging 38, 865–87310.1007/s00259-010-1720

121. Naji M., Zhao C., Welsh S. J., Meades R., Win Z., Ferrarese A., Tan T., Rubello D., Al-Nahhas A. 68Ga-DOTA-TATE PET vs. 123I-MIBG in identifying malignant neural crest tumours.2011; Mol. Imaging Biol. 13, 769–77510.1007/s11307-010-0396-8

122. Balon HR, Goldsmith SJ, Siegel BA, Silberstein EB, Krenning EP, Lang O, et al. Procedure guideline for somatostatin receptor scintigraphy with (111)In-pentetreotide. J Nucl Med 2001;42(7):1134–8.

123. Reubi JC, Waser B. Concomitant expression of several peptide receptors in neuroendocrine tumors: molecular basis for in vivo multireceptor tumour targeting. Eur J Nucl Med Mol Imaging 2003;30(5):781–93.

124. Ambrosini V, Castellucci P, Rubello D, Nanni C, Musto A, Allegri V, et al. 68Ga-DOTA-NOC: a new PET tracer for evaluating patients with bronchial carcinoid. Nucl Med Commun 2009;30(4):281–6.

125. Klutmann S, Bohuslavizki KH, Brenner W, Behnke A, Tietje N, Kröger S, et al. Somatostatin receptor scintigraphy in postsurgical follow-up examinations of meningioma. J Nucl Med 1998;39(11):1913–7.

126. Henze M, Dimitrakopoulou-Strauss A, Milker-Zabel S, Schuhmacher J, Strauss LG, Doll J, et al. Characterization of 68Ga-DOTA-D-Phe1-Tyr3-octreotide kinetics in patients with meningiomas. J Nucl Med 2005;46(5):763–9.

127. Gabriel M, Decristoforo C, Kendler D, Dobrozemsky G, Heute D, Uprimny C, et al. 68Ga-DOTA-Tyr3-octreotide PET in neuroendocrine tumors: comparison with somatostatin receptor scintigraphy and CT. J Nucl Med 2007;48(4):508–18

128. Ugur O, Kothari PJ, Finn RD, Zanzonico P, Ruan S, Guenther I, et al. Ga-66 labeled somatostatin analogue DOTA-DPhe1-Tyr3-octreotide as a potential agent for positron emission tomography imaging and receptor mediated internal radiotherapy of somatostatin receptor positive tumors. Nucl Med Biol 2002;29:147–57.

129. Gabriel M, Oberauer A, Dobrozemsky G, Decristoforo C, Putzer D, Kendler D, et al. 68Ga-DOTA-Tyr3-octreotide PET for assessing response to somatostatin-receptor-mediated radionuclide therapy. J Nucl Med 2009;50:1427–34

130. EANM Radiopharmacy Committee. Guidelines on current good radiopharmacy practice (cGRPP) in the preparation of radiopharmaceuticals. European Association of Nuclear Medicine; 2007. . Accessed 24 June 2010.

131. Elsinga P, Todde S, Penuelas I, Meyer G, Farstad B, Faivre-Chauvet A, et al; Radiopharmacy Committee of the EANM. Guidance on current good radiopharmacy practice (cGRPP) for the small-scale preparation of radiopharmaceuticals. Eur J Nucl Med Mol Imaging 2010;37:1049–62.

132. Cohen, J, A coefficient of agreement for nominal scales, Educational and Psychological measurements,1960; 20, 37-46.

133. Benjamini, Y., and Hochberg, Y. (1995). Controlling the false discovery rate: a practical and powerful approach to multiple testing. Journal of the Royal Statistical Society Series B 1995;57, 289–300.

134. Biochem Med (Zagreb). 2012 Oct; 22(3): 276–282.

135. Barzon L, Sonino N, Fallo F, Palu G, Boscaro M, Prevalence and natural history of adrenal incidentalomas.European Journal of Endocrinology 2003;149 273–285.

136. Mihai R, Farndon JR. Surgical embryology and anatomy of the adrenal glands. In: Clark OH, Duh Q, editörs. Textbook of Endocrine Surgery. Philadelphia: W.B. Saunders. 1997;447-459.

137. Francis IR, Smid A, Gross MD, Shapiro B, Naylor B, Glazer GM. Adrenal masses in oncologic patients: functional and morphologic evaluation Radiology 166(2):353-6, 1988.

138. Boland GW, Lee MJ, Gazelle GS, Halpern EF, McNicholas MM, Mueller PR. Characterization of adrenal masses using unenhanced CT: an analysis of the CT literature. AJR Am J Roentgenol 1998; 171: 201-204.

139. Terzolo M, Stigliano A, Chiodini I, Loli P, Furlani L, Arnaldi G, Reimondo G, Pia A, Toscano V, Zini M, Borretta G, Papini E, Garofalo P, Allolio B, Dupas B, Mantero F, Tabarin A. Italian Association of Clinical Endocrinologists. AME position statement on adrenal incidentaloma. Eur J Endocrinol 2011;164:851–870.

140. Kaltsas G, Chrisoulidou A, Piaditis G, Kassi E, Chrousos G. Current status and controversies in adrenal incidentalomas. Trends Endocrinol Metab 2012;23:602–609.

141. Vikram R, Yeung HD, Macapinlac HA, Iyer RB. Utility of PET/CT in differentiating benign from malignant adrenal nodules in patients with cancer. AJR Am J Roentgenol 2008;191:1545–1551.

142. Korobkin M. CT characterization of adrenal masses: the time has come. Radiology 2000;217:629–632

143. Kim J, Hyun Bae K, Choi Y, Jeong J, Park K, Kim G, Lee I. Clinical Characteristics for 348 Patients with Adrenal Incidentaloma: EnM.2013;28.1.20

144. Young WF Jr. Clinical practice. The incidentally discovered adrenal mass. N Engl J Med 2007;356:601-10.

145. Tessonnier L, Sebag F, Palazzo FF, Colavolpe C, De Micco C, Mancini J, Conte-Devolx B, Henry JF, Mundler O, TaiebD. Does 18F-FDG PET/CT add diagnostic accuracy in in- cidentally identified non-secreting adrenal tumours? Eur J Nucl Med Mol Imaging 2008;35-25.

146. Heinz-Peer G, Memarsadeghi M, Niederle B. Imaging of adrenal masses. Curr Opin Urol 2007;17:32-8.

147. Win Z, Al-Nahhas A, Towey D, Todd JF, Rubello D, Lewington V et al. 68Ga-DOTATATE PET in neuroectodermal tumours: first experience. Nucl Med Commun 2007;28:359-63.

148. Maurice JB, Troke R, Win Z, Ramachandran R, Al-Nahhas A, Naji M et al. A comparison of the performence of 68Ga-DOTATATE PET/CT and 123I-MIBG SPECT in the diagnosis and follow-up of phaeochromocytoma and paraganglioma. Eur J Nucl Med Mol Imaging 2012; 39:1266-70.

149. Kroiss A, Putzer D, Uprimny C, Decristoforo C, Gabriel M, Sant- ner W et al. Functional imaging in phaeochromocytoma and neuroblastoma with 68Ga-DOTA-Tyr 3-octreotide positron emis- sion tomography and 123I-metaiodobenzylguanidine. Eur J Nucl Med Mol Imaging 2011;38:865-73.

150. Naswa N, Sharma P, Nazar AH, Agarwal KK, Kumar R, Ammini AC et al. Prospective evaluation of 68Ga-DOTA-NOC PET-CT in phaeochromocytoma and.paraganglioma: preliminary results from a single centre study. Eur Radiol 2012;22:710-9.

151. EANM Radiopharmacy Committee. Guidelines on current good radiopharmacy practice (cGRPP) in the preparation of radiopharmaceuticals. European Association of Nuclear Medicine; 2007.