TÜRKİYE CUMHURİYETİ
MARMARA ÜNİVERSİTESİ
SAĞLIK BİLİMLERİ ENSTİTÜSÜ

KRONİK PSİKOLOJİK STRES İLE OLUŞTURULMUŞ TESTİS HASARI ÜZERİNE NÖROPEPTİT W'NİN OLASI KORUYUCU ETKİLERİNİN MORFOLOJİK VE BİYOKİMYASAL OLARAK İNCELENMESİ

MUSTAFA KUTAY KÖROĞLU
DOKTORA TEZİ

DANIŞMAN
PROF. DR. FERİHA ERCAN
HİSTOLOJİ VE EMBRİYOLOJİ DOKTORA PROGRAMI

İSTANBUL- 2025

TÜRKİYE CUMHURİYETİ
MARMARA ÜNİVERSİTESİ
SAĞLIK BİLİMLERİ ENSTİTÜSÜ

KRONİK PSİKOLOJİK STRES İLE OLUŞTURULMUŞ TESTİS HASARI ÜZERİNE NÖROPEPTİT W'NİN OLASI KORUYUCU ETKİLERİNİN MORFOLOJİK VE BİYOKİMYASAL OLARAK İNCELENMESİ

MUSTAFA KUTAY KÖROĞLU
DOKTORA TEZİ

DANIŞMAN
PROF. DR. FERİHA ERCAN
HİSTOLOJİ VE EMBRİYOLOJİ DOKTORA PROGRAMI

İSTANBUL- 2025

BEYAN

Bu tez çalışmasının kendi çalışmam olduğunu, tezin planlanmasından yazımına kadar bütün safhalarda etik dışı davranışımın olmadığını, bu tezdeki bütün bilgileri akademik ve etik kurallar içinde elde ettiğimi, bu tez çalışması ile elde edilmemiş bütün bilgi ve yorumlara kaynak gösterdiğimi ve bu kaynakları da kaynaklar listesine aldığımı, yine bu tezin çalışılması ve yazımı sırasında patent ve telif haklarını ihlal edici bir davranışımın olmadığı beyan ederim.

Öğrenci Adı ve Soyadı

İmzası

Mustafa Kutay Köroğlu

TEŞEKKÜR

Doktora öğrenimim ve tez çalışmalarım boyunca her konuda ilgi ve desteğini gördüğüm çok değerli danışman hocam ve Anabilim Dalı Başkanımız
Prof. Dr. Feriha Ercan'a,

Öğrenimim süresince bilgi ve tecrübelerini esirgemeyen değerli hocalarım
Prof. Dr. Şule Çetinel, Prof. Dr. Serap Şirvancı, Prof. Dr. Dilek Akakın ve
Doç. Dr. Özlem Tuğçe Kaya'a, Doç. Dr. Merve Açıkel Elmas ve
Dr. Öğr. Üyesi Dila Şener Akçora'ya,

Tez deneylerimin tüm aşamalarında ve biyokimyasal analizlerde bilgi ve tecrübesini esirgemeyen M.Ü. Fizyoloji Anabilim Dalı Öğretim Üyesi Prof. Dr. Berrak Yeğen'e,

Çalışmalarım sırasında değerli dostlukları ve destekleriyle yardımını esirgemeyen
Dr. Merve Meriç Kahraman Akkülah, Belgin Terzi'ye

Anabilim Dalımızdaki tüm asistan arkadaşlarıma,

Moleküler çalışmalarımda destek sağlayan Atlas Biyotekneloji'ye

Tez süresi boyunca her zaman yanımda olan desteğini hep hissettiğim annem, babam, kardeşim'e çalışma arkadaşım aynı zamanda hayat arkadaşım olan eşim Ayça Karagöz Köroğlu'ya varlığıyla hayatıma şans getiren canım oğlum Atlas Kıvanç Köroğlu'ya çok teşekkür ederim.

Bu tez, Marmara Üniversitesi Bilimsel Araştırma Projeler Birimi tarafından TDK-2022-10556 numaralı proje ile desteklenmiştir.

Ocak 2025

İÇİNDEKİLER

KISALTMALAR LİSTESİ i
ŞEKİL LİSTESİ iii
TABLO LİSTESİ v
1. ÖZET 1
2. SUMMARY 2
3. GİRİŞ ve AMAÇ 3
4. GENEL BİLGİLER 6
4.1. Testis Histolojisi 7
4.2. Testisin Histofizyolojisi 11
4.3. Kan-Testis Bariyeri 12
4.3.1. Sıkı bağlantılar 13
4.4. Stres 16
4.4.1. Oksidatif Stres 17
4.4.2. Erkek İnfertilitesi ve Oksidatif Stres 17
5. GEREÇ ve YÖNTEM 20
5.1. Deney Hayvanları 20
5.2. Deney Grupları 20
5.3. Kronik Öngörülemeyen Stres Modeli Oluşturulması 21
5.4. Kuyruktan Asma Testi 22
5.5. Serum ACTH, CORT, FSH, LH ve Testosteron Düzeyinin Ölçülmesi 22
5.6. Sperm Sayısı, Motilite, Morfoloji ve Canlılık Testi 24
5.7. Işık Mikroskopik Preparasyon ve Histolojik Skorlama 25
5.8. TUNEL Yöntemi 26
5.9.PCNA İmmunohistokimyası 26
5.10. NOX-2 İmmünohistokimyası 27
5.11. ZO-1 İmmünhistokimyası 28
5.12. Western Blotlama 28
5.12. qRT-PCR ile Gen Analizi 31
5.13. Testis Malondialdehit Düzeyi Tayini 34
5.14. Testis Glutatyon Düzeyi Tayini 35
5.15. Doku Miyeloperoksidaz Aktivitesi Tayini 35
5.16. İstatistiksel Analiz 35

6. BULGULAR 36
6.1. Vucut ve Testis ağırlığı 36
6.2. Kuyruktan Asma Bulguları 37
6.3. Serum Hormon Düzeyleri 37
6.4. Sperm parametrelerinin değerlendirilmesi 40
6.4.1. Sperm sayısı bulguları 40
6.4.2. Sperm hareketlilik bulguları 41
6.4.3. Canlılık testi bulguları 41
6.4.4. Sperm morfoloji analizi 42
6.5.Morfolojik Bulgular 45
6.6. Seminifer Tübül Histopatolojik Skorlama ve Seminifer Tübül Kalınlığı Bulguları 49
6.7.PCNA İmmünohistokimyası Bulguları 51
6.7.1. Proliferasyon İndeksi Analizi 51
6.8.TUNEL Bulguları 54
6.8.1. Apoptotik İndeks Analizi 56
6.9.NOX2 İmmünhistokimya Bulguları 57
6.10. ZO-1 İmmunhistokimyası Bulguları 60
6.11. Klaudin-11 ve Okludin Western Blot Analizi 63
6.12. Klaudin-11, ZO-1 ve TNP 1 Gen Ekspresyon Analizleri Bulguları 65
6.13. Doku MDA Düzeyi ve GSH ve MPO aktivitesi bulguları 67
7. TARTIŞMA ve SONUÇ 69
8. KAYNAKLAR 83
9. ÖZGEÇMİŞ 98
10. BİLİMSEL FAALİYETLER 99
11. EKLER 102

KISALTMALAR LİSTESİ

ABP : Androjen Bağlayıcı Proteinin

ACTH: Adrenal Kortikotropik Hormon

AJ: Tutturucu Bağlantılar

AMH: Anti-Müllerian Hormon

AVP: Aginin vazopressin

BSA: Bovine Serum Albumin

CORT: Kortikosteron

CRH: Kortikotropin salgılatıcı hormon (corticotropin releasing hormone)

DAB: Diaminobenzidine

E2: Estradiol

FSH: Folikül Uyarıcı Hormon

GJ: Ve Oluklu Bağlantılardan

Gnrh: Gonadotropin Salgılatıcı Hormon

GPCR: G-Protein Bağlı Reseptörler

GSH: Glutatyon

GSH: Glutatyon

H&E: Hematoksilin ve Eosin

HPA: Hipotalamo-Pitüiter-Adrenal

HPG: Hipotalamo-Pitüiter-Gonadal

KS: Kronik Öngörülemeyen Psikolojik Stres

KTB: Kan-Testis Bariyeri

LH: Luteinize Edici Hormon

MDA: Malondialdehit

MPO: Miyeloperoksidaz

MUPP1: Çoklu PDZ Alanı Proteini 1

NPW: Nöropeptit W

OD: Optik Dansite

PAS: Periodik Asit Schiff

PVN: Paraventriküler Nukleus

ROS: Reaktif Oksijen Türlerinin

Rt-QPCR: Gerçek Zamanlı PCR

SABC: Streptavidin

SAM: Sempatik-Adrenal-Medüller

SF: Serum Fizyolojik

SOD: Superoksit Dismutaz

SON: Supraoptik Çekirdek

TJ: Sıkı Bağlantılar

TMB: Tetrametilbenzidin

TNP-1: Testis Geçiş Proteini-1

ZO-1: Zonula Okludens-1

ŞEKİL LİSTESİ

Sayfa Numarası

Şekil 1. Erkek üreme sistemi....7

Şekil 2. Testis ve genital kanalların şematik gösterimi....8

Şekil 3. Seminifer tübülün bir parçası....10

Şekil 4. Hipotalamo-Pitüiter-Adrenal ekseninin şematik gösterimi....12

Şekil 5. Kan-testis bariyerinde bağlantıların arasında yer alan ana proteinlerin şematize gösterimi....13

Şekil 6. Kan-testis bariyerinin yapısındaki Sertoli hücresi ve bağlantı yapılarının şematik gösterimi....14

Şekil 7. Kuyruktan asma testi....22

Şekil 8. qRT-PCR çalışmasında gözlenen amplifikasyon ve erime eğrisi grafikleri....34

Şekil 9. Deney gruplarının sıçan testis ağırlıkları grafiği....36

Şekil 10. Deney gruplarının sıçan ağırlıkları grafiği....36

Şekil 11. Deney gruplarındaki sıçanların kuyruktan asma testinde hareketsiz kalma süreleri (sn)....36

Şekil 12. Deney gruplarında serum ACTH (A) ve kortikosteron (CORT, B) düzeyleri....38

Şekil 13. Deney gruplarında serum FSH (A), LH (B) ve testosteron (C) düzeyleri....39

Şekil 14. Deney gruplarının sıçan sperm sayısı grafiği....40

Şekil 15. Deney gruplarının toplam hareketlilik oranı (%) grafiği....41

Şekil 16. Deney gruplarının canlılık oranı grafiği....41

Şekil 17. Kontrol (A) ve NPW (B) grubundaki sıçan spermatozoa morfoloji görünümleri. Diff-Quick boyası....42

Şekil 17a. KS (C), KS+D (D) ve KS+NPW (E) gruplarındaki sıçan spermatozoa morfoloji görünümleri. Diff-Quick boyası....43

Şekil 18. Deney gruplarının morfolojik hasar oranı (%) grafiği....44

Şekil 19. Kontrol (A), NPW (B) ve KS (C) gruplarının testis dokusuna ait histolojik görünümü. H&E boyası....46

Şekil 19a. KS+D (D) ve KS+NPW (E) gruplarının testis dokusuna ait histolojik görünümü. H&E boyası....47

Şekil 20. Kontrol (A), NPW (B) ve KS (C) gruplarının testis dokusuna ait histolojik görünümü. PAS reaksiyonu 48

Şekil 20a. KS+D (D) ve KS+NPW (E) gruplarının testis dokusuna ait histolojik görünümü. PAS reaksiyonu 49

Şekil 21. Deney gruplarında seminifer tübüllerin Johnsen skoru bulguları....50

Şekil 22. Deney gruplarında seminifer tübül germinel epitelin bazaldan lümene olan kalınlığı 50

Şekil 23. Kontrol (A) ve NPW (B) gruplarının testis dokusuna ait histolojik görünümü. PCNA immünhistokimyası 51

Şekil 23a. KS (C), KS+D (D) ve KS+NPW (E) gruplarının testis dokusuna ait histolojik görünümü. PCNA immünhistokimyası....52

Şekil 24. Deney gruplarının proliferasyon indeksi 53

Şekil 25. Kontrol (A) ve NPW (B) gruplarının testis dokusuna ait histolojik görünümü. TUNEL boyaması 54

Şekil 25a. KS (C), KS+D (D) ve KS+NPW (E) gruplarının testis dokusuna ait histolojik görünümü. TUNEL boyaması....55

Şekil 26. Deney gruplarına ait apoptotik indeks (%) grafiği 56

Şekil 27. Kontrol (A) ve NPW (B) gruplarının testis dokusuna ait histolojik görünümü. NOX2 immünhistokimyası 57

Şekil 27a. KS (C), KS+D (D) ve KS+NPW (E) gruplarının testis dokusuna ait histolojik görünümü. NOX2 immünhistokimyası....58

Şekil 28. Deney gruplarına ait NOX2-ir yoğunluğu (%) 59

Şekil 29. Kontrol (A) ve NPW (B) gruplarının testis dokusuna ait histolojik görünümü. ZO-1 immunhistokimya boyası 60

Şekil 29a. KS (C), KS+D (D) ve KS+NPW (E) gruplarının testis dokusuna ait histolojik görünümü. ZO-1 immunhistokimya boyası....61

Şekil 30. Deney gruplarına ait ZO-1 yoğunluğu (%)....62

Şekil 31. Deney gruplarında klaudin-11 ve okludin proteinlerinin Western blot analizi....63

Şekil 32. Deney gruplarında klaudin-11 (CLDN-11, A) ve okludin (OCLN, B) proteinlerinin dansitometrik analizi 64

Şekil 33. Deney gruplarına ait klaudin-11 (A), TNP1 (B) ve ZO-1 (C) mRNA ekspresyon düzeyleri....66

Şekil 34. Deney gruplarına ait MDA düzeyi....64

Şekil 35. Deney gruplarına ait GSH aktivitesi düzeyi 67

Şekil 36. Deney gruplarına ait MPO aktivitesi düzeyi....68

TABLO LİSTESİ

Sayfa Numarası

Tablo 1. Deney Takvimi, Kronik Öngörülemeyen Stres Protokolü 21

Tablo 2. Modifiye Johnson skorlaması 24

Tablo 3. Kullanılan antikorlar ve sulandırma oranları 30

Tablo 4. cDNA sentezi için kullanılan mastermix bilgileri 31

Tablo 5. cDNA sentezi için kullanılan reverse transkripsiyon reaksiyonunun koşulları 32

Tablo 6. Ekpresyon analizi için kullanılan primer bilgileri 33

Tablo 7. Real-Time qPCR için kullanılan mastermix bilgileri 33

Tablo 8. Real-Time qPCR için kullanılan reaksiyon koşulları 33

Tablo 9. Deney gruplarına ait klaudin-11 (CLDB-11) ve okludin (OCLN) proteinlerinin dansitometrik analizi 61

Tablo 10. Deney gruplarına ait klaudin-11 (CLDB-11), TNP-1 ve ZO-1 mRNA ekspresyon düzeyleri 63

Tablo 11. Kronik Stres Modeli oluşturulmuş sıcanlarda görülen değişikler 82

1. ÖZET

Tezin başlığı : Kronik Psikolojik Stres ile Oluşturulmuş Testis Hasarı Üzerine Nöropeptit W'nin Olası Koruyucu Etkilerinin Morfolojik ve Biyokimyasal Olarak İncelenmesi
Öğrencinin Adı Soyadı : Mustafa Kutay Köroğlu
Danışmanın Adı Soyadı : Prof. Dr. Feriha Ercan
Programın Adı : Histoloji ve Embriyoloji Doktora Programı

Amaç: Bu çalışmanın amacı, sıçanlarda kronik öngörülemeyen psikolojik stres (KS) modeli ile oluşturulmuş testis hasarı üzerinde Nöropeptit W'nin (NPW), olası koruyucu etkilerini değerlendirmektir. Bu kapsamda, testis morfolojisi, sperm parametreleri ve spermatogenezi düzenleyen hormonlar ve gen ekspresyonları, histolojik, immünohistokimyasal, biyokimyasal ve moleküler yöntemlerle incelendi.

Gereç ve Yöntem: Sprague Dawley cinsi erkek sıçanlara, KS (avcı sesi, kedi kumu, yanıp sönen ışık, ıslak yatak, yiyecek yoksunluğu, eğik yatak ve ters ışık/karanlık döngüsü) 40 gün boyunca uygulandı. Her stres uygulamasından önce de NPW (1 μg/kg, ip.) verildi. Anksiyete düzeyleri kuyruk süspansiyon testiyle değerlendirildi. Kan serumunda, kortikosteron (CORT), adrenokortikotropik hormon (ACTH), testosteron, luteinize edici hormon (LH) ve folikül uyarıcı hormon (FSH) düzeyleri ölçüldü. Epididimal sperm parametreleri (konsantrasyon, canlılık, hareketlilik ve morfoloji) değerlendirildi. Histolojik olarak, testis hasarı, hücre proliferasyonu, apoptozis, oksidatif stres (NOX-2 pozitif hücreler) ve kan-testis bariyer proteini (Zonula okludens-ZO-1) değerlendirildi. Kan-testis bariyer proteinleri olan klaudin-11 ve okludin miktarları Western blot tekniği ile ölçüldü. Testis geçiş proteini-1 (TNP-1), klaudin-11 ve ZO-1 gen ifadeleri RT-qPCR yöntemiyle değerlendirildi. Testiste, malondialdehit (MDA), glutatyon (GSH) ve miyeloperoksidaz (MPO) düzeyleri biyokimyasal yöntemlerle ölçüldü. Tüm parametreler istatistiksel olarak analiz edildi.

Bulgular: KS anksiyete seviyesini artırdı, kortizol ve ACTH düzeyini yükseltti, testosteron, LH ve FSH seviyelerini düşürdü ve sperm parametrelerini değiştirdi. Seminifer tübüllerde hasar, hücre proliferasyonunda, ZO-1 immünreaktivitesinde düşüş, apoptotik ve NOX-2 pozitif hücrelerde artış gözlendi. Klaudin-11 ve okludin proteinlerinin seviyesi ve TNP-1, klaudin-11 ve ZO-1 genlerinin ifadeleri azaldı. MDA ve MPO seviyelerinde artış olurken, GSH seviyesinde değişiklik gözlenmedi. NPW uygulaması tüm bu histolojik ve biyokimyasal bulguları düzeltti.

Sonuç: KS, oksidatif testis hasarına, kan-testis bariyerinin ve sperm parametrelerinin bozulmasına neden olur. NPW, hormonal aktiviteyi ve kan-testis bariyerini düzenleyerek ve oksidatif stresi inhibe ederek testis hasarını önler ve sperm parametrelerini iyileştirir.

Anahtar Kelimeler: Kronik öngörülemeyen hafif stres, nöropeptit W, hücre proliferasyonu, apoptoz, oksidatif stres

2. SUMMARY

Title of Thesis: Evaluation of Potential Protective Effects of Neuropeptide W on Testicular Damage Induced by Chronic Psychological Stress
Student Name, Surname: Mustafa Kutay Köroğlu
Supervisor Name : Prof. Dr. Feriha Ercan
Program Name : Histology and Embryology PhD Program

Objective: The aim of this study is to evaluate the possible protective effects of NPW on testicular damage induced by chronic unpredictable mild psychological stress (CUMS) model in rats. In this context, testicular morphology, sperm parameters, and hormones and gene expressions that regulate spermatogenesis were examined by histological, immunohistochemical, biochemical and molecular methods.

Materials and Methods: Sprague Dawley male rats were exposed to CUMS (hunter sound, cat litter, flashing light, wet bedding, food deprivation, tilted bedding and reverse light/dark cycle) for 40 days. NPW (1 μg/kg, ip) was given before each stress application. Anxiety levels were assessed by tail suspension test. Corticosterone (CORT), adrenocorticotropic hormone (ACTH), testosterone, luteinizing hormone (LH) and follicle stimulating hormone (FSH) levels were measured in blood serum. Epididymal sperm parameters (concentration, viability, motility and morphology) were assessed. Histologically, testicular damage, cell proliferation, apoptozis, oxidative stress (NOX-2 positive cells) and blood-testis barrier (BTB) protein zonula occludens-1 (ZO-1) were evaluated. The BTB proteins claudin-11 and occludin were measured by Western blotting technique. Testis transition protein-1 (TNP-1), claudin-11 and zonula occludens (ZO)-1 gene expressions were evaluated by RT-qPCR. Testicular, malondialdehyde (MDA), glutathione (GSH) and myeloperoxidase (MPO) levels were measured by biochemical methods.

Results: CUMS increased anxiety and cortisol and ACTH levels, decreased testosterone, LH and FSH levels and changed sperm parameters. Damage to seminiferous tubules, decrease in cellproliferation ZO-1 immunoreactivity, and increase in apoptotic and NOX-2 positive cells were observed. Claudin-11 and occludin protein's levels, and the expressions of TNP-1, Claudin-11, and ZO-1 genes were decreased. Biochemical analysis showed an increase in MDA and MPO levels, but no changes in GSH level. NPW treatment ameliorated all these histological and biochemical findings.

Conclusion: CUMS causes oxidative testicular damage, disruption of the blood-testis barrier and sperm parameters. NPW prevents testicular damage and improves sperm parameters by regulating hormonal activity and the blood-testis barrier and inhibiting oxidative stress.

Keywords: Chronic unpredictable mild stress, Noropeptide W, cell proliferation, apoptosis, oxidative stress.

3. GİRİŞ ve AMAÇ

Stres, bir organizmanın homeostazını tehdit eden zorlu ya da rahatsız edici unsurlara verdiği tepki olarak tanımlanmaktadır. Modern toplumlarda, çağın pandemisi olarak kabul edilen stres, hayatın her alanında hissedilmekte olup, yaygınlığı ve stres yaratan etkenlerin göz ardı edilemezliği nedeniyle disiplinler arası bilimlerin önemli bir çalışma konusu haline gelmiştir. Kısa süreli stres, homeostazın düzenlenmesini ve organizmanın korunmasını sağlayan bir adaptif mekanizma iken; yoğun ya da uzun süre devam ederek kronikleşen stres, homeostazı bozarak organizmaya zarar veren bir faktör haline gelmektedir (Chrousos, 2009).

Kronik psikolojik stres, kognitif disfonksiyon, metabolik sendrom, kardiyovasküler ve gastrointestinal hastalıklar ile immün sistem disfonksiyonu gibi pek çok duruma yol açmanın yanı sıra, üreme sistemini de etkileyerek infertiliteye neden olabilmektedir. Stresin Selye ve arkadaşları tarafından literatüre kazandırılmasının ardından, birçok araştırmacı stresin etkilerini incelemek amacıyla hayvan modelleri geliştirmeye odaklanmıştır (Selye ve ark., 1936). Stres protokolleri, temel olarak akut ve kronik stres olmak üzere iki kategoriye ayrılmaktadır. Kronik stres üzerine çalışan Katz ve arkadaşaları, farklı stresörlere maruz bırakılan sıçanların içme sularına sakkarin veya sükroz eklenmesine rağmen içme davranışlarında azalma olduğunu tespit etmişlerdir. Bu bulgular, stresin neden olduğu depresyonun sıçanlarda anhedoni (haz kaybı) davranışına yol açtığını ortaya koymuştur (Katz ve ark., 1982). Sonraki yıllarda yapılan araştırmalarda, etik kaygılar nedeniyle stresörlerin daha hafif hale getirilmesi, günlük yaşamda karşılaşılabilecek stres faktörlerinin tercih edilmesi ve ekolojik geçerliliği yüksek protokollerin uygulanabilmesi amacıyla çeşitli düzenlemeler yapılmıştır. Kronik stres modelleri, temel olarak kronik hafif stres (Chronic Mild Stress, CMS) ve öngörülemeyen kronik stres (Unpredictable Chronic Stress, UKS) olmak üzere iki ana kategoriye ayrılmıştır (Willner ve ark., 2017). İlk kez, antidepresanların etkilerini araştırmak, yeni ilaç geliştirme süreçlerini desteklemek ve depresyonun farklı yönlerini incelemek için kronik stres modelleri kullanılmıştır (Willner ve ark., 1997). Stres protokolü uygulanan hayvanlarda, kontrol grubuna kıyasla haz duyusunda azalma, depresyon ve anksiyete belirtileri gözlemlenmiş, ancak beş farklı antidepresan ile yapılan tedaviler sonucunda stres grubundaki hayvanların davranışlarının kontrol grubundakilere benzer hale geldiği rapor edilmiştir (Muscat ve ark., 1988, 1992). Ayrıca, üriner sistem üzerinde yapılan çalışmalar, kronik stresin mesane duvarında hipertrofi gibi ciddi

morfolojik değişikliklere ve mesane/vücut ağırlığı oranında artışa yol açtığını ortaya koymuştur (Mann ve ark., 2015).

Stresin en yoğun etkilediği sistemlerden biri üreme sistemidir. Stres durumunda aktive olan Hipotalamo-Pitüiter-Adrenal (HPA) ekseni, Hipotalamo-Pitüiter-Gonadal (HPG) ekseninin işleyişini de etkileyebilmektedir (Joseph ve ark., 2017). HPG ekseni, hipotalamustan gonadotropin salgılatıcı hormon (GnRH) salgılanması ile başlayan endokrin bir yolak aracılığıyla üreme fonksiyonlarını düzenler. Stres sırasında artan glukokortikoid seviyeleri, GnRH nöronları, hipofiz gonadotrop hücreleri ve gonadlar üzerinde baskılayıcı etkiler gösterir (Nargund ve ark., 2015, Joseph ve ark., 2017). Öngörülemeyen kronik stres modelinin dişi üreme sistemi üzerindeki etkilerini değerlendiren çalışmalarda, over rezervinin ve primordiyal folikül sayısının azaldığı, serum anti-Müllerian hormon (AMH), estradiol (E2) ve GnRH seviyelerinde düşüşler görüldüğü ve östrus siklusunun uzadığı bildirilmiştir (Fu ve ark., 2018).

Kronik stresin erkek üreme sistemine etkilerine ilişkin çalışmalarda hem testis ve kanal sistemi hem de sperm parametreleri detaylı olarak incelenmiştir. Kronik stresin seminifer tübüllerin yapısını bozduğu, vakuolizasyona yol açtığı ve spermatogenik seri hücrelerinin ayırt edilmesini zorlaştırdığı gösterilmiştir (Hou ve ark., 2014). Bir diğer çalışmada, stresin superoksit dismutaz (SOD), katalaz, glutatyon (GSH), testosteron, serotonin ve steroidojenik akut düzenleyici (StAR) geninin protein ekspresyon seviyelerini ve sperm hareketliliğini azalttığı; malondialdehit (MDA) ve kortikosteron (CORT) seviyelerini ise artırdığı belirlenmiştir (Hirano ve ark., 2014). Aynı çalışmada resveratrol tedavisinin, antioksidan seviyelerini, serotonin düzeyini, StAR gen ekspresyonunu, sperm hareketliliği ve sayısını artırdığı, buna karşın MDA ve kortikosteron seviyelerini azalttığı rapor edilmiştir (Hirano ve ark., 2014).

Kronik stresin, arkuat hipotalamustaki kisspeptin nöronlarının peptid seviyelerinde immünreaktif baskılanmaya neden olduğu, buna bağlı olarak seminifer tübüllerde c-DNA pozitif hücrelerin ve çok çekirdekli dev hücrelerin arttığı bulunmuştur (Sakr ve ark., 2015). Nirupama ve ark. kronik stresin tip A spermatogonyum sayısında azalmaya, anormal spermatozoa oluşumuna ve germ hücrelerinde apoptozun artmasına neden olduğunu; stresin sonlandırılmasından dört ay sonra bile azalan tip A spermatogonyum sayısında geri dönüş sağlanmadığını bildirmişlerdir (Nirupama ve ark., 2013). Bir başka araştırmada, testosteron seviyesindeki düşüşe bağlı olarak germ hücre sayısının azalması, prostat ve seminal vezikül

epitelinde incelme nedeniyle fertilitenin olumsuz etkilendiği ve doğan yavru sayısının azaldığı gösterilmiştir (Retana-Marquez ve ark., 2014).

Kan-testis bariyeri (KTB), memelilerdeki en sıkı bariyerlerden biridir ve germ hücrelerini dolaşım ile dolaşım sistemden izole ederek spermatogenezin sağlıklı bir şekilde tamamlanabilmesi için gerekli olan kontrollü biyokimyasal bir ortam oluşturur (Miller ve ark., 2018, Cajas ve ark., 2020). Yapılan çalışmalar, kronik stresin KTB'nin yapısını bozabildiğini göstermektedir. Bozulmuş bir KTB, kandan kaynaklanabilecek çeşitli faktörlere karşı geçirgen hale gelir ve bu durum, kronik stresle birlikte seminifer tübüllerde reaktif oksijen türlerinin (ROS) artmasına neden olarak spermatogenezi tehlikeye atar (Cajas ve ark., 2020, Mruk ve ark., 2002). Spermatogenezde meydana gelen bozulmaların en önemli sonucu ise erkek infertilitesidir (Hatier ve ark., 1980).

Nöropeptid W (NPW), O'Dowd ve ark. tarafından 1995 yılında GPR7 (NPBWR1) ve GPR8 (NPBWR2) reseptörlerinin analizi sırasında yeni bir peptit olarak tanımlanmıştır (O'Dowd ve ark., 1995). NPW, 23 amino asitten oluşan formu (NPW23) ve 30 amino asitten oluşan formu (NPW30) olmak üzere iki farklı formda adlandırılmıştır (Shimomura ve ark., 2002). İnsan ve sıçanlarda NPW ve reseptörlerinin merkezi sinir sisteminde (MSS), özellikle hipotalamusta yoğun olarak ifade edildiği; ayrıca periferik dokularda da varlıklarının gösterildiği bildirilmiştir. Sıçanlarda periferik dokularda NPW'nin tiroit ve paratiroit bezleri, pankreas adacıkları, adrenal bezler, overler ve testislerde eksprese edildiği; buna ek olarak hipofiz bezinde NPW mRNA varlığının tespit edildiği ortaya konulmuştur (Hochol ve ark., 2006, Seki ve ark., 2008). NPW, HPA ekseninin aktivasyonunda, dolayısıyla strese verilen nöroendokrin yanıtta düzenleyici bir rol üstlenmektedir. Strese maruz kalma durumunda hipotalamustaki NPW içeren nöronlarda c-Fos birikiminde artış olduğu ve bu durumun NPW'nin aktivitesini artırdığı gösterilmiştir. NPW'nin HPA eksenini aktive ederek dolaşımdaki prolaktin ve kortikosteron düzeylerini yükselttiği göz önüne alındığında, stres yanıtında fizyolojik bir role sahip olabileceği ileri sürülmüştür (Yamamoto ve ark., 2005).

Bununla birlikte, merkezi sinir sisteminde başka modeller üzerinde yapılan çalışmalarda ağrı azaltıcı etkileri rapor edilen NPW'nin, kronik stresle ilişkili kognitif bozukluklara ve testiste strese bağlı oluşan oksidatif hasara karşı olası koruyucu etkileri henüz araştırılmamıştır.

Bu çalışmada, sıçanlarda kronik öngörülemeyen psikolojik stres modeli ile oluşturulmuş testis hasarı üzerinde NPW'nin olası koruyucu etkilerini değerlendirmek amaçlanmıştır. Bu kapsamda, testis morfolojisi, sperm parametreleri ve spermatogenezi düzenleyen hormonlar, kan-testis bariyeri, oksidatif hasar parametreleri histolojik, immünohistokimyasal, biyokimyasal ve moleküler yöntemler kullanılarak inclenemiştir.

4. GENEL BİLGİLER

4.1. Testis Histolojisi

Erkek üreme sistemi; testisler, genital boşaltım kanalları, penis ve aksesuar cinsiyet bezlerinden meydana gelir. Aksesuar cinsiyet bezleri arasında prostat, veziküla seminalis ve bulboüretral bezler yer alır. Testisler, temel olarak steroidogenez ve spermatogenez olmak üzere iki ana işlevi yerine getirir (Şekil 1).

Testisler, tunika albuginea adı verilen yoğun bağ dokusundan oluşan bir kapsülle çevrilidir. Tunika albuginea, testisin arka bölümünde kalınlaşarak mediastinum testis olarak adlandırılan yapıyı oluşturur. Mediastinum testisten çıkan fibröz septumlar, testisi yaklaşık 250 piramidal lobüle ayırır. Her bir lobül; sperm üretiminden sorumlu olan 1 ila 4 seminifer tübül ile Leydig hücrelerinin bulunduğu bağ dokusu stromasını barındırır (Şekil 2).

Testislerde yaklaşık 250 ile 1000 arasında seminifer tübül yer alır. Her bir tübül yaklaşık 50 cm uzunluğunda ve 150-250 µm çapındadır. Kör uçlarla başlayan tübüller, lümenlerinin daralmasıyla düz tübüller (tubuli recti) hâlini alır ve ardından rete testis adı verilen labirent yapıya bağlanır. Rete testis, yaklaşık 10-20 duktuli efferentes aracılığıyla epididimisin baş kısmına uzanır (Ross ve Pawlina, 2014).

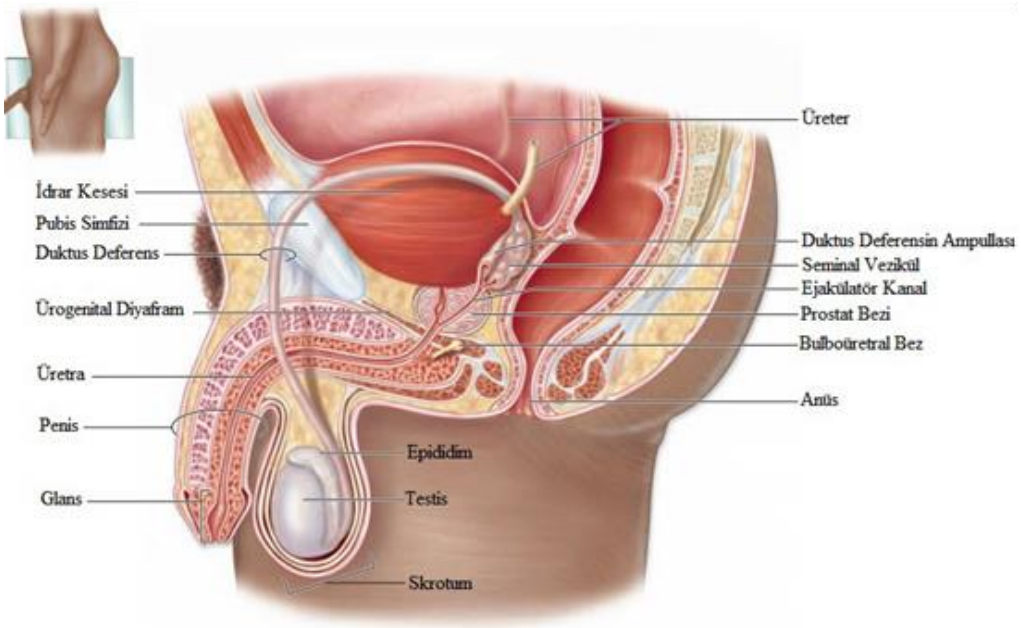

Şekil 1. Erkek üreme sistemi (Anthony L. Mesher ve ark., 2015).

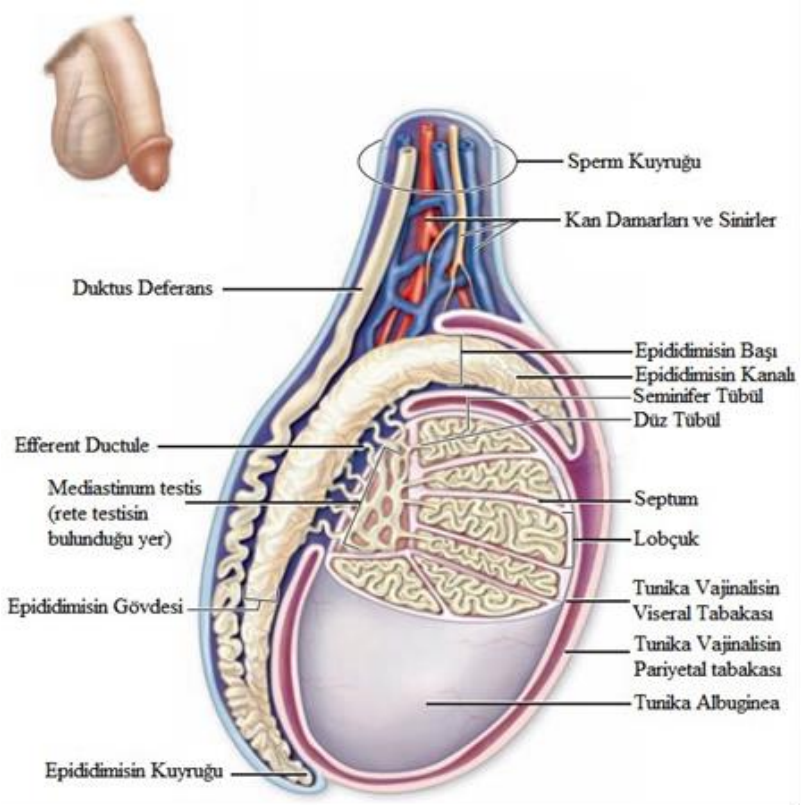

Şekil 2. Testis ve genital kanallarının gösterimi (Anthony L. Mesher ve ark., 2015).

Seminifer epitelyum, iki ana hücre grubu içeren karmaşık, çok katmanlı ve farklılaşmış bir epitelyumdur. Bu hücre grupları, destek hücreleri olarak da bilinen Sertoli hücreleri ile düzenli bir şekilde bölünerek olgun sperme dönüşen spermatogenik hücrelerdir. Spermatogenik seri hücreleri, 4 ila 8 katmanlı bir düzen içinde yer alır ve temel görevleri spermatozoon üretimidir. Spermatogonyumdan spermatozoona kadar gerçekleşen süreç, spermatogenez olarak adlandırılır. Spermatogenez, ergenlik döneminden hemen önce, hipofizden salgılanan gonadotropinlerin artışıyla başlar ve ömür boyu sürer. Bu süreç, hipofizden salgılanan FSH ve LH hormonlarının testis hücreleri üzerindeki etkisine bağlıdır. LH, intertisyel hücreleri etkileyerek spermatogenik hücrelerin normal gelişimi için gerekli olan testosteron üretimini uyarır. FSH ise Sertoli hücrelerini hedef alarak adenilat siklaz oluşumunu tetikler, bu da cAMP artışına neden olur ve androjen bağlayıcı proteinin (ABP) sentezlenip salgılanmasını sağlar. ABP, testosteron ile birleşerek bu hormonu seminifer tübül lümenine taşır. Spermatogenez testosteron tarafından desteklenirken, östrojen ve progesteron tarafından baskılanır.

Spermatozoonlar, testiküler sıvı adı verilen uygun bir ortam içinde epididimise taşınır. Bu sıvı,

Sertoli hücreleri ve rete testis tarafından üretilir ve içerisinde steroidler, proteinler, iyonlar ile testosteronla birleşmiş ABP bulunur.

Spermatogenez üç ana fazda gerçekleşir. İlk faz olan spermatogonyal fazda, spermatogonyumlar mitoz bölünme ile hem kendi yerlerini alacak hücreleri hem de primer spermatositlere dönüşecek hücre popülasyonunu oluşturur. İkinci faz olan spermatosit fazında, primer spermatositler iki mayotik bölünme geçirerek kromozom sayılarını ve DNA miktarlarını azaltır. Bu süreç sonunda haploid yapıda spermatidler oluşur. Üçüncü faz ise spermatid fazıdır ve bu aşamada spermatidler, olgun spermatozoonlara farklılaşır.

İnsan spermatogenezinde koyu tip A, açık tip A ve tip B olmak üzere üç morfolojik spermatogonyum tipi bulunur. Koyu tip A spermatogonyumlar kök hücre rezervi olarak görev yaparken, açık tip A spermatogonyumlar zamanla tip B spermatogonyuma farklılaşır. Tip B spermatogonyumlar ise mitoz bölünmelerden sonra primer spermatositlere dönüşür. Primer spermatositler DNA sentezini (S fazı) tamamladıktan sonra tetraploid DNA içeriği ile mayoz I profazına girer. Bu aşamada bir primer spermatosit, iki sekonder spermatosit oluşturur. Sekonder spermatositler, ikinci mayoz bölünmeyi tamamlayarak haploid yapıda spermatidleri meydana getirir. Tüm mayoz bölünmeler, Sertoli hücrelerinin arasındaki kan-testis bariyerinin içinde gerçekleşir.

Spermatogonyumların bölünmesi esnasında hücrelerin hepsi ayrılmaz ve aralarında sitoplazmik köprüler kalır. Bu köprüler, hücreler arası iletişimi sağlayarak spermatogenez sürecindeki olayların koordinasyonunda önemli bir rol oynar. Süreç tamamlandığında sitoplazma ve köprüler artık cisimcikler halinde dökülerek spermatidler ayrılır (Şekil 3).

İnsan spermatogenez süreci, spermatogonyumdan spermatozoon oluşumuna kadar yaklaşık 64 gün sürer. Sürecin yavaş ilerlemesinin yanı sıra, spermatogenez seminifer tübüllerin tüm bölgelerinde aynı anda gerçekleşmez. Bu nedenle tübül kesitlerinde spermatogenezin farklı aşamaları gözlemlenebilir. Bu durum, seminifer epitel siklusu olarak adlandırılır. (Anthony L. Mesher ve ark., 2015).

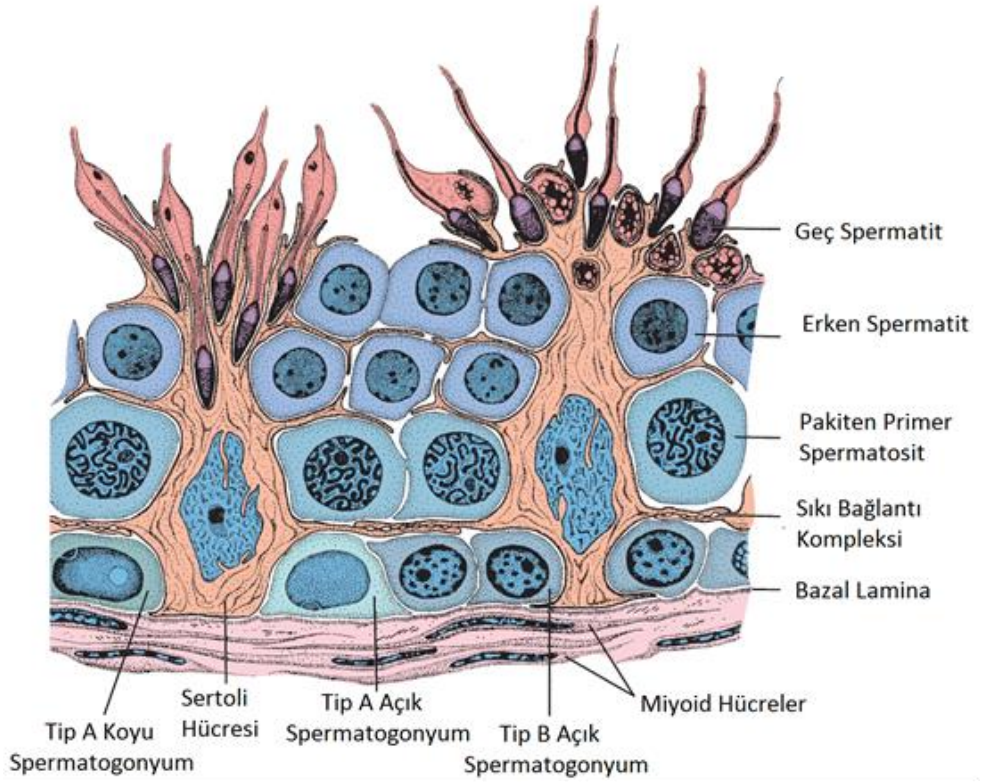

Şekil 3. Seminifer tübülün bir parçası. Seminifer epitel spermatogenik seri hücreleri ve destek ya da Sertoli hücreleri olmak üzere 2 çeşit hücreden oluşur (Ross ve Pawlina, 2014).

Seminifer tübüllerde bulunan Sertoli hücreleri, spermatogenik seri hücrelerini saran piramidal şekilli, uzun hücrelerdir. Bazal laminaya tutunan ve apikal uçları tübül lümenine kadar uzanan bu hücreler, sıkı bağlantılar aracılığıyla birbirine bağlanarak kan-testis bariyerini oluşturur. Sertoli hücreleri, iyonik ve kimyasal değişimi düzenleyen bağlantılarla spermatogenik süreçte önemli bir rol oynar. Sertoli hücrelerinin dört temel işlevi vardır. Bunlardan birincisi gelişen spermatozoonların korunması, desteklenmesi ve beslenmesidir. İkincisi, spermiyogenez sırasında atılan sitoplazmik artıkların lizozomlar aracılığıyla sindirilmesini içeren fagositoz işlevidir. Üçüncü işlevi, seminifer tübüllere sperm transportunu kolaylaştıran sıvı ve testosteronu bağlayan androjen bağlayıcı protein (ABP) salgılanmasıdır. Dördüncü işlevi ise embriyonik dönemde Müller kanallarının gerilemesini sağlayan Anti-Müllerian Hormon ve FSH salınımını baskılayan inhibin üretimidir (Ross ve Pawlina, 2014). Sertoli hücreleri, zararlı çevresel faktörlere karşı dayanıklıdır ve bölünmezler. Spermatozoonların salınımı, Sertoli hücrelerinin mikrotübül ve mikrofilament aktiviteleriyle sağlanır (Anthony L. Mesher ve ark., 2015).

Testisin interstisyel dokusunda yer alan Leydig hücreleri, sekonder cinsiyet karakterlerinin gelişiminden sorumlu olan testosteron üretir. Yuvarlak ya da poligonal şekilli bu hücreler, sitoplazmalarında lipid damlacıkları barındırır ve testosteron sentezini mitokondri ve düz endoplazmik retikulumdaki enzimler aracılığıyla gerçekleştirir.

Leydig hücrelerinin aktiviteleri hormonal uyarılara bağlıdır. Embriyonik dönemde, plasental gonadotropinler fetal Leydig hücrelerini androjen üretimi için uyarır ve erkek genital organlarının gelişimini destekler. Puberte döneminde, LH etkisiyle Leydig hücreleri testosteron üretimini yeniden aktive eder.

İnterstisyel doku ayrıca fibroblastlar, mast hücreleri, makrofajlar ve pencereli kapillerler içerir. Bu yapı, testisin hormon üretimi ve doku sıvılarının düzenlenmesinde önemli bir rol oynar. (Anthony L. Mesher ve ark., 2015).

4.2. Testis Histofizyolojisi

Spermatogenez, HPG eksenindeki endokrin sinyal yolakları ile kontrol edilir. Hipotalamustan salgılanan GnRH, ön hipofiz bezinden FSH ve LH salınımını uyarır. FSH, Sertoli hücrelerini uyararak inhibin, aktivin ve ABP salgısını artırır. LH ise Leydig hücrelerini etkileyerek testosteron üretimini başlatır (Hall, 2017).

Spermatogenez, FSH ve testosteron hormonlarının etkisiyle gerçekleşir. FSH, Sertoli hücrelerindeki özgün reseptörlerine bağlanarak spermatogenik hücrelerin büyümesini ve destekleyici maddelerin salınmasını sağlar. Leydig hücrelerinden salgılanan testosteron, seminifer tübüllere nüfuz ederek spermatogenezi destekler. ABP ise testosteronun seminifer tübüller içinde yeterli seviyeye ulaşmasına katkıda bulunur. HPG ekseni, negatif geri bildirim mekanizmasıyla düzenlenir. Testosteron seviyelerinin yükselmesi durumunda hipofizden LH salınımı baskılanır (Şekil 4). Benzer şekilde, FSH artışı, Sertoli hücrelerinden salınan inhibin aracılığıyla hipofiz üzerinde negatif geri bildirim oluşturarak FSH salınımını azaltır. Ayrıca büyüme hormonu, testisin metabolik işlevlerini ve spermatogenez sürecini destekler (Hall, 2017; Gartner 2016).

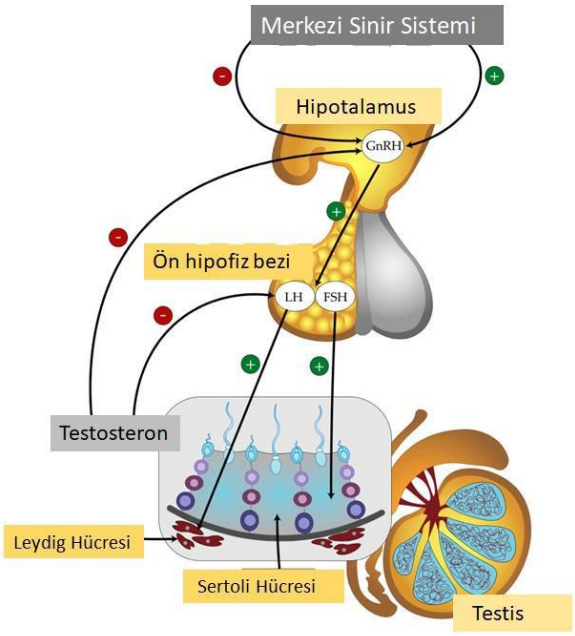

Şekil 4. Hipotalamo-Pitüiter-Adrenal ekseninin şematik gösterimi (Matuszewska ve ark., 2023).

4.3. Kan-Testis Bariyeri

Vital boyaların seminifer tübülleri geçememesi üzerine gerçekleştirilen araştırmalar sonucunda tanımlanan KTB, memelilere özgü en sıkı bariyerlerden biri olarak kabul edilmektedir (Mruk ve ark., 2015, Setchell ve ark., 2008). Bu bariyer, erkek üreme sisteminde kritik bir rol oynamakta olup, seminifer tübüllerin bazal membranında yer alan komşu Sertoli hücreleri arasındaki özel bağlantıların bir sonucu olarak oluşur (Mruk ve ark., 2015, Fink ve ark., 2015). KTB, seminifer epitelin iki temel yapısal bölmeye ayrılmasına yol açmaktadır: bunlar, bazal alanda yer alan spermatogonyumlar ve birinci mayoz bölünmenin preleptoten evresindeki erken primer spermatositler ile adluminal alanda bulunan diğer germ hücreleridir (Mruk ve ark., 2015). KTB, bu iki bölgeyle birlikte immünolojik ve fizyolojik bir bariyer işlevi görerek, spermatogenezin izole bir ortamda gerçekleştirilmesine olanak tanır. İmmünolojik bariyer, adluminal alanda aktif hale gelir ve bu sayede, mayoz bölünmesini tamamlayan germ hücreleri "yabancı" olarak algılanmaz. Fizyolojik bariyer ise, besin maddeleri, biyolojik moleküller ve zararlı toksik maddelerin adluminal alana geçişini seçici bir şekilde kontrol ederek, mayoz

sonrası sperm gelişimi için optimum şartları sağlamaktadır (Mruk ve ark., 2015, Li ve ark., 2015).

KTB (Şekil 5), sıkı bağlantılar (Tight Junction -TJ-), tutturucu bağlantılar (Adherence Junction -AJ-) ve oluklu bağlantılardan (Gap Junction -GJ-) oluşur (Cheng ve ark., 2002).

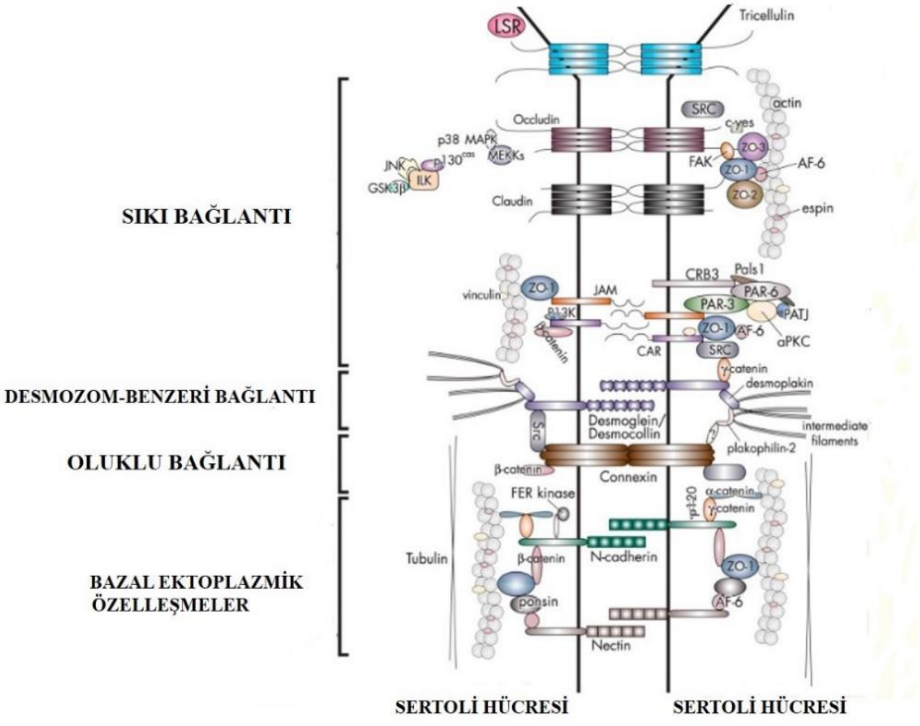

Şekil 5. Kan-testis bariyerinde bağlantıların arasında yer alan ana proteinlerin şematize gösterimi (Mruk ve ark., 2015).

4.3.1. Sıkı bağlantılar:

TJ'ler, birbirleriyle anastomozlaşan fibriller tarafından oluşturulur ve kemer benzeri bir yapıyla hücreyi çevreler. Komşu hücrelerde yer alan fibrillerin de bir araya gelmesiyle hücreler arasındaki paraselüler boşluk kapanır ve böylece geçirimsiz, sağlam bir bariyer yapısı oluşur. KTB'nin en önemli bileşeni olan TJ'ler; suyun, çözünen maddelerin ve diğer büyük moleküllerin paraselüler alandan geçişini engeller. TJ'ler ayrıca protein ve lipitlerin de apikal ve bazolateral alanlar arasındaki hareketini kısıtlar (Mruk ve ark., 2015). Diğer epitel hücrelerinde bulunanların aksine testiste bulunan TJ'lerin regülasyonu döngüsel olarak yeniden yapılanmaya programlanmıştır. Spermatogenez sırasında preleptoten spermatositlerin

adluminal alana geçişi için TJ'ler geçici olarak açılır ve bazal kompartman tarafında tekrar yapılanarak kapanır (Mruk ve ark., 2010) (Şekil 6).

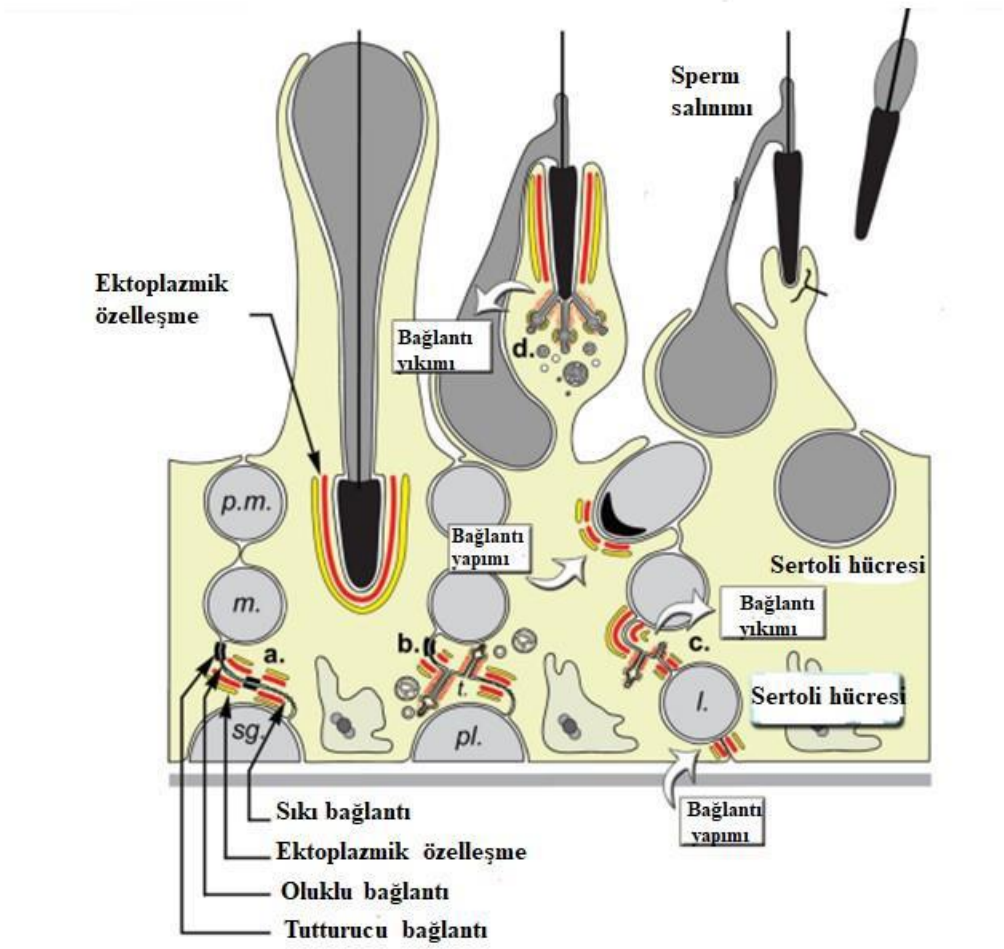

Şekil 6. Kan-testis bariyerinin yapısındaki Sertoli hücresi ve sıkı bağlantı yapılarının gösterimi. a- Bariyeri oluşturan bağlantı yapıları, b- Bağlantıların yapımı, c ve d- Bağlantıların yıkımı. Spermatogonyum (sg), leptoten spermatosit (l.), post-mayotik (p.m), mayotik (m), preleptoten spermatosit (pl.) (Stanton ve ark., 2016).

Sıkı bağlantıların yapısında adaptör proteinler (zonula okludens proteinleri 1, 2 ve 3), integral transmembran proteinleri (okludin ve klaudinler) ve hücre yapışma molekülleri yer almaktadır. Zonula okludens (ZO), membranla ilişkili guanilat kinaz benzeri protein süper ailesinin bir parçasıdır. ZO proteinleri, bağlantı bölgelerinde bulunarak çok sayıda protein kompleksinin bir arada kalmasını sağlayan yapısal bir temel oluşturur. On farklı alt aileyi kapsayan ZO proteinleri arasında, 220 kDa moleküler ağırlığa sahip olan ZO-1, keşfedilen ilk üye olmuştur (Mruk ve ark., 2015, González ve ark., 2000).

Testiste, ZO-1 ve ZO-2 proteinleri tanımlanmıştır. Bu proteinler, sıkı bağlantıların düzenlenmesi için gerekli olan klaudin polimerizasyonunda önemli bir rol oynar (Mruk ve ark., 2015). Ayrıca, ZO-1'in testiste konneksin 43 ile birlikte, hücreler arası bağlantıların (GJ'lerin) iletişiminin düzenlenmesinde görev aldığı bilinmektedir. Kette bulunma özelliği gösteren ZO-1, olgun spermatidlerin Sertoli hücrelerinin apikal membranları ile etkileşimde bulunduğu bölgelerde de yer almaktadır (Luaces ve ark., 2023, Lui ve ark., 2003).

Kan-testis bariyerinin düzenlenmesinde önemli bir rol oynayan okludin, sıkı bağlantı bariyerinin temel proteinlerinden biridir. Okludin ile doğrudan etkileşimde bulunan sıkı bağlantı proteinleri arasında ZO-1 ve ZO-2 gibi bağlantı elemanları yer alır. Okludinin C-terminal bölgesi, bazolateral membranda hedefi olan ZO-1'e bağlandığı için, bu bağlantıda okludinin doğru şekilde lokalize olabilmesi ZO-1'in varlığına bağlıdır. (Junqueira ve Carneiro, 2005 M).

Klaudinler, 20-27 kDa boyutunda fosfoproteinlerdir ve memelilerde en az 24 üyesi bulunan bir aile oluşturur. Bu aile, klasik (klaudin 1, 10, 14, 15, 17 ve 19) ve yaygın (klaudin 11, 13, 16, 18, 20 ve 24) olarak iki kategoriye ayrılır. Her klaudinin ifadesi, organlara özgü bir dağılım gösterir (Jiang ve ark., 2014; Mruk ve Cheng 2015). Klaudinler, ZO-1, ZO-2, ZO-3 ve Çoklu PDZ Alanı Proteini 1 (MUPP1) ile direkt etkileşimler kurar (Lui ve ark., 2003). Testiste şimdiye kadar klaudin 1, 3, 4, 5, 7, 8 ve 11'in ifade edildiği belirlenmiştir. Fare testislerinde klaudin 11, epitel döngüsünün tüm aşamalarında bulunurken, klaudin 3 ve 5 belirli aşamalarda ifade edilir. Bu proteinlerin ekspresyonundaki farklılıklar, integral membran proteinleri arasındaki etkileşimlerin döngü boyunca değişebileceğini göstermektedir (Morrow ve ark., 2010; Nah ve ark., 2011).

Klaudin-11, oligodendrosite özgü bir protein olup, testiste ve beyinde yüksek oranda ifade edilir. Klaudin-11 eksik fareler, sterilite, azalmış seminifer tübül çapı ve Sertoli hücre polaritesinde bozulma gibi belirtiler gösterir. Bu durum, sağlıklı spermatogenez için klaudin-11'in kritik bir protein olduğunu ortaya koymaktadır (Jiang ve ark. 2014; Lui ve ark. 2003). Ayrıca, klaudin-11 eksik farelerde nörolojik ve işitsel bozukluklar da gözlemlenmiştir. Klaudin ifadesinin düzenlenmesinde androjenler (FSH), sitokinler (TNF, TGF-Beta) ve germ hücreleri önemli rol oynamaktadır (Mruk ve Cheng 2015; Nah ve ark., 2011).

4.4. Stres

Stres, organizmanın iç veya dış olumsuz etkenlere karşı homeostazı koruma amacıyla verdiği tepkilerdir. "Stres" terimini literatüre kazandıran Hans Selye (1907-1982), 1936'da yayımladığı çalışmasında, stres etkenlerine karşı yeterli adaptif yanıtların gelişmemesinin yaşamı tehdit ettiğini ve tüm hayati organları etkilediğini ifade etmiştir (Selye, 1936). Bu çalışma, stresin sağlık üzerindeki etkilerini anlamaya yönelik araştırmalara öncülük etmiştir (O'Connor ve ark., 2021).

Kısa süreli stres, "kaç ya da savaş" tepkisi ile yanıtlanır ve stres faktörü ortadan kalktığında fizyolojik durum eski haline döner. Ancak stres etkeni uzun süre devam ettiğinde kronikleşerek patolojik etkilere yol açabilir (Nargund ve ark., 2016, Agorastos ve ark., 2022).

Stres yanıtı iki ana fizyolojik yol üzerinden gerçekleşir: Sempatik-Adrenal-Medüller (SAM) ekseni ve HPA ekseni. SAM ekseni, stresle ani karşılaşmalarda hızlı bir adaptasyon sağlar. Beyin, otonom sinir sistemi aracılığıyla adrenal medulladan adrenalin ve noradrenalin salgılanmasını tetikler ve "kaç ya da savaş" tepkisi oluşturur (Nargund ve ark., 2016, O'Connor ve ark., 2021).

HPA ekseni ise hormonal yanıtların devreye girdiği uzun süreli bir mekanizmadır. Hipotalamustaki paraventriküler nukleus (PVN), kortikotropin salgılatıcı hormon (corticotropin releasing hormone-CRH-) ve arginin vazopressin (AVP) salınımını başlatarak ön hipofizden adreno kortikotropik hormon (ACTH) salınımını uyarır. ACTH, adrenal korteksten glukokortikoidlerin salgılanmasına neden olur. Glukokortikoidler beyindeki reseptörlere bağlanarak fizyolojik ve davranışsal stres yanıtlarını düzenler (Nargund ve ark., 2015, Godoy ve ark., 2018, de Quervain ve ark., 2017).

HPA ekseni, kardiyovasküler sistem, metabolizma, immün fonksiyonlar ve üreme sistemi üzerinde önemli etkiler gösterir. Stres faktörüne adaptasyon sağlarken, üreme sisteminin işlevlerini de olumsuz yönde etkileyebilir (Joseph ve ark., 2017).

Testiküler steroid hormonlar HPG ekseni tarafından düzenlenirken, HPA ekseni glukokortikoid dengesini sağlar. Bu iki eksen, pozitif ve negatif geri bildirimlerle karşılıklı etkileşim halindedir. HPG ekseni kortikoid sinyalleri etkilerken, HPA ekseninin özellikle glukokortikoid hormonları HPG eksenini düzenler (Hampl ve ark., 2020).

Testisin interstisyel alanındaki Leydig hücreleri, spermatogenezin erken safhaları ve HPG ekseninin birçok basamağı glukokortikoid reseptörlerine sahiptir. Strese bağlı artan glukokortikoid düzeyleri, steroid üretimini ve spermatogenezi bozarak fertiliteyi olumsuz etkileyebilir (Nargund ve ark., 2015, Joseph ve ark., 2017, Hampl ve ark., 2020).

4.4.1. Oksidatif Stres

Oksidatif stres, antioksidan ve oksidan dengesinin oksidanlar lehine bozulması sonucu ortaya çıkar. Oksijen metabolizmasının doğal bir ürünü olan reaktif oksijen metabolitleri (ROM), serbest radikal kaynağıdır (Collodel ve ark., 2011). Serbest radikaller, eşlenmemiş elektrona sahip atom veya moleküllerdir ve antioksidan mekanizmaların kapasitesini aştıklarında hücre ve dokularda lipid, protein ve DNA hasarına yol açarak kanser, ateroskleroz, nörodejeneratif hastalıklar gibi birçok klinik durumun gelişiminde rol oynarlar (Akkuş, 1995; Sinclair ve ark., 1990; Valko ve ark., 2006; Ribeiro ve ark., 2014).

ROM'lar, düşük konsantrasyonlarda enfeksiyonlarla mücadele ve hücresel sinyal yollarında önemli işlevlere sahiptir (Valko ve ark., 2007). Serbest radikaller, endojen olarak mitokondriyal elektron transport sistemi ve fagositlerin ürettiği oksidanlar gibi kaynaklardan; eksojen olarak ise hava kirliliği, sigara, radyasyon ve stres gibi faktörlerden oluşur (Mccord, 1993).

Vücutta oluşan serbest radikaller, antioksidan savunma sistemleri tarafından dengelenir. Bu sistemler; toplayıcı etki, tamir edici etki, bastırıcı etki, zincir kırıcı etkidir. Antioksidan mekanizmalar bu etkileriyle oksidatif stresin zararlarını minimize eder (Akkuş, 1995).

4.4.2. Erkek İnfertilitesi ve Oksidatif Stres

İnfertilite,12 ay boyunca düzenli ve korunmasız cinsel ilişkiye girmesine rağmen gebelik olmama durumu olarak tanımlanır ve üreme çağındaki çiftlerin yaklaşık %15'ini etkiler (Barati ve ark., 2020; Ayad ve ark., 2022). Erkek infertilitesi, vakaların yaklaşık yarısını oluşturur ve genellikle sperm morfolojisindeki bozukluklar veya sperm fonksiyonlarındaki yetersizlikten kaynaklanır (Ayad ve ark., 2022; Walczak-Jedrzejowska ve ark., 2013). Bazı durumlarda ise nedeni açıklanamamış infertilite olarak adlandırılan ve erkek infertilite vakalarının yaklaşık yarısını oluşturan bir durum söz konusudur (Takeshima ve ark., 2020; Ayad ve ark., 2022). Sigara, alkol, stres, obezite ve inflamasyon gibi faktörlerin hem infertiliteye hem de oksidatif strese yol açtığı bilinmektedir (Barati ve ark., 2020; Sullivan ve ark., 2002; Alahmar ve ark., 2019, Açıkel-Elmas ve ark, 2022).

Kronik stresle artan glukokortikoidler, reaktif oksijen türlerinin (ROS) seviyesini artırarak oksidatif strese neden olur (Ayad ve ark., 2022). Düşük seviyelerde ROS, sperm fonksiyonları için gereklidir; ancak sperm hücresi sınırlı antioksidan kapasitesi nedeniyle yüksek ROS seviyelerine karşı hassastır. Oksidatif stres, sperm plazma membranına ve DNA bütünlüğüne zarar vererek sperm fonksiyonlarını bozar, canlılık ve hareketliliği azaltır (Ayad ve ark., 2022; Bisht ve ark., 2017). Klinik çalışmalar, oksidatif stresin fertilizasyon oranını düşürdüğünü, implantasyon başarısızlığına yol açtığını ve canlı doğum oranlarını azalttığını göstermiştir (Barati ve ark., 2020; Alahmar ve ark., 2019).

Oksidatif stres, erkek üreme hormonlarını da etkiler. ROS'ların artışıyla HPA ekseninden salgılanan glukokortikoidler, HPG ekseninde LH ve FSH salgısını baskılar ve bu durum Leydig hücrelerinden testosteron üretimini olumsuz etkiler. Ayrıca Hipotalamo-Pitüiter-Tiroid eksenindeki bozukluklar da testosteron üretimini azaltabilir (Barati ve ark., 2020). Oksidatif stresin spermatogenezi tehdit ettiği ve KTB'ye zarar verdiği de rapor edilmiştir. Erkek üreme sistemini oksidatif stres hasarından korumak için ROS seviyesinin antioksidanlarla dengelenmesi gereklidir. Bu denge sağlanarak sperm homeostazı korunabilir ve fertilite artırılabilir (Bahçıvan ve ark., 2018; Acikel-Elmas ve ark., 2023).

4.5. Nöropeptit W (NPW)

G-protein bağlı reseptörler (GPCR), ligand keşif çalışmaları sayesinde endokrin, kardiyovasküler, üreme, immün, sindirim, metabolik ve merkezi sinir sistemlerindeki fizyolojik mekanizmaların anlaşılmasına önemli katkılar sağlamıştır. Bu reseptörlere özgü agonist ve antagonistlerin geliştirilmesi, patolojik durumlara yönelik yenilikçi tedavi yaklaşımlarını mümkün kılmıştır (Shimomura ve ark., 2002; Takekawa ve ark., 2002).

NPW, ilk kez Shimomura ve arkadaşları (2002) tarafından domuz hipotalamusundan saflaştırılmıştır. Çalışmada, NPBWR1 (GPR7) veya NPBWR2 (GPR8) genlerini eksprese eden hücrelerde, forskolin kaynaklı cAMP üretiminin inhibe olduğu ve bu reseptörlerin Gi protein aracılığıyla sinyal ilettiği gösterilmiştir. Bu yeni ligand, yapısal analizlerle doğrulanarak NPW olarak adlandırılmıştır. NPW, prepro-NPW cDNA tarafından kodlanmakta olup 23 ve 30 amino asit içeren iki olgun formu (NPW-23 ve NPW-30) bulunmaktadır. Her iki form da GPR7 ve GPR8 reseptörlerine benzer bağlanma afinitesi göstermektedir (Sakurai, 2013).

NPW mRNA’sı, insanlarda substantia nigrada yüksek, amigdala ve hipokampusta ise orta düzeyde ekspresyon göstermektedir (Fujii ve ark., 2002). Sıçanlarda ise PVN, Supraoptik Çekirdek (SON), hipotalamusun çeşitli bölgeleri, hipokampus, amigdala ve beyin sapında yoğun olarak eksprese edilmektedir (Dun ve ark., 2003; Takenoya ve ark., 2010).

GPR7 ve GPR8, opioid ve somatostatin reseptörlerine benzer yapıda olup insan beyninde tanımlanmıştır (O'Dowd ve ark., 1995). GPR7 mRNA’sı hem insan hem de sıçan beyninde yoğun olarak bulunurken, GPR8 yalnızca insan ve tavşan beyninde eksprese edilmektedir (Lee ve ark., 1999). İnsanlarda GPR7, serebellum, frontal korteks, hipotalamus, amigdala ve hipokampusta yoğun olarak bulunurken; sıçanlarda enerji homeostazı ve beslenme düzenlenmesinde rol oynayan hipotalamik bölgelerde yüksek düzeyde ekspresyon göstermektedir. Bu durum, GPR7’nin stres, duygu, kaygı ve beslenme gibi süreçlerde kritik roller oynadığını düşündürmektedir (Takenoya ve ark., 2012).

Merkezi sinir sistemi dışında GPR7, mide, hipofiz, tiroid, pankreas, over, uterus ve böbreküstü bezlerinde de tespit edilmiştir (Fujii ve ark., 2002). Benzer şekilde, GPR8 insan beyninde ve bazı periferik dokularda ekspresyon göstermektedir (Brezillon ve ark., 2003). GPR7 ve GPR8’in hipofiz ve adrenal bezlerdeki ekspresyonu, bu reseptörlerin HPA ekseni aracılığıyla stres yanıtında yer alabileceğini düşündürmektedir (Mazzocchi ve ark., 2005).

5. GEREÇ ve YÖNTEM

5.1. Deney Hayvanları

Bu çalışmanın yapılabilmesi için Marmara Üniversitesi Hayvan Deneyleri Yerel Etik Kurulu'ndan onay alınmıştır (97.2021mar). Çalışmada genç erişkin 250-300 gram ağırlığındaki Sprague-Dawley erkek sıçanlar kullanılmıştır. Hayvanlar uygun kafesler içinde en fazla 4 hayvan olacak şekilde, 12 saat aydınlık-karanlık ortamda tutulmuştur. Deney hayvanları standart sıçan yemi ile beslenmişler ve musluk suyu içmişlerdir. Çalışmada toplam 40 adet sıçan kullanılmıştır.

5.2. Deney Grupları

Deney grupları aşağıdaki gibi oluşturulmuştur:

1) Kontrol grubu (n=8): Bu gruptaki sıçanlara 40 gün boyunca serum fizyolojik (SF) verilmiştir.

2) NPW grubu (n=8): Bu gruptaki sıçanlara 40 gün boyunca NPW verilmiştir.

3) Kronik Öngörülemeyen Psikolojik Stres (KS) Grubu (n=8): Bu gruptaki sıçanlara 40 gün boyunca kronik öngörülemeyen psikolojik stres uygulanmıştır, stres uygulamasından hemen önce SF subkutan enjeksiyonla verilmiştir.

4) KS + NPW Grubu (n=8): Bu gruptaki sıçanlara 40 gün boyunca kronik öngörülemeyen psikolojik stres uygulanmıştır, stres uygulamasından hemen önce 1 μg/kg NPW subkutan enjeksiyonla verilmiştir.

5) KS + Diazepam (D) Grubu (n=8): Bu gruptaki sıçanlara 40 gün boyunca kronik öngörülemeyen psikolojik stres uygulanmıştır, stres uygulamasından hemen önce oral olarak Diazepam (5mg/kg) verilmiştir.

5.3. Kronik Öngörülemeyen Stres Modeli Oluşturulması

Deneysel prosedür, Hou ve ark. (2014) tarafından tarif edilen yöntemden uyarlanarak gerçekleştirilmiştir. Stres gruplarındaki sıçanlara 40 gün boyunca kronik öngörülemeyen hafif stres uygulanmıştır. Yedi stres etkeni (yırtıcı sesi, kedi kumu, yanıp sönen ışık (flash), ıslak yatak, gıda yoksunluğu, eğik yatak ve ters ışık/karanlık döngüsü) art arda 40 gün boyunca rastgele bir sırayla uygulanmıştır (Tablo 1). Stresin uygulandığı bu 40 gün süresince sıçanlara ya serum fizyolojik ya 1µg/kg dozda subkutan (sc.) enjeksiyonla NPW ya da oral olarak 5mg/kg Diazepam uygulanmıştır.

Tablo 1. Deney Takvimi, Kronik Öngörülemeyen Stres Protokolü

GÜN HAFTA	PAZARTESI	SALI	ÇARŞAMBA	PERŞEMBE	CUMA	CUMARTESI	PAZAR
1					YIRTICI SESI (3sa.)	GIDA YOKSUNLUĞU (24sa.)	EĞIK YATAK (24sa.)
2	TERS IŞIK (24sa.)	EĞIK YATAK (24sa.)	YIRTICI SESI (3sa.)	FLASH (3sa.)	KEDI KUMU (24sa.)	ISLAK YATAK (24sa.)	GIDA YOKSUNLUĞU (24sa.)
3	KEDI KUMU (24sa.)	FLASH (3sa.)	EĞIK YATAK (24sa.)	YIRTICI SESI (3sa.)	TERS IŞIK (24sa.)	ISLAK YATAK (24sa.)	GIDA YOKSUNLUĞU (24sa.)
4	FLASH (3sa.)	GIDA YOKSUNLUĞU (24sa.)	EĞIK YATAK (24sa.)	YIRTICI SESI (3sa.)	ISLAK YATAK (24sa.)	TERS IŞIK (24sa.)	KEDI KUMU (24sa.)
5	EĞIK YATAK (24sa.)	ISLAK YATAK (24sa.)	FLASH (3sa.)	YIRTICI SESI (3sa.)	KEDI KUMU (24sa.)	GIDA YOKSUNLUĞU (24sa.)	TERS IŞIK (24sa.)
6	EĞIK YATAK (24sa.)	GIDA YOKSUNLUĞU (24sa.)	YIRTICI SESI (3sa.)	KEDI KUMU (24sa.)	TERS IŞIK (24sa.)	ISLAK YATAK (24sa.)	FLASH (3sa.)
7	ISLAK YATAK (24sa.)	FLASH (3sa.) KUYRUKTAN ASMA	DEKAPITASYON				

5.4. Kuyruktan Asma Testi

Sıçanların kuyruklarından havaya asıldığı bir modeldir. Bu modelle depresyon etkinliği değerlendirilmektedir (Aykaç ve ark., 2015). Bu testte sıçanın hareketsiz kalıncaya kadar geçirdiği süre ölçülmüştür (Şekil 7).



Şekil 7. Kuyruktan asma testi

Son stres uygulamasından 24 saat sonra anestezi altına alınmış (eter) sıçanların kardiyak ponksiyon ile kanları alınmış, sonra testis dokuları biyokimyasal ve histopatolojik incelemeler için ayrılmıştır. Hayvan ağırlıkları ve testis ağırlıkları ölçülmüştür.

5.5. Serum ACTH, CORT, FSH, LH ve Testosteron Düzeyinin Ölçülmesi

ELISA çalışması için tam kan örneğini içeren örnek toplama tüpünün 2500 rpm'de 5 dakika santrifüj edilerek serum örneği elde edilmiş olduğu belirtilmiştir. Serum örneğinin temiz bir 1.5 ml tüpe alınarak çalışma yapılana kadar -80 °C'de dondurulmuştur. Ayrılan serum örneklerinde HPA aksının bileşenleri olan ACTH ve kortikosteron düzeylerinin ölçülmüştür. Ayrıca, serum örneklerinde FSH, LH ve testosteron düzeylerinin üreticinin talimatlarına göre ELISA yöntemiyle ölçülmüştür.

Kullanılan ELISA kitlerinin tamamının “Yarışmalı (Competitive) ELISA” tespit yöntemine dayanmaktadır.. Kitlerle birlikte gelen mikrotitre plakanın kuyucuk yüzeylerinin önceden sabit miktarda hedef proteinle (ACTH, CORT, FSH, LH ve testosteron) kaplanmıştır Reaksiyon sırasında, numune veya standarttaki hedef protein ile katı faz destekleyici üzerindeki sabit miktarda hedef proteinin, hedef proteine spesifik biyotinlenmiş tespit antikoru üzerindeki bölgeler için yarışmıştır. Fazla konjugatın ve bağlanmamış numune ya da standartların plakadan yıkanmış olduğu, her mikroplaka kuyusuna HRP-Streptavidin (SABC) eklenerek inkübe edilmiştir. Ardından her bir kuyucuğa TMB substrat çözeltisinin eklenmiş olduğu, enzim-substrat reaksiyonunun bir asit çözeltisi eklenerek sonlandırılmış olduğu ve renk değişiminin 450 nm dalga boyunda spektrofotometrik olarak ölçülmüştür. Numunelerdeki hedef protein konsantrasyonunun, numunelerin Optik Dansite (OD) değerinin standart eğriyle karşılaştırılmasıyla belirlenmiştir. Hedef maddenin konsantrasyonunun OD450 değeriyle ters orantılıdır.

Plaka üzerinde standartların, numunelerin ve blank kuyucuklarının pozisyonları belirlenmiş ve ardından konumları kaydedilmiştir. Deneysel hataları azaltmak için her bir standart ve numunenin iki tekrar halinde çalışılmıştır. Standart, numune ve blank kuyucukları eklenmeden önce plakanın iki kez yıkama tamponu ile yıkanmıştır. Her bir standart kuyucuğuna farklı konsantrasyonlarda hazırlanan standartlardan 50 µl eklenmiştir, ayrıca blank kuyucuğuna 50 µl numune seyreltme tamponunun eklenmiştir. Ardından, her bir numune kuyucuğuna 50 µl serum örneğinin eklenmiştir. Standart ve serum örneklerinin eklenmesinin hemen ardından tüm kuyucuklara 50 µl biyotin etiketli antikor çalışma solüsyonunun eklenmiştir, iyice karışması için plakaya 1 dakika boyunca hafifçe vurulmuştur, ardından 37°C'de 45 dakika boyunca inkübe edilmiştir. İnkübasyonun ardından plaka ters çevrilerek kuyucuklar boşaltılmıştır. Her bir kuyucuğa 350 µl yıkama tamponunun eklenmiştir ve 1 dakika boyunca beklenmiştir. Kuyucuklardaki tüm sıvı atılmış ve yıkama adımının üç kez tekrar edilmiştir. Yıkama işleminin ardından her bir kuyucuğa 100 µl SABC çalışma solüsyonunun eklenmiştir, plakanın 37°C'de 30 dakika boyunca inkübasyona bırakılmıştır. İnkübasyonun ardından yıkama işlemi beş kez tekrar edilmiştir. Yıkama işleminin ardından her bir kuyucuğa 90 µl Tetrametilbenzidin (TMB) substrat eklenmiş ve 10 dakika karanlıkta 37°C'de inkübe edilmiştir. Renklenme gerçekleştikten sonra her bir kuyucuğa 50 µl durdurma çözeltisinin eklenmiştir. OD absorbansının bir mikroplaka okuyucuda 450 nm'de okutulmuştur. Her bir standart ve numune için çift okumaların ortalama OD450 değerinin hesaplanmıştır. Y eksenindeki her bir standart

için ortalama absorbans, X eksenindeki konsantrasyona karşı çizilerek standart eğrinin oluşturulmuştur. OD450 değerinin standart eğride yerine koyularak numune konsantrasyonunun hesaplanmıştır.

5.6. Sperm Sayısı, Hareketlilik, Morfoloji ve Canlılık Testi

Tüm gruplardaki sıçanların sol epididimis örnekleri diseke edildikten sonra Hepes eklenmiş Earle's Balanced Salts Solution içerisine alınmıştır. Epididimis dokularından semen incelemesi yapmak için epididimis küçük parçalara ayrılmıştır. Oluşan doku sıvı karışımı falcon tüplere alınmış ve çöktürme işlemi yapılmıştır. Beş dakika dokuları çöktürme işleminden sonra sonra üst kısımdaki süpernatant alınmıştır. Daha sonra alınan süpernatant, gradient yöntemi kullanılarak 18 dakika 1800 devir/dakikada santrifuj edilmiş ve süpernatant atılmıştır. Kalan örneğin üzerine sperm yıkama medyumu eklenerek 10 dakika 2000 devir/dakikada santrifuj edilmiş ve süpernatant kısmı atılmıştır. Elde edilen pellete fertilization mediumu eklenmiştir. Makler sayım kamarası üzerine bir damla damlatılarak ve 100 karedeki tüm spermler sayılarak milyonla çarpılmıştır. Kalan örnekler semen yayma yöntemi kullanılarak ince bir katman olacak şekilde yayılıp kurutulmuştur. Hücreleri hem fikse etmek hemde dehidrete etmek için etonol kullanılmıştır. Diff-Quik boyası kullanılarak boyanmıştır. Her preparatta 100 sperm seçilerek baş, boyun ve kuyruk anomalileri incelendi (Köroğlu ve ark., 2019).

Canlılık testi için Hyaluronan bağlanma testi (HBA) (BCT-HBA-10, CooperSurgical) kiti kullanılmıştır. Her preparatta 100 adet sperm değerlendirilmiştir. Bağlanmayan spermler canlılığını yitirmiş, bağlanan spermler canlı olarak tanımlanmıştır ve yüzde olarak hesaplanmıştır.

5.7. Işık Mikroskopik Preparasyon ve Histolojik Skorlama

Tüm gruplardan alınan sağ testislerin yarısı, ışık mikroskopik incelemeler için hazırlanmıştır. Dokular %10'luk nötral tamponlu formalin içerisinde 72 saat fikse edilmiştir. Yükselen alkol serilerinden (%70, %90, %96, %100) geçirilerek dehidrate edilerek, 2x10 dakika ksilende tutularak şeffaflaştırılmış, 60°C'lik etüvde parafinde gece boyunca bekletildikten sonra gömme cihazı ile kasetler içerisinde bloklanmıştır. Parafin bloklardan yaklaşık 4 µm kalınlığında alınan kesitlere morfolojik değerlendirme ve histopatolojik semikantitatif analiz yapabilmek için Hematoksilin ve Eosin (H&E) ve bazal membran değerlendirmesi için Periodik Asit Schiff (PAS) boyaları uygulanmıştır.

H&E ile boyalı kesitlerde, her bir kesitte 20 seminifer tübül x200 büyütmede değerlendirilmiştir. İlk seminifer tübül rastgele, diğer tübüller saat yönünde ilerleyerek seçilmiştir. Image J (NIH-USA) programı kullanılarak germinal epitel kalınlığı ölçülmüştür. Ayrıca, seminifer tübüller Tablo 2'de gösterildiği gibi modifiye Johnson skorlama metodu (Açıkel-Elmas ve ark, 2022) ile değerlendirilmiştir.

Tablo 2. Modifiye Johnson skorlaması (Açıkel-Elmas ve ark, 2022)

Skor	Histolojik bulgular
10	Tam spermatogenez
9	Hafif bozulan spermatogenez, birçok geç spermatid, organize olmayan epitel
8	Tübül başına beşten daha az spermatozoa, az sayıda geç spermatid
7	Spermatozoa yok, geç spermatid yok, birçok erken spermatid
6	Spermatozoa yok, geç spermatid yok, birkaç erken spermatid
5	Spermatozoa ve spermatid yok, birçok spermatosit
4	Spermatozoa ve spermatid yok, birkaç spermatosit
3	Sadece spermatogonyumlar
2	Germinal hücreler yok, sadece Sertoli hücreleri
1	Seminifer epitel yok

5.8. TUNEL Yöntemi

Apoptoz tayini için in situ DNA uç işaretleme yöntemi kullanılmıştır ve TUNEL kiti içerisindeki klavuzda yazılı olan işlemler sırasıyla uygulanmıştır (ApopTag Plus, In Situ Apoptosis Detection Kit, S7101, Millipore). Doku kesitleri, 3x5 dk ksilen, 2x5 dk %100 alkol, 3 dk %95 alkol, 3 dk %70 alkolde bekletilmiş ve 5 dk Fosfat Tamponlu Salin (PBS) ile çalkalanmıştır. Proteinlerin sindirilmesi için kesitler Proteinaz K (20µg/ml) ile oda ısısında 15 dk inkübe edildi ve 2x2 dk distile su ile çalkalanmıştır. Endojen peroksidazın maskelenmesi için kesitler PBS ile hazırlanmış %3'lük H_2O_2 ile 5 dk oda ısısında inkübe edilmiştir. PBS ile 2x5 dk yıkanmıştır. Lamların etrafı dikkatlice kurulanarak kesitlerin üzerine 15 µl dengeleyici tampon konulup, plastik lameller ile kapatılmış ve 30 dk oda ısısında inkübe edilmiştir. Plastik lameller kaldırılarak dokunun etrafı kurulanmış ve her lam üzerine 15 µl Tdt enzimi konulmuş ve tekrar plastik lameller ile kapatılmıştır. Nemli ortamda 37 ^{o}C etüvde 1 saat inkübe edilmiştir. Plastik lameller kaldırılarak kesitler durdurma/yıkama tamponu ile oda ısısında 10 dk yıkanmıştır. PBS ile 3x5 dk yıkanmıştır. Her kesit üzerine 13 µl Anti-Digoksigenin- Peroksidaz konulmuş ve üzerlerine plastik lameller kapatılarak oda ısısında 30 dk inkübe edilmiştir. Kesitler PBS ile 3x5 dk yıkanmiştir. Kesitlerin çevresi kurulandıktan sonra her kesit üzerine 15 µl 3,3'-diaminobenzidine (DAB) substrat solusyonu damlatılmıştır. Boyanma için oda ısısında 5 dk bekletilmiştir. Renk reaksiyonu oluşması gözlemlendikten sonra kesitler distile su ile yıkanmıştır. Kesitler Mayer Hematoksilin ile boyanarak zıt boyaması yapılmış, %96 alkolde 2x2 dk bekletildikten sonra kurumaya bırakılmıştır. Kuruma gerçekleştikten sonra entellan ile kapatılmıştır. Boyalı kesitlerde 20 seminifer tübül incelenerek, 3 veya daha fazla TUNEL pozitif hücre içeren seminifer tübüller sayılmıştır. Apoptotik indeks, 3 veya daha fazla TUNEL pozitif hücre içeren seminifer tübül sayısının toplam seminifer tübül sayısına oranlanmasıyla bulunmuştur (Köroğlu ve ark, 2019).

5.9. PCNA İmmunohistokimyası

Deney gruplarından alınan sağ testislerin yarısı PCNA immunohistokimyası için %10'luk nötral tamponlu formalin içerisinde 72 saat fikse edilmiştir. Pozitif şarjlı lamlara alınan 4 µm kalınlığında parafin kesitler 1 gece boyunca 37°C'lik etüvde bekletildikten sonra, deparafinize etmek amacıyla ksilende 3x5 dakika tutulup, %96'lık alkolde 2 kere 10 dakika bekletildikten sonra endojen enzim blokajı yapmak için metanol ile hazırlanmış %3'lük hidrojen peroksitte 20 dakika bekletilmiştir. Önce musluk suyu sonra distile suda yıkama işleminden sonra antijen

geri kazanımı için ısıtılmış sitrat tamponda 20 dakika 300 W mikrodalgaya maruz bırakılmıştır. Oda ısısında 20 dakika soğumaya bırakılan kesitler PBS ile 2 kere 5 dakika yıkandıktan sonra bloklama solüsyonunda 10 dakika bekletilmiştir. Fare anti-PCNA biotinlenmiş sekonder antikorda (kullanıma hazır, Invitrogen PCNA staining kit cat. no.93-1143) 1 gece +4 °C'de ve nemli ortamda bekletilmiştir. Kesitler 3 kere 2'şer dakika PBS'te yıkandıktan sonra 10 dakika streptavidin peroksidazda (Invitrogen, kullanıma hazır) 10 dakika bekletilmiştir. Tekrar 3 kez 2'şer dakika PBS ile yıkandıktan sonra, DAB kromojeninde 5 dakika bekletilerek renk reaksiyonu mikroskopta gözlenmiştir. Distile suda yıkanan kesitlere Mayer Hematoksilin ile zıt boyama yapılmıştır. Musluk suyu ve distile su ile yıkamanın ardından 2 kere 2'şer dakika %96'lık alkolde bekletilen kesitler kurutuldıktan sonra entellan ile kapatılmıştırtır. Proliferasyon indeksi her kesitte en az 20 seminifertübül incelenerek ve her bir seminifertübülde PCNA pozitif hücre sayısı toplam hücre sayısına bölünerek belirlenmiştir (Köroğlu ve ark, 2019).

5.10. NOX-2 İmmünohistokimyası

Dokularda NOX-2 ekspresyonunu değerlendirmek amacıyla peroksidaz konjuge polimerik immünohistokimya boyama yöntemi kullanılmıştır. Bu yöntemde; parafine gömülü dokulardan, pozitif şarjlı lamlara 3 µm kalınlığında kesitler alınarak 37º C' de 1 gece deparafinize edilmiştir. Kesitler 3 ayrı ksilende 5'er dakika ve iki ayrı %96 etanolde 10'ar dakika bekletilerek hidrate edilmiştir. Endojen peroksidaz aktivitesi, metanolde hazırlanmış %3 H2O2 çözeltisi ile 20 dakika süreyle baskılanmıştır. Maskelenen antijenleri açığa çıkarmak amacıyla, kesitlere mikrodalga fırında 200 W güçte sitrat tampon çözeltisi (pH 6,0) ile 20 dakika ön işlem uygulanmıştır. Oda ısısında soğutulan lamlar iki ayrı PBS'te 5'er dakika yıkanmıştır. Nonspesifik boyanmayı engellemek amacıyla dokulara protein blokaj çözeltisi (EXPOSE Rabbit spesific HRP/DAB detection IHC kit, Abcam, Cambridge, UK) damlatılmış ve 10 dakika bekletilmiştir. Blokajın ardından kesitlere 1: 100 dilüsyon oranında tavşan anti-NOX-2/gp91phox (bs-3889R, Bioss Inc, Massachusetts, USA) antikoru damlatılarak 4-8º C' de 1 gece inkübe edilmiştir. Kesitler 3 kere 2'şer dakika PBS'te yıkandıktan sonra 10 dakika streptavidin peroksidazda (Invitrogen, kullanıma hazır) 10 dakika bekletilmiştir. Tekrar 3 kez 2'şer dakika PBS ile yıkandıktan sonra, DAB kromojeninde 5 dakika bekletilerek renk reaksiyonu mikroskopta gözlenmiştir. Distile suda yıkanan kesitlere Mayer Hematoksilin ile zıt boyama yapılmıştır. Musluk suyu ve distile su ile yıkamanın ardından 2 kere 2'şer dakika %96'lık alkolde bekletilen kesitler kurutuldıktan sonra entellan ile kapatılmıştır. Kesitler

fluorensan eklentili Olympus BX51 mikroskopu (Tokyo, Japonya) ile görüntülenmiş ve Olympus DP72 kamera (Tokyo, Japonya) ile fotoğraflanmıştır. NOX-2 immünoreaktivite yoğunluğu Image J programı (1.44 yazılımı, National Institutes of Health) kullanılarak hesaplanmıitır (Coşkunlu ve ark, 2024).

5.11. ZO-1 immünhistokimyası

Parafin kesitler 1 gece boyunca 37°C'lik etüvde bekletildi. Deparafinize etmek amacıyla ksilende 3x5 dakika tutulmuştur. Saf alkol ve %96'lık alkolde 10 dakika bekletildikten sonra metanol ile hazırlanmış %3'lük hidrojen peroksitte 20 dakika bekletilerek endojen enzim blokajı yapılmıştır. Önce çeşme suyu sonra distile suda yıkama işleminden sonra antijen geri kazanımı için etilen diamin tetra asetik asid (EDTA) tamponunda 20 dakika 200 W mikrodalgaya maruz bırakılmıştır. Oda ısısında soğutulan kesitler PBS ile 3 kez 5'er dakika yıkandıktan sonra bloklama solüsyonunda 10 dakika bekletilmiştir. Kesitler, tavşan anti-ZO-1 primer antikorunda (1:100) 1 gece boyunca 4°C'de bekletilmiştir. PBS'de 3 kez 5'er dakika yıkandıktan sonra biotinlenmiş sekonder antikorda 370C'de 30 dakika bekletildikten sonra PBS ile yıkandı ve streptavidin peroksidazda 10 dakika tutulmuştur. PBS ile yıkanma sonrası AEC kromojeninde (20 µl AEC kromojen + 1 ml AEC substrat tamponu) 15 dakika bekletilmiştir. Distile suda yıkama işleminden sonra, kesitler gliserin jel ile kapatılmıştır.

5.12. Western Blotlama

Kan testis bariyeri proteinleri olan klaudin-11 ve okludin protein miktarları Western blotlama tekniği ile ölçülmüştür. Western blotlama çalışması için protein izolasyon protokolünün aşağıdaki şekilde gerçekleştirilmiştir. 100 mg ağırlığında testis doku örneğinin 1X PBS ile 3 kez yıkanmıştır. Yıkanan dokunun bistüri ile küçük parçalara ayrılmıştır. Parçalanan dokuların içerisinde 1 ml ProtinEx Total Protein Extraction Solution (GeneAll, Cat No: 701-001) ve çelik bilyeler bulunan 1.5 ml tüpe alınmıştır. Tüp içerisine alınan örneklerin 1 dakika boyunca vortekslenerek homojenize edilmiştir. Homojenizasyon sonrasında örneklerin buz üzerinde 5 dakika inkübe edilmiştir. Homojenize edilen örneklerin 16000 rpm'de +4 °C'de 15 dakika santrifüj edilerek süpernatant örneği elde edilmiştir. Süpernatant örneğin temiz bir 1.5 ml tüpe alınmış ve çalışma yapılana kadar -80 °C'de dondurulmuştur.. Protein miktar ölçümünün Qubit® Protein Assay Kits (Thermo Fisher Scientific, Cat No: Q33211) kiti kullanılarak, üretici talimatlarına uygun bir şekilde Qubit® 3.0 Fluorometer cihazı (Thermo Fisher Scientific, Cat No: Q33216) ile gerçekleştirilmiştir. Örnek başına 1 µl Protein Reagent üzerine 199 µl Protein

Buffer eklenerek çalışma solüsyonu hazırlanmış, 190 µl çalışma solüsyonu üzerine 10 µl standart eklenerek farklı konsantrasyonlarda standart solüsyonlar elde edilmiştir. Standart solüsyonlarının Qubit cihazında okutularak standart eğrisi oluşturulmuştur. Standart eğri elde edildikten sonra, 10 µl örnek üzerine 190 µl çalışma solüsyonu eklenerek Qubit cihazında okutulmuş ve örneklerin protein konsantrasyonları belirlenmiştir. Protein örneklerinin denatüre edilmesi için (100 µg) üzerine 4X NuPAGE LDS Sample Buffer (Thermo Fisher Scientific, Cat No: NP0004) (5 µl), 10X NuPAGE Sample Reducing Agent (Thermo Fisher Scientific, Cat No: B0004) (2 µl) ve toplam hacmi 20 µl'ye tamamlamak için distile su eklenmiştir. Hazırlanan karışım 70 °C'de 10 dakika inkübe edilmiş ve ardından 2 dakika buz üzerine alınmıştır. XCell SureLock dikey jel sistemi tankına (Invitrogen) yerleştirilmiştir. %4-12'lik Bis-Tris gradient jelinin (Invitrogen, NuPAGE 4-12% Bis-Tris Gel, Cat: NP0321PK2) plastik ambalajından çıkarılmış, jel kaseti üzerinde yer alan beyaz bant sökülmüş ve jel kuyucuklarını bozmadan jel tarağı dikkatlice çıkarılmıştır. 20X MES Running Buffer'dan (ThermoFisher, B0002) 50 ml alınarak üzerine 950 ml distile su eklenip 1X MES buffer'a sulandırılmıştır. Buffer Core üzerine eklenecek olan 200 ml 1X MES Running Buffer içerisine 500 µl NuPAGE™ Antioxidant (Invitrogen, NP0005) eklendiği ve Buffer Core içerisine eklenmiştir. Tankın içerisine Buffer Core dışına 600 ml 1X MES Running Buffer eklenmiştir. Örnekler yüklenmeden önce kuyucuklar temiz pipet uçlarıyla pipetaj yapılarak temizlenmiştir. Jel kasetinde yer alan kuyucuklardan en baştaki ve sondakine 5 µl marker (Prime-Step™ Prestained Broad Range Protein Ladder, Biolegend, Cat No: 773301) yüklenmiş ve kalan kuyucuklara hazırlanmış protein örneklerinden 20 µl (100 µg) yüklenmiştir. Dikey elektroforez sistemi güç kaynağı elektrot kabloları ile bağlanmıştır. Güç kaynağının jel üretici firmasının önerileri doğrultusunda 200 Volt, 135 Amper elektrik ortamında 35 dakika çalıştırılmıştır. Yürütme işlemi sonunda jel güç kaynağı ve dikey jel sisteminin elektrot kabloları güç kaynağından çıkarılmıştır. Jel sıkıştırma aparatı çıkarılmış, ardından jel kaseti çıkarılıp jel bıçağı kullanılarak kenar bağlantıları koparılarak açılmıştır. Jelin, tarağın olduğu kısımlar ve alt tarafında yer alan kalın jel kısmı kesilerek uzaklaştırılmıştır. Jel, içerisinde distile su bulunan bir kaba dikkatlice alınmıştır. Blotlama kısmında iBlot Gel Transfer Sistemi kullanılmış ve iBlot Transfer Stack Nitrocellulose (NC) kiti (Invitrogen, IB301001) kullanıltır. Nitrojel membran üzerine dikkatlice jel yerleştirilmiş ve jel üzerine filtre kağıdı konulmuştur. Katot stack'in dikkatlice yerleştirilmiş ve hava kabarcıkları roller yardımıyla uzaklaştırıltır. P3 programının seçilmiş ve 7 dakikalık sürede işlemin tamamlanmıştır. Nitroselüloz membranın distile su içerisine alınmıştır. Bloklama işleminde %0.1 Tween-20 içeren PBS-T solüsyonuna %5 oranında Bovine Serum

Albumin (BSA) eklenmiş bloklama solüsyonu hazırlanmıştır. Bloklama solüsyonu 10 ml'sinin nitroselüloz membran içerisine alınarak oda sıcaklığında shaker yardımıyla hafifçe çalkalanarak 1 saat boyunca inkübe edilmiştir. Bloklama solüsyonu uzaklaştırılmış ve membranın PBST içerisinde 3 kez 5 dakika süreyle çalkalanarak yıkanmıştır. Antikorlar%5 BSA-PBST ile sulandırılmış ve membranın 10 ml dilüe edilmiş primer antikor içerisinde gece boyunca +4 °C'de inkübe edilmiştir. Ertesi gün oda sıcaklığında 2 saat daha inkübasyona devam edilmiştir. Primer antikor uygulama işlemi sonrası membranın PBST ile tekrar 3 kez 5 dakika süreyle çalkalanarak yıkanmıştır.

Tablo 3. Kullanılan antikorlar ve sulandırma oranları.

Marka	Cat No	Host	Antikor İsmi	MW	Dilüsyon Oranı
Bt-Laboratory	BT-AP01840	Rabbit	Claudin-11 Polyclonal Antibody	21kDa	1:2000
FineTest	FNab00869	Rabbit	anti- beta actin antibody	42kDa	1:5000
FineTest	FNab05957	Rabbit	anti- Occludin antibody	59kDa	1:2000

Sekonder antikor (Goat-anti-rabbit IgG (H+L), HRP conjugate, Advansta, Cat No: R05072-500) bloklama solüsyonu (%5BSA-PBST) kullanılarak üreticinin talimatları doğrultusunda 10.000 kat sulandırılmıştır. 10.000 kat sulandırma yapmak için 1 µl sekonder antikor üzerine 9.999 µl %5BSA-PBST eklenmiştir. Yıkama solüsyonu uzaklaştırıldıktan sonra membran 10 ml dilüe edilmiş sekonder antikor içerisinde oda sıcaklığında 1 saat inkübe edilmiştir. Primer antikor uygulama işlemi bittikten sonra bloklama solüsyonu uzaklaştırılmıştır. Daha sonra membran PBST içerisinde 3 kere 5dk shaker içerisinde hafifçe çalkalanarak yıkanmıştır. Yıkama işlemi bittikten sonra membranlar 6 ml ECL Solüsyonu (NZY Supreme ECL HRP Substrate, Nzytech, Cat No: Mb19301) içerisinde alınarak görüntüleme cihazına (ChemiDoc-It2, UVP) yerleştirilmiştir. Cihaza yerleştirilen membranlar ECL solüsyonu içerisinde 1 dk inkübe edildi görüntüler alınıştır. Western blotlama sonucunda her bir örnek için elde edilen hedef protein bant yoğunluğu önce referans protein (anti- beta actin antibody) bant yoğunluğuna göre normalize edilmiştir. Ardından kontrol grubuna göre normalizasyon yapılarak gruplar arası hedef proteinlerin ekspresyon oranları tespit edilmiştir.

5.13. qRT-PCR ile Gen Analizi

mRNA izolasyonu için GeneAll, RiboEx, 301-001 / Hybrid-R, 305-101 markası, adı ve katalog numarası verilen materyaller kullanılmıştır. 100 mg ağırlığında testis doku örneği 1X PBS ile 3 kere yıkanmıştır. Yıkanan doku bistüri ile küçük parçalara ayrılmıştır. Parçalanan dokular içerisinde 1 ml RiboEx Total RNA Isolation Solution (GeneAll, Cat No: 301-001) ve çelik bilyeler olan 1.5 ml tüp içerine alınmıştır. Tüp içerisine alınan örnekler 1 dk. boyunca vortekslenerek homojenize edilmiştir. Homojenizasyon sonrasında örnekler oda sıcaklığında 5 dakika inkübe edilmiştir. Karışım 11.000rpm, 10 dk., 4°C koşullarında santrifüj yapılmış ve süpernatant başka bir tüpe aktarılmıştır. Karışım üzerine 200 µL kloroform eklenmiştir karıştırılmış, 2 dk. inkübe edilmiştir. +4°C de 12.000×g'de 15 dk santrifüj yapılmıştır. Süpernatant temiz bir tüpe alınmıştır. Süpernatantın hacmi kadar RB1 Buffer eklenmiştir. Pipetaj yapılarak karıştırılmıştır. 700 µL karışım kolona aktarılmıştır. 10.000×g'de 30 sn. santrifüj yapılmıştır. Collection tüp yenisi ile değiştirildi. Karışımdan kalan miktar olması durumunda 7-8 işlemler tekrarlanmıştır. Kolon üzerine 500 µL SW1 Buffer eklenmiştir. 10.000×g de 30 sn. santrifüj yapılmıştır. Collection tüp yenisi ile değiştirilmiştir. Kolon üzerine 500 µL RNW Buffer eklenmiştir. 10.000×g de 30 sn. santrifüj yapılmıştır. Collection tüp yenisi ile değiştirildmiştir. Kolon içinde kalan yıkama solüsyonlarını uzaklaştırmak için 10.000×g de 1 dk. santrifüj yapılmıştır. Daha sonra kolon temiz bir tüpe alınmıştır. Kolon üzerine 50 µL RNase-free su eklenmiş ve 1dk. oda sıcaklığında bekletilmiştir. Sonra 10.000×g de 1 dk. santrifüj yapılarak elde edilen mRNA örneklerinden cDNA eldesi aşamasına geçildi. mRNA izolasyonu sonrasında cDNA sentezi aşamasına geçilmiştir. cDNA sentezi için Wizbio, WizScript™ cDNA Synthesis Kit (High Capacity), W2211 markalı, adı ve katalog numaralı kit kullanılmıştır. cDNA sentezi için mastermix hazırlandıktan sonra reverse transkripsiyon reaksiyonuna geçilmiştir (Tablo 4). Elde edilen cDNA örnekleri qRT-PCR aşamasına kadar -80°C sıcaklıkta dondurulmuştur. cDNA elde edildikten sonra qRT-PCR aşamasına geçilmiştir. qRT-PCR için Wizbio, WizPure™ qPCR Master (SYBR), W1711 markası, adı ve katalog numarası olan kit kullanılmıştır.

Tablo 4. cDNA sentezi için kullanılan mastermix bilgileri aşağıdaki tabloda belirtilmiştir.

Bileşen	Hacim
10X Reaction Buffer	2 µl
20X dNTP mix	1 µl
Random hexamer	2 µl
WizScript™ RTase	1 µl
RNase Inhibitor	0.5 µl
RNase free Water	3.5 µl
RNA sample	10 µl
Total	20 µl

Tablo 5. cDNA sentezi için kullanılan reverse transkripsiyon reaksiyonunun koşulları aşağıdaki tabloda belirtilmiştir.

	Step 1	**Step 2**	**Step 3**	**Step 4**
Sıcaklık (°C)	25	37	85	4
Süre	10 dk.	120 dk.	5 dk.	-

Mastermix (Tablo 4.) hazırlandıktan sonra Real-Time qPCR reaksiyonuna geçilmiştir. Real-Time qPCR için kullanılan reaksiyon koşulları aşağıdaki tabloda belirtilmiştir. Real-Time qPCR reaksiyonu Applied Biosystems™ 7500 Fast Real-Time PCR cihazında gerçekleştirilmiştir. mRNA ekspresyonları kantitasyonu ACTB transkripti referans olarak kullanılıp kontrol gurubuna göre normalize edilmiştir. Relatif kantifikasyon hesaplamasında "ΔΔCt Yöntemi" kullanılmıştır. ΔΔCt hesaplaması aşağı açıklandığı şekilde gerçekleştirilmiştir. Hem hedef grupta hem de referans grupta her bir örneğin hem hedef mRNA hem de referans mRNA için Real-Time PCR sonucunda Ct değerleri elde edilmiştir. Teknik tekrarlı çalışmalarda Ct değerlerinin ortalaması alınarak hesaplamaya devam edilmiştir. Hedef grupta hedef mRNA Ct değerinden referans RNA Ct değeri çıkarılarak hedef grup ΔCt değerleri elde edilmiştir. Referans grupta hedef mRNA Ct değerinden referans RNA Ct değeri çıkarılarak referans grup ΔCt değerleri elde edilmiştir. Hedef grup ΔCt değerlerinden referans grup ΔCt değerleri çıkarılarak ΔΔCt değerleri elde edilmiştir. ΔΔCt değerleri $2^{-\Delta\Delta Ct}$ şeklinde işleme alınarak kat değişimi (Fold Change) hesaplanması yapılmıştır. Fold Change değeri 1'in üzerinde çıkması durumunda hedef grubu mRNA ekspresyonunun referans grubun mRNA ekspresyonuna göre relatif olarak artış gösterdiği şeklinde yorumlanmıştır. Fold Change değeri 1'in altında çıkması durumunda ise hedef grubu mRNA ekspresyonunun referans grubun mRNA ekspresyonuna göre relatif olarak azalış gösterdiği şeklinde yorumlanmıştır (Şekil 8).

Tablo 6. Ekpresyon analizi için kullanılan primer bilgileri aşağıdaki tabloda belirtilmiştir.

Primer Adı	Primer Dizisi	RefSeq	Amplikon
CLAUDIN-11-F	ACATCCTCATCCTCCCTGGTTA	NM_053457.3	113bp
CLAUDIN-11-R	TCGGATACAGGGGAGAACTGT		
ZO-1-F	AGATAGCCCTGCAGCCAAAG	NM_001106266.1	176bp
ZO-1-R	CAATGCGGCGATAAACGTCC		
TNP-1-F	GGGCGATGATGCAAGTCG	NM_017056.2	91bp
TNP-1-R	GTTGCTGCCTGGTGTAGTTTG		
ACTB-F	CCGCGAGTACAACCTTCTTGC	NM_031144.3	74bp
ACTB-R	TATCGTCATCCATGGCGAACTGG		

Tablo 7. Real-Time qPCR için kullanılan mastermix bilgileri aşağıdaki tabloda belirtilmiştir.

MasterMix Bileşenleri	Hacim
2X MasterMix (with SYBR-Green)	10 µl
ROX Dye	1 µl
Forward Primer (10 µM)	1 µl
Reverse Primer (10 µM)	1 µl
cDNA Template	4 µl
RNase-Free Distilled Water	3 µl
TOPLAM	20 µl

Tablo 8. Real-Time qPCR için kullanılan reaksiyon koşulları

PCR Step	Sıcaklık (°C)	Süre	Döngü
Initial Denaturation	95	300 sn.	1
Denature	95	15 sn.	40
Anneal	60	60 sn.	

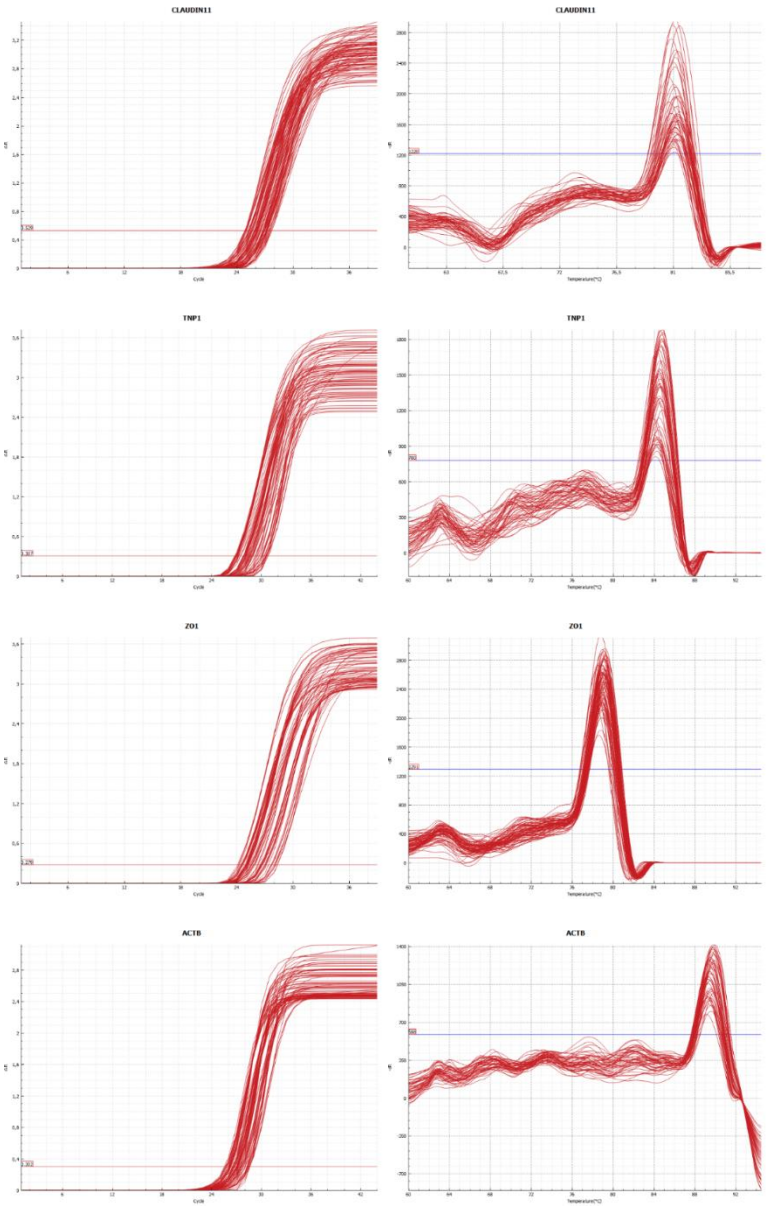

Şekil 8. qRT-PCR çalışmasında gözlenen amplifikasyon ve erime eğrisi grafikleri.

5.13. Testis Malondialdehit Düzeyi Tayini

Dokuda malondialdehit (MDA) tayini, Beuge yöntemine göre yapılmıştır (Beuge ve Aust, 1978). MDA tayininde GSH tayini için hazırlanan %10'luk homojenatlar kullanılmıştır, 1 ml %0,375 tiyobarbitürik asit (TBA) ile karıştırılıp 15 dakika kaynar su banyosuna bırakılmıştır. Tüpler oda sıcaklığında soğutulduktan sonra 10 dakika 3000 devir/dakikada santrifüj edilmiştir. Üst faz alınarak oluşan rengin absorbansı spektrofotometrede 532 nm'de okunmuştur.

5.14. Testis Glutatyon Düzeyi Tayini

Dokuda glutatyon **(**GSH) tayini Ellman yöntemine göre yapılmıştır (Beutler, 1975). Dekapitasyondan hemen sonra çıkarılan testisler serum fizyolojik ile yıkandıktan sonra filtre kâğıdı ile kurutulmuş ve tartılmıştır. Homojenizatörde (Ika Werk) buz üstünde 150 mM KCl çözeltisiyle %10'luk homojenatı hazırlanmıştır, 0,4 mL %10'luk homojenata 0,2 mL %20'lik Trikloroasetik asit (TCA) eklenerek karıştırılmıştır, 15 dakika 3000 devir/dakikada santrifüj edilmiştir. Üst fazda GSH çalışılmış, çökelti atılmış, 1 ml 0,3 M Na2HPO4 + 0,05 ml Ellman çözeltisi ilave edilerek karıştırılmış, 5 dakika bekletilmiş ve oluşan rengin absorbansı spektrofotometrede 412 nm'de okunmuştur.

5.15. Doku Miyeloperoksidaz Aktivitesi Tayini

Dokuda miyeloperoksidaz (MPO) tayini Hillegass yöntemi ile yapılmıştır (Hillegass ve ark., 1990). Dekapitasyondan hemen sonra çıkarılan testis dokuları kan ve çevre artıklarından temizlenmesi için serum fizyolojik ile yıkandıktan sonra filtre kâğıdı ile kurutulmuştur ve tartılmıştır. Testis dokusu 50 mM K_2HPO_4 (pH:6) ile homojenize edilmiş, %10'luk homojenat hazırlanmış, 3 mL %10'luk doku homojenatı 41400 g de 4 °C'de 10 dakika santrifüj edilmiştir. Üst faz atıldı, çökeltiye 3 mL %0,5'lik hekzadesiltrimetil-amonyum bromid (HETAB) eklenerek homojenizasyonu yapıldı, 3 kez donduruldu – çözündürüldü – sonike edildi, 41400 g de 4 °C'de 10 dakika santrifüj edildi, 0,3 mL üst faz ile çalışılmıştır. Bu aşamadan sonraki işlemler 37 °C'lik su banyosunda yapılmıştır. 0,2 mL %2'lik sodyum azid ile renk reaksiyonu durdurulmuştur. 37°C lik su banyosundan alınmıştır ve karıştırılmıştır. Oda sıcaklığında bekletilmiştir, 3000 devir/dakikada 10 dakika santrifüj edilmiştir. Üst faz alınarak oluşan rengin absorbansı spektrofotometrede 460 nm'de okunmuştur.

5.16. İstatistiksel Analiz

Tüm veriler ortalama ± standart sapma (SD) olarak ölçülmüştür ve istatistiksel anlamlılık grup çiftleri için karşılaştırılırken tek yönlü ANOVA yöntemi ve ardından Tukey post hoc testi kullanılarak belirlenmiştir. $p < 0,05$ istatistiksel olarak anlamlı kabul edilmiştir.

6. BULGULAR

6.1. Vücut ve Testis Ağırlığı

Kontrol grubu ile diğer gruplar karşılaştırıldığında vücut ağırlıklarında istatiksel olarak anlamlı bir değişiklik gözlenmemiştir (Şekil 10).

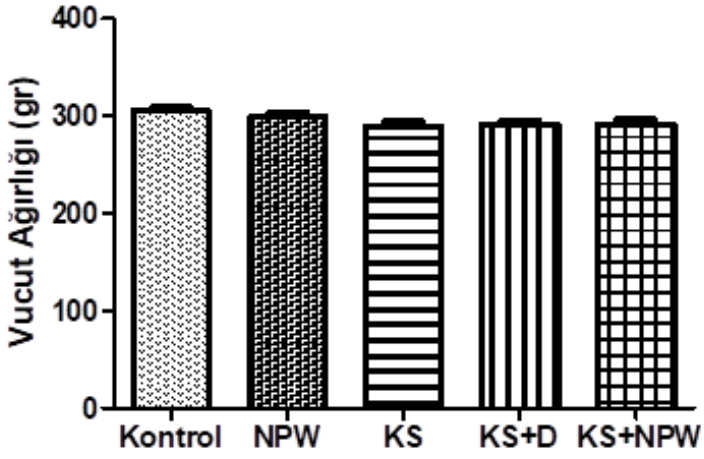

Şekil 9. Deney gruplarının sıçan ağırlıkları grafiği.

Kontrol grubu ile diğer gruplar karşılaştırıldığında testis ağırlıklarında istatiksel olarak anlamlı bir değişiklik gözlenmemiştir (Şekil 9).

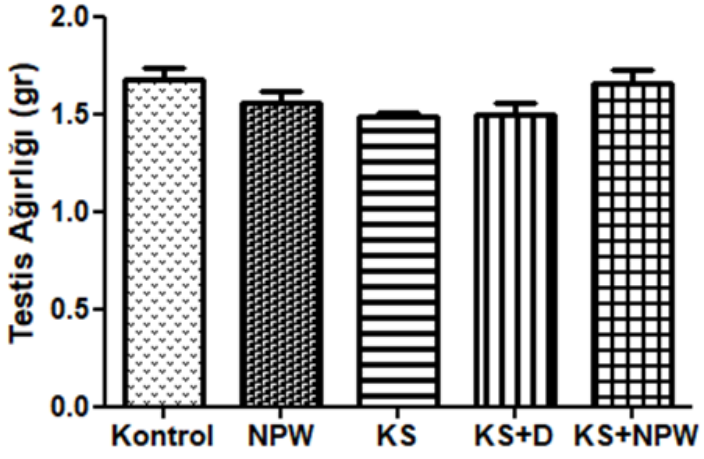

Şekil 10. Deney gruplarının sıçan testis ağırlıkları grafiği.

6.2. Kuyruktan Asma Bulguları

Kuyruktan asma testi analizleri sonucunda, kontrol grubu ile KS grubu ($p<0,001$) karşılaştırıldığında hareketsiz kalma süresinde (sn) istatistiksel olarak artış görülmüştür. KS grubu ile KS+D grubu ($p<0,01$) ve KS+NPW grubu ($p<0,01$) karşılaştırıldığında istatistiksel olarak düşüş ($p<0,01$) gözlenmiştir (Şekil 11).

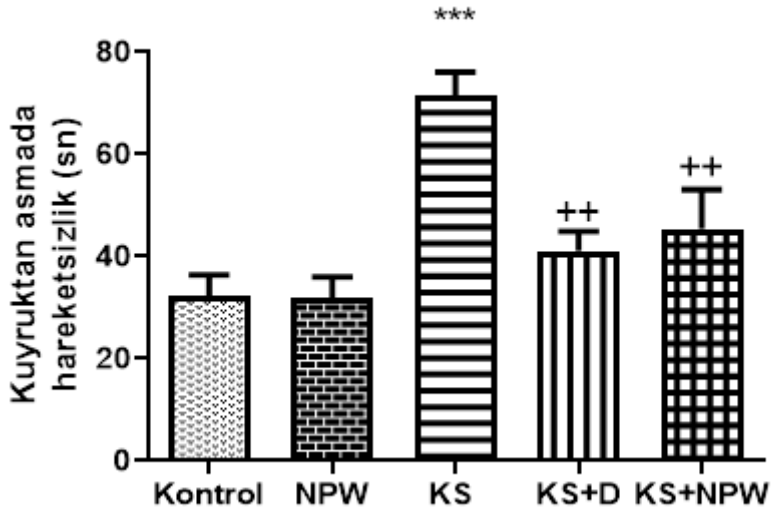

Şekil 11. Deney gruplarındaki sıçanların kuyruktan asma testinde hareketsiz kalma süreleri (sn). *** $p<0,001$: Kontrol grubu ile karşılaştırıldığında, ++ $p<0,01$: Kronik stres (KS) grubu ile karşılaştırıldığında.

6.3. Serum Hormon Düzeyleri

Serum örneklerinde HPA aksının bileşenleri olan ACTH ve CORT düzeyleri ve LH, FSH, testesteron seviyeleri ELISA yöntemi ile ölçülmüştür.

ACTH düzeyi, kontrol grubuyla karşılaştırıldığında, KS grubunda ($p<0,001$) anlamlı bir şekilde arttığı gözlenmiştir. KS grubuyla karşılaştırıldığında, KS+NPW grubunda ($p<0,001$) ve KS+D grubunda ($p<0,001$) CORT düzeylerinde anlamlı bir azalma gözlenmiştir (Şekil12A).

CORT düzeyi, kontrol grubuyla karşılaştırıldığında, KS grubunda ($p<0,001$) anlamlı bir şekilde arttığı gözlenmiştir. KS grubuyla karşılaştırıldığında, KS+NPW grubunda ($p<0,01$) ve. KS+D grubunda ($p<0,001$) CORT düzeylerinde anlamlı bir azalma gözlenmiştir (Şekil 12B).

FSH seviyesi kontrol grubuyla karşılaştırıldığında, KS grubunda (p<0,001) anlamlı şekilde azaldığı gözlenmiştir. KS grubuyla karşılaştırıldığında, KS+NPW grubunda (p<0,01) ve KS+D grubunda (p<0,001) FSH seviyelerinde anlamlı bir artış gözlenmiştir (Şekil 13A).

LH seviyesi kontrol grubuyla karşılaştırıldığında, KS grubunda (p<0,001) anlamlı şekilde azaldığı gözlenmiştir. KS grubuyla karşılaştırıldığında, KS+NPW grubunda (p<0,001) ve KS+D grubunda (p<0,001) LH seviyesiyde anlamlı bir artış gözlenmiştir (Şekil 13B).

Testosteron seviyesi kontrol grubuyla karşılaştırıldığında, KS grubunda (p<0,001) anlamlı şekilde azaldığı gözlenmiştir. KS grubuyla karşılaştırıldığında, KS+NPW grubunda (p<0,01) ve KS+D grubunda (p<0,001) testosteron seviyesinde anlamlı bir artış gözlenmiştir (Şekil 13C).

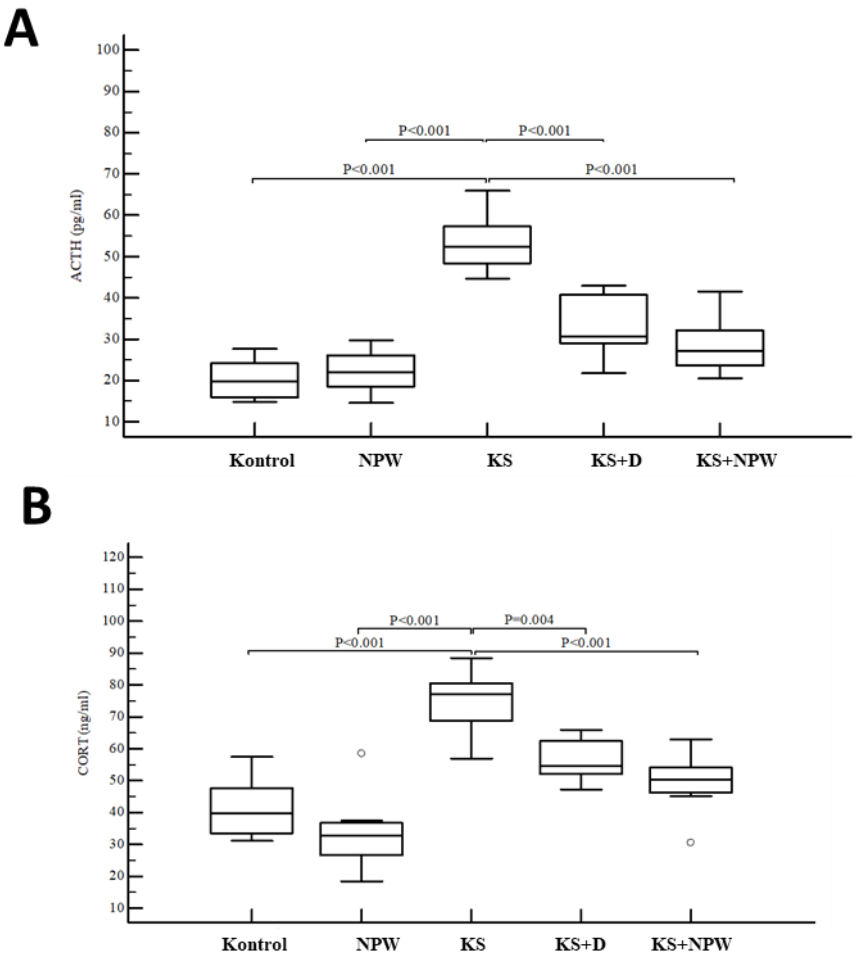

Şekil 12. Deney gruplarında serum ACTH (A) ve kortikosteron (CORT, B) düzeyleri.

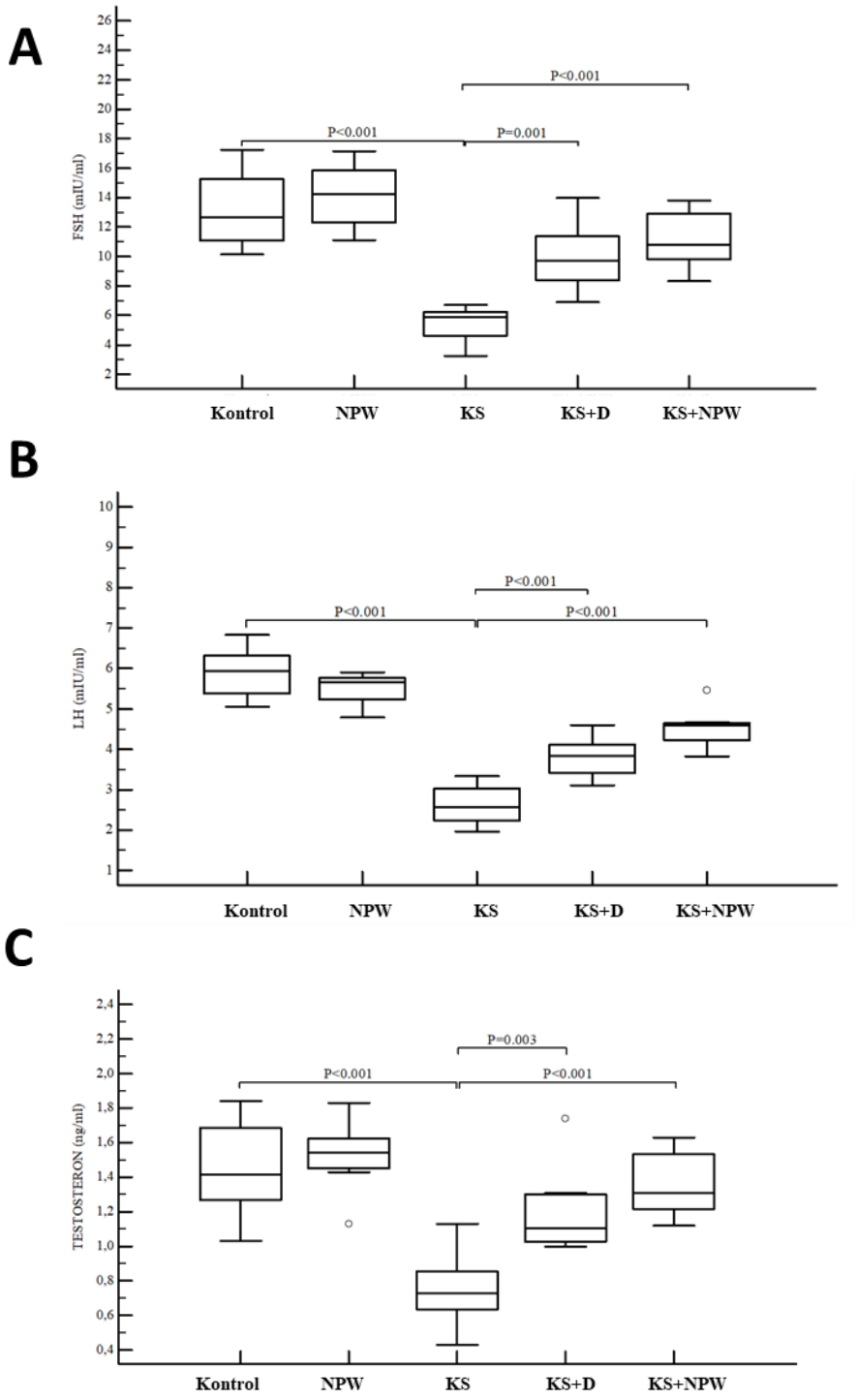

Şekil 13. Deney gruplarında serum FSH (A), LH (B) ve testosteron (C) düzeyleri.

6.4. Sperm Parametrelerinin Değerlendirilmesi

6.4.1. Sperm sayısı bulguları

Kontrol grubu ile KS grubu karşılaştırıldığında sperm sayısının istatistiksel olarak azaldığı ($p<0,01$) görülmüştür. KS grubuyla kıyaslandığında ile KS+D grubunda ($p<0,05$) ve KS+NPW grubunda ($p<0,05$) sperm sayısında artış gözlenmiştir (Şekil 14).

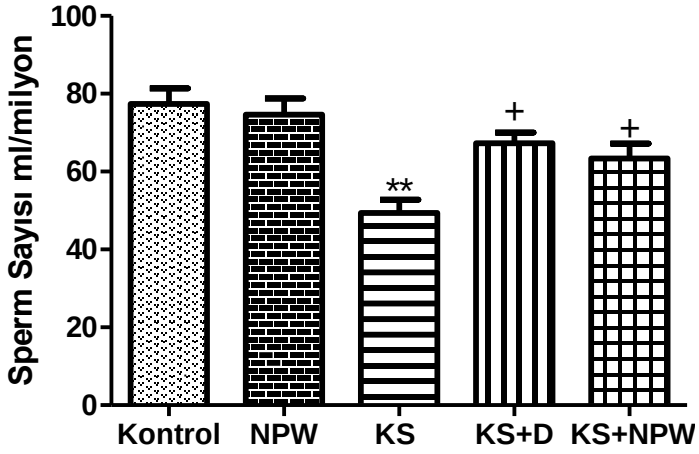

Şekil 14. Deney gruplarının sıçan sperm sayısı grafiği. ** $p<0,01$: Kontrol grubu ile karşılaştırıldığında; + $p<0,05$: Kronik stres grubu ile karşılaştırıldığında.

6.4.1. Sperm hareketlilik bulguları

Kontrol grubu ile karşılaştırıldığında KS grubunda hareketli sperm oranının (%) istatistiksel olarak azaldığı ($p<0,05$) görülmüştür. KS grubu ile KS+D ve KS+NPW grupları karşılaştırıldığında istatistiksel anlamlılık olmamakla birlikte artış gözlemlenmiştir (Şekil 15).

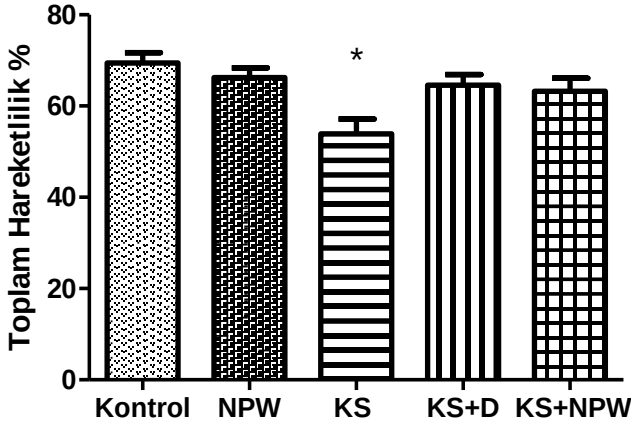

Şekil 15. Deney gruplarının toplam hareketlilik oranı (%) grafiği. *p<0.05: Kontrol grubu ile karşılaştırıldığında.

6.4.2. Sperm canlılık testi bulguları

Canlılık testi değerlendirmesi HBA testi yapılmıştır. Kontrol grubu ile karşılaştırıldığında KS grubunda canlı sperm oranının (%) istatistiksel olarak azaldığı ($p<0,05$) görülmüştür. KS grubu ile KS+D ve KS+NPW grupları karşılaştırıldığında istatistiksel olarak anlamlı olmamakla birlikte artış gözlemlenmiştir (Şekil 16).

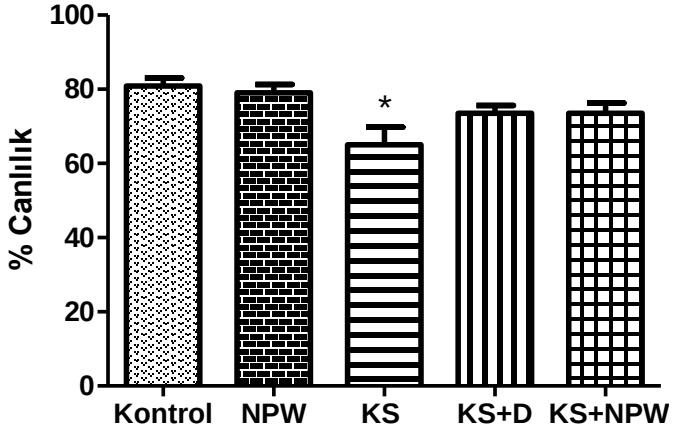

Şekil 16. Deney gruplarının canlılık oranı grafiği. *p<0,05: Kontrol grubu ile karşılaştırıldığında.

6.4.3. Sperm morfoloji analizi

Kontrol ve NPW grubu spermlerinde normal morfolojide spermler görülmüştür. Bunun yanı sıra az sayıda baş, boyun ve kuyruk anomalisi olan spermler gözlenmiştir (Şekil 17 A ve B). KS grubunda normal morfolojiye sahip spermlerin sayısında anlamlı düzeyde azalma gözlenmiştir. Bunula beraber baş, boyun ve kuyruk hasarına sahip sperm miktarında ise artış gözlenmiştir (Şekil 17a C). KS+D ve KS+NPW grubuna ait sperm materyalleri incelendiğinde normal morfolojiye sahip spermler gözlenmiştir. Bunun yanı sıra baş, boyun ve kuyruk anomalisi bulunan az sayıda sperm gözlenmiştir (Şekil 17a D ve E).

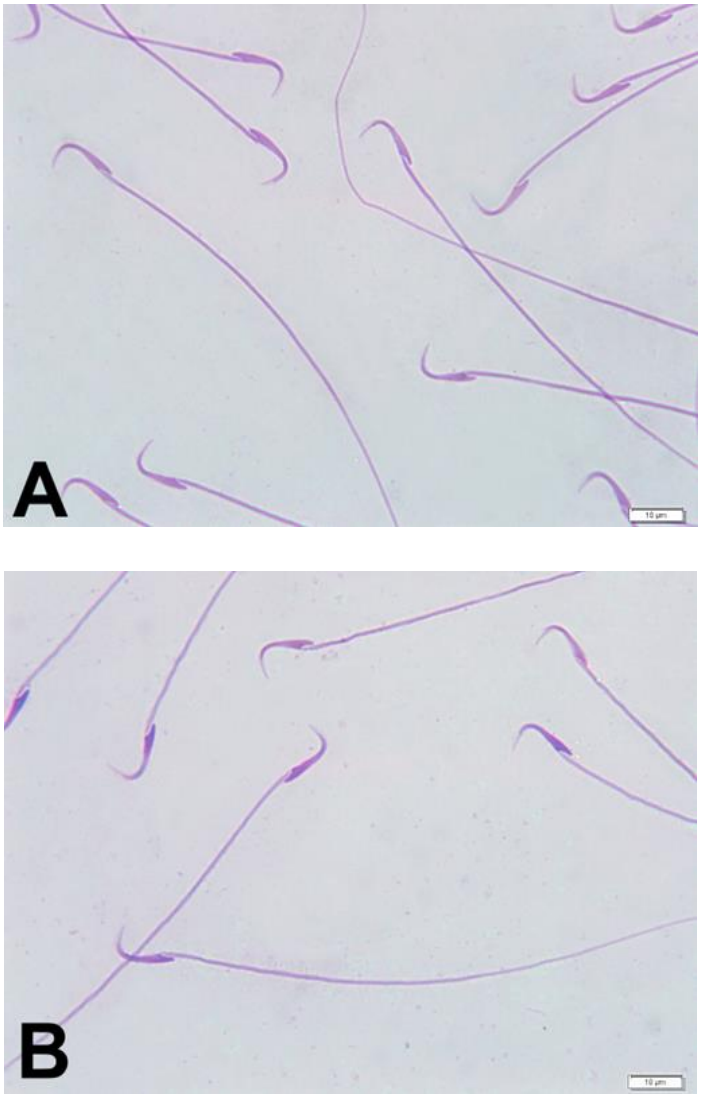

Şekil 17. Kontrol (A) ve NPW (B) grubundaki sıçan spermatozoa morfoloji görünümleri. Normal morfolojide spermler görülmektedir. Diff-Quick boyası.

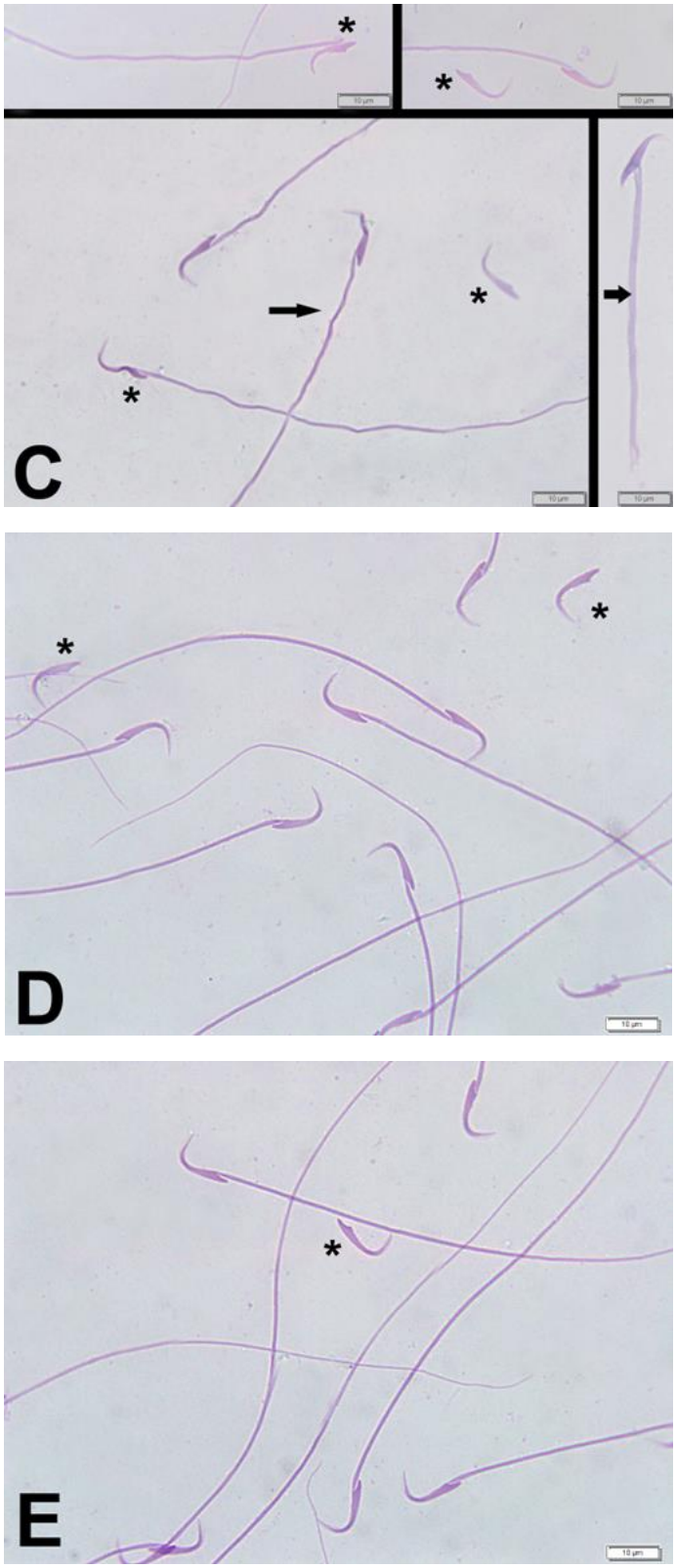

Şekil 17a. KS (C), KS+D (D) ve KS+NPW (E) gruplarındaki sıçan spermatozoa morfoloji görünümleri. KS (C) grubunda baş (*), boyun (►) ve kuyruk (→) anomalisi olan spermatozoalar, KS+D (D) ve KS+NPW (E) gruplarında normal morfolojide

spermaotozoaların yanısıra baş (*) anomalisi olan spermatozoalar görülmektedir. Diff-Quick boyası.

Morfolojik değerlendirme Diff-Quik ile boyama sonrası yapılmıştır. Kontrol grubunda normal morfolojiye sahip %27,8 ± 2,22 sperm var iken NPW grubunda %22,5 ± 1,81, KS grubunda %13,2 ± 1,12, KS+D grubunda %21,12 ± 0,98 ve KS+NPW grubunda %19,7 ± 1,65 sperm bulunmaktadadır. Kontrol grubunda baş anomalili %25,6 ± 5,74 sperm var iken NPW grubunda %25,7 ± 4,63, KS grubunda %30,2 ± 3,80, K+D grubunda ise %27,3 ± 2,54 ve KS+NPW grubunda %19,7 ± 1,65 sperm bulunmaktadır. Kontrol grubunda boyun anomalili %24,3 ± 5,12 sperm var iken NPW grubunda %25,7 ± 1,80, KS grubunda %27,3 ± 4,23, K+D grubunda %24 ± 2,84 ve KS+NPW grubunda ise %31 ± 3,11 sperm bulunmaktadadır. Kontrol grubunda kuyruk anomalili %22,1 ± 3,51 sperm var iken NPW grubunda %26,1 ± 1,71, KS grubunda %28,1 ± 6,93, K+D grubunda %27,5 ± 3,95 ve KS+NPW grubunda ise %27 ± 3,45 sperm bulunmaktadadır. (Şekil 18)

Kontrol grubu ile kıyaslandığında KS grubunda ($p<0,01$) normal sperm morfolojisine sahip sperm oranında (%) düşüş gözlenmiştir. KS grubu ile kıyaslandığında KS+D grubunda ($p<0.05$) ve KS+ NPW grubunda ($p<0.05$) normal morfolojiye sahip sperm oranında (%) artış gözlenmiştir.

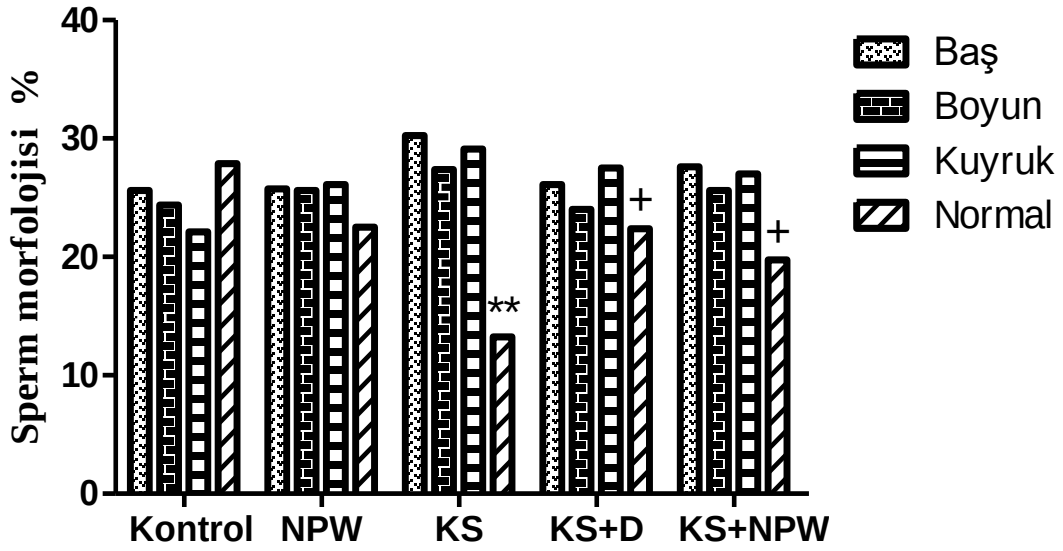

Şekil 18. Deney gruplarının morfolojik hasar oranı (%) grafiği. **p<0,01: Kontrol grubu ile karşılaştırıldığında. + p<0,05: Kronik stres grup ile karşılaştırıldığında.

6.5. Morfolojik Bulgular

Işık mikroskobunda H&E ile boyanmış kesitler incelendiğinde, kontrol grubuna ait seminifer tübüllerde normal morfolojik yapı gözlenmiştir. Seminifer tübüllerdeki spermatogenik seri hücreleri, bazalden lümene doğru sırasıyla spermatogonyum, primer spermatosit, sekonder spermatosit ve spermatidler şeklinde düzenlenmiştir. Çoğu seminifer tübülün lümeninde spermatozoa mevcuttur. Sertoli hücreleri tipik morfolojik özelliklerini korumaktadır (Şekil 19A). NPW grubunda da kontrol grubuna benzer şekilde düzenli bir testis yapısı izlenmiştir (Şekil 19B). KS grubunda ise çok sayıda dejeneratif seminifer tübül saptanmıştır. Bazı tübüllerin lümeninde spermatogenik hücre döküntüleri tespit edilmiş, diğer tübüllerde ise spermatogenik seri hücreleri arasında boşluklar görülmüştür. Birçok tübülün lümeninde döküntü hücrelere rastlanmıştır (Şekil 19C). KS+NPW ve KS+D gruplarında çoğunlukla normal yapıda seminifer tübüller tespit edilmiş olmakla birlikte az sayıda dejeneratif tübüller de izlenmiştir. Bazı tübüllerde hücreler arasında geniş boşluklar fark edilmiştir. Ayrıca, bazı tübüllerin lümeninde immatür hücre döküntüleri gözlenmiştir (Şekil 19a D, E).

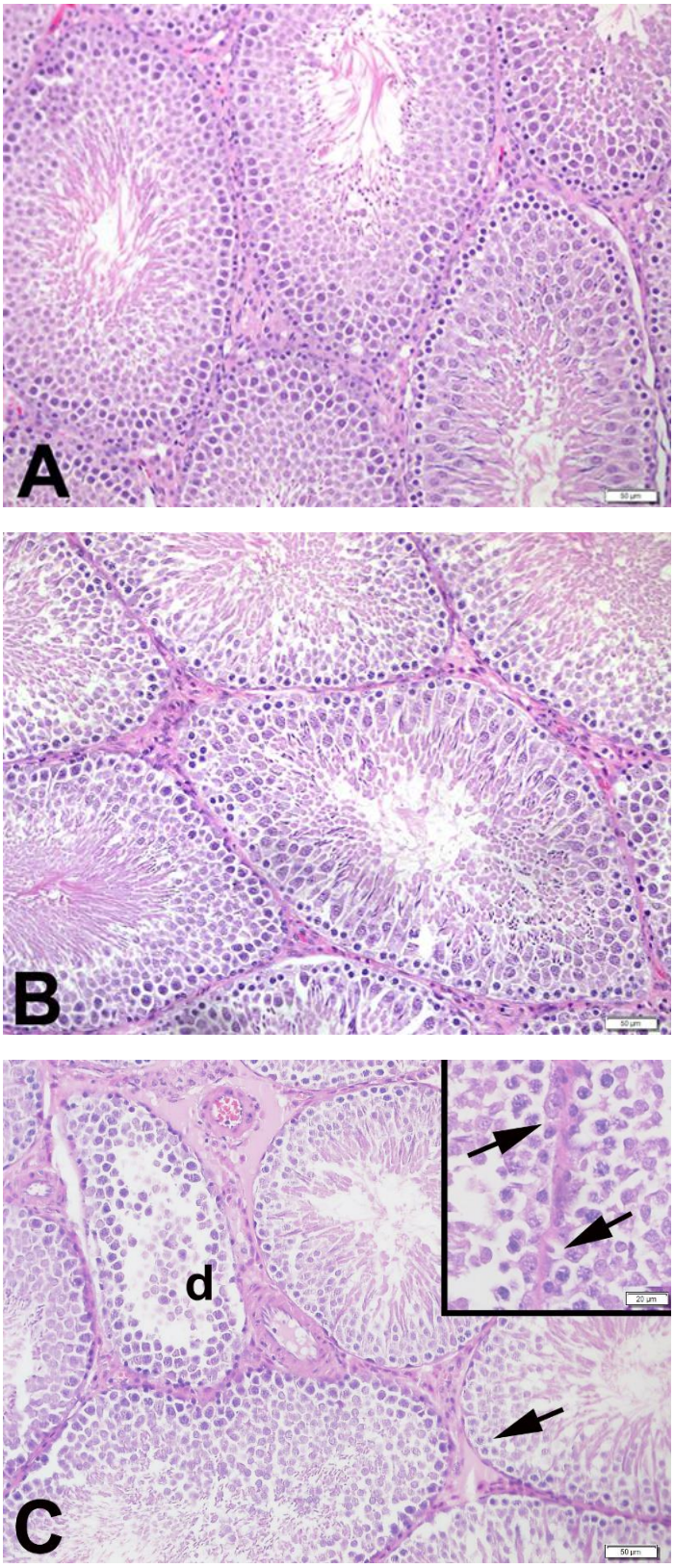

Şekil 19. KS+D (D) ve KS+NPW (E) gruplarının testis dokusuna ait histolojik görünümü. Kontrol (A) ve NPW (B) gruplarında, düzenli morfolojide semifer tübül yapıları ve intestisyel

alan görülmektedir. KS grubunda (C), seminifer tübüllerin epitelinde yer yer alçalma (→) ve dejeneratif (d) seminifer tübülleri görülmektedir. H&E boyası.

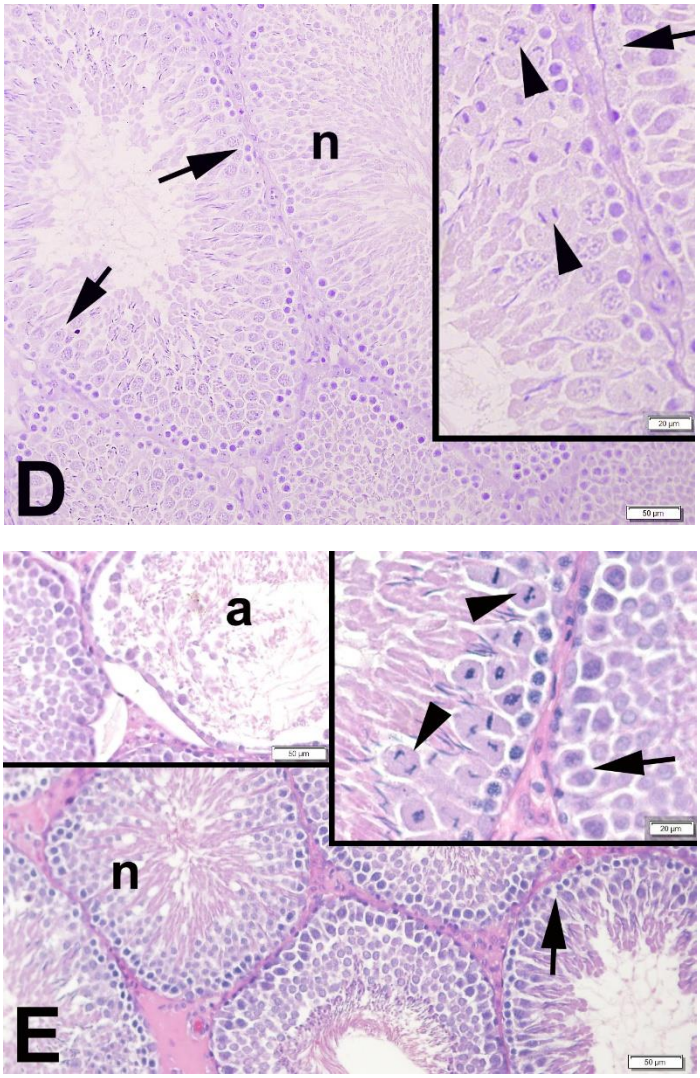

Şekil 19a. KS+D (D) ve KS+NPW (E) grubunda, germinal epiteldeki mitotik aktivite (►), atrofik tübüller (a) ve bazı seminifer tübüllerin epitelinde yer yer açılmalar (→) olmakla birlikte çok sayıda normal (n) morfolojisi olan seminifer tübül yapıları görülmektedir. H&E boyası.

PAS ile boyanmış kesitlerin incelenmesi sonucunda, kontrol ve NPW (Şekil 20A, B) gruplarında bazal membran yapıları ve seminifer tübül kontürlerinin düzenli bir morfolojide olduğu tespit edilmiştir. KS grubunda ise bazı tübüllerde seminifer tübül kontürlerinin bozulduğu görülmüştür (Şekil 20a C). KS+NPW ve KS+D gruplarında bazal membran yapıları ve seminifer tübül kontürlerinin büyük ölçüde düzenli bir yapıya sahip olduğu belirlenmiştir (Şekil 20a D, E).

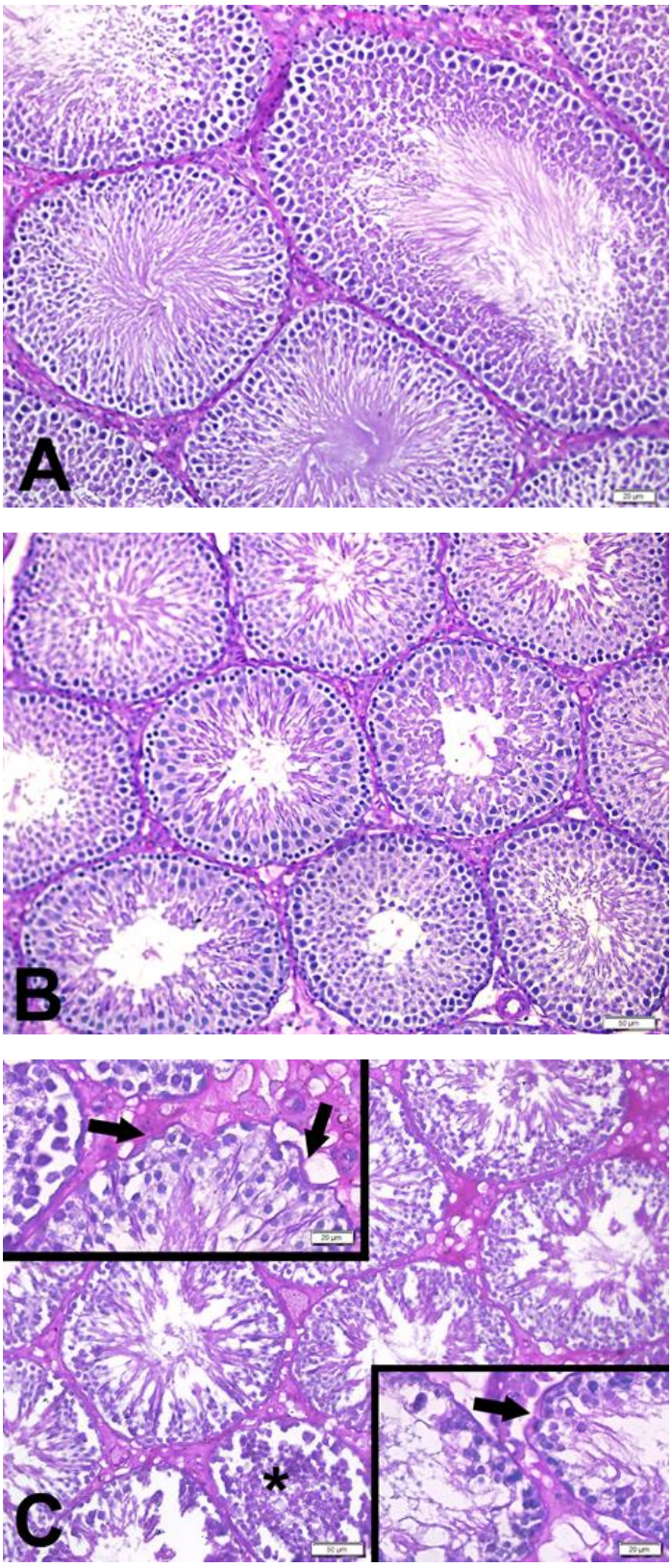

Şekil 20. Kontrol (A), NPW (B) ve KS (C) gruplarının testis dokusuna ait histolojik görünümü. Kontrol (A) NPW (B) gruplarında seminifer tübüllerde düzenli morfolojide PAS + basal

membran yapısı görülmektedir. KS (C) grubunda seminifer tübül bazal membranında yer yer düzensizlik (ok) ve lümende döküntü hücreleri (*) görülmektedir. PAS reaksiyonu.

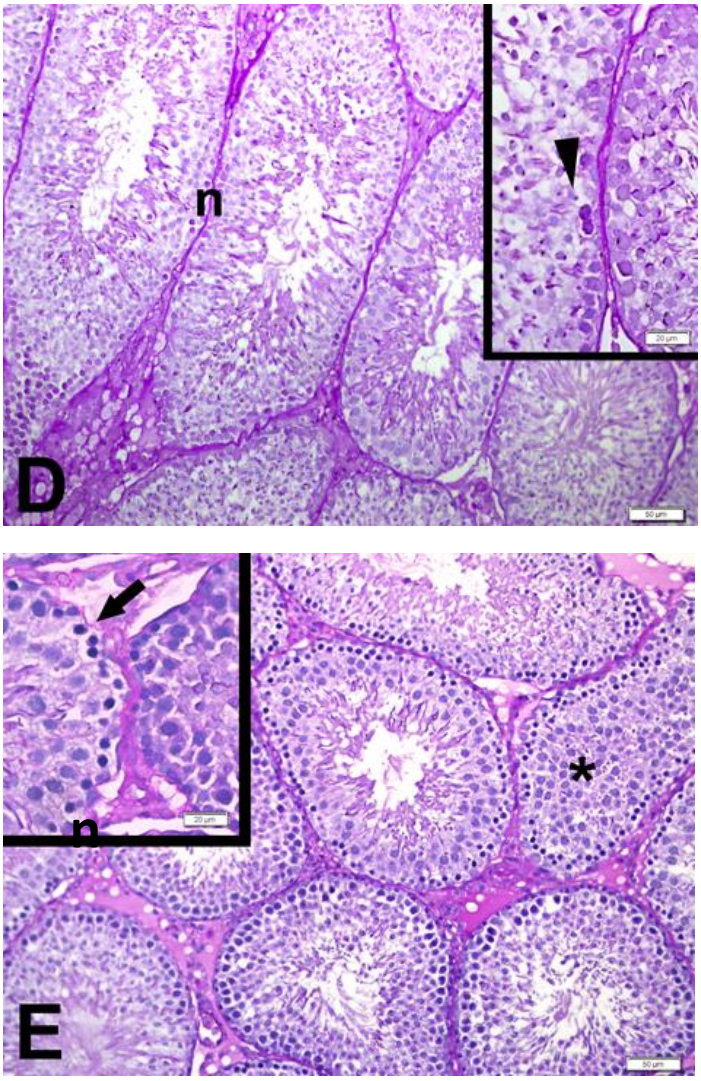

Şekil 20a. KS+D (D) ve KS+NPW (E) gruplarının testis dokusuna ait histolojik görünümü. KS+D (D) ve KS+NPW (E) gruplarında bazı seminifer tübüllerde, hücreler arasında açılmalar (okbaşı), bazal membranda düzensizlik (ok) ve lümende döküntü hücreleri (*) olmakla birlikte çok sayıda normal (n) morfolojisi olan seminifer tübül yapıları görülmektedir. PAS reaksiyonu.

6.6. Seminifer Tübül Histopatolojik Skorlama ve Seminifer Tübül Kalınlığı Bulguları

Tüm deney gruplarındaki seminifer tübüller Johnsen skoru temel alınarak analiz edilmiştir. Kontrol grubunda, normal seminifer tübül yapılarının sayıca fazla olduğu tespit edilmiştir. KS grubunda, normal tübül sayısında belirgin bir azalma gözlenmiş, buna karşılık hasarlı tübül sayısı anlamlı şekilde artmıştır ($p<0,05$). KS+D ve KS+NPW gruplarında ise KS grubuna

kıyasla normal seminifer tübül sayısında önemli bir artış (p<0,001) ve hasarlı tübül sayısında azalma saptanmıştır (Şekil 21).

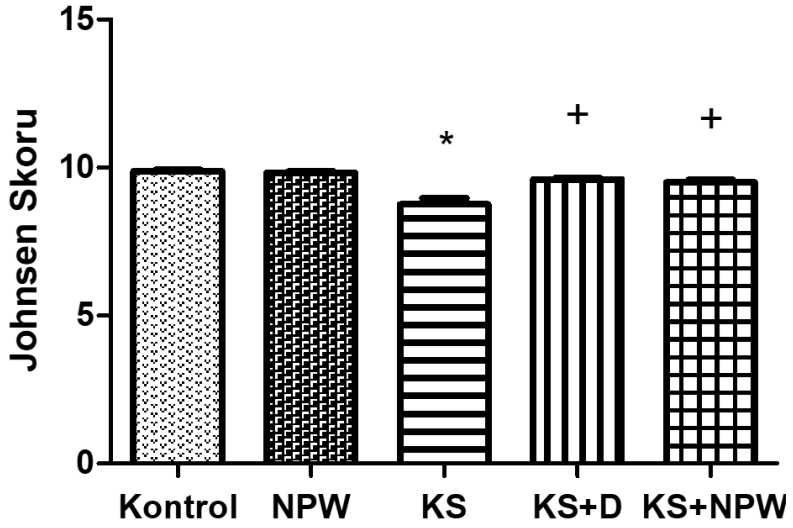

Şekil 21. Deney gruplarında seminifer tübüllerin Johnsen skoru bulguları. *p <0,05: Kontrol grubu ile kıyaslandığında. +p<0,05: KS grubu ile kıyaslandığında.

Kontrol grubuyla karşılaştırıldığında KS grubunda seminifer tübül germinal epitel kalınlığının anlamlı şekilde azaldığı görülmüştür (p<0,05). KS grubuyla karşılaştırıldığında KD+D ve KS+NPW gruplarında (p<0,05) seminifer tübül germinal epitel kalınlığı anlamlı şekilde artmıştır (Şekil 22).

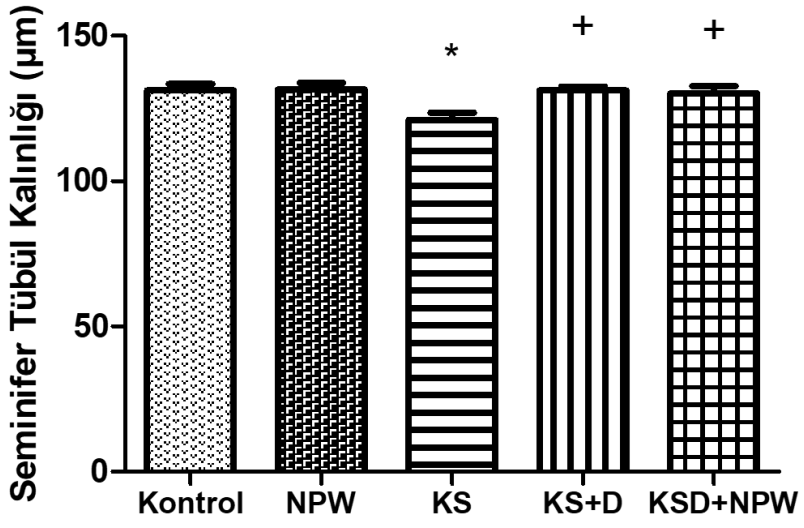

Şekil 22. Deney gruplarında seminifer tübül germinel epitelin bazaldan lümene olan kalınlığı. *p<0,05: Kontrol grubuyla kıyaslandığında. +p<0,05: KS grubu ile kıyaslandığında.

6.7. PCNA İmmünohistokimyası Bulguları

Kontrol ve NPW grubunda seminifer tübüllerde çok sayıda PCNA pozitif spermatogenik hücre serisi içeren seminifer tübüller gözlenmiştir (Şekil 23A ve B). KS grubunda hücre proliferasyonunun diğer tüm gruplardan düşük olduğu gözlenmiştir (Şekil 23a C). KS+D ve KS+NPW gruplarında ise hücre proliferasyonunun kontrol grubuna göre düşük olmakla beraber KS grubuna göre yüksek olduğu gözlenmiştir (Şekil 23a D ve E).

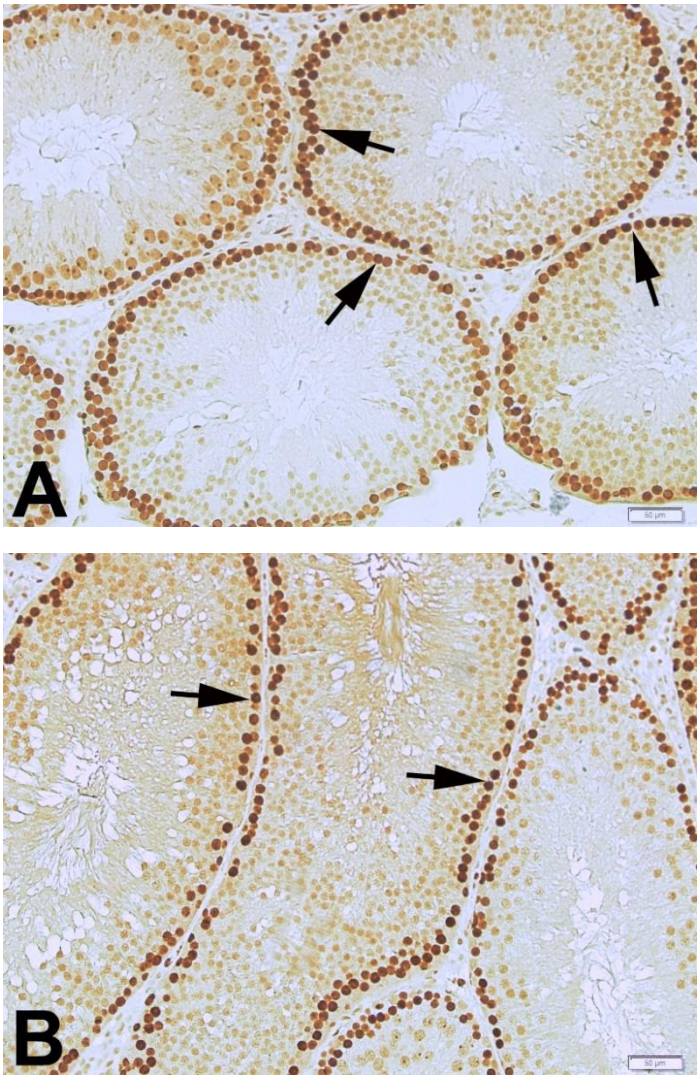

Şekil 23. Kontrol (A) ve NPW (B) gruplarının testis dokusuna ait histolojik görünümü. Kontrol (A) ve NPW (B) grubunda normal seminifer tübüllerde çok sayıda PCNA pozitif spermatogenik hücreler görülmektedir (ok). PCNA immünhistokimyası.

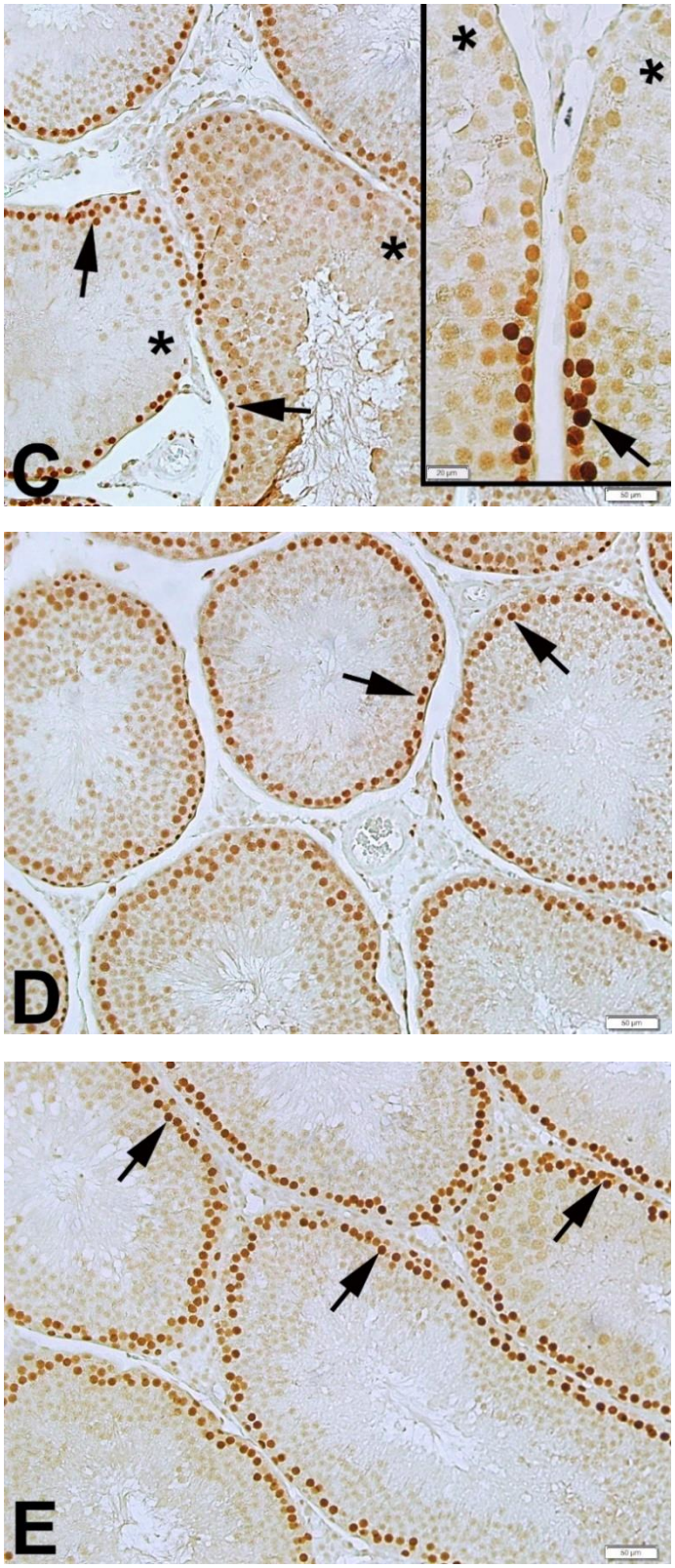

Şekil 23a. KS (C), KS+D (D) ve KS+NPW (E) gruplarının testis dokusuna ait histolojik görünümü. KS (C) grubunda seminifer tübüllerde PCNA pozitif boyanmış hücre (ok) sayısında azalma (*) görülmektedir. KS+D (D) ve KS+NPW grubunda seminifer tübüllerde yer yer PCNA pozitif boyanmış hücre sayısında azalma dışında PCNA pozitif spermatogenik hücre (ok) görülmektedir. PCNA immünhistokimyası.

6.7.1. Proliferasyon indeksi analizi

Proliferasyon indeksi (%), kontrol grubunda ortalama 41,1±2,1 iken NPW grubunda 40,8±2,9, KS grubunda 34,5±3,3, KS+D grubunda 36,7±2,3 ve KS+NPW grubunda 39,8±2,8 olarak bulunmuştur. Kontrol grubu ile kıyaslandığında KS grubunda ($p<0,05$) proliferasyon indeksi oranının (%) anlamlı olarak düştüğü gözlenmiştir. KS+NPW grubunda ($p<0,05$) ise KS grubuna göre artış gözlenmiştir (Şekil 23).

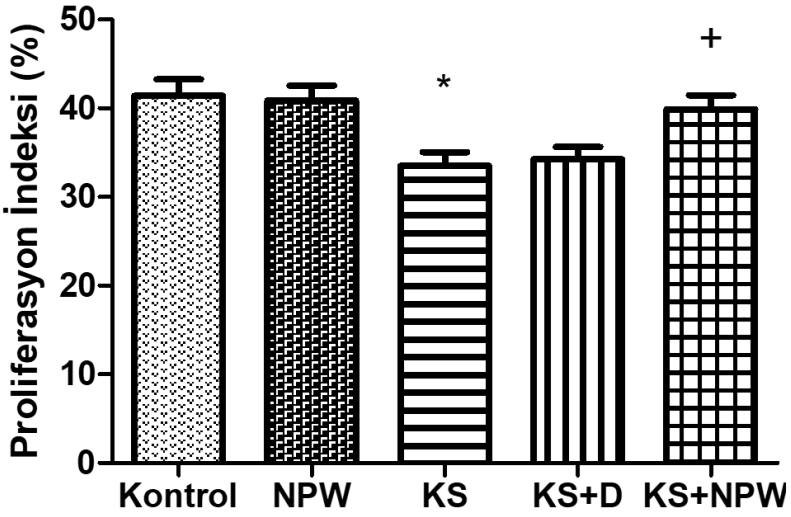

Şekil 24. Deney gruplarının proliferasyon indeksi. *p <0,05: Kontrol grubu ile karşılaştırıldığında. +p <: 0,05: KS grubu ile karşılaştırıldığında.

6.8. TUNEL Bulguları

Kontrol ve NPW gruplarına ait testis dokularında yer alan seminifer tübüllerin çoğunda, hücrelerde çok az sayıda TUNEL pozitif hücre tespit edilmiştir (Şekil 25 A, B). KS grubunda, 3 veya daha fazla TUNEL pozitif hücre barındıran seminifer tübüllerin sayısında belirgin bir artış gözlemlenmiştir (Şekil 25a C). KS+D ve KS+NPW gruplarında ise 3 veya daha fazla TUNEL pozitif hücre içeren seminifer tübüllerin sayısında azalma kaydedilmiştir (Şekil 25a D, E).

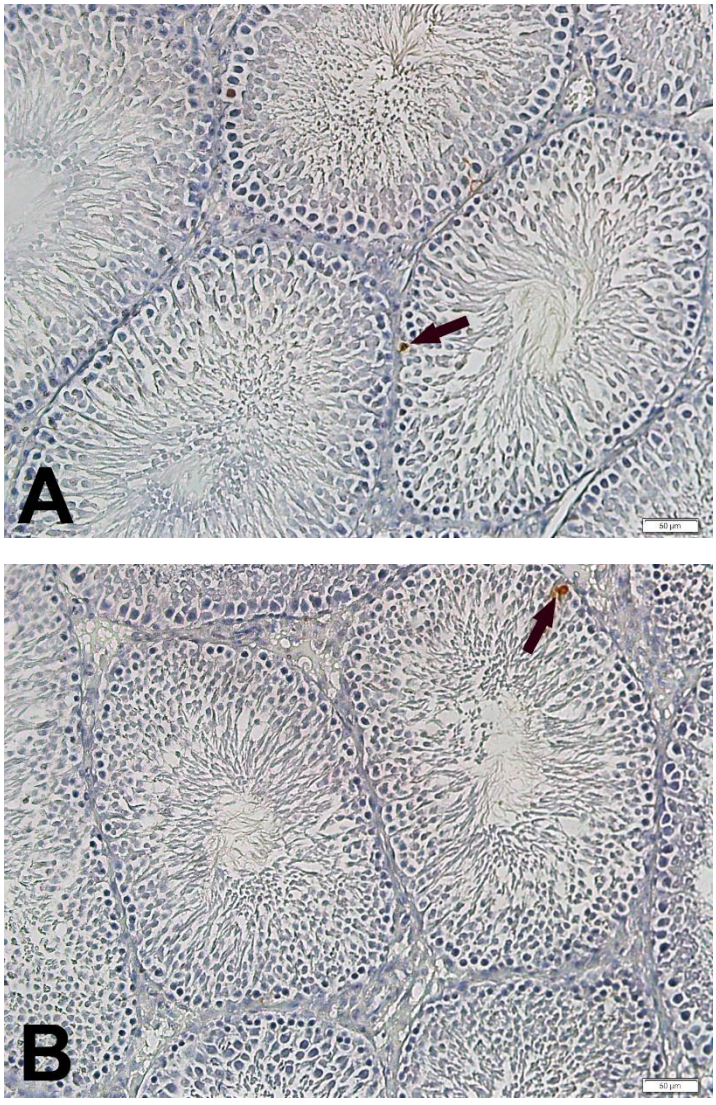

Şekil 25. Kontrol (A) ve NPW (B) gruplarının testis dokusuna ait histolojik görünümü. Kontrol (A) ve NPW (B) gruplarında az sayıda TUNEL pozitif hücreler (ok) görülmektedir. TUNEL boyaması.

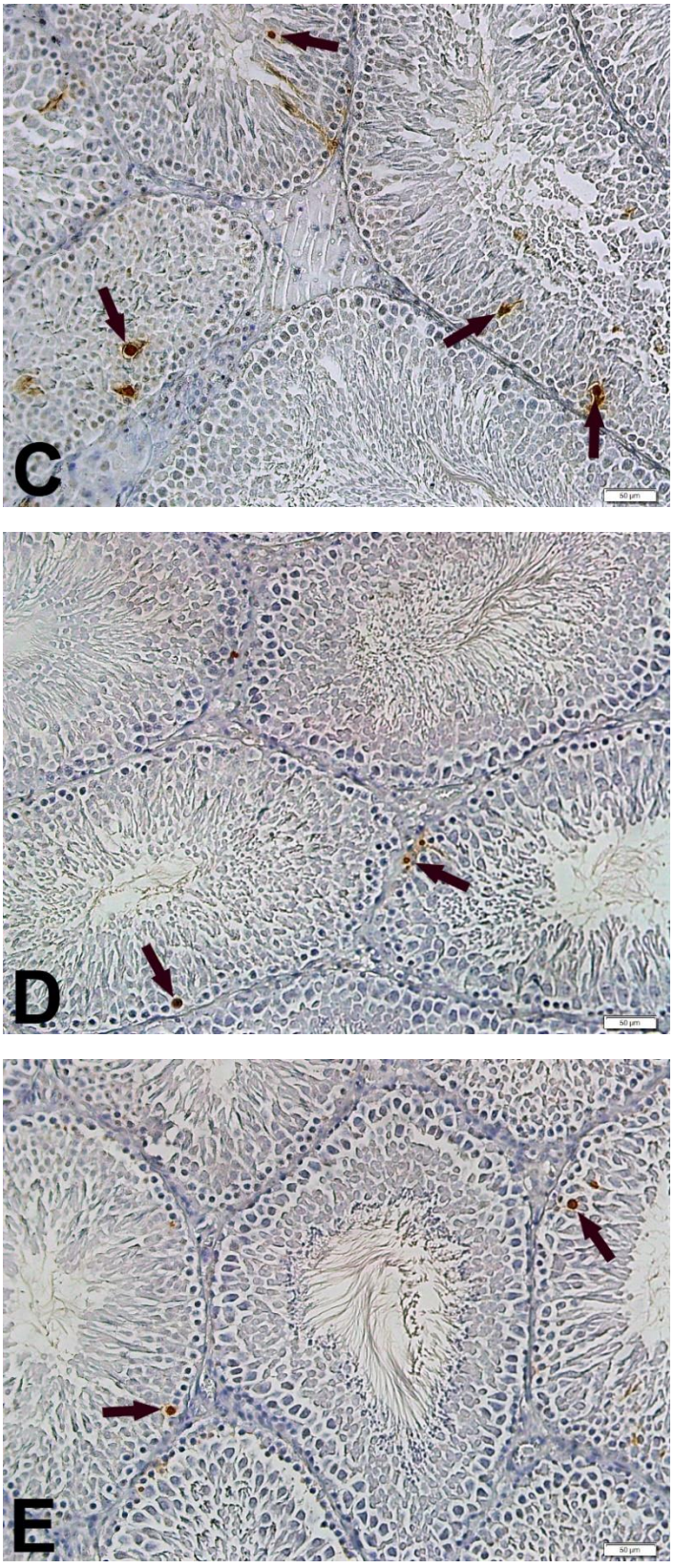

Şekil 25a. KS (C), KS+D (D) ve KS+NPW (E) gruplarının testis dokusuna ait histolojik görünümü. KS (C) grubunda seminifer tübüllerde TUNEL pozitif hücrelerde (ok) artış görülmektedir. KS+D (D) ve KS+NPW (E) gruplarında az sayıda TUNEL pozitif hücre (ok) görülmektedir. TUNEL boyaması.

6.8.1. Apoptotik indeks analizi

Apoptotik indeks (%), kontrol grubunda 1,87±0,8 NPW grubunda 1,55±0,6, KS grubunda 4,03±2,6, KS+D grubunda ise 3,1±2,2 ve KS+NPW grubunda ise 2,9±2,1 olarak bulunmuştur. Kontrol grubu ile kıyaslandığında KS grubunda ($p<0.01$) apoptotik indeks istatistiksel olarak anlamlı bir şekilde artmıştır. KS+D ve KS+NPW gruplarında ($p<0.05$) KS grubuna göre anlamlı olarak düştüğü gözlenmiştir (Şekil 25).

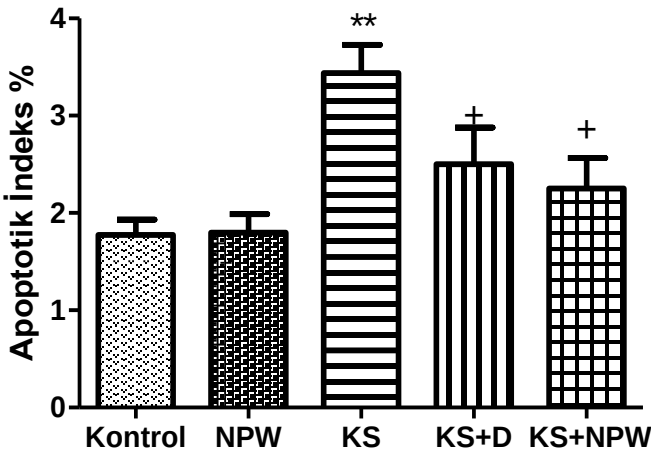

Şekil 26. Deney gruplarına ait apoptotik indeks (%) grafiği. **p<0,01: Kontrol grubu ile kıyaslandığında. +p<0,05: KS grubu ile kıyaslandığında.

6.9. NOX2 İmmünhistokimya Bulguları

Kontrol ve NPW gruplarına ait testis dokularında bulunan seminifer tübüllerde ve interstisyel bağ dokuda çok az sayıda kahverengi olarak boyanmış NOX2-ir hücreler gözlenmiştir (Şekil 27 A ve B). KS grubunda çok sayıda NOX2-ir sekonder spermatositler, spermatidler ve Leydig hücreleri gözlemiştir (Şekil 27a C) KS+D ve KS+NPW gruplarında NOX2-ir hücre içeren seminifer tübül sayısında ve Leydig hücrelerinde azalma olduğu gözlenmiştir (Şekil 27a D ve E).

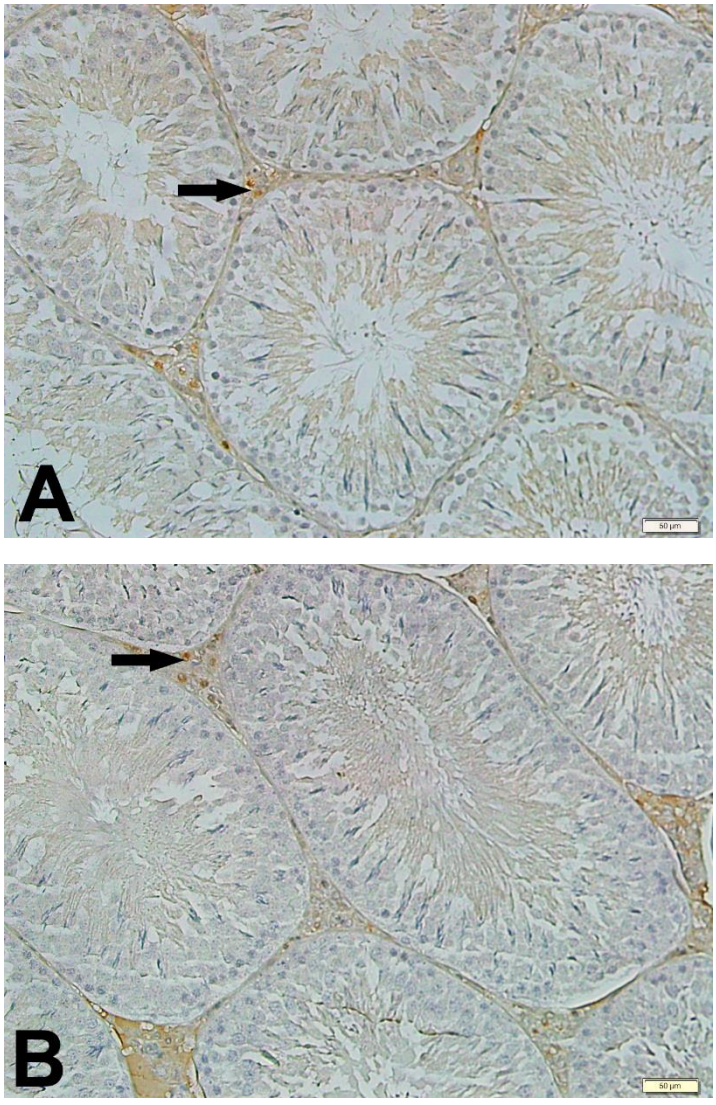

Şekil 27. Kontrol (A) ve NPW (B) gruplarının testis dokusuna ait histolojik görünümü. Kontrol (A) ve NPW (B) gruplarında interstisyel alanda az sayıda NOX2-ir hücreler (ok) görülmektedir. NOX2 immünhistokimyası.

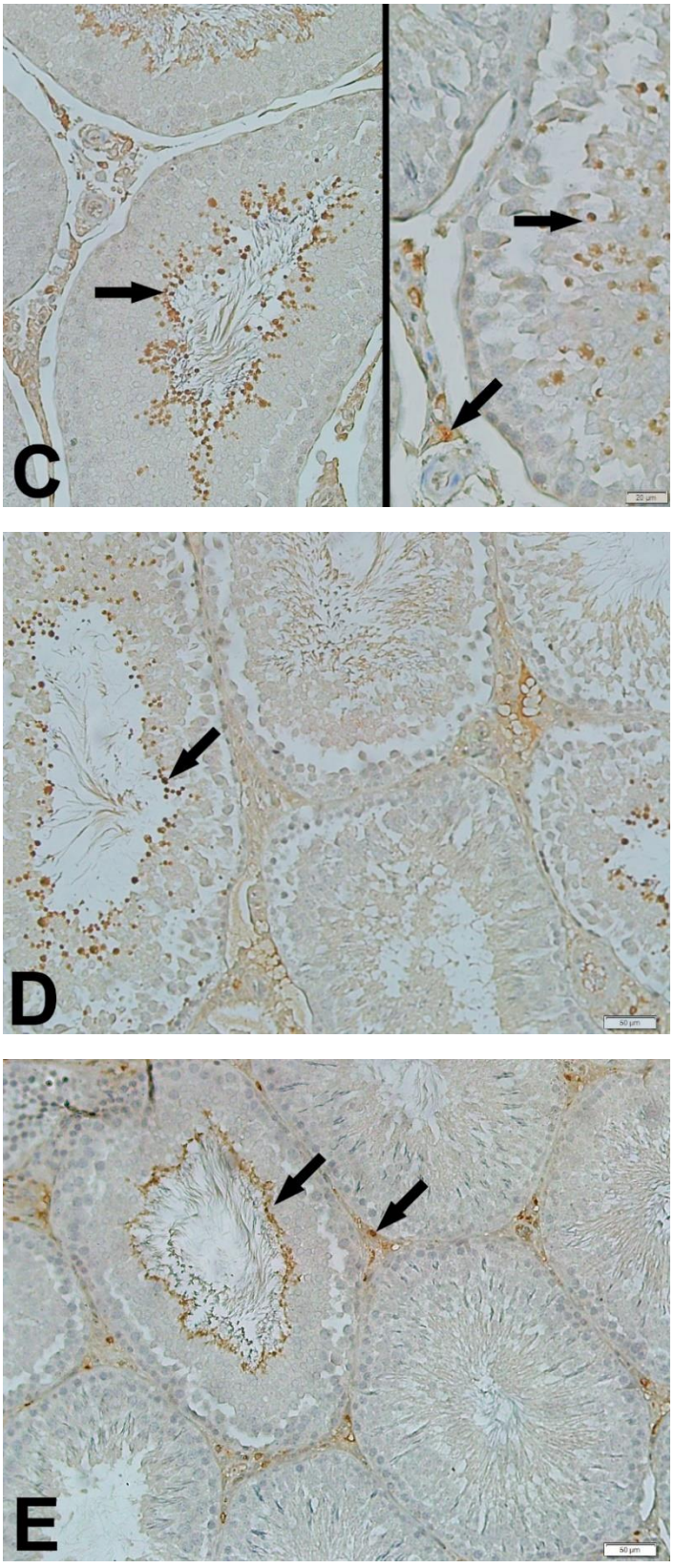

Şekil 27a. KS (C), KS+D (D) ve KS+NPW (E) gruplarının testis dokusuna ait histolojik görünümü. KS grubunda (C) seminifer tübüllerde çok sayıda NOX2-ir (ok) sekonder spermatositler, spermatitler ve spermatozoalarda, KS+D (D) ve KS+NPW (E) gruplarında az sayıda NOX2-ir (ok) hücreler görülmektedir. NOX2 immünhistokimyası.

Kontrol grubu ile kıyaslandığında KS grubunda ($p<0.01$) NOX2-ir yoğunluğu (%) anlamlı bir şekilde yüksek bulunmuştur. KS+D ve KS+NPW gruplarında ($p<0.05$) KS grubuna göre NOX2-ir yoğunluğunun (%) anlamlı olarak düştüğü gözlenmiştir (Şekil 27).

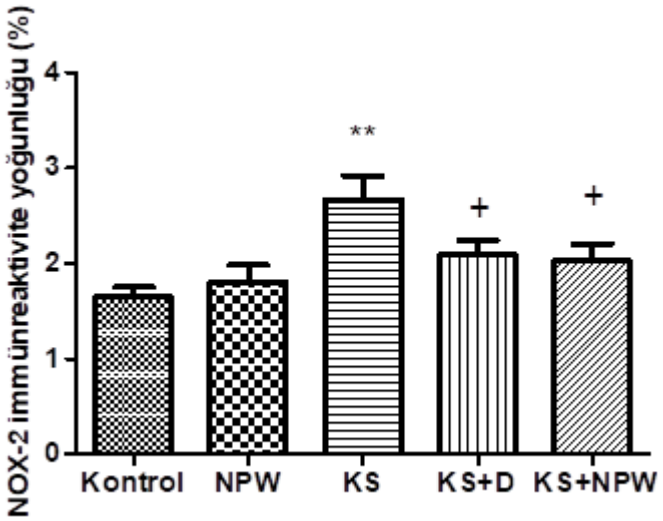

Şekil 28. Deney gruplarına ait NOX2-ir yoğunluğu (%). ** $p<0,01$: Kontrol grubu ile kıyasladığında; + $p<0,05$: KS grubu ile kıyaslandığında.

6.10. ZO-1 İmmunhistokimyası Bulguları

Kontrol ve NPW gruplarında ZO-1 immunohistokimyası yapılmış seminifer tübüllerdeki Sertoli hücrelerinin bazal bölümünün periferinde kırmızı-kahverengi olarak boyanmış ZO-1 immunreaktivitesi (ir) gözlenmiştir (Resim 29 A, B). KS grubunda Sertoli hücrelerinin bazolateral sitoplazmasında ZO-1 ir'nin yoğunluğunda düşüş ve yer yer dağılımında düzensizlikler gözlenmiştir (Resim 29a C). KS+D ve KS+NPW gruplarında yer yer zayıf ZO-1 ir görülmesine rağmen Sertoli hücrelerinin ve bazalde yerleşmiş spermatogenik seriye ait hücrelerin bazolateralinde Kontrol grubuna benzer yoğunlukta ZO-1 ir gözlenmiştir (Resim 29a D, E.)

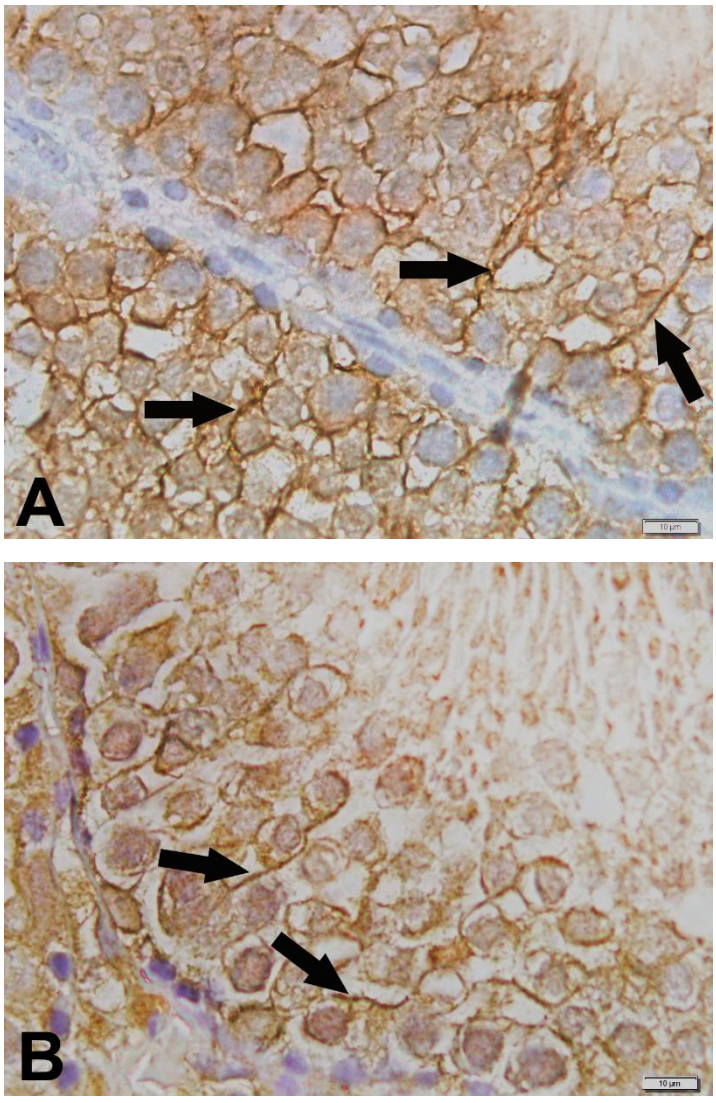

Resim 29. Kontrol (A) ve NPW (B) gruplarının testis dokusuna ait histolojik görünümü. Kontrol (A) ve NPW (B) gruplarında Sertoli hücrelerinin bazolateral bölgelerinde ZO-1- ir pozitif (→) alanlar görülmektedir. ZO-1 immunhistokimya boyası

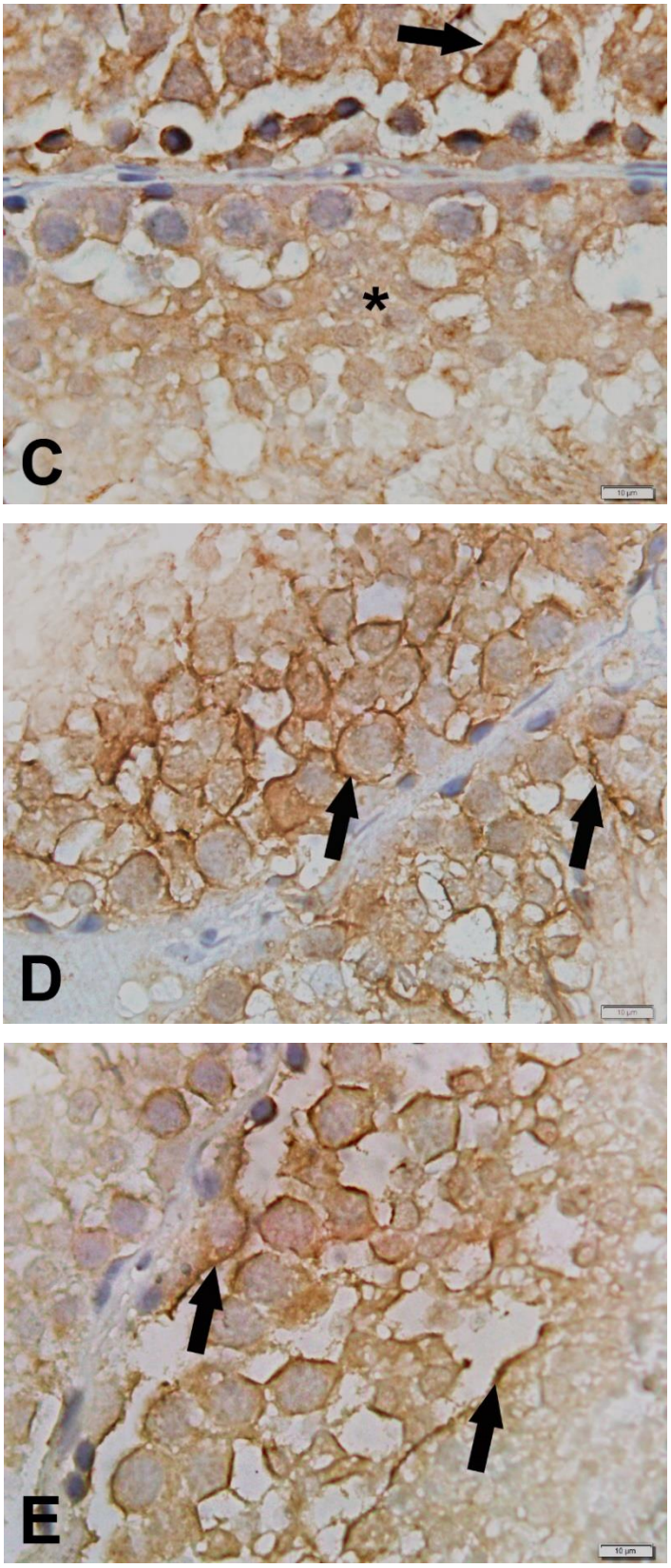

Şekil 29a. KS (C), KS+D (D) ve KS+NPW (E) gruplarının testis dokusuna ait histolojik görünümü. KS (C) grubunda ZO-1- ir'de zayıf boyanma ve düzensizlik (*); KS+D (D) ve KS+NPW (E) gruplarında Sertoli hücrelerinin bazolateral bölgelerinde oldukça düzenli ZO-1-ir pozitif (→) alanlar görülmektedir. ZO-1 immunhistokimya boyası.

Kontrol grubu ile kıyaslandığında KS grubunda ($p<0.01$) ZO-1 yoğunluğu (%) anlamlı bir şekilde azalma gözlenmiştir. KS+D ve KS+NPW gruplarında ($p<0.01$) KS grubuna göre ZO-1 yoğunluğunun (%) anlamlı olarak arttığı gözlenmiştir (Şekil 30)

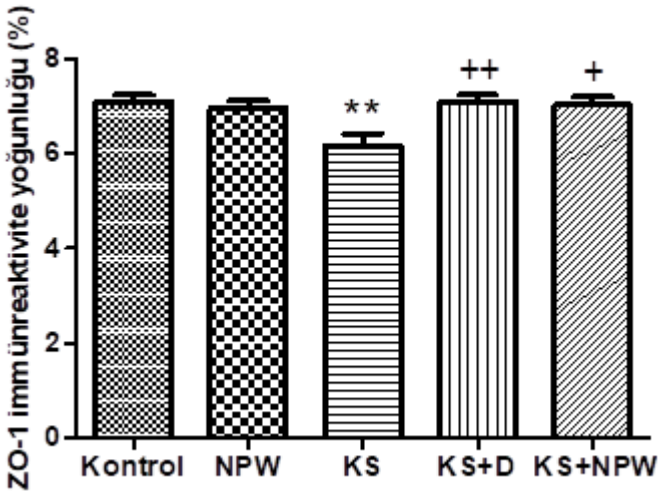

Şekil 30. Deney gruplarına ait ZO-1 yoğunluğu (%). ** $p<0,01$: Kontrol grubu ile kıyasladığında + $p<0,01$: ++ $p<0,01$: KS grubu ile kıyaslandığında.

6.10. Klaudin-11 ve Okludin Western Blotlama Bulguları

Deney gruplarında klaudin-11, ve okludin proteinlerinin miktarı Western blotlama tekniğiyle değerlendirilmiştir. Protein miktarı kontrolü β-aktin proteini kullanılarak yapılmıştır. Proteinlerin Western blot analizleri dansitometrik olarak değerlendirilmiştir. Kontrol grubuyla karşılaştırıldığında KS grubunda klaudin-11 ve okludin protein düzeylerinde düşüş gözlenmiştir ($p<0,001$). KS grubuna göre KS+NPW ve KS+D gruplarında ($p<0,001$) klaudin-11 ve okludin protein düzeylerinde artış izlenmiştir (Tablo 9, Şekil 30, Şekil 31).

Tablo 9. Deney gruplarına ait klaudin-11 (CLDB-11) ve okludin (OCLN) proteinlerinin dansitometrik analizi.

	Kontrol (n=8)	NPW (n=8)	KS (n=8)	KS+D (n=8)	KS+NPW (n=8)	P
CLDN-11 (Arbitrary Unit)	$0,99 \pm 0,16^{a}$	$1,13 \pm 0,13^{a}$	$0,22 \pm 0,11^{c}$	$0,36 \pm 0,08^{c}$	$0,56 \pm 0,10^{b}$	One-Way ANOVA P <0,001
OCLN (Arbitrary Unit)	$0,99 \pm 0,21^{a}$	$1,11 \pm 0,18^{a}$	$0,14 \pm 0,04^{c}$	$0,37 \pm 0,09^{b}$	$0,53 \pm 0,13^{b}$	One-Way ANOVA P <0,001

*Sonuçlar Ortalama±Standart Sapma olarak verilmiştir.
** Aynı harfle işaretlenmeyen gruplar arasında anlamlı fark bulunmaktadır. CLDN-11: Klaudin-11, OCLN: Okludin

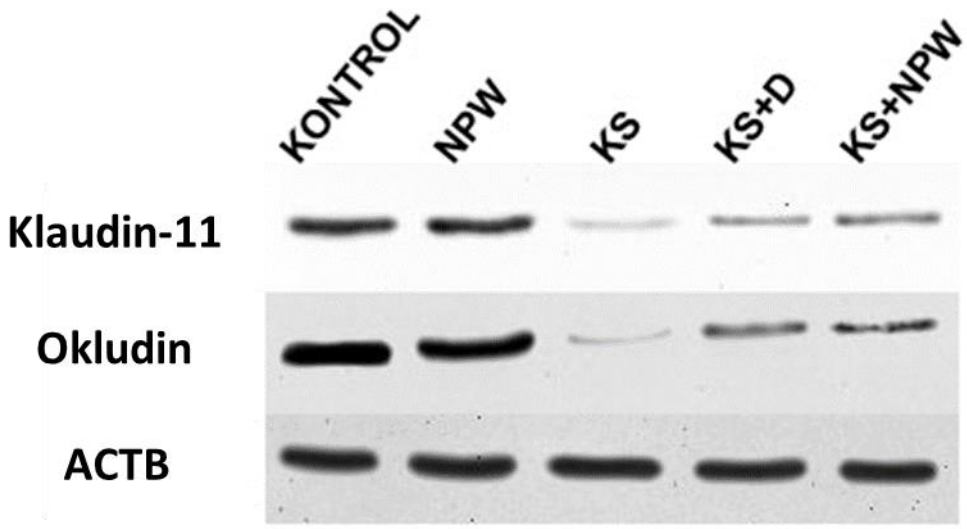

Şekil 31. Deney gruplarında klaudin-11 ve okludin proteinlerinin Western blot analizi

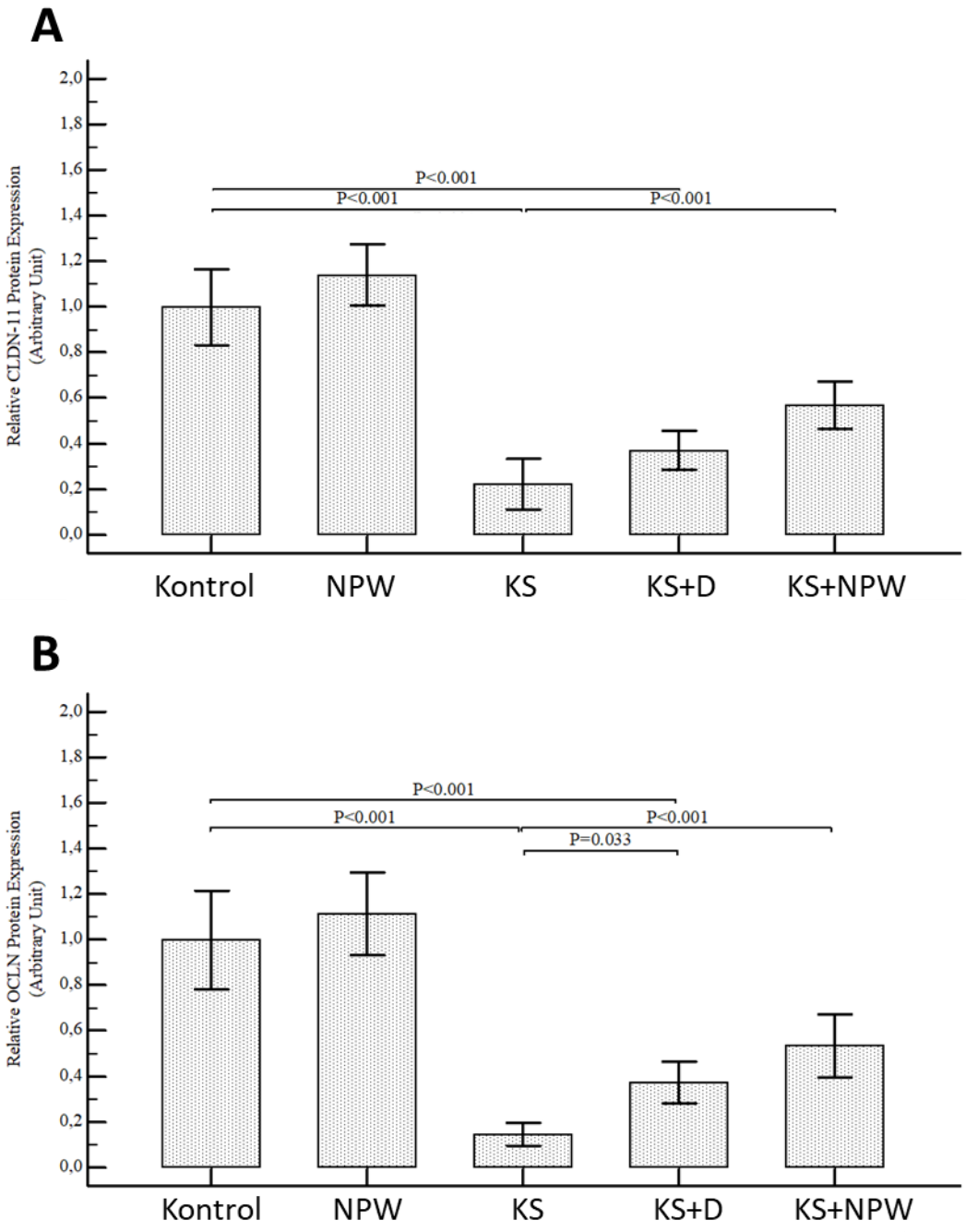

Şekil 32. Deney gruplarında klaudin-11 (CLDN-11, A) ve okludin (OCLN, B) proteinlerinin dansitometrik analizi.

6.11. Klaudin-11, ZO-1 ve TNP 1 mRNA Ekspresyon Analizleri Bulguları

Transmembran proteini klaudin-11, sıkı bağlantı proteini ZO-1, spermatogenez sürecinde rol oynayan protein TNP1'in mRNA ekspresyon düzeyleri real time q-PCR yöntemi ile ölçülmüştür.

Kontrol grubuyla karşılaştırıldığında KS grubunda transmembran proteini olan klaudin-11 mRNA ekspresyonu düzeyinde azalma gözlenmiştir ($p<0,001$). KS grubuyla karşılaştırıldığında KS+NPW ($p<0,05$) ve KS+D gruplarında ($p<0,001$) klaudin-11 mRNA ekspresyonu düzeylerinde anlamlı bir artış gözlemlenmiştir (Şekil 31A).

Kontrol grubuyla karşılaştırıldığında KS grubunda ($p<0,001$) TNP1 mRNA ekspresyonu düzeyinde istatiksel olarak anlamlı bir azalma gözlenmiştir. KS grubuyla karşılaştırıldığında KS grubuyla karşılaştırıldığında KS+NPW grubunda ($p<0,05$) TNP1 mRNA ekspresyonu düzeyinde artış izlenmiştir. KS+D grubunda TNP-1 mRNA ekspresyon düzeyinde artış olmakla birlikte istatistiksel olarak anlamlı bulunmamıştır. (Şekil 31B).

Kontrol grubuyla karşılaştırıldığında KS grubunda ($p<0,001$) transmembran proteini olan ZO-1 mRNA ekspresyonu düzeyinde azalma gözlenmiştir. KS grubuyla karşılaştırıldığında KS+NPW ($p<0,05$) ve KS+D gruplarında ($p<0,01$) klaudin-11 mRNA ekspresyonu düzeylerinde anlamlı bir artış gözlemlenmiştir (Şekil 31C).

Tablo 10. Deney gruplarına ait klaudin-11 (CLDB-11), TNP-1 ve ZO-1 mRNA ekspresyon düzeyleri

	Kontrol (n=8)	NPW (n=8)	KS (n=8)	KS+D (n=8)	KS+NPW (n=8)	p
CLDN11 (Fold Change)	$1,01 \pm 0,18^{a}$	$0,95 \pm 0,15^{a}$	$0,32 \pm 0,21^{c}$	$0,613 \pm 0,22^{b}$	$0,85 \pm 0,14^{ab}$	One-Way ANOVA P <0,001
TNP1 (Fold Change)	$1,02 \pm 0,19^{a}$	$1,03 \pm 0,26^{a}$	$0,28 \pm 0,21^{c}$	$0,521 \pm 0,20^{bc}$	$0,70 \pm 0,36^{ab}$	One-Way ANOVA P <0,001
ZO1 (Fold Change)	$1,03 \pm 0,26^{a}$	$0,88 \pm 0,30^{a}$	$0,27 \pm 0,16^{a}$	$0,729 \pm 0,22^{b}$	$0,76 \pm 0,30^{a}$	One-Way ANOVA P <0,001

*Sonuçlar Ortalama±Standart Sapma olarak verilmiştir.
** Aynı harfle işaretlenmeyen gruplar arasında anlamlı fark bulunmaktadır.

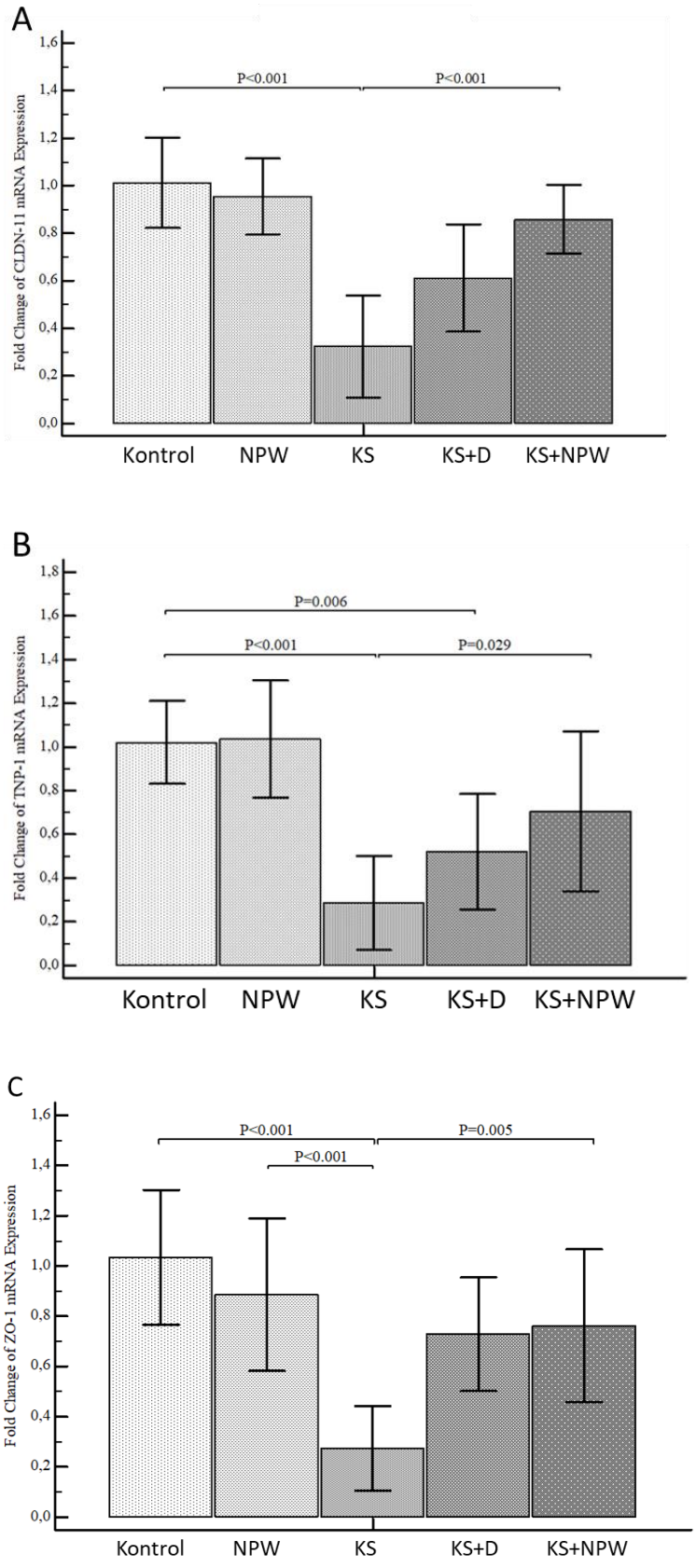

Şekil 33. Deney gruplarına ait klaudin-11 (A), TNP1 (B) ve ZO-1 (C) mRNA ekspresyon düzeyleri.

6.12. Doku MDA Düzeyi ve GSH ve MPO Aktivitesi Bulguları

Testis doku homojenatlarında ölçülen MDA düzeyi gruplar arasında istatistiksel olarak anlamlı bulunmamıştır (Şekil 32).

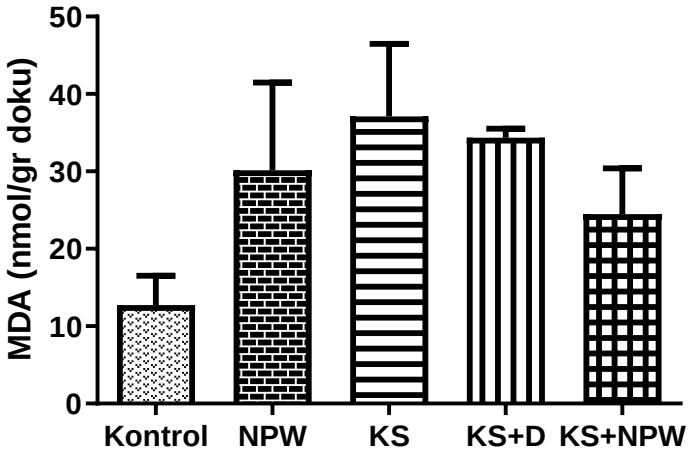

Şekil 34. Deney gruplarına ait MDA düzeyi

Testis doku homojenatlarında ölçülen GSH düzeyi gruplar arasında istatistiksel olarak anlamlı bulunmamıştır (Şekil 33).

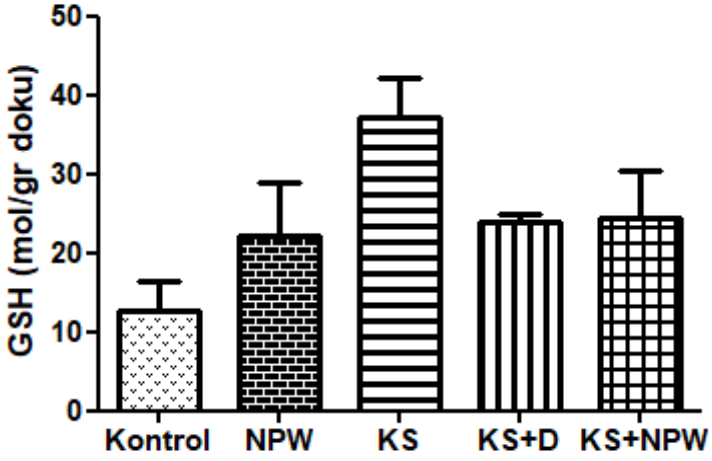

Şekil 35. Deney gruplarına ait GSH aktivitesi düzeyi

Kontrol grubu ile kıyaslandığında, KS grubunda ($p<0.001$) MPO aktivitesinin arttığı gözlenmiştir. KS grubu ile kıyaslandığında, KS+D ve KS+NPW gruplarında ($p<0.001$) MPO aktivitesinin düştüğü gözlenmiştir (Şekil 34).

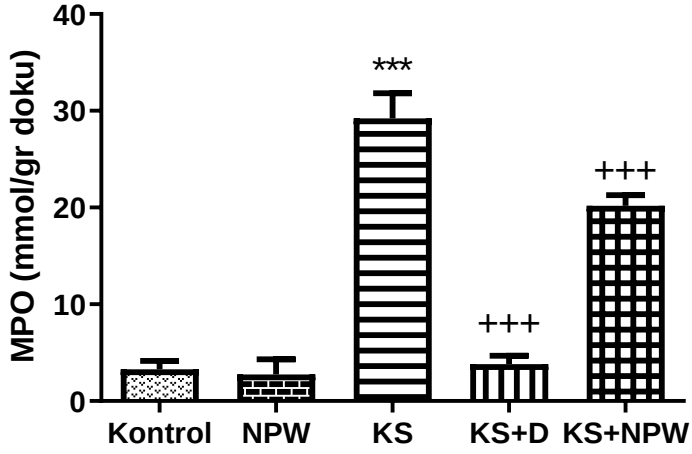

Şekil 36. Deney gruplarına ait MPO aktivitesi düzeyi. *** $p<0,001$: Kontrol grubu ile karşılaştırıldığında. +++ $p<0,001$: KS grubu ile karşılaştırıldığında.

7. TARTIŞMA ve SONUÇ

Bu çalışmada, kronik öngörülemeyen hafif stres, serum ACTH ve CORT düzeyinin yükselmesine, testis fonkisyonunu regüle eden hormonların düzeyinin ise bozulmasına sebep olmuştur. Testislerde seminifer tübül hasarı, hücre proliferasyonunda düşüşe, NOX2 ve TUNEL pozitif hücre sayısında artışa ve spermatogenik seriyi oluşturan hücrelerde hasara ve sperm parametrelerinin değişmesine sebep olmuştur. Sıkı bağlantı proteinlerinden ZO-1 immunreaktivitesinde azalma, okludin ve klaudin-11 protein seviyelerinde azalma, klaudin-11, ZO-1 ve TNP1 mRNA ekspresyon düzeylerinde düşüş gözlenmiştir. Testis MPO aktivitesinin ise artışı gözlenmiştir. Neropeptid W uygulaması KS modelinin meydana getirdiği hormonal, histokimyasal, biyokimyasal ve moleküler parametrelerdeki olumsuz etkileri inhibe ettiği gözlenmiştir.

Kronik stres, erkek üreme sağlığını etkileyen önemli bir faktör olarak giderek daha fazla tanınmaktadır. Kronik stres ile erkek üreme sistemi arasındaki ilişki karmaşıktır ve nihayetinde bozulmuş üreme işlevine yol açan çeşitli fizyolojik ve biyokimyasal yolları içerir. Kronik stresin erkek üreme sağlığını etkilediği birincil mekanizmalardan biri, HPG ekseninin düzensizliğidir. Kronik psikolojik stresin, spermatogenez ve genel üreme sağlığı için kritik olan testosteron seviyelerini düşürdüğü gösterilmiştir. Kronik stres sırasında kortikosteron gibi glukokortikoidlerin yüksek seviyeleri, testislerdeki birincil testosteron kaynağı olan Leydig hücrelerinin apoptozuna yol açabilir (Juárez-Rojas ve ark, 2015; Chen ve ark., 2011). Testosterondaki bu azalma, spermatogenik aktivitenin azalması ve sperm kalitesindeki değişikliklerle ilişkilidir; bu durum spermatogenik belirteç gen ifadeleri ve hücre popülasyonlarındaki değişikliklerle kanıtlanmıştır (Tian ve ark., 2021; Nargund, 2015). Dahası, kronik stres testis otofajisini ve apoptozu indükleyerek testis fonksiyonunu daha da tehlikeye atabilir. Çalışmalar, kronik stresin Leydig hücrelerinin kaybı ve seminifer tübüllerde değişiklikler dahil olmak üzere testislerde önemli histopatolojik değişikliklere yol açtığını göstermiştir (Shen ve ark., 2020; Hou ve ark., 2014). Testosteron düzeylerindeki bu azalma yalnızca spermatogenezi etkilemekle kalmaz, aynı zamanda kronik stresin cinsel performansı ve motivasyonu bozabileceği için cinsel motivasyon ve davranış için daha geniş etkileri vardır (Retana-Márquez ve ark., 2014). Stres ve üreme hormonları arasındaki etkileşim, gonadotropin salınımının düzenlenmesinde önemli bir rol oynayan bir nöropeptid olan kisspeptinin modülasyonunda da belirgindir. Kronik stres, üreme baskılanmasına yol açabilen kisspeptin

immünoreaktivitesinin azalmasıyla ilişkilendirilmiştir (Hirano ve ark., 2014). Bu baskılama, azalmış libido ve doğurganlık sorunları olarak ortaya çıkabilir ve üreme sağlığını korumada psikolojik refahın önemini vurgular. Ek olarak, kronik stresin neden olduğu oksidatif stres, üreme işlev bozukluğunu daha da kötüleştirebilir. Artan ROS seviyeleri, düşük sperm kalitesi ve erkek kısırlığı ile ilişkilendirilmiştir (García-Díaz ve ark., 2015; Salami ve ark., 2020). Kronik stresten kaynaklanan oksidatif stres, spermatozoaya zarar verebilir ve hareketliliğini ve morfolojisini etkileyerek doğurganlık üzerindeki olumsuz etkileri birleştirebilir (García-Díaz ve ark., 2015). Özetle, kronik stres hormonal düzensizlik, hücresel apoptoz ve oksidatif stres dahil olmak üzere birden fazla yolla erkek üreme sistemini olumsuz etkiler. Bu faktörler testosteron seviyesinin düşmesine, spermatogenezin bozulmasına ve cinsel işlevin azalmasına katkıda bulunur ve sonuçta erkek infertilitesine yol açar.

Kronik stres modelleri, uzun süreli strese maruz kalmanın fizyolojik ve psikolojik etkilerini anlamak için önemlidir. Hayvan modellerinde kronik stresi simüle etmek için çeşitli deneysel modeller geliştirilmiştir ve her biri stresle ilişkili bozuklukları incelemek için farklı metodolojilere ve çıkarımlara sahiptir. En yaygın kullanılan modellerden biri, stresi tetiklemek için hayvanları uzun süre hareketsiz bırakmayı içeren Kronik Kısıtlama Stresi (KKS) modelidir. Bu modelin, özellikle hafıza ve öğrenme için kritik olan hipokampüste kaygı benzeri davranışlar ve bilişsel eksiklikler de dahil olmak üzere önemli davranışsal değişiklikler ürettiği gösterilmiştir (Seewoo ve ark., 2020; Woo ve ark., 2018). KKS modeli, HPA eksenindeki değişiklikler ve nöroinflamatuar süreçler dahil olmak üzere insan stres tepkilerini taklit etmedeki etkinliğini gösteren çeşitli çalışmalarla doğrulanmıştır (Roth ve ark., 2012; Fee ve ark., 2020). Örneğin, Woo ve ark. KKS'nin insülin sinyallemesini bozarak hipokampal hafıza eksikliklerine neden olduğunu vurgulayarak kronik stresin nörobiyolojik sonuçlarını ortaya koymuştur (Woo ve ark., 2018). Yaygın bir diğer model ise hayvanları zaman içinde bir dizi hafif, öngörülemez stres faktörüne maruz bırakmayı içeren kronik öngörülemeyen hafif stres modelidir. Bu model, gerçek yaşam stres faktörlerinin öngörülemezliğini yansıttığı için depresyon ve anksiyeteyi incelemek için özellikle önemlidir (Prevot ve ark., 2019; Zhang ve ark., 2022). Araştırmalar, KS'nin anhedoni ve diğer depresif davranışlara yol açabileceğini göstermiştir ve bu da onu ruh hali bozukluklarının altında yatan nörobiyolojik mekanizmaları araştırmak için değerli bir araç haline getirir (Hill ve ark., 2012). KS modeli, stresle ilişkili bozuklukların patofizyolojisini anlamak için kritik öneme sahip sinaptik plastisite ve nörotransmitter sistemlerindeki değişiklikler de dahil olmak üzere nöronal yapı ve işlevdeki

değişikliklerle ilişkilendirilmiştir (Prevot ve diğerleri, 2019). Ek olarak, Kronik Sosyal Stres (KSS) modeli, sosyal dinamiklerin stres tepkileri üzerindeki etkilerini incelemek için kullanılmıştır. Bu model, sosyal stres faktörlerinin anne davranışını ve yavru gelişimini önemli ölçüde etkileyebileceği doğum sonrası depresyon gibi bağlamlarda özellikle önemlidir (Nephew ve Bridges, 2011). KSS'nin, kronik sosyal stres yaşayan insan popülasyonlarında gözlemlenenlere benzer davranış değişikliklerini tetiklediği gösterilmiştir, bu da stresle ilişkili bozuklukların etiyolojisine ilişkin içgörüler sağlar (Nephew ve Bridges, 2011). Özetle, KKS, KS ve KSS gibi kronik stres modelleri, uzun süreli strese maruz kalmanın fizyolojik ve psikolojik etkilerine ilişkin kritik içgörüler sağlar. Bu modeller, stresle ilişkili bozuklukların altında yatan mekanizmaların açıklığa kavuşturulmasında ve potansiyel terapötik müdahalelerin geliştirilmesinde etkilidir. Bu modellerin geçerliliği, insan stres tepkilerinin temel özelliklerini taklit etme yetenekleriyle desteklenmektedir ve bu da onları psikobiyoloji alanında paha biçilmez araçlar haline getirmektedir. Bu çalışmada da benzer şekilde KS modelinde yedi stresör etkeni (kedi kumu, eğik yatak, gıda yoksunluğu, yırtıcı sesi, terş ışık/karanlık döngüsü, flash) rasgele 40 gün boyunca uygulanmıştır ve deneyin sonunda kuyruktan asma testi yapılarak depresif davranışlar gösterdikleri tespit edilmiş ve modelin doğru yapıldığı kanıtlanmıştır.

Kuyruk asma testi (KST), özellikle kronik stres bağlamında, hayvan modellerinde depresyon benzeri davranışları değerlendirmek için yaygın olarak kullanılan bir davranışsal testtir. Bu test, umutsuzluk veya anhedoninin davranışsal bir göstergesi olarak yorumlanan kuyruk tarafından askıya alınmaya tepki olarak hareketsizlik süresini ölçer. Kronik öngörülemeyen hafif stres ve kronik kısıtlama stresi gibi kronik stres modellerinin, KST'de hareketsizlik sürelerini önemli ölçüde artırdığı ve böylece kemirgenlerde depresyon benzeri durumları modellediği gösterilmiştir. Araştırmalar, kronik strese maruz kalmanın ruh hali düzenlemesiyle ilişkili nörobiyolojik yollarda değişikliklere yol açtığını göstermiştir. Örneğin, Isingrini ve arkadaşları, kronik stresin depresyon benzeri davranışlar üzerindeki etkilerini değerlendirmek için KST de dahil olmak üzere çeşitli davranışsal testlerin kullanılmasının gerekliliğini vurgulayarak, farklı stres modellerinin antidepresan direncinin mekanizmalarına ilişkin içgörüler sağlayabileceğini öne sürmüşlerdir (Isingrini ve ark., 2010). Benzer şekilde, Wu ve arkadaşları *Apocynum venetum* yaprak özütünün uygulanmasının KST'deki hareketsizlik sürelerini önemli ölçüde azalttığını ve bunun stresli sıçanlarda potansiyel antidepresan benzeri etkilere sahip olduğunu gösterdiğini bildirmiştir (Wu ve ark., 2018). Bu, mirisetin tedavisinin tekrarlanan kısıtlama

stresini takiben KST'deki hareketsizliği de azalttığını ve KST'nin stres kaynaklı depresif davranışların bir ölçüsü olarak geçerliliğini daha da desteklediğini belirten Ma ark.'nin bulgularıyla örtüşmektedir (Ma ve ark., 2015). Dahası, kronik stresin KST'de gözlemlenen davranışsal sonuçlarla ilişkili nörobiyolojik değişiklikleri indüklediği gösterilmiştir. Örneğin, Kooij ve arkadaşları kronik stresin hipokampüste belirli hücre yapışma moleküllerinin aşağı regülasyonuna yol açtığını ve bunun KST'de artan hareketsizlik de dahil olmak üzere davranışsal değişikliklerle ilişkili olduğunu bulmuştur (Kooij ve ark., 2014). Kronik stresin nöroendokrin fonksiyon üzerindeki etkisi de önemlidir; Joung ve arkadaşları kronik stresin HPA eksenini nasıl aktive ettiğini ve bunun sonucunda hem fizyolojik hem de davranışsal tepkileri etkileyen glukokortikoid salınımını nasıl sağladığını tartışmıştır (Joung ark., 2021). Bu, kronik sosyal olmayan stresin KST'de hareketsizliği artırdığını ve farklı stres paradigmaları altında anksiyete ve depresyonla ilişkili davranışlar arasındaki ayrışmayı gösterdiğini belirten Yoon ark.'nin bulgularıyla daha da doğrulanmıştır (Yoon ve ark., 2014). Davranışsal değerlendirmelere ek olarak, KST beyindeki biyokimyasal değişikliklerle ilişkilendirilmiştir. Ruan ve ark., kronik kuyruk askı stresinin, keşifsel davranışta azalma ve anksiyete benzeri ve depresyon benzeri davranışlarda artış dahil olmak üzere önemli davranışsal değişikliklere ve hipokampal belirteçlerde değişikliklere yol açtığını ortaya koyan bir pilot çalışma yürütmüştür (Ruan ve ark., 2018). Bu, KST'nin yalnızca davranışsal bir ölçüm olarak hizmet etmediğini, aynı zamanda kronik stresin neden olduğu altta yatan nörobiyolojik değişiklikleri de yansıttığını göstermektedir. Sonuç olarak, KST, kronik stres hayvan modellerinde depresyon benzeri davranışların değerlendirilmesinde kritik bir araçtır. Stres maruziyetinin davranışsal ve nörobiyolojik sonuçları hakkında değerli bilgiler sağlayarak, olası terapötik müdahalelerin araştırılmasını kolaylaştırır. Çeşitli çalışmalardan elde edilen bulguların bütünleştirilmesi, KST'nin stres kaynaklı ruh hali bozukluklarının karmaşıklıklarını anlamadaki önemini vurgular. Bizim çalışmamızda da KS deneyinin sonunda kuyruktan asma testi yaparak KS grubunun depresif davranışlar gösterdikleri tespit edilmiş ve modelin doğru yapıldığı kanıtlanmıştır.

Kronik stresin serum hormon seviyeleri üzerinde, özellikle de ACTH ve CORT içeren HPA ekseniyle ilişkili olanlar üzerinde derin etkileri vardır. HPA ekseni strese yanıt olarak aktive olur ve hipofiz bezinden ACTH salgılanmasına yol açar, bu da böbrek üstü bezlerinden kortizol salınımını uyarır. Araştırmalar, akut stresin kortizol seviyelerinde önemli bir artışa neden olurken, kronik stresin ACTH'nin bazal seviyelere dönmesine rağmen kortizol seviyelerinin

yüksek kaldığı düzensiz bir yanıta yol açabileceğini göstermektedir. Bu olgu, HPA ekseni içindeki artan adrenal duyarlılığa ve değişen geri bildirim mekanizmalarına atfedilmektedir (Russell ve Lightman, 2019). Kronik stresin kortizole ek olarak, testosteron, LH ve FSH dahil olmak üzere gonadal hormonların salgılanmasını engellediği gösterilmiştir. Çalışmalar, hareketsizlik ve sosyal stres gibi çeşitli kronik stres faktörlerinin, HPG ekseninde genel bir inhibe edici etkiyi yansıtan serum testosteron düzeylerinde azalmaya yol açtığını göstermiştir (Yirmiya ark., 2006; Wang ark., 2012). Gonadal hormon salgılanmasının bu şekilde baskılanması hem erkeklerde hem de kadınlarda üreme işlev bozukluğuna ve diğer sağlık sorunlarına katkıda bulunabileceği için önemlidir (Abdel-Fattah, 2018). Dahası, kronik stres, metabolik süreçleri düzenleyenler de dahil olmak üzere diğer hormonal sistemlerdeki değişikliklerle ilişkilidir. Örneğin, kronik stres, kortizol ve katekolaminler de dahil olmak üzere hormonal değişikliklerle aracılık edilen insülin duyarlılığı ve glikoz metabolizmasındaki değişikliklerle ilişkilendirilmiştir (Pereira ark., 2016; Zhao ark., 2015). Kronik stres sırasında norepinefrin ve kortizol seviyelerinin yükselmesi metabolik düzensizliğe yol açabilir ve bu da stresin vücut üzerindeki fizyolojik etkisini daha da kötüleştirebilir (Zhang ark., 2021). Kronik stres ve hormon seviyeleri arasındaki etkileşim karmaşık ve çok yönlüdür. Kronik stres yalnızca HPA ve HPG eksenlerini etkilemekle kalmaz, aynı zamanda stres tepkilerinde ve metabolik düzenlemede rol oynayan nöropeptid Y gibi nöropeptitleri içerenler de dahil olmak üzere diğer nöroendokrin sistemleri de etkiler (Thorsell, 2010; Zainab ark., 2020). Bu hormonların düzensizliği anksiyete, depresyon ve metabolik bozukluklar dahil olmak üzere bir dizi sağlık sorununa yol açabilir ve kronik stresin hormonal sonuçlarını anlamanın önemini vurgular (Hu ark., 2014). Özetle, kronik stres serum hormon seviyelerini, özellikle ACTH, CORT, FSH, LH ve testosteronu önemli ölçüde değiştirir. Bu değişiklikler HPA ve HPG eksenleri içindeki karmaşık etkileşimler aracılığıyla aracılık eder ve çeşitli fizyolojik ve psikolojik sonuçlara yol açar. Bu çalışmada da literatürle uyumlu bir şekilde KS uygulanmış grupta ACTH ve CORT seviyelerinin arttığı, FSH, LH ve testosteron düzeylerinin ise azaldığı gözlemlenmiştir. NPW uygulanmasıyla ACTH ve CORT seviyelerinin düştüğü, FSH, LH ve testosteron düzeylerinin ise artığı gözlemlenmiştir.

Kronik stresin erkek üreme sağlığı üzerinde, özellikle sperm parametreleri açısından önemli olumsuz etkileri olduğu gösterilmiştir. Bu etkilerin altında yatan fizyolojik mekanizmalar, öncelikle stresle aktive olduğunda kortizol gibi glukokortikoidlerin salgılanmasının artmasına yol açan HPA ekseni aracılığıyla gerçekleşir. Bu hormonal yanıt, HPG ekseninin normal

işleyişini bozarak testosteron seviyelerinde ve sperm üretiminde değişikliklere neden olabilir (Zou ve ark., 2019; Bhongade ve ark., 2014; Kaiser, 2023). Araştırmalar, kronik stresin azalmış hareketlilik ve anormal morfoloji ile karakterize edilen sperm kalitesinin azalmasına yol açabileceğini göstermektedir. Örneğin, Zou ve arkadaşları erkek sıçanlarda öngörülemeyen kronik hafif stresin spermatogenezde önemli bozulmaya ve seminifer tübüller içinde apoptotik hücrelerin artışına neden olduğunu göstermiştir (Zou ark., 2019). Benzer şekilde, Bhongade ve arkadaşları psikolojik stresin kısırlık çiftlerinin erkek partnerlerinde doğurganlık hormonlarını ve seminal kaliteyi olumsuz etkilediğini bulmuş ve stres ile üreme işlev bozukluğu arasında doğrudan bir ilişki olduğunu ileri sürmüştür (Bhongade ark., 2014). Dahası, çalışmalar kronik stresin oksidatif strese yol açabileceğini ve bunun da sperm hareketliliğini ve morfolojisini etkileyerek sperm kalitesini daha da tehlikeye attığını göstermiştir (García-Díaz ark., 2015; Arun ark., 2016). Kronik stresin neden olduğu hormonal değişiklikler karmaşıktır. Stres, FSH ve LH uyarımı için gerekli olan GnRH salgılanmasını engelleyerek testosteron seviyelerinin azalmasına yol açabilir (Bhongade ark., 2014; Osadolor, 2023). Testosterondaki bu azalma sadece spermatogenezi etkilemekle kalmaz, aynı zamanda erektil disfonksiyon ve azalmış libido gibi diğer üreme sorunlarına da katkıda bulunur (Choowong-In ark., 2021). Dahası, kronik stres, sperm DNA'sına zarar verebilen ve genel sperm fonksiyonunu ROS'un artan seviyeleriyle ilişkilendirilmiştir (García-Díaz ark., 2015; Martinez ark., 2014). Hormonal ve oksidatif stres yollarına ek olarak, kronik stres üreme sağlığı sorunlarını daha da kötüleştiren davranış değişikliklerine de yol açabilir. Örneğin, stres kaynaklı serotonin düzeylerinde değişiklikler gözlemlenmiştir ve bu durum cinsel davranışı ve üreme işlevini etkileyebilir (Cox ve ark, 2011; Hirano ve ark, 2014). Bu fizyolojik ve davranışsal değişikliklerin birikmiş etkileri, erkek kısırlığında önemli bir faktör olarak kronik stresin ele alınmasının önemini vurgular. Sonuç olarak, kronik stres, hormonal düzensizlik, oksidatif stres ve davranışsal değişikliklerin çok yönlü etkileşimi yoluyla sperm parametrelerini olumsuz etkiler. Klinik ortamlarda kronik stresin ele alınması, etkilenen bireylerde üreme sağlığı sonuçlarını iyileştirmek için önemli olabilir. Bu çalışmada da benzer şekilde, KS uygulanan grupta spermatogenezi regüle eden hormonların düzeyindeki değişiklikler ile birlikte, NOX-2 pozitif hücrelerin sayısında artış ve motil sperm sayısı ve normal morfolojiye sahip spermlerde azalma gözlenmiştir. NPW uygulaması ise motil sperm sayısında artışa sebep oluştur. Sperm parametrelerindeki değişiklikler stres koşullarında değişen hormonal aktivite ve oksidatif stres oluşumuna bağlı olarak artmış olabilir. NPW uygulaması ise hormonal aktivite üzerine etki ederek ve oksidatif

stres oluşumunu engeleyerek spermatogenez ve sonrasında sperm parametrelerinin iyileşmesine katkı sağlamış olabilir.

Kronik stres, özellikle erkek üreme sistemi olmak üzere çeşitli fizyolojik sistemler üzerindeki zararlı etkileri nedeniyle yaygın olarak incelenmiştir. Testis morfolojisi, uzun süreli stresten belirgin şekilde etkilenir ve spermatogenezde ve genel testis sağlığında önemli değişikliklere yol açar. Araştırmalar, kronik stresin testis dokularında histopatolojik değişikliklere neden olabileceğini göstermektedir; bunlar arasında spermatogenik epitel hücrelerinde azalma ve spermatogenik hücre popülasyonlarının düzensizliği yer almaktadır. Örneğin, Tian ve arkadaşları, uzatılmış stres sürelerinin, H&E boyama kullanılarak yapılan histolojik incelemelerde, sıçan testislerinde spermatogenik hücre sayısında belirgin bir azalmaya ve yapısal anormalliklere yol açtığını göstermiştir (Tian ve arkadaşları, 2021). Dahası, oksidatif stres, kronik stres koşulları altında testiste gözlemlenen morfolojik değişikliklerde kritik bir faktördür. Çalışmalar, kronik stresin oksidatif hasarı azaltmak için çok önemli olan süperoksit dismutaz (SOD) ve katalaz (CAT) gibi antioksidan enzim aktivitelerinde dengesizliğe yol açtığını göstermiştir. Örneğin, García-Díaz ve arkadaşları. 60 günlük immobilizasyon stresinden sonra SOD aktivitesinde önemli bir azalma bildirilmiş, bu da testisteki artan oksidatif stres belirteçleriyle ilişkilendirilmiştir (García-Díaz ve ark., 2015). Bu oksidatif stres hücresel hasara ve apoptoza katkıda bulunarak testis disfonksiyonunu daha da kötüleştirir (Liu ve ark., 2012). Kronik stresin testis morfolojisi üzerindeki etkilerinin aracılık edilmesinde endoplazmik retikulum (ER) stresinin rolü de vurgulanmıştır. Kronik stres, testosteron üretimi için gerekli olan Leydig hücrelerinde apoptoza yol açan katlanmamış protein yanıtını aktive edebilir. Bu, kronik hipoksi kaynaklı ER stresinin steroidojenik enzimlerin aşağı düzenlenmesine ve buna bağlı olarak plazma testosteron seviyelerinde azalmaya yol açtığı gösterilmiştir (Liu ve ark., 2012). Stresin morfolojik sonuçları arasında hücresel yapıların parçalanması ve spermatogenezin bozulması yer alır. Ek olarak, kronik stresin testis morfolojisi üzerindeki etkisi oksidatif ve ER stresle sınırlı değildir. Diğer çalışmalar, kronik psikolojik stresin testis hücrelerinde otofajiye yol açabileceğini ve testisin morfolojik manzarasını daha da karmaşıklaştırabileceğini göstermiştir. Shen ve arkadaşları, ağrıyla ilişkili stresten farklı olarak kronik psikolojik stresin erkek sıçanlarda cinsel motivasyonu önemli ölçüde etkilediğini ve otofajik süreçleri indüklediğini ve bunun testis disfonksiyonuna katkıda bulunabileceğini belirtmiştir (Shen ve arkadaşları, 2020). Çeşitli bileşiklerin stres kaynaklı testis hasarına karşı koruyucu etkileri de araştırılmıştır. Örneğin, antioksidan melatoninin çevresel stresörlerin

neden olduğu testis disfonksiyonunu hafiflettiği gösterilmiş olup, kronik stres koşulları altında testis morfolojisini korumak için potansiyel terapötik yollar önermektedir (Tabassum ve ark., 2016). Benzer şekilde, resveratrolün kronik immobilizasyon stresi tarafından oluşturulan morfolojik değişikliklere karşı koruyucu etkiler gösterdiği bildirilmiştir (Bitgul ve ark., 2013). Özetle, kronik stres oksidatif stres, ER stresi ve otofajiyi içeren mekanizmalar yoluyla testis morfolojisini olumsuz yönde etkileyerek spermatogenezin bozulmasına ve hormonal düzensizliğe yol açmaktadır. Koruyucu ajanların etkileşimi, bu zararlı etkilere karşı koymak için terapötik stratejiler sunabilir. Bizim çalışmamızda da KS uygulaması atrofik seminifer tübül sayısının artmasına, bazal membran yapısında düzensizliğe, spermatogenik seriyi oluşturuan hücrelerde hasara, apoptotik ve NOX-2 pozitif hücre sayısında artışa sebep olduğu gösterilmiştir. NPW uygulaması, KS ile indüklenmiş testis hasarını azaltmıştır, antioksidan ve antiapoptotik yolaklar üzerinden etki göstermiş olabilir.

Kronik stresin testis de dahil olmak üzere çeşitli dokularda birden fazla mekanizma aracılığıyla apoptozi indüklediği gösterilmiştir. Kronik stres ile testis apoptoz arasındaki ilişki karmaşıktır ve oksidatif stres, hormonal değişiklikler ve endoplazmik retikulum stresi dahil olmak üzere çeşitli yolları içerir. Kronik stresin testis apoptozunu indüklediği birincil mekanizmalardan biri oksidatif stres yollarının aktivasyonudur. Kronik stres, hücresel bileşenlere zarar verebilen ve apoptotik yolları tetikleyebilen ROS üretiminin artmasına yol açabilir. Örneğin, oksidatif stres, Bax gibi pro-apoptotik faktörleri aktive ettiği ve Bcl-2 gibi anti-apoptotik proteinleri inhibe ederek hücre ölümüne yol açan erkek germ hücrelerinin apoptozunda rol oynar (Shen ark., 2020; Hou ark., 2014). Ek olarak, çalışmalar kronik stresin testis germ hücrelerinin hayatta kalması için çok önemli olan testosteron seviyelerinde değişikliklere yol açabileceğini göstermiştir. Testosterondaki düşüş, testislerde artan apoptoz ile ilişkilendirilmiştir ve kronik strese bağlı hormonal düzensizliğin germ hücre kaybını şiddetlendirebileceğini düşündürmektedir (Hou ark., 2014; Cárdenas ark., 2013). Ayrıca, son araştırmalarda kronik stres koşulları altında testis apoptozuna aracılık eden ER stresinin rolü vurgulanmıştır. Kronik ER stresi, stres çözülmezse hücre ölümüne yol açabilen katlanmamış protein tepkisini aktive eder. Bu yolun, kaspazların aktivasyonu ve mitokondriden sitokrom c salınımıyla kanıtlandığı gibi, testis hücrelerinin apoptozunda rol oynadığı gösterilmiştir (Hiramatsu ark., 2014; Han ark., 2013). Apoptozun temel yürütücüsü olan kaspaz-3'ün aktivasyonu kronik stres bağlamında kaydedilmiştir ve bu da ER stresinin testislerdeki apoptotik süreçte önemli bir rol oynayabileceğini göstermektedir (Han ark., 2013). Dahası, kronik stresin testis yapısı ve işlevi

üzerindeki etkisi belirlenmiştir ve bulgular kronik psikolojik stresin spermatogenez ve hormonal denge için gerekli olan Leydig ve Sertoli hücreleri de dahil olmak üzere testis hücrelerinde önemli hasara yol açabileceğini göstermektedir (Hou ark., 2014; Othman ark., 2016). Testis işlevinde ortaya çıkan bozulma sperm kalitesinin azalmasına ve doğurganlık sorunlarına yol açabilir ve kronik stresin erkek üreme sağlığı üzerindeki etkilerini daha da kötüleştirebilir (Shen ark., 2020; Hou ark., 2014; Othman ark., 2016) Özetle, kronik stres, oksidatif stres, hormonal değişiklikler ve ER stres yollarının çok yönlü etkileşimi yoluyla testis apoptozunu tetikler. Ortaya çıkan apoptoz yalnızca testislerin yapısal bütünlüğünü etkilemekle kalmaz, aynı zamanda erkek üreme sağlığı için de derin etkilere sahiptir. Testis dokusunda hücre proliferasyonu ve hücre apoptozu arasındaki dengenin bozulması spermatogenez sürecinin bozulmasına sebep olmaktadır. Başka bir çalışmada sıçanlarda hücre apoptozun arttığı çeşitli çalışmalarla gösterilmiştir (Juarez ve ark., 2015). Bu çalışmada da, KS uygulanmış sıçanlarda spermatogenik hücre proliferasyonunun düştüğü, apoptozun ise arttığı görülmüştür, NPW uygulaması ise her iki değerin kontrol grubu sıçanların değerlerine yaklaştırmıştır.

Kronik stresin üreme sistemi, özellikle testis dahil olmak üzere çeşitli fizyolojik sistemleri önemli ölçüde etkilediği gösterilmiştir. Bu bağlamda oksidatif stresin kritik aracılarından biri, hücresel hasara ve işlev bozukluğuna yol açabilen ROS üretmede önemli bir rol oynayan NOX2'dir. Araştırmalar, NOX2'nin testis dahil olmak üzere çeşitli dokularda önemli bir oksidatif stres kaynağı olduğunu göstermektedir. NOX2 aktivasyonu, testis hücrelerinde oksidatif hasara katkıda bulunabilen süperoksit ve hidrojen peroksit üretimine yol açar. Örneğin, çalışmalar NOX2 kaynaklı oksidatif stresin çeşitli nörodejeneratif hastalıkların patogenezinde rol oynadığını göstermiştir ve bu da NOX2'nin stres kaynaklı olanlar da dahil olmak üzere kronik inflamatuar koşullarda daha geniş bir rol oynadığını düşündürmektedir (Chen ve ark., 2022; Loffredo ve ark., 2020). Bu oksidatif stres normal testis fonksiyonunu bozarak spermatogenez ve hormonal dengenin bozulmasına yol açabilir (Köroğlu ve ark, 2019; Hersek ve ark., 2023; Coşkun ve ark, 2024;). Dahası, kronik stres inflamatuar sitokinlerin ve lipopolisakkaritlerin (LPS) artmış seviyeleriyle ilişkilidir ve bu da NOX2'yi daha da aktive edebilir. LPS ve NOX2 aktivasyonu arasındaki ilişki iyi belgelenmiştir ve sistemik inflamasyonun testis de dahil olmak üzere çeşitli organlarda oksidatif stresi şiddetlendirebileceğini göstermektedir (Loffredo ark., 2022). Bu aktivasyon yalnızca oksidatif hasara katkıda bulunmakla kalmaz, aynı zamanda testis sağlığına zararlı olabilen bir inflamasyon ve stres döngüsünü de sürdürür (Fan ark., 2017). Deneysel modellerde, NOX2

inhibisyonunun oksidatif stresi azalttığı ve testis fonksiyonunu iyileştirdiği gösterilmiştir. Örneğin, bilinen bir NOX2 inhibitörü olan aposinin uygulamasının, sıçanlarda sisplatin ile (Köroğlu ve ark, 2019), yüksek yağlı diyetle beslenmeyle (Hersek ve ark, 2023) ve monosodyum glutamat ile (Açıkel-Elmas ve ark, 2023) indüklenmiş testis hasarını engellediği gösterilmiştir. Bu da, NOX2'yi hedeflemenin kronik stres koşulları altında testisteki oksidatif hasarı hafifletmek için potansiyel bir tedavi stratejisi olabileceğini düşündürmektedir. Dahası, NOX2 gibi diğer sinyal yolları arasındaki etkileşim, testisteki oksidatif stres düzenlemesinin karmaşıklığını vurgulamaktadır. Bu yolların aktivasyonu daha fazla oksidatif hasara ve hücresel işlev bozukluğuna yol açabilir ve bu da ilgili mekanizmaların kapsamlı bir şekilde anlaşılması ihtiyacını vurgulamaktadır (Pal ark., 2014). Sonuç olarak, kronik stres NOX2 aktivasyonu yoluyla testis fonksiyonunu önemli ölçüde etkileyerek oksidatif stresi ve inflamasyonu artırır. Bizim çalışmamızda da KS uygulanmış sıçanlarda NOX2 ir hücrelerin yoğunluğunu arttığı görülürken, NPW uygulaması ise NOX2 ir hücrelerin yoğunluğunu azaltmıştır. NPW uygulaması, kronik stres indüksiyonuna bağlı olarak artan ROS oluşumunu engelleyerek testis fonkisyonlarının düzelmesine katkı sağlamış olabilir.

Kronik stres, testis dokusundaki KTB bütünlüğü üzerinde önemli olumsuz etkiler göstermektedir. KTB, testislerin iç ortamını koruyarak spermatozoa ve gelişen germ hücrelerini dış etkenlerden korur ve bu nedenle erkek fertilitesi için kritik bir yapı taşını oluşturur (Elmas ve ark., 2023). Kronik stresin, KTB'nin yapısal ve fonksiyonel bütünlüğünü nasıl etkilediği üzerine yapılan araştırmalar, bu durumun sperm üretimi ve genel üreme sağlığı üzerindeki olumsuz etkilerini ortaya koymaktadır. Kronik stres, KTB'deki sıkı bağlantı proteinlerinin ekspresyonunu azaltabilir. Bu bağlamda, ZO-1 proteini, sıkı bağlantılar ve hücreler arası iletişimdeki kritik işlevleri nedeniyle dikkat çekmektedir. ZO-1, okludin ve klaudin gibi transmembran proteinleriyle etkileşime girerek sıkı bağlantı komplekslerinin oluşumunu destekler (Bi ve ark., 2016; Lee ve ark., 2013). Ayrıca, ZO-1'in hücre döngüsü üzerinde düzenleyici bir etkisi olduğu ve hücre proliferasyonunu teşvik ettiği bildirilmiştir (Cho ve ark., 2022). Kronik stresin ZO-1 üzerindeki etkileri, stresin neden olduğu hormonal değişikliklerle ilişkilidir. Örneğin, kronik stres durumunda artan kortizol seviyeleri, ZO-1'in ekspresyonunu etkileyebilir ve sıkı bağlantıların bütünlüğünü bozabilir (Gedikli & Sahin, 2020; Kolbaşı ve ark., 2021). Araştırmalar, stresin ZO-1 ve diğer sıkı bağlantı proteinlerinin ekspresyonunu artırabileceğini göstermektedir (Lv ve ark., 2024). ZO-1'in, hücresel stres koşullarında dağılımının değiştiği ve bu durumun sıkı bağlantıların bütünlüğünü etkileyebileceği

belirtilmiştir (Milara ve ark., 2013). Kronik stresin ZO-1 üzerindeki etkileri, bağışıklık sistemi ve inflamasyon ile de ilişkilidir. Stres, bağışıklık hücrelerinin sayısını ve sıkı bağlantı proteinlerinin ekspresyonunu etkileyebilir, bu da bağırsak mukozasının bütünlüğünü tehdit edebilir (Lee ve ark., 2013). ZO-1, bağışıklık yanıtları sırasında hücreler arası iletişimi düzenleyerek inflamatuar süreçlerde rol oynayabilir (Then ve ark., 2011). Sonuç olarak, kronik stresin ZO-1 üzerindeki etkileri, hücrelerin bütünlüğü ve işlevselliği açısından kritik öneme sahiptir. ZO-1'in sıkı bağlantılardaki rolü ve stres koşullarındaki dinamik değişimleri, bu proteinin patolojik durumlarda nasıl işlev gördüğünü anlamak için önemli bir araştırma alanıdır. ZO-1'in düzenlenmesi, stresin etkilerini azaltmak ve hücresel bütünlüğü korumak için potansiyel bir hedef olabilir. KS diğer KTB proteinlerinden klaudin-11'in ekspresyon düzeyini de düşürdüğü gösterilmiştir (Kolbaşı ve ark, 2021). Bu tez çalışmasında, literatürle uyumlu olarak ZO-1 ve klaudin-11 proteinlerinin düzeylerinin yanısıra okludin proteininin düzeyinin de düştüğü gözlenmiştir. Ayrıca ZO-1 ve klaudin-11 mRNA ekspresyon düzeyinin de kontrol grubuna göre düştüğü gözlenmiştir. NPW uygulaması ile KTB yapısında yer alan bu proteinlerin miktarının ve mRNA ekspresyon düzeylerinin KS grubuna göre arttığı görülmüştür. KS ile indüklenen KTB hasarı, NPW uygulaması ile kan-testis bariyer bütünlüğünün korumasına katkı sağlamıştır.

Spermatidlerin spermatozoaya farklılaşması süreci olan spermiyogenezde, kromatin yapısında ve fonksiyonunda değişiklikler olur. Spermiyogenezin son aşamasında nukleus uzar, transkripsiyon durur ve histonlar neredeyse tamamen uzaklaştırılır ve kromatin oldukça pürüzsüz lifler olarak görülür ve yüksek oranda yoğunlaşır. Memelilerde, histon proteinleri uzaklaştırılıp kromatin yoğunlaşması başlayınca bazik nükleer proteinler görülmeye başlar. Bu proteinler daha sonra protaminler ile yer değiştirdiği için geçiş nükleer proteinleri (transition nuclear proteins -TNP) olarak adlandırılırlar. TNP'lerden TNP-1 ve TNP-2 kemirgenlerde baskın olarak bulunur. TNP'ler sadece nuklesu yoğunlaşmış spermatidlerde bulunur ve protaminler ile yer değiştirirler. TNP1, histon proteinleriyle yer değiştirmede ve spermatidin spermatozoaya dönüşümünde önemli rol oynar (Yu ve ark., 2000). TNP-1 mRNA'sı yuvarlak spermatidlerde tespit edilir, daha sonraki spermatid aşamalarında translasyonu olmaz. TNP1, sperm hücrelerinin olgunlaşmasında ve DNA'nın düzenlenmesinde etkili olan bir RNA bağlayıcı proteindir. TNP-2 ise spermatidlerin son aşamasındaki olgunlaşma sürecinde, genetik materyalin ve çekirdek yapısının stabil yapısının korunmasında rol oynar, TNP'lerin ekspresyon zamanlamaları ise fertilizasyon için kritiktir (Phillips ve ark., 2019). Kronik stres

durumunda, vücut kortizol gibi stres hormonları salgılar. Bu stres hormonlarının yüksek seviyeleri, spermatogenez sürecini olumsuz etkiler ve dolayısıyla TNP1 ekspresyonunu da olumsuz etkileyebilir (Gedikli & Sahin, 2020). Bunun sonucunda testis dokusunda hasar ve sperm üretiminde azalma meydana gelebilir (Bahçıvan ve ark., 2018). Bu çalışmada da TNP1 mRNA ekspresyonunun KS grubunda düştüğü gözlenirken, NPW uygulaması ile TNP1 mRNA düzeyinin yükseldiği gözlenmiştir. NPW uygulaması stres hormonlarının seviyesindeki düşüşe ve KTB bütünlüğüne etki ederek TNP1 mRNA ekspresyon düzeyinde artışa ve sonunda sperm morfolojisinin iyileşmesine katkı sağlamış olabilir.

Kronik stresin, öncelikle oksidatif stres mekanizmaları yoluyla testis fonksiyonunu ve sağlığını önemli ölçüde etkilediği gösterilmiştir. MDA, GSH ve MPO gibi oksidatif stres belirteçleri arasındaki etkileşim, kronik stres koşulları altında testis hasarının patofizyolojisini anlamakta kritik öneme sahiptir. MDA, lipid peroksidasyonu ve oksidatif stresin iyi bilinen bir belirtecidir ve ROS'lara bağlı hücresel hasarı gösterir (Ebokaiwe ve ark., 2021; Yuan ve ark., 2016). Testisteki yüksek MDA seviyeleri genellikle kronik stres de dahil olmak üzere çeşitli stres faktörleriyle ilişkilidir ve bu da testis dokusu ve fonksiyonu üzerinde zararlı etkilere yol açabilir. Örneğin, çalışmalar stresörlere kronik maruziyetin artan MDA seviyelerine yol açabileceğini, bunun da artan lipid peroksidasyonu ve buna bağlı hücresel hasarı yansıttığını göstermiştir (Abarikwu ark., 2016; Ekici ark., 2015). Bu oksidatif hasar, çoklu doymamış yağ asitleri açısından zengin bir organ olan testiste özellikle endişe vericidir ve testisi oksidatif strese karşı daha duyarlı hale getirir (Ebokaiwe ark., 2021). Önemli bir antioksidan olan GSH, ROS'u nötralize ederek ve hücreler içinde redoks homeostazını koruyarak oksidatif hasara karşı koruyucu bir rol oynar (Afolabi ark., 2021). Kronik stres koşulları altında, GSH seviyeleri önemli ölçüde tükenebilir ve bu da oksidatif stresin göstergesi olan GSH/oksitlenmiş glutatyon (GSSG) oranının artmasına yol açabilir (Yuan ark., 2016; Liu ark., 2019). GSH tükenmesi antioksidan savunma sistemini tehlikeye atarak, artan MDA seviyeleriyle yansıtılan oksidatif hasarı şiddetlendirir (Abarikwu ark., 2016; Afolabi ark., 2021). Ayrıca, GSH/GSSG oranı hücresel oksidatif stresin kritik bir göstergesi olarak hizmet eder ve genellikle kronik stres koşullarında azaldığı görülür (Yuan ark., 2016; Liu ark., 2019). İnflamasyon ve oksidatif stresle ilişkili bir enzim olan MPO, testisteki inflamatuar yanıtı yansıtan bir diğer önemli belirteçtir (Altıntaş ark., 2013; Yay ark., 2019). Artan MPO aktivitesi, artan inflamasyon ve oksidatif stresle ilişkilendirilmiş olup, testis hasarına katkıda bulunmaktadır (Altıntaş ark., 2013; Yay ark., 2019). Kronik stres senaryolarında, yüksek MPO düzeyleri, oksidatif hasarı şiddetlendiren

ve testis sağlığı üzerindeki olumsuz etkileri daha da artıran devam eden bir inflamatuar süreci gösterebilir (Altıntaş ve ark., 2013; Beğenik ve ark., 2013). Özetle, kronik stres testiste oksidatif strese neden olur ve bu da yüksek MDA seviyeleri, düşük GSH seviyeleri ve artan MPO aktivitesi ile karakterizedir. Bu oksidatif stres belirteçleri üçlüsü, kronik stresin testis fonksiyonu üzerindeki önemli etkisini vurgular ve oksidatif hasarı azaltmak için dengeli bir antioksidan savunma sistemini sürdürmenin önemini vurgular. Bizim çalışmamızda da, KS uygulanmış sıçanlarda NOX2 ir yoğunluğunun arttığı görülürken, NPW uygulaması ile değerin kontrol grubu sıçanların değerlerine yaklaştığı görülmektedir. NPW uygulaması, kronik stres karşısında testis sağlığını korumak için tedavi müdahalesi için umut verici bir yol sunmaktadır. Bizim çalışmamızda da KS uygulanmış sıçanlarda MDA seviyesi anlamlı olmamakla birlikte arttığı görülürken, NPW uygulaması ile MDA değerin azaldığı görülmektedir. GSH düzeyi gruplar arasında istatistiksel olarak anlamlı bulunmamıştır. MPO aktivitesinin ise KS grubunda artarken, NPW uygulaması ile değerin anlamlı bir şekilde azaldığı görülmektedir. NPW, ROS oluşumunu engelleyerek KS indüklü seminifer tübül hasarının, apoptotik hücre artışının azalmasına, spermatogenez ve sperm parametrelerinin ise iyileşmesine katkı sağlamış olabilir.

Bu çalışmadan KS uygulanmış sıçanlardan elde edilen verilerin özeti Tablo 11'de gösterilmektedir.

Sonuç olarak, KS erkek üreme sistemini regüle eden hormon seviyelerinin değişmesine, reaktif oksijen türevlerinde artışa, proliferatif hücre sayısında azalmaya ve apoptotik hücre sayısında artışa, kan-testis bariyer bütünlüğünün bozulmasına ve sperm parametrelerinin değişmesine sebep olur. NPW uygulaması ise KS ile indüklenmiş testis hasarını, hormonal salınımı düzenleyerek, oksidatif ve apoptotik aktivasyonu engelleyerek, kan-testis bariyer bütünlüğünün korunmasında ve sperm parametrelerinin iyileşmesinde rol oynamaktadır.

Tablo 11. Kronik Stres Modeli oluşturulmuş sıcanlarda görülen değişikler.

SONUÇLAR		
	KS	**KS+NPW**
Kuyruktan Asmada Hareketsizlik Testi	▲	▼
SERUM HORMON DEGELERI		
ACTH	▲	▼
CORT	▲	▼
FSH	▼	▲
LH	▼	▲
TESTESTERON	▼	▲
HİSTOPATOLOJİK DEĞERLENDİRME		
Sperm Sayısı	▼	▲
Sperm Hareketlilik	▼	▲
Sperm Canlılık	▼	▲
Sperm Morfoloji Hasarı	▼	▲
Seminifer Tübül Histopatolojik Skorlama	▼	▲
Seminifer Tübül Kalınlığı Bulguları	▼	▲
Proliferasyon indeksi	▼	▲
Apoptotik indeks	▲	▼
NOX2 İmmünreaktivitesi	▲	▼
ZO-1 İmmünreaktivitesi	▼	▲
MOLEKÜLER DEĞERLENDİRME		
Klaudin-11 Western Blotlama	▼	▲
Okludin Western Blotlama	▼	▲
Klaudin-11 mRNA Ekspresyonu	▼	▲
ZO-1 mRNA Ekspresyonu	▼	▲
TNP 1 mRNA Ekspresyonu	▼	▲
DOKUDA OKSİDAN HASAR DEĞERLERİ		
MDA Düzeyi	▲	▼
MPO Aktivitesi	▲	▼

8. KAYNAKLAR

Abarikwu, S., Olufemi, P., Lawrence, C., Wekere, F., Ochulor, A., & Barikuma, A. (2016). Rutin, an antioxidant flavonoid, induces glutathione and glutathione peroxidase activities to protect against ethanol effects in cadmium-induced oxidative stress in the testis of adult rats. *Andrologia*, 49(7), e12696. https://doi.org/10.1111/and.12696

Abdel-Fattah, M. (2018). Effects of immobilization stress on some reproductive functions in adult female albino rats. *The Medical Journal of Cairo University*, 86(9), 2457-2462. https://doi.org/10.21608/mjcu.2018.57871

Acikel-Elmas, M., Algilani, S. A., Sahin, B., Bingol Ozakpinar, O., Gecim, M., Koroglu, K., & Arbak, S. (2023). Apocynin Ameliorates Monosodium Glutamate Induced Testis Damage by Impaired Blood-Testis Barrier and Oxidative Stress Parameters. *Life* (Basel, Switzerland), *13*(3), 822. https://doi.org/10.3390/life13030822

Afolabi, O., Alabi, B., Omóbòwálé, T., Oluranti, O., & Iwalewa, O. (2021). Cysteamine mitigates torsion/detorsion-induced reperfusion injury via inhibition of apoptosis, oxidative stress and inflammatory responses in experimental rat model. *Andrologia*, 54(1). https://doi.org/10.1111/and.14243

Agorastos, A., & Chrousos, G. P. (2022). The neuroendocrinology of stress: the stress-related continuum of chronic disease development. *Molecular Psychiatry*, *27*(1), 502–513. https://doi.org/10.1038/s41380-021-01224-9

Akkuş İ. Serbest Oksijen Radikalleri ve Fizyopatolojik Etkileri. *Türk Biyokimya Dergisi*.1. baskı: 1995, 1-15.

Alahmar A. T. (2019). Role of Oxidative Stress in Male Infertility: An Updated Review. *Journal of human reproductive sciences*, *12*(1), 4–18. https://doi.org/10.4103/jhrs.JHRS_150_18

Altintaş, R., Polat, A., Parlakpinar, H., Vardi, N., Beytur, A., Oguz, F., … & Duran, Z. (2013). The effect of melatonin on acetylsalicylic acid-induced kidney and testis damage. *Human & Experimental Toxicology*, 33(4), 383-395. https://doi.org/10.1177/0960327113506240

Anthony L. Mesher. Junqueria's Basic Histology. Çeviren: Seyhun Solakoğlu, Aslı Erdoğan, Hasan Serdar Mutlu. *Junqueria's Temel histoloji*. Nobel Tıp Kitabevleri, İstanbul, 2015, s.407-422.

Anthony Romero, F., Hastings, N. B., Moningka, R., Guo, Z., Wang, M., Di Salvo, J., Lei, Y., Trusca, D., Deng, Q., Tong, V., Terebetski, J. L., Ball, R. G., & Ujjainwalla, F. (2012).

The discovery of potent antagonists of NPBWR1 (GPR7). *Bioorganic & medicinal chemistry letters*, *22*(2), 1014–1018. https://doi.org/10.1016/j.bmcl.2011.11.126

Arun, S., Burawat, J., Sukhorum, W., Sampannang, A., Maneenin, C., & Iamsaard, S. (2016). Chronic restraint stress induces sperm acrosome reaction and changes in testicular tyrosine phosphorylated proteins in rats. *International Journal of Reproductive Biomedicine* (Ijrm), 14(7), 443-452. https://doi.org/10.29252/ijrm.14.7.2

Ayad, B., Omolaoye, T. S., Louw, N., Ramsunder, Y., Skosana, B. T., Oyeipo, P. I., & Du Plessis, S. S. (2022). Oxidative Stress and Male Infertility: Evidence From a Research Perspective. *Frontiers in reproductive health*, *4*, 822257. https://doi.org/10.3389/frph.2022.822257

Aykaç, A., Süer, K., & Taşkıran, C. (2015). Anksiyete araştırmalarında kullanılan sıçan davranış modelleri. *Marmara Medical Journal*, 28(1), 1-7. https://doi.org/10.5472/MMJ.2015.03661.1

Bahçıvan, C., Söğüt, İ., Hürdağ, C., Çikler-Dülger, E. (2018). Kronik sudan kaçınma stresi ile testis dokusunda oluşturulan hasar üzerine fulvik asidin tedavi edici etkisinin araştırılması. *Bozok Tıp Dergisi*, 8(4):60-68.

Barati, E., Nikzad, H., & Karimian, M. (2020). Oxidative stress and male infertility: current knowledge of pathophysiology and role of antioxidant therapy in disease management. *Cellular and Molecular Life Sciences: CMLS*, *77*(1), 93–113. https://doi.org/10.1007/s00018-019-03253-8

Beğenik, H., Soyoral, Y., Erkoç, R., Emre, H., Taşkın, A., Taşdemir, M., … & Aslan, M. (2013). Serum malondialdehyde levels, myeloperoxidase and catalase activities in patients with nephrotic syndrome. *Redox Report*, 18(3), 107-112. https://doi.org/10.1179/1351000213y.0000000048

Bhongade, M., Prasad, S., Jiloha, R., Ray, P., Mohapatra, S., & Koner, B. (2014). Effect of psychological stress on fertility hormones and seminal quality in male partners of infertile couples. *Andrologia*, 47(3), 336-342. https://doi.org/10.1111/and.12268

Bisht, S., Faiq, M., Tolahunase, M., & Dada, R. (2017). Oxidative stress and male infertility. *Nature reviews. Urology*, *14*(8), 470–485. https://doi.org/10.1038/nrurol.2017.69

Bitgul, G., Tekmen, I., Keles, D., & Oktay, G. (2013). Protective effects of resveratrol against chronic immobilization stress on testis. *Isrn Urology*, 2013, 1-10. https://doi.org/10.1155/2013/278720

Brezillon, S., Lannoy, V., Franssen, J. D., Le Poul, E., Dupriez, V., Lucchetti, J., Detheux, M., & Parmentier, M. (2003). Identification of natural ligands for the orphan G protein-

coupled receptors GPR7 and GPR8. *The Journal of biological chemistry*, *278*(2), 776–783. https://doi.org/10.1074/jbc.M206396200

Cajas, Y. N., Cañón-Beltrán, K., Ladrón de Guevara, M., Millán de la Blanca, M. G., Ramos-Ibeas, P., Gutiérrez-Adán, A., Rizos, D., & González, E. M. (2020). Antioxidant Nobiletin Enhances Oocyte Maturation and Subsequent Embryo Development and Quality. *International journal of molecular sciences*, *21*(15), 5340. https://doi.org/10.3390/ijms21155340

Cárdenas, S., Mayer, N., Romanini, M., Rolando, A., Liaudat, A., Brun, N., … & Rodriguez, N. (2013). Reproductive response in offspring male rats exposed to prenatal stress and to early postnatal stimulation. *International Journal of Morphology*, 31(2), 754-764. https://doi.org/10.4067/s0717-95022013000200065

Chen, S., Han, S., Hu, C., Zhou, R., Gao, Y., Tu, D., … & Hong, J. (2022). Activation of the mac1-erk1/2-nox2 pathway is required for lps-induced sustaining reactive microgliosis, chronic neuroinflammation and neurodegeneration. *Antioxidants*, 11(6), 1202. https://doi.org/10.3390/antiox11061202

Chen, Y., Wang, Q., Wang, F., Gao, H., & Zhang, P. (2011). Stress induces glucocorticoid-mediated apoptosis of rat leydig cellsin vivo. *Stress*, 15(1), 74-84. https://doi.org/10.3109/10253890.2011.585188

Cheng, C. Y., & Mruk, D. D. (2002). Cell junction dynamics in the testis: Sertoli-germ cell interactions and male contraceptive development. *Physiological reviews*, *82*(4), 825–874. https://doi.org/10.1152/physrev.00009.2002

Choowong-In, P., Sattayasai, J., Poodendaen, C., & Iamsaard, S. (2021). Decreased expression of akap4 and tyrpho proteins in testis, epididymis, and spermatozoa with low sexual performance of mice induced by modified cums. *Andrologia*, 53(3). https://doi.org/10.1111/and.13977

Chrousos G. P. (2009). Stress and disorders of the stress system. *Nature reviews. Endocrinology*, *5*(7), 374–381. https://doi.org/10.1038/nrendo.2009.106

Connell, B. J., Saleh, M. C., Khan, B. V., & Saleh, T. M. (2011). Apocynin may limit total cell death following cerebral ischemia and reperfusion by enhancing apoptosis. *Food and chemical toxicology: an international journal published for the British Industrial Biological Research Association*, *49*(12), 3063–3069. https://doi.org/10.1016/j.fct.2011.09.010

Coskunlu B**,** Koroglu MK, Hersek I, Ertas B, Sen A, Sener G, Ercan F. (2024). Ameliorative effects of Myrtus communis L. extract involving the inhibition of oxidative stress on high fat diet-induced testis damage in rats. *Biotech Histochem*. https://doi:10.1080/10520295.2024.2344491.

Cox, B., Alsawah, F., McNeill, P., Galloway, M., & Perrine, S. (2011). Neurochemical, hormonal, and behavioral effects of chronic unpredictable stress in the rat. *Behavioural Brain Research,* 220(1), 106-111. https://doi.org/10.1016/j.bbr.2011.01.038

de Quervain, D., Schwabe, L., & Roozendaal, B. (2017). Stress, glucocorticoids and memory: implications for treating fear-related disorders. *Nature reviews. Neuroscience*, *18*(1), 7–19. https://doi.org/10.1038/nrn.2016.155

Dun, S. L., Brailoiu, G. C., Yang, J., Chang, J. K., & Dun, N. J. (2003). Neuropeptide W-immunoreactivity in the hypothalamus and pituitary of the rat. *Neuroscience letters*, *349*(2), 71–74. https://doi.org/10.1016/s0304-3940(03)00804-8

Ebokaiwe, A., Obasi, D., Njoku, R., & Osawe, S. (2021). Cyclophosphamide-induced testicular oxidative-inflammatory injury is accompanied by altered immunosuppressive indoleamine 2, 3-dioxygenase in wister rats: influence of dietary quercetin. *Andrologia*, 54(3). https://doi.org/10.1111/and.14341

Ekici, K., Temelli, Ö., Parlakpınar, H., Şamdancı, E., Polat, A., Beytur, A., … & Dursun, I. (2015). Beneficial effects of aminoguanidine on radiotherapy-induced kidney and testis injury. *Andrologia*, 48(6), 683-692. https://doi.org/10.1111/and.12500

Fan, L., Cahill-Smith, S., Geng, L., Du, J., Brooks, G., & Li, J. (2017). Aging-associated metabolic disorder induces nox2 activation and oxidative damage of endothelial function. *Free Radical Biology and Medicine*, 108, 940-951. https://doi.org/10.1016/j.freeradbiomed.2017.05.008

Fee, C., Prevot, T., Misquitta, K., Banasr, M., & Sibille, E. (2020). Chronic Stress-induced Behaviors Correlate with Exacerbated Acute Stress-induced Cingulate Cortex and Ventral Hippocampus Activation. *Neuroscience*, *440*, 113–129. https://doi.org/10.1016/j.neuroscience.2020.05.034

Fidan, B., Liman, N. (2023). Memeli Testisinde Kan-Testis Bariyeri'nin Bileşenleri ve Üreme ile İlişkileri. *Erciyes Üniversitesi Veteriner Fakültesi Dergisi*, 20(2), 141-151.

Fink, C., Weigel, R., Hembes, T., Lauke-Wettwer, H., Kliesch, S., Bergmann, M., & Brehm, R. H. (2006). Altered expression of ZO-1 and ZO-2 in Sertoli cells and loss of blood-testis barrier integrity in testicular carcinoma in situ. *Neoplasia (New York, N.Y.)*, *8*(12), 1019–1027. https://doi.org/10.1593/neo.06559

Fu, X. Y., Chen, H. H., Zhang, N., Ding, M. X., Qiu, Y. E., Pan, X. M., Fang, Y. S., Lin, Y. P., Zheng, Q., & Wang, W. Q. (2018). Effects of chronic unpredictable mild stress on ovarian reserve in female rats: Feasibility analysis of a rat model of premature ovarian failure. *Molecular medicine reports*, *18*(1), 532–540. https://doi.org/10.3892/mmr.2018.8989

Fujii, R., Yoshida, H., Fukusumi, S., Habata, Y., Hosoya, M., Kawamata, Y., Yano, T., Hinuma, S., Kitada, C., Asami, T., Mori, M., Fujisawa, Y., & Fujino, M. (2002). Identification of a neuropeptide modified with bromine as an endogenous ligand for GPR7. *The Journal of biological chemistry*, *277*(37), 34010–34016. https://doi.org/10.1074/jbc.M205883200

García-Díaz, E., Gómez-Quiroz, L., Arenas-Ríos, E., Martínez, A., Ibarra-Arias, J., & Retana-Márquez, M. (2015). Oxidative status in testis and epididymal sperm parameters after acute and chronic stress by cold-water immersion in the adult rat. *Systems Biology in Reproductive Medicine,* 61(3), 150-160. https://doi.org/10.3109/19396368.2015.1008071

Gartner, L., Hiatt, J. L. (2016). Hücre Biyolojisi ve Histolojisi. İstanbul: İstanbul Medikal Sağlık ve Yayıncılık.

Godoy, L. D., Rossignoli, M. T., Delfino-Pereira, P., Garcia-Cairasco, N., & de Lima Umeoka, E. H. (2018). A Comprehensive Overview on Stress Neurobiology: Basic Concepts and Clinical Implications. *Frontiers in behavioral neuroscience*, *12*, 127. https://doi.org/10.3389/fnbeh.2018.00127

González-Mariscal, L., Betanzos, A., & Avila-Flores, A. (2000). MAGUK proteins: structure and role in the tight junction. *Seminars in cell & developmental biology*, *11*(4), 315–324. https://doi.org/10.1006/scdb.2000.0178

Hall, E. J. (2017). Tıbbi Fizyoloji. İstanbul: İstanbul Tıp Kitabevi.

Hampl, R., & Stárka, L. (2020). Glucocorticoids affect male testicular steroidogenesis. *Physiological research*, *69*(Suppl 2), S205–S210. https://doi.org/10.33549/physiolres.934508

Han, J., Back, S., Hur, J., Lin, Y., Gildersleeve, R., Shan, J., … & Kaufman, R. (2013). Er-stress-induced transcriptional regulation increases protein synthesis leading to cell death. *Nature Cell Biology*, 15(5), 481-490. https://doi.org/10.1038/ncb2738

Hatier, R., & Grignon, G. (1980). Ultrastructural study of Sertoli cells in rat seminiferous tubules during intrauterine life and the postnatal period. *Anatomy and embryology*, *160*(1), 11–27. https://doi.org/10.1007/BF00315646

Hersek, İ., Koroglu, M., Coskunlu, B., Ertas, B., Şener, G., & Ercan, F. (2023). Apocynin ameliorates testicular toxicity in high-fat diet-fed rats by regulating oxidative stress. *Clinical and Experimental Health Sciences*, 13(1), 75-83. https://doi.org/10.33808/clinexphealthsci.1035133

Hill, M., Hellemans, K., Verma, P., Gorzalka, B., & Weinberg, J. (2012). Neurobiology of chronic mild stress: parallels to major depression. *Neuroscience & Biobehavioral Reviews*, 36(9), 2085-2117. https://doi.org/10.1016/j.neubiorev.2012.07.001

Hiramatsu, N., Messah, C., Han, J., LaVail, M., Kaufman, R., & Lin, J. (2014). Translational and post-translational regulation of xiap by eif2α and atf4 promotes er stress-induced cell death during the unfolded protein response (151.5). *The Faseb Journal*, 28(S1). https://doi.org/10.1096/fasebj.28.1_supplement.151.5

Hirano, T., Kobayashi, Y., Omotehara, T., Tatsumi, A., Hashimoto, R., Umemura, Y., … & Hoshi, N. (2014). Unpredictable chronic stress-induced reproductive suppression associated with the decrease of kisspeptin immunoreactivity in male mice. *Journal of Veterinary Medical Science,* 76(9), 1201-1208. https://doi.org/10.1292/jvms.14-0177

Hochol, A., Belloni, A. S., Rucinski, M., Ziolkowska, A., Di Liddo, R., Nussdorfer, G. G., & Malendowicz, L. K. (2006). Expression of neuropeptides B and W and their receptors in endocrine glands of the rat. *International journal of molecular medicine*, *18*(6), 1101–1106.

Hou, G., Xiong, W., Wang, M., Chen, X., & Yuan, T. (2014). Chronic stress influences sexual motivation and causes damage to testicular cells in male rats. *Journal of Sexual Medicine,* 11(3), 653-663. https://doi.org/10.1111/jsm.12416

Hou, G., Xiong, W., Wang, M., Chen, X., & Yuan, T. F. (2014). Chronic stress influences sexual motivation and causes damage to testicular cells in male rats. *The journal of sexual medicine*, *11*(3), 653–663. https://doi.org/10.1111/jsm.12416

Hu, D., Lee, W., Chen, M., Caudle, Y., LeSage, G., Li, Q., … & Yin, D. (2014). Essential role of il-10/stat3 in chronic stress-induced immune suppression. *Brain Behavior and Immunity*, 36, 118-127. https://doi.org/10.1016/j.bbi.2013.10.016

Isingrini, E., Camus, V., Guisquet, A., Pingaud, M., Devers, S., & Belzung, C. (2010). Association between repeated unpredictable chronic mild stress (ucms) procedures with a high fat diet: a model of fluoxetine resistance in mice. *Plos One*, 5(4), e10404. https://doi.org/10.1371/journal.pone.0010404

Jiang, X. H., Bukhari, I., Zheng, W., Yin, S., Wang, Z., Cooke, H. J., & Shi, Q. H. (2014). Blood-testis barrier and spermatogenesis: lessons from genetically-modified mice. *Asian journal of andrology*, *16*(4), 572–580. https://doi.org/10.4103/1008-682X.125401

Joseph, D. N., & Whirledge, S. (2017). Stress and the HPA Axis: Balancing Homeostasis and Fertility. *International journal of molecular sciences*, *18*(10), 2224. https://doi.org/10.3390/ijms18102224

Joung, J., Song, J., Kim, H., & Oh, N. (2021). Protective effects of milk casein on the brain function and behavior in a mouse model of chronic stress. *Journal of Agricultural and Food Chemistry*, 69(6), 1936-1941. https://doi.org/10.1021/acs.jafc.0c07292

Juárez-Rojas, A., García-Lorenzana, M., Martínez, A., Gómez-Quiroz, L., & Retana-Márquez, M. (2015). Intrinsic and extrinsic apoptotic pathways are involved in rat testis by cold water immersion-induced acute and chronic stress. *Systems Biology in Reproductive Medicine,* 61(4), 211-221. https://doi.org/10.3109/19396368.2015.1030473

Junqueira, L.C. and Carneiro, J. (2005) Muscle Tissue. Basic Histology Text & Atlas, 7th Edition, McGraw-Hill, New York.

Kaiser, M. (2023). Pathogenesis of the crosstalk between reproductive function and stress in animals—part 1: hypothalamo–pituitary–adrenal axis, sympatho-adrenomedullary system and kisspeptin. *Reproduction in Domestic Animals*, 58(S2), 176-183. https://doi.org/10.1111/rda.14444

Katz R. J. (1982). Animal model of depression: pharmacological sensitivity of a hedonic deficit. *Pharmacology, biochemistry, and behavior*, *16*(6), 965–968. https://doi.org/10.1016/0091-3057(82)90053-3

Kolbasi, B., Bulbul, M. V., Karabulut, S., Altun, C. E., Cakici, C., Ulfer, G., Mudok, T., & Keskin, I. (2021). Chronic unpredictable stress disturbs the blood-testis barrier affecting sperm parameters in mice. *Reproductive biomedicine online*, *42*(5), 983–995. https://doi.org/10.1016/j.rbmo.2020.12.007

Kooij, M., Fantin, M., Rejmak, E., Grosse, J., Zanoletti, O., Fournier, C., … & Sandi, C. (2014). Role for mmp-9 in stress-induced downregulation of nectin-3 in hippocampal ca1 and associated behavioural alterations. *Nature Communications*, 5(1). https://doi.org/10.1038/ncomms5995

Köroğlu KM**,** Çevik Ö, Şener G, Ercan F. (2019). Apocynin alleviates cisplatin-induced testicular cytotoxicity by regulating oxidative stress and apoptosis in rats. *Andrologia*, May; 51(4):e13227. https://doi:10.1111/and.13227.

Lee, D. K., Nguyen, T., Porter, C. A., Cheng, R., George, S. R., & O'Dowd, B. F. (1999). Two related G protein-coupled receptors: the distribution of GPR7 in rat brain and the absence of GPR8 in rodents. *Brain research. Molecular brain research*, *71*(1), 96–103. https://doi.org/10.1016/s0169-328x(99)00171-0

Leistner, C., & Menke, A. (2020). Hypothalamic-pituitary-adrenal axis and stress. *Handbook of clinical neurology*, 17555–64. https://doi.org/10.1016/B978-0-444-64123-6.00004-7

Li, N., Mruk, D. D., & Cheng, C. Y. (2015). Actin binding proteins in blood-testis barrier function. *Current opinion in endocrinology, diabetes, and obesity*, *22*(3), 238–247. https://doi.org/10.1097/MED.0000000000000155

Liu, G., Feng, Y., Dai, D., Zhang, G., Zhang, C., & Yin, D. (2012). Endoplasmic reticulum stress mediating downregulated star and 3-beta-hsd and low plasma testosterone caused

by hypoxia is attenuated by cpu86017-rs and nifedipine. *Journal of Biomedical Science*, 19(1). https://doi.org/10.1186/1423-0127-19-4

Liu, S., Liu, Q., Tang, J., Wen, J., & Li, C. (2019). Protective effects of pterostilbene on ulcerative colitis in rats via suppressing nf-κb pathway and activating ppar-γ. *European Journal of Inflammation*, 17. https://doi.org/10.1177/2058739219840152

Loffredo, L., Ettorre, E., Zicari, A., Inghilleri, M., Nocella, C., Perri, L., … & Carnevale, R. (2020). Oxidative stress and gut-derived lipopolysaccharides in neurodegenerative disease: role of nox2. *Oxidative Medicine and Cellular Longevity*, 2020, 1-7. https://doi.org/10.1155/2020/8630275

Loffredo, L., Ivanov, V., Ciobanu, N., Ivanov, M., Ciacci, P., Nocella, C., … & Carnevale, R. (2022). Low-grade endotoxemia and nox2 in patients with coronary microvascular angina. *Kardiologia Polska*, 80(9), 911-918. https://doi.org/10.33963/kp.a2022.0130

Luaces, J. P., Toro-Urrego, N., Otero-Losada, M., & Capani, F. (2023). What do we know about blood-testis barrier? current understanding of its structure and physiology. *Frontiers in cell and developmental biology*, *11*, 1114769. https://doi.org/10.3389/fcell.2023.1114769

Lui, W. Y., Mruk, D., Lee, W. M., & Cheng, C. Y. (2003). Sertoli cell tight junction dynamics: their regulation during spermatogenesis. *Biology of reproduction*, *68*(4), 1087–1097. https://doi.org/10.1095/biolreprod.102.010371

Ma, Z., Wang, G., Cui, L., & Wang, Q. (2015). Myricetin attenuates depressant-like behavior in mice subjected to repeated restraint stress. *International Journal of Molecular Sciences*, 16(12), 28377-28385. https://doi.org/10.3390/ijms161226102

Mann, E. A., Alam, Z., Hufgard, J. R., Mogle, M., Williams, M. T., Vorhees, C. V., & Reddy, P. (2015). Chronic social defeat, but not restraint stress, alters bladder function in mice. *Physiology & behavior*, *150*, 83–92. https://doi.org/10.1016/j.physbeh.2015.02.021

Martinez, C., Escobar, A., Torres, J., Brum, D., Santos, F., Alonso, M., … & Wiggers, G. (2014). Chronic exposure to low doses of mercury impairs sperm quality and induces oxidative stress in rats. *Journal of Toxicology and Environmental Health Part A*, 77(1-3), 143-154. https://doi.org/10.1080/15287394.2014.867202

Matuszewska, A., Kowalski, K., Jawień, P., Tomkalski, T., Gaweł-Dąbrowska, D., Merwid-Ląd, A., Szeląg, E., Błaszczak, K., Wiatrak, B., Danielewski, M., Piasny, J., & Szeląg, A. (2023). The Hypothalamic-Pituitary-Gonadal Axis in Men with Schizophrenia. *International journal of molecular sciences*, *24*(7), 6492. https://doi.org/10.3390/ijms24076492

Mazzocchi, G., Rebuffat, P., Ziolkowska, A., Rossi, G. P., Malendowicz, L. K., & Nussdorfer, G. G. (2005). G protein receptors 7 and 8 are expressed in human adrenocortical cells, and their endogenous ligands neuropeptides B and w enhance cortisol secretion by activating adenylate cyclase- and phospholipase C-dependent signaling cascades. *The Journal of clinical endocrinology and metabolism*, *90*(6), 3466–3471. https://doi.org/10.1210/jc.2004-2132

McCord J. M. (1993). Human disease, free radicals, and the oxidant/antioxidant balance. *Clinical biochemistry*, *26*(5), 351–357. https://doi.org/10.1016/0009-9120(93)90111-i

Miller, S. R., & Cherrington, N. J. (2018). Transepithelial transport across the blood-testis barrier. *Reproduction (Cambridge, England)*, *156*(6), R187–R194. https://doi.org/10.1530/REP-18-0338

Moningka, R., Romero, F. A., Hastings, N. B., Guo, Z., Wang, M., Di Salvo, J., Li, Y., Trusca, D., Deng, Q., Tong, V., Terebetski, J. L., Ball, R. G., & Ujjainwalla, F. (2020). Fragment-based lead discovery of a novel class of small molecule antagonists of neuropeptide B/W receptor subtype 1 (GPR7). *Bioorganic & medicinal chemistry letters*, *30*(23), 127510. https://doi.org/10.1016/j.bmcl.2020.127510

Morrow, C. M., Mruk, D., Cheng, C. Y., & Hess, R. A. (2010). Claudin and occludin expression and function in the seminiferous epithelium. *Philosophical transactions of the Royal Society of London. Series B, Biological sciences*, *365*(1546), 1679–1696. https://doi.org/10.1098/rstb.2010.0025

Mruk, D. D., & Cheng, C. Y. (2010). Tight junctions in the testis: new perspectives. *Philosophical transactions of the Royal Society of London. Series B, Biological sciences*, *365*(1546), 1621–1635. https://doi.org/10.1098/rstb.2010.0010

Mruk, D. D., Cheng, C., Y. (2015). The Mammalian Blood-Testis Barrier: Its Biology and Regulation. *Endocrine Reviews*, 36(5), 564-91.

Mruk, D. D., Silvestrini, B., Mo, M. Y., & Cheng, C. Y. (2002). Antioxidant superoxide dismutase - a review: its function, regulation in the testis, and role in male fertility. *Contraception*, *65*(4), 305–311. https://doi.org/10.1016/s0010-7824(01)00320-1

Muscat, R., Papp, M., & Willner, P. (1992). Reversal of stress-induced anhedonia by the atypical antidepressants, fluoxetine and maprotiline. *Psychopharmacology*, *109*(4), 433–438. https://doi.org/10.1007/BF02247719

Muscat, R., Towell, A., & Willner, P. (1988). Changes in dopamine autoreceptor sensitivity in an animal model of depression. *Psychopharmacology*, *94*(4), 545–550. https://doi.org/10.1007/BF00212853

Nah, W. H., Lee, J. E., Park, H. J., Park, N. C., & Gye, M. C. (2011). Claudin-11 expression increased in spermatogenic defect in human testes. *Fertility and sterility*, *95*(1), 385–388. https://doi.org/10.1016/j.fertnstert.2010.08.023

Nargund, V. (2015). Effects of psychological stress on male fertility. *Nature Reviews Urology*, 12(7), 373-382. https://doi.org/10.1038/nrurol.2015.112

Nephew, B. and Bridges, R. (2011). Effects of chronic social stress during lactation on maternal behavior and growth in rats. *Stress*, 14(6), 677-684. https://doi.org/10.3109/10253890.2011.605487

Nirupama, M., Devaki, M., Nirupama, R., & Yajurvedi, H. N. (2013). Chronic intermittent stress-induced alterations in the spermatogenesis and antioxidant status of the testis are irreversible in albino rat. *Journal of physiology and biochemistry*, *69*(1), 59–68. https://doi.org/10.1007/s13105-012-0187-6

O'Connor, D. B., Thayer, J. F., & Vedhara, K. (2021). Stress and Health: A Review of Psychobiological Processes. *Annual review of psychology*, *72*, 663–688. https://doi.org/10.1146/annurev-psych-062520-122331

O'Dowd, B. F., Scheideler, M. A., Nguyen, T., Cheng, R., Rasmussen, J. S., Marchese, A., Zastawny, R., Heng, H. H., Tsui, L. C., & Shi, X. (1995). The cloning and chromosomal mapping of two novel human opioid-somatostatin-like receptor genes, GPR7 and GPR8, expressed in discrete areas of the brain. *Genomics*, *28*(1), 84–91. https://doi.org/10.1006/geno.1995.1109

Osadolor, H. (2023). The effects of stress biomarkers on sex hormones, sperm quality and quantity in infertile men in abuja, nigeria. *International Journal of Research in Medical Sciences*, 11(4), 1099-1105. https://doi.org/10.18203/2320-6012.ijrms20230850

Othman, A., Edrees, G., El-Missiry, M., Ali, D., Aboel-Nour, M., & Dabdoub, B. (2016). Melatonin controlled apoptosis and protected the testes and sperm quality against bisphenol a-induced oxidative toxicity. *Toxicology and Industrial Health*, 32(9), 1537-1549. https://doi.org/10.1177/0748233714561286

Pal, R., Palmieri, M., Loehr, J., Li, S., Abo-Zahrah, R., Monroe, T., … & Rodney, G. (2014). Src-dependent impairment of autophagy by oxidative stress in a mouse model of duchenne muscular dystrophy. *Nature Communications*, 5(1). https://doi.org/10.1038/ncomms5425

Pereira, V., Marques, F., Lages, V., Pereira, F., Patchev, A., Almeida, O., … & Cerqueira, J. (2016). Glucose intolerance after chronic stress is related with downregulated ppar-γ in adipose tissue. *Cardiovascular Diabetology*, 15(1). https://doi.org/10.1186/s12933-016-0433-2

Phillips, B. T., Williams, J. G., Atchley, D. T., Xu, X., Li, J. L., Adams, A. L., Johnson, K. L., & Hall, T. M. T. (2019). Mass spectrometric identification of candidate RNA-binding proteins associated with Transition Nuclear Protein mRNA in the mouse testis. *Scientific reports*, *9*(1), 13618. https://doi.org/10.1038/s41598-019-50052-z

Prevot, T., Misquitta, K., Fee, C., Newton, D., Chatterjee, D., Nikolova, Y., … & Banasr, M. (2019). Residual avoidance: a new, consistent and repeatable readout of chronic stress-induced conflict anxiety reversible by antidepressant treatment. *Neuropharmacology*, 153, 98-110. https://doi.org/10.1016/j.neuropharm.2019.05.005

Retana-Márquez, S., Vigueras-Villaseñor, R., Juárez-Rojas, L., Martínez, A., & Torres, G. (2014). Sexual behavior attenuates the effects of chronic stress in body weight, testes, sexual accessory glands, and plasma testosterone in male rats. *Hormones and Behavior*, 66(5), 766-778. https://doi.org/10.1016/j.yhbeh.2014.09.002

Ribeiro, C. T., Milhomem, R., De Souza, D. B., Costa, W. S., Sampaio, F. J., & Pereira-Sampaio, M. A. (2014). Effect of antioxidants on outcome of testicular torsion in rats of different ages. *The Journal of urology*, *191*(5 Suppl), 1578–1584. https://doi.org/10.1016/j.juro.2013.09.066

Ross HM, Pawlina JL. Histology: a text and atlas. Çeviren: Baykal B. Histoloji Honu Anlatımı ve Atlas. 6. Basım. Palme Yayıncılık, İstanbul; 2014, s.603-625.

Roth, M., Bingham, B., Shah, A., Joshi, A., Frazer, A., Strong, R., … & Morilak, D. (2012). Effects of chronic plus acute prolonged stress on measures of coping style, anxiety, and evoked hpa-axis reactivity. Neuropharmacology, 63(6), 1118-1126. https://doi.org/10.1016/j.neuropharm.2012.07.034

Ruan, C., Guo, Y., Bobrovskaya, L., Zhou, X., & Zeng, Y. (2018). A pilot study in modeling mood disorders in mice by chronic tail-suspension stress. Neuropsychiatry, 08(05). https://doi.org/10.4172/neuropsychiatry.1000495

Russell, G. and Lightman, S. (2019). The human stress response. Nature Reviews Endocrinology, 15(9), 525-534. https://doi.org/10.1038/s41574-019-0228-0

Sakr, H. F., Abbas, A. M., Elsamanoudy, A. Z., & Ghoneim, F. M. (2015). Effect of fluoxetine and resveratrol on testicular functions and oxidative stress in a rat model of chronic mild stress-induced depression. *Journal of physiology and pharmacology: an official journal of the Polish Physiological Society*, *66*(4), 515–527.

Sakurai T. (2013). NPBWR1 and NPBWR2: Implications in Energy Homeostasis, Pain, and Emotion. *Frontiers in endocrinology*, *4*, 23. https://doi.org/10.3389/fendo.2013.00023

Salami, S., Salahdeen, H., Moronkola, O., Murtala, B., & Raji, Y. (2020). Vitamin c supplementation during chronic variable stress exposure modulates contractile

functions of testicular artery and sperm parameters in male wistar rats. Middle East Fertility Society Journal, 25(1). https://doi.org/10.1186/s43043-020-0017-7

Seewoo, B., Hennessy, L., Feindel, K., Etherington, S., Croarkin, P., & Rodger, J. (2020). Validation of chronic restraint stress model in young adult rats for the study of depression using longitudinal multimodal mr imaging. Eneuro, 7(4), ENEURO.0113-20.2020. https://doi.org/10.1523/eneuro.0113-20.2020

Seki, M., Kageyama, H., Takenoya, F., Hirayama, M., Kintaka, Y., Inoue, S., Matsuno, R., Itabashi, K., Date, Y., Nakazato, M., & Shioda, S. (2008). Neuropeptide W is expressed in the noradrenalin-containing cells in the rat adrenal medulla. *Regulatory peptides*, *145*(1-3), 147–152. https://doi.org/10.1016/j.regpep.2007.08.011

Selye, H. (1936). A syndrome produced by diverse nocuous agents. Nature, 138(3479), 32. https://doi:10.1038/138032a0

Setchell B. P. (2008). Blood-testis barrier, junctional and transport proteins and spermatogenesis. *Advances in experimental medicine and biology*, *636*, 212–233. https://doi.org/10.1007/978-0-387-09597-4_12

Shen, Y., He, D., He, L., Wang, B., Xue, Y., & Hou, G. (2020). Chronic psychological stress, but not chronic pain stress, influences sexual motivation and induces testicular autophagy in male rats. Frontiers in Psychology, 11. https://doi.org/10.3389/fpsyg.2020.00826

Shimomura, Y., Harada, M., Goto, M., Sugo, T., Matsumoto, Y., Abe, M., Watanabe, T., Asami, T., Kitada, C., Mori, M., Onda, H., & Fujino, M. (2002). Identification of neuropeptide W as the endogenous ligand for orphan G-protein-coupled receptors GPR7 and GPR8. *The Journal of biological chemistry*, *277*(39), 35826–35832. https://doi.org/10.1074/jbc.M205337200

Sinclair, A. J., Barnett, A. H., & Lunec, J. (1990). Free radicals and antioxidant systems in health and disease. *British journal of hospital medicine*, *43*(5), 334–344.

Sullivan, R. M., & Gratton, A. (2002). Prefrontal cortical regulation of hypothalamic-pituitary-adrenal function in the rat and implications for psychopathology: side matters. *Psychoneuroendocrinology*, *27*(1-2), 99–114. https://doi.org/10.1016/s0306-4530(01)00038-5

Tabassum, H., Parvez, S., & Raisuddin, S. (2016). Melatonin abrogates nonylphenol-induced testicular dysfunction in wistar rats. Andrologia, 49(5), e12648. https://doi.org/10.1111/and.12648

Takenoya, F., Kageyama, H., Hirako, S., Ota, E., Wada, N., Ryushi, T., & Shioda, S. (2012). Neuropeptide w. *Frontiers in endocrinology*, *3*, 171. https://doi.org/10.3389/fendo.2012.00171

Takenoya, F., Kageyama, H., Shiba, K., Date, Y., Nakazato, M., & Shioda, S. (2010). Neuropeptide W: a key player in the homeostatic regulation of feeding and energy metabolism? *Annals of the New York Academy of Sciences*, *1200*, 162–169. https://doi.org/10.1111/j.1749-6632.2010.05642.x

Takenoya, F., Yagi, M., Kageyama, H., Shiba, K., Endo, K., Nonaka, N., Date, Y., Nakazato, M., & Shioda, S. (2010). Distribution of neuropeptide W in the rat brain. *Neuropeptides*, *44*(2), 99–106. https://doi.org/10.1016/j.npep.2009.10.007

Takeshima, T., Usui, K., Mori, K., Asai, T., Yasuda, K., Kuroda, S., & Yumura, Y. (2020). Oxidative stress and male infertility. *Reproductive medicine and biology*, *20*(1), 41–52. https://doi.org/10.1002/rmb2.12353

Thorsell, A. (2010). Brain neuropeptide y and corticotropin-releasing hormone in mediating stress and anxiety. Experimental Biology and Medicine, 235(10), 1163-1167. https://doi.org/10.1258/ebm.2010.009331

Tian, P., Zhao, Z., Fan, Y., Cui, N., Shi, B., & Hao, G. (2021). Changes in expressions of spermatogenic marker genes and spermatogenic cell population caused by stress. Frontiers in Endocrinology, 12. https://doi.org/10.3389/fendo.2021.584125

Valko, M., Leibfritz, D., Moncol, J., Cronin, M. T., Mazur, M., & Telser, J. (2007). Free radicals and antioxidants in normal physiological functions and human disease. *The international journal of biochemistry & cell biology*, *39*(1), 44–84. https://doi.org/10.1016/j.biocel.2006.07.001

Valko, M., Rhodes, C. J., Moncol, J., Izakovic, M., & Mazur, M. (2006). Free radicals, metals and antioxidants in oxidative stress-induced cancer. *Chemico-biological interactions*, *160*(1), 1–40. https://doi.org/10.1016/j.cbi.2005.12.009

Walczak-Jedrzejowska, R., Wolski, J. K., & Slowikowska-Hilczer, J. (2013). The role of oxidative stress and antioxidants in male fertility. *Central European journal of urology*, *66*(1), 60–67. https://doi.org/10.5173/ceju.2013.01.art19

Wang, F., Wang, Q., Chen, Y., Lin, Q., Gao, H., & Zhang, P. (2012). Chronic stress induces ageing-associated degeneration in rat leydig cells. Asian Journal of Andrology, 14(4), 643-648. https://doi.org/10.1038/aja.2011.183

Willner P. (1997). Validity, reliability and utility of the chronic mild stress model of depression: a 10-year review and evaluation. *Psychopharmacology*, *134*(4), 319–329. https://doi.org/10.1007/s002130050456

Willner P. (2016). The chronic mild stress (CMS) model of depression: History, evaluation and usage. *Neurobiology of stress*, *6*, 78–93. https://doi.org/10.1016/j.ynstr.2016.08.002

Woo, H., Hong, C., Jung, S., Choe, S., & Yu, S. (2018). Chronic restraint stress induces hippocampal memory deficits by impairing insulin signaling. *Molecular Brain*, 11(1). https://doi.org/10.1186/s13041-018-0381-8

Wu, T., Li, X., Li, T., Cai, M., Yu, Z., Zhang, J., … & Cai, D. (2018). apocynum venetum leaf extract exerts antidepressant-like effects and inhibits hippocampal and cortical apoptosis of rats exposed to chronic unpredictable mild stress. *Evidence-Based Complementary and Alternative Medicine*, 2018(1). https://doi.org/10.1155/2018/5916451

Yamamoto, T., Saito, O., Shono, K., & Tanabe, S. (2005). Anti-hyperalgesic effects of intrathecally administered neuropeptide W-23, and neuropeptide B, in tests of inflammatory pain in rats. *Brain research*, *1045*(1-2), 97–106. https://doi.org/10.1016/j.brainres.2005.03.027

Yay, N., Şener, G., & Ercan, F. (2019). Resveratrol treatment reduces apoptosis and morphological alterations in cisplatin induced testis damage. J*ournal of Research in Pharmac*y, 23(4), 621-631. https://doi.org/10.12991/jrp.2019.170

Yirmiya, R., Goshen, I., Bajayo, A., Kreisel, T., Feldman, S., Tam, J., … & Bab, I. (2006). Depression induces bone loss through stimulation of the sympathetic nervous system. *Proceedings of the National Academy of Sciences*, 103(45), 16876-16881. https://doi.org/10.1073/pnas.0604234103

Yoon, S., Kim, B., Ye, S., & Kim, M. (2014). Chronic non-social stress affects depressive behaviors but not anxiety in mice. *Korean Journal of Physiology and Pharmacology*, 18(3), 263. https://doi.org/10.4196/kjpp.2014.18.3.263

Yu, Y. E., Zhang, Y., Unni, E., Shirley, C. R., Deng, J. M., Russell, L. D., Weil, M. M., Behringer, R. R., & Meistrich, M. L. (2000). Abnormal spermatogenesis and reduced fertility in transition nuclear protein 1-deficient mice. *Proceedings of the National Academy of Sciences of the United States of America*, *97*(9), 4683–4688. https://doi.org/10.1073/pnas.97.9.4683

Yuan, X., Wang, P., Li, H., Wu, Q., Zhang, X., Li, B., … & Xiu, R. (2016). Effects of melatonin on spinal cord injury-induced oxidative damage in mice testis. *Andrologia,* 49(7), e12692. https://doi.org/10.1111/and.12692

Zainab, S., Khan, E., Munir, T., Ilahi, A., Khan, A., & Javed, A. (2020). Effect of stress induced changes in neuropeptide y on antioxidant status. *The Professional Medical Journal*, 27(05), 902-906. https://doi.org/10.29309/tpmj/2020.27.05.3506

Zhang, B., Dong, W., Ma, Z., Duan, S., Han, R., Zhou, L., … & Mao, Y. (2022). Hyperbaric oxygen improves depression-like behaviors in chronic stress model mice by remodeling gut microbiota and regulating host metabolism. *CNS Neuroscience & Therapeutics*, 29(1), 239-255. https://doi.org/10.1111/cns.13999

Zhang, Z., Wang, X., Xue, B., Zhao, Y., Xie, F., Wang, S., … & Lei, Q. (2021). Chronic stress promotes glioma cell proliferation via the pi3k/akt signaling pathway. *Oncology Reports*, 46(3). https://doi.org/10.3892/or.2021.8153

Zhao, L., Xu, J., Fang, L., Li, A., Zhang, Y., & Sun, J. (2015). Effect of chronic psychological stress on liver metastasis of colon cancer in mice. *Plos One*, 10(10), e0139978. https://doi.org/10.1371/journal.pone.0139978

Zou, P., Wang, X., Wang, Y., Liu, C., Chen, Q., Yang, H., … & Sun, L. (2019). Mechanisms of stress-induced spermatogenesis impairment in male rats following unpredictable chronic mild stress (ucms). *International Journal of Molecular Sciences*, 20(18), 4470. https://doi.org/10.3390/ijms20184470

10. BİLİMSEL FAALİYETLER

Kurslar ve Sertifikalar

1. Üreme Yardımcı Tedavi Laboratuvar Uygulamaları Eğitim Sertifikası. Sertifika no: EMB-000749/2020-038

2. Deney Hayvanı Kullanımı ve Etik Yaklaşım, Marmara Üniversitesi, Tıp Fakültesi, DEHAMER, 2013

Burslar ve Ödüller

1. Türk Elektron Mikroskopi Derneği Prof. Dr. Türkan Erbengi Araştırma Ödülü, İkinciliği, 2019.

2. Marmara Tıbbi Hizmetleri Geliştirme ve Yardım Derneği Bilimsel Araştırma Ödülü Yarışması, Üçüncülüğü, 2019.

Makale

Coskunlu B, **Koroglu MK**, Hersek I, Ertas B, Sen A, Sener G, Ercan F. (2024). Ameliorative effects of Myrtus communis L. extract involving the inhibition of oxidative stress on high fat diet-induced testis damage in rats. *Biotech Histochem.* https://doi:10.1080/10520295.2024.2344491.

Acikel-Elmas, Merve, Salva Asma Algilani, Begum Sahin, Ozlem Bingol Ozakpinar, Mert Gecim**, Kutay Koroglu**, and Serap Arbak. (2023). Apocynin Ameliorates Monosodium Glutamate Induced Testis Damage by Impaired Blood-Testis Barrier and Oxidative Stress Parameters. *Life* 13, no. 3: 822. https://doi.org/10.3390/life13030822

Hersek, İrem, **M. Kutay Köroğlu,** Busra Coskunlu, Büşra Ertaş, Göksel Şener, And Feriha Ercan (2023). Apocynin Ameliorates Testicular Toxicity İn High-Fat Diet-Fed Rats By Regulating Oxidative Stress. *Clinical And Experimental Health Sciences* 13, No. 1: 75-83. https://doi.org/10.33808/clinexphealthsci.1035133.

Leyla S. SEN, Merve Meric Kahraman, Kadriye S. Mermer, **Kutay Koroglu**, Meral Yuksel, Nese Imeryuz, Feriha Ercan, Berrak C. Yegen, (2022). Phoenıxın-14 Amelıorates

Cholestatıc Lıver Injury And Bileinduced Acute Pancreatıc Injury In Rats, Astroenterology, , 162, I7, 80-80 https://doi.org/10.1016/s0016-5085(22)60204-x

Sozen, E., Demirel-Yalciner, T., **Koroglu, M. K**., Elmas, M. A., Ercan, F., & Ozer, N. K. (2021). 5. High cholesterol diet activates ER stress mediated apoptosis in testes tissue: Role of α-tocopherol. IUBMB life, 10.1002/iub.2535. https://doi.org/10.1002/iub.2535

Tarık Emre Şener, Selin Çadirci, Özge Çevik, Feriha Ercan, **M. Kutay Köroğlu**, Selin Şakarcan, Göksel Şener (2020). Protective effects of quercetin against cisplatin induced urogenital organ toxicity. Journal of Research in Pharmacy, Vol 24, Issue 5 https://doi:10.35333/jrp.2020.219

Köroğlu KM, Çevik Ö, Şener G, Ercan F. (2019). Apocynin alleviates cisplatin-induced testicular cytotoxicity by regulating oxidative stress and apoptosis in rats. Andrologia, May; 51(4):e13227. https://doi:10.1111/and.13227.

Guran T, Yesil G, Turan S, Atay Z, Bozkurtlar E, Aghayev A, Gul S, Tinay I, Aru B, Arslan S, **Koroglu MK**, Ercan F, Demirel GY, Eren FS, Karademir B, Bereket A. (2019). PPP2R3C gene variants cause syndromic 46,XY gonadal dysgenesis and impaired spermatogenesis in humans. Eur J Endocrinol, May 1;180(5):291-309. https://doi:10.1530/EJE-19-0067.

Arabacı Tamer S, Yıldırım A, Arabacı Ş, Çiftçi S, Akın S, Sarı E, **Köroğlu MK**, Ercan F, Yüksel M, Çevik Ö, Yeğen BÇ. (2019). Treatment with estrogen receptor agonist ERβ improves torsion-induced oxidative testis injury in rats. Life Sci, 1;222:203-211. https://doi:10.1016/j.lfs.2019.02.056.

Arabaci Tamer S, Yildirim A, **Köroğlu MK**, Çevik Ö, Ercan F, Yeğen BÇ. (2018). Nesfatin-1 ameliorates testicular injury and supports gonadal function in rats induced with testis torsion. Peptides. Sep;107:1-9. https://doi:10.1016/j.peptides.07.005.

Bahadır FE, **Köroğlu MK**, Yüksel M, Ercan F, Alican Yİ. (2018). Jun Effect of phosphodiesterase-5 inhibition on joint and muscle damage in rats with adjuvant arthritis. Turk J Med Sci. 14;48(3):635-643. https://doi:10.3906/sag-1704-157.

Koçak I, Sarac S, Aydogan E, Şentürk E, Akakın D, **Koroglu K**, Özer ÖF. (2017). Evaluation of the possible protective role of naringenin on gentamicin-induced ototoxicity: A

preliminary study. Int J Pediatr Otorhinolaryngol. Sep;100:247-253. https://doi:10.1016/j.ijporl.2017.07.008.

İlker Koçak, Ömer Faruk Ünal, Esra Aydoğan, Remzi Doğan, Dilek Akakin, Kutay Köroğlu, Ömer Faruk Özer (2017). The Protective Effect Of Thymol Against Cisplatin-Induced Ototoxicity: An Experimental Animal Study.

Bami E, Ozakpınar OB, Ozdemir-Kumral ZN, **Köroglu K**, Ercan F, Cirakli Z, Sekerler T, Izzettin FV, Sancar M, Okuyan B. (2017). Protective effect of ferulic acid on cisplatin induced nephrotoxicity in rats. Environ Toxicol Pharmacol, https://doi:10.1016/j.etap.2017.06.026

Keskin I, Gunal Y, Ayla S, Kolbasi B, Sakul A, Kilic U, Gok O, **Koroglu K**, Ozbek H. (2017). Effects of Foeniculum vulgare essential oil compounds, fenchone and limonene, on experimental wound healing. Biotech Histochem, 2017;92(4):274-282. https://doi:10.1080/10520295.2017.1306882.

Bildiri (Poster veya Sözel)

Köroğlu, M. K., Karagöz Köroğlu, A., Meriç Kahraman, M., Akakın, D., Yeğen B. C. & Ercan, F. (2024, September 26–28). Evaluatıon of potentıal protectıve effects of neuropeptıde w on testıcular damage ınduced by chronıc psychologıcal stress ın rats [Oral presentation]. NICHE 2024 Convention, Sakarya, Turkiye. https://www.nichecongress.com