T.C

MARMARA ÜNİVERSİTESİ TIP FAKÜLTESİ

RADYASYON ONKOLOJİSİ ANABİLİM DALI

EVRE I KLASİK SEMİNOM TANISI İLE PARAAORTİK RADYOTERAPİ ALAN HASTALARDA GEÇ DÖNEM YAN ETKİLERİN DEĞERLENDİRİLMESİ

Dr. Güner İpek ARSLAN KABALAY

UZMANLIK TEZİ

DANIŞMAN

Doç. Dr. Beste M. ATASOY

İSTANBUL 2012

TEŞEKKÜR

Uzmanlık tezimin her aşamasında yardımlarını ve desteğini esirgemeyen tez danışmanım Doç. Dr. Beste Melek ATASOY'a teşekkürlerimi sunarım.

Uzmanlık eğitimim sırasında bilgi ve deneyimlerinden yararlandığım, tecrübelerini benimle paylaşan değerli hocalarım Prof. Dr. Ufuk ABACIOĞLU'na, Prof. Dr. Melahat GARİPAĞAOĞLU'na, Doç. Dr. Meriç ŞENGÖZ'e, değerli uzmanlarım Uzm. Dr. İlknur ALSAN ÇETİN'e, Uzm. Dr. Zerrin ÖZGEN'e, Uzm. Dr. Evrim TEZCANLI'ya ve Uzm. Dr. Züleyha AKGÜN'e; değerli Radyofizik uzmanlarım Zeynep ÖZEN'e, Öznur ŞENKESEN'e, Evren Ozan GÖKSEL'e ve Halil KÜÇÜCÜK'e sonsuz teşekkürlerimi sunarım.

Tezimin hazırlanmasında emeğini, desteklerini ve yakınlıklarını esirgemeyen İç Hastalıkları Anabilim Dalı Gastroenteroloji Bilim Dalı'ndan değerli hocalarım Prof. Dr. Neşe İMERYÜZ ve Doç. Dr. Hakan AKIN'a; Radyoloji Anabilim Dalı'ndan değerli hocam Doç. Dr. İhsan Nuri AKPINAR'a ve Dr. Can ONAYGİL'e; destekleri için Üroloji Ana Bilim Dalı'ndan Uzm. Dr. İlker TİNAY'a; dökümantasyon sırasında sabırla desteğini esirgemeyen değerli sekreterlerimiz Mine GÜNEY'e ve Gamze KALKAN'a; birlikte çalışmaktan mutluluk duyduğum tekniker arkadaşlarıma çok teşekkür ederim.

Bugünlere gelmemde üzerimdeki sonsuz emekleri ve destekleri için annem İnci ARSLAN'a ve babam İhsan ARSLAN'a minnet ve teşekkürü bir borç bilirim.

Bu zorlu asistanlık maceramda desteğini benden esirgemeyen sevgili eşim Uğur KABALAY'a ve doğdukları andan itibaren hayatıma sonsuz bir anlam katıp, dünyayı yaşanılası kılan canım oğullarım KEREM ve KUTLU'ya yaşattıkları her mucizevî an için çok teşekkür ederim.

İÇİNDEKİLER

ÖZET……1
SUMMARY……..…2
1..GİRİŞ VE AMAÇ……3
2..GENEL BİLGİLER……4
2.1. ETYOLOJİ…….....4
2.2. İNSİDANS VE HİSTOLOJİ……5
2.3. ANATOMİ……6
2.4. FİZYOLOJİ……..8
2.4.1. İyonizan Radyasyonun Testis Üzerine Etkileri……...8
2.5. TESTİS TÜMÖRLERİ……..11
2.5.1. Patolojik Sınıflama……11
2.5.1.i. Dixon Moore Sınıflaması……11
2.5.1.ii. WHO Sınıflaması……..……...12
2.5.2. Seminomun Histopatolojisi……13
2.5.3. Tanı……..13
2.5.4. Evreleme……14
2.5.4.i. TNM Sınıflaması……..……14
2.5.4.ii. Royal Marsden Evrelemesi…….……..16
2.5.4.iii. TNM Sınıflamasına Göre Evreleme……17
2.5.4.iv. Evreye Göre Sağkalım……..18
2.6. EVRE I SEMİNOMDA TEDAVİ…….……18
2.6.1. Cerrahi…….……..18
2.6.2. Adjuvan Tedavi ve İzlem……..18
2.6.2.i. Radyoterapi…….……18
2.6.2.ii. Aktif İzlem…….……20
2.6.2.iii. Kemoterapi……...23
2.6.2.iv. Radyoterapi-Kemoterapi Karşılaştırması……24
2.6.3. Güncel Rehperlerdeki Tedavi Önerileri……..…26
2.7. İZLEM PRENSİPLERİ……..27
2.8. RADYOTERAPİ TEKNİĞİ……28

2.9. RADYOTERAPİYE BAĞLI NORMAL DOKU HASARI……30
2.9.1. Reprodüktif Etkiler……..30
2.9.1.i. Dog-leg ya da Paraaortik Radyoterapi Alan Hastalarda Sonuçlar……30
2.9.1.ii.Testisin İyonizan Radyasyona ya da Ajanlara Doğrudan Maruz Kaldığı Durumlar……..31
2.9.2. İkincil Maligniteler ve Karsinogenez…….32
2.9.3. Kardiyak Toksisite……33
3. GEREÇ VE YÖNTEMLER……34
3.1. HASTA ÖZELLİKLERİ……..34
3.2. RADYOTERAPİ PROTOKOLÜ……35
3.3. GEÇ YAN ETKİ DEĞERLENDİRME YÖNTEMLERİ……36
3.3.1. Klinik Muayene ve Radyolojik Değerlendirme……36
3.3.2. Renal Arter Doppler Ultrasonografik İncelemesi……37
3.3.3. Gastroskopi İncelemesi……38
3.3.4. Spermiyogram İncelemesi……..38
3.3.5. Laboratuvar İncelemeleri……41
3.3.6. Erektil Disfonksiyon Testi……41
3.3.7. Doz Volüm Analizleri…….....43
3.4. İSTATİSTİKSEL YÖNTEMLER……...44
4. BULGULAR……45
4.1. SAĞKALIM SONUÇLARI VE NÜKS PATERNİ……45
4.2. GEÇ YAN ETKİ SONUÇLARI……..47
4.2.1. Tüm Yan Etki Sonuçları.……47
4.2.2. Fertilite Durumu……...48
4.2.3. Erektil Disfonksiyon Değerlendirme Sonuçları……49
4.2.4. Spermiogram Analizi Sonuçları……..50
4.2.5. Hormon Profili Değerlendirmesi……50
4.2.6. Böbrek Fonksiyonları……..51
4.2.7. Kardiyovasküler Analiz Sonuçları……..51
4.2.8. Renal Arter Doppler Ultrasonografi Sonuçları……52
4.2.9. Gastrointestinal Analiz Sonuçları…… 53

4.2.10. Spinal Kord (Nörolojik Toksisite) Sonuçları……55
4.2.11. Adrenal Gland Değerlendirilmesi……55
4.2.12. Hematoloji Analiz Sonuçları……..……56
4.2.13. Sekonder Malignite Değerlendirilmesi……57
5. TARTIŞMA……...58
5.1. SAĞKALIM VE TAKİP ANALİZİ……58
5.2. YAN ETKİ ANALİZİ……60
6. SONUÇ……63
7. KAYNAKLAR……64

ÖZET

Bu çalışmada, profilaktik paraaortik radyoterapi uygulanmış erken evre seminom hastalarında geç yan etki ve sağkalım sonuçlarının incelenmesi amaçlanmıştır. 1999-2010 tarihleri arasında tedavi görmüş ve takipli, inguinal orşiektomi ile klasik seminom tanısı almış 20 hasta çalışmaya alındı. Medyan yaş 32 (aralık, 15-42 yaş) idi. Radyoterapi paraaortik lenfatik alana 18 MV foton enerjisi ile 1.5-1.8 Gy/gün, 5 gün/hafta, medyan 2520 cGy (aralık, 2520-2720 cGy) olarak uygulanmıştı. Yan etkiler, klinik muayene, ikincil malignite sorgulaması, spermiyogram analizi, renal arter doppler ultrasonografisi, gastroskopi, karaciğer ve böbrek fonksiyon testleri, hormon ve lipid profilleri, erektil disfonksiyon testi ile değerlendirildi. İncelenen parametrelerin radyoterapi dozuyla ilişkisinde doz hacim histogramı, sağkalım analizlerinde Kaplan-Meier eğrisi kullanıldı. Medyan takip 81 ay (aralık, 25-158 ay) idi. Analiz sırasında hiçbir hastada radyoterapi alanı içinde nüks izlenmedi. Bir hastada inguinal, bir hastada supraklaviküler nüks vardı. Bu hastalar 3 kür kemoterapi (bleomisin, etoposid, sisplatin) tedavisi sonrası 124. ve 106. ay takiplerinde hastalıksızdı. Bir hastada karşı testiste metakron mixed (yolk sac+ emriyonel) tümör saptandı. Tüm hastalar için on yıllık genel sağkalım %100, relapsız sağkalım %89.4 idi. Yan etki olarak beş hastada (%25) hipertansiyon saptanmışken hiçbir hastada renal arter stenozu görülmedi. Kemoterapi sonrası grad 2 renal toksisite gelişmiş bir hasta dışında klinik olarak böbrek fonksiyon bozukluğu izlenmedi. Yedi (%35) hastada gastrointestinal yan etki (gastrit, konstipasyon) izlendi. Hiçbir hastada impotans izlenmezken beş (%25) hastada azospermi saptandı. Üç hasta tedavi sonrası çocuk sahibi olmuştu. Çalışmamız erken evre seminom hastalarında profilaktik paraaortik ışınlama güvenli ve etkili bir tedavi olduğunu göstermektedir.

Anahtar kelimeler: Geç yan etki, proflaktik paraaortik radyoterapi, seminom

SUMMARY

We aimed to analyze the late effects and survival outcomes in early-stage seminoma patients who underwent prophylactic paraaortic radiotherapy. Between 1999 and 2010, 20 patients who diagnosed with classic seminoma and received paraaortic radiotherapy following inguinal orchiectomy were entered into the analysis. Median age was 32 (range 15-42 age). Radiotherapy was administered with 18 MV photon energy in 1.5-1.8 Gy/day, 5 days/week, median 2520 cGy (range 2520-2720 cGy). Side effects, were assessed with clinic examination, spermiogram analysis, renal arter doppler ultrasonography, gastroscopy, liver and renal functional tests, hormone and lipid profiles and erectile dysfunction questionnaire. Dose volume histogram was used in order to find the correlation between these parametres and the radiotherapy dose. Kaplan-Meier curve was used for survival analysis. The median follow up was 81 months (range 25-158 months). No patient had relapse in radioterapy space while one patient had inguinal relapse and another one had supraclavicular relapse. After three course of chemotherapy, these patients were disease free at 124th and 106th months follow-up. One patient developed mixed tumor in the remaining testis. At that time this patient was undergone adjuvant treatment after orchiectomy at 101st mount follow-up. In all patients 10 year survival rate was 100% and the relapase free survival was 89.4%. There was no renal arter stenosis found while hypertension was diagnosed in five patients. There was no renal dysfunction except one patient had grade 2 renal toxicity following chemotherapy. Gastrointestinal side effect was found in seven patients. There was no impotence detected and spermiogram analysis revelaled the azospermia in four patients. After the treatment, three patients had childiren. In early stage seminoma patients, prophylactic paraaortic radiotherapy is a safe and an effective treatment.

Key words: Long term side effect, paraaortic radiotherapy, seminoma

1. GİRİŞ ve AMAÇ

Erkeklerdeki tüm malign tümörlerin %1-2'sini içeren testis tümörleri 15-35 yaş arası en sık görülen malignitedir. Bu tümörlerin %90-95'i germinal doku kaynaklı olup %40'ını seminomlar oluşturur.

Evre I seminom hastalarında sık görülme ve yüksek kür şansına rağmen paraaortik bölgede subklinik hastalık olma ihtimali %15-20'dir. Bu nedenle günümüzde erken evre hastalığın tedavisi hem primer tümöre yönelik yüksek inguinal orşiektomiyi hem de nüks riski taşıyan paraaortik bölgenin profilaktik/adjuvan olarak tedavisini içermektedir. Paraaortik bölgeye radyoterapi (RT) ile sağkalım ve hastalıksız sağkalım oranları %100'e yaklaşmaktadır. Bununla birlikte radyasyonun sekonder malignitelere neden olabilmesi ve olası geç yan etkileri RT'ye alteratif tedavilerin önerilmesine neden olmuştur. Tek ajan karboplatin bu seçeneklerden biridir. Bu tedavi RT ile benzer sağkalım sonuçları içermekle birlikte nüks paterni farklıdır. Ayrıca uzun dönem toksisitesiyle ilgili bilgi birikimine gerek vardır. Yüksek kür oranlarının ve uzun sağkalım beklentisinin olduğu genç yaştaki bu hasta grubunda yaşam kalitesi açısından geç yan etkileri azaltacak tedavilerin önerilmesi önemlidir.

Bu çalışmada, Marmara Üniversitesi Tıp Fakültesi Radyasyon Onkolojisi Anabilim Dalı'nda 1999-2010 yılları arasında evre I seminom tanısı ile profilaktik paraaortik RT uygulanmış ve takip bilgileri mevcut 20 hastanın sağkalım sonuçları ve RT'ye bağlı erken ve geç dönem yan etkiler raporlanmıştır. Radyoterapi alanı içinde kalan normal dokuların dozları doz-volüm histogramı yardımıyla incelenmiş; gelişen toksisite ile ilişkilendirebilmek adına dozimetrik analizler yapılmıştır. Elde edilen veriler ışığında paraaortik RT'nin bu hastalıktaki yeri yeniden tartışılmıştır.

2. GENEL BİLGİLER

2.1. ETYOLOJİ

Testis tümörlerinin kesin nedeni bilinmemektedir. Bununla beraber, germ hücreli tümörlerin etyolojisinde hem konjenital hem de edinsel faktörler rol oynamaktadır. Bu faktörler içinde en önemlisi tüm testis tümörlü hastaların %7-10'unda var olan kriptorşidizm (inmemiş testis) hikâyesidir. Testiküler intraepitelyal neoplazi (TIN) prevelansının %2-4 olduğu bu hastalarda testis tümörüne yakalanma riskileri 5-15 misli daha fazladır. Sıklıkla seminom görülmektedir. Malignite riski intraabdominal testiste (%5) inguinal testise (%1,25) göre daha yüksektir. İnmemiş testisin skrotum içine indirilmesi (orşiopeksi), muayene ve tümör tanımlanmasını kolaylaştırmakla beraber malignite potansiyelini değiştirmez (1).

Bir diğer önemli risk faktörü aile hikâyesidir. Birinci derece akrabasında testis tümörü olanların rölatif riski %3-10'dur. Erkek kardeşler için bu risk biraz daha fazladır (2).

Gebelik sırasında annede dietilstilbestrol veya östrojen içeren oral kontraseptif kullanımı, fetusun testis tümörü için rölatif riskini %2.8-%5.3 oranında artırmaktadır (3). Bunun yanında anne yaşının 30'un üzerinde olmasının, annede meme kanseri hikâyesinin ve bebeğin doğum ağırlığının 2500 gramın altında olmasının tümör riskini arttığı bildirilmiştir (3).

Nonspesifik infeksiyon veya kabakulak enfeksiyonu ile ilişkili testis atrofisi veya travma benzeri edinsel faktörler lokal hormonal dengesizliklere yol açarak malign transformasyona neden olabilmektedir. Bununla birlikte, bu nedenlerden dolayı testise yönelik tanısal amaçlı yapılan ileri tetkiklerin tümörün erken tanısını sağlamış olabileceği tartışılmıştır (seçim yanlılığı) (4).

Klinefelter sendromu ve infertilite de risk faktörleri arasında yer alabilmektedir (4).

Yapılan çalışmalarda germ hücreli tümörlerin tüm histolojik tipleri ve TIN için 12. kromozomun kısa kolunun izokromozomu (i12p) özgül bir genetik belirleyici olarak tarif edilmektedir ve testiküler TIN olgularının %66'sında p53

bölgesi değişiklikleri bulunmuştur. Malignite potansiyelini işaret etmenin yanında bu kromozomun KT cevabı açısından bir gösterge olabileceği bildirilmektedir (5).

2.2. İNSİDANS VE HİSTOLOJİ

Erkeklerde tüm yaşam boyunca yakalanma ihtimalinin %0,2 düzeyinde olduğu testis tümörleri tüm ürolojik tümörlerin %5'ini oluşturur (6). Amerikan Kanser Cemiyeti (NCI) SEER (Surveillance Epidemiology and End Results) verilerine göre 1985 – 1996 yılları arasında görülen testiküler kanserlerin %40'ı 25 – 34 yaş arasında görülmüştür. Tüm testis kanserlerinin %54'ü klasik seminomdur. Erken evre diye ifade edilebilecek evre I ve IIA hastaların oranı %78'dir (7). Tümör sağ testiste, yüksek kriptoorşidizm insidansına paralellik gösterecek şekilde sola göre biraz daha sık görülür. Buna karşılık çift taraflı görülme oranı %2-3'tür. Karşı testisteki tümör senkron veya metakron olarak ortaya çıkabilmektedir. Bu tümörlerin yaklaşık %50'sinde tek veya çift taraflı inmemiş testis hikâyesi vardır. Primer çift taraflı testis tümörlerinden en sık görülen germ hücreli tümör seminomdur. Buna göre ilk tanıdan sonraki 15-25 yıl içinde diğer testiste kümülatif tümör görülme riski %1,9-5,2 arasında değişmektedir. Testis tümörlü hastanın karşı testisinde tümör gelişme riski normalden 25 kat artmıştır. Bu hastalarda karşı testiste %5-8 oranında TİN görülür ki, doğal seyrinde bunların %50'si 5 yıl içinde invaziv tümöre dönüşür (2). Seminomlarda bu risk seminom dışı tümörlere göre daha yüksektir.

Saf seminom, hastaların %60-75'inde testise lokalizedir. Lenfatik metastaz, akciğer, karaciğer ve kemikteki vasküler metastazdan daha önce görülmektedir. Orşiektomi sonrasında testise lokalize olduğu düşünülen vak'aların %30'unda organ dışı tutulum varken bunun %80'i retroperitoneal alandadır (4). Tüm testiküler germ hücreli tümörlerin %2'sini oluşturan spermatositik seminom yaşlı hastalarda görülmekte ve genellikle testiste sınırlı kalmaktadır. Bu hastalarda orşiektomi yeterlidir.

2.3. ANATOMİ

Testisin anatomik yapısı Şekil 1'de verilmiştir. Testisler, spermatik kordon tarafından skrotum içerisinde asılı, 4x3x2.5 cm boyutlarında, ağırlığı 10-14 gr olan bir çift bezdir. Spermatik kordon, vas deferens, testiküler damarlar ve spermatik fasyadan oluşurlar. Epididimis, testisin posterolateral yüzeyine bağlıdır; vas deferens ise medial tarafta uzanır. Abdominal duvarın süperfisial fasyası, ''dartos kası'' isimli düz kas ile skrotal duvarın içerisinde devam eder.

Testis duvarında içten dışa doğru tunica vaginalis, tunica albuginea ve tunica vasculosa isimli üç tabaka yer alır. Testis, ön ve yanlardan periton uzantısı olan tunica vaginalisle kaplıdır. Tunica albuginea testisin içindeki lobülleri birbirine bağlayan yoğun fibröz bir doku olan mediastinumu oluşturur. Kollajen doku arasında çok sayıda düz kas hücreleri kapsüle kasılabilme yeteneğini verir. Tunica vasculosa kan damarlarını ve tunica albugineaya boyunca uzanan ve hassas gevşek bağ dokuları içerir ve tüm testiküler lobülleri ve septaları kaplar.

Tunica albugineadan çıkan fibröz dokunun oluşturduğu septalar arasında 200-300 lobül bulunur. Her lobül, bir ya da daha fazla seminifer tübül içermektedir. Bu tübüller, bağ dokusu, lenfatik damarlar, sinirler ve seminifer tübüller arasındaki yerin çoğunu işgal eden interstisyel Leydig hücreleri arasında sıkışmıştır.

Seminifer tübüllerin duvarlarını primitif germ gücreleri ve Sertoli hücreleri kaplar. İnterstisyel hücreler testiküler androjenleri salgılarken seminifer tübüller spermatozoa üretmektedir. Seminifer tübüller, rete testisin anastomozlaşan tüplerini oluşturarak mediastinum testisin fibröz dokusuna girer. Mediastinumun üst ucunda, 12-20 eferent duktus testisten epididimise geçmek için tunica albugineayı deler.

Testisin kanlanması abdominal aorttadan çıkan testiküler arter tarafından sağlanır. Venöz drenaj ise, testiküler arteri çevreleyen ve testiküler damarları oluşturan pampiniform pleksus boyunca olur. Sağ testiküler ven (v.

testikularis dekster) inferior vena kava'ya, sol testiküler ven (v. testikularis sinister) v. renalis sinistere drene olur (8).

Testislerin lenfatik drenajı paraaortik lenfatiklere doğru iken, skrotum duvarının ve testisleri çevreleyen tabakaların lenfatik drenajı yüzeysel lenf nodlarına doğrudur. Spermatik kord içerisinde yoğun lenfatik kanallar bulunur. Lenfatik drenaj v. testicularis'i izleyerek doğrudan doğruya retroperitoneal (paraaortik ve pelvik) lenf nodlarına ulaşır. Bu nedenle testis tümörlerinde retroperitoneal metastaz hızlı gelişir. Sonrasında mediastinal ve supraklavikuler lenf nodları tutulabilir. Retroperitoneal lenfatik drenaj yolu tedavi tercihinde oldukça önemlidir. Bu yol aorta ve vena kavaya komşu olarak gider. Sağ tarafta nodlar vena kavanın anterior, medial ve lateralindedir, sol taraftaki nodlar ise aortanın anterior ve lateralindedir. Lenfatik akım T11 – L4 (özellikle L1 – L3) vertebra hizasındaki lenf nodlarına doğrudur. Birbirleri arasında da lenfatik akım vardır. Bazı lenfanjiografi calışmalarında sağdan sola geçişin daha sık olduğu bildirilmiştir (9). Daha önce yapılmış inguinal girişimlerle bu bölgedeki lenfatik akım değişebilir. Özellikle karın ön duvarının yüzeyel lenfatiklerine ve bilateral ilyak nodlara drenaj görülebilir. Skrotumun lenfatik drenajı ise inguinal ve ilyak nodlara doğrudur (9).

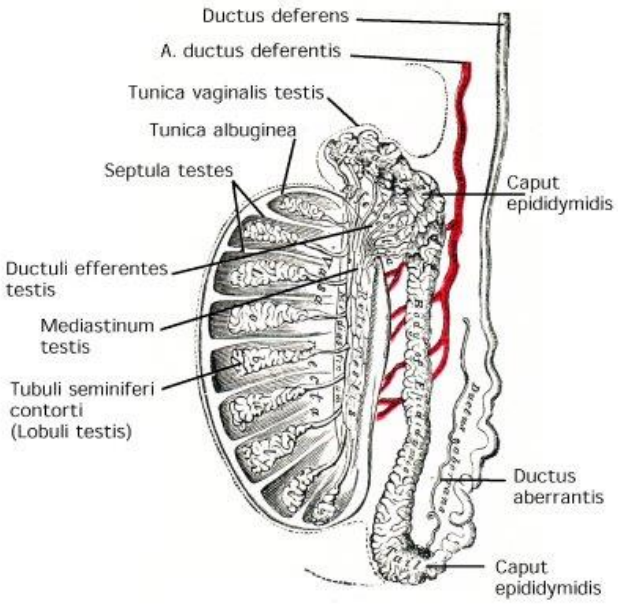

Şekil 1. Testisin anatomik yapısı ve dolaşımı (10).

2.4. FİZYOLOJİ

Spermatozoa, spermatogenezis sürecinde üretilir ve bu süreç mitoz ve mayoz hücre bölünmesini içeren spermiogenezis diye adlandırılan spermatozoidlerin en son farklılaşmış halini içerir. Bazal tabakaya yakın olan Sertoli hücreleri arasındaki sıkı birleşmeler, pek çok büyük molekülün interstisyel doku ve bazal laminanın yanındaki tübül parçasından lümene geçişini önleyen kan-testis bariyerini oluşturmaktadır. Sertoli hücrelerinin ayrıca, gelişen spermatozoanın beslenmesini destekleme ve düzenleme; spermin transportu için kullanılan sıvıyı seminifer tübüllerin içerisine salgılama; içerdiği enzim ile androjenlerin östrojenlere dönüşümünü sağlama gibi fonksiyonları da vardır. Aynı zamanda tübüler sıvıda androjen üretiminin devam etmesine yardımcı olan androjen-bağlayıcı proteini, hipofiz bezinde folikül uyarıcı hormon salgılanmasını önleyen inhibini ve Mülleriyan regresyon faktörünü de salgılamaktadır.

Testisin interstiyal dokusu androjen üretiminin önemli bir alanıdır. Seminifer tübüller arasındaki bağ doku, fibroblastları, indiferansiye konnektif hücreleri, mast hücreleri ve makrofajları içeren çeşitli hücre tiplerini kapsamaktadır. Vücutta bulunan testosteronun %95'i, Leydig hücreleri içinde kolesterolden sentezlenerek yapılır (8).

2.4.1. İyonizan Radyasyonun Testis Üzerine Etkileri

Testiküler parankimin en radyosensitif hücreleri spermatogoni B hücreleridir. Yüksek sensitivitedeki bu hücreler yüzünden 15 cGy gibi düşük bir doz 2 aylık süre için spermatogenezi baskılayabilmekte, 100 cGy 1 yıllık süreliğine azospermi yapabilmektedir. Erişkin dönem boyunca bölünmeyen Sertoli hücreleri ve Leydig hücreleri ise radyasyona çok daha az duyarlıdır. Öte yandan tek testise uygulanan 30 Gy'lik bir doz yalnızca germ hücresine ağır hasarlar vermekle kalmaz, aynı zamanda testosteron seviyesinde azalma ve folikül uyarıcı hormon (FSH) ve luteinizan hormon (LH) seviyelerinde artmayla sonuçlanan Leydig hücre hasarına neden olur.

Yetişkinle kıyaslandığında prepubertal dönemdeki erkek çocukta Leydig hücreleri radyasyona çok daha duyarlıdır.

Bir erkekte spermatogenezin süresi yaklaşık olarak 66-74 gündür (11,12). Kalıcı steriliteye neden olacak bir doz uygulanmadığı sürece maruziyet sonrası 6-7. haftaya kadar oligospermi görülmez. Spermatogoninin yeniden üretimi ise genellikle maruziyetten sonra 2.-8. haftada başlar (13).

Spermatogenezin tek doz radyasyona oranla fraksiyone radyasyondan daha çok etkilendiği gözlenmektedir. Rowley ve ark. (14) çalışmasında tek fraksiyonda 6 Gy ile sterilizasyon olmazken, 2-3 Gy fraksiyone dozlar ile ışınlanan hastalarda kalıcı sterilite bildirilmiştir. Tek dozda 400 ile 600 cGy olan hastalarda seri biyopsilerde germinal epitel sekizinci ayda tekrardan görülmeye başlar. Yirmi dördüncü aya kadar semende sperm görünebilse de fertiliteyi kazanabilmeye yetecek kadar sperm sayısına ulaşmak 5 ile 7 yıl alabilmektedir. Av köpekleri üzerindeki deneysel çalışmada da fraksiyone verilen 475 cGy testiküler ışınlamanın tek fraksiyonda 20 Gy'e göre tüm köpeklerde kalıcı azopermi oluşturduğu görülmüştür (15). Tek dozda 12 Gy'lik radyasyona maruz kalan bir testiste aşağıdaki değişiklikler izlenir (16-21).

- 3.5-48. saatte başlayan ve 5 günde zirveye çıkan germ hücresi nekrozu (spermatogoni, spermatositler). Nekronik hücreler 10 gün kadar kalmaktadırlar.
- Luminadaki piknotik ‘’nukeli’’nin sinsistiyal kütleleri (aylarca)
- Anormal mayozlar ve mitozlar: kromozomların parçalanması, iğ hücre eksikliği, metafazda durma, kromozomların şekil bozukluğu vb.
- Haftalarca geciken oligospermi ya da azospermi
- Bazal membranın, lamina propriyanın ve arteriyollerin ilerleyen kalınlaşması
- Daha sonra, Sertoli hücrelerinde kayıp; Leydig hücreleri değişmez
- Eğer yeniden üretim meydana gelirse, spermatogoni 2-8 haftalarda başlar; spermatozoa aylar ile yıllar almaktadır.
- Total atrofi birkaç ya da pek çok yıl almaktadır.

- 4000-10.000 cGy tek doz (kazara) takip edilerek spermatidlerinkini de kapsayan nekroz 49 saatle meydana gelmektedir.
- 3-6 haftada ölen incelemesi yapılmış toplam 36 atom bombası kurbanında germ hücrelerinin nekrotik kalıntıları ve sinsistiyal hücrelerin tamamen tükenmesi görülmüştür.

Fraksiyonizasyonun radyasyona duyarlaştırıcı etkisi; primitif kök hücrelerin uzun hücre siklusları ile açıklanabilir. Fraksiyonlar arasında geçen sürede göreceli olarak radyasyona dirençli hücreler uzun hücre siklusu boyunca daha duyarlı fazlara geçerler, böylece her fraksiyonda daha fazla hücre radyasyondan etkilenir. Ayrıca subletal hasarın tamiri ve repopulasyon bu hücrelerde zayıftır. Bu da fraksiyonasyonun hipoplazi üzerine etkisini arttırmaktadır. Tüm bunlara rağmen normal insanlarda kalıcı steriliteyi üretmek için gerekli olan kesin radyasyon dozu bilinmemektedir. Tablo 2.4.1'de özetlenmiştir.

Tablo 2.4.1. Radyasyon sonrasında erkeklerdeki fertilite (22)

Efektör hücre	Doz	Klinik etkisi	Düzelme zamanı
Spermatogonia	≥0.1 Gy	Oligospermi*	9-18 ay
Spermatosit	≥2 Gy	Azospermi 60 gün sonra	30 ay
Spermatid	≥4 Gy	Azospermi <60 gün	5 yıl**

* >0.75 Gy dozlarında azospermi oluşabilir

** >4-6 Gy dozlar kalıcı azospermiye yol açabilir.

2.5. TESTİS TÜMÖRLERİ

2.5.1. Patolojik Sınıflama

2.5.1.i. Dixon-Moore Sınıflaması

Testiküler kanserlerin patololojik sınıflamasında sıklıkla kullanılan Dixon-Moore sınıflaması (23) aşağıda gösterilmiştir.

I- Primer neoplaziler:

A- Germinal neoplaziler (%90 - %95)

1- Seminom (%40)

a- Klasik (tipik)

b- Anaplastik

c- Spermatositik

2- Embriyonal karsinom (%20 - %25)

3- Teratom (%5 - %10)

a- Matür

b- İmmatür

4- Koryokarsinom (<%1)

5- Yolk sak tümörü (endodermal sinüs tümörü, embiryonal adenokarsinoma)

6- Mikst hücre tipi (en sık teratokarsinom) (%40)

B- Nongerminal neoplaziler

1- Özel gonadal stromal tümörler

a- Leydig hücreli tümör

b- Diğer gonadal stromal tümörler

2- Gonadoblastom

3- Diğer neoplaziler

a- Karsinoid

b- Adrenal rest tümör

c- Mezenkimal neoplaziler

d- Rete testisin adenokarsinomu

II- Sekonder neoplaziler:

A- Retiküloendotelyal neoplaziler

B- Metastaz

III- Paratestiküler neoplaziler

A- Adenomatoid

B- Epididim kistadenomu

C- Mezenşimal neoplaziler

D- Mezotelyoma

E- Metastaz

2.5.1.ii. Dünya Sağlık Örgütü'nün Sınıflaması

Ayrıca testis tümörlerinin histolojik sınıflamasında Dünya Sağlık Örgütü'nün (WHO) 2004 yılında yapmış olduğu aşağıdaki sınıflama da kullanılmaktadır (24).

I-Germ hücreli tümörler

1- İntratübüler germ hücreli neoplazi

2- Seminom (sinsisyotrofoblastik hücreli olgular dahil)

3- Spermatositik seminom (sarkomatoz içerik varsa belirtilir)

4- Embriyonal karsinom

5- Yolk sak tümörü

6- Koryokarsinom

7- Teratom (matür, immatür, malign içerikli)

8- Birden fazla histolojik tipi olan tümörler (her tip % olarak belirtilir)

II- Seks kord/gonadal stromal tümörler

1- Leyding hücreli tümör

2- Malign Leyding hücreli tümör

3- Sertoli hücreli tümör

a- Lipidden zengin tip

b-Sklerozan

c- Kalsifiye büyük hücreli

4- Malign Sertoli hücreli tümör

5- Granüloza hücreli tümör

a- Erişkin tip

b-Jüvenil tip

6- Tekoma/fibroma grubu tümörler

7- Diğer seks kord/gonadal stromal tümörler

a- Tam diferansiye olmamış

b- Karışık

8- Germ hücreli ve seks kord/gonadal stromal yapıları beraber içeren tümörler (gonadoblastoma)

III- Çeşitli özgül olmayan stromal tümörler

1- Ovaryan epitelyal tümörler

2- Toplayıcı duktuslar ve rete testis tümörleri

3- Özgül olmayan stroma tümörleri (benign veya malign)

2.5.2. Seminomun Histopatolojisi

Seminomların üç histolojik alt tipi tanımlanmıştır. Bunlardan en sık olanı (%85) klasik seminomdur.

Makroskopi: Seminomlar büyük, yumuşak, iyi sınırlı, homojen, gri beyaz renkli, diffüz, multinodüler tümörlerdir. Tipik olarak testiste sınırlıdır ve tunika albuginea hemen daima intakt kalır. Tümörde nekrozla birlikte hemoraji varlığı daima non-seminomatöz germ hücreli bir tümör komponenti düşündürmelidir.

Mikroskopi: Seminomlar sınırları belirgin, glikojenden zengin (PAS+), berrak sitoplazmalı, yuvarlak çekirdekli ve nükleolü belirgin olan büyük uniform hücrelerden oluşur. Tümör içinde ince fibröz septaların ayırdığı küçük lobüller bulunur. Desmoplazi çok azdır ve sıklıkla tümör hücrelerini örten yoğun lenfoplazmositik infiltrasyon izlenir. Tümör içinde granülamatöz reaksiyon saptanabilir. Tümör hücrelerinin membranlarında plasental alkalen fosfataz (PAP) pozitifliği karakteristiktir (25).

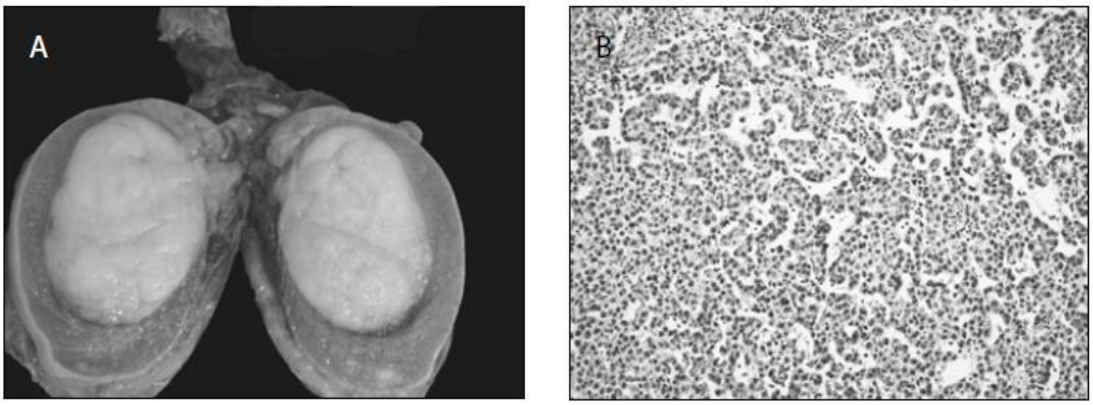

Şekil 2: Seminomun makroskopik ve mikroskopik görünüşü (26).

2.5.3 Tanı

Ana klinik bulgu ağrısız testis büyümesi ve testiste ele gelen kitledir. Fizik muayene, direkt akciğer grafisi, hemogram, karaciğer ve böbrek fonksiyon testlerinin yanında laktat dehidrogenaz (LDH) ve sedimantasyon gibi tetkikler de istenmelidir. Tanı için kullanılabilecek spesifik bir serolojik

belirteç yoktur. Buna karşılık, vak'aların %15'inde tümördeki sinsisyotrofoblastik dev hücrelere bağlı artmış insan koryonik gonadotropini (β-HCG) tespit edilebilir. Kural olarak α-fetoprotein (AFP) yüksekliği izlenmez. AFP yüksekliği tümörün non-seminamatöz olduğununun göstergesidir. Nonseminom tümörlerin yaklaşık %90'ında β-HCG ve AFP yükselir. β-HCG' nin yarı ömrü 1 gün, AFP'nin yarı ömrü 5 gündür.

2.5.4. Evreleme

Evreleme için patolojik tanı, serum tümör belirteci düzeyleri ve radyolojik inceleme esastır. İlk tanı anında hastalığın yaygınlığını belirlemek için değişik evrelendirme sistemleri kullanılmış olmakla birlikte hiçbiri tam olarak yeterli değildir.

En sık kullanılan evreleme American Joint Committee on Cancer (AJCC 2010)'nin TNM evrelemesidir (27).

2.5.4.i. TNM Sınıflaması

T - Primer tümör*

TX: Primer tümör değerlendirilemiyor

T0: Primer tümör için kanıt yok (histolojik skar vs)

Tis: İntratübüler germ hücreli neoplazi (Karsinoma in situ)

T1: Testis ve epididime sınırlı, ancak vasküler ve lenfatik invazyon olmayan tümör. Tunika albuginea invazyonu olabilir ama tunika vaginalis invazyonu yoktur.

T2: Testis ve epididime sınırlı ve beraberinde vasküler ve lenfatik invazyonu olan tümör. Tunika albuginea boyunca tunika vaginaliside invaze eder.

T3: Vasküler ve lenfatik invazyonu olan veya olmayan, ancak spermatik korda invazyonu vardır.

T4: Vasküler ve lenfatik invazyonu olan veya olmayan, ancak skrotum invazyonu vardır.

*****Radikal orşiektominin mutlaka gerekli olmadığı pTis ve pT4 dışında, primer tümörün yaygınlığı radikal orşiektomiden sonra sınıflandırılır. Diğer durumlarda, radikal orşiektomi yapılmamışsa TX kullanılır.

N - Bölgesel lenf nodları:

Patolojik (pN)

NX: Bölgesel lenf nodu değerlendirilemiyor.

N0: Bölgesel lenf nodu metastazı yoktur.

N1: 5 veya daha az sayıda ve en büyük çapı 2 cm veya daha küçük lenf nodu metastazı yoktur.

N2: 2 cm'den büyük ama 5 cm'den küçük lenf nodu metastazı veya 5 lenf nodundan daha fazla metastaz veya ekstranodal yayılım bulgusu vardır.

N3: 5'cm den büyük lenf nodu metastazı vardır.

Klinik

NX: Bölgesel lenf nodu değerlendirilemiyor.

N0: Bölgesel lenf nodu metastazı yoktur.

N1: En büyük çapı 2 cm veya daha küçük lenf noduna veya lenf çapı 2 cm'den küçük multipl lenf nodlarına metastaz

N2: En büyük çapı 2 cm'den büyük ama 5 cm'den büyük olmayan lenf noduna veya kitlelerin birisi 2 cm'den büyük ama 5 cm'den büyük olmayan multipl lenf nodlarına metastaz vardır.

N3: En büyük çapı 5 cm'den büyük olan lenf noduna metastaz

M - Uzak Metastaz

MX: Uzak metastaz değerlendirilemiyor

M0: Uzak metastaz yoktur.

M1: Uzak metastaz vardır.

M1a: Bölge dışı lenf nodu ve akciğer metastazı vardır.

M2a: Diğer bölgelere metastaz vardır.

S - Serum Tümör Belirteçleri

SX: Laboratuar testleri yapılmamıştır.

	LDH	B-HCG(mIU/ml)§	AFP (ng/ml)¥
S1:	<1,5 x N**	<5,000	<1,000
S2:	1.5-10 x N	5,000-50,000	1,000-10,000
S3:	10 x N	>50,000	>10,000

**N, normal değer

§**β-HCG (Human Koryonik Gonadotropin):** Moleküler ağırlığı 38000 dalton olan bir glikoproteindir. Serum yarılanma ömrü 24 ila 48 saat rasındadır. Alfa ve beta zincirinden oluşmaktadır. Normal yetişkin erkeklerde seviyesi çok düşüktür. Bazı germ hücreli tümörlerdeki sinsisyotrofoblastik dokular bu maddeyi üretirler. Bu nedenle koryokarsinomların tümünde, embriyonal hücreli karsinomlarda %40-60 ve püre seminomlarda %7 oranında tespit edilebilmektedir. Seminomlarda nadiren normalin 2 katının üzerine çıkarlar (28).

¥AFP (Alpha Fetoprotein): Molekül ağırlığı 70.000 dalton olan bir onkofetal protein olup testis ve karaciğer tümörlerinde tespit edilirler. Yarı ömrü 5-7 gündür. Fetus serumunda yoğun şekilde bulunur.Bir yaşından sonra kanda eser düzeyde tesbit edilir. Trofoblastik hücrelerce üretilen AFP, Nonseminomatöz germinal hücreli tümörlerin (embriyonel karsinomda, teratom, teratokarsinom, yolk sak tümörlerde) varlığında değişik derecelerde yükselir. Pure seminomlarda ve koryokarsinomlarda yükselmezler (28).

2.5.4.ii. Royal Marsden Evrelemesi

Royal Marsden evrelemesi de kullanılan diğer bir sistemdir (29).

Evre I: Tümör testise sınırlıdır. Tetkikler ile metastaz olmadığı gösterilmiştir.

Evre I M: Orşiektomi sonrası tümör belirleyicileri hâlâ yüksek seyretmektedir.

Evre II: Retroperitoneal lenfadenopati mevcuttur.

IIA Lenfadenopati <2 cm'dir.

IIB Lenfadenopati 2 - 5 cm çapındadır.

IIC Lenfadenopati > 5 cm'dir.

Evre III: Supradiyafragmatik lenfadenopati vardır.

Evre IV: Organ metastazı/hematojen yayılım vardır.

2.5.4.iii. TNM Sınıflamasına Göre Evre Grupları

T, N ve M durumuna ve serum marker sonuçlarına göre seminomanın evre grupları Tablo 2.5.4.iii.'de verilmiştir.

Tablo 2.5.4.1. TNM sistemine göre evreleme (27).

Grup	T	N	M	S
Evre 0	pTis	N0	M0	S0
Evre I	pT1-4	N0	M0	SX
Evre IA	pT1	N0	M0	S0
Evre IB	pT2	N0	M0	S0
	pT3	N0	M0	S0
	pT4	N0	M0	S0
Evre IS	Herhangi pT/Tx	N0	M0	S1-3
Evre II	Herhangi pT/Tx	N1-3	M0	SX
Evre IIA	Herhangi pT/Tx	N1	M0	S0
	Herhangi pT/Tx	N1	M0	S1
Evre IIB	Herhangi pT/Tx	N2	M0	S0
	Herhangi pT/Tx	N2	M0	S1
Evre IIC	Herhangi pT/Tx	N3	M0	S0
	Herhangi pT/Tx	N3	M0	S1
Evre III	Herhangi pT/Tx	Herhangi N	M1	SX
Evre IIIA	Herhangi pT/Tx	Herhangi N	M1a	S0
	Herhangi pT/Tx	Herhangi N	M1a	S1
Evre IIIB	Herhangi pT/Tx	N1-3	M0	S2
	Herhangi pT/Tx	Herhangi N	M1a	S2
Evre IIIC	Herhangi pT/Tx	N1-3	M0	S3
	Herhangi pT/Tx	Herhangi N	M1a	S3
	Herhangi pT/Tx	Herhangi N	M1b	Herhangi S

2.5.4.iv. Evreye Göre Sağkalım

Klasik seminomda evreye göre beklenen sağkalım Tablo 2.5.4.iv'de verilmiştir.

Tablo 2.5.4.2. Evreye göre dağılım ve beklenen sağkalım (30).

Evre	Evreye göre dağılım (%)	Beklenen sağkalım (%)	Kür olan hasta oranı (%)
I	85	99	84
II	11	95	10
III	4	80	3
Toplam	100	-	97

2.6. EVRE I SEMİNOMDA TEDAVİ

2.6.1. Cerrahi

Retrospektif serilerde, transskrotal orşiektomi, açık testis biyopsisi ve ince iğne aspirasyonu gibi transskrotal yaklaşımların lokal nüks oranlarını arttırdığı (%2,9'a karşılık %0,4) bildirilmiştir (31).

Bu nedenle kitle varlığında tanı koyucu özelliği de olan yüksek spermatik kord bağlanması yoluyla inguinal insizyonla yapılan radikal inguinal orşiektomi ilk seçenektir. Derin inguinal halkada spermatik kordun yüksek ligasyonu hem lokal nüksleri hem de lenfatik yayılımı önler. Bu girişimde testis ve spermatik kord 'en bloc' olarak çıkarılır (32).

2.6.2. Adjuvan Tedavi ve İzlem

2.6.2.i. Radyoterapi

Retroperitoneal ve ipsilateral pelvik lenf nodlarının (dog-leg alanı) ışınlanmasıyla 10 yıllık relapssız sağkalım %96-98 arasında bildirilmiştir (Tablo 2.6.2.i.) (33). Nüksler en sık ilk iki yıl içinde olup üç yıllık oran %1-4'dür. Mediastinal veya uzak organ metastazı olan hastalar çoğunlukla KT ile tedavi edilmektedir.

Tablo 2.6.2.1. Evre I seminomda RT sonuçları (dog-leg alanı) (33)

Çalışma	Hasta sayısı	RT dozu (Gy)	Relaps (n)	Abd. relaps (n)	Mediastinal ve supra relaps (n)	Diğer	Genel Sağkalım (%)
Fossa (34)	249	40	13	1	7	6	99
Hamilton (35)	232	30	5	0	3	2	100
Vallis (36)	185	30	9	1	5	5	98.7
Thomas (37)	150	25	2	0	0	2	99
Schultz (38)	424	33-35	8	1	3	4	99
Lai (39)	95	24-30	2	0	1	1	100
Dosmann (40)	282	25	8	1	5	3	
Bauman (41)	169	30	5	0	4	1	100
Toplam	1885		52	4	29	24	

Tablo 2.6.2.2. Evre I seminom da retroperitoneal radyoterapi sonuçları (42)

Çalışma	Çalışmanın yılları	Hasta sayısı	Relaps (%)	Hastalığa bağlı sağkalım
Bayens (43)	1975-1985	132	4.5	99.0
Coleman (44)	1980-1995	144	4.2	100.0
Fossa (45)	1989-1993	242	3.7	100.0
Hultenschmidt (46)	1978-1992	188	1.0	100.0
Santoni (47)	1970-1999	487	4.3	99.4
Warde (48)	1981-1989	282	5.0	100.0

MRC'nin evre I seminom tanılı 478 hastayı kapsayan çok merkezli randomize çalışmasında ipsilateral pelvis ve paraaortik nodların ışınlandığı dog-leg alanı sadece paraaortik alan ışınlanması ile karşılaştırılmıştır (49). Üç yıllık rekürrenssiz sağkalım (%96,6'ya karşılık %96), tüm sağkalım (%99,3'e karşılık %100), pelvik relapssız sağkalım (%100'e karşılık %98,3) benzerdir. Paraaortik RT uygulananlarda erken yan etkilerden bulantı, kusma, kemik iliği baskılanması daha az rastlanmış ve sperm sayısının normale ulaşma süresi daha kısa olmuştur. Bu grupta pelvik nüks oranlarının %2 olmasına bakılarak sadece paraaortik RT yapılabilir.

MRC TE18 ve EORTC 30942 çalışmasında paraaortik ve pelvik radyoterapi alan grupta tüm relapsın supradiyafragmatik bölgede olduğu, sadece paraaortik radyoterapi uygulanan hastalardan dördünde nüksün pelviste olduğu gözlenmiştir. Dolayısıyla sadece paraaortik ışınlama yapılan hastalarda pelvik yinelemenin erken saptanması için pelvik görüntüleme ile takibin devam etmesi önerilmektedir.

Christie Hastanesi'nde 1988-2000 yılları arasında evre I seminom tanısıyla 431 hastaya sadece paraaortik bölgeye RT uygulanmıştır (50). Doz yarı derinlikte 8 fraksiyonda 20 Gy'dir. Medyan 62 aylık takip sonrasında 15 (%3,5) hastada nüks saptanmıştır. Beş yıllık genel sağkalım %98'dir. 13 hastada sekonder kanser saptanmış olup bunlardan yedisi kontrlateral testis tümörü, beşi solid tümör, biri de lösemidir (50).

Seminomlar radyosensitif tümörlerdir. MRC TE18 ve EORTC 30942 çalışmalarında 625 evre I seminomlu hasta orşiektomi sonrası 20 Gy/10 fraksiyon ve 30 Gy/15 fraksiyon kollarına randomize edilmişlerdir (51). Altmış bir aylık medyan takip sonrası hastalıksız sağkalımda iki grup arasında anlamlı fark yoktur. Düşük doz alan RT grubunda yorgunluk anlamlı olarak daha az gözlenmiş, bu hastaların işlerine devamının daha iyi olduğu bildirilmiştir (51). Subklinik hastalık kontrolünde 15 fraksiyonda 25-30 Gy yeterli olmaktadır (52,53). Özellikle gastrointestinal akut yan etki durumda 1.7-2 Gy olan günlük dozlar 1.25-1.5 Gy'e düşürülebilir. Metastatik lenf nodu varlığında standart RT tamamlandıktan sonra bu alanda boost ile toplam doz 36-40 Gy'e çıkılabilir.

Sonuç olarak RT için Avrupa Germ Hücreli Tümör Konsensus raporunda 20 Gy RT'nin standart doz olarak kullanılması önerilmiştir (54). Bununla beraber RT dozu için güncel yaklaşım fraksiyon başına 1.6-2 Gy ile toplam 20-25 Gy'dir.

2.6.2.ii. Aktif İzlem

İzlemle ilgili çalışmaların sonuçları Tablo 2.6.2.ii'de görülmektedir.

Seminomda izlem politikasıyla ilgili Toronto (Princess Margeret Hastanesi), Danimarka (Danimarka Testis Kanseri Çalışma Grubu) ve

İngiltere (Royal Marsden ve Royal London Hastaneleri)'den dört büyük seri yayınlanmıştır (55-58). Bu dört seride 695 hasta medyan 48-73 ay takip edilmiştir. Toronto ve Danimarka serilerinde bilgisayarlı tomografi (BT) ilk 2 yıl 4 ayda bir, 2-4 yıllar arası 6 ayda bir, daha sonra yılda bir kez yapılmıştır. İngiltere çalışmasında ise ilk BT 12.ayda yapılmış ve sonraki iki yıl ultrasonografiyle dönüşümlü olarak 6 ayda bir istenmiştir. Üç yıllık relaps oranı İngiltere çalışmasında %15,5, Danimarka'da %19, Toronto'da %14,3 olup, genel relaps oranı %15,7'dir. Nükse kadar geçen medyan süre 12-15 aydır. Nükslerin büyük bir bölümü retroperitoneal bölgededir. Daha nadir olarak pelvik ve inguinal lenf nodlarında nüks gözlenmiştir. Uzak organ relaps oranı %4'tür. Nüks sonrası hastaların %80'i RT %20'si ise KT ile almıştır. İkinci nüksler İngiltere calışmasında anlamlı olarak daha fazla gözlenmiş ve bunun nedeni BT çekim aralıklarının uzun oluşuna bağlanmıştır. Hastaların %1'inde hastalık ve/veya tedaviye bağlı nedenlerle ölüm görülmüştür. Sonuç olarak aktif izlem ile elde edilen %99,5'lik hastalığa bağlı sağkalım oranı retroperitoneal adjuvan RT ile elde edilen sağkalım oranlarına eşittir.

Tablo 2.6.2.3. Evre I seminomda postorşiektomi takip sonuçları (59)

Çalışma	Hasta sayısı	Median Takip (ay)	Relapssız Sağkalım (%)	Retro-peritoneal Nüks Oranı (%)	Hastalığa Bağlı Sağkalım (%)	Relapsa Kadar Geçen Median Süre (ay)
Horwich, 1992 (60)	103	62	82	94	100	15
Von der Maasse, 1993 (61)	261	48	80	94	99	14
Warde, 1997 (62)	201	73	85	91	99.5	17
Francis, 2000 (63)	120	55	82	94	100	4
Daugaard, 2003 (64)	394	60	83	87	100	13
Choo, 2005 (65)	88	145	80	76	100	14
Tyldesley, 2006 (66)	93	33	78	81	96	14

Bu çalışmalarda ayrıca lokal nüksün artmasına neden olabilecek prognostik faktörler araştırılmıştır. Danimarka serisinde tümör çapı tek bağımsız prognostik faktör olarak bulunmuştur (62). Lokal rekürrens oranları boyutu 3 cm'in altında olan tümörlerde %6, 3 – 6 cm olan tümörlerde %18 ve 6 cm'in üzerinde olan tümörlerde %36'dır. Kanada çalışmasında ise çok değişkenli analizde tümör çapının 6 cm'in üzerinde olması, yaşın 34'den küçük oluşu, küçük damar invazyonunun olması nüks göstergesidir (63). İngiltere çalışmasında da lenfatik ve vasküler invazyonun olması nüks açısından olumsuz prognostik faktörler olarak bildirilmiştir (60).

2002 yılında bu dört büyük çalışmanın metaanalizi yapılmış ve 638 hastanın verisi analiz edilmiştir (67). Buna göre, yedi yıllık medyan takipte 121 (%18,9) nüks mevcuttur. Beş yıllık nükssüz sağkalım %82,3 olarak bildirilmiş, nükslerin büyük bir çoğunluğunun orşiektomi sonrası ilk iki yılda olduğu gözlenmiştir. Yapılan analizde, sadece primer tümör boyutu 4 cm'den büyük ve rete testis invazyonu olan tümörlerde nüks riskinin anlamlı derecede arttığı görülemektedir. Beş yılda her iki risk faktorü varlığında %31,5 olan lokal başarısızlık, tek risk faktörü olduğunda %15,9'a, her iki risk faktörünün olmadığı durumda da %12,2'ye gerilemektedir.

Toronto'da yapılan bir başka çalışmada evre I seminomlu 88 hasta orşiektomi sonrası izleme alınmıştır (68). Hastalarda ilk iki yıl 2 ayda bir, 3-5. yıllarda 6 ayda bir fizik muayene, serumda belirteç tayini ve düz akciğer filmi çekilmiş, abdomen ve pelvis BT tetkiki ise ilk iki yıl 4 ayda bir, 3-5.yıllarda 6 ayda bir yapılmıştır (68). Medyan 12 yıl takip sonrası 15 yıllık relapssız sağkalım oranı %80 olarak bildirilmektedir. Bu çalışmada nüks olan 14 hasta RT ile üç hasta ise KT ile tedavi edilmiştir. Rete testis invazyonu bu çalışmada da nüks riskini anlamlı derecede arttıran faktördür (68).

Postorşiektomi evre I seminomlu hastalarda izlemi zorlaştıran en büyük özellik hastalık nüksünü erken haber verebilecek güvenilir bir tümör belirtecinin olmamasıdır. Bu hastaların takibinde BT görüntülemenin optimal aralığı da belli değildir. Kanada tecrübesinde dört aylık BT intervallerinde retroperitoneal kitlenin 4 cm'den daha fazla büyümediği saptanmıştır. İlk iki yıl için optimal BT aralığının 6 aylık periyotlar olması önerilir. Bu süre

genellikle en çok tercih edilendir. Ancak bu tercih adjuvan nodal ışınlamadan daha maliyetli bir yöntemdir. Bu nedenle yapılan çalışmalar doğrultusunda gösterilen prognostik faktörlere ve hasta uyumuna göre postorşiektomi tedaviye karar verilmelidir. Takibin önerildiği hastalar en az 10 yıl süre ile kesintisiz ve düzenli olarak takip edilir. Ancak konsensusların önerdiği şekilde uygulanan takip protokolleri uygulanırsa sağkalımlar erken retroperitoneal RT ile benzer sonuçlara ulaşabilir.

2.6.2.iii. Kemoterapi

Seminom nükslerinin non-seminomatöz germ hücreli tümörlere göre daha kemosensitif olduğunun anlaşılması evre I seminomda karboplatin tedavisini gündeme getirmiştir (69,70). Tablo 2.6.2.iii.'da orşiektomi sonrası adjuvan 1 veya 2 kür karboplatin uygulanan çalışmaların sonuçları görülmektedir (71-73).

Tablo 2.6.2.4. Evre I seminomda postorşiektomi tek ajan carboplatin sonuçları (71)

Çalışma	Hasta sayısı	Kür sayısı	Medyan takip	Relaps (n)
Oliver, 1994 (74)	78	25-1 kür	29 ay	0
		53-2 kür	54 ay	1 (%2)
Krege, 1997 (75)	43	2	28 ay	0
Dieckmann, 2000 (76)	125	93-1 kür	48 ay	8 (%9)
		32-2 kür		0
Reiter, 2001 (77)	107	2	74 ay	0
Oliver, 2005 (78)	573	1	48 ay	27 (%5)
Aparico, 2005 (79)	131	2	34 ay	7 (%3.3)

İki kür uygulanan toplam 235 hastadan sadece birinde rekürrens saptanırken, 1 kür uygulanan 93 hastada sekiz rekürrens saptanmıştır. Rekürrenslerin hepsi retroperitonda görülmüş, bu hastalar kurtarma sisplatin uygulaması ile tedavi edilmiştir. Bütün rapor edilen serilerin toplamında hastalıksız sağkalım oranı %100'dur. Tedavi kolay tolere edilmekte ve erken

dönem kemik iliği baskılanması görülmemektedir. Hastaların çoğunda spermatogenez korunmuştur.

2.6.2.iv. Radyoterapi-Kemoterapi Karşılaştırması

EORTC ve MRC'nin ortaklaşa yürüttüğü 14 ülkeden toplam 70 merkezin katılımı ile gerçekleşen randomize prospektif çalışmaya radyolojik, klinik ve histolojik (pT1-pT3) evre I seminoma tanısı almış 1477 hasta dâhil edilmiştir (80). Randomizasyon 5:3 oranında planlanarak hastaların 904'ü radyoterapi, 573'ü karboplatin koluna alınmıştır. Radyoterapi kolunda 885, karboplatin kolunda toplam 560 hasta çalışmayı tamamlamıştır. Her iki grupta ortalama yaş 38'dir.

Karboplatin dozu "7x(glomerular filtrasyon hızı [ml/dk]+25) mg" formülü ile hesaplanmış ve AUC=7 olarak verilmiştir. Radyoterapi ise 30 Gy/15 fraksiyon veya 20 Gy/10 fraksiyon olarak uygulanmıştır. Tedavi başarısını değerlendirmede nükssüz sağkalım oranı, herhangi bir nedenden ölüm ve ikinci kanser (diğer testiste yeni germ hücreli kanser ve başka organlarda non-germ hücreli kanserler) insidansı kullanılmıştır.

Karboplatinin ilk 72 saat içindeki yan etkileri RT'den fazladır. Grad 3-4 trombositopeni RT kolunda hiç görülmezken bu toksisite KT kolunda %4 oranında bidirilmektedir ($p<0.0001$). Ancak, trombositopeni ile ilişkili herhangi bir kanama raporlanmamıştır. Karboplatin kolunda RT'ye göre daha az dispeptik şikâyetler (%17'ye karşılık %8, $p<0.0001$), yorgunluk ve iş devamsızlığı gözlenmiştir. Karboplatin uygulanan hastalarda orta-ağır derecede uyuşukluk hali RT grubuna göre daha düşük oranda gözlenmiş ve normal çalışma hayatına dönüş süresi karboplatin tedavisi sonrası daha kısa olarak saptanmış. Uyuşukluk hali 30 Gy dozda 20 Gy uygulamaya göre daha şiddetli olarak bulunmuş.

Tedavi sonrası ortanca izlem süresi olan 4. yılda RT ve KT kollarında nükssüz sağkalım oranları birbirine yakındır [sırasıyla %95.9 (%95 CI 94.4-97.1)'e karşılık %94.8 (%95 CI 92.5-96.4)] ($p=0.32$). Karboplatin uygulanan hastalarda RT grubuna göre retroperitoneal nüks daha az gözlenirken, diafragma üstü lenf nodu ve pelvik bölge lenfatiklerindeki nüks, RT grubunda

daha sık olarak gözlenmiş Karboplatin sonrası tüm nüksler ilk seri kurtarma tedavisi ile hastalıksız hâle gelirken, RT grubunda üç hasta ilk seri kurtarma tedaviye cevap vermemiştir. Karboplatin grubunda karşı testiste ikinci primer germ hücreli kanser insidansı RT alan hastalara göre (%0.54'e karşılık %1.96) daha düşüktür (p = 0.04).

Tablo 2.6.2.5. Tedavi sonuçları (81)

	Radyoterapi (n=904)	**Karboplatin (n=573)**
Nüks	32 (%3,5)	27 (%4,7)
Nüks Durumu/Evresi		
Sadece Marker	1 (%3)	-
II (diafram altı nod)	13 (%41)	20 (%74)
III (diafram üstü nod)	14 (%44)	3 (%11)
IV (hematojen yayılım)	4 (%13)	3 (%11)
Evre bilinmiyor	-	1 (%4)
Yeni primer kanser	14 (%1,5)	5 (%0,8)
Germ hücreli	10	2
Diğer	4	3
Ölüm nedeni		
Seminoma	1	-
Diğer kanser	2	1
Kanser dışı	2	1

Bu bulgularla yazarlar tek doz karboplatinin RT'den daha kötü olmadığı görüşüne varmışlardır. Karboplatin tedavisi sonrasında karşı testiste ikinci primer germ hücreli kanser insidansı RT koluna göre daha düşüktür. Ancak on yıldan daha uzun zaman sonra diğer testiste ikincil germ hücreli tümör gelişme riski olduğu için bu çalışmanın uzun dönem sonuçlarının beklenmesi gerekmektedir.

Bu çalışmanın bildirilen medyan 6.5 yıl takip sonrası beş yıllık relapsız sağkalım sonuçları karboplatin alanlarda %94.7 iken RT kolunda %96'dır (80,82). Karboplatinin RT'ye alternatif bir tedavi seçeneği olma ihtimali kabul edilmekle beraber nüks paterni nedeniyle aktif izleme benzer bir takip

protokolü gerektirmektedir. Bundan dolayı aktif izleme göre daha avantajlı bir tedavi seçeneği olduğu söylenebilir.

2.6.3. Güncel Rehberlerdeki Tedavi Önerileri

Farklı kanser grup ve kuruluşlarının güncel önerileri aşağıda verilmiştir.

Tablo 2.6.3.1. 2012 Amerikan Ulusal Kanser Ağı (NCCN) Kılavuzu Klasik (Saf) Seminom Tedavi Rehberi (83)

EVRE	TEDAVİ	TAKİP
Evre IA,IB	pT1 veya pT2 tümör için izlem (kategori 1) (öncelikli)	* Öykü/Fizik M,AFP, β-HCG, LDH 1-2 yıl, her 3-4 ayda bir 3-4 yıl, her 6-12 ayda bir Sonra yılda bir * Abdominal ve Pelvik BT 1-2 yıl, her 6 ayda bir 3 yıl 6-12 ayda bir 4-5 yılda yılda bir * Akciğer grafisi 1-5 yıl klinik gereklilik olduğunda
	Tek ajan Karboplatin (kategori 1) (AUC=7x1 siklus veya AUC=7x2 siklus)	* Öykü/Fizik M, AFP, β-HCG, LDH 1. yıl her 3 ayda bir 2. yıl her 4 ayda bir 3. yıl her 6 ayda bir Sonra yılda bir * Abdominal ve Pelvik BT 1-3 yıl yılda bir * Akciğer grafisi Klinik gereklilik olduğunda
	Radyoterapi (kategori 1)	* Öykü/Fizik M, β-HCG, LDH 1-2 yıl her 4 ayda bir Sonraki 3-10 yıl yılda bir * Abdominal ve Pelvik BT 1-3 yıl yılda bir (sadece paraaortik RT alan hastalara) * Akciğer grafisi Klinik gereklilik olduğunda
Evre IS	Radyoterapi	

Tablo 2.6.3.2. Avrupa Medikal Onkoloji Cemiyeti (ESMO)'nin seminoma için tedavi önerileri (84,85)

Evre	**Tedavi**
Evre I	İzlem veya Adjuvan karboplatin (1-2 kür) veya Radyoterapi
Evre IIA	Radyoterapi veya 3 kür BEP(4 kür EP)
Evre IIB	Radyoterapi veya 3 kür BEP(4 kür EP)
Evre IIC	İyi risk grubu: 3 kür BEP(4 kür EP)
	Orta risk grubu: 4 kür BEP (5 günlük) veya 4 kür VIP/PEI
Evre IIB, IIC ve III'de kemoterapi sonrası	Rezidüel tümör < 3cm ise: İzlem
	Rezidüel tümör > 3cm ise ve PET negatif ise izlem PET pozitif ise RPLND veya 2. Sıra kemoterapi

Tablo 2.6.3.3. Avrupa Üroloji Cemiyeti (EAU)'nin evre I seminom tedavi kılavuzu (84,85)

Tedavi	**Öneri derecesi**
İzlem (uygun imkanlar varsa ve hasta uyumluysa)	B*
Karboplatin tabanlı kemoterapi(1 kür, AUC 7) radyoterapiye ve izleme alternatif olarak önerilebilir.	A**
Toplam 20 Gy dozda paraaortik bölgeye veya hokey sopası şeklinde adjuvan radyoterapi	A

*B: Randomize klinik çalışmalar olmadan, İyi yürütülmüş klinik çalışmalara dayanarak

**A: En az bir randomize çalışma da dahil olmak üzere iyi kaliteli ve tutarlı klinik çalışmalara dayanan spesifik öneriler

2.7. İZLEM PRENSİPLERİ

Takipte akciğer grafisi, AFP, β-HCG, LDH, abdominopelvik BT istenmelidir. Prenses Margaret Hastanesi'nde 1981-1999 yılları arasında tedavi edilen 282 olguda nükse kadar geçen süre medyan 18 ay, en geç

nüks görülme zamanı da 6 yıl olarak bildirilmiştir. Dolayısıyla tedavi sonrası izlemde ilk iki yıla özellikle dikkat edilmesi önerilmektedir (86). İzlemde ilk iki yıl dört ayda bir, 5. yıla kadar 6 ayda bir, daha sonra senelik fizik muayenenin yanı sıra akciğer grafisi ve tümör belirteçlerine bakılması, aktif izlem protokollerinde de bunlara her kontrolde abdominopelvik BT tetkiki eklenmesi gerekmektedir.

2.8. RADYOTERAPİ TEKNİĞİ

Evre I seminomda adjuvan RT için başlarda paraaortik ve ipsilateral pelvik lenf nodlarını içine "dog-leg alanı" önerilmiştir (Şekil 3-sol) (87). Alanını süperiorunu T10-T11 aralığı, inferiorunu obturatuar foramenlerin üstü oluşturur. Spermatik kord invazyonu olmadıkça inguinal bölgedeki orşiektomi skarını alana dâhil edilmez. Patolojik lenf nodu yoksa lateral sınırlar vertebraların transvers proseslerini içine alacak şekilde bütün paraaortik lenf nodlarını ve ipsilateral renal hilusu içermelidir. İpsilateral pelvik lenf nodlarına ise 2 cm emniyet sınırı konması önerilmiştir. Tek başına paraaortik ışınlamalarda ise süperior ve inferior sınırlar için üstte T10/11, aşağıda L5/S1, yanlarda lomber vertebraların transvers çıkıntılarını içerecek şekilde, genellikle 10-12 cm genişliğinde; sol yerleşimli tümörlerde sol renal hilus dahil edilmesi uygundur (Şekil 3-sağ) (83,88).

Modern RT uygulamalarının yaygınlaşmasıyla bu hastalıkta da bilgisayarlı tomografi eşliğinde üç boyutlu konformal planlama yapılması önerilmektedir. Planlamada hedef volümler ve risk altındaki organlar lokalize edilir ve tolerans dozlarının aşılmamasına özen gösterilmektedir. Fertilitenin korunması için özellikle ipsilateral pelvisin de ışınlandığı hastalarda karşı testis için özel kurşun blok kullanılabilir (Şekil 4). Bu şekilde testisteki dozu %1-2'siyle sınırlamak mümkündür (89). Kalan testis standart kurşun bir blokla korunmasına rağmen, aldığı ortalama doz 44 cGy (21 ile 78 cGy)'dir (90)

Üç boyutlu planlamada riskli organlar için önerilen doz limitleri şöyledir (83); Midede 15-20 Gy (mide asit ve pepsinojen azalması) alan volüm düşük tutulmalıdır. Böbrekte ortalama doz 16 Gy' i geçmemelidir. Kalpte ortalama doz 3,5 Gy i geçmemelidir. Medulla spinaliste hiçbir volüm (cc) 50 Gy'i

geçmemelidir. Testisde sterilite (kalıcı azospermi) için fraksinasyon ile 6 Gy (TD5/5), 10 Gy (TD50/5)'dir.

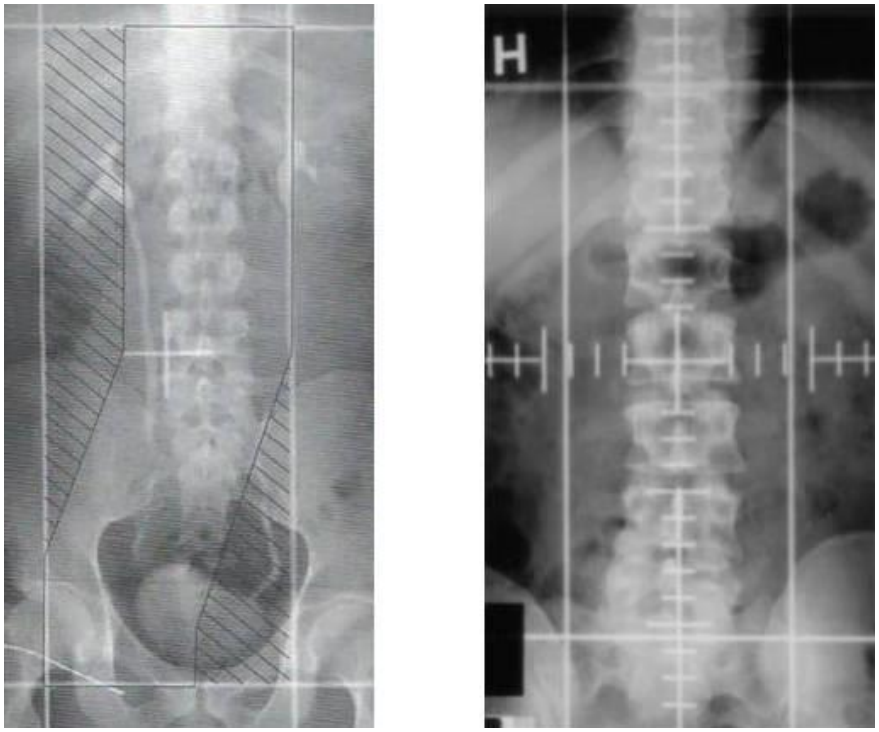

Şekil 3. Dog-leg alanı (sağ), paraaortik alan (sol) (91)

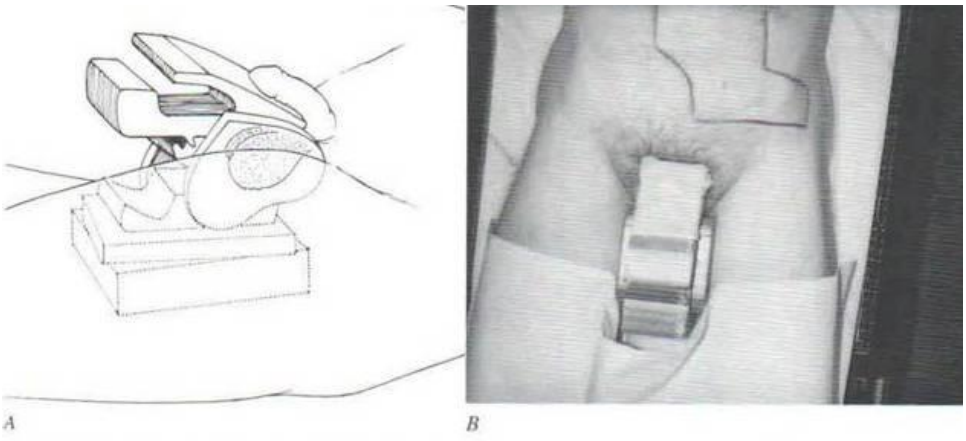

Şekil 4. Kurşun testis bloğu (91)

2.9. RADYOTERAPİYE BAĞLI NORMAL DOKU HASARI

Dog-leg ışınlaması yapılan hastaların %60'ında akut, %5'inde kronik orta dereceli gastrointestinal toksisite (bulantı, kusma, diyare) görülmektedir (92,93).

Evre I seminom tedavisinde RT'nin erken dönem yan etkileri ciddi olmamakla beraber, özellikle geç dönem morbiditesi pek çok çalışmanın konusu olmuştur. Ancak bu tedavi modalitesi ile ilgili dikkat çekilmesi gereken nokta, artık eskiden olduğu gibi geniş alanların kullanılmadığı ve RT dozlarının 30 Gy'lerden 20 Gy dozlarına düşürüldüğüdür (94). Bu da gerek erken gerekse geç yan etkilerde azalmayı beraberinde getirmiştir. Paraaortik RT alanının, kemik iliği toksisitesi, gastrointestinal sistem erken yan etkileri ve ikincil kanserler oluşumu açısından dog-leg alanına göre avantajları bulunmaktadır (95).

2.9.1. Reprodüktif Etkiler

2.9.1.i. Dog-leg ya da Paraaortik Radyoterapi Alan Hastalarda Sonuçlar

Seminom genç yaş grubunun hastalığıdır. Bu nedenle üreme fonksiyonları üzerine etkileri en önemli geç morbidite olarak kabul edilmektedir. Geride kalan sağlam testisin radyasyonla etkilenmesi fertiliteyi doza bağlı olarak daha da bozabilmektedir. Burada testis radyasyona doğrudan maruz kalmayıp internal ve eksternal saçılmalardan etkilenmektedir. Çok merkezli bir çalışmada 25-30 Gy dog-leg ışınlaması yapılan hastalarda sadece KT yapılan hastalara göre fertilite anlamlı olarak düşüktür (96). Dog-leg alanı ile RT uygulandığında sağlam testisin aldığı doz 30 ile 180 cGy (ortalama 78.4 cGy)'dir. Bu doz 18-24 aylık geçici oligospermi veya azospermiye neden olabilir (97). Jacobsen ve ark.(98) dog–leg ışınlama yapılan hastaların sperm sayısında ışınlamayı takip eden ilk sene içinde %50 azalma saptarken paraaortik RT yapılan hastalarda bir eksilme gözlememişlerdir (98). Bir başka çalışmada dog-leg alanı kullanılsa bile,

ortanca 26 Gy RT gören erkeklerin yaklaşık %50'sinde normal semen parametrelerinin tekrar kazandığı gözlenmiştir (99). Tedaviden önce normal ya da sınırda olan sperm sayısı, üç ay içerisinde her mililitre meni için 4.4 milyona kadar azalmıştır (normal değer >20 milyon/ml olmalıdır). Yine de bu hastaların en azından üç tanesi sonunda normal çocuklara sahip olmuştur (100)

Leydig hücreleri yetişkinde daha radyorezistan olduğu için hastalarda azospermi gelişse de libido etkilenmemektedir. Tedavi edilen testis tümörlü hastalarda testisin radyasyona maruz kalmasının doğumsal bozukluklarla ya da artan çocuk düşükleriyle sonuçlandığına dair hiçbir kanıt yoktur (101). RT ile birlikte KT alan bu hastaların çocuklarında konjenital malformasyon riskinin normal erkeklere göre daha yüksek olamadığı bildirilmiştir (102). Smithers ve ark. (103) seminom ya da teratom nedeniyle RT gören 74 hastadan 32'sinin tedaviden sonra toplamda 52 çocuğa sahip olduklarını bildirmektedirler.

2.9.1.ii. Testisin İyonizan Radyasyona ya da Ajanlara Doğrudan Maruz Kaldığı Durumlar

a. Rektum ve prostat kanseri gibi tedavilerde testis alan içinde kalabilmektedir. Prostat kanseri tanısıyla 60 ile 66 Gy fraksiyone RT alan hastalarda temoluminesan dozimetri ile yapılan ölçümlerde testise verilen toplam dozun 18 ile 24 Gy olduğu bildirilmiştir (104)

b. Atom bombası ya da nükleer kaza nedeniyle tüm vücuda 4- 5 Gy radyasyon alan kişilerde kısa süreli ya da kalıcı sterilite gözlenmiştir (105,106)

c. Tiroid kanseri nedeniyle 100 ile 540 mCi radyoaktif iyot sonrası 1 - 48 ay sonra oligospermi ya da azospermi ve yükselmiş gonadtropin seviyeleri izlenebilmektedir (107).

d. Alkile edici maddeler, testosteron düzeyi normal olduğu halde olmadan kalıcı oligospermi gözlenmiştir (108)

e. Kemik iliği naklinden önce tüm vücudu ışınlaması yapılan ya da nüks nedeniyle testise RT alan lösemi hastalarında testosteron düzeyinde düşme izlenmiştir (110,111).

2.9.2. İkincil Maligniteler ve Karsinogenez

Hastalığın uzun süreli sağkalım oranları nedeniyle testis tümörleri tedavisinden sonra bazı hastalarda ikincil kanser görülme olasılığı artmaktadır. Testiküler kanserler nedeniyle ışınlanan hastalarda primer non-germ hücreli kanser riskini gösteren çalışmalar bildirilmiştir (112-114). Travis ve ark (115) Kuzey Amerika ve Avrupa'da testis tümörü nedeniyle tedavi edilen kayıtlı 29.000 hastada görülen sekonder kanserleri rapor etmişlerdir. Medyan 10 yıllık takiplerde 1400'un üzerinde sekonder kansere rastlanmış olup, bu değer beklenen değerin 1.43 katı olarak hesaplanmıştır. En sık olarak akut lenfoblastik lösemi, akut nonlenfositik lösemi ve Hodgkin hastalığıdır. İkincil solid tümörlerin görülme olasılığı zamanla artmakta ve en sık olarak sarkom, pankreas, mesane, mide, rektum, kolon, böbrek tümörleri görülmektedir. Bu solid tümörlerin daha sıklıkla RT'ye bağlı olarak görülmesi olasıdır. Ancak bu seride sadece takip yapılan hastalarda da sekonder kanserler görülmüştür. Ruther'in yaptığı bir çalışmada paraaortik ve dog-leg alanı ile 26-36 Gy ışınlanan seminomlu hastalarda ikincil malignite riskinin arttığı gösterilmiştir (116). Zagars (117) ise subdiyafragmatik ışınlamalar sonrasında en sık akciğer ve kolon kanseri saptandığını göstermiştir. Testiküler kanser nedeniyle tedavi edilen ve kür sağlanan hastaların % 2-5'inde karşı testiste germ hücreli tümör oluşma riski vardır (118). Bu risk tedaviden daha çok hastalığın kendi doğal gidişi ile ilişkilendirilmiştir. Çünkü germ hücreli kanserler tedaviye bağlı kanserlere göre çok daha erken ortaya çıkmaktadır (5yıl) (119). Radyasyona bağlı ikincil kanser riskini belirlemek için çok uzun süreli (20-30 yıl) takipleri olan çalışmalara gerek vardır. Bu kadar uzun takiplere bakıldığı zaman da bu hastaların az gelişmiş RT cihazları ve teknikleri ile geniş alan ve yüksek doz ışınlandığı göz önünde bulundurulmalıdır.

2.9.3. Kardiyak Toksisite

Supradiyafragmatik bölgenin RT alanı içinde kaldığı eski çalışmalarda kardiyak toksisite de bildirilmiştir (120). Üst sınırın T10 seviyesinde olduğu ve kalbi içerdiği çalışmalarda kardiyovasküler hastalık riski ikiye kat artmaktadır (121). Zagars ve ark (122) testiküler kanserler nedeniyle adjuvan RT gören hastaların uzun dönem takiplerinde mortalite nedeni olarak kardiyak nedenleri ve ikincil kanserleri raporlamaktadır (122). Kardiyak toksisiteyi azaltmak için radyoterapi alanının üst sınırını T11'den T12'ye indirilmesi tartışılmaktadır (123).

3. GEREÇ VE YÖNTEMLER

3.1. HASTA ÖZELLİKLERİ

Bu tez çalışması Marmara Üniversitesi Tıp Fakültesi İlaç Dışı Araştırma Etik Kurulu'nun B.30.2.MAR.0.01.02/AEK/120120436 sayılı izni ile gerçekleştirilmiştir.

Şubat 1999- Mayıs 2010 tarihleri arasında Marmara Üniversitesi Tıp Fakültesi Hastanesi Radyasyon Onkolojisi Anabilim Dalı'nda evre I seminom tanısı ile cerrahi sonrası paraaortik bölgeye radyoterapi uygulanmış, takipleri düzenli olarak yapılmış ve dosya bilgilerine tam olarak ulaşılabilen toplam 20 hasta çalışmaya dahil edildi. Hastaların ortanca yaşı 32 (aralık, 15-42 yaş) idi. Tüm hastaların patolojik tanısı klasik seminom idi. Hastaların tamamına unilateral inguinal orşiektomi operasyonu geçirmişti. Hastaların bir tanesi bilateral seminom tanısı almış olup, bu hastaya unilateral inguinal orşiektomi ve karşı testisten tümör eksizyonu yapılmıştır. Evreleme Amerikan Kanser Birliği (American Joint Committee on Cancer) AJCC (27) sınıflamasına göre evrelenmişti. Hastalardan 12'sinde (%60) bir veya birden fazla yüksek risk (rete testis invanzyonu, tümör boyutunun 4 cm'den fazla olması, lenfovasküler invazyon varlığı) bulunmaktadır. Hasta ve hastalık özellikleri Tablo 3.1.'de verilmiştir.

Tablo 3.1. Hasta özellikleri

Özellikler	
Hasta sayısı	20
Yaş	
Medyan	32
Aralık	15-42
Cerrahi	İnguinal orşiektomi
Histolojik tip	Klasik Seminom
RT alanı	Paraaortik alan
RT dozu	2520-2720 cGy
Takip süresi	25-128 ay

3.2. RADYOTERAPİ PROTOKOLÜ

Tüm hastalar Saturn 42 Lineer Hızlandırıcı (800 serisi, General Electric, Buc, Fransa)'da tedavi edilmişti. Çalışmaya alınan 13 hastanın RT alanı similatörde çizimleri yapılmış olup RT alanı T11 – L5 vertebra aralığı kapsayacak şekilde üst sınırı Dorsal 10 ve 11. vertebra arasından, alt sınır ise obturatuar foramenlerin üstünden, yan sınırları transvers prosesleri içine alarak bütün paraaortik lenf nodlarını ve ipsilateral renal hilusu içerecek şekilde çizilmiştir (Bkz. Şekil 3, s31). Çalışmaya alınan diğer 7 hastaya tedavi öncesi sırtüstü pozisyonda, eller baş üzerinde 5 mm kesit aralığı ile abdomenin tamamını içerecek şekilde bilgisayarlı tomografi (BT) çekildi. Kesitler DICOM aracılığıyla 3B-KRT planlama sistemi (Eclipse, Varian, Voss, ABD)'ne aktarıldı. Hedef hacimler (gross tümör hacmi-GTV, klinik tümör hacmi-CTV, planlanan tümör hacmi-PTV) ve normal dokular Uluslararası Radyasyon Birimleri Komitesi (ICRU)'nin 50 ve 62 numaralı raporlarına göre tanımlandı (Bkz. https://www.icru.org). Buna göre hedef hacimler retroperitoneal lenf nodlarını (paraaortik, parakaval, interaortakaval, preaortik) içermekteydi (Şekil 5).

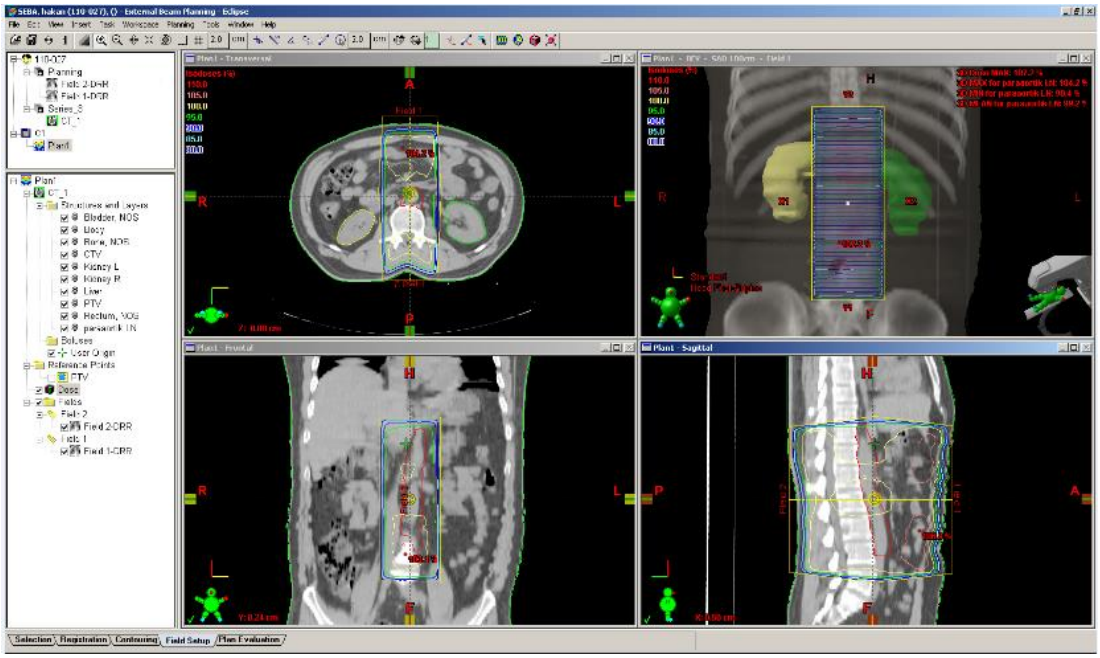

Şekil 3.2.1. Kliniğimizde RT gören hastaların paraaortik alanı

PTV içindeki tanımlanan dozun +%7 ve -%5 olmasına çalışıldı. Normal doku (kritik organ) olarak böbrekler kontürlendi (Şekil 6). Hedef hacimlerin ve kritik organların aldıkları dozlar doz-volüm histogramı (DVH) yardımıyla incelendi (Şekil 6).

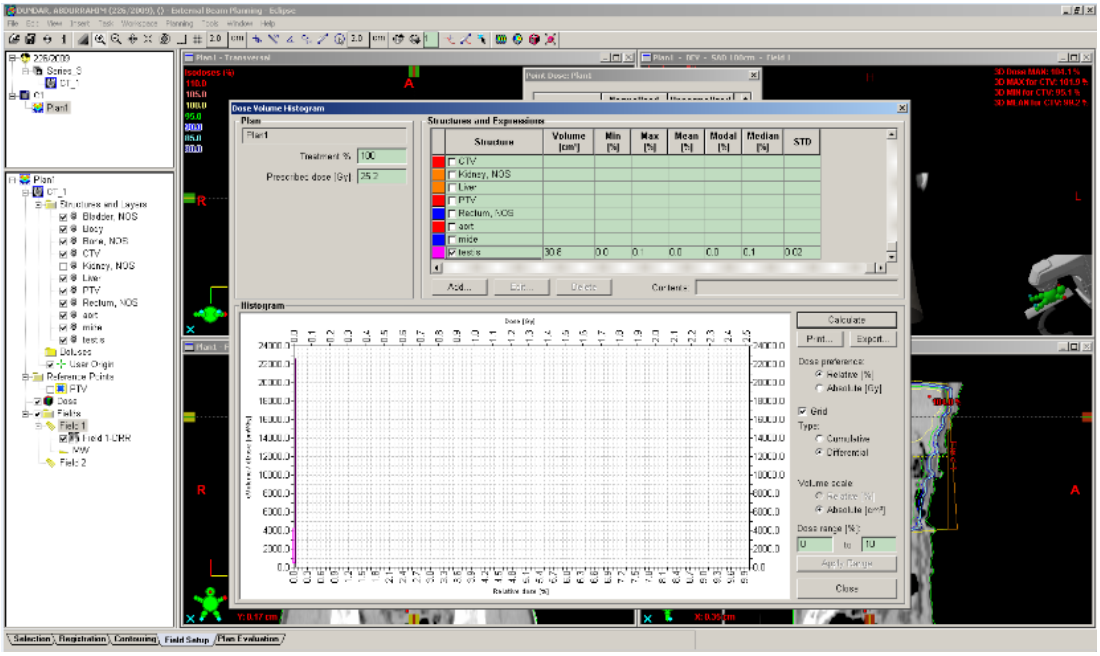

Şekil 3.2.2. Doz Volüm Histogramı

Tedavi alanı ön-arka iki alan şeklindeydi. Tedavi sırasında karşı testisi korumak için kurşun testis bloğu kullanıldı. Planın kabul edilmesinden sonra konvansiyonel fraksiyon şemasıyla (1.5-1.8 Gy/gün, 5 gün/hafta) tüm hastalar 18 MV foton enerjisi kullanılarak 2520-2720 cGy uygulandı.

3.3. GEÇ YAN ETKİ DEĞERLENDİRME YÖNTEMLERİ

3.3.1. Klinik Muayene ve Radyolojik Değerlendirme

Radyoterapi süresince hastalar haftalık olarak muayene edildi. Hastaların tedavi sonrası kontrolleri RT bitimi 3. ay ve ilk iki yıl altı ayda bir üç yıldan sonra yılda bir olacak şekilde yapıldı. Her muayenede fizik muayenenin yanında tümör belirteçleri, altı ayda bir toraks – batın BT, istendi. Erken (ilk 90 gün) ve geç (90 günden sonra) dönem yan etkilerin

derecelendirilmesinde RTOG-EORTC erken ve geç radyasyon morbidite skorlama sistemi kullanıldı (124).

3.3.2. Renal Arter Doppler Ultrasonografik İncelemesi

Renal arter stenozu için belli başlı doppler ultrasonografi kriteri, damarın stenotik bölümünde akım hızının yükselmesidir. Major stenozlar poststenotik akım bozuklukları (türbülans) ile birliktelik gösterir. En çok kabul edilen Doopler kriterleri, stenozda pik sistolik hızın 180-200 cm/sn veya üzerinde olması, renal aortik oranın (RAO) 3.3 veya 3.5'in üzerinde olmasıdır. RAO renal arterde daralmış bölümün pik sistolik hızının, renal arter seviyesinde ölçülen aort pik sistolik hızına bölümüdür. Renal aortik oran, ciddi renal arter stenozunun tanımlanması için primer kriter haline gelmiştir. İntrarenal arter sinyallerinin dampingi, renal arter stenozu tanısı için degerli bir kriterdir. Damping, sayısal anlamda hızlanma indeksi (akselerasyon indeksi) veya hızlanma zamanı (akselerasyon zamanı) olarak tanımlanmıstır. Hızlanma indeksinin 300 cm/sn2 den az olması veya hızlanma zamanının 0.07 saniyeyi geçmesi patolojik olarak degerlendirilip % 60 veya daha fazla renal arter stenozunu gösterir (125,126).

Çalışmaya alınan tüm olgularda renal arteri değerlendirmek için renal arter dopler ultrasonografi yapıldı. İncelenen her arterin orifis, orta ve distal kesimlerinden, uygun açı kullanılarak (45-600) peak sistolik hız (PSH) ve end-diastolik hız (EDH) ölçüldü. Ayrıca renal artelerin interlober dallarından ortalama rezitif indeks (RI) ölçümü yapıldı. Abdominal aortadan uygun açı ile PSH ölçümü yapıldı. Renal arter PSH'ı aort PSH'ına bölünerek renoaortik oranı (RAO) hesaplandı. Bütün ölçümler tek bir radyolog tarafından yapıldı.

İncelenen arterin herhangi bir segmentinde RAO>3.5 ya da PSH>180 cm/sn olması patolojik kabul edildi. İnceleme süresi yaklaşık olarak 30 dakika idi. Lümen çapında %50-60 daralma hemodinamik açıdan anlamlı kabul edilebilir (127). Renal arter stenozu için kullanılan temel belirteç, damarın stenotik bölümündeki akım hızının yükselmesidir. Akım hızı darlığın derecesiyle doğru orantılı olarak artar. Normal renal arterde PSH 74-127

cm/sn aralığında değişir (127). PSH'ın 180 cm/sn'nin üzerinde olması lümende hemodinamik açıdan anlamlı darlığa işaret eder. Ayrıca renal arterdeki PSH'ın aortadaki (renal arterler seviyesinde) PSH'dan 3.5 kat ya da üzerindeki bir oranda yüksek olması da renal arter stenozu için güvenilir bir kriterdir (128-130). Direnç indeksi (RI) renal arterin PSH ile EDH arasındaki farkın PSH bölünmesiyle hesaplanır [RI= (PSHEDH / PSH]. RI değerinin artması mikrovasküler dirençteki artışı gösterir ve RAS yanında diğer birçok parankimal hastalık da artabilir. Bu nedenle RI değeri tek başına renal arter stenozu tanısında güvenilir değildir. Normal böbreklerde segmental ve interlober arterler de RI değeri 0.7'yi geçmez (127). RI değeri tedavi sonrası revaskülarizasyonun etkinliğini (kan basıncı kontrolü veya renal fonksiyonda iyileşme) öngörmede yararlıdır. Direnç indeksi ≥ 0.8 olan hastaların %97'sinde kan basıncında düzelme, %80'inde renal fonksiyonda iyileşme gözlenmemiştir. Ayrıca RI, revaskülarizasyon sonrası açıklık oranın takibinde de yararlıdır (128-130)

3.3.3. Gastroskopi İncelemesi

Çalışmaya alınan 20 hastanın 16'sına Marmara Üniversitesi Gastroenteroloji Enstitüsü'nde Özofago-gastro-duodenoskopi yapıldı. Gastrointestinal şikâyetleri sorgulandı.

3.3.4. Spermiyogram İncelemesi

Semen analizi için kullanılan bir yöntemdir. Semen analizi sayı ve hareketin dışında sperm şekil ve boyutunuda gözönünde bulunduran bir değerlendirme olan sperm morfolojisinide içine alacak şekilde yapılan ayrıntılı bir incelemedir. Normal değerler aşağıda tablo ile verilmiştir.

WHO (Dünya Sağlık Örgütü) kriterlerine göre normal spermiogram değerleri aşağıda verilmiştir (131).

Tablo 3.3.4.1. WHO kriterlerine göre normal spermiogram değerleri (131)

Özellikler	
Hacim	2 – 6 ml
PH	7.2 – 8.0
Konsantrasyon	> 20 milyon/ml
Total sperm sayısı	> 40 milyon/ejakülat
Lökosit	< 1 milyon/ml
Motilite	Ejakulasyonu takiben 60 dakika içerisinde ≥ %50 ileri progresyon göstermesi (a + b kategorisinde) ≥ %25 hızlı (a kategorisinde) progresyon göstermesi.
Morfoloji	≥ %30 normal form (WHO kriterlerine göre) ≥ %14 normal yapıda (Kruger kriterlerine göre)
Vitalite (canlılık)	≥ %75 canlı sperm
İleri tetkikler (rutin spermiogramlarda bakılmaz)	
Alfa glukozidaz	> 20 mU/ejakulat
Çinko	> 2.4 micmol/ejakulat
Sitrik asit	> 52 micmol/ejakulat
Asit fosfataz	> 200 U/ejakulat
Früktoz	> 13 micmol/ejakulat.
İmmunobead test	Partikül yapışmış sperm oranının < %20 olması
MAR testi	Partikül yapışmış sperm oranının < %10 olması

Tablo 3.3.4.2. Kruger kesin kriterlerine göre sperm morfolojisi (132)

Baş	Uzunluk 5-6 mikron Genişlik 2.5-3.5 mikron
Akrozom	Başın % 40 - % 70'ini oluşturmalı
Orta parça	Genişlik 1 mikron Uzuluk 1.5 x baş uzunluğu
Kuyruk	Boyu yaklaşık 45 mikron Uniform Orta parçadan daha ince Kıvrılmamış Kıvrık içermeyen
Sitoplazmik damlacık	Baş alanının % 30 – 70 inden az Sadece orta parçada lokalize

Tablo 3.3.4.3. Semen kalitesine ilişkin terminoloji

Aspermi	Semen yok (retrograd ejakülasyon var veya yok)
Astenozoospermi	İleri hareketli spermlerin yüzdesi alt referans limitin altında
Astenoteratozoospermi	Hem ileri hareketli spermlerin hemde morfolojik olarak normal spermlerin yüzdesi alt referans limitlerinden düşük
Azoospermi	Ejakülatta hiç sperm yok
Kriptozoospermi	Taze preparatlarda sperm olmamasına rağmen santrifüjlenmiş pellette gözlenir
Hemospermi (Hematospermi)	Ejakülatta eritrositlerin varlığı
Lökospermi (Lökositospermi, Piyospermi)	Ejakülatta eşik değer üstünde lökosit var
Nekrozoospermi	Ejakülatta düşük yüzdede canlı ve yüksek yüzdede cansız spermler
Normozoospermi	Alt referans limitlerine eşit veya yüksek sperm

	sayısı, ileriye doğru hareketli spermazoa yüzdesi
Oligoastenozoospermi	Alt referans limitlerinden düşük toplam sperm sayısı ve ileri hareketli spermazoa yüzdesi
Oligoastenoteratozoospermi	Alt referans limitlerinden düşük toplam sperm sayısı, hem ileri hareketli hem de morfolojik olarak normal spermlerin yüzdeleri
Oligoteratozoospermi	Alt referans limitlerinden düşük toplam sperm sayısı ve morfolojik olarak normal spermlerin yüzdesi
Oligozoospermi	Alt referans limitlerinden düşük toplam sperm sayısı
Teratozoospermi	Alt referans limitlerinden düşük yüzdede morfolojik olarak normal spermler

3.3.5. Laboratuvar İncelemeleri

Hastaların dosya bilgilerinden son muayeneleri sırasında istenmiş olan laboratuar tetkikleri incelemeye dâhil edildi. Buna göre; hemogram, karaciğer *fonksiyonları: AST, ALT, GGT, böbrek fonksiyonları: BUN, kreatinin, sistatin* c, lipid profili: Kolesterol, trigliserid, HDL, LDL, VLDL, tiroid fonksiyonları: TSH, sT3, sT4, hormon: Testosteron, FSH, LH, Tümör markerları: AFP, B-HCG ve açlık kan şekeri ile HbA1C incelenmiştir.

3.3.6. Erektil Disfonksiyon Testi

Erektil disfonkiyonu değerlendirmede ereksiyon işlevi uluslararası değerlendirme formu 5 (IIEF-5, International Index of Erectile Function) kullanılmıştır (Tablo 3.3.6.1.) (133).

Tablo 3.3.6.1. Ereksiyon işlevi uluslar arası değerlendirme formu

	SON 6 AY İÇİNDE					**PUAN**
1-Sertleşme sağlama ve sürdürme konusunda kendinize olan güveniniz hangi düzeydeydi?	Çok düşük	Düşük	Orta	Yüksek	Çok yüksek	
	1	2	3	4	5	
2-Cinsel uyarı ile sertleşme sağladığınızda bu sertleşme ne sıklıkla içeriye (vajene/hazneye) girmek için yeterliydi?	Hiç ya da neredeyse hiç	Girişimlerin yarısından çok daha azında	Girişimlerin yaklaşık yarısında	Girişimlerin yarısından çok daha fazlasında	He rzaman	
	1	2	3	4	5	
3-Cinsel birleşme öncesinde sağladığınız sertleşmeyi içeriye (vajene/hazneye) girdikten sonra ne sıklıkla sürdürebildiniz ?	Hiç ya da neredeyse hiç	Girişimlerin yarısından çok daha azında	Girişimlerin yaklaşık yarısında	Girişimlerin yarısından çok daha fazlasında	Her zaman	
	1	2	3	4	5	
4-Cinsel birleşme sırasında, sertliği ilişkinin sonuna kadar sürdürmekte ne derece zorlandınız?	Aşırı zorlandım	Çok zorlandım	Zorlandım	Biraz zorlandım	Hiç zorlanmadım	
	1	2	3	4	5	
5-Cinsel birleşme deneyimleriniz sizce ne sıklıkta tatmin ediciydi?	Hiç ya da neredeyse hiç	Girişimlerin yarısından çok daha azında	Girişimlerin yaklaşık yarısında	Girişimlerin yarısından çok daha fazlasında	Her zaman	
	1	2	3	4	5	
					Toplam Skor	

Buna ankette alınan puana göre değerlendirme aşağıdaki tabloda verilmiştir.

Tablo 3.3.6.2. Erektil disfonksiyon değerlendirme tablosu

	Skor	**Kategori**
Şiddetli	5-7	1
Orta	8-11	2
Hafif-Orta	12-16	3
Hafif	17-21	4
ED yok	22-25	5
	ED Kategorisi	

3.3.7. Doz Volüm Analizleri

Doz-volüm histogramından mide (V5-V20), böbrek (V20, V25), adrenal gland, karşı testis, spinal kord kontürlenerek dozlarına bakıldı.

Testis dozu: Üç boyutlu tedavi planlama sistemine aktarılan BT kesitlerinden abdominal bölgeyi içine alan en alt kesitteki saçılma dozu hesaplandı. Buna göre testisin tahmini doz hesap edildi. Bir hastada kesitler testis düzeyüne kadar indiği için karşı testis dozu kontürlenerek hesaplandı (Şekil 3.3.7.1). Tahmini/yaklaşık doz olarak kabul edilen bu doz spermiyogram testi ile elde edilen bulguların değerlendirilmesinde kullanıldı.

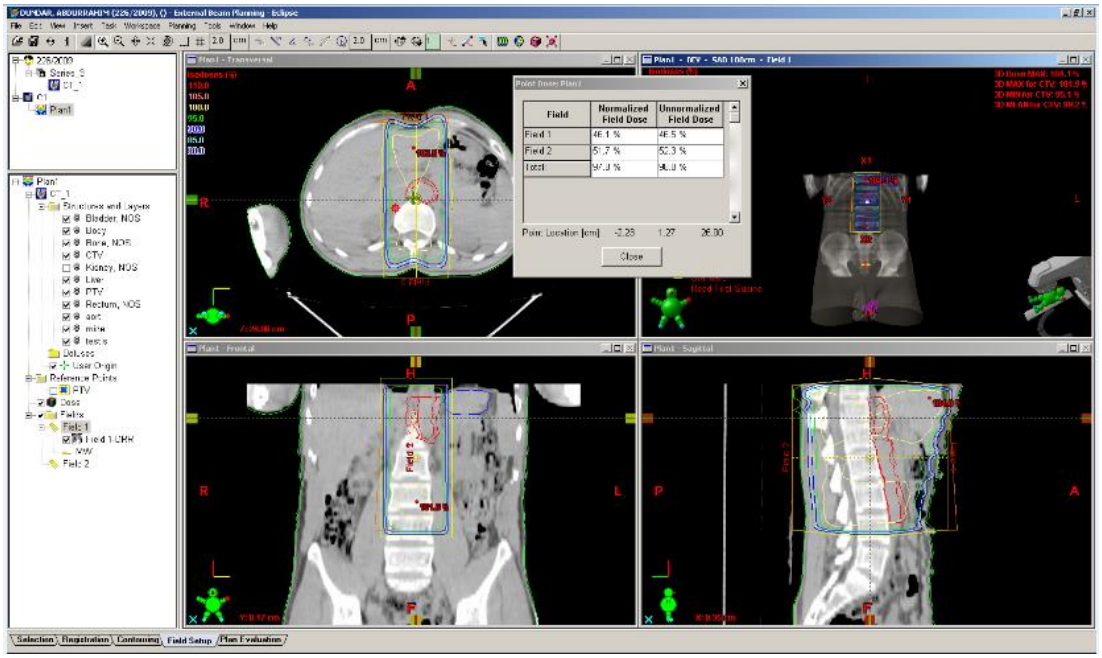

Şekil 3.3.7.1. Doz-volüm analizi ile karşı testisin aldığı dozun örneklenmesi

3.4. İSTATİSTİKSEL YÖNTEMLER

Tüm sağkalım için RT'nin ilk gününden hastanın yaşayıp yaşamadığının sorgulandığı son takip tarihine kadar geçen süre kullanıldı. Relapsız sağkalım için RT'nin ilk gününden herhangi bir nüks veya uzak metastazın saptandığı tarihe kadar geçen süre alındı. Hastalıksız sağkalım içinse RT'nin ilk gününden seminom veya seminom dışı bir hastalığın saptansığı tarihe kadar geçen süre esas alındı. Sağklaım eğrisini çizdirmede Kaplan Meier Analiz yöntemi kullanıldı.

4. BULGULAR

4.1 SAĞKALIM SONUÇLARI VE NÜKS PATERNİ

Ortanca takip süresi 81 ay (aralık, 25-158 ay) idi. Analiz sırasında tüm hastalar sağdı. Hiçbir hastada RT alanı içinde kalan paraaortik bölgede nüks yoktu. Onyedi (%85) hasta hastalıksız olarak takipte iken biri karşı testiste görülen ikincil kanser olmak üzere toplam iki hastada relaps izlendi. Bu hastalardan baştan bilateral seminom tanısı almış olan hastanın 21. ay takibinde sol supraklaviküler bölgede kitle (LAP) ele gelmesi üzerine eksizyonel biyopsi ile relaps tanısı almıştı. Bu tanı üzerine 3 kür Bleomisin, Etoposid, Cisplatin (BEP) KT'si almış olan hasta analiz sırasında 124. ayında remisyonda takipte idi. Diğer nüks olan hastada ise RT'den 30 ay sonra sağ inguinal bölgede ele gelen kitle (LAP) olması üzerine biyopsi yapılmıştı. Nüks saptanması üzerine 3 kür BEP alan hasta analiz sırasında 106. ayında remisyonda takipte idi. Hastaların bir tanesinde RT bitiminden 82 ay sonra karşı testiste kitle tanısı ile orşiektomi yapılmıştı. Cerrahi sonrası ikincil malignite olarak mixted tümör (%30 yolk sac+%20 embriyonel karsinom) tanısı almış bir hasta vardı. Adjuvan bir tedavi almayan hasta analiz sırasında 101. ayında hastalıksız takipteydi. Tüm hastalar için 10 yıllık genel sağkalım %100 ve hastalıksız sağkalım %80,5, relapsız sağkalım %89,4 idi (Şekil 4.1.1).

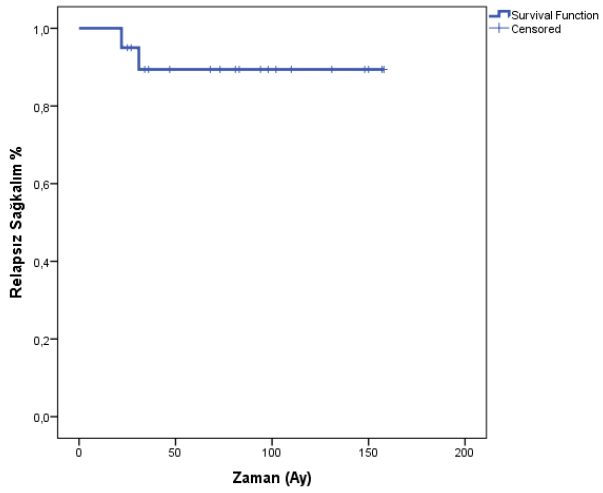

Şekil 4.1.1. Relapsız sağkalım eğrisi

Tablo 4.1.1'de tüm hastalarda takip sonuçları ve nüks paterni verilmektedir.

Tablo 4.1.1. Tüm Hastaların Takip Sonuçları ve Nüks Paterni

Hasta No	Yaşı	Takip süresi (ay)	Marker (kontrol)	RT Alanında Nüks	RT Alanı Dışı Nüks
1	42	158	AFP:1.80 βHCG:<1.00	Yok	Yok
2	41	157	AFP:1.54 βHCG:<1.00	Yok	Yok
3	34	150	AFP:1.18 βHCG:<1.00	Yok	Yok
4	15	148	AFP:1.14 βHCG:<1.00	Yok	Yok
5	32	131	AFP:3.43 βHCG:<1.00	Yok	Yok
6	32	124	AFP:1.47 βHCG:<1.00	Yok	Var (sol supra) 22.ayda
7	40	110	AFP:1.38 βHCG:<1.00	Yok	Yok
8	23	106	AFP:4.74 βHCG:<1.00	Yok	Var (sağ inguinal) 30.ayda
9	35	102	AFP:1.59 βHCG:4.43	Yok	Yok
10	22	101	AFP:1.38 βHCG:<1.00	Yok	Yok
11	28	98	AFP:1.72 βHCG:<1.00	Yok	Yok
12	33	94	AFP:1.55 βHCG:<1.00	Yok	Yok
13	23	81	AFP:1.75 βHCG:<1.00	Yok	Yok
14	29	73	AFP:2.91 βHCG:<1.00	Yok	Yok
15	35	68	AFP:2.16 βHCG:<1.00	Yok	Yok
16	39	47	AFP:2.80 βHCG:<1.00	Yok	Yok
17	27	36	AFP:1.25 βHCG:<1.00	Yok	Yok
18	32	34	AFP:1.63 βHCG:5.99	Yok	Yok
19	42	27	AFP:2.85 βHCG:<1.00	Yok	Yok
20	27	25	AFP: 1.23 βHCG:<1.00	Yok	Yok

4.2. GEÇ YAN ETKİ SONUÇLARI

4.2.1. Tüm Yan Etki Sonuçları

Tüm hastalarda geç yan etkiler için yapılan incelemelerin sonuçları Tablo 4.2.1.'de verilmiştir.

Tablo 4.2.1. Tüm yan etki sonuçları

Hasta No	Yaş	Takip (Ay)	Nüks	SM*	RAS**	Spermiogram (milyon/ml)	Spermiyogram	HT§	GİS¥
1	42	158	Yok	Yok	Yok	19	ATZS***	-	-
2	41	157	Yok	Yok	Yok	28	ATZS***	2003+4y	+
3	34	150	Yok	Yok	Yok	-	Azospermi	2012+12y	+
4	15	148	Yok	Yok	Yok	11	ATZS***	-	-
5	32	131	Yok	Yok	Yok	38	ATZS***	-	-
6	32	124	Supra	Yok	Yok	Azospermi	Azospermi	2011+10y	-
7	40	110	Yok	Yok	Yok	50	ATZS***	-	-
8	23	106	İnguinal	Yok	Yok	2.7	ATZS***	-	-
9	35	102	Yok	Yok	Yok	21	ATZS***	2010+7y	-
10	22	101	Yok	Karşı testis	Yok	Azospermi	Azospermi	-	+
11	28	98	Yok	Yok	Yok	13	OATZS****	-	+
12	33	94	Yok	Yok	Yok	58	AZS*****	-	+
13	23	81	Yok	Yok	Yok	Azospermi	Azospermi	-	+
14	29	73	Yok	Yok	Yok	3	OATZS****	-	-
15	35	68	Yok	Yok	Yok	29	ATZS***	-	+
16	39	47	Yok	Yok	Yok	Azospermi	Azospermi	-	-
17	27	36	Yok	Yok	Yok	16	ATZS***	-	-
18	32	34	Yok	Yok	Yok	56	ATZS***	-	-
19	42	27	Yok	Yok	Yok	8	OATZS****	-	+
20	27	25	Yok	Yok	Yok	32	ATZS***	-	-

*SM, Sekonder malignite; **RAS, Renal arter stenoz; ***ATZS, Asteno-terato-zoo spermi; ****OATZS, Oligo-asteno-terato zoo spermi; *****AZS, Asteno-zoo spermi, §HT, hipertansiyon; ¥GİS, Gastrointesinal bulgular

4.2.2. Fertilite Durumu

Tüm hastaların fertilite durumları sperm analizleriyle birlikte Tablo 4.2.2.'de özetlenmiştir.

Tablo 4.2.2. Tüm Hastaların Fertilite Durumları ve Spermiogram Analizleri

Hasta No	RT anındaki Yaş	Yaş	Spermiogram (milyon/ml)	Spermiogram	Fertilite
1	42	56	19	ATZS*	RT öncesi 2 çoçuk
2	41	54	28	ATZS*	RT öncesi 3 çocuk
3	34	47	Azospermi	Azospermi	Evli çocuk yok
4	15	28	11	ATZS*	Bekâr, çocuk yok
5	32	43	38	ATZS*	RT öncesi 1 çocuk RT sonrası 1 çocuk
6	32	43	Azospermi	Azospermi	Evli, çocuk yok
7	40	49	50	ATZS*	RT öncesi 2 çocuk
8	23	33	2.7	OATZS**	Bekâr, çocuk yok
9	35	43	21	ATZS*	RT öncesi 1 çocuk
10	22	32	Azospermi	Azospermi	Evli, çocuk yok
11	28	36	13	OATZS**	RT öncesi yok RT sonrası 2 çocuk
12	33	41	58	Asteno-zoo spermi	Evli, RT öncesi 1 çocuk
13	23	35	Azospermi	Azospermi	Bekâr, çocuk yok
14	29	35	3	OATZS**	Boşanmış, çocuk yok
15	35	41	29	ATZS*	RT öncesi 1 çocuk
16	39	43	Azospermi	Azospermi	Evli, RT öncesi mikroenjeksiyonla 1 çocuk
17	27	30	16	ATZS*	RT öncesi 1 çocuk RT sonrası 1 çocuk
18	32	35	56	ATZS*	Evli, RT sonrası 1 çocuk
19	42	44	8	OATZS**	Evli, RT öncesi 1 çocuk
20	27	29	32	ATZS*	Bekâr, çocuk yok

*ATZS, Asteno-terato-zoo spermi; **OATZS, Oligo-asteno-terato zoo spermi; ***AZS, Asteno-zoo spermi

4.2.3. Erektil Disfonksiyon Değerlendirme Sonuçları

Hastaların hiçbirisinde RT öncesi medikal ya da cerrahi tedavi gerektirecek erektil disfonksiyon için hekime başvuru hikâyesi yoktur. Radyoterapi sırasında libido kaybı olmamışken RT sonrası bir hasta geçici bir dönem libido kaybı yaşamıştır. IIEF-5 anketinin sonuçları Tablo 4.2.3.'de verilmiştir. Buna göre hiçbir hastada medikal ya da cerrahi tedavi gerektirecek erektil disfonksiyona rastlanmamıştır. Bir hastanın (hasta no 2) 2003 yılında diabetes mellitus, hipertansiyon ve hiperlipidemi tanısı aldığı bu tarihten beri antidiabetik, antihipertansif ve antihiperlipidemik ilaç kullandığı öğrenilmiştir.

Tablo 4.2.3.1. Erektil disfonksiyon değerlendirilmesi

Hasta no	ED skoru	ED şiddeti	ED kategorisi
1	18	Hafif	4
2	16	Hafif-Orta	3
3	17	Hafif	4
4	24	ED yok	5
5	19	Hafif	4
6	21	Hafif	4
7	21	Hafif	4
8	20	Hafif	4
9	17	Hafif	4
10	22	ED yok	5
11	24	ED yok	5
12	22	ED yok	5
13	23	ED yok	5
14	17	Hafif	4
15	22	ED yok	5
16	25	ED yok	5
17	23	ED yok	5
18	23	ED yok	5
19	22	ED yok	5
20	25	ED yok	5

ED: Erektil disfonksiyon

4.2.4. Spermiogram Analizi Sonuçları

Başlangıçta spermiyogramı olan toplam 5 hasta bulunmaktadır. Bu hastaların RT öncesi ve sonrası karşılaştırmalı spermiyogram değerleri ve fertilite durumu Tablo 4.2.4.1'de verilmiştir.

Tablo 4.2.4.1. RT Öncesi ve Sonrası Spermiyogram Analizi Sonuçları ve Fertilite

Hasta No	RT öncesi		RT sonrası		Fertilite
	Sperm sayısı	Morfoloji	Sperm sayısı	Morfoloji	
5	9.6 milyon/ml	% 85 normal	38 milyon/ml	% 1 normal	RT öncesi 1 çocuk RT sonrası 1 çocuk
9	20 milyon/ml	% 70 normal	21 milyon/ml	% 1 normal	RT öncesi 1 çocuk
10	12 milyon/ml	% 0 normal	Azospermi		Evli çocuk yok
13	Azospermi		Azospermi		Bekâr çocuk yok
14	1.04 milyon/ml	% 0 normal	3 milyon/ml	% 0 normal	Boşanmış çocuk yok

4.2.5. Hormon Profili Değerlendirmesi

Tablo 4.2.5. Tüm hastalarda hormonal değerlendirme sonuçları

Hasta No	Total Testesteron (ng/ml)	FSH (mIU/ml)	LH (mIU/ml)	Prolaktin (ng/ml)	PSA (ng/ml)	TSH uIU/ml)	Serbest T3 (pg/ml)	Serbest T4 (ng/dl)
1	3.66	10.73	5.6	4.63	0.441	2.7	3.18	1.33
2	2.75*	13.6	7.51	6.6	0.383	2.61	2.75	1.3
3	3.16	0.609	0.196*	10.24	0.422	2.61	3.17	0.843*
4	4.28	7.64	6.13	7.67	0.639	1.18	3.15	1.4
5	3.22	11.7	4.73	5.46	0.796	1.61	3.03	1.02
6	1.7*	83.17*	35.12*	9.97	0.411	9.97	3.09	1.13
7	3.59	6.97	4.28	10.83	1.56	1.58	3.29	1.16
8	3.73	29.75	11.27	10.05	1.15	2.62	4.09	1.38
9	5.64	6.2	9.13	9.06	1.9	1.6	3.88	1.43
10	0.3	57.82	34.53*	6.6	0.422	1.77	3.89	1.22
11	3.9	9.97	9.13*	15.94*	0.625	1.64	2.98	1.32
12	3.52	4.34	4.51	4.17	0.795	0.87	2.94	1.39
13	3.81	6.51	3.35	5.79	0.735	1.77	3.48	1.3
14	4.32	23.33	10.08*	7.83	0.49	1.44	3.6	1.43
15	4.29	9.13	6.07	6.46	0.582	1.63	3.22	1.55
16	2.81	11.2	15.35*	11.82	0.27	1.65	3.32	1.48
17	5.46	18.8	11.98*	7.4	0.405	2.37	3.68	1.35
18	3.2	10.5	4.48	3.93*	1.67	0.807	3.47	1.28
19	4.02	25.91	7.72	10.46	0.943	0.724	3.29	1.3
20	6.37	6.67	7.08	12.76	0.616	4.26	3.93	1.13

4.2.6. Böbrek Fonksiyonları

Takiplerde hiçbir hastada klinik olarak böbrek yetmezliği görülmemiştir. Tablo 4.2.7.'de hastaların kan üre azotu (BUN), kreatinin ve sistatin C değerleri ile her iki böbreğin toplam % olarak aldığı 20 Gy (V20) ve 25 Gy (V25) dozları görülmektedir.

Tablo 4.2.6.1. Böbrek Toksisite Analizi ve Doz-Volüm Histogramı Değerleri

Hasta no	BUN	Kreatinin	Sistatin C	Böbrek V20 %	Böbrek V25 %
13	16	0.87	0.91	5.20	0
14	13	0.82	0.73	7.56	4.93
15	14	0.98	0.83	2.55	0
16	12	0.95	0.82	1.07	0
17	12	0.94	0.89	5.43	0
18	15	0.86	1.01	0	0
19	17	0.84	0.76	0	0
20	12	0.82	0.84	0	0

4.2.7. Kardiyovasküler Analiz Sonuçları

Radyoterapiden sekiz yıl önce hipertansiyon (HT) saptanan 1 hasta (hasta no:12) dışında hiçbir hastada başlangıçta HT yoktur. Takipler sırasında 4 hastada RT'den sırası ile 4 yıl (hasta no:2), 7 yıl (hasta no:9),10 yıl (hasta no:6) ve 12 yıl (hasta no:3),sonra esansiyel hipertansiyon geliştiği görülmüştür. Tablo 4.2.5.'de HT hikâyesi olan ve taikpte HT gelişen hastaların kardiyovasküler bulguları görülmektedir. Bu hastaların anamnez, HT, tansiyon arteriyel ölçümü, kan lipid profili, kan şekeri ve böbrek fonksiyon testi sonuçları verilmiştir.

Tablo 4.2.7.1. Kardiyovasküler ve Böbrek Analiz Sonuçları

Hasta no	RT öncesi HT	RT sonrası HT (Takip yılı)	Anti HT İlaç	TA	Kan Lipid Profili	Kan Glukoz Düzeyi (birim) ve HbA1c	Böbrek Fonksiyon Testleri
2	-	4	+	140/80	Kol: 231 Trig: 192.6 HDL: 58 LDL: 134.8	HbA1c: 6.9 AKŞ: 132	BUN: 15 Kre: 1.14 Sis c: 0.91
3	-	12	-	170/100	Kol: 155 Tri: 55.6 HDL: 43 LDL: 100.88	HbA1c: 5.4 AKŞ: 89.4	BUN: 17 Kre: 1.5 Sis c: 0.98
6	-	10	+	120/80	Kol: 273 Tri: 218.5 HDL: 46 LDL: 183.3	HbA1c: 5.2 AKŞ: 96.9	BUN: 14 Kre: 1.14 Sis c: 1.09
9	-	7	+	130/90	Kol: 213 Tri: 76.1 HDL: 51 LDL: 146.78	HbA1c: 5 AKŞ: 81.6	BUN: 11 Kre: 0.98 Sis c: 0.96
12	+		+	140/100	Kol: 211 Tri: 121.9 HDL: 43 LDL: 143.62	HbA1c: 4.5 AKŞ: 84.8	BUN: 17 Kre: 0.84 Sis c: 0.76

TA, Tansiyon Arteriyal ; Kol, Kolesterol; Tri, Trigliserid; Kre, Kreatinin; Sis c, Sistatin C

4.2.8. Renal Arter Doppler Ultrasonografi Sonuçları

Hiçbir hastada renal arter stenozuna rastlanmadı. Tüm sonuçlar Tablo 4.2.6.'da verilmiştir. Bir hastada (hasta no 19), renal arterin aldığı doz örneklem için ölçülmüştür. Buna göre 20 Gy alan doz (V20) 16.6 Gy ve 25 Gy alan doz (V25) 5.8 Gy'dir.

Tablo 4.2.8.1. Renal arter doppler ultrasonografi sonuçları

Hasta no	SAĞ (cm/sn)				SOL (cm/sn)				Sonuç
	Vmax	Vmin	RI	RAO	Vmax	Vmin	RI	RAO	
1	158	61	0.62	1.9	120	50	0.59	1.5	Normal
2	174	68	0.61	1.8	129	51	0.60	1.5	Normal
3	132	45	0.63	1.1	153	57	0.59	1.3	Normal
4	147	60	0.60	1.5	127	61	0.52	1.3	Normal
5	100	46	0.53	0.9	91	36	0.60	0.81	Normal
6	118	41	0.64	1.2	179	60	0.63	1.8	Normal
7	120	51	0.58	1.3	172	78	0.55	1.9	Normal
8	84	52	0.37	0.93	114	61	0.46	1.26	Normal
9	96	40	0.58	0.9	113	40	0.62	1.1	Normal
10	79	30	0.62	0.81	128	65	0.49	1.32	Normal
11	112	41	0.64	1	108	44	0.59	0.98	Normal
12	108	51	0.52	1.35	179	87	0.51	2.2	Normal
13	151	72	0.52	1.6	119	53	0.56	1.2	Normal
14	82	33	0.60	0.8	109	51	0.53	1	Normal
15	94	40	0.57	0.93	80	40	0.50	0.8	Normal
16	91	42	0.51	0.9	126	53	0.58	1.2	Normal
17	156	67	0.55	1.32	134	51	0.62	1.13	Normal
18	72	28	0.6	1.09	54	24	0.5	0.8	Normal
19	103	46	0.56	0.9	109	49	0.55	0.95	Normal
20	168	65	0.61	1.5	138	59	0.57	1.24	Normal

4.2.9. Gastrointestinal Analiz Sonuçları

Hastaların yedisinde tedavi sonrası gastrointestinal sistem şikâyetleri gelişmiştir. Bu hastaların altısında mide şikâyetleri görülürken birinde kronik konstipasyon vardır (Tablo 4.2.8.1).

Tablo 4.2.9.1. Gastrointestinal şikâyetler

Hasta no	RT öncesi GİS şikâyeti	RT sonrası GİS şikâyeti	Şikâyeti
2	-	+	Ağrı, yanma
10	-	+	Ağrı, yanma
11	-	+	Konstipasyon
12	-	+	Ağrı, yanma, gaz
13	-	+	Ağrı, yanma
15	-	+	Ağrı, yanma
19	+	+ (artmış)	Ağrı, yanma

Tablo 4.2.9.2. Endoskopik inceleme sonuçları

Hasta no	GİS şikâyeti	Endoskopik bulgu
2	+	Endoskopik atrofik gastrit görünümü, hiatal herni, bulbit, postbulber ve prepilorik erozyonlar
4	-	Özofajit grade A
5	-	Antral gastrit görünümü, bulbus ülser
6	-	Antral gastrit görünümü, hiatal herni, grade A özofajit ve bulbusta ve prepilorik erozyonlar, evre 0-1 özofagus varisleri
7	-	Endoskopik atrofik gastrit görünümü, bulbusta erozyon ve korpusta hiperemik alan
8	-	Antral gastrit görünümü, hiatal herni, bulbusta erozyon ve grade A özofajit
10	+	Antral gastrit görünümü (2 yıl önce endoskopi yapılıp tedavi almış)
12	+	Antral gastrit görünümü, hiatal herni, grade A özofajit
13	+	Antral eroziv gastrit görünümü
14		Endoskopik atrofik gastrit görünümü, hiatal herni
15	+	Endoskopik atrofik gastrit görünümü

16	-	Antral gastrit görünümü
17	-	Antral gastrit görünümü, prepilorik erozyonlar ve bulbusta ülser
19	+	Antral gastrit görünümü, prepilorik erozyon ve bulbusta ülser
20	-	Antral gastrit görünümü

Bu hastalarda midenin aldığı dozlar Tablo 4.2.8.3. de görülmektedir.

Tablo 4.2.9.3. Midenin aldığı dozlar (Doz volüm histogramı sonuçları)

Hasta No	RT Dozu cGy	Mide V5 %	Mide V10 %	Mide V15 %	Mide V20 %
13	2520	4.5	1.48	0.27	0
14	2700	58.3	46.78	36	26.01
15	2520	40	31.26	24.49	18.56
16	2520	33.46	23.47	17.14	10.96
17	2520	17.6	13.67	11.8	8.4
18	2520	12.16	2.89	0.03	0
19	2550	10.3	6.2	3.6	2
20	2520	7.73	4.32	2.5	1.24

4.2.10. Spinal Kord (Nörolojik Toksisite) Sonuçları

Hastaların hiçbirinde spinal kordun aldığı doz 45 Gy'i geçmemiştir (V25, %91,5; Vmaksimum 26.4 Gy; maksimum tedavi dozu 27.2 Gy'dir). Nörolojik olarak hiçbir hastada sekel yoktur.

4.2.11. Adrenal Gland Değerlendirmesi

Bir hastada (hasta no 19) örneklem için adrenal glandın aldığı doz ölçülmüştür. Maksimum alınan doz 25.2 Gy'dir.

4.2.12. Hematolojik Analiz Sonuçları

Tüm hastaların hemogram sonuçları Tablo 4.2.12.1'de verilmiştir.

Tablo 4.2.12.1. Hemogram sonuçları

Hasta no	WBC (10^3/uL)	RBC (10^3/uL)	HGB (g/dl)	HCT (%)	PLT (10^3/uL)
1	8.1	4.81	15.1	44.3	237
2	6.4	4.57	14.2	42	209
3	6.2	5.15	15.4	45.4	200
4	8	5.36	15.9	46.9	141
5	7.3	5.1	14.6	43.5	164
6	6.9	4.77	14	41.4	279
7	4.7	4.86	14.4	43.1	184
8	8.7	4.94	14.4	43.5	197
9	7.9	5.33	15.6	46.9	286
10	5.3	4.7	14.1	41.8	211
11	6.4	5.57	16.3	47.9	216
12	8.5	5.27	16.4	48.3	210
13	10.6	5.36	16	47.8	235
14	5.3	5.47	16.8	49.7	168
15	7.8	4.87	15.7	45.2	264
16	6.1	4.94	14.6	43.8	235
17	4.4	4.95	15	44.2	162
18	8	5.12	14.5	43.6	268
19	5.5	4.79	14.1	40.9	267
20	8	4.67	14.4	42.5	193

4.2.12. Sekonder Malignite Değerlendirilmesi

Karşı testis: Karşı testisin aldığı doz bir hastada (hasta no 17) 2.5 cGy, dört hastada (hasta no 17, hasta no 18, hasta no 19, hasta no 20) toplam dozun (25 Gy'in) sırasıyla 0.001'i, ≤0.003'ü, ≤0.005'i ve 0.2'sidir. Hastaların bir tanesinde RT bitiminden 82 ay sonra karşı testiste kitle tanısı ile orşiektomi yapılmış ve ikincil malignite olarak mixed tümör (%30 yolk sac+%20 embriyonel karsinom) saptanmıştır.

Solid tümör ve hematolojik malignite: Hiçbir hastada solid tümör ya da hematolojik malignite izlenmemiştir.

5. TARTIŞMA

5.1. SAĞKALIM VE TAKİP ANALİZİ

Çalışmamızda medyan takip 6.7 yıldır. Genel sağkalım ve relapsız sağkalım sonuçlarımız sırasıyla %100 ve %89,4'dür. Radyoterapi sonrası en sık ilk iki yıl içinde olduğu söylenen relaps iki hastada çalışmamızda %10 oranında ve ilk üç yıl içinde görülmüştür. Bu hastaların her ikisi de yüksek risk faktörlerine sahiptir. Hastalardan biri bilateral seminom tanısı almıştır. Hastaya unilateral orşiektomi yapılıp karşı testisten sadece tümör eksize edilmiştir. Cerrahi tedavinin suboptimal gerçekleştirildiği bu hastada nüks riski zaten mevcuttur. Literatürde paraaortik RT alan hastalarda alan içi relaps oranı %1-5 arasında değişmektedir (Tablo 2.6.2.2). Bizim çalışmamızda relapsların hiçbirisi RT alanı içinde değildir.

Tümör boyutu 4 cm'in altında, rete testis invazyonu yapmamış ve lenfovasküler invazyonu olmayan grupta rehberlere göre izlem bir diğer seçenektir. Bizim çalışmamızda bu gruba uyan hastaların (hasta no: 2, 12, 15, 19, 20) oranı %25'dir. Bu hastalarımızın tamamında RT sonrası gelişen biyopsi ile doğrulanmış kronik gastrit saptanmıştır. Bu hastaların üçünde dozimetrik analiz yapılmış ve midenin aldığı dozlar hesaplanmıştır (Bkz: Tablo 4.2.8.3). Buna göre hastaların hiçbirisi RT'ye bağlı peptik ülser ve gatrite neden olabilecek bir doz almamıştır. Buna rağmen sonuçlar düşük dozlarda uzun dönem takipte gastrik bulgu ve semptomların görülebileceğini göstermektedir. Yan etki profili için yapılan diğer incelemelerde ise bu grupta gastrointestinal yan etkiler dışında uzun dönem takipte RT toksisitesi için belirgin bir kötüleşme saptanmamıştır.

Evre I seminomda intraabdominal relapsı erken haber verebilecek güvenilir bir tümör belirteci yoktur. Bu durum takiplerde klinik muayenenin yanında görüntülemenin yapılmasını gerekli kılmaktadır. Paraaortik radyoterapi çalışmalarının temelinde de takiplerde sıklıkla ileri görüntüleme tetkiklerinin kullanılması ve bu uygulamanın getirdiği yüksek maliyet yatmaktadır (33,134).Bununla birlikte artık güncel rehberlerde RT'nin olası

yan etkileri nedeniyle tek ajan karboplatin tedavisi de randomize çalışmalar sonrası bir seçenek olarak yerini almıştır (83,84,85). Bu anlamda NCCN rehberi ışığında her iki tedavinin ve uygun hastada izlemin maliyet açısından farklarını gösteren analiz Tablo 5.1.1'de verilmiştir. Bu analizler tüm hastalar için kliniğimizin ve Fakültemiz Medikal Onkoloji Bilim Dalı'nın; seçilmiş izlem hastalarında Üroloji Anabilim Dalı'nın protokollerine göre yapılmıştır. Her üç klinikte tümör markerı olarak benzer takip protokolü olduğu için analize eklenmemiştir.

Tablo 5.1.1. Tedavilerin görüntüleme ile takibindeki maliyet analizi sonuçları

	TEDAVİ VE TAKİP MALİYETİ*					**TOPLAM**
Tedavi	**Toraks+Üst + Alt Batın BT ₺**	**Toraks BT ₺**	**Üst + Alt Batın MR ₺**	**PA RT ₺**	**KT ₺**	**₺**
PA RT	205x8=1640	-	-	1997	-	3637
Karboplatin	205x15=3075	-	-	-	666.45	3741.45
Karboplatin±	-	105x15=1575	200x15=3000	-	666.45	5241.45
İzlem**	205x8=1640	-	--	-	-	1640

*Her iki klinikte tümör markerı olarak benzer takip olduğu için analize alınmamıştır. Tüm analizlere kontrast madde maliyeti dahildir. **Seçilmiş ve uygun hastada, ±Hasta MR'la takip edildiğinde yapılan analizdir.

Görüntüleme ile birlikte verilen iyot bazlı kontrast maddelerin başta böbrek fonksiyonları üzerine olumsuz etkisinin olabileceği bilinmektedir. Bu nedenle takipte MR istenebilmekte ancak bu da maliyeti arttırmaktadır (Tablo 5.1.1).

Bilgisayarlı tomografi ile yapılan takiplerde hastanın aldığı ek radyasyon dozları da bir inceleme konusudur. Bir seferde toraks ve abdomen BT incelemelerinde alınan doz cihazın kalitesine göre değişmekle beraber ortalama 15 mSV (2.1 cGy)'dir. İnceleme sayısı arttıkça doz artmaktadır. Uzun dönem için oldukça düşük bir doz olan bu değerin özellikle karboplatin sonrası takipte sekonder kanserler üzerine açısından etkisi için zamana ihtiyaç vardır.

Sonuç olarak RT ve KT'nin etkinliği benzer olmakla beraber her iki tedavinin nüks paternindeki farklılıklar ve yukarıdaki takip analizinin maliyet ve geç toksisite açısından değerlendirilmesi dikkate alındığında KT'nin uzun dönem takip bilgisine ihtiyaç olduğu görülmektedir.

5.2. YAN ETKİ ANALİZİ

Hastaların yaşam kalitesi açısından bakıldığında da, yüksek şifa oranlarının ve uzun sağkalım beklentilerinin var olduğu bu hastalık grubunda yan etkilerin iyi bilinmesinin önemi açıktır.

Seminom dâhil, testiküler tümörü olan hastaların pek çoğunda belirgin spermatogenez anomalileri bildirilmiştir. Seminom hastalarının ise %50'si tanı anında ve sonrasında bozuk spermatogeneze sahiptir ve fertilite oranları düşüktür (135). Üç büyük seride testis tümörü nedeniyle unilateral orşiektomi yapılan erkelerde ek bir tedavi uygulanmadan önce yapılan incelemede ciddi spermatogenez depresyonu saptanmıştır (136-138). Bu nedenle herhangi bir ek tedavi almadan önce hastaların detaylı olarak incelenmesi adjuvan tedavilerin yol açacağı muhtemel fertilite üzerindeki morbiditeyi önceden belirlemede yararlı olabilmektedir. Radyoterapi öncesinde azalmış sperm sayısı, bu tedavinin fertilite üzerine etkisini saptamayı zorlaştırmaktadır. Hasta olan testisin çıkartılmasının spermatogenez üzerine etkileri tam olarak bilinmemektedir.

Çalışmamızda da başlangıç spermiyogramı olan hastaların RT öncesi ve sonrası karşılaştırmalı spermiyogram değerleri ve fertilite durumu incelenmiştir (Bkz Tablo 4.2.4.1). Bu hastalarda paraaortik ışınlama sırasında karşı testisin saçılmadan aldığı doz 2.5 cGy ile 12.5 cGy arasında değişmektedir. Oysa ki kalıcı azospermi yapacak dozun 4 Gy'in üzerinde olması beklenir (bkz. tablo 2.4.1.). Hastalar kliniğimize Üroloji kliniğinden refere edilmiş de olsa ancak %20'sinin başlangıç spermiyogramına ulaşılabilmiştir. Bu hastaların hiçbirisinde sperm morfolojisi normal değildir. Bu hastalardan bir tanesinde (hasta no:10) RT sonrası spermiyogramında RT öncesi ile uyumlu olacak şekilde azospermi saptanmıştır. Diğer bir hastada

(hasta no:13) RT öncesinde sperm sayısı 12 milyon/ml olup ve normal morfolojide hiç sperm bulunmazken RT sonrasında 81. ayda yapılan spermiyogramda ejekülatta hiç sperm yoktur (azospermi). Ancak testisin maruz kaldığı doz dikkate alındığında bu durumu RT ile ilişkilendirmek zordur. Diğer iki hastanın (hasta no: 5, 9) ise sperm sayılarında anlamlı bir değişiklik olmasa da sperm morfolojilerindeki farklılık anlamlıdır. Buna göre sırasıyla %85 ve %70 normal morfolojide olan sperm sayısı %1'e düşmüştür. Öte yandan 5 numaralı hasta RT sonrasında doğal yoldan çocuk sahibi olmuştur. Bu hastaların takip süreleri sırasıyla 131 ve 102 aydır. Aradan geçen süre zarfında spermiogram değerlendirilmesinde özellikle morfolojinin değerlendirildiği Kruger kriterlerinde değişiklikler olmuştur. Daha önce morfolojik olarak normal kabul edilen değerler günümüzde anormal olarak değerlendirilmektedir. Bunun yanında yaşın ilerlemesine bağlı doğal seyrin neden olacağı kötüleşme de spermiyogram analizdeki değişikliklerin RT ile ilişkilendirilmesini güçleştirmektedir. Tüm bunlara rağmen, sperm sayı ve morfolojisinde bozulma görülen iki hasta dâhil toplam üç hasta (%15) RT sonrası doğal yollardan çocuk sahibi olabilmiştir.

Hastaların % 45'inde hafif düzeyde erektil disfonksiyon saptanmıştır (bkz. Tablo 4.2.3.). Ancak hiçbinde medikal veya cerrahi tedavi ihtiyacı yoktur. Öte yandan NHSLS (National Health and Social Life Survey)'nin yaş gruplarına göre erektil disfonksiyon oranları incelendiğinde hastalarımızdaki hafif-orta disfonksiyon normal sınırlardadır. Bütün hastaların hormon profilinde de (bkz. Tablo 4.2.5) belirgin patoloji yoktur. Hastalarımızda ereksiyonu sağlayan otonom sinir sistemine ait sakral 2-3-4. sinirlerden köken alan parasempatik nevri erigentesterin saçılan radyasyonla maruz kaldığı doz çok düşük olup paraaortik RT'nin böyle bir yan etkiye neden olması olası değildir.

Sonuç olarak çalışmamızda incelenen hastalarda uygulanmış olan paraaortik radyoterapinin reprodüktif ve erektil disfonksiyon açısından geç dönem yan etki oluşturduğuna dair bir veriye rastlanmamıştır.

Radyoterapi ile kıyaslandığında karboplatinin alteratif bir tedavi şekli olarak önerilmesindeki en önemli gerekçe radyasyonun sekonder

malignitelere neden olmasının yanında gastrointestinal sistem yan etkilerinin karboplatin tedavisine göre anlamlı olarak daha kötü olmasıdır (80). Geniş alan ışınlamanın yapıldığı ve 1/3'ünün 30 Gy ve üzerinde aldığı bir çalışmada gastrointestinal toksisite görülme sıklığı %39.2 olarak bildirilmiştir. Bunların sadece %7.6'sı grad 2 olarak raporlanmıştır (139). İngiltere'de yapılan paraaortik ve pelvik RT'nin birlikte uygulandığı çalışmada 15 fraksiyonda 30 Gy uygulanmış ve hastaların %7'sinde takipte peptik ülser görülmüştür (140). 30 Gy ile 20 Gy'i karşılaştıran EORTC çalışmasında akut gastrointestinal ve hematolojik toksisite 30 Gy alan hastalarda daha fazla görülmüştür (141). Bilindiği gibi major gastrointestinal yan etkilerin (intestinal obstrüksiyon, peptik ülser ve hemorajik gastrit) insidansı doza bağımlı olarak artmaktadır.

Bizim çalışmamızda klinik muayene ve sorgulamayla mide bulgusu gelişen yedi (%35) hasta bulunmaktadır. Hastaların %75'inde ileri inceleme amaçlı endoskopik değerlendirme yapılmıştır (Bkz Tablo 4.2.8.2). Hemen tüm hastalarda kronik gastrit bulgularına rastlanmıştır. Altı hastada prepilorik ve postbulber erozyonlar saptanmıştır. Bu hastaların sadece iki tanesinde hafif düzeyde dispeptik şikâyetler vardır. Dispeptik şikâyeti olmayan iki hastada bulbusta ülser saptanmıştır. Hastalarımızda medyan RT dozunun 30 Gy'in altında olduğu ve dozimetrik analizde midenin düşük doz aldığı düşünüldüğünde RT uygulanacaksa üç boyutlu konformal planlama yapılması ve midenin kontürlenerek dozlarına bakılması önerilebilir.

Börek fonksiyonları incelendiğinde hiçbir hastada RT'ye bağlı yan etki izlenmemiştir. Dozimetrik analizle böbrek dozlarına bakılan hiçbir hastada preklinik veya klinik böbrek fonkisyon bozukluğu yoktur. Çalışmamızda kreatinin değerleri yükselen hastalardan birinde bu yükselme nüks sonrası KT uygulamasına bağlıdır.

Çalışmamızda hiçbir hastada renal arter stenozu da görülmemiştir. Günde 1.2-1.5 Gy'den toplamda 25 Gy'in uygulandığı paraaortik RT'nin ana vasküler yapılarda geç yan etki gelişterecek doz ve fraksiyon şemasından çok uzak olduğu düşünüldüğünde sonuç şaşırtıcı değildir. Öte yandan RT sonrası dört hastada hipertansiyon saptanmış ve tedavileri başlamıştır.

Komorbid hastalıkları olan bu hastalardaki hipertansiyonun RT ile olası bir ilişkisi yoktur.

Seminom tanılı hastalarda karşı testiste ikinci bir tümör izlenme olasılığı 25 kat artmaktadır (2). Çalışmamızda takiplerde bir hastada (hasta no: 10) karşı testiste nonseminomatöz tümör saptanmıştır. Paraaortik RT alan hastalarda karşı testis alan dışı olup bu organın saçılmadan aldığı doz çok düşüktür. Çalışmamızda bu doz 2.5 ile 12.5 cGy arasındadır. Kaza ya da terör amaçlı radyasyona maruz kalmış ya da atom bombası sonrası takip edilen hastaların incelendiği epidemiyolojik çalışmalardan elde edilen verilere göre testis ileri derecede radyosensitif bir organdır (142,143). Buna rağmen sekonder kanser açısından RT ve KT verileri karşılaştırıldığında risk bakımından aradaki fark anlamlı değildir (%1.5'a karşılık %0.8) (80).

6. SONUÇ

Çalışmamız sınırlı sayıda hastayla yapılmış olsa da, sağkalım ve maliyet analizleriyle; geç toksisiteyi etraflıca inceleyen özelliğiyle erken evre seminom hastalarında proflaktik paraaortik radyoterapinin yerini irdeler niteliktedir. Günümüzde daha gelişmiş teknoloji, daha sınırlı alan kullanımı ve daha düşük dozlarla bu hasta grubunda kanıt düzeyi yüksek verisi ve elli yıllık geçmişi ile radyoterapi uygun bir alternatif olma özelliğini korumaktadır.

7. KAYNAKLAR

1) GinsburgJ. Unanswered questions in carcinoma of testis. Lancet 1997;349 (9068): 1785-1786.

2) Hoei-Hansen CE, Holm M, Rajpert-De Meyts E, et al.Carcinoma in situ testis, the progenitor of testicular germ cell tumours: a clinical review. Ann Oncol. 2005;16(6):863-868).

3) Dieckmann KP, Pichlmeier U. Clinical Epidemiology of testicular germ cell tumors. World J Urol. 2004;22 (1):2-14.

4) Albers P, Albrecht W, Algaba F, Bokemeyer C, Cohn-Cedermark G, Fizazi K, Horwich A, Laguna M.P. Guidelines on testicular cancer. European Association of Urology 2012.

5) Kuczyk MA, Serth J, Bokemeyer C, Jonassen J, Machtens S, Werner M, Jonas U. Alterations of the p53 tumour suppressor gene in carcinoma in situ of the testis. Cancer 1996;78(9):1958-1966. EBM

6) Ferlay J, Bray F, Pisani P, et al. Cancer Incidence, mortality and prevelance worldwide. Version 1.0.IARC Cancer Base No.5 Lyon: IARC Pres;2001

7) Steele GS, Richie JP, Stewart AK, et al. The National Cancer Data Base report on atterns of care for testicular carcinoma, 1985 – 1996.Cancer 1999; 86: 2171 – 2183.

8) Human Radiation Injury. Lippincott Williams & Wilkins; 357-358.

9) Ray B, Hajdu SI, Whitmore WF Jr. Proceedings: distribution of retroperitoneal lymph node metastases in testicular germinal tumors. Cancer 1974; 33: 340 – 348

10) Gray's Anatomy, Lea and Febinger 1918, Philadelphia, USA.

11) Heller CG, Clermont Y: Spermatogenesis in man. An estimate of its duration. *Science* 140:184-186, 1963.

12) Trainer TD: Testis and excretory duct system. In *Histology for Pathologists,* ed SS Sternberg. Raven Press, New York, 1992, Chapter 39.

13) Rubin P, Casarett GW: *Clinical Radiation Pathology,* Vol. 1. WB Saunders, Philadelphia, 1968, pp 374-395.

14) Rowley MJ, Leach DR, Warner GA et al. Effect of graded doses of ionizing radiation on the human testis. Radiat Res. 1974; 59: 665-678

15) Casarett GW: Long term effects of irradiation on sperm production of dogs. In *Effects of Ionizing Radiation on the Reproduction System,* eds W Carlson and F Gassner. Pergamon Press, 1964, pp 137-146.

16) Deschner EE, Rugh R, Grupp E: A cytological and cytochemical study of x-irradiated human testes. *Milit Med* 125:447-462, 1960.

17) Fanger H, Lushbaugh CC: Radiation death from cardiovascular shock following a criticality accident. *Arch Pathol* 83:446-460, 1967.

18) LiebowAA, Warren S, DeCourseyE: Pathology of atom bomb casualties. *Am J Pathol* 25:853-1027, 1949.

19) Lushbaugh CC, Ricks RC: Some cytokinetic and histopathologic considerations of irradiated male and female gonadal tissues *Front Radiat Ther Oncol* 6:228-248, 1972.
20) Oakes WR, Lushbaugh CC: Course of testicular injury following accidental exposure to nuclear radiation: Report of a case. *Radiology* 59:737-747,1952
21) Zuckerman S: The sensitivity of the gonads to radiation. *Clin Radiol* 16:1-15, 1965.
22) Howell SJ, Shalet SM. Spermatogenesis after cancer treatment: damage and recovery. J Natl CAncer Monogr Inst. 2005;34:12-17, with permission.
23) Dixon F.J., Moore R.A.: Tumors of the Male Sex Organs. Washington, DC, Armed Forces Institue of Pathology, 1952.
24) WHO histological classification of testis tumours. In: Eble JN, Sauter G, Epstein JI, Sesterhenn IA, eds. Pathology & Genetics. Tumours of the urinary system and male genital organs. Lyons: IARC Press, 2004: 218, 250-262. EBM III
25) Kumar V, Abbas A.K, Fausto N, Mitchell N. Robbins Basic Pathology, Eighth Edition
26) Yörükoğlu K. Testis tümörlerinde prognozu belirleyen histopatolojik parametreler. Üroonkoloji Bülteni, 3, 91-94 (2011)
27) American Joint Committee on Cancer (AJCC) TNM Staging System for Testis Ccancer (7 th ed., 2010)
28) Richie JP, D'Amico AV. Urologic Oncology .In: Jacopson A,Lange PH. Testis Tumors : Diagnosis and Staging.USA Elsevier <saunders Company; 2005:567-576.).
29) Management of adult testicular germ cell tumours, Scottish Intercollegiate Guidelines Network - SIGN (March 2011)
30) Perez Carlos A, Brady Luther W. Principles and Practice of Radiation Oncology, Fifth Edition, 1505
31) Capelouto CC, Clark PE, Ransil BJ, et al. A review of scrotal violation in testicular cancer: is adjuvant local therapy necessary? J Urol 1995; 153: 981 – 985.
32) Europen Association of Urology Guidelines on Testicular Cancer 2012
33) Çağlar HB, Abacıoğlu U. Evre I seminomda güncel tedavi yaklaşımları. Üroonkoloji Bülteni, 2, 7-11 (2006)
34) Fossa SD, Aass N, KaalhausO. Radiotherapy for testicular seminoma stage I: treatment results and long term post – irradiation morbidity in 365 patients. Int J Radiat Oncol Biol Phys 1989;16: 383 – 388
35) Hamilton C, Horwich A, Easton D, et al. Radiotherapy for stage I seminoma testis: results of treatment and complications. Radiother Oncol 1986; 6: 115 – 120
36) Vallis KA, Howard GC, Duncan W, et al. Radiotherapy for stages I and II testicular seminoma: results and morbidity in 238 patients. Br J Radiol 1995; 68: 400 – 405
37) Thomas GM, Rider WD, Dembo AJ, et al. Seminoma of the testis: results of treatment and patterns of failure after radiation therapy. Int J Radiat Biol Phys 1982; 8: 165 – 174
38) Shultz HP, von der MH, Rorth M, et al. Testicular seminoma in Denmark 1976 – 1980: results of treatment. Acta Radiol Oncol 1984; 23: 263 – 270

39) Lai PP, Bernstein BJ, Kim H, et al. Radiaiton therapy for stage I and IIA testicular seminoma. Int J Radiat Biol Phys 1994; 28: 373 – 379

40) Dosmann MA, Zagars GK. Post orchidectomy radiation therapy for stages I and II testicular seminoma. Int J Radiat Biol Phys 1993; 26: 381 – 390

41) Bauman GS, Venkatesan VM, Ago CT, et al. Postoperative radiotherapy for stage I and IIA/B testicular seminoma. Int J Radiat Biol Phys 1998; 42: 313 – 317

42) Gunderson & Tepper. Clinical Radiation Oncology Third Edition. 1133

43) Bayens YC, Helle PA, Van PW, Mali SP: Orchiectomy followed by radiotherapy in 176 stage I and II testicular seminoma patients. Benefits of a 10-year follow-up study. *Radiother Oncol* 1992; 25(2):97-102.

44) Coleman JM, Coleman RE, Turner AR, et al: The management and clinical course of testicular seminoma. 15 years' experience at a single institution. *Clin Oncol (R Coll Radiol)* 1998; 10(4):237-241.

45) Fossa SD, Horwich A, Russell JM, et al: Optimal planning target volume for stage I testicular seminoma. A Medical Research Council randomized trial. Medical Research Council Testicular Tumor Working Group [see comment]. *J Clin Oncol* 1999; 17(4):1146.

46) Hultenschmidt B, Budach V, Genters K, Sack H: Results of radiotherapy for 230 patients with stage I-II seminomas. *Strahlenther Onkol* 1996; 172(4):186-192.

47) Santoni R, Barbera F, Bertoni F, et al: Stage I seminoma of the testis. A bi-institutional retrospective analysis of patients treated with radiation therapy only. *BJU Int* 2003; 92(1):47-52.discussion BJU Int 92(1):52, 2003

48) Warde P, Gospodarowicz MK, Panzarella T, et al: Stage I testicular seminoma. Results of adjuvant irradiation and surveillance. *J Clin Oncol* 1995; 13(9):2255-2262.

49) Fossa S, Horwich A, Russell J, et al.: Optimal planning target volume for stage I testicular seminoma: A Medical Research Council randomized trial. J Clin Oncol 1999;17:1146-1154

50) Logue JP, Harris MA, Livsey JE, et al. Short course paraaortic radiation for stage I seminoma of the testis. Int J Radiat Oncol Biol Phys 2003;57:1304-1309.

51) Jones WG, Fossa SD, Mead GM, et al.:Randomized trial of 30 versus 20Gy in the adjuvant treatment of stage I testicular seminoma: A report on Medical Research Council Trial TE18, EORTC trial 30942. J Clin Oncol 2005;23: 1200-1208.

52) Thomas GM. The role of radiation therapy in all stages and extents of seminoma. In Jones WG, Milford Ward A, Anderson CK, eds. Advances in the biosciences. Germ cell tumours II. Proceedings of the 2nd Germ Cell Tumour Conference, Leeds, April 15-19, 1985. Oxford Pergamon Press, 1986:219-227).

53) Thomas GM. Consensus statement on theinvestigation and management of testicular seminomas: EORTC Genito – Urinary Group monograph 7. In: Newling DW, Jones WG. eds. Prostate cancer and testicular cancer. New York: Wiley – Liss, 1990).

54) Schmoll HJ, Souchon R, Krege S, et al. European consensus on diagnosis and treatment of germ cell cancer: a report of the European germ cell cancer consensus group (EGCCCG). Ann Oncol 2004; 15: 1377 – 1399.

55) Francis R, Bower M, Brunstrom C, et al. Surveillance for stage I testicular germ cell tumors: results and cost benefit analysis of management options. Eur J Cancer 2000; 36:1925 – 1932

56) Warde P, Gospodarowicz M, Banerjee D, et al. Prognostic factors for relapse in stage I testicular seminoma managed by surveillance. J Urol 1997; 157: 1705 – 1709

57) Von der Maase H, Giwercman A, Skakkabaek NE; et al. Surveillance following orchidectomy for stage I seminoma of the testis. Eur J Cancer 1993; 29A: 1931 – 1934

58) Horwich A, Alsanjari N, A'Hern R, et al. Surveillance following orchidectomy for stage I testicular seminoma. Br J Cancer 1992; 65: 775 – 778 .

59) Perez Carlos A, Brady Luther W. Principles and Practice of Radiation Oncology, Fifth Edition, 1510

60) Horwich A, Alsanjari N, A'Hern R, et al. Surveillance following orchidectomy for stage I testicular seminoma. Br J Cancer 1992; 65: 775 – 778

61) Von der Maase H, Giwercman A, Skakkabaek NE; et al. Surveillance following orchidectomy for stage I seminoma of the testis. Eur J Cancer 1993; 29A: 1931 – 1934

62) Warde P, Gospodarowicz M, Banerjee D, et al. Prognostic factors for relapse in stage I testicular seminoma managed by surveillance. J Urol 1997; 157: 1705 – 1709

63) Francis R, Bower M, Brunstrom C, et al. Surveillance for stage I testicular germ cell tumors: results and cost benefit analysis of management options. Eur J Cancer 2000; 36:1925 – 1932

64) Daugaard G, Petersen PM, Rorth M. Surveillance in stage I testicular cancer. APMIS 2003;111:76-83

65) Choo R, Thomas G, Woo T, et al. Long-term outcome of postorchiectomy surveillance for stage I testicular seminoma. Int J Radiat Oncol Biol Phys 2005;61:736-740.

66) Tyldesley S, Voduc D, McKenzie M, et al. Surveillance of stage I testicular seminoma: British Columbia Cancer Agency Experience 1992 to 2002. Urology 2006;67:594-598.

67) Warde P, Specht L, Horwich A, et al. Prognostic factors for relapse in stage I seminoma managed by surveillance: A pooled analysis. J Clin Oncol, 2002;20: 4448-4452.

68) Choo R, Thomas G, Woo T, et al. Long term outcome of postorchiectomy surveillance for stage I seminoma. Int J Radiat Oncol Biol Phys 2005;61:736-740.

69) Oliver RTD, Edmonds PM, Ong JY et al.Pilot studies of 2 and 1 course carboplatin as adjuvant for stage I seminoma: should it be tested in a randomized trial against radiotherapy? In J Radiat Oncol Biol Phys. 1994; 29: 3–8.

70) Oliver RTD, Boublikova L, Ong J. Fifteen year follow up of the anglian germ cell cancer group adjuvant studies of carboplatin as an alternative to radiation or surveillance for stage seminoma. Proc Am Soc Clin Oncol. 2001;

71) Perez Carlos A, Brady Luther W. Principles and Practice of Radiation Oncology, Fifth Edition, 1511

72) Oliver RT, Mason MD, Mead GM, et al. Radiotherapy versus single-dose carboplatin in adjuvant treatment of stage I seminoma: A randomised trial. Lancet 2005;366:293-300

73) Aporicio J, Germa JR, Garcia dM X, et al. Risk-adapted management for patients with clinical stage I seminoma: The Second Spanish Germ Cell Cancer Cooperative Group study. J Clin Oncol 2005;23:8717-8723

74) Oliver RT, Edmonds PM, Ong YJ, et al. Pilo studies of 2 and 1 course carboplatin as adjuvant for stage I seminoma: should it be tested in a randomized trial against radiotherapy? Int J Radiat Biol Phys 1994; 29: 3 – 8

75) Krege S, Karlund G, Otto T, et al. Phase II study: adjuvant single agent carboplatin therapy for clinical stage I seminoma. Eur Urol 1997; 31: 405 – 407

76) Dieckmann KP, Bruggeboes B, Pichelmeier U, et al. Adjuvant treatment of clinical stage I seminoma: is single course of carboplatin sufficient? Urology 2000; 55: 102 – 106

77) Reiter WJ, Brodowicz T, Alavi S, et al. Twelve year experience with two courses of adjuvant single agent carboplatin therapy for clinical stage I seminoma. J Clin Oncol 2001; 19: 101 – 104

80) Oliver RT, Mason MD, Mead GM et al.Radiotherapy versus single-dose carboplatin in adjuvant treatment of stage I seminoma: a randomised trial. Lancet 2005;366: 293-300.

81) Tekin A. Evre I seminom tedavisinde adjuvan tek doz carboplatine karşı radyoterapi: Randomize bir çalışma. Üroonkoloji Bülteni 2006;2:25-26.

82) Mead GM, Fossa SD, Oliver RT, et al. Relapse pattern in 2466 sage 1 seminoma patients entered into Medical Research Council randomised trials. J Clin Oncol 2008;26(Suppl):5050

83) NCCN Clinical practice guidelines in Oncology Testicuar Cancer version 2.2011. http://www.nccn.org/professionals/physician_gls/pdf/testicular.pdf)

84) Schmoll HJ, Jordan K, Huddart R, et al. Testicular seminoma: ESMO Clinical Practice Guidelines for diagnosis, treatment and follow-up. Ann Oncol 2010;21(sup5):v140-146.

85) Schmoll HJ, Jordan K, Huddart R, et al. Testicular non-seminoma: ESMO Clinical Practice Guidelines for diagnosis, treatment and follow-up. Ann Oncol 2010;21(sup5):v147-154.

86) Warde P, Gospodarowicz MK, Panzarella T, et al. Stage I testicular seminoma: results of adjuvant irradiation and surveillance. J Clin Oncol 1995;13:2255-2262.

87) Ray B, Hadju SI, Whitmore WF Jr. Proceedings: distribution of retroperitoneal lymph node metastases in testicular germinal tumors. Cancer 1974;33:340-348)

88) Martin JM, Joon DL, Ng N, et al. : Towards individualised radiotherapy for stage Iseminoma. Radiother Oncol 2005;76:251-256)

89) Hussey DH. The testicle. In Cox JD ed Moss Radiation Oncology, 7th ed, 1994, Mosby, St Louis, p. 559-586

90) Centola GM, Keller JW, Henzler M, Rubin P: Effect of low-dose testicular irradiation on sperm count and fertility in patients with testicular seminoma. / *Androl* 15:608-613, 1994.
91) Radiation Therapy Planning, second edition, 476,477
92) Aass N, Fossa SD, Host H. Acute and subacute side effects due to infra – diaphragmatic radiotherapy for testicular cancer: a prospective study. Int J Radiat Oncol Biol Phys 1992; 22: 1057 – 1064.
93) Fossa SD, Aass N, KaalhausO. Radiotherapy for testicular seminoma stage I: treatment results and long term post – irradiation morbidity in 365 patients. Int J Radiat Oncol Biol Phys 1989; 16: 383 – 388).
94) Jones WG, Fossa SD, Mead GM, et al. Randomized trial of 30 versus 20 Gy in the adjuvant treatment of stage I testicular seminoma: a report on Medical Research Council trial TE18, European Organisation for the Research and Treatment of Cancer trial 30942. J Clin Oncol 2005; 23(6): 1200 – 1208.
95) Santoni R, Barbera F, Bertoni F, De Stefani A, Livi L, Paiar F, Scoccianti S, Magrini SM. Stage I seminoma of the testis: a bi-institutional retrospective analysis of patients treated with radiation therapy only. BJU Int. 2003 Jul;92(1):47-52; discussion 52.
96) Huyghe E, Matsuda T, Daudin M, Chevreau C, Bachaud JM, Plante P, Bujan L, Thonneau P: Fertility after testicular cancer treatments:results of a large multicenter study. Cancer 2004; 100: 732–737.
97) Hahn EW, Feingold SM, Simpson L et al. Recovery from aspermia induced by lowdose radiation in seminoma patients. Cancer 1982; 50: 337-340
98) Jacobsen KD, Olsen DR, Fossa K, et al. External beam abdominal radiotherapy in patients with seminoma stage I: field type, testicular döşe and spermatogenesis. Int J Radiat Biol Phys 1997; 38: 95 – 102.
99) Nalesnik JG, Sabanegh ES Jr, Eng TY, Buchholz TA: Fertility in men after treatment for stage 1 and 2A seminoma. Am J Clin Oncol 2004; 27: 584–588.
100) Centola GM, Keller JW, Henzler M, Rubin P: Effect of low-dose testicular irradiation on sperm count and fertility in patients with testicular seminoma. / *Androl* 15:608-613, 1994.
101) Mulvihill JJ, Byrne J: Offspring of long-term survivors of childhood cancer. *Clin Oncol* 4:333-343, 1985.
102) Gordon W, Siegmund K, Stanisic TH et al. A study of reproductive function in patients with seminoma treated with radiotherapy and orchidectomy: (SWOG-8711). Intl J Radiat Oncol Biolphys 1997;38: 83–94.
103) Smithers DW, Wallace DM, Austin DE: Fertility after unilateral orchidectomy and radiotherapy for patients with malignant tumors of the testes. *Br Med J* 4:77-79, 1973.
104) Amies CJ, Mameghan H, Rose A, Fisher RJ: Testicular doses in definitive radiation therapy for localized prostate cancer. *Int J Radiat Oncol Biol Phys* 32:839-846, 1995.
105) Lushbaugh CC, Ricks RC: Some cytokinetic and histopathologic considerations of irradiated male and female gonadal tissues. *Front Radiat Ther Oncol* 6:228-248, 1972.

106) Oakes WR, Lushbaugh CC: Course of testicular injury following accidental exposure to nuclear radiation: Report of a case. *Radiology* 59:737-747,1952.

107) Ahmed SR, Shalet SM: Radioactive iodine and testicular damage. Letter. *N Engl] Med* 311:1576, 1984.

108) Handlesman DJ, Turtle JR: Testicular damage after radioactive iodine (1-131) therapy for thyroid cancer. *Clin Endocrinol* 18:465-472, 1983.

109) Kagan AR: Bladder, testicle, and prostate irradiation injury. *FrontRadiat Ther Oncol* 23:323-337, 1989.

110) Howell SJ, Shalet SM. Testicular function following chemotherapy. Hum Reprod Update. 2001;7:363-369.

111) Bakker B, Massa GG, Oostdijk W, et al. Pubertal development and growth after total-body irradiation and bone marrow transplantation for haematological malignancies. Eur J Pediatr. 2000;159:31-37.

112) Travis LB, Curtis RE, Storm H, et al: Risk of second malignant neoplasms among longterm survivors of testicular cancer. J Natl Cancer Inst 89:1429-1439, 1997

113) Fossa SD, Langmark F, Aass N, et al: Second non-germ cell malignancies after radiotherapy of testicular cancer with or without chemotherapy. Br J Cancer 61:639-643, 1990

114) Van Leeuwen FE, Stiggelbout AM, van den belt-Dusebout AW, et al: Second cancer risk following testicular cancer; a follow-up study of 1909 patients. J Clin Oncol 11:415-424, 1993 Bokemeyer C, Schmoll H-J: Secondary neoplasms following treatment of malignant germ cell tumours. J Clin Oncol 11:1703-1709, 1993

115) Travis LB, Curtis RE, Storm H, et al. Risk of second malignant neoplasms among long term survivors of testicular cancer. J Natl Cancer Inst 1997; 89: 1429 – 1439 .

116) Ruther U, Dieckmann K, Bussar-Maatz R, Eisenberger F: Second malignancies following pure seminoma. Oncology 2000; 58: 75–82.

117) Zagars GK, Ballo MT, Lee AK, et al: Mortality after cure of testicular seminoma. J Clin Oncol 22:640-647, 2004.

118) Osterlind A, Berthelsen JG, Abildgaard N et al. Risk of bilateral testicular germ cell cancer in Denmark: 1960–84. J Natl Cancer Inst 1991;83: 1391–5.

119) Von der Maase H, Rorth M, Walbom-Jorgensen S, et al: Carcinoma in situ of the contralateral testis in patients with testicular germ cell cancer; study of 27 cases in 500 patients. BMJ 293:1398-1401, 1986

120) Hanks GE, Peters T, Owen J: Seminoma of the testis: long-term beneficial and deleterious results of radiation. Int J Radiat Oncol Biol Phys 1992; 24: 913–919.

121) Huddart RA, Norman A, Shahidi M, Horwich A, Coward D, Nicholls J, Dearnaley DP: Cardiovascular disease as a long-term complication of treatment for testicular cancer. J Clin Oncol 2003; 21: 1513–1523.

122) Zagars GK, Ballo MT, Lee AK, et al: Mortality after cure of testicular seminoma. J Clin Oncol 22:640-647, 2004.
123) Christoph F, Weikert S, Miller K, Schrader M. New guidelines for clinical stage I testicular seminoma? Oncology. 2005;69(6):455-62. Epub 2005 Dec 21.
124) Cox JD, Stetz J, Pajak TF. Toxicity criteria of the Radiation Therapy Oncology Group (RTOG) and the European Organization for Research and Treatment of Cancer (EORTC) Int J Radiat Oncol Biol Phys 1995;31(5):1341-6.)
125) Parenti GC, Palmarini D, Bilzoni M, Campioni P, Mannella P, Ginevra A. Role of color-Doppler sonography in the follow-up of renal artery stenting. Radiol Med. 2008; 113: 242-48.
126) Zwiebel WJ, Pellerito JS. Introduction to vascular ultrasonography. New York: Elsevier; 2006. 612-31
127) Zwiebel WJ, Pellerito JS. Introduction to vascular ultrasonography. New York: Elsevier; 2006. 612-31
128) Parenti GC, Palmarini D, Bilzoni M, Campioni P, Mannella P, Ginevra A. Role of color-Doppler sonography in the follow-up of renal artery stenting. Radiol Med. 2008; 113: 242-48.
129) Zwiebel WJ, Pellerito JS. Introduction to vascular ultrasonography. New York: Elsevier; 2006. 612-31.
130) Zeller T, Bonvini RF, Sixt S. Color-coded duplex ultrasound for diagnosis of renal artery stenosis and as follow-up examination after revascularization. Catheter Cardiovasc Interv. 2008; 71: 995-9.
131) WHO Laboratory Manuel of Human Semen 5th ed; ISBN: 978 92 4 154778 9; World Health Organisation, 2010.
132) Kruger TF. Strict criteria for sperm morphology. In: Infertility in the Male. Lipshultz LI, Howards SS (eds). Mosby Public Inc. 1997:356-61
133) Turunç T, Deveci S, Güvel S, Peşkircioğlu L. Uluslararası Cinsel İşlev İndeksinin 5 Soruluk Versiyonunun (IIEF-5) Türkçede Geçerlilik Çalışmasının Değerlendirilmesi. Türk Üroloji Dergisi: 33 (1): 45-49, 2007
134) İğdem Ş. Erken evre testis seminomunda tedavi yaklaşımı. Üroonkoloji Bülteni, 3, 55-58 (2010)
135) Fossa SD, Kravdal O. Fertility in Norwegian testicular cancer patients. Br J Cancer 2000; 82:737 – 741.
136) Hendry WF, Stedronska J, Jones CR, Blackmore CA, Barrett A, Peckham MJ. Semen analysis in testicular cancer and Hodgkin's disease: pre- and post-treatment findings and implications for cryopreservation. Br J Urol. 1983; 55: 769-73.
137) Berthelsen JG, Skakkebaek NE. Gonadal function in men with testis cancer. Fertil Steril. 1983; 39: 68-75.
138) Gordon W, Siegmund K, Stanisic TH et al. A study of reproductive function in patients with seminoma treated with radiotherapy and orchidectomy: (SWOG-8711). Intl J Radiat Oncol Biolphys 1997;38: 83–94.

139) Santoni R, Barbera F, Bertoni F, De Stefani A, Livi L, Paiar F, Scoccianti S, Magrini SM. Stage I seminoma of the testis: a bi-institutional retrospective analysis of patients treated with radiation therapy only. BJU Int. 2003 Jul;92(1):47-52; discussion 52.

140) Fossa SD, Horwich A, Russell JM, et al. Optimal planning target volume for stage I testicular seminoma : a Medical Research Council randomized trial. J Clin Oncol 1999; 17(4): 1146 – 1154.

141) Thomas GM. Consensus statement on the investigation and management of testicular seminomas: EORTC Genito – Urinary Group monograph 7. In: Newling DW, Jones WG. eds. Prostate cancer and testicular cancer. New York: Wiley – Liss, 1990.

142) Heller CG: Radiobiological factors in the manned space flight. In *Report of the Space Radiation Study Panel of the Life Sciences Committee,* ed WR Langham. National Academy Press, Washington, DC, 1967, pp 127-128.

143) Kagan AR: Bladder, testicle, and prostate irradiation injury. *Front Radiat Ther Oncol* 23:323-337, 1989.