33. Türk Nöroşirürji Derneği Bilimsel Kongresi

11-14 Nisan 2019
Vega Convention Center
Rixos Sungate, Antalya

ELEKTRONİK POSTER SUNUMLAR

SAĞLIK ÇALIŞANLARINA ŞİDDETE HAYIR!

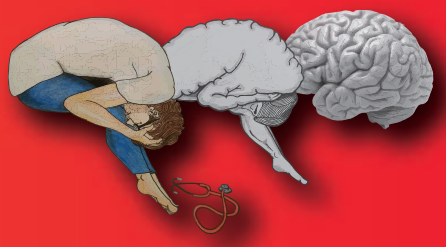

PS-404 [Spinal ve Periferik Sinir Cerrahisi]

ATLANTOAKSİYEL DİSLOKASYONA SEBEP OLAN SPONDİLOMETAFİZYEL DİSPLAZİ OLGUSU

Yener Şahin*, Efecan Çekiç, Yahya Güvenç, Ferhat Harman
Marmara Üniversitesi Tıp Fakültesi, Beyin ve Sinir Cerrahisi Anabilim Dalı

Giriş ve Amaç: Çocukluk çağı iskelet displazilerinin bir formu olan spondilometafizyel displazi, kranioservikal bileşkeyi etkileyerek atlantoaksiyel dislokasyona sebep olabilir. Atlantoaksiyel dislokasyonlar servikomedüller bası oluşturarak solunum sıkıntısı ve akciğer enfeksiyonuna yol açmakta ve mortal seyretmektedir. Olgumuzda atlantoaksiyel dislokasyon nedeniyle spinal kord basısı ve buna bağlı solunum sıkıntısı gelişmiş spondilometafizyel displazi hastasının tedavisi tartışılmıştır.
Yöntem: Olgu
Bulgular: 5 yaşında kız çocuğu spondilometafizyel displaziye bağlı atlantoaksiyel dislokasyon tanısı ile dış yoğun bakımdan kliniğimize kabul edildi ve yoğun bakıma yatırıldı. Hastanın tomografisinde atlantoaksiyel dislokasyona bağlı atlas'ın aksis üzerinden öne doğru kaydığı ve atlas kemiğinin posterior arkusunun oksipital kemik altına doğru gömüldüğü izlendi (Resim 1a). Servikal MRG'sinde C1-2 seviyesinde kord basısı ve myelopati görüldü (Resim 1b). Hastanın öyküsünde, anne ve babasında akraba evliliği öyküsü olduğu, bir yaşında dış merkezde aynı bölgeden operasyon geçirdiği ve operasyon sonrası kısmen rahatlasa da ilerleyici nörolojik defisit geliştiği ve son olarak 3 ay önce solunum sıkıntısı ve pnömoni nedeniyle entübe edilerek yoğun bakıma yatırıldığı öğrenildi. Geliş muayenesinde spontan ekstremite hareketi olmayan hastanın, dört ekstremitede uyarı ile devamlı klonusu mevcuttu. Hasta cerrahiye alındı ve ameliyat başlangıcında anestezi altında traksiyon ile redüksiyon yapılmasına rağmen düzelme izlenmedi. Eski insizyon hattından posterior üst servikal açılış yapıldı ve suboksipital bölge, C1 ve C2 ortaya kondu. C1 lateral kitle ve C2 pedikül vidası yerleştirildikten sonra suboksipital kraniektomi ve C1 laminektomi yapılarak dekompresyon yapıldı ve ardından rodlar yerleştirilerek tam redüksiyon sağlandı (Resim 2). C1-2 arasına otogreft ile füzyon yapıldı. Postop dönemde yoğun bakımda takip edilen hastanın spontan solunumu başladı fakat ekstremite hareketi izlenmedi.
Tartışma ve Sonuç: İnstabilite gelişmiş ve korda bası yapan atlantoaksiyel dislokasyonların tedavisinde öncelikle traksiyon ile kapalı redüksiyon denenmesini önerenler vardır. Biz belirgin basısı ve myelopatisi olan olan olgunun anestezi altında traksiyon ve cerrahisine karar verdik. Cerrahide traksiyona rağmen redüksiyon ve düzelme izlenmedi. C1 lateral kitle ve C2 pedikül vidası ile redüksiyon ve laminektomi ve suboksipital kraniektomi ile dekompresyon yapıldı. Postop servikal MRG'de kord basısının düzeldiği izlendi (Resim 1c). Sonuç olarak iskelet displazisine bağlı atlantoaksiyel dislokasyon ve instabilite gelişmiş hastalarda cerrahi dekompresyon, redüksiyon ve uygun füzyonun yapılması solunum problemlerinin ve buna bağlı mortalitenin önlenmesi açısından gereklidir.
Anahtar Sözcükler: Spondilometafizyel displazi, iskelet displazileri, atlantoaksiyel dislokasyon, C1, C2, pedikül, lateral kitle
Görsel: http://onlineozet.com/Images/52/BildiriResmi/tmp/2019210211822.jpg
http://onlineozet.com/Images/52/BildiriResmi/tmp/2019210211831.jpg

PS-405 [Pediatrik Nöroşirürji]

YENİDOĞAN DÖNEMİNDE VERTEKSTE DEV EKSTRAKRANİYAL KİTLE

Samet Dinç*, Mehmet Kalan, Mehmet Ziya Çetiner, Atakan Besnek, Emre Çavuş, Levent Gürses, Mehmet Sorar, Teoman Dönmez
S.B. Ankara Dışkapı Yıldırım Beyazıt Eğitim ve Araştırma Hastanesi, Beyin ve Sinir Cerrahisi Kliniği

Giriş ve Amaç: Yenidoğan döneminde mekanik doğum travmaları % 2.4 olarak görülmektedir. Mekanik doğum travması sonucu % 19.3 -% 25.7 sefal hematom, % 21.8 -% 22.9 caput succadenum görülmektedir. Mekanik doğum travması ve sefal hematom şüphesi ile başvuran ve dev infantil myofibrom tespit edilen bir olgu sunulmuştur.
Yöntem: Vaka sunumu
Bulgular: Dış merkeze yenidoğan döneminde verteks yerleşimli yumuşak yapıda dev bir lezyon ile başvuran hastada öncelikli olarak sefal hematom düşünülmüş ve takip edilmiş. Takip süresinde lezyonun büyümesi üzerine hasta kliniğimize yönlendirildi. Hastanın nörolojik muayenesi ve gelişimi normaldi. Radyolojik incelemelerinde lezyonun 10x10 cm büyüklüğünde, soliter bir yapıya sahip olduğu ve kalvaryumun çökmesine ve destrüksiyonuna neden olduğu saptandı. Hastaya cerrahi operasyon kararı alındı ve preoperatif hazırlıkları yapıldı. Cerrahi operasyon hasta iki aylıkken gerçekleştirildi. Verteks düzeyinde, katı ve avasküler yapıda, kalvaryumda biparietal çökmeye neden olan, kıkırdak dokusu benzeri kitle total olarak eksize edildi. İntraoperatif olarak lezyonun sagital sinüse ve duraya invaze olmadığı görüldü. Postoperatif dönemde herhangi bir komplikasyon olmadı. Ek sorunu olmayan hasta önerilerle taburcu edildi. Lezyonun patolojisi infantil myofibroma-myofibromatozis olarak geldi. Ameliyat sonrası kontrollerinde de ek bir sorun izlenmedi.
Tartışma ve Sonuç: İnfantil miyofibromatozis, erken çocukluk döneminde görülen mezenkimal bir bozukluk olup; deri, kas, iç organ, kemik ve deri altı dokusunda tümörlerin oluşumu ile karakterize bir tablodur. Genel olarak nadir olmasına rağmen, en sık görülen bebeklik çağı fibröz tümörleridir. Etyolojisi tam olarak bilinmemektedir. İnfantil miyofibromatozis, tek veya multipl odaklı olarak ortaya çıkabilir. Görüntüleme bulguları patognomonik değildir ve ayırıcı tanı genellikle Langerhans hücreli histiyositoz, osteomiyelit, metastaz, osteoblastoma, epidermoid kist, hemanjiyom, fibröz displazi, fibrosarkom ve meningioma ön planda düşünülmelidir. Ancak bizim vakamızda öncelikli olarak sefal hematom düşünülmüş olup yenidoğan döneminde mekanik doğum travmaları sonucu olarak hematomlar tümörlerden daha sık görülmektedir. Bu nedenle doğum travmalı hastalarda tümörler de ayırıcı tanıda akılda tutulmalıdır.
Anahtar Sözcükler: Yenidoğan, miyofibroma, sefal hematom, mekanik doğum travmaları

PS-406 [Spinal ve Periferik Sinir Cerrahisi]

L4-5 KISA SEGMENT VİDA PLAK YAPILAN HASTALARDA L4 PELVİK İNSİDANS DEĞERLERİNDE DEĞİŞİKLİKLER

Caner Sarılar*[1], Rezzak Yılmaz[2]
[1]S.B. Kayseri Eğitim ve Araştırma Hastanesi, Beyin ve Sinir Cerrahisi Kliniği
[2]Chiristian-Albrechts Üniversitesi, Nöroloji Departmanı