TÜRK PEDİATRİK ONKOLOJİ GRUBU

XXI. ULUSAL PEDİATRİK KANSER KONGRESİ

HİBRİT

SIOP
INTERNATIONAL SOCIETY OF PAEDIATRIC ONCOLOGY

24-28 Kasım 2021

Calista Kongre Merkezi
Belek - Antalya

Prof. Dr. Canan Akyüz
onuruna



ELEKTRONİK KİTAP

BİLİMSEL PROGRAM 4

XXI. ULUSAL PEDİATRİK KANSER KONGRESİ KONUŞMA METİNLERİ 8

TÜRK LANGERHANS HÜCRELİ HİSTİYOSİTOZ PROTOKOLÜ 2022(LHH KOMİTESİ ÇALIŞMA GRUBU ADINA) 9
ÖMER DEVECİOĞLU

DİRENÇLİ VE TEKRARLAYAN RABDOMİYOSARKOMDA TEDAVİ 22
NERİMAN SARI

ÇOCUKLUK ÇAĞI TÜMÖRLERİNDE NÜKLEER TIPTA YENİLİKLER 23
PINAR KIRATLI

TİROZİN KİNAZ VE MTOR İNHİBİTÖRLERİ 26
SERHAN KÜPELİ

KANSERLİ ÇOCUK HASTALARDA TROMBOZA YAKLAŞIM 29
FATİH ERBEY

TİROİD TÜMÖRLERİ 31
ALİ AYKAN ÖZGÜVEN

XXI. ULUSAL PEDİATRİK KANSER KONGRESİ HEMŞİRELİK OTURUMLARI KONUŞMA METİNLERİ 35

HASTANEDE ÇOCUKLA İLETİŞİMDE KULLANILAN YENİLİKLER 36
ASLI AKDENİZ KUDUBEŞ

NÖTROPENİK HASTALARDA MANTAR ENFEKSİYONUNUN YÖNETİMİ 38
HİLAL SUSAM ŞEN

CİLT REAKSİYONLARI 42
AYŞE AY

KAN VE KAN ÜRÜNLERİ TRANSFÜZYONUNDA HEMŞİRENİN SORUMLULUKLARI 45
MERAL MUTLU

KEMOTERAPİ İLAÇLARINDA UYGULAMA ESASLARI 49
TUĞBA AKDENİZ

SAĞ KALANLARDA İZLEM VE YAN ETKİ YÖNETİMİ 53
TUBA ARPACI

ONKOLOJİK ACİLLER 58
ÖZGE VURAL

XXI. ULUSAL PEDİATRİK KANSER KONGRESİ SÖZEL BİLDİRİLER 63

XXI. ULUSAL PEDİATRİK KANSER KONGRESİ POSTER BİLDİRİLER 102

XXI. ULUSAL PEDİATRİK KANSER KONGRESİ HEMŞİRELİK SÖZEL BİLDİRLERİ 209

XXI. ULUSAL PEDİATRİK KANSER KONGRESİ HEMŞİRELİK POSTER BİLDİRLERİ 223

DİZİN 234

SALON A

KANSER METABOLİZMASI KURSU

Moderatörler: *Lale Doğan, Dicle Güç*

14:00-14:30 Kanserde Glukoz Metabolizmasının Yeniden Programlanması
Lale Doğan

14:30-15:00 Kanser Metabolizmasında Terapötik Yaklaşımlar
Gürcan Günaydın

15:00-15:15 Kahve Arası

15:15-15:45 Kanser Metastaz Biyolojisi
Özgür Kütük

SALON B

UYGULAMALI İSTATİSTİK KURSU (Başlangıç Düzeyi)

Moderatör: *Mutlu Hayran*

14:00-14:30 Bilimsel Araştırmalarda İstatistiksel Yöntem Seçimi

14:30-15:00 Normal Dağılımın Değerlendirilmesi

15:00-15:15 Kahve Arası

15:15-15:45 Sağkalım Analizi

15:45-16:30 Sık Kullanılan İstatistiksel Yöntemlerin Uygulamalı Örnekleri

SALON A

09:00-09:30 **Açılış**

09:30-10:15 **Konferans: Hastaya Dokunmak**
Oturum Başkanları: *Münevver Büyükpamukçu, Nur Olgun*
Konuşmacı: *Canan Akyüz*

10:15 -10:45 **Konferans: Hodgkin Dışı Lenfomanın Sınıflaması ve Patolojisi**
Oturum Başkanları: *Cengiz Canpolat, Ceyda Karadeniz*
Konuşmacı: *Ayşegül Üner*

10:45-11:00 Kahve Arası

11:00-12:30 **Panel: Hodgkin Dışı Lenfoma Tedavisi - 1**
Oturum Başkanları: *Leyla Ağaoğlu, Betül Sevinir*
Matur B Hücreli Lenfoma Avrupa Protokolleri - *Nilgün Kurucu*
Matur B Hücreli Lenfoma Amerika Protokolleri - *Burça Aydın*
Lenfoblastik Lenfoma Avrupa Protokolleri - *Rejin Kebudi*
Lenfoblastik Lenfoma Amerika Protokolleri - *Bilgehan Yalçın*

12:30-13:30 Öğle Yemeği

13:30-14:30 **Panel: Hodgkin Dışı Lenfoma Tedavisi - 2**
Oturum Başkanları: *Gülsan Yavuz, Volkan Hazar*
Anaplastik Büyük Hücreli Lenfoma - *Erman Ataş*
Diğer Matür T Hücreli Lenfomalar - *Serap Aksoylar*
İmmün Yetmezlik İlişkili Lenfoma - *Handan Dinçaslan*

14:30-15:30 **İnteraktif Vaka Tartışması: Relaps Hodgkin Dışı Lenfoma Olguları**
Oturum Başkanları: *Nurdan Taçyıldız, Alp Özkan*
Relaps Lenfoblastik Lenfoma - *Ceyhun Bozkurt*
Relaps Matür B Hücreli Lenfoma - *Gülşah Tanyıldız*
Relaps Matür T Hücreli Lenfoma - *Derya Özyörük*

15:30-16:00 Kahve Arası

16:00-17:30 **Sözlü Bildiriler**
Oturum Başkanları: *Mehmet Akif Özdemir, Zuhal Keskin Yıldırım*

17:30-18:30 **Protokol Tartışması: Yeni TPOG Protokolleri -1**
Oturum Başkanları: *Nilgün Kurucu, Ferhan Akıcı*
Relaps Refrakter Lenfoblastik Lenfoma Protokol Önerisi - *Volkan Hazar*
Uzun Yaşam Rehberi Kullanımı - *Nurdan Taçyıldız*

18:30-19:00 **Aramızdan Ayrılan Değerli Hocalarımıza Saygı ve Vefa**
Prof. Dr. Namık Çevik - *Faik Sarıalioğlu (Başkent Üniversitesi Tıp Fakültesi)*
Prof. Dr. Ayhan Çavdar - *Handan Dinçaslan (Ankara Üniversitesi Tıp Fakültesi)*
Prof. Dr. Gündüz Gedikoğlu - *Sema Anak (Medipol Üniversitesi Tıp Fakültesi)*
Prof. Dr. Güngör Nişli - *Mehmet Kantar (Ege Üniversitesi Tıp Fakültesi)*

19:00-19:30 **AQUAgraphs® Suya Işıkla Yazılanlar** (Su Altı Multivizyon Gösterisi)
Alp Can

19:30 **Açılış Kokteyli**

SALON B

10:15-10:45 **Konferans: Pediatrik Onkoloji Kliniklerinde Güvenli ve Etkili Hemşirelik Bakımının Önemi ve Standartları - Türkiye ve Yurtdışı Örnekleri**
Oturum Başkanları: *Metin Demirkaya, Nurseven Karaman*
Konuşmacı: *Remziye Semerci*

10:45-11:00 Kahve Arası

11:00-12:30 **Panel: Kanser Tanısı Alan Çocuğa ve Aileye Yaklaşım**
Oturum Başkanları: *Deniz Kızmazoğlu, Melahat Akgün Kostak*
Hastanede Çocukla İletişimde Kullanılan Yenilikler - *Aslı Akdeniz Kudubeş*
Yeni Tanı Alan Aileye ve Çocuğa Yaklaşım - *Behice Belkıs Çalışkan*

12:30-13:30 Öğle Yemeği

13:30-15:30 **Panel: Kanıta Dayalı Uygulamalarla Semptom Yönetimi-I**
Oturum Başkanları: *Şule Yeşil, Pınar Yılmaz*
Nötropenik Hastada Mantar Enfeksiyonlarının Yönetimi - *Hilal Susam Şen*
Kateter Bakımında Güncel Uygulamalar - *Nuray Demir*
Mukozit Yönetimi - *Özge Bayındır*

15:30-16:00 Kahve Arası

16:00-17:00 **Panel : Kanıta Dayalı Uygulamalarla Semptom Yönetimi-II**
Oturum Başkanları: *Ayşenur Bahadır, Nefiye Yıldız*
Çocukluk Çağı Kanserlerinde Beslenme Desteği
Süheyla Ocak
Beslenmede Hemşirenin Rolü - *Hatice Pars*

17:00-18:00 **Panel: Tedavide Karşılaşılan Yan Etkiler ve Hemşirelik Bakımı**
Oturum Başkanları: *Bengü Demirağ, Sunay Çetinkaya*
Cilt Reaksiyonları - *Ayşe Ay*
Nörotoksisite - *Sevil Özkan*

SALON A

09:00-09:50 **Konferans: Nobel Ödülleri ve Bilimde Mentor'un Önemi**
Oturum Başkanları: *Canan Akyüz, Emel Ünal*
Konuşmacı: *Emin Kansu*

09:50-10:30 **Conference: Biology of Extracranial Germ Cell Tumors and Translational Opportunities**
Chairs: *Tezer Kutluk, Savaş Kansoy*
Speaker: *Joanna Gell*

10:30-10:45 Kahve Arası

10:45-11:30 **Conference: Treatment of Extracranial Germ Cell Tumors**
Chairs: *İnci Yıldız, Gülnur Tokuç*
Speaker: *Farzana Pashankar*

11:30-12:30 **Panel: İntrakraniyal Germ Hücreli Tümörlere Multidisipliner Yaklaşım**
Oturum Başkanları: *Faik Sarıalioğlu, Canan Vergin*
Kemoterapi - *İnci Ergürhan İlhan*
Cerrahi - *Memet Özek*
Radyoterapi - *Fulya Ağaoğlu*

12:30-13:30 Öğle Yemeği

13:30-14:30 **İnteraktif Vaka Tartışması: Germ Hücreli Tümör Olguları**
Oturum Başkanları: *Elif Güler, Funda Çorapçıoğlu*
Gonadal Germ Hücreli Tümörler - *Gülay Sezgin*
Gonad Dışı Germ Hücreli Tümörler - *Şule Yeşil*
Santral Sinir Sistemi Germ Hücreli Tümörleri - *Emre Çeçen*

14:30-15:30 **UYDU SEMPOZYUMU**
Kansere Karşı Mücadele
Beslenmeden Olmaz
Konuşmacılar:
Mehmet Kantar, Derya Hopancı Bıçaklı

NUTRICIA
LIFE-TRANSFORMING NUTRITION

15:30-15:45 Kahve Arası

15:45-17:00 **Sözlü Bildiriler**
Oturum Başkanları: *Mustafa Büyükavcı, Ekrem Ünal*

17:00-17:30 **Protokol Sunumu: Yeni TPOG Protokolleri -2**
Oturum Başkanı: *Nazan Çetingül*
Langerhans Hücreli Histiyositoz Protokolü - *Ömer Devecioğlu*
Ulusal Medulloblastom Protokolü - *Mehmet Kantar*

SALON B

09:50-10:30 **Konferans: Kan ve Kan Ürünleri Transfüzyonunda Hemşirenin Sorumlulukları**
Oturum Başkanları: *Sema Yılmaz, Birsel Küçükersan*
Konuşmacı: *Meral Mutlu*

10:30-10:45 Kahve Arası

10:45-12:30 **Panel: Kanser Tedavileri ve Güvenli İlaç Uygulamaları**
Oturum Başkanları: *İbrahim Kartal, Yeşim Ören*
Kemoterapi İlaçlarında Uygulama Esasları - *Tuba Akdeniz*
Kemoterapi Dışında Yüksek Riskli İlaç Uygulamaları - *Ebru Ölüç*

12:30-13:30 Öğle Yemeği

13:30-15:30 **Panel**
Oturum Başkanları: *Tuba Eren, Medine Çalışkan Yılmaz*
Klinik Araştırmanın Tasarlanması ve Sunumu - *Selda Seçginli*
Hemşirelikte Karar Alma Süreçleri - *Aytolan Yıldırım*

15:30-15:45 Kahve Arası

15:45-17:15 **Sözel Bildiriler**
Oturum Başkanları: *Sema Büyükkapu Bay, Canan Keskin Gemici*

SALON A

09:00-09:45 **Nörofibromatozis Tip-I, Eşlik Eden Maligniteler ve Tedavileri**

Oturum Başkanları: *Nilgün Kurucu, Ayşe Erbay*
Konuşmacı: *Ali Varan*

09:45-10:45 **İnteraktif Vaka Tartışması: Nörofibromatozis İlişkili Tümör Olguları**
Oturum Başkanları: *Sema Vural, Nalan Yazıcı*
Optik Gliom - *Deniz Tuğcu*

Pleksiform Nörofibrom - *Fatma Betül Çakır*

Malign Periferik Sinir Kılıfı Tümörü - *Arzu Okur*

10:45-11:00 Kahve Arası

11:00-12:00 **Panel: Dirençli ve Tekrarlayan Sarkomlarda Yaklaşım / Yeni Tedaviler**
Oturum Başkanları: *İnci Ayan, Begül Küpeli*
Kemik Sarkomları - *Mehmet Kantar*

Rabdomiyosarkom - *Neriman Sarı*

Rabdomiyosarkom Dışı Yumuşak Doku Sarkomları - *Dilek İnce*

12:00-13:30 Öğle Yemeği

13:30-14:30 **Panel: Çocukluk Çağı Tümörlerinde Yenilikler**
Oturum Başkanları: *Aynur Oğuz, Vedat Köseoğlu*
Cerrahide (Retinoblastom) Yenilikler - *Hayyam Kıratlı*

Nükleer Tıpta Yenilikler - *Pınar Kıratlı*

Radyoterapide Yenilikler - *Ferah Yıldız*

14:30-15:30 **Panel: Kanser İmmünolojisi ve İmmünoterapisi**
Oturum Başkanları: *Nurdan Taçyıldız, Ayhan Dağdemir*
Kanser İmmünolojisi - *Şule Haskoloğlu*

İmmun Kontrol Noktası İnhibitörleri - *Gürses Şahin*

mTOR ve Tirozin Kinaz İnhibitörleri - *Serhan Küpeli*

15:30-15:45 Kahve Arası

15:45-17:30 **Sözlü Bildiriler**

Oturum Başkanları: *Cengiz Canpolat, Kudret Çağlar*

SALON B

09:00-10:30 **Panel**
Oturum Başkanları: *Uğur Demirsoy, Münevver Erkul*
Onkolojik Aciller - *Özge Vural*

Onkolojik Acillerde Hemşirelik Yönetimi - *Ayşe Önal*

10:30-11:00 Kahve Arası

11:00-12:00 **Konferans: Pediatrik Onkoloji Hemşireliği Pratiğinde Sorunlar ve Çözüm Önerileri**

Oturum Başkanları: *Eda Ataseven, Hülya Bingöl*

Konuşmacı: *Azize Atlı Özbaş*

12:00-13:30 Öğle Yemeği

13:30-14:30 **Konferans: Sağ Kalanlarda İzlem ve Yan Etki Yönetimi**
Oturum Başkanları: *Ceyda Ören, Nursen Can*
Konuşmacı: *Tuba Arpaci*

14.30-15.30 **Kapanış**

SALON A

09:00-10:00 **Panel: Hematopoetik Destek Tedaviler**

Oturum Başkanları: *Sema Anak, Zeynep Karakaş*

Tromboza Yaklaşım - *Fatih Erbey*

İntravenöz İmmunglobulin ve Büyüme Faktörlerinin Kullanımı - *Murat Elli*

Transfüzyon Prensipleri - *Sonay İncesoy Özdemir*

10:00-11:00 **Panel: Nadir Tümörler**

Oturum Başkanları: *Atila Tanyeli, İbrahim Bayram*

Gastrointestinal Sistem Tümörleri - *Bahar Beker Genç*

Tiroid Tümörleri - *Ali Aykan Özgüven*

Malign Melanom - *Nazmiye Yüksek*

11:00-11:30 **Konferans: Akılcı İlaç Kullanımı**

Oturum Başkanı: *Burça Aydın*

Konuşmacı: *Dilek İnce*

XXI.
ULUSAL PEDİATRİK KANSER KONGRESİ KONUŞMA METİNLERİ



TÜRK LANGERHANS HÜCRELİ HİSTİYOSİTOZ PROTOKOLÜ 2022 (LHH KOMİTESİ ÇALIŞMA GRUBU ADINA)

ÖMER DEVECİOĞLU

MEMORIAL BAHÇELİEVLER HASTANESİ

AMAÇ

Langerhans Hücreli Histiyositoz (LHH) olgularını ulusal veri olarak kayıt altına almak, tüm hastalara ortak tanı ve tedavi yöntemleri uygulamak ve bu bilgileri ulusal ve uluslararası platformlarda paylaşmak .

GENEL BİLGİLER

Histiyositozlar, monosit-makrofaj sistemine ait dendritik hücreler ile makrofajların meydana getirdikleri hastalıklar grubudur. Langerhans Hücreli Histiyositoz (LHH) ise çocukluk çağlarındaki histiyositik hastalıkların en sık görülenidir.LHH, yanlış yola sapmış "mis guided" Langerhans hücrelerine benzeyen miyeloid kökenli hücreler (LHH hücreleri) ile lenfositlerin, eozinofillerin, makrofajların ve diğer inflamasyon hücrelerinin çeşitli doku ve organlarda birikimi ile meydana gelir (1).

Tarihçe: İlk hastalık tarifi 1893 yılında Hand tarafından poliüri ve eksoftalmusu olan **üç** yaşında bir çocukta yapılmıştır. 1915 yılında Schüller, 1920 yılında da Christian benzer hastaları tarif etmiş ve bu tarihten sonra hastalık Hand- Schüller- Christian hastalığı adını almıştır. 1924 yılında Letterer, 1933 yılında da Siwe 'in , ateş, organomegali, sekonder anemi, kanama diatezi ve lipid depolamayan makrofajların hiperplazisi ile tanımlanan hastalık daha sonra Letterer-Siwe adıyla kabul edilmiştir.1940 yılında sadece kemiklerde aynı patolojiye sahip lezyonlar eozinofilik granülom olarak tanımlanmıştır. 1953 yılında Lichtenstein bu üç hastalığın bilinmeyen bir ajana karşı (ajan X) gelişen histiyosit cevabı nedeniyle oluştuğunu iddia etmiş ve o tarihten sonra bu üç hastalık histiyositozis-X olarak kabul görmüştür. 1973 yılında Nezeloff, histiositozis-X'li hastaların biyopsi materyallerinde epidermis Langerhans hücrelerine benzeyen hücrelerin varlığını göstermiş ve hastalığın adı Langerhans Hücreli Histiyoitoz (LHH) olmuştur. 1985'de kurulan Histiyosit Cemiyeti yazarlar grubu histiyositozları üç büyük sınıfa ayırmış ve LHH sınıf I' de yer almıştır. Sınıf II' de hemofagositik lenfohistiyositoz, sınıf III'ü ise histiyositlerin malign hastalıkları teşkil etmiştir (2,3,4).

Patoloji: Langerhans hücreleri (LH), epidermisin kemik iliği kökenli dendritik hücreleridir. İntrasitoplazmik organeller olan Birbeck granüllerine, Sınıf II MHC moleküllerine ve CD1a glikoprotenine sahip olmaları en karakteristik özellikleridir. LH vücudun en güçlü antijen sunan hücrelerindendir ve ciltten giren yabancı antijenlerin tanınmasında çok önemli bir görev üstlenirler. İlk kez 1973 yılında Nezeloff'un Histiyositosis-X denen hastalıkta Birbeck granüllerini göstermesiyle hastalığın LH ile ilişkisi kurulmuş ve adı da LHH (Langerhans cell histiocytosis, LCH) olmuştur.

Son yıllarda, Langerhans hücreli histiyositozdaki patolojik hücrelerin miyeloid kökenli olup, değişik mutasyonlar (en sık V600E BRAF mutasyonu) sonucunda ERK yolağının uyarılması sonucunda meydana geldikleri kabul edilmektedir (LHH Hücresi).Bu hücreler derideki LH hücrelerine çok benzerler ve onlar gibi Cd1a ve langerin (CD 207) pozitiftirler. Bu nedenle hastalık Nezeloff tarafından LHH olarak isimlendirilmiştir. LHH hücreleri ERK yolağının devamlı aktif olması nedeniyle bulundukları dokuda (kemik, deri vs) inflamatuar sitokinlerin salınımına neden olurlar. Bu lokalize sitokin fırtınası LHH'da görülen patolojik tablonun oluşmasına, fibrozis gelişmesine, kemik rezorpsiyonuna ve nekroza neden olur (5).

Langerhans hücreli histiyositozdaki hücre, miyeloid kökenli olduğu için normal epidermal Langerhans hücresinin (LH) fizyolojik dağılım alanı dışında da bulunabilmektedir.. Bu nedenle deri LH'nın dağılımından farklı olarak bu hastalıkta kemikler, cilt, lenf bezleri, karaciğer, akciğer, dalak, merkezi sinir sistemi (MSS), gastrointestinal sistem ve kemik iliği tutulumu görülür (6).

Erişkin tip pulmoner LHH hariç tüm LHH formları monoklonal hastalıklardır. Bu nedenle LHH'un neoplastik bir hastalık olduğu düşünülmektedir (7,8).

Epidemiyoloji: Çocukluk çağlarında bir milyonda 3-8 arası sıklıkta görülür(9).

Klinik: Langerhans Hücreli Histiyositoz, böbrek ve gonadlar dışında vücuttaki tüm organları etkileyebilir. Çocuklarda, tek sistem (TS-LHH) veya multisistem (MS-LHH) şeklinde görülebilir. Hastalığın en sık tuttuğu organlar sıklık sırasına göre kemik, deri, MSS, akciğer , karaciğer ve kemik iliğidir. Yenidoğan dönemi de dahil olmak üzere yaşamın herhangi bir döneminde görülebilir. Hastalar, tutulan organa göre düşük risk ve yüksek risk olmak üzere iki gruba ayrılır. Karaciğer, dalak ve hematopoetik sistem tutulumu olanlar yüksek risk grubu olarak kabul edilir ve bu hasta grubunda mortalite yüksektir (10,11). .

TANI SONRASI TETKİKLER

Ayrıntılı öykü : semptomların süresi, ağrı, şişlik, cilt döküntüsü, kulak akıntısı,huzursuzluk, ateş, iştahsızlık, kilo kaybı veya kilo alamama, büyüme geriliği, polidipsi, poliüri, diyare, fiziksel aktivitede azalma, dispne, davranışsal veya nörolojik değişiklikler açısından ayrıntılı öykü gerekir.

Ayrıntılı fizik muayene: Vital bulgular, büyüme persantilleri hesaplanır, Tanner'e göre sekonder seks karekterleri evrelemesi yapılır, cilt ve saçlı deride döküntü, sarılık, solukluk, ödem, lenfadenomegali, kulak akıntısı, orbital anormallikler, dişeti ve damakta lezyon, yumuşak doku şişliği, genital veya anal mukozal lezyon, takipne, interkostal çekilme, assit, organomegali, nörolojik bulgu varlığı olup olmadığı incelenir.

Laboratuvardan istenecek tetkikler ise şöyledir:

- Tam kan sayımı, periferik yayma, lökosit formülü,
- Eritrosit sedimantasyon hızı,
- Koagülasyon testleri: PT, aPTT, INR, fibrinojen,
- Biyokimya: ALT, AST, total protein, albumin, bilirubin, kreatinin, plazma osmolaritesi,
- Tam idrar tetkiki ve idrar osmolaritesi,
- Ön-arka akciğer grafisi,
- Uzun kemik grafileri,
- Batın USG (özellikle karaciğer, dalak ve lenf nodu tutulumununun değerlendirilmesi için),
- PET-BT.
- **Tanı :** LHH şüphelenilen olgulardan alınan biyopsi örneklerinde CD1a ve/veya CD207 pozitif histiyositlerin gösterilmesi tanı için yeterlidir.
- **Klinik Sınıflama:** 1-**Tek sistem hastalığı** (single system LCH ,SS- LCH) :bir organ /sistem tutulumu (tek odak veya multifokal) :
    - Tek veya multifokal kemik lezyonu,
    - İzole cilt tutulumu,
    - İzole lenf nodu tutulumu-tek lenf nodu veya lenf nodu grubu,
    - İzole akciğer tutulumu,
    - İzole MSS tutulumu ,
    - Diğer:tiroid, timus ,gastrointestinal sistem tutulumu vs.

2-*Çoklu sistem hastalığı* (multisystem LCH ,MS-LCH):iki veya daha fazla organ /sistem tutulumu. Risk organ tutulumu (hematopoetik sistem, karaciğer ve dalak tutulumu) olabilir veya olmayabilir ; RO+,RO-. (12).

ORGAN TUTULUMU TANIMLARI

Hematopoetik tutulum: Kemik iliği tutulumu ile beraber veya Kİ tutulumu olmadan aşağıdakilerden en az ikisinin varlığı:

Anemi (Hb ≤ 10 gr/dl; infantlarda ≤ 9 gr/dl) ,

Lökopeni (lökosit ≤ 4 x 10^9/lt) ,

Trombositopeni (trombosit ≤ 100x10^9/lt).

Kemik iliği tutulumu ise Kİ yaymalarında CD1a pozitif hücrelerin saptanması ile tanımlanır. Tek başına Kİ tutulumu hematopoetik tutum sayılmaz. Ağır progresif durumlarda belirgin hemofagositoz, miyelofibroz ve miyelodisplazi görülebilir (13).

Dalak tutulumu: Sonografi ile kanıtlanmış, kosta kenarını orta klavikuler hatta 2 cm'den fazla geçecek şekilde büyümüş dalak.

Karaciğer tutulumu: Sonografi ile kanıtlanmış, kosta kenarını orta klavikuler hatta 3 cm' den fazla geçecek şekilde büyümüş karaciğer ve /veya karaciğer disfonksiyonu (başka bir sebebe bağlı olmayan), hipoproteinemi (<55g/l), hipoalbuminemi(<25g/l), ve /veya histopatolojik tanı.

Akciğer tutulumu: Yüksek rezolüsyonlu akciğer tomografisinde tipik bulgular ve/ veya histopatolojik ve/ veya sitolojik tanı (13).

HASTALIK DURUMUNUN TANIMLANMASI

Hastalık bulguları ve semptomları ,yeni lezyonların olup olmaması tedavilerin belli bölümlerinde değerlendirilir (13) .

Tablo 1 .Hastalık durumunun tanımlanması

Ana durum	Alt durum	Tanım
Aktif olmayan hastalık (AOH)		Tüm hastalık semptom ve bulgularının yok olması
Aktif hastalık (AH)	Regresif hastalık Stabil hastalık Progresif hastalık	Semptom ve bulgularda gerileme, yeni lezyon yok Semptom ve bulgular persiste ediyor, yeni lezyon yok Semptom ve bulgularda artış ve/veya yeni lezyon

TEDAVİ YANITININ DEĞERLENDİRİLMESİ

Hastalığa ait bulgu ve semptomlar yukarıdaki şekilde değerlendirildikten sonra **aşağıdaki** gibi ve yorumlanır.

Tablo 2. Tedavi yanıtının değerlendirilmesi

Yanıt durumu	Tanım
DAHA İYİ	AOH veya AH regresif
ORTA	AH stabil
DAHA KÖTÜ	AH progressif

TEDAVİ GRUPLARI

Sistemik tedavi gerektirenler :

1. Mültifokal tek organ/sistem (Grup 1),
2. İzole kemik + MSS riski (Grup 1),
3. Risk Organ (RO) negatif mültisistem hastalık(Grup 2),
4. Risk Organ (RO) pozitif mültisistem hastalık (Grup 3),
5. Relaps/Refrakter Grup 1,2 (Grup 4),
6. Relaps/Refrakter Grup 3 (Grup 5)

Lokal veya kısmi sistemik tedavi gerektirenler

1. Kemik,
2. Deri,
3. MSS
   a. Diyabet İnsipidus,
   b. İzole LHH Tümöröz Lezyonu,
   c. Nörodejeneratif Sendrom,
4. İzole akciğer,
5. Nadir tutulum bölgeleri.

GRUP 1 TEDAVİSİ

Tek lezyon + MSS tutulumu riski durumu,
ve mültifokal tek organ/sistem tutulumunda sistemik tedavi önerilir.

MSS tutulumu riski taşıyan kemikler tablo 3.te verilmektedir.Tek lezyon +MSS tutulumu riski durumunda önerilen sistemik tedavi vinblastin +prednizolon kombinasyonudur (Şekil 1).

Sistemik tedavide ilk seçenek vinblastin ve prednizolon kombinasyonudur. Yıllar içerisinde ve özellikle LCH I,II ve III çalışmalarıyla Vinblastin +Prednizolon kombinasyonun en etkili ilaçları içerdiği görülmüştür (14,15,16).

Tablo 3 .MSS tutulumu riski taşıyan kemikler:

a. Orbita,
b. Temporal kemik,
c. Mastoid kemik,
d. Sfenoid kemik,
e. Zigomatik kemik,
f. Etmoid kemik,
g. Maksiller kemik,
h. Paranazal sinüsler,
i. Kranial fossa.

Vertebra plana riskli kabul edilmez ve sistemik tedavi gerektirmez.(13)

Mültifokal kemik tutulumu ,iki veya daha fazla kemikte iki veya daha fazla lezyon olması durumudur. Bu durumda da sistemik tedavi önerilir (16).

Şekil 1. Grup 1 başlangıç tedavisi kür 1

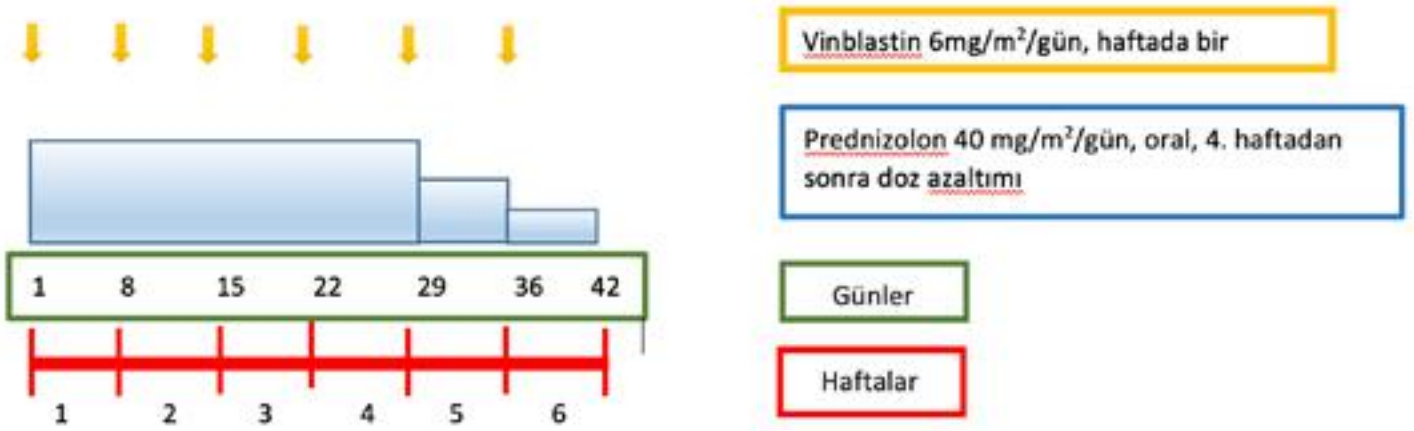

Başlangıç tedavisi kür 1 sonunda aktif olmayan hastalık (AOH) durumu elde edilememişse kür 2 ye geçilir (Şekil 2).

Şekil 2.Grup 1 başlangıç tedavisi kür 2



Kür 1 sonunda veya kür 2 sonunda durum AOH ise idameye geçilir (Şekil 3).

Şekil 3.Grup 1 idame tedavisi

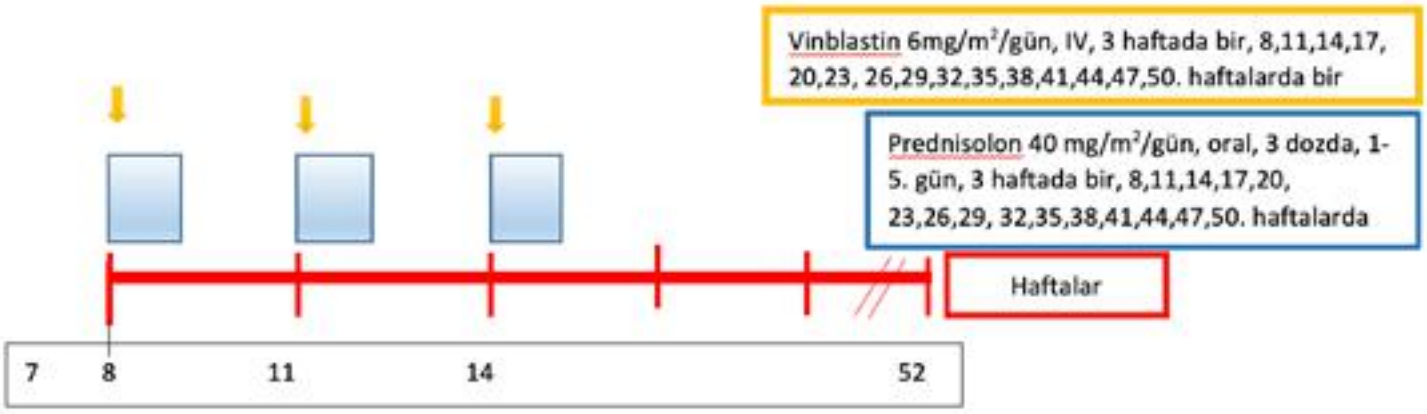

Altı haftanın sonunda AOH durumu elde edilemezse ilk kür steroid farklı bir şekilde uygulanarak tekrar edilir (Başlangıç tedavisi kür 2). 12.haftanın sonunda AOH ve AH regresif durumu elde edilmişse idameye geçilir. Altı haftanın sonunda progresyon varsa kurtarma tedavisine (Grup 4) geçilir(14,16).

GRUP 2 / DÜŞÜK RİSKLİ MÜLTİSİSTEM HASTALIK (RO (-) MS-LHH)

Tedaviye başlangıç kür 1 ile başlanır .AOH elde edilirse idameye geçilir. (bak. değerlendirme tablo 3) AOH elde edilemezse kür 2'ye geçilir (Şekil 2).AOH elde edilirse idame kararı alınır(Şekil 3). İdame bir yıla tamamlanır. Cevapsız olguda Grup 4'e geçilir (kurtarma tedavisi).

Özet; Grup 1 ve Grup 2 nin başlangıç ve idame tedavileri aynıdır.

GRUP 3 .YÜKSEK RİSK MÜLTİSİSTEM LHH TEDAVİSİ

Başlangıç düşük riskte olduğu vinblastin ve prednisolon ile yapılır. Altı haftalık kür sonundaki cevaba göre ikinci kür veya idameye geçilir. Onikinci kür sonuda kötü gidiş varsa rekrakter/relaps protokolüne (Grup 5) geçilir. İkinci haftadan itibaren kötüye gidişte koordinatöre danışarak refrakter/relaps (Grup 5) koluna geçilebilir (erken sapma) (2).

Şekil 4.Grup 3 Başlangıç Tedavisi Kür 1

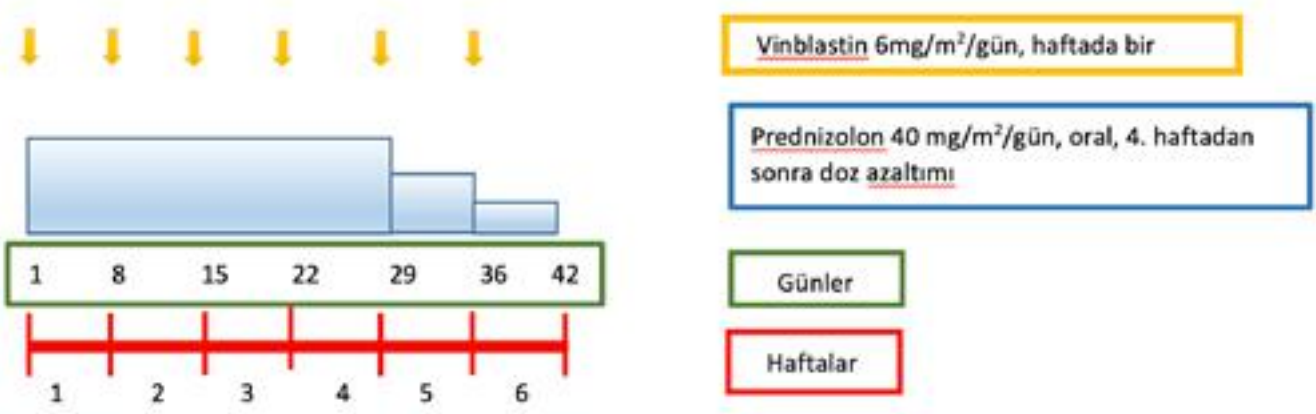

Sekil 5.Grup 3 Baslangıc Tedavisi Kür 2

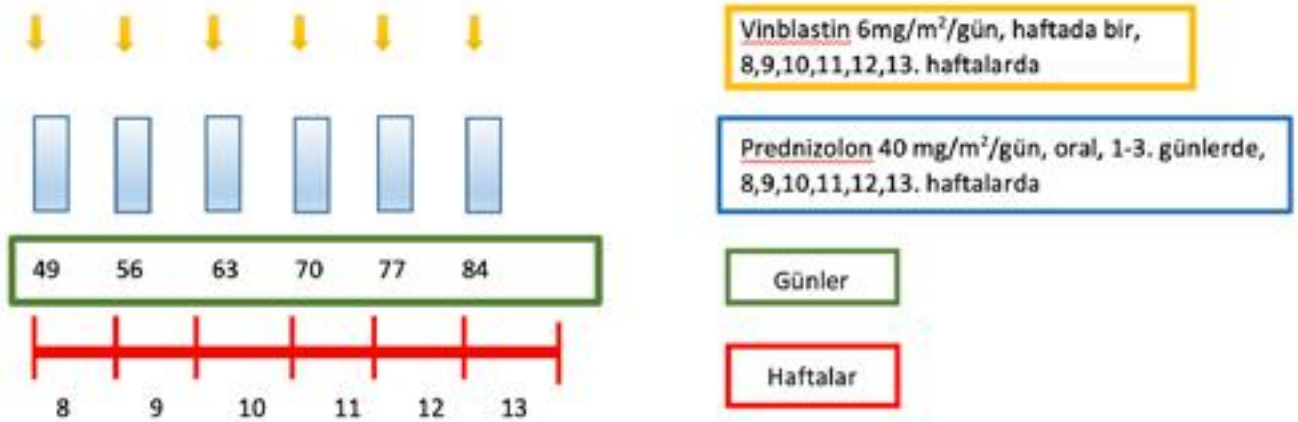

Sekil 6.Grup 3 İdame Tedavisi

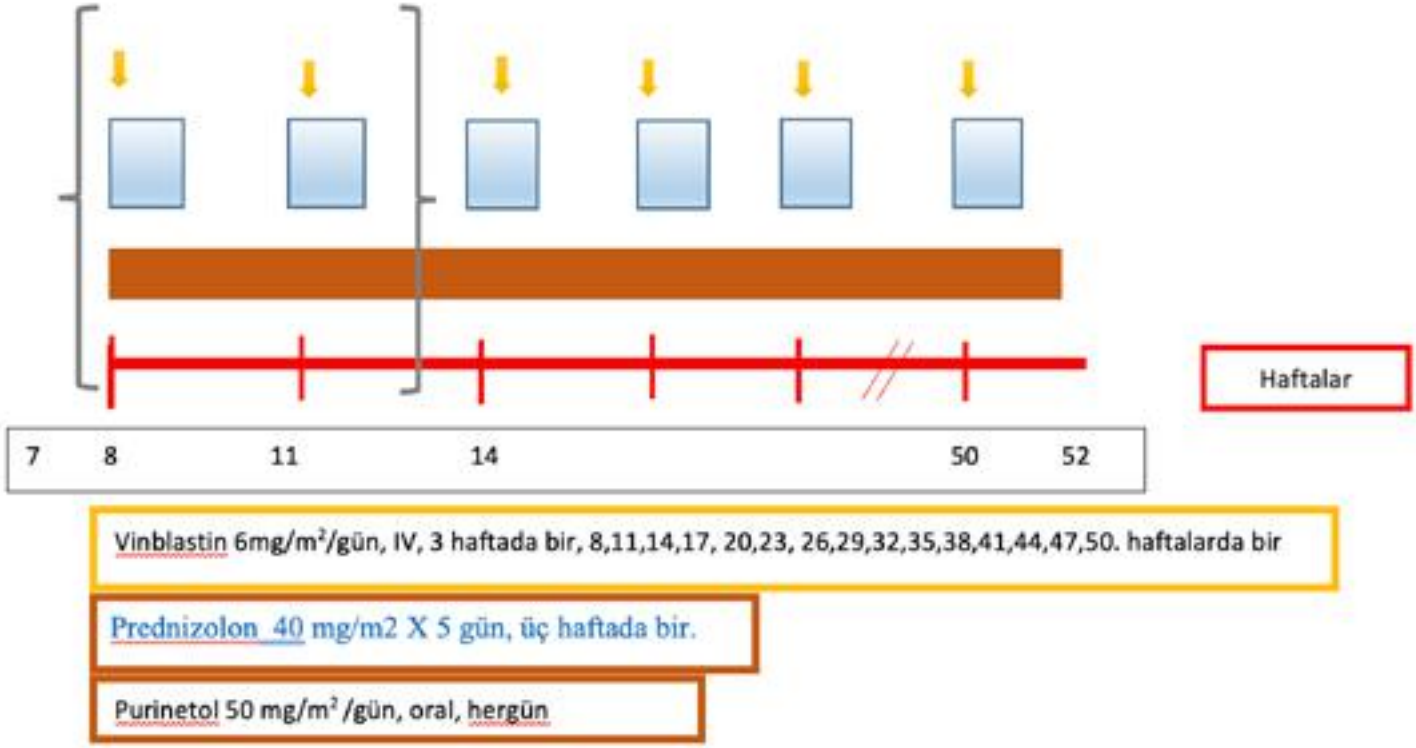

Başlangıç tedavisi olarak kür 1 ve kür 2 yi alanlar idame tedavisine 13. haftadan başlarlar (13,14,15,16).

Tablo 3. Grup 1 ve Grup 2 hastalarda değerlendirme (13)

ZAMAN	DEĞERLENDİRME	CEVAP	TEDAVİ SEÇİMİ
6. hafta	İlk tedavi kür 1 sonu	AOH	Devam tedavisi
		AOH daha iyi	Devam tedavisi
		Orta	İlk tedavi kür 2
		Kötü	İlk tedavi kür 2
12. hafta	İlk tedavi kür 2 sonu	AOH	Devam tedavisi
		AOH daha iyi	Devam tedavisi
7-13 hafta devam tedavisi		AOH	Devam tedavisi
52. haftaya kadar		AOH daha iyi	Devam tedavisi
		Orta daha iyi	Devam tedavisi

Tablo 5. Grup 3 hastalar da değerlendirme

ZAMAN	DEĞERLENDİRME	CEVAP	TEDAVİ SEÇİMİ
6.hafta	İlk tedavi kür 1 sonu	AOH	Devam tedavisi
		AH daha iyi	İlk tedavi kür 2
		Orta	İlk tedavi kür 2
		Kötü	Kurtarma tedavisi
12. hafta	İlk tedavi+kür 2	AOH	Devam tedavisi
		AH daha iyi	Devam tedavisi
		Orta	Kurtarma tedavisi
		Kötü	Kurtarma tedavisi
24. hafta		AOH	Devam tedavisi
		AOH daha iyi	Devam tedavisi
		Orta RO (-)	Devam tedavisi
		Orta RO (+)	Kurtarma tedavisi
		Kötü RO (-)	İlk tedavi
		Kötü RO (+)	Kurtarma tedavisi

52.haftanın sonunda AOH veya AOH daha iyi durumunda tedavi kesilir. AOH orta durumunda tedavi kesilir, bir ay ve üç ay sonra tekrar değerlendirme yapılır.

TEK SİSTEM TEK LEZYON TUTULUMLAR

1.KEMİK

Tek lezyon 1. Lezyon < 2 cm öneri: eksizyon

2.Lezyon > 5cm öneri: küretaj (eksizyon

Cevapsız olgularda intralezyonel steroid denenebilir (17).

4.Lezyon +hayati statik sorun ve şiddetli ağrı varlığında immobilizasyon önerilir ve ortopedi konsültasyonu istenir .

2.DERİ:

Tanıdan sonra sistemik tutulum var mı yok mu araştırılır.

İzole olduğuna karar verilirse aşağıdaki seçeneklerden biri uygulanır:

a. İzle gör ,
b. Lokal steroid kullanımı ,
c. Kısa kür 2-3 haftalık oral steroid + 2-3 doz vinblastin ,
d. MTX 10 mg/m2 P.O haftada bir ,3-6 ay süreyle (18,19).

3.LENF NODU

Eksizyon yeterlidir.

Nüks halinde tekrar eksizyon önerilir .

4.İZOLE AKCİĞER TUTULUMU

Hangi hastalarda izole LHH akciğer tutulumundan şüphelenilmelidir?

1. Uzun süreli

LHH izole akciğer tutulumundan şüphelenilen olgularda istenecek tetkikler?

1. Düz akciğer radyografisi:

a. Bilateral simetrik retikülo- mikronodüler infiltirasyon ve kistlerin varlığı,
b. Pnömotoraks
c. İleri dönem vakalarda akciğer fibrozisi ve amfizem LHH lehine kabul edilir.

LHH da plevral efüzyon genelde saptanmaz

2. HRCT: Tanı için esastır.Aşağıdaki durumlara dikkat edilmelidir.

    - Akciğer grafisinde görülmeyen parankimde fokal veya ayrı ayrı yerleşimli nodüler lezyon veya kist saptanabilir. Nodüller, küçük ve kavitasyon içerebilir. Kistler, periferik ve santral akciğer sahalarında üst ve orta akciğer loblarında ince veya kalın duvarlı olabilir (*Honey comb*; Bal peteği görünümü),
    - Lineer opasiteler, buzlu cam görüntüsü ve lokalize amfizem,
    - Pulmoner hipertansiyona bağlı pulmoner arter genişlemesi.

3. PET-BT: Pulmoner ve LHH izole akciğer tutulumunda nadiren görülen kemik ve karaciğer tutulumlarını tespit etmek için yapılmalıdır.
4. Bronkoskopi ve BAL:

    - Bronkoskopide; bronşial ağaç normal görünür, sigara içen hastalarda nonspesifik inflamatuar değişiklikler saptanır.
    - BAL'da: alınan örneğin histopatolojik değerlendirilmesinde hücrelerin %5'ten fazlasında CD1a pozitif hücrelerin tespit edilmesi kesin tanıyı koydurur.

5. Transbronşiyal akciğer biyopsisi: Kesin tanı koydurucudur. Biyopsi örneği HRCT de tespit edilen nodüllerden alınmalıdır.

LHH izole akciğer tutulumu olan hastalarda ekstrapulmoner tutulumun olup olmadığı son derece önemlidir.Bunun için

1. PET/BT çekilebilir,bu yoksa
2. Kraniografi AP/lateral, uzun kemik grafileri,panoramik diş grafisi istenir.

Tedavi: 1. Sigara ve sigaralı ortamlar yasaklanır.

3. Vinblastin + steroid uygulanır (Kür 1).Cevap alınmazsa kür 2 ye geçilir.AOH veya AH daha iyi durumunda idameye geçilir ve tedavi bir yıla tamamlanır.
4. Cevapsız olgularda ARA-C 100 mg/kg IV X 5 gün ,12 ay verilir (20,21,22).

4.IZOLE DİYABET INSİPİDUS (Dİ)

Önce diğer nedenler (Germ hücreli tümörler,lenfoma,tüberküloz vs) ekarte edilir.
PET/BT ile başka bölgede lezyon aranır.
Biyopsi olasılığı varsa yapılır.
Sistemik tedavi (ARA-C 100 mg/kg IV X 5 gün ayda bir veya VBL +steroid) başlanır.
Bir ay sonra MR kontrolü yapılır. Hipofiz sap kalınlığındaki gerileme ve klinik cevap varsa göre ARA-C devam eder, VBL+steroid tercih edilmişse gerileme durumunda kür 2'ye geçilir ,sonra idame uygulanır. Gerileme yoksa tedavinin devamı koordinatöre danışılarak planlanır (23).

5.İZOLE MSS TÜMÖRÖZ LEZYONLARI

MSS tümöröz lezyon, hipotalamo-hipofizer bölge, meninksler, pineal gland ve koroid pleksusta görülen LHH lezyonlarına denir.

İlk seçenek Cladribin 5 mg /m2/gün, 250 ml/m2 serum fizyolojik (SF) ile IV, 2 saaate x 5 gündür. 2,4,6 kürlerde MR kontrolü yapılır. Direnç veya progresyon durumunda ikinci seçenek olarak ARA-C 100 mg/m2 X 5 gün IV ayda bir verilen protokole geçilir. 2,4,6 kürlerden sonra MR cevabına göre aynen veya ARA-C 150 mg/m2 X 5 güne veya klofarabin 25 mg/m2 X 5 gün 28 günde bir uygulanır. Her ay bir kür kabul edilir .Cevaba göre 2-6 kür uygulanır.

MSS Tümöröz lezyona eşlik eden başka LHH lezyonu varsa, hasta MS-LHH kabul edilir ve önce VBL+steroid uygulanır (13).

6. NÖRODEJENERATİF SENDROM (NS)

Toplam olgularda %0,5-1 gibi düşük oranda görülürken, Dİ gelişen olgularda bu oran %10'a kadar çıkmaktadır. İzole olarak görüldüğünde iki seçenekten biri uygulanır.

a. ARA-C 150 mg/m2/ gün X 5 gün, 28 günde bir 12 ay süreyle veya
b. IVIG 0,5 gr/kg/doz, 28 günde bir ,12 ay verilir.

Nörodejeneratif sendrom ile beraber sistemik hastalık varsa MS-LHH protokolü uygulanır ve beraberinde IVIG verilir.

Hastaya ayıca nöroloji bilim dalı ile beraber, supportif bakım uygulanır ve psikososyal destek verilir (24).

LHH MSS tutulumları esnasında BOS değerlendirme:

BOS değerlendirmesi Tümöröz lezyonlarda endike olup, DI ve NS varlığında opsiyonel olarak tavsiye edilir. Tercihan nöroşirurji desteğiyle yapılmalıdır. Küçük çaplı iğneyle (hasta kilosuna ve yaşına göre uygun iğne seçilir) L4-L5 arası mesafeden girilerek BOS elde edilir.Elde edilen BOS'ta :

a. Basınç
b. Görünüm
c. Total Protein
d. Hücre sayısı (Hücre normalden fazla ise sitolojik tetkik istenir)
e. Albumin (eş zamanlı serum albümini)
f. Şeker (eş zamanlı serum kan şekeri)
g. a FP, b HCG
h. NS veya LHH aktivasyon kriterleri*
i. Enfeksiyon düşünülüyorsa kültür ve özel seroloji bakılır .

* LCH IV de deneysel olarak üç moleküle bakılmaktadır.

Tablo 7.Yaşa göre doz modifikasyonları

<10 kg olan çocuklar için ilaç dozları aşağıdaki gibi düzenlenir:
Prednizolon :1,3 mg/kg/ gün, üç eşit doza bölerek
Vinblastin :0,2 mg / kg /doz
6-Merkaptopurin: 1,7 mg/kg/ gün tek dozda.
Arabinosid (ARA-C): 5 mg/kg /doz .

Tablo 8.Toksisiteye göre doz modifikasyonları

Hipertansiyon

Doz düzenlemesi gerekmez.Sıvı ve tuz kısıtlaması önerilir. Antihipertansif olarak kalsiyum kanal blokerleri kullanılmaz.

Hiperglisemi

Doz düzenlemesi gerekmez.Kan şekeri düzeyleri >300 mg/kg olunca endokrin konsültasyonu ile insülin uygulanır.

Pankreatit

Asemptomatik olguların amilaz ve/veya lipaz yükseklikliklerinde doz düzenlemesi gerekmez. Ciddi karın ağrısı (72 saatten fazla süren) ile beraber amilaz yüksekliği grade 3' ten fazla,steroid kesilir(stress dozu hariç).

Su çiçeği

Aktif infeksiyon esnasında tedavi kesilir.Kuluçka döneminde kesilmez.

Kusma

Kurumun geleneksel antiemetik uygulamalarına uyulur.

Prednizolon ağızdan alınamıyorsa %20 azaltılarak IV verilir.

Ciddi enfeksiyon
Eğer indüksiyon esnasında ciddi enfeksiyon gelişirse tedavi aynen devam eder.
Ciddi psikoz
Steroid dozu %50 ye iner.
Vinblastin
Ciddi nöropatik ağrı durumunda %50 doza inilir.
Kord paralizisinde ilaç durdurulur.
Düşük ayak /Parezi durumunda önce ilaç durdurulr.İki hafta sonra nörolojiye danışılarak uygulamaya çalışılır.
Çene ağrısı durumunda ilaca devam edilir, ağrı için ağrı kesiciler verilir.

Bilirubin yüksekliği

<3,1 mg/dl	tam doz
3,1-5,0 mg/dl	%50 doz
5,1 -6,0 mg/dl	%25 doz

- 6,0 mg/dl dozu atlanır. Sıradaki uygulamada 2,0 mg/dl 'yi bulunca tam dozda verilir. Atlanmış doz sona ilave edilmez.
- Kabızlık varsa, ilaç %50' ye düşürülür. Semptomatik tedavi verilir.

6-Merkaptopurin
Hematolojik toksisite:
A.PNL < 500 /mm3, trombosit < 50.000 /mm3 ilaç kesilir.
B.PNL >750/ mm3, trombosit > 75.000 / mm3 %100 ile başlanır.
İkinci defa A şıkkı olursa yine kesilir, %50 ile başlanır,2-3 hafta arayla önce %75'e sonra %100'e çıkılır. Üçüncü defa A şıkkı olursa 6_MP moleküler genetiğine bakılır.
Hepatolojik toksisite
ALT/AST beş katına kadar doz değişikliği gerekmez.20 katını geçince ilaç durdurulur. 5-20 kat arası değerlerde bilirubine göre karar verilir(13) .

GRUP 4 İÇİN KURTARMA TEDAVİSİ

Uygunluk Kriterleri ve Grup 4.e Dahil Edilme

Uygunluk Kriterleri

Risk organ (hematopoetik sistem, karaciğer ve dalak)tutulumu olmayıp tedavi esnasında cevap vermeyen veya cevap verip nükseden (reaktivasyon) grup 1 ve grup 2 hastaları grup 4'e dahil edilir ve aşağıda detayları verilen ARA -C li kürü alırlar(25).

Sekil 7. Grup 4 icin Kurtarma Tedavisi 1

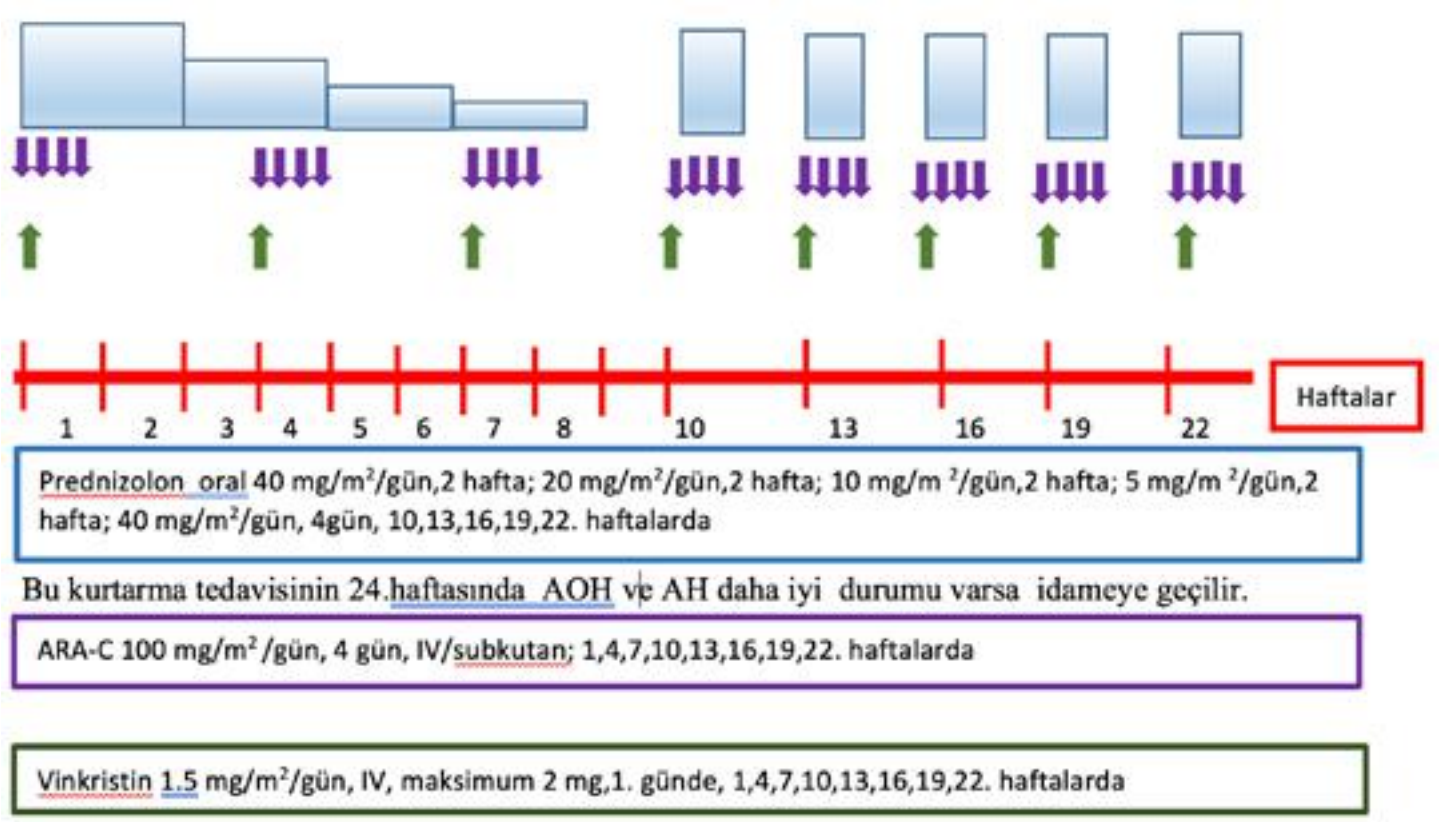

İdame: Haftada bir MTX 20 mg/ m2 P.O
Her gün 6-MP 50mg/m2 P.O .

1. Bu tedaviden altı aydan sonra nükseden hastalarda kurtarmaya vinblastin + prednisolon ile başlanarak remisyon sağlanırsa indometasin ile iki yıl idame ye geçilebilir.
2. Eğer nüks 6 aydan önce meydana gelirse Cladribin li küre geçilir.Cladribin IV 5 mg /kg /x 5 gün ayda bir ,12 ay süreyle verilir.
3. Cladribin tedavisi esnasında veya tedavi kesildikten altı ay önce nükseden olgulara Cladribin + ARA -C li protokol veya klofarabin IV 25 mg /kg gün x 5 gün verilir. Tedavi 28 gün sonra tekrar edilir. Bu iki kürden sonra (5 günlük uygulama bir kür sayılır) hastanın durumuna göre 4. ve 6.kürlere geçilebilir (26,27).

Eğer hastada tedaviye bağlı ciddi miyelosupresyon ve hastalık progresyonuna bağlı hayatı tehdit eden sitopeniler gelişir ve standart tedavilerle cevap alınamazsa kemik iliği nakli gündeme gelir.

GRUP 5 İÇİN KURTARMA TEDAVİSİ

Uygunluk Kriterleri ve Grup 5.e Dahil Edilme

Uygunluk Kriterleri

Aşağıdaki kriterleri karşılayan Grup 3 hastaları:

- 6. haftadan sonra riskli organlarda AH daha kötü (Kür 1'den sonra) veya 12. haftadan sonra riskli organlarda AH daha kötü veya AH orta (Kür 2'den sonra),
- Tablo 9'da tanımlandığı gibi yukarıda belirtilen değerlendirme noktalarında (hematolojik disfonksiyon, karaciğer disfonksiyonu veya her ikisi) kesin olarak ciddi organ disfonksiyonunun varlığı.

Tablo 9: Grup 5'e dahil edilme için organ disfonksiyonu uygunluk kriterleri

- Hematolojik işlev bozukluğu
- Hb <7.0 g / dl ve / veya transfüzyon bağımlılığı
- PLT <20 x10^9 / L ve / veya transfüzyon bağımlılığı

(her iki kriter de karşılanmalıdır)
ve/veya

- Karaciğer disfonksiyonu (veya protein kaybıyla birlikte sindirim sistemi etkilenmesi)
- Toplam protein <55 g / L veya ikame bağımlılığı
- Albümin <25 g / L veya ikame bağımlılığı

(iki kriterden en az biri olmalıdır)
İki çeşit kurtarma tedavi planı mevcuttur.

4. 2 -Cda 5 mg/m2/günX5 gün + Ara C 100 mg/m2/günX 5gün (İkisi bir kür sayılır.2-Cda ikinci gün başlanır.İki ilaç aynı anda verilmez) .İki kür sonunda gerekirse 4. veya 6. kür verilir. Hasta remisyona girerse idameye geçilir, nüksederse KHN planı yapılır(26,27).
5. Klofarabin 25 mg/m2/gün x 5 28 günde bir . Tedavi 2-6 kür sonunda biter.Hasta izleme alınır .Nüksederse KHN planı yapılır(28).

LHH OLGULARINDA ALLOJENİK KHN

KÖK HÜCRE NAKLİ ENDİKASYONU:

Aşağıdaki refrakter hasta gruplarında KHN yapılır;

Tanıda MS-LHH ve Risk Organ (karaciğer, dalak, kemik iliği) tutulumu olup;

- Başlangıç tedavisinin (ilk indüksiyon) 6. haftasında risk organlarda hastalık progresyonu olan olgular

veya

- 2. İndüksiyon tedavisinin sonunda (tedavinin 12. haftası) risk organlarda PR'dan daha az yanıtı olan (stabil hastalık veya progresyon olan) hastalar

ve

- Yukarıda belirtilen değerlendirme noktalarında (6. veya 12. haftada) hematolojik disfonksiyon, karaciğer disfonksiyonu veya her ikisi gibi kesin olarak ciddi organ disfonksiyonu varsa **ve**
- 2 veya 4 kürlük 2-CdA+ARA-C içeren kurtarma tedavisinin 2. veya 4. kürü sonrası hastalık yanıtı yoksa (en az PR yoksa) ve hematolojik ve/veya karaciğer disfonksiyonu devam ediyorsa

ve

- Yeterli organ fonksiyonları varsa (karaciğer, böbrek, kalp ve akciğer) (ağır karaciğer ve akciğer disfonksiyonu aktif LHH'a bağlıysa) KHN kararı verilir.
- Aileden sözlü ve yazılı bilgilendirilmiş onam alındıktan sonra KHN **e geçilir(**30,31,32).

LANGERHANS HÜCRELİ HİSTİYOSİTOZDA RADYOTERAPİ

Radyoterapi Endikasyonları

Güncel olarak LHH'larda sistemik tedaviye rağmen ciddi ağrı, uzun kemiklerde kemik destrüksiyonuna bağlı patolojik fraktür veya vertebralarda çökme riski, patolojik fraktür veya sakatlayıcı sekel riski nedeniyle küretajın uygun olmadığı kemik lezyonları (femur boynunda litik lezyon, yaygın mandibula tutulumu), cerrahi sonrası kötü kozmetik sekel riski (orbitayı oluşturan kemikler), kısa sürede nörolojik

defisit gelişme riski (medulla spinalis basısı, optik sinir sıkışması gibi), sistemik tedaviye karşın (6 ay veya daha uzun süren) büyüme gösteren yumuşak doku kitleleri varlığında radyoterapi uygulanabilir (33).

LANGERHANS HÜCRELİ HİSTİYOSİTOZDA GEÇ YAN ETKİLER

Düşük risk LHH hastalarında geç yan etki %24, multisistem tutulum olan hastalarda ise bu oran %71 olarak verilmektedir (34). Sorun görülebilecek sistem/organlar şöyledir:

1. İskelet sistemi,
2. Kulak,
3. Deri ,
4. Endokrin,
5. Akciğer,
6. MSS,
7. Karaciğer,
8. Malignite riski.

Tedavi kesiminden sonraki ilk yıl 3 ayda bir,2-5 yıllarda 6 ayda bir ve 6-10 yıllarda yılda bir izlenir. Her gelişte ayrıntılı muayene yanında, tam kan sayımı, sedimantasyon, **üre,** kreatinin, ALT, AST, gama-GT, total protein, albümin, tam idrar tahlili , lezyon/organlara göre görüntü veya USG, yılda bir hipofiz +kraniyal MR istenir.

LANGERHANS HÜCRELİ HİSTİYOSİTOZ ÇALIŞMA GRUB U

YAZARLAR LİSTESİ (Metindeki sıraya göre)

Prof Dr Ömer Devecioğlu (Bahçelievler Memorial KİT Ünitesi),
Prof Dr Erol Erduran (KTÜ Tıp Fakültesi),
Prof Dr Gülnur Tokuç (Marmara Ü Tıp Fakültesi),
Prof Dr Deniz Tuğcu (İstanbul Ü İstanbul Tıp Fakültesi),
Prof Dr Dilek İnce (Dokuz Eylül Ü Tıp Fakültesi),
Prof Dr Serap Aksoylar (Ege Ü Tıp Fakültesi),
Prof Dr Tiraje Celkan (İstinye Ü Tıp Fakültesi),
Prof Dr Emin Darendeliler (Müteveffa İstanbul Ü İstanbul Tıp Fak. Ö.Üyesi)
Dr.Öğretim Üyesi Gökçe Pınar Reis (KTÜ Tıp Fakültesi)

KAYNAKLAR

1. Arceci, R.J. The histiocytoses: the fall of the Tower of Babel. Eur J Cancer 1999; 35, 747-767.
2. Galindo CR, Allen CE. Langerhans cell histiocytosis. Blood. 2020;135(16):1319-1331
3. Aricò M. Langerhans cell histiocytosis in children: from the bench to bedside for an updated therapy. Br J Haematol. 2016;173(5):663–70.
4. Allen CE, Ladisch S, McClain KL. How I treat Langerhans cell histiocytosis. Blood. 2015;126(1):26–
5. Allen C, Merad M, McClain KL. Langerhans Cell Histiocytosis.N Eng J Med 2018 Aug 30;379(9):856-868.
6. Chu T, Jaffe R. The normal Langerhans cell and the LCH cell. Br J Cancer Suppl 1994; 23:4-10.
7. Murakami I, Gogusev J, Fournet JC, et al. Detection of molecular cytogenetic aberrations in Langerhans cell histiocytosis of bone. Hum Pathol 2002; 33:555–560.
8. Schouten B, Egeler RM, Leenen PJ, et al. Expression of cell cycle-related gene products in Langerhans cell histiocytosis. J Pediatr Hematol Oncol 2002; 24:727–732.
9. Karis J, Bernstrand C, Fadeel B et al. The insidence of Langerhans cell histiocytosis in children in Stockholm County, Sweden 1992-2001. Proceedings of the XIX Meeting of Histiocyte Society 2003, Philadelphia, p.21.
10. Weitzman S, Egeler R M. Langerhans cell histiocytosis: update for the pediatrician. Curr Opin Pediatr 2008; 20(1): 23–29.
11. Haupt R, Minkov M, Astigarraga I, Schäfer E, Nanduri V, Jubran R, et al. Langerhans cell histiocytosis (LCH): guidelines for diagnosis, clinical work-up, and treatment for patients till the age of 18 years. Pediatr Blood Cancer. 2013;60(2):175–84.
12. Minkov M. An update on the treatment of pediatric-onset Langerhans cell histiocytosis through pharmacotherapy. Expert Opinion on Pharmacotherapy 2018; https://doi.org/10.1080/14656566.2018.1429405.
13. LCH-IV, International Collaborative Treatment Protocol for Children and Adolescents With Langerhans Cell Histiocytosis. Clinical Trial 2014.
14. Gadner H, Minkov M, Grois N, Pötschger U, Thiem E, Aricò M, et al. Therapy prolongation improves outcome in multisystem Langerhans cell histiocytosis. Blood. 2013;121(25):5006–14
15. Minkov M, Rodriguez-Galindo C. Treatment of Langerhans cell histiocytosis: it is time to learn from the past. Br J Haematol. 2015;171(1):148–9.

16. Gadner H, Grois N, Pötschger U, Minkov M, Aricò M, Braier J, et al. Histiocyte Society. Improved outcome in multisystem Langerhans cell histiocytosis is associated with therapy intensification. Blood. 2008;111(5):2556–62.
17. Egeler RM, Thompson RC, Voûte PA, Nesbit ME. Intralesional infiltration of corticosteroids in localized Langerhans cell histiocytosis. J Pediatr Orthop 1992; 12:811–814.
18. Lau L, Krafchik B, Trebo MM, Weitzman S. Cutaneous Langerhans cell histiocytosis in children under one year. Pediatr Blood Cancer 2006;46(1):66-71.
19. Morren M-A, Vanden Broecke K, Vangeebergen L, Sillevis-Smitt JH, Van Den Berghe P, Hauben E, et al. Diverse cutaneous presentations of langerhans cell histiocytosis in children: a retrospective cohort study. Pediatr Blood Cancer. 2016;63(3):486–92.
20. Ronceray L, Potschger U, Janka G, Gadner H, Minkov M, German Society for Pediatric H, et al. Pulmonary involvement in pediatric-onset multisystem Langerhans cell histiocytosis effect on course and outcome. J Pediatr. 2012;161(1):129–33 e1-3.
21. Tazi A. Adult pulmonary Langerhans' cell histiocytosis. Eur Respir J. 2006;27(6):1272–85.
22. Lorillon G, Bergeron A, Detourmignies L, Jouneau S, Wallaert B, Frija J, et al. Cladribine is effective against cystic pulmonary Langerhans cell histiocytosis. Am J Respir Crit Care Med. 2012;186(9):930–2
23. Prosch H, Grois N, Prayer D, Waldhauser F, Steiner M, Minkov M, et al. Central diabetes insipidus as presenting symptom of Langerhans cell histiocytosis. Pediatr Blood Cancer. 2004;43(5):594–9.
24. Wnorowski M, Prosch H, Prayer D, Janssen G, Gadner H, Grois N. Pattern and course of neurodegeneration in Langerhans cell histiocytosis. J Pediatr. 2008;153(1):127–32.
25. Egeler RM, De Kraker J, Voŭte PA. Cytosine-arabinoside, vincristine, and prednisolone in the treatment of children with disseminated langerhans cell histiocytosis with organ dysfunction: experience at a single institution. Med Pediatr Oncol. 1993;21(4):265–70.
26. Weitzman S, Braier J, Donadieu J, Egeler RM, Grois N, Ladisch S, et al. 2-Chlorodeoxyadenosine (2-CDA) as salvage therapy for Langerhans cell histiocytosis (LCH). Results of the LCH-98 protocol of the Histiocyte Society. Pediatr Blood Cancer. 2009; 53:1271–6.
27. Donadieu J, Bernard F, van Noesel M, Barkaoui M, Bardet O, Mura R, et al. Cladribine and cytarabine in refractory multisystem Langerhans cell histiocytosis: results of an international phase 2 study. Blood. 2015;126(12):1415–23.
28. Simko SJ, Tran HD, Jones J, Bilgi M, Beaupin LK, Coulter D, et al. Clofarabine salvage therapy in refractory multifocal histiocytic disorders, including Langerhans cell histiocytosis, juvenile xanthogranuloma and Rosai-Dorfman disease. Pediatr Blood Cancer. 2014; 61:479–87.
29. Abla O, Rodriguez-Calindo C, Veys P. Treatment of Relapsed and Refractory Langerhans Cell Histiocytosis in Children. In Histiocytic Disorders, Abla O, Janka G eds ,1st edition ,Switzerland , Springer, 2018, p:119-137.
30. Cooper N, Rao K, Goulden N, Webb D, Amrolia P, Veys P. The use of reduced intensity stem cell transplantation in haemophagocytic lymphohistiocytosis and Langerhans cell histiocytosis. Bone Marrow Transplant. 2008;42(Suppl. 2): S47–50.
31. Veys PA, Nanduri V, Baker KS, Bandini G, Biondi A, Dalissier A, et al. Haematopoietic stem cell transplantation for refractory Langerhans cell histiocytosis: outcome by intensity of conditioning. Br J Haematol. 2015; 169:711–8.
32. Steiner M, Matthes-Martin S, Attarbachi A, et al. Improved outcome of treatment -resistant high-risk Langerhans cell histiocytosis after allogeneic stem cell transplantation with reduced- intensity conditioning. Bone Marrow Transplantation 2005; 36:215-225.
33. Laird J et al. Outcome after radiotherapy for Langerhans cell histiocytosis .Is dependent of site of involvement. Int J Radiat Oncol Biol Phys 2018:100:670-67
34. Nanduri V, Torno LR, Haupt R. Late Effects of Langerhans Cell Histiocytosis and the Association of LCH with Malignancy. In Abla O, Janka G editors. Histiocytic disorders. Switzerland: Springer ;2018: 155-172.

DİRENÇLİ VE TEKRARLAYAN RABDOMİYOSARKOMDA TEDAVİ

NERİMAN SARI

ANKARA ŞEHİR HASTANESİ ÇOCUK HEMATOLOJİ VE ONKOLOJİ BÖLÜMÜ

Dirençli ve tekrarlayan rabdomiyosarkomlu hastalar ikincil tedavi ile tam remisyon elde etseler bile, uzun süreli prognoz genellikle kötüdür. Rabdomiyosarkom lokal olarak, bölgesel lenf nodlarına veya akciğer, kemik, kemik iliğinde veya santral sinir sisteminde nüks edebilir.

Prognostik Faktörler:

- Primer tümör bölgesi (unfavorable yerleşim yeri)
- Relaps yeri (SSS metastazlarında post relaps survival 5 ay)
- Histopatoloji
- Bölgesel lenf bezi tutulumu
- Primer inoperabl tümörler
- Nüks için geçen sürenin tanıdan itibaren <18 ay,
- Önceden radyoterapi almış olması
- Eşzamanlı uzak metastazların olması
- Translokasyon pozitif hastalık
- Birinci basamak tedavi sırasında progresyon

Relaps-Refrakter Rabdomyosarkomda Tedavi

Cerrahi:

Lokal veya bölgesel nükste, geniş lokal eksizyon veya tümörün agresif cerrahi olarak çıkarılmasının yaşam hızlarını artırdığı gösterilmiştir. Sadece bir veya birkaç bölgedeki uzak metastazların da cerrahi olarak çıkarılması düşünülebilir. Kurtarma operasyonundaki tümör cerrahi sınırın pozitif olmasının prognozla ilişkisi gösterilememiştir.

Radyoterapi:

Rekürrens alanında daha önce radyoterapi almamış rabdomiyosarkomlu hastalarda ve özellikle cerrahi eksizyonun mümkün olmadığı ve daha önce radyoterapi almış olanlarda bile radyoterapi düşünülmelidir. Radyoterapi teknikleri eksternal radyoterapi, stereotaktik vücut radyasyon tedavisi, "cyberknife", veya brakiterapi şeklinde olabilir.

Kemoterapi:

Daha önce kullanılmamış, aktif, tek ajanlar veya ilaç kombinasyonları hastalık kontrolü olasılığını artırır.

Kullanılan kemoterapi kombinasyonları:

- İfosfamid-Karboplatin-Etoposid
- Siklofosfamid-Topotekan
- Topotekan-Karboplatin-Siklofosfamid-Etoposid
- Vinorelbin
- Vinorelbin-Siklofosfamid
- Gemsitabin-Docetaxel
- Topotekan-Vinkristin-Doksorubisin
- Vinkristin-Irinotekan- Temozolomid
- Vinkristin-Irinotekan-Doksorubisin-Siklofosfamid-Etoposid-Ifosfamid-Tirapazamin

Hedefe yönelik tedaviler ve yeni tedavi yaklaşımları faz çalışmaları devam etmektedir.

- Tirozin Kinaz Reseptör inhibitörleri (Cabozantinib, Ganitumab, Cixutumumab, Pazopanib, Bevacizumab)
- mTOR inhibitörleri (Temsirolimus-Irinotekan-Temozolomid Veya Temsirolimus-Siklofosfamid-Vinorelbin)
- MEK inhibitörleri (Trametinib)
- PARP inhibitörleri (Olaparib, Talazoparib)
- HDAC inhibitörleri (Entinostat, Mocetinostat)
- Hücre siklusu inhibitörleri (WEE1 inhibitörü AZD1775, CDK inhibitörü Palbociclib)
- Kontrol noktası inhibitörleri (Nivolumab, Ipilimumab, Pembrolizumab)

ÇOCUKLUK ÇAĞI TÜMÖRLERİNDE NÜKLEER TIPTA YENİLİKLER

PINAR KIRATLI

HACETTEPE ÜNİVERSİTESİ TIP FAKÜLTESİ, NÜKLEER TIP ABD

Nükleer tıp görüntüleme yöntemleri, pediatrik klinik uygulamalarda uzun yıllardır kullanılmakta olup, özellikle onkoloji alanında geniş yer bulmuş yöntemlerdir.

Nükleer tıp yöntemlerinin uygulaması, farklı radyofarmasötiklerin hücresel düzeyde tutulum göstermesi ile olmaktadır. Çocuk hastaların görüntülemesinde, sıklıkla gama ışıması yapan radyofarmasötikler ile gama kamera kullanılmakta iken, radyofarmasi ve kamera sistemlerindeki ilerlemeler sonucu artık hastalar, füzyon görüntülemeye imkan sağlayan SPECT-BT gibi cihazlar yanısıra siklotron ürünü radyofarmasötiklerin kullanıldığı PET, PET-BT ve PET-MR ile görüntülenebilmektedir.

Açık radyasyon kaynaklarının kullanıldığı Nükleer Tıp yöntemleri, gerek hasta ailesi gerekse klinisyenler arasında çocuk hastaların alacağı radyasyon dozu açısından endişeye neden olmaktadır. Oysa ALARA prensibi ile çalışan Nükleer Tıp görüntülemelerinin çoğunda, hastaların aldığı radyasyon dozu 1 milisievert (mSv) altındadır, ki bu doz, genel popülasyonun aldığı yıllık zemin aktivitenin altındadır. Sadece PET radyofarmasötikleri ile düşük doz BT'nin kullanıldığı hibrid kameralarda bu düzey artmaktadır, ancak bu çalışmalarda da hastaların mümkün olan en düşük dozu alması için azami özen gösterilmektedir.

Erişkin hastalarda olduğu gibi pediatrik hastalarda da Nükleer Tıp uygulamaları, hastalık evrelendirilmesi, uzak metastaz değerlendirilmesi, biyopsi için uygun alan tespiti, tedavi yanıtının değerlendirilmesi, rezidüel hastalık, nüks ve tedavi sonu değişikliklerinin ayrımı için kullanılmaktadır.

Nükleer Onkoloji Çalışmalarında Sıklıkla Kullanılan Radyofarmasötikler

Çocuk hastalarda klinikte ilk ve en sık uygulama alanı bulan radyofarmasötiklerden olan metilen diphosphonate (MDP), Tc-99m ile işaretlenerek gama kameralarda kemik metastazlarının araştırılması için kullanılmaktadır.

Radyoaktif I-131 hastalık yayılımı ve rezidü tespiti için kullanılmakta iken, artık daha düşük radyasyon dozu veren ve gama kameralar için daha uygun izotopu I-123 kullanıma girmiştir. Ancak beta ışıması yapması nedeniyle radyoaktif I-131 tedavi amacıyla kullanılmaktadır.

Meta iodo benzyl guanidine (MIBG); norepinefrin analoğu olup, sempatik sinir liflerin presinaptik hücrelerinde lokalizedir. Radyoaktif iyot 123 veya 131 ile işaretlenerek hem evreleme ve hasta takibinde, hem de tedavi amacıyla nöroblastomda kullanılmaktadır. Son yıllarda I-124 ile işaretli formu PET görüntülemede kullanılması amacıyla geliştirilmiş olmakla birlikte, daha çok tedavi dozu planlamasında dozimetrik çalışmalarda uygulama yeri bulmuştur. Bir kısım ilaçlar ve gıdalar ile etkileşime girmesi nedeniyle uygulanmasından önce bazı ilaçların kesilmesi gerekmektedir. Ayrıca içeriğindeki iyotun vücuda girdikten sonra bir miktar ayrışarak serbestleşmesi de lugol solusyonu gibi uygulamalarla tiroid bezini koruyabilmek için verilmektedir.

F-18 florodeoksiglukoz (FDG) en sıklıkla kullanılan PET radyofarmasötiği olup, transmembran glukoz transporter yoluyla hücre içine girmektedir. Başta lenfoma olmak üzere pekçok onkolojik hastalığın evrelendirilmesi, tedavi yanıt değerlendirmesi, rezidü/rekürren hastalık ayrımı için sıklıkla kullanılmaktadır.

Somatostatin reseptörlerinin immünohistokimyasal nöroblastoma hücrelerinde %77-89 gösterilmesi nedeniyle 68Ga-DOTA işaretli peptidler nöroblastom görüntülenmesinde kullanılmaktadır, bu da yüksek yüksek çözünürlüklü PET/BT ile görüntüleme avantajı sağlamaktadır.

Meta-[18F]Fluorobenzylguanidine, flor işaretli mIBG benzeri radyofarmasötiktir. Aynı I-123 mIBG gibi norepinefrin transporterı kullanarak hücre içine girer ve benzer biyodağılım gösterir. Ancak işaretlemede kullanılan F-18 özelliği sayesinde PET radyofarmasötiği olarak görüntülemede pekçok avantaj sağlamaktadır.

F-18 işaretli DOPA, dopamin ve norepinefrin ile epinefrin prekürsörüdür. Hücreye LAT1 transport sistemi ile taşınır ve hücre içinde ADCC enzim aktivitesi ile depolanır. Halen I-123 MIBG'ye en iyi alternatif olan PET radyofarmasötiği olup, nöral krest tümör görüntülemesinde kullanım alanı bulmaktadır.

Pediatrik onkolojide en sık nükleer tıp uygulama alanları

Lenfoma

Çocukluk kanserleri içerisinde 3. sıklıkta görülen kanser türüdür. On yaş üstü çocuklar ile adolesan yaş grubunda Hodgkin lenfoma (HL), daha küçük yaş grubunda non-Hodgkin lenfoma (NHL) görülmektedir.

FDG PET-BT'nin literatürde ilk kez yaygın kullanım alanı bulduğu hastalık lenfoma olmuştur ve pediatrik yaş grubunda da erişkinlerde olduğu gibi hastalık tanı ve takibi ile tedavi etkinliğini değerlendirmede sıklıkla kullanılmaktadır.

Hastalık evreleme ve takibinde lenf nodu, dalak ve karaciğer ile kemik iliği tutulumunun değerlendirilmesinde BT'ye göre üstün olduğu gösterilmiştir. Ancak solunum artefaktı nedeniyle, akciğer tutulumunun değerlendirilmesinde kullanımı sınırlıdır. PET-BT tedavi yanıt değerlendirme, interim (tedavi sırasında) ve tedavi sonu, yanısıra, tedavi plan belirlenmesi ve prognoz öngörülmesinde de kullanılmaktadır. İnterim ve tedavi sonu görüntülerde hastalığın rezorbe olduğunun görülmesi iyi prognozu göstermektedir. Aksi yöndeki bulgular ise tedavi protokolünün değişmesine yönlendirmekte ve prognozun daha kötü olacağını ön görmektedir.

Tedavi yanıtının değerlendirilmesinde son zamanlarda Deauville skorlaması yapılmaktadır. Bu değerlendirme yönteminin, özellikle pozitif öngörü değerini görsel incelemeye göre %44,4'ten %72,7'ye yükselttiği bildirilmiştir. Negatif öngörü değerlerinde belirgin farklılık saptanmamıştır.

Pediatrik hastalarda FDG'nin fizyolojik dağılımının farklılık göstermesi yanısıra tedavi süreci içerisinde timus hiperplazisi ve kemik iliği aktivitesinin değişkenlik göstermesi, veya yanlış veri girilmesi durumunda hesaplanan SUV değerleri hasta değerlendirilmesinin zorluklarıdır. Bu nedenle özellikle çocuk hastalarda deneyim sahibi merkezler önem taşımaktadır.

Tüm vucut MR, FDG PET-BT için alternatif olabilir ancak konu ile ilgili henüz yeterli çalışma bulunmamaktadır.

Nöroblastom

Nöral krestten kaynaklanan nöroblastom, çocukluk çağı tümörlerinin %7sini, kanser sebepli ölümlerin ise %15ini kapsamaktadır. Hastaların çoğu ileri evre (III ve IV) uzak metastaz ile gelmektedirler. Sıklıkla iskelet sistemine (kortikal kemik, kemik iliği), lokal ve uzak lenf nodlarına daha nadir olarak da karaciğer, deri, beyin ve akciğere metastaz yapar.

I-123 MIBG nöroblastom görüntülenmesinde yüksek duyarlılık ve özgüllüğe sahiptir. Hastaların evrelemesi yanısıra kemo ve radyoterapi sonrası tedaviye yanıtlarının değerlendirilmesinde kullanılır ve prognoz hakkında bilgi verir. I-123 MIBG tutulumu izlenen hastalar kemoterapi tedavi protokolleri ile birlikte veya sonrasında, I-131 işaretli MIBG tedavide kullanılmaktadır.

Bu hasta grubunda tedavi yanıtının değerlendirilmesi önemlidir, zira tedavide ilaçların ve radyoterapinin toksisitesini minimumda tutmak, ve tedavinin devamının rasyonelize edilmesini sağlamak önemlidir. Bu nedenden dolayı bulguları semikantitatif olarak değerlendirebilmek için skorlama sistemleri geliştirilmiştir. İçlerinde en fazla klinik kullanımı olan Curie ve SIOPEN skorlamalarıdır. Her iki yöntem de, semikantitatif skorlama yaparak, segment başına hastalık tutulumu gösteren alanların sayı ve büyüklüğündeki değişiklikleri belirleyerek, hastaların tedavi cevabını objektif olarak değerlendirmektedir.

Hastaların %10'u tanı anında MIBG negatif olabilir, bu durumda hastaların diğer nükleer tıp yöntemleri ile, F-18 FDG PET-BT veya somatostatin analogları Ga-68 DOTA peptid, F-18 DOPA ile değerlendirilmesi uygun olacaktır.

Nöroblastomda primer tümör ve metastazlarının %77-89'u STSR ekspresyonu göstermektedir. Ga-68 DOTA peptidler ile yapılan PET/BT çalışmaları ile STSR-2, STSR-3, STSR-5 alt gruplarına ait sentezlenen peptidler kullanılmaktadır. STSR-2 ve STSR-5 reseptörünün nöroblastomda olması nedeniyle bu hastalarda DOTA-peptid grubu ile görüntüleme yapılması ve pozitif olgularda alternatif radyofarmasötikler ile tedavi planı yapılması önerilmektedir. Literatürde henüz sınırlı çalışma ve veri olmakla birlikte, Lu-177 ve Ac-225 işaretli DOTA bileşikleri ile belki de MIBG tedavisinin yerini alabilecek ve sonrasında yapılan görüntüleme ile de tedavi takibi ve etkinliği değerlendirilebileceği düşünülmektedir.

F-DOPA, katekolamin metabolizması takip eden bir radyofarmasötiktir. Nöroblastomda kullanımı henüz sınırlıdır. MIBG ile zayıf tutulum gösteren veya MIBG negatif olan olgularda Ga-68 DOTA peptid ajanlara alternatif olarak kullanılabileceği bildirilmektedir. Karşılaştırmalı çalışmalarda özellikle yumuşak doku metastazlarını saptama sensitivitesinin yüksek olduğu gösterilmiştir. Bu da yumuşak doku metastazları olan olguların takibinde F-DOPA'nın I-123 MIBG'ye üstün olduğunu düşündürmektedir.

Son olarak MIBG'nin florlu analoğu olan F-18 metaFlorobenzil guanidin'in (F-18 mFBG), MIBG ile aynı mekanizmayı kullanarak tümör ve metastaz hücrelerinde tutulduğu gösterilmiştir. Preklinik bir çalışmada *in vivo* tümör tutulumunun I-123 MIBG'ye göre 3-4 kat fazla olduğu bildirilmiştir. Böylece I-131 MIBG tedavisinden fayda görecek hastaların belirlenmesi ve bu tedavi sonrası etkinliğin takibinde I-123 MIBG görüntülemeye göre hedef/zemin oranı daha yüksek görüntüler elde edilmesi mümkün olabilecektir.

Kemik sintigrafisinin halihazırda nöroblastomlu hastaların değerlendirilmesinde yeri yoktur. Kemik iliği tutulumu hakkında bilgi veremediği gibi, kortikal kemik tutulumu metastatik hastalık tedavi olduktan sonra dahi aktif osteoblastik aktivitenin devam etmesi nedeniyle yanlış pozitifliğe neden olabilmektedir.

Tiroid Kanseri

Tiroid kanseri pediatrik popülasyonda %10 sıklıkta izlenmekte olup, görülme insidansı püberte ile artmaktadır. Tiroid kanseri pediatrik

yaş grubunda erişkinlere göre farklı biyolojik davranış göstermektedir. Tanı anında ileri hastalık ile başvurmakla birlikte (%60-80 lenf nodu metastazı, %10-20 akciğer metastazı) hastalık mortalitesi çok düşük olup, 20 yıllık sağkalım %95 oranındadır. Ancak rekürrens sık izlenmektedir (5 yıllık hastalıksız sağ kalım %65-70dir).

İyi diferensiye tiroid kanseri tedavisinde öncelikle uygun ve yeterli bir cerrahi gerekmektedir. Total tiroidektomi ve santral lenf nodu diseksiyonu ile hastalığın rekürrens riski azalmakta ve post-op I-131 uygulaması yapılması ile hasta takibinde serum tiroglobulin seviyesinin kullanılmasına olanak sağlamaktadır. Ancak larengial sinir hasarı ve hipoparatiroidi gibi komplikasyonların olması nedeniyle cerrahinin mutlaka endokrin cerrahisi konusunda uzmanlar tarafından yapılması önemlidir.

Total tiroidektomi sonrası I-131 tedavisi, hastalıksız sağ kalımı arttırır, rekürrensi azaltır. Primer tiroid kanser dokusunda ve metastazlarında bulunan yüksek düzeyde sodyum iyodür (NaI) simporterları kullanılan radyoaktif I-131in etkin olmasını sağlamaktadır. I-131 tedavi kararı ve doz seçimine hasta bazında karar verilmekte olup, 2015 yılında yayınlanan revize ATA kılavuzlarında öncelik orta ve yüksek riskli hastalardır.

RAI tedavisinde çocukluk çağında hasta boyutlarının küçük olması ve çarpraz radyasyon olması nedeniyle hastanın radyasyon maruziyeti fazla olacağından doz azaltılmasına gidilir. Erişkin dozları üzerinden yaşa veya kiloya uygun olacak şekilde yeniden planlama yapılır. Dozimetri, çocukluk çağında tekrarlayan kan örneklerine ihtiyaç göstermesi ve sık görüntüleme yapılması nedeniyle pek fazla uygulanmamaktadır. Sekonder malignite olarak tiroid kanseri izlenen vakalar ile daha önce kemo ve radyoterapi almış olan hastalara uygulanmaktadır.

Hastaların takibinde farklılıklar olmakla birlikte tiroid hormon replasmanı sağlandıktan sonra serum Tg ve antiTg düzeyleri ile takip ve orta/yüksek riskli hastalarda tedaviden 1-2 yıl sonra boyun USG ve I-123 tarama yapılması önerilmektedir.

Sarkomlar

Rabdomyosarkom, çocukluk çağında en sık izlenen yumuşak doku sarkomu olup, %7 sıklıkla izlenmektedir. Çoğunluğu (%40) baş boyun bölgesinden gelişir, %20-25i pelvis ve %25-30u gövde ve ekstremitelerden orjin almaktadır. İdeal olarak primer tümör ve lenfatik yayılım yolları MR ile gösterilir. Öte yandan toraks BT, kemik sintigrafisi ve kemik iliği biopsisi evrelemede kullanılmaktadır. FDG PET-BT, özellikle nodal hastalık ve metastaz tespitinde başarılı olduğunu gösteren yayınlar bulunmaktadır.

Osteosarkom, tüm pediatrik malignitelerin %2,5'dan sorumludur. Tanı anında görüntülemede düz grafi, MR ve BT primer tümörün değerlendirilmesinde , toraks BT ve kemik sintigrafisi ise en sık metastaz olan yerlerin değerlendirilmesi için yapılır.

TİROZİN KİNAZ VE MTOR İNHİBİTÖRLERİ

SERHAN KÜPELİ

ÇUKUROVA ÜNİVERSİTESİ TIP FAKÜLTESİ, PEDİATRİK ONKOLOJİ VE PEDİATRİK KEMİK İLİĞİ NAKİL ÜNİTESİ, 01250, BALCALI, ADANA.

Tirozin Kinaz İnhibitörleri

Tirozin kinazlar hedef proteinlere genellikle ATP'den fosfat grubu transferini katalizleyen ve proteinde fonksiyonel değişikliğe neden olan protein kinazların bir alt grubudur (1). Tirozin kinazlar sıklıkla büyüme faktörleri, sitokinler ve hormonlar ile hücresel cevapta rol oynarlar. Bu moleküller tümör büyümesinden çeşitli mekanizmalarla sorumludurlar. Bu mekanizmalar arasında hücre büyümesi, hücre proliferasyonu, stromal büyüme, anjiogenez ve dokuya invazyon sayılabilir. Tümörlerde genellikle bu bahsedilen yolakların aktivasyonu ile sonuçlanan genetik mutasyonlara rastlanabilmektedir. Örnek olarak büyüme faktörleri veya hormonların ya da reseptörlerinin aşırı ekspresyonu veya tirozin kinaz reseptörlerinin aktivasyonu verilebilir. Tirozin kinaz inhibitörleri (TKİ) büyüme faktörü sinyal yolaklarını çeşitli mekanizmalar ile inhibe ederler (2). ATP, substrat veya dimerizasyon bölgesi ile yarışarak allosterik olarak etki ederler. Mutasyona uğramış olan bu yolakları hedef alarak malign değişim gösteren hücreler üzerine etki ederler ve böylece normal vücut hücrelerini çoğunlukla hedef almamış olurlar. İmatinib ilk geliştirilen ve 2001 yılında ilk kez FDA onayı alan TKİ'dir. İmatinib kronik miyeloid lösemi (KML) hastalarının tedavisi için onaylanmış olup sonrasında diğer TKİ de geliştirilmiştir ve şu ana kadar onaylı 26 adet TKİ mevcuttur (3). TKİ hedeflerine göre sınıflandırılabilmektedir; BCR-ABL TKİ, (imatinib, dasatinib ve nilotinib), EGFR TKİ (gefitinib ve erlotinib) ve VEGFR TKİ (sunitinib ve sorafenib) örnek olarak verilebilir (4).

BCR-ABL Tirozin Kinaz İnhibitörleri

BCR-ABL tirozin kinaz aşırı expresyonu KML hastalarında lökomogenez için esas itici güçtür. BCR-ABL tirozin kinazı inhibe eden imatinib hastalığı etkin olarak kontrol altına alabilmektedir (5). İmatinib hem tek ajan olarak hem de kombinasyon kemoterapisinde kullanılarak kronik fazda olduğu kadar akselere fazda ve blastik krizde de klinik etkinlik göstermektedir. İmatinibin etkinliği kemoterapi veya interferon ile kombine edildiğinde daha da artmaktadır. İmatinibin kemoterapi ile kombinasyonu interferon ve kemoterapi kombinasyonuna göre daha üstün bulunmuştur. 1106 yeni tanı KML hastasında imatinib ile hastaların % 95.3'ünde tam hematolojik cevap ve % 73.8'inde tam sitogenetik cevap elde edilmiştir (6). Başka bir çalışmada 8 yıllık sağkalım % 85 olarak rapor edilmiştir (7). Ancak kombinasyonlar yan etkilerde de artışa yol açtığından çok fazla tercih edilmemektedir. Birçok çalışma KML kronik fazında imatinibin kemoterapi ile kombinasyonunun monoterapiye göre bir üstünlük sağlamadığını göstermiştir. İmatinib ile tedavi edilen hastaların bir bölümünde direnç gelişimi önemli bir sorundur. kazanılmış direnç gelişimi hastalığın ilerlemesi veya BCR- ABL transkriptlerinde 5-10 kat artış görülmesi şeklinde tanımlanmaktadır. Bu hastalar imatinibin yüksek dozları ile veya ikinci kuşak BCR-ABL TKİ ile tedavi edilmektedir. Allojenik kök hücre nakli son çare olarak kullanılmaktadır.

Gastrointestinal stromal tümörlerin (GİST) önemli bir kısmında C-KIT ve PDGFR tirozin kinaz mutasyonları mevcut olup imatinib mutant C-KIT ve PDGFR tirozin kinazları inhibe edebilmektedir (8). İmatinib bu mutasyonları taşıyan GİST hastalarında hem cerrahi sonrası adjuvan tedavide hem de ileri evre anrezektabl GİST hastalarının palyatif tedavisinde etkindir. İmatinib ayrıca Philadelphia kromozomu pozitif olan ALL hastalarının birinci sıra tedavisinde de FDA onayı almıştır. Bunun dışında dermatofibrosarkoma protuberans, kronik eozinofilik lösemi, sistemik mastositoz, agresif fibromatozis, malign melanom, AIDS ilişkili Kaposi sarkom, kordoma, rekürren epitelyal over kanseri ve anaplastik tiroid kanserinde de henüz onay almamış ise de çalışmalar devam etmektedir (9,10).

İmatinib hastalar tarafından iyi tolere edilmekle birlikte genellikle görülen yan etkiler arasında ödem, döküntü, bulantı, diyare, kas krampları ve kemik iliği baskılanması sayılabilir. İmatinibin başarısı ardından geliştirilen ikinci kuşak BCR-ABL TKİ arasında dasatinib, nilotinib, bosutinib ve radotinib bulunmaktadır (11,12). Bunlar imatinibden daha güçlü ajanlar olup imatinibin başarısız olduğu durumlarda tedavide kullanılmaktadır. Sayılan ikinci kuşak ilaçlar daha etkili olmakla birlikte yan etki profilleri de imatinibden daha fazladır. Karaciğer disfonksiyonu, trombositopeni, nötropeni, diyare sıklıkla rastlanılan yan etkilerdendir. Ponatinib çok hedefli TKİ olup T315I mutasyonu nedeniyle imatinib dirençliliği olan hastalarda 1. sıra tedavide kullanımı önerilmektedir. Yan etkileri arasında döküntü, karın ağrısı, trombositopeni, baş ağrısı, deride kuruluk ve konstipasyon mevcuttur. Bunun dışında tıkayıcı arter hastalığı da bildirilmiştir (13).

EGFR Tirozin Kinaz İnhibitörleri

Gefitinib ve erlotinib esas olarak küçük hücreli dışı akciğer kanseri (NSCLC) tedavisinde kullanılan 1. jenerasyon EGFR-TKİ'dir. Gefitinib 2003'de erlotinib 2004 yılında NSCLC tedavisi için onay almıştır. Gefitinib ve erlotinib EGFR mutasyonu olan NSCLC hastalarında birinci sıra tedavide oldukça başarılıdır. Gefitinib ve erlotinibin etkinlikleri birbirine benzer olup erlotinibin yan etki profili daha fazla bulunmuştur (14). Gefitinib metastatik pankreas kanserinde kemoterapi ile kombine olarak kullanım için de 2005'de onay almıştır. Gefitinib ve erlotinibin etkinliği nazofarenks karsinomu, gastrik kanser, özofagus kanseri, servikal kanser, renal hücreli karsinom ve hepatosellüler karsinomda araştırılmaktadır. Gefitinib erlotinibe göre daha iyi tolere edilse de akne benzeri döküntüler, bulantı, diyare, anoreksi, stoma-

tit ve dehidratasyon görülebilmektedir. Erlotinib ile deri döküntüsü, bulantı, kusma, yorgunluk ve stomatit bildirilmiştir (15). Afatinib ve dacomitinib ikinci jenerasyon EGFR-TKİ olup geri dönüşümsüz inhibisyon yapmaktadırlar. Bu ilaçların da deri ve gastrointestinal sistem yan etkileri mevcuttur. Osimertinib, avitinib, rociletinib 3. jenerasyon EGFR-TKİ olup henüz sadece osimertinib onay almıştır (16).

VEGFR Tirozin Kinaz İnhibitörleri

Sunitinib ve sorafenib birinci jenerasyon VEGFR-TKİ'dir. Sunitinib 2006 yılında metastatik RCC tedavisi için onay almıştır. Sunitinib VEGFR2, PDGFbeta, KIT, RET, CSF1R ve FLT3 tirozin kinazlarını inhibe eder. GIST tedavisinde endikedir. Sorafenib VEGFR, PDGFR, B-RAF, MEK ve ERK tirozin kinazlarını inhibe eder. RCC ve HCC tedavisi için onay almıştır (17). Sorafenib ayrıca radyoaktif iyot dirençli ilerlemiş tiroid kanserinde de onay almıştır. Sunitinib yan etkileri arasında trombositopeni, yorgunluk, asteni, nötropeni ve el ayak sendromu bulunmaktadır. Sorafenib ile el ayakta deri reaksiyonu, lipaz yüksekliği ve diyare bildirilmiştir. Pazopanib, tivozanib, axitinib RCC, regorafenib metastatik kolorektal kanser ve GIST tedavisinde kullanılan yeni jenerasyon VEGFR-TKİ'dir (18).

Kronik tedavi sürecinde kanser hücrelerinin direnç gelişim mekanizmaları arasında hedefte sekonder mutasyonlar, alternatif sinyal yolaklarının aktivasyonu, immün sistemden kaçınma sayılabilir. En sık görülen mekanizma ise TKİ'nin azalmış afinitesi ile sonuçlanan tirozin kinaz bağlanma yerinde nokta mutasyonudur. TKİ uzun süreler uygulanması gereken ilaçlar olduğundan tedaviye uyum eksikliği etkinliği düşüren en önemli nedenlerden biridir. Çoğunlukla oral olarak uygulanan bu ilaçlar hasta uyumu açısından risk yaratmaktadır. Hasta uyumundaki azlık direnç gelişimi için de önemli bir nedendir. Maliyet etkinlik analizinde imatinibin 1 yıllık tedavi maliyeti kişi başına 79 bin dolar, ve nilotinib için 87 bin dolar, dasatinib için 92 bin dolar olarak bulunmuştur (19).

PI3K-AKT-mTOR Sinyal Yolağı

Birçok tümör tipi tarafından PI3K-AKT-mTOR sinyal yolağı bazı genetik ve epigenetik mekanizmalar ile kullanılmaktadır. Bu yolakta AKT merkezi bir rol oynamaktadır. Aberran AKT hiperaktivasyonu kanserlerde sıklıkla oluşmaktadır. Örnek olarak, meme kanserinde ERB2 aşırı ekspresyonuna neden olan mutasyon veya amplifiksyonlar ve PI3K'i aktive ettiği bilinen ve kolorektal ve pankreas kanserinde görülen RAS ailesi mutasyonları verilebilir. PIK3CA'nın genetik amplifikasyonu veya mutasyonu over, kolon, meme, mide, beyin ve serviks kanserlerinde gösterilmiştir. Tüm tümör tipleri içerisinde % 15'lik mutasyon oranı ile insan genomunda en fazla mutant kinaz olduğu düşünülmektedir. PIK3CA, PI3K'nın p110 alfa katalitik alt ünitesini kodlamaktadır. Burada meydana gelen genetik aberasyonlar sonucunda enzimatik fonksiyon kazanımı, AKT sinyalizasyonunun aktivasyonu ve onkojenik transformasyon meydana gelir. PI3K sinyalizasyonu PTEN tarafından defosforilasyon yoluyla inhibe edilmektedir. PTEN geni ise mutasyon, delesyon veya epigenetik susturma yoluyla inaktive edilebilmekte ve p53'ten sonra en fazla mutasyona uğrayan tümör supresör gen (TSG) olmaktadır. AKT1 amplifikasyonu veya mutasyonu nadir görülse de AKT2 amplifikasyonunun insan kanserlerinde sıklıkla rol aldığı gösterilmiştir (20).

PI3K yolağını besleyen reseptör tirozin kinazlar (RTK) arasında EGFR ailesi (EGFR ve HER2), PDGFR, insülin ve IGF-1 reseptörleri sayılabilir. Büyüme faktörlerinin RTK ile birleşmesi tipik başlatıcı olaydır ve sınıf 1A PI3K'lar aktive olur. Bir serin/treonin kinaz olan AKT, PI3K yolağında merkezi mediatör olup kilit hücresel olayları kontrol eder. AKT, mTOR'u aktive ederek protein sentezi ve hücre büyümesini uyarır. Hücre siklusu uyarımı, p27 ve p21 gibi hücre siklusu inhibitörlerini inaktive edişiyle ve c-myc ve siklin D1 gibi hücre siklusu proteinlerinin aktivasyonu ile olur. Proapoptotik genleirn AKT aracılı inhibisyonu ve TSG p53'ün defosforilasyonu ile programlı hücre ölümü sınırlanır ve hücre sağkalımı artar. PI3K yolak aktivitesi SHIP, PTEN gibi bazı proteinlerin yardımıyla da durdurulabilir (21).

mTOR İnhibitörleri

mTORC1 kompleksinin bir parçası olarak mTOR, hücre büyümesi ve protein sentezini, mRNA translasyonunu ve ribozom biyogenezini artırır. Rapamisin, Streptomyces hygroscopicus'tan üretilen makrolid antibiyotik olup FKB12'ye bağlanıp mTORC1 kompleksiyle interaksiyona girer. Aşağı yönlü sinyalizasyonu inhibe eder (22). Rapaloglar transplant tıbbında immunsüpresif olarak kullanılmış olup anti kanser etkililikleri ve antiproliferatif özellikleri mevcuttur. Rapamisinin sentetik türevleri olan temsirolimus, everolimus ve ridaforolimus diğer rapaloglardır. En iyi sonuçlar RCC ve mantle hücreli lenfomalarda elde edilmiştir. RCC'de sadece temsirolimus alan grupta cevap oranı %8.6 ve OS anlamlı olarak diğer 2 koldan yüksek bulunduğundan FDA onayı almıştır. Diğer bir faz 3 çalışmada everolimus ve plasebo RCC'de kullanılmış ve everolimus lehine PFS avantajı olduğu görülmüştür. Temsirolimus faz 3 çalışmalarda refrakter mantle hücreli lenfomada kontrollere göre daha iyi cevap oranı ve PFS sağlamıştır. Faz 2 çalışmalarda everolimus rekürren endometrium kanserinde ümit verici bulunmuştur (23).

Genel bir kural olarak sadece mTORC1 kompleksini inhibe eden bu ajanlar, mTORC2'yi durdurmadığından AKT aktivasyonunun devam etmesi endişe yaratmaktadır. Ayrıca mTORC1 inhibisyonu SGK-IRS1-PI3K sarmalı yoluyla feedback inhibisyonu yaparak AKT aktivitesinde paradoksal bir artışa neden olmaktadır. Gerçekten de rapaloglarla tedavi edilen hastaların tümör biyopsilerinde yüksek AKT fosforilasyonuna rastlanmıştır (24).

mTOR Kinaz İnhibitörleri

Hem mTORC1 hem de mTORC2'yi baskıladıklarından dual PI3K/mTOR inhibisyonu ile daha çok ortak yanları vardır. PP242 ve PP30'un rapamisinden daha güçlü antiproliferatif etkileri vardır. Bu etkiler mTORC2'yi de inhibe etmesine değil mTORC1'i daha güçlü olarak baskılamalarına bağlanmıştır. WAY-600, WYE-687 ve WYE-354, AZD8055, OSI-027 ve INK128 klinik araştırmalara ilk giren mTOR kinaz inhibitörleridir (25).

Kaynaklar

1. Maruyama IN. Mechanisms of activation of receptor tyrosine kinases: Monomers or dimers. Cell. 2014;3:304-330.
2. Posner I et al. Kinetics of inhibition by tyrphostins of the tyrosine kinase activity of the epidermal growth factor receptor and analysis by a new computer program. Molecular Pharmacology. 1994;45:673-683.
3. FDA Approved Drugs for Oncology. 2018. Available from: www.centerwatch.com/druginformation/fda-approved-drugs/therapeutic-area/12/oncology.
4. Sequist LV. Second-generation epidermal growth factor receptor tyrosine kinase inhibitors in non-small cell lung cancer. The Oncologist. 2007;12:325-330.
5. Sillaber C et al. Chronic myeloid leukemia: Pathophysiology, diagnostic parameters, and current treatment concepts. Wiener Klinische Wochenschrift. 2003;115:485-504.
6. Hughes TP et al. Frequency of major molecular responses to imatinib or interferon alfa plus cytarabine in newly diagnosed chronic myeloid leukemia. The New England Journal of Medicine. 2003;349:1423-1432.
7. Deininger M et al. International randomized study of interferon vs STI571 (IRIS) 8-year follow up: Sustained survival and low risk for progression or events in patients with newly diagnosed chronic myeloid leukemia in chronic phase (CML-CP) treated with imatinib. Blood. 2009;114:1126.
8. Heinrich MC et al. Kinase mutations and imatinib response in patients with metastatic gastrointestinal stromal tumor. Journal of Clinical Oncology. 2003;21:4342-4349.
9. Kerob D et al. Imatinib mesylate as a preoperative therapy in dermatofibrosarcoma: Results of a multicenter phase II study on 25 patients. Clinical Cancer Research. 2010;16:3288-3295.
10. Ha HT et al. A phase II study of imatinib in patients with advanced anaplastic thyroid cancer. Thyroid. 2010;20:975-980.
11. Aguilera DG, Tsimberidou AM. Dasatinib in chronic myeloid leukemia: A review. Therapeutics and Clinical Risk Management. 2009;5:281-289.
12. Kwak J-Y et al. Efficacy and safety of radotinib compared with imatinib in newly diagnosed chronic phase chronic myeloid leukemia patients: 12 months result of phase 3 clinical trial. Blood. 2015;126:476.
13. Cortes JE et al. Ponatinib efficacy and safety in Philadelphia chromosomepositive leukemia: Final 5-year results of the phase 2 PACE trial. Blood. 2018;132:393-404.
14. Molina JR et al. Non-small cell lung cancer: Epidemiology, risk factors, treatment, and survivorship. Mayo Clinic Proceedings. 2008;83:584-594.
15. Zhang W et al. Gefitinib provides similar effectiveness and improved safety than erlotinib for advanced nonsmall cell lung cancer: A meta-analysis. Medicine. 2018;97:e0460.
16. Soria J-C et al. Osimertinib in untreated EGFR-mutated advanced non-small-cell lung cancer. The New England Journal of Medicine. 2018;378:113-125.
17. Zhang H-L et al. Sorafenib versus sunitinib as first-line treatment agents in Chinese patients with metastatic renal cell carcinoma: The largest multicenter retrospective analysis of survival and prognostic factors. BMC Cancer. 2017;17:16.
18. Grothey A et al. Regorafenib monotherapy for previously treated metastatic colorectal cancer (CORRECT): An international, multicentre, randomised, placebocontrolled, phase 3 trial. The Lancet. 2013;381:303-312.
19. Padula WV et al. Cost-effectiveness of tyrosine kinase inhibitor treatment strategies for chronic myeloid leukemia in chronic phase after generic entry of imatinib in the United States. JNCI - Journal of the National Cancer Institute. 2016;108:djw003.
20. Cohen MM Jr. The AKT genes and their roles in various disorders. Am J Med Genet A. 2013;161A:2931–2937.
21. Franks SE, Getahun A, Cambier JC. A Precision B Cell-Targeted Therapeutic Approach to Autoimmunity Caused by Phosphatidylinositol 3-Kinase Pathway Dysregulation. J Immunol. 2019;202:3381–3393.
22. Dibble CC, Cantley LC. Regulation of mTORC1 by PI3K signaling. Trends Cell Biol. 2015;25:545–555.
23. Chao A, Lin CY, Wu RC, et al. The combination of everolimus and terameprocol exerts synergistic antiproliferative effects in endometrial cancer: molecular role of insulin-like growth factor binding protein 2. J Mol Med (Berl). 2018;96:1251–1266.
24. Meric-Bernstam F, Akcakanat A, Chen H, et al. PIK3CA/PTEN mutations and Akt activation as markers of sensitivity to allosteric mTOR inhibitors. Clin Cancer Res. 2012;18:1777–1789.
25. Yu K, Toral-Barza L, Shi C, et al. Biochemical, cellular, and in vivo activity of novel ATP-competitive and selective inhibitors of the mammalian target of rapamycin. Cancer Res. 2009;69:6232–6240.

KANSERLİ ÇOCUK HASTALARDA TROMBOZA YAKLAŞIM

FATİH ERBEY

KOÇ ÜNİVERSİTESİ HASTANESİ

Çocukluk çağı kanserlerinde tromboz oranı erişkinlerden daha düşüktür. Kanserli çocuklarda tromboz en sık venöz tromboemboli şeklinde karşımıza çıkmakta olup, semptomatik olguların sıklığı %2.1 ile %16 arasında değişmektedir. Asemptomatik olguların sıklığı ise %40'ları bulmaktadır. Kanser dışı nedenlerle hastaneye yatan çocuklarda venöz tromboemboli oranı ise her 1000 çocuk hastada 2-6 kadardır.

Kanser tanısının varlığı başlı başına tromboz için önemli bir risk faktörü olup, kanserle ilişkili olan hareketsizlik, dehidratasyon, enfeksiyon ve enflamatuvar durumlar, kan transfüzyonları, kemoterapiler, kateter kullanımı, yoğun bakım gereksinimi ve parenteral nutrisyon gibi kanser tedavisi sırasında oluşabilecek bazı faktörlerde tromboz riskini artırabilmektedir.

Kanser ilişkili tromboz patogenezinde birden fazla olay rol oynar.

- Kanserli hücrelerden direk doku faktörü ve proagülan maddeler salınarak koagülasyon kaskadını uyarırlar.
- Endotel hücreleri direk kanserli dokudan salgılanan sitokinler ya da kemoterapilere bağlı hasara uğrarlar.
- Plazminojen aktivatör inhibitörü kanser hücreleri tarafından salgılanarak, fibrinolitik sistemi inhibe ederler.
- Özellikle akut lenfoblastik lösemili hastalarda Protein C ve S aktivitesi azalmıştır.
- Lösemi ve lenfomalı hastalarda tanı anında artmış trombin jenerasyonu bulunmaktadır.

Tüm pediatrik kanserlerde tromboemboli riski %7.9 dur. Hematolojik maligniteli olgularda solid tümörlü olgulara göre daha sık venöz tromboemboli görülmektedir. Kanserli 726 çocuğu içeren bir çalışma da tromboemboli riski en yüksek olan grup akut lenfoblastik lösemili (ALL) olgular olup, bunu sırasıyla sarkomlar ve lenfoma izlemiştir. Bu çalışmada en az risk olan grup beyin tümörleri olarak saptanmıştır. Akut myeloid lösemili (AML) olgularda riskin en fazla olduğu hasta gurubu AML-M3'lü olgular oluşturmaktadır. Lenfomalı olgularda mediastinal kitle varlığında risk daha da artmaktadır. Sarkomlar içerisinde ise en sık Ewing sarkoma da tromboz karşımıza çıkmaktadır. Wilms tümörü ve hepatoblastoma da damar invazyonuna sekonder tümör trombüsleri görülebilmektedir.

Özellikle 10 yaşından büyük kanser tanılı, kemoterapi alan çocuklar, daha küçük çocuklara göre tromboz açısından risklidir. Obez olan çocuklarda da risk üç kat kadar artmaktadır. Santral venöz kateter varlığı, kanser tanısından bağımsız tek başına tromboz için en yaygın risk faktörüdür.

Kemoterapi ilaçlarının çoğu hemostatik sistemde değişiklikler, endotel hasarı, immünsupresyon ve enfeksiyonlara yatkınlık yaparak, tromboza yatkınlık oluştururlar. Kortikosteroidler, faktör II, VIII, vWF ve PAI-1 düzeylerini artırarak tromboza eğilim oluşturur. Asparaginazlar ise antitrombin III, protein C, S, plazminojen ve fibrinojen sentezini azaltırlar. Steroid ve aspараninazın birlikte kullanımı tromboz riskini yaklaşık 10 kat artırmaktadır. Özellikle solid tümörlü olgularda antrasiklin ve platin grubu ilaçlarla da risk artmaktadır.

ALL'li olup tromboz gelişen ve gelişmeyen çocuklarda konjenital trombofili açısından bir ilişki gösterilememiştir. Ancak protrombotik genetik hastalığı olan ALL'li çocuklarda tromboz sıklığının %46 lara kadar artabileceği akılda tutulmalıdır. Asparaginaz tedavisi alan aynı zamanda kalıtsal protein C, S, antitrombin III eksikliği ve faktör V Leiden mutasyonu olan çocuklarda tromboz riski daha da artmaktadır. Protrombin mutasyonlarının varlığında steroid tedavileri protrombinin sentezi üzerinden etki ederek trombozu artırabilirler. Yine metotreksat, MTHFR-C677R mutasyonu varlığında endotel içi homosisteini artırarak tromboza neden olabilir.

Klinik bulgular ve tanı, kanseri olmayan çocuklarla benzerdir. Bulgular sıklıkla trombozun lokalizasyonu ile ilişkilidir. En sık santral venöz kateter ilişkili olarak, üst venöz sistemi ilgilendiren bulgular görülür. Kateter ilişkili olmayan trombozlarda, sıklıkla iliak, femoral ya da popliteal venler etkilenir. Etkilenen bölgeye yönelik olarak doppler USG, MRG, anjiografi gibi radyolojik yöntemler tanı için yardımcı olurlar.

Kanama gibi antikoagülan tedavi için kontrendike bir durumu olmayan semptomatik trombozu olan kanserli çocuklara tedavi verilmelidir. Böyle bir hastada antikoagülan tedavi verilirken akılda tutulması gereken en önemli unsur, kemoterapi ilişkili trombositopeni ve koagülopati nedeniyle kanama ve tromboz riskinin bir arada olduğudur. Tedavide genellikle düşük moleküler ağırlıklı heparinler (DMAH) tercih edilmekte olup 3-6 ay boyunca kullanılmaktadır.

Cerrahi ya da invazif girişimlerden 24 saat önce DMAH'a ara verilmeli, işlemden 12-24 saat sonra devam edilmelidir. Trombosit sayısı <30000/mm^3 olduğunda DMAH dozu atlanmalıdır. Bazı merkezler trombosit sayısı 20000-30000/mm^3 arasında olduğunda yarı doz DMAH uygulamakta, <20000/mm^3 olduğunda kesmektedirler.

Asparaginaz alırken tromboz gelişmesi durumunda, antikoagülan tedavi başlayarak asparaginazı kesmek, çocuk stabil hale geldiğinde ve hematolojik parametreler normale döndüğünde (genellikle 4 haftayı bulmaktadır) asparaginaza devam edilmesi önerilmektedir. Bu yaklaşım, yani asparaginazın kesilmesinin ALL tedavisini olumsuz etkileyebileceği endişesiyle bazı merkezler antitrombin (Taze donmuş plazma veya kriyopresipitat) ile birlikte antikoagülasyon kullanmaktadır.

Oral antikoagülanların çocukluk çağı kanserlerinde kullanımı ile ilgili çok az veri bulunmaktadır. Trombositopeni ve yarı ömürlerinin uzun olması kullanımlarını sınırlamaktadır.

Çocuk kanser hastalarında tek başına kanser tanısı rutin tromboproflaksi için bir kriter değildir. Kanser tanısıyla birlikte, öyküde tromboz olması, kalıtımsal olarak trombofiliye yatkınlık olması ya da birden fazla risk faktörünün bir arada olması durumunda, hasta bazında proflaksiye karar verilmelidir. Tromboz gelişen bir kanser hastasında akut dönem sonrasında risk faktörleri devam ettiği süre boyunca proflaksiye devam edilmelidir. L-asparaginaz tedavisi sırasında proflaktik antitrombin III kullanımının ek bir katkısı henüz gösterilememiştir.

Kaynaklar

1. Athale U, Sciliano S, Thabane L, et al. Epidemiology and clinical risk factors predisposing to thromboembolism in children with cancer. Pediatr Blood Cancer 2008; 51: 792-797.
2. Pelland-Marcotte MC, Pole JD, Kulkarni K, et al. Thromboembolism incidence and risk factors in children with cancer: A population-based cohort study. Thromb Haemost 2018; 118:1646-1655.
3. Güneş AM. Çocukluk çağında malignite ve tromboz. Orhaner B, editör. Çocukluk Çağında Tromboz. 1. Baskı. Ankara: Türkiye Klinikleri; 2020. P.40-43.
4. Bordbar M, Karimi M, Shakibazad N. Thrombosis in pediatric malignancy: a review and future perspectives with focus on management. Blood Coagul Fibrinolysis 2018; 29: 596-601.
5. Nowak-Göttl U, Kenet G, Mitchell LG. Thrombosis in childhood acute lymphoblastic leukaemia: epidemiology, aetiology, diagnosis, prevention and treatment. Best Pract Res Clin Haematol 2009; 22: 103-114.

TİROİD TÜMÖRLERİ

ALİ AYKAN ÖZGÜVEN
CELAL BAYAR ÜNİVERSİTESİ TIP FAKÜLTESİ

Çocukluk çağında tiroid tümörleri karşımıza tiroid bezinde nodül ve/veya boyunda lenfadenopatiler ile gelirler. Çocukluk çağında tiroid nodüllerinin görülme sıklığı %1,5-2 olup, erişkinlerdeki %19-35 oranıyla karşılaştırıldığında çok daha düşüktür. Çocuklardaki nodüllerin çoğunluğu beniyn inflamatuar lezyonlardan (kolloid nodül, dejeneratif kist, multinodüler guatr, lenfositik tiroidite bağlı pseudonodül) oluşur (1). Bununla birlikte çocukluk çağında tiroid nodüllerinin malign olma olasılığı (%10-25) erişkin çağa göre (%5-10) oldukça yüksektir (2, 3). Folliküler adenoma en sık beniyn tiroid tümörü, papiller tiroid karsinomu ise en sık malign tirod tümörüdür. Her iki tümörde karşımıza tiroid bezinde nodülle gelir (4).

Tiroid Nodülleri:
İyot eksikliği, radyasyon mazuriyeti, ailede tiroid hastalığı öyküsü ve otoimmun tiroidit varlığı tiroid nodüllerinin gelişimine zemin hazırlar. Ayrıca beniyn veya malign tiroid nodülleri bazı genetik sendromlara eşlik edebilir (Tablo 1). Tiroid nodülleri çoğunlukla fonksiyon görmemesine rağmen, TSH reseptörleri ve GNAS genlerindeki mutasyonların eşlik ettiği fonksiyon gören ve hipertiroidiye yol açabilen neoplastik nodüllerde olabilir.

Tablo 1. Tiroid nodülleri veya kanserleri ile birlikte görülen sendromlar

- Cowden sendromu
- Gardner sendromu
- MEN 2A
- MEN2B
- Carney kompleksi
- Familyal adenomatos polipozis
- Mc Cune Albright sendromu
- Peuts Jeghers sendromu

Genellikle asemptomatik olup, fizik muayenede veya başka nedenle yapılan radyolojik incelemelerde tesadüfen saptanırlar, bununla birlikte toksik nodüller hipertiroidi ile de gelebilir. Fizik incelemede sınırları düzensiz, ağrısız, çevreye fikse ve lenfadenopati eşlik eden nodüllerin malign olma olasılığı yüksektir. Ayrıca ailede tiroid karsinomu öyküsü, radyasyon maruziyeti, erkek cins ve ergenlik sonrası görülen nodüllerde malignite olasılığı yüksektir (5, 6).

Tiroid nodüllerine yaklaşımda, tiroid fonksiyonları, tiroid ve boyun ultrasonografisi (nodülün yer, boyut, ekojenite, sayı, kan akımı ve LAP varlığı) ve İİAB (ince iğne aspirasyon biyopsisi) den yararlanılır. Ultrasonografide nodülün homojen, hiperekojenik, kistik, tanslusent haloya sahip olması, düzenli ve iyi sınırlı kenarlı, kalsifikasyon içermemesi beniyn özelliklerdir. Nodulün hipoekojen, subkapsüler yerleşimli olması, nodülde peri ve intranodular damarlanma artışı, mikrokalsifikasyon varlığı, düzensiz sınırlı olması ise malign olduğunu düşündürür. Amerikan Radyoloji Birliği Tiroid görüntüleme rapor ve data sistemi (ACR TI-RADS) bir skorlama sistemi geliştirerek hangi olgulara histopatolojik tanı uygulanmasının gerekli olduğunu daha standart hale getirmiştir.

Tiroid nodülü ve aynı zamanda hipertiroidisi olan hastalarda anti-tiroglobulin, anti-tiroid peroksidaz ve TSH reseptör antikorları bakılmalıdır. Tiroid sintigrafisi rutin önerilmez, ama solid veya mikst tiroid nodülü ile birlikte TSH baskılanması varsa yapılabilir, atipik çevresel tutulumda malignite olasılığı %57 olarak bildirilmiştir (5). Malign nodül düşünülen olgularda ayrıca tiroglobulin ve tiroglobulin antikorları, kalsitonin, CEA incelemeleri uygulanmaktadır, ancak İİAB en iyi tanı yöntemidir. İnce iğne aspirasyon biyopsisinin sensitivitesi %94, spesifitesi %81, pozitif prediktif değeri %55,3 ve negatif prediktif değeri %98,2 dir (7). Ancak ince iğne aspirasyon biyopsisi (İİAB) folliküler adenom ile folliküler karsinom ayırımında yetersiz olduğundan, kesin tanı için cerrahi eksizyon sonrası kapsül invazyonu değerlendirilmelidir (8).

Ailede tiroid karsinomu (TC) öyküsü, >1cm nodül, izlemde boyut artışı gösteren nodüller, RT öyküsü, LAP eşlik ettiği hızlı büyüyen nodüller, USG de malignite düşündüren bulgular varlığında İİAB yapılmalıdır. İİAB histopatolojik inceleme yanında moleküler testlerde tanıda yardımcı olabilir, örneğin papiller tiroid karsinomuna (PTK) spesifik olan BRAF V600E mutasyonunun gösterilmesi tanı koydurucudur. İnce iğne aspirasyon biyopsisi sonucu *Bethesda* sınıflamasına göre raporlanır, sonuç olarak hastaya izlem yada cerrahi eksizyon kararı verilir.

Ayırıcı tanıda tiroglossal kist, ektopik tiroid dokusu, tiroid abseleri, inflamatuar değişiklikler ve teratomlar aklıda tutulmalıdır.

Boyutları >1cm İİAB şüpheli sonuçlanan vakalarda tek taraflı ise lobektomi ile birlikte isthmusektomi, çift taraflı ise totale yakın tiroidek-

tomi uygulanır. İİAB malignite ile uyumlu sonuçlanırsa total tiroidektomi ve gerekli ise lenf nodu disseksiyonu yapılmalıdır. İİAB sonucu beniyn ise küçük lezyonlarda izlem, büyük lezyonlarda lobektomi yapılır.

Malign Tiroid Tümörleri

Tiroid Karsinomu, en sık endokrin malignite olup, sıklıkla 15-19 yaşları arasında görülür. ABD 2009 da tiroid karsinomu (TK) tanılı olguların %2 nin 20 yaş altında tanı aldığı bildirilmiştir (9). Tiroid folikül epitelinden gelişen differansiye tiroid karsinomaları (DTK) (papiller, folliküler ve varyantları) tüm TK nın %90-95 ni ve nöral krest parafolliküler C hücrelerinden gelişen medullar tiroid karsinoma (MTK) kalan %5 ini oluşturur. Anaplastik, az differansiye tiroid karsinomları, tiroid lenfomaları ve metastatik tiroid maligniteleri çok nadirdir. Son 50 yılda çocuk adolesanlarda DTK ların sıklığının yüzbinde 0,48 den 1,1 e çıktığı bildirilmiştir (10). Çalışmalar bu sıklık artışından tek başına erken tanı olanaklarındaki gelişmelerin ve hasta izlemindeki iyileşmenim sorumlu olamıyacağını göstermektedir. Diferansiye tiroid karsinomları dışında nadiren tiroid kaynaklı lenfoma, sarkoma, skuamöz hücreli karsinom yada teratomda görülebilir.

Differansiye Tiroid Karsinomları:

%90-95 ni papiller tiroid karsinomu (PTK), %5-10 nu folliküler tiroid karsinomu (FTK) ları oluşturmakta olup, kız\erkek oranı adolesanda >5 olup, bu oran 10 yaş altında daha düşüktür. Papiller tiroid karsinomu <10 yaş kapsülsüz, invazif olmaya eğilimlidir (9).

ETYOLOJİ:

1. Major çevresel risk faktörü boyun bölgesi RT uygulanmasıdır. Çernobil kazası sonrası tiroid karsinomlarında artış gösterilmiştir, radyasyona maruz kalınan yaş küçüldükçe risk artmaktadır (özellikle <5 yaş) (11).
2. İyot eksikliği
3. Otoimmunite
4. Genetik: Familyal Tümör Sendromlarından Li Fraumeni, MEN, FAP, Cowden S, Werner S, Carney kompleksi, DICER sendromu, PTEN hamartoma sendromlarında DTC görülebilir (12).

Klinik:

Tiroid karsinomları tiroid bezinde büyüme, nodül veya boyunda asemtopmatik şişlik ile başvururlar, lokal lenf nodlarına metastaz tanıda sıklıkla vardır. Tanıda %20 hastada akciğer metastazı eşlik eder, kemik ve beyin metastazı daha nadirdir. Çocuklarda yaygın hastalık daha sık olup bazı hastalarda tanı metastazların saptanmasından sonra konur. Bir başka başvuru şekli ise beniyn nedenle yapılan cerrahi örnekte sapmasıdır. Papiller tiroid karsinomu ve FTK klinik davranışları farklıdır, PTK lenfatik yayılım yaparken, FTK hematojen yayılımı erken yaparak boyunda lenf nodu tutulumu yapmadan akciğer ve kemik metastazlarına yol açabilir. Ayrıca PTK multifokal ve bilateral olmaya eğilimli iken, FTK genellikle tek odaklıdır.

Yukarıda anlatıldığı gibi, boyundaki şüpheli nodüllere yaklaşımda ultrasonografi ve İİAB önemli rol oynar. Sintigrafik yöntemler ve tiroid fonksiyon testleri tanıda yardımcı değildir. Differansiye tiroid karsinomları tiroglobulin sentezlediklerinden tanıda bazal tiroglobulin değerli olup takipte kullanılır. Tiroid kanserli hastaların %25 inde tiroglobulin antikorları olması nedeniyle ölçümün sağlıklı olması için tiroglobulin ile birlikte antikor tayinide yapılması gereklidir. Kalsitonin ve CEA ise MTK tanısında kullanılan tümör belirteçleridir.

Boyun USG, akciğer grafisi, Toraks BT, Boyun BT veya Boyun MRG, PET, mutasyon tarama tanıda kullanılan incelemelerdir. Evrelemede TNM evrelemesi kullanılmaktadır. Tiroid kanserlerinin patogenezinde genetik değişikliklerin rol oynadığı bilinmektedir. Erişkine göre daha az oranda olmak üzere, PTK da en sık görülen mutasyon BRAF mutasyonlarıdır, bunu RAS ve RET mutasyonları izler (12). Bu mutasyonlar sonucu oluşan protein değişiklikleri MAPK and PI3K/AKT yolaklarını aktive ederek onkogenezde rol oynarlar. Çocukluk çağı DTK da genetik değişiklikler yeterince çalışılmış değildir ancak, FTK da RAS ve PAX8 mutasyonları, MTK da RET mutasyonları ağırlıklı olarak görülür.

Prognoz:

Çocukluk çağı tiroid karsinomlarında prognoz çok iyidir, kür oranları yüksek olup, 10 yıllık hayatta kalım %100 dür. Ancak <10 yaş tanı alan hastalarda rekkurens ve ölüm oranları daha yüksektir (12). Erişkinden daha iyi prognozlu olmasının nedeni altta yatan mustasyonların farklı olması, bu dönemdeki tümörlerin iyot tutmaya daha eğilimli olmaları ve TSH baskılayıcı tedaviye yanıtlı olmaları ile açıklanmaktadır.

Tedavi:

Cerrahi:

Tek taraflı bile olsa, hastalığın multifokal olma olasılığının yüksek olması nedeniyle PTC da önerilen cerrahi total tiroidektomidir. Unilateral lobektomide rekurrens oranları %35 iken bu oran total tiroidektomide %6 dır (13). Ekstratiroidal invazyonu olan, >1cm lenfadenopati varlığı veya santral lenf nodlarına (düzey VI) metastazı olan hastalarda ek olarak CND (santral nod disseksiyonu) önerilir. Eğer lateral boyun lenf nodlarına metastaz varsa o tarafa ayrıca lateral boyun disseksiyonu da uygulanmalıdır. İnvazif folliküler karsinomlar ve MTC da aynı cerrahi yaklaşım uygulanır. Risk grubu düşük papiller, folliküler adolesan olgularda lobektomi yapılabilir. Ancak boyutu <1cm tümörlerde bile lenf nodu metastazı olasılığı olduğundan, tartışmalı olmakla birlikte bu olgularada CND önerenler çalışmalar vardır (14).

Boyutu >4cm ve/veya >3 vasküler invazyonun olduğu FTC tanılı olgularda total tiroidektomi yapılmalıdır. Hurtle hücreli ve az differansiye FTC lu olgularda lenf nodu disseksiyonu PTC olgularındaki gibi uygulanması önerilmektedir.

Radyoterapi:
Radyoaktif iyot tedavisi (RAI) uzun dönem yan etkileri nedeniyle rutin uygulanmamalıdır, hastanın risk grubu göz önünde bulundurularak uygulamaya karar verilmelidir. Cerrahiden bir ay sonra yapılacak serum tiroglobulin, TSH düzeyleri ve I-123 ile tüm vücut sintigrafisi ile hastada arta kalan tiroid dokusu ve rezidü tümör hakkında bilgi edinilir. Radyoaktif iyot tedavisinde amaç tiroidektomi sonrası arta kalan tiroid dokusunu yok etmek, iyot tutan metastatik alanları yok etmek, rezidü veya rekurrens durumlarında tetkiklerin duyarlılığını arttırmaktır. Cerrahi sonrası düşük tiroglobulin düzeyleri olan düşük riskli hastalarda RAI uygulanmaz. Orta ve yüksek risk grubundaki hastalarda uyarılmış tiroglobulin düzeyleri ve I- 123 tüm vücut sintigrafisi sonuçlarına göre hastaya RAI verilip verilemeyeceği veya ne dozda verileceğine karar verilir (12). Radyoaktif iyot tedavisi cerrahi girişim ile çıkarılamayacak rezidüel lenf nodu yada tiroid dokusu olan veya uzak metastazı olan hastalara da uygulanmalıdır. Çocukluk çağında boyun bölgesine eksternal radyoterapi uygulanması çok nadir görülen kötü histolojili, reziduel hastalıklı tiroid karsinomu olguları dışında rutin olarak uygulanmamaktadır.

Cerrahi ve RAI tedavileri sonrası hastalara hem replasman hemde rekurrensi önlemek amacıyla levotiroksin uygulanmaktadır. Yüksek riskli olgularda serum TSH düzeyinin <0,1 mU/L, orta riskli olgularda 0,1 mU/L-0,5 mU/L, düşük riskli olgularda 0,5 mU/L-1 mU/L tutulması önerilir.

Kemoterapi ve Hedefe Yönelik Tedavi
Sistemik tedavi cerrahiye uygun olmayan ilerleyici hayatı tehdit eden durumlar ve RAI tedavisine yanıt vermeyen durumlarda endikedir. Konvansiyonel kemoterapi ilaçlarının etkisi sınırlıdır, en sık kullanılan ajan doksorubisin olup tek başına veya cisplatin yada alfa interferon ile birlikte kullanılır. Hedefe yönelik tedaviler DTK tedavisinde yeni bir devir açılmasına neden olmuş olup, en çok çalışma yapılan ilaç bir antianjiojenik ajan olan sorafenibtir. Sunitinib, aksitinib, motesinib bu konuda denenen tirozin kinaz inhibitörleridir.

İzlem:
Yavaş seyirli bir hastalık olması nedeniyle DTK ları kronik bir hastalık gibi izlenirler. Geç rekurrenslerin ve geç yan etkilerin teşhisi için izlem hayati önem taşımaktadır. İzlemde tiroglobulin ve tiroglobulin antikor düzeyleri, radyolojik ve sintigrafik incelemeler kullanılmaktadır.

Geç Etkiler ve Tedavi Komplikasyonları:
Cerrahiye sekonder hipoparatiroidi ve ses bozuklukları kalıcı olabilir. Radyoaktif iyot tedavisinin uzun dönem etkileri konusunda yapılmış çalışma yoktur, ancak uygulanan doza bağımlı olarak, gonadal sorunlar, ağız kuruluğu, nazolakrimal kanal darlıkları, diş çürükleri, pulmoner fibrozis ve ikincil kanserler görülebilir.

Medullar Tiroid Karsinomu:
Tiroid bezindeki nöral krest derive parafolliküler C hücrelerinden kaynaklanan ve tüm tiroid kanserlerinin %1-5'ini oluşturan tümörlerdir. Meduller tiroid karsinoma tanısında C hücrelerinden salgılanan kalsitonin, CEA düzeyi ve RET onkogen analizi önemlidir. Medullar tiroid karsinom tanılı çocukların çoğunda genetik RET protoonkogeni aracılı MEN 2A, 2B veya familyal MTK sendromlarından biri vardır, kalan az sayıda olgu ise sporadik subtipteki olguları oluşturur, bu nedenle tüm olgulara genetik inceleme yapılmalıdır. Farklı ekzonların etkilenmesi sonucu çıkan MTK da spesifik mutasyonlar klinik fenotip ile birlikte hastalığın saldırganlığını belirlemektedir. Sporadik MTK daha agresif hastalık ve kötü prognoz ile beraberdir, genellikle >20 yaş görülür. Diferansiye tiroid karsinomlarından farklı olarak sıklık açısından cinsiyetler arasında fark yoktur. Herediter MTK tipik olarak bilateral ve multifokaldir.

Klinik başvuru şikayetleri DTK lara benzer ancak yüksek serum kalsitonin düzeyleri görülür, diyare ve flushing tabloya eşlik edebilir. Medullar tiroid karsinom hücreleri kalsitonine ek olarak CEA de salgıladıklarından tanı ve takipte bu iki tümör belirteci çok yararlıdır. RET geninin gösterilmesi öncesi kalsitonin düzeylerini arttırmak amacıyla tanıda kullanılan intravenöz kalsiyum ve pentagastrin uygulamaları artık kullanılmamaktadır. Medullar tiroid karsinom tedavisinde PTK da uygulanan cerrahi yaklaşım total tiroidektomi ve boyun disseksiyonu düzey IV uygulanır. Radyoaktif iyota duyarlı olmadığından radyoaktif iyot ablasyonu rutin olarak uygulanmaz. Tiroid hormonu replasman dışında TSH supresyonu amacıyla uygulanmaz. Cerrahi uygulanamayan metastatik olgulara eksternal RT ve sistemik ilaç tedavisi uygulanır. İki tirozin kinaz inhibitörü, Vandetanib ve Kabozantinib kullanımı ileri evreli MTK hastalarda FDA tarafından onaylanmıştır.

Profilaktik Tiroidektomi:
Meduller tiroid karsinomlu hastanın ailesindeki RET mutasyonu taşıyıcılarına risk grubuna göre profilaktik tiroidektomi önerilmelidir. Çok yüksek risk grubundaki M918 T mutasyonu taşıyan MEN2B tanılı infantlara en kısa sürede total tiroidektomi uygulanmalıdır. Yüksek risk grubundaki C634 ve A 883F mutasyonu taşıyan çocuklara <5 yaş öncesi, bu mutasyonları taşımayan orta risk grubundaki çocuklarda serum kalsitonin düzeyi yükselince yada ailenin rızası durumunda hemen total tiroidektomi uygulanmalıdır. Ayrıca mutasyon sonucuna göre, 11 yaşından itibaren feokromositoma ve hiperparatiroidi açısından riskli hastalar takibe alınmalıdırlar (12).

Kaynaklar:

5. Dean DS, Gharib H. Epidemiology of thyroid nodules. Best Pract Res Clin Endocrinol Metab 2008;22:901-11.
6. Kirkland RT, Kirkland JL, Rosenberg HS, Harberg FJ, Librik L, Clayton GW. Solitary thyroid nodules in 30 children and report of a child with a thyroid abscess. Pediatrics. 1973 Jan;51(1):85-90
7. Niedziela M. Pathogenesis, diagnosis and management of thyroid nodules in children. Endocr Relat Cancer. 2006 Jun;13(2):427-53.
8. Steven G.Waguespack. Endocrine Tumors. In: Philip A. Pizzo,David G. Poplack, eds. Principles and Practice of Pediatric Oncology. 6 st ed.Lippincott Williams & Wilkins; 2011. p.1076-085.
9. Önder A, Aycan Z. Approach to thyroid nodules in children and adolescents. Turk J Pediatr. 2014 May-Jun;56(3):219-25.
10. Al Maawali A, Matheson C, Baird R, Blair G. The Thyroid Nodules in Kids study (ThyNK study): An evaluation of clinical practice variation. J Pediatr Surg. 2020 Jan 30.
11. Stevens C, Lee JK, Sadatsafavi M, Blair GK. Pediatric thyroid fine-needle aspiration cytology: a meta-analysis. J Pediatr Surg. 2009 Nov;44(11):2184-91.
12. Francis GL, Waguespack SG, Bauer AJ, Angelos P, Benvenga S, Cerutti JM, Dinauer CA, Hamilton J, Hay ID, Luster M, Parisi MT, Rachmiel M, Thompson GB, Yamashita S; American Thyroid Association Guidelines Task Force. Management Guidelines for Children with Thyroid Nodules and Differentiated Thyroid Cancer. Thyroid. 2015 Jul;25(7):716-59.
13. Stephen LaFranchi. Thyroid nodules and cancer in children. https://www.uptodate.com/contents/thyroid-nodules-and-cancer-in-children. 10.03.2019
14. Qian ZJ, Jin MC, Meister KD, Megwalu UC. Pediatric Thyroid Cancer Incidence and Mortality Trends in the United States, 1973-2013. JAMA Otolaryngol Head Neck Surg. 2019 Jul 1;145(7):617-623.
15. Cahoon EK, Nadyrov EA, Polyanskaya ON, Yauseyenka VV, Veyalkin IV, Yeudachkova TI, Maskvicheva TI, Minenko VF, Liu W, Drozdovitch V, Mabuchi K, Little MP, Zablotska LB, McConnell RJ, Hatch M, Peters KO, Rozhko AV, Brenner AV. Risk of Thyroid Nodules in Residents of Belarus Exposed to Chernobyl Fallout as Children and Adolescents. J Clin Endocrinol Metab. 2017 Jul 1;102(7):2207-2217
16. Chan CM, Young J, Prager J, Travers S. Pediatric Thyroid Cancer. Adv Pediatr. 2017 Aug;64(1):171-190.

XXI.
ULUSAL PEDİATRİK KANSER KONGRESİ HEMŞİRELİK OTURUMLARI KONUŞMA METİNLERİ

HASTANEDE ÇOCUKLA İLETİŞİMDE KULLANILAN YENİLİKLER

ASLI AKDENİZ KUDUBEŞ

BİLECİK ŞEYH EDEBALİ ÜNİVERSİTESİ SAĞLIK BİLİMLERİ FAKÜLTESİ , HEMŞİRELİK BÖLÜM BAŞKANI, ÇOCUK SAĞ. VE HAS. HEMŞİRELİĞİ AD.

İnsanlar yaşları ne olursa olsun kişilerarası iletişim kurma ihtiyacı duymaktadırlar. Çocukla iletişim, Anne, baba ve çocuğun bakımı ile ilgilenen kişilerin, çocuğun kendi dünyası çerçevesinde yaşadığı duyguları anlaması, düşüncelerini ortaya çıkarması ve ihtiyaçlarının neler olduğunun anlaşılması amacıyla çocukla yapılan sözlü veya sözsüz her türlü temas olarak tanımlanmaktadır. İletişimin psikososyal ve fiziksel unsurların etkileşmesi ile oluşan karmaşık bir süreç olduğu bilinmektedir. İnsanlar yaşları ne olursa olsun kişilerarası iletişim kurma ihtiyacı duymaktadırlar. Terapötik iletişim ise kaliteli bilgi alışverişini sağlamak için hemşire ve çocuk arasında oluşturulan kişilerarası iletişime bir örnektir (Arslan &Buldukluoğlu, 2015).

Çocukla iletişimde,

- Çocukların gelişim dönemlerinin özelliklerini bilmek,
- Çocukları kendilerine özgü bireyler olarak kabul etmek,
- İhtiyaçlarının farkında olmak ve dikkate almak,
- Etkili iletişim yöntemlerini kullanmak ve
- Çocuğun yaşına uygun davranmak önemlidir.

Çocuklar için çok da keyifli olmayan hastane ortamında sağlık çalışanlarının gösterecekleri olumlu tavır ve davranışlar ve etkili iletişim onların bu ortamda verecekleri tepkileri doğrudan etkileyebilecektir. Terapötik hasta-hemşire iletişimi başlangıç, uygulama ve bitiş aşamasından oluşan kendi aralarında bağlantılı aktif bir süreç olarak bilinmektedir. Başlangıç da hemşire, ilk olarak çocuğun onayını alır, iletişimin yöntemini, amaçlarını, sürecini, zamanını ve sonlandırma aşamasını belirler. Çalışma aşamasında hastanın duygu ve düşüncelerini açıklamasına imkan sağlayarak problemleri saptar ve iletişimi arttırmaya devam eder.

I. Başlangıç Aşaması

Terapötik ilişkisinin ilk adımı olan başlangıç aşamasının amaçları; aile fertleri hakkında bilgi edinmek, aile fertlerinin güvenini, dostluğunu elde etmek, çocuğun sorunlarını, hoşlandığı durumları saptamak, iletişin amaçlarını, süresini ve buna katılanların yükümlülüklerinin tamamını anladığı bir sözleşme yapmaktır (Tural, 2012). Bu aşamada hemşire dürüst, net, samimi, doğal, dostça, bilinçli olmalı ve saldırgan-suçlayıcı tavırlardan uzak durarak bu amaçlara erişmeyi sağlayabilir. Hemşirenin sergilediği bu olumlu özellikler, hastanın duygu ve düşüncelerini aktara bileceği özgür, doğal hissedebileceği bir ortamın oluşmasına yardımcı olur (Baranowski et al., 2015; Tural, 2012).

II. Çalışma / Uygulama Aşaması

Hastaya güven duygusu aşılayan hemşire, artık çocuk ile bire bir ilişki kurmaya geçebilir. Çalışma aşamasında hemşire çocuğun güven duygusunu ve yakınlığını devam ettirmek ve yükseltmek için, iletişim tekniklerini daha etkili bir şekilde kullanmalı, duyguların aktarılmasına engel olan durumları iyi tanımalıdır (Baranowski et al., 2015; Calle-Bustos, Juan, García-García, &Abad, 2017).

Duyguların aktarılmasına engel olan durumlar;

- Yapmacık bir biçimde çocuğu reddetmek. " Hemen iyileşeceksin"
- Çocuğun duygularını küçük görmek veya değer vermemek.
- Sorunu görmeme: "Hadi geçti artık"
- Sorunu kabul etmeme (çocuk: "karnım ağrıyor" Hemşire: "sen öyle hissediyorsun".

Bu gibi olaylar hasta – hemşire iletişiminin aksamasına, çocuğun duygu ve düşüncelerini paylaşmamasına, tedaviye uyumunun bozulmasına ve tedaviyi reddetmesine neden olur (Graafland et al., 2014; Tural, 2012)

III. Sonlandırma / Bitiş Aşaması

Bitiş aşamasında artık etkileşimin hedefleri gerçekleştiğinde, etkileşimi bitirmek gereklidir. Çocukla oluşturulan ilişkinin başarısını ön plana çıkarmak için hemşireler ve çocuklar etkileşimle ilgili duygu ve düşüncelerini birbirlerine aktarırlar. Çocuğun hali hazırdaki durumunun incelenmesi daha sonra meydana gelecek sorunları çözüme kavuşturma ve iletişim faaliyetlerinin artmasına imkan tanır (Baranowski et al., 2015).

Kanser tanısı alan çocukla iletişimde engeller

- Aile ile ilişkili
- Sağlık profesyoneli ile ilişkili
- Çocukla ilişkili
- Politikalarla ilişkili
- Ekiple ilişkili
- Kurumsal

Çocuk ile Terapötik Oyun

Çocuk için yaşamının her anında yer alan oyun önemli bir faaliyettir. Çocuklar oyun ile bilişsel, psikomotor ve sosyal gelişimlerini sağlar aynı zamanda içinde bulunduğu çevreyi tanırlar ve bireysel olarak engellerle baş etmenin yollarını öğrenirler. Çocuğun iletişimi hastaneye yatmayla birlikte sevdiği kişiler, oyuncak, alıştığı ortamdan ayrılma ve ağrılı invaziv işlemler gibi durumlar sonucu kesintiye uğramaktadır. Bu durumda hastaneye yatan çocuklara duygu ve düşüncelerini anlamada oyun önemlidir. Hastanede yatan çocukların fiziksel ve psikolojik ya da ayrı ayrı sebeplerle etrafındaki bireyler ile iletişimlerinin koptuğu ve/veya oyundan uzak kaldıkları durumlarda, büyüme ve gelişme, öğrenme, uyum bozuklukları, anksiyete, stres gibi problemler ortaya çıktığı görülmektedir (David, Cardoş, &Matu, 2019).

Çocuklar, öğrenmeyi dört ana oyun biçimiyle gerçekleştirir: Ustalık oyunu, yeni kavramların ve yeteneklerin çocuklarda oluşturulmasında etkilidir. Yaratıcı oyun, çocuk kazandığı kavramları ve yetenekleri kendine özgü farklı formlarını oluşturmasıyla meydana gelir. Yakınlık oyunu, çocuğun arkadaş edinmesine ve arkadaşları tarafından kabul görmesini başlatır. Terapötik oyun, çocuğa stresli durumlarla baş edebilme ve duygularını ifade edebilme yeteneği sağlar (Kauhanen et al., 2014).

Hemşireler, çocuğun ve ailesinin kanserle birlikte yaşamalarına ve yaşamlarının niteliğini fiziksel ve psikolojik yönden geliştirmelerine yardımcı olmalıdır. Pediatrik onkoloji hemşirelerine düşen sorumluluklar arasında;

Çocuğun durumunu kabul etme

- Çocuğun durumunu günlük olarak değerlendirme
- Çocuğun normal gelişimsel gereksinimlerini karşılama
- Süregelen stres ve periyodik krizle başa çıkma
- Aile üyelerinin duygularını yönetmelerine yardımcı olma
- Yeniliklerin takip edilmesi
- Destek sisteminin oluşturulması yer almalıdır.

Kaynakça

1. Arslan, B. Ş., & Buldukluoğlu, K. (2015). Çocukla Terapötik Görüşmenin Hemşirelik Sürecine Göre İncelenmesi. Hacettepe Üniversitesi Sağlık Bilimleri Fakültesi Dergisi, 1(2), 11–13.
2. Avan, H., Koç, E. T., & Vural, B. Çocukla Terapötik İletişim ve Oyun. Kırşehir Ahi Evran Üniversitesi Sağlık Bilimleri Dergisi, 1(2), 62-69.
3. Baranowski, T., Blumberg, F., Buday, R., DeSmet, A., Fiellin, L. E., Green, C. S., ... Young, K. (2015). Games for Health for Children—Current Status and Needed Research. Games for Health Journal, 5(1), 1–12. https://doi.org/10.1089/g4h.2015.0026
4. Calle-Bustos, A. M., Juan, M. C., García-García, I., & Abad, F. (2017). An augmented reality game to support therapeutic education for children with diabetes. PLoS ONE, 12(9), 1–23. https://doi.org/10.1371/journal.pone.0184645
5. David, O. A., Cardoş, R. A. I., & Matu, S. (2019a). Is REThink therapeutic game effective in preventing emotional disorders in children and adolescents? Outcomes of a randomized clinical trial. European Child and Adolescent Psychiatry, 28(1), 111–122. https://doi.org/10.1007/s00787-018-1192-2
6. Graafland, M., Dankbaar, M., Mert, A., Lagro, J., De Wit-Zuurendonk, L., Schuit, S., ... Schijven, M. (2014). How to Systematically Assess Serious Games Applied to Health Care. JMIR Serious Games, 2(2), e11. https://doi.org/10.2196/games.3825
7. Kauhanen, L., Järvelä, L., Lähteenmäki, P. M., Arola, M., Heinonen, O. J., Axelin, A., ... Salanterä, S. (2014). Active video games to promote physical activity in children with cancer: A randomized clinical trial with follow-up. BMC Pediatrics, 14(1). https://doi.org/10.1186/1471-2431-14-94
8. Tural, E. (2012). Ameliyat Öncesi Dönemde Çocuklara Verilen Eğitim Ve Terapötıük Oyun Yöntemlerıünıün Çocuğun Kaygı, Korku Ve Ağrı Düzeylerıüne Etkisinin İncelenmesi. Ege Üniversitesi.

NÖTROPENİK HASTALARDA MANTAR ENFEKSİYONUNUN YÖNETİMİ

HİLAL SUSAM ŞEN

AFYONKARAHİSAR SAĞLIK BİLİMLERİ ÜNİVERSİTESİ TIP FAKÜLTESİ, ÇOCUK HEMATOLOJİSİ VE ONKOLOJİSİ BD, AFYONKARAHİSAR, TÜRKİYE

Nötropeni tanımı

Nötropeni periferik kandaki mutlak nötrofil sayısının (MNS) azalmasıdır. Nötropeni şiddeti hafif, orta ve ağır olmak üzere 3 gruba ayrılır; hafif nötropenide MNS 1000-1500 /µL, orta nötropenide MNS 500-1000 / µL ve ağır nötropenide MNS 500 / µL'nin altındadır. Nötropeni şiddetinin artışı ve süresinin uzamasıyla enfeksiyonlara yatkınlık artar (1).

Febril Nötropeni

Amerikan İnfeksiyon Hastalıkları Derneği'ne (IDSA) göre febril nötropeni, nötropeni (<500/µL veya 48 saatte <500 / µL düşmesi beklenen) eşliğinde, bir kez oral yoldan ≥38,3 °C veya bir saatten uzun süren ≥38 °C ateş saptanması olarak tanımlanır (2). Nötropenik sepsis kemik iliği bozuklukları ve sitotoksik tedavinin sık görülen bir komplikasyonudur. Sitotoksik tedavi alan kanserli hastalarda, kemoterapi nedeniyle miyelopoez ve gastrointestinal mukoza bütünlüğü bozulur, böylece kolonize bakteri ve mantarlar intestinal mukoza yüzeyine geçerek invaziv enfeksiyon oluşturur. Özellikle ağır nötropeninin uzadığı allojenik hematopoietik kök hücre nakillerinde ve indüksiyon tedavisi alan akut lösemi hastalarında ciddi enfeksiyon riski vardır (3). Kısa süreli nötropenilerde bakteriyel enfeksiyonlar ön planda iken nötropeni süresi uzadıkça mantar enfeksiyonlarının sıklığı artar (2).

İnvaziv mantar enfeksiyonları, immün sistemi baskılanmış veya allojenik hematopoietik kök hücre nakli geçiren kanserli hastalarda önemli morbidite ve mortalite nedenlerindendir. Doğada çeyrek milyon tür mantar mevcuttur ve yalnızca birkaç yüz tür insanda patojendir. İnvaziv mantar enfeksiyonlarının çoğundan kandida ve aspergillus türleri sorumludur. Ampirik antifungal tedavi fungal enfeksiyonun olası klinik kanıtında antifungal tedavi başlanmasını ifade eder. Preemptif antifungal tedavi bir klinik veya laboratuvar bulgunun nötropenik bir hastada diğer hastalara göre çok daha yüksek olasılıkla invaziv mantar enfeksiyonu olduğuna işaret etmesi üzerine başlanan tedavidir.

Kandida Enfeksiyonları

İki yüzden fazla kandida türü bulunmakta ve bunların başlıca 12 tanesi insanlarda hastalık yapmaktadır. Çocuklarda kandida ilişkili mortalite %10-20 bildirilmiştir. En yaygın, en virulan tür Candida albicans'tır. Candida parapsilosisin sıklığı gittikçe artmaktadır. Kandida, toprak, hayvan, hastane ortamı, cansız nesne ve yiyeceklerde; ayrıca deri, gastrointestinal, genitoüriner ve solunum sistemi mukozası normal florasında bulunur. Enfeksiyonların çoğu endojen kaynaklıdır (4). Normal florada bulunan organizmanın patojen hale gelmesi immün sistemdeki değişikliklerin sonucunda olur. Patogenezde konak savunma mekanizmaları, doğuştan gelen bağışıklık yanıtı ve genetik yatkınlık rol oynar. Kandidaya karşı ilk ve önemli savunma hücreleri nötrofillerdir. Nötropeni ya da nötrofil fonksiyon bozuklukları kandida enfeksiyonu oluşumunu kolaylaştırır. Bağışıklık sistemi bozuklukları ve geniş spektrumlu antibiyotik kullanımı sonucu kolonize olan kandida kan akımı ile yayılarak dokularda enfeksiyona neden olabilir. Dissemine kandidiyazisi kolaylaştırıcı faktörler; geniş spektrumlu antibiyotik kullanımı, uzun süre yoğun bakımda yatış ve intravenöz kateter varlığıdır. Febril nötropenik hastalarda kaynak genellikle deri veya gastrointestinal sistemdir.

Klinik

Deri ve mukoza enfeksiyonları şeklinde hafif tablodan derin yerleşimli enfeksiyonlara kadar uzanan farklı ve ciddi tablolar oluşturabilir. Deri ve mukoza enfeksiyonları; pamukçuk, kandida özofajiti, özofagus dışı gastrointestinal kandidiyazis, kandida vajiniti ve deri kandidiyazisi şeklinde karşımıza çıkar. Sistemik kandida enfeksiyonları sadece kan akımı enfeksiyonu değil, aynı zamanda kronik dissemine kandidiyazis, santral sinir sistemi ve solunum sistemi tutulumları, kalp tutulumu (myokardit, perikardit, endokardit), artrit, osteomyelit, menenjit, peritonit, miyozit, pankreatit yapabilir ve üriner sistem dahil birçok sistemi etkileyebilir.

Tanı

Kan ve diğer steril dokulardan alınan kültürlerde üreme altın standart tanı yöntemidir. En sık kandidemi görülür. Ancak kan kültürlerinde izole etme şansı %50'nin altındadır. En sık 1-7 gün arasında üreme olur. Hücre duvarında bulunan (1,3)-beta-D-glukan antijeninin kanda araştırılması duyarlılığı ve özgüllüğü yüksek bir tarama testidir. Erken dönemde saptanması erken tedavi açısından önemlidir. Ancak yanlış pozitiflik oranları da göz önünde bulundurulmalıdır. PCR yöntemi de tanıda yardımcıdır, kandidemide sensitivitesi %94'tür.

Tedavi

Amerikan Enfeksiyon Hastalıkları Derneği Kılavuzuna göre (5) ; başlangıç tedavisi olarak Ekinokandinler önerilir. Lipid formülasyonlu amfoterisin B (L-AmB) ikinci seçenek olarak önerilir fakat toksisite riskinden dolayı daha az tercih edilir. Flukonazol kritik hastalığı olmayan ve daha önce azol grubu antifungal tedavi almamış olanlarda alternatif olarak tercih edilir. Klinik olarak stabil hastalarda suş duyarlıysa ve kan kültürü temizlenmişse nötropeni devam ettiği sürece Flukonazol kullanılabilir. Vorikonazol tedavinin ek olarak küf

mantarlarını da içermesinin istendiği durumlarda kullanılabilir. Candida crusei enfeksiyonunda ekinokandin, L-AmB veya vorikonazol önerilir. Yaygın hastalık yok ise kandidemi için tedaviye en az kan kültüründe kandida temizlendikten 2 hafta sonrasına ve hasta nötropeniden çıkıp semptomlar düzelene kadar devam edilmelidir. Nötropenik hastada kandida kaynağı santral venöz kateterden çok diğer kaynaklar olduğu içim kateter çıkarılması bireysel olarak planlanmalıdır.

Kronik invaziv kandidiyaziste başlangıç tedavisi için L-AmB veya ekinokandinlerin kullanımı önerilir, eğer hastada flukonazole dirençli bir suş saptanmamışsa devam tedavisi olarak oral flukonazol önerilir. Tekrarlanan görüntülemelerde lezyonlar gerileyinceye kadar tedaviye aylarca devam edilmelidir. Tedavinin erken kesilmesi enfeksiyonun tekrarlamasına yol açabilir. Kemoterapi veya hematopoietik kök hücre nakli gerekirse tedavi geciktirilmemeli, enfeksiyon tekrarını önlemek için riskli dönem geçinceye kadar antifungal tedaviyle kemoterapi birlikte verilmelidir. Persistan ateşi devam eden hastalarda 1-2 hafta süreyle nonsteroid antiinflamatuvar ilaçlar veya kortikosteroid kullanımı düşünülebilir. İnvaziv kandida enfeksiyonu için yüksek riskli hasta gruplarında antifungal proflaksi önerilmektedir.

İnvaziv Aspergillus Enfeksiyonları

En yaygın olan tür Aspergillus fumigatus'tur (6). Aspergillus türleri toprakta, bitkilerde ve organik bileşikler üzerinde bulunurlar. Enfeksiyonları genellikle sporların solunum yolu ile alınması sonucu bulaşır. Enfeksiyonlardan kaçınmak için korunmuş çevre gereklidir. Allojeneik hematopoietik kök hücre nakli planlanan hastalarda hepafiltreli ve pozitif basınçlı odalar kullanılmalı, havalandırma kanallarından düzenli örnek alınarak kontrolü sağlanmalıdır. Klinik belirti ve bulgular organizmanın doku invazyonu ile harabiyetine ve konağın immün yanıtına bağlıdır. Konidialar solunum yollarında birçok savunma mekanizması ile karşılaşır. Fiziksel bariyerler ve bronşiyal mukus daha büyük konidialara sahip tiplerde etkilidir. Daha küçük konidialara sahip olanlar bariyerleri aşarak akciğerlere kolayca ulaşıp enfeksiyona yol açarlar. Nötropeni veya nötrofil disfonksiyonu invaziv aspergilloz için önemli risk faktörleridir (6).

Klinik

Sıklıkla pulmoner tutulum ile ortaya çıkar (7). Bunu santral sinir sistemi enfeksiyonu takip eder. Ayrıca deri, sinüs, kalp, kemik, eklem, göz, periton, böbrek, karaciğer ve gastrointestinal sistem enfeksiyonu görülebilir (8). Sinonazal enfeksiyon, nazal ülserler, paranazal sinüsler yoluyla kemik destrüksiyonu ile orbital yayılım olabilir.

Tanı

Enfeksiyonun kesin tanısı etkenin kültürde üretilmesi ile konur. Standart kültürlerde kolayca ürer, kültürle doğrulama Scedosporium ve Fusarium gibi diğer filamentöz mantarlardan ayırmada önemlidir (9). Saboraud agarda 36-90 saat sonra yüzeyde köpüksü beyaz koloniler oluşturması tipiktir. Kan kültürleri genellikle negatiftir. Direk mikroskopide klinik örneklerin potasyum hidroksit ile, doku örneklerinin Gomori-metenamin gümüş boyası ile incelenmesi ile dallanan septalı hif yapısı görülebilir. Galaktomannan testi ile galaktomannan antijeninin saptanması erken tanı konmasında faydalıdır ayrıca seri halde değerlendirilmesi tedavi izlemini kolaylaştırabilir. Antifungal kullanıyor olmak testin duyarlılığını azaltır. Piperasilin-tazobaktam / amoksisilin klavulonik asit kullanımı yanlış pozitif sonuca yol açabilir. Penicillium, Fusarium ve Histoplasma ile çapraz reaksiyon olabileceği unutulmamalıdır. Ayrıca (1,3)-beta-D-glukan antijen testi tarama amaçlı kullanılabilir ancak bir mantar türüne spesifik değildir. Aspergillus DNA'sının PCR yöntemi ile amplifikasyonu da bir başka tanı yöntemidir ancak henüz çalışma aşamasında olup rutinde kullanılmamaktadır. Bronkoalveoler lavajdan PCR çalışılması, serumdan daha iyidir ancak kolonizasyon ve hastalığı ayıramaz. Galaktomannan ve PCR birlikte kullanıldığında; antifungal kullanımı azalır, erken tanı konabilir ve invazif aspergilloz insidansı azalır.

Pulmoner aspergillozda erken dönemde radyolojik olarak direk grafide bir lezyon olmayabilir. HRCT kesitlerinde; erken dönemde buzlu cam görünümü (halo belirtisi), tek veya çok sayıda pulmoner makronodül, alveoler konsolidasyona bağlı budanmış ağaç görünümü, plevral efüzyon, atelektazi, hiler lezyonlar, nötropeni düzelirken oluşan kavitasyonlara bağlı hilal işareti görülebilir (10). Tedavi başladıktan ≥ 2 hafta sonra kontrol tomografi çekilebilir, klinik bozulma varsa beklenmez. Tedavinin ilk haftasında lezyon boyutları 4 kata kadar artabilir.

Tedavi

İnvaziv aspergillus enfeksiyonunda ilk tercih edilecek ilaç Vorikonazoldür (9). Vorikonazol tedavisinin tolere edilemediği veya yetersiz kaldığı durumlar olabilir (11). Tedavi yetersizliğinde azol direnci akla gelmelidir. Bu durumda Lipozomal amfoterisin B tedavi değişimi veya Vorikonazol ile kombine tedaviler planlanmalıdır. Vorikonazol kullanılamıyorsa başlangıç veya kurtarma tedavisinde Lipozomal amfoterisin B kullanılır. Santral sinir sistemi enfeksiyonunda Vorikonazol, Lipozomal amfoterisin B veya Posakanazol önerilmektedir. Ayrıca cerrahi girişim de seçilmiş olgularda kullanılabilir. Sinonazal invazyonda erken tanı ve sistemik antifungal tedavi yanı sıra cerrahi rezeksiyon ve debritman çok önemlidir. Histopatolojik tanı varsa tedavide Vorikonazol seçilirken histopatolojik tanı yok ise zigomiçez ihtimali de düşünülerek Lipozomal amfoterisin B tercih edilmelidir. Tedavi süresi tam olarak tanımlanmamıştır ancak immün süpresyon sona erene dek veya lezyonlar geçene dek en az 6-12 hafta tedavi önerilmektedir. Kombine tedavi alanlarda klinik durum ve nötropeni düzelip, radyolojik bulgular gerilemeye başlayınca ortalama 3 haftadan sonra hastanın durumuna göre Posakanazol veya Vorikonazol gibi oral preparat ile tek ilaç şeklinde tedavi tamamlanabilir. Uzamış nötropeni süresince (nötropeni uzadı veya tekrarlıyorsa), transplant hastasında önceden geçirilmiş invaziv aspergillus enfeksiyonu varsa, allojeneik hematopoietik kök hücre nakli yapılmış hastalarda veya GVHD geliştiyse 180 gün Posakonazol/ Vorikonazol ile proflaksi önerilir. Kurtarma tedavisinde antifungal tedavinin sınıfı değiştirilir, başka bir sınıf antifungal tedavi eklenir, immunsupresyon düzeltilmeye çalışılır ve nekrotik dokuların cerrahi rezeksiyonu yapılır.

Mukormikoz

Toprakta, çürümüş bitki ve organik materyalde bulunur. İnsanlara geçiş solunum, sindirim ve deri yoluyladır. Enfeksiyonların çoğu grubun 3 üyesi (Rhizopus, Absidia ve Mukor) tarafından oluşturulmaktadır (12).

Klinik

En sık rastlanan klinik formu rinoserebral mukormikoz olup bu enfeksiyon paranazal sinüsler, sert damak, orbita ve beyinde progresif hastalık ile karakterizedir (13). Ayrıca akciğer, deri, beyin, gastrointestinal sistem tutulumları ve çoklu sistem tutulumu şeklinde de ortaya çıkabilir. Sağlıklı insanlarda respiratuar ve gastrointestinal sistemde %2 oranında saprofitik olarak bulunabilir. Genellikle hematolojik, immünolojik ve metabolik olarak düşkün kişilerin deri ya da mukozalarından vücuda yayılım gösterebilirler. Mantar sporları inhalasyon yoluyla vücuda girer. Sporlar damar endotelini invaze eder ve ardından tromboz ve doku nekrozu oluşur. Rinoserebral mukormikoz damak veya sinüslerde nekroz ile başlar. Daha sonra bu nekroz orbita ve beyin dokularına ulaşır. Semptomlar çok hızlı gelişir ve progresif seyirlidir (14).

Tanı

Erken tanı önemlidir. Altta yatan risk faktörleri ve ortaya çıkış biçimleri açısından aspergilloz ile benzerdir, klinik ayrım zordur (12). Fizik muayenede deri, retina, nazal pasaj, akciğerler değerlendirilmeli ve nörolojik bulgular aranmalıdır. HRCT ile radyolojik değerlendirme yapılmalıdır. Ayrıca kranial ve maksillofasiyal MRG çekilmelidir. Kesin tanı koyduracak biyomarker ya da belirteç yoktur. Biyopsi ve steril alandan alınan kültür mukormikozu aspergillus gibi daha yaygın türlerden ayırmada kritik öneme sahiptir. Mukormikoz kültürü oldukça zor ve başarı oranı düşüktür.

Tedavi

Hayati organlara yayılıncaya kadar genellikle sessiz seyreder. Tedavide uygun antifungal tedavinin bir an önce başlanması, nekrotik alanların erken cerrahi debritmanı ve altta yatan immünsüpresif durumun düzeltilmesi önemlidir (9). En etkili antifungal ajanlar Amfoterisin B ve Posakonazoldür. Posakonazolün yalnızca oral formu olması, biyoyararlanımının değişken olması ve ilaç düzey takibi gerektiğinden Lipozomal amfoterisin B öncelikle tercih edilir.

Nadir mantar enfeksiyonları

Aspergillus ve mukor dışında klinik önemi olan başlıca tipler Fusarium, Scedosporium, Acremonium, Scopulariopsis, Purpureocillium, Paecilomyces'dir (15). Akciğer, sinüs ve deri başta tutulum bölgeleridir. Tedavide azol grubu kullanılsa da ideal tedavileri tanımlanmamıştır (16).

Fusarium; bitkiler, hava ve toprakta bulunur. Çocuklarda nadirdir. Keratit, onikomikoz, peritonit, selülit, lokal invaziv hastalık veya dissemine enfeksiyon yapabilir. Deri, akciğer ve sinüsler en çok tutulan organlardır. Sıklıkla ateş bulunur. Nötropeni en önemli risk faktörüdür. Histopatolojik bulgular spesifik olmadığı için tanıda kültür üremesi önemlidir. Tedavide amfoterisin B ve azoller tek veya kombine kullanılır. Tedavi immünsüpresyon düzelip klinik ve radyolojik iyileşme olana dek en az 12 hafta sürdürülür.

Scedosporium; toprak ve kirli sularda bulunan fırsatçı küf mantarıdır. İnhalasyon veya deri yoluyla bulaşır. Deri, sinüs, akciğer ve santral sinir sistemi başta olmak üzere her organ tutulabilir. Vorikonazol klinikte etkili antifungaldir, diğer antifungaller için veri azdır.

Diğer nadir küf mantarları; nadiren enfeksiyon oluştururlar. İnhalasyon yolu, mukoza, deri, kateterler, kontamine sıvılar ve klimalarla bulaşırlar. En sık pnömoni ve dissemine hastalık yaparlar, sinüsler, deri, beyin ve göz tutulabilir. Dokuda mantar elementleri histopatolojik olarak gösterilirse moleküler yöntemler tanıyı destekleyebilir. Tip belirlemesi antifungal duyarlılığını saptamak için önemlidir. Vorikonazol ve posakonazol tedavide tercih edilir.

Nadir maya mantarları; nadir, tanı ve tedavisi güç, çoğu kateter ile ilişkili enfeksiyonlara neden olabilen mayalardır. Trichosporon, Cryptococci, Saccharomyces, Rhodotorula, Geotrichum, Hansenula, Malassezia önemli etkenlerdir. Antifungal tedavilere in vitro direnç vardır ve dissemine enfeksiyonların mortalitesi yüksektir (17).

KAYNAKÇA

1. Villafuerte-Gutierrez P, Villalon L, Losa JE, Henriquez-Camacho C. Treatment of febrile neutropenia and prophylaxis in hematologic malignancies: a critical review and update. Advances in hematology. 2014;2014.
2. Freifeld AG, Bow EJ, Sepkowitz KA, Boeckh MJ, Ito JI, Mullen CA, et al. Clinical practice guideline for the use of antimicrobial agents in neutropenic patients with cancer: 2010 update by the Infectious Diseases Society of America. Clinical infectious diseases. 2011;52(4):e56-e93.
3. Baden LR, Swaminathan S, Angarone M, Blouin G, Camins BC, Casper C, et al. Prevention and treatment of cancer-related infections, version 2.2016, NCCN clinical practice guidelines in oncology. Journal of the National Comprehensive Cancer Network. 2016;14(7):882-913.
4. Scudeller L, Bassetti M, Concia E, Corrao S, Cristini F, De Rosa FG, et al. MEDical wards invasive candidiasis ALgorithms (MEDI-

CAL): consensus proposal for management. European journal of internal medicine. 2016;34:45-53.
5. Pappas PG, Kauffman CA, Andes DR, Clancy CJ, Marr KA, Ostrosky-Zeichner L, et al. Clinical practice guideline for the management of candidiasis: 2016 update by the Infectious Diseases Society of America. Clinical Infectious Diseases. 2016;62(4):e1-e50.
6. Frange P, Bougnoux M-E, Lanternier F, Neven B, Moshous D, Angebault C, et al. An update on pediatric invasive aspergillosis. Medecine et maladies infectieuses. 2015;45(6):189-98.
7. Warris A. The biology of pulmonary Aspergillus infections. Journal of Infection. 2014;69:S36-S41.
8. Schelenz S, Barnes RA, Barton RC, Cleverley JR, Lucas SB, Kibbler CC, et al. British Society for Medical Mycology best practice recommendations for the diagnosis of serious fungal diseases. The Lancet Infectious Diseases. 2015;15(4):461-74.
9. Groll AH, Castagnola E, Cesaro S, Dalle J-H, Engelhard D, Hope W, et al. Fourth European Conference on Infections in Leukaemia (ECIL-4): guidelines for diagnosis, prevention, and treatment of invasive fungal diseases in paediatric patients with cancer or allogeneic haemopoietic stem-cell transplantation. The Lancet Oncology. 2014;15(8):e327-e40.
10. Greene R. The radiological spectrum of pulmonary aspergillosis. Medical mycology. 2005;43(Supplement_1):S147-S54.
11. Domenech C, Leick-Courtois C, Bienvenu A-L, Pracros J-P, Picot S, Bleyzac N, et al. Improvement in the outcome of invasive aspergillosis in a pediatric hematology department: a 10-year review. Journal of pediatric hematology/oncology. 2015;37(7):560-5.
12. Petrikkos G, Skiada A, Lortholary O, Roilides E, Walsh TJ, Kontoyiannis DP. Epidemiology and clinical manifestations of mucormycosis. Clinical Infectious Diseases. 2012;54(suppl_1):S23-S34.
13. Spellberg B, Kontoyiannis DP, Fredricks D, Morris MI, Perfect JR, Chin-Hong PV, et al. Risk factors for mortality in patients with mucormycosis. Medical mycology. 2012;50(6):611-8.
14. Lanternier F, Dannaoui E, Morizot G, Elie C, Garcia-Hermoso D, Huerre M, et al. A global analysis of mucormycosis in France: the RetroZygo Study (2005–2007). Clinical Infectious Diseases. 2012;54(suppl_1):S35-S43.
15. Richardson M, LassŭFlörl C. Changing epidemiology of systemic fungal infections. Clinical microbiology and infection. 2008;14:5-24.
16. Wattier RL, Dvorak CC, Hoffman JA, Brozovich AA, Bin-Hussain I, Groll AH, et al. A prospective, international cohort study of invasive mold infections in children. Journal of the Pediatric Infectious Diseases Society. 2015;4(4):313-22.
17. Chitasombat MN, Kofteridis DP, Jiang Y, Tarrand J, Lewis RE, Kontoyiannis DP. Rare opportunistic (non-Candida, non-Cryptococcus) yeast bloodstream infections in patients with cancer. Journal of Infection. 2012;64(1):68-75.

CİLT REAKSİYONLARI

AYŞE AY

BAŞKENT ÜNİVERSİTESİ, SAĞLIK BİLİMLERİ FAKÜLTESİ, HEMŞİRELİK BÖLÜMÜ

Kanserli çocuklarda kemoterapiye bağlı olarak cilt reaksiyonları görülen yan etkilerden bir diğeridir. Kemoterapi ajanları yeni hücrelerine büyümesini ve gelişmesini yavaşlatmakta, mevcut olan yaraların geç iyileşmesine yol açmaktadır[1].

Tırnak değişiklikleri

Yapılan çalışmalarda kemoterapiye bağlı çocuklarda tırnakta değişiklik görülme sıklığı %8.4 - %10 olarak bildirilmiştir[2,3]. Tırnak değişiklikleri, tırnak yatağında, tırnak matriksinde ve tırnak etrafındaki damarlarda oluşmaktadır. Çocuklarda sık görülen tırnak değişiklikleri, tırnakta diskolorasyon (renk değişikliği), tırnakta longitudinal çizgilenme, onikoliz (tırnak yatağında ayrılma), tırnakta pitting (tırnak yatağında çukurlaşma), paronoşia (tırnak tabanında ya da kenarlarında yer alan epidermiste enfeksiyon), Beau's çizgileri (tırnağın uzamasıyla birlikte distale doğru ilerleyen plak üzerindeki transvers oluklar), muehrcke's çizgileri (lunulaya paralel çok sayıda transvers beyaz bantlar), mees's çizgileri (tırnak plağında tek enine beyaz renk değişikliği şeklinde bantlar) lökonoşia (tırnakta beyaz lekeler), tırnak altında kanama ve distrofidir[3,4,5]

El-ayak sendromu

El-ayak sendromu avuç içi ve ayak tabanında karıncalanma, yanma, kızarıklık ve ağrı hissinin olduğu bir durum olarak tanımlanmaktadır. El-ayak sendromuna yol açan kemoterapik ajanların başında fluorouracil (5 FU), doxorubicin, etoposide, cisplatin, cyclophophamide, methotrexate gelmektedir[6]. Sıklıkla 5- Fluorouracil (FU) ve methotrexate alan çocuklarda görülebilir. Yapılan bir çalışmada 20 mg/m2/gün methotrexate tedavisi alan ALL'li çocuklarda tedavinin 1-2. haftasında palmar eritem ile karakterize el ayak sendromu görülmüştür[7]. El- ayak sendromu, kemoterapik ajanların mikrokapillere ekstravazasyonu nedeniyle meydana gelen hasardır[1]. Belirtiler, avuç içleri, ayak tabanı ve parmak uçlarında karıncalanma, eritem, yanma ve ağrı şeklinde başlamaktadır. Etkilenen alanlarda ödem ya da veziküller gelişebilir. Ağrı nedeniyle çocuklar bazı objeleri tutmakta ve yürümekte güçlük yaşayabilirler. İlerleyen dönemde avuç içi ve ayak tabanlarında duyu kaybı yaşanmaktadır[7,8].

Tırnak Değişiklikleri ve El-ayak Sendromunun Yönetimi ve Hemşirelik Bakımı

Cildin günlük olarak nemlendiriciler ile nemlendirilmesi sağlanmalıdır (MASCC önerisi; Vanicream®, Eucerin®, Aquaphor®). Cildin çok kuru olması durumunda üre ve laktik asitli kremlerin kullanılması önerilmektedir (Am-Lactin®) Bu kremlerin keratolitik ve hidrate edici özellikleri bulunmaktadır. Parmak uçlarında meydana gelen çatlaklar için çinko oksit (%13-40) ya da gümüş nitrat içeren kremler kullanılabilir (Desitin®) (Kanıt Düzeyi B). Cilt bütünlüğü bozulması durumunda hidrokolloid pansuman ya da siyanoakrilat doku yapıştırıcılar önerilmektedir (Kanıt Düzeyi B). Enflamasyonu önlemek için streoid içeren kremler önerilebilir. Kaşıntıyı önlemek için mentol ya da antihistaminik içeren kremler kullanılabilir. Çocuğun ağrısı olduğu durumda sistemik ya da topikal analjezik ve topikal steroid uygulaması yapılabilir. Grade III varlığında çocuğun hastanede tıbbi tedavi ve bakımının sürdürülmesi sağlanmalıdır ve kemoterapi tedavisine ara verilmelidir. Her dört saatte bir ateş takibi yapılmalı, kanama gerçekleşmesi durumunda bölgeye basınç uygulanmalı ve trombosit sayımı yapılmalıdır[1,8-10]. Deri ve kemik çıkıntıları üzerinde basıncı azaltan şilte ya da örtü kullanılmalıdır. Yatağa bağımlı çocuklara en az iki saatte bir pozisyon verilmelidir. Yatak başı 30° yukarıda tutulmalıdır. Günlük cilt temizliği su ve ph dengeli bir sabun ile yapılmalıdır. Nem oranının en az %40 olması sağlanmalıdır. Cildin direk olarak güneş ışığı ile maruziyetin önlenmesi ve en az 30 faktörlük güneş kreminin kullanılması gerekmektedir. El ve ayaklar aşırı sıcak ve soğuktan korunmalı, yumuşak tabanlı ayakkabılar tercih edilmelidir (Kanıt Düzeyi B). Kemoterapi tedavisi boyunca cilt kuruluğunu önlemek ve yeterli hidrasyonu sağlamak için en az 8-12 bardak sıvı alımı sağlanmalıdır. Çocuğun protein, B,C ve E vitaminden zengin beslenmesi sağlanmalıdır. Grade II durumunda, ağrının azaltılması için avuç içi ve ayak tabanlarına 15-20 dk soğuk uygulama yapılabilir.[1,9,10]. Tırnak değişikliklerine yönetimi için tırnak bakımı, potansiyel iritanlardan kaçınma sağlanmalıdır. Tırnaklar kısa kesilmelidir. Kütikülleri uzaklaştırmak için krem ya da jellerin kullanılması, kütiküllerin kesilmemesi, kopartılmaması, tırnakların kurumasını ve ayrılmasını önlemek için kütikül kremleri ile günlük masaj yapılması önerilmektedir. Bir çalışmada tırnakta meydana gelen hematom ve ağrının azaltılmasında parmakların antiseptik solüsyona daldırılmasının etkili olduğunu bildirmiştir[8].

Hipersensitivite

Hipersensitivite reaksiyonları hafif düzeyde kızarıklık ve kaşıntıdan yaşamı tehdit eden anaflaksiye kadar uzanan reaksiyondur. Parenteral uygulamaya başladıktan hemen sonra, infüzyon sırasında ya da infüzyonu takiben 1.-2. günlerde görülebilir. Hipersensitivite reaksiyonlarına neden olan kemoterapik ajanların başında asparaginase, karboplatin, sisplatin, prokrbazin, doxorubicine, daunorobicine, siklofosfamid, ifosfamid ve sitarabin gelmektedir.11,12. Ülkemizde yapılan bir çalışmada kemoterapi tedavisi gören 57 kanserli çocukta meydana gelen hipersensitivite reaksiyonlarının %58.5'i asparaginase, %10.8'i etoposide, %6.2'si karboplatin kaynaklı olduğu bildirilmiştir13. Deri, akciğer, kardiyovasküler ve gastrointestinal sistem üzerinde bulgular meydana gelmektedir. Deri üzerinde görülen semptom-

lar; kızarıklık, döküntü, kaşıntı, eritem, solunum sistemi üzerinde görülen semptomlar; öksürük, hapşırma, dispne, takipne, laringeal ödem ve stridor, kardiyovasküler sistem üzerinde görülen semptomlar; taşikardi, bradikardi, aritmi, hipotansiyon, hipertansiyon, ödem, kardiyak arrest, gastrointestinal sisteme ilişkin bulgular; bulantı, kusma, diyaredir.

Hipersensitivenin Önlenmesi ve Yönetiminde Hemşirelik Bakımı

Kemoterapik ajanların hipersensitive reaksiyonuna yol açıp açmadığı ya da hangi tür reaksiyona yol açabileceği değerlendirilmelidir. İnfüzyon sırası, sonrası ya da infüzyondan sonraki saatlerde ve günlerde çocuk ve ailesine kızarıklık, kaşıntı, dispne ve huzursuzluk gibi bulguları iletmeleri gerektiği belirtilmelidir. İnfüzyon öncesinde yaşamsal bulgular, saturasyon, akciğer sesleri ve bilinç düzeyi değerlendirilmelidir. Hasta başında nazal kanül, oksijen maskesi, ambu, defibrilatör, aspirasyon ve trakeostomi seti hazır bulundurulmalıdır. İnfüzyon sürecince yaşamsal bulguların, hipersensitivite reaksiyonu belirti ve bulgularının yakından izlenmesi gerekmektedir. Literatürde yaşamsal bulguların takip sıklığı ile ilgili spesifik bir zaman ifade edilmemiş olsa da, infüzyon başlamadan önce ve infüzyon başladıktan sonra her 15 dakikada bir tedavi sonlanıncaya kadar yaşamsal bulguların takibi önerilmektedir[14]. Yapılan sistematik incelemede, hastaların uygulamadan 1 saat sonra izlenmesinin yeterli olduğunu, ancak gecikmiş reaksiyon olasılığının göz ardı edilmemesi gerektiği bildirilmiştir[15]. Hipersensitive reaksiyonu meydana geldiğinde; infüzyon durdurulmalıdır. Serum fizyolojik ile damar yolu açıklığı sürdürülmelidir. Çocuk yalnız bırakılmamalı ve bir personelin desteği ile hekime haber verilmelidir. Hipersensitive reaksiyonun düzeyi sınıflama sistemine göre belirlenmelidir. Organ perfüzyonunu desteklemek için hasta supine pozisyonuna alınmalı, hipotansyion durumunda alt ekstremitelerin elevasyonu ile şok pozisyonuna alınmalıdır. Yaşamsal bulgular stabil olana kadar iki dakikada bir, stabil olduktan sonraki 30 dakika 5 dakika arayla ve sonrasında 15 dakika ara ile izlenmelidir. Minimum hastanın postreaksiyon sonrası 4 saat daha izlenilmesi önerilmektedir[14]. Hava yolu açıklığı sürdürülmeli, solunum sıkıntısı varlığında oksijen tedavisi başlanmalı ve oksijen satürasyonu yakından izlenmelidir. Hekim istemi doğrultusunda antihistaminikler, adrenalin, streoid, dopamin tedavisi uygulanmalıdır. Yapılan tüm izlemler ve uygulanan tedaviler kaydedilmelidir (infüzyon öncesi değerlendirme, uygulanan ilaçlar, infüzyon hızı, daha önce ilacın uygulanma sayısı, semptomların başlangıç zamanı, uygulanan girişimler, hastanın yanıtı, semptomların düzelme zamanı). Semptomların tamamı ortadan kalktıktan sonra 30 dakika içinde infüzyon hızının yarısı ile yeniden infüzyona başlanabilir. Hastanın tolerasyonuan göre infüzyon hızı ayarlanır. Şiddetli reaksiyon gelişen hastalarda tedavinin yeniden uygulanması önerilmemektedir[1,14,16].

Ekstravazasyon

Kemoterapi tedavisi nedeniyle oluşan ekstravazasyon, ilacın damardan çevre dokulara sızması, birikmesi ya da direkt infiltre olması olarak tanımlanmaktadır[17]. Buna bağlı olarak bölgede ağrı, inflamasyon, ülserasyon, nekroz ve doku kayıpları görülebilir. Semptomlar, ilaç uygulamasını takiben ya da 24-48 saat içinde görülebilmektedir. Yapılan çalışmalarda kemoterapi nedeniyle çocuklarda ekstravazasyon görülme sıklığı %0.01-11.6 olarak bildirilmiştir[18]. Kemoterapik ajanlar toksisite potansiyeline göre vezikant, non-vezikant ve iritan olarak gruplara ayrılmıştır[1,17]. Vezikant ajanlar; doxorubicin, daunorubicin, vincristine, non-vezikant ajanlar: methotrexate, etoposide, asparaginase, iritan ajanlar; dacarbazine, fluorouracil, ifosfamide ve cisplatindir. Vezikant ajanlar, kahverengi renk değişimi, bül oluşumu ile karakterize olup doku nekrozuna yol açar. Non-vezikant ajanlar; nadiren akut reaksiyonlara ve doku nekrozlarına yol açmaktadır. İritan ajanlar, doku nekrozu ya da ülserasyona yol açmayan damar boyunca ya da ekstravaze olduğu alanda yanma, ağrı ve karıncalanma hissine neden olmaktadır. Ektravazasyon gelişmesine yol açan risk faktörleri; hasta ile ilgili, tedavi uygulaması ve tedavide kullanılan ilaç ile ilişkili risk faktörleri şeklinde sınıflandırılmaktadır[17,19,20].

Ekstravazasyonun Önlenmesi ve Yönetiminde Hemşirelik Bakımı

Ekstravazasyonun yönetiminde multidisipliner ekip işbirliği önemlidir. Yaş dönemine uygun olarak çocuk ve ailesine eğitim verilmelidir. Buna göre infüzyon süresince kızarıklık, his değişikliği, yanma, sızıntı gibi bulguları bildirmesi gerektiği söylenmelidir. İnfüzyon için ön koldaki geniş venler tercih edilmeli, eklemler üzerindeki damar yolu bölgeleri, el bileği, sırtı ve alt ekstremite tercih edilmemelidir. Lenfödemin olduğu bölgelerde kanülasyondan kaçınılmalıdır. Elastik kanüller tercih edilmelidir. Özellikle çelik kanüller, vezikant ajanların uygulanması sırasında kolaylıkla ven içinde hareket edip hasar oluşturacağından tercih edilmemelidir. Damar yolu yerleştirildikten sonra vene 10 cc serum fizyolojik verilerek ekstravazasyon bulgularının varlığı kontrol edilmelidir. Farklı ilaç infüzyonları arasında ven 10-20 cc serum fizyolojik ile yıkanmalıdır. İnfüzyon uygulamalarından önce damar yolundan kanın gelip gelmediği kontrol edilmelidir. İnfüzyon süresince bölge ağrı, kızarıklık ve şişlik yönünden düzenli olarak takip edilmelidir19. Ekstravazasyon geliştiği durumlarda infüzyon durdurulur, kanülün yerleşim yerine göre steril/nonsteril eldiven giyilir. İntravenöz ya da santral kateter yerinde bırakılmalıdır. Ekstravaze olan ajan 10 cc'lik enjektör ile mümkün olduğunca aspire edilmeye çalışılmalı ve aspire eden miktar kaydedilmelidir. Ektravazasyon bölgesi işaretlenerek, fotoğrafı çekilir. Aspirasyon sonrası kateter çıkarılarak hekime haber verilmelidir. Bölgeye basınç yapılmadan steril gazlı bez örtülmelidir. Ajanın antidotu hekim istemine göre yapılmalıdır. Etkilenen ekstremite kalp hizasından yukarıda tutulmalıdır. Kemoterapik ajana uygun olarak sıcak ya da soğuk uygulama yapılabilir19-21. Kanserli çocuklarda gelişen ekstravazasyonun tedavisinde kanıta dayalı uygulamalarda sınırlılık söz konusu olup, yapılan çalışmalar lokal konfor uygulamalarını (sıcak-soğuk uygulama), lokal antidotları, debridman veya cerrahi müdahaleleri önermektedir17,19. Ekstravazasyonun farmakolojik yönetiminde dexrazoxane, hyaluronidase, dimethyl sulfoxide (DMSO), sodium thiosulfate, topikal kortikosteroidler ve cerrahi tedavi kullanılabilmektedir. Non-farmakolojik yönetiminde ise ekstremite elevasyonu, sıcak yada soğuk uygulama yapılmaktadır. Ekstremite elevasyonu ile kapillerdeki hidrostatik basınç düşerek dokular tarafından ilacın emilimi azaltılmaktadır. Elevasyona 24-48 saat boyunca devam edilmesi önerilmektedir. Sıcak uygulamanın yapıldığı kemoterapik ajanlar; siklofosfamid, cytarabine, ifosfamid, sisplatin, vinblastin, vinkristin

gibi ajanlardır. Soğuk uygulamanın yapıldığı kemoterapik ajanlara; carboplatin, dacarbazin, daunorubisin, doxorubisin, etoposid, fluorourasil, methotrexate örnek verilebilir. Sıcak uygulama periferik venlerde vazodilatasyonu sağlayarak dokulardan ilacın emilimini arttırmaktadır. Sıcak uygulamanın günde dört kez 20 dakika olmak üzere bir iki gün boyunca devam edilmesi önerilmektedir. Soğuk uygulama ile periferik venlerde vazokonstrüksiyonu sağlayarak dokularda ilacın emilimi ve yayılımı engellenmeye çalışılmaktadır. Soğuk uygulamanın günde dört kez en az 20 dakika olacak şekilde uygulanması ve bu uygulamaya bir iki gün devam edilmesi önerilmektedir19,21. European Oncology Nursing Society (2012)19 periferik venöz kateterde meydana gelen ekstravazasyonun yönetimi için bir algoritma geliştirmiştir. Buna göre, infüzyon durdurulmalı ve periferik venöz kateter çıkarılmamalıdır. İnfiltre olan ajanın özelliği tanımlanmalıdır. Mümkün olduğu kadar infiltre olan ajan çevre dokulara basınç uygulanmadan aspire edilmeli ve aspirasyon sonrası kateter çıkarılmalıdır. Kalem ile ekstravazasyon alanı işaretlenmelidir. Hekim önerileri doğrultusunda kemoterapik ajanın türüne göre spesifik önlemler alınmalıdır. Buna göre antrasiklinler, antibiyotikler (Mitomycin/Dactinomycin), alkilleyeci ajanlar için, günde 20 dakika olacak şekilde bir iki gün soğuk uygulama (lokalizasyon), vinka alkoloidleri için günde 20 dakika olacak şekilde bir iki gün sıcak uygulama (çözme) yapılmalıdır. Antrasiklinler için topikal DMSO, dexrozonase ve Mitomycin C için topikal DMSO antidot uygulaması (nötralizasyon) yapılmalıdır. Vinka alkoloidleri için hyaluronidase uygulaması yapılmalıdır (seyreltme). Son olarak ektremite elevasyonu ile gerekli durumlarda analjezik uygulaması yapılmalıdır.

Kaynaklar

1. Can, G. (2020). Onkoloji Hemşireliği. İstanbul: Nobel Tıp Kitabevleri.
2. Ceren, E., Gökdemir, G., Yıldırmak, Z. Y., & Köşlü, A. (2010). Akut lösemili çocuklarda sık görülen deri bulguları. Şişli Etfal Tıp Bülteni, 44(3), 100-5.
3. Chen, W., Yu, Y. S., Liu, Y. H., Sheen, J. M., & Hsiao, C. C. (2007). Nail changes associated with chemotherapy in children. Journal of the European Academy of Dermatology and Venereology, 21(2), 186-190.
4. Bahçetepe, N., Kutlubay, Z., Engin, B., & Tüzün, Y. (2013). Kemoterapi ajanlarının kutan etkileri. Dermatoz, 4(2), 69-76.
5. Reddy, P. K. S., Prasad, A. L. S., Sumathy, T. K., & Reddy, R. V. (2017). Nail changes in patients undergoing cancer chemotherapy. Int J Res Dermatol, 3(1), 49.
6. Demirdağ, H. G., Ayanoğlu, B. T., & Armağan, B. Y. (2019). El-ayak sendromu ve el-ayak deri reaksiyonunun olgu serisi ile değerlendirilmesi. Turkderm, 53(1), 28-31.
7. Varela, C. R., McNamara, J., & Antaya, R. J. (2007). Acral erythema with oral methotrexate in a child. Pediatric dermatology, 24(5), 541-546.
8. Miller, K. K., Gorcey, L., & McLellan, B. N. (2014). Chemotherapy-induced hand-foot syndrome and nail changes: a review of clinical presentation, etiology, pathogenesis, and management. Journal of the American Academy of Dermatology, 71(4), 787-794.
9. https://www.mascc.org/assets/documents/skin_toxicity_egfri_patientbrochure.pdf.
10. https://www.mascc.org/assets/documents/skintox_practiceguidelines_EGFR_SCC.pdf
11. Browne, E. K., Moore, C., Sykes, A., Lu, Z., Jeha, S., & Mandrell, B. N. (2018). Clinical characteristics of intravenous PEG-asparaginase hypersensitivity reactions in patients undergoing treatment for acute lymphoblastic leukemia. Journal of Pediatric Oncology Nursing, 35(2), 103-109.
12. Stockton, W. M., Nguyen, T., Zhang, L., & Dowling, T. C. (2020). Etoposide and etoposide phosphate hypersensitivity in children: Incidence, risk factors, and prevention strategies. Journal of Oncology Pharmacy Practice, 26(2), 397-405.
13. Yagmur, I. T., Guzelkucuk, Z., Yarali, N., Ozyoruk, D., Toyran, M., Civelek, E., ... & Misirlioglu, E. D. (2020). Evaluation of hypersensitivity reactions to cancer chemotherapeutic agents in pediatric patients. Annals of Allergy, Asthma & Immunology, 124(4), 350-356.
14. Woods, D., Winchester, K., Towerman, A., Gettinger, K., Carey, C., Timmermann, K., ... & Browne, E. (2017). From the Children's Oncology Group: Evidence-based recommendations for PEG-asparaginase nurse monitoring, hypersensitivity reaction management, and patient/family education. Journal of Pediatric Oncology Nursing, 34(6), 387-396.
15. Asselin, B. L., & Vicki Fisher, R. N. (2014). Impact of clinical and subclinical hypersensitivity to asparaginase in acute lymphoblastic leukemia. Clinical journal of oncology nursing, 18(6), E107.
16. Neuss, M. N., Gilmore, T. R., Belderson, K. M., Billett, A. L., Conti-Kalchik, T., Harvey, B. E., ... & Polovich, M. (2016). 2016 updated American Society of Clinical Oncology/Oncology Nursing Society chemotherapy administration safety standards, including standards for pediatric oncology. Journal of oncology practice, 12(12), 1262-1271.
17. Corbett, M., Marshall, D., Harden, M., Oddie, S., Phillips, R., & McGuire, W. (2018). Treatment of extravasation injuries in infants and young children: a scoping review and survey. Health technology assessment, 1-112.
18. Kalaycı, E., & Çalışkan, Z. (2021). The quality of life and influencing factors in Turkish children receiving Cancer treatment. Journal of Pediatric Nursing, 61, 213-218.
19. Fidalgo, J. P., Fabregat, L. G., Cervantes, A., Margulies, A., Vidall, C., & Roila, F. (2012). Management of chemotherapy extravasation: ESMO–EONS clinical practice guidelines. European Journal of Oncology Nursing, 16(5), 528-534.
20. Sharour, L. A. (2020). Oncology nurses' knowledge about exploring chemotherapy related-Extravasation care: A cross-sectional study. Clinical Epidemiology and Global Health, 8(3), 780-784.
21. Wengström, Y., & Margulies, A. (2008). European oncology nursing society extravasation guidelines. European Journal of Oncology Nursing, 12(4), 357-361.

KAN VE KAN ÜRÜNLERİ TRANSFÜZYONUNDA HEMŞİRENİN SORUMLULUKLARI

MERAL MUTLU

ANKARA ŞEHİR HASTANESİ PEDİATRİK HEMATOLOJİ KLİNİĞİ

1.Giriş:

Kan transfüzyonu, kan ve kan bileşenlerinin gerekli durumlarda hasta bireye verilmesidir. Kan transfüzyonu hayat kurtarıcı olduğu kadar riskli bir uygulamadır. Bu bağlamda karşımıza transfüzyon güvenliği kavramı çıkmaktadır. Hemovijilans, kan ve kan bileşenlerinin toplanmasından alıcıların takibine kadar tüm transfüzyon zincirini kapsayan, kan ve kan bileşenlerinin toplanmasından ve klinik kullanımından kaynaklanan beklenmeyen veya istenmeyen durumlar hakkında bilgi toplamak, değerlendirmek ve bunların oluşumunu veya tekrarlanmasını önlemek amacıyla yürütülen bir dizi izleme prosedürünü içermektedir. Ülkemizde güvenli kan / kan ürünü temini ve transfüzyonunu sağlamak amacıyla kanunlar ve yönetmelikler düzenlenmiştir.5624 sayılı 'Kan ve Kan Ürünleri Kanunu ' ve bu kanuna bağlı olarak uygulamaya yönelik Kan ve Kan Ürünleri Yönetmeliği yayımlanmıştır.

2.Kan Transfüzyonu

Kan transfüzyonu planlanan hastadan kan grubu belirlenmesi ve uygunluk testleri için kan numunesi alınır. Bu esnada hastanın bilinci açık ise kendine adı-soyadı, doğum tarihi, anne adı ve diğer ayırt edici kimlik bilgileri sorulur. Hastanın kimlik bilgileri hasta bilekliği, hasta dosyası ve doldurulmuş kan istem formunda yer alan bilgilerle kontrol edilir. Hastanın bilinci yerinde değilse hasta yakınlarına veya diğer hastane çalışanlarına sorularak kimliği tespit edilebilir. Kan örneği kan merkezinin önerdiği tüpe alınır. Kan örneği alındıktan hemen sonra yatak başında örnek tüpünün üzeri aşağıdaki bilgileri açık olacak şekilde etiketlenir. Hastanın adı soyadı,doğum tarihi,protokol numarası, servisi, tarih örneği alan kişinin imzası etiket üzerine bulunmalıdır. Hasta güvenliği açısından önceden etiketlenmiş tüpler kullanılmamalıdır. Bir odada birden fazla hasta varsa kan örneği, her hasta içi ayrı zamanlarda alınmalıdır. Hastadan hem kan grubu tespiti için örnek,hem de uygunluk testi örneği alınacaksa önce kan grubu için örnek alınır.10 dk. sonra sonra cross-match örneği alınır. İki numune eş zamanlı olarak alınmaz. Eritrosit süspansiyonu transfüzyonlarının arasındaki zaman 72 saati aşmış ise yeniden uygunluk testi için kan numunesi alınması gerekmektedir.

2.1.Eritrosit Uygunluk Testleri

Her kan ürününün transfüzyon öncesi belirtilen testlerden geçmesi gerekmektedir.

Uygunluk testi (Cross-match testi) ;

- Majör: Alıcının serumu ile vericinin eritrositi,
- Minör: Vericinin serumu ile alıcının eritrositi karşılaştırılır.

Alıcıda yeni antikorların (özellikle anti-RhD) oluşmasına yol açacak uyarımlardan kaçınılmalı,

- Transfüzyon öncesi tüm testler hasta ve kan torbası hakkında ABO grubu,RhD tipi ve alıcıda hemolize neden olabielecek antikorların varlığı bilgilerini sağlamalıdır.

2.2.Hastadan Aydınlatılmış Onam Alınması

Transfüzyon kararı, uygulanması, takibi, istenmeyen etki/olayların bildirimi, doğrulanması ve tedavisi ile hemovijilans açısından rehberde tanımlanmış ilgili form ve verilerin düzenlenmesinden hastanın hekimi sorumludur. Transfüzyon kararı verildikten sonra hastadan aydınlatılmış onam doktor tarafından alınır. Pediatrik hastalarda hastanın yasal vasi/velisinden onam alınır. Yabancı uyruklu hastalardan alınan onamlarda tercüman imzası mutlaka bulunmalıdır. Transfüzyon başlatılmadan önce hastanın aydınlatılmış onamının olup olmadığı hemşire tarafından kontrol edilir. Hasta başında transfüzyon başlatılmadan da hastanın rızası sözel olarak teyit ettirilir. Red durumunda doktora iletilir. Hastadan red imzası alınır.

3.Kan ve Kan Ürünleri

Kan transfüzyon güvenliğinin sağlanması için ürünü transfüzyonu gerçekleştirecek sağlık personelinin ürün özelliklerini bilmesi gerekmektedir. Kan ürünü transfüzyonu için en uygun zaman multidisipliner bir şekilde belirlenmelidir. Kullanılmayacak kan ürünleri en kısa sürede uygun sıcaklıklarda ve uygun taşıma çantaları ile kan merkezine iade edilmelidir.

3.1.Tam Kan

Bağışçıdan alındıktan sonra herhangi bir ayrıştırma işlemi yapılmamış kandır.+2°C ile +6°C de ısı ve alarm kontrollü buzdolabında saklanmalıdır. Kan kullanım süresi kullanılan koruyucu sıvıya bağlıdır. Ürün dolaptan çıktıktan 30 dakika içinde kullanılmalı ve infüzyon süresi kan merkezinden çıkış saatinden itibaren 4 saati aşmamalıdır.

3.2. Eritrosit Süspansiyonu
Tam kandan santrifügasyondan sonra plazmanın uzaklaştırılması sonrası elde edilen üründür.

+2°C ile +6°C de ısı ve alarm kontrollü buzdolabında saklanmalıdır. Ürün dolaptan çıktıktan 30 dakika içinde kullanılmalı ve infüzyon süresi 4 saati aşmamalıdır. ABO ve Rh grup analizi yapılarak uygun ürün seçilmelidir.

3.3.Trombosit Süspansiyonu
Plazma konsantrasyonunun santrifügasyonundan elde edilir. Trombosit süspansiyonu ajitatörlerde +20°C ile +24°C arasında saklanmalıdır. 5 gün içinde ürün kullanılmalıdır. Transfüzyon süresi 20-30 dakikadır. ABO uyumu gözetilmelidir.

3.4.Taze Donmuş Plazma
Tam kanın eritrosit ve trombositler ayrıldıktan kalan kanın sıvı kısmının dondurulması ile edlde edilir.-25°C nin altında 36 ay, -18°C ile -25°C arasında 3 ay saklanabilir. Eritildikten sonra +2°C ile +6°C de ısı ve alarm kontrollü buzdolabında 24 saat saklanabilir. ABO uyumu gözetilmelidir ancak Rh uyumu aranmaz.30 dakikada transfüze edilir.

3.5.Kriyopresipitat
Taze donmuş plazmanın eritilip, yeniden santrifrüj edilmesinin ardından üstte kalan kısmının uzaklaştırılması sonucu torbada kalan 10-15 ml lik çökeltidir. İçerisinde faktör VIII, fakör XIII, fibrinojen ,von Willebrand faktörleri bulunur. Eritildikten sonra 6 saat içinde kullanılmalıdır.20-30 dakikada transfüze edilir.

3.6.Granülosit Süspansiyonu
Tek bağışçı afereziyle elde edilen, plazmada süspanse edilmiş granülositten zengin bir bileşendir.+20°C ile +24°C de 24 saat saklanabilir. Ancak mümkün olan en kısa kullanılmalıdır. Ürün çalkalanmamalıdır. 2-4 saatte transfüze edilebilir. ABO ve Rh uyumu gözetilmelidir.

4.Kan Bileşenlerinin Hastaya Uygulanması
Transfüzyon planı yapıldıktan sonra, ürün ilgili kliniğe geldiğinde öncelikli olarak kan ürünün uygun taşıma şartlarında geldiği kontrol edilir. Uygunsuz şartlarda taşınarak gelen kan ürünleri kan merkezine iade edilir. Kan ürünü teslim alınırken, kan istem formundaki; hasta adı-soyadı, hastanın ABO ve Rh grubu, istenen kan ürünün cinsi ve özellikleri, istenen kan bileşen miktarı, ürünün son kullanma tarihi, ışınlanma tarihi, kan torbası üzerindeki kan bileşen numarası(ISBT), uygunluk testleri (cross-match), mikrobiyolojik tarama testleri kontrol edilmelidir.

Kan torbası bütünlük açısından kontrol edilmelidir. Kan bileşininin rengi, pıhtı, hemoliz açısından kontrol edilmelidir. Kan bileşen kontrolleri hasta başında, hasta, kimlik tanımlayıcı bilekliği ile doğrulanarak ve iki sağlık personeli eşliğinde yapılmalıdır. Bu sağlık personellerinden en az birinin hekim olması gerekmektedir. Kan ürünleri kan filtreleri ile setlenip hastaya gönderilmelidir. Filtreler, bakteriyemi riski açısından her yeni üründe değiştirilmelidir. Filtreler 4 saatte bir yenilenmelidir. Transfüzyon süresi herhangi sebeple transfüzyon tamamlanamadan dolmuş ise kalan ürün imha edilir. Kalan ürün transfüze edilmez. Kan transfüzyon formları eksiksiz olarak doldurulmalıdır. Transfüzyon sonunda hastaya giden ürün miktarı ve transfüzyonun bitiş zamanı mutlaka yazılmalıdır. Herhangi bir sebeple transfüzyon sonlandırılmak zorunda kalınmış ise nedeni transfüzyon formuna kaydedilir. Kan ve kan ürünlerini göndermeden önce intravenöz yolun açıklığı kontrol edilmelidir. Kan ve kan ürünleri ile aynı yoldan herhangi bir ilaç verilmemelidir. Kan ürününde akım problemi yaşandığında yalnızca serum fizyolojik ile dilüe edilebilir. Kan transfüzyonlarında allerjik reaksiyonlar ilk 15 dakikada yüksek oranda görüldüğü için, ilk 15 dakika hasta, odasında izlenir. Sonrasında 4 saat boyunca 30 dakikada bir hasta izlenmeye devam eder.

5.Kan Transfüzyon Reaksiyonları
Kan transfüzyonu esnasında hastanın reaksiyonlar açısından takip edilmesi, reaksiyonların erken dönemde farkedilmesi ve erken müdahale edilmesi hayati önem taşımaktadır.

5.1.İmmünolojik Reaksiyonlar
- Hemolitik transfüzyon reaksiyonları(HTR):Akut ve Gecikmiş
- Febril nonhemolitik transfüzyon reaksiyonları(FNHTR)
- Transfüzyon ilişkili graft versus host hastalığı(TA-GvHH)
- Transfüzyon ilişkili akut akciğer hasarı(TRALI)
- Allerjik transfüzyon reaksiyonları:Ürtiker ve anaflaksi
- Post transfüzyon purpura(PTP)

5.2.İmmünolojik Olmayan Reaksiyonlar
- Hiperkalemi
- Sitrat toksitesi
- Hipotermi
- Dolaşım Yüklenmesi
- Hemosiderozis

5.3. Enfeksiyonlar

- Bakteri Enfeksiyonları
- Virüs enfeksiyonları
- Prion Hastalıkları

5.4.Hemolitik Reaksiyonlar

5.4.1.Akut Hemolitik Transfüzyon Reaksiyonları:

Alıcının antikorlarının eristrositleri parçalaması sonucu ilk 24 saatte ortaya çıkan acil bir durumdur. ABO uyumsuz eritrosit transfüzyonu sonucu gerçekleşir. İntravasküler hemoliz ile karakterizedir. Klinik olarak, akut tubüler nekroz, şok, yaygın damar içi pıhtılaşmaya neden olur. Ani gelişen anksiyete, ateş, titreme, sırt ağrısı, bulantı, kusma, yüzde kızarma, ekstremitelerde karıncalanma hissi, yan ağrısı, bronkospazm, siyanoz, taşikardi, hipotansiyon ile karakterizedir.

Transfüzyon hemen durdurulmalıdır. Damar yolu açıklığı sağlanmalıdır. Hastanın hava yolu açıklığı ve hemodinamik açıdan stabilitesi sağlanmalıdır. Doğru hastaya doğru ürünün verildiği kontrol edilmelidir. Transfüze edilen ürün atılmamalı, uygunluk testleri için kan merkezine gönderilmelidir. Hastanın yakın vital bulgu takibi yapılmalıdır. Hastadan idrar örneği, koagülasyon testleri, hemoliz varlığını tespit etmek için kan testleri gönderilir. Diürez sağlanarak akut böbrek yetmezliği önlenmeye sağlanır. Bikarbonat verilerek idrarın alkali olması sağlanır. Hemoglobinin asit hematin şeklinde böbrek distal tübülüne çökmesini önleyebilir. Ağır olgularda yüksek doz steroid tedavisi verilebilir. Vazopressör tedavi gerekebilir. Akut böbrek yetmezliği durumunda hemodiyaliz gerekebilir.

5.4.2.Gecikmiş Hemolitik Transfüzyon Reaksiyonları:

Transfüzyondan 2-10 içerisinde görülen ve hemolizin genellikle esktravasküler olduğu bir transfüzyon reaksiyonudur. Hafif ateş, anemi, sarılık ile karakterizedir. İndirekt bilirübin; LDH da hafif artış saptanabilir. Hemoglobinde transfüzyon sonrası beklenenden daha az yükselme ve yeni gelişen direkt coombs pozitifliği mevcuttur. Semptomatik olgularda intravenöz sıvı desteği yeterlidir.

5.5.Febril nonhemolitik transfüzyon reaksiyonları:

Transfüzyonu takiben 1-6 saat içerisinde görülen, genellikle titremenin eşlik ettiği, hastada başka bir nedenle açıklanamayan 1°C ve daha fazla vücut ısısının yükselmesidir. En sık görülen transfüzyon rekasiyonudur. Reaksiyon kan bileşeninin içerdiği lökosit ve lökositlerden salınan sitokinlerle doğrudan ilişkilidir. Tüm transfüzyonların yaklaşık %1'inde görülür. Ateş tespit edildiğinde, transfüzyon durdurulmalıdır. Akut hemolitik reaksiyon ve bakteriyel kontaminasyon riskinin ekarte edilmesi gerekmektedir. Aksi durumlarda transfüzyona devam edilmez. Tedavide antipiretikler kullanılır. Antihistaminikler kullanılmaz.

5.6.Transfüzyon ilişkili graft versus host hastalığı:

Verici lenfositlerinin alıcının antijen sunan dokularıyla etkileşimi sonucu oluşan, cilt, karaciğer, gastrointestinal sistem ve kemik iliğini etkileyen bir transfüzyon reaksiyonudur. Transfüzyon ilişkili graft versus host hastalığı nadir görülen ancak mortalitesi (%90)yüksek bir komplikasyondur. Transfüzyondan 4-30 gün sonra, ateş, makülopapüler cilt döküntüleri, sarılık, karaciğer enzimlerinde artış ve sitopeni ile karakterizedir. Işınlanmış kan ürünü kullanımı ile önlenebilir. Tedavide kortikosteroidler ve immünsupresif ajanlar kullanılır.

5.7.Transfüzyon ilişkili akut akciğer hasarı (TRALI):

Vericinin plazmasında bulunan HLA ve ya granülosit spesifik antijenlere karşı gelişmiş antikorlar sebebiyle oluşur. Transfüzyon ve hamilelik öyküsü olanlarda daha sıktır. Kan transfüzyonu esnasında ya da sonraki 6 saat içerisinde gelişen akut akciğer hasarı ya da akut solunum sıkıntı sendromudur. Dispne, takipne, ateş, siyanoz, hipotansiyon ve akciğerlerde yaygın infiltrasyon alanları ile karakterizedir. Çoğu hastada TRALI 48 saat içerisinde iyileşir. Kalıcı akciğer hasarı beklenmez. Görülme sıklığı 1/5000 dir. Mortalitesi %5-10 arasındadır. Tedavi transfüzyonun durdurulması ile başlar. Solunum destek tedavileri sağlanır. Gerekirse mekanik ventilasyon sağlanmalıdır.

5.8.Akut allerjik reaksiyonlar:

Transfüzyon başlangıcından itibaren görülebilir. Hafif ürtikerden, bronkspazm, hipotansiyon, gastrointestinal semptomlar ve anaflaksiye kadar değişik yelpazede izlenebilir. Allerjik reaksiyonlar genellikle plazma proteinlerine duyarlılık nedeniyle ortaya çıkar. IgA eksikliklerinde şiddetli reaksiyon izlenir. Hafif ürtikeryal reaksiyonlarda infüzyonun durdurulmasına gerek yoktur. Antihistaminik tedavi verilir. Anaflaktik reaksiyonlarda infüzyon hemen durdurulur. Adrenalin, steroid ve antihistaminik tedavisi uygulanır. Tekrarlayan allerjilerde transfüzyon öncesi antihistaminik verilebilir. Ciddi anaflaksilerde transfüzyon zorunluluğu varsa ise yıkanmış ürünler verilmelidir.

5.9.Post transfüzyon purpura:

Transfüzyon sonrası gelişen immün trombositopenidir. Trombositlere karşı antikor gelişmesi nedeniyle görülür. Görülme sıklığı 1/200000'dir. Transfüzyondan 5-12 gün kadar sonra hastada kanama belirti bulguları gözlenir. En önemli mortalite nedeni intrakraniyal kanamalardır. Steroid, intravenöz immunglobulin ya da plazmaferez tedavide kullanılır.

5.10.Hiperkalemi:

Transfüzyon başladıktan bir saat sonra kan potasyum düzeyinin 5mEq/L nin üzerine çıkması ya da transfüzyon sonrasında hastanın po-

tasyum düzeyinin en az 1,5mEq/L artmış olması olarak tanımlanır. Eritrosit içeren kan bileşenlerinin saklanması sırasında erisrositlerden bir miktar potasyum hücre dışına çıkar. Hiperkaleminin en hayati bulgusu kardiyak aritmiler ve arresttir.

5.11.Sitrat toksitesi:
Kan bileşenlerinde antikoagülan olarak kullanılan sitratın kalsiyum bağlayıcı özelliği bulunmaktadır. Hipokalsemi, hipomagnesemi ve diğer elektrolit bozukluklarına sitrat toksitesi denir. Karaciğer,böbrek yetmezliği gibi sitratın metabolize edilemediği durumlarda karşılaşılabilir. Hasta periferal parestezi, tremor, aritmiler, bulantı, kusma açısından takip edilmelidir.Özellikle aferez işlemi süresince geçici pareztezi ile sık karşılaşılmaktadır. Hastaya kalsiyum desteği verilebilir.

5.12.Hipotermi:
Yüksek hacimde kanın hızlı transfüzyonu esnasında gelişebilir. Normal şartlarda kan transfüzyonunda kanın ısıtılmasına gerek yoktur. Soğuk agglütinin varlığında kan özellikli cihazlarla, sıcaklık 42°C geçmeyecek şekilde ısıtılır.

5.13.Dolaşım Yüklenmesi:
Kalp yetmezliği, böbrek yetmezliği, kronik anemiler, kan hacmi sınırlı olan hastalar (infantlar vb.)r iskli durumdadır. Akut pulmoner ödem, konjestif kalp yetmezliğine neden olabilir. Yüklenme bulguları olan takipne, göğüste sıkışma hissi, pulmoner raller açısından hasta izlenir. Yüklenme bulguları saptandığında transfüzyon durdurulmalıdır. Diürez sağlanmalı, oksijen desteği verilmelidir.

5.14.Hemosiderozis:
Düzenli eritrosit transfüzyonu yapılan hastalarda kalp, karaciğer gibi organlarda demir birikmesi kaçınılmazdır. Bu hastalarda düzenli olarak ferritin düzeyi kontrolleri yapılmalıdır. Demir şelasyon tedavisi verilebilir. Hastalar siroz,kalp hastalıkları ve kalp yetmezliği açısından izlenmelidir.

5.15.Bakteri Enfeksiyonları
Kontamine olmuş kan ürünü transfüzyonu sepsise neden olabileceğinden oldukça önemlidir. Kontaminasyonun önlenmesi için vericinin dikkatli sorgulanması gerekmektedir. Vericideki asemptomatik bakteriyemi(Lyme,Spiroket enfeksiyonları,Brucella vb.) dental girişimler, inkübasyon süresineki üst solunum yolu enfeksiyonları, yetersiz ve uygun olmayan cilt dezenfeksiyonu, kontamine kan torbası, kontamine olmuş dezenfeksiyon sıvılarının kullanımı, kanın toplanması ve ayrıştırılması esnasında kontaminasyon, bakteriyemiye neden olabilir.

Bakteriyemi açısından en riskli ürün trombosit süspansiyonudur. Oda sıcaklığında saklanması bakteri üremesini kolaylaştırmaktadır. Bakteriyel kontaminasyon düşünülüyorsa kaynak araştırılmalıdır.

5.16.Virüs enfeksiyonları
Ülkemizde kan bağışında zorunlu olan tarama testleri HIV1-HIV2, Hepatit B, Hepatit C ve Sifilizdir. Ancak HTVL I-II, herpes virüsler, parvovirüsler, prionlar da transfüzyon ile bulaş etkenleridir. Prionlar Creutzfeldt-Jakob, Bovine Spongioform Encephalopathy etkenidir. İnkübasyon süreleri yıllar sürebilir. Progresif ve mortal merkezi sinir sistemi hastalıklarına neden olurlar.

Kaynaklar

1. Hemovijilans Hemşireliği ve Transfüzyon Güvenliği.Prof. Dr. Mustafa Altındiş.Sakarya Üniversitesi,Tıp Fakültesi,Tıbbi Mikrobiyoloji AD
2. Kanın Klinik Kullanımı.Dünya Sağlık Örgütü Kan Transfüzyon Güvenliği 2001
3. Ulusal Kan ve Kan Ürünleri Rehberi 2011
4. Kanun Uygun Klinik Kullanımı Rehberi 2020
5. Ulusal Hemovijilans Rehberi 2020
6. Transfüzyon İlkeleri ve Erken Komplikasyonlar.İsmail Sarı,Fevzi Altuntaş.Erciyes Üniversitesi Tıp Fakültesi,Hematoloji AD.
7. Klinikte Transfüzyon Uygulamalarında Karşılaşılan Sorunlar ve Çözüm Önerileri.Hem.Nurseven Karaman.

KEMOTERAPİ İLAÇLARINDA UYGULAMA ESASLARI

TUĞBA AKDENİZ
ANKARA ŞEHİR HASTANESİ

ÇOCUKLUK ÇAĞI KANSERLERİ DÜNYADA VE ÜLKEMİZDE DURUMU
Çocukluk çağı kanserleri gelişmiş ülkelerde tüm yaşlardaki kanserlerin %2-4'ünü oluşturmaktadır. Ülkemizde nüfusun önemli bir kısmı gençlerden oluşmakta olup her yıl 2500-3000 yeni kanser olgusu beklenmektedir. Dünyada çocuk ölümlerinde kanserler kazalardan sonra ikinci sırada yer almakta olup ülkemizde ise dördüncü sırada ölüm nedenleri arasındadır.

KEMOTERAPİ
Kemoterapi, hastanın normal hücrelerine zarar vermeden genellikle çoğalan hücrelere karşı seçici öldürücü etkileri olan, doğal veya sentetik kimyasal, biyolojik ajanlar ve hormonlarla yapılan tedavi şeklidir. İlk sitatoksik ilaç olan nitrojen mustard kanser kemoterapisi için 1940'ta kullanılmıştır. 1960'larda ve 1970'lerin sonunda kemoterapi ilaçları kombine olarak kullanılmıştır.

KEMOTERAPİ UYGULAMASINDAKİ ADIMLAR
Kemoterapi istemi açık, anlaşılır ve yazılı olarak verilmelidir. Hemşire, tedavi protokolünü doğru anladığından emin olmalıdır. Yazılı hekim istemi olmadan kemoterapi uygulaması yapılmamalıdır. Tedavi protokolünde alınması gereken ilaçlar var ise kontrol edilmelidir. İlacın oluşturacağı komplikasyonlar ve anafilaksi bilinmelidir. Tedavi sonrası protokolde kullanılması gereken ilaçlar var ise hastaya ilaçların kullanımı açıklanmalıdır.

KEMOTERAPİ UYGULAMA SÜRECİ
İlacın hangi hastaya uygulanacağı kontrol edilmelidir. (Hastanın adı soyadı, hastanın m²[boy, kilo], ilaç isteminin tarih ve zamanı, ilacın adı, ilacın dozu, ilacın hangi yoldan uygulanacağı, ilacın uygulanma sıklığı, uygulama tarihinin doğruluğu, istemi yapan doktorun bilgileri [adı, kaşe, imza]). İlaç hastanın kimlik bilgileri ve tedavi protokolü bilgilerinin doğruluğu kontrol edildikten sonra teslim alınmalıdır. Hasta odasında hastanın kimliği, verilecek ilacın adı ve miktarı tekrar kontrol edilmelidir. Hastanın yaşam bulguları kontrol edilmelidir. Hastanın damar yolu açılmalı veya açık damar yolu var ise damar yolu açıklığı kontrol edilmelidir. Hemşire doktor istemine göre tedavi premedikasyonunu uygulamalıdır. İlaçlar doktor istemine göre uygulama sırası takip edilerek uygun hız ve sürede uygulanmalıdır. Tedavi bittiğinde periferik damar yolu, serum fizyolojik ile santral venöz katater ise heparinli serum fizyolojik ile yıkanmalı ve kapatılmalıdır. Tıbbi atıklar uygun biçimde atılmalıdır. Tedavi sırasında gelişen reaksiyonlar kaydedilmelidir.

KEMOTERAPİ UYGULAMASI SIRASINDA GELİŞEN REAKSİYONLAR VE YÖNETİMİ
EKTRAVAZASYON: İntravenöz yoldan verilen ilaçların damar dışına çıkması çıkarak infüzyon bölgesi veya doku içine sızmasıdır.

Vezikant ilaçlar (Vinkristin, Vinblastin vb.): Cilt altına sızdığında başlangıçta; ağrı, ödem ve eritem yapar. Müdahale edilmez ise; ülserasyon ve nekroz oluşur.

Non-vezikant ilaçlar: Etkilenen bölgede hafif yanma ve rahatsızlık hissi yapar.

İrritan ilaçlar (Dakarbazin, Bleomisin): Etkilenen bölgede ağrı, yanma, kızarıklık yapar. Fazla miktarda ilacın damar dışına sızması sonucu ülserasyon riski oluşur.

HİPERSENSİTİVİTE: Hipersensivite reaksiyonu bir antijene veya yabancı maddeye karşı vücutta meydana gelen sistemik ya da lokal değişikliklere neden olan abartılı veya uygun olmayan immün cevap olarak tanımlanır.

HİPERSENSİTİVİTE REAKSİYONLARININ YÖNETİMİ
İnfüzyon durdurulur. Salin ya da uygun solüsyonlarla damar yolu açıklığı sağlanır. Hasta yalnız bırakılmaz, başka bir personelin desteği ile doktora haber verilir. Hipotansiyon varlığında hasta şok pozisyonuna alınır. Solunum sıkıntısı varlığında hasta oturtulmalıdır. Vital bulgular en kısa zamanda değerlendirilir.Hava yolu açıklığı sürdürülmelidir.Tüm uygulamalar doğru ve eksiksiz kayıt edilmelidir.

KEMOTERAPİ İLAÇLARININ ORTAK YAN ETKİLERİ
Kemik iliği toksisitesi, immünsupresyon, lokal reaksiyon, allerjik reaksiyonlar, karsinojenik-mutajenik etki, emriyotoksik-teratojenik etki ve bulantı-kusmadır

PEDİATRİK ONKOLOJİDE SIK KULLANILAN KEMOTERAPATİKLER
ALKİLLEYİCİ İLAÇLAR: Protein ve enzimleri alkilleyerek hücrelerde solunum ve ara metabolizmayı bozarlar. Hücreler hangi dönemde olursa olsun etkileyebilirler. Malign tümörleri tedavi etmede kullanılan ilk ilaçlardır. Doz sınırlayıcı yan etki kemik iliği baskılanmasıdır.

Radyoterapi ile aynı zamanda uygulanmazlar.

ALKİLLEYİCİ İLAÇLARIN SINIFLANDIRILMASI

SİKLOFOSFAMİD: Non-Hodgkin lenfoma,rabdomyosarkom,nöroblastom,over kanseri,wilms tümörü ve kemik ve yumuşak doku sarkomlarının tedavisinde endikedir. Solüsyon oda ısısında 24 saat, buzdolabında 72 saat stabildir. Uygulama öncesi ve sonrası hidrasyon yapılır. BUN ,kreatinin ve dansite düzeyleri izlenir. Kreatinin klirens hesaplanır. Oral ve IV formları vardır. Karaciğerde metabolize olup böbrek yoluyla atılır. Tek doz veya 2-3 günlük bölünmüş dozlarda verilir.Nefrotoksisite (hemorojik sistit)en önemli yan etkisidir.Ayrıca kemik iliği baskılanması, bulantı-kusma görülür.

IFOSFAMİD: Non-Hodgkin lenfoma,hodgkin hastalığı,osteojenik sarkom,ewing sarkom ve yumuşak doku sarkomlarında endikedir. Hazırlanan solüsyon oda ısısında 24 saat,buzdolabında 72 saat stabildir. Eğer mesna ile aynı serum içine hazırlanmışsa stabilite oda ısısı ve buzdolabı için 24 saattir. Karaciğerde metabolize olup böbrekler yoluyla atılır. Uygulama öncesi ve sonrası hidrasyon yapılır. Kreatinin klirens hesaplanır. İnfüzyona başlamadan önce idrar dansitesine bakılır. **IV bolus uygulamalarında** ifosfamid dozunun %20'si kadar mesna 0.4.8. saatlerde uygulanır. **Sürekli infüzyon uygulamalarında** ifosfamidle eşit miktarda mesna karıştırılır. İnfüzyon öncesi ifosfamidin total dozunun %10'u kadar mesna IV uygulanır. İnfüzyon tamamlandıktan sonra mesaneyi korumak için mesna tek başına 12-24 saat infüze edilir. 5 günlük devamlı infüzyonlar halinde verilir. Nefrotoksisite (hemorojik sistit)en önemli yan etkisidir.Ayrıca kemik iliği baskılanma ve bulantı-kusma görülür.

LOMUSTİN(CCNU): Beyin tümörleri, hodgkin hastalığı ve multiple myeloma tedavisinde endikedir. Lomustine kapsülleri buzdolabında saklanmalıdır. Yatma zamanı 2-4 saat açlık sonrası ağızdan alınmalıdır. 6 haftada bir verilir.Etkisini 3. haftadan itibaren gösterir. En sık yan etkisi gastrointestinal sistem üzerinedir. Myelosupresyon riski vardır.

DAKARBAZİN: Hodgkin hastalığında,maling melanomda ve yumuşak doku sarkomlarında endikedir. Oda ısısında 8 saat, buzdolabında 24 saat stabildir. Işıktan korunarak saklanmalıdır.Işık maruziyetinde ilaç pembe renge dönüşür. IV tek doz veya 5 günlük tedaviler şeklinde uygulanır. İrritan özelliktedir.İnfüzyon sırasında anaflaksi gelişebilir.Yan etki olarak bulantı-kusma, myelosupresyon ve grip benzeri semptomlar (baş ağrısı, myalji, hipotansiyon) görülebilir.

PROKARBAZİN: Hodgkin lenfoma ve beyin tümörü tedavisinde endikedir. Kapsüller oda ısında kutusunda saklanmalıdır. 4 hafta ara ile kullanılır. Yan etkileri bulantı-kusma ,myelosupresyon, azospermi ve over yetmezliği olarak görülebilir.

TEMOZOLOMİD: Beyin tümörlerinde endikedir. Kapsüller oda ısında saklanır. Oral yolla yemeklerden 1 saat önce ya da yatma zamanı alınır. Beyin tümörlerinde 5 gün süreyle kullanılır.

En sık görülen yan etkisi bulantı-kusmadır.Myelosupresyon ise doz sınırlayıcı yan etkidir.

ANTİMETABOLİTLER: Hücre siklusunda döneme özgü ilaçlardır. Çoğalma fraksiyonu yüksek tipteki tümörlere etkilidirler. En önemli toksik etkileri kemik iliği ve bağırsak mukozası epiteli üzerinedir.

METHOTREXATE: Non-Hodgkin lenfoma,osteojenik sarkom,baş-boyun ve mesane kanserinde endikedir. Hazırlandıktan sonra hemen kullanılmalıdır. İntratekal, intraarteriyal, intraperitonial, intraveziküler, intramüsküler,oral ve IV infüzyon şeklinde uygulanır. Uygulama öncesi ve sonrası hidrasyonu alkali mayi ile yapılır. Uygulama öncesi kreatinin klirens hesaplanır ve ph takibi yapılır. Yüksek doz methotrexate infüzyonu sonrası leucovorin kalsiyum verilir.

En önemli yan etkisi hepatotoksisitedir.En sık yan etkileri mukozit,allerjik reaksiyonlar ve kemik iliği baskılanmasıdır.Ayrıca nörotoksisite, nefrotoksisite, oküler ve pulmoner etkiler, dermotolojik(ciltte kızarıklık ve döküntü, kaşıntı, saç dökülmesi, ışığa hassasiyet, pigmentasyonda artma ya da azalma, ciltte kuruluk, akne) etkiler görülebilir.

6-MERCAPTOPURİNE: Lösemi tedavisinde endikedir. Tabletler ışıktan korunarak oda ısısında saklanmalıdır. Aç karnına yatmadan önce alınmalıdır. Kullanım öncesi ve sonrası 2 saat süt ve süt ürünü ile alınmamalıdır.Yan etkileri; myelosüpresyon, hepatotoksisite ve mukozittir.

SİTARABİN: Hodgkin ve Non-Hodgkin lenfomada endikedir. Sulandırılmış ilaç oda ısısında 24 saat buzdolabında 72 saat stabildir. IV,SC ve intratekal kullanılır.Yüksek doz uygulamalarda hepatotoksisite,nörotoksisite,mukozit, myelosüpresyon ve konjuktivit görülebilir.Ayrıca ateş ve bulantı-kusmada yan etkilerindendir.Konjuktiviti önlemek için kortikosteroidli göz damlası kullanımı uygundur.

GEMSİTABİN: Akciğer,pankreas,mesane,meme,over kanserleri ve yumuşak doku sarkomlarında endikedir. Sulandırılan solüsyonlar oda ısısında 24 saat stabildir. Kristalleşebileceği için buzdolabında saklanmaz. Yan etki olarak myelosüpresyon(en sık), ateş (infüzyondan 6-12 saat sonra) ve flu-like sendromu (baş ağrısı,halsizlik,myalji ve titreme) görülebilir.

5-FLUOROURACİL: Klorektal kanserler,meme,over,mesane ve baş-boyun tümörlerinde endikedir. Oda ısında 48 saat stabildir.Buzdola-

bında saklanmaz. İnfüzyon, IV, arterial, intraperitoneal, tropikal ve oral formları vardır. Yan etkiler bulantı-kusma, mukozit, anoreksiya(-şiddeti doza bağlı), myelosüpresyon(doz sınırlayıcı), alopesi, dermatit, tırnak

değişiklikleri,pigmentasyon,dermatit,el-ayak sendromu(avuç içi ve ayak tabanında ağrılı,eritamöz döküntü) olarak ortaya çıkabilir.

VİNKA ALKALOİDLERİ VE DİĞER BİTKİSEL ALKOLOİDLER: Bu ilaçların çoğu bitkilerde doğal bir şekilde oluşan ve izole edilmiş olan bileşenlerdir (Vinka alkalaidler). Diğerleri ise bitkilerden çıkarılan analogların sentetik veya semisentetik üretilmelerinin sonucudur. Hücre bölünmesinin metafazda durmasına ve hücrenin ölümüne neden olurlar. Nörotoksik etkileri yüksektir. Vezikant özelliktedirler.

VİNKRİSTİNE: Hodgkin's ve Non-Hodgkin's lenfoma,nöroblastom,wilm's tümörü,multiple miyelom ve rabdomyosarkomda endikedir. Flakonları buzdolabında saklanır.Dlüe solüsyon buzdolabında 21 gün stabildir. İntratekal kesinlikle verilmez. IV puşe ve yavaş infüzyon şeklinde uygulanır. Vezikant bir ilaçtır.Damar dışına infiltre olursa sıcak kompres yapılır. Maximum dozu 2 mg'dır.Nörotoksisite doz sınırlayıcı yan etkidir.Ayrıca alopesi ve bulantı-kusma görülebilir.

VİNBLASTİN: Hodgkin's,Non-Hodgkin's Lenfoma,testis ve baş-boyun kanserlerinde endikedir. Flakonlar buzdolabında saklanır. 0.01mg/ml olacak şekilde dilüe edilen vinblastin oda ısısında 24-72 sa stabildir. 1mg/ml olacak şekilde dilüe edilen vinblastin buzdolabında 30 gün stabildir. Vezikanttır.Nörotoksisite doz sınırlayıcı yan etkidir.

ETOPOSİD: Germ hücreli tümörler,lenfomalar ve nöroblastomda endikedir. 0.2mg/ml'de oda ısısında 96 saat stabildir. 0.4mg/ml'de oda ısısında 24 saat stabildir. İnfüzyon sırasında anaflaksi ve hipotansiyon olabilir. Bronkospazm ve hipotansiyonu önlemek için ilaç 30-60 dakikanın üzerinde verilir.Sıklıkla anaflaksi reaksiyonu(hipotansiyon,ateş,bronkospazm,titreme) gözlemlenir.Ayrıca mukozit ve bulantı-kusma görülebilir.

SİTATOKSİK ANTİBİYOTİKLER

Çeşitli mikroorganizmaların kültürlerinden elde edilen antibiyotik niteliğinde antineoplastik ilaçlardır. Sadece parenteral(genellikle IV) uygulanırlar. Radyoterapi ile aynı zamanda uygulanmazlar.

DAKTİNOMİSİN: Ewing's sarkom,testis tümörü,wilm's tümörü,koriokarsinoma ve rabdomyosarkom tedavisinde endikedir. Hazırlandıktan sonra 8 sa içinde kullanılmalıdır. IV puşe veya infüzyon şeklinde uygulanır. Vezikant bir ilaçtır. Myelosupresyon, bulantı-kusma, mukozit, hiperpigmentasyon, ciltte döküntü önemli yan etkileri arasındadır.

DOKSORUBİSİN: Nörobalastom,Wilm's tümörü,Hodgkin lenfoma,Ewing's sarkom,Germ hücreli tümör,Over tümörü Multiple myelom,-Yumuşak doku sarkomları ve osteosarkom tedavisinde endikedir. Sulandırılmış solüsyonlar oda ısısında 24 saat,buzdolabında 48 saat stabildir. İntravenöz yoldan uygulanır ve vezikant bir ilaçtır. İdrar yoluyla atıldığı için 1-48 sa idrar kırmızı renk görülür. Uygulama öncesi hastaya EKG çektirilir ve EKO yaptırılır. En önemli yan etkisi kardiyotoksisitedir (kardiyomyopati).Sıklıkla myelosupresyon, anaflaksi, bulantı-kusma,anoreksiya,mukozitd ve diyare görülür.

BLEOMİSİN: Testiküler kanser,uterin serviks kanseri,baş ve boyun skuamöz hücreli kanseri,hodgkin's ve Non-Hodgkin's lenfoma tedavisinde endikedir. IV,IM,SC ve intraplevral yolla uygulanır. Dilüe edilmiş solüsyonlar oda ısısında 24 saat, buzdolabında 14 gün stabildir. Maximum kümülatif doz 400 Ü'dir. İrritan özelliktedir, fakat vezikant değildir.Pulmoner toksisite(akciğerde pnömonitis ve fibrozis), hiperpigmentasyon, ciltte kalınlaşma ve kimyasal ateş yan etki olarak izlenebilir.

ÇEŞİTLİ İLAÇLAR

a)Sisplatin ve diğer platin türevleri: Yapısı bakımından diğer antineoplastik ilaçlara benzemeyen organik platin türevi olan ilaçlardır. (Sisplatin, Karboplatin, Oxaliplatin)

b)L-Asparajinaz:E.Coli ve Erwinia krizantemi kültürlerinden hazırlanan bir enzimdir.

SİSPLATİN: Germ hücreli tümör, Beyin tümörü, Nöroblastom, Osteosarkom, Wilms tümörü, Mesane,baş-boyun kanserleri, Küçük hücreli olmayan akciğer kanseri, Non-hodgkin lenfoma tedavisinde endikedir. Solüsyonlar oda ısında 24 saat stabildir,buzdolabında saklanmazlar. Uygulama öncesi ve sonrası hidrasyon yapılmalıdır(mannitol,Ca,Mg,K+). Uygulama öncesi hastanın GFH hızı yeterli olmalı ve idrar dansitesine bakılmalıdır. Uygulama öncesi ve sonrası böbrek fonksiyon testleri(kreatinin klirens BUN, kreatinin) ve serum elektrolitleri(-Ca+,Mg++,K+)bakılmalıdır. Hastanın aldığı-çıkardığı takibi önemlidir. Hasta gün içinde bol sıvı almalıdır.

En önemli yan etkileri ,bulantı-kusma (KT ilaçları arasında en çok yapan) ,nefrotoksisite (doz sınırlayıcı), periferal nöropati (yüksek doz), ototoksisite (yüksek doz) ve myelosupresyondur.

KARBOPLATİN: Hazırlandıktan sonra 8 saat içerisinde kullanılmalıdır. İntravenöz ve intraperitonial uygulanabilir.Yan etkilerinden emetik etki, nefrotoksisite, ototoksisite, ve nörotoksisite sisplatinden daha az,myelosupresif etki sisplatinden daha fazladır.

OKSALİPLATİN: Klorektal kanserlerin tedavisinde kullanılır. Nefrotoksik ve myelotoksik etkisi az, duyusal nöropati yapabilir.

ASPARAGİNAZ: ALL, lenfoblastik lenfoma ve Non-Hodking lenfoma tedavisinde endikedir. Flakonlar buzdolabında saklanır. İlaç hazırlandıktan sonra hemen kullanılmalıdır. IV ve IM olarak kullanılır. 3 formu vardır: L-Asparaginaz, Asparaginase Erwinia ve Pegylated asparaginase.

Yan etkiler**;** alerjik reaksiyon ve anaflaksi, hepatik disfonksiyon ve tromboemboli, bulantı-kusma, hiperglisemi ve mental durum değişiklikleridir.

KAMPTOTESİN TÜREVLERİ

İRİNOTEKAN: Klorektal kanserler, lenfomalar, akciğer ve over kanserinde endikedir. Solüsyonları oda ısısında 24 saat, buzdolabında 48 saat stabildir. İntravenöz ve IV olarak kullanılır. Myelosupresyon ve diyare doz sınırlayıcı yan etkidir. Akut kolinerjik sendrom(akut diyare, aşırı terleme, karın krampları,göz yaşarması, göz bebeğinin daralması, aşırı tükürük salgısı)ortaya çıkabilir.

TOPOTEKAN: Yan etkiler irinotekana benzer. Hazırlanan solüsyonlar hemen kullanılmalıdır.

BİYOLOJİK YANITI DEĞİŞTİRİCİ İLAÇLAR

İMMÜNTERAPİ: Kanserle savaşmak için vücudun kendi bağışıklık sisteminin kullanılmasıdır.

BEVACİZUMAB: Metastatik kolon ya da rektum kanserinde kullanılır.Solüsyonlar buzdolabında 8 saat stabildir.Hemoraji ,hipertansiyon,proteinüri,ishal ,halsizlik, konjestif kalp yetmezliği, ve tromboembolizm ,ilacın yan etkisi olarak görülebilir.

RİTUXİMAB: B hücreli Non-Hodgkin lenfoma,tedaviye dirençli veya relaps,low grade veya foliküler,CD20 olan hastaların tedavisinde kullanılır. Fare ve insan antikorlarında üretilmiştir.Solüsyonları oda ısısında 12 saat,buzdolabında 24 saat stabildir. IV yavaş infüzyon şeklinde uygulanır. Uygulama öncesi premedikasyon yapılmalıdır. Vital bulgular 15 dakika ara ile kontrol edilmelidir. Hasta stabil ise vital bulguların bir saat ara ile kontrolü yeterlidir.Yan etki olarak infüzyonla ilişkili semptomlar görülebilir(ateş,titreme,hipotansiyon,bronkospazm vs.).

SONUÇ: Kemoterapinin hazırlanması, kemoterapinin uygulanması, uygulanan tedavi yöntemlerine bağlı gelişen yan etkilerin erken dönemde saptanması, yan etkilerin önlenmesi ve kontrol altına alınması hemşirenin önemli sorumluluklarındandır.

KAYNAKÇA

1. Yılmaz M., Karaman N., Pediatrik Onkoloji Hemşireliği, Alter Yayıncılık, Ankara,2020
2. Kav S., Gündoğdu F., Hemşireler İçin Kemoterapi ve Biyoterapi İlaç Bilgileri, Alter Yayıncılık, Ankara,2017
3. Can G., Onkoloji Hemşireliği, Nobel Tıp Kitabevleri, Ankara,2020

SAĞ KALANLARDA İZLEM VE YAN ETKİ YÖNETİMİ

TUBA ARPACI

KARAMANOĞLU MEHMETBEY ÜNİVERSİTESİ SAĞLIK BİLİMLERİ FAKÜLTESİ
ÇOCUK SAĞLIĞI VE HASTALIKLARI HEMŞİRELİĞİ ANABİLİM DALI

Çocukluk çağı kanserlerinde çocukların maksimum iyilik hali göz önünde bulundurularak geliştirilmiş yeni tedaviler ve bütüncül bakım uygulamaları sayesinde sağ kalım oranları önemli ölçüde artmıştır (American Cancer Society, 2020). Sağkalımın artmasıyla birlikte uzun süreli izlem önemli hale gelmiştir. Sağ kalanlar uzun dönemde morbidite ve mortalite riskinin azaltılması için potansiyel riskler açısından multidisipliner yaklaşımla değerlendirilmeli ve gerekli danışmanlık hizmetini almaları sağlanmalıdır. Çocukluk çağı kanserleri (ÇÇK)'nden sağkalımda uzun süreli izlemin bileşenlerini geç etkilerin izlemi, çocuk ve ailenin sosyal yaşama uyumunun desteklenmesi ve sağlığın geliştirilmesi uygulamaları oluşturmaktadır.

Geç etkilerin izlemi

Çocukluk çağı kanserleri (ÇÇK)'nde tedavinin tamamlanmasından yıllar sonra fiziksel ve psikososyal geç etkilerin gelişebileceği ve uzun dönemde morbidite riskini arttırdığı bildirilmektedir (Chemaitilly ve ark., 2018; Hesko ve ark., 2019). Sağ kalanlarda tanı, tedavi türü-dozu ve bazı demografik özelliklere bağlı olarak değişmekle birlikte ileri yaşlarda kronik sağlık sorunları artmakta (Amstrong ve ark., 2014) ve sağ kalanların yaklaşık %70'inde bir veya daha fazla kronik sağlık sorunu görülmektedir (Oeffinger ve ark., 2006; Essig ve ark., 2014). Gelişebilecek fiziksel geç etkiler arasında kardiyotoksisite, nörotoksisite, kas-iskelet sorunları, endokrin sorunlar, pulmoner sorunlar, gastrointestinal sorunlar ve ikincil kanserler yer almaktadır (Essig vd., 2014; Arpaci ve Törüner, 2016; COG, 2018; Landier ve ark., 2018). Sağ kalanlarda yaygın görülen psikolojik geç etkiler ise depresyon, anksiyete ve posttravmatik stres sendromu (PTSS) ve riskli davranışlar olarak belirtilmektedir (Bitsko vd., 2016; COG, 2018). Bunlara ek olarak kişilerarası ilişkilerde sorun, okula devam konusunda güçlük, meslek edinmede güçlük ve gelişimsel sorunlar (ebeveyne bağımlı yaşam vb) gibi sosyal sorunlar gelişebilmektedir (Lown vd., 2015). Sağ kalanların yaşadıkları bu sorunlar yaşam kalitesini de çeşitli boyutlarda olumsuz etkilemektedir. Çocukların risk sınıflaması yapılarak izlem sıklığının belirlenmesi, geç etkilerin erken tanılanması bunun için gerekli taramaların, yönlendirme gereken diğer uzman kliniklerin belirlenmesi ve bu doğrultuda çocuk ve aileye bir bakım planı hazırlanması gerekmektedir. Sıklıkla karşılaşılan geç etkiler, ilişkili risk faktörleri ve izlem önerileri Tablo 1'de verilmiştir (COG, 2018, TPOG, 2020). Uzun dönemde geç etkileri önlemek ve riski azaltmak için tedavi protokollerinde sürekli güncellemeler yapılmakta ve geç etkilerin erken dönemde saptanması için rehberler geliştirilmektedir. Halihazırda ÇÇK'nde uzun süreli izlem için geliştirilmiş rehberler, Kuzey Amerika Çocuk Onkoloji Grubu (Children's Oncology Group, 2018), İskoç Ulusal Rehberi (SIGN, 2013), Hollanda Çocuk Onkoloji Grubu (Dutch Childhood Oncology Group, 2010) ve Birleşik Krallık Çocukluk Kanserleri ve Lösemi Grubu (UKCCLG) (Skinner ve ark., 2005) uzun dönem izlem rehberleridir (Landier ve ark., 2018). Rehberler izlemlerin standartlaştırılması ve bakımın kalitesinin arttırılması açısından önemlidir. Ülkemizde de Türk Pediatrik Onkoloji Grubu tarafından geç etkilerin önlenmesi, erken tanılanması ve tedavi yaklaşımlarını içeren bir izlem rehberi geliştirilmiştir (TPOG, 2020).

İzlemlerin nerede ve kimler tarafından sürdürüleceği bir diğer önemli husustur. Bunun için gelişmiş ve gelişmekte olan ülkelerde kullanılan farklı izlem modelleri bulunmaktadır (Tonorezos vd., 2018; Landier ve ark., 2018). Bunlar içerisinde yaygın olarak kullanılan ve maksimum yarar için önerilen uzmanlaşmış uzun süreli izlem klinikleridir. Bu model tedavisi en az 2 yıldır tamamlanmış sağ kalanların geç etkilerde uzman multidisipliner ekip tarafından geç etki/uzun dönem izlem kliniklerinde izlendiği modeldir (Landier, 2007). İzlem modellerinde sağ kalanların gelişimsel ihtiyaçlarının da karşılanması gerekmektedir. Bu nedenle izlemi uzun süre devam etmesi planlanan sağ kalanların adölesan dönemin sonlarında genç erişkin kliniklerine geçişinin sağlanması önerilmektedir (Mulder ve ark., 2016).

Tablo 1. Çocukluk Çağı Kanserlerinde Uzun Dönem Geç etkiler ve İzlem Önerileri

Geç etki	Tedaviyle ilişkili risk faktörleri	Önerilen izlem
Nörolojik/Nörokognitif Sorunlar Klinik lökoensefalopati Periferal nöropati Nöroblişsel yetersizlik; İşlevsel bozukluklar (yürütücü işlevler, hafıza, görsel-motor koordinasyon), öğrenme güçlüğü, davranış bozukluğu	Kemoterapi; Antimetabolitler (Sitarabin-ARA-C), Mtx≥1000mg/m^2 Carboplatin, Cisplatin, vinblastin, vinkristin Radyoterapi; KRT, TVR	Tarama; Öykü-fiziksel muayene nöropsikolojik değerlendirme İzlem sıklığı; yıllık izlem ve sonrasında klinik duruma göre ömür boyu (nöropati de tedavi bitiminden 3 yıl sonrasına kadar)
Kardiyak Sorunlar Kardiyomyopati, subklinik sol ventrikül disfonksiyonu, konjestif kalp yetmezliği, perikardit, kalp kapak sorunları, aritmi	Kemoterapi; Antrasiklin antibiyotikler (Doxorubisin, Dounorubisin vb.) 300mg/m2 yüksek risk (YR) Radyoterapi; Göğüs RT≥ 15Gy (30Gy YR), Abdomen, spinal kord (torasik), TVR	Tarama; Öykü-fiziksel muayene, Ekokardiyografi, KB ölçümü, İzlem sıklığı; 6 ay-1,2,5 yıllık izlemler (tedavi maruziyetine göre değişir)
Endokrin sorunlar Büyüme hormonu eksikliği, erken ya da geç puberte, obezite, hipogonadizm, tiroid sorunları, adrenal yetersizlik, bozulmuş glikoz metabolizması	Kemoterapi; Alkilleyici ajanlar Radyoterapi; KRT ≥18Gy, ≥ 30Gy TVR ≥ 10 Gy HKHT, cerrahi	Tarama; Öykü-fiziksel muayene, boy, kilo, VKI, tanner evreleme, gonadotropinler, kemik yaşı, TSH İzlem sıklığı; Büyüme-pubertal takip= 6 ay-1 yıllık izlemler, büyüme-puberte tamamlanana kadar Diğer; yıllık izlem
Kas-iskelet sistemi sorunları Kas-iskelet büyüme problemleri (hipoplazi, ekstremitelerde uzunluk farkı vb.) Skolyoz/kifoz, fraktür, Osteonekroz, kemik mineral dansitesinde (KMD) azalma, eklem kontraktürleri	Kemoterapi; Metotreksat ≥1000mg/m^2, Radyoterapi; Tüm RT uygulamaları HKHT, Cerrahi Diğer; deksametazon, prednizon	Tarama; Öykü-fiziksel muayene, KMD, z-skorları, İzlem sıklığı; yıllık izlem
Pulmoner sorunlar Pulmoner fibrozis, obstrüktif-restriktif akciğer hastalıkları, Kronik bronşit, bronşektazi (Kronik GVHD ilişkili)	Kemoterapi; alkilleyici ajanlar (Busulfan ≥ 600mg/m2, carmustin, lomustin), Antitümör antibiyotikler (Bleomisin) Radyoterapi; Göğüs, Aksiller RT ≥10 Gy TVR≥ 12Gy, HKHT	Tarama; Öykü-fiziksel muayene, SFT İzlem sıklığı; başlangıçta ve sonrasında klinik duruma göre
Gastrointestinal-hepatik sorunlar Ösofagial darlık, barsak obstrüksiyonu, nörojenik barsak, fekal inkontinans Hepatik disfonksiyon, hepatitler	Kemoterapi; Antimetabolitler (Merkaptopürin, Tioguanin) Radyoterapi; Göğüs, boyun, abdomen, pelvis, sakral omurga HKHT Kan ve kan ürünü transfüzyonları	Tarama; Öykü-fiziksel muayene, KCFT İzlem sıklığı; başlangıçta sık izlem ve sonrasında klinik duruma göre
Renal-Üriner sistem sorunları Nefrotoksisite; Glomerüler hasar, renal yetmezlik, HT Hemorajik sistit, vezikoüretral reflü vb. Nörojenik mesane, inkontinans	Kemoterapi; alkilleyici ajanlar (siklofosfamid, ifosfamid), ağır metaller (Karboplatin) Radyoterapi; abdominal, pelvis ve spinal RT, TVR Spinal kord, pelvis cerrahisi,	Tarama; Öykü-fiziksel muayene, KB, RFT, böbrek-mesane ultrasonu, İzlem sıklığı; yıllık izlem, sonrasında klinik duruma göre
Üreme sistemi sorunları Testiküler/ovaryan hormon disfonksiyonu Yetersiz spermatogenez Gecikmiş puberte, İnfertilite	Kemoterapi; alkilleyici ajanlar (siklofosfamid) Radyoterapi; pelvis ve spinal RT, TVR	Tarama; Öykü-fiziksel muayene, tanner evreleme (pubertal olgunluk tamalanana kadar), menstruasyon vs. İzlem sıklığı; yıllık izlem
Görme sorunları Oküler toksisite (Orbital hipoplazi, lakrimal kanal atrofisi, retinopati vb), Katarakt Kozmetik sorunlar, orbital yağ doku atrofisi	Kemoterapi; alkilleyici ajanlar (Busulfan) Radyoterapi; KRT ≥ 30 Gy, TVR Diğer; deksametazon, prednizon Anükleasyon	Tarama; Öykü-fiziksel muayene, oküler testler İzlem sıklığı; yıllık izlem, yaşam boyu

İşitme sorunları Ototoksisite (iletim tipi ya da sensörinöral işitme kaybı, tinnitus, vertigo vb.)	Kemoterapi; Carboplatin, Cisplatin, Radyoterapi; KRT ⩾10Gy, 30 Gy, TVR ⩾10Gy	Tarama; Öykü-fiziksel muayene, işitme testleri (doz ve yaşa bağlı değişir) İzlem sıklığı; 1-2-5 yılda bir izlem (maruziyet ve yaşa bağlı)
Dental-oral sorunlar Renk değişikliği, yapısal bozukluk, salivasyonda azalma-ağız kuruluğu	Kemoterapi; tüm KT Radyoterapi; KRT, Boyun, TVR HKHT	Tarama; Öykü-fiziksel muayene, İzlem sıklığı; yıllık izlem, 6 ayda bir diş hekimi
Cilt sorunları Kalıcı alopesi, vitiligo, tırnak distofisi, melanom (Kronik GVHD ilişkili)	HKHT	Tarama; Öykü-fiziksel muayene İzlem sıklığı; yıllık izlem
İmmünolik sorunlar IgA eksikliği, tekrarlayan enfeksiyonlar (Kronik GVHD ilişkili)	HKHT, splenektomi	Tarama; Öykü-fiziksel muayene (cilt, göz, akc) İzlem sıklığı; yıllık izlem
İkincil kanserler Tiroid, cilt, meme, akciğer kanseri, kolorektal kanserler AML, myelodisplazi Solid tümör (bazal hücreli karsinom, melanom, karciğer)	Radyoterapi; KRT, TVR, , pelvis, abdomen, spinal kord (lomber-sakral) HKHT	Tarama; Öykü-fiziksel muayene (Pelvis muayenesi PAPP smear vb.) İzlem sıklığı; yıllık izlem (yaşa ve tedavi sonrası süreye bağlı olarak değişir) Transplantasyon sonrası 10 yıla kadar
Psikososyal sorunlar Ruhsal bozukluklar (Depresyon, anksiyete, posttravmatik stres vb.,), Bilişsel sorunlar, kronik yorgunluk ve uyku sorunları, Aile ve akran ilişkilerinde bozulma, akademik sorunlar, gelişimsel sorunlar	Kanser tanı süreci, tüm tedaviler ve tedavi sonrası süreç	Tarama; Öykü, psikometrik ölçümler (yaşam kalitesi, posttravmatik stres) İzlem sıklığı; yıllık izlem

KRT = Kranial radyoterapi, TVR = Total vücut radyoterapisi, HKHT = Hematopoetik kök hücre transplantasyonu, KB = Kan basıncı, VKI = Vücut Kitle İndeksi, AML = Akut miyeloid lösemi, SFT = Solunum fonksiyon testi, GVHD = Grad versus host disease, PFT = Pulmoner fonksiyon testi, KCFT = Karaciğer fonksiyon testi, RFT = Renal fonksiyon testi

Sağ kalanlara sosyal desteğin sağlanması ve sağlığın geliştirilmesi

Kanser tanısıyla izlenen çocuk ve adölesanların sosyal yaşamları uzun süren tedaviler nedeniyle olumsuz etkilenmekte (Dieluweit ve ark., 2010) ve tedavi sonrasında fiziksel engel, nörobilişsel sorunlar ya da diğer geç etkiler nedeniyle sağ kalanlar sosyal ilişkilerinde güçlük yaşamakta ve sosyal rollerini gerçekleştirmede zorlanmaktadır. Bunlar içerisinde en çok öne çıkanlar okula devam edememe, okul yıl kaybı ve tekrar okula dönüşte uyum sorunlarıdır. Yapılan çalışmalarda sağ kalanlar okul yıl kaybı (French ve ark., 2013), akademik performans ve arkadaş ilişkileriyle ilgili (Yi ve ark., 2016) kaygılar bildirmişlerdir. Tedavi sonrası sosyal ilişkilerde önemli güçlüklerden biri de akran ilişkilerinde gözlenmektedir. Özellikle okul çağının sonları ve adölesan yaş grubunda sağ kalanlar geçmiş hastalık öyküsü nedeniyle kendini geri çekme, arkadaş edinmede güçlük, arkadaşlarla iletişimi sürdürememe gibi sorunlar yaşayabilmektedir (Winterling ve ark., 2015). Sağ kalanlar aynı zamnada geleceğe ilişkin hedef belirleme ve meslek edinmede zorlanabilir. Bu noktada eğitimin yarıda kalması, mevcut kronik sağlık sorunları ve kişisel bazı faktörler etkili olabilir. İzlemlerde sağ kalanların bütüncül yaklaşımla değerlendirilmesi ve desteklenmesi gerekmektedir. Sağ kalanların sosyal yaşama uyumunun kolaylaştırılması için gerekli girişimler şu şekilde sıralanabilir;

- Çocuğun okula devamı konusunda desteklenmesi (hastane okulu, çevrim içi dersler, akran destekli öğrenme vb.) ilgili birimlerle iletişime geçmeleri konusunda çocuk ve ailenin teşvik edilmesi,
- Okula uyum programlarının geliştirilmesi bu doğrultuda okul yönetimi, öğretmenler ve akran grubunun planlı eğitimlerle hemşire tarafından bilgilendirmesi,
- Ebevyenlerin çocuğun gelişimsel özellikleri, kronik hastalığın gelişime etkisi ve uygun ebeveyn tutumları konusunda bilgilendirilmesi,
- Aile içi süreçlerin değerlendirilmesi bu doğrultuda çocuğun kardeşleri ve ebeveynleriyle iletişim ve diğer konularda yaşadığı kaygıların ele alınması,
- Hem çocuklar hem de ebeveynlere yönelik tedavi sonrası süreç için kaygılarını paylaşabilecekleri akran destek gruplarının oluşturulması,
- Yaş grubuna göre tedavi sürecinde akran ilişkilerinin sürdürülmesi konusunda çocukların teşvik edilmesi ve tedavi sonrasında

akranlarıyla bir araya gelecekleri faaliyetlerin arttırılması, iletişim güçlükleri konusunda yardım almalarının sağlanması,
- Okul çağı ve adölesan dönemde geleceğe ilişkin hedef geliştirme ve uygun meslek seçimi konusunda destek alabilecekleri programlara yönlendirme,
- Diğer gelişimsel konularda (romantik ilişkiler, riskli davranışlar vb.) düşünce ve kaygılarını paylaşabilecekleri uygun klinik ortamın sağlanması ve her izlemde değerlendirmelerin yapılması gerekmektedir.

Sağ kalanların uzun dönemde karşılaşabilecekleri kronik sorunların önlenmesi ve psikososyal iyilik halinin arttırılmasında sağlığı geliştirici yaşam tarzı büyük rol oynamaktadır (Paxton ve ark., 2010). İzlemlerde sağ kalanların yaşam tarzı alışkanlıkları değerlendirmeli ve sağlıklı davranış kazanma konusunda teşvik edilmelidir. Sağ kalanların fiziksel kısıtlılıkları değerlendirilerek uygun aktivite planlaması yapılmalıdır. Tüm çocuk ve adölesanların en az 60 dk orta-ağır düzey fiziksel aktivite yapmalarının desteklenmesi ve düzenli bir aktivite programını sürdürmeleri sağlanmalıdır (COG, 2018). Sağlıklı beslenme tarzının sağ kalanların metabolik parametrelerini olumlu etkilediği bilinmektedir (Tonorezos ve ark., 2013). Bu nedenle hazır gıdalar ve tek tip beslenme tarzından uzaklaşıp, tüm besin çeşitlerinden tüketmeleri, yeterli D vit ve Ca almaları önemlidir (COG, 2018). Sağlıklı beslenme ve fiziksel aktivite gibi alışkanlıkların ailenin yaşam tarzından da etkilenebileceği düşünüldüğünde bu tarz girişimlerin planlanmasında ebeveynlerinde dahil edilmesi gereklidir. Kronik sorunlar ve ikincil kanser riskini önlemek için güneşe maruziyetten kaçınılması ve riskli alışkanlıklardan uzak durulması konusunda da çocukların bilgilendirilmesi gerekmektedir (Klosky ve ark., 2014; COG, 2018).

Çocukluk Çağı Kanserlerinden Sağ Kalanların İzleminde Hemşirenin Rolü

Çocukluk çağı kanserlerinden sağ kalanların izlemlerinin etkin bir şekilde sürüdürülmesi için multidisipliner ekibin gerekliliği vurgulanmaktadır (Smits-Seemann ve ark., 2017). Tüm sağlık bakım alanlarında olduğu gibi hemşire bakımın koordinasyonunu sağlama rolüyle ÇÇK'nden sağ kalanların izleminde önemli bir yere sahiptir. Hemşire sağ kalanlar ve ailelerine holistik bakımın sunulmasından sorumludur. Bu doğrultuda standart ve kanıta dayalı bakımın sağlanması için gerekli rehberlerin/programların geliştirilmesi ve araştırmaların yürütülmesinde etkin rol almalıdır.

Yapılan çalışmalarda sağ kalanların uzun süreli izlemlerin gerekliliği ve geç etkiler konusunda bilgi gereksiniminin olduğu bildirilmiştir (Vetsch ve ark., 2016). Hemşire tedavi bitiminde ve sonrasında tekrarlı olarak çocuk ve aileyi uzun dönem izlemler hakkında bilgilendirmeli, izlemlere devam için teşvik etmeli ve izlemin sonlandırılması planlananları da taburculuğa hazırlamalıdır. Hastalık ve tedavi süreci nedeniyle gelişen sorunlarla (nefrektomi, anükleasyon, ampütasyon, nörobilişsel yetersizlik ve cilt sorunları gibi) ilişkili olarak çocukların yaşadıkları sorunlar özelleşmektedir. Hemşire her izlemde potansiyel riskleri göz önüne alarak fiziksel değerlendirme yapmalı, geç etkilerin erken tanılanması için gerekli taramaları planlamalıdır. Sağ kalanların izleminde hemşirelik bakım uygulamalarını şu şekilde sıralayabilirz;

- İzlem ve bakımın koordinasyonu ve ekip işbirliğinin sürdürülmesi,
- Çocuğa özel bireyselleştirilmiş (risk sınıflandırması ile birlikte) bakım planlarının hazırlanması,
- Bu bakım planları doğrultusunda çocuk ve ailenin terarlı eğitimlerle bilgilendirilmesi,
- Uzun dönemde izleme devam konusunda teşvik- taburculuğun planlanması,
- Fiziksel değerlendirme (Boy, kilo, KB, cilt değerlendirmesi vb) ve geç etkilerin takibi,
- Semptom yönetimi (Ağrı, yorgunluk vb.),
- Sağlığın geliştirilmesi (Beslenme, fiziksel aktivite, riskli alışkanlık vb.),
- Psikososyal ve gelişimsel destek sağlama ve uzman desteğine yönlendirme (okul, akranlar, etkili baş etme vb.)
- Destek programlarının geliştirilmesine ilişkin araştırmalar planlama (teknoloji tabanlı programlar vb.) (Landier, 2007; Shepherd ve Woodgate, 2010).

Sonuç olarak uzun süreli izlemin amacı çocukların tedavi sonrası süreçte fiziksel ve psikososyal iyilik halinin arttırılması ve sürdürülmesidir. Sağ kalan çocukların ve ebeveynlerinin tedavi sonrası sürece ilişkin yaşayabilecekleri belirsizliklerin giderilmesi önemlidir. Riske dayalı koruyucu yaklaşım ile geç etkilerin önlenmesi bunu yaparken de bütüncül yaklaşımın esas alınması gerekmektedir. Kanıta dayalı rehberler ve multidisipliner yaklaşımla uzun süreli izlemlerin etkinliği güçlendirilmiş olacaktır.

KAYNAKLAR

1. American Cancer Society (2020). Cancer Facts & Figures. Web: https://www.cancer.org/research/cancer-facts-statistics/all-cancer-facts-figures/cancer-facts-figures-2020.html Son erişim tarihi: 18.02.2020.
2. Chemaitilly, W., Cohen, L.E., Mostoufi-Moab, S. et al. (2018). Endocrine Late Effects in Childhood Cancer Survivors. Journal of Clinical Oncology, 36(21), 2153-2159.
3. Hesko, C., Liu, W., Srivastava, D., Brinkman, T. M. et al., (2019). Neurocognitive outcomes in adult survivors of neuroblastoma: A report from the Childhood Cancer Survivor Study
4. Armstrong, G. T., Kawashima, T., Leisenring, W. et al. (2014). Aging and risk of severe, disabling, life-threatening, and fatal events in the childhood cancer survivor study. Journal of clinical oncology, 32(12), 1218.

5. Oeffinger, K. C., Mertens, A. C., Sklar, C. A. et al. (2006). Chronic health conditions in adult survivors of childhood cancer. New England Journal of Medicine, 355(15), 1572-1582.
6. Essig, S., Li, Q., Chen, Y. et al. (2014). Estimating the risk for late effects of therapy in children newly diagnosed with standard risk acute lymphoblastic leukemia using an historical cohort: A report from the Childhood Cancer Survivor Study. The Lancet Oncology, 15(8), 841-51.
7. Arpaci, T., & Kilicarslan Toruner, E. (2016). Assessment of problems and symptoms in survivors of childhood acute lymphoblastic leukaemia. European journal of cancer care, 25(6), 1034-1043.
8. Children's Oncology Group. Long-term Follow-up Guidelines For Survivors of Childhood, Adolescent and Young Adult Cancers, Version 5.0. Monrovia, CA: Children's Oncology Group; October 2018.
9. Landier, W., Skinner, R., Wallace, W. H. et al. (2018). Surveillance for late effects in childhood cancer survivors. Journal of Clinical Oncology, 36(21), 2216.
10. Bitsko, M.J., Cohen, D., Dillon, R. et al. (2016). Psychosocial Late Effects in Pediatric Cancer Survivors: A Report From the Children's Oncology Group. Pediatric Blood & Cancer, 63(2), 337-343.
11. Lown, E. A., Phillips, F., Schwartz, L. A. et al. (2015). Psychosocial followŭup in survivorship as a standard of care in pediatric oncology. Pediatric blood & cancer, 62(S5), S514-S584.
12. Tonorezos, E.S., Barnea, D. et al. (2018). Models of care for survivors of childhood cancer from across the globe: advancing survivorship care in the next decade. Journal of Clinical Oncology, 36, 2223-30.
13. Landier, W. (Editor). (2007). Establishing and enhancing services for childhood cancer survivors: long-term follow-up program resource guide. Children's Oncology Group; Arcadia, CA
14. Mulder, R.L., van der Pal, H.J.H., Levitt, G.A. et al. (2016). Transition guidelines: An important step in the future care for childhood cancer survivors. A comprehensive definition as groundwork. European Journal of Cancer, 54, 64-68
15. Dieluweit, U., Debatin, K.M., Grabow, D. et al. (2010). Social outcomes of longŭterm survivors of adolescent cancer. Psychoŭoncology, 19(12), 1277-1284.
16. French, A.E., Tsangaris, E., Barrera, M., et al. (2013). School attendance in childhood cancer survivors and their siblings. The Journal of Pediatrics, 162(1), 160-165
17. Yi, J., Kim, M.A., Hong, J.S., & Akter, J. (2016). Childhood cancer survivors' experiences in school re-entry in South Korea: Focusing on academic problems and peer victimization. Children and Youth Services Review, 67, 263-269.
18. Winterling, J., Jervaeus, A., Af Sandeberg, M. et al. (2015). Perceptions of school among childhood cancer survivors: a comparison with peers. Journal of Pediatric Oncology Nursing, 32(4), 201-208.
19. Paxton, R.J., Jones, L.W., Rosoff, P.M. et al. (2010). Associations between leisureŭtime physical activity and healthŭrelated quality of life among adolescent and adult survivors of childhood cancers. Psychoŭoncology, 19(9), 997-1003.
20. Tonorezos, E.S., Robien, K., Eshelman-Kent, D. et al. (2013). Contribution of diet and physical activity to metabolic parameters among survivors of childhood leukemia. Cancer Causes & Control, 24(2), 313-321.
21. Uzun Dönem İzlem Rehberi 2020. Türk Pediatrik Onkoloji Grubu. http://www.tpog.org.tr/uploads/Link_1_Onsoz_UDiR_Yan_Etki_Izlemi2.pdf Son erişim tarihi: 25.08.2020.
22. Klosky, J.L., Foster, R.H., Li, Z. et al. (2014). Risky sexual behavior in adolescent survivors of childhood cancer: A report from the Childhood Cancer Survivor Study. Health Psychology, 33(8), 868.
23. Smits-Seemann, R.R., Kaul, S., Zamora, E.R. et al. (2017). Barriers to follow-up care among survivors of adolescent and young adult cancer. Journal of Cancer Survivorship, 11(1), 126-132.
24. Vetsch, J., Rueegg, C.S., Mader, L., et al.; Swiss Paediatric Oncology Group. (2016). Follow-up care of young childhood cancer survivors: attendance and parental involvement. Support Care Cancer, 24(7), 3127-38.
25. Shepherd, E.J., and Woodgate, R.L. (2010). Cancer survivorship in children and young adults: a concept analysis. Journal of Pediatric Oncology Nursing, 27(2), 109-118.

ONKOLOJİK ACİLLER

ÖZGE VURAL

GAZİ ÜNİVERSİTESİ TIP FAK. ÇOCUK SAĞLIĞI VE HASTALIKLARI ABD

Kanserli çocuklarda sağkalım son elli yılda çarpıcı biçimde artmıştır. Bu ilerleme, spesifik onkolojik tedavilerdeki gelişmelerin yanı sıra destekleyici bakımın ve yaşamı tehdit eden komplikasyonlarla başa çıkma becerisinin gelişmesinden kaynaklanmaktadır.

Onkolojik aciller; kanserin ilk belirtisi olarak, tedavinin yan etkisi olarak veya hastalığın ilerlemesi veya nüksetmesi sırasında ortaya çıkabilir.

Kanser tedavisinde çeşitli sorunlarla karşılaşılabilir:

Hiperlökositoz, tümör lizis sendromu (TLS) ve ilişkili elektrolit düzensizliklerin oluşturduğu metabolik aciller, vena kava superior sendromu, kardiyotorasik aciller, akut karın süreçleri, böbrek fonksiyon bozukluğu ve hipertansiyon, nörolojik acil durumlar, endokrin aciller, tedaviyle ilgili acil durumlar.

METABOLİK ACİLLER

Hiperlökositoz

Hiperlökositoz, 100.000/mm^3'ten fazla toplam beyaz küre sayısı olarak tanımlanır. Hiperlökositoz, akut lenfositik lösemili (ALL) çocukların %9-13'ünde ve akut miyeloid lösemili (AML) çocukların %5-22'sinde başvuru sırasında görülür. Kronik miyeloid lösemili (KML) hastaların daha da yüksek bir yüzdesinde görülür.

Mikrosirkülasyonda çok sayıda blastın varlığı, lokal dokunun oksijenlenmesini engeller ve doku iskemisine yol açar. Bu da anormal vasküler endotel ile dolaşımdaki blastlar arasında reaksiyona neden olur, dolaşan blastlar lökostaz ve trombozu kötüleştirir ve sekonder hemorajiye neden olur. Blastların yüksek metabolik hızı ve sitokinlerin lokal üretimi de doku hipoksisine katkıda bulunur. Dolaşımdaki trombüsler vasküler hasara yol açar ve pulmoner veya serebrovasküler kanama ve ödem olarak kendini gösteren parankimal iskemi gelişir. Miyeloblastlar; lenfoblastlardan daha büyüktür, daha az deforme olabilir ve damar sistemine daha fazla adezyon yapar. Bu özellikler nedeniyle, lökostaz ve tromboz AML'de ALL'den çok daha yaygındır. AML'li hastalarda başvuru sırasında intrakraniyal kanama/tromboz veya pulmoner kanama ve lökostaz olması daha sık görülürken, ALL'li hastalarda tümör lizis sendromuyla başvurabilirler.

Lökostaz erken morbidite ve mortalite ile ilişkili olduğundan, beyaz kan hücresi sayısı 50.000/mm^3'ün üzerinde olan herhangi bir hasta, lökostazın klinik belirti ve semptomları açısından yakından değerlendirilmelidir.

Klinik özellikler

- Merkezi sinir sistemi: bulanık görme, papilödem, konfüzyon, somnolans, deliryum, stupor, koma
- Solunum Sistemi: takipne, dispne
    - Bilgisayarlı tomografi (BT) kanama veya lösemik infiltratları gösterebilir
    - Göğüs radyografisi değişen derecelerde diffüz interstisyel veya alveolar infiltratları gösterebilir
- Genitoüriner Sistem: oligüri, anüri, nadiren priapizm
- Dissemine intravasküler pıhtılaşma (DIK), vasküler semptomlar, retinal kanama, miyokard enfarktüsü, renal ven trombozu görülebilir.

Risk Faktörleri

- BK sayısı AML'de >200000/mm^3, ALL'de >300,000/mm^3
- <1 yaş
- AML M4, M5 (daha yüksek lizozim aktivitesi)
- sitogenetik anomaliler; MLL 11q23, t(4:11), inv16, Philadelphia pozitif ve Philadelphia-like ALL ve FLT3-ITD.

Tümör Lizis Sendromu (TLS)

TLS, böbreklerin boşaltım kapasitesini aşan miktarlarda hücre içi metabolitlerin (fosfor, potasyum ve ürik asit gibi) ölmekte olan tümör hücrelerinden hızla salınması nedeniyle ortaya çıkar (1).

Burkitt veya Burkitt benzeri lenfoma B-hücreli ALL ve T-hücreli lösemi/lenfoma gibi yüksek tümör yükü veya hızlı hücre proliferasyonu olan hastalarda, kemoterapi öncesinde bile önemli hücre ölümü ve hücre içi iyonların salınması, aşağıdaki metabolik komplikasyonlara neden olabilir:

- Hiperürisemi
- Hiperkalemi
- Hiperfosfatemi
- Hipokalsemi
- Böbrek yetmezliği

Başarılı bir şekilde tedavi edilmezse, TLS kardiyak aritmiler, böbrek yetmezliği, nöbetler, koma, DIC ve ölümle sonuçlanabilir (2).

Laboratuvar TLS Tanı Kriterleri
Laboratuvar TLS (LTLS): Başvuru anında iki veya daha fazla anormal serum değerinin varlığı
Ürik asit ≥ 8 mg/dL veya bazal değerinden % 25 artış
Potasyum ≥ 6.0 mEq/L veya bazal değerinden % 25 artış
Fosfor ≥ 4.5 mg/dL veya bazal değerinden % 25 artış
Kalsiyum ≤ 7 mg/dL veya başlangıçtan itibaren % 25 azalma (3)

Klinik TLS (CTLS): LTLS ve aşağıdaki klinik komplikasyonlardan bir veya daha fazlasının varlığı: böbrek yetmezliği,kardiyak aritmiler, nöbetler veya ani ölüm (4).

Risk faktörlerinin tanınması, yakın izlem ve önleyici tedavi hayati öneme sahiptir.

TLS NİN önlenmesi ve yönetilmesi (5)
Önleme

1. Sıvı ve hidrasyon
    a. ürik asid ve fosfor atılımının artırmak; glomeruler filtrasyon hızını ve renal kanlanmayı artırmak
    b. Kemoterapiden 24 saat önce 2000 ml/m2/günden fazla olacak şekilde hidrasyon başlamak
    c. İdrar çıkışı 3ml/kg/st ten fazla olmalı bunu sağlamak için diüretik verilebilir
2. Allopurinol
    a. Ksantin analoğudur, ksantin ve hipoksantinin ürik aside dönüşümünü engeller, ksantin oksidazın yarışmalı inhibitörü olarak görev alır
    b. Oluşmuş ürik asidi uzaklaştırmaz
    c. Ürik asid düzeylerinde yavaş azalma yapar
    d. Böbrek tübüllerinde ürik asit kristallerinin birikim riskinin azalması
    e. Olumsuz etkiler arasında aşırı duyarlılık reaksiyonları ve böbrek yetmezliğine yol açabilen ksantin hipoksantin birikimi yer alır
3. Rasburicase (Rekombinant ürat oksidaz)
    a. TLS için yüksek riskli hastalarda endikedir
    b. G6PD eksikliği olanlarda methemoglobinemi ve ciddi hemolitik anemiye yol açar

TLS Yönetimi

1. Hidrasyon
2. Diürez
    a. Furosemid 0,5-1 mg/kg
    b. Mannitol 0.5 g/kg Artmış hidrasyon ve furosemide yanıt vermeyen oligüri varsa kullanılabilir.
3. Urik asidi düşürmek için
    a. Allopurinol 300 mg/m2/gün veya 10 mg/kg/gün PO (maksimum doz 800 mg/gün) ya da 200 mg/m2/gün IV (maksimum doz 600 mg/gün); (2)
    b. Rasburicase 15-0.2 mg/kg/gün IV, doz tekrarlanabilir
4. Lökositi düşürmek için
    a. Hasta semptomatikse herhangi bir lökosit sayısında lökoforez ya da infantlarda exchange transfüzyon yapılabilir
    b. Asemptomatik hastalarda

- AML'de >200000/mm3
- KML'de >300000/mm3

5. Transfüzyon

   a. İntrakranial kanama riski nedeniyle trombosit düzeyini>20000/mm3 ün üstünde tutmak için trombosit transfüzyonu yapılabilir
   b. Hasta Kardiovasküler olarak stabilse eritrosit transfüzyonu çok önerilmez kan vizkositesini artırabilir

6. Dializ

   - İlerleyici böbrek hasarı varsa
   - Potasyum>6 mEq/L, Fosfat >10 mg/dl
   - Oligüri, anüri, volüm yüklenmesi varsa yapılır

7. Eloktrolitler yakın takip edilmelidir
8. Tam kan sayımı
9. Hiperkalemi hipokalsemi durumlarında solunum, SSS ve kardiak sistem yakın takip edilmeli
10. Nörolojik bulgular olursa BT ya da gerekli durumlarda MR görüntülemeleri gerekir

Vena Cava Superior Sendromu ve Superior Mediastinal Sendrom

Vena Cava Superior sendromu (VCSS), kompresyon veya tromboz nedeniyle superior vena cava (SVC) obstrüksiyonunun belirti ve semptomlarından oluşur. Bu durum sıklıkla SVC'yi sıkıştıran büyük bir ön mediastinal kitleden kaynaklanır. Mediastinal kitlenin hızlı büyümesi kompanse etmek için etkili kollateral dolaşımın gelişmesine izin vermez ve SVC kompresyonunun belirti ve semptomlarına yol açar (9).

Superior mediastinal sendrom (SMS), trakeal kompresyonlu SVCS'den oluşur. Çocuklarda trakea ve ana kök bronşu daha fazla kompresyona uğrayabilir, bu da onları SMS'ye daha duyarlı hale getirir. Pediatride, SVCS ve SMS terimleri sıklıkla eş anlamlı olarak kullanılır.

Etiyoloji

1. İntrensek nedenler: kateter takılmasını takiben vasküler tromboz, intravasküler tümör trombozu (Wilms, lenfoma).
2. Ekstrensek nedenler: malign anterior mediastinal tümörler

   a. Hodgkin lenfoma.
   b. Non Hodgkin lenfoma.
   c. Teratom veya diğer germ hücreli tümörler
   d. Tiroid kanseri
   e. Timoma.

Klinik özellikler

1. 1. Superior Vena Kava Sendromu:

   a. Yüz, boyun ve üst ekstremitelerde şişlik, ödem ve siyanoz.
   b. Konjonktivada kızarıklık.
   c. Kollateral damarların tıkanması.
   d. mental durumda bozulma .

2. Superior Mediastinal Sendrom:

   a. Solunum semptomları: öksürük, ses kısıklığı, dispne, ortopne, hırıltı ve stridor. supine pozisyon semptomları kötüleştirir.
   b. Disfaji.
   c. Göğüs ağrısı.
   d. Mental durumda bozulma ve senkop

Hasta Yönetimi

1. Hastayla ilgilenirken çok dikkatli olunması gerekir.
2. Aşağıdaki durumlar solunum durmasını hızlandırabilir:

   a. Sırtüstü pozisyon (BT veya operatif prosedürlerde olduğu gibi)—Hastayı yatar pozisyona getirmeyin.
   b. İnterkostal kas gevşemesine neden olan ilaçlar.
   c. Stres.

d. Sedasyon (bilinçli sedasyon, anksiyolitikler veya genel anestezi). Hastanın entübe edilmesi gerekebilir.

Anterior mediastinal kitle önemli ölçüde küçülene kadar ekstübasyon mümkün olmayabilir.

3. Tanı en az invaziv şekilde hızlı bir şekilde yapılmalıdır.

   a. Akciğer grafisi ve BT (eğer tolere edilirse).
   b. CBC, LDH, ürik asit, α-fetoprotein ve ß-hCG gibi tetkikler (germ hücreli tümörler ve lenfoma).
   c. Ekokardiyogram, anestezi riskini, kalp fonksiyonunlarını ve akciğer grafisinde kitle yoksa olası intravasküler trombüsü değerlendirmek için
   d. Anestezi riskini belirleyin. Yüksek risk varsa, lokal anestezi ile en az invaziv tekniği uygulayın (kemik iliği, plörosentez, perikardiyosentez, lenf nodu biyopsisi veya ince iğne aspiratı). Düşük riskli ise sedasyon veya anestezi kullanın ve yakından izleyin.

3. Tedavi:

   a. Doku tanısı koymak mümkün olmayabilir ve hayat kurtarıcı olarak ampirik tedaviye ihtiyaç duyulabilir. Acil durumlarda birinci basamak tedavi, tanıyı karıştırsa da yüksek doz steroidlerdir. Kitle küçülür ve hasta stabil hale gelir gelmez hastaya biyopsi yapılmalıdır.
   b. Steroidlere yanıt zayıfsa, antrasiklinli veya antrasiklinsiz vinkristin, siklofosfamid gibi kemoterapi eklenebilir. Biyopsi alındıktan sonra tümöre özgü kemoterapi uygulanmalıdır.
   c. Steroidlere veya kemoterapiye yanıt vermeyen solid tümör varlığında, acil radyoterapi uygulanabilir.
   d. Semptomatik venöz tromboz için kanama yoksa, sistemik veya düşük moleküler ağırlıklı heparin (LMWH) kullanılarak antikoagülasyon başlatılabilir:

Abdominal Aciller

1. Özofajit: Onkoloji hastalarında en sık görülen gastrointestinal (GI) problem.
2. Mide kanaması: özellikle kortikosteroid tedavisi gören hastalarda.
3. Tifilit: öncelikle uzamış nötropenisi olan hastalarda veya yeni lösemi teşhisi konan hastalarda görülür.
4. Perirektal apse: uzun süreli nötropenide.
5. Hemorajik pankreatit: özellikle asparaginaz tedavisi gören hastalarda.
6. Tümörden kaynaklanan büyük karaciğer büyümesi: özellikle evre IVS nöroblastomlu bebeklerde.

Abdominal acillerin değerlendirilmesi ve tanısı

1. Ağrının başlangıcı, zamanlaması, yeri ve dağılımı ile ilgili öykü alınması
2. Özellikle ağız ve perirektal bölge dahil olmak üzere muayene. Rektal muayene gerekli görülürse çok nazikçe yapılmalıdır.
3. Akut karının klasik belirtileri, nötropenik bir hastada veya steroid kullanan bir hastada baskılanbilir
4. Kanama, nötropeni, enfeksiyonu değerlendirmek için kan sayımı.
5. Gerekirse kan, dışkı ve idrar kültürleri.
6. Laboratuvar testleri, karaciğer enzimleri, bilirubin, amilaz, lipaz, elektrolitler.
7. Hayati belirtilerin izlenmesi.
8. Karın radyografisi: gerekirse ultrasonografi, BT ve manyetik rezonans görüntüleme (MRI) (10).

Tifilit

Tifilit Sıklıkla çekumda lokalize olan nekrotizan bir kolittir, özellikle lösemili hastalarda ve kök hücre nakli alıcılarında şiddetli nötropeni ortamında ortaya çıkar. Sağ alt kadran ağrısı olan veya kısmen obstrüktif sağ alt kadran kitlesi gelişen hastalarda mutlaka şüphelenilmelidir. Tifilit, mukozanın bakteri veya mantar istilasının bir sonucudur ve inflamasyon, perforasyona, peritonit ve septik şoka hızla ilerleyebilir (11).

Etiyoloji

1. Sorumlu patojenler arasında Pseudomonas türleri, Escherichia coli, diğer Gram negatif bakteriler, Staphylococcus aureus, a-hemolitik Streptococcus, Clostridium, Aspergillus ve Candida bulunur. Kemoterapi alan hastalarda tiflit, sitotoksik kemoterapötik ajanların neden olduğu mukozal hasarla bağlantılıdır.

Tanı

Nötropenik bir hasta aşağıdaki bulgular görüldüğünde tiflit akla gelmelidir:

1. Sağ alt kadran ağrısı.
2. Fizik muayenede sağ alt kadranda barsak seslerinin yokluğu, barsak distansiyonu, sağ alt kadranda hassasiyet veya sağ alt kadranda ele gelen kitle saptanabilir. Seri karın muayeneleri gereklidir.

3. Görüntüleme çalışmaları tifilit tanısına yardımcı olabilir:

    a. Karın radyografisinde pnömatozis intestinalis, peritonda serbest hava veya barsak Duvar kalınlaşması görülebilir.
    b. Ultrasonografi, çekum bölgesindeki barsak duvarının kalınlaşmasını ortaya çıkarabilir ve tiflit için görüntülemede daha yaygın olarak kullanılan radyasyonsuz bir modalite haline gelmektedir.
    c. BT taraması kesin görüntüleme çalışmasıdır ve çekum duvarının yaygın kalınlaşmasını gösterebilir.

Tedavi

1. Tıbbi tedavi:

    a. Oral alımın kesilmesi.
    b. Nazogastrik tüp
    c. Geniş spektrumlu antibiyotikler (anaerobik ve Gram negatif kapsama alanı) ve antifungaller
    d. İntravenöz sıvı ve elektrolitler.
    e. Endikasyon varsa eritrosit ve trombosit transfüzyonları.
    f. Gerektiğinde vazopressörler (hipotansiyon kötü prognozla ilişkilidir).

Perirektal Apse

Kemoterapi veya radyasyon tedavisi alan hastalarda, özellikle uzun süreli nötropenisi olan hastalarda, rektum ve perirektal dokuda iltihaplanma ve enfeksiyon yaygın olarak görülür. Çoğu apse tek bir organizmadan değil, stafilokok, streptokok, E. coli, Pseudomonas gibi aerobik organizmalar ve anaerobik Gram pozitif ve negatif organizmaların kombinasyonundan kaynaklanır. anorektal ağrı, hassasiyet ve ağrılı bağırsak hareketleri görülür. Bir apse veya fistül olabilir; ancak nötropenik hastada irin olmayacak ve hasta kaslı ödem ve yoğun selülit ile başvuracaktır.

Kaynaklar

1. Rahmani B, Patel S, Seyam O, Gandhi J, Reid I, Smith N, Khan SA. Current understanding of tumor lysis syndrome. Hematol Oncol. 2019 Dec;37(5):537-547. doi: 10.1002/hon.2668. Epub 2019 Sep 11. PMID: 31461568.
2. Liu S, Zhao J, Wang F. Acute kidney injury in cancer patients. Clin Exp Nephrol. 2021 Sep 9. doi: 10.1007/s10157-021-02131-7. Epub ahead of print. PMID: 34499266.
3. Durani U, Hogan WJ. Emergencies in haematology: tumour lysis syndrome. Br J Haematol. 2020 Feb;188(4):494-500. doi: 10.1111/bjh.16278. Epub 2019 Nov 27. PMID: 31774551.
4. Stephanos K, Picard L. Pediatric Oncologic Emergencies. Emerg Med Clin North Am. 2018 Aug;36(3):527-535. doi: 10.1016/j.emc.2018.04.007. Epub 2018 Jun 11. PMID: 30037439.
5. Cheung WL, Hon KL, Fung CM, Leung AK. Tumor lysis syndrome in childhood malignancies. Drugs Context. 2020 Feb 25;9:2019-8-2. doi: 10.7573/dic.2019-8-2. PMID: 32158483; PMCID: PMC7048108.
6. Wilson FP, Berns JS. Tumor lysis syndrome: new challenges and recent advances. Adv Chronic Kidney Dis. 2014 Jan;21(1):18-26. doi: 10.1053/j.ackd.2013.07.001. PMID: 24359983; PMCID: PMC4017246.
7. Belay Y, Yirdaw K, Enawgaw B. Tumor Lysis Syndrome in Patients with Hematological Malignancies. J Oncol. 2017;2017:9684909. doi: 10.1155/2017/9684909. Epub 2017 Nov 2. PMID: 29230244; PMCID: PMC5688348.
8. Alakel N, Middeke JM, Schetelig J, Bornhäuser M. Prevention and treatment of tumor lysis syndrome, and the efficacy and role of rasburicase. Onco Targets Ther. 2017 Feb 2;10:597-605. doi: 10.2147/OTT.S103864. PMID: 28203093; PMCID: PMC5295804.
9. Klein-Weigel PF, Elitok S, Ruttloff A, Reinhold S, Nielitz J, Steindl J, Hillner B, Rehmenklau-Bremer L, Wrase C, Fuchs H, Herold T, Beyer L. Superior vena cava syndrome. Vasa. 2020 Oct;49(6):437-448. doi: 10.1024/0301-1526/a000908. PMID: 33103626.
10. Handa A, Nozaki T, Makidono A, Okabe T, Morita Y, Fujita K, Matsusako M, Kono T, Kurihara Y, Hasegawa D, Kumamoto T, Ogawa C, Yuza Y, Manabe A. Pediatric oncologic emergencies: Clinical and imaging review for pediatricians. Pediatr Int. 2019 Feb;61(2):122-139. doi: 10.1111/ped.13755. Epub 2019 Feb 7. PMID: 30565795.
11. Stephanos K, Dubbs SB. Pediatric Hematologic and Oncologic Emergencies. Emerg Med Clin North Am. 2021 Aug;39(3):555-571. doi: 10.1016/j.emc.2021.04.007. Epub 2021 Jun 9. PMID: 34215402.

XXI.
ULUSAL PEDİATRİK KANSER KONGRESİ
SÖZEL BİLDİRİLER

S-01
ÇOCUKLUK ÇAĞI HODGKİN LENFOMALARINDA PD-L1/PD-L2 GENLERİNİN MUTASYON FREKANSLARININ KLİNİK ÖNEMİ

GÜLEN GÜL, DİLEK İNCE, NUR OLGUN, ERDENER ÖZER

Dokuz Eylül Üniversitesi Onkoloji Enstitüsü

Amaç : Reed-Sternberg hücreleri, programlanmış hücre ölüm-1 ligandlarının (PD-L1 ve PD-L2) ekspresyonunun arttırılması dahil olmak üzere, birçok mekanizma ile konakçı bağışıklık sisteminden kaçabilmektedir. Bu çalışmada, çocukluk çağı Hodgkin lenfomalarında (HL) PD-L1 ve PD-L2 gen mutasyonlarının saptanması ve klinik ve prognostik parametrelerle ilişkilerinin araştırılması amaçlanmaktadır.

Yöntem : Çalışmaya, standart bir protokolle tedavi edilen 39 pediatrik HL hastası dahil edildi. PD-L1 ve PD-L2 mutasyonlarının frekansları Sanger sekanslama yöntemi ile saptandı. Hasta kayıtlarından hasta yaş ve cinsiyeti, HL'nın histolojik alt tipi, kemik iliği ve lenf nodu tutulumları, klinik evresi, "bulky" hastalık varlığı, EBER pozitivitesi, LDH seviyesi, eritrosit sedimantasyon hızı yanısıra nüks ve sağkalım dahil klinikopatolojik parametreler belirlendi. Mutasyon profili ile hem klinik hem de patolojik değişkenler arasındaki ilişkiyi değerlendirmek için istatistiksel analizler yapıldı.

Bulgular : Sekiz olguda (% 20,5) PD-L1 geninin 5. ekzomunda p.R260C mutasyonları ve üç olguda (% 7,7) pR234L görüldü. İstatistiksel analizde p.R260C mutasyonu ileri yaş ve nodüler sklerozan (NS) histolojik tip ile anlamlı bir ilişki gösterdi (sırasıyla P = 0.04 ve P = 0.04). PD-L1 mutasyonu diğer değişkenlerle istatistiksel olarak korele değildi. Ancak bu mutasyona sahip olguların hepsinde sağ kalım görüldü ve çoğunda (%87.5) nüks ortaya çıkmadı. Olguların hiç birinde PD-L2 mutasyonu saptanmadı.

Sonuç : Çocukluk çağı HL'larında PD-L1 mutasyonu, önemli prognostik faktörlerle istatistiksel olarak anlamlı olmamasına rağmen, NS histoloji ve ileri yaş ile anlamlı ilişki göstermektedir. Ayrıca PD-L1 gen mutasyonlarının hastalıksız sağ kalım ile ilişkili olabileceğini düşünüyoruz.

Anahtar Kelimeler: Hodgkin Lenfoma, PD-L1, PD-L2, sanger sekans

S-02

HODGKİN LENFOMA'DA TANI ANINDAKİ MONOSİT YÜZDESİ: YENİ BİR PROGNOSTİK FAKTÖR ?

GÜLEN TÜYSÜZ KİNTRUP[1], AYŞE NUR AKINEL[1], ÇİĞDEM SİVRİCE[1], MİNE GENÇ ÖZAY[2], FUNDA TAYFUN KÜPESİZ[1], GAMZE AKSU[2], ALPHAN KÜPESİZ[1], ELİF GÜLER[1]

1 AKDENİZ ÜNİVERSİTESİ TIP FAKÜLTESİ, ÇOCUK HEMATOLOJİSİ VE ONKOLOJİSİ BD
2 AKDENİZ ÜNİVERSİTESİ TIP FAKÜLTESİ, RADYASYON ONKOLOJİSİ ABD

Amaç : Hodgkin lenfoma (HL) çocukluk çağı lenfomalarının %40'ını ve tüm çocukluk çağı kanserlerinin %6'sını oluşturmaktadır. Hastalık 5 yaş altında nadir iken en sık olarak ergenlik (15-19 yaş) ve 55 yaş üzerinde görülmektedir. Önceki çalışmalar, bağışıklık sisteminin kanser patogenezinde kritik bir rol oynadığını ve tanı anındaki lenfosit monosit oranı (LMR) ile monosit yüzdesinin (MP) çeşitli yetişkin kanser türlerinde prognoza etkisinin olduğunu göstermiştir. Ancak pediatrik tümörlerle ilgili çalışmalar azdır. Bu çalışmada, HL hastalarımızda, tanı anındaki LMR ve MP'nin prognostik önemini değerlendirmeyi amaçladık.

Yöntem : Haziran 1997 - Eylül 2019 tarihleri arasında Akdeniz Üniversitesi Çocuk Hematoloji Onkoloji Kliniği'nde HL tanısı alan 87 hasta geriye dönük olarak değerlendirildi

Bulgular : Hastaların 35'i kız (% 40), ortanca tanı yaşı 146 ay (min.11 -maks.306 ay) idi. Hastaların tanı anındaki ortanca MP değeri %6,15 (min. %0,7 -maks. %30,5) ve ortanca LMR değeri 3,22 (min.0,6-maks. 45) olarak saptandı. ROC analizinde MP için optimal değer "›%7," olarak bulunurken LMR için optimal değer belirlenemedi. Otuz yedi olguda (% 42,5) ileri evre hastalık (evre 3 ve 4) mevcut iken 64 hastada (%73,6) dalak tutulumu ve 31 olguda (%35,6) B semptomu varlığı eşlik ediyordu. Hastalara yıllara göre farklılık gösteren kemoterapi protokolleri uygulandı. Hastaların 62'sine (%71,3) tutulmuş alan radyoterapisi verildi. Ortanca 52 ay (min. 1 -maks. 228) takip süresinde 11 hastada relaps gözlendi. Toplamda 7 hasta exitus oldu. Hastaların 5 yıllık genel sağ kalım oranı %89±3,8 olarak saptandı. B semptomu varlığı (%76,5±8,6 vs %95,6±3,1 p:0,011) ve MP›%7 olması (%78,4±8,1 vs %95,2±3,3 p:0,023) genel sağ kalıma etkili olan faktörlerdi. Beş yıllık hastalıksız sağ kalım oranı %87,1±3,8 iken buna etkili faktörler olarak B semptom varlığı ve ileri evre hastalık (evre 3 ve 4) olarak bulundu (p<0.05).

Sonuç : Çalışma sonuçlarımız, HL hastalarında tanı anındaki MP değerinin genel sağ kalım oranına etkisi olduğunu göstermektedir. Çok merkezli prospektif çalışmalar ile bu verinin desteklenmesinin uygun olacağı görüşündeyiz.

Anahtar Kelimeler: lenfoma, hodgkin, çocukluk çağı, monosit yüzdesi

S-03

ÇOCUKLARDA MATÜR B HÜCRELİ NON HODGKİN LENFOMADA FAB-LMB VE NHL-BFM PROTOKOLLERİ KARŞILAŞTIRILMASI: RETROSPEKTİF ANALİZ

YUNUS MURAT AKCABELEN[1], SELMA ÇAKMAKÇI[1], NERİMAN SARI[1], DERYA ÖZYÖRÜK[2], ARZU YAZAL ERDEM[1], İNCİ ERGÜRHAN İLHAN[2]

1 TCSB ANKARA ŞEHİR HASTANESİ
2 SBÜ ANKARA ŞEHİR HASTANESİ

Amaç : Çocukluklarda lenfomaların %60'ı non-hodgkin lenfomalardır (NHL). En sık görülen alt tipi matür B hücreli NHL'dir. Bu çalışmada Ankara'da iki büyük çocuk onkoloji merkezinin verileri incelenerek, demografik, klinik özellikleri, tedavi protokolleri ve sağkalım sonuçları değerlendirildi.

Yöntem : Ankara Çocuk Hematoloji ve Onkoloji Hastanesi (AÇHO)'nde 2004-2019 ve Ankara Onkoloji Hastanesi (AOH)'nde 1994 ve 2019 tarihleri arasında takip edilen, matür B hücreli NHL tanısı almış çocuk hasta dosyaları retrospektif olarak incelendi. İstatistiksel analiz için SPSS.20 versiyonu, Kaplan-Meier metodu ve logrank testleri kullanıldı.

Bulgular : Toplam 216 NHL'lı hastanın 95'i matür B hücreli NHL olarak çalışmaya dahil edildi. Hastaların 21'i (%22.1) diffüz büyük B hücreli NHL (DLBC) ve 74'ü (%77.8) Burkitt lenfomaydı. Hastaların 41'i (%43.1) FAB-LMB, 50 'si (%52.6) NHL-BFM ve 4 'ü (%4.2) ise diğer protokoller ile tedavi edilmişlerdi. Ortalama yaş 8.4 ± 4 yıl (1.9-15.8 yıl) idi. Hastaların 74'ü (%77.9) erkek 21'i (%22.1) kızdı. Gruplar arasında, ortama yaşları, cinsiyetleri, ortalama laktat dehidrogenaz (LDH) seviyeleri, evreleri, tutulum yerleri, ortalama takip süreleri (51.3 ± 43.6 ay) arasında da anlamlı fark yoktu. Çalışmada 15 hasta (%15.7) eks oldu ve 3 hasta (%3.1) takipten çıktı. FAB-LMB kullanılan grupta 4 (%9.7) hastanın primer tedavisine ritüksimab eklenmişti. Tüm grup için olaysız sağkalım (EFS) 5 yıllık %78.5 ve 10 yıllık %74.5'di. Genel sağkalım (OS) 5 ve 10 yıl için %82,3'tü. Ritüksimab ve diğer tedavileri kullanan hastalar dışlanarak yapılan analizlerde FAB-LMB grubunda 5 yıllık ve 10 yıllık EFS %86.5'di. NHL-BFM grubunda 5 yıllık EFS %71 ve 10 yıllık EFS %63.9'du (p: 0.086). FAB_LMB grubunda 5 yıllık ve 10 yıllık OS % 88.9'ydi. NHL kullanılan hastalarda 5 yıllık ve 10 yıllık OS %74,5'ti (p:0.139).

Sonuç : Çalışmamızda FAB-LMB kullanılan grupta daha yüksek EFS ve OS'ler tespit edilmekle birlikte iki grup arasında istatiktiksel olarak anlamlı fark bulunamamıştır.

Anahtar Kelimeler: Non hodgkin lenfoma, matür B hücreli lenfoma, Burkit lenfoma, FAB-LMB, NHL-BFM

S-04

PEDİATRİK LENFOMA HASTALARINDA HEMATOPOETİK KÖK HÜCRE DENEYİMİ: TEK MERKEZ VERİSİ

FATMA DEMİR YENİGÜRBÜZ, AYŞE BURCU AKINCI, DİDEM ATAY, ARZU AKÇAY, GÜLYÜZ ÖZTÜRK

ACIBADEM MEHMET ALİ AYDINLAR ÜNİVERSİTESİ, ÇOCUK HEMATOLOJİ-ONKOLOJİ BİLİM DALI, PEDİATRİK KİT BÖLÜMÜ, İSTANBUL

Amaç : Çocukluk çağı lenfomalarında; tedavi başarısı genel olarak yüksek olmasına karşın, yüksek riskli relapS- refrakter hastalarda sonuçlar yüz güldürücü değildir. Burada hemaotpoetik kök hücre transplantasyonu yapılan lenfoma tanılı hastalarda tedavi sonuçlarının değerlendirilmesi amaçlanmıştır.

Yöntem : 2012-2019 yılları arasında lenfoma tanısıyla tedavi alan hastaların dosyaları retrospektif değerlendirildi.

Bulgular : Lenfoma tanısıyla kök hücre transplantasyonu yapılan hastalarımızın 21'i analiz edilebilir bulundu. Ortanca nakil yaşı 12,5 (5,5 – 18 yaş), E/K oranı 3.2 bulundu. Hastaların 12'si Hodgkin lenfoma (HL) (%57) , 9' u Nonhodgkin lenfoma (NHL) (%43) tanısı almıştı. Nakil tiplerine bakıldığında; 15 hastaya otolog (%71,5), 4 hastaya allojenik nakil (%19), 2 hastaya otolog ve relaps gelişmesi üzerine allojenik nakil (%9,5) yapıldı. Ortanca izlem süresi 45 ay olup (2 ay – 7,8 yıl), izlemde 7 hastada relaps gelişti, 5 hasta hastalık progresyonu nedeniyle kaybedildi. HL tanılı hastalarda EFS bir yıllık %75, 5 yıllık %66,7, OS bir yıllık %100, 5 yıllık %80,8, NHL tanılı hastalarda EFS bir yıllık %55,6, 5 yıllık % 55,6, OS bir yıllık %76,2, 5 yıllık %61 bulundu.

Sonuç : Çocukluk çağı lenfomalarının çoğu ilk tanıda risk adapte kemoterapi ile başarılı şekilde tedavi edilmektedir. Relaps hastalıkta; HL hastalarında otolog nakil öncesi yüksek doz kemoterapi ile tam yanıt elde etmek prognozu iyileştirmede önemliyken NHL hastalarında relapsta prognoz otolog veya allojeneik nakil sonrası da iyi değildir, bu hastalarda relapsı önlemek için ilk sıra tedavilerin etkinliğinin geliştirilmesi daha önemlidir. Brentuximab-vedotin (anti-CD30) gibi hedeflenmiş tedavilerle yapılan çalışmalar umut verici olsa da bu ajanların nakil öncesi monoterapi veya kombinasyon tedavileri ile köprü tedavisi olarak en iyi şekilde nasıl kullanılacağı henüz net tanımlanmamıştır. B hücreli NHL'lı hastalarda ise CAR T Cell tedavileri faz III çalışmaları devam etmektedir. Sonuç olarak bu hasta gruplarında sağkalımı arttırabilecek uluslararası çok merkezli geniş prospektif çalışmalara ihtiyaç vardır.

Anahtar Kelimeler: Lenfoma, relap S-refrakter hastalık, kök hücre nakli

S-05

AKUT LENFOBLASTİK LÖSEMİ HASTALARINDA ALL-BFM 95 TEDAVİSİ SIRASINDA GÖRÜLEN VE UZUN DÖNEMDE ORTAYA ÇIKAN YAN ETKİLERİN DEĞERLENDİRİLMESİ

DİLVİN ÇELİK ATEŞ[1], ARZU AKYAY[2]

1 MALATYA EĞİTİM VE ARAŞTIRMA HASTANESİ
2 İNÖNÜ ÜNİVERSİTESİ TURGUT ÖZAL TIP MERKEZİ

Amaç : Çocukluk çağının en sık görülen malign hastalığı olan akut lenfoblastik lösemi, sitotoksik kemoterapi sürecinde çok sayıda akut ve uzun süreli toksik yan etki ile ilişkilidir. Bu çalışmada ALL-BFM 95 protokolü alanlarda tedavi sırasında ve uzun dönemde gelişebilecek komplikasyonları değerlendirmeyi planladık.

Yöntem : 2010- 2016 yıllarında ALL-BFM 95 protokolü ile tedavi edilen hastaların dosyaları incelendi. Hastaların yaş, cinsiyet, başvuru beyaz küreleri, risk grupları, flowsitometri, ekokardiyografi, ultrasonagrafileri, manyetik rezonans, elektromiyolografi, elektroensefalografi, kemik dansitometri sonuçları, tedavi sırasında ve takipte gelişen komplikasyonları kaydedildi.

Bulgular : ALL tanısıyla takip edilen 87 hastanın 73'ü çalışmaya alındı. Hastaların 40/73'ü erkek 33/73'ü kızdı. 1-17 yaş arasındaki hastaların yaş ortalaması 7,6±1,2 idi. 58 hasta (%80) B hücreli, 15 hasta (%20) T hücreli ALL, bunların 7'si yüksek, 47'si orta, 19'u standart risk grubundaydı. Hastaların ekokardiyografi kontrolleri normaldi. Tedavi sırasında, L-asparaginaz alerjisi (%14), pankreatit (%4), tifilit (%15), hipertansiyon (%4), hiperglisemi (%4), tromboemboli (%4), plevral efüzyon (%4), polinöropati (%11), konvülsiyon (%4), anal fissür, perianal apse (%8) gibi komplikasyonlar gelişirken, posterior reversibl ensefalopati sendromu, hepatik veno-okliziv hastalık, serebral tuz kaybı, hemorajik sistit, tümör lizis sendromu ise birer vakada görüldü. İdame sonrasında tekrarlayan enfeksiyonlar (%20), osteoporoz (%7), puberte prekoks (%5), boy kısalığı (%3) polisitemi (%3), hipotiroidi (%2) tespit edildi.

Sonuç : Hastalarımızdan başvuru beyaz küresi 200000/mm3 ve üzerinde olan 4 hastaya lökoferez ve hidrasyon yapılarak tümör lizis sendromu gelişmesi önlendi. Uzun dönemde çocuk kardiyoloji, endokrinoloji, alerji ve immünoloji gibi multidisipliner takipler hastaların tedavilerini düzenlemede yardımcı olmuştur. Sonuç olarak, tedavi sırasında ve sonrasında gelişebilecek yan etkiler açısından hastaları düzenli takip etmek, soruna yönelik tedavileri planlamak, yan etkinin oluşturacağı morbidite ve mortaliteyi düşürmektedir.

Anahtar Kelimeler: Akut lenfoblastik lösemi, yan etki

S-06
TPOG NÖROBLASTOM 2009 PROTOKOLÜ YÜKSEK RİSK GRUBU TEDAVİ SONUÇLARI

DİLEK İNCE, SERAP AKSOYLAR, NİLGÜN KURUCU, ALİ VARAN, EMRE ÇEÇEN, CANAN VERGİN, ELİF GÜLER, REJİN KEBUDİ, EKREM ÜNAL, FERHAN AKICI, GÜLNUR TOKUÇ, SUNA EMİR, AYNUR OĞUZ, BETÜL SEVİNİR, AYHAN DAĞDEMİR, SAVAŞ KANSOY, EMEL ÜNAL, FUNDA ÇORAPÇIOĞLU, FAİK SARIALİOĞLU, SEMA VURAL, HALDUN ÖNİZ, DENİZ KIZMAZOĞLU, FATMA BETÜL ÇAKIR, ŞULE YEŞİL, YAVUZ KÖKSAL, ZUHAL KESKİN YILDIRIM, İNCİ İLHAN, SERHAN KÜPELİ, FUNDA TEKKEŞİN, ÇAĞLAR ÇITAK, DENİZ TUĞCU, TÜRKAN PATIROĞLU, SÜHEYLA OCAK, AYKAN ÖZGÜVEN, DERYA ÖZYÖRÜK, DOĞAN KÖSE, ASIM YÖRÜK, SAADET AKARSU, AYŞE BOZKURT, NAZMİYE YÜKSEK, MURAT ELLİ, NUR OLGUN

TÜRK PEDİATRİK ONKOLOJİ GRUBU

Amaç : TPOG NB 2009 Protokolüne kayıtlı Yüksek risk grubu (YRG) hastaların değerlendirilmesi.

Yöntem : TPOG NB 2009 Protokolüne kayıtlı hastalardan YRG alınmış olan 573 hastanın tanımlayıcı analizleri yapıldı, veri güncellemesi mevcut olanların yaşam hızı analizleri yapıldı. Merkez koşulları ve tercihine göre 373'ü konvansiyonel kemoterapi (KKT), 200'ü yüksek doz kemoterapi (YDKT+HKHT) grubunda tedavi edilmişti.

Bulgular : YRG 573 hasta mevcuttu. E/K oranı 1.3 idi. Ortanca tanı yaşı 34 ay (0-18yaş). Primer tümör hastaların %72'sinde sürrenal, %25'inde paravertebraldi. YRG hastaların %82'si metastatik evre4 hastalıklıydı, 560 kemik, %55 kemik iliği, %23 uzak lenf nodu, %14 karaciğer, %8 akciğer, %6 SSS metastazı vardı. Hastaların %77'sinde kötü histoloji mevcuttu. MYCN amplifikasyonu pozitifliği %58, 1p delesyonu %50, 11q delesyonu %24, 17q kazanımı %59 oranlarında mevcuttu. Sağkalım analizleri 461 için yapılabildi. KKT kolunda 32 hastada primer cerrahi yapılmıştı, indüksyon yanıtı (CR+PR) %77 idi. 192 hastada geciktirilmiş cerrahi uygulanmıştı. 125 hastada primer tümör bölgesine radyoterapi uygulanmıştı. 50 hasta refrakter hastalıklıydı. KKT kolunda ortanca relaps zamanı 15aydı; 28 primer, 65 sistemik, 13 primer+sistemik relaps, 50 refrakter hastalık vardı, 5 relapsın detayı bilinmiyordu. 140 hasta ölmüştü, ölüm nedenleri %86 progresyon, %9 enfeksiyon, %4 toksisite, %1 cerrahi ilişkiliydi. YDKT+HKHT kolunda 19 hastada primer cerrahi yapılmıştı, indüksyon yanıtı (CR+PR) %82 idi. 104 hastada YDKT+HKHT uygulanmıştı. 68 hastadaprimer tümör bölgesine radyoterapi uygulanmıştı. 12 hasta refrakter hastalıklıydı, ortanca relaps zamanı 16 aydı, 11 primer, 30 sistemik, 9 primer+sistemik relaps gelişmişti, iki relapsın detayı bilinmiyordu. 75 ölüm vardı, nedenleri %70 progresyon, %7.5 enfeksiyon, %2.5 toksisite, %10 HKHT ilişkili, %10 ölüm nedeni bilinmiyor. 3, 5 ve 10 yıllık EFS sırasıyla KKT kolunda %40, %33, %33 iken YDKT+HKHT kolunda %47, %37, %28 bulundu (p: 0.286). 3, 5 ve 10 yıllık OS sırasıyla KKT kolunda %57, %43, %38 iken YDKT+HKHT kolunda %62, %48, %29 bulundu (p: 0.708).

Sonuç : YRG KKT kolu ve YDKT+HKHT kolu yaşam hızları benzer bulunmuştur. YRG yaşam hızları literatür verisiyle uyumludur. Ölümleri major bölümü progresyon nedenlidir.

Anahtar Kelimeler: Nöroblastom, Yüksek risk grubu

Yüksek Risk Grubu Olaysız Yaşam Hızları (EFS)

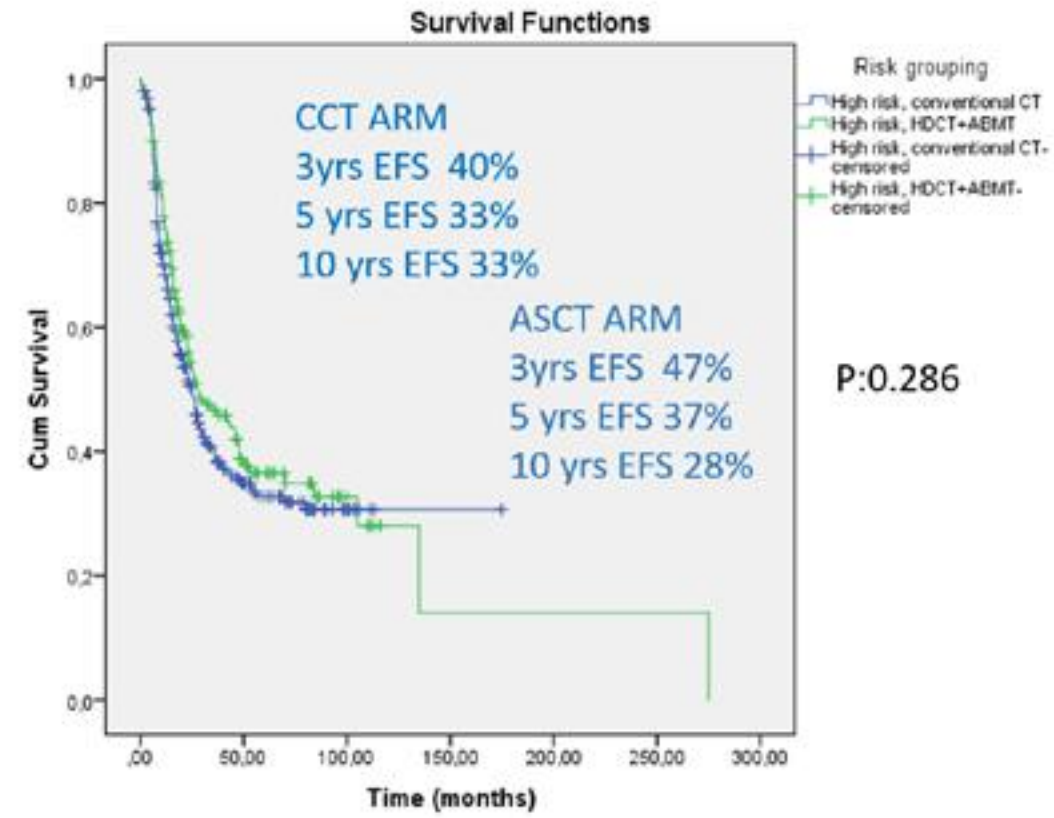

Yüksek Risk Grubu Nöroblastom, KKT ve YDKT+HKHT kollarının olaysız yaşam hızları (EFS)

Yüksek Risk Grubu Genel Yaşam Hızları (OS)

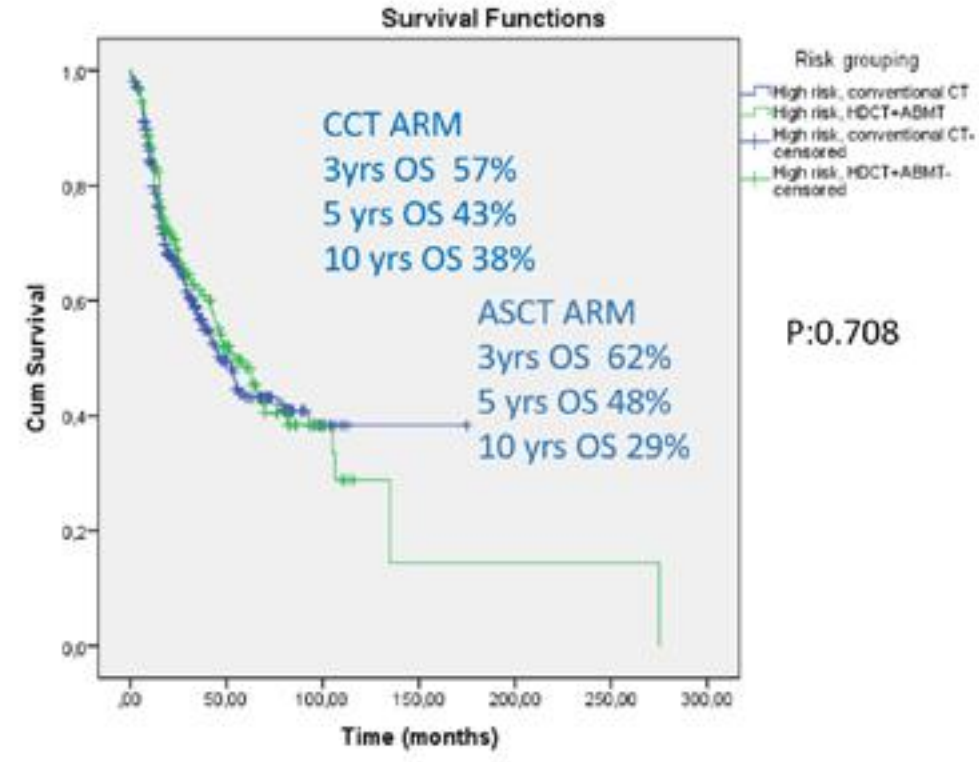

Yüksek Risk Grubu Nöroblastom, KKT ve YDKT+HKHT kollarının genel yaşam hızları (OS)

S-07
NÖROBLASTOMDA YENİ NESİL SEKANSLAMA İLE MOLEKÜLER HETEROJENİTE DEĞERLENDİRİLMESİ (TÜRK PEDİATRİK ONKOLOJİ GRUBU ADINA)

TEKİNCAN ÇAĞRI AKTAŞ , HONGLİNG YUAN, ÖZDE ELİF GÖKBAYRAK, EFE SERİNAN, AYLİN EROL, SAFİYE AKTAŞ, NUR OLGUN

DOKUZ EYLÜL ÜNİVERSİTESİ ONKOLOJİ ENSTİTÜSÜ

Amaç : Nöroblastom belirgin heterojenite gösteren ve bu heterojenite nedeniyle tedavi planlamasında güçlük oluşturan bir hastalıktır. Bu çalışmanın amacı yeni nesil dizileme(NGS) kullanarak nöroblastomda mutasyonların farklı örneklerde nasıl dağılım gösterdiğini incelemektir.

Yöntem : TPOG NB 2009 protokolü kapsamında incelenen nöroblastom örnekleri arasından tek örnekten farklı görünümdeki bölgelerden (blastik alan ve diferansiye alan) alınmış (senkron) ve aynı hastaya ait farklı zamanlarda (rekürrens) toplanmış (metakron) örnekler İllumina MiniSeq cihazıyla NGS yöntemi ile değerlendirildi. Nöröblastom ilişkili genlerle ilgili custom panel tasarlandı. DNA izolasyonu sonrası kütüphane oluşturulup amplifiye edilerek dizileme yapıldı. FASTQ data elde edilip uygun biyoinformatik programlarla mutasyonlar tespit edildi. Tespit edilen mutasyonların eşlenik örneklerdeki heterojenitesi değerlendirildi.

Bulgular : Senkron grubunda 23; metakron grubunda 16 hasta vardı. Senkron grubunda %65,2, metakron grubunda %80,2'mutasyon profili açısından heterojenite gözlendi. Mutasyonların dağılımı da olgu bazlı özgün varyasyonlar göstermekteydi. Heterojenite mutasyon açısından belirli bir gende yığılma göstermiyordu. Senkron grubunda heterojenite gözlenmeyen hastaların hiçbirinde Nmyc amplifikasyonu yoktu. Heterojenite ile klinik bulgular arasında anlamlı bir ilişki gözlenmedi. Senkron grupta heterojenite gösteren olgular evre 4 ve yüksek risk grubundanken metakron örneklerde yüksek risk başlamış olgular heterojenite göstermedi. Blastik alanlarda mutant olup diferansiye alanlarda olmayan genler, TBCD, CNTN1, NGF, RPIA'dır. İlginç olarak MYCN geni diferansiye alanda mutant saptanmıştır. Yine diferansiye alanda GSTP1, CD5, TP73, ARID1a, RTN4, PTAFR mutant iken blastik alanda değildir. Primer tümörde ARID1a, FOX2B, NM1 mutasyonu varken, CADM1+NBAS mutasyonu kemik iliği metastazına özgü gözlendi.En sık RECQL5 mutasyonu ve heterojenitesi mevcuttu.

Sonuç : Nöroblastomda aynı tümör içinde farklı alanların, yine aynı hastanın farklı zamanlardaki tümör örneklerinde mutasyon açısından moleküler heterojenite göstermesi tümörigenez sürecinde mutasyon profilinin belirgin değiştiğini desteklemektedir. Bu durum moleküler incelemenin bir hasta için biden çok örnekte ve rekürrenslerde tekrar moleküler inceleme yapma gerekliliğini desteklemektedir. Yüksek riskli ileri evre başlayan olgularda heterojenite daha azdır.

Anahtar Kelimeler: Nöroblastom, Moleküler Heterojenite

S-08
TPOG NB 2009 PROTOKOLÜ ORTA RİSK GRUBU TEDAVİ SONUÇLARI

DİLEK İNCE, NİLGÜN KURUCU, ALİ VARAN, FERHAN AKICI, FERHAN AKICI, BENGÜ DEMİRAĞ, EMRE ÇEÇEN, BETÜL SEVİNİR, REJİN KEBUDİ, DENİZ TUĞCU, ELİF GÜLER, SERAP AKSOYLAR, YAVUZ KÖKSAL, DENİZ KIZMAZOĞLU, AYŞE ERBAY, AYHAN DAĞDEMİR, HALDUN ÖNİZ, FUNDA ÇORAPÇIOĞLU, SUNA EMİR, ŞULE YEŞİL, MEHMET KANTAR, EKREM ÜNAL, ZUHAL KESKİN YILDIRIM, BAHAR BEKER, AYNUR OĞUZ, GÜLNUR TOKUÇ, ASIM YÖRÜK, ÇAĞLAR ÇITAK, FATMA BETÜL ÇAKIR, NERİMAN SARI, SERHAN KÜPELİ, HİLMİ APAK, CEYHUN BOZKURT, VOLKAN HAZAR, DOĞAN KÖSE, AYKAN ÖZGÜVEN, DERYA ÖZYÖRÜK, EMEL ÜNAL, NUR OLGUN

TÜRK PEDİATRİK ONKOLOJİ GRUBU

Amaç : TPOG NB 2009 Protokolüne kayıtlı Orta risk grubu (ORG) hastaların değerlendirilmesi.

Yöntem : TPOG NB 2009 Protokolüne kayıtlı hastalardan ORG alınmış olan hastaların tanımlayıcı analizleri yapıldı, veri güncellemesi mevcut olanların yaşam hızı analizleri yapıldı.

Bulgular : Orta risk grubunda toplam 288 hasta vardı; iyi histolojili (ORG-İH) 111, kötü histolojili (ORG-KH) 177 hasta vardı. Ortanca tanı yaşı 9ay (0-14yaş), E/K oranı 0.85 idi. Evre dağılımı Evre 2 (%13), Evre 3 (%52), Evre 4 (%27), Evre 4S (%8). Primer tümör %45 sürrenal (%3'ü bilateral), %55 paraspinal yerleşimliydi. 1p delesyonu çalışılan 149 hastadan 51'inde (%34) saptandı. 11q delesyonu çalışılan 147 hastadan 25'inde (%17) saptandı. 17q kazanımı çalışılan 147 hastadan 73'ünde (%50) saptandı. Primer cerrahi hastaların %30'una uygulanmıştı. İndüksiyon yanıtı CR+PR %71 idi. Hastaların %44'ünde (n:131) geciktirilmiş cerrahi uygulanmıştı. Veri giriş yetersizliği nedeniyle, yaşam analizi 222 hasta için yapılabildi. 10 hastada primer relaps, 5 hastada sistemik relaps, 5 hastada refrakterlik & progresyon vardı. 13 ölüm vardı; 5'i progresyonla, dördü tedavi toksisitesi, üçü cerrahi ilişkili, biri enfeksiyon nedeniyle ölmüştü. Ortanca izlem süresi 39 ay (7gün – 133ay). Tüm ORG için 5 ve 10 yıllık EFS %84, 5 ve 10 yıllık OS %93. 5 ve 10 yıllık EFS ORG-İH için %90, ORG-KH için %79 bulundu (p:0.064). 5 ve 10yıllık OS ORG-İH için %96, ORG-KH için %91 bulundu (p: 0.149).

Sonuç : Orta risk grubunda sürrenal ve paraspinal yerleşimli tümörler yaklaşık eşit orandaydı. Orta risk grubu hastaların yaşam hızları literatür bilgisi ile uyumluydu.

Anahtar Kelimeler: Nöroblastom, Orta risk grubu

Orta Risk Grubu Genel Yaşam Hızları (OS)

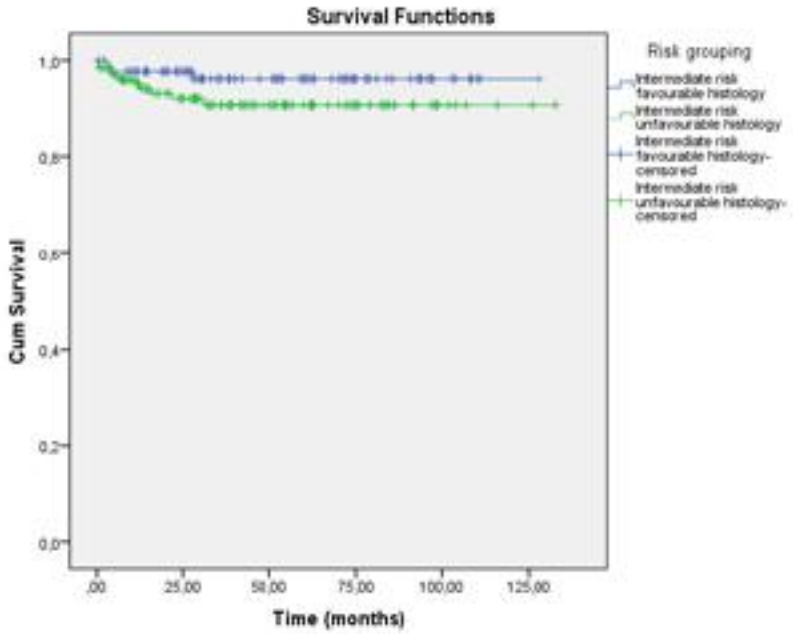

Orta Risk Grubu nöroblastom, iyi histoloji ve kötü histoloji gruplarının genel yaşam hızları (OS)

Orta Risk Grubu Olaysız Yaşam Hızları (EFS)

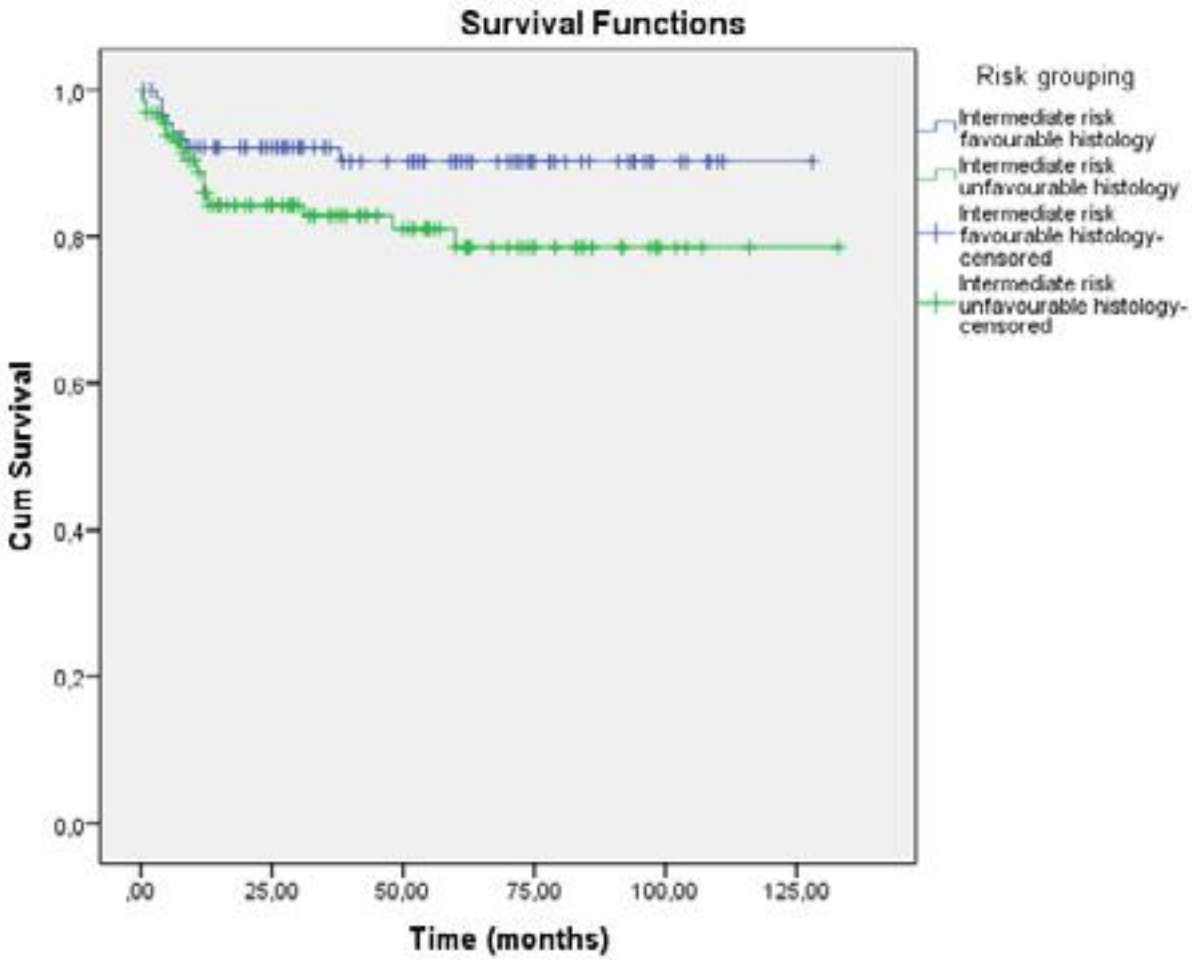

Orta Risk Grubu nöroblastom, iyi histoloji ve kötü histoloji gruplarının olaysız yaşam hızları (EFSS)

S-09

TPOG NB 2009 PROTOKOLÜ DÜŞÜK RİSK GRUBU TEDAVİ SONUÇLARI

DİLEK İNCE, NİLGÜN KURUCU, ALİ VARAN, FERHAN AKICI, BENGÜ DEMİRAĞ, EMRE ÇEÇEN, BETÜL SEVİNİR, REJİN KEBUDİ, DENİZ TUĞCU, ELİF GÜLER, SERAP AKSOYLAR, DENİZ KIZMAZOĞLU, YAVUZ KÖKSAL, AYŞE ERBAY, AYHAN DAĞDEMİR, HALDUN ÖNİZ, FUNDA ÇORAPÇIOĞLU, MEHMET KANTAR, SUNA EMİR, ŞULE YEŞİL, EKREM ÜNAL, AYNUR OĞUZ, ZUHAL KESKİN YILDIRIM, SEMA VURAL, GÜLNUR TOKUÇ, ASIM YÖRÜK, ÇAĞLAR ÇITAK, İNCİ İLHAN, EMEL ÜNAL, NUR OLGUN

TÜRK PEDİATRİK ONKOLOJİ GRUBU

Amaç : TPOG-NB-2009 Protokolüne kayıtlı Düşük risk grubu (DRG) hastaların değerlendirilmesi.

Yöntem : TPOG-NB-2009 Protokolüne kayıtlı hastalardan DRG alınmış olan hastaların tanımlayıcı analizleri yapıldı, veri güncellemesi mevcut olanların yaşam hızı analizleri yapıldı.

Bulgular : Protokole kayıtlı hastalardan 8 İSKİP hastası vardı, üçünde progresyon nedeniyle cerrahi gerekmiş ve bu hastalar Evre 1 hastalıklı sonuçlanmıştı. EVRE-1 (n: 195) Ortanca tanı yaşı 13.5ay (0 – 18 yaş), E/K oranı: 1.0. MYCN amplifikasyonu olan 5 hasta var. Tümörlerin %70'i sürrenal. Shimada %45 iyi histolojili NB, %20 kötü histolojili NB, %15 iyi histolojili GNB, %6kötü histolojili GNB. Üç hastada primerden relaps var. İki ölüm var, biri ROHAD sendromu ve solunum yetmezliğiyle ölüm, biri Van depreminde ölüm. Yaşam hızları 167 hasta için hesaplanabildi 2, 5 ve 10 yıllık OS %99; 2, 5 ve 10 yıllık EFS %98. EVRE-2 (n:72) Ortanca tanı yaşı 11.5 ay (0 – 8.5 yaş), E/K oranı: 1.0. Evre 2, <18aylık, MYCN amplifikasyonu olan 5 hasta var. Tümörlerin %56'sı paraspinal, %44'ü sürrenal. Shimada %40 iyi histolojili NB, %42 kötü histolojili NB, %11 iyi histolojili GNB, %3 kötü histolojili GNB. İki hastada primerden relaps, bir hastada karaciğerden relaps ve bir hastada PD var. Progresyon olan hasta 8. Ayda PD ile ölmüş. Yaşam hızları 63 hasta için hesaplanabildi 2, 5 ve 10 yıllık OS %98; 2, 5 ve 10 yıllık EFS %92. EVRE-4S (n:34) Ortanca tanı yaşı 2.5 ay (0 – 9ay), E/K oranı: 1.4. Tümörlerin %82'si sürrenal. 25'inde karaciğer, beşinde karaciğer+kemik iliği, ikisinde karaciğer+deri, birinde karaciğer+kemik iliği+deri metastatik. Shimada %38 iyi histolojili NB, %32 kötü histolojili NB. Beş hastada progresyon olmuş, bunlardan üçü ölmüş. Ortanca izlem zamanı 23ay (10gün-10yıl). Yaşam hızları 32 hasta için hesaplanabildi 2, 5 ve 10 yıllık OS %90; 2, 5 ve 10 yıllık EFS %83.

Sonuç : TPOG-NB-2009 Protokolüne kayıtlı düşük risk grubu hastaların yaşam hızları oldukça yüksek bulundu. Evre-2 ve Evre-4S'de ölümler progresyonla ilişkiliydi. Düşük risk grubu hastaların tedavi sonuçları literatürle uyumlu bulundu.

Anahtar Kelimeler: Nöroblastom, Düşük risk grubu

S-10
NÖROBLASTOM, WİLMS TÜMÖRÜ VE DİĞER RENAL TÜMÖRLERDE PD-L1 EKSPRESYONUNUN DEĞERLENDİRİLMESİ

SEHER ŞENER[1], CEYDA KARADENİZ[1], AYLAR POYRAZ[2], ARZU OKUR[1], FARUK GÜÇLÜ PINARLI[1]

1 GAZİ ÜNİVERSİTESİ TIP FAKÜLTESİ HASTANESİ; ÇOCUK SAĞLIĞI VE HASTALIKLARI ANABİLİM DALI, ÇOCUK ONKOLOJİ BİLİM DALI, ANKARA
2 GAZİ ÜNİVERSİTESİ TIP FAKÜLTESİ HASTANESİ; PATOLOJİ ANABİLİM DALI, ANKARA

Amaç : Giriş: Programmed death 1 (PD-1) (hücresel ölüm proteini-1) reseptörü; natural killer (NK) hücreleri, aktive edilmiş monosit ve dendritik hücrelerin bazı alt gruplarının yanı sıra T hücreleri ve B hücreleri yüzeyinde yer alan bir koreseptördür. PD-1 reseptörünün, PD-L1 (hücresel ölüm ligandı-1) ve PD-L2 (hücresel ölüm ligandı-2) olmak üzere iki ligandı mevcuttur. PD-1/ PD-L1 yolağının en önemli rolü; T hücre fonksiyonlarının inhibe edilmesidir. Bu yolak immun eradikasyondan korunmak için tümörler ve virüsler tarafından kullanılmaktadır. Amaç: Çalışmamızda nöroblastom, Wilms tümörü ve diğer renal tümörlü (konjenital mezoblastik nefroma, renal rabdoid tümör, renal hücreli karsinom, berrak hücreli sarkom) olguların doku örneklerinde PD-L1 ekspresyon derecesini ve PD-L1 ekspresyonu ile evre, prognostik faktörler ve prognoz arasındaki ilişkiyi değerlendirmeyi amaçladık.

Yöntem : Gereç ve Yöntem: Gazi Üniversitesi Tıp Fakültesi'nde nöroblastom, Wilms tümörü ve Wilms dışı renal tümör tanısı almış toplam 60 olgu retrospektif olarak değerlendirildi. Hastaların doku örneklerinde PD-L1 ekspresyonunu incelendi.

Bulgular : Sonuçlar: PD-L1 ekspresyonu, 60 hastadan sadece iki olguda pozitif saptandı. PD-L1 ekspresyon pozitifliği saptanan iki olgu da nöroblastom ile takipliydi. PD-L1 pozitif hasta sayısının düşük olması nedeniyle PD-L1 ekspresyon pozitifliği ile prognostik faktörler arasındaki ilişkiyi açıkça değerlendirmek mümkün olmasa da; PD-L1 ekspresyonu olan hastaların her ikisi de ileri evre hastalığa sahipti ve genel sağkalımları düşüktü. Wilms tümörü ve diğer renal tümörlerin hiçbirinde pozitif PD-L1 ekspresyonu saptanmadı.

Sonuç : Tartışma: Erişkin ve çocuk immun sistemdeki farklılıklar nedeniyle, çocukluk çağı tümörlerinde PD-L1 ekspresyonu, erişkinlerdeki kadar yüksek değildir. Ancak bu konuda kesin kanıya varmak için daha geniş popülasyonda yapılacak prospektif çalışmalara ihtiyaç vardır.

Anahtar Kelimeler: Hücresel ölüm proteini-1 / Hücresel ölüm ligandı-1 / Hücresel ölüm ligandı-2 / ekspresyon / prognoz

S-11
ÇOCUKLUK ÇAĞI SOLİD TÜMÖRLERİNDE RETİNOİK ASİTİN PI3K/AKT VE RAS/MAPK YOLAKLARI ÜZERİNE ETKİSİNİN WESTERN BLOT YÖNTEMİ İLE SAPTANMASI

ÖZDE ELİF GÖKBAYRAK, SAFİYE AKTAŞ, AYLİN EROL, ZEKİYE ALTUN, NUR OLGUN

DOKUZ EYLÜL ÜNİVERSİTESİ ONKOLOJİ ENSTİTÜSÜ

Amaç : Nöroblastom (NB), nöral krestten köken alan embriyonik bir tümördür. Kanser hücrelerinin ajanlarla uyarılarak diferansiye edilmesi, anti-neoplastik tedavide umut verici bir strateji haline gelmiştir. Retinoik asit (RA) klinik olarak NB'de hücresel diferansiasyonu indükleme özelliği açısından kullanılmaktadır. Bir kalsinörin inhibitörü olan Takrolimus (Tac),Nüklear faktör aktive T-hücre (NFAT)'de fosfotaz aktivitesini baskılamakta ve dolaylı olarak mTOR yolağını inhibe etmektedir. Çalışmada NB hücrelerinde PI3K/Akt ve RAS/MAPK yolaklarını baskılayan ajanlar olan RA ve Tac'ın sinerjitik etkisi incelenmiştir

Yöntem : NB hücreleri KELLY, SHSY5Y, CHP-134 ve LAN5 üzerinde ajanlar tek ve kombin şeklinde denenmiş ve WST-1 analizi ile LD50 dozları saptanmıştır. Yolaklar üzerinde etkisi için Akt, p44 (Erk1/2), ve Ras ekspresyonları immunsitokimyasal ve Western Blot(WB) yöntemi ile değerlendirilmiştir. Diferansiyasyon, Toludin Blue boyamasında morfolojik olarak değerlendirilmiştir. İstatistiksel analizde non-parametrik Mann-Whitney U ve Ki- Kare testleri kullanılmıştır. $p < 0,05$ anlamlılık düzeyinde kabul edilmiştir.

Bulgular : RA'nın, PI3K/AKT ve RAS/MAPK ilişkili ERK1/2 yolağı üzerinde azaltıcı, aksine Tac'ın ekspresyonu arttırıcı etkili olduğu, istatistiksel anlamlı olarak saptanmıştır. RA ve Tac'ın kombinasyonunun uygulanması ise bu yolakları inhibe etmiştir. Bu inhibe edici etki, konvansiyonel kemoterapötik bir ajan olan sisplatin (CDDP) ile kıyaslandığında benzer düzeylerde etkili olduğu saptanmıştır.

Sonuç : Bulgularımız Tac'ın NB'de tek başına tedavi ajanı olarak düşünülmek yerine RA ile kombine uygulanmasının daha etkili olabileceğini desteklemektedir. Çünkü, uygulandığında reaktif olarak arttırdığı proliferasyon ilişkili PI3K/Akt ve RAS/MAPK yolağındaki artışı RA inhibe etmektedir. Not: Bu proje TPOG tarafından desteklenmiştir.

Anahtar Kelimeler: Nöroblastom, Retinoik Asit, Takrolimus, Sinyal Yolakları

S-12
RELAPS/ REFRAKTER TÜMÖRLERDE MOLEKÜLER ''PROFİLİNG'' SONUÇLARIMIZIN ANALİZİ VE HASTAYA KATKISI

EDA ATASEVEN[1], ÇIĞIR BİRAY AVCI[2], ŞERİFE ŞEBNEM ÖNEN GÖKTEPE[1], NUR SELVİ GÜNEL[2], YEŞİM ERTAN[3], ELİF BOLAT[4], SERCAN GÖDE[5], BAKİYE GÖKER BAĞCA[2], NESLİHAN PINAR ÖZATEŞ[2], CENGİZ YAKICIER[6], SERAP AKSOYLAR[1], TANER AKALIN[3], MEHMET KANTAR[1]

1 EGE ÜNİVERSİTESİ TIP FAKÜLTESİ, ÇOCUK HEMATOLOJİ VE ONKOLOJİ BİLİM DALI, İZMİR
2 EGE ÜNİVERSİTESİ TIP FAKÜLTESİ, TIBBİ BİYOLOJİ ANABİLİM DALI, İZMİR
3 EGE ÜNİVERSİTESİ TIP FAKÜLTESİ, PATOLOJİ ANABİLİM DALI, İZMİR
4 EGE ÜNİVERSİTESİ TIP FAKÜLTESİ, BEYİN CERRAHİSİ ANABİLİM DALI, İZMİR
5 EGE ÜNİVERSİTESİ TIP FAKÜLTESİ, KULAK-BURUN- BOĞAZ HASTALIKLARI ANABİLİM DALI, İZMİR
6 ACIBADEM ÜNİVERSİTESİ, FEN FAKÜLTESİ, MOLEKÜLER BİYOLOJİ VE GENETİK ANABİLİM DALI

Amaç : Günümüzde tümörlerdeki spesifik genetik değişimleri belirleyerek her hastanın tümöründeki hedeflere özgü, bireyselleştirilmiş tedavi (precision oncology) vermek mümkündür. Ancak bu tedavilerin çocukluk çağı kanserlerindeki yeri ve etkinliği halen tartışmalıdır. Burada kliniğimizde izlediğimiz relaps/refrakter tümörü olan hastalarda tümör dokularında saptanan genetik değişiklikler ve genetik değişikliğe yönelik başlanan tedaviler sunulmuştur.

Yöntem : Olguların parafine gömülü tümör dokularından DNA izolasyonu gerçekleştirildi. Uygun örnekler klonal amplifikasyon ve sekans işlemlerine tabi tutularak yeni nesil sekanslama işlemi gerçekleştirildi. Belirlenen varyant ve/veya kopya sayısı değişimlerinin (CNV) patojenik özelliği değerlendirildi.

Bulgular : Son 1 yılda kliniğimizde izlenen relaps/refrakter SSS tümörü ve sarkom tanısı olan 25 hasta değerlendirildi.Olguların 13'ü kız (%52), 12'i erkek(%48)'di.Ortanca tanı yaşı 6,5 yaş (2,5-16,5 yaş)idi. Hastaların 16' sı SSS tümörü tanısı almıştı. Hastaların dağılımı; medulloblastom(n=2), düşük dereceli astrositom(n=4) , yüksek dereceli astrositom(n=8), ependimom(n=1) ve ATRT(n=1) idi. Diğer 9 hasta rabdomyosarkom(n=5), Wilms tümörü(n=1), hepatoblastom(n=1), Ewing sarkom(n=1), alveoler soft part sarkom(n=1) tanıları ile izlenmekte idi. SSS tümörü olan 7 hastada (%43,7) patojenik ve/veya olası patojenik varyant ve/veya CNV tespit edildi. CNV açısından değerlendirildiğinde NF1 delesyonu (n=3) belirlendi. Klinik anlam taşıyan varyantlar ise SMARCA4 (n=3), ARID1A(n=3), KMT2D(n=2), MSH(n=2), EGFR(n=1), FGFR3(n=1), MTOR(n=1) mutasyonları tespit edildi. SSS tümörü dışındaki tümörlerde 6 hastanın(%66,7) tümör dokusunda patojenik ve/veya olası patojenik varyant ve/veya CNV saptandı. CNV açısından NF1 delesyonu(n=3) ve MET amplifikasyonu(n=1) belirlenmiştir. Klinik anlam taşıyan varyantlar ise PTCH1(n=2), PIK3CA(n=1), SMARCA4(n=1), KRAS(n=1), RAC(n=1), MAX(n=1) mutasyonları olarak tespit edildi. KRAS ve NF1 mutasyonu olan relaps rabdomyosarkomlu bir hastaya trametinib, EGFR mutasyonu olan anaplastik astrositomlu bir hastaya afatinib, MET amplifikasyonu saptanan relaps rabdomyosarkomlu bir hastaya krizotinib, RAC ve MAX mutasyonu olan relaps Wilms tümörlü bir hastaya regorafenib tedavisi başlandı.

Sonuç : Merkezimizde son 1 yıl içinde 25 hastada yaptığımız moleküler değerlendirmede tümör dokularındaki mutasyon oranlarının gerçekten yüksek olduğunu saptadık. Ancak hedefe yönelik ilaçların ve ilaç çalışmalarının kısıtlı olması nedeni ile her hastaya tedavi başlanamadı. Tedavi başlanan hastalarda ise tedavilerin etkinliği zaman içinde değerlendirilebilecektir.

Anahtar Kelimeler: relaps/refrakter tümör, moleküler ''profiling'', bireyselleştirilmiş tedavi

S-13
PEDİATRİK KANSER KAYITLARI 2009-2020 (TPOG,TÜRK PEDİATRİK ONKOLOJİ GRUBU VE TPHD,TÜRK PEDİATRİK HEMATOLOJİ DERNEĞİ)

M. TEZER KUTLUK[1], AKİF YEŞİLİPEK[2]

1 TÜRK PEDİATRİK ONKOLOJİ GRUBU
2 TÜRK PEDİATRİK HEMATOLOJİ DERNEĞİ

Amaç: Pediatrik kanser kayıtları çocuk kanserlerinin kontrolünde temel elementlerden birisidir. Dünya genelinde 0-14 yaş grubu çocuk ve gençlerde 200.000'i aşkın kanser vakası görülmektedir. Bugün küresel düzeyde çocuk kanserlerinde yaşam hızlarının yükseltilmesi konusunda çabalar yoğunlaşmaktadır. Çocukluk çağı kanserlerinde yaşam hızları gelişmiş ülkelerde %85'lere erişmesine karşın, gelişmekte olan ülkelerde hala bu düzeylerin altındadır. Türk Pediatrik Onkoloji Grubu ve Türk Pediatrik Hematoloji Derneği ülkemizde 2002 yılından beri pediatrik kanserlerin kayıtlarını tutmaktadır. Bu çalışmada pediatrik kanser kayıtları verileri incelenmiştir.

Gereç-Yöntem: Türk Pediatrik Onkoloji Grubu (TPOG) ve Türk Pediatrik Hematoloji Derneği (TPHD) web-tabanlı bir kanser kayıt sistemi geliştirmiştir. Pediatrik onkoloji ve hematoloji merkezlerine gelen tüm kanserler bu veri tabanına kaydedilmektedir. Sınıflandırmada "Uluslararası Çocuk Kanserleri Sınıflandırması (ICCC-3)" kullanılmıştır. Kanser vakalarının tanımlayıcı özelliklerine ek olarak, morfoloji kodları, topografi kodları ve yaşam bilgileri kaydedilmiştir. 2002-2008 yılları sonuçları önceki toplantılarda sunulmuştur. Bu çalışmada 2009-2020 yıllarının sonuçları incelenmiştir.

Bulgular: On iki yılda, 2009-2020 yılları arasında, 22524 vaka kaydedilmiştir. Tüm vakalar ele alındığında tanı anında ortanca yaş 6.7 yıl (0-17; E/K 12585/9929, 4 hermafrodit, 6 bilinmeyen). Yaş dağılımı ise 0-4 yaş, 40.8%; 5-9 yaş, 23.8%; 10-14 yaş, 23.4%; 15-19 yaş, 11.9%) olarak bulunmuştur.Vakaların tümör gruplarına dağılımı ise [vaka sayısı, toplamın yüzdesi, ortanca yaş yıl, E/K]: Lösemi (5467, 24.3%, 5.6, 3154/2313); Lenfoma ve diğer RES tümörleri (4193, 18.6%, 9.8, 2790/1400, 1 hermafrodit & 2 bilinmeyen); SSS [beyin&spinal] (3377, 15.0%, 6.8, 1854/1522, 1 bilinmeyen); Sempatik sistem (1862, 8.3%, 2.3, 960/902); Retinoblastoma (636, 2.8%, 1.4, 352/284); Böbrek (1096, 4.9%, 3.1, 531/563, 1 hermafrodit & 1 bilinmeyen); Karaciğer (386, 1.7%, 2.2, 223/163); Malign kemik (1483, 6.6%, 12.5, 803/680); Yumuşak doku (1600, 7.1%, 7.7, 915/685); Germ hücreli, trofoblastik/diğer gonadal (1500, 6.7%, 9.4, 559/937, 2 hermafrodit, 2 bilinmeyen); Karsinom & diğer malign epitelyal (771, 3.4%, 13.5, 369/402); Diğer/spesifiye edilmemiş malign tümörler (153, 0.7%, 7.8, 75/78).Beş yıllık genel yaşam tüm vakalar için 72.4% olarak bulunmuştur.

Sonuç: Ülkemizde 2002 yılından beri tutulan kanser kayıtları, ülkemizde pediatrik kanserlerle uğraşan sağlık çalışanları için önemli bir veri kaynağı olmuştur. 2009'da veri tabanında yapılan güncellenmeden sonra 2020 yılında kanser kayıt sistemine evreler de eklenmiştir. Yaşam hızları %70'lere kadar ulaşmıştır. Bu orta üst gelir kategorisindeki ülkelerle uyumlu düzeydedir. Bu çalışmadan sağlanan veriler, çocukluk çağı kanserlerinin dağılımı hakkında bilgi sahibi olmanın yanı sıra ulusal ve uluslararası düzeyde karşılaştırmaların yapılması için yararlı bir kaynak olmuştur.

Anahtar Kelimeler: Pediatrik Kanser Kayıtları

S-14
MALİGN GERM HÜCRELİ TÜMÖR TANILI HASTALARIN KLİNİK ÖZELLİKLERİ VE TEDAVİ SONUÇLARI

FUNDA TAYFUN KÜPESİZ, AYŞEGÜL TEKNECİ, AYŞE NUR AKINEL, ÇİĞDEM SİVRİCE, GÜLEN TÜYSÜZ KİNTRUP, ALPHAN KÜPESİZ, ELİF GÜLER

AKDENİZ ÜNİVERSİTESİ TIP FAKÜLTESİ, ÇOCUK HEMATOLOJİSİ VE ONKOLOJİSİ BD

Amaç : Germ hücreli tümör (GCT), tüm pediatrik tümörlerin %2-3'ünü oluşturur. Özellikle platin bazlı kemoterapi rejimlerinin uygulanmasından sonra sağ kalım oranları %80'den fazladır. Bu çalışma ile kliniğimizde tedavi ve takip edilen malign germ hücre tümör tanılı hastaların klinik özellikleri ve tedavi sonuçlarının değerlendirilmesi amaçlandı.

Yöntem : Ocak 1999 – Aralık 2019 tarihleri arasında Akdeniz Üniversitesi Çocuk Hematoloji Onkoloji Kliniği'nde ektrakranial germ hücreli tümör tanısı alan 67 hasta retrospektif değerlendirildi. Hastaların 34'ünde benign (matür teratom:17, immatür teratom: 17), 33'ünde malign germ hücreli tümör mevcuttu. Bu çalışmada sadece malign germ hücreli tümör tanısı alan hastaların sonuçları sunuldu.

Bulgular : Hastaların 23'ü (% 69.7) kız, 10'u (% 30.3) erkek olup K/E oranı 2,3 bulundu. Ortanca tanı yaşı 3,22 yıl (0-18 yaş) idi. En sık yolk sak tümörü (n:17) ve ardından sırasıyla mikst germ hücreli tümör (n:10) ve disgerminom (n:6) tespit edildi. Vakaların %55.6'i gonadal, %45,4'ü ekstragonadal yerleşimliydi. Ekstragonadal tümörlerin en sık yerleşim yeri sakrokoksigeal bölgeydi (n:7). Biyopsi ile tanı konulan 12 hasta var iken 21 hasta cerrahi rezeksiyon sonrasında tanı almıştı. Evre I testis GHT`leri ve bazı yumurtalık GHT'leri rezeksiyon sonrası alfa-fetoprotein ("bekle ve bekle" yaklaşımı) ile izlendi ve kemoterapi almadı (n:5). Hastaların 10'unda lenf nodu, yedisinde uzak organ metastazı mevcuttu. Hastaların 28'ine (%84.4) tümörün yerleşim yeri, histopatolojik tipi ve evresi göz önüne alınarak kemoterapi verildi. En sık kullanılan protokol BEP'ti (n:26). Takipte dört hastada relaps gelişti, üçü ileri evre hastalığa sahipti ve eks oldu. Ortanca izlem süresi 34.9 ay (4-190,6 ay), 5 yıllık genel ve hastalıksız yaşam oranları %86.5±6,4 ve %80,7±7,1 olarak bulundu.

Sonuç : Malign germ hücreli tümörlerin tedavisinde, konservatif cerrahi, evre I hastalar için "bekle ve gör" yaklaşımı ve platin bazlı kemoterapi rejimleri ile başarılı sonuçlar alınmaktadır. Çalışmamızdaki hastaların klinik özellikleri ve tedavi sonuçları da literatür ile uyumludur. Ancak ileri evre ve relaps hastalarda yeni tedavi yaklaşımlarına ihtiyaç vardır.

Anahtar Kelimeler: germ hücreli tümör, malignensi, çocukluk çağı

S-15
MEDÜLLOBLASTOMDA MOLEKÜLER ALT GRUPLARIN İMMÜNOHİSTOKİMYASAL YÖNTEMLERLE İNCELENMESİ VE PROGNOSTİK ÖNEMİ

EDA ATASEVEN[1], MEHMET KANTAR[1], SAFİYE AKTAŞ[2], AYLİN EROL[2], ÖZDE ELİF GÖKBAYRAK[2], YEŞİM ERTAN[3], SERRA KAMER[4], ELİF BOLAT[5], CENK ERASLAN[6], TUNCER TURHAN[5], YAVUZ ANACAK[4], TANER AKALIN[3], ÖMER KİTİŞ[6], NAZAN ÇETİNGÜL[1], NUR OLGUN[2]

1 EGE ÜNİVERSİTESİ TIP FAKÜLTESİ, ÇOCUK ONKOLOJİ VE HEMATOLOJİ BİLİM DALI, İZMİR
2 DOKUZ EYLÜL ÜNİVERSİTESİ TIP FAKÜLTESİ, ONKOLOJİ ENSTİTÜSÜ, TEMEL ONKOLOJİ BİLİM DALI, İZMİR
3 EGE ÜNİVERSİTESİ TIP FAKÜLTESİ, PATOLOJİ ANABİLİM DALI, İZMİR
4 EGE ÜNİVERSİTESİ TIP FAKÜLTESİ, RADYASYON ONKOLOJİSİ ANABİLİM DALI, İZMİR
5 EGE ÜNİVERSİTESİ TIP FAKÜLTESİ, BEYİN CERRAHİSİ ANABİLİM DALI, İZMİR
6 EGE ÜNİVERSİTESİ TIP FAKÜLTESİ, RADYOLOJİ ANABİLİM DALI, İZMİR

Amaç : Medülloblastomda son 10 yılda yapılan moleküler genetik çalışmalar sonucunda alt gruplar değerlendirilmeye başlanmış ve bu alt gruplarda hastalığın prognozunun farklı olduğu gözlenmiştir.Bu çalışmanın amacı,medülloblastom olgularımızın yeni moleküler sınıflamaya göre değerlendirilmesi ve belirlenen tiplerin hastaların klinik gidiş ve prognozuna etkisinin analiz edilmesidir.

Yöntem : TPOG ve Üniversite BAP projesi kapsamında (Ege ve Dokuz Eylül Üniversiteleri ortak çalışması),ilk etap olarak Ege Üniversitesi Tıp Fakültesi Çocuk Onkoloji Bilim Dalı'nda medülloblastom tanısı almış ve tedavisi tamamlanmış hastaların patoloji blokları geriye dönük olarak tekrar değerlendirilmiştir.Dokuz Eylül Üniversitesi Temel Onkoloji Anabilim Dalı'nda immunohistokimyasal yöntemler kullanılarak moleküler alt gruplar(WNT, SHH, WNT-SHH dışı) tanımlanmıştır,hastaların klinik verileri ve prognozla ilişkileri analiz edilmiştir.

Bulgular : Otuz hastanın patoloji blokları değerlendirilmiştir.Hastaların 15'i kız, 15'i erkekti.Ortanca tanı yaşı 7,8 yıl (9 ay-16,5 yıl) idi. Düşük risk grubunda 13 hasta (%43,3),yüksek risk grubunda 17 hasta (%56,7) vardı.Ortanca izlem süresi 31,5 ay(7-99 ay) idi.Beş yıllık olaysız sağ kalım hızı %57,6 iken, genel sağ kalım hızı %68,4 saptandı.Risk grupları arasında, 5 yıllık olaysız ve genel sağ kalım arasında fark saptanmadı(p>0,05). Moleküler alt gruplara göre;WNT aktif 5 hasta (%16,7),SHH aktif p53 mutant 1 hasta(%3,3),SHH aktif p53 vahşi tip 11 hasta(%36,7), WNT/SHH-dışı 13 hasta(%43,3) vardı.Gruplara göre 5 yıllık olaysız sağ kalım ve genel sağ kalım hızları sırasıyla:WNT: %75, %100; SHH: %42,8, %66,7; WNT/SHH-dışı: %58,3, %53,8 saptandı.Tüm hastalarda p53 mutant 5 hasta(%16,7), p53 vahşi tip 25 hasta(%83,3) idi.p53 mutant tipte 5 yıllık olaysız sağ kalım hızı %40,genel sağ kalım hızı %80 idi.p53 vahşi tipte ise 5 yıllık olaysız sağ kalım hızı %63,2 genel sağ kalım hızı %66,1 idi.İki grup arasında fark bulunmadı(p>0,05).

Sonuç : Hasta serimiz incelendiğinde,klinik risk grupları arasında sağ kalım hızlarında anlamlı farklılık saptanmadı. Moleküler alt tip dağılımının ve moleküler alt tiplerdeki prognozun ise literatür ile uyumlu olduğu görüldü.Moleküler özelliklerin sağ kalımı belirlemede klinik risk gruplamasından daha önemli olabileceği düşünüldü.Ülkemiz şartlarında immünohistokimyasal yöntemler ile alt tiplerin belirlenmesi hastaların takibi ve muhtemel tedavileri açısından anlamlıdır.

Anahtar Kelimeler: Medulloblastom, moleküler sınıflama, immunohistokimya

S-16
ÇOCUKLUK ÇAĞI SANTRAL SİNİR SİSTEMİ TÜMÖRLERİNDE SPİNAL YAYILIM: TEK MERKEZ DENEYİMİ

NURŞAH EKER, AYŞE GÜLNUR TOKUÇ, BARIŞ YILMAZ, EMEL ŞENAY

MARMARA ÜNİVERSİTESİ PENDİK EĞİTİM VE ARAŞTIRMA HASTANESİ ÇOCUK HEMATOLOJİ ONKOLOJİ BD, İSTANBUL

Amaç : Santral sinir sistemi (SSS) tümörleri çocukluk çağında hala en sık görülen malign tümörleri oluşturmaktadır. Medulloblastom ve ependimom dışı SSS tümörlerinde spinal kanala yayılım daha nadirdir. Bu nedenle spinal taramalar şikayet olmadıkça genellikle yapılmamaktadır. Biz de bu çalışma ile merkezimizde takip ettiğimiz, SSS tümör tanısı alan ve spinal yayılımı mevcut olan olguları geriye dönük olarak değerlendirmeyi amaçladık.

Yöntem : Merkezimizde 2012-2019 yılları arasında SSS tümör tanısı almış 167 hastadan spinal yayılım saptanan 34 hastanın dermografik özellikleri, histopatolojik tanıları, spinal yayılım zamanı, tedavi methodu ve tedavi yanıtları ile son durumları retrospektif olarak değerlendirildi.

Bulgular : Spinal yayılım saptanan 34 hastanın 15 (%44,1)'i erkek, 19 (%55,9)'u kız hasta idi. Ortalama yaş 6,26 yıl idi. Tanılarına göre dağılımında; olguların, 22'si medulloblastom, 3'ü anaplastik ependimom, 1'i anaplastik astrositom, 1'i pilositik astrositom, 3'ü glioblastome multiforme, 2'si atipik teratoid rhabdoid, 1'i glionöronal tümör ve 1 vaka da coroid plexusu karsinomu tanısına sahipti (Tablo-1). Tanı anı, primer tümör cerrahi tedavisi değerlendirildiğinde, 22 hastada gross total, 1 hastada tama yakın, 4 hastada subtotal rezeksiyon uygulanmış, 7'sinde ise sadece biyopsi yapılmıştı. Üç yaş altında tanı alan bir vaka ile, 2 medulloblastom vakası dışında tüm olgular radyoterapi almıştı. Spinal tutulum zamanlarına bakıldığında ise olguların 18 (%53)'inde tanı anında, 16 (%47)'sında ise relaps ya da progresyon zamanında spinal tutulum varlığı tespit edilmişti. Son durumları değerlendirildiğinde ise 20 (%58,8) hastanın kaybedildiği (19'u progresif hastalık, 1 hasta sepsis), 4(%11,7) olgunun hastalıklı olarak tedaviyi bıraktığı, 6 (%17,6) olgunun hastalıksız izlendiği, 4 (%11,7) olgunun ise hastalıklı olarak tedavisinin devam ettiği saptandı.

Sonuç : SSS tümörlerinden özellikle medulloblastom ve ependimom spinal yayılım beklenen tümörler iken GBM, pilositik astrositom, anaplastik astrositom gibi glial tümörlerde de nadir de olsa spinal yayılım yapabildiği gözardı edilmemelidir. Bu hastaların da tanı ve takibi esnasında, dikkatli nörolojik muayene ve görüntüleme ile erken tanı yapılarak eğer spinal metastaz gözlenirse tedavi protokolüne alınması gerektiğini düşünmekteyiz.

Anahtar Kelimeler: beyin tümörü, spinal yayılım, çocuk

Tablo-1

Tanı	Total sayı (n)	Spinal yayılım - n, (%)	Exitus - n, (%)
Medulloblastom	54	22 (40,7)	13 (59)
Ependimom	13	3 (23)	1 (33)
Anaplastik Astrositom	6	1 (16,6)	-
Pilositik Astrositom	37	1 (2,7)	-
Glionöronal Tümör	2	1 (50)	1 (100)
ATRT	8	2 (25)	2 (100)
GBM	7	3 (42,8)	3 (100)
Choroid Plexus Ca	1	1 (100)	-
Diğer	39	-	

Hastaların tanılarına göre dağılımı

S-17
MEDÜLLOBLASTOMADA ICE-ICBEKEMOTERAPİSİ : TEK MERKEZ DENEYİMİ VE İLK SONUÇLAR

AYŞE ERBAY[1], ELİF HABİBE AKTEKİN[1], ERKAN TOPKAN[2], NALAN YAZICI[1], HALİL İBRAHİM SÜNER[3], ÖZLEM ALKAN[4], BERMAL HASBAY[5], FAİK SARIALİOĞLU[1]

1 BAŞKENT ÜNİVERSİTESİ, ADANA DR. TURGUT NOYAN UYGULAMA VE ARAŞTIRMA MERKEZİ ÇOCUK ONKOLOJİ-HEMATOLOJİ
2 BAŞKENT ÜNİVERSİTESİ, ADANA DR. TURGUT NOYAN UYGULAMA VE ARAŞTIRMA MERKEZİ RADYASYON ONKOLOJİSİ
3 BAŞKENT ÜNİVERSİTESİ, ADANA DR. TURGUT NOYAN UYGULAMA VE ARAŞTIRMA MERKEZİ, BEYİN CERRAHİSİ
4 BAŞKENT ÜNİVERSİTESİ, ADANA DR. TURGUT NOYAN UYGULAMA VE ARAŞTIRMA MERKEZİ, RADYODİAGNOSTİK
5 BAŞKENT ÜNİVERSİTESİ, ADANA DR. TURGUT NOYAN UYGULAMA VE ARAŞTIRMA MERKEZİ, PATOLOJİ

Amaç : Çocukluk çağı beyin tümörlerinin yaklaşık %25'ini oluşturan medülloblastoma (MBL) kemosensitif bir tümördür. MBL kemoterapi rejimleri kabaca CCNU içeren rejimler ve platin içeren rejimler olarak ayrılabilir. CCNU'nun kolay temin edilemediği ülkelerde sisplatin içeren rejimlerle (ICE) başarılı sonuçlar rapor edilmiştir. Merkezimizde Ocak 2008 tarihinden beri MBL'lu hastalarda ICE-ICbE protokolü uygulanmaktadır. Bu bildiride, ICE-ICbE rejiminin sonuçları verilmektedir.

Yöntem : 01.01.2007-31.12.2018 tarihlerinde Başkent Üniversitesi Adana Dr. Turgut Noyan Uygulama ve Araştırma Merkezinde MBL tanısı ile tedavi ve izlemi yapılan hastaların demografik özellikleri, başvuru tarihine kadar aldığı tedaviler değerlendirildi. Hastanemizde opere edilen hastalar ile dış merkezde opere edildikten sonra 60 gün içinde yada opere edilip radyoterapi aldıktan sonra 90 gün içinde hastanemize başvurup kemoterapi rejimi olarak ICE-ICbE rejimi başlanan ve en az bir kür tedavi alan hastalar sağ kalım analizine alındı. Düşük risk MBL kabul edilip konsey kararı ile daha az yoğun tedavi başlanan hastalar ile çalışma süresince gelip hiç tedavi başlanamayan hastalar çalışma dışı bırakıldı. Merkezimizde uygulanan protokol Tablo 1'de verilmiştir.

Bulgular : Çalışma süresi içinde 2-16 (median 7,5) yaşında, 29 (%54,7) erkek, 24 (%45,3) kız toplam 53 hasta görülmüştür. 31 hasta çeşitli nedenlerle sağ kalım analizine dahil edilmemiştir. Sağkalım analizine alınan 15(68,2) erkek, 7(32.8) kız 22 hastanın median izlem süresi 65 ay olup 5 hasta hastanemizde opere edilmiş, 16 hasta cerrahi sonrası ve 1 hasta cerrahi+ radyoterapi sonrası hastanemize başvurmuştu. Dört hasta primer hastalık, bir hasta ikincil malinite nedeni ile kaybedildi. İki hasta nüks, bir hasta dirençli hastalık olarak halen takip edilmektedir. Beş yıllık olaysız sağkalım; %80.7, genel sağkalım %90.5, olarak değerlendirildi.

Sonuç : ICE-ICbE protokolünün etkin olduğu, moleküler çalışmalar da eklenerek , düşük riskli hastaların belirlenmesi ile tedavi yoğunluğunun azaltılabileceği sonucuna varılmıştır.

Anahtar Kelimeler: Medulloblastoma, kemoterapi

Kemoterapi Protokol Şeması

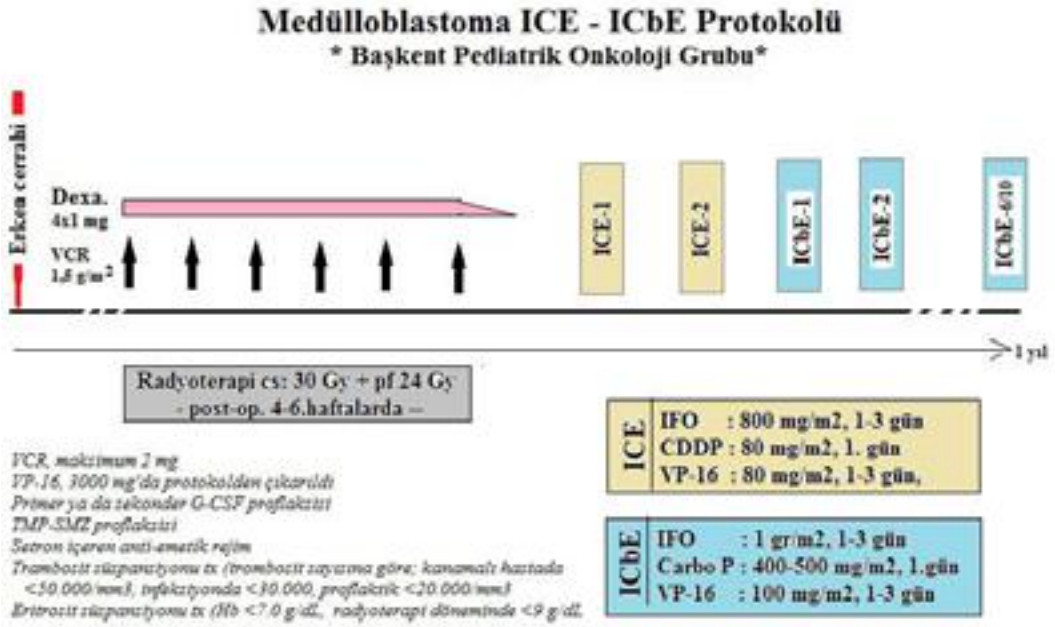

S-18
EWİNG SARKOM: 25 YILLIK DENEYİM

AYŞE GÜLNUR TOKUÇ, RABİA EMEL ŞENAY, NURŞAH EKER, İLKSEN YALÇINOĞLU, BERKİN BERK AKBEYAZ

MARMARA ÜNİVERSİTESİ TIP FAKÜLTESİ PENDİK EAH, ÇOCUK HEMATOLOJİSİ VE ONKOLOJİSİ

Amaç : Ewing sarkom çocukluk çağı tümörlerinin yaklaşık % 1'ini oluşturur. Hastaların %90'ı kemikten, %10'u kemik dışı dokulardan kaynaklanır (extraoseeöz Ewing). Hastaların %80'i 20 yaşın altındadır. Bu çalışmada Marmara üniversitesi Tıp fakültesi Çocuk Hematoloji-Onkoloji Kliniği tedavi görmüş Ewing sarkomlu hastaların özellik ve tedavi sonuçlarının retrospektif incelenerek sonuçların sunumu amaçlanmıştır.

Yöntem : Ocak-2011-Aralık-2019 yıllarında Marmara Üniversitesi Tıp Fakültesi Çocuk Hematoloji-Onkoloji bölümüne başvuran 18 yaş ve altı, daha önce tedavi görmemiş, Ewing sarkom tanısı ile takip ve tedaviye alınmış toplam 115 olgu geriye dönük olarak incelenmiştir. Tüm tanılar biopsi ile konmuş olup ayrıntılı öykü ve fizik muayene ardından laboratuvar testleri, lokal inceleme ve metastaz taramaları tüm olgularımızda uygulanmıştır.Tum hastalarımıza neoadjuvan kemoterapi yapılmış, lokal tedavi olarak cerrahi ve gerekli olgulara (düşük nekroz veya cerrahi sınırı + olanlara) radyoterapi uygulanmıştır.

Bulgular : Yaş dağılımı 3.5-17 yaş olup median yaş 8.5 tur. Kız / erkek 51/64 bulunmuştur. Tanı anında olguların 52 si (%45) metastatik olup bunların 14 ünde sadece akciğer metastası vardır Primer yerleşim bölgesi olarak 35 inde ekstremite, 22 sinde kosta,18 inde pelvis, 6 sında kranial kemik,5 inde vertebra tutulumu olup 29 (%25) olguda extraosseos tutulum söz konusudur. 33 olguda (% 28.6) tedavi sırasında progresyon görülürken tedavisi tamamlanıp kesilen 14 olgu (%12) nüks olmuştur. 44 olguya (%38) 2. Ve 3. Seçim kemoterapi rejimleri uygulanmış olup hastalarımızın 37 si (%32) tam remisyonda olarak izlenmekte ;10 ' u (%8.6) halen tedavide olup 29 u (%25) takip veya tedavi sırasında terk etmişlerdir, ,39 u (%34) ise kaybedilmiştir. Hastalarımızda 5 yıllık sağkalım oranı % 60 olup baştan metastatik olma ve tedavi sırasında progresyon veya sonrasında nüks en önemli prognostik kriterler olarak ortaya konmuştur.

Sonuç : Ewing sarkomda nüks ve progresyon oranları halen %30-50 civarındadır. Hastada tanıda metastaz varlığında hastalar genellikle kaybedilmektedir. Batı ülkelerindeki geniş seri çalışmalarında 5 yıllık toplam sağkalım değerleri %53-74'lerdedir . Gelişmemiş veya gelişmekte olan ülkelerde aynı tedavi protokollerine rağmen aynı başarılı sonuçlara ulaşılamamaktadır.

Anahtar Kelimeler: Çocuk, Ewing Sarkom

S-19
ÇOCUK VE ERGENLERDE VAJİNAL VE SERVİKAL RABDOMYOSARKOM

İNCİ YAMAN BAJİN[1], TEZER KUTLUK[1], FERAH YILDIZ[2], İBRAHİM KARNAK[3], BERNA OĞUZ[4], DİCLEHAN ORHAN[5], AYŞENUR ELMALI[2], MELİS GÜLTEKİN[2], BURÇA AYDIN[1], NİLGÜN KURUCU[1], BİLGEHAN YALÇIN[1], ALİ VARAN[1], CANAN AKYÜZ[1]

1 HACETTEPE ÜNİVERSİTESİ TIP FAKÜLTESİ VE KANSER ENSTİTÜSÜ ÇOCUK ONKOLOJİ BİLİM DALI, ANKARA
2 HACETTEPE ÜNİVERSİTESİ TIP FAKÜLTESİ RADYASYON ONKOLOJİSİ ANABİLİM DALI, ANKARA
3 HACETTEPE ÜNİVERSİTESİ TIP FAKÜLTESİ ÇOCUK CERRAHİ ANABİLİM DALI, ANKARA
4 HACETTEPE ÜNİVERSİTESİ TIP FAKÜLTESİ RADYOLOJİ ANABİLİM DALI, ANKARA
5 HACETTEPE ÜNİVERSİTESİ TIP FAKÜLTESİ PATOLOJİ ANABİLİM DALI, ANKARA

Amaç : Rabdomyosarkom (RMS) çocuklarda ve adölesanlarda tüm pediatrik kanserlerin %3-4'ünü oluşturan nadir bir tümördür. Kız çocuklarda genital sistem iyi prognoz beklenen tutulum yerlerindendir. Son yıllarda risk sınıflaması ve multimodal tedavi yaklaşımı ile bu tümörlerde yaşam oranları yükselmiştir. Burada bölümümüzde vajen ya da serviks rabdomyosarkomu tanısı almış kız hastalarımızın klinik özellikleri ve tedavi sonuçlarının değerlendirilmesi amaçlanmıştır.

Yöntem : Bölümümüzde 1995-2019 yılları arasında vajen ya da servikste rabdomyosarkom tanısı almış 18 yaş altındaki 14 hasta çalışmaya alınmış, hastaların klinik özellikleri, tedavi sonuçları hasta dosyaları ve hastane kayıtlarından retrospektif olarak incelenmiştir.

Bulgular : Hastaların 7'sinde tutulum yeri vajen iken 7'sinde serviks idi. Tüm hastalar vajenden sarkan kitle şikayeti ile başvurdu. Tanıda ortanca yaş 5,9 yıl (8 ay-16,6 yıl) idi. IRS modifiye TNM sınıflamasına göre hastaların tamamı Evre I bulundu. Bir hastada histopatolojik tanı alveolar RMS iken diğer 13 hastada embriyonel RMS idi.Tüm hastalar cerrahi ve adjuvan kemoterapi ile tedavi edildi, 3 hastanın tedavisine radyoterapi de eklendi. Tüm hastalarda tam remisyon sağlandı ancak 4 hastada hastalık tekrarladı, 1 hasta ilerleyici hastalık nedeniyle kaybedildi. Yaşayan ve remisyonda izlenen 13 hasta için ortanca takip süresi 6,3 yıl (7 ay-22,5yıl) bulundu.

Sonuç : Rabdomyosarkom çocuk ve ergenlerde daha sık görülen nadir bir tümördür. Günümüz tedavi yaklaşımları ile kız genital sisteminde tutulum RMS'de iyi prognoz ile ilişkilidir. İyi prognoza sebep olan etkenler arasında tanıda düşük evre ve iyi histoloji sayılabilir. Bu hastalar tedavi edilirken, yüksek sağkalım beklentisi nedeniyle tedavi ilişkili morbidite ve mortaliteden kaçınılması önemlidir.

Anahtar Kelimeler: Rabdomyosarkom, Çocuk, Ergen, Vajen, Serviks

S-20

RABDOMYOSARKOM DIŞI YUMUŞAK DOKU SARKOMLARINDA EGE ÜNİVERSİTESİ DENEYİMİ

EDA ATASEVEN[1], MUHİTTİN ÖZCAN[2], DİLEK ECE[1], ŞERİFE ŞEBNEM ÖNEN GÖKTEPE[1], AHMET ÇELİK[3], SERRA KAMER[4], DÜNDAR SABAH[5], MEHMET ARGUN[6], TANER AKALIN[7], SERAP AKSOYLAR[1], NAZAN ÇETİNGÜL[1], MEHMET KANTAR[1]

1 EGE ÜNİVERSİTESİ TIP FAKÜLTESİ, ÇOCUK HEMATOLOJİSİ VE ONKOLOJİSİ BİLİM DALI, İZMİR
2 EGE ÜNİVERSİTESİ TIP FAKÜLTESİ, ÇOCUK SAĞLIĞI VE HASTALIKLARI ANABİLİM DALI, İZMİR
3 EGE ÜNİVERSİTESİ TIP FAKÜLTESİ, ÇOCUK CERRAHİSİ ANABİLİM DALI, İZMİR
4 EGE ÜNİVERSİTESİ TIP FAKÜLTESİ, RADYASYON ONKOLOJİSİ ANABİLİM DALI, İZMİR
5 EGE ÜNİVERSİTESİ TIP FAKÜLTESİ, ORTOPEDİ VE TRAVMATOLOJİ ANABİLİM DALI, İZMİR
6 EGE ÜNİVERSİTESİ TIP FAKÜLTESİ, RADYOLOJİ ANABİLİM DALI, İZMİR
7 EGE ÜNİVERSİTESİ TIP FAKÜLTESİ,PATOLOJİ ANABİLİM DALI, İZMİR

Amaç : Rabdomyosarkom dışı yumuşak doku sarkomları(YDS) çocukluk çağı kanserlerinin %3'ü nü oluşturur.Birçok histolojik alt tipi olan heterojen bir tümör grubudur.Bu farklı histolojik alt tiplerin klinik gidişleri de birbirinden oldukça farklıdır.Burada merkezimizde rabdomyosarkom YDS tanısıyla tedavi edilen hastaların değerlendirilmesi amaçlanmaktadır.

Yöntem : Merkezimizde RMS dışı YDS tanısıyla izlenen hastaların dosyaları retrospektif analiz edildi. Histolojik tanılar WHO 2013 sınıflamasına göre tümör davranışlarına göre 3 gruba ayrıldı. GR1: orta dereceli nadir metastaz grubu, GR2:lokal agresif grup, GR3: maliyn tümör grubu.Hastaların klinik özellikleri,genel ve olaysız sağkalım hızları analiz edildi.

Bulgular : Toplam 44 hasta değerlendirildi. Hastaların 23'ü erkek, 21'i kızdı. Ortanca tanı yaşı 7,5 yaş idi. G1(n: 6), G2(n: 6), G3 (n:32). Hastaların ortanca izlem süresi 40 ay(1-180 ay) idi. Tüm hastaların 5 yıllık olaysız sağ kalım hızı %64,7, 5 yıllık genel sağ kalım hızı %74,4 idi. G1: Bu grupta 6 hasta vardı. En sık dermatofibrosarkoma protuberans(n=3) saptandı.Evre I(n=5), evre II(n=1) idi. Bu grupta en sık ekstremite(n=4) tutulumu vardı. G2: Bu grupta 6 hasta vardı. Agresif fibromatozis tanısı alan 4 hasta vardı. Evre III(n=4) idi ve yine tümör > 5 cm(n=4) idi. G3: Bu grupta 32 hasta vardı. Sinovyal sarkom(n=5), fibrosarkom(n=4) saptandı. Primer kitle 14 hastada ekstremitede, 7 hastada gövdede, 4 hastada retroperitonda idi.Evre I(n=9), evre II(n=2), evre III(n=10), evre IV(n:11) idi.Yirmibir hastada tümör ykrk31 5 cm idi. En sık akciğer metastazı saptandı(n=11). Tanıda 13 hastada biyopsi alınmış, 3 hastada subtotal rezeksiyon yapılmıştı. Neoadjuvan kemoterapi alan 15 hasta vardı.Onaltı hasta primer bölgeye radyoterapi almıştı.Bu grupta 5 yıllık olaysız sağ kalım %60, 5 yıllık genel sağ kalım %65,9 saptandı.Tanı anında cerrahi sınır pozitif, tümör boyutu ykrk31 5 cm ve ileri evre hastalarda olaysız sağkalım hızlarında fark saptanmazken genel sağ kalım hızları anlamlı düşük saptandı(p<0,05).

Sonuç : RMS dışı YDS'ları oldukça heterojen bir tümör grubudur.Tanı anında tümör boyutu ve cerrahi sınır pozitifliği prognozu belirleyen en önemli faktördür. Tanıda total eksizyon yapılamayan ve neoadjuvan tedavi alanlarda prognozun kötü olduğu saptanmıştır.

Anahtar Kelimeler: yumuşak doku sarkom, rabdomyosarkom dışı

S-21

KIZ ÇOCUKLARDA GENİTAL TRAKTUS RABDOMYOSARKOMLARININ KLİNİK VE TEDAVİ SONUÇLARININ DEĞERLENDİRİLMESİ VE MOLEKÜLER GENETİK İNCELEME İLE DICER1 İLİŞKİSİNİN ARAŞTIRILMASI

REJİN KEBUDİ[1], SEMA BÜYÜKKAPU BAY[1], ÖMER GÖRGÜN[1], İSMAİL YILMAZ[2], BİLGE BİLGİÇ[3], SENEM ÖNDER[3], ÖZLEM DURAL[4], EMİN DARENDELİLER[1]

1 İSTANBUL ÜNİVERSİTESİ ONKOLOJİ ENSTİTÜSÜ, PEDİATRİK HEMATOLOJİ ONKOLOJİ BÖLÜMÜ, İSTANBUL
2 SAĞLIK BİLİMLERİ ÜNİVERSİTESİ SULTAN ABDÜLHAMİD HAN EĞİTİM VE ARAŞTIRMA HASTANESİ, PATOLOJİ BÖLÜMÜ, İSTANBUL
3 İSTANBUL ÜNİVERSİTESİ İSTANBUL TIP FAKÜLTESİ, PATOLOJİ AD, İSTANBUL
4 İSTANBUL ÜNİVERSİTESİ İSTANBUL TIP FAKÜLTESİ, KADIN DOĞUM AD, İSTANBUL
7 İSTANBUL ÜNİVERSİTESİ ONKOLOJİ ENSTİTÜSÜ, RADYASYON ONKOLOJİSİ AD, İSTANBUL

Amaç : Rabdomiyosarkomlar (RMS), kadın genital bölgeden (vajen, uterus, over) kaynaklanabilir. DICER1 patojenik germline mutasyonu, kansere predispozisyonu oluşturan bir bozukluktur, en sık pleuropulmonary blastom ile ilişkisi bilinse de, son yıllarda sertoli-leydig hücreli tumor, Wilms tümör, kistik nefroma, tiroid karsinomu, pineoblastoma, rabdomyosarkom, özellikle uterus ve over embriyonel RMS'ları ile ilişki bildirilmiştir. Bu çalışmada genital traktus RMS tanılı kız çocuklarını klinik ve moleküler genetik olarak değerlendirmeyi amaçladık.

Yöntem : İstanbul Üniversitesi Onkoloji Enstitüsünde 1990-2019 arasında genital traktus RMS tanısı alan 11 kız hastanın demografik, klinik özellikleri, tedavi ve sonuçları irdelendi. Altı hastanın tümör dokusundan DNA elde edildi ve Sanger dizileme tekniği ile DICER1 mutasyonu araştırıldı. Mutasyon saptanan olgu ve aile bireylerinde DICER1 açısından genetik araştırma yapıldı.

Bulgular : Tanıda ortanca yaş 52 aydı (10ay-15yaş). Histopatolojik alttip iki hastada alveolar/pleomorfik,; dokuz hastada embriyoneldi(6 botroid). Beş hasta vajen (%25), dördü uterus, ikisi over kaynaklıydı. Hastaların çoğu vajinal kanama veya vajenden sarkan kitle ile, over kaynaklılar karın ağrısı şikayeti ile getirildi. Dört hasta grup I idi, vinkristin, aktinomisin(VA) kemoterapisi uygulandı. Tüm hastalara cerrahi, kemoterapi uygulandı, üç hastayaradyoterapi uygulandı.Parafin bloktan DICER1 çalışılan örneklerde, üç hastada mutasyon saptandı. Bunlardan biri evli, iki çocuk sahibidir. Germline DICER1 mutasyonu da saptanan diğer iki olgudan biri, bir yaşında kistik nefroma tanısı almıştı. . İkisinin aile taramasında başka aile bireylerinde aynı mutasyon saptandı. Metakron bilateral over kaynaklı bir hasta kaybedildi. Median 34 aylık (4-298 ay) takipte, hastaların 5 yıllık sağkalımı %85.7 bulundu.

Sonuç : Kızlarda genital traktus yerleşimli rabdomiyosarkomlarda multidisipliner tedaviyle başarılı sonuçlar alınabilmektedir. Uterus ve over yerleşimli olgularda DICER1 mutasyonu bakılması, mutasyon saptananlarda aile taraması önerilmelidir. Mutasyon saptanan olguların izlemi olası bir malignitenin erken saptanması ve sağkalımın artmasına olanak sağlayabilir.

Anahtar Kelimeler: rabdomiyosarkom, kadın genital traktus, DICER1

S-22

GÖĞÜS DUVAR KAYNAKLI PNET TANILI OLGULARDA TEDAVİ SONUÇLARI: TEK MERKEZ DENEYİMİ

ECEM YİĞİT[1], MELİS GÜLTEKİN[1], BURÇA AYDIN[2], CANAN AKYÜZ[2], SEZİN YÜCE SARI[1], SANİYE EKİNCİ[3], DİCLEHAN ORHAN[4], FERAH YILDIZ[1], MURAT GÜRKAYNAK[1]

1 HACETTEPE ÜNİVERSİTESİ TIP FAKÜLTESİ, RADYASYON ONKOLOJİSİ ANABİLİM DALI, ANKARA
2 HACETTEPE ÜNİVERSİTESİ TIP FAKÜLTESİ, PEDİATRİK ONKOLOJİ BİLİM DALI, ANKARA
3 HACETTEPE ÜNİVERSİTESİ TIP FAKÜLTESİ, ÇOCUK CERRAHİSİ ANABİLİM DALI, ANKARA
4 HACETTEPE ÜNİVERSİTESİ TIP FAKÜLTESİ, TIBBİ PATOLOJİ ANABİLİM DALI, ANKARA

Amaç : Göğüs duvarı (GD) kaynaklı primitif nöroektodermal tümörlü (PNET) olgularda tedavi sonuçları ve prognoz ile ilişkili parametrelerin değerlendirilmesi.

Yöntem : Radyoterapi (RT) uygulanan (2/2003-5/2019) 19 olgu retrospektif olarak değerlendirilmiş, Kaplan-Meier yöntemi ile sağkalım analizleri yapılmış ve prognostik parametrelerin rolü incelenmiştir.

Bulgular : Hasta, tümör ve tedavi özellikleri Tablo 1'de özetlenmiştir. Tanıda %21 olguda uzak metastaz (UM) mevcuttur. Olguların %53'üne neoadjuvan, %47'sine adjuvan kemoterapi (KT) uygulanmıştır. Dokuz (%47) olgu PIAV, 7 (%37) olgu Euro-Ewing ve 3 (%16) olgu farklı KT rejimleri ile tedavi edilmiştir. Hemitoraks/tüm AC ışınlanan olgularda ortanca doz 1,5 Gy/15 Gy'dir. Takiben tümör yatağı veya direk lokal alana ortanca 1,8 Gy/45 Gy RT uygulanmıştır. Lokal tedavi uygulanan olguların 4'üne (%21) eş zamanlı sisplatin KT'si verilmiştir. RT iyi tolere edilmiştir [1 (%5)-grad 2 dermatit, 1 (%5)-grad 3 dermatit, 1 (%5)-grad 1 disfaji]. Geç yan etki olarak 1 (%5) olguda grad 3 radyasyon pnömonisi, 2 (%11) olguda aynı taraf memede atrofi ve 1 (%5) olguda skolyoz gelişmiştir. Olguların %58'ine ortanca 6 kür idame KT uygulanmıştır. RT sonrası ortanca izlem süresi 28 aydır (11-120 ay). Takipte 3 (%16) olguda lokal rekürrens (LR) ve 8 (%42) olguda UM gelişmiştir. Son kontrolde hastaların 10'u (%53) hastalıksız, 1'i (%5) LR ve 2'si (%11) UM ile hayattadır. Beş (%26) olgu hastalık nedeniyle kaybedilmiştir. Bir (%5) hastada son durum bilgisine ulaşılamamıştır. İki- ve 5-yıllık genel sağkalım %75 ve %66, progresyonsuz sağkalım %54 ve %45, lokal rekürrenssiz sağkalım %79 ve %75 ve uzak metastazsız sağkalım %60 ve %50'dir. Sağkalım ile ilişkili anlamlı prognostik faktör saptanmamıştır.

Sonuç : GD PNET tanılı olgulardaki sağkalım oranlarımız literatürle uyumludur. Hasta sayısının az olması nedeniyle anlamlı prognostik faktör bulunmamıştır. Modern tekniklerle hemitoraks ışınlaması, düşük akut yan etki profili ile etkin ve güvenilir bir tedavidir. Ancak uzun sağkalım elde edilen olgularda geç yan etkiler önemli bir sorun olarak karşımıza çıkmaktadır.

Anahtar Kelimeler: Ewing, Göğüs duvarı, Pediatrik Kanserler, PNET, Radyoterapi

Tablo 1. GD kaynaklı PNET tanılı olgularda hasta, tümör ve tedaviye ilişkin özellikler.

Özellikler	Hasta Sayısı (%)
Yaş, yıl, ortanca (aralık)	8,5 (1,5-17)
Cinsiyet	
Kız	12 (63)
Erkek	7 (37)
Histoloji	
Ewing sarkoma	7 (37)
PNET	12 (63)
Tümör yerleşimi	
Ekstratorasik	14 (74)
İntratorasik	5 (26)
Tedavi zamanlaması	
KT-C-RT-KT	9 (47,5)
C-KT-RT-KT	9 (47,5)
KT-RT-C-KT	1 (5)
Cerrahi rezeksiyon	
R0	8 (42)
R1	6 (32)
R2	1 (5)
RT alanı	
Tüm AC RT ve primere ek doz	1 (5)
Hemitoraks RT ve primere ek doz	12 (63)
Primere lokal tedavi	6 (32)

GD = göğüs duvarı, PNET = primitif nöroektodermal tümör, KT = kemoterapi, C = cerrahi, RT = radyoterapi, R0 = tam rezeksiyon, R1 = mikroskobik rezidü, R2 = gros rezidü, AC = akciğer

S-23
RETİNOBLASTOMDA İNTRAARTERİYEL MELFALAN- TOPOTEKAN TEDAVİSİ: HACETTEPE DENEYİMİ

İNCİ YAMAN BAJİN[1], ALİ VARAN[1], İREM KOÇ[2], HAYYAM KIRATLI[2], ANIL ARAT[3], CANAN AKYÜZ[1]

1 HACETTEPE ÜNİVERSİTESİ TIP FAKÜLTESİ VE KANSER ENSTİTÜSÜ ÇOCUK ONKOLOJİ BİLİM DALI
2 HACETTEPE ÜNİVERSİTESİ TIP FAKÜLTESİ GÖZ HASTALIKLARI ANABİLİM DALI
3 HACETTEPE ÜNİVERSİTESİ TIP FAKÜLTESİ GİRİŞİMSEL RADYOLOJİ BİLİM DALI

Amaç : Retinoblastom tedavisinde son yıllarda intra-arteriyel kemoterapi (IAC) hem enükleasyonu önlemede etkin bir yöntem olması hem de sistemik kemoterapi yan etkilerinden kaçınmayı sağlaması nedeniyle giderek daha fazla kullanılmaya başlanmıştır. Bu çalışmada bölümümüzde retinoblastom tanısı almış ve ilk basamak tedavi olarak intraarteriyel melfalan ve topotekan (IAC-MT) başlanmış olan hastalarımızın sonuçlarının değerlendirmesi amaçlanmıştır.

Yöntem : Bölümüzde 01 Ekim 2015- 01 Şubat 2020 tarihleri arasında retinoblastom tanısı almış ve ilk basamak tedavi olarak IAC-MT tedavisi başlanmış olan 65 hasta ve 71 gözün tedavi sonuçları retrospektif olarak değerlendirilmiştir. Her IAC sonrası 7. ve 14. günde tam kan sayımı bakılarak sistemik toksisite açısından hastalar değerlendirilmiştir.

Bulgular : Toplam 65 hasta, 71 gözün analizinde tanıda median yaş 15 ay (1-101 ay) bulundu. Hastaların 35'i erkek 30'u kız idi. Göz muayenesi ile International Classification of Retinoblastoma (ICRB) sınıflamasına göre 4 göz grup A, 4 göz Grup B, 17 göz Grup C, 44 göz Grup D ve 2 göz Grup E bulundu. Yirmisekiz göze 2 kez, 14 göze 3 kez, 14 göze 4 kez IAC-MT yapıldı. (minimum 1- maximum 10 kez). Altı hastada IAC-MT sonrası tümör kontrolü sağlanamadığından sistemik kemoterapiye geçildi. İki bilateral retinoblastom hastasının tek gözüne enükleasyon yapıldıktan sonra bölümüze başvurmuştu. Toplam 71 gözden tanıda enüklee edilen iki göz çıkarıldıktan sonra 69 gözden 15'üne enükleasyon yapıldı ve %80 hastada glob korunabildi. Genel yaşam oranı %95 (ortanca izlem süresi 28.5 ay) bulundu. Bir yıllık enükleasyonsuz yaşam %94 iken 3 yıllık enükleasyonsuz yaşam %80 idi. Enükleasyon yapılan gözlerden biri Grup C, biri Grup E, diğerleri Grup D idi. Dört hastada enükleasyon sonrası optik sinir pozitifliği ve 2 hastada leptomeningeal yayılım saptandı. Üç hasta progresif hastalık nedeni ile kaybedildi. Hiçbir hastada sistemik yan etki izlenmedi.

Sonuç : Sonuçlarımız IAC-MT'nin yeni tanı retinoblastom hastalarında ilk basamak tedavide globu koruma ve sistemik yan etkilerden kaçınma açısından etkin bir tedavi olduğunu desteklemektedir.

Anahtar Kelimeler: Retinoblastom, intrarteriyel kemoterapi, melfalan, topotekan

S-24

RETİNOBLASTOMA TEDAVİSİNDEKİ YENİLİKLER VE ENÜKLEASYON ORANLARINA ETKİSİ: 20 YILLIK RETROSPEKTİF DEĞERLENDİRME

HANDE TOSUN[1], EMEL CABİ ÜNAL[2], NURDAN TAÇYILDIZ[2], HANDAN DİNÇASLAN[2], KAAN GÜNDÜZ[3], KIVILCIM YAVUZ[4], GÜLŞAH OKTAY TANYILDIZ[2]

1 ANKARA ÜNİVERSİTESİ TIP FAKÜLTESİ ÇOCUK SAĞLIĞI VE HASTALIKLARI ABD, ANKARA
2 ANKARA ÜNİVERSİTESİ TIP FAKÜLTESİ ÇOCUK ONKOLOJİ BD, ANKARA
3 ANKARA ÜNİVERSİTESİ TIP FAKÜLTESİ GÖZ HASTALIKLARI ABD, ANKARA
4 ANKARA ÜNİVERSİTESİ TIP FAKÜLTESİ RADYOLOJİ ABD, ANKARA

Amaç : Ülkemizde tanı gecikmesi nedeniyle ileri evrelerde saptanan retinoblastoma vakaları için uzun yıllar ilk basamak tedavi olarak enükleasyon kullanılmıştır. Bu çalışmada 20 yıllık süreçte retinoblastoma vakalarının enükleasyon oranlarını saptamak, tedavi sonuçlarının iyileştirilmesine katkıda bulunan gelişmeleri vurgulamak amaçlanmıştır.

Yöntem : Haziran 1998 ve Aralık 2018 tarihleri arasında Ankara Üniversitesi, Çocuk Onkoloji Bilim Dalı'nda retinoblastoma tanısıyla izlenen 262 hasta ve 362 enüklee göz retrospektif olarak değerlendirildi.

Bulgular : Erkek/kadın oranı 1.2'ydi. Hastaların %61,8'i unilateral retinoblastoma, %38,2'si bilateral retinoblastoma tanısıyla izlenmekteydi. Ortalama tanı yaşı 19,39 ay, unilateral vakalarda 22,7 ay, bilateral vakalarda 14 aydı. Aile öyküsü olan %12,5 hastada bilateral tutulum daha sıktı. İlk farkedilen bulgu %58 lökokori, %27,9 strabismustu. ICRB'ye göre hastaların %6'sı Grup A, %22'si Grup B, %19'u Grup C, %22'si Grup D ve %31'i Grup E'de tanı almıştı. Bilateral vakaların daha erken evrelerde tanı aldıkları görüldü. 362 gözün %50,5'ine enükleasyon uygulanmıştı. Grup A'da enükleasyon uygulanan göz yoktu. Grup B'deki gözlerin %10,1'ine tümör nüksü nedeniyle enükleasyon uygulanmıştı. Grup C'deki gözlerin %32,3'ü, Grup D'deki gözlerin %60,7'si, Grup E'deki gözlerin %92,9'u enüklee edilmişti. Gözlerin %25,4'ü tanı sonrasındaki ilk 1 ay içerisinde, geri kalan gözlerin %33,7'si izlemde gelişen tümör nüksleri, total retina dekolmanı, vitreus kanaması gibi nedenlerle enükleasyon gerektirmişti. Enükleasyon dışındaki tedavi yöntemleri sistemik kemoterapi, radyoterapi, kriyoterapi, termoterapi, episkleral brakiterapi, intravitreal kemoterapi, intraarteriyel kemoterapiydi. Sistemik kemoterapi hastaların %77'sine uygulanmıştı. Radyoterapi 2012 yılından sonra sadece sistemik tutulumu olan 2 hastaya olmak üzere hastaların %17,1'ine uygulanmıştı. Gözlerin %48,3'üne kriyoterapi, %38,6'sına termoterapi, %3,8'ine brakiterapi uygulanmıştı. Merkezimizde 2004 yılından sonra kullanılmaya başlayan intraarteriyel kemoterapi ve 2009 yılından sonra kullanılmaya başlayan intravitreal kemoterapi sırasıyla bu yıllardan sonra tanı alan gözlerin %16,6'sına ve %13,2'sine uygulanmıştı. Bu iki tedavinin birlikte uygulandığı gözlerde %84,6 enükleasyonun engellendiği görüldü. 1998-2004 ve 2004-2009 yılları arasında %56,3 ve %61,2 saptanan enükleasyon oranları, 2009-2018 yılları arasında %40,2 olarak bulundu.

Sonuç : Sistemik kemoterapi ve lokal tedavi yöntemlerinin kullanılmasıyla radyoterapi uygulamasında ve enükleasyon oranlarında azalma saptandı.

Anahtar Kelimeler: retinoblastoma, enükleasyon, intraarteriyel, intravitreal, kemoterapi, radyoterapi

S-25
PRİMER KARDİYAK TÜMÖRLER: HACETTEPE DENEYİMİ

SAYGIN YILDIRIM[1], BURÇA AYDIN[2], EBRU AYPAR[1], DURSUN ALEHAN[1], CANAN AKYÜZ[2]

1 HACETTEPE ÜNİVERSİTESİ TIP FAKÜLTESİ ÇOCUK KARDİYOLOJİ BÖLÜMÜ
2 HACETTEPE ÜNİVERSİTESİ TIP FAKÜLTESİ ÇOCUK ONKOLOJİ BÖLÜMÜ

Amaç : Primer kardiyak tümörler çocukluk çağında nadir görülür. Rabdomiyom en sık görülen primer kardiyak tümör olup; tüberoskleroz birlikteliği sıktır. Kendiliğinden gerileyebilse de hemodinamiyi bozan, aritmi yaratan veya diğer semptomatik vakalarda everolimus kullanılabilir. Teratom ve fibrom diğer iyi huylu tümörlerdir. En sık görülen kötü huylu kardiyak tümör anjiyosarkomdur. Literatürde kardiyak tümörleri içeren vaka serileri hem az sayıda hem az vaka içermektedir. Çalışmamızda hastanemizde izlenen kardiyak tümörlü hastalar değerlendirilmiştir.

Yöntem : 2014-2019 tarihleri arasında merkezimizde primer kardiyak tümör tanısıyla takipli 24'ü (%43,6) kız, 31'i (%56,4) erkek toplam 55 hasta değerlendirildi.

Bulgular : Hastaların 47'si (%85,5) rabdomiyom, 3'ü (%5,5) teratom, 2'si (%3,6) fibrom, 1'i (%1,8) papiller fibroelastom, 1'i (%1,8) anjiyosarkom ve 1'i (%1,8) primer kardiyak yolk sac tümörü tanısı almıştı. 31 hastaya (%56,4) intrauterin olmak üzere tüm hastaların %80'ine 1 yaş altında tanı konmuştu. Rabdomiyomlu hastaların; 24'ünde (%51) multiple rabdomiyom olduğu, 33'üne (%70,2) tüberosklerozun eşlik ettiği, 33'ünün (%70,2) asemptomatik olduğu, en sık bulgunun üfürüm olduğu görüldü. Kardiyak rabdomiyomların kendiliğinden gerileme oranı %34 idi. Everolimus 14 hastaya verildi; 12 hastada (%85,7) kitle boyutunda gerileme olarak tedavi yanıtı görüldü. Everolimus alan ve almayan rabdomiyomlu hastaların en büyük kitle boyutlarının küçülme miktarları arasında istatistiksel anlamlı fark yoktu (p=0.139). Rabdomiyom dışı 8 tümörün 6'sı semptomatik olup, 5 hastaya cerrahi, 3 hastaya medikal ve cerrahi tedavi birlikte uygulandı. Kardiyak tümörlere eşlik eden en sık komplikasyon aritmiydi.

Sonuç : Teknolojinin gelişmesi ile primer kardiyak tümörlerin intrauterin hayatta ve süt çocukluğu dönemindeki kontroller sırasında tanı alma oranlarında artış olmuştur. Rabdomiyom tüberosklerozun ilk bulgusu olabilir. Tüberoskleroz tanısı olmasa da rabdomiyomlu hastaların bu açıdan klinik takipleri yapılmalıdır. Rabdomiyomlu hastaların %34'ünde kendiliğinden gerileme olması ve everolimus alan hastaların almayanlara göre anlamlı boyut farkı bulunmaması nedeniyle hemodinamik bozukluk olmadıkça, rabdomiyom hastalarının sadece EKO ile takibi yeterli olabilir. En sık komplikasyonun aritmi olması nedeniyle kardiyak tümörlerde mutlaka ritim değerlendirmesi yapılmalıdır. Serimiz hasta sayısı bakımından literatüre önemli katkıda bulunmaktadır.

Anahtar Kelimeler: kalp tümör rabdomiyom

S-26

TUBEROSKLEROZ TANILI ÇOCUKLARDA TAKİP VE EVEROLİMUS TEDAVİSİ

ŞULE YEŞİL, BURÇAK KURUCU BİLGİN, NERGİZ ÖNER, EMRE ÇAPKINOĞLU, CEREN KILCI, ŞEYMA ÜNÜVAR GÖK, ALİ FETTAH, GÜRSES ŞAHİN

ANKARA DR. SAMİ ULUS KADIN DOĞUM VE ÇOCUK SAĞLIĞI VE HASTALIKLARI EĞİTİM VE ARAŞTIRMA HASTANESİ

Amaç : Tuberoskleroz birçok organ ve sistemi etkileyen, kalıtımı otozomal dominant olan nörokutanöz hastalıktır. TSC-1 ve TSC-2 genlerindeki mutasyon sonucu mTOR yolağı fazla aktive olur ve anormal hücre proliferasyonu gerçekleşir. Bu çalışmada tuberoskleroz tanısı ile izlenen hastalarımızın klinik bulguları ve uygulanan tedaviler değerlendirildi.

Yöntem : Kliniğimizde tuberoskleroz tanısı ile izlenen 38 hastanın yaş, cinsiyet, izlem süresi, başvuru şikayeti, aile öyküsü, klinik bulguları ile ekokardiyografik ve radyolojik inceleme sonuçları geriye dönük olarak incelendi. Uygulanan tedaviler kaydedildi.

Bulgular : Çalışmaya alınan 38 hastanın 20'si erkek, 18'i kızdı. Ortalama tanı yaşı 2,91±4,11 yıl (1 gün- 14 yıl) ve ortalama takip süresi 7,25±4,84 yıl (0,5-19 yıl) bulundu. 23 hasta(%61) nöbet, 10 hasta(%26) kardiyolojik bulgular, 5 hasta(%13) cilt bulguları ile başvurdu. On hastada aile öyküsü, 9 hastada anne-baba akrabalığı vardı. Hastaların tümünde hipopigmente maküller izlendi. Sekiz hastada(%21) retinal hamartom izlendi. 15 hastada(%39) anjiomyolipom, 5 hastada(%13) multiple renal kist, 7 hastada(%18) multiple kist+anjiomyolipom izlendi. Anjiyolipomlarda yıllık 0.5 cm'den fazla büyüme olmadı. En büyük anjiyomyolipom boyutu 4 cm idi. Bu hastalarda medikal ve cerrahi yöntemlerine ihtiyaç duyulmadı. 21 hastada(%55) kardiyak rabdomyom tespit edildi. Bunlardan 10'u yenidoğan döneminde tespit edildi. Aort çıkımında rabdomyomu olan hasta, 6 haftalık iken opere edildi. Semptomatik olan 4 hastaya 3-6 ay everolimus tedavisi uygulandı. Diğer hastalar asemptomatikti ve lezyonlar spontan regrese oldu. 36 hastada(%95) nörogörüntüleme bulguları vardı. Hastalarımızın hiçbirinde subepandimal dev hücreli astrositom gelişmedi. 32 hastada(%84) anormal EEG bulguları kaydedildi. Tekli/ikili/üçlü antiepileptik tedavi verilen bu hastalardan 2'sinde dirençli epilepsi nedeni ile tedaviye everolimus eklendi ve nöbetleri kontrol edildi. Bir yıl sonunda everolimus tedavisi azaltılarak sonlandırılan bir hastada tekrar dirençli nöbet olması nedeni ile everolimus yeniden başlandı. Bu hastalarda tedavi sırası ile 30 ve 18 ay süresince nöbet kontrolü sağlanarak devam ettirilmektedir.

Sonuç : Tuberoskleroz hastalarında son yıllarda artan oranlarda mTOR inhibitörleri tedavide kullanılmaktadır. Bizim serimizde everolimus, semptomatik rabdomyom ve dirençli epilepsi tedavisinde etkin bulundu.

Anahtar Kelimeler: Everolimus, Tuberoskleroz

S-27
ÇOCUKLUK ÇAĞI KANSERLERİ VE HEREDİTE: TEK MERKEZ DENEYİMİ

BİRSEN BAYSAL[1], DİLEK İNCE[1], DENİZ KIZMAZOĞLU[1], ŞEFİKA AKYOL[1], AYŞE NUR DEMİRAL[2], HANDAN GÜLERYÜZ[3], EMRULLAH RIZA ÇETİNGÖZ[2], ERDENER ÖZER[4], NUR OLGUN[5]

1 DOKUZ EYLÜL ÜNİVERSİTESİ TIP FAKÜLTESİ, ÇOCUK ONKOLOJİSİ BİLİM DALI, İZMİR
2 DOKUZ EYLÜL ÜNİVERSİTESİ TIP FAKÜLTESİ, RADYASYON ONKOLOJİSİ ANABİLİM DALI, İZMİR
3 DOKUZ EYLÜL ÜNİVERSİTESİ TIP FAKÜLTESİ, RADYOLOJİ ANABİLİM DALI, İZMİR
4 DOKUZ EYLÜL ÜNİVERSİTESİ TIP FAKÜLTESİ, PATOLOJİ ANABİLİM DALI, İZMİR
5 DOKUZ EYLÜL ÜNİVERSİTESİ TIP FAKÜLTESİ, ONKOLOJİ ENSTİTÜSÜ, ÇOCUK ONKOLOJİSİ BİLİM DALI, İZMİR

Amaç : Kalıtsal yatkınlığa bağlı olarak ortaya çıkan, lösemi dışı kanser tanısı almış olan hastalarımızın retrospektif olarak değerlendirilmesi.

Yöntem : 1987–2020 tarihleri arasında merkezimizde kanser tanısı alan ve izlenen 1275 hastanın dosyası tarandı. Kalıtsal yatkınlığa bağlı olarak ortaya çıkan, lösemi dışı kanser tanısı almış olan 43 hasta saptandı. Hastalar demografik özellikler, altta yatan herediter komponent ve tedavi detayları açısından retrospektif olarak değerlendirildi ve tanımlayıcı analizler yapıldı.

Bulgular : Değerlendirilmeye alınan 43 hastanın; ortanca tanı yaşı 7 yaş(2ay-18yaş); E/K oranı 0,95 idi. Popülasyonumuzda heredite ile ilişkili kanser oranını %3 olarak bulduk. Hastalar altta yatan herediter hastalık açısından değerlendirildiğinde; %54'ü(n:23) nörofibromatozis tip1, %10'u(n:4) familyal retinoblastom, %7'si(n:3) familyal nöroblastom, %5'i(n:2) nörofibromatozis tip2, %5'i(n:2) Von Hippel-Lindau sendromu, %5'i(n:2) atipik teratoid-rabdoid tümör, %2'si(n:1) familyal Peutz-Jeghers sendromu, %2'si(n:1) hemihipertrofi, %2'si(n:1) ataksi telenjektazi, %2'si(n:1) testiküler feminizasyon/XY gonadal disgenezi, %2'si(n:1) Klinefelter sendromu, %2'si(n:1) Dennys Drash sendromu, %2'si(n:1) Li-Fraumeni sendromu tanılıydı. Kalıtsal hastalık ile ilişkili kanser tanısı alan hastalarımızın dağılımı Tablo 1 verilmiştir.

Sonuç : Heredite ilişkili kanserler altta yatan moleküler mekanizmalara göre; kromozom anomalileri, Mendel'iyen kalıtım ve poligenik, mitokondriyal ve genomik impriting hastalıkları gibi Mendel dışı kalıtım gösteren hastalıklar olarak sınıflandırılırlar. Hasta grubumuzun büyük bir kısmını otozomal dominant geçiş gösteren herediter hastalıklar ve bu grup içinde de %64 oranla fakomotozlar oluşturuyordu. Hastaların %42'si kanser tanısı almadan önce herediter hastalık tanısı almıştı ve özellikle cilt bulguları nedeni ile fakomotozlardan nörofibromatozis tip1 bu hastalıklar arasında ön sırada geliyordu. Yine nörofibromatozis tip1 zemininde gelişen optik gliom en sık tanı konan kanserdi. Agresif seyirli kanserlerde hastaların, kanser tanısından sonra herediter hastalık tanısı aldıklarını gördük ve tanı aldıklarında ileri evre olmaları nedeni ile bu hastalarda ya yoğun içerikli kemoterapi, radyoterapi ve cerrahi ile sağ kalım sağlanabildi ya da hastalar relaps/refrakter hastalık nedeni ile kaybedildi. Kansere neden olan herediter hastalıkların tesbit edilmesi ve uygun takip protokollerinin geliştirilmesi, kanser tanısının hastalığın erken evresinde tanımlanmasını sağlayacağından bu hastalarda kanser ilişkili mortalite ve morbidite riskinin azaltılması mümkündür.

Anahtar Kelimeler: çocukluk çağı kanserleri, heredite, tek merkez

Tablo 1

Herediter Hastalık	Gelişen Kanser	Hasta Sayısı
Nörofibromatozis Tip 1	Optik gliom Astrositom Rabdomiyosarkom Malign mezenşimal tümör Malign periferik sinir kılıfı tümörü	23
Nörofibromatozis Tip 2	Bilateral akustik nörinom	2
Familyal Retinoblastom	Retinoblastom	4
Familyal Nöroblastom	Nöroblastom	3
Von Hippel-Lindau Sendromu	Feokromasitoma	2
Atipik Teratoid-Rabdoid Tümör	Atipik teratoid-rabdoid tümör	2
Familyal Peutz-Jeghers Sendromu	İleum yerleşimli adenokarsinom	1
Hemihipertrofi	Wilms tümörü	1
Ataksi Telenjektazi	Burkit lenfoma	1
Testiküler Feminizasyon/XY Gonadal Disgenezi	Sağ testiste seminom, sol testiste intratübüler germ hücreli neoplazi	1
Klinefelter Sendromu	Miks germ hücreli tümör	1
Dennys Drash Sendromu	Bilateral testiste gonadoblastom	1
Li-Fraumeni Sendromu	Multifokal rabdomiyosarkom	1

Kalıtsal hastalık ile ilişkili kanser tanısı alan hastalarımızın dağılımı

S-28
PEDİATRİK HEMATOLOJİ/ONKOLOJİ HASTALARINDA RDW, PDW VE MPV DEĞERLERİNİN NÖTROPENİK ATEŞTEKİ ROLÜNÜN DEĞERLENDİRİLMESİ (ÖN ÇALIŞMA)

BUĞRA OTLUDİL[1], FATİH ERBEY[2], BANU OFLAZ SÖNMEZ[2], FİKRET ASARCIKLI[2], MERVE VARLIK[3], GÖZDE ERGİN[3]

1 KOÇ ÜNİVERSİTESİ, İNTÖRN DOKTOR, İSTANBUL
2 KOÇ ÜNİVERSİTESİ, PEDİATRİK HEMATOLOJİ/ONKOLOJİ, İSTANBUL
3 KOÇ ÜNİVERSİTESİ, PEDİATRİK HEMATOLOJİ/ONKOLOJİ HEMŞİRELİK, İSTANBUL

Amaç : Febril nötropenik (FEN) çocuk hastalarda, FEN tanı anındaki Mean Platelet Volume (MPV), Platelet Distribution Width (PDW) ve Red Cell Distribution Width (RDW) değerlerinin, FEN şiddeti ve sonuçları hakkında bilgi verip veremeyeceğini anlamayı amaçladık.

Yöntem : Çalışmaya Ocak 2017 - Eylül 2019 tarihleri arasında Koç Üniversitesi Tıp Fakültesi, Pediatrik Hematoloji/Onkoloji bölümünde takip ve tedavi edilen hastalar alındı. Bu periyotta 24 hastada 47 FEN atağı oluştu. Hastalar FEN şiddetine göre düşük riskli ve yüksek riskli olmak üzere iki gruba ayrıldı. Ayrıca, aynı örneklem primer hastalık açısından da hematolojik malignite ve solid tümörlü hastalar olmak üzere iki gruba ayrıldı. Gruplar kemoterapi öncesi ve FEN tanı anındaki RDW, PDW ve MPV değerleri açısından karşılaştırıldı.

Bulgular : Atakların 25'i kız 22'si erkekti. Ortalama yaş 8 (min-max: 1-19) yıldı. Hastalar FEN şiddetine göre ayrıldığında düşük riskli grupta 41, yüksek riskli grupta 6 atak yer aldı. Düşük riskli grupta, kemoterapi öncesi değerlere göre FEN tanı anındaki MPV değerinde anlamlı bir artış olduğu saptandı ($p<0.05$). Yüksek riskli grupta kemoterapi öncesine göre, FEN tanı anındaki MPV değerlerindeki artış daha yüksek olduğu halde hasta sayısının kısıtlı olması nedeniyle istatistiğe yansımamış gibi görünmektedir. Primer hastalığa göre bakıldığında, solid tümörlü grupta, kemoterapi öncesine kıyasla FEN tanı anındaki MPV değerinde anlamlı bir artış gözlendi ($p<0.05$). RDW ve PDW değerlerinde ise gruplar arasında anlamlı bir değişim saptanmadı.

Sonuç : Bu ön çalışmada, kemoterapi sonrası gelişen FEN de, MPV'nin bize nötropenik ateşin klinik seyri hakkında bilgi verebilecek bir parametre olabileceği saptanmış olup, geniş katılımlı, prospektif bir çalışma planlanmıştır.

Anahtar Kelimeler: Febril Nötropeni, MPV, PDW, RDW

S-29

YÜKSEK DOZ METOTREKSAT TEDAVİSİNİN DİNAMİK TİYOL / DİSÜLFİD DENGESİNE ETKİSİ VE AKUT METOTREKSAT TOKSİSİTESİ İLE İLİŞKİSİ

SONAY İNCESOY ÖZDEMİR[1], GÜRSES ŞAHİN[2], EMRE ÇAPKINOĞLU[2], ALİ FETTAH[2], ŞULE YEŞİL[2], BURÇAK BİLGİN[2], NİLGÜN EROĞLU[2], ÖZCAN EREL[3]

1 ANKARA YILDIRIM BEYAZIT ÜNİVERSİTESİ, TIP FAKÜLTESİ, ÇOCUK HEMATOLOJİ VE ONKOLOJİ, ANKARA BİLİM DALI
2 SBÜ ANKARA DR.SAMİ ULUS KADIN DOĞUM, ÇOCUK SAĞLIĞI VE HASTALIKLARI EĞİTİM VE ARAŞTIRMA HASTANESİ, ÇOCUK HEMATOLOJİ VE ONKOLOJİ KLİNİĞİ, ANKARA
3 ANKARA YILDIRIM BEYAZIT ÜNİVERSİTESİ, TIP FAKÜLTESİ, TIBBİ BİYOKİMYA ANABİLİM DALI

Amaç : Metotreksat (MTX), çocukluk çağı kanserlerinde yaygın olarak kullanılan bir kemoterapötik ajandır. Güncel literatür verileri, oksidan sistem ile metotreksatın etkinliği ve toksisitesi arasında bir ilişki olduğunu göstermektedir. Bu nedenle, pediatrik kanser hastalarında yüksek doz MTX (YDMTX)'in iki taraflı oksidan/antioksidan sistemi yansıtan ve oksidatif stresin yeni bir göstergesi olarak kullanılan tiyol/disülfid dengesine olan etkilerini ve metotreksat toksisitesi ile ilişkisini değerlendirmeyi amaçladık.

Yöntem : Bu çalışma etik kurul onayı alındıktan sonra, Ocak 2017-Ağustos 2018 tarihleri arasında gerçekleştirildi. Çalışmanın örneklemini YDMTX tedavisi alan akut lenfoblastik lösemi ve non-Hodgkin lenfoma tanılı 19 hasta oluşturmuştur. YDMTX infüzyonunun 0. ve 48. saatinde hemogram, biyokimya ve tiyol-disülfid dengesi analizi için kan örnekleri toplandı. Tiyol-disülfid dengesi analizleri için ayrılan serum örnekleri analiz için kullanılana kadar -80 ° C'de saklandı. Tiyol/disülfid testleri, yeni bir otomatik ve spektrofotometrik yöntem kullanılarak ölçüldü. Toksisite gelişimi açısından hematolojik ve biyokimyasal bulgulara ek olarak hastalar 0, 1, 2 ve 7. günlerde fizik inceleme ile değerlendirildi. Yan etki izleminde Dünya Sağlık Örgütü toksisite skalası kullanıldı. İstatistiksel analiz için SPSS 21 yazılımı kullanıldı.

Bulgular : Hastaların tedavi öncesi ve sonrası nativ tiyol ve total tiyol ortanca değerleri karşılaştırıldığında, tedavi sonrası değerler tedavi öncesi değerlere göre anlamlı derecede yüksek saptandı ($p < 0.05$). Beyaz küre sayısı, total nötrofil sayısı ve albümin düzeyleri ile tiyol parametreleri arasında tedavi öncesi ve sonrasında pozitif korelasyon vardı. Toplam 19 hastanın 7'sinde toksisite gelişti. Toksisite gelişen ve gelişmeyen hastaların tedavi öncesi ve sonrası nativ tiyol, total tiyol ve disülfid düzeylerinde istatistiksel anlamlı farklılık saptanmadı.

Sonuç : Araştırmamız YDMTX ile tedavi edilen pediatrik kanser hastalarında iki taraflı oksidan/ antioksidan sistemi yansıtan tiyol /disülfid homeostazını araştıran ilk çalışma olması açısından önemlidir. Araştırmamızın en önemli sonucu YDMTX tedavisi sonrasında serum nativ tiyol ve total tiyol düzeylerinde istatistiksel olarak anlamlı düzeyde yükselme saptanması olup, YDMTX tedavisi ile oksidan stresin azaldığını desteklemektedir.

Anahtar Kelimeler: Lösemi, lenfoma, çocuk, oksidan, antioksidan

S-30
İNTRAUTERİN GELİŞME GERİLİĞİ ANTRASİKLİN KARİYOTOKSİSİTESİNDE RİSK FAKTÖRÜDÜR

NİLGÜN EROĞLU[1], GÜRSES ŞAHİN[1], ŞULE YEŞİL[1], ALİ FETTAH[1], TAMER YOLDAŞ[2]

1 SBÜ ANKARA DR.SAMİ ULUS KADIN DOĞUM, ÇOCUK SAĞLIĞI VE HASTALIKLARI EĞİTİM VE ARAŞTIRMA HASTANESİ, ÇOCUK HEMATOLOJİ ONKOLOJİ
2 SBÜ ANKARA DR.SAMİ ULUS KADIN DOĞUM, ÇOCUK SAĞLIĞI VE HASTALIKLARI EĞİTİM VE ARAŞTIRMA HASTANESİ, ÇOCUK KARDİYOLOJİ

Amaç : Antrasiklin kümülatif dozu, kardiyotoksisite (KT) açısından risk taşır. Plasental mitokondriyal DNA (mtDNA) içeriği; intrauterin gelişme geriliği (IUGR)'nde azalmştır (5). Antrasiklinler, mt biyogenez inhibisyonu ile hücre ölümüne neden olup KT'yi artırır (1). Bu nedenle IUGR öyküsü bulunan hastalarda mtDNA içeriğinin az olmasına bağlı KT riskinde artış olabilir. Bu çalışmada; 45 kanser hastasında KT; konvansiyonel ve non-konvansiyonel ekokardiyografi (EKO) ile değerlendirilip IUGR ile ilişkisi gösterildi.

Yöntem : Farklı kanser tanısı olan 45 hastanın demografik özellikleri kaydedildi. Kardiyak fonksiyonları, konvansiyonel ve doku dopler EKO, strain, strain rate ve speckle tracking EKO ile değerlendirildi. Her iki grupta antrasiklin dozu ve doğum ağırlığı karşılaştırıldı.

Bulgular : Etkilenmiş grupta antrasiklin doz ortalaması 332,85±70,93, ortancası 350,00(180,00-450,00), etkilenmemiş grupta antrasiklin doz ortalaması 159,16 ± 49,33, ortancası 165,00(40,00-300,00)saptandı. Etkilenmiş grupta antrasiklin doz değerleri daha yüksek saptandı (p<0,0001) (Grafik 1). Konvansiyonel EKO ile her iki grupta ejeksiyon fraksiyonu, kısalma fraksiyonu, sol ventrikül diyastol sonu çapı benzer idi. Korelasyon analizinde total antrasiklin dozu ile global longitudinal ve sirkumferansiyel strain and strain rate arasında negatif ve önemli korelayon tespit edildi (r: −0.86 p < 0.001 and r- −0.7 p < 0.001). Etkilenmiş grupta doğum kilosu ortalaması 2718,09±448,13, ortancası 2530(2200-3500), etkilenmemiş grupta doğum kilosu ortalaması 3164,17±427,40, ortancası 3215(2000-3650) saptandı. Etkilenmiş grupta doğum kilosu değerleri daha düşük saptandı(p :0,002) (Grafik 2). Doğum kilosu ile antrasiklin dozu arasında ilişki saptanmadı p:0,5248 korelasyon katsayısı 0.147).

Sonuç : Antrasiklin toksisitesinin patofizyolojisinde, topoizomeraz II-b'nin mt biyogenez inhibisyonu ve hücre ölümünü teşvik etmesi ile antrasikline bağlı kalp yetmezliğine, miyosit hasarı ile yüksek enzim seviyelerine neden olduğu bilinmektedir (1). IUGR'lı hastalarda, plasental serbest radikal üretimi, lipid peroksidasyonu ve DNA hasarı artmıştır. IUGR'lı hastalarda mtDNA içeriğinin az olmasına bağlı KT riskinde artış olduğu gösterildi. Antrasiklin toksisitesi erken dönemde non-konvasiyonel EKO ile gösterilebilir. IUGR, KT açısından risk faktörü olarak değerlendirilmekle birlikte ileri çalışmalara ihtiyaç vardır.

Anahtar Kelimeler: İntrauterin Gelişme Geriliği, Antrasiklin Kariyotoksisitesisi

S-31
ÇOCUKLUK ÇAĞINDA KANSER TEDAVİSİ ALMIŞ OLAN HASTALARDA ORAL VE DENTAL ANOMALİLERİN İNCELENMESİ

FATİH SAĞCAN[1], BEGÜMHAN DEMİR GÜNDOĞAN[1], EBRU DELİKAN[2], NURAN DELİALİOĞLU[3], ELVAN ÇAĞLAR ÇITAK[1]

1 MERSİN ÜNİVERSİTESİ TIP FAKÜLTESİ, ÇOCUK ONKOLOJİ BİLİM DALI, MERSİN
2 MERSİN ÜNİVERSİTESİ DİŞ HEKİMLİĞİ FAKÜLTESİ, MERSİN
3 MERSİN ÜNİVERSİTESİ TIP FAKÜLTESİ, MİKROBİYOLOJİ ANA BİLİM DALI, MERSİN

Amaç : Bu çalışmada çocukluk çağında kanser tedavisi almış kişilerin tedavi sonrası geç dönem yan etkilerden birisi olan orodental yan etkilerin ve ağız sağlığı durumunun değerlendirilmesi amaçlanmıştır.

Yöntem : Çalışmaya katılan hasta ve kontrol grubundan tükürük örnekleri alınıp, tükürüğün fiziksel ve kimyasal özellikleri değerlendirildi ve diş çürüğü oluşturabilen mikroorganizmaların konvansiyonel yöntemle mikrobiyolojik incelemeleri yapılıp üreme durumu ve üreme yoğunluğu değerlendirildi. Diş hekimi tarafından diş ve ağız muayeneleri yapıldı. Her katılımcının DMFT (çürük,eksik,kayıp,dolgulu) kalıcı diş sayısı ve dmft(çürük,eksik,kayıp,dolgulu) süt dişi sayısı belirlendi. Diş eti ve diş plağı skorlamaları yapıldı. Dental gelişim bozukluğu açısından katılımcılar panaromik grafilerle değerlendirildi. Sonuçlar hasta kontrol arasında ve hastaların almış oldukları tedavi modalitelerine göre değerlendirildi.

Bulgular : Çalışamamızda S. Mutans, Laktobasil ve Candida türleri tükürükte kontrol grubuna göre yüksek düzeyde bulundu. Hasta ve kontrol grubu arasında DMFT skorları açısından anlamlı fark saptanmasına ($p<0.05$) karşın dmft skorları açısından anlamlı farklılık saptanmamıştır ($p>0.05$). Mikrodonti ve kısa V şekilli durmuş kök gelişimi hasta grubunda kontrol grubuna göre daha fazla görüldü. Tedavi modaliteleri ve tedavi alan grupta tedavi yaşının oradental yan etkiler açısından anlamlı farklılık olmadığı görüldü. Tükürük miktarı ve akış hızı kontol grubuna göre daha düşük bulundu ($p<0.05$).

Sonuç : Çalışma verilerine göre kanser tedavisi almış grupta, kontrol grubuna göre ağız hijyeninin daha kötü , DMFT skorlarının daha yüksek ve dental anomalilerin daha sık olduğu tespit edildi.Bu hastaların tedavi başlangıcında hızlı bir şekilde oradental değerlendirmelerinin yapılması ve tedavi bitiminden sonra da düzenli aralıklarla ağız , diş ve diş eti sağlığı açısından takip edilmeleri gerektiğini düşünmekteyiz.

Anahtar Kelimeler: Çocukluk çağı kanseri, Dental anomali, diş eti anomalisi, tükrük

S-32
PEDİATRİK ONKOLOJİ HASTALARINDA NÜTRİSYONEL DURUMUN DEĞERLENDİRİLMESİ

MEHTAP ERTEKİN, GÖKALP AKSOY, MUZAFFER COŞKUN, BETÜL SEVİNİR

BURSA ULUDAĞ ÜNİVERSİTESİ TIP FAKÜLTESİ ÇOCUK ONKOLOJİSİ BD

Amaç : Çocuk onkoloji hastalarında malnütrisyon tanıda veya kanser tedavisi sürecinde sık karşılaşılan önemli bir sorundur. Bu çalışmada, pediatrik onkoloji hastalarında tanıda ve tedavi sırasında beslenme durumunun antropometrik ölçümlerle değerlendirilmesi amaçlandı.

Yöntem : Çalışmada prospektif olarak, 1 Şubat 2018–31 Temmuz 2018 tarihleri arasında merkezimizde lenfoma ve solid tümör tanısı alan hastaların klinik, demografik özellikleri, tedavi planları kaydedildi. Vücut ağırlığı, boy, orta kol çevresi ve subskapular, triseps deri kıvrım kalınlığı ölçümleri yapıldı. Antropometrik ölçümlerin z-skorları, boya göre ağırlık ve beden kitle indeksi (BKİ) değerleri bulundu. Ölçümler 6 ay boyunca her ay tekrarlandı. Veriler istatistiksel olarak karşılaştırıldı.

Bulgular : Çalışmaya alınan 43 hastanın ortalama tanı yaşı 7.48±5,05 yıl, E/K oranı 26/17 idi. Hastaların %25,6'sı beyin tümörü, %16,3'ü kemik ve yumuşak doku sarkomu, %14'ü nöroblastom, %11,6'sı non-Hodgkin lenfoma, %9,3'ü Hodgkin lenfoma, %7'si Wilms tümörü, %7'si hepatoblastom ve %9,3'ü diğer solid tümör (nazofarengeal karsinom, renal karsinom, nut karsinom, endodermal sinüs tümörü) tanısı aldı. Tüm olgulara kemoterapi,%44'üne radyoterapi verildi. Hastalarda tanı sırasında malnütrisyon oranı %39,5 idi. Tanı gruplarına göre fark bulunmadı. Olguların %55.6'sında kilo kaybı gözlendi. Antropometrik ölçümlerin aylık izleminde beyin tümörü ve sarkom tanılı olgularda bozulma gözlendi. Antropometrik ölçümlerin 1-2.aylarda belirgin düştüğü saptandı. 6.ayda malnütrisyon oranı %45 bulundu. Olguların %32'sine enteral, %18.6'sına total parenteral beslenme (TPN) desteği verildi. TPN desteği almayanlarda BKİ'ndeki azalmanın izlem boyunca daha fazla olduğu gözlendi (p=0,04). Beyin tümörlü hastalarda kemoterapi gecikmesi lenfomalı olgulara oranla daha fazla idi (p=0,03).Malnütrisyon izleminde cilt kalınlığı ve diğer ölçümler arasında fark yoktu(p=0.7)

Sonuç : Bu çalışmada hastaların %39,5'inde tanıda ,%45'inde 6 aylık tedavi sonunda malnütrisyon saptandı. Özellikle ilk iki ayda nütrisyonel bozulmanın belirgin olduğu gözlendi. Malnütrisyon takibinde günlük pratikte boy, kilo, BKİ izleminin yol göstereceği düşünüldü. Beyin tümörü ve sarkom tanılı hastalarda erken dönemde beslenme desteği değerlendirilmelidir.

Anahtar Kelimeler: Antropometrik ölçümler, Beslenme desteği, Malnütrisyon

S-35

ÇOCUK ONKOLOJİ HASTALARINDA VİRAL SOLUNUM YOLU ENFEKSİYONLARI VE KLİNİK ETKİLERİNİN DEĞERLENDİRİLMESİ

ŞEYMA ÜNÜVAR GÖK[1], ŞULE YEŞİL[1], NERGİZ ÖNER[1], BURÇAK KURUCU BİLGİN[1], ALİ FETTAH[1], EMRE ÇAPKINOĞLU[1], CEREN KILCI[1], AYŞE KAMAN[2], GÜRSES ŞAHİN[1]

1 ANKARA DR. SAMİ ULUS KADIN DOĞUM VE ÇOCUK SAĞLIĞI VE HASTALIKLARI EĞİTİM VE ARAŞTIRMA HASTANESİ, ÇOCUK HEMATOLOJİ VE ONKOLOJİ BÖLÜMÜ
2 ANKARA DR. SAMİ ULUS KADIN DOĞUM VE ÇOCUK SAĞLIĞI VE HASTALIKLARI EĞİTİM VE ARAŞTIRMA HASTANESİ, ÇOCUK ENFEKSİYON HASTALIKLARI BÖLÜMÜ, ANKARA

Amaç : Kemoterapi nedeniyle immun sistemleri bozulan kanserli çocuklarda viral solunum yolu enfeksiyonları sık görülmektedir. Çalışmamızda çocuk onkoloji hastalarında moleküler yöntemlerle etkeni tespit edilen viral solunum yolu enfeksiyonlarının değerlendirilmesi; olguların klinik durumları ve tedavileri üzerine etkilerinin incelenmesi amaçlanmıştır.

Yöntem : Ocak 2019- Ocak 2020 tarihleri arasında çocuk onkoloji hastalarından gönderilen solunum yolu sürüntü örnek sonuçları geriye dönük olarak incelendi. Olguların tanı, yaş, cinsiyet, başvuru yakınma ve süresi, fizik muayene bulguları, hemogram ve solunum yolu sürüntüsünden viral multiplex PCR (polymerase chain reaction) inceleme sonuçları ile kemoterapide gecikme varlığı kaydedildi. Veriler SPSS for Windows 19.0 istatistiksel analiz programıyla değerlendirildi.

Bulgular : Bir yıllık sürede 60 olgudan klinik bulgu varlığı nedeni ile solunum yolu sürüntü örnekleri alınarak, PCR yöntemi ile değerlendirildi. Olguların 21'i kız, 39'u erkekti. Ortalama yaşları 7,2±4,8 olup 4 olgu (%6,6) 1 yaş altında, 34 olgu (%56,7) 1-10 yaş aralığında, 22 olgu ise (%36,7) 10 yaş ve üzerinde idi. Viral multiplex PCR ile 21(%35) hastada solunum yolu patojeni saptandı. Parainfluenza 7(%11.7), respiratuvar sinsityal virüs 7(%11.7), influenza (H3N2) 3(%5), rhinovirüs 2(%3.3), adenovirüs 1(%1.6) ve koronavirüs 1(%1.6) olguda saptandı. 39 (%65) hastada ise üreme tespit edilmedi. Solunum yolu virüslerinin dağılımının oluşturulan yaş gruplarına göre farklılık göstermediği izlendi. Malignite tanılarına (ALL, AML, Lenfoma, Solid Organ Tümorleri) göre gruplandırılan hastalarımızda tespit edilen viral etkenler incelendiğinde anlamlı farklılık saptanmadı. Tespit edilmiş solunum yolu virüslerinin sebep olduğu klinik bulgular arasında (ateş/nazal akıntı/öksürük) anlamlı fark bulunmadı. Viral enfeksiyonu olan 60 olgudan 36(%60)'sında kemoterapi başlanmasında gecikme yaşandı. Gecikme yaşanan olguların 25(%70)'inin kış aylarında enfekte olduğu tespit edildi. Tespit edilen viral patojenler arasında lökopeni, nötropeni, trombositopeni gelişimi ve kemoterapi gecikmesi bakımından anlamlı farklılık bulunmadı. Hastalarda kemoterapi gecikmesi ile lökopeni (p=0.014) ve nötropeni (p=0.013) varlığı açısından anlamlı ilişki tespit edildi.

Sonuç : Bu çalışmada, solunum yolu virüslerinin çocuk onkoloji hastalarında nötropeni ve lökopeniyi derinleştirerek, tedavi protokollerini geciktirdiği; ancak etkenler arasında klinik sonuçları bakımından farklılık olmadığı görüldü.

Anahtar Kelimeler: kemoterapi, viral enfeksiyon, solunum PCR

S-36

KEMOTERAPİ GÖRMEKTE OLAN ÇOCUK KANSER HASTALARINDA 25(OH)D DÜZEYİNİN FEBRİL NÖTROPENİ TEDAVİ BAŞARISI ÜZERİNDEKİ ETKİLERİ

TUBA KASAPBAŞI[1], DİLDAR BAHAR GENÇ[2], SEMA VURAL[2], SABANUR ÇAVDAR[3], ALTAN YALÇINER[4]

1 SAĞLIK BİLİMLERİ ÜNİVERSİTESİ ŞİŞLİ HAMİDİYE ETFAL EĞİTİM VE ARAŞTIRMA HASTANESİ, ÇOCUK SAĞLIĞI VE HASTALIKLARI KLİNİĞİ
2 SAĞLIK BİLİMLERİ ÜNİVERSİTESİ ŞİŞLİ HAMİDİYE ETFAL EĞİTİM VE ARAŞTIRMA HASTANESİ, ÇOCUK ONKOLOJİSİ KLİNİĞİ
3 İSTANBUL ÜNİVERSİTESİ, CERRAHPAŞA TIP FAKÜLTESİ, HALK SAĞLIĞI ANABİLİM DALI
4 DÜZEN LABORATUVARLARI GRUBU

Amaç : Febril nötropeni (FN) kanser hastalarında önemli morbidite ve mortalite nedenlerinden biridir. Birçok faktörün prognoza etkisi araştırılmakta olup bilinen en önemli prognostik belirteçler nötropeninin süresi ve derinliğidir. Bu çalışmada, immün sistem üzerindeki olumlu etkisi bilinen vitamin D'nin, FN tedavi başarısı üzerine etkisi araştırılmıştır.

Yöntem : FN atağı gelişen çocuk onkoloji hastalarındaki vitamin D düzeyinin FN tedavi başarısı, nötropeni ve hastanede kalış süresi, mikrobiyolojik üreme oranları üzerindeki etkisi prospektif olarak araştırıldı. D vitamini yetersizliği olarak 25(OH)D'nin 20 ng/ml'nin altında olması, tedavi başarısızlığı olarak da ampirik antibiyotik tedavisinde modifikasyon yapılması veya atağın ölümle sonuçlanması kabul edildi.

Bulgular : Toplam 34 hastada 74 FN atağı incelendi. Hastaların ortanca yaşı 5.6 yıl (19 ay-16 yaş) olarak saptandı. Hastalarımızın %47,1'i (n=16) hematolojik malinite, %11,8'i (n=4) merkezi sinir sistemi tümörü ve %41,2'si (n=14) solid tümörden oluşmaktaydı. Vitamin D düzeyi normal ve düşük olan hastalardaki nötrofil sayısı dahil laboratuvar parametreleri, mikrobiyolojik üreme oranları, tedavi başarısı, nötropeni ve hastanede yatış süreleri arasında anlamlı bir fark bulunmadı. Ataklar sırasındaki 25(OH)D değeri ortanca 13,2 ng/ml (2,3-60,5) olup atakların % 68,9'inde düşük bulundu. Vitamin D düzeyi ile yaş arasındaki ilişki istatistiksel olarak anlamlıydı; özellikle ergenlik döneminde vitamin D düzeyi düşük bulundu. Tedavi yoğunluk ölçeğine göre değerlendirildiğinde daha ağır tedavi alan hastalarda D vitamin düzeyinin istatistiksel anlamlı daha düşük olduğu saptandı.

Sonuç : Çalışmamızda FN atakları sırasında bakılan vitamin D düzeyi ile FN tedavi ve laboratuvar parametreleri arasında anlamlı bir ilişki saptanmadı. Sınırlı sayıda atakta yapılan çalışmamızda, FN'de D vitamini düşüklüğü prognostik bir faktör olarak değerlendirilmedi. Büyük çocuklarda D vitaminin daha düşük düzeyde bulunması dikkat çekiciydi ve bu yaş grubunda 25(OH)D düzey takibinin yapılması gerekliliğini düşündürdü.

Anahtar Kelimeler: febril nötropeni, vitamin D, infeksiyon

S-37
FEBRİL NÖTROPENİDE RUTİN OLARAK İDRAR KÜLTÜRÜ ALINMALI MI?

DORUK ÖZBİNGÖL[1], SEMA VURAL[2], DİLDAR BAHAR GENÇ[2], ZEYNEP YILDIZ YILDIRMAK[2]

1 SAĞLIK BİLİMLERİ ÜNİVERSİTESİ ŞİŞLİ HAMİDİYE ETFAL EĞİTİM VE ARAŞTIRMA HASTANESİ, ÇOCUK SAĞLIĞI VE HASTALIKLARI KLİNİĞİ
2 SAĞLIK BİLİMLERİ ÜNİVERSİTESİ ŞİŞLİ HAMİDİYE ETFAL EĞİTİM VE ARAŞTIRMA HASTANESİ, ÇOCUK HEMATOLOJİSİ VE ONKOLOJİSİ KLİNİĞİ

Amaç : Çocuk kanser hastalarında idrar yolu infeksiyonunun (İYE) febril nötropeni (FN) yönetimindeki yerini araştıran çalışma sayısı fazla olmayıp gerek İYE tanımı, gerekse tanıda hangi yöntemlerin, hangi hastalarda isteneceği konusunda bir standart yoktur. Rehberlerde ampirik antibiyotik öncesi rutin idrar incelemesinin gerekliliği konusunda birbirinden farklı, çoğunlukla kanıt düzeyi düşük öneriler bulunur. Kliniğimizde, ülkemizdeki çocuk FN kılavuzuna uygun olarak FN ataklarında tedavi başlanılmadan tam idrar tetkiki ve idrar kültürü rutin olarak alınmaktadır. Çalışmamızda, özellikle küçük çocuklarda zor olabilen bu rutin uygulamanın gerekliliği, klinik, laboratuvar ve tedavi perspektiflerinden değerlendirilmiştir.

Yöntem : Çocuk Hematoloji-Onkoloji Kliniği'nde Ocak 2014-Aralık 2018 arasında kemoterapi görürken FN saptanan 0-18 yaş arasındaki hastaların dosyaları dönük olarak incelendi. İdrar incelemeleri yapılabilen, FN tanısı almadan önceki 48 saatte antibiyotik kullanmamış 122 hastadaki 306 FN atağı değerlendirildi. Bakteriüri sıklığı, bakteriüriyle atakların klinik ve laboratuvar özellikleri arasındaki ilişki sorgulandı. İdrar kültüründeki üremenin ampirik antibiyotik tedavisine etkisi araştırıldı.

Bulgular : İdrar kültüründe anlamlı bakteriüri sıklığı %6,2 bulundu. Klinik bulgularla bakteriüri arasında anlamlı ilişki yoktu. Klinik ve radyolojik olarak İYE'ye yatkınlık yapan faktörlerin varlığı ile bakteriüri arasındaki ilişki, hem tek değişkenli ($p<0,001$) hem de çoklu regresyon analizlerinde istatiksel olarak anlamlıydı (%95 güven aralığı=1,826-24,468; $p=0,006$). Piyüri ile bakteriüri ilişkisi tek değişkenli analizlerde anlamlı ($p=0,004$) çoklu regresyon analizlerindeyse anlamsız bulundu (%95 güven aralığı=0,763-11,284; $p=0,117$). İdrarda nitrit pozitifliği ile bakteriüri arasında tek ve çok değişkenli analizlerde istatiksel olarak anlamlı ilişki saptandı (%95 güven aralığı=6,230-687,765; $p<0,001$). İdrar kültürü sonuçlarına göre ampirik antibiyotik değişikliği yapılma oranı sadece % 1,6 bulundu.

Sonuç : Çalışmamızda idrar kültür sonucuna göre antibiyotik değişim oranı yüksek değildir. Kültür üremesini önceden öngörebilecek en kuvvetli özellikler; idrar yolu enfeksiyonuna yatkınlık oluşturan faktörlerin ve patolojik idrar bulgularının varlığıdır. Özellikle bu özellikleri taşıyan hastalarda ampirik tedavi öncesi rutin idrar kültürü alınması önerilebilir. Ancak İYE için risk durumu ne olursa olsun, idrar alınması için invazif yöntemlerin kullanılmaması ve ampirik tedavinin geciktirilmemesi gerektiği unutulmamalıdır.

Anahtar Kelimeler: Bakteriüri, febril nötropeni, idrar yolu enfeksiyonları, kemoterapiye bağlı febril nötropeni, piyüri

XXI.
ULUSAL PEDİATRİK KANSER KONGRESİ
POSTER BİLDİRİLER



P-001
VENA KAVA SÜPERİOR SENDROMU İLE BAŞVURAN HASTALARDA PROGNOZ

GÖKALP AKSOY[1], MEHTAP ERTEKİN[1], AYTÜL TEMUROĞLU[1], METİN DEMİRKAY[2], BETÜL SEVİNİR[1]

1 BURSA ULUDAĞ ÜNİVERSİTESİ TIP FAKÜLTESİ ÇOCUK ONKOLOJİSİ BD
2 BİRUNİ ÜNİVERSİTESİ TIP FAKÜLTESİ ÇOCUK SAĞLIĞI VE HASTALIKLARI AD

Amaç : Vena Kava Süperior Sendromu (VKSS) sık gözlenen onkolojik acil durumlardan biridir. Bu çalışmada merkezimizde VKSS tanısı alan hastaların prognozu incelenmiştir.

Yöntem : Merkezimizde 2000-2019 yıllarında kitle ile başvuran 1826 hastanın dosya kayıtları retrospektif değerlendirildi. Mediastinal kitlesi olan hastalardan VKSS tanı kriterlerini taşıyan olgular belirlendi. Lenfoma ve solid tümörlü hastaların 32'sinde (%1.7) VKSS tanımlandı. Olguların demografik ve klinik özellikleri, tümör tipi ve evresi, tedaviye yanıtları ve son izlem tarihleri kaydedildi. Yaşam analizi yapıldı.

Bulgular : VKSS görülen hastaların E/K oranı: 21/11, yaş ortalaması 10.78±4.00 yıl idi. Olguların 26'sında (%81.2) Hodgkin dışı lenfoma (HDL), üçünde (%9.4) Hodgkin lenfoma, ikisinde (%6.3) nöroendokrin tümör (NET), bir olguda (%3.1) malign germ hücreli tümör saptandı. Hastaların tümünde öksürük, nefes darlığı veya hırıltılı solunum yakınması mevcuttu. Yakınma süresi 3 gün ile 6 ay olarak belirlendi. Ses kısıklığı, göğüs ağrısı, ince yastıkta yatamama, başağrısı, başdönmesi, nöbet geçirme yakınmaları tanımlandı. İlk tanılarının akciğer enfeksiyonu (%66), astım bronşiale (%9), ÜSYE (%9), perikardit (%12) ve katılma nöbeti (%4) olduğu görüldü. Mediastinal kitle çapının torasik çapa oranı %44-%67 arasında değişmekteydi. Hastaların %91'inde trukut biyopsi veya sitolojik materyalle tanı konuldu. HDL 'da BFM NHL kemoterapi protokolü uygulandı. Kemoterapiye tam yanıt %66 oranında gözlendi (Cevap zamanı: 5-21 gün) . İlk 4 haftada tam veya kısmi yanıt sağlanması önemli görüldü. Hodgkin lenfomalı hastalarda ABVD kemoterapi protokolü verildi. NET olgularından biri izlemin 2.gününde eksitus oldu. Diğer olgu kemoterapi ve radyoterapiye yanıt vermedi. İzlemde tüm grubun genel yaşam hızı 1 yılda %71, 5 yılda %64 bulundu. HDL'da %74, Hodgkin lenfomada %67 sağkalım görülürken NET tanılı iki hasta ilerleyici hastalık bulguları ile kaybedildi (n:0.05).

Sonuç : VKSS hem tanıda, hem uzun süreli izlemde mortalite riskini artırmaktadır. HDL grubunda sağkalım yüksektir. Tedaviye erken ve tam yanıt vermeyen hastalarda prognoz kötüdür. Birinci basamakta VKSS dirençli solunum yolu problemlerinin ayırıcı tanısında düşünülmelidir.

Anahtar Kelimeler: Mediastinal kitleler , Onkolojik aciller, Prognoz

P-002
HODGKİN LENFOMA: 48 HASTANIN RETROSPEKTİF DEĞERLENDİRİLMESİ

TÜRKAN TAN, BEGÜL YAĞCI KÜPELİ
SAĞLIK BİLİMLERİ ÜNİVERSİTESİ ADANA ŞEHİR EĞİTİM VE ARAŞTIRMA HASTANESİ

Amaç : Hodgkin lenfoma nedeniyle tedavi edilen hastaların demografik ve klinik özelliklerinin değerlendirmesi, genel (OS) ve olaysız sağ kalım (EFS) oranlarının hesaplanması amaçlanmıştır.

Yöntem : Sağlık Bilimleri Üniversitesi Adana Şehir Eğitim ve Araştırma Hastanesi'nde Hodgkin lenfoma tanısı alan hastaların dosyalarından yaş, cinsiyet, semptomlar, evre, histopatolojik alt tipler, tedavi yöntemleri, nüks durumu, hasta ve ebeveynlerin eğitim düzeyi, eğitimdeki sorunlar, iş ve / veya meslek sahibi olma, medeni durum ve çocuk sahibi olma durumu kaydedildi. Genel ve olaysız sağ kalım oranları hesaplandı.

Bulgular : 48 hasta çalışmaya alındı. Erkek / kız oranı 1,7, tanıdaki ortanca yaş 12 yıl, ortalama takip süresi 42,97 ± 23,14 ay idi. Başvuru sırasında en sık görülen semptom servikal lenf bezi şişliği (%79,1) idi. %62,5 ileri evre (evre III-IV) ile %37,5 erken evre (evre I-II) hastalık saptandı. En sık nodüler sklerozan tip görüldü. Hastaların %56,2'sinde B semptomları, %64,6'sında dalak tutulumu, %10,4'ünde kitlesel hastalık saptandı. Hastaların %71,1'ine tedavi protokolü olarak vinkristin, etoposid, doksorubisin, prednizolon, siklofosfamid, prokarbazin / dakarbazin (GPOH protokolü), %73,3'üne radyoterapi verildiği görüldü. En sık görülen geç etki hipotiroidiydi (%20). Çalışma sırasında hastaların %66,6'sının eğitime devam ettiği ve 18 yaşından büyük 14 hastanın 5'inin (%35,8) iş ve meslek sahibi olduğu gözlendi. Hastalardan sadece biri evliydi ve bir çocuğu vardı. Genel sağ kalım %100, olaysız sağ kalım %85,8 idi. Olaysız sağ kalım, kitlesel hastalığı olan hastalarda, olmayan hastalara göre anlamlı derecede düşüktü (p <0,001). Olaysız sağ kalım; evre, histopatolojik alt tip, B semptomları, ekstranodal hastalık, yaygın hastalık, dalak tutulumu, kemoterapi protokolleri veya radyoterapi durumuna göre anlamlı farklılık göstermedi.

Sonuç : Hodgkin lenfomalı hastaların çoğunda kür sağlanabilmektedir. Kitlesel hastalık, özellikle olaysız sağ kalımı etkileyen en önemli faktörlerden biri olmaya devam etmektedir. Öte yandan, hayatta kalma kavramı ve eğitimin tamamlanması, iş ve meslek sahibi olma, evlenme ve gelecekteki yaşamda bir çocuk sahibi olma gibi ilgili konular her geçen gün daha da önem kazanmaktadır.

Anahtar Kelimeler: Hodgkin lenfoma, kitlesel hastalık, genel sağ kalım, olaysız sağ kalım

P-003
HODGKİN DIŞI LENFOMADA TEDAVİ SONUÇLARI

BETÜL SEVİNİR[1], METİN DEMİRKAYA[2], MEHTAP ERTEKİN[1], AYTÜL TEMUROĞLU[1], GÖKALP AKSOY[1], HÜLYA ÖZTÜRK NAZLIOĞLU[3], CANDAN ABAKAY[4]

1 BURSA ULUDAĞ ÜNİVERSİTESİ TIP FAKÜLTESİ ÇOCUK ONKOLOJİ BD
2 BİRUNİ ÜNİVERSİTESİ TIP FAKÜLTESİ ÇOCUK SAĞLIĞI VE HASTALIKLARI AD
3 BURSA ULUDAĞ ÜNİVERSİTESİ TIP FAKÜLTESİ PATOLOJİ AD
4 BURSA ULUDAĞ ÜNİVERSİTESİ TIP FAKÜLTESİ RADYASYON ONKOLOJİSİ AD

Amaç : Merkezimizde tedavi edilen Hodgkin dışı lenfoma(HDL) tanılı hastaların özelliklerinin, sağkalım hızlarının ve prognoza etkili faktörlerin değerlendirilmesi amaçlandı.

Yöntem : 1998-2018 yılları arasında HDL tanımlanan hastaların hastane kayıtlarından demografik ve klinik özellikleri, patoloji tanısı, evreleme ve tutulum alanları, tedavi planları tarandı. Tedavi yanıtı, izlem süresi ve son durumları belirlendi. Mortalite nedenleri kayıt altına alındı. Yaşam analizleri yapıldı.

Bulgular : Yaş ortalaması 8.69±4.30 yıl (0,92-18 y) olan 168 hasta saptandı. Olguların %78'i erkekti. Kitle yerleşimi abdomen (%%42), mediasten (%23), periferik lenf düğümleri (%15) , tonsil ve Waldeyer halkası (%10), ekstranodal paraspinal, paranazal sinüsler, santral sinir sistemi (%10) idi. Doku tanısı %68 B hücreli HDL, % 26,5 lenfoblastik lenfoma, % 5,5 anaplastik büyük hücreli HDL olarak bildirildi. Evre 1-2 % 6,6, evre 3 %83 ,evre 4 %10,1 bulundu. Hastaların %31.5'i onkolojik acil problemlerle başvurdu (Vena Kava Süperior Sendromu(VKSS) %14,7, akut tümör lizis sendromu(ATLS) %12, solunum yolu obstrüksiyonu %2.4 ve kord basısı %2.4). Başvuruda seröz zar tutulumu%44 bulundu(Plevral ve/veya perikardiyal effüzyon %32, peritoneal effüzyon % 12). BFM-NHL protokollerine göre kemoterapi verildi. Nükslerin %94'ü ilk altı ayda gözlendi. Mortalite nedeni hastaların %68'inde nüks/dirençli hastalık,%19'unda enfeksiyonlar, %13'ünde ikinci kanserler olarak gözlendi. İki ve beş yıllık genel yaşam hızı %83 ve %81,6 bulundu. Beş yıllık sağkalım hızı B hücreli HDL'da % 83, lenfoblastik lenfomada %79 ALCL'da %85.7 (p=0.64) idi. Yerleşime göre sağkalım farkı anlamlı bulunmadı (Abdomen %81, mediasten %71, periferik lenf düğümleri %96, p=0.13). Renal tutulum olan hastalarda 5 yıllık sağkalım %79, olmayan olgularda %85 idi (p=0.5). Onkolojik acil sorunu olmayan veya ATLS görülen hastalarda 5 yıllık sağkalım %85 ve %84 iken, VKSS ve solunum yolu obstrüksiyonu görülenlerde % 75 ve %25 bulundu(p=0.001).

Sonuç : HDL hasta grubu ileri evreli, seröz zar ve ekstranodal tutulumu olan çocukları kapsamaktadır. Beş yıllık genel yaşam hızı %81,6 olup, onkolojik acil sorunlarla başvuran hastalarda sağkalım hızı daha düşük bulunmuştur(p=0.001).

Anahtar Kelimeler: Prognoz,ekstranodal tutulum, onkolojik aciller

P-004
ÇOCUKLUK ÇAĞI HODGKİN LENFOMASINDA TEK MERKEZ DENEYİMİ VE TEDAVİ İLİŞKİLİ KOMPLİKASYONLAR

MELEK ERDEM[1], BENGÜ DEMİRAĞ[1], IŞIK ODAMAN AL[1], NERYAL TAHTA[1], KAMER POLATDEMİR[2], SİNAN GENÇ[3], SERRA KAMER[4], CANAN VERGİN[1]

1 İZMİR S.B.Ü DR. BEHÇET UZ ÇOCUK HASTALIKLARI VE CERRAHİSİ EĞİTİM VE ARAŞTIRMA HASTANESİ ÇOCUK HEMATOLOJİ VE ONKOLOJİ BÖLÜMÜ
2 İZMİR S.B.Ü DR. BEHÇET UZ ÇOCUK HASTALIKLARI VE CERRAHİSİ EĞİTİM VE ARAŞTIRMA HASTANESİ ÇOCUK CERRAHİSİ BÖLÜMÜ
3 İZMİR S.B.Ü DR. BEHÇET UZ ÇOCUK HASTALIKLARI VE CERRAHİSİ EĞİTİM VE ARAŞTIRMA HASTANESİ RADYOLOJİ BÖLÜMÜ
4 EGE ÜNİVERSİTESİ TIP FAKÜLTESİ RADYASYON ONKOLOJİSİ ANA BİLİM DALI, İZMİR

Amaç : Merkezimizde Hodgkin lenfoma (HL) tanısıyla tedavi edilmiş hastaların klinik özellikleri ve tedavi ilişkili komplikasyonlarının değerlendirilmesi amaçlanmıştır.

Yöntem : Merkezimizde 2000-2019 yıllarında HL tanısıyla tedavi edilen hastalar retrospektif olarak analiz edildi. Klinik, histopatolojik özellikleri, tedavileri ve tedavi ilişkili komplikasyonları değerlendirildi.

Bulgular : Çalışmada 81 hasta değerlendirildi. Ortanca tanı yaşı 10y (2-18 y), E/K oranı 2,1 (55/26) idi. En sık histopatolojik alt gruplar nodüler sklerozan (%46) ve miks sellüler (%41) idi. B semptomu olan 50 (%47) hasta vardı. Evre I-IIA (EI-IIA) hastalıklı 26 (%24), EIIB-IIIA hastalıklı 28 (%26) ve EIIIB-IV hastalıklı 27 (% 25) hasta vardı.Tutulu nodal alan sayısı <3 olan 39 (%48), ykrk313 olan 42 (%52) hasta vardı. En sık tutulan nodal bölgeler servikal 72 (%67) ve mediastinal 47 (%44) bölgelerdi. Tanıda bulky hastalığı olan yedi hasta (%6,5) mevcuttu. Tanıda ekstranodal tutulumu olan %26 hasta vardı, tutulu alanlar akciğer (n:5), karaciğer (n:4), kemik (n:10)ve kemik iliği (n: 10) idi. Evrelere göre GPOH 90/95 protokolüne göre tedavilerini aldılar. Tutulu alan bölgesine radyoterapi 74 hastada uygulandı. Ataksi telenjiektazi olan ve primer immun yetmezliği olan iki hastaya RT uygulanmadı, beş hastanın RT zamanı gelmedi. Tedavi sonrası kardiyolojik değerlendirmelerinde ortanca EF %69, QTC 0,41 sn idi ve fonksiyon bozukluğu saptanmadı. Tedavi sonrası dört hastada hipotiroidi gelişmiştir. Tiroid USG değerlendirmesinde, yedi hastada nodül ve bunlardan ikisinde papiller tiroid karsinomu (PTC) gelişti ve tiroidektomi ve radyoaktif iyot uygulaması yapıldı. Üç Bir hastada steroid ilişkli glokom krizi, bir hastada sinüs ven trombozu ve bir hastada tedavi sonrası osteomyelit gelişti. Ortanca izlem süresi 8.4 yıl (3ay-20yıl) olup, genel yaşam hızı üç ve beş yıllık %95, olaysız yaşam hızı (EFS) 3 yıllık %92, 5 yıllık %86 bulundu.

Sonuç : Hodgkin Lenfoma olgularında gelişen tedaviler ile sağkalım artarken, tedavide temel ilaçlardan olan steroid ve radyoterapi ilişkli yan etkiler de sıktır. Tedavi edildiğinde iyi sonuçları olan HL'da tedavi ilişkili komplikasyonlar açısından dikkatli olunmalıdır.

Anahtar Kelimeler: Hodgkin Lenfoma, hipotirodi, steroid, papiller tiroid karsinomu

P-005
HODGKİN LENFOMA VE İMMÜN YETMEZLİK SAPTANAN GENİŞ BİR AİLEDE CD70 SİNYAL DEFEKTİ

KHUSAN KHOZDHAEV[1], SEMA BÜYÜKKAPU BAY[2], REJİN KEBUDİ[2], DİDEM ALTINDİREK[1], AYŞENUR KAYA[3], YÜCEL ERBİLGİN[1], ÖZDEN HATIRNAZ NG[4], AYÇA KIYKIM[5], FERİDE ZENGİN[6], SİNEM FIRTINA[7], EMİNE ERDENİZ[8], MÜGE SAYİTOĞLU[1]

1 İSTANBUL ÜNİVERSİTESİ AZİZ SANCAR DENEYSEL TIP ARAŞTIRMA ENSTİTÜSÜ, GENETİK AD, İSTANBUL
2 İSTANBUL ÜNİVESİTESİ ONKOLOJİ ENSTİTÜSÜ PEDİATRİK HEMATOLOJİ-ONKOLOJİ BÖLÜMÜ,İSTANBUL
3 İSTİNYE ÜNİVERSİTESİ TIP FAKÜLTESİ, PEDİATRİK ALERJİ-İMMUNOLOJİ BÖLÜMÜ, İSTANBUL
4 ACIBADEM MEHMET ALİ AYDINLAR ÜNİVERSİTESİ TIP FAKÜLTESİ, TIBBİ BİOLOJİ AD, İSTANBUL
5 İSTANBUL ÜNİVERSİTESİ CERRAHPAŞA TIP FAKÜLTESİ PEDİATRİK ALERJİ-İMMUNOLOJİ BD, İSTANBUL
6 ERZURUM EĞİTİM ARAŞTIRMA HASTANESİ, ÇOCUK YOĞUNBAKIM BÖLÜMÜ, ERZURUM
7 İSTİNYE ÜNİVERSİTESİ FEN EDEBİYAT FAKÜLTESİ, MOLEKÜLER BİYOLJİ VE GENETİK BÖLÜMÜ, İSTANBUL
8 ERZURUM EĞİTİM ARAŞTIRMA HASTANESİ, PEDİATRİ BÖLÜMÜ, ERZURUM

Amaç : Genom sekanslama çalışmaları, pediatrik hastaların yaklaşık % 10'unda kanser yatkınlık genleri için germline mutasyonlarının olduğunu göstermektedir. Bu grup içinde primer immün yetmezlikler, hastaların enfeksiyon ajanlarına hassasiyeti ve kanser yönetimindeki zorlukları konusunda öncelik taşımaktadırlar. Erken tanı ile bu hastalara uygun tedavi verilmesi yanında diğer aile fertlerine de genetik danışmanlık sağlanabilir.

Yöntem : Araştırma çalışması

Bulgular : Bu bağlamda akraba evlilikleri olan geniş bir ailede etkilenen bireylerden kombine immün yetmezlik ve/veya Hodgkin lenfoma fenotipi ile gelenler exome sequencing yöntemi ile incelendi. Patojenik homozigot missense CD70 varyasyonu (NM_001252.5:c332C>T) saptandı. Literatürde CD70 varyasyonu, nadir olarak kombine immun yetmezlikli ve maligniteli birkaç hastada tanımlanmıştır. Aynı ailede (Hodgkin lenfomalı dört hasta ve ek olarak iki immün yetmezlik tanısı alan hasta) çok sayıda bireyi etkileyen patojenik CD70 missense mutasyonunun homozigot taşıyıcılığı nedeni ile kombine immun yetmezlik zemininde EBV nedenli Hodgkin lenfoma geliştiği görülen hastaların tedavi takip süreçleri irdelendi.

Sonuç : Primer immun yetmezlik tanısı alan çocuklarda kanser, özellikle lenfoma gelişimi artmıştır. Bu hastaların aile taramasının yapılması, immün yetmezliğin tanınması ve profilaktik tedaviler ile ağır enfeksiyon ve kayıpların önlenmesi, kanser gelişen hastalarda erken tanı konması ve kök hücre naklini de içerebilen etkin tedavilerin uygulanması çok önemlidir.

Anahtar Kelimeler: CD70 sinyal defekti, immün yetmezlik, Hodgkin lenfoma

P-006
DÜŞÜK DOZ NİVOLUMAB TEDAVİSİ İLE DRAMATİK YANIT ALINAN EBV İLİŞKİLİ POST-TRANSPLANT LENFOPROLİFERATİF HASTALIK

EDA ATASEVEN, GÜLCİHAN ÖZEK, ŞERİFE ŞEBNEM ÖNEN GÖKTEPE, SAVAŞ KANSOY, NAZAN ÇETİNGÜL, MEHMET KANTAR, SERAP AKSOYLAR

EGE ÜNİVERSİTESİ TIP FAKÜLTESİ, ÇOCUK HEMATOLOJİ VE ONKOLOJİ BİLİM DALI, İZMİR

Amaç : Post-transplant lenfoproliferatif hastalık(PTLD), allojenik KİT sonrası morbidite ve mortalitenin önemli nedenlerinden birisidir. Genellikle EBV enfeksiyonuna bağlı gelişir.Tedavide immunsupresyonun azaltılması, ritüksimab, sitotoksik EBV spesifik T hücre infüzyonu yer almaktadır. Nivolumab/kontrol noktası inhibitörleri tedaviye yanıt vermeyen PTLD' de bir seçenek olabilir ancak bu konuda az sayıda olgu sunumu vardır. Burada KİT sonrası EBV ilişkili PTLD gelişen ve nivolumab ile başarılı şekilde tedavi edilen bir olgu sunuldu.

Yöntem :

Bulgular : Yaygın lenfadenopati ile başvuran ve EBV pozitif DBBL tanısı alan 6,5 yaşında kız hastaya NHL BFM 90 Evre III tedavisi başlandı. Tedavi altında progresif hastalık gelişen,kronik EBV pozitifliği devam eden hastada tedaviye ritüksimab eklendi. Hücresel immun yetmezlik/ T hücre disfonksiyonu olabileceği düşünüldü. Ancak spesifik bir immun yetmezlik saptanmadı. Refrakter hastalık nedeni ile R-ICE tedavisi başlanan, önce kısmi yanıt alınan sonrasında hastalık progresyonu gelişen hastaya akraba dışı 10/10 uyumlu donörden allojenik KİT yapıldı. Posttransplant 1.yılda kronik GVHD nedeniyle immunsupresif tedavisi arttırılan hastada +17. ayda yaygın lenfadenopati, akciğerde yaygın nodüler lezyonlar gelişti. Donör kimerizm %100 ve EBV DNA pozitif olan,lenfoproliferasyon düşünülen hasta biyopsiyle EBV pozitif PTLD+DBBL tanısı aldı. Immunsupresyon azaltılması, sistemik ritüksimab, sonrasında R-CHOP tedavisi verilmesine rağmen progresyon devam etti. İburitinib başlanan hastada iki ay sonunda hastalık progresyonu devam etti. Hastanın özellikle geceleri olan ateş ve kilo kaybı şikayeti başladı. EBV DNA hızlı bir şekilde yükseldi. PDL-1 pozitif saptanan hastaya nivolumab 0,5 mg/kg/gün, 2 haftada bir başlandı. İlk dozdan sonra ateş, kilo kaybı şikayetlerinin ve EBV-DNA nın dramatik şekilde gerilediği görüldü. İki haftada bir doz arttırılarak 4. dozda 1 mg/kg/gün'e çıkıldı. EBV-DNA negatif saptandı. İkinci ayda PET-BT'de tam metabolik yanıt saptandı. Hastanın kliniğinin tamamen düzelmiş olması,EBV-DNA negatif olması, olası GVHD etkileri nedeni ile nivolumab düşük doz devam edildi. Hasta 8 aydır düşük doz(1mg/kg/gün) 2 hafta bir nivolumab idame tedavisi almaktadır,remisyonda izlemdedir.

Sonuç : KİT sonrası gelişen tedaviye dirençli PTLD ve lenfomalarda immun kontrol noktası inhibitörleri güvenli ve etkili bir tedavi seçeneği olabilir.

Anahtar Kelimeler: DBBL, posttransplant lenfoproliferatif hastalık, Nivolumab

P-007
NADİR BİR ÇOCUKLUK ÇAĞI TÜMÖRÜ: YÜKSEK GRADELİ B HÜCRELİ MİDE LENFOMA

MUSTAFA BİLİCİ[1], DENİZ TUĞCU[1], ŞİFA ŞAHİN[1], RUMEYSA TUNA[1], ÖZLEM DURMAZ[2], SERAP KARAMAN[1], AYŞEGÜL UNUVAR[1], ZUHAL BAYRAMOĞLU[3], GÜLÇİN YEĞEN[4], ZEYNEP KARAKAŞ[1]

1 İSTANBUL ÜNİVERSİTESİ, İSTANBUL TIP FAKÜLTESİ ÇOCUK HEMATOLOJİ-ONKOLOJİ BİLİM DALI
2 İSTANBUL ÜNİVERSİTESİ, İSTANBUL TIP FAKÜLTESİ ÇOCUK GASTROENTEROLOJİ BİLİM DALI
3 İSTANBUL ÜNİVERSİTESİ, İSTANBUL TIP FAKÜLTESİ, RADYOLOJİ ANA BİLİM DALI
4 İSTANBUL ÜNİVERSİTESİ, İSTANBUL TIP FAKÜLTESİ, PATOLOJİ ANA BİLİM DALI

Amaç : Çocukluk çağında gastrointestinal sistemin primer tümörleri nadir görülmektedir ve tüm pediatrik neoplazmların % 5›inden daha azını oluşturmaktadır. Erkeklerde kadınlara göre daha fazla görülür. Etyolojisinde, H.pylori ilişkili kronik gastrit, hepatit B virüsü, AIDS ve uzun sureli immunsupresif kullanımı rol oynamaktadır.

Yöntem : Pediyatrik yaş döneminde mide lenfoma tanısı aln hastanın klinik bulguları ve tedavi süreci sunulmuştur.

Bulgular : Onaltı yaşında kız hasta, karın ağrısı, iştahsızlık, son iki ayda yedi kilo kaybı, sırt ağrısı, halsizlik şikayeti ile başvurduğu dış merkezden ileri tetkik ve tedavi için birimize yönlendirildi. Fizik muayenesinde solgun, diş etlerinde mukozit ve oral mantar plakları mevcut, batın rahat, organomegali saptanmadı. Soygeçmişinde anneannesinde beyin, ve dedesinde akciğer kaynaklı malinite öyküsü mevcuttu. Kan sayımı ve periferik yayma normaldi. Batın ultrasonografisinde, multipl en büyüğü 41x42x52 mm boyutunda konglomere lenfadenopatiler, mide kardia-korpus düzeyinde mural kalınlaşma izlendi. Özefago-gastro-duedonoskopisinde mide lümeni proksimalini dolduran, büyük küçük kurvatur ve korpusu kaplayan, yüzeyi nekroze, fibrinle kaplı karnabahar tarzı masif kitle göründü. Kitleden alınan örnek patoloji tarafından "Double Expressör Yüksek Gradeli B Hücreli Lenfoma" şeklinde rapor edildi. Patolojik incelemelerde Burkitt lenfoma olmadığı teyit edildi. C-myc %6, Bcl- 2 %2.5, Bcl-6 %2 translokasyonları negatif saptandı. Kemik iliği aspirasyon ve biyopsisinde patolojik bulgu yoktu. PET-BTde mide duvarında büyük kurvaturda belirginleşen, fundus ve korpustan antrum düzeyine kadar uzanan tümöral duvar kalınlaşması ile birlikte yoğun FDG tutulumu saptandı(SUD max 25.9). EBV ve Helicobacter pylori(HP) saptanmadı. Santral sinir sistemi tutulumu olmayan hastaya EPOCH-R protokolü başlandı. 3 Kür kemoterapi sonrasında tam anatomik ve tama yakın metabolik yanıt elde edildi. Hasta 6. Kür kemoterapisini almaktadır

Sonuç : Pediatrik yaş grubunda olmasına rağmen, persiste eden karın ağrılarında, gastrit bulgularında, özellikle kilo kaybı, iştahsızlık, sırt ağrısı gibi farklı şikayetlerin eşlik etmesi durumunda ileri tetkik gereklidir. Gastrik Lenfoma çocukluk çağında çok nadirdir ve her zaman HP ilişkili değildir. Sadece kemoterapi ile başarılı sonuçlar bildirilmektedir.

Anahtar Kelimeler: Mide Lenfoma, pediatrik, tedavi

P-009
PEDİATRİK MİKOZİS FUNGOİDES: OLGU SUNUMU

FATİH ALPER AHLATCI[1], TURAN CEYLAN[2]

1 ÇORLU DEVLET HASTANESİ PATOLOJİ BÖLÜMÜ
2 ÇORLU DEVLET HASTANESİ ÇOCUK CERRAHİSİ BÖLÜMÜ

Amaç : Mikozis fungoides, kutanöz yerleşimli T hücreli lenfomaların en sık görülen formudur. Genellikle orta ve ileri yaştaki hastalarda görülür. Mikozis fungoidesin çocukluk çağında görülmesi ise nadirdir. Pediatrik grupta sınırlı olgu bulunması nedeniyle ayırıcı tanısında sorunlar yaşanabilmekte, buna bağlı olarak da geç ya da yanlış tanı konması gibi klinik problemler görülebilmektedir. Bu da Mikozis fungoidesli hastaların erken tanı şansını kaçırmasına , tedavisiz kalmasına ve sonuç olarak da hastalığın ilerlemesine neden olmaktadır.

Yöntem : 3 yaşında kız hasta, vücudunun farklı lokalizasyonlarında, bir kaç aydır mevcut olan asemptomatik, hipopigmente ve skuamsız lekelenmeler nedeniyle kliniğe başvurdu. Çocuk cerrahisi bölümünde bu lekelenmeler nedeniyle punch biyopsi yapılarak örnekler incelenmek üzere patoloji laboratuvarına gönderildi. Olguya patoloji laboratuvarında histopatolojik ve immunhistokimyasal değerlendirme yapıldı.

Bulgular : Punch biyopsi materyalinin patolojik incelemesinde izlenen bulgular erken dönem Mikozis fungoides ile uyumlu nitelikte bulundu. Ayırıcı tanıda yer alan Vitiligo, Postinflamatuar Hipopigmentasyon, Pitriyazis Versikolor vb. hastalıklar lehine özellik izlenilmedi. Bu nedenle olguya immunhistokimyasal olarak CD-3, CD-4, CD-8 boyaları uygulandı. İmmunhistokimyasal veriler de histopatolojik bulguları destekler nitelikte bulunması nedeniyle olgu Mikozis fungoides lehine raporlandı.

Sonuç : Mikozis fungoides çocukluk çağında başladığında daha çok hipopigmente lekeler şeklinde görüldüğü ve prognozunun daha iyi seyir ettiği bilinmektedir. Tedaviye yanıt alınamayan veya tanısı net olarak konulamayan bu tarz deri lezyonlu çocuk hastalarda nadir de olsa Mikozis fungoides olasılığı düşünülerek biyopsi alınması gerektiğini vurgulamak amacı ile bu olgu sunulmuştur.

Anahtar Kelimeler: Mikozis Fungoides, Kutanöz T Hücreli Lenfoma, Çocukluk Dönemi

P-010
ATİPİK PREZENTASYONLU BURKİTT LENFOMA OLGUSU

EMRE ÇAPKINOĞLU[1], ŞULE YEŞİL[1], ALİ FETTAH[1], BURÇAK KURUCU BİLGİN[1], AZİZE CEREN KILCI[1], ŞEYMA ÜNÜVAR GÖK[1], NİLGÜN EROĞLU[1], GÜRSES ŞAHİN[1]

1 DR. SAMİ ULUS KADIN DOĞUM, ÇOCUK SAĞLIĞI VE HASTALIKLARI EĞİTİM VE ARAŞTIRMA HASTANESİ, ÇOCUK HEMATOLOJİ VE ONKOLOJİ, ANKARA

Amaç : Burkitt lenfoma yüksek proliferasyon indeksine sahip B hücre kökenli bir Non Hodgkin lenfomadır. Endemik Burkitt Lenfoma'nın en sık görüldüğü bölge baş-boyun iken, sporadik Burkitt Lenfoma abdomende daha sık görülür. Sporadik Burkitt Lenfoma'nın batında tutulum bölgeleri sindirim sistemi, genitoüriner organlar, mezenter, periton ve abdominal lenf nodlarıdır. Batında izole over tutulumu ise oldukça nadirdir. Santral sinir sistemi tutulumu hastaların %10-15'inde vardır. Biz burada bilateral over kitlesi ve sağ fasiyal paralizi ile başvuran Burkitt lenfomalı bir olgumuzu sunduk.

Yöntem :

Bulgular : On dört yaşında kız hasta sağ tarafta gelişen yüz felci ve eklem ağrısı şikayeti ile pediatri polikliniğine başvurdu. Halsizlik, kilo kaybı ve artraljisi olan hastanın fizik incelemesinde; sağ periferik fasial paralizi, bilateral memeler de şişlik ve hassasiyet, batında pelvisi dolduran kitlesi vardı. Radyolojik incelemelerden abdomen ultrason ve MR'da; bilateral overlerin ileri derecede boyutunun arttığı ve parankim heterojenitesi ile kitle formasyonu aldığı, douglas posterior duvar ve omentumda kitle metastazı bulgularının bulunduğu saptandı. Beyin tomografisi ve MR'I normal olan hastanın, kulak MR'ında sağ fasial sinirin labirintin segmenti, genikulat ganglion, timpanik ve mastoid segmentinde, simetriğine göre artmış kontrastlanma saptandı ve Bell's Palsy ile uyumlu olduğu belirtildi. PET/BT'sinde bilateral meme dokusunda, sol üst paratrakeal lenf nodlarında, pelvisin tamamını dolduran kitlede, bilateral böbreklerde ve kemiklerde tutulum saptandı. Kemik iliği aspirasyonunda % 33 oranında L3 tipi vakuollü blastlar izlendi. Kemik iliği biyopsi sonucu Burkitt Lenfoma olarak raporlandı. Evre 4 Burkitt Lenfoma tanısı alan ve NHL BFM Registry 2012 tedavi protokolü başlanan hastanın alınan BOS örneğinde blastik hücreye rastlanmadı. Sitoredüktif tedavisi tamamlanan hastada fasiyal paralizi bulguları geriledi. Kontrol PET/BT'sinde tanı anında izlenen tüm tutulumların kaybolduğu tespit edilerek tedavisi sonlandırıldı. Hastamız 6 aydır tam remisyonda izlemdedir.

Sonuç : Over kitlesi saptanan hastaların ayırıcı tanısında germinal tümörler yanında lenfomaların da olabileceği düşünülmelidir. Ayrıca hastamızda görüldüğü gibi fasial paralizi bulgularının tümöral bir invazyona bağlı olabileceği akılda tutulmalı; gerekli laboratuar ve görüntüleme tetkikleri istenmelidir.

Anahtar Kelimeler: Burkitt Lenfoma, Fasiyal Paralizi, Overde Kitle

P-011
ÇOK NADİR BİR TUTULUM: ANAPLASTİK BÜYÜK B HÜCRELİ LENFOMANIN FOKAL KEMİK İLİĞİ TUTULUMU

FATMA BETÜL ÇAKIR[1], BERİL GÜLER[2]

1 BEZMİALEM VAKIF ÜNİVERSİTESİ TIP FAKÜLTESİ, ÇOCUK HEMATOLOJİ ONKOLOJİ, İSTANBUL
2 BEZMİALEM VAKIF ÜNİVERSİTESİ TIP FAKÜLTESİ, TIBBİ PATOLOJİ, İSTANBUL

Amaç : Anaplastik Büyük B Hücreli Lenfomada (ALCL), kemik iliği (Kİ) tutulumu; %30 oranında tespit edilirken, fokal tutulum çok nadir olup, vaka bildirimleri şeklindedir. Bu tür tutulum, lenfoma hücrelerinin tipik blastlar şeklinde olmaması, ancak tanı alan lenfoma dokusuyla, kemik iliğindeki hücre topluluğunun aynı histokimyasal özellikleri taşımasıyla tespit edilmektedir. ALCL'nin Kİ fokal tutulumu nedeniyle olgumuz sunulmuştur.

Yöntem : 3.5 yaşındaki kız hasta, 2 ay önce başlayan ateş nedeniyle ülkesi Cezayir'de tetkik edilmiş ve antibiyotik tedavisi kullanmış. Hastanın ateşlerinin sürmesi üzerine, Türkiye'ye merkezimize başvuran hastada patolojik bulgu olarak, ateş 38C, boyunda tüm lenf düğümü bölgelerinde ve, aksillar ve inguinal bölgede en büyüğü 35x20mm boyutlarında multiple lenfadenopatiler (LAP) saptandı. Yapılan Kİ aspirasyon incelemede, blast saptanmadı. Boyun, toraks ve batın kontrastlı tomografi incelemelerinde, fizik muayenede tespit edilen patolojik LAP bulgularına ilave olarak, mediastende ve paraaortakaval ve iliak zincirde LAP saptandı. Aksillar LAP eksizyonu yapılan hastanın aynı gün ayak üzerinde lezyonları ortaya çıktı. Geniş spektrumlu antibiyotik başlanmayan hastaya diğer enfeksiyöz ajanlar ve miliyer akciğer tüberkülozu için de tetkikleri yapılarak anti-tüberküloz tedavi başlandı. Takibinde 2 gün içerisinde genel durumu bozulan, solunumu derinleşen hastanın antibiyoterapisi genişletilerek yoğun bakım ünitesine sevkedildi

Bulgular : LAP eksizyonunun 5. Günü, yoğun bakım ünitesinin 3. Gününde, patolojiden sözlü olarak atipik lenfoma hücrelerinin görüldüğünün bildirilmesi üzerine anti-tüberküloz ilaçlar kesilerek, Forfaz tedavisi (Deksametazon + Vinkristin+ siklofosfamide) başlandı. İntratekal tedavisi yapılan hastanın, tanısı CD3(-), CD 5(-), CD7(-), CD30(+), CD43 (+), ALK (+) ve bir kısmında EMA (+) boyanarak, ALCL olarak saptandı. Kİ tutulumu da fokal sınırlı alanda, lenf nodu ile benzer immünhistokimyasal bulgular gösterir şekilde interstisyel dağınık tutulum şeklinde saptandı.

Sonuç : ALCL'de, Kİ fokal tutulumu çok nadirdir. Blastik morfoloji göstermeyen bu hücreler, histokimyasal olarak lenf nodu histolojisi ile aynı karakter göstermektedir. Bu nedenle ALCL olgularında, Kİ tutulumunun varlığı fokal de olabileceğinden dikkatli bir patolojik incelemenin yapılması gerekmektedir. Olgumuz bu nadir tutulumun varlığı nedeniyle sunulmuştur.

Anahtar Kelimeler: Anaplastik büyük hücreli lenfoma, fokal kemik iliği tutulumu, çocuk, nadir, patoloji

P-012
NADİR BİR LENFOMA: NODÜLER LENFOSİT PREDOMİNANT HODGKİN LENFOMA OLGU SUNUMU

ÜLKÜ MİRAY YILDIRIM, FUNDA TEKKEŞİN, BEGÜM ŞİRİN KOÇ, FİKRET ASARCIKLI, SUAR ÇAKI KILIÇ

ÜMRANİYE EĞİTİM VE ARAŞTIRMA HASTANESİ PEDİATRİK HEMATOLOJİ ONKOLOJİ BÖLÜMÜ,İSTANBUL

Amaç : Giriş: Nodüler lenfosit predominant hodgkin lenfoma (NLPHL) klinikopatolojik, immünfenotipik ve moleküler özellikleri ile Hodgkin Lenfomadan (HL) ayrı bir histopatolojik antite olarak değerlendirilmektedir. Hodgkin Lenfoma (HL) 15-20 yaş grubunda en sık görülen malignite olmasına rağmen NLPHL bu yaş grubundaki HL'ların sadece %5-8'ini oluşturur. Burada adolesan erkek hastanın kemoterapi ve radyoterapi ile başarılı bir şekilde tedavisi sunulmuştur.

Yöntem : Olgu: 15 yaşında erkek, beş aydır devam eden boyun sol tarafında şişlik nedeni le başvurdu. Ek şikayeti olmayan hastanın muayenesinde sol orta servikalde 2 cm lenfadenomegali saptandı. Ultrasonografik incelemede malignite yönünde şüpheli olarak değerlendirilen hastaya lenf nodu eksizyonel biyopsisi yapıldı. Histopatolojik incelemede geniş nodüler yapı ve CD20 (+), CD3 (-), CD30 zayıf (+), CD15 (-), PAX5 zayıf (+), EBV-LM P-1 (-) uni/bilobule bizar hücreler izlenerek NLPHL olarak değerlendirildi. Evreleme tetkikleri sonucu hastanın sol üst servikal, sol aksiller ve mezenterik alanda tutulumlarının olması üzerine Evre IIIA olarak kabul edilip Adriamisin (A), Bleomisin (B), Vinblastin (V),Dakarbazin (D) tedavi protokolü başlandı. Dört kür kemoterapi ve sonrasında tutulum olan bölgelere radyoterapi uygulandı. Hastanın 2. ve 4. kürler sonrası çekilen PET BT de anatomik ve metabolik tam yanıt alındığı görüldü. Hasta 6 aydır remisyonda olarak izlenmektedir.

Bulgular : Sonuç: NLPHL; klinik prezentasyon, immünfenotipik özellikleri, hastalık seyri ve prognoz bakımından HL'nın diğer formlarından farklıdır. NLPHL'da neoplastik hücrelerin CD 20 ekspresyonu bilinmektedir. Hastaların çok büyük bir kısımına erken evrede tanı konmaktadır. Klinik seyir, prognoz ve yaşam süresi diğer HL tiplerinden daha iyidir. Hastalık evresine göre tedavi stratejileri değişebilmektedir ancak henüz kabul edilmiş standart tedavi protokolü bulunmamaktadır ve bu konuda daha fazla çalışmaya ihtiyaç duyulmaktadır.

Sonuç :

Anahtar Kelimeler: nodüler lenfosit predominant hodgkin lenfoma, adolesan

P-013
PRİMER GASTRİK BURKİTT LENFOMA: ERKEN ÇOCUKLUK ÇAĞINDA NADİR BİR LENFOMA PREZENTASYONU

SÜHEYLA OCAK[1], HİLAL AKI[2], SEBUH KURUOĞLU[3], AYŞE GONCA KAÇAR[1], SİMGE ÇINAR ÖZEL[1], HİLMİ APAK[1], MUSTAFA ALP ÖZKAN[1], TÜLİN TİRAJE CELKAN[1]

1 İSTANBUL ÜNİVERSİTESİ- CERRAHPAŞA, CERRAHPAŞA TIP FAKÜLTESİ, ÇOCUK HEMATOLOJİSİ VE ONKOLOJİSİ BİLİM DALI
2 İSTANBUL ÜNİVERSİSTESİ- CERRAHPAŞA, CERRAHPAŞA TIP FAKÜLTESİ, PATOLOJİ ANABİLİM DALI
3 İSTANBUL ÜNİVERSİSTESİ- CERRAHPAŞA, CERRAHPAŞA TIP FAKÜLTESİ, RADYOLOJİ ANABİLİM DALI

Amaç : Burkitt lenfoma çocukluk çağı lenfomalarının yakalşık %40'ından sorumlu olup, en sık ileum ve çekum bölgesinden köken alır. Mide kökenli Burkitt lenfoma çocukluk çağında çok nadir olup genellikle adölesan yaş grubunda ortaya çıkmaktadır. Literatürde bildirilen en küçük olgu 7 yaşındadır.

Yöntem : Bu sunumda 5 yaşında primer gastrik lenfoma tanısı alan bir olgu bildirilmektedir.

Bulgular : 5 yaş erkek çocuk solukluk ve karında şişlik yakınması ile getirildi. Öyküsünden bir süredir demir eksikliği anemisi nedeniyle tedavi edildiği ve başvuru günü annesi tarafından karında şişlik saptandığı öğrenildi. Soygeçmişinde ailede kronik myeloid lösemi, akut lenfoblastik lösemi ve polistemi vera tanılı olguların varlığı belirlendi. Fizik muayenede solukluk, epigastrik bölge ve batın sol üst kadranı dolduran sınırları düzensiz kitle palpe edildi. Laboratuar incelemelerinde mikrositik anemi dışında patolojik bulgu saptanmadı. Abdomen USG ve MR incelemelerinde mide duvarından köken alan ve tümünü kaplayan düzensiz kitle saptandı. Kitleden alınan biyopsi örneği Burkitt Lenfoma ile uyumlu bulundu, tr(8,14) pozitifliği gösterildi. Kemik iliği aspirasyonunda ve BOS incelemesinde tutulum saptanmadı. PET-CT göürntülemesinde primer kitle dışında tutulum izlenmedi. Hastaya Burkitt lenfoma, Evre III tanısı ile NHL BFM 2012 protokolü başlandı. İndüksüyon tedavisi sonrası remisyonda değerlendirilen hasta halen tedavi altında izlenmektedir.

Sonuç : Primer gastrik lenfoma çocukluk çağı lenfomalarının %1-2 sini oluşturmaktadır. Erişkinlerden farklı olarak H.Pylori bilikteliği gösterilememiştir. Olgumuz literatürde bildirilen en küçük yaşta çocuk olgu olup, ailesel kanser yatkınlığı açısından genetik inceleme planlanmıştır.

Anahtar Kelimeler: Burkitt lenfoma, mide, çocuk

P-014
FRONTOPARYETAL BÖLGEDE HEMATOM İLE PREZENTE OLMUŞ PRİMER DURAL LENFOBLASTİK B-HÜCRELİ LENFOMA: BİR OLGU SUNUMU

AYŞE CEYDA ÖREN[1], ESRA PEKPAK[1], SİBEL CANGİ[2], MEHMET ALPTEKİN[3], VEZİR KORKMAZ[4], SİNAN AKBAYRAM[1]

1 GAZİANTEP ÜNİVERSİTESİ TIP FAKÜLTESİ, ÇOCUK SAĞLIĞI VE HASTALIKLARI AD, PEDİATRİK HEMATOLOJİ- ONKOLOJİ BD
2 GAZİANTEP ÜNİVERSİTESİ TIP FAKÜLTESİ, PATOLOJİ AD
3 GAZİANTEP ÜNİVERSİTESİ TIP FAKÜLTESİ, NÖROŞİRÜRJİ AD
4 GAZİANTEP ÜNİVERSİTESİ TIP FAKÜLTESİ, ÇOCUK SAĞLIĞI VE HASTALIKLARI AD

Amaç : Dural lenfomalar (DL), primer santral sistemi lenfomalarının (PSSSL) nadir görülen bir alt tipidir ve düşük dereceli olma eğilimindedirler; ekstranodal marjinal zon lenfomaları (EMZL) DL' ların en sık rastlanılan alt tipidir. Primer agresif DL' lar, literatürde son derece nadirdir. Burada frontopariyetal bölgede hematom ile prezente olmuş primer dural lenfoblastik B-hücreli lenfoma olan bir çocuk olgu sunulmaktadır. Bildiğimiz kadarı ile literatürde şimdiye kadar iki erişkin olgu olup çocukluk çağında bildirilmiş ilk olgu olmasına dikkat çekmek.

Yöntem : Daha öncesinde hiçbir sağlık problemi olmayan 3 yaş 9 aylık erkek hasta bir gece öncesinde ortaya çıkan baş ağrısı ve ertesi gün bulantı, kusma şikâyetleri olması nedeni ile görüntülemeleri istendi. Çekilen kraniyal tomografilerinde sağ frontopariyetal bölgede 56x47mm akut hematom ile uyumlu görünüm saptanan hastada bu alana sekonder sağdan sola yaklaşık 6mm şift izlendiğinden hastaya sağ pariyetal kraniyotomiyi takiben epidural mesafede durayı orta hatta doğru iten organize hematom eksize edildi ve temporal dura sağlam sınırlarından rezeke edilerek çıkarıldı, patoloji sonucu Ki-67 proliferasyon indeksi %80 olan lenfoblastik B-hücreli lenfoma olarak onaylandı. Hastanın yapılan radyolojik ve FDG-PET/BT görüntülemeleri ile kemik iliği değerlendirilmeleri sonucu sistemik hastalık saptanmadı. Hastanın alınan kan örneklerinde EBV VCA IgM-IgG ve anti-HIV negatifti. Hastadan alınan beyin omurilik sıvısı (BOS) örneklerinden yapılan sitolojik değerlendirilme sonucu çok sayıda atipik lenfoid hücre izlendi. Hastaya primer dural lenfoblastik B-hücreli lenfoma (LBL) tanısı ile NHL BFM 2012 lenfoblastik lenfoma tedavisi başlanıldı.

Bulgular : Tedavinin 3. ayındaki görüntülemelerde tam remisyon saptandı. Hala kemoterapi protokolünün idame kısmını almakta olan hasta hastalıksız olarak yaşamını sürdürmektedir.

Sonuç : Duranın kalınlaşması, radyolojik olarak meningiomlar ve subdural hematom gibi diğer hastalıkları taklid edebilir. Literatürde, görüntüleme yöntemleri subdural hematomu taklid ederek prezente olmuş 8 DL olgusu bildirilmiş olup bu olguların hiçbiri çocukluk çağında ve LBL tanılı değildir. Öte yanda DL olup patolojik tanısı LBL olan iki olgu da erişkindir. Bildiğimiz kadarı ile literatürde gerek prezentasyonu gerekse patolojik tanısı itibarı ile benzer olgu bulunmamaktadır.

Anahtar Kelimeler: lenfoblastik B- hücreli lenfoma, dural lenfoma, primer santral sistemi lenfomaları

P-016
PERİFERİK T-HÜCRELİ LENFOMA: HİPERKALSEMİ VE KAŞINTI İLE PRESENTE OLAN NADİR İKİ OLGU SUNUMU

RABİA EMEL ŞENAY, AYŞE GÜLNUR TOKUÇ, NURŞAH EKER, BERKİN BERK AKBEYAZ, SEDA ARAS

MARMARA ÜNİVERSİTESİ TIP FAKÜLTESİ PENDİK EAH, ÇOCUK HEMATOLOJİSİ VE ONKOLOJİSİ

Amaç : Periferik T hücreli lenfoma (PTHL), post timik lenfoid T hücrelerinin differansiyonunun farklı basamaklarında derive olan bir neoplazidir. Asya ülkelerinde tüm lenfomaların %15'i, Batı ülkelerinde ise tüm lenfoid tümörlerin %5-10'unu oluşturmaktadır. Çocukluk çağı tümörleri arasında ise oldukça nadir vakalar bildirilmiştir. Bu çalışmada başlangıçta hiperkalsemi ile presente olan ve kaşıntı-ateş lenfadenopati ile gelen, periferik T hücreli lenfoma tanısı alan 2 ayrı hasta tartışılacaktır.

Yöntem : Olgu-1: Halsizlik, iştahsızlık nedeniyle başvuran 15 aylık kız hastanın tetkiklerinde serum kalsiyum düzeyi 13.5 mg/dl idi. Yapılan tetkiklerinde akciğer tomografisinde mediastende, her iki akciğer parenkimine uzanan ve belirgin volüm kaybına neden olan dev kitle saptandı. Kitle biyopsinin patoloji sonucu Periferik T hücreli non-hodgkin lenfoma(NHL) ile uyumlu bulundu. Hastaya kemoterapi başlandı. Hastaya 6 kür kemoterapi kürü sonrasında allojenik kök hücre nakli yapılması planlandı. Ancak nakil zamanını beklerken primer kitlesinde nüks saptanan hastaya 2. Seçim kemoterapi protokolü verildi ve sonrasında allojenik kök hücre nakli yapıldı. Nakil sonrasında tekrar nüks eden hasta 3. Seçim kemoterapi neticesinde oluşan nötropenik dönemde enfeksiyon sebebiyle kaybedildi. Olgu-2: Başvurudan yaklaşık 5 ay önce kaşıntı ve 1.5 ay önce boyun ve kasıklarda şişlik yakınması başlayan hastanın lenfadenopati eksizyonel biyopsisinin sonucu periferik T hücreli NHL geldi. Eş zamanlı yapılan taramalarında mediastende, batın içinde yaygın lenfadenopati ile kemik iliği biyopsisi periferik T hücreli lenfoma tutulumu olarak gelen hasta evre-4 kabul edierek kemoterapisi başlandı. Dördüncü kemoterapi kürü sonrasında ateşi ve yaygın lenfadenopatileri belirginleşen hastada progresyon saptandı. Bu aşamada 2. Seçim kemoterapi protokolüne geçildi, allojenik kök hücre taramaları eş zamanlı başlatıldı. Hasta halen nakil hazırlık programındadır.

Bulgular :

Sonuç : PTHL, çocuklarda nadir görülen bir lenfoma alt grubu olması nedeni ile vakalarımız özellik göstermektedir. Ayrıca ön mediastende dev kitle olmasına rağmen ilk başvurusunun solunum sıkıntısı olmaması, hiperkalsemi etyolojisine yönelik yapılan tetkiklerinde kitle saptanması nedeni ile de hiperkalsemi etyolojisinde maligniteleri düşünmek gerektiğini; ek olarak sebat eden kaşıntı, ateş ve lenfadenopati varlığının ileri incelemeyi gerektirdiğini tekrar vurgulamak istedik.

Anahtar Kelimeler: Periferik T Hücreli Lenfoma, Çocuk

P-017
ÇOCUKLARDA NADİR GÖRÜLEN CİLT LENFOMASI OLGUSU: PRİMER KUTANÖZ FOLİKÜL MERKEZ HÜCRELİ LENFOMA

UMAY KİRAZ[1], UĞUR DEMİRSOY[2], AHMET TUĞRUL ERUYAR[1], DİLEK BAYRAMGÜRLER[3]

1 KOCAELİ ÜNİVERSİTESİ, TIBBİ PATOLOJİ AD., KOCAELİ
2 KOCAELİ ÜNİVERSİTESİ, ÇOCUK ONKOLOJİ BD., KOCAELİ
3 KOCAELİ ÜNİVERSİTESİ, DERİ VE ZÜHREVİ HASTALIKLARI AD., KOCAELİ

Amaç : Primer kutanöz folikül merkez hücreli lenfoma (PKFMHL); nadir görülen, indolan seyirli, iyi prognoza sahip, ekstrakutanöz tutulumu olmayan bir düşük dereceli B hücreli lenfomadır. En sık görülme yaşı 50-60 yaş olup, erkeklerde daha fazla görülmektedir.

Yöntem : Bu sunumuzda çocuk yaşta nadiren görülen bir PKFMHL olgusu bildirilmektedir.

Bulgular : 12 yaşında kız hasta, 5 ay önce frontotemporal bölgede ortaya çıkarak yavaş yavaş büyümeye devam eden şişlik nedeniyle başvurdu. Fizik muayenede kafa derisinde saç dökülmesine neden olan, yumuşak kıvamlı, yaklaşık 3,2x2 cm boyutlarında nodüler bir lezyon dikkati çekti. Yüzeyel ultrasonografide lezyonun cilt-cilt altı doku yerleşimli hipoekoik karakterde olduğu, laboratuar testleri ve PET-BT görüntülemelerinde eşlik eden başka bir patolojik bulgu olmadığı izlendi. Eksizyonel biyopsi ile çıkarılan doku incelendiğinde histopatolojik olarak epidermisten grenz zon ile ayrılmış, retiküler dermisi infiltre eden, diffüz tutulum gösteren ve kollajen lifleri diseke eden, polimorfik görünüme sahip atipik lenfoid hücre popülasyonu izlendi. CD20, PAX5 ve BCl-6 ile kuvvetli boyanma izlendi. Bcl-2, CD10, MUM1, IgM, ALK ve CD43 ile boyanma izlenmedi. S100, CD1a ve Langerin ile boyanma izlenmedi. Ki67 proliferasyon indeksi diffüz dağılıma sahip olup %80 olarak değerlendirildi. Hastanın kliniği, lezyonun yerleşim yeri de göz önünde bulundurularak, PKFMHL olarak tanı aldı. Hastaya intralezyoner steroid tedavisi planlandı. Hasta yakın izlem ile takibe alındı.

Sonuç : Ağırlıklı olarak erişkinlerde görülen kutanöz lenfomalar çocuklarda nadiren gözlenmektedir. Mikozis fungoides ve lenfomatoid papülomatozis çocuklarda en sık görülen alt tiplerken, çocuk PKFMHL olguları literatürde oldukça az sayılıdır. Erişkinlerde genellikle baş-boyun bölgesi ve gövdeyi tutmaktadır. Özellikle kafa derisi en sık bilinen tutulum yeridir. Etiyolojisinde ise genetik, çevresel, enfeksiyöz ve immünolojik gibi birçok faktör suçlanmaktadır. Tutulum tipik olarak sadece ciltte, tek veya birkaç adet eritematöz papül veya plak şeklinde olur ve yavaş büyür. Tedavide cerrahi, düşük doz radyoterapi, rituximab, interferon ve intralezyoner steroid kullanılmaktadır.

Anahtar Kelimeler: Kutanöz lenfoma, Düşük dereceli B hücreli lenfoma, Primer kutanöz folikül merkez hücreli lenfoma

P-018
PRİMER SANTRAL SİNİR SİSTEMİ LENFOMASI İLE BAŞVURAN ÜÇ PEDİATRİK OLGU SUNUMU

FUNDA TEKKEŞİN[1], BEGÜM ŞİRİN KOÇ[1], FİKRET ASARCIKLI[1], ÜLKÜ MİRAY YILDIRIM[1], EBRU ITIR ZEMHERİ[2], SUAR ÇAKI KILIÇ[1], SEVİNÇ KALIN[3]

1 SBÜ ÜMRANİYE EĞİTİM VE ARAŞTIRMA HASTANESİ, PEDİATRİK HEMATOLOJİ VE ONKOLOJİ BÖLÜMÜ
2 SBÜ ÜMRANİYE EĞİTİM VE ARAŞTIRMA HASTANESİ, PATOLOJİ BÖLÜMÜ
3 SBÜ ÜMRANİYE EĞİTİM VE ARAŞTIRMA HASTANESİ, PEDİATRİK RADYOLOJİ BÖLÜMÜ

Amaç : Primer santral sinir sistemi lenfoması(PSSSL),erişkin ve çocuklarda görülen çok nadir bir ekstranodal nonhodgkin lenfoma(NHL) türüdür.Hastalık, tipik olarak SSS'ne sınırlı olup beyin, spinalkord, kranial sinirler ve meninksleri tutabilir.PSSSL'ların çocukluk çağında tedavi protokolleri oluşturulmuş değildir.Burada merkezimizde takip etmekte olduğumuz ikisi spinal kord, biri kranial PSSSL olan üç hasta sunulmuştur.

Yöntem :

Bulgular : 1.Olgu:Onaltıyaşında kız hasta 3aydır olan belağrısı,kilo kaybı şikayetiyle beyin cerrahisi polikliniğine başvurdu.Lomber MR'daL5 düzeyinde,S1 sinir kökünü içine alan ekpansil kitle saptanması üzerine dekompresyon amacıyla kitlesubtotal olarak çıkarıldı.Patoloji ALK(+)anaplastik büyük hücreli lenfoma olarak geldi.Hastanın evreleme tetkikleri sonucunda PSSSL olarak kabul edilerek NHL-BFM-2012protokolü-R4 koluna göre 6 kür kemoterapi bitiminde hastanın sekelsiz izlemi devam etmektedir. 2.Olgu:Sekizyaşında erkek hastaya, beş gün önce istemsiz kol-bacak hareketleri nedeniyle çocuk acil polikliniğinde Sydenham koresi düşünülerek tedavi başlanmış.Takibinde parapleji gelişmesi üzerine çekilen spinal MR'da T1-T8 arasında 10x6cm spinal kanal boyunca uzanan kitle saptanmış. Nöroşirurji tarafından kitle subtotal olarak çıkarılmış.Patoloji sonucu Burkitt lenfoma ile uyumlu saptandı.Evreleme tetkiklerinde torakal bölgede dışında tutulum saptanmadı.PSSSL nedeniyle NHL-BFM-2012protokolüR4 kolu başlandı.Tedavi bitiminde hastalık bulgusu olmayan hastanın düzenli fizik tedavi egzersizleri sonucunda sekelsiz izlemi devam etmektedir. 3.Olgu:Dörtyaşında erkek hasta, halsizlik ve kusma nedeni ile yapılan tetkiklerinde sol frontal bölgede 76x52x48mm kitle saptanması üzerine opere edilerek kitle subtotal çıkarılmış. Patoloji raporu merkezimizde yüksek dereceli lenfoma,CD10(-),aberan fenotip gösteren Burkitt lenfoma olarak değerlendrildi.Evreleme tetkiklerinde kranial bölge dışında tutulum saptanmadı.Hastaya PSSSL tanısı ile NHL-BFM-2012,R4kolu başlandı.İntrakranial şift gözlenmesi nedeni ile hastaya intratekal tedavi uygulanamadı.Bu nedenle protokolde uygulanan 500 mg/m2 yerine Methotrexate(3 gr/m2) uygulandı.Vorfaz ve iki kür kemoterapi sonrasında hastanın bilincinde düzelme ve MR'da frontal lobdaki kitlede belirgin gerileme saptandı.Dört kür sonrasında MR'da yeni solid kitle izlenmesi üzerine kranial radioterapi başlandı ancak progresyon devam etti.Kliniğinde bozulma görülen hasta yoğun bakım ünitesinde takibi sırasında kaybedildi.

Sonuç : PSSSL'ların prognozu oldukça kötüdür.Özellikle nörolojik sekellerin önlenmesi açısından hızlı tanı konularak tedavinin başlanması hayati öneme haizdir.Prospektif klinik çalışmalar olmaması nedeni ile tedavi çoğunlukla pediatrik olgu sunumları veya erişkin çalışmalarından baz alınarak düzenlenmektedir

Anahtar Kelimeler: SSS tümörleri, lenfoma, pediatrik

P-019
LENFOMA MI YOKSA ALPS Mİ ?

AYŞE GONCA KAÇAR[1], SİMGE ÇINAR ÖZEL[1], CANSU KOÇ[2], SÜHEYLA OCAK[1], NİHAN BURTECENE[3], TÜLİN TİRAJE CELKAN[1]

1 İSTANBUL ÜNİVERSİTESİ CERRAHPAŞA, CERRAHPAŞA TIP FAKÜLTESİ ÇOCUK HEMATOLOJİ VE ONKOLOJİ B.D.
2 İSTANBUL ÜNİVERSİTESİ CERRAHPAŞA, CERRAHPAŞA TIP FAKÜLTESİ ÇOCUK SAĞLIĞI VE HASTALIKLARI A.B.D.
3 İSTANBUL ÜNİVERSİTESİ CERRAHPAŞA, CERRAHPAŞA TIP FAKÜLTESİ, MİKROBİYOLOJİ A.B.D.

Amaç : ALPS kronik, malign olmayan lenfoproliferasyon ve otoimmuniteyle karakterize nadir hastalıktır. Fas Ligand ve Caspase 8 genlerindeki mutasyonla immünregülasyonda apopitozis aksı bozulmuştur. Lenfadenopati, hepatosplenomegali, Direkt Coomb's(+) otoimmun hemolitik anemi, İTP hastalarda en sık görülen klinik tablolardır. Hipergamaglobulinemi, periferik kanda CD4-CD8- T hücrelerinde artma tanı koydurucudur. Sıklıkla B Hücreli Lenfoma'lara yatkınlık gösterir. Sunumuzda biri lenfoma ayırıcı tanısında diğeri ise uzun süreli lenfoma tedavisi sonrasında ALPS tanısı alan 2 ayrı olguyu sunarak bu konuya dikkat çekmek istedik.

Yöntem : OLGU 1: 6 yaş kız hasta 2012 yılında boyun sol yanında şişlik ve gece terlemesi şikayetleri ile başvurdu. Fizik bakısında sol servikal zincirde multiple lenfadenopatiler saptandı. Enfeksiyöz patolojiler açısından etken saptanmadı. Kemik iliği aspirasyonunda patolojik hücre görülmedi ancak PET'de servikal, supraklavikuler ve batın içi hipermetabolik aktiviteli multiple lenf nodları saptandı. Supraklavikuler lenf nodu ekzisyonuyla patolojik olarak mikst tip Hodgkin Lenfoma tanısı aldı. ABVD ve COPP tedavisi ardından batına, boyuna ve mediastene radyoterapi uygulandı. Tedavi sonrası PET'de regresyon görülürken kemik iliği ve akciğer tutulumu olduğu görüldü. 2014'te Otolog Kemik İliği Transplantasyonu yapıldı ancak altı ay sonra 2.kez nüks saptandı. Brentiksumab, Gemsitabin, Paklitaksel, Nivolimumab tedavilerine rağmen hastalık progrese oldu. Double T Negatif Hücreleri %5.3 saptandı.Lenfadenopati öyküsü, B lenfoma yatkınlığı, DNT oranının %2,5 üzerinde saptanmasıyla, hiçbir şikayeti olmayan kız kardeşinin DNT değerinin %11.6 bulunması, anne baba arasında akraba evliliği olması hastada ALPS olasılığını düşündürdü. Sirolimus tedavisi başlanan hastanın genetik incelemeleri ALPS açısından devam etmektedir. OLGU 2: Üç yaş erkek hasta, enfeksiyon sonrası vücudunda morluklar görülmesiyle yapılan tetkiklerinde trombositopenisi saptanarak Akut İTP tanısı aldı. Kemik iliği aspirasyonunda patoloji görülmedi. IVIG ve pulse steroid tedavilerine yanıtı iyi değildi. Hastanın izleminde gelişen splenomegali, coombs pozitif hemolitik anemi ve trombositopenisinin devam etmesi nedeniyle hastada ALPS düşünülerek DNT hücre sayımı %7.9 saptandı. Hastanın genetik tetkikleri gönderildi. MMF ve oral steroide iyi yanıt göstermeyen hastaya sirolimus tedavisi başlandı.

Bulgular :

Sonuç :

Anahtar Kelimeler: ALPS,lenfoma ,otoimmunite, sirolimus

P-020

ÇOCUKLUK DÖNEMİNDE AKUT LENFOBLASTİK LÖSEMİ TANISIYLA İZLENEN HASTALARDA SANTRAL SİNİR SİSTEMİ TUTULUMUNUN DEĞERLENDİRİLMESİ

HASAN ALİ TELEFON[1], GÜLAY SEZGİN[2], SERHAN KÜPELİ[2], İBRAHİM BAYRAM[2]

1 ÇUKUROVA ÜNİVERSİTESİ TIP FAKÜLTESİ ÇOCUK SAĞLIĞI VE HASTALIKLARI ANABİLİM DALI
2 ÇUKUROVA ÜNİVERSİTESİ TIP FAKÜLTESİ ÇOCUK ONKOLOJİ BD VE PEDİATRİK KEMİK İLİĞİ NAKİL ÜNİTESİ

Amaç : Çocukluk çağı akut lösemileri içinde en sık akut lenfoblastik lösemiler görülmektedir. SSS relapslarının, sistemik relapsın erken habercisi olması ve nörolojik sekele neden olması sebebiyle morbidite ve mortalitenin en önemli etkenidir. ALL tanısıyla takip edilen olgularda SSS tutulumunu, semptomlarını, prognostik risk gruplarına göre sıklığını değerlendirilmesi amaçlandı.

Yöntem : 2004-2017 yılları arasında arasında ALL tanısı ile takipli 130 olgunun dosyaları geriye dönük olarak incelendi. SSS tutulumu olan 27 hastanın BOS örneklerinde sitolojik, biyokimyasal, direk mikroskobik inceleme ve kraniospinal MR/BT sonuçları değerlendirildi.

Bulgular : 130 ALL hastasının 82'si erkek, 48'i kadındı. Median yaş 66,2 ay idi. Bu hastaların 87'si prekürsör B hücreli, 36'sı T hücreli, 5'i mix-lineage lösemi, 2'si matür B hücreli ALL'ydi. Tanı anında SSS lösemisi sıklığı %8,5, en sık semptom %54 oranla baş ağrısı ve kusmaydı. Bu hastaların en sık T hücre fenotipinde olduğu ve tutulumu olan %54,5 olgunun tanı anında lökosit sayısının 100.000/mm3 ve üzerinde olduğu görüldü. Tanı anında lökosit sayısının, LDH düzeyinin ve mediastinal kitle varlığının tanı sırasında SSS tutulumunu anlamlı derecede etkilediği görüldü. Tedavi sırasında %30 oranında relaps görülüdü. En sık relaps yeri %20,7 oranla SSS idi. Bu relapsların %16,1'inin izole SSS relapsı olduğu ve SSS relapsının %33,3'ünün T hücre fenotipinde olduğu görüldü. İmmün fenotipik sınıflamayla SSS relapsı arasında anlamlı ilişki vardı. SSS relapsı olan hastalarda en sık semptom nöbetti ve yapılan kranial MRG'lerinde %55 sıklıkla pozitif bulgu mevcuttu. Tedavi uyumu kötü olan 35 hasta çıkartıldığında 5 yıllık sağkalım % 74,8±4,7 olarak tespit edildi. Tüm hasta popülasyonu değerlendirldiğinde 5 yıllık sağkalım %63,6±4,6 olarak tespit edildi.

Sonuç : Kliniğimizde takipli ALL hastalarında en sık relaps yerinin SSS olduğu görülmektedir. T hücre fenotipli hastaların SSS tutulumu riski açısında yakın takip edilmesi gerekmektedir. Risk sınıflandırmasında translokasyonların ve genetik analizlerin rutin değerlendirmede kullanılması önem arz etmektedir.

Anahtar Kelimeler: Akut lenfoblastik lösemi, Santral sinir sistemi tutulumu,pediatrik, Prognoz

P-021
AKUT LENFOBLASTİK LÖSEMİLİ OLGULARIMIZIN RETROSPEKTİF ANALİZİ

MUSTAFA ÖZAY[1], SEDEF TERZİOĞLU ÖZTÜRK[2], ZUHAL KESKİN[1]

1 ATATÜRK ÜNİVERSİTESİ TIP FAKÜLTESİ PEDİATRİK HEMATOLOJİ-ONKOLOJİ BİLİM DALI, ERZURUM
2 ATATÜRK ÜNİVERSİTESİ TIP FAKÜLTESİ PEDİATRİ ANABİLİM DALI, ERZURUM

Amaç : Kliniğimizde Ocak 1998-Aralık 2018 tarihleri arasında akut lenfoblastik lösemi (ALL) tanısı ile takip ve tedavi edilen olgular geriye dönük olarak değerlendirildi.

Yöntem :

Bulgular : Belirtilen tarihler arasında toplam 272 olgu tedavi edildi. Olguların 103'ü (%37,9) kız, 169'u (%62,1) erkek ve ortanca yaş 63,5 ay (4-204) idi. Olguların 224'ü (%82,4) prekürsör B, 48'i (%17,6) T hücreli ALL tanısı aldı. Hastaların 99'una St Jude Total XIII, 46'sına TR-ALL-BFM-95, 7'sine Interfant 06', 54'üne ALL-BFM-2000, 65'ine ALLIC-2009, 1'ine COG tedavi protokolü verildi. Hastaların 82'si SR, 90'ı MR ve 100'ü HR grubunda idi. Tanı sırasında 13 hasta da (%4,8) SSS tutulumu tespit edildi. İndüksiyon tedavisinin 8. gününde 182 hastanın prednizolona cevabı değerlendirildi ve 24'ünün (%13) cevapsız olduğu görüldü. Yüz yetmiş beş hastanın 33. gün kemik iliği değerlendirilmesi yapıldı. Bunlardan 168'inde (%96) tam remisyon sağlanırken 7 hasta remisyona girmedi. Hastaların 42'sinde (%15,4) görülen relapslar sırası ile, 23 hastada kemik iliği, 8 hastada SSS, 5 hastada kemik iliği ile birlikte SSS, 4 hastada kemik iliği ve SSS ayrı zamanlarda, 2 hastada kemik iliği ile birlikte testis tutulumu idi. Tedaviyi ya da takip süresinde kaybedilen olgulardan; 27'si (%46,5) enfeksiyondan, 22'si (%38) relaps sonrası progressif hastalıktan, 4'ü tedavi devam ederken kanamadan, 2'si karaciğer toksisitesinden ve 3'ü bilinmeyen bir nedenden kaybedildi. Tedaviyi bırakan ve sevk edilenler dışında kalan 242 hastanın ortalama izlem süresi 64,4 (15 gün-252 ay) ay, ortalama takip süresi 71,4 (0-219 ay) aydı. Bu hastaların 10 yıllık genel sağkalım oranı %73, olaysız sağkalım ise %67 idi. Standart ve orta risk grubunda 10 yıllık genel sağkalım oranının %82 olduğu görülürken yüksek risk grubunda bu oran %59'lara kadar düşmekte idi. Yüzellibir hasta remisyonda takip edilirken, 33 hastanın remisyonda halen tedavileri devam etmektedir.

Sonuç : Yüksek riskli hastalarımızın oranının fazla olmasına rağmen, hem 10 yıllık genel sağkalımın hemde düşük-orta riskli hastalarda yaşam oranlarının iyi olduğu görüldü.

Anahtar Kelimeler: Çocuk, Akut Lenfoblastik Lösemi

P-022
AKUT MYELOBLASTİK LÖSEMİLİ OLGULARIMIZIN RETROSPEKTİF ANALİZİ

MUSTAFA ÖZAY[1], SEDEF TERZİOĞLU ÖZTÜRK[2], ZUHAL KESKİN[1]

1 ATATÜRK ÜNİVERSİTESİ TIP FAKÜLTESİ PEDİATRİK HEMATOLOJİ-ONKOLOJİ BİLİM DALI, ERZURUM
2 ATATÜRK ÜNİVERSİTESİ TIP FAKÜLTESİ PEDİATRİ ANABİLİM DALI, ERZURUM

Amaç : Kliniğimizde Ocak 1998-Aralık 2018 tarihleri arasında akut miyeloblastik lösemi (AML) tanısı ile takip ve tedavi edilen olgular geriye dönük olarak değerlendirildi.

Yöntem :

Bulgular : Akut Miyeloid Lösemili 74 hastanın 30'u (%40,5) kız, 44'ü (%59,5) erkekti. Hastaların yaşları 3 ile 189 ay arasında değişmekte olup median yaş 111 ay idi. Hastaların 23'ü (%31,1) standart, 5'i (%6,8) orta ve 46'sı (%62,2) yüksek risk grubundaydı. Hastaların 32'si (%43,2) AML-BFM-93, 22'si (%29,7) AML-BFM-2004 ve 20'si (%27) AML-BFM-2013 protokolü ile tedavi edildi. FAB sınıflamasına göre 2'si M1, 30'u M2, 24'ü M3, 8'i M4, 2'si M5, 5'i M6 ve 3'ü M7 morfolojisindeydi. Üç hastada FLT 3 pozitif olarak sonuçlandı, bu hastalardan ikisi promiyelositik lösemi idi. İndüksiyon tedavi sonrası 57 hasta (%77) remisyona girdi. Hastalardan 1'i indüksiyon tedavisi sonrası başka merkeze sevk edildi ve 5'i de indüksiyon tedavisinden sonra, tedavi devam ederken izlemden çıktı. On dokuz hastada (%25,7) relaps görüldü. Relaps olan hastaların 16'sında (%84,2) kemik iliği relapsı görülürken, 1'inde (%5,3) testis ve 2'sinde (%10,5) kemik iliği ve SSS relapsı birlikte görüldü. Toplam 30 hasta exitus oldu ve bunlardan 10'u (%33,3) kanama (intrakranial yada gastrointestinal), 7'si (%23,3) enfeksiyon, 11'i (%36,7) relaps sonrası progressif hastalık ve 2'si (%6,7) evde bilinmeyen nedenlerden idi. Terk eden ve sevk edilenler dışında kalan 68 hastanın ortalama takip süresi 54,8 ay (1-186 ay) olup 10 yıllık OS oranı %53, 10 yıllık EFS oranı %45 idi. Otuz dokuz hasta (%52,7) tedavisini tamamladı. Bunlardan 38'inin remisyonda takibi devam etmektedir.

Sonuç : Relaps oranının yüksek, kaybedilen hastaların kanama ve progresif hastalık nedenli olduğu görüldü.

Anahtar Kelimeler: Çocuk, Akut Miyeloblastik Lösemi

P-023
AKUT MİYELOİD LÖSEMİDE TESTİS TUTULUMU VE AĞIR CİLT TOKSİSİTESİ

DİLDAR BAHAR GENÇ, SEMA VURAL, ZEYNEP YILDIZ YILDIRMAK

SAĞLIK BİLİMLERİ ÜNİVERSİTESİ ŞİŞLİ HAMİDİYE ETFAL EĞİTİM VE ARAŞTIRMA HASTANESİ, ÇOCUK HEMATOLOJİSİ VE ONKOLOJİSİ KLİNİĞİ

Amaç : Testis tutulumu akut lenfoblastik lösemilerde (ALL) sık, akut miyeloid lösemideyse (AML) son derece nadirdir. ALL'de kemoterapi yanıtlı olgularda testise ek tedavi önerilmezken AML'de farklı görüşler vardır. Testis radyoterapisi BFM protokolünde rutin, başka protokollerde kemoterapi sonrası kalıntısı olanlara önerilir. AML tedavisinde yer alan sitarabinden sonra %50 oranında cilt toksisitesi gelişebilir ancak sadece %5'i ciddi reaksiyonlardır.

Yöntem : Burada, kemoterapi sonrası genital bölgeyi de tutan ağır cilt toksisitesi nedeniyle RT açısından protokol modifikasyonu yapılan testis tutulumlu bir AML olgusu sunulmaktadır.

Bulgular : Son iki haftada gelişen göz kitlesinden alınan biyopsiyle myeloid sarkom tanısı konulan bir yaşındaki erkek hasta kliniğimize sevk edildi. Muayenesinde ameliyat sonrası geliştiği söylenen strabismus, hepatosplenomegalisi vardı; testisleri bilateral sert, büyüktü. Lökositi 13830/mm3, periferik yaymasında blastlar görüldü. Kemik iliği aspirasyonunda AML M4-5 (olumlu/olumsuz genetik (-)) tanısı konuldu. Ultrasonografide testisler büyük, lobule, hipoekoik nodüllerle infiltreydi ve lösemi tutulumu olarak değerlendirildi. BFM-Yüksek risk tedavisi başlanan hastada indüksiyon (AIE) sonrası ağır cilt toksisitesi, sepsis, karaciğer yetersizliği, gastrointestinal kanama, hepatosplenik kandidiasis gelişti. Destek tedavileriyle kemoterapisi sürdürülen hastada remisyona sağlandı. Kardeş vericisinin olmaması, HAM bloğu sonrası remisyonda olması nedeniyle kemoterapiye devam edildi. hAM bloğu sonrası antibiyotik ve destek tedavileriyle gerilemeyen, rekonstrüksiyon gerektiren penil cilt nekrozu gelişti. Cerrahi sonrası tedaviye devam edildi. Kontrol testis ultrasonografisinde 7 mm nodül saptandığı için bilateral biyopsisi alındı, lösemi tutulumu saptanmadı. BFM protokolüne göre testis radyoterapisi gereken hasta, tedavi sırasında oluşan ağır cilt toksisitelerinin radyoterapi sonrası artabileceği endişesiyle BFM koordinatörlüğü ile konsülte edildi. Radyoterapi almamasına karar verilen hastamız sekelsiz ve remisyonda olup idame tedavisine devam etmektedir.

Sonuç : Hastamızda AML'de çok nadir görülen testis tutulumu ve yine nadir olan kemoterapiye bağlı ağır cilt lezyonları gelişmiştir. Literatürde hastamızdaki gibi ağır penil lezyon bildirilmemektedir. Testis tutulumunda radyoterapi verilip verilmemesi tartışmalıdır. BFM protokolünde yer almasına karşın nüks açısından risk faktörü oluşturan MLL'nin (-) olması ve radyoterapinin cilt toksisitesini arttıracağı göz önünde bulundurularak hastamıza testiküler radyoterapi verilmemiştir.

Anahtar Kelimeler: myeloid lösemi, testis tutulumu, toksisite

P-024
HEMODİYALİZ EŞLİĞİNDE NÖROBLASTOM KEMOTERAPİSİNİN BAŞARIYLA UYGULANMASI

EDA ATASEVEN[1], SEÇİL CONKAR[2], DİLEK ECE[1], ŞERİFE ŞEBNEM ÖNEN GÖKTEPE[1], CANER KABASAKAL[2], AHMET ÇELİK[3], YEŞİM ERTAN[4], SERRA KAMER[5], SERAP AKSOYLAR[1], MEHMET KANTAR[1]

1 EGE ÜNİVERSİTESİ TIP FAKÜLTESİ, ÇOCUK ONKOLOJİ VE HEMATOLOJİ BİLİM DALI, İZMİR
2 EGE ÜNİVERSİTESİ TIP FAKÜLTESİ, ÇOCUK NEFROLOJİSİ BİLİM DALI, İZMİR
3 EGE ÜNİVERSİTESİ TIP FAKÜLTESİ, ÇOCUK CERRAHİSİ ANABİLİM DALI, İZMİR
4 EGE ÜNİVERSİTESİ TIP FAKÜLTESİ, PATOLOJİ ANABİLİM DALI, İZMİR
5 EGE ÜNİVERSİTESİ TIP FAKÜLTESİ, RADYASYON ONKOLOJİSİ ANABİLİM DALI, İZMİR

Amaç : Hemodiyalize giren hastalarda kemoterapi uygulamaları büyük bir problemdir.Bu hasta grubunda kemoterapi rejimlerinin etkinliği ve güvenilirliği bilinmemektedir;bu konuda çok sınırlı çalışma vardır.Periton diyaliziyle ilgili deneyim ise bulunmamaktadır.Burada KBY ile takip edilen ve relaps nöroblastom gelişen hastada klinik deneyimimiz sunulmuştur.

Yöntem :

Bulgular : Üçbuçuk aylık kız bebekte huzursuzluk nedeni ile yapılan karın USG'de sol adrenalden kaynaklanan kitle tespit edildi.Total kitle eksizyonu yapılan hastada post-op dönemde akut renal hasar gelişti.Patoloji sonucu nöroblastom(az differansiye tip) olarak geldi. Lokal tümör olması, kalıntı kitle olmaması ve mycn negatif olması nedeni ile hasta izleme alındı.Akut renal hasarı düzelmeyen hastaya KBY tanısıyla periton diyalizi başlatıldı.Hasta 1 yaşına geldiğinde sol adrenalden kaynaklanıp relaps kitle gelişti.Hastaya TPOG-NBL2009 orta risk-kötü histoloji koluna göre tedavi başlandı.Ancak periton diyaliziyle ilgili yeterli bilgi bulunmamaktaydı.Hastanın kemoterapi kürleri sırasında hemodiyaliz alması,kürler arasında periton diyalizine devam etmesi planlandı.A8 küründe hemodiyaliz,kürden bir gün önce başlandı. Etoposid %50 dozda diyalizden önce,siklofosfamid %25 doz azaltılarak ve sisplatin %50 dozda diyalizden sonra verildi. Hemodiyaliz gün aşırı yapıldı. İzlemde sıvı yüklenmesi,hipertansiyon ve fosfat yüksekliği gelişti.Bu nedenle hemodiyaliz 1 gün daha yapıldı. Nötropenik ateş gelişmedi.A9 küründe de hemodiyaliz gün aşırı planlandı. Vinkristin ve dakarbazinde doz değişikliği yapılmadı.Ifosfamid dozu 1 gr/m2/gün; 48 saatte bir toplam 4 doz planlandı.Doksorubisin aynı dozda fakat gün aşırı,ifosfamid almadığı günlerde verildi.Problem gelişmeyen hastada 2 kür sonrası yapılan değerlendirmede kitlenin belirgin regrese olduğu görüldü.Hastada 2.A8 kürü sırasında sıvı yüklenmesine bağlı solunum sıkıntı ve perikardiyal effüzyon gelişti.İki gün yoğun bakımda izlendi.Sonraki kürlerde kemoterapiden 2 saat önce hidrasyon başlanıp,kemoterapi aralarında kesilerek devam edildi.Altı kür sonrası minimal rezidüsü olan hastanın cerrahi sonrası canlı tümörü olması nedeni ile radyoterapi aldı ve idame tedaviye geçildi.Hasta 2 aydır cis-RA idame tedavisini almakta,remisyonda izlenmektedir.

Sonuç : Hemodiyaliz eşliğinde nöroblastom kemoterapisiyle ilgili klinik deneyim ve bilgi kısıtlıdır.Diyaliz hastalarında kemoterapi uyarlamaları sırasında ilaç yan etkilerini önleyebilmek ve aynı zamanda da kemoterapinin etkinliğini ve doz yoğunluğunu sağlayabilmek için ilaçların farmakokinetik özelliklerine göre karar vermek gereklidir.

Anahtar Kelimeler: Nöroblastom, hemodiyaliz, kemoterapi, çocukluk çağı

Tedavi protokolü

Modifiye A8 protokolü

	1.gün	2.gün	3.gün	4.gün	5.gün
Siklofosfamid (%75 doz)					
Etoposid (%50 doz)					
Sisplatin (%50 doz)					
Hemodiyaliz					

Modifiye A9 protokolü

	1.gün	2.gün	3.gün	4.gün	5.gün	6.gün	7.gün
Vinkristin (%100 doz)							
İfosfamid (1 gr/m2/doz)							
Dakarbazin (%100 doz)							
Doxorubisin (%100 doz)							
Hemodiyaliz							

Modifiye A8 ve A9 protokolü

P-025
NÖROBLASTOM VE AML: SEKONDER Mİ? İKİNCİ PRİMER Mİ?

SİMGE ÇINAR ÖZEL[1], AYŞE GONCA KAÇAR[1], HİLAL AKI[2], OĞUZHAN TİN[3], SÜHEYLA OCAK[1], NAZLI GÜLSÜM AKYEL[4], SEBUH KURUĞOĞLU[4], HİLMİ APAK[1], MUSTAFA ALP ÖZKAN[1], TÜLİN TİRAJE CELKAN[1]

1 İSTANBUL ÜNİVERSİTESİ-CERRAHPAŞA, CERRAHPAŞA TIP FAKÜLTESİ, ÇOCUK HEMATOLOJİSİ VE ONKOLOJİSİ BİLİM DALI, İSTANBUL
2 İSTANBUL ÜNİVERSİTESİ-CERRAHPAŞA, CERRAHPAŞA TIP FAKÜLTESİ, PATOLOJİ ANA BİLİM DALI, İSTANBUL
3 İSTANBUL ÜNİVERSİTESİ-CERRAHPAŞA, CERRAHPAŞA TIP FAKÜLTESİ, ÇOCUK SAĞLIĞI VE HASTALIKLARI ANA BİLİM DALI, İSTANBUL
4 İSTANBUL ÜNİVERSİTESİ-CERRAHPAŞA, CERRAHPAŞA TIP FAKÜLTESİ, RADYOLOJİ ANA BİLİM DALI, İSTANBUL

Amaç : Nöroblastom (NBS); tedavisinde gelişen tedavi rejimleriyle sağ kalım süreleri artmakla beraber, ikincil malignite gelişme riski yüksek riskli olan hastalarda artmıştır. Hematolojik malignitelerde akut myeloid lösemi (AML) riski belirgin olarak artmaktadır. AML kemik iliği ve %4-5 oranında ekstrameduller tutulumuyla gelir. Testis tutulumu çok nadirdir.

Yöntem : Bu sunumda NBS tanısı alan idame tedavisinde bilateral testiste kitlesiyle bulgu veren AML hastanın bildirilmesi amaçlanmıştır.

Bulgular : 2 yaş erkek hasta, başvurudan 11 ay önce periorbital ekimoz nedeniyle götürüldüğü dış merkezde NBS Evre 4 tanısı almış. TPOG-NBS 2009 Protokolüne göre kemoterapisi başlanmış. Üçüncü kür sonunda kemik iliği remisyonda saptanmış ve 6. kür sonrası sağ sürrenal bez opere edilmiş. Post-op lokal radyoterapi almış ve idame tedavisi başlanmış. İdame tedavisinin 3. ayında ve tanıdan itibaren 11. ayda hasta bilateral testislerde ağrısız kitle şikayetiyle başvurdu. Batın ultrasonu ve MR görüntülemesinde primer tutulum yeri remisyondaydı, kan tablosu, NSE ve idrar VMA değerleri normal bulundu. Bu aşamada metastaz veya primer testis tümörü ayırıcı tanısı amacıyla testis biyopsisi ve eş zamanlı kemik iliği biyopsileri yapıldı. Kemik iliği aspirasyonunda %90 oranında CD68 ve CD33 AML M5a ile uyumlu atipik mononükleer hücreler saptandı. Bilateral testisten yapılan tru-cut biyopsi sonucu AML infiltrasyonu (CD68+) ile uyumlu saptandı. Hastaya AML-BFM 2019 protokolüne göre tedavi başlandı.

Sonuç : İkincil kanserler için belirtilen ortalama süre 5 yıl olup, olgumuz tanıdan itibaren 11 ay içinde bulgu vermiştir. Uluslararası Nöroblastom Risk grubunun yaptığı, 5987 nöroblastom hastasının analizinde ikincil malignite gelişme riskinin genel popülasyonda primer malignite gelişimine kıyasla yaklaşık 18 kat arttığı saptanmıştır. Risk tedavinin başlangıcından itibaren ortalama 63 ay içindedir. En sık görülen malignite %95 oranında AML'dir. Çalışmalarda en erken AML görülme süresi tanı anından itibaren 15 ay olup, olgumuzda kemoterapi başlangıcından itibaren çok kısa süre içerisinde AML saptanması, literatürde çok az bilateral testis tutulumunun olması nedeniyle öncelikle ikincil malignite kabul edilmekle birlikte ikinci primer kanser olasılığı nedeniyle tümör yatkınlık sendromları ve genetik açısından ileri değerlendirme planlandı.

Anahtar Kelimeler: aml, ikincil malignite, ikincil aml, nöroblastom, testis kitle

P-026
NÖROBLASTOM İZOLE SANTRAL SİNİR SİSTEMİ RELAPSI: İKİ OLGU SUNUMU

NURŞAH EKER[1], AYŞE GÜLNUR TOKUÇ[1], MERVENUR ÇAKIR[2], SEDA ARAS[1], EMEL ŞENAY[1], BERKİN AKBEYAZ[1], BARIŞ YILMAZ[1], ÖMER DOĞRU[1]

1 MARMARA ÜNİVERSİTESİ PENDİK EĞİTİM VE ARAŞTIRMA HASTANESİ ÇOCUK HEMATOLOJİ VE ONKOLOJİ BD,İSTANBUL
2 MARMARA ÜNİVERSİTESİ PENDİK EĞİTİM VE ARAŞTIRMA HASTANESİ ÇOCUK SAĞLIĞI VE HASTALIKLARI ABD,İSTANBUL

Amaç : Nöroblastom çocukluk çağının en sık görülen ekstrakranial solid tümörü olup yüksek risk nöroblastom hastalarında otolog kök hücre nakli (OKHN) başarılı bir tedavi seçeneğidir. İzole santral sinir sistemi (SSS) relapsı ise oldukça nadir görülmektedir. Burada OKHN sonrası izole SSS relapsı olan iki olgunun tartışılması amaçlanmıştır.

Yöntem :

Bulgular : Olgu 1: 3 yaşında kız hasta, sağ kulak arkasında şişlik şikayeti ile başvurusunda LDH yüksekliği de saptanması üzerine tarafımıza yönlendirildi. Yapılan değerlendirmeler sonucu primer kitlesi sağ sürrenal kaynaklı olup, kemik, kemik iliği ve sağ posteroaerokular yumuşak doku metastazı ile Evre 4 yüksek risk nöroblastom tanısı aldı. Altı kür kemoterapi ve primer kitlenin de total eksizyonu sonrası komplet remisyon ile OKHN gerçekleştirildi. Nakil sonrası 7. kür retinoik asit tedavisi öncesi kafa travması sonrası nöbet geçirme şikayeti ile başvurdu. Hastanın yapılan kranial görüntülemelerinde sağ parietal lobda 4 cm çapında kitle saptandı ve total olarak eksize edildi. Patolojik incelemesi sonucu nöroblastom ile uyumlu geldi. Yapılan taramalarında başka bir tutulum yeri saptanmayan hastaya nüks kemoterapi protokolü başlandı. Tedavisi halen devam etmektedir. Olgu 2: 3 yaşında erkek hasta, bacak ağrısı ve kafada şişlik şikayeti ile başvurusu sonrası; kafa kemiğindeki lezyondan yapılan biyopsi sonucu ile nöroblastom tanısı alarak tarafımıza başvurdu. Yaygın kemik, kemik iliği ve böbrek tutulumu ile Evre 4 yüksek risk OKHN koluna alınarak tedavisi başlandı ve OKHN yapıldı. Nakil sonrası 6. ayında idrar yapmakta ve yürümekte zorlanma şikayetleri nedeni ile yapılan görüntülemelerinde SSS ve spinal kanal boyunca yaygın leptomeningeal tutulum görüldü. Taramalarında başka bir tutulum alanı mevcut değildi. Lomber alandan biyopsi yapıldı. Histopatolojik inceleme sonucu nöroblastom metastazı ile uyumlu geldi ve hastaya nüks nöroblastom kemoterapi protokolü başlandı. Kemoterapi sonrasında gelişen nötropeniye sekonder sepsis nedeniyle hasta kaybedildi.

Sonuç : Nöroblastom, izole santral sinir sistemi relapsı nadirdir ve prognozu oldukça kötü seyretmektedir. Özellikle yüksek riskli hastaların takibinde akılda tutulmalıdır.

Anahtar Kelimeler: Nöroblastom, santral sinir sistemi, relaps

P-028
TRAVMA NEDENİ İLE BAŞVURAN VE NÖROBLASTOM TANISI ALAN İKİ OLGU

DENİZ KIZMAZOĞLU, ZUHAL ÖNDER SİVİŞ, ESİN ÖZCAN, HALDUN ÖNİZ

SBÜ TEPECİK EĞİTİM VE ARAŞTIRMA HASTANESİ, ÇOCUK HEMATOLOJİ VE ONKOLOJİ KLİNİĞİ, İZMİR

Amaç : Nöroblastom süt çocukluğu döneminde en sık görülen ekstrakraniyal solid tümördür. En sık başvuru yakınması karında şişlik/karında ele gelen kitle olmakla birlikte hastalar çok çeşitli klinik bulgularla da gelebilir. Burada, travma nedeni ile çocuk acile başvurup yapılan tetkikler sırasında nöroblastom tanısı alan iki olgu sunulmuştur.

Yöntem :

Bulgular : OLGU 1: Onaltı aylık erkek hasta, evde yaklaşık bir metre yükseklikten sert zemine kafası üzerine düşme sonrasında çocuk acile getirildi. Çekilen BT'de subdural hematom saptanması üzerine beyin cerrahisi tarafından acil cerrahiye alındı. FAST USG'de aynı zamanda sağ surrenal bölgede kitle ve karaciğerde lezyonlar görüldü. Postop dönemde onkolojiye danışılan olguda ön planda nöroblastom düşünüldü. Surrenal kitleden trucut biyopsi alındı. Kemik iliği aspirasyonunda yaygın rozet izlendi. Patoloji nöroblastom olarak sonuçlandı, mycn negatif, 1p (+), 11q (+), 17q (+), DNA indeksi hipodiploid saptandı. Hasta Evre 4 olarak değerlendirilerek, protokol gereği orta risk kötü histoloji kolunda tedavi başlandı. OLGU 2: Ondört aylık kız hasta, evde düşme sonrası acile getirildi. Travma / istismar ön tanıları ile yapılan tetkiklerinde sol femur fraktürü düşünülerek ortopedi tarafından bacak atele alındı. Yapılan batın USG'de sağ surrenal kitle görülmesi üzerine tetkik amaçlı çocuk servisine yatırıldı. Batın MR'da sağ surrenal kitle izlendi. Şüpheli femur fraktürü de olduğu için öncelikle kemik iliği aspirasyonu yapıldı. Rozet görülmedi. Evre1-2 gibi olan kitleye primer cerrahi uygulandı, kitle total çıkarıldı. Patolojisi nöroblastom olarak sonuçlandı, mycn >100 kat pozitif, 1p (-), 11q (+), 17q (+), DNA indeksi diploid yakın saptandı. Hasta yüksek risk olarak değerlendirilerek tedavisi başlandı. İlk kür sırasında sol femur orta hatta ele gelen yumuşak doku şişliği belirdi. Hastanın yüksek risk konvansiyonel kemoterapi kolunda tedavisi devam etmektedir.

Sonuç : Nöroblastom çok farklı kliniklerle karşımıza çıkabilmektedir. Travma ile başvurup tesadüfen karındaki kitleleri saptanan ve tanı alan iki farklı olgu sunulmuştur. İnfant nöroblastom iyi seyirli ve genellikle düşük risk grubunda olmasına rağmen ileri evre ve yüksek risk grubu, infant nöroblastamlarda da prognozu olumsuz etkilemektedir.

Anahtar Kelimeler: Travma, nöroblastom, infant

P-029
NÖROBLASTOM SONRASI TANI ALAN BİR NİJMEGEN KIRIK SENDROMU OLGUSU

FATMA DEMİR YENİGÜRBÜZ, AYŞE BURCU AKINCI, DİDEM ATAY, ARZU AKÇAY, GÜLYÜZ ÖZTÜRK

ACIBADEM MEHMET ALİ AYDINLAR ÜNİVERSİTESİ, ÇOCUK HEMATOLOJİ-ONKOLOJİ BİLİM DALI, PEDİATRİK KİT BÖLÜMÜ, İSTANBUL

Amaç : Nijmegen Kırık Sendromu (NBS), mikrosefali, tipik yüz görünümü ve immun yetmezlikle karakterize nadir görülen bir kromozomal instabilite hastalığıdır. Hastalığın seyrini ve yaşam süresini etkileyen en önemli etmen erken yaşta malignitelerdir.

Yöntem : Burada nöroblastom tanısı aldıktan sonra NKS saptanan bir olgu sunulmuştur.

Bulgular : İki yaşında erkek hasta, üç haftadır devam eden göz etrafında morluk yakınmasıyla getirildi. Doğum sonrası mikrosefali ve büyüme gelişme geriliği nedeniyle izlendiği, ancak spesifik tanı konulamadığı öğrenildi. Fizik bakıda, boy ve kilo persentilleri 3 persentilin altında, mikrosefali, alın geriye doğru eğimli, bilateral proptozis, rakun gözü ve karın sol tarafta ele gelen kitle saptandı. Laboratuvar incelemelerinde; pansitopenisi vardı, Radyolojik değerlendirmede; batında sol surrenal kaynaklı 7 cm kitlesi olan hastaya kitleden tru-cut biyopsi yapıldı. Patoloji sonucu nöroblastom olarak raporlandı. MIBG'de sol surrenal, multipl kemik ve kemik iliği tutulumu ve batın içi lenfadenopatileri olan hastaya TPOG nöroblastom protokolü yüksek risk grubunda tedaviye başlandı. Aynı zamanda, tipik yüz görünümü, büyüme gelişme geriliği, sık enfeksiyon geçirme öyküsü olması nedeniyle klinik olarak NKS olduğu düşünüldü. Genetik analiz için örnek gönderildi. Homozigot c.657_661delp. mutasyonu tespit edildi. NKS tanısı konuldu. İmmun yetersizliği de olduğu için intravenöz immunglobulin verildi ve proflaksileri eklendi. 3 kür tedavi sonrası parsiyel yanıtı olan hastanın 6 kür sonrası değerlendirmesinde sol surrenalde 2 cm'lik rezidü kitlesi dışında tutulumu saptanmadı. Kitle total çıkarıldı, patolojide canlı tümör dokusu saptanmadı. Tedavi süresince kemoterapi ilişkilili ciddi toksisite gelişmedi. MIBG'si normal olan hastaya idame tedavisi başlandı, halen idame tedavisini almakta ve remisyonda izlenmektedir. Nijmegen sendromu zemininde gelişmiş nöroblastom tanısı nedeniyle allojeneik kemik iliği nakli yapılması planlandı. Tam uyumlu donörü olmayan hastaya, doku grubu uyumlu kardeş verici için tüp bebek önerildi.

Sonuç : Çocukluk çağı malignitelerinde olgumuzdaki gibi belli fenotipik bulguların varlığında hastalar kanser predispozan hastalıklar açısından dikkatle değerlendirilmelidir. Kromozomal instabilite sendromları saptandığında tedavi ve izlem programında değişikliğe gidilmesi de gerekebileceği göz önünde bulundurulmalıdır.

Anahtar Kelimeler: Nöroblastom, kromozom kırıkları, Nijmegen sendromu

P-030
GANGLİONÖROM OLGU SUNUMU

CEREN KILCI[1], ŞULE YEŞİL[1], RAMAZAN KARABULUT[2], EMRE ÇAPKINOĞLU[1], BURÇAK KURUCU BİLGİN[1], ŞEYMA ÜNÜVAR GÖK[1], GÜRSES ŞAHİN[1]

1 ANKARA DR. SAMİ ULUS KADIN DOĞUM VE ÇOCUK SAĞLIĞI VE HASTALIKLARI EĞİTİM VE ARAŞTIRMA HASTANESİ
2 GAZİ ÜNİVERSİTESİ TIP FAKÜLTESİ, ÇOCUK CERRAHİSİ BÖLÜMÜ, ANKARA

Amaç : Periferal nöroblastik tümörler; nöral krestten köken alan bir grup benign ve malign tümör ailesidir. Nöroblastom, ganglionöroblastom , ganglionöroblastom intermiks ve ganglionörom olarak 4 grupta incelenirler. Ganglionöromlar bu gruptaki en matür ve diferansiye tümörlerdir. Sıklıkla müphem şikayetlerin değerlendirilmesi sırasında rastlantısal olarak tanı alırlar. Biz burada büyüklüğü ve anatomik yerleşimi nedeni ile cerrahi morbidite riski yüksek olmasına rağmen başarılı bir şekilde tedavi edilen ganglionörom olgumuzu sunduk.

Yöntem :

Bulgular : İki aydır karın ağrısı olan 15 yaşında erkek hasta, dış merkezde yapılan ultrasonda batında kitle tespit edilmesi nedeniyle polikliniğimize yönlendirildi. Hastanın fizik incelemesinde; derin palpasyonda sol üst kadrandan orta hatta uzanan yaklaşık 15 cm kitle mevcuttu. Laboratuvar incelemeleri normal, tümör belirleyicileri negatifti. Abdomen tomografisinde sol sürrenal lojdan başlayıp inferiorda renal vasküler pedinkülü ve medialde aortu çevreleyen, sınırları vasküler yapılardan net olarak ayırdedilemeyen, orta hattın sağına uzanım gösteren, santralinde kalsifikasyon alanları içeren ve sol böbreği superiordan basılayan 12 cm çaplı solid kitle lezyonu izlendi. MIBG sintigrafisinde tutulum izlenmedi. Hastaya girişimsel radyoloji bölümü tarafından tru-cut biyopsi yapıldı. Patolojik incelemesinde mevcut dokunun, lezyonun tümünü temsil etmemekle birlikte ön planda ganglionörom düşünüldüğü bildirildi. Bunun üzerine hastadan çoklu tru-cut biyopsi örnekleri alındı. Çoklu biyopsi örneklerinin patolojisi de ganglionörom olarak raporlandı. Çocuk cerrahi bölümü tarafından kitle tam olarak çıkarıldı. İki yıldır izlemde olan hastada rezidue-nüks görülmedi.

Sonuç : Gangliomların iyi klinik ve biyolojik özelliklerine rağmen; genellikle tümörün spina, damarlar ve organlara yakınlığı nedeniyle cerrahi morbidite riski yüksektir. Postoperatif komplikasyonların sıklığı nedeniyle literatürde bu olgularda cerrahi ya da operasyonsuz izlem konusunda tartışmalar mevcuttur. Fakat periferik nöroblastik tümör komponentleri bir arada görülebileceği için hiçbir zaman bu hastalarda kitlenin tamamı çıkarılmadan ganglionörom tanısından tam olarak emin olamayız. Bu nedenle bu hastalarda tedavide amaç mümkün olan en geniş sınırlarda cerrahi rezeksiyondur.

Anahtar Kelimeler: Ganglionörom, Cerrahi rezeksiyon

Olgunun Abdomen BT görüntüsü

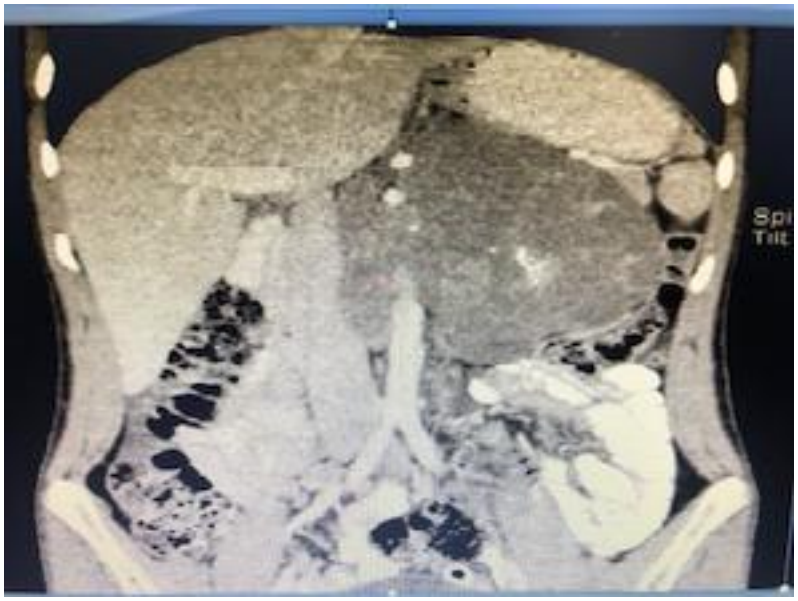

P-031
BÖBREK TÜMÖRÜ TANILI OLGULARIMIZIN KLİNİK BULGULARININ VE TEDAVİ SONUÇLARININ DEĞERLENDİRİLMESİ

MUSTAFA ÖZAY[1], ZUHAL KESKİN YILDIRIM[1], SERAP İŞLEK[2], BERHAN PİRİMOĞLU[3], BİNALİ FIRINCI[4], BETÜL GÜNDOĞDU[5], HİLAL KIZILTUNÇ ÖZMEN[6]

1 ATATÜRK ÜNİVERSİTESİ TIP FAKÜLTESİ PEDİATRİK ONKOLOJİ BİLİM DALI, ERZURUM
2 ATATÜRK ÜNİVERSİTESİ TIP FAKÜLTESİ PEDİATRİ ANABİLİM DALI, ERZURUM
3 ATATÜRK ÜNİVERSİTESİ TIP FAKÜLTESİ PEDİATRİK RADYOLOJİ BİLİM DALI, ERZURUM
4 ATATÜRK ÜNİVERSİTESİ TIP FAKÜLTESİ PEDİATRİK CERRAHİ ANABİLİM DALI, ERZURUM
5 ATATÜRK ÜNİVERSİTESİ TIP FAKÜLTESİ PATOLOJİ ANABİLİM DALI, ERZURUM
6 ATATÜRK ÜNİVERSİTESİ TIP FAKÜLTESİ RADYASYON ONKOLOJİSİ ANABİLİM DALI, ERZURUM

Amaç : Kliniğimizde tedavi ve takip edilen böbrek tümörü tanısı alan olguların klinik bulgularının ve tedavi sonuçlarının değerlendirilmesi amaçlandı.

Yöntem : Kliniğimizde Ocak 1998-Aralık 2018 tarihleri arasında Pediatrik Onkoloji Grubu Wilm's Tümörü Çalışma Protokolü'ne göre tedavi edilen olgular retrospektif olarak değerlendirildi.

Bulgular : Toplam 49 olgu (26 erkek, 23 kız) değerlendirmeye alındı. Ortalama tanı yaşı 1-108 ay ve ortanca yaş 39 ay olarak bulundu. Histopatolojik incelemede hastaların 47'si Wilm's tümörü ve 2'si konjenital mezoblastik nefroma tanısı aldı. Hastaların başvuru şikayetleri değerlendirildiğinde 32'si karında şişlik, 6'sı hematüri, 5'i karın ağrısı, 2'si antenatal US'de kitle saptanması ile başvurdu ve 4 hasta rastlantısal olarak tanı aldı. Eşlik eden komorbid durumlar; birer hastada at nalı böbrek, çölyak hastalığı, osteomyelit, ailevi akdeniz ateşi ve atriyal septal defekt olarak görüldü. Bir hastada böbrek tümörü riskini artıran bir komorbid durum olan Fankoni Aplastik anemisi tespit edildi. Hastaların 2'sinde Wilm's tümörü bilateraldi. Hastaların 6'sında akciğer, 1'inde kemik, kemik iliği ve akciğer, 1'inde karaciğer ve 1'inde ise beyin metastazı vardı. Çoğunluğu Evre III hasta (23 olgu) oluştururken Evre I, II, IV ve V için sırasıyla 9, 4, 9 ve 2 hasta vardı. Histopatolojik olarak 6 olgu (%12,3)'nun kötü histolojiye sahip olduğu görüldü. Tanı konulan ve tedavi verilen 49 hastanın 10'u (%20,4), çoğunluğu refrakter hastalık nedenli olmak üzere kaybedildi. Böbrek tümörü olan hastaların 5 yıllık tüm sağkalım oranının %74, olaysız sağkalımın da %60 olduğu görüldü. Erken evre (Evre I ve Evre II) hastalarda 5 yıllık tüm sağkalım oranının %90, olaysız sağkalımın da %80 olduğu bulundu.

Sonuç : Erken evre hastalık sağkalım oranlarının yüksek ve literatür ile uyumlu oldu görüldü.

Anahtar Kelimeler: çocuk, Wilms tümörü

P-032
WİLMS' TÜMÖRÜ İLE BAŞVURAN BİR BECKWİTH-WİEDEMANN SENDROMU OLGUSU

HİLAL SUSAM ŞEN, ÖZGE VURAL

AFYONKARAHİSAR SAĞLIK BİLİMLERİ ÜNİVERSİTESİ, PEDİATRİ ANABİLİM DALI, AFYONKARAHİSAR

Amaç : Beckwith-Wiedemann Sendromu (BWS) kromozom 11p15.5'de lokalize büyüme düzenleyici genlerin ekspresyonundaki değişikliğe bağlı gelişen, makrozomi, makroglossi, abdominal duvar defektleri, viseromegali, hemihiperplazi, neonatal hipoglisemi, kulak anomalileri, adrenokortikal sitomegali , renal anomaliler ve embriyonel malign tümörlerin görüldüğü bir sendromdur. En sık görülen embriyonel tümörler Wilms' tümörü (%25) ve hepatoblastom olmakla birlikte nöroblastom, rabdomyosarkom ve adrenokortikal karsinom da görülebilir. Bu olgu ile kansere yatkınlık yapan hastalıkların tanınmasının önemi belirtilmiştir.

Yöntem : OLGU: Üç yaş on bir aylık kız olgu kusma ve aniden başlayan batıcı tarzda karın ağrısı ile acil servise getirildi. Öyküsünde yenidoğan döneminde makroglossi ve hemihipertrofi nedeniyle tetkik edilip BWS tanısı aldığı ancak sonrasında düzenli takipte olmadığı öğrenildi. Fizik incelemede makroglossi, yüzde hemihipertrofi, batın distansiyonu vardı ve sol üst kadranda kot altını 5-6 cm geçen orta hatta uzanan düzgün sınırlı, sert kitle palpe edildi. Kan basıncı normal idi. Tam idrar tahlilinde mikroskopik hematüri tespit edildi. Abdominal ultrasonografi ve sonrasında yapılan bilgisayarlı tomografi incelemesinde sol böbrek orta zon anteriordan kaynaklı 10x11cm boyutunda solid-kistik, nekrotik ve kanamalı komponentleri olan, böbreğin kortikal bütünlüğünü bozmuş kitle, kitle komşuluğunda ve karın içinde serbest sıvı izlendi. Mevcut bulgularla rüptüre Wilms' tümörü tanısı düşünüldü, tedavisi başlandı

Bulgular :

Sonuç : Çocukluk çağı kanseri ile ilişkili en yaygın aşırı büyüme sendromu BWS'dir ve kümülatif kanser riski 4 yaşına kadar % 10'dur. BWS ve diğer Wilms' tümörüne yatkınlık yapan hastalıkların bilinmesi (WAGR sendromu, Denys-Drash sendromu, izole hemihipertrofi, Bloom sendromu) ve izlemi erken teşhis ile tedavi edilebilirliği sağlayacaktır. Bu olgu ile BWS tanısı olan çocukların düzenli olarak 6 yaş dolana kadar 3-6 ayda bir, daha sonrasında ise yıllık abdominal ultrasonografi ile yakın izlenmesi gerektiği vurgulanmıştır.

Anahtar Kelimeler: Beckwith-Wiedemann Sendromu , Wilms' tümörü

P-033
DİLATE KARDİYOMYOPATİ VE METASTATİK WİLMS TÜMÖRÜ BİRLİKTELİĞİ OLAN İKİ OLGU SUNUMU

DERYA ÖZYÖRÜK[1], YUNUS MURAT AKCABELEN[2], BURÇİN KURTİPEK[2], ARZU YAZAL ERDEM[2]

1 SBÜ ANKARA ŞEHİR HASTANESİ
2 TCSB ANKARA ŞEHİR HASTANESİ

Amaç : Wilms tümörü, çocuklarda en sık görülen böbrek kaynaklı tümördür. Burada tanı anında dilate kardiyomyopati tespit edilen iki olgu sunulmaktadır.

Yöntem : {Olgu1} Beş yaşında kız hasta karında şişlik şikayeti ile başvurdu. Fizik muayenesinde solukluk, taşikardi, batın distansiyonu ve sağ tarafta ele gelen kitle mevcuttu. Abdomen ve toraks bilgisayarlı tomografisinde sağ böbrek kaynaklı 98x10x162 mm kitle ve akciğerde en büyüğü 25x18 mm boyutunda bilateral yaygın metastatik lezyonları mevcuttu. Böbrekten yapılan biyopside Wilms tümörü tespit edildi. Tanı anında yapılan ekokardiyografik incelemede ejeksiyon fraksiyonu (EF) %49 ve pro-BNP 21.000 ng /L geldi. Dilate KMP ile uyumlu bulundu. Furosemid ve enapril tedavisi başlandı. Kemoterapisi karboplatin etoposid şeklinde tedavisi başlandı, 6 kür verildi. Primer alana 12 Gy ve akciğere 12 Gy radyoterapi verildi. Kemoterapisine vinkristin-aktinomisin-d şeklinde devam edildi, 2 kür sonrasında tam remisyon sağlanan hastanın tedavisi kesildi. Bu aşamada EKO'da EF'si %65'ti. Digoksin ve enapril tedavisi de kesildi. Yedi aydır olaysız takipleri devam etmektedir. {Olgu2} 6,5 yaşında kız hasta, karında şişlik şikayeti ile başvurdu. Fizik muayenesinde solukluk, taşikardi, batında şişlik, sol tarafta ele gelen kitle ve tüm odaklarda 2/6 sistolik ejeksiyon üfürümü vardı. Abdomen bilgisayarlı tomografisinde sol böbrekten köken alan 12x10x10 cm'lik kitle, eşlik eden paraaortik patolojik lenfadenopatileri ve akciğerde en büyüğü sağ orta lobda 35x20 mm, bilateral yaygın metastatik lezyonları mevcuttu. Böbrekten yapılan biyopside anaplastik Wilms tümörü saptandı. Elektrokardiyografide EF %46 saptanan hastaya, dilate kardiyomiyopatiye yönelik furosemid, enapril, digoksin tedavileri başlandı. Kemoterapisi karboplatin-etoposit şeklinde düzenlendi. Neoadjuvan olarak 3 kür verildikten sonra sol nefrektomi yapıldı. Abdomene 18 Gy radyoterapi verildi. Karboplatin-etoposit tedavileri 9 küre tamamlandı. Etoposit kümülatif doz sınırı nedeniyle tedavisi topotekan-siklofosfamit şeklinde devam etti. Hasta şu an remisyonda izlenmektedir ve kemoterapisi devam etmektedir.

Bulgular :

Sonuç : Wilms tümörü tanısı anında dilate kardiyomyopati birlikteliği nadir görülmektedir. Kemoterapi için kardiyotoksik ilaç kullanımından kaçınılması gerekmektedir. Bu nedenle Karboplatin ve etoposit bazlı rejimlerin daha güvenilir olduğunu düşünmekteyiz.

Anahtar Kelimeler: Wilms tümörü, dilate kardiyomyopati

P-034
WİLMS TÜMÖRÜ VE GENETİK YATKINLIK:

AYŞE GONCA KAÇAR[1], SİMGE ÇINAR ÖZEL[1], HÜLYA TIKIROĞLU[2], SÜHEYLA OCAK[1], HİLMİ APAK[1], TÜLİN TİRAJE CELKAN[1]

[1] İstanbul Üniversitesi Cerrahpaşa,cerrahpaşa Tıp Fakültesi Çocuk Hematoloji Ve Onkoloji A.b.d.
[2] İstanbul Üniversitesi Cerrahpaşa,cerrahpaşa Tıp Fakültesi Çocuk Sağlığı Ve Hastalıkları A.b.d.

Amaç : Wilms tümörü beş yaş altı çocuklarda en sık görülen solid tümörlerden biridir. Wilms tümörü genetik mutasyonlarının %90'nı somatik, geri kalanının germline olduğu düşünülmektedir. WT1,WTX, P53, CTNNB1, BARD1 , HACE1, LIN28B XPD, hOGG1 ve FEN1 geni, KRAS dahil olmak üzere çok sayıda gen polimorfizminin Wilms tümörüne yatkınlık oluşturduğu saptanmıştır. Bu mutasyonların bir kısmı genetik sendromlarla ilişkilidir. WT1 genindeki mutasyonlar Denys-Drash sendromu ve Frasier sendromuna, IGF2 ve H19 genlerindeki değişiklikler ise Beckwith-Wiedemann sendromuna neden olmaktadır

Yöntem : OLGU1: 23 yaşında olan erkek hastamız 5 yaşında iken insidental olarak sol abdominal bölgede kitle palpe edilmesi üzerine başvurdu. Batın USG ve BT de sol böbrek orta polden köken alan 100*97*80 mm boyutlarında öncelikle Wilms tümörü düşündüren kitle izlendi. Toraks BT ve tüm vücut sintigrafisinde de metastaza ait bulgu yoktu. Kitleden alınan biyopsinin patolojisi Wilms tümörü (Evre 2A) ile uyumlu bulundu. Tedavisine kemoterapi (KT) ile başlanan hastaya bir ay sonra sol nefrektomi yapıldı ve KT'si tamamlandı. Hasta remisyonda olup, onkolojik ve nefrolojik açıdan takip edilmektedir. OLGU2: 17 yaşında erkek hasta , 6 aylıkken insidental batın kitlesi sebebiyle yapılan batın USG ve BTde sağ böbrekte 4 cm kitle imajı görüldü. Metastaz saptanmadı. Opere edilen hasta Evre 1 Wilms tümörü ile uyumlu bulunarak KT'si verildi. Tedavisi tamamlanan hasta remisyondadır, şu an aktif bir şikayeti yoktur.

Bulgular :

Sonuç : Her iki hastadan Wilms tm gen mutasyonu olarak WT1 gönderildi ve ikisinde de negatif saptandı.İlk olgumuzda Wilms tümörü tanısı konulduktan sonra aile bireyleri hastalık hakkında bilgilendirildi, yakın takibe alındı. İkinci olgumuz ilk hastamızın amca çocuğuydu. Yakın takip sonucu tanısı altı aylıkken rutın kontrolde erken evrede (evre1) konuldu. Hastaların fenotiplerinde anormallik olmaması sendromik olmayan durumlarda da gen mutasyonlarının olabileceğini bize gösterdi. Günümüzde tanımlanmış gen mutasyonları ile genetik yatkınlık daha iyi bilinmekle beraber tespit edilememiş mutasyonların olabileceği düşünülerek, Wilms tümörü tanısı konulduğunda diğer aile bireylerinin yakın takip gerekliliğini vurgulamak amacı ile bu posteri sunmak istedik

Anahtar Kelimeler: wilms tümörü,gen mutasyon, polimorfizm

P-035
NADİR GÖRÜLEN DENYS DRASH SENDROMU'NDA BİLATERAL NEFREKTOMİLİ OLGU SUNUMU

BERKİN BERK AKBEYAZ, AYŞE GÜLNUR TOKUÇ, NURŞAH EKER, RABİA EMEL ŞENAY

MARMARA ÜNİVERSİTESİ, ÇOCUK HEMATOLOJİ VE ONKOLOJİ BİLİM DALI,İSTANBUL

Amaç : Denys Drash Sendromu (DDS), konjenital veya infantil nefropati (mezenşiyal skleroz), Wilms Tümörü, genitoüriner malformasyon ile karakterize nadir görülen bir hastalıktır.Bu olguların çoğu 46, XY karyotipinde olup genellikle yenidoğan döneminde ambigus genitalya ile gelirler.Hastaların DNA analizinde, 11p13 kromozom bölgesinde lokalize, böbrek ve ürogenital trakt gelişiminde önemli rol oynayan Wilms tümör süpressör geninin (WT1) heterozigot yapısal nokta mutasyonu mevcuttur.Biz burada nadir görülen bir hastalık olan DDS e bağlı Wilms tümörü gelişmesi ile diğer böbreğinde de erken dönem böbrek yetmezliği nedeniyle bilateral nefrektomi uygulanan erkek olguyu sunmayı amaçladık.

Yöntem :

Bulgular : Bir yaşındaki doğuştan ambigus genitalya ile takipli olan hasta karında şişlik şikayeti ile kliniğimize başvurdu.Fizik muayenesinde ambigus genitalya bilateral kriptorşizm dışında özellik saptanmayan hastanın yapılan görüntülemelerinde sağ renal kitle saptandı. National Wilms' Tumor Study Group (NWTSG) ne göre yapılan nefrektomi ile non-metastastik diffüz anaplazik Wilms tümörü tanısı alan hastaya kemoterapi başlandı. Hastanın karyotip analizi 46,XY olarak sonuçlanmıştı. Hastada WT1 geninde heterozigot c.1333 C>T mutasyonu saptandı.Bilateral kriptorşizm nedeniyle hastaya radyoterapi öncesinde Bilateral Fowler Stephen's Orşıopeksi operasyonu uygulandı.Ardından hastaya tüm batın radyoterapi tedavisi verildi.Takibinde önce nefrotik sendrom ardından böbrek yetmezliği gelişen hastaya periton dializi başlanarak kemoterapi tedavisi böbrek yetmezliği dozlarında yeniden düzenlendi.Periton dializi ve hemodializ tedavileri ile takip edilen hastanın diğer böbreğinde yaygın glomeruloskleroz saptanması nedeniyle sol böbreğine de nefrektomi yapıldı.Bilateral nefrektomi uygulanan hastanın kemoterapi tedavisi tamamlandı ve aralıklı hemodializ tedavisi ile hastanın takibine devam edilmektedir.

Sonuç : Denys Drash Sendromu Wilms tümör gibi malignite riski yanında erken dönemde gelişen nefrotik sendrom ve son dönem böbrek yetmezliği riski nedeniyle tedavi zorlukları yaşanabilen nadir bir sendromdur. Merkezimizde bu nadir sendrom ile takip ettiğimiz olgumuzda da olduğu gibi hastalar sendromun fenotipik özellikleri açısından yakın takip edilmelidir.

Anahtar Kelimeler: denys drash sendromu wilms tümör nefrektomi

P-036
ÇOCUKLUK ÇAĞI SANTRAL SİNİR SİSTEMİ TÜMÖRLERİ: KLİNİK ÖZELLİKLER VE TEDAVİ SONUÇLARININ DEĞERLENDİRİLMESİ

DUYGU PEHLİVAN, BEGÜL YAĞCI KÜPELİ

SAĞLIK BİLİMLERİ ÜNİVERSİTESİ ADANA ŞEHİR EĞİTİM VE ARAŞTIRMA HASTANESİ

Amaç : Çocukluk çağı santral sinir sistemi (SSS) tümörü nedeniyle takip edilen hastaların klinik özelliklerinin değerlendirilmesi, genel ve olaysız sağ kalım oranlarının hesaplanması amaçlanmıştır.

Yöntem : Adana Şehir Eğitim ve Araştırma Hastanesi'nde tanı konulan SSS tümörlü hastaların dosyalarından demografik bilgiler, semptomlar, semptomların başlangıcından tanıya kadar geçen süre, tümör lokalizasyonu, histopatolojik tanı, metastaz durumu, zamanı ve lokalizasyonu, tedavi yöntemleri, cerrahi yapılan hastalarda rezeksiyon derecesi, relaps olup olmadığı, son durumlarına dair bilgiler kaydedilerek genel ve olaysız sağ kalım oranları hesaplandı. Ayrıca tedaviye bağlı geç etkiler gözden geçirildi.

Bulgular : 106 hasta çalışmaya alındı. Erkek/kız oranı 1,4, ortalama tanı yaşı 7 yıl, median takip süresi 27,5 ay idi. En sık baş ağrısı ve kusma yakınmaları görüldü. Semptomların başlangıcından tanıya kadar geçen median süre 30 gün (3-1825 gün) idi. Tümörlerin %61.3'ünün infratentoriyal, %34,9'unun supratentoriyal, % 3,8'inin medulla spinalise lokalize olduğu bulundu. Histopatolojik tanılar arasında en sık medulloblastom saptandı Tanıda veya tedavi altında saptanan metastatik hastalık oranı %17,9, en sık metastaz lokalizasyonu medulla spinalis idi. 3 ve 5 yıllık genel sağ kalım oranlaru sırasıyla %63,1 ve %52,8, 3 ve 5 yıllık olaysız sağ kalım sırasıyla %47 ve %37,2 bulundu. 4 yaş üstü hastalarda genel sağ kalım 4 yaş altı hastalardan daha yüksek saptanmıştır. (p=0,012). Cerrahi sonrası görüntüleme yöntemlerinde rezidü tümör dokusu olmayan hastaların 5 yıllık olaysız sağ kalım rezidü tümör dokusu olanlara göre daha yüksek saptanmıştır (p=0,022). Relaps olmayan hastaların 5 yıllık genel sağ kalımı relaps olan hastalara göre anlamlı şekilde yüksek bulunmuştur (p=0,046). En sık görülen geç etkiler hipotiroidi, işitme kaybı, diabetes insipidus ve hipopitüitarizmdi.

Sonuç : Santral sinir sistemi tümörlerinde uygulanan kombine tedavi yöntemleriyle sağ kalım oranlarındaki gelişmelere rağmen cerrahi, SSS tümörlerinin tedavisinde halen en önemli tedavi yöntemidir. Çalışmamızda total kitle rezeksiyonu yapılabilen tümörlerde avantajlı genel ve olaysız sağ kalım oranları elde edilmiş olup, bu sonuçlarla rezeksiyon derecesinin prognostik önemi bir kez daha vurgulanmıştır.

Anahtar Kelimeler: Çocukluk çağı santral sinir sistemi tümörleri, tedavi yöntemleri, genel sağ kalım, olaysız sağ kalım

P-037
MEDULLOBLASTOMALI HASTALARIN ÖZELLİKLERİ VE TEDAVİ SONUÇLARI

AYTÜL TEMUROĞLU[1], GÖKALP AKSOY[1], MEHTAP ERTEKİN[1], BETÜL SEVİNİR[1], METİN DEMİRKAYA[2], ÖZGÜR TAŞKAPILIOĞLU[3], CANDAN ABAKAY[5], ŞAHSİNE TOLUNAY[4]

1 BURSA ULUDAĞ ÜNİVERSİTESİ TIP FAKÜLTESİ ÇOCUK ONKOLOJİSİ BD
2 BİRUNİ ÜNİVERSİTESİ TIP FAKÜLTESİ ÇOCUK SAĞLIĞI VE HASTALIKLARI ANABİLİM DALI
3 BURSA ULUDAĞ ÜNİVERSİTESİ TIP FAKÜLTESİ NÖROŞİRURJİ AD
4 BURSA ULUDAĞ ÜNİVERSİTESİ TIP FAKÜLTESİ PATOLOJİ AD
5 BURSA ULUDAĞ ÜNİVERSİTESİ TIP FAKÜLTESİ RADYASYON ONKOLOJİSİ AD

Amaç : Multidisipliner yaklaşımla tedavi edilen medulloblastomalı olgularda yaşam hızı ve prognoza etkili faktörlerin değerlendirilmesi amaçlandı.

Yöntem : Merkezimizde 2000-2018 yılları arasında medulloblastom tanısı alan hastaların hastane kayıtları retrospektif değerlendirildi. Demografik ve klinik özellikler, ameliyat notları, patoloji raporları, Chang evresi, risk tanımlaması ve tedavi planlarına ait veriler, radyoterapi (RT) alıp almadığı, RT alanı ve dozları, kemoterapi protokolleri, klinik seyir ve son durumları kaydedildi. Yaşam hızları hesaplandı.

Bulgular : Tanımlanan 74 hastanın ortalama tanı yaşı 7.9±4.2 yaş (sınırlar: 5 ay- 17.9 yaş), E/K oranı 1.96 bulundu. Tanı sırasında hastalardan %27'si (n:20) beş yaşından küçük ve onu üç yaşın altındaydı(%13,5). Hastaların %71'inde gros total eksizyon, %29'unda subtotal eksizyon yapıldı. Tümör evresi hastaların %27'sinde metastatik bulundu (Chang M1:%6,7 M3.%13, M4:%1.3). Olguların %55'i standart risk grubu (n:41), %31'i yüksek risk grubu (n:23) olarak değerlendirildi. Hastalardan % 17'si tanı yaşının üçten küçük olması veya erken mortalite nedeniyle (n:13) RT almadı. RT başlanması ilk 6 haftada olup median süre 38 gün bulundu. Anestezi gerektiği için merkezimizde tedavi alamayan beş hastanın RT'si başka merkezlerde tamamlandı. RT süresince hastalara haftada bir vinkristin verildi. RT'den 4 hafta sonra Karboplatin ve etoposid içeren kemoterapi 4 haftada bir dokuz kür tekrarlandı. Tüm grupta genel yaşam hızı 2 yılda %78, 5 yılda %63 bulundu. Total cerrahi eksizyon yapılan olgularda sağkalım sırasıyla %80 ve %67, subtotal eksizyon yapılanlarda % 68 ve %42 idi (p:0.2). Standart risk grubunda 2 ve 5 yıllık sağkalım hızı % 87 ve % 68 olarak gözlendi. Yüksek risk grubunda 2 yıllık sağkalım %61, 5 yıllık sağkalım %23,5 bulundu (p:0.0001). Takipten çıkan hasta oranı %8.3 bulundu.

Sonuç : Merkezimizde medulloblastom tanısı alan hastalarda genel yaşam hızı 2 yılda %78 ve 5 yılda %63 olmakla birlikte yüksek risk grubunda sağkalım düşüktür.

Anahtar Kelimeler: Hasta yaşı, risk grupları, radyoterapi zamanlaması

P-038
ÇOCUKLUK ÇAĞINDA OPTİK GLİOM TEDAVİSİ: KEMOTERAPİ GERÇEKTEN ETKİN Mİ?

SUHEYLA OCAK[1], AHMET MURAT SARICI[2], OSMAN KIZILKILIÇ[3], AYŞE GONCA KAÇAR[1], SİMGE ÇINAR ÖZEL[1], HİLMİ APAK[1], MUSTAFA ALP ÖZKAN[1], TÜLİN TİRAJE CELKAN[1]

1 İÜ-CERRAHPAŞA, CERRAHPAŞA TIP FAKÜLTESİ, ÇOCUK HEMATOLOJİSİ VE ONKOLOJİSİ BİLİM DALI
2 İÜ-CERRAHPAŞA, CERRAHPAŞA TIP FAKÜLTESİ, GÖZ HASTALIKLARI ANABİLİM DALI
3 İÜ-CERRAHPAŞA, CERRAHPAŞA TIP FAKÜLTESİ, NÖRORADYOLOJİ BİLİM DALI

Amaç : Bu çalışmada bölümümüzde takip ve tedavi edilen optik gliom olgularının klinik ve prognostik özelliklerinin tanımlanması hedeflenmiştir.

Yöntem : 2009-2019 yılları arasında bölümümüzde takip ve tedavi edilmiş olan optik/kiazmatik gliom tanılı olgular değerlendirmeye alındı. Olguların demografik, klinik özellkleri ve tedavi yanıtları kaydedildi.

Bulgular : 2009-2019 yılları arasında optik gliom tanısı alan 40 olgu değerlendirmeye alındı. Olguların 17 si kız (%42) ve ortanca yaş 72 ay (3-170 ay) olarak belirlendi. 24 olguda Nörofibromatozis ti P-1 (NF-1) tanısı mevcuttu. En sık başvuru yakınmaları görmede azalma, gözde kayma/nistagmus , proptozis olarak belirlendi. NF-1 tanılı 19 olguda lezyonlar yakınmasız, rutin MR incelemede saptandı. Lezyonlar 14 olguda unilateral, 6 olguda bilateral, 6 olguda kiazmatik ve 15 olguda optik / kiazmatik yerleşimli bulundu. Tanı anında 29 olguya (12 NF ve 17 sporadik) ortalama 6 kür (3-12 kür) carboplatin ve vinkristin içeren kemoterapi protokolü uygulandı. 10 hastada (4 olgu NF-1 tanılı) ilk değerlendirmede klinik ve radyolojik olarak kısmi yanıt (%25-50 gerileme) saptandı. Ancak yanıtın 2. değerlendirmede devam etmediği görüldü. İstatistiksel olarak kemoterapi verilen ve verilmeyen grupta klinik ve radyolojik yanıt açısından anlamlı fark bulunmadı. 2 olguda karboplatin alerjisi nedeniyle tedavi sonlandırıldı.

Sonuç : Optik sinir kökenli düşük dereceli gliomlar çocukluk çağından nörofibromatozis zemininde ya da sporadik olarak ortaya çıkabilirler. Genellikle pre-adölesan dönemde tanı alan ve uzun dönemde sınırlı progresyon gösteren bu tümörlerin tedavisinde kemoterapinin yeri tartışmalıdır. Bu çalışmada da optik gliom olgularında kemoterapi ile anlamlı yanıt gösterilememiştir. Kısa ve uzun dönem kemoterapi yan etkileri dikkate alındığında optik gliom olgularında lezyonun saptandığı ilk tanı anında ya da klinik izleme göre kemoterapi başlanma kararının olgu bazında verilmesi uygun olabilir.

Anahtar Kelimeler: optik gliom, kiazmatk gliom, çocuk, kemoterapi

P-039
OPTİK GLİOM TANISI ALAN HASTALARIN DEĞERLENDİRİLMESİ: TEK MERKEZ DENEYİMİ

BERKİN BERK AKBEYAZ, AYŞE GÜLNUR TOKUÇ, NURŞAH EKER, RABİA EMEL ŞENAY, SEDA ARAS

MARMARA ÜNİVERSİTESİ, ÇOCUK HEMATOLOJİ VE ONKOLOJİ BİLİM DALI,İSTANBUL

Amaç : Beyin tümörleri çocuklarda en sık görülen solid tümörler arasındadır.Optik traktus tümörleri ise çocukluk çağı beyin tümörlerinin %5 ini oluşurmaktadır.Histolojik olarak, düşük dereceli astrositom olan bu tümörler optik sinir, kiazma ve hipotalamustan köken alırlar. Optik gliomların yaklaşık yarısı Nörofibromatozis tip-1 (NF-1) ile ilişkilidir.Tümörün yerleşim yerine göre klinik bulgular değişkenlik göstermektedir.Biz bu çalışmada merkezimizde tanı alıp takip ve tedavi edilen 44 optik gliom olgusunun klinik seyir değerlendirmesini sunmayı amaçladık.

Yöntem : Çalışmamızda Marmara Üniversitesi Çocuk Hematoloji-Onkoloji Bölümüne 2012-2019 yılları arasında başvurarak takibe alınan 44 hasta dosyası retrospektif olarak incelenmiştir.Hastaların demografik verileri, başvuru yakınması, pozitif muayene bulguları, görüntüleme yöntemleri, tedaviye yanıt durumları kaydedilmiştir.

Bulgular : Hastalarımızın 25 tanesi (%56) kız, 19'u erkekti.Optik gliom tanısı alan hastalarımızın %50 sinde NF-1 mevcuttu.Hastalarımızı tümör yerleşim bölgelerine göre incelediğimizde 15 hasta prekiazmatik, 13 hasta kiazmatik, 9 hasta postkiazmatik, 7 hasta ise multipl kitlelere sahipti.Hastalarımızın 17 tanesinde vücutta leke şikayeti ile başvuru sonrasında NF-1 açısından tetkik edilirken optik gliomları tespit edildi.Onaltı hasta merkezimize görme problemleri ile, 5 hasta başağrısı ile 4 hasta ise elde kasılma ve nöbet geçirme ile başvurmuştu.Bir hastanın başvuru şikayeti ise çok su içme çok idrara çıkmaydı.Oniki hastanın fizik muayenesinde belirgin özellik saptanmadı. NF-1 i olan hastaların fizik muayenelerinde yaygın cafe eu late lekeleri mevcuttu; 18 hastada ise tutulum yerlerine göre göz bulguları vardı. Hastalara görme fonksiyonlarının takibi açısından Visual Evoked Potentials (VEP) testi belirli aralıklarla yapıldı.Ondokuz hasta (%43) tedavisiz takibe alındı;iki hasta ise tanı anında tedaviyi terketmişti.Hastalarımıza gerekli durumlarda kemoterapi, cerrahi, radyoterapi tedavileri uygulandı.Hastalarımızın 27 tanesi (%61) stabil olarak tedavisiz izleme devam etmekte iken iki hastanın kemoterapisi devam etmektedir.İki hastamızda progresyon nedeniyle tedavi planı yapılmaktadır.Oniki hasta takipleri sırasında değişik sebeplerle izlemlerine devam etmemişlerdir.

Sonuç : Optik gliomlar NF-1 li hastalarda sık görülmekte olup literatürde belirtildiği üzere ve bizim çalışmamızda da olduğu gibi yıllarca stabil/yavaş seyirli olarak izlenebilir.Semptomatik olduğu durumlarda ise yine çalışmamızda da olduğu gibi kemoterapi ile yüz güldürücü sonuçlar elde edilebilmektedir.

Anahtar Kelimeler: Optik Gliom Nörofibromatozis Astrositom

P-040
MEDULLOBLASTOMDA TEK MERKEZ DENEYİMİ: GAZİ ÜNİVERSİTESİ TIP FAKÜLTESİ

BÜŞRA TOPUZ TÜRKCAN[1], ELİF ÇİVİT[2], ARZU OKUR[1], AYLAR POYRAZ[3], ALP ÖZGÜN BÖRCEK[4], HÜSEYİN BORA[5], FARUK GÜÇLÜ PINARLI[1], CEYDA KARADENİZ[1]

1 GAZİ ÜNİVERSİTESİ TIP FAKÜLTESİ, ÇOCUK ONKOLOJİ BİLİM DALI, ANKARA
2 GAZİ ÜNİVERSİTESİ TIP FAKÜLTESİ,ÇOCUK SAĞLIĞI VE HASTALIKLARI, ANKARA
3 GAZİ ÜNİVERSİTESİ TIP FAKÜLTESİ, TIBBİ PATOLOJİ ANABİLİM DALI, ANKARA
4 GAZİ ÜNİVERSİTESİ TIP FAKÜLTESİ, BEYİN VE SİNİR CERRAHİSİ ANABİLİM DALI, ANKARA
5 GAZİ ÜNİVERSİTESİ TIP FAKÜLTESİ, RADYASYON ONKOLOJİSİ ANABİLİM DALI, ANKARA

Amaç : Bu çalışmada, Gazi Üniversitesi Tıp Fakültesi Çocuk Onkoloji Bilim Dalında Nisan 1992 ile Ekim 2019 tarihleri arasında tanı alan 17 kız (%31.5) 37 erkek (%68.5) toplam 54 medulloblastom olgusunun demografik özellikleri ve yaşam analizleri değerlendirilmiştir.

Yöntem : Çalışmaya alınan 54 hastanın 11'i (%20.4) 3 yaşından küçük, 27'si (%50) 3-10 yaş, 16'sı (%29.6) ise 10 yaşından büyüktü; yaş ortalaması 7,72 (±4,48) yıl idi. Hastalar risk grubuna göre standart ve yüksek risk olarak değerlendirildi. Hastanın 3 yaşından küçük olması, cerrahi rezeksiyon sonrası ykrk311,5 cm2 rezidü tümör varlığı ve metastatik hastalık yüksek risk kriteri olarak kabul edildi; 54 hastanın 19'u (%35.2) standart, 35'i (%64,8) yüksek riskli idi. Tanı anında; 22 olguda (%46.3) radyolojik ya da sitolojik leptomeningeal tutulum mevcuttu: 22 hastanın 9'unda BOS incelemesinde blastik hücreler sitolojik olarak gösterildi, 21 hastada spinal MRG'de radyolojik tutulum saptandı. Servikal spinal tutulum 3 (%5,6), torakal tutulum 6 (%11,1), sakral tutulum 3 (%5,6), torakolomber tutulum 1 (%1,9), yaygın spinal radyolojik tutulum ise 8 hastada (%38.1) saptandı. Hastaların Beyin MRG'sinde tümör yerleşimi 36'sında (%66,7) 4. ventrikül, 12'sinde (%22,2) serebellum, 2'sinde serebellopontin köşe, 2 hastada ise 3. ventrikülde idi. Cerrahi tedavide, hastaların 39'una (%72.2) gross total eksizyon, 12'sine (%22.2) subtotal rezeksiyon, 2'sine ise sadece biyopsi yapıldı Tedavide bir hastaya progresif hastalık nedeniyle 3 yaşından önce kemoterapi yanı sıra radyoterapi de uygulandı. Tüm hastalara adjuvan kemoterapi verildi. İzlemi düzenli olan 45 hasta yaşam analizine dâhil edildi. 3 yıllık genel yaşam %45, olaysız yaşam %38 olarak saptandı. Risk gruplarının genel yaşam ve olaysız yaşam oranları arasında istatistiksel olarak anlamlı fark saptanmadı (p> 0,05).

Bulgular :

Sonuç : Konvansiyonel tedaviler ile medulloblastomda başarı oranı yüksek değildir. WHO 2016 sınıflamasında moleküler alt grupların da dikkate alınmasıyla oluşturulabilecek riske dayalı yeni tedavi protokol yaklaşımları yaşam oranlarını yükseltmek ve komplikasyonları azaltmak için ümit verici olabilecektir.

Anahtar Kelimeler: medulloblastom, sinir sistemi tümörü, prognoz

P-041
MEDULLOBLASTOM TANILI HASTALARIN KLİNİK ÖZELLİKLERİ VE TEDAVİ SONUÇLARI; AKDENİZ ÜNİVERSİTESİ DENEYİMİ

HİLAL AKBAŞ[1], ALKIM BEYHAN[2], AYŞE NUR AKINEL[3], GÜLEN TÜYSÜZ KİNTRUP[3], FUNDA TAYFUN KÜPESİZ[3], İNANÇ ELİF GÜRER[4], MEHMET SAİM KAZAN[5], MİNE GENÇ ÖZAY[6], GAMZE AKSU[6], OSMAN ALPHAN KÜPESİZ[3], ELİF GÜLER[3]

1 KONYA EĞİTİM ARAŞTIMA HASTANESİ, KONYA
2 ANTALYA SERİK DEVLET HASTANESİ, ANTALYA
3 AKDENİZ ÜNİVERSİTESİ ÇOCUK HEMATOLOJİ ONKOLOJİ BİLİM DALI, ANTALYA
4 AKDENİZ ÜNİVERSİTESİ PATOLOJİ ANABİLİM DALI, ANTALYA
5 AKDENİZ ÜNİVERSİTESİ BEYİN VE SİNİR HASTALIKLARI ANABİLİM DALI, ANTALYA
6 AKDENİZ ÜNİVERSİTESİ RADYASYON ONKOLOJİSİ ANABİLİM DALI, ANTALYA

Amaç : Medulloblastom çocukluk çağının en sık görülen malign beyin tümörüdür. İlk 14 yaşa kadar olan primer beyin tümörlerinin %20 'sini, 15-19 yaş arasındakilerin ise %6'sını oluşturmaktadır.

Yöntem : Bu çalışmada, Ocak 1999-Haziran 2019 tarihleri arasında, Akdeniz Üniversitesi Tıp Fakültesi Çocuk Hematoloji-Onkoloji Bilim Dalı'nda takip ve tedavi edilen medulloblastom hastalarımızı retrospektif olarak değerlendirilmeyi amaçladık.

Bulgular : Hastaların 24'ü kız ve ortalama tanı yaşı 7,94 yıl idi. Hastaların 5'i tanı anında üç yaşından küçüktü. En sık başvuru şikâyeti kusma ve baş ağrısıydı. Tanı anında 16 hastada seeding metastaz saptandı. Hastaların 34'üne total rezeksiyon yapıldı. On dokuz hasta standart risk sınıflandırıldı. Tanı anında üç yaş üzerinde olan 43 hastaya kranio-spinal RT uygulandı. Bu dönem içinde en sık CCNU, CDDP, VCR içeren kemoterapi protokolü kullanıldı. Hastaların medyan takip süresi 44,0 ay olup beş yıllık genel sağ kalım oranı %67,2, hastalıksız sağ kalım oranı ise %58,8 olarak saptandı. İzlemde 10 hastada relaps gelişti. Medyan relaps süresi 21,50 ay idi. Relaps olan hastaların ikisi üç yaş altında tanı almış olan hastalardı. Hastaların cinsiyet veya cerrahi rezeksiyon derecesine göre yaşam hızları arasında fark saptanmadı. CCNU, CDDP, VCR kemoterapisi alan hastaların beş yıllık genel sağ kalım oranı %77,2 ay, hastalıksız sağ kalım oranı %77,1 idi. Üç yaş altında tanı alan hastaların iki yıllık genel ve hastalıksız sağ kalım oranı üç yaş üstündeki hastalara göre düşüktü (sırasıyla %40,0 vs. %87,2 (log rank= 0,001) ve %20,0 vs. %79,2 (log rank= 0,004)) saptandı. Spinal yayılımı olmayan hastaların beş yıllık genel ve hastalıksız sağ kalım oranı, yayılımı olan hastalara göre daha yüksek bulundu. Standart risk grubundaki hastaların beş yıllık genel sağkalım oranı yüksek risk grubuna göre istatistiksel olarak anlamlı derecede yüksek idi.

Sonuç : Üç yaşın altında olan ve yüksek risk grubunda sınıflandırılan medulloblastom hastalarının tedavisi halen sorun olmaya devam etmektedir. Medulloblastomun moleküler özelliklerinin prognoza etkisi ortaya konuldukça, risk gruplaması ve tedavi yaklaşımlarının da değişmesi beklenmektedir.

Anahtar Kelimeler: Medulloblastom, retrospektif, sağ kalım

P-042
İZMİR TEPECİK EĞİTİM VE ARAŞTIRMA HASTANESİ ÇOCUK ONKOLOJİ KLİNİĞİNİN 35 YILLIK MEDULLOBLASTOM DENEYİMİ

DENİZ KIZMAZOĞLU[1], ZUHAL ÖNDER SİVİŞ[1], SERRA KAMER[2], BURÇAK TATLI GÜNEŞ[1], ESİN ÖZCAN[1], MERAL TÜRKER[1], BERNA ATABAY[1], HALDUN ÖNİZ[1]

1 SBÜ TEPECİK EĞİTİM VE ARAŞTIRMA HASTANESİ, ÇOCUK HEMATOLOJİ VE ONKOLOJİ KLİNİĞİ, İZMİR
2 EGE ÜNİVERSİTESİ TIP FAKÜLTESİ RADYASYON ONKOLOJİSİ ANABİLİM DALI

Amaç : Medulloblastom 18 yaşın altındaki çocuklarda en sık görülen merkezi sinir sistemi (SSS) tümörü olup tüm çocukluk çağı primer SSS tümörlerinin % 20-30'unu oluşturur. Çocuklarda genellikle posterior fossa yerleşimli olan medulloblastom hastaların %10 ila %53'ünde tanı sırasında beyin omurilik sıvısı (BOS) yoluyla tüm SSS'nde meninkslere yayılım gösterebilir. Cerrahi sonrası kraniospinal radyoterapi ve çoklu kemoterapi tedavinin temelini oluşturur. Günümüzde kemoterapinin yüksek riskli hastalarda sağkalım oranını arttırması, düşük riskli hastalarda ise radyoterapi sekellerinin azaltılabilmesi için ışınlama dozunun azaltılmasını sağlaması beklenmektedir. Bu yazıda, 1984 ile 2019 arasında kliniğimizde kayıtlı medulloblastom olgularının gözden geçirilmesini ve tedavi sonuçlarının paylaşılmasını amaçladık.

Yöntem :

Bulgular : Kliniğimizde 1984-2019 yılları arasında kayıtlı 1945 olgunun %12'sini beyin tümörleri oluşturmaktaydı. Medulloblastoma olarak 60 hasta kayıtlıydı ve bu sayı, beyin tümörlerinin %25'ini oluşturmaktaydı. Hastaların 27'si kız, 33'ü erkekti. Kızlar ortalama 6,8±0,7 yaşında (1,0-16,6), erkekler ise 7,8±0,7 yaşında (0,5-16,0) tanı almışlardı. 1989 öncesi 7, 90-94 arasında 10, 95-99 arası 5, 2000-04 arası 11, 2005-09 arası 7, 2010-14 arası 9, 2015-19 arası 11 hasta kaydı bulunmaktaydı. Kayıtlarımızın 1994 öncesine ait olanları genellikle eksik ve yetersizdi. Bu dönemdeki hastaların biri dışında tamamı progresyon nedeniyle tedaviyi terk etmiş ya da eks olmuştu. Hastalara 1994 öncesinde radyoterapi sırasında haftalık vinkristin, prednizolon ve prokarbazin, RT sonrasında ise bunlara eklenen CCNU içeren CCSG protokolü uygulanmakta idi. Bu grupta 16 hasta bulunmaktaydı. Daha sonraki yıllarda hastaların radyoterapi için gönderildiği merkez olan EÜTF'de kullanılan ve vinkristin, cisplatin ve ifosfamid içeren POG protokolü uygulanmaya başlandı. Tanıda metastatik olmayan ve sonrasında relaps görülmeyen 18 hastanın 3'ü, relaps görülen 12 hastadan 11'i kaybedilirken tanıda metastatik olan ve sonradan tekrarlama olmayan 4 hastanın 2'si, tekrarlama olan 4 hastanın 4'ü de kaybedilmişti.

Sonuç : Tedavi olanaklarındaki tüm ilerlemelere rağmen tanı sırasında leptomeningeal hastalığı olan hastalarda ve tekralama gösterenlerde kötü prognoz oranlarında düzelme sağlanamadığı göülmektedir.

Anahtar Kelimeler: Tepecik, medulloblastom, tedavi, takip

P-043
PEDİATRİK MEDULLOBLASTOM TEDAVİ SONUÇLARIMIZ : TEK MERKEZ DENEYİMİ

İBRAHİM KARTAL, OĞUZ SALİH DİNÇER, AYHAN DAĞDEMİR

ONDOKUZ MAYIS ÜNİVERSİTESİ TIP FAKÜLTESİ, ÇOCUK HEMATOLOJİ ONKOLOJİ BİLİM DALI. SAMSUN

Amaç : Çocukluk çağının en sık görülen beyin tümörü olan medulloblastom, pediatrik beyin tümörlerinin %20-25'ini oluşturmaktadır. Çalışmamızda medulloblastomlu hastalardaki tedavi sonuçlarımızı tek merkez deneyimi olarak bildirmeyi amaçladık.

Yöntem : Ondokuz Mayıs Üniversitesi Tıp Fakültesi'nde 2002-2018 yılları arasında medulloblastom tanılı 26'sı (% 54) erkek, 22'si (%46) kadın toplam 48 hasta tedavi edilmiştir. Hastaların 16'sı (% 33) dış merkezde opere olup, kemoterapi ve radyoterapi tedavisine merkezimizde devam etmiştir. Vakaların 42'sine (% 87) total rezeksiyon, 6'sına (% 13) subtotal rezeksiyon yapılmıştır. 14 (%30) hastada 1,5 cm üzerinde postop rezidü vardı. 15 hastada (%31) spinal aksta tutulum varken, 33 hastada (%69) aks tutulumu yoktu. 45 (%93) hastaya başlangıçta radyoterapi (RT) yapıldı. Tüm hastalar kraniyospinal bölgeye ve posterior fossaya standart olarak radyoterapi almıştır. Adjuvan kemoterapi 44 (% 92) hastaya verilmiştir.

Bulgular : Hastaların yaş ortalaması 16,454, ortancası 16,105, (4,28- 32,08 yaş)olarak elde edilmiştir. Tanı yaşı ortalaması 7,558, ortancası 6,715, (0,99- 17,09 yaş) olarak elde edilmiştir. 5 yıllık ve 10 yıllık genel sağ kalım ve hastalıksız sağ kalım sırasıyla % 64, % 60 ve % 54, % 51 olarak saptandı. Sağ kalım üzerine etki eden bağımsız risk faktörleri Cox regresyon analizi ile incelendi. Analiz sonucuna göre Nüks varlığı bağımsız risk faktörü olarak tespit edildi. Nüks olan vakalarda nüks olmayanlara göre ölüm riski 7,898 kat daha fazladır. (p=0.003) Benzer şekilde Rezidü varlığı da bağımsız risk faktörü olarak tespit edilmiştir ve rezidüsü olanlarda olmayanlara göre ölüm riski 4,690 kat daha fazladır. (p=0,03) Veriler IBM SPSS V23 ile analiz edildi. Mortaliteye etki eden bağımsız risk faktörleri Cox Regresyon analizi ile incelendi. Değişkenlere göre sağ kalım süreleri arasında fark olup olmadığı Log Rank (Mantel-Cox)testi ile incelendi. Önem düzeyi p<0,05 olarak alındı.

Sonuç : Medulloblastom tedavisinde cerrahiyi takiben radyoterapi ve kemoterapi uygulanmaktadır. Çalışmamızda olguların cerrahi tedavi sonrası 1,5 cm üzerinde rezidü varlığı ve nüks vakaları sağ kalım oranlarımızı olumsuz etkilemiştir.

Anahtar Kelimeler: Medulloblastom, radyoterapi, kemoterapi, cerrahi, rezidü, nüks

P-044
MEDULLABLASTOMADA TEDAVİ YAKLAŞIMLARI, TEK MERKEZ DENEYİMİ

HANDAN KAVA[1], AYSU ÖZGE YÖNETCİ PEKUZ[1], M. MEMET ÖZEK[2], BAHATTİN TANRIKULU[2], YEŞİM ÖREN[3], FİLİZ BÜKE[4], CENGİZ CANPOLAT[5]

1 ACIBADEM MEHMET ALİ AYDINLAR ÜNİVERSİTESİ TIP FAKÜLTESİ, ÇOCUK SAĞLIĞI VE HASTALIKLARI ANABİLİM DALI, İSTANBUL
2 ACIBADEM MEHMET ALİ AYDINLAR ÜNİVERSİTESİ TIP FAKÜLTESİ, BEYİN VE SİNİR CERRAHİSİ ANABİLİM DALI, ÇOCUK BEYİN VE SİNİR CERRAHİSİ BİLİM DALI, İSTANBUL
3 ACIBADEM HASTANELERİ PEDİATRİK HEMATOLOJİ-ONKOLOJİ VAKA YÖNETİCİ HEMŞİRESİ, İSTANBUL.
4 ACIBADEM HASTANELERİ PEDİATRİK HEMATOLOJİ-ONKOLOJİ EKİP LİDERİ HEMŞİRE, İSTANBUL
5 ACIBADEM MEHMET ALİ AYDINLAR ÜNİVERSİTESİ TIP FAKÜLTESİ, ÇOCUK SAĞLIĞI VE HASTALIKLARI ANABİLİM DALI, ÇOCUK HEMATOLOJİSİ VE ONKOLOJİSİ BİLİM DALI, İSTANBUL

GİRİŞ

Medulloblastom tüm çocukluk çağı beyin tümörlerinin yaklaşık % 10'unu oluşturur. Bu tümörler sadece posterior fossada görülür ve leptomeningeal yayılma potansiyeline sahiptir. Tedavi, cerrahi, radyoterapi (3 yaşından büyük hastalarda) ve kemoterapi kombinasyonunu içerir. 3 yaşın üzerindeki hastalar, postoperatif rezidüel tümörün hacmine, metastazların varlığına veya yokluğuna ve tümörün histopatolojik ve moleküler özelliklerine göre düşük risk, standart risk, yüksek risk ve çok yüksek risk şeklinde sınıflandırılır. Bebekler ve 3 yaşından küçük çocuklarda sonuçlar daha düşüktür. Medulloblastom tedavisi, özellikle genç hastalarda önemli morbidite bulguları ile ilişkilidir. Medulloblastomun moleküler alt sınıflandırmasının potansiyel prognostik ve terapötik etkileri vardır. Moleküler alt grupların tedavi protokollerine dahil edilmesi, hem sağ kalım sonuçlarını hem de tedavi sonrası yaşam kalitesini artıracaktır. Çocuklarda, medulloblastom erkeklerde biraz daha yaygındır ve erkek / kadın oranı 0,63'tür. Belirgin bir ırksal veya etnik yatkınlık yoktur [1,2]. Nispeten hızlı büyüme oranına uygun olarak, medulloblastomlu hastalar genellikle haftalar ile aylar arasında gelişen semptomlarla başvururlar. Serebellar disfonksiyon ve artmış kafa içi basıncı semptomları sıklıkla görülür. Serebellar tutulum belirtileri lezyonun yerine bağlı olarak değişebilir. Ek olarak, kranial sinir bulguları ya bu sinirlerin doğrudan tutulumunun ya da artmış kafa içi basıncın bir sonucu olarak görülebilir. Abdusens sinir fonksiyon bozukluğundan kaynaklanan diplopi nadir değildir. Hastalığın yayıldığı durumlarda, metastatik tutulumun yeri ile ilgili semptomlar da görülebilir. 2007 WHO sınıflandırma sistemi, medulloblastomun histopatolojik varyantlarını tanır; bunların hepsi embriyonal nöroepitelyal tümörlerin daha geniş gruplandırmasında derece IV neoplazmlar olarak sınıflandırılır [3].

GEREÇ VE YÖNTEMLER

Çocuk hematoloji onkoloji polikliniğine başvuran 2007-2019 yılları arasında tanı alan toplam 36 hastanın dosyaları retrospektif olarak incelendi. Hastaların tümör tipleri, lokalizasyonları, semptomları ve tedavileri incelendi.

BULGULAR

25 erkek (69,4), 11 kız (30,5) hasta vardı. Ortalama tanı yaşı 6,9 idi. 12 hasta (%33,3) parsiyel, 24 hasta (% 66,6) gross total rezeke edildi. Sağ hasta 21 (%58,3), haber alınamayan 12 (%33,3), kaybedilen hasta 3 (%8,3) idi. 13 hastanın (% 36,1) spinal hastalığı mevcuttu. Bu hastaların 8'inde(% 61,5) hastalık MR da, 5'inde (% 38,5) BOS da tespit edildi. Bütün hastalar RT aldı. Spinal hastalığı olan hastalarda spinal bölge de ışınlandı. 11 hasta RT ile eş zamanlı kemoterapi aldı. Yedi hastaya (% 19,4) vinkristin 4 hastaya ise (% 11,1) ise vinkristin+carboplatin verildi. 1 hasta nüks sonrası başvurdu ve tedavisi halen devam ediyor (% 2,7). 24 hastanın (% 66,6). tüm süreçleri merkezimizde sürdürüldü. Bu 24 hastadan; 18 (% 75) hasta tam iyileşti ancak, 6 hastada (% 25) nüks gelişti. Nüks olanların 3'ünde kür yeniden sağlanırken diğer 3 hasta kaybedildi. Sağ kalım oranımız %87,5 (21 hasta) , Exitus oranımız % 12,5 (3 hasta) olarak hesaplandı. Hastaların aldığı KT protokolleri; ACNS 0232 nolu protolü 14 (% 58,4) yüksek riskli hasta, ACNS0331 nolu protokolü 10 (% 41,6) standart riskli hasta almıştır. Yüksek riskli 14 hastadan; 11'i (% 78,5) nüks olmadan sağ kalmış, 3 hastada (% 21,4) nüks olmuştur. Nüks olan hastaların ikisi KT sonrası tekrar sağaltılmış bir tanesi GK sonrası kür olmuştur. Yani bu protokolde sağ kalım % 100'dür. Standart riskli 10 hastadan 7'si (%70) nüks olmadan sağ ve sağlıklı iken , 3 hasta (%30) nüks sonrası maalesef kaybedilmiştir.

TARTIŞMA

Medulloblastom tedavisi cerrahi, radyoterapi ve adjuvan kemoterapiyi içermektedir. Tüm medulloblastom hastalarına maksimum güvenli cerrahi rezeksiyon yapılması önerilmektedir. Medulloblastoma tanısı radyografik kanıtlarla destekleniyorsa biyopsinin tanıda bir rolü yoktur. Subtotal veya neredeyse total rezeksiyon yapılan postoperatif radyoterapi alan hastaların, sadece biyopsi yapılan hastalara göre daha yüksek genel sağkalım gösterdikleri görülmüştür. [4,5]. Sonuçları önemli ölçüde iyileştirdiği kanıtlandığı için, tüm hastalar için adjuvan kemoterapi önerilmektedir [6]. Hastalığın sınıflamasında günümüzde artık sadece rezidüel tümörün hacmi, metastazın olup olmaması ve yaş değil aynı zamanda tümörün histopatolojik ve moleküler özellikleri de kullanılmaktadır. Cerrahi, radyoterapi + kemoterapi ve risk grubuna göre idame kemoterapi standart yaklaşımdır. 3 yaşından küçük çocuklarda radyoterapiden kaçınılmaktadır. Radyasyon tedavisinin başlangıcındaki gecikmeler ve ışınlamadan önce neoadjuvan kemoterapinin kullanımıyla ilgili gecikmeler de düşük sonuçlar ile ilişkilendirilmiştir [7-8].

SONUÇ

Son yıllarda medulloblastom hastalarında genel sağ kalımda belirgin iyileşmelere rağmen, belirli hasta alt gruplarında sağ kalımı artırmak ve tedaviyle ilişkili morbiditeleri hafifletmek ve sağ kalanların yaşam kalitesini iyileştirmek için önemli çalışmalar yapılmaktadır. Moleküler alt gruplar, araştırmacıların medulloblastomların hem prognostik hem de terapötik önemini daha fazla karakterize etmelerine izin vermiştir. Tedavi sonrası yaşam kalitesinin ve tedaviyle ilişkili uzun süreli yan etki riskinin önemli olması nedeniyle, tedavi yoğunluğunun uygun şekilde azaltılabileceği yollar, daha az toksik ve hedefe yönelik ajanlar aranmaktadır.

KAYNAKLAR

1. McNeil DE, et al. Incidence and trends in pediatric malignancies medulloblastoma/primitive neuroectodermal tumor: a SEER update. Surveillance Epidemiology and End Results. Med Pediatr Oncol. 2002;39(3):190–4. [PubMed] [GoogleScholar]
2. Smoll NR, Drummond KJ. The incidence of medulloblastomas and primitive neurectodermal tumours in adults and children. J Clin Neurosci. 2012;19(11):1541–4. [PubMed] [GoogleScholar]
3. Louis DN, et al. The 2007 WHO classification of tumours of the central nervous system. Acta Neuropathol. 2007;114(2):97–109. [PMCfreearticle] [PubMed] [GoogleScholar]
4. Hughes EN, et al. Medulloblastoma at the joint center for radiation therapy between 1968 and 1984. The influence of radiation dose on the patterns of failure and survival. Cancer. 1988;61(10):1992–8. [PubMed] [GoogleScholar]
5. 48. del Charco JO, et al. Medulloblastoma: time-dose relationship based on a 30-year review. Int J Radiat Oncol Biol Phys. 1998;42(1):147–54. [PubMed] [GoogleScholar]
6. Tait DM, et al. Adjuvant chemotherapy for medulloblastoma: the first multicentre control trial of the International Society of Paediatric Oncology (SIOP I) Eur J Cancer. 1990;26(4):464– [PubMed] [GoogleScholar]
7. Taylor RE, et al. Results of a randomized study of preradiation chemotherapy versus radiotherapy alone for nonmetastatic medulloblastoma: The International Society of Paediatric Oncology/United Kingdom Children's Cancer Study Group PNET-3 Study. J Clin Oncol. 2003;21(8):1581–91. [PubMed] [GoogleScholar]
8. Kortmann RD, et al. Postoperative neoadjuvant chemotherapy before radiotherapy as compared to immediate radiotherapy followed by maintenance chemotherapy in the treatment of medulloblastoma in childhood: results of the German prospective randomized trial HIT '91. Int J Radiat Oncol Biol Phys. 2000;46(2):269–79. [PubMed] [GoogleScholar]

P-045
ÇOCUKLUK ÇAĞI BEYİN TÜMÖRLERİNİN DAĞILIMLARININ VE TEDAVİ SONUÇLARININ 2002 -2019 YILLARI ARASI İZLEMİ: TEK MERKEZ DENEYİMİ

BURAK EMEKLİ[1], HANDAN DİNÇASLAN[2], EMEL ÜNAL[2], NURDAN TAÇYILDIZ[2], GÜLŞAH TANYILDIZ[2], YASİN YILMAZ[2], MİNE ÇAKMAK[2], GÖKMEN KAHİLOĞULLARI[3], SERAP AKYÜREK[4], SUAT FİTÖZ[5], GÜLSAN YAVUZ[2]

1 ANKARA ÜNİVERSİTESİ TIP FAKÜLTESİ, ÇOCUK SAĞLIĞI VE HASTALIKLARI ANABİLİM DALI
2 ANKARA ÜNİVERSİTESİ TIP FAKÜLTESİ, ÇOCUK SAĞLIĞI VE HASTALIKLARI ANABİLİM DALI, ÇOCUK HEMATOLOJİ VE ONKOLOJİ BİLİM DALI
3 ANKARA ÜNİVERSİTESİ TIP FAKÜLTESİ, BEYİN VE SİNİR CERRAHİSİ ANABİLİM DALI
4 ANKARA ÜNİVERSİTESİ TIP FAKÜLTESİ,RADYASYON ONKOLOJİSİ ANABİLİM DALI
5 ANKARA ÜNİVERSİTESİ TIP FAKÜLTESİ,RADYOLOJİ ANABİLİM DALI,ÇOCUK RADYOLOJİSİ BİLİM DALI

Amaç : 2002-2019 yılları arasında kliniğimize başvuran ve beyin tümörü nedeniyle takip edilen hastaların epidemiyolojik, klinik ve sağkalım özelliklerinin değerlendirilmesi amaçlanmıştır. Çocukluk yaş grubunun lösemi ve lenfomalardan sonra en sık görülen tümörü olan SSS tümörleri sıklıkla bulantı-kusma ve baş ağrısı ile semptom vermektedir.

Yöntem : Hastanemizin Çocuk Onkoloji polikliniğine Ocak 2002 ile Aralık 2018 yılları arasında başvurmuş olan 0-18 yaş arası beyin tümörü vakalarının dosyaları geriye dönük incelendi.

Bulgular : Çalışma boyunca 110 hastanın verileri değerlendirildi.En sık başvuran yaş grubu 5-10 yaş arası(%34) olup ortalama tanı yaşı 9 olarak saptandı. Hastaların % 60'ı erkek %40'ı kız cinsiyete sahipti.En sık başvuru şikayetleri bulantı-kusma (%44) ve baş ağrısı (%40) iken 1 hastada insidental olarak beyin tümörü saptanmıştır. Tümör hastaların %40'ında supratentoryal bölgede yer almaktadır. %60'lık dilimi oluşturan infratentoryal bölge tümörlerinin % 40'ını (n=27) ise medulloblastom oluşturmaktadır. Santral sinir sistemi tümörleri içinde de en sık başvuru nedeni olan medulloblastomları ,astrositik tümörler ve optik gliomlar izlemektedir.Bu sürede izlenen 16 optik gliom hastasının 11 tanesinde NF-1 sendromu tümöre eşlik etmekteydi.Tedavide hastaların %54'üne tam rezeksiyon, %35'ine kısmi rezeksiyon yapılmış olup % 7'sinde cerrahi işlem yapılmamıştır.Cerrahi işlem sonrası en sık rastlanan yan etki nöbet (% 30) olarak saptanmıştır.Tek başına cerrahi tedavi hastaların %20 'sine uygulanmış ve bu grubun büyük bölümünü pilositik astrositomlu hastalar oluşturmuştur.Tüm tedavi modalitelerinden yararlanan hastalar ise % 40'lık bölümünü oluşturmaktadır.Hastaların yaklaşık %25 inde nüks gelişmiş olup nüks gelişen olguların büyük bölümünü medulloblastom hastaları oluşturmaktaydı .Tüm SSS tümörü olan hastalarda mortalite yaklaşık % 20 olup nüks gelişen hastalarda %35'e kadar yükselmektedir.

Sonuç : Santral sinir sistemi tümörleri çocukluk çağının en sık görülen 3. malignitesidir.En sık infratentoryal bölgede görülmektedir. Tedavide Kemoterapi,radyoterapi ve cerrahi ile multimodal bir yaklaşım uygulanmaktadır. Nüks gelişen olgularda prognoz kötüdür.

Anahtar Kelimeler: Çocukluk Çağı Beyin Tümörleri,Beyin Tümörleri,Beyin Tümörü İzlemi

P-047
MEDULLOBLASTOM -25 YILLIK DENEYİM

AYŞE GÜLNUR TOKUÇ, BARIŞ YILMAZ, NURŞAH EKER, RABİA EMEL ŞENAY, BERKİN BERK AKBEYAZ

MARMARA ÜNİVERSİTESİ PENDİK EĞİTİM VE ARAŞTIRMA HASTANESİ

Amaç : Merkezi sinir sistemi (MSS) tümörleri gelişmiş ülkelerde çocuklarda en sık görülen solid tümörler grubunu oluşturken, ülkemizde lösemi ve lenfomaların ardından üçüncü sıklıkta yer alırlar. Çocukluk çağında beyin tümörleri içinde en fazla görüleni ise medulloblastomdur. 0-18 yaş grubunda görülen SSS tümörlerinin yaklaşık % 20 sini oluşturur.

Yöntem : Bu çalışmada 1995-2011 yıllarında Kartal Lütfü Kırdar Eğitim ve araştırma hastanesi ve 2011-2019 yıllarında Marmara Üniversitesi Tıp Fakültesi, Çocuk Hematoloji-Onkoloji Bilim Dalında izlenen 39 erkek, 35 kız toplam 74 medulloblastom tanılı hasta retrospektif olarak incelendi.

Bulgular : 25 yıl boyunca her iki hastanede tanı alıp tedavi edilen ve takipte tutulan beyin tümörlü olgu sayısı 234 olup bunlar içinde medulloblastom tanılı olan olgu sayısı 74 (% 34.6) idi. Olguların yaş dağılımı 2 ay-17 yaş (median 5.8) ve erkek/ kız = 39/35=% 1.11 idi. 5 yıllık olaysız sağkalım %41,1 olarak hesaplanmış olup en önemli olumlu prognostik kriterler total rezeksiyon varlığı, nüks veya progresyon görülmemesi ve M0 olma olarak saptanmıştır.

Sonuç : Medulloblastom, multimodal tedavilere rağmen halen mortalitesi yüksek bir tümördür. 5 yıllık yaşam, standart risk medulloblastomda %75-90, yüksek risk medulloblastom için %40-60'tır. Süt çocuklarında ise 3 yıllık olaysız yaşam ancak %40 oranında sağlanabilmiştir. Bizim olgularımızda da gerek metastatik olanların gerekse küçük yaştaki hastaların fazlalığı nedeniyle 5 yıllık olaysız sağ kalım % 41.1 dir. Santral Sinir Sistemi Dünya Sağlık Örgütü (DSÖ) son sınıflamasında Medulloblastomlar 2007 DSÖ sınıflamasından farklı olarak, hem histolojik ve moleküler özelliklerine göre iki şekilde sınıflandırılmıştır. 2016 DSÖ sınıflandırılmasında histolojik ve moleküler özellikler hastaların klinik ve yaş aralığı ile harmanlanarak kategorize edildiğinde farklı prognozlu ve farklı tedavi yaklaşımı gerektiren alt gruplar ortaya çıkmaktadır. Gelecekte tedavilerin, bu alt gruplandırmaya göre planlanması ve uygulanmasının mortalite ve morbiditeyi azaltacağı görüşündeyiz.

Anahtar Kelimeler: MSS tümörleri, Medulloblastom, Sağkalım

P-048
DOĞU KARADENİZ BÖLGESİNDE ÇOCUKLUK ÇAĞI BEYİN TÜMÖRLERİNİN DEMOGRAFİK ÖZELLİKLERİ

GÖKÇE PINAR REİS, EMRE ÖZTÜRK, AYŞENUR BAHADIR, EROL ERDURAN

K.T.Ü TIP FAKÜLTESİ ÇOCUK HEMATOLOJİ-ONKOLOJİ BİLİM DALI

Amaç : Merkezi sinir sistemi (MSS) tümörleri çocuklarda en sık görülen solid tümörlerdir. Cerrahi yöntemlerin ve radyoterapi tekniklerinin gelişmesi ile 5 yıllık yaşam oranı %50-70'lere çıkmıştır. Çalışmamızda, beyin tümörlerinin bölgemizdeki demografik özelliklerine değindik.

Yöntem : K.T.Ü Tıp Fakültesi Çocuk Onkoloji kliniğine, 2010-2019 tarihleri arasında başvuran 75 beyin tümörü tanılı hasta incelendi.

Bulgular : Çalışmada 38'i erkek, 37'si kız toplam 75 hasta incelendi (Tablo I). İzlem süresi en kısa 0,3 ay, en uzun 117 ay, ortalama 47,4 aydı. Kız ve erkekler arasında tanı yaşı ve sağkalım açısından istatistiki fark saptanmadı. En sık başvuru yakınması baş ağrısıydı (28 hasta; % 37.3) (Tablo II). Olguların %58,7'si infratentoryal, %41,3'ü supratentoryal yerleşimliydi. İnfratentoryal ve supratentoryal yerleşim arasında görülme sıklığı açısından anlamlı fark saptanmadı. Cinsiyetler arasında fark saptanmazken (p=0,28), infratentoryal yerleşimde ex olan hasta sayısı (n:16, %66,7) daha fazla idi. Ancak istatistiksel fark yoktu (p=0,33). Hastaların 5'ine cerrahi tedavi uygulanamazken, 44'üne total eksizyon, 26'sına subtotal eksizyon uygulandı. Cerrahi uygulanamayan hastaların 3'ü pons gliomu, 2'si pleositik astrositomdu. Subtotal cerrahi uygulanan hastaların 12 (% 23.5)'si yaşarken (p=0.003), total eksizyon uygulanan hastaların 35 (%68.6)'i hayatta kaldı (p=0.01). Histopatolojik değerlendirmede en sık saptanan tümörlerin medulloblastom (n:28, %37.3) ve astrositik tümörler (n:17, %22.7) olduğu görüldü. Yetmişbeş hastanın 46'sına cerrahi, kemoterapi ve radyoterapi birlikte uygulandı. En sık uygulanan kemoterapi protokolü SIOP-PNET protokolüydü (n:39, %34.8). Gliom ile takip edilen 4 hastaya (2'si pons gliomu, 2'si nöroglial tümör) bevacizumab tedavisi uygulandı. Toplamda 24 hasta kaybedilirken (%32) genel sağkalım 47.5±40.4 ay, ortanca sağ kalım 30 aydı (min-max: 3-117). En yüksek sağkalım pleositik astrositomlarda (%64.24 ± 41.6) tespit edildi.

Sonuç : Olgularımızın verilerinin bu konuda yapılmış diğer çalışmalarla benzerlik gösterdiğini saptadık. Literatürün aksine astrositik tümörlerin bizim verilerimizde daha az görülmesini, düşük grade'li hastaların tarafımıza yönlendirilmemesi ile ilgili olabileceğini düşündük. Tedavide yeni kullanılmaya başlanan bevacizumab gibi monoklonal antikorlarla daha iyi sonuçlar alınacağını düşünmekteyiz.

Anahtar Kelimeler: beyin tümörleri, semptom, prognoz

Tablo I: Hastaların demografik özellikleri
Tablo II: Başvuru semptomları

Başvuru semptomları	Kız (n, %) 37 (%49,3)	Erkek (n, %) 38 (50,7)
Baş ağrısı	13	15
Kusma	8	7
Nöbet geçirme	9	6
Güç kaybı	4	5
Yürüme bozukluğu	1	1
Facial paralizi	-	2
Uykuya meyil	-	1
Çift görme	1	-
Unutkanlık	1	-
Hiperpigmentasyon	-	1

P-049
ÇOCUKLUK ÇAĞI MEDÜLLOBLASTOM OLGULARINDA "COLLİNS RİSK PERİYODU"

ŞÜKÜFE ŞİRİNOVA, BİLGEHAN YALÇIN, TEZER KUTLUK, BURÇA AYDIN, NİLGÜN KURUCU, ALİ VARAN, CANAN AKYÜZ

HACETTEPE ÜNİVERSİTESİ TIP FAKÜLTESİ ÇOCUK SAĞLIĞI VE HASTALIKLARI ANABİLİM DALI, ÇOCUK ONKOLOJİSİ BİLİM DALI, ANKARA

Amaç : V.P. Collins 1955'te embriyonal kanserlerde tedavi kesimi sonrası rekürrens için riskli süreyi ('Collins Risk Periyodu', CRP) "hastanın tanı yaşı + 9 ay (gebelik)" olarak tanımlamıştır. Çalışmamızda bölümümüzde izlenen medülloblastom hastalarında rekürrensler için "CRP süresi" kavramının ('Collins kuralı') geçerliliğinin değerlendirilmesi amaçlandı.

Yöntem : 1995-2016 yılları arasında tanı konulan 240 medülloblastom hastasından gerekli tedavi aşamaları uygun şekilde verilip düzenli izlemi yapılan 145 hasta çalışmaya alındı. Dosyalardan klinik ve patolojik özellikleri, tedavileri, izlem süreleri, rekürrens ve sağkalım durumları, rekürrenslerin 'CRP süresi'ne göre durumu incelendi.

Bulgular : 145 hastanın tanıda ortanca yaşı 8.4 yıl (0.5-17.9) (erkek/kız: 1.9) idi. Hastaların %83'ünde tanıda primer tümör sadece posterior fossa yerleşimliydi; %83'ünde tümöre tam-tama yakın rezeksiyon uygulanmıştı; %61.4'ünde ameliyat sonrası rezidü saptanmamıştı. Dört hastaya küçük yaş nedeniyle radyoterapi verilmemiş, tüm hastalara kemoterapi uygulanmıştı. Ortanca 98 ay (11-281) izlemde hastaların 98/145'i hayatta, 12/145'i takipten çıkmış, 35/145'i eksitus olmuştu. Hastaların 37/145'inde (%25.5) izlemde rekürrens gelişmişti. Rekürrensler çoğunlukla posterior fossadaydı (n=8, %21), 11 hastada rekürrensler histopatolojik olarak doğrulanmıştı. Rekürrens gelişen 37 olguda rekürrensler tanıdan itibaren ortalama 25.9 ay (2.1 yıl) içinde, %97'sinde tanı sonrası ilk 5 yıl içinde, bir hastada 5. yıl ötesinde gelişmişti (65. ayda, 'CRP süresi' içinde). Rekürrens gelişen hastalardan üçünün izlemine halen devam edilmekteydi. 145 hastada ortanca 'CRP süresi' 104 aydı (8.7 yıl; 15-223). Rekürrens gelişen hastalardan 36'sında rekürrensler 'CRP süresi' içerisinde; tanı yaşı 25 ay olan birisinde 'CRP süresi' sonrasında, izlemin 51. ayında ('CRP süresi' bitiminden 17 ay sonra) gelişmişti. Rekürrens gelişmeden 'CRP süresi'ni sorunsuz tamamlayan 58/65 olgu hayattaydı (ortanca sağkalım süresi/ortanca 'CRP süresi' oranı: 2.1).

Sonuç : Çocukluk çağı medülloblastom olgularında rekürrens gelişmesi için risk 'Collins Risk Periyodu' içinde belirgin olarak daha yüksektir. Medülloblastom olgularında çok nadir olarak geç rekürrensler bildirilmiştir. 'Collins Kuralı' 'kesin kür göstergesi' olarak önerilemese de, embriyonal kanserlerde belli bir kanser türü için rekürrens için riskli dönemin, genelleme yapılmadan, her hastada 'CRP süresi' gözetilerek bireysel olarak değerlendirilmesi gerekir.

Anahtar Kelimeler: medülloblastom, rekürrens, sağkalım, Collins Risk Periyodu

P-050
PEDİATRİK BEYİN TÜMÖRLERİ TEK MERKEZ DENEYİMİ

AYSU ÖZGE YÖNETCİ PEKUZ[1], HANDAN KAVA[1], M. MEMET ÖZEK[2], BAHATTİN TANRIKULU[2], YEŞİM ÖREN[3], FİLİZ BÜKE[4], CENGİZ CANPOLAT[5]

1 ACIBADEM MEHMET ALİ AYDINLAR ÜNİVERSİTESİ TIP FAKÜLTESİ, ÇOCUK SAĞLIĞI VE HASTALIKLARI ANABİLİM DALI, İSTANBUL
2 ACIBADEM MEHMET ALİ AYDINLAR ÜNİVERSİTESİ TIP FAKÜLTESİ, BEYİN VE SİNİR CERRAHİSİ ANABİLİM DALI, ÇOCUK BEYİN VE SİNİR CERRAHİSİ BİLİM DALI, İSTANBUL
3 ACIBADEM HASTANELERİ PEDİATRİK HEMATOLOJİ-ONKOLOJİ VAKA YÖNETİCİ HEMŞİRESİ, İSTANBUL.
4 ACIBADEM HASTANELERİ PEDİATRİK HEMATOLOJİ-ONKOLOJİ EKİP LİDERİ HEMŞİRE, İSTANBUL
5 ACIBADEM MEHMET ALİ AYDINLAR ÜNİVERSİTESİ TIP FAKÜLTESİ, ÇOCUK SAĞLIĞI VE HASTALIKLARI ANABİLİM DALI, ÇOCUK HEMATOLOJİSİ VE ONKOLOJİSİ BİLİM DALI, İSTANBUL

GİRİŞ

Çocukluk çağı beyin tümörlerinin yıllık insidansı yaklaşık 3/100.000 çocuktur. [1] Pediatrik beyin tümörleri, çocuklarda kanser ölümlerinin en yaygın nedeni olarak gösterilmiştir. [2] 15 yaşın altındaki tüm kanserlerin yaklaşık % 20'si merkezi sinir sistemi (CNS) tümörlerinden kaynaklanmaktadır. En yaygın pediatrik malign beyin tümörü, CNS neoplazmlarının % 10-20'sini ve posterior fossa içindeki tüm tümörlerin yaklaşık % 40'ını oluşturan medulloblastomdur (3,4). Çocukluk çağı beyin tümörlerinin tedaviyi takiben sağ kalım oranları, önemli ölçüde iyileşmiştir. Tümör konumundan veya kraniyal ışınlama ile hipotalamus/hipofiz ünitesi üzerindeki tedavi etkilerinden dolayı , büyüme hormonu eksikliği gibi endokrin morbiditeler, uzun süreli en belirgin bozukluktur. ABD›de pediatrik primer malign beyin tümörlerinin insidansının son birkaç yılda dramatik bir şekilde artmasına rağmen bu değişikliğin öncelikle manyetik rezonans görüntüleme (MRI) ile artan tespit ve cerrahi biyopsi için geliştirilmiş tekniklerden kaynaklandığı bilinmektedir. (5,6)

GEREÇ VE YÖNTEMLER

Çocuk hematoloji onkoloji polikliniklerine başvuran 2007-2019 yılları arasında tanı alan toplam 138 hastanın dosyaları retrospektif olarak değerlendirildi. Hastaların tümör tipleri, lokalizasyonları, semptomları, yaş grupları, tedavileri, ve sağ kalım oranları incelendi. Bazı tümörlerin moleküler ve genetik çalışmaları değerlendirildi.

BULGULAR

14 yılda 138 hasta takip edilmiş. Anaplastik astrositoma = 8 hasta (% 5,7), Gliomatozis serebri = 2 hasta (% 1,44), Diffüz pons gliomu = 20 hasta (% 14,4), Ependimoma = 9 hasta (% 6,5), Glioblastoma = 13 hasta (% 9,4), Germ hücreli tümör = 8 (% 5,7), Koroid plexus karsinomu = 2 hasta (% 1,44), Malign mezankimal tümör = 1 hasta (% 0,72), Medullablastoma = 36 hasta (% 26), Pinoblastoma = 5 hasta (% 3,54), S-PNET = 7 hasta (% 5), Optik yol tümörleri = 27 hasta (% 19,34). Bu hastalardan; 40 tanesi (% 29) exitus , 64 tanesi (% 46,4) sağ ve sağlıklı ve 34 tanesi (% 24,6) takipten çıktı. Kız hastaların sayısı 49 (% 35,5), erkek hastaların sayısı ise 89 (% 64,5) olarak saptandı. Sadece bizim takibimizde olan 104 hastanın 39'u (% 37,5) kaybedildi, 65 (%62,5) hasta ise sağ ve sağlıklı olarak izlenmektedir. 2017 yılından itibaren kliniğimizde genomik ve moleküler çalışmalar yaptığımız hastalarımızın tablosu aşağıda verilmiştir. Genetik analizler sonuçlarına göre uygulanan tedavi ve sağ kalım oranları gösterilmiştir.

TARTIŞMA

Beyin tümörlerinin tedavisi histolojiye, tümör yerleşimine ve hasta yaşına bağlıdır, ancak tipik olarak cerrahi, kemoterapi ve radyasyon tedavisini içerir (7). Çoğu durumda deneyimli bir pediatrik beyin cerrahı tarafından ameliyat, histolojiyi belirlemek ve maksimum tümör çıkartılmasını denemek için gereklidir. Tedavi spesifik tümör tipine ve hasta yaşına göre düzenlenir. Genel olarak, tümör tipine bakılmaksızın, bebeklerde ve çok küçük çocuklarda radyasyon tedavisinden kaçınılmaktadır, çünkü bunlarda radyasyona bağlı toksisite ve nörobilişsel eksiklikler meydana gelmektedir. Bununla birlikte, düşük dereceli gliomlar gibi bazı beyin tümörleri için, tam cerrahi rezeksiyon belirtilen tek tedavi olabilir.Cerrahi ve adjuvan tedavideki ilerlemeler, 5 yıllık sağ kalımın % 75 üzeri olduğu medulloblastom ve düşük dereceli glioma (LGG) olan çocukların hayatta kalma oranlarını iyileştirmiş olsa da, (8,9) diffüz intrinsik pontin glioma (DIPG) ve diğer orta hat yüksek dereceli gliomlar (HGG) gibi tümörlerin prognozunu değiştirmemiştir. Kraniyospinal radyasyon tedavisi (RT) özellikle küçük çocuklarda kullanıldığında, geç sekeller açısından genellikle yüksek risk oluşturur. Uygun riskli tümörler için tedavinin morbiditesinin azaltılmasına giderek daha fazla önem verilmektedir. Son 5-10 yıldır her çocukluk dönemi beyin tümörü için genetik temel giderek daha ayrıntılı çalışılmaktadır. Bu durum Dünya Sağlık Örgütü (WHO) tarafından tanınan ve tedaviye farklı yaklaşımlar gerektiren farklı tümör alt kümelerinin tanımlanmasına yardımcı olmakla kalmadı, aynı zamanda pilositik astrositomlar gibi bazı tümörler için tedavide kullanılabilecek moleküler hedefleri de gösterdi. DIPG'ler gibi diğer tümörler için, bu çalışmalar değerli bilgiler sağlamıştır, ancak prognozu değiştirmeye etkisi olmamıştır. (10)

SONUÇ

Son on yılda pediatrik nöroonkolojide büyük ilerlemeler görülmüştür. Genetikteki ilerlemeler, bu hastalıkların moleküler çeşitliliği hak-

kında bir kavrayış sağlamıştır ve bazı durumlarda tümör büyümesini sağlayan anahtar genleri ve sinyal yollarını ortaya çıkarmıştır. Bu durum hastalıkların moleküler temellerinin daha iyi anlaşılması, yeni terapötik yaklaşımların geliştirilmesini sağlayacaktır.

KAYNAKLAR

1. Albright AL, Sposto R, Holmes E, Zeltzer PM, Finlay JL, Wisoff JH, et al. Correlation of neurosurgical subspecialization with outcomes in children with malignant brain tumors. Neurosurgery 2000;47:879-85. [PUBMED]
2. Ostrom QT, de Blank PM, Kruchko C, Petersen CM, Liao P, Finlay JL, et al. Alex's lemonade stand foundation infant and childhood primary brain and central nervous system tumors diagnosed in the united states in 2007-2011. Neuro Oncol 2015;16 Suppl 10:x1-36.
3. Packer RJ, Cogen P, Vezina G, Rorke LB. Medulloblastoma: clinical and biologic aspects. Neuro Oncol. 1999;1(3):232–250. [PMC free article] [PubMed] [Google Scholar]
4. Birch JM, Marsden HB. A classification scheme for childhood cancer. Int J Cancer. 1987;40(5):620–624. [PubMed] [Google Scholar]
5. Weir HK, Thun MJ, Hankey BF, Ries LA, Howe HL, Wingo PA, Jemal A, Ward E, Anderson RN, Edwards BK. Annual report to the nation on the status of cancer, 1975–2000, featuring the uses of surveillance data for cancer prevention and control. J Natl Cancer Inst. 2003;95(17):1276–1299. [PubMed] [Google Scholar]
6. Smith MA, Freidlin B, Ries LA, Simon R. Trends in reported incidence of primary malignant brain tumors in children in the United States. J Natl Cancer Inst. 1998;90(17):1269–1277. [PubMed] [Google Scholar]
7. Sievert A, Minturn J. Brain Tumors. In: Florin T, Ludwig S, editors. Netter' Ediatrics. Philadelphia, PA: Elsevier; Jun, 2011. in press. [Google Scholar]
8. Packer RJ, Gajjar A, Vezina G, Rorke-Adams L, Burger PC, Robertson PL, et al: Phase III study of craniospinal radiation therapy followed by adjuvant chemotherapy for newly diagnosed average-risk medulloblastoma. J Clin Oncol 24:4202– 4208, 2006
9. Wisoff JH, Sanford RA, Heier LA, Sposto R, Burger PC, Yates AJ, et al: Primary neurosurgery for pediatric low-grade gliomas: a prospective multi-institutional study from the Children's Oncology Group. Neurosurgery 68:1548–1555, 2011
10. Louis DN, Perry A, Reifenberger G, von Deimling A, Figarella-Branger D, Cavenee WK, et al: The 2016 World Health Organization Classification of Tumors of the Central Nervous System: a summary. Acta Neuropathol 131:803–820, 2016

Tanılar	0-4 yaş	5-9 yaş	10-18 yaş	Kız	Erkek
Anaplastik Astrositoma	3	4	1	2	6
Gliomatozis Serebri		1	1	1	1
Optik Yol Tümörleri	11	8	5	8	19
Diffüz Pons Gliomu	2	14	4	12	8
Ependimoma	7	2		4	5
Glioblastom	1	6	6	5	8
Germ hücreli tümör		1	8	2	6
Koroid plexus karsinomu	2				2
Malign Mezankimal tümör	1				1
Medullablastoma	8	20	8	11	25
Pineoblastoma	5			2	3
S-PNET	1	5	1	3	4

Tanılar	IDH Gen(V600E / V600 Complex, V600K, V600R, V600E2, V600M, V600) Mutasyonları İçin Real	IDH1-IDH2 Ve Füzyon Genleri(Onkomap 187270) Promotor Bölgesi C228 Ve C250 Mutasyonları İçin	Histon H3F3 Geni (Onkomap 601128) Lokasyon K27M ve G34 Mutasyonları İçin Multiplekans Analizi	Immunohistokimyasal Olarak Bax ve Pte	Füzyon Gen Yeniden Düzenlenmesi	Füzyon Pten Lenfo Delesyo	Füzyon Fgfr3-Tacc3 Translokasyon Delesyo	Tedavi	Sağkalım
Pilomiksoid Astrositoma	-	-	-	-	-	-	-	-	SAĞ
Pilomiksoid Astrositoma	-	-	-	-	-	-	-	-	SAĞ
Pilomiksoid Astrositoma	-	-	-	-	-	-	-	-	SAĞ
Anaplastik Astrositoma	-	-	-	-	-	-	-	-	?
Anaplastik Astrositoma	-	-	VAR	-	-	-	-	ONC201	EX
Anaplastik Astrositoma	-	-	-	-	VAR	-	-	-	EX
Anaplastik Astrositoma	-	-	-	-	VAR	-	-	-	SAĞ
Diffüz Astrositoma	VAR	-	VAR	VAR	-	-	-	Vemurafenib + ONC201	SAĞ
Pilositik Astrositoma	-	-	-	-	-	-	-	-	SAĞ
Pilositik Astrositoma	-	-	-	-	-	-	-	-	SAĞ
Pilositik Astrositoma	-	-	-	-	-	VAR	-	-	EX
Glioblastoma	-	-	-	VAR	-	VAR	-	Cimaher + Dasatinib +Temsirolimus	EX
Glioblastoma	-	-	VAR	VAR	-	-	-	ONC201	SAĞ
Glioblastoma	-	-	-	VAR	VAR	VAR	-	Cimaher	EX
Glioblastoma	-	-	VAR	-	-	-	-	-	?
Glioblastoma	-	-	-	-	VAR	-	-	Cimaher	?
Glioblastoma	-	-	-	-	-	-	-	Cimaher	SAĞ
Gliomeonal Tümör	VAR	-	-	-	-	-	-	Vemurafenib	SAĞ
Diffüz Pons Gliomu	-	-	VAR	-	-	-	-	-	?

Tanılar	Brd Geni V600e / V600e Complex, V600k, V600r, V600e2, V600m, V600) Mutasyonları İçin Real	IDH1-IDH2 Ve Füzyon Genleri(Onkomap 187270) Promotor Bölgesi C228 Ve C250 Mutasyonları İçin	Histon H3F3 Geni (Onkomap 601128) Lokasyon K27M ve G34 Mutasyonları İçin Multiplekans Analizi	Immunohistokimyasal Olarak Bax ve Pte	Füzyon Gen Yeniden Düzenlenmesi	Füzyon Pten Lenfo Delesyo	Füzyon Fgfr3-Tacc3 Translokasyon Delesyo	Tedavi	Sağkalım
Pilomiksoid Astrositoma	-	-	-	-	-	-	-	-	SAĞ
Pilomiksoid Astrositoma	-	-	-	-	-	-	-	-	SAĞ
Pilomiksoid Astrositoma	-	-	-	-	-	-	-	-	SAĞ
Anaplastik Astrositoma	-	-	-	-	-	-	-	-	?
Anaplastik Astrositoma	-	-	VAR	-	-	-	-	ONC201	EX
Anaplastik Astrositoma	-	-	-	-	VAR	-	-	-	EX
Anaplastik Astrositoma	-	-	-	-	VAR	-	-	-	SAĞ
Diffüz Astrositoma	VAR	-	VAR	VAR	-	-	-	Vemurafenib + ONC201	SAĞ
Pilositik Astrositoma	-	-	-	-	-	-	-	-	SAĞ
Pilositik Astrositoma	-	-	-	-	-	-	-	-	SAĞ
Pilositik Astrositoma	-	-	-	-	-	VAR	-	-	EX
Glioblastoma	-	-	-	VAR	-	VAR	-	Cimaher + Dasatinib +Temsirolimus	EX
Glioblastoma	-	-	VAR	VAR	-	-	-	ONC201	SAĞ
Glioblastoma	-	-	-	VAR	VAR	VAR	-	Cimaher	EX
Glioblastoma	-	-	VAR	-	-	-	-	-	?
Glioblastoma	-	-	-	-	VAR	-	-	Cimaher	?
Glioblastoma	-	-	-	-	-	-	-	Cimaher	SAĞ
Gliomeonal Tümör	VAR	-	-	-	-	-	-	Vemurafenib	SAĞ
Diffüz Pons Gliomu	-	-	VAR	-	-	-	-	-	?

P-051
OPTİK GLİOMDA TEDAVİ SONUÇLARIMIZ : TEK MERKEZ DENEYİMİ

HANDAN KAVA[1], AYSU ÖZGE YÖNETCİ PEKUZ[1], M. MEMET ÖZEK[2], BAHATTİN TANRIKULU[2], YEŞİM ÖREN[3], FİLİZ BÜKE[4], CENGİZ CANPOLAT[5]

1 ACIBADEM MEHMET ALİ AYDINLAR ÜNİVERSİTESİ TIP FAKÜLTESİ, ÇOCUK SAĞLIĞI VE HASTALIKLARI ANABİLİM DALI, İSTANBUL
2 ACIBADEM MEHMET ALİ AYDINLAR ÜNİVERSİTESİ TIP FAKÜLTESİ, BEYİN VE SİNİR CERRAHİSİ ANABİLİM DALI, ÇOCUK BEYİN VE SİNİR CERRAHİSİ BİLİM DALI, İSTANBUL
3 ACIBADEM HASTANELERİ PEDİATRİK HEMATOLOJİ-ONKOLOJİ VAKA YÖNETİCİ HEMŞİRESİ, İSTANBUL.
4 ACIBADEM HASTANELERİ PEDİATRİK HEMATOLOJİ-ONKOLOJİ EKİP LİDERİ HEMŞİRE, İSTANBUL
5 ACIBADEM MEHMET ALİ AYDINLAR ÜNİVERSİTESİ TIP FAKÜLTESİ, ÇOCUK SAĞLIĞI VE HASTALIKLARI ANABİLİM DALI, ÇOCUK HEMATOLOJİSİ VE ONKOLOJİSİ BİLİM DALI, İSTANBUL

GİRİŞ

Optik gliomlar histolojik olarak benign özelliklidirler ve iyi yönde farklılaşma gösteren pilositik astrositom sınıfında yer alırlar. Tümörün histopatolojik özelliği, yerleşim yeri, hastanın yaşı, Nörofibromatozis tip-1 (NF-1) ile birlikteliği sağ kalım oranlarını etkileyen önemli prognostik belirteçlerdir. Kemoterapi tedavide en önemli seçenektir ve klinisyenlerin hedefi radyoterapiden olabildiğince uzak durmaktır. Optik gliomlar çocuklarda santral sinir sistemi tümörleri içerisinde % 3-5 sıklıkla görülür. Hastalar asemptomatik olabileceği gibi tümörün yerleşimine bağlı olarak görmede azalma, proptozis, şaşılık, nistagmus gibi oftalmolojik bulgular ya da endokrinopati, kognitif disfonksiyonlar, hipotalamik disfonksiyon, hidrosefali gelişimi ile tanı alabilirler. Optik gliomlarda tedavi yaklaşımları son yıllarda güncellenmekle birlikte NF-1 ile birlikte olanlarda ya da progresyon izlenmeyen olgularda bekle ve gör politikası tercih edilebilir [1-4]. Cerrahi müdahele küratif olabilir ancak tümörün lokalizasyonu, tam çıkarılabilme durumu operasyon kararı vermede önemlidir. Geç dönem yan etkiler nedeni ile radyoterapi rekürren ve progresif tümörler dışında güncel bir tedavi yaklaşımı değildir (5-7). Kemoterapi optik gliomların tedavisinde en önemli seçenektir. Düşük toksisiteli ve güvenli kemoterapi ajanları progresif olgularda kurtarma tedavisi olarak ya da ilk basamak tedavide uygulanabilir. Kemoterapi hastalığın kontrol altında tutulması ve yayılmasının önlenmesinde ve aynı zamanda cerrahi ve radyoterapi ihtiyacının azalmasında önemlidir [3]. On yıllık sağ kalım oranı optik gliomlarda % 90'dır. Refrakter seyirli olgularda da sağ kalımı arttıracak güncel tedavi modaliteleri önem kazanmaktadır. Tümörün histopatolojik özelliği, yerleşim yeri, hastanın yaşı, NF-1 ile birlikteliği sağ kalım oranlarını etkileyen önemli prognostik belirteçlerdir [8]. Çalışmamızda optik gliom tanısı alan hastaların demografik ve klinik özellikleri ile uygulanan tedavi yaklaşımlarını retrospektif olarak değerlendirdik.

GEREÇ VE YÖNTEMLER

Çocuk Onkoloji kliniğimizde 2007-2020 yılları arasında tanı alan toplam 14 optik gliom hastası çalışmaya dahil edildi.

BULGULAR

Hastaların 12'si (%86) erkek 2'si (%14) kızdı. Hastaların tanıda yaş ortalaması 3,97 yıl (0,5yıl-12,6 yıl) saptandı. Tüm hastalar sporadik olarak tanı aldı. Sistemik kemoterapi 13 hastaya vinkristin ve karboplatin olarak uygulandı. 1 hasta vinblastin ve karboplatin kemoterapi rejimi aldı. Beş hastada ortalama 17,6 ay içinde nüks gelişti. Üç hastaya tekrar kemoterapi başlandı, 1 hasta radyoterapi almasına rağmen progresyon devam ettiği için opere oldu ancak postoperatif kanama sonrası kaybedildi. Toplam 10 hastamızda cerrahi uygulandı. 6 hasta parsiyel rezeksiyon, 4 hastaya gross total rezeksiyon yapıldı.

TARTIŞMA

Optik gliomların tedavisinde günümüzde standart bir kemoterapi planı bulunmamaktadır. Ancak vinkristin ve karboplatin kombinasyonu ile tekli vinblastin kullanımını içeren ilk basamak adjuvan tedaviler literatürde en çok kabul gören yaklaşımlardır [9]. Son yıllarda haftalık vinblastin tedavisinin 6 mg/m² intravenöz yolla 70 hafta süre ile uygulanması sıkça gündeme gelmiştir. Az toksisite nedeni ile iyi bir yaşam kalitesi sağladığı için tercih edilmektedir [10]. Optik gliomların tedavisinde klinisyenlerin amacı radyoterapiden olabildiğince uzak durmaktır. Ancak diğer tedavi seçenekleri ile hastalığın kontrol altına alınamadığı durumlarda radyoterapi gündeme gelebilir. Radyoterapinin yaratacağı geç dönem yan etkiler nedeni ile mümkün olduğunca zamanlamada 7 yaşından sonrasına bırakılmalıdır [11-13]. Olgu serimizde de bir olgu radyoterapi aldı. Düşük toksisiteli karboplatin, vinkristin rejimi ortalama bir yıl süre ile ilk basamak kemoterapide ilk seçenek standart tedavi yaklaşımlarından biri olarak belirlenmiştir. Radyoterapi ve cerrahiden uzak kalınmasına zemin hazırlayan, uzun döneme yayılan güvenli bir tedavi planı olarak öne çıktığı için optik gliomların tedavisinde avantaj olarak görülmektedir. Sadece sürenin uzunluğu hasta için bir dezavantaj olabilir [14]. Biz de izlemlerinde progresyon gözlendiği için başlangıç tedavisi olarak 13 hastamıza vinkristin, karboplatin kemoterapi protokolünü uyguladık.NF-1 ile birliktelik bizim hastalarımızda görülmedi. Bilindiği gibi NF-1 ile birliktelik ve erken yaş iyi prognostik kriterlerdir ve bu özelliklere sahip hastalarda genellikle progresyon gözlenmez [15]. Sporadik olanlar ise zamanla progresyon gösterip fonksiyon kaybına yol açabilirler. Özellikle görme alanı defektleri, hidrosefali, endokrinopati ile karşılaşılabilir. Bu durumlarda cerrahi, radyoterapi veya kemoterapi seçenekleri gündeme gelmektedir.

SONUÇ

Gelecekte uygulanacak farklı moleküler hedef ajanlar da refrakter olgularda gündemde olabilir. Özellikle çocukların hızlı büyüme ve gelişme gösterdiği ilk dekatta sık görülen optik gliomların tedavisinde sistemik yan etkileri fazla olan radyoterapi ve cerrahiden uzak durulmasını sağlayan hedefe yönelik tedavi modaliteleri umut vaadedici olacaktır.

KAYNAKLAR

1. Thomas RP, Gibbs IC, Xu LW, Recht L. Treatment options for optci pathway gliomas. Curr Treat Options Neurol 2015;17: 333.
2. Louis DN, Perry A, Reifenberger G, von Deimling A, Figarella Branger D, Cavenee WK, et al. The 2016 World Health Organizatio Classification of Tumors of the Central Nervous System: A summary. Acta Neuropathol 2016;131: 803–20.
3. Binning MJ, Liu JK, Kestle JR, Brockmeyer DL, Walker ML. Optic pathway gliomas: A review. Neurosurg Focus 2007;23: E2.
4. Rasool N, Odel JG, Kazim M. Optic pathway glioma of childhood Curr Opin Ophthalmol 2017;28:289-95.
5. Goodden JMC. Optic pathway hypothalamic glioma. In: Winn H (ed). Youmans and Winn Neurological Surgery. 7th ed. Philadelphia Elsevier, 2016:1660-7.
6. Jahraus CD, Tarbell NJ. Optic pathway gliomas. Pediatr Blood Cancer 2006;46:586-96.
7. Massimi L, Tufo T, Di Rocco C. Management of optic-hypothalamic gliomas in children: Still a challenging problem. Expert Rev Anticancer Ther 2007;7:1591-610.
8. Aihara Y, Chiba K, Eguchi S, Amano K, Kawamata T. Pediatric optic pathway/hypothalamic glioma. Neurol Med Chir 2018;15:58:1-9.
9. Hummel TR, Chow LM, Fouladi M, Franz D. Pharmacotherapeutic management of pediatric gliomas: Current and upcoming strategies. Paediatr Drugs 2013;15:29-42.
10. Lassaletta A, Scheinemann K, Zelcer SM, Hukin J, Wilson BA, Jabado N, et al. Phase II weekly vinblastine for chemotherapy-naive children with progressive low-grade glioma: A Canadian Pediatric Brain Tumor Consortium Study. J Clin Oncol 2016;34:3537-43.
11. Jahraus CD, Tarbell NJ. Optic pathway gliomas. Pediatr Blood Cancer 2006;46: 586-96.
12. Liu GT. Optic gliomas of the anterior visual pathway. Curr Opin Ophthalmol 2006;17: 427-31.
13. Tsang DS, Murphy ES, Merchant TE. Radiation therapy for optic pathway and hypothalamic low-grade gliomas in children. Int J Radiat Oncol Biol Phys 2017;99:642-51.
14. Park ES, Park JB, Ra YS. Pediatric glioma at the optic pathway and thalamus. J Korean Neurosurg Soc 2018;61:352-62.
15. Abdalla K, Abdullah S, Almehdar A, Elimam N, Abrar MB, Jastaniah W. Challenges in the management of childhood low-grade glioma in a developing country. Childs Nerv Syst 2018;34:861-70.
16. Aihara Y, Chiba K, Eguchi S, Amano K, Kawamata T. Pediatric optic pathway/hypothalamic glioma. Neurol Med Chir 2018;15:58:1-9.

P-052
ATİPİK TERATOİD RABDOİD TÜMÖR TANILI OLGUDA OTOLOG KÖK HÜCRE NAKLİ DENEYİMİ

YASİN YILMAZ[1], NURDAN TAÇYILDIZ[1], EMEL ÜNAL[1], HANDAN DİNÇASLAN[1], GÜLŞAH TANYILDIZ[1], HATİCE MİNE ÇAKMAKLI[1], MELDA HAMAMCI[1], MUSTAFA AĞAHAN ÜNLÜ[2]

1 ANKARA ÜNİVERSİTESİ TIP FAKÜLTESİ PEDİYATRİK ONKOLOJİ BİLİM DALI
2 ANKARA ÜNİVERSİTESİ TIP FAKÜLTESİ BEYİN VE SİNİR CERRAHİSİ

Amaç : Atipik Teratoid Rabdoid Tümör (ATRT), çocukluk çağında nadir görülen oldukça malign bir tümördür. Otolog Kök Hücre Nakli (OKHN), beyin tümörlerinde de uygulanan başarılı bir tedavi yöntemidir. Bu çalışmada, ATRT tanılı olgunun Viyana Üniversitesi ATRT Protokolü (MUV-ATRT Rejimi) uygulandıktan sonra OKHN ile tedavi edilmesi sunulacaktır.

Yöntem : Ankara Üniversitesi Ankara Tıp Fakültesi Çocuk Onkoloji Kliniğinde son iki yılda izlenen ve OKHN uygulanan ATRT tanılı olgu çalışmaya alındı.

Bulgular : 2 yaşında erkek hastaya, bir yaşında iken beyin tümörü nedeniyle dış merkezde medulloblastom ön tanısı ile opere edilirken, operasyon sırasında kitle içine kanama nedeniyle AÜTF yoğun bakım bölümüne sevk edildi. Beyin cerrahisi tarafından operasyonda total rezeke edilemeyen kitleden biyopsi alındı ve patolojisi yaygın INI1 kaybına eşlik eden GFAP ve sinaptofizin negatifliği ile atipik teratoid rabdoid tümör olarak raporlandı. Yoğun bakım ihtiyacı olmayan hasta servise alınarak ATRT tanısı ile Viyana Üniversitesi ATRT Protokolü başlandı. Protokole uygun olarak Omaya Rezervuarı takıldı. Protokolde dokuz hafta aralıklarla doksorubisin 2 gün (30 mg/m2/gün), vinkristin tek gün(1.5 mg/m2/doz), siklofosfamid 3 gün (800 mg/m2/doz), ifosfamid 5 gün (1.5 gr/m2/gün), sisplatin 5 gün (20 mg/m2/doz), etoposid 3 gün (100 mg/m2/doz) ve metotreksat tek gün (5 gr/m2/gün) kemoterapileri belirtilen süre ve dozlarda 3 kür olarak uygulandı. Protokolün 12. haftasında 16,01 x 106/kg CD34 kök hücre tek seansta toplandı. 30. haftada 3 gün süre ile Tiotepa (300 mg/m2/doz), Karboplatin (500 mg/m2/doz) ve Etoposid (250 mg/m2/doz) ile hazırlama rejimi yapıldı. Hazırlama rejimi sonrası OKHN olan hastanın postnakil +12 günde myeloid ve +18. Günde trombosit engrafmanı oldu ve herhangi bir komplikasyon yaşanmadan KİT tedavisi tamamlandı. Hastaya iki ay sonra radyoterapi planlandı. Hastanın nörolojik muayenesi intakt, kas gücü doğal ve motor hareketleri tam olarak izlenmektedir.

Sonuç : ATRT çocukluk çağında nadir görülen ve mortalitesi yüksek bir tümör grubudur. Bu olgumuzda, Viyana Üniversitesi protokolü uygulanarak OKHN yapılmış olup, hastamız remisyonda izlenmektedir. OKHN, beyin tümörlü hastalarda da uygulanabilen, etkili bir tedavi yöntemidir.

Anahtar Kelimeler: ATRT, Beyin Tümörü, Otolog Kök Hücre Nakli

P-053

DİGEORGE SENDROMU & PİNEOBLASTOM: NADİR BİR BİRLİKTELİK

DENİZ KIZMAZOĞLU, ESİN ÖZCAN, BURÇAK TATLI GÜNEŞ, ZUHAL ÖNDER SİVİŞ, HALDUN ÖNİZ

SBÜ TEPECİK EĞİTİM VE ARAŞTIRMA HASTANESİ, ÇOCUK HEMATOLOJİ VE ONKOLOJİ KLİNİĞİ, İZMİR

Amaç : Pineoblastom, çok nadir görülen, pineal bölgenin embriyonel tümörüdür. Dünya Sağlık Örgütü sınıflamasında derece 4 olarak kabul edilir. Klinik olarak medulloblastomdan daha agresif klinik seyir gösterir. Çocuklarda 1-12 yaş arasında insidansı SSS tümörleri arasında %2,7'dir. Spinal tutulum olduğunda prognozu daha kötüdür. Tedavisi medulloblastom ve santral sinir sisteminin primitif nöroektodernal tümörleri ile benzerdir. Burada DiGeorge sendromu zemininde gelişen bir pineoblastom olgusu sunulmuştur.

Yöntem :

Bulgular : Sık tekrarlayan başağrısı yakınması olan onaltı yaşında kız hasta, şiddetli ağrı nedeniyle çocuk acil servise başvuruyor. Öyküsünden 10 yaşında parsiyel DiGeorge sendromu tanısı aldığı, çocuk endokrin takibinde olduğu, kalsiyum replasmanı aldığı öğrenildi. Fizik incelemede atipik yüz görünümü, büllöz burun, hipertelorizm, mandibula hipoplazisi dikkat çekmekte idi. Nörolojik defisiti yoktu. Çekilen Beyin BT'de pineal bölgede kitle saptanması üzerine beyin cerrahisi tarafından kitleden biyopsi alındı. Patolojisi pineoblastom olarak sonuçlanınca öncelikle kraniospinal radyoterapi aldı. Tanıda spinal MR'da tutulumu yoktu. Radyoterapi sonrasında hastaya kemoterapi başlanmış olup halen devam etmektedir. Şu ana kadar ciddi nötropenik ateş tablosu gelişmemiştir. Kürler sonrası yakın poliklinik kontrolleri yapılmaktadır.

Sonuç : DiGeorge sendromu, yani 22q11.2 delesyon sendromu, primer hücresel immün yetmezlik olarak bilinir. Kardiak defektler, atipik yüz görünümü, yarık damak, öğrenme zorlukları, büyüme geriliği, işitme kaybı, nörolojik sorunlar, hipokalsemi görülebilir. Parsiyel olguların %75'inde immün yetmezlik yoktur. Konuşma gecikmesi, davranış problemleri görülebilir. Tipik yüz görünümü ve eşlik eden kardiak anomaliler olabilir. Timik hipoplaziye bağlı görülen T hücre defektlerinin maligniteye neden olabileceği düşünülebilir. Primer immün yetmezliği olan olgularda en sık non-Hodgkin lenfoma görülür. Pineoblastom nadir görülen bir beyin tümörüdür. Literatürde bu iki durumun birlikte görüldüğü yalnızca iki olgu bildirilmiştir.

Anahtar Kelimeler: DiGeorge sendromu, pineoblastom, tedavi

YAYIN NO:

P-054
ÇOCUKLUK ÇAĞINDA ATİPİK MEDULLOBLASTOM: VAKA SUNUMU

RUMEYSA TUNA[1], DENİZ TUĞCU[1], DEMET DEMİRKOL[2], AYŞEGÜL ÜNÜVAR[1], SERAP KARAMAN[1], BİLGE BİLGİÇ[3], AYÇA İRİBAŞ[4], ALTAY SENCER[5], MUSTAFA BİLİCİ[1], ZEYNEP KARAKAŞ[1]

1 İSTANBUL ÜNİVERSİTESİ, İSTANBUL TIP FAKÜLTESİ ÇOCUK HEMATOLOJİ-ONKOLOJİ BİLİM DALI
2 İSTANBUL ÜNİVERSİTESİ, İSTANBUL TIP FAKÜLTESİ PEDİATRİK YOĞUN BAKIM BİLİM DALI
3 İSTANBUL ÜNİVERSİTESİ, İSTANBUL TIP FAKÜLTESİ, PATOLOJİ ANA BİLİM DALI
4 İSTANBUL ÜNİVERSİTESİ, ONKOLOJİ ENSTİTÜSÜ, RADYASYON ONKOLOJİSİ ANA BİLİM DALI
5 İSTANBUL ÜNİVERSİTESİ, İSTANBUL TIP FAKÜLTESİ, NÖROŞİRURJİ ANA BİLİM DALI

Amaç : Çocuklarda en sık görülen solid tümörler beyin tümörleri iken bunlar içinde en sık görüleni yaklaşık %30 oranı ile medulloblastomdur. Beyin-omurilik sıvısı(BOS) ile beyin ve omuriliğe yayılma potansiyeli yüksektir. Başvuruda bulgular belirsiz olabileceği için tanıda gecikme görülebilir.

Yöntem : Tanımlayıcı vaka sunumu

Bulgular : İki yaşında daha önce sağlıklı erkek hasta, kafa travması sonrası kusma ve aspirasyon şikayetleri ile getirildi. Acile kardiyak arrest halde gelen hasta resisüte edilerek çocuk yoğun bakım ünitesine alındı. Kranial MR görüntülemede leptomenenjit ve triventriküler hidrosefali saptanan hastaya antibiyoterapi başlandı ve beyin cerrahisi konsültasyonu ile eksternal ventriküler drenaj (EVD) takıldı. Tedavi altında klinik iyileşme görülen hastanın antibiyoterapisi kesilerek, EVD çekildi. Hastanın takibinde nöbet geçirmesi sebebi ile yapılan kontrol MR görüntülemesinde leptomeningeal tutulumun devam etmesi, görünümün menenjit ile uyumlu olması ve hidrosefalide artış olması üzerine antibiyoterapileri tekrar başlanarak, ventrikülоperitoneal şant takıldı. Takibinde tekrar eden konvulziyon sebebi ile görüntülemesi tekrar edilen hastada önceki bulgulara ek olarak serebellumda ödematöz ekspansiyon ve buna bağlı ponsta düzleşme görüldü. Bilateral serebral ve serebellar hemisferde eşlik eden leptomeningeal tutulum haricinde parankimal milimetrik tarzda kontrast tutulum alanları intra-parankimal apse gelişimi açısından kuşkulu görüldü. Destek tedavilere rağmen kafa içi basınç artışı bulguları artan, serebellar herniasyon gelişen hastaya beyin cerrahisi tarafından dekompresif suboksipital kraniektomi ve serebellum biyopsisi yapılarak BOS patolojik inceleme gönderildi. BOS ve serebellum biyopsi patolojik incelemesi "medulloblastom beta katenin negatif non-WNT" tip ile uyumlu olarak sonuçlandı. Hasta tümör konseyinde değerlendirildi, rezektable kitlesel lezyon olmaması sebebi ile inoperabl kabul edildi. Üç yaş altı olduğu için yüksek risk tedavi protokolü kemoterapi başlandı. Kemoterapi altında progresyon olması üzerine radyoterapi planlandı. Ancak hasta bu aşamada kaybedildi.

Sonuç : Medulloblastom çocuklarda posterior fossadan köken alan serebellumun malign invaziv embriyonal yüksek gradlı tümörü olarak tanımlanmaktadır. Sebat eden bulantı-kusma, kafa içi basınç artışı bulguları olan çocuk hastalarda kranial görüntüleme yapılmalı, radyolojik görüntüleme tipik olmayan ancak ayırıcı tanılar için yapılan tedavilere yanıtsız olan hastalarda patolojik incelemesi geciktirilmemelidir.

Anahtar Kelimeler: medulloblastom, atipik, pediatrik

P-055
KRANİAL VE SPİNAL KİTLE, İKİ FARKLI PATOLOJİ SONUCU, BİR VAKA

RABİA EMEL ŞENAY, AYŞE GÜLNUR TOKUÇ, NURŞAH EKER, BERKİN BERK AKBEYAZ, BURCU TUFAN TAŞ

MARMARA ÜNİVERSİTESİ TIP FAKÜLTESİ PENDİK EAH, ÇOCUK HEMATOLOJİSİ VE ONKOLOJİSİ

Amaç : Primer spinal kord tümörlerine çocukluk çağında nadiren rastlanır. Ependimomlar ve pilositik astrositomlar bunların başında gelir. Spinal glioblastoma multiforme pediatrik intramedüller tümörlerin %1-3'ünü oluşturan nadir bir antitedir. Bu yazıda bel ağrısı, paraparezi ve yürüme bozukluğu ile başvuran 17 yaşında erkek hasta sunulmuştur. Klinisyenlere bu şekilde spinal tutulum bulgularıyla başvuran vakalarda intramedüller tümörlerin de ayırıcı tanıda akılda tutulması gerektiği önerilmiştir.

Yöntem : : Takibimize Aralık-2018 tarihinde giren, başvurudan 4 ay önce başlayan bel ağrısı ve yürüme bozukluğu nedeni ile yapılan görüntülemelerinde spinal lomber-5 ve sakral 1-2 seviyelerinde 81x27x19 mm boyutlu kitle tespit edilen hastaya ilk planda subtotal, 2. Operasyonda da total rezeksiyon uygulanmış ve kitle patolojisi glioblastome multiforme (GBM) olarak raporlanmıştır. Olası eşlik eden serebral-serebellar kitle taramasında ise beyin sapına invaze şekilde sağ serebellar kitle görülmüş ve buna yönelik yapılan gross total eksizyonun patoloji sonucu miksoid form pilositik astrositom olarak sonuçlanmıştır. Mevcut tümör lokalizasyonlarına ve buna bağlı gelişen nörolojik bulguların neticesinde yutma disfonksiyonu ve paraparezisi mevcut olan hastaya bu aşamadan sonra hızlıca kraniaspinal alana total 3600 gray dozunda radyoterapi ve radyoterapi bitiminden itibaren de oral temazolamid tedavisi uygulanmıştır. Kemoterapi kürleri halen devam eden hastanın yapılan görüntülemelerinde remisyon hali devam etmektedir.

Bulgular :

Sonuç : Çocukluk çağında spinal tümörler nadir olmakla birlikte ilgili semptomların varlığında nörolojik fonksiyonların tama yakın kaybolmasını önlemek için spinal kitleler ayırıcı tanıda unutulmamalıdır. Ek olarak bizim hastamızda olduğu gibi spinal kitle saptanan hastalarda olası intraserebral kitle varlığı açısından gerekli taramalar yapılmalıdır.

Anahtar Kelimeler: Çocuk, spinal kitle, kranial kitle

P-057
RABDOMYOSARKOM'DA KEMİK İLİĞİ ASPİRASYONU GEREKLİ Mİ?

SİMGE ÇINAR ÖZEL[1], AYŞE GONCA KAÇAR[1], SÜHEYLA OCAK[1], HİLAL AKI[2], SERTAÇ ASA[3], TÜLİN TİRAJE CELKAN[1]

1 İSTANBUL ÜNİVERSİTESİ-CERRAHPAŞA, CERRAHPAŞA TIP FAKÜLTESİ, ÇOCUK HEMATOLOJİSİ VE ONKOLOJİSİ BİLİM DALI, İSTANBUL
2 İSTANBUL ÜNİVERSİTESİ-CERRAHPAŞA, CERRAHPAŞA TIP FAKÜLTESİ, PATOLOJİ ANA BİLİM DALI, İSTANBUL
3 İSTANBUL ÜNİVERSİTESİ-CERRAHPAŞA, CERRAHPAŞA TIP FAKÜLTESİ, NÜKLEER TIP ANA BİLİM DALI, İSTANBUL

Amaç : Rabdomyosarkom (RMS) olgularının yaklaşık % 6-23'ünde kemik iliği tutulumu bulunur. Birkaç olgu serisinde RMS hastalarının lösemi benzeri kan tablosu ile başvurduğu bildirilmiştir. RMS hastalarında kan sayımlarında herhangi bir anormallik saptanmadıkça rutin olarak kemik iliği aspirasyonu yapılmamaktadır.

Yöntem : Biz 1994-2019 yılları arasında takip ettiğimiz 104 rabdomyosarkom olgusundan kemik iliği tutulumu olan 3 olgumuzu sunmak istedik.

Bulgular : Olgu 1: 17 yaş erkek hasta nazal kavite kaynaklı alveolar rabdomyosarkom (ARMS) tanısıyla takip edilmekteydi. Laboratuar testlerinde hemogram normaldi. Periferik yaymasında atipik hücre yoktu. Pozitron emisyon tomografisinde (PET) yoğun 18F-fludeoksiglukozun artmış tutulumu saptanması üzerine yapılan kemik iliği aspirasyon ve biyopsisinde yoğun vakolizasyon içeren kümeleşmiş tümör hücreleri görüldü. Olgu 2: 16 yaş erkek hasta prostat kaynaklı embriyonal rabdomyosarkom (ERMS) tanısıyla takip edilmekteydi. Labaratuar tetkiklerinde tedavi almadığı dönemde hemoglobin 8.5 gr/dl ve trombosit değerleri 11.9 × 104/μL olacak şekilde bisitopenisi saptandı. Hastanın kemik iliği aspirasyon ve biyopsisi yapıldı. Aspirasyonda kümeleşme eğiliminde tümör hücreleri görüldü. Olgu 3: 4 yaş kız hasta ekstremite kaynaklı alveolar rabdomyosarkom (ARMS) tanısıyla takip edilmekteydi. Primer tümörü kemoterapi altında progrese oldu ve labaratuar testleri normal olduğu dönemde kemik iliği tutulumu nedeniyle yapılan kemik iliği aspirasyon materyalinde yaygın kümeleşme eğiliminde tümör hücreleri görüldü.

Sonuç : Nadir olarak görülen RMS tutulumu olan kemik iliği tutulumunu hem alveolar hem de embriyonal tipte rabdomyosarkom olgularımızda gördük. Bu olgu sunumuyla kan tablosu tamamen normalken de kemik iliğinin tutulumunun olabileceğine dikkat çekmek istedik. Son çalışmalarda PET kemik iliği tutulumunu gösterme açısından değerli bir tanı yöntemi olabileceği dikkati çekmektedir. Bu nedenle her hastada olmasa da özellikle PET değerlendirilmesi yapılan ve kemik iliğinde tutulum izlenen hastalarda kemik iliği aspirasyonu yapmak faydalı olacaktır.

Anahtar Kelimeler: aspirasyon, kemik iliği aspirasyonu, kemik iliği biyopsisi, rabdomyosarkom, sitopeni

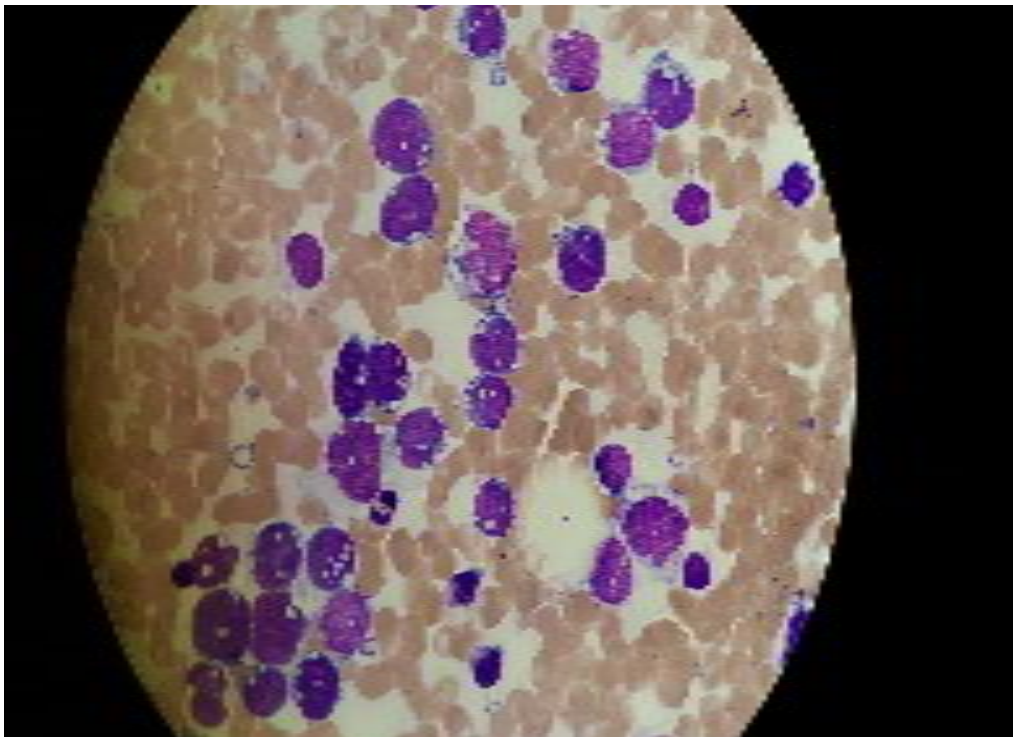

P-058
MEDULLA SPİNALİS BASISI VE YAYGIN METASTAZLAR İLE BAŞVURAN REKÜRREN MİKSOİD TİP SARKOM OLGUSU

FADIL BERAT YEŞİL, BÜŞRA TOPUZ TÜRKCAN, ARZU OKUR, AYLAR POYRAZ, FARUK GÜÇLÜ PINARLI, CEYDA KARADENİZ

GAZİ ÜNİVERSİTESİ TIP FAKÜLTESİ ÇOCUK ONKOLOJİ BİLİM DALI, GAZİ ÜNİVERSİTESİ TIP FAKÜLTESİ PATOLOJİ ANABİLİM DALI

Amaç : Çocukluk çağının nadir tümörleri arasında yer alan infantil primitif miksoidmezenkimal tümör (İPMMT) genellikle lokal agresif davranış gösterir. Ayırıcı tanısında infantilfibrosarkomunmiksoid tipi yer almaktadır. Burada süt çocukluğu döneminde ortaya çıkan ve eksizyon sonrası paraspinal kitle ve yaygın akciğer metastazları ile başvuran miksoid tip bir sarkom olgusu sunulmuştur.

Yöntem : İki aylıktan itibaren oksipital bölgede şişlik (lipom?) nedeniyle izlenmiş olan hastanın kitlesinin 8 cm boyuta ulaşması üzerine 3,5 yaşında opere edilmiş. Primitif miksoidmezenkimal tümör tanısı alan hasta cerrahi bölüm tarafından lokalnüks açısından izlenmiş. Hasta 4,5 yaşında bel ağrısı, yürümede zorluk, idrar inkontinansı nedeniyle başvurduğu merkezde paraspinal kitle tanısı almış ve spinaldekompresyoncerrahisi yapılmış. Aynı zamanda yaygın akciğer metastazları da saptanarak Gazi ÜTF Çocuk Onkoloji bölümümüze yönlendirilmiş. Hastanın radyolojik incelemelerinde L4-L5 seviyelerinde rezidüekstradural tümör ve akciğer grafisindebilateral yaygın metastatiknodüller saptandı. Spinal kitle dekompresyon materyalinin incelenmesi sonucu hastada miksoid yapıda sarkomatöz tümör saptandı ve ayırıcı tanıda İPMMT ve infantilfibrosarkomunmiksoid tipi düşünüldü. PET-BT'de L4 vertebraposteriorunda ve her iki akciğerde izlenen multiplenodüllerde düşük düzeyde patolojik artmış 18F-FDG tutulumu izlendi (SUVmaks: 1,6). Kesin tanı için NTRK 1-2-3 füzyon proteini çalışılmasına başlandı. Hastaya vinkristine, siklofosfamid, doksorubisin/ifosfamide, etoposid'den oluşan kemoterapi protokolü uygulandıı. İkinci ve dördüncü kürlerden sonra hastanın kitlelerinde belirgin gerileme saptandı. Hastanın tedavisi halen devam etmektedir; moleküler patoloji sonucu ve yanıt değerlendirmesi sonrasında tekrar planlanacaktır.

Bulgular :

Sonuç : İnfantil primitif miksoidmezenkimal tümör,infantilfibrosarkom ile ayırıcı tanısı yapılması gereken, lokal agresif seyredebilen bir tümördür. Literatürde metastatik İPMMT son derece nadirdir. İnfantilfibrosarkomunmiksoid tipi de nadir görülen bir çocukluk çağı sarkomudur ve genellikle ETV6-NTRK3 gen füzyonu ile karakterizedir. Sonuç olarak, çocukluk çağında lokalize kitle ile başvuran ve cerrahi olarak tedavi edilen hastaların izlem açısından erken dönemde çocuk onkoloji bölümüne konsültasyonunun gerekliliği vurgulanmak istenmiştir.

Anahtar Kelimeler: mezenkimal tümör, fibrosarkom, çocuk onkoloji

P-059
KONJENİTAL ALVEOLAR RABDOMYOSARKOMA OLGUSU

FATMA BETÜL ÇAKIR[1], OSMAN YEŞİLBAŞ[2], CEMİL AKDEMİR[3], ŞAHENDE ELAGÖZ[4], NİL ÇOMUNOĞLU[5]

1 BEZMİALEM VAKIF ÜNİVERSİTESİ TIP FAKÜLTESİ, ÇOCUK HEMATOLOJİ ONKOLOJİ, İSTANBUL
2 BEZMİALEM VAKIF ÜNİVERSİTESİ TIP FAKÜLTESİ, ÇOCUK YOĞUN BAKIM, İSTANBUL
3 BEZMİALEM VAKIF ÜNİVERSİTESİ TIP FAKÜLTESİ, GÖĞÜS CERRAHİSİ, İSTANBUL
4 BEZMİALEM VAKIF ÜNİVERSİTESİ TIP FAKÜLTESİ, TIBBİ PATOLOJİ, İSTANBUL
5 İSTANBUL ÜNİVERSİTESİ-CERRAHPAŞA CERRAHPAŞA TIP FAKÜLTESİ TIBBİ PATOLOJİ, İSTANBUL

Amaç : Rabdomyosarkom (RMS), çocukluk çağının en sık görülen yumuşak doku sarkomlarındandır. Olguların %5 kadarı <1 yaşta, %1 kadarı da konjenital olabilmektedir. Prognozun, diğer yaşlara göre daha kötü olduğunu bildiren olgu sunumları mevcuttur. Burada 4 aylık bir kız bebekte çok nadir görülen, alveolar tipte bir rabdomyosarkom olgusu sunulmuştur.

Yöntem : 4 aylık kız hastada, ani başlayan nefes almada zorluk şikayeti gelişmiş. Başvurdukları dış merkezde çekilen AC/PA'da sol akciğer alanında pnömotoraks, sağ akciğer alanında da plevral efüzyon saptanmış. Sol akciğer tarafına tüp takılan hastanın sağ tarafındaki efüzyondan da sıvı drene edilmiş. Komplike bir pnömoni geçirdiği düşünülen hastaya antibiyotik tedavisi başlanmış. Ertesi gün solunum sıkıntısı azalmayan hastanın yoğun bakım ünitemize sevki yapılmış. Takibinin ikinci gününde sağ taraftaki efüzyon sıvısının antibiyotik tedavisine rağmen daha da artması üzerine, toraks tüpü takılarak izleme alınan hastanın bu girişimle de sıvısı stabilize edilemediğinden video yardımlı toraks cerrahisi (VATS) ile tetkik yoluna gidilmiş. VATS sırasında hastanın plevra yapraklarının nodüler infiltrasyonla kaplı olduğu ve diyafram altına da uzandığı görülerek, plevra yaprağından biyopsi alınmış. Hastanın şüpheli lezyonlarının tespit edilmesi amacıyla kontrastlı toraks ve batın tomografi çekildi.

Bulgular : Toraksta, sağ hemitoraks inferiorunda, kardiyofrenik-kostofrenik sinüs düzeyinde plevral yüzlerde yaklaşık 15x13 mm boyutlarında yumuşak doku lezyonları saptandı. Bu lokasyondan başlayarak, sağ internal mammarian arter trasesi ile toraks duvarı boyunca superiora uzanan asimetrik yumuşak doku kalınlaşmaları izlendi. Batında, sağ subdiyafragmatik alanda karaciğere bası oluşturarak karaciğer konturunda konkaviteye neden olan yaklaşık 55x32x35 mm boyutlarında semisolid kitle ve portal ven ve pankreas başı çevresinde konglemere lenfadenopati kitlesi gözlendi. Plevral biyopsi sonucu myogenin (+), myo D1 (+), Desmin (+) ile diffüz kuvvetli nükleer ve sitoplazmik boyanmanın varlığı nedeni ile solid tip alveolar rabdomyosarkom tanısı alan hastanın daha sonra FOXO1 füzyon geni de (+) saptanmıştır.

Sonuç : Konjenital alveolar RMS, çok nadir görülen bir tanıdır. Bu nedenle tedavi ve prognoz da çok iyi bilinmemektedir. Olgumuz bu nadir tutulumun varlığı nedeniyle sunulmuştur.

Anahtar Kelimeler: Rabdomyosarkom, Alveolar tip, FOXO geni, konjenital, Nadir

P-060
SKLEROZAN EPİTELOİD FİBROSARKOM: BİR OLGU SUNUMU

EREN MÜNGEN[1], KEMAL KÖSEMEHMETOĞLU[2], ÜSTÜN AYDINGÖZ[3], GÜZİDE BURÇA AYDIN[1]

1 HACETTEPE ÜNİVERSİTESİ TIP FAKÜLTESİ PEDİATRİK ONKOLOJİ BİLİM DALI
2 HACETTEPE ÜNİVERSİTESİ TIP FAKÜLTESİ PATOLOJİ ANABİLİM DALI
3 HACETTEPE ÜNİVERSİTESİ TIP FAKÜLTESİ RADYOLOJİ ANABİLİM DALI

Amaç : Sklerozan epiteloid fibrosarkom (SEF), yoğun kollajen yapıdaki hücre dışı matrikse gömülü kordonlar ve yuvalar halinde dizilmiş küçük ve sitolojik olarak yumuşak epiteloid hücrelerle karakterize, nadir görülen bir sarkomdur. Genellikle ekstremitede daha az olarak da gövde, iç organlar veya baş-boyunda primer tümör olarak ortaya çıktığı bildirilmiştir. Yumuşak görünümlerinden dolayı benign yumuşak doku lezyonları ile karıştırılabilirler. Daha büyük sitolojik atipi gösteren tümörlerde, epiteloid görünüm metastatik karsinomun yanlış tanısına yol açabilir. Kemik kaynaklı SEF'de ortaya çıkan lezyonla ilişkili yoğun kollajenöz matris yanlışlıkla osteoid olarak yorumlanabilir ve osteosarkom yanlış tanısına neden olabilir. Diğer neoplaziler ile karışması ve nadir olması sebebiyle bir SEF olgusunu sunuyoruz.

Yöntem :

Bulgular : 15 yaşında kız hastadan sağ uyluk ağrısı ile başvurduğu ve takibe alındığı, ağrılarının artması ve bacakta şişlik ortaya çıkması sebebiyle biyopsi alındığı öğrenildi. Patolojik değerlendirmede osteosarkom olarak raporlanması nedeni ile hasta tarafımıza başvurdu. MR görüntülemesinde sağ femur diyafizinin distalinde medyalde eksantrik kortikal ve medüller yerleşimli ekspansil 8.5 cm longitudinal uzunluktaki olasılıkla neoplastik lezyon santralinde kistik-hemorajik bileşen, çevresinde kalın solid kontrast parlaklaşması ve medyalde periost kalınlaşması izlendi. Hastanın yaşı ve lezyonun yerleşimi nedeniyle osteosarkom öncelikli olasılık düşünüldü. Hastanemizde yeniden değerlendirilen biyopsi ile kemiğin sklerozan epiteloid fibrosarkomu tanısı konuldu. Neoplastik hücreler MUC4 ile diffüz pozitif; EMA, SATB2 ile fokal pozitiftir. Ki67 proliferasyon indeksi %10 civarında raporlandı. Hastaya öncelikle primer cerrahi planlandı.

Sonuç : Sklerozan epiteloid fibrosarkom, primer kemik tümörü olarak ortaya çıkabilen nadir bir malign neoplazmdır. Histolojik özellikleri sebebiyle osteosarkom yanlış tanısına yol açabilir. İlk tanımlandığı yıllarda az sayıdaki vaka içeren serilerde lokal kontrol yeterli olduğu bildirilse de yeni vakalar içeren serilerde hastaların önemli bir kısmında metastaz varlığı görülmekte ve agresif seyre dikkat çekilmektedir. Bu hastalara ek sistemik kemoterapi verilmesi, uzun dönem metastaz gelişimi yanında dikkatle izlenmesi tavsiye edilmektedir. Klinikopatolojik tablo olarak SEF tanısının zamanında ve doğru olarak konulması erken ve doğru tedavi ile hastalık seyir ve prognozunun düzelmesine katkıda bulunacaktır.

Anahtar Kelimeler: Sklerozan Epiteloid Fibrosarkom

P-061
KEMİK TÜMÖRÜ TANILI ÇOCUK HASTALARIN RELAPS ÖNCESİ KLİNİK DEĞERLENDİRMELERİNİN SAĞ KALIMLA İLİŞKİSİ VAR MIDIR?

TURAN BAYHAN, SEDA ŞAHİN, ASLI TURGUT YILMAZ, NERİMAN SARI, İNCİ İLHAN

ANKARA ŞEHİR HASTANESİ, ÇOCUK HEMATOLOJİ-ONKOLOJİ KLİNİĞİ, ANKARA

Amaç : Osteosarkom ve Ewing sarkom tanılı hastalarda hastalık relapsı, sağ kalımı düşüren en önemli etkenlerden biridir. Çalışmada tam remisyon sağlanan kemik tümörü tanılı hastalarda ilk relapstan önceki son kontrollerinde mevcut klinik ve radyolojik özelliklerinin relapsı yakalamadaki yeri ve sağ kalım üzerine etkisinin araştırılması amaçlanmıştır.

Yöntem : Kliniğimizde takip edilmekte olan osteosarkom ve Ewing sarkom tanılı hastalardan tedavisi bitip izleminde relaps gelişen hastaların dosyaları incelendi. Hastaların tanı anı ve relaps öncesi son kontrollerindeki tüm bulguları kaydedildi.

Bulgular : Verilerine ulaşılan 44 hastanın yaş ortancası 13 (1 – 19) yıl, kız/erkek oranı 17/27'ydi. Yirmi üç hasta osteosarkom, 21 hasta Ewing sarkom tanısıyla izlenmişti. Tanı anında 12 hastanın metastazı vardı. Relapslar tedavi kesiminden ortanca 6 (1 – 57) ay, son kontrolden 3 (1 -12) ay sonra görülmüştü. Relapsların 23'ü izole akciğerden, 17'si pirmer bölgeden, ikisi primer bölge ve akciğerden, biri uzak kemikten ve biri uzak kemik ve akciğerdendi. . Hastaların izlem süresi ortancası 36 (12 – 127) aydı. Hastaların 37'si relapstan önceki son değerlendirilmelerinde rutin bir zamana kontrole çağrılmışken yedisi rutinden daha kısa bir süre için kontrole çağrılmıştı. Tüm hastaların yedisi planlanan kontrol tarihinden önce, bir şikayetle kliniğe başvurarak relaps tanısı almıştı. Hastaların üç yıllık toplam sağ kalımı %62,8, relaps sonrası sağ kalımı %29,3'tü. Rutin sürede kontrole çağrılan hastaların relaps sonrası üç yıllık sağ kalımı %36,7 iken rutin dışı çağrılan hastaların %0'dı (p; 0,29). Kontrol zamanında relaps tanısı alan hastaların relaps sonrası üç yıllık sağ kalımı %29,8 iken kontrol zamanı öncesi tanı alan hastaların %28,6'ydı (p; 0,88).

Sonuç : Çalışmamızda hastaların büyük çoğunluğunun relapstan önce rutin sürede kontrole çağrıldığını (%84) ve yedi hastanın (%16) kontrole çağrıldığı süreden önce kliniğe başvurduğunu bulduk. Rutin dışı kontrole çağrılma ve kontrol zamanından önce kliniğe başvurma durumlarının sağ kalım üzerine istatistiksel etkisi bulunamadı, ancak daha fazla hasta sayısı ile anlamlı sonuçlar elde edilebilir.

Anahtar Kelimeler: Ewing sarkom, osteosarkom, relaps, takip

P-063
TEKRARLAYAN NÜKSLERİ OLAN OSTEOSARKOMDA GEMSİTABİN-DOSETAKSEL-SORAFENİB KOMBİNASYONUNA DRAMATİK YANIT

DİLDAR BAHAR GENÇ[1], SEMA VURAL[1], HİLAL ŞEN[2], YAVUZ ARIKAN[3]

1 SAĞLIK BİLİMLERİ ÜNİVERSİTESİ, ŞİŞLİ HAMİDİYE ETFAL EĞİTİM VE ARAŞTIRMA HASTANESİ, ÇOCUK ONKOLOJİSİ KLİNİĞİ
2 SAĞLIK BİLİMLERİ ÜNİVERSİTESİ, OKMEYDANI EĞİTİM VE ARAŞTIRMA HASTANESİ, ÇOCUK ONKOLOJİSİ KLİNİĞİ
3 SAĞLIK BİLİMLERİ ÜNİVERSİTESİ, BALTALİMANI METİN SABANCI KEMİK HASTALIKLARI EĞİTİM VE ARAŞTIRMA HASTANESİ, ORTOPEDİ KLİNİĞİ

Amaç : Osteosarkomda kemoterapiye yanıtsız olguların prognozu kötüdür. Nüks hastalarda klasik kemoterapi ilaçları ile sağkalım iyi olmayıp tedavi yanıtını arttırmak amacıyla klasik kemoterapi ile birlikte hedefe yönelik tedavi çalışmaları sürmektedir. Bu yazımızda birçok kez nükseden ve dördüncü seçenek olarak Gemsitabin-Dosetaksel-Sorafenib kullandığımız bir hasta sunulmuştur.

Yöntem :

Bulgular : Sekiz yaş erkek hastaya başka merkezde Mayıs 2018'de sağ humerus proksimali kaynaklı non-metastatik osteosarkom tanısıyla EURAMOS protokolü başlanmıştı. Eylül 2018'de ekstremite koruyucu cerrahi yapılmış, tümörde nekroz oranı %10'un altında saptanmıştı. Kemoterapi sürerken Ocak 2019'da akciğer metastazı izlenmesi üzerine ICE kemoterapisine geçilmiş; tedavi altında progresyon gösteren hastaya alt lob rezeksiyonu (Nisan 2019) yapıldıktan sonra VTC kemoterapisi başlanmıştı. Tedavi sırasında akciğer metastazları tekrarlamış, Temmuz 2019'da metastatektomi uygulanmıştı. Cerrahi sonrası erken dönemde primer tümörde nüks ve aksiller lenf nodunda metastaz saptanan hasta kliniğimize yönlendirildi. Hasta son derece düşkün ve depresifti. Sol humerus proksimalinde nekrotik, kötü kokulu, akıntılı, en geniş çapı dokuz cm kitlesi mevcuttu. Hem akciğer hem de primer tümör ameliyata uygun bulunmadı. Hastaya palyatif amaçlı gemsitabin, dosetaksel ve sorafenibden oluşan (21 günde bir) kemoterapi başlandı. İlk kürden sonra tümördeki koku ve akıntı kesildi; tümörde belirgin regresyon saptandı. Tüm tedaviyi ayaktan alan hastada tedavi sırasında yatış gerektiren toksisiste gelişmedi. Toplam yedi kürden sonra nekrotik kitlesi tama yakın kaybolan, akciğer metastazlarında belirgin değişiklik olmayan hasta, kemoterapisine devam etmekte olup günlük aktivitelerini ve sosyal yaşantısını sürdürebilmektedir.

Sonuç : Osteosarkomda ana tedavi cerrahi olup, kemoterapi esas olarak tümörü küçülterek ekstremite koruyucu cerrahi yapılabilmesi ve mikrometastazların kontrolü için uygulanır. Kemoterapi sonrası nekroz oranının düşük olması kötü prognoztik faktördür. Hastamızda çoklu ajanlı tedavilerden sonra moleküler hedefli ilaçla kombine kemoterapiyle hem tümör küçülmesi hem de yaşam kalitesinde iyileşme sağlanmıştır. Gemsitabin, dosetaksel ve sorafenib kombinasyonu kolay uygulanabilen ve iyi tolere edilen bir seçenek olarak tedaviye dirençli olgularda tercih edilebilir.

Anahtar Kelimeler: reküren osteosarkoma, kemoterapi, moleküler, palyatif tedavi

P-064
RADYASYON VE KEMOTERAPÖTİK İLAÇ MARUZİYETİNDE TİYOL DİSÜLFİD DENGESİ

NİLGÜN EROĞLU[1], GÜRSES ŞAHİN[1], ŞULE YEŞİL[1], ALİ FETTAH[1], YASEMİN TAŞCI YILDIZ[2]

1 DR. SAMİ ULUS KADIN DOĞUM, ÇOCUK SAĞLIĞI VE HASTALILARI EĞİTİM VE ARAŞTIRMA HASTANESİ ÇOCUK HEMATOLOJİ ONKOLOJİ KLİNİĞİ
2 DR. SAMİ ULUS KADIN DOĞUM, ÇOCUK SAĞLIĞI VE HASTALILARI EĞİTİM VE ARAŞTIRMA HASTANESİ RADYOLOJİ KLİNİĞİ

Amaç : Radyasyon ve sitostatik ajanlar ile sistemik hasar; serbest oksijen radikallerinin üretimi ve dokuların prooksidan/antioksidan dengesinin değişimiyle hücrenin temel yapılarının oksidasyonuna neden olur. Tiyol; oksidatif stres oluşumunu önleyen sülfidril(-SH) grubu içeren organik bir bileşiktir. Radyasyon, kemoterapi (KT) ilişkili oksidatif hasar göz önünde bulundurulduğu zaman, her iki duruma maruz kalan kişilerde tiyol disülfid homeostazının değerlendirilmesi önemlidir. Radyoloji bölümü çalışanları, hemşire ve sağlıklı kişilerde tiyol disülfid homeostazını değerlendirmeyi amaçladık.

Yöntem : Ocak-Haziran 2019 tarihleri arasında 15 radyoloji çalışanı, pediatri hematoloji onkoloji servisinde çalışan 15 hemşire, 15 sağlıklı gönüllü kontrol grubu olarak alındı. Gruplar arasında tiyol disülfid düzeyleri (Tiyol, disülfid, disülfid / native tiyol (Ntiyol), disüfid / total tiyol (Ttiyol), Ntiyol / T tiyol) karşılaştırıldı. Yaş, boy,kilo, sistemik hastalık varlığı, ilaç kullanımı kaydedildi.

Bulgular : Radyoloji çalışanlarında, hemşirelerde ve kontrol grubunda boy, kilo, albumin, Ntiyol, Ttiyol değerleri bakımından istatistiksel olarak anlamlı fark saptanmadı(p>0,05) Disülfit düzeyleri; radyoloji çalışanlarında (ort ± SD:21,34±5,88 ortanca:21,40) ve hemşirelerde (ort ± SD: 21,86±5,79 ortanca: 20,77) kontrol grubuna (ort± SD: 14,58±4,56 ortanca 14,95) göre yüksek saptandı (p:0,002). Disülfit/Ntiyol oranı; radyoloji çalışanlarında (ort ± SD 7,57±2,72, ortanca 7,21) ve hemşirelerde (ort ± SD 7,45±1,81, ortanca 7,09) kontrol grubuna (ort± SD 4,90±1,74 ortanca 4,58) göre yüksek saptandı (p:0,002). Disülfit/Ttiyol oranı; radyoloji çalışanlarında (ort± SD 6,49±1,93, ortanca 6,30) ve hemşirelerde (ort± SD 6,45±1,34, ortanca 6,20) kontrol grubuna (ort± SD: 4,57±1,37, ortanca 4,47) göre yüksek saptandı (p:0,004). Ntiyol/Ttiyol oranı; radyoloji çalışanlarında (ort± SD: 87,01±3,87, ortanca 87,39) ve hemşirelerde (ort± SD: 87,10±2,69, ortanca 87,58) kontrol grubuna (ort± SD: 91,14±2,87, ortanca 91,60) göre düşük saptandı (p:0,002). Radyoloji çalışanlarında radyasyon doz ortalaması 0,02±0,009, ortancası 0,02(0,001-0,04) olarak ölçüldü.

Sonuç : Artan disülfid seviyeleri ve artmış disülfid / Ntiyol, disülfid / Ttiyol oranı, tiyol-disülfür dengesinin oksidasyon tarafına kaydığını göstermektedir. Radyasyon ve KT ilişkili oksidatif hasarda özellikle de radyasyon doz ölçümlerinin de normal aralıkta olduğu değerlendirildiği zaman her iki duruma maruz kalan kişilerde tiyol disülfid homeostazının değerlendirilmesi önemlidir.

Anahtar Kelimeler: Radyasyon, Kemoterapi, Tiyol, Disülfid

P-065
BAŞKENT ÜNİVERSİTESİ TIP FAKÜLTESİ ADANA DR. TURGUT NOYAN UYGULAMA VE ARAŞTIRMA MERKEZİ'NDE İZLENEN MEDÜLLOBLASTOMA VAKALARINDA GEÇ ETKİLER

NALAN YAZICI, AYŞE ERBAY

BAŞKENT ÜNİVERSİTESİ TIP FAKÜLTESİ ADANA DR. TURGUT NOYAN ARAŞTIRMA VE UYGULAMA MERKEZİ, PEDİATRİK HEMATOLOJİ -ONKOLOJİ BD, ADANA

Amaç : Artık günümüzde çocukluk çağı kanserlerinde sadece yaşatmanın yetmediği, tedavi ilişkili yan etkilerin en aza indirgenerek kür sağlayabileceğimizi tartışmakta olduğumuz bir dönemdeyiz. Bu çalışmada amacımız; tedavide 5 yılını tamamlamış medulloblastom hastalarında tedavi geç yan etkilerini belirlemektir.

Yöntem : 01/01/2007 – 31/12/2018 tarihleri arasında medulloblastom tanılı 53 hasta izlendi. Tanısı üzerinden beş ya da daha fazla yıl geçen hasta sayısı 24'tü. Erişkin Onkoloji Bölümü'nde relaps tedavisi almakta olan bir vaka değerlendirme dışında tutuldu. İki vaka, tedavisini dış merkezde alıp bölümümüzde sadece izlendiğinden; dört vaka ise çalışmaya katılmayı kabul etmemesi nedeniyle çalışma grubu dışında tutuldu. Çalışmaya alınan 17 vakanın onamları alındı. Kasım 2018- Nisan 2019 tarihleri arasında gelerek geç etkiler yönünden değerlendirildi.

Bulgular : Taramayı kabul etmiş 17 hastanın 9'u erkek; geç yan etki muayenede ortanca yaşları 15,7 yıldı (8,2-22 yıl). Beyin tümörü tanı ortanca yaş 7,5 (3-11,5 yıl); ortanca takip süreleri 7 yıldı (5-12,5 yıl). Hastaların tümünde parsiyel alopesi; 3'ünde D vitamin düşüklüğü; 4'ünde hiperlipidemi; 2'sinde kreatinin klirensi düşüklüğü, 1'inde skolyoz saptandı. İşitme SIOP ölçeğine göre 9 hastada grade 3-4 olup önemli kayıp olduğu; gözde 4 hastada subkapsüler katarakt, iki hasta ağır mental motor retardasyonu olup 7 hastada değişik derecelerde nörolojik sekel bulgular olduğu; çocuk ruh sağlığı muayenesinde 15 hastanın sadece 5'inde normal ruhsal muayene olduğu saptandı (%33,3). Klinik psikolojik değerlendirme yapılabilen hastalarda WISC-R sonuçlarına bakıldığında toplam test yapılabilmiş 12 hastanın 7'si orta ve hafif dereceli mental retardasyon olarak yorumlandı. Moxo test sonuçlarında 10 hastada dikkat eksikliği ve hiperaktivite bozukluğu riski olduğu ve bunların 8'inde bu riskin yüksek olduğu belirlendi.

Sonuç : Bu az sayıda hastanın değerlendirilebildiği çalışmamızda uzun dönem yaşayanların endokrinopati, psikiyatrik bozukluk, kognitif ve gelişme geriliği, nörolojik sekel, görme ve işitme bozukluğu, ve böbrek bozukluğu tespit edilmiş olup multimodal tedavinin kullanıldığı medulloblastom grubunda radyasyon dozu, hacmi, preoperatif hidrosefali ve tanıda erken yaş bu grupta morbiditede olumsuz risk faktörleri olarak düşünülmüştür.

Anahtar Kelimeler: geç yan etkiler

P-066
İFOSFAMİDE BAĞLI KOMA VE METİLEN MAVİSİ İLE TEDAVİSİ

ŞERİFE ŞEBNEM ÖNEN GÖKTEPE[1], EDA ATASEVEN[1], BİLGE TÜRKMENOĞLU[2], CENK ERSARI[3], SERAP AKSOYLAR[1], MEHMET KANTAR[1]

1 EGE ÜNİVERSİTESİ, ÇOCUK SAĞLIĞI VE HASTALIKLARI ANA BİLİM DALI, ÇOCUK HEMATOLOJİ-ONKOLOJİSİ BİLİM DALI, İZMİR
2 EGE ÜNİVERSİTESİ, ÇOCUK SAĞLIĞI VE HASTALIKLARI ANA BİLİM DALI
3 EGE ÜNİVERSİTESİ, RADYOLOJİ ANA BİLİM DALI

Amaç : Giriş: İfosfamid çocukluk çağı kanserlerinin tedavisinde sık kullanılan alkilleyici bir kemoterapi ilacıdır.Çocuklarda ifosfamide bağlı nörotoksisite %2-5 oranında bildirilmektedir. İfosfamide bağlı nörotoksisite, letarji, konfüzyon, halüsinasyon ve konvülsiyon, koma gibi klinik tablo ile ortaya çıkabilir.

Yöntem : Bu olgu sunumunda, relaps medulloblastom nedeniyle ICE tedavisi alan, ifosfamid infüzyonu sırasında koma tablosu gelişen, tiamin ve metilen mavisi ile tedavi edilen bir olgu sunulmaktadır.

Bulgular : Olgu: Baş ağrısı, kusma yakınmalarıyla başvuran, medulloblastom tanısı alan 11 yaşında kız hasta, yaygın spinal tutulum nedeniyle POG9031 yüksek risk protokolüne göre radyoterapi ve kemoterapi aldı. Tedavi bitiminden 9 ay sonra bel ağrısı ve karında şişlik şikayeti ile başvurdu. Lomber MR' da L3-4, L5-S1 düzeyinde spinal kanalda yumuşak doku kitlesi ve karın içinde kitle lezyonları medulloblastom olarak raporlandı. Hastaya bevacizumab, etoposid, siklofosfamid kemoterapisi başlandı ancak bir ay sonunda progresyon olması nedeni ile ICE tedavisine geçildi. İfosfamide tedavisi 1,800 mg/m2/gün, toplam 5 gün planlandı. Tedavinin ikinci gününde hastada uykuya eğilim ve konfüzyon gelişti. Ağrı nedeniyle aldığı fentanil, gabapentin ve morfin tedavileri kesildi. Tedaviler kesilmesine rağmen hastanın uyku hali artarak letarji ve koma tablosu gelişti. Hastanın biyokimya tetkileri içinde üre: 83 mg/dL, kreatinin: 1,37 mg/dL, alb: 2,2 g/dL saptandı. Albumin ve destek tedavileri verildi. Kemoterapisi kesildi. Kranial MR'da meningeal tutulum dışında belirgin kitle progresyonu veya ödem, iskemi-tromboz saptanmadı. İfosfamide bağlı nörotoksisite düşünülerek 4 saatte bir 1 mg/kg/doz metilen mavisi ve 3x200 mg tiamin başlandı. Beşinci doz metilen mavisi sonrası hasta spontan göz açmaya başladı, onuncu dozda bilinci tamamen açıldı, emirlere uymaya ve konuşmaya başladı. Metilen mavisi kesilerek, tiamin profilaksisine devam edildi.

Sonuç : Tartışma: İfosfamid nörotoksisitesi uyku halinden komaya kadar geniş bir klinik spektrum ile gelebilmektedir. Hipoalbuminemi en önemli risk faktörüdür. Erken dönemde kuşkulanıp kemoterapinin kesilmesi tedavinin en önemli kısmıdır. WHO'ya göre evre III-IV toksisiteler de metilen mavisi önemli bir tedavi seçeneğidir. Etki mekanizması bilinmemektedir ancak ensefalopatiden çıkış süresini kısalttığı gösterilmiştir.

Anahtar Kelimeler: ifosfamid nörotoksisitesi, pediyatrik kanser, toksisite, medulloblastom, koma, metilen mavisi

P-067
NON-HODGKİN LENFOMA TEDAVİSİ SONRASI GEÇ DÖNEMDE GELİŞEN MEDÜLLER TİROİD KARSİNOMU OLGUSU

DENİZ KIZMAZOĞLU[1], EMEL EBRU PALA[2], MERAL TÜRKER[1], BERNA ATABAY[1], HALDUN ÖNİZ[1]

1 SBÜ TEPECİK EĞİTİM VE ARAŞTIRMA HASTANESİ, ÇOCUK HEMATOLOJİ VE ONKOLOJİ KLİNİĞİ, İZMİR
2 SBÜ TEPECİK EĞİTİM VE ARAŞTIRMA HASTANESİ, PATOLOJİ KLİNİĞİ, İZMİR

Amaç : Çocukluk çağı kanseri tedavisi alanlarda ikincil kanser riski 3-6 kat artmıştır. Rekürrensten sonra en önemli ölüm nedenidir. Etyolojisinde özellikle genetik yatkınlık ve primer tedavi ana rol oynar. Özellikle radyoterapi ikincil kanser oluşumunda etkilidir.

Yöntem :

Bulgular : Dört yaş erkek hasta, karın ağrısı ve karında şişlik yakınmalarıyla çocuk servisine yatırılmış. Batın USG'de serbest sıvı ve kitle saptanmış. Parasentez sonrası alınan asit sıvısında yaygın blast görülmesi üzerine flow sitometri yapılarak hastaya T hücreli lenfoblastik lösemi/lenfoma tanısı konmuştur. Tanı anında karaciğer ve kemik metastazı da olan hasta Evre 4 olarak değerlendirildi. Hastaya BFM NHL 90 protokolüne göre kemoterapi başlandı, protolole uygun olarak proflaktik 12 Gy kraniyal radyoterapi aldı. Tedavisi kesimi sonrası izleminin 7. yılında yapılan tetkiklerinde tiroid USG'de sağ lob üst polde 10 mm çaplı hipoekoik solid nodül saptanması üzerine yapılan İİAB malignite yönünden şüpheli (papiller tiroid karsinom / medüller karsinom?) olarak sonuçlanınca kalsitonin bakıldı ve yüksek saptandı. Çocuk cerrahisi ile konsülte edilerek cerrahi planlandı. Hastaya total tiroidektomi uygulandı. Patolojisi tiroid medüller karsinom olarak sonuçlandı. Tiroid çevresinden disseke edilen 7 lenf nodundan 2'sinde mikrometastaz odağı görüldü. Cerrahi sonrası bakılan kalsiyum, CEA, kalsitonin değerleri normal sınırlarda idi. MEN2 açısından hasta genetik bölümüne yönlendirildi. RET protoonkogen mutasyonu pozitif sonuçlandı. Aile taraması için diğer bireyler de yönlendirildi. 2019 NCCN tiroid karsinom kılavuzuna göre metastaz taramalarını planlanan olgu izleme alınmıştır.

Sonuç : Literatüre baktığımızda radyoterapi sonrası gelişen tiroid kanserlerinin tümü yakını papiller tiroid karsinomu olup medüller tiroid karsinomu rapor edilmemiştir. Medüller tiroid karsinomu, çocukluk çağı tiroid malignitelerinin az bir kısmını oluşturur. Çocuklarda nadiren sporadik olup, sıklıkla RET protoonkogen mutasyonu ilişkilidir. Çocukların hemen tümünde herediter kanser sendromları olan MEN2A veya MEN2B gelişir. MTC'de primer tedavi cerrahi olup, sonrasında kalsitonin ve CEA izlemi yapılır. Metastatik hastalıkta vandetanib, cabozantinib, sorafenib gibi moleküler tedaviler önceliklidir. Yanıt alınamayan progresif hastalıkta dakarbazin içeren kemoterapi rejimleri verilebilir. Olgumuzda gelişen ikinci malignitenin RT veya primer hastalığı ile ilişkili olmaması daha olasıdır.

Anahtar Kelimeler: NHL, Medüller tiroid karsinomu, geç dönem izlem

P-068
ALL TEDAVİSİ SONRASI ÇOK GEÇ DÖNEMDE GÖRÜLEN SEKONDER MENİNGİOMA

ŞERİFE ŞEBNEM ÖNEN GÖKTEPE[1], MEHMET KANTAR[1], EDA ATASEVEN[1], SERRA ARUN KAMER[2], SERAP AKSOYLAR[1], YAVUZ ANACAK[2]

1 EGE ÜNİVERSİTESİ, ÇOCUK SAĞLIĞI VE HASTALIKLARI ANA BİLİM DALI, ÇOCUK HEMATOLOJİ-ONKOLOJİSİ BİLİM DALI, İZMİR
2 EGE ÜNİVERSİTESİ, RADYASYON ONKOLOJİSİ ANABİLİM DALI, İZMİR

Amaç : Akut lenfoblastik lösemi,en sık görülen çocukluk çağı hematolojik malignitesidir.Kemoterapi ve profilaktik/terapötik kraniyal radyoterapi standart tedaviyi oluşturmaktadır.Buna bağlı kısa ve uzun dönemde görülebilecek yan etkiler,remisyon dönemi hasta izleminde en önemli konulardan biridir.Burada 3,5 yaşında T-ALL tedavisi gören ve kraniyal profilaktik radyoterapi alan bir hastada gelişen meningiom tablosu sunulacaktır.

Yöntem :

Bulgular : Hastanın ateş yüksekliği,kemik ağrısı yakınmalarıyla başvurusunda pansitopeni ve periferik yaymasında blastik hücreler saptandı. Yapılan kemik iliği aspirasyonunda FAB-L2 morfolojide hücre infiltrasyonu saptandı. Akım sitometrik inceleme ile T-ALL tanısı aldı. Alınan BOS incelemesinde tutulum saptanmadı.Hasta orta risk grubu olarak değerlendirildi.Klinik olarak nörofibromatozis bulguları yoktu.ALL-BFM-95 protokolüne göre tedavisi planlandı.Tedavi blokları sonrasında, idame tedaviden önce hastaya toplam 12,6 Gy kraniyal profilaktik radyoterapi uygulandı.Tedavi sonrası hastanın izlemi 15 yıl boyunca sürdü ve tedaviye bağlı herhangi bir yan etki gözlenmedi. Tedavi bitiminden 18 yıl sonra, şiddetli baş ağrısı, çift görme, kusma nedeniyle başvurdu.Yapılan kraniyal MRG'de sağ frontal bölgede 5,8x4,5x4 cm boyutlarında, sola doğru şifte sebep olan ve etrafında ödem bulguları olan kitle saptandı.Beyin cerrahisi tarafından hastaya total kitle eksizyonu yapıldı.Patolojisi, meningiom (atipik,derece II) olarak raporlandı.

Sonuç : Literatüre bakıldığında ALL tedavisine sekonder kanser sıklığı 5 yıllık izlemde %1.2; 10 yıllık izlemde ise %2.6 civarında bildirilmektedir.Sırasıyla sekonder AML, meningiom, germ hücreli tümörler olarak görülmektedir.Sekonder kanserler arasında ikinci sıklıkta görülen meningiomun yüksek doz radyoterapi ile oluşma ihtimali daha fazladır.Bizim olgumuz toplam 12,6 Gy profilaktik ışınlama almıştır. Meningiom için bildirilen latent dönem ortalama 13 yıl (5-15 yıl) olarak bildirilmektedir.Bizim olgumuzda bu süre 18 yıl olup, literatüre göre daha uzundur.Lokal radyoterapi almayan hasta grubu ile karşılaştırıldığında; radyasyona bağımlı meningiomların biyolojik tümör davranışlarının daha farklı olduğu saptanmış;pleomorfizm,mitotik aktivite,nekroz ve beyin invazyonunun radyoterapiye sekonder meningiomlarda daha fazla olduğu dökümente edilmiştir.Radyoterapiyi erken yaşta alma,ileri dönemde meningiom için bir risk faktörüdür. Bizim hastamız 4 yaşında radyoterapi almış,22 yaşında meningiom oluşmuştur. Bu olgu çocuk, erişkin ve radyasyon onkologlarının, beyin cerrahlarının bu konudaki farkındalığını arttırmak için sunulmuştur. Uzun dönem izlemin önemi bir kez daha vurgulanmıştır.

Anahtar Kelimeler: meningioma, sekonder malignite, radyoterapi yan etkisi, lösemi izlemi, çocukluk çağı kanserleri

P-069
L-ASPARAGİNAZ TEDAVİSİNE BAĞLI CİDDİ HİPERTRİGLİSERİDEMİ GELİŞEN ÜÇ OLGU

GÖKÇE PINAR REİS, AYŞENUR BAHADIR, EROL ERDURAN
K.T.Ü TIP FAKÜLTESİ ÇOCUK HEMATOLOJİ-ONKOLOJİ BİLİM DALI, TRABZON

Amaç : Giriş: L-Asparaginaz (L-Asp) sık kullanılan bir kemoterapatik ajandır. Hipersensitivite, hepatotoksisite, koagülopati, tromboz sık görülen yan etkileriyken, hipertrigliseridemi nadir görülür. Burada, ciddi hipertrigliseridemisi gelişen 3 olgumuzu sunduk.

Yöntem : Olgu 1: B-ALL tanılı 5 yaşındaki hastaya ALL IC-BFM 2009 tedavi protokolü başlandı. İndüksiyon tedavisinin 18. gününde, pred, VCR, DNR ve 2 doz L-asp almışken, bulantı-kusma şikayeti gelişen hastanın kan trigliseriti 2388 mg/dl, kolesterolü 459 mg/dl bulundu. Eş zamanlı lipaz ve amilaz değerleri normaldi. Hidrasyonu sağlanan hastaya uygun diyet ve omega 3 tedavileri başlandı. İzlemde kan lipitleri normale dönen hastanın tedavi öncesi lipit düzeyi yoktu. Aile taraması normaldi. Hasta takip eden dönmede tedavisini sorunsuz olarak aldı. Olgu 2: B-ALL tanılı 16 yaşındaki kız hastada ALL IC-BFM 2009 tedavi protokolünün indüksüyon fazının 15. gününde karın ağrısı, bulantı, kusma, baş dönmesi şikayetleri gelişti. Hasta pred, VCR, DNR ve 5000 Ü/m2 dozunda tek doz L-asp almıştı. Hastanın trigliseriti 6392 mg/dl, kolesterolü 774 mg/dl, amilaz ve lipaz değerleri normaldi. Batın USG'de patoloji izlenmedi. Hastanın hidrasyonu sağlandıktan sonra diyeti düzenlendi, omega 3 ve gemfibrozil tedavileri başlandı. Plazmaferez hazırlığı da yapılan hastanın takipte lipit değerleri düşmeye başladı. Gemfibrozil tedavisi ile plazmafereze gerek kalmadan normal seviyelere ulaşıldı. Aile taraması normal olarak sonuçlanan hastanın takipte tedavisi sorunsuz olarak verildi. Olgu 3:T-ALL tanılı 6 yaşındaki hastada ALL IC-BFM 2009 tedavi protokolünün 21. gününde kan serumu lipemik göründüğü için bakılan trigliseriti 5463 mg/dl, kolesterolü 665 mg/dl geldi. Akut pankreatit yönünden bakılan amilaz, lipaz değerleri, batın USG normaldi. Hidrasyon, diyet, omega 3 ve gemfibrozil tedavileriyle hastanın lipit değerleri normale döndü. Ailesel taramaları normal olan hasta, tedavi direnci nedeni ile kaybedildi.

Bulgular :

Sonuç : Hipertrigliseridemi L-asp tedavisinin nadir komplikasyonlarındandır. Genellikle pankreatitle birlikte görülür. Bizim hastalarımızda yüksek lipit değerlerine karşın pankreatit görülmedi. Hastalarımızın 3'ünde de plazmaferez uygulanmadan normal lipit değerlerine ulaşıldı.Olguları, asparaginazın nadir ama ciddi bir komplikasyonu olan hipertrigliseridemiye dikkat çekmek için sunmak istedik.

Anahtar Kelimeler: L-asparaginaz, yan etki, hiperlipidemi

P-070
WİLMS TÜMÖRÜ VE HEREDİTER SFEROSİTOZ TANILI HASTADA AĞIR BİR KOMPLİKASYON: VENO-OKKLUZİF HASTALIK

DİLDAR BAHAR GENÇ[1], İSMAİL UZAK[2], FERHAT SARI[3], SEMA VURAL[1], ZEYNEP YILDIZ YILDIRMAK[1]

1 SAĞLIK BİLİMLERİ ÜNİVERSİTESİ ŞİŞLİ HAMİDİYE ETFAL EĞİTİM VE ARAŞTIRMA HASTANESİ, ÇOCUK HEMATOLOJİSİ VE ONKOLOJİSİ KLİNİĞİ
2 SAĞLIK BİLİMLERİ ÜNİVERSİTESİ ŞİŞLİ HAMİDİYE ETFAL EĞİTİM VE ARAŞTIRMA HASTANESİ, ÇOCUK SAĞLIĞI VE HASTALIKLARI KLİNİĞİ
3 SAĞLIK BİLİMLERİ ÜNİVERSİTESİ ŞİŞLİ HAMİDİYE ETFAL EĞİTİM VE ARAŞTIRMA HASTANESİ, ÇOCUK YOĞUN BAKIM

Amaç : Veno-okluzif hastalık (VOH); yüksek sıklıkla kök hücre transplantasyonu tedavisi sırasında, daha nadiren konvansiyonel dozda kullanılan aktinomisin-D, mitramisin, dakarbazin ve 6-tiogunanin gibi kemoterapötikler sonrası izlenen bir karaciğer yetersizliği tablosudur. Altta yatan karaciğer hastalıkları sıklığını arttırır. Sferositozda transfüzyona bağlı hiperferritinemiyle ilişkili karaciğer hasarı olabilir.

Yöntem : Burada herediter sferositoz ve Wilms tümörü tanılarıyla kemoterapi almaktayken VOH gelişen bir olgu ve yönetimi sunulmaktadır.

Bulgular : Herediter sferositoz tanılı hastada travma sonrası yapılan görüntülemelerde sağ böbrekde solid kitle saptandı. Nefrektomi sonrası Evre III Wilms tümörü alan hastaya radyoterapi ve kemoterapi başlandı. Radyoterapisi biten ve ikinci aktinomisini alan hastada bir hafta sonra karın ağrısı, kusma gözlendi. Tetkiklerinde hemoglobin 8.2 gr/dl, trombosit: 6000/mm3, AST: 89 U/L, ALT: 58 U/L bulundu. Eritrosit, trombosit transfüzyonu sonrası trombositi 4000/mm3 olan hastada ağrılı hepatomegali ve ikter gelişti. AST'nin 2354 U/L, ALT'nin 1050 U/L'ye yükselmesi üzerine hastada ön planda VOH düşünüldü. İlk ultrasonografisinde hafif hepatomegali ve batında serbest sıvı dışında patolojik bulgu yoktu. Hastaya defibrotide, N-asetil sistein, ursodeoksikolik asit, furosemid ve destek tedavileri uygulandı. İzlemde direkt bilirubin 7.5 mg/dl'ye, total bilirubin 15 mg/dl'ye AST düzeyi 4378 U/L'ye kadar yükseldi. Tedavinin 6.gününde VOH'la uyumlu şekilde portal akım tersine döndü. Batin distansiyonun artması üzerine parasentez yapıldı. İzlemde karaciğer fonksiyon testleri kademeli olarak düzelen hasta yoğun bakım yatışının 25.günde taburcu edildi. Hasta kemoterapisine azaltılmış dozlarda sorunsuz olarak devam etmektedir.

Sonuç : VOH acil tedavi edilmediğinde fatal seyirli bir komplikasyondur. Literatürde sadece bir olguda herediter sferositoz ile Wilms tümörü birlikteliği bildirilmiştir. Hastamızda hemolitik anemi zemininde gelişen transfüzyona sekonder hiperferritineminin ve total batın ışınlamasının VOH için kolaylaştırıcı faktör olduğu düşünülmüştür. Karaciğer fonksiyon bozukluğu ve dirençli trombositopeni varlığında ayırıcı tanıda VOH düşünülmesi, defibrotide ve destek tedavilerinin erken başlatılması ağır tablolarda dahi klinik başarı sağlayabilir.

Anahtar Kelimeler: Wilms tümörü, herediter sferositoz, veno-okkluzif hastalık

P-071

2015-2018 YILLARI ARASINDA KEMOTERAPİ ALAN VE ATEŞLE BAŞVURAN ÇOCUKLARDA BAKTERİYEL, VİRAL, FUNGAL VE PARAZİTİK ENFEKSİYONLARIN DEĞERLENDİRİLMESİ

MEHMET BAKİ BEYTER[2], MEHMET KANTAR[1], EDA ATASEVEN[1], PINAR YAZICI[3], ZÜMRÜT ŞAHBUDAK BAL[4], ULAŞ SAZ[5], BÜLENT KARAPINAR[3]

1 EGE ÜNİVERSİTESİ TIP FAKÜLTESİ, ÇOCUK HEMATOLOJİSİ VE ONKOLOJİSİ BİLİM DALI, İZMİR
2 EGE ÜNİVERSİTESİ TIP FAKÜLTESİ, ÇOCUK SAĞLIĞI VE HASTALIKLARI ANABİLİM DALI, İZMİR
3 EGE ÜNİVERSİTESİ TIP FAKÜLTESİ, ÇOCUK YOĞUN BAKIM BİLİM DALI, İZMİR
4 EGE ÜNİVERSİTESİ TIP FAKÜLTESİ, ÇOCUK ENFEKSİYON BİLİM DALI, İZMİR
5 EGE ÜNİVERSİTESİ TIP FAKÜLTESİ, ÇOCUK ACİL BİLİM DALI, İZMİR

Amaç : Kanserli çocuklarda sağ kalım hızları son yıllarda giderek artmıştır, bununla birlikte agresif kanser tedavisi yüksek enfeksiyon riski ile sonuçlanmıştır. Ateş, kanserli hastalarda sık karşılaşılan, çeşitli enfeksiyon ve enfeksiyon dışı nedenlerle ortaya çıkan bir durumdur. Enfeksiyonlar kanserli hastalarda ateşin temel kaynağıdır ve hem nötropenik hem de nötropenik olmayan hastalarda göz önünde bulundurulmalıdır. Çalışmanın amacı kemoterapi uygulanan, ateş nedeniyle başvuran, hastaneye yatırılarak izlenen ve tedavi edilen çocuk hastalarda enfeksiyon sıklığının, enfeksiyon etkenlerinin ve risk faktörlerinin değerlendirilmesidir.

Yöntem : Retrospektif olarak Ocak 2015-Aralık 2018 tarihleri arasında kanser tanısı alan ve tedavi edilen hastalar içerisinde, 38 °C ve üzerindeki ateş nedeniyle çocuk onkoloji polikliniğine veya çocuk acil servisine başvuran hastalar çalışmaya dahil edildi. Hastaların yaş, cinsiyet, sistemik kemoterapi ile enfeksiyon arasındaki süre, mikrobiyolojik çalışmalar ile gösterilen bakteriyel, viral, fungal ve paratizer etkenler dökümente edilerek değerlendirildi.

Bulgular : Hastaların 43'ü (%45.7) kız, 51'i (%54.3) erkek idi. Ortalama yaş 8.02 aydı (4 ay-213 ay). Başvuruların %55.1'inde nötropeni vardı. Değerlendirilen 212 ateşli başvurunun 103'ünde (%48.6) enfeksiyon odağı saptanamadı. Klinik belirti, fizik muayene bulguları ve mikrobiyolojik çalışmalar ile gösterilen enfeksiyon tanılarına bakıldığında; kateter enfeksiyonları en sık ateş nedeniydi. Saptanan bakterilerin %46.4'ü Gram pozitif ve %53.6'sı Gram negatif bakterilerden oluşmaktaydı. KNS ve E. coli en sık saptanan bakterilerdi. Candida türleri en sık fungal etkendi. On iki başvuruda (%5.6) saptanan Rhinovirüs en sık viral etkendi. Enfeksiyon etkenleri ve enfeksiyon tanılarının dağılımında, nötropenik olan ve olmayan hastalar arasında istatistiksel olarak anlamlı farklılık saptanmadı (p>0.05). Septik şokun, nötropenik hastalarda daha sık olduğu görüldü (p=0.02). İlginç olarak septik şoklu iki hastada etken olarak sadece Rhinovirüs gösterildi.

Sonuç : Enfeksiyon tanılarının ve etkenlerin dağılımına bakıldığında, nötropenisi olan ve olmayan hastalar arasında farklılık saptanmamıştır (p>0,05). Ateş, nötropenik hastalarda olduğu kadar, nötropenik olmayan hastalarda da enfeksiyonlar için önemli bir göstergedir. Ateş ile başvuran, kemoterapi uygulanan çocukluk çağı kanser hastaları, nötropenik olmasalar bile enfeksiyonlar için ciddi risk altındadırlar.

Anahtar Kelimeler: Çocuk; kanser; ateş; enfeksiyon; febril nötropeni

P-072
LENFOMA VE SOLİD TÜMÖRLÜ ÇOCUKLARDA FEBRİL NÖTROPENİDE SEFOPERAZON-SULBAKTAM MONOTERAPİSİNİN ETKİNLİĞİ

SELMA ÇAKMAKCI[1], NERİMAN SARI[1], İNCİ ERGÜRHAN İLHAN[2]

1 TC SAĞLIK BAKANLIĞI, ANKARA ŞEHİR HASTANESİ, ÇOCUK HEMATOLOJİ VE ONKOLOJİ KLİNİĞİ
2 SAĞLIK BİLİMLERİ ÜNİVERSİTESİ, ANKARA ŞEHİR HASTANESİ, ÇOCUK HEMATOLOJİ VE ONKOLOJİ KLİNİĞİ

Amaç : Febril nötropeni (FEN), kanser hastalarında en önemli morbidite ve mortalite nedenlerinden biridir. Bu retrospektif çalışmada, nötropenik ateşli çocuklarda sefoperazon-sulbaktamın etkinliğini araştırmayı amaçladık.

Yöntem : Çalışmaya Ekim 2004 - Ağustos 2016 tarihleri arasında merkezimizde izlenen nötropenik ateşli 18 yaşından küçük çocuklar dahil edildi. Tüm hastalara sefoperazon-sulbaktam (100 mg/kg/gün, 8 saatte bir) başlandı. Hastalar tedavinin 72. saattinde tekrar değerlendirildi ve ateşin devam etmesi durumunda aminoglikozid ve/veya glikopeptid ilave edildi. Dirençli bir patojen izole edildiğinde antibiyotik tedavisi değiştirildi. Tedavi yanıtları (a) başarılı, 72. saatte ve 7 günlük sefoperazon-sulbaktam tedavisinden sonra enfeksiyonun tüm belirti ve semptomlarının tamamen düzelmesi; (b) modifikasyon ile başarılı, viral, parazitik veya mantar enfeksiyonu için tedavi değişikliği veya glikopeptid ilavesi; (c) başarısızlık, yeni veya dirençli bir enfeksiyonun ortaya çıkması, tedaviye dirençli bakteriyemi, karbapenemlere geçme veya aynı spektrumda bir antibiyotik ekleme ihtiyacı olarak tanımlandı.

Bulgular : Yüz elli yedi hastaya ait 350 febril nötropeni atağı (K: 73, E: 84, ortanca yaş: 11,8 yıl (0,6-18)) kaydedildi. En sık tanılar sırasıyla osteosarkom (%35), Ewing sarkomu (%30), Non-Hodgkin lenfoma (%13) ve rabdomyosarkomdu (%7). Mutlak nötrofil sayısı ve nötropeni süresi 60/mm3 (0-800) ve 7 gün (3-60) idi. Ortanca tedavi süresi 7 gündü (3-30). FEN ataklarının 220'sinde (% 63) ateşin kaynağı tespit edilemedi, 81'inde (% 23) mikrobiyolojik dökümente enfeksiyon (MDE) vardı ve 60'ında (% 17) enfeksiyon klinik olarak mevcuttu (KDE). Başarı oranı %65 (229), modifikasyon ile başarı oranı % 9 (31) ve başarısızlık oranı % 26 (90) idi. Sepsis nedeniyle kaybedilen hasta olmadı. Sefoperazon-sulbaktam monoterapisi MDE olan atakların % 47'sinde, KDE olan atakların % 34'ünde başarısız olmuştur. Ancak nedeni bilinmeyen ateşli atakların % 82'sinde başarılı olmuştur.

Sonuç : Ampirik sefoperazon-sulbaktam monoterapisinin nedeni bilinmeyen ateşli FEN ataklarında etkili olduğu bulunmuştur, ancak MDE veya KDE ataklarında modifikasyon yapılması gerekebilir.

Anahtar Kelimeler: kanser, çocuk, febril nötropeni, sefoperazon-sulbaktam

P-073
FEBRİL NÖTROPENİLİ ÇOCUKLARDA POZİTİF KAN KÜLTÜRÜ SONUÇLARININ DEĞERLENDİRİLMESİ

NAZMİYE YÜKSEK[1], COŞKUN EKEMEN[2], ZUHAL ÖRNEK[2], HAKAN KARDEŞ[2], MUTLU YÜKSEK[2]

1 ZONGULDAK BÜLENT ECEVİT ÜNİVERSİTESİ TIP FAKÜLTESİ ÇOCUK HEMATOLOJİSİ - ONKOLOJİSİ BİLİM DALI, ZONGULDAK
2 ZONGULDAK BÜLENT ECEVİT ÜNİVERSİTESİ TIP FAKÜLTESİ ÇOCUK SAĞLIĞI VE HASTALIKLARI AD, ZONGULDAK

Amaç : Febril nötropenili hastalarda enfeksiyon ilişkili morbidite ve mortalite oranlarının düşürülmesinde uygun ampirik antibiyotik tedavisine erken başlamak önemli rol oynar. Ampirik tedaviler için belirlenmiş rehberler yol gösterici olsa da, ampirik antibiyotik seçiminde merkezlerin kendi mikrobiyolojik paternlerinin ve antibiyotik duyarlılığının dikkate alınması önemlidir. Bu çalışmada, hastalarımızın febril nötropeni atakları sırasında alınan ve üreme saptanan kan kültürü sonuçlarını değerlendirerek merkezimizin mikrobiyolojik paternini saptamayı amaçladık.

Yöntem : Ocak 2015-Ocak 2020 yılları arasında hematolojik ve/veya onkolojik hastalık tanısı ile tedavi alan 42 hastaya ait 96 febril nötropeni atağında alınan kan kültürleri retrospektif olarak tarandı ve kan kültürlerinde üreme saptanan 32 febril nötropeni atağının verileri değerlendirildi.

Bulgular : 20 hastaya ait 32 pozitif kan kültürünün % 46.9 unda gram pozitif, %37.5 inde gram negatif mikroorganizmalar, %15.6 sında ise fungal patojenler izole edildi. Metisiline dirençli koagülaz (-) staphylococcus aureus kan kültürlerinde en sık izole edilen mikroorganizma idi (% 21.8), klebsiella spp. ise ikinci en sık enfeksiyon etkeni olarak saptandı (%15.6). En sık enfeksiyon odağının santral venöz kateter enfeksiyonu olduğu görüldü (% 25). Ampirik tedavi için en sık kullanılan 1. basamak antimikrobiyal tedavi piparasillin-tazobactam+ amikasin (% 56.2) idi. Fungal patojenlerin sadece birisi kandida albikans iken diğerleri albikans dışı kandida türleriydi. Kandida sepsisi olan bir olgumuzda kaspofungin direnci saptandı.

Sonuç : Febril nötropenili hastalarımızda gram pozitif mikroorganizmalarla ilişkili olarak gelişen enfeksiyonların daha sık olduğu ve en yaygın patojenin metisiline dirençli koagülaz (-) staphylococcus aureus olduğu görüldü. Gram pozitif enfeksiyon oranımızın yüksek olmasının kateter enfeksiyon oranımızın yüksek olması ile ilişkili olabileceği düşünüldü. Belirgin bir risk faktörü belirlenememesine rağmen fungal enfeksiyon sıklığımızın literatürde bildirilen oranların üstünde olması dikkat çekiciydi.

Anahtar Kelimeler: Çocuk, febril nötropeni, kan kültürü

P-074
ÇOCUK ONKOLOJİ HASTALARINDA SANTRAL VENÖZ KATETER KOMPLİKASYONLARI

GÜLŞEN PEHLİVAN, ŞULE YEŞİL, HANİFE ERGÜDER, SUNAY ÇETİNKAYA, MERVE ALTUNTAŞ, TUĞÇE KÜÇÜKKAVRAK, AYSEL EPÇİN, BURÇAK KURUCU BİLGİN, EMRE ÇAPKINOĞLU, GÜRSES ŞAHİN

ANKARA DR. SAMİ ULUS KADIN DOĞUM VE ÇOCUK SAĞLIĞI VE HASTALIKLARI EĞİTİM VE ARAŞTIRMA HASTANESİ, ÇOCUK HEMATOLOJİ VE ONKOLOJİ BÖLÜMÜ, ANKARA

Amaç : Santral venöz kateterler kanser hastalarının tedavisinde güvenilir bir venöz yol olarak kullanılmaktadır. Çalışmamızda kliniğimizde son iki yıl içinde takılan santral venöz kateterler ile ilgili sorunları değerlendirmeyi amaçladık.

Yöntem : Kliniğimizde Ocak 2018-Aralık 2019 tarihleri arasında santral venöz kateter takılan hastalar geriye dönük olarak incelendi ve gelişen komplikasyonlar kaydedildi.

Bulgular : Kliniğimizde son iki yılda 30 port kateter ve 6 Hickman tip kateter olmak üzere toplam 36 onkoloji hastasına santral venöz kateter takıldı. Kateter takılan hastalarımızın 17'sinde (%47) bir kez yada tekrarlayan olmak üzere çeşitli sorunlar yaşandı. Port kateterler ve Hickman tipi kateterler için 2-3 günde bir klorheksidinli solüsyon ile bakım yapıldı. Port kateter iğneleri haftada bir değiştirildi. Yedi hastada port kateter enfeksiyonu, bir hastada Hickman kateter enfeksiyonu gelişti. Sekiz hastadan dördünde kontaminasyon olduğu düşünülen bakteriyemiye bağlı üreme oldu. Enfeksiyon sıklığı %22 (36/8) olarak saptandı. Port kateter üremesi olan yedi hastadan 5'inde kapama-kilit tedavisi ile kateter enfeksiyonu sorunu aşıldı. Üreme olan 2 port kateter ve 1 hickman kateter tedavi edilemediği için geri çekildi. Tromboza bağlı tıkanıklık 5 hastada görüldü, 3'ünde tıkanıklık açılamadığı için kateterler çıkartıldı. İki hastada takılan santral port kateter insizyon yerinde cilt reaksiyonu gelişti ve bunlardan biri insizyon açıldığı için çıkarıldı. Bir hastamızda ise portun rezervuar kısmı kateterden ayrıldığı için port kateter çıkarılarak yenisi takıldı. Bir hastamızda Hickman kateter sızdırdığı için geri çekildi. Toplam 9 hastada (%25) çeşitli nedenlerle santral venöz kateter çıkarıldı.

Sonuç : Kanser hastalarının immün sistemi baskılanmış olduğu ve cilt bütünlüğü santral venöz kateter ile bozulduğu için bu hastalar ciddi bir enfeksiyon riski ile karşı karşıyadır. Çalışmamızda enfeksiyon sıklığı %22 olarak saptanmıştır. Bu oran dünya literatürü ile uyumlu ya da daha düşüktür. Bu durum kliniğimizde bizzat eğitimli hemşireler tarafından düzenli aralıklarla kateter bakımının yapılmasına bağlanmıştır. Santral venöz kateter ile ilişkili komplikasyonların sıklığını azaltmak sağlık personelinin eğitimi ile mümkün olmaktadır.

Anahtar Kelimeler: santral venöz kateter, komplikasyon

P-075
EWİNG SARKOMLU BİR OLGUDA BESLENMENİN DEĞERLENDİRİLMESİ

ŞENİZ ÖZTÜRK[1], TEZER KUTLUK[2]

1 HACETTEPE ÜNİVERSİTESİ ONKOLOJİ HASTANESİ DİYET BÖLÜMÜ
2 HACETTEPE ÜNİVERSİTESİ TIP FAKÜLTESİ ÇOCUK SAĞLIĞI VE HASTALIKLARI ANABİLİM DALI ÇOCUK ONKOLOJİSİ BÖLÜMÜ

Amaç : Çocukluk çağı kanserlerinden Ewing sarkom genellikle 10-15 yaş arasındaki erkeklerde daha sık görülmektedir. Onkolojik tedavilerin; mukozit, erken doyma, bulantı, kusma, kabızlık, ishal, anoreksiya gibi yan etkileri vardır. Bu komplikasyonlar, hastanın beslenmesini olumsuz etkilemekte ve malnutrisyona neden olmaktadır. Beslenme tedavisinde amaç, büyüme ve gelişmeyi devam ettirmektir. Bu sunumda, Ewing Sarkom ile izlenen olguda tıbbi beslenme tedavisinin önemi tartışılacaktır.

Yöntem : Pediatrik onkoloji kliniğine beşinci kür kemoterapisini almak için başvuran 12 yaş 4 aylık erkek hasta Ewing Sarkom tanısı almıştır. Boy: 138cm, Ağırlık: 31.0kg, Beden Kütle İndeksi (BKİ): 16.3kg/m2 dir. Olması gereken ağırlık 46kg, boy ise 157cm dir. Yaşa göre boy açısından -2.21 z skor- 1.3; yaşa göre BKİ olarak -0.95 z skor- 17.1 persentildedir. Hastada beş gün kemoterapi alıp,tedavi bitiminden 3 gün sonra nötropenik ateş ve mukozit görülmüş, iştahı azalma göstermiştir. Nötropenisi geçtiği zaman oral alım azlığı nedeniyle nazogastrik tüp takılması denenmiş, hastanın tolerasyonu olmadığı için çıkartılmıştır.

Bulgular : Türkiye'ye Özgü Beslenme Rehberine göre 10-13 yaş erkek çocuğunun alması gereken enerji yaklaşık 2000kkal, protein ise 40gr'dır. Bu olgunun enerji ve protein alımı sırasıyla, kemoterapi öncesi 1769 kkal-43gr, kemoterapi ilk günü 985kkal-13gr, mukozitli olduğu gün için ise 100kkal-4gr olarak hesaplanmıştır. Taburculuk diyeti enerji 2000 kkal, protein 40 gr olacak şekilde planlanmıştır, mukoziti düzelene kadar yumuşak sulu, protein içeriği yüksek yiyecek ve içecekler tüketmesi önerilmiştir. Mukozit sonrası dönemde ise, diğer kemoterapiye kadar enerji ve proteinden zengin menüler oluşturulmuştur.

Sonuç : Mukozitin besin alımını azalttığı bilinmektedir, bu dönemde beslenmek, yetişkinlerde olduğu kadar çocuklarda da zor bir durumdur. Etkin ağız bakımı, eğer gerekiyorsa ilaç kullanımı ile tüketilmesi kolay yiyeceklerin ve içeceklerin tercih edilmesi; bu dönemdeki besin öğeleri açısından kayıplarını en aza indirgeyecektir. Hastaları mukozitli dönemde kolay tüketilebilir yiyeceklere ve sıvılara yönlendirmek önemlidir, besin öğeleri açısından gereksinimlerini tam karşılayamıyor olsalar da; oral olarak tüketimlerini mümkün olduğu kadar artırmak gerekmektedir. Yapılan çalışmalarda, bu dönemde enteral veya parenteral beslenme desteğinin olumlu etkisi olduğu belirtilmiştir.

Anahtar Kelimeler: Ewing Sarkom, Beslenme, Mukozit

P-076
LANGERHANS HÜCRELİ HİSTİOSİTOZ: TEK MERKEZ DENEYİMİ

BURÇAK KURUCU BİLGİN[1], ŞULE YEŞİL[1], CEYHUN BOZKURT[2], NAZMİYE YÜKSEK[3], ALİ FETTAH[1], GÜRSES ŞAHİN[1]

1 SBÜ ANKARA DR. SAMİ ULUS KADIN DOĞUM, ÇOCUK SAĞLIĞI VE HASTALIKLARI EĞİTİM VE ARAŞTIRMA HASTANESİ, ÇOCUK HEMATOLOJİ VE ONKOLOJİ BÖLÜMÜ
2 İSTANBUL ALTINBAŞ ÜNİVERSİTESİ MEDİCAL PARK BAHÇELİEVLER HASTANESİ, ÇOCUK HEMATOLOJİ VE ONKOLOJİ BÖLÜMÜ
3 ZONGULDAK BÜLENT ECEVİT ÜNİVERSİTESİ, SAĞLIK UYGULAMA VE ARAŞTIRMA HASTANESİ, ÇOCUK ONKOLOJİ BÖLÜMÜ

Amaç : Langerhans hücreli histiyositoz (LHH), Langerhans hücrelerinin anormal oligoklonal çoğalarak çeşitli doku ve organlarda birikmesinin neden olduğu nadir bir neoplazmdır. En sık kemikler tutulmakla birlikte, cilt, lenf nodları, karaciğer, dalak, akciğer, merkezi sinir sistemi (MSS) diğer tutulum bölgeleridir. Klinik olarak tek organ tutulumundan, multisistemik tutuluma kadar farklı şekillerde ortaya çıkabilir.''Risk organları'' olan hematopoetik sistem, karaciğer ve/veya dalak tutulumu olması durumunda prognoz kötüdür. Çalışmamızda kliniğimizde LHH tanısıyla takip edilen hastalar değerlendirildi.

Yöntem : Çalışmamızda 2000-2019 yılları arasında LHH tanısı alan 11'i kız ve 13'ü erkek toplam 24 hastanın verileri retrospektif olarak incelendi. Veriler SPSS for Windows 20.0 istatistiksel analiz programı kullanılarak değerlendirildi.

Bulgular : Hastaların tanı yaşı ortalaması 4,7±4,6 (0,6-16,6) yıl ve ortalama takip süresi 91,6±67,8 (12,1-240) ay idi. Sekiz hastada tek sistem (TS) tutulumu, 8 hastada riskli organ tutulumlu multisitemik tutulum(MS RO+)ve 8 hastada riskli organ tutulumsuz multisistemik tutulum (MS RO-) vardı. Hastaların en sık tanı aldığı organ ciltti. Ancak organ tutulumlarında en sık tutulan organ kemikti. Bunu sırasıyla cilt, MSS, karaciğer, lenf nodu, akciğer, dalak, periodontal bölge, tiroid, göz, mastoid, pankreas ve kemik iliği takip etti. Beş(%20,8) hastada diyabetes insipitus saptandı. Hastalara risk gruplarına göre LCH-III çalışma protokolüne uygun olarak tedavi uygulandı. Hastaların 19'una kemoterapi(KT), 2'sine radyoterapi(RT), 2'sine cerrahi ve 1'ine KT+RT uygulandı. Toplamda 10 hastaya cerrahi rezeksiyon yapıldı. Bunlardan akciğer tutulumu olan iki hastaya akciğer wedge rezeksiyonu uygulandı. Kemik iliği tutulumu olan bir hastaya hematopoetik kök hücre nakli yapıldı. Altı(%25) hastamızda tedaviye yanıtsızlık ve/veya progresyon izlendi. (2'si TS tutulumlu, 2'si MSRO (-) ve 2'si MSRO(+) olan hastalardı).Bu hastalardan 5'ine kladribin tedavisi uygulandı ve hepsinde tam yanıt elde edildi. Takip süresinde ex olan hastamız olmadı (Overall survival %100).

Sonuç : LHH'da tutulan organ ve sistemlere, hastalığın yaygınlığına göre KT, RT ve cerrahi tedavi seçenekleri farklı kombinasyonlarda uygulanmaktadır. Yanıtsızlık veya progresyon durumlarında bizim serimizde olduğu gibi kladribin ve kök hücre nakli tedavileri başarılı bir şekilde uygulanmaktadır.

Anahtar Kelimeler: Langerhans hücreli histiositoz, kladribin, kök hücre nakli

P-077
ÇOCUKLARDA MİDE ADENOKARSİNOMU: 4 VAKA SUNUMU

İNCİ YAMAN BAJİN[1], TEZER KUTLUK[1], İBRAHİM KARNAK[2], DİCLEHAN ORHAN[3], MURAT GÜRKAYNAK[4], SANİYE EKİNCİ[2], MİTHAT HALİLOĞLU[5], BURÇA AYDIN[1], NİLGÜN KURUCU[1], BİLGEHAN YALÇIN[1], ALİ VARAN[1], CANAN AKYÜZ[1]

1 HACETTEPE ÜNİVERSİTESİ TIP FAKÜLTESİ VE KANSER ENSTİTÜSÜ ÇOCUK ONKOLOJİ BİLİM DALI, ANKARA
2 HACETTEPE ÜNİVERSİTESİ TIP FAKÜLTESİ ÇOCUK CERRAHİ ANABİLİM DALI, ANKARA
3 HACETTEPE ÜNİVERSİTESİ TIP FAKÜLTESİ PATOLOJİ ANABİLİM DALI, ANKARA
4 HACETTEPE ÜNİVERSİTESİ TIP FAKÜLTESİ RADYASYON ONKOLOJİSİ ANABİLİM DALI, ANKARA
5 HACETTEPE ÜNİVERSİTESİ TIP FAKÜLTESİ RADYOLOJİ ANABİLİM DALI, ANKARA

Amaç : Mide adenokarsinomu tüm çocukluk çağı tümörlerinin %0.05'inde görülmektedir. Yetişkinlerde beklenen yaşam süresi 7-10 ay olarak bildirilmekte olup, çocukluk çağında çok nadir görülmesi nedeniyle bu hastalara yaklaşım ile ilgili deneyim sınırlıdır. Bu çalışmada çocukluk yaş grubunda mide adenokarsinomlu hastaların klinik özellikleri ve tedavileri incelenmiştir.

Yöntem : Hacettepe Üniversitesi Çocuk Onkoloji Bölümünde 1995- 2020 yılları arasında 18 yaşından küçük dört hasta primer mide adenokarsinomu tanısı almıştır. Hastaların klinik özellikleri ve tedavi sonuçları retrospektif olarak değerlendirilmiştir.

Bulgular : Primer gastrik adenokarsinom tanısı almış olan dört hastanın hepsi kız idi. Hastaların başvuru sırasına göre tanı yaşları sırasıyla 16 yaş, 15 yaş, 12 yaş, 16 yaş idi. Başvuru şikayetleri hastaların hepsinde karın ağrısı ve kusma idi. Semptomların başlamasından tanı almaya kadar geçen süre sırayla 5 ay, 12 ay, 3 ay ve 3 ay idi. Hastaların hepsinde tanı anında metastatik hastalık mevcuttu. Bir hastada aile hikayesi mevcuttu. Bir hastada tümör dokusunda PMS2 geninde ekspresyon kaybı saptandı. Bir hastada CEA pozitif idi. Tüm hastalarda tümör histolojisi taşlı yüzük hücreli adenokarsinom olarak rapor edildi. İki hastaya cerrahi sonrasında, yaygın metastazı olan 2 hastaya ise primer olarak kemoterapi başlandı. Bir hastaya ek olarak radyoterapi de verildi. Tüm hastalar tanıdan sırayla 8 ay, 4gün, 21 ay ve 3 ay sonra kaybedildi.

Sonuç : Mide adenokarsinomu çocukluk çağında çok nadir görülen bir tümör olup, literatürde tamamen eksize edilmiş sınırlı tümörü olan birkaç hasta dışında tüm hastaların kaybedildiği görülmüştür. Hastalığın nadirliği nedeniyle çocukluk yaş grubunda bu hastalığa yaklaşımın belirlenmesinde uluslararası çok merkezli çalışmaların ve starndartların belirlenmesi yararlı olacaktır.

Anahtar Kelimeler: Mide, Adenokarsinom, Çocuk

P-079
ÇOCUKLUK ÇAĞINDA NADİR BİR ABDOMİNAL KİTLE NEDENİ: PARAGANGLİOMA

SUHEYLA OCAK[1], RAHŞAN ÖZCAN[2], NİL ÇOMUNOĞLU[3], SEBUH KURUOĞLU[4], AYŞE GONCA KAÇAR[1], SİMGE ÇINAR ÖZEL[1], MUSTAFA ALP ÖZKAN[1], TÜLİN TİRAJE CELKAN[1]

1 İSTANBUL ÜNİVERSİTESİ- CERRAHPAŞA, CERRAHPAŞA TIP FAKÜLTESİ, ÇOCUK HEMATOLOJİSİ VE ONKOLOJİSİ BİLİM DALI
2 İSTANBUL ÜNİVERSİTESİ- CERRAHPAŞA, CERRAHPAŞA TIP FAKÜLTESİ, ÇOCUK CERRAHİSİ ANABİLİM DALI
3 İSTANBUL ÜNİVERSİTESİ- CERRAHPAŞA, CERRAHPAŞA TIP FAKÜLTESİ, PATOLOJİ ANABİLİM DALI
4 İSTANBUL ÜNİVERSİTESİ- CERRAHPAŞA, CERRAHPAŞA TIP FAKÜLTESİ, RADYOLOJİ ANABİLİM DALI

Amaç : Paraganglioma ekstraadrenal sempatik ya da aprasempatik paraganglionlardan köken alan nadir bir tümördür. Ortanca tanı yaşı 47 olan paragangliomalar çocukluk çağında az sayıda bildirilmiştir. Yıllık insidansı 3/1 milyon olan paraganglioma olgularının %20'si çocuklarda saptanmaktadır.

Yöntem : Bu sunumda abdominal paraganglioma tanısı almış bir adölesan olgu bildirilmektedir.

Bulgular : 13 yaş kız hasta paraganglioma tanısı ile tarafımıza yönlendirildi. Öyküsünden başvurudan 3 ay önce kan basıncı yüksekliği saptandığı ancak ileri inceleme yapılmadığı, yaklaşık 1ay önce karın ağrısı nedeniyle yapılan görüntülemede pankreas komşuluğunda, renal artere bası yapan kitle saptandığı öğrenildi. Aile öyküsünde kuzeninde karotis kökenli paraganglioma tanısı olduğu bildirildi. Kitle rezeksiyonu sırasında hipertansiyon atağı ortaya çıktığı bildirlen hastaya total kitle rezeksiyonu uygulandı. Patolojik inceleme sonucu paraganglioma ile uyumlu bulundu. Post-operatif değerlendirmede katekolamin düzyleri normal bulundu, Ga-DOTATATE PET-CT incelemede patolojik tutulum izlenmedi. Sempatik paraganglioma, Evrel olarak değerlendirlen hastaya ek tedavi planlanmadı. Sendromik bulgular ve kronik hipertansiyon etkileri açısından yapılan diğer sistemik değerlendirmeleri normal bulundu. Kitle rezeksiyonu sonrası yaklaşık 3ay süre ile kan basıncı yüksekliği devam eden ve antihipertansif ihtiyacı olan hasta, post-operatif 7. ayında ve remisyonda olarak izlemdedir.

Sonuç : Paraganglioma olgularında cerrahi rezeskiyon ilk tedavi seçeneğidir. Metastatik olgularda radyoaktif isotop tedavileri önerilmektedir. Ancak cerrahi sırasında katekolamin deşarjına bağlı ciddi komplikasyonların kontrol edilebilmesi için pre-operatif özelliklerin ve klinik değerlendirmenin doğru yapılması çok önemlidir. Yirmi yaş altında tanı alan paraganglioma olgularının yaklaşık olarak %60' ında SDHB geni ilişkili germline mutasyonlar tanımlanmıştır. Olgumuzun aile öyküsü de göz önüne alındığında predispozan germline mutasyonlar açısından genetik analizleri devam etmektedir.

Anahtar Kelimeler: paraganglioma, abdominal kitle, çocuk

P-081
ÇOCUKLARDA NADİR BİR NÖROENDOKRİN TÜMÖR: TİMİK KARSİNOİD TÜMÖR

DUYGU AYDIN[1], MEHMET AZİZOĞLU[1], UĞUR DEMİRSOY[1], FİLİZ MİNE ÇİZMECİOĞLU[2], FUNDA ÇORAPCIOĞLU[1]

1 KOCAELİ ÜNİVERSİTESİ TIP FAKÜLTESİ ÇOCUK ONKOLOJİ BÖLÜMÜ
2 KOCAELİ ÜNİVERSİTESİ TIP FAKÜLTESİ ÇOCUK ENDOKRİNOLOJİ BÖLÜMÜ

Amaç : Nöroendokrin tümörler çocuklarda oldukça nadir görülmektedirler. Nörolojik, endokrin veya metabolik etkilerle tümörün yerleşim yeri dışında ortaya çıkan paraneoplastik semptomlar tümör tanısı için gerekli ipuçlarını verebilir. Bildirimizde timik atipik karsinoid tümör nedeniyle ekzojen Cushing sendromu ve major depresyon gelişen, tedaviyle şikayetleri gerileyen nöroendokrin tümörlü olgumuzu sunmaktayız.

Yöntem : Paraneoplastik semptomları nedeniyle başvuran, timik karsinoid tümör tanısı alan hastanın tanı, tetkik ve tedavi süreci anlatılmaktadır.

Bulgular : 15 yaşında erkek hasta; çok su içme ve idrar yapma, gövdede yaygın akne, cilt renginde koyulaşma, halsizlik, isteksizlik ve intihar düşüncesi şikayetleriyle başvurdu. Özgeçmiş ve soygeçmişinde özellik olmayan hastanın tetkiklerinde kan şekeri, serum ACTH ve kortizol düzeyleri yüksek bulundu, deksametazon supresyon testleri sonucunda ektopik hiperkortizolizm saptandı. Hiperglisemi nedeniyle insülin başlandı. Hipofiz MR'ı normal olarak değerlendirilen hastanın PA Akciğer grafisinde mediastinal kitle görüldü, toraks MR'da ön mediasten timik mesafede 57x32x44 mm boyutlu T1A izointens, T2A hafif hiperintens kitle izlendi. Ardından yapılan PET-CT incelemesinde ön mediastende 5 cm boyutunda artmış Ga-68 DOTA-TATE tutulumu gösteren kitlesel lezyon gözlenmesi üzerine kitle eksize edildi. Patoloji incelemesinde timik atipik karsinoid tümör tanısı aldı. Kitlenin cerrahi çıkarımı yapıldıktan sonra hastanın tüm şikayetleri geriledi ve hasta takibe alındı.

Sonuç : Timusun nöroendokrin tümörleri timik tümörlerin yaklaşık % 2-5'ini oluşturur, ortalama görülme yaşı 54'tür, erkeklerde daha sık görülür ve çocuk vakalar oldukça az sayıdadır. Atipik karsinoid tümörler bölünme hızının daha yüksek olması ve/veya fokal nekroz olması ile tipik karsinoid tümörlerden ayrılır. Sitolojik atipi de atipik karsinoid tümörlerde tipik karsinoid tümörlere göre daha fazladır. Atipik karsioid tümörler timusun nöroendokrin tümörlerinin yaklaşık %40-50'sini oluşturur. Lokal invazyon ve metastaz yapabilmesi nedeniyle uygun cerrahi çıkarım ve gereklilik halinde kemoterapi ve radyoterapi uygulanması tedavi seçenekleri arasındadır.

Anahtar Kelimeler: nöroendokrin tümör, timik karsinoid, paraneoplastik sendrom

Şekil 1

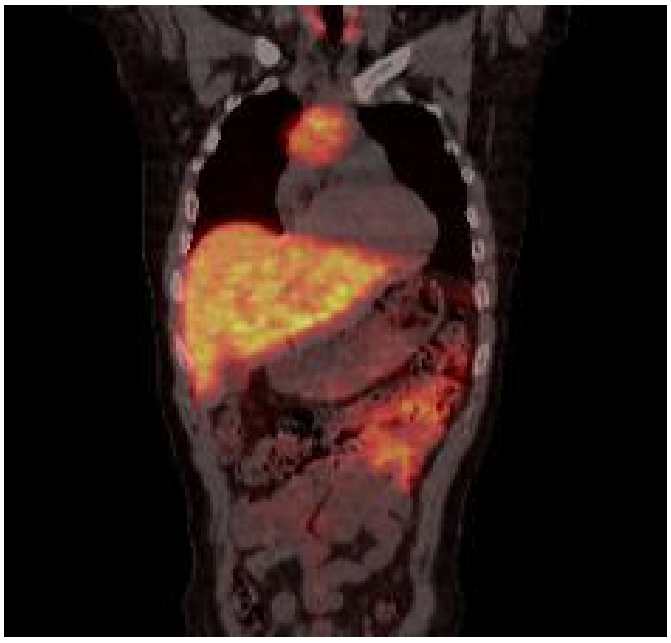

Koronal planda 18-FDG PET BT görüntüsü: Timusta hipermetabolik tutulum

P-082
ÇOCUKLUK ÇAĞINDA NADİR BİR AKCİĞER KİTLESİ: PLÖROPULMONER BLASTOM

AYŞE ÖZKAN[1], SERHAN KÜPELİ[1], ALPER AVCI[2], ORHAN KEMAL SALİH[3], ŞEREF SELÇUK KILIÇ[4], MERİÇ ESEN ŞİMSEK MULLAOĞLU[1], EMİNE KILIÇ BAĞIR[5], GÜLAY SEZGİN[1], İBRAHİM BAYRAM[1]

1 ÇUKUROVA ÜNİVERSİTESİ TIP FAKÜLTESİ, PEDİATRİK ONKOLOJİ BİLİM DALI VE PEDİATRİK KEMİK İLİĞİ NAKİL ÜNİTESİ, ADANA.
2 ÇUKUROVA ÜNİVERSİTESİ TIP FAKÜLTESİ, GÖĞÜS CERRAHİSİ ANABİLİM DALI, ADANA.
3 ÇUKUROVA ÜNİVERSİTESİ TIP FAKÜLTESİ, KALP VE DAMAR CERRAHİSİ ANABİLİM DALI, ADANA.
4 ÇUKUROVA ÜNİVERSİTESİ TIP FAKÜLTESİ, ÇOCUK CERRAHİSİ ANABİLİM DALI, ADANA.
5 ÇUKUROVA ÜNİVERSİTESİ TIP FAKÜLTESİ, TIBBİ PATOLOJİ ANABİLİM DALI, ADANA.

Amaç : Plöropulmoner blastom (PPB) çocukluk çağında çok nadir görülen, akciğer ve plevrada yerleşim gösteren malign bir tümördür. Sıklıkla 4 yaş altındaki çocuklarda görülür.

Yöntem : Öksürük ve solunum sıkıntısı olan 4 yaşındaki erkek hasta başvurudan 1 ay önce sağ akciğerde solid kitle saptanınca Suriye'de opere edilmiş. Hastanemizde çekilen postoperatif toraks BT'sinde sağ akciğerde 12x9 cm sola doğru mediastinal şifte neden olan solid nekrotik kitle saptandı. Dış merkez patoloji preperatları incelendi ve plöropulmoner blastom olarak raporlandı. Hastaya vinkristin, siklofosfamid ve karboplatinli kemoterapi başlandı. Kemoterapiye rağmen takibinin 1. ayında kitlede progresyon ve vena kava sendromu gelişince ifosfamid, karboplatin, etoposit ve topotekan kemoterapisine geçildi. 5 kür kemoterapi sonrasında hasta çocuk cerrahisi tarafından opere edildi ve kitle total olarak çıkartıldı. Patolojisi PPB olarak raporlandı. Operasyondan 4 ay sonra kitlede progresyon olunca radyoterapi verildi ve 3. kez nüks olan kitle, göğüs cerrahisi ve kalp damar cerrahisi tarafından opere edilerek total çıkartıldı. Kemoterapiye vinkristin, irinotekan, temozolomid ile devam edildilirken kitlede progresyon oldu ve son operasyondan 2 ay sonra sol akciğerini tamamen kapatan solid kitlesi olan hasta solunum yetmezliği nedeniyle kaybedildi.

Bulgular : PPB, infantil ve erken çocukluk döneminde akciğer ve plevrada gelişen, kistik ve/veya solid sarkomatöz bir tümördür. Tümör progresyonunu yansıttığı düşünülen tip I (kistik), tip II (kistik ve solid) ve tip III (solid) üç tipi vardır. Olgumuzda olduğu gibi solid komponentli tip III, prognozu en kötü olandır ve nüks ihtimali yüksektir. Tedavide kitle cerrahi ile çıkartılır ve adjuvan kemoterapi verilir. Kitlenin tam çıkartılamaması durumunda radyoterapi de verilebilir

Sonuç : Çocukluk çağında tek taraflı solid akciğer kitlesi tespit edilen olgularda, nadir görülen PPB tanısı da düşünülmelidir.

Anahtar Kelimeler: Akciğerde kitle, plöropulmoner blastom.

P-083
MUKOPOLİSAKKARİDOZ TİP VI VE EPİTELYAL OVER KANSERİ BİRLİKTELİĞİ; ÇOCUK VAKA SUNUMU

DERYA ÖZYÖRÜK[2], YUNUS MURAT AKCABELEN[1], ARZU YAZAL ERDEM[1]

1 TCSB ANKARA ŞEHİR HASTANESİ
2 SBÜ ANKARA ŞEHİR HASTANESİ

Amaç : Çocuklarda primer over kanserleri nadir görülmektedir. Bunların yaklaşık %14'ü epitelyal kaynaklıdır. Bunlar seröz, müsinöz, endometrioid, berrak hücreli tümör, Brenner tümörü ve kistadenofibromdur. Mukopolisakkaridoz tip VI (MPS tip VI), çoklu organ tutulumuna neden olan, ilerleyici bir lizozomal depo hastalığıdır. Burada MPS tip VI tanısıyla takip edilen bir çocukta müsinöz over kanseri, nadir görülen bir olgu olarak sunulmuştur.

Yöntem : MPS tip VI nedeniyle 3 yıldır enzim tedavisi gören 15 yaşında kız hasta, karın ağrısı ve karında şişlik şikayetleri ile başvurdu. Gelişinde fizik muayenesinde işitme azlığı, konuşmada zorlanma, makrosefali, basık burun kökü, makroglossi, bilateral korneal bulanıklık, eklem hareket kısıtlılığı, kifoskloyozu, ve batın distansiyonu vardı. Akut batın olarak değerlendirildi. Tetkiklerinde sol over torsiyonu ile birlikte 15x20x15 cm boyutlarında solid ve kistik alanlar içeren over kaynaklı kitle tespit edildi. Sol salphingo-oferektomi yapılan hastada müsinöz over karsinomu saptandı. Cerrahi sınırları negatifti ve peritoneal yıkama mayisinde malign hücre yoktu. Figo evre 1C olarak değerlendirilen hastaya paklitaksel-karboplatin kemoterapisi başlandı. Altı kür tedavi sonrasında remisyonda olan hastanın takipleri devam etmektedir.

Bulgular :

Sonuç : Mukopolisakkaridozlar nadir görülen, morbidite ve mortaliteleri yüksek hastalıklardır. Kanser predispozisyonu bilinmemektedir. Son yıllarda, enzim tedavileri sonucu sağkalımın artması ile uzun dönem takipte malignitelerin de göz önünde bulundurulmaları gerektiği düşünüldü.

Anahtar Kelimeler: Mukopolisakkaridoz, over kanseri, malignite

P-084
BECKER MUSKULER DİSTROFİ TANILI HASTADA GELİŞEN NADİR BİR TÜMÖR: PANKREAS PSÖDOPAPİLLER TÜMÖRÜ

DENİZ KIZMAZOĞLU, BURÇAK TATLI GÜNEŞ, BERNA ATABAY, MERAL TÜRKER, HALDUN ÖNİZ

SBÜ TEPECİK EĞİTİM VE ARAŞTIRMA HASTANESİ, ÇOCUK HEMATOLOJİ VE ONKOLOJİ KLİNİĞİ, İZMİR

Amaç : Çocukluk çağında pankreas tümörleri çok nadir görülürken bu tümör grubu içerisinde solid psödopapiller pankreas tümörü daha sıktır. Malign potansiyeli düşük olup kızlarda 10 kat daha sık görülür. Primer tedavisi cerrahi olup lokal rekürrens oranı %5-15'tir. Olguların %15'i metastatik olabilir, en sık karaciğerde görülür. Erişkine göre prognozu daha iyi olup 10 yıllık sağkalım %95'in üzerindedir. Burada Becker muskuler distrofisi nedeni ile çocuk nöroloji takibinde olan ve karında kitle nedeni ile opere olup pankreas psödopapiller tümörü tanısı alan bir olgu anlatılmıştır.

Yöntem :

Bulgular : On yaş erkek hasta, 13 aylıktan itibaren Becker muskuler distrofisi tansı ile çocuk nöroloji izleminde iken kontrol amaçlı yapılan batın USG'sinde portal hilus komşuluğunda 26 x 16 mm hipoekoik solid kitle saptandı. Çekilen MR'da pancreas boyun kesimi düzeyinde 30 x 24 mm T1A hipointens, T2A hiperintens kitle lezyonu görüldü. Çocuk nörolojisi tarafından çocuk cerrahisine yönlendirilen hasta, kendi isteği ile Antalya'ya giderek orada opere oldu. Whipple operasyonu uygulandığı öğrenilen hasta cerrahi sonrası patoloji raporu ile kliniğimize yönlendirildi. Patolojisi pankreasın psödopapiller tümörü olarak sonuçlanmıştı, merkezimizde de doğrulandı. Çekilen postop MR'da nüks/rezidü kitle yoktu. Olgu pediatrik tümörler konseyinde de tartışılarak izleme alındı.

Sonuç : Becker muskuler distrofisi X'e bağlı resesif kalıtılan, distrofin genindeki mutasyona bağlı nöromuskuler bir hastalıktır. Sıklıkla kardiyomyopati komplikasyonu nedeni ile 30'lu yaşlarda kaybedilirler. Pankreas psödopapiller tümörü çocukluk çağında çok nadir olup, erkeklerde görülmesi de yine nadir bir durumdur. Olgumuzun aynı zamanda Becker muskuler distrofisi tanısı olup Becker muskuler distrofisi ile malignite birlikteliği nadirdir. Literatüre baktığımızda HL, NHL, rabdomyosarkom, ALL ve nöroblastom birlikteliği birer olgu ile bildirilmiştir. Hem genetik hastalıklar hem kanser oluşumunda rol alan anormal moleküler yolakların korelasyonunun, malign transformasyon ile ilişkili olabileceği öne sürülebilir. Yine genetik olarak defektif olan kas dokusundaki lokal hasar ve anormal rejeneratif süreç de malign transformasyonda rol oynuyor olabilir. Becker muskuler distrofi ve pancreas psödopapiller tümörü birlikteliğinin ilk olarak tanımlanmış olabileceğini düşünüyoruz.

Anahtar Kelimeler: Becker muskuler distrofi, pankreas psödopapiller tümör

P-085
ÇOCUKLUK ÇAĞINDA NADİR GÖRÜLEN BİR TÜMÖR: GASTROİNTESTİNAL STROMAL TÜMÖR

ÜLKÜ MİRAY YILDIRIM, FUNDA TEKKEŞİN, FİKRET ASARCIKLI, BEGÜM ŞİRİN KOÇ, SUAR ÇAKI KILIÇ

ÜMRANİYE EĞİTİM VE ARAŞTIRMA HASTANESİ PEDİATRİK HEMATOLOJİ VE ONKOLOJİ BÖLÜMÜ, İSTANBUL

Amaç : Amaç: Gastrointestinal stromal tümörler (GIST) çocukluk çağında oldukça nadir görülür. Hastalar sıklıkla karında kitle, intestinal obstrüksiyon veya gastrointestinal (GI) kanamaya bağlı semptomlarla başvurular. Burada demir tedavisine yanıt vermeyen demir eksikliği anemisi nedeni ile tetkik edilirken mide kökenli GIST saptanan bir vaka sunulmuştur.

Yöntem :

Bulgular : Olgu Sunumu: Dokuz yaşında erkek hasta başağrısı halsizlik şikayeti ile tetkik edilirken hemoglobin değeri 6 g/dl olması nedeni ile çocuk hematoloji onkoloji bölümüne yönlendirilmişti. Anamnezden, yaklaşık 4 ay önce hastaya demir eksikliği anemisi nedeni ile uygun dozda +2 değerlikli demir tedavisi başlandığı ve hastanın da ilacı düzenli ve aç karnına içtiği öğrenildi. Tedaviye yanıtsız demir eksikliği anemisi etyolojisi açısından hastaya endoskopi ve kolonoskopi uygulandı. Endoskopik incelemede mide insisura angulariste polipoid lezyon görülerek örneklem yapıldı. Histopatolojik inceleme sonunda GIST (c kit:+, CD34:+, DOG-1:+, SMA:+, Desmin:+, S-100:+, CD1A:-, langerin:-, CD35:-, Fascin:-, CD31:-, Ki-67 %1) tanısı koyuldu. Operasyon ile kitle çıkarıldı, operasyona ait materyalin incelenmesi ile cerrahi sınırlarda tümör varlığı izlendi. Hasta tekrar opere edildi ve cerrahi sınırlar tümörsüz hale getirildi. Tarama tetkikleri neticesinde nonmetastatik hastalık olduğu görüldü. Çocukluk çağında nadir görülen bir tümör olması nedeni ile erişkin protokollerine göre nonmetastatik hastalık olması, tümör boyutunun <5 cm olması, Ki-67 indeksinin düşük olması ve cerrahi sınır negatif olarak tümörün tamamının çıkarılmış olması nedeni ile tedavisiz takip edilmeye başlandı. Hasta 2 yıldır hastalıksız izlenmektedir.

Sonuç : Sonuç: GIST, gastrointestinal kanaldan kaynaklanan mezankimal bir neoplazmdır. Çocukluk çağında nadir görülür. Tüm rabdomiyosarkom dışı yumuşak doku tümörlerinin %2'sinin azını oluşturur. Çocukluk çağında erişkinden farklı olarak; sıklıkla mideden kaynaklanır, multifokal olma özelliği gösterir. Histopatolojik ve moleküler biyolojik özellikler de pediatrik hastalarda erişkin hastalardan farklılık göstermektedir. Burada demir tedavisine yanıtsız vaklarda etiyolojide gastrointestinal sistem tümörlerini akılda bulundurmak ve pediatrik GIST vakalarının bildirilmesi ile pediatrik hastalara yönelik tedavi protokolü oluşturmak için literatüre katkıda bulunulmak istenmiştir.

Anahtar Kelimeler: GASTROİNTESTİNAL STROMAL TÜMÖR, PEDİATRİK

P-086
TEDAVİYE DİRENÇLİ MULTİSİSTEM LANGERHANS HÜCRELİ HİSTİOSİTOZ TEDAVİSİNDE BRAF İNHİBİTÖRÜ VEMURAFENİBİN KULLANIMI: OLGU SUNUMU

FATMA DEMİR YENİGÜRBÜZ, AYŞE BURCU AKINCI, ARZU AKÇAY, DİDEM ATAY, GÜLYÜZ ÖZTÜRK

ACIBADEM MEHMET ALİ AYDINLAR ÜNİVERSİTESİ, ÇOCUK HEMATOLOJİ-ONKOLOJİ BİLİM DALI, PEDİATRİK KİT BÖLÜMÜ, İSTANBUL

Amaç : Langerhans hücreli histiyositoz (LCH) klinik seyri oldukça değişken nadir görülen malign bir hastalıktır. Kemoterapi; LCH tedavisinin temelini oluştursa da BRAF mutasyonunun saptanması vemurafenib gibi selektif BRAF inhibitörlerini içeren tedavi seçenekleri sunar.

Yöntem : Burada multisistem refrakter LCH tanılı vemurafenib tedavisi alan bir olgu sunulmuştur.

Bulgular : İki yaşında kız hasta, merkezimize başvurusundan iki ay önce boyunda şişlik, yüksek ateş ve döküntü yakınmasıyla yapılan tetkikler sonucunda LCH tanısı aldığı ve LCH 4 protokolune göre kemoterapi başlandığı öğrenildi. İndüksiyon sonunda yanıtı iyi olmayan hasta merkezimize başvurdu. Fizik incelemede; ciltte ikter,saçlı deri ve boyunda cilt lezyonları, servikal pake yapmış lenfadenopatileri (LAP) ve masif hepatosplenomegalisi mevcuttu. Laboratuvar incelemelerinde pansitopeni, hiperbilirubinemi ve akut faz reaktanlarında artış saptandı. Radyolojik değerlendirmelerinde; multipl kemik, akciğer, karaciğer ve dalak tutulumu olan hastanın servikal lenf bezinden biyopsisi alındı. Patoloji sonucu LCH olarak raporlanan hastaya LCH 4 protokolu Stratum III'e göre tedavi başlandı. ARA-C+ Kladribin kemoterapisi sonrası dirençli yüksek ateşi, sık transfüzyon ihtiyacı oldu. Birinci kür sonrasında kısmi yanıtı olan hastaya 2. kür kemoterapi de verildi. İzlemde tedaviye yeterli yanıtı olmayan ve biyopsi materyalinde BRAF mutasyonu saptanan hastaya vemurafenib tedavisi başlandı. Klinik yanıt gözlenen hastada ateş kontrol altına alındı,transfüzyon ihtiyacı belirgin azaldı, servikal LAP ve cilt lezyonları tamamen kayboldu, karaciğer ve dalak boyutları geriledi. Tedavinin 8. Haftası sonunda yapılan radyolojik değerlendirmede; kemik lezyonları tümüyle kaybolmuş ve akciğer parankiminin düzelmiş olduğu saptandı. Klinik ve radyolojik yanıtı iyi olan hastada tedavinin 8 hafta daha devamı ardından tekrar değerlendirilerek tam uyumlu kardeşinden kök hücre transplantasyonu yapılması planlandı.

Sonuç : Vemurafenib BRAF mutasyonu pozitif LCH olgularında hastalığı kontrol altına almak için güçlü bir tedavi seçeneğidir ancak güncel veriler tek başına kür sağlamadığı, daha çok köprü tedavi olarak kullanılabileceği yönündedir. BRAF inhibitörlerinin dirençli LCH tedavisinde kemoterapi ile kombine veya monoterapi olarak kullanımı ile ilgili yapılacak çok merkezli prospektif çalışmalara ihtiyaç vardır.

Anahtar Kelimeler: Langerhans hücreli histiositoz, BRAF inhibitörleri, Vemurafenib

P-087
İKİ YAŞINDAKİ ÇOCUKTA MULTİPLE KEMİK METASTAZLARI İLE SEYREDEN OVERİN JUVENİL GRANÜLOZA HÜCRELİ TÜMÖRÜ

AYÇA PINAR NAS[1], BÜŞRA TOPUZ TÜRKCAN[2], ARZU OKUR[2], ZAFER TÜRKYILMAZ[3], AYLAR POYRAZ[4], ÖZNUR LEMAN BOYUNAĞA[5], FARUK GÜÇLÜ PINARLI[2], CEYDA KARADENİZ[2]

1 GAZİ ÜNİVERSİTESİ TIP FAKÜLTESİ, ÇOCUK SAĞLIĞI VE HASTALIKLARI ANABİLİM DALI, ANKARA
2 GAZİ ÜNİVERSİTESİ TIP FAKÜLTESİ, ÇOCUK SAĞLIĞI VE HASTALIKLARI ANABİLİM DALI , ÇOCUK ONKOLOJİ BİLİM DALI, ANKARA
3 GAZİ ÜNİVERSİTESİ TIP FAKÜLTESİ, ÇOCUK CERRAHİSİ ANABİLİM DALI, ANKARA
4 GAZİ ÜNİVERSİTESİ TIP FAKÜLTESİ, PATOLOJİ ANABİLİM DALI, ANKARA
5 GAZİ ÜNİVERSİTESİ TIP FAKÜLTESİ, RADYOLOJİ ANABİLİM DALI, ANKARA

Amaç : Juvenil granülosa hücreli tümörler (JGCT) tüm over tümörlerin %5'ini oluşturan, sılıkla karında kitle ve daha nadiren puberte prekoks ile başvuran çok nadir tümörlerdir. Literatürde pediatrik yaş grubunda GCT'nin kemik metastazı daha önce hiç bildirilmemiştir. Bu yazıda multiple kemik tutulumu ile seyreden ve JGCT tanısı konulan 2 yaşında kız hasta sunulmuştur.

Yöntem :

Bulgular : İki yaşında kız hasta 2 aydır olan karın ağrısı ve karında şişlik yakınmaları ile başvurdu. Fizik muayenesinde batında distansiyona neden olan, tüm batını kaplayan abdominal kitle ve umblikal herni saptandı. Tanner Evre I olarak değerlendirilen hastanın laboratuvar incelemelerinde LDH normalden yüksek (568 U/L), hemogram ve biyokimyasal tetkikleri normal bulundu; ykrk7FP ve ß-HCG normal sınırlardaydı. Abdominal ultrasonda bilateral adneksiyel alanda sağda 48x36 mm ve solda 140x67 mm boyutlarında septaları olan multiloküle kistik kitle lezyonları ve serbest sıvı izlendi. Abdomen bilgisayarlı tomografisinde (BT) sağ overde14x7 cm boyutlarında, kistik ve solid komponentler barındıran lezyon görüldü. Sol salpingooferektomi yapıldı ve sağ overe yapışık kistik kitle eksize edildi. Patolojik incelemede JGCT tanısı konuldu ve batın içi asit aspirasyon sıvısında malign hücreler görüldü. Ki-67 proliferasyon indeksi %90 olarak saptandı. İzleminde sol temporal ve sağ oksipital kemikler üzerinde şişlik tespit edildi. Kranial BT'de sağ temporal ve sol parieotoksipital kemiklerde ekspansil yapıda kemik lezyonları saptandı. PET-BT görüntülemesinde kalvaryumda sol frontoparietal bölgede, sağ temporal kemikte ve sol ayak 3. parmakta kemikte patolojik artmış 18F-FDG tutulumu izlendi. Sağ temporal kemikten yapılan eksizyonel biyopsi materyalinin patolojik incelemesinde malign tümör dokusu saptandı.

Sonuç : JGCT'ler çok nadir görülen tümörlerdir. JGCT' lerde enkondrom gibi kemik patolojilerinin eşlik ettiği Ollier hastalığı ve enkondromlara multipl anjiomların eşlik ettiği Mafucci sendromu ile birliktelik görülebildiğinden, kemik tutulumu düşünülen hastalarda enkondrom veya metastaz ayrımı yapabilmek adına doku örneklemesi önerilmektedir. Hastamız pediatrik yaş grubunda kemik metastazı ile seyreden ilk JGCT olgusu özelliğine sahiptir.

Anahtar Kelimeler: juvenil , over, granüloza hücreli tümör, kemik metastaz

P-088
İZOLE TİMUS TUTULUMU OLAN LANGERHANS HÜCRELİ HİSTİOSİTOZ OLGUSU

DENİZ KIZMAZOĞLU[1], GÜLEN GÜL[2]

1 SBÜ İZMİR TEPECİK EĞİTİM VE ARAŞTIRMA HASTANESİ ÇOCUK HEMATOLOJİ ONKOLOJİ KLİNİĞİ
2 SBÜ İZMİR TEPECİK EĞİTİM VE ARAŞTIRMA HASTANESİ PATOLOJİ KLİNİĞİ

Amaç : Langerhans hücreli histiositoz (LHH), inflamatuar komponentli klonal dendritik hücre neoplazisi olarak bilinir. Hastalık kendiliğinden gerileyebileceği gibi; mortal seyreden dissemine hastalık olarak da karşımıza çıkabilir. Neonatal dönem de dahil olmak üzere yaşamın her döneminde görülebilir. En sık tek kemik tutulumu şeklindedir. Deri, hipofiz, akciğer, karaciğer, hematopoetik sistem, lenf nodu, dalak endokrin organlar, gastrointestinal mukoza ve santral sinir sistemi tutulabilir. Timus tutulumu çok nadir olup sıklıkla multisistem hastalıkta görülür. Burada, izole timus LHH olgusu sunulmuştur.

Yöntem :

Bulgular : Yedi aylık kız hasta, pulmoner stenoz + ventriküler septal defekt tanıları ile kalp damar cerrahisi tarafından opere edildi. Operasyon sırasında kardiyak defekte ulaşmak için timusun da subtotal olarak çıkarıldığı ameliyat notundan öğrenildi. Hastanın patolojisinin timusta LHH olarak sonuçlanması üzerine polikliniğimize yönlendirildi. Takip edilen kalp hastalığı dışında hastalığının; öksürük, ishal, pişik yakınmalarının veya otit gibi tekrarlayan enfeksiyon öyküsünün olmadığı öğrenildi. Özgeçmişinde IVF gebelik sonrası 36. gebelik hastasından doğduğu öğrenildi. Soygeçmişinde özellik yoktu. Fizik incelemesinde otit bulgusu, döküntüsü, organomegalisi, patolojik boyutta lenf nodu olmayan hastanın hemogram ve biyokimya değerleri yaşına göre normaldi. İdrar dansitesi normaldi. Pediatrik tümörler konseyinde tartışılan hastanın, sistemik tutulum açısından değerlendirmelerinin yapılması planlandı. Kemik survey, kranial + hipofiz MR, toraks BT, boyun-batın USG normal bulundu. Kemik iliği aspirasyon/biyopsisinde tutulum yoktu. Patoloji bloğundan çalışılan BRAF mutasyonu negatif saptandı. İzole timus LHH olarak değerlendirilen hasta izleme alındı.

Sonuç : LHH'da timus tutulumu sıklıkla multisistem hastalıkta görülür, tutulum sıklıkla artmış relaps ve mortalite riski ile ilişkilidir. Histopatolojik olarak timusta LHH dört alt gruba ayrılmıştır. Timusun soliter ve/veya kistik tutulması, bez bütünlüğünün bozulması ve fibrozis eşlik etmesi durumunda tarama önerilir. İzole tutulumda tedavisiz izlem tercih edilen seçenektir. Olgumuzda hastalık, başka amaçla çıkarılan timüs dokusunun patolojik incelemesinde saptanmıştı. Taramalarında başka bir sistem tutulumu saptanmayan olgunun düzenli klinik izlemi devam etmektedir.

Anahtar Kelimeler: Timus, LHH, izlem

P-089
SPİNAL KORD BASISI İLE BAŞVURAN MALİGN RABDOİD TÜMÖR OLGUSU

ALİ AYKAN ÖZGÜVEN[1], YEŞİM YİĞİT[1], PEYKER TEMİZ[2], EMİNE SERRA KAMER[3]

1 CELAL BAYAR ÜNİVERSİTESİ TIP FAKÜLTESİ, ÇOCUK ONKOLOJİ BD, MANİSA
2 CELAL BAYAR ÜNİVERSİTESİ TIP FAKÜLTESİ, PATOLOJİ AD MANİSA
3 EGE ÜNİVERSİTESİ TIP FAKÜLTESİ, RADYASYON ONKOLOJİSİ AD, İZMİR

Amaç : Rabdoid tümör ilk olarak 1978 yılında tanımlanmış, tümör hücrelerinin rabdomyoblastlara benzemesinden dolayı bu adı almıştır. Nadir görülen ve oldukça agresif seyreden embriyonel bir neoplazidir. Merkezi sinir sistemi, böbrekler ve yumuşak dokularda görülebilir. Burada boyunda kitle ve spinal kord basısı ile başvuran malign rabdoid tümör tanılı bir olgu sunulmuştur.

Yöntem :

Bulgular : 5 yaşında kız hasta, 2 aydır boyunda artan şişlik ve ağrı ile başvurdu. Sol postaurikuler bölgede, 5x5cm boyutunda ağrılı, sert, fikse kitle mevcuttu. Servikal MR da trakeayı belirgin daraltan, C2-C3 düzeyinde medulla spinalise şiddetli bası oluşturan, 6-6,5 cm çapında kitle saptandı. Kord basısı oluşturması nedeni ile acilen deksametazon, vinkristin ve siklofosfamid uygulandı. Biyopsi sonucu malign rabdoid tümör olarak sonuçlanan hastaya Evre-3 malign rhabdoid tümör tanısıyla VAC protokolü başlandı. İlk kür kemoterapiden iki hafta sonra boyundaki kitlede progresyon görülmesi üzerine primer bölgeye 45 Gy radyoterapi uygulandı ve kitlede regresyon izlendi. Radyoterapi sonrası ICE rejimi başlandı ve 4. kür kemoterapi sonrası kitlenin spinal korda bası oluşturan bölümüne eksizyon uygulandı. Halen kemoterapisi devam eden hastanın, boyundaki rezidü yumuşak doku kitlesine cerrahi eksizyon uygulanması planlanmaktadır.

Sonuç : Malign rabdoid tümör vücudun herhangi bir yerinden çıkabilmekle beraber böbrek en sık görülen lokalizasyondur. Çoğunlukla başvuru anında unrezektabldır, metastazlar sıklıkla lenf nodları ve akciğerlere olur. Özellikle de SMARCB1 germinal mutasyonlu hastalarda multifokal primer tümörler görülebilir. Bu olgu gerek yerleşim yeri gerekse yaş grubu nedeniyle oldukça nadir görülen bir tümör olması nedeni ile sunulmuştur.

Anahtar Kelimeler: rabdoid tumor, boyun, spinal kord basısı

P-090
ÇOCUKLARDA İNTRAKRANİAL GERM HÜCRELİ TÜMÖR, DEMOGRAFİK VE KLİNİK ÖZELLİKLERİ İLE TEDAVİ SONUÇLARI; 30 YILLIK TEK MERKEZ DENEYİMİ

REJİN KEBUDİ[1], SEMA BÜYÜKKAPU BAY[1], ÖMER GÖRGÜN[1], AYÇA İRİBAŞ[2], BÜLENT ZÜLFİKAR[1], FULYA AĞAOĞLU[2], EMİN DARENDELİLER[2]

1 İSTANBUL ÜNİVERSİTESİ ONKOLOJİ ENSTİTÜSÜ, PEDİATRİK HEMATOLOJİ-ONKOLOJİ BÖLÜMÜ, İSTANBUL
2 İSTANBUL ÜNİVERSİTESİ ONKOLOJİ ENSTİTÜSÜ, RADYASYON ONKOLOJİSİ AD, İSTANBUL

Amaç : İntrakranial germ hücreli tümörler (iGCT), çocukluk çağı malignitelerinin %1'ini oluşturur. Bu çalışmada iGCT tanılı hastalarımızın demografik özelliklerini, tedavi ve uzun dönem izlem sonuçlarını değerlendirmeyi amaçladık.

Yöntem : Retrospektif çalışma

Bulgular : 1990-2019 yılları arasında iGCT tanılı, median 11 yaşında (10 ay, 18 yaş), 26 çocuk (11 kız,15 erkek) değerlendirildi. Konsultasyon olan 3 vaka dışındaki 23 hasta incelendi. Hastalara merkezimizin tedavi protokolü uygulandı. Germinom tanılılar 13 yaş üzerinde ise sadece kranial radyoterapi (RT), 13 yaş altında ise RT öncesi 2 kür etoposid, sisplatinli kemoterapi uygulandı. İki hasta proton radyoterapi uygulandı. Nongerminom tanılı hastalara 3 kür bleomisin, etoposid, sisplatinli kemoterapi (KT) sonrası kranial RT uygulandı. 12 hasta germinom, 11 nongerminom GCT idi. 12 suprasellar, 10 pineal, 1 pineal ve suprasellar yerleşimli idi. AFP ve BHCG serum ve BOS da tanı-tedavi sırası değerlendirildi. 3 hastanın tanıda spinal yayılımı vardı. 4 hasta total cerrahi çıkarım, 18'i biopsi, 1'i klinik ve radyolojik olarak tanı aldı, 9 hasta şantlı idi. 22 hasta yaşamakta ve hastaların median takip süreleri 11 yıl (1-27.5 yıl). Bir hastada tedavi bitimi 7. yılda sağ testisinde yeni germ hücreli tümör saptandı. Şantı olan bir hastada tanının 21.ayında peritonda yaygın metastaz görüldü. Tüm hastalar ayrıca endokrin kliniğinden de takip edilmekteler. Altı hastada rekürrens/progresyon median 16 ayda görüldü. Hastaların 10 yıllık olaysız ve genel sağ kalımı %72 ve %95 idi.

Sonuç : Sisplatin içeren KT ve RT ile çocuklarda iGCT tedavisi iyi tolere edilebilir ve başarılı sonuçlar alınmaktadır. Erken tanı, modern cerrahi teknikler, yeni radyoterapi teknikleri ile sağ kalım ile birlikte akut morbiditelerin ve geç yan etkilerin azaltılması sağlanabilir.

Anahtar Kelimeler: germ hücreli tümör, intrakranial, çocuk

P-091
PEDİATRİK GERM HÜCRELİ TÜMÖRLER: TEK MERKEZ DENEYİMİ

SÜHEYLA OCAK[1], SELEN BARAN ÖZMEN[5], RAHŞAN ÖZCAN[2], AYŞE GONCA KAÇAR[1], SİMGE ÇINAR ÖZEL[1], NİL ÇOMUNOĞLU[4], SEBUH KURUOĞLU[3], MEHMET ELİÇEVİK[2], HİLMİ APAK[1], TÜLİN TİRAJE CELKAN[1], MUSTAFA ALP ÖZKAN[1]

1 İÜ- CERRAHPAŞA CERRAHPAŞA TIP FAKÜLTESİ, ÇOCUK HEMATOLOJİSİ VE ONKOLOJİSİ BİLİM DALI
2 İ Ü- CERRAHPAŞA CERRAHPAŞA TIP FAKÜLTESİ, ÇOCUK CERRAHİSİ ANABİLİM DALI
3 İÜ- CERRAHPAŞA CERRAHPAŞA TIP FAKÜLTESİ, RADYOLOJİ ANABİLİM DALI
4 İÜ- CERRAHPAŞA CERRAHPAŞA TIP FAKÜLTESİ, PATOLOJİ ANABİLİM DALI
5 İÜ- CERRAHPAŞA CERRAHPAŞA TIP FAKÜLTESİ, ÇOCUK SAĞLIĞI VE HASTALIKLARI ANABİLİM DALI

Amaç : Merkezimizde takip ve tedavi edilen ekstrakranial germ hücreli tümör olgularının klinik ve prognositk özelliklerinin tanımlanması

Yöntem : Merkezimizde 1997-2019 yılları arasında izlenen germ hücre tümörlü olguların klinik verileri, insidans ve sonuçlarını belirlemek amaçlandı. Germ hücre tümörlü 113 olgunun (76 kız, 37 erkek) epidemiyolojik verileri, tümörün primer yerleşim yeri, histopatolojisi, başvuru şikayetleri, tümör belirteç yükseklikleri, evrelemesi, tedavi yöntemleri, nüks ve sağkalım oranları retrospektif olarak değerlendirildi.

Bulgular : Olguların tanı anı yaş ortalaması 5,9±5,7 yaş idi. Her iki cinsiyet için de iki pik yaş dönemi mevcuttu. 48 olgu gonadal, 51 olgu ekstragonadal yerleşimliydi. En sık yerleşim yeri over ve sakrokoksigeal bölge idi. En sık histopatolojik tip matür kisitik teratom ve yolk sak tümörü idi. 2 olguda uzak organ metastazı görüldü, 7 olgu nüks etti, 1 olgu eksitus oldu. 5 yıllık genel sağkalım oranı %98,9; olaysız sağkalım oranı %91,3 saptandı. Gonadal germ hücre tümörlü olguların olaysız sağkalım oranlarının ekstragonadal germ hücre tümörlü olgulara göre daha yüksek olduğu gözlendi. Yeterli cerrahi tedavi ve kemoterapi ile metastatik hastalıkta bile çok iyi sonuçlar alındı. Germ hücre tümörlü olgularımızın özellikleri ve sağkalım oranları literatürdeki bulgularla uyumlu bulundu.

Sonuç : Çocukluk çağının en heterojen solid tümör grubunda multidisipliner yaklaşım tedavi başarısında en önemli rol oynayan faktördür. Total cerrahi rezeksiyon ve hasta bazında neo-adjuvan ya da adjuvan tedavi ile literatürle uyumlu olarak uzun dönem sağkalım oranları çok yüksek oranda saptanmıştır.

Anahtar Kelimeler: germ hücreli tümör, teratom, çocuk

P-092
ÇOCUKLUK ÇAĞI MSS GERM HÜCRELİ TÜMÖRLERİ TEK MERKEZ DENEYİMİ

AYSU ÖZGE YÖNETCİ PEKUZ[1], HANDAN KAVA[1], M. MEMET ÖZEK[2], BAHATTİN TANRIKULU[2], YEŞİM ÖREN[3], FİLİZ BÜKE[4], CENGİZ CANPOLAT[5]

1 ACIBADEM MEHMET ALİ AYDINLAR ÜNİVERSİTESİ TIP FAKÜLTESİ, ÇOCUK SAĞLIĞI VE HASTALIKLARI ANABİLİM DALI, İSTANBUL
2 ACIBADEM MEHMET ALİ AYDINLAR ÜNİVERSİTESİ TIP FAKÜLTESİ, BEYİN VE SİNİR CERRAHİSİ ANABİLİM DALI, ÇOCUK BEYİN VE SİNİR CERRAHİSİ BİLİM DALI, İSTANBUL
3 ACIBADEM HASTANELERİ PEDİATRİK HEMATOLOJİ-ONKOLOJİ VAKA YÖNETİCİ HEMŞİRESİ, İSTANBUL.
4 ACIBADEM HASTANELERİ PEDİATRİK HEMATOLOJİ-ONKOLOJİ EKİP LİDERİ HEMŞİRE, İSTANBUL
5 ACIBADEM MEHMET ALİ AYDINLAR ÜNİVERSİTESİ TIP FAKÜLTESİ, ÇOCUK SAĞLIĞI VE HASTALIKLARI ANABİLİM DALI, ÇOCUK HEMATOLOJİSİ VE ONKOLOJİSİ BİLİM DALI, İSTANBUL

GİRİŞ

Germ hücreli tümörler (GCT) 15 yaşın altında tüm merkezi sinir sistemi kanserlerinin % 3-5'ini oluşturur. GCT insidansı 15-19 yaş civarında önemli ölçüde artar. GCT, ergen ve genç yetişkin popülasyonda en yaygın solid tümördür. [1] Histoloji en sık olarak bir germinomadır. Nongerminomatöz germ hücreli tümörler (NGGCT); yolk salk tümörü, embriyonal karsinom, koryokarsinom veya karışık tümörleri içerir. MSS GCT'leri genellikle beynin pineal ve/veya suprasellar bölgelerinde, yalnız veya çoklu lezyonlar olarak ortaya çıkar. [2-3] Antidiüretik hormon eksikliğinin neden olduğu diabetes insipidus, hastaların % 70-90'ında görülür ve en yaygın semptomudur. Hastalar genellikle aylarca veya yıllarca aşırı miktarda sıvı içerek bu eksikliği telafi edebilirler. [4-5]. Pineal bölgedeki tümörleri olan hastalar genellikle suprasellar veya bazal ganglion tümörleri olan hastalara göre daha kısa bir semptom öyküsüne sahiptir. Bu hastalarda Parinaud sendromu (vertikal bakış parezisi, konverjans-retraksiyon nistagmusu ve ışık-yakın disosiasyonu), baş ağrısı ve bulantı, kusma bulunur. Saf germinoma hastalarının hayatta kalma oranı mükemmel, nongerminomatoz germ hücreli tümörlerin (NGGCT) prognozu daha kötüdür. Tümör yerleşimi ve hastalığın kapsamı (beyin invazyonu ve tümör yayılması) tedavi ve prognozu etkileyen önemli faktörler olmaya devam etmektedir. Tümörler ayrıca salgılanan tümör markerleri ile de sınıflandırılır. Alfa feto protein (ŭFP) yükselmesi, yolk salk tümörü, disgerminoma veya seminoma, embriyonal karsinom ve olgunlaşmamış teratom ile ilişkilidir. Koryokarsinom veya embriyonal karsinomun bir bileşenini barındıran tümörlerde insan koryonik gonadotropin (ŭHCG) yüksekliği görülebilir.[6-7].

GEREÇ VE YÖNTEMLER

Çocuk hematoloji onkoloji polikliniklerine başvuran 2007-2019 yılları arasında tanı alan toplam 8 hastanın dosyaları retrospektif olarak değerlendirildi. Hastaların tümör tipleri, lokalizasyonları, semptomları ve tedavileri incelendi.

BULGULAR

Hastaların ortalama tanı yaşı 13,4 idi. Hastaların 6'sı (% 75) erkek, 2'si (% 25) kız idi. Hastaların tamamı sağ olarak izlenmektedir. Tümör 4 hastada (% 50) pineal bölgede, 2 hastada (%25) suprasellarbölgede, 1 hastada (%12,5) suprasellar + pineal bölgede, 1 hastada (%12,5) optik kiazmada idi. Yedi hastada (% 37,5) hidrosefali, 3 hastada ise spinal seeding metastaz vardı . Hastaların yarısında diabetes insipitus mevcuttu. Biri 32 ay sonra olmak üzere iki hasta nüks etti. Nüks olanlar gamma knife tedavisi ile remisyona girdiler. Bir hasta 4 yıl 7 ay sonra tekrar nüks etmesi üzerine yaş nedeniyle erişkin onkolojiye devredildi. İki (% 25) hastaya biyopsi, 4 (% 50) hastaya total rezeksiyon, 2 (% 25) hastaya ise parsiyel rezeksiyon uygulandı. Bütün hastaların AFP ve Beta HCG si normal sınırlarda idi. Histolojik alt tipleri; 5 hasta (% 62,5) germinom, 1 hasta (% 12,5) mikst germ hücreli tümör (%20 yolk salk, %80 germinom), 2 hasta immatür teratomdu. Üç hasta ACNS 1123 (4 kür) aldı, Mikst germ hücreli tümör olan 1 hasta ve NGGCT olan 2 hasta (% 25) ACNS 1123 (6 kür) aldılar. İki hasta POG 9530 (4 kür) protokolü ile tedavi edildi. Bütün hastalar kemoterapi sonrası radyoterapi aldı. Sağ kalım % 100, nüks oranımız % 25 olarak bulundu.

TARTIŞMA

Germinomlar oldukça kemosensitif ve radyosensitif tümörlerdir. Beş yıllık sağ kalım oranı %90'ın üzerindedir. Üç yaşından büyük çocuklar için radyasyon tedavisi germinomlar ve NGGCT'ler için önemli bir tedavi şekli olmuştur. Bu mükemmel sağ kalım oranları, araştırmacıların geç etkileri azaltmak amacıyla radyasyon tedavisi hacmini ve dozunu azaltmaya odaklanmalarını sağlamıştır. [6-8] Bu değişiklik daha kötü sonuçlara yol açmamıştır ve radyasyon tedavisinin akut ve uzun süreli toksisitesini en aza indirmesi beklenmektedir.[8]

Neoadjuvan kemoterapi ve ardından yanıta dayalı radyasyon tedavisi en sık uygulanan tedavi yöntemidir. Siklofosfamid, ifosfamid, etoposid, sisplatin ve karboplatin gibi kemoterapi ajanları CNS germinomlarında oldukça etkilidir. Hiperhidrasyon gerektiren kemoterapi ajanları alan hastaların tedavisi diabetes insipidus olasılığı nedeniyle genellikle oldukça zordur. [9]

Neoadjuvan kemoterapiden sonra bile sadece tümör hacmine yönelik fokal radyasyon tedavisi, tüm beyin veya tam ventrikül radyasyon tedavisine kıyasla daha düşük sonuçlarla sonuçlanır; bu nedenle fokal radyasyon tedavisi önerilmemektedir. [10] MSS NGGCT olan ço-

cuklar için prognoz, germinomlu çocuklar için olandan daha düşük olmasına rağmen multimodal tedavi ile fark azalmaktadır. On yıllık genel sağ kalım % 70 -% 80 arasında değişmektedir [10]. Cerrahiye, kemoterapiye kısmen cevap veren tümörler veya tedavi sırasında veya sonrasında boyut olarak artan tümörler için başvurulur.

SONUÇ

MSS NGGCT'ler için optimal tedavi rejimi belirsizliğini korumaktadır.

KAYNAKLAR

1. Echevarria MF, Fangusaro J, Goldman S. Pediatric central nervous system germ cell tumors: A review. Oncologist. 2008;13:690–699.
2. Jennings MT, Gelman R, Hochberg F. Intra-cranial germ-cell tumors: Natural history and pathogenesis. J Neurosurg. 1985;63:155–167.
3. Poytner JN, Amatruda JF, Ross JA. Trends in incidence and survival of pediatric and adolescent patients with germ cell tumors in the United States, 1975 to 2006. Cancer. 2010;116:4882–4891.
4. Mori K and Kurasaka M. Brain tumors in childhood: Statistical analysis of cases from the Brain Tumor Registry of Japan. Child's Nerv Syst. 1986;2:223–227.
5. Packer RJ, Cohen BH, Coney K. Intracranial germ cell tumors. Oncologist. 2000;5:312–320.
6. Chia VM, Quraishi SM, Devesa SS, Purdue MP, Cook MB, McGlynn KA. International trends in the incidence of testicular cancer, 1973–2002. Cancer Epidemiol Biomarkers Prev. 2010;19:1151–1159.
7. Fukushima S, Yamashita S, Kobayashi H, et al.: Genome-wide methylation profiles in primary intracranial germ cell tumors indicate a primordial germ cell origin for germinomas. Acta Neuropathol 133 (3): 445-462, 2017. [PUBMED Abstract]
8. Sano K, Matsutani M, Seto T: So-called intracranial germ cell tumours: personal experiences and a theory of their pathogenesis. Neurol Res 11 (2): 118-26, 1989. [PUBMED Abstract]
9. Teilum G: Embryology of ovary, testis, and genital ducts. In: Teilum G: Special Tumors of Ovary and Testis and Related Extragonadal Lesions: Comparative Pathology and Histological Identification. Philadelphia, Pa: J. B. Lippincott, 1976, pp 15-30.
10. Schneider DT, Zahn S, Sievers S, et al.: Molecular genetic analysis of central nervous system germ cell tumors with comparative genomic hybridization. Mod Pathol 19 (6): 864-73, 2006. [PUBMED Abstract]

P-093
KARACİĞERİN ANDİFERANSİYE EMBRİYONEL SARKOMU: VAKA SUNUMU

İNCİ YAMAN BAJİN[1], TEZER KUTLUK[1], KORAY SADIK ACARLI[2], DİCLEHAN ORHAN[3], BERNA OĞUZ[4], BURÇA AYDIN[1], NİLGÜN KURUCU[1], BİLGEHAN YALÇIN[1], ALİ VARAN[1], CANAN AKYÜZ[1]

1 HACETTEPE ÜNİVERSİTESİ TIP FAKÜLTESİ VE KANSER ENSTİTÜSÜ, ÇOCUK ONKOLOJİ BİLİM DALI, ANKARA
2 MEMORİAL ŞİŞLİ HASTANESİ, İSTANBUL
3 HACETTEPE ÜNİVERSİTESİ TIP FAKÜLTESİ PATOLOJİ ANABİLİM DALI, ANKARA
4 HACETTEPE ÜNİVERSİTESİ TIP FAKÜLTESİ RADYOLOJİ ANABİLİM DALI, ANKARA

Amaç : Karaciğerin malign tümörleri tüm çocukluk çağı solid tümörlerinin %1-4'ünü oluştururken karaciğerin andiferansiye embriyonel sarkomu (KAES) karaciğer malign tümörlerinin %9-15'inden sorumludur. Burada bölümümüzde KAES tanısı almış olan iki hasta sunulacaktır.

Yöntem : Hacettepe Üniversitesi Çocuk Onkoloji Bölümünde 2005-2020 yılları arasında KAES tanısı almış 2 hastanın klinik özellikleri ve tedavi sonuçları retrospektif olarak değerlendirilmiştir.

Bulgular : Vaka 1 : 5,5 yaşında kız hasta, 3 aydır olan karın ağrısı nedeni ile yapılan tetkiklerinde karaciğerde ağırlıklı sol lobu dolduran kubbede sağa uzanan 72x84x92 mm kitle saptandı. Kitleden yapılan tru-cut biyopsi sonucu KAES olarak raporlandı. AFP normal sınırlarda idi. Sistemik metastaz saptanmadı. Dört kür ifosfamid doksorubisin kemoterapisi sonrasında yapılan değerlendirmede kitle boyutlarının 54x42x39mm'e gerilediği görüldü ve hastaya sol hepatektomi yapıldı. Patoloji raporunda tümör alanının %80-85'inde nekroz, parankim cerrahi sınır intakt, lenfovasküler ve perinöral invazyon saptanmadı, hilus yağ dokuda tümör invazyonu mevcut, tümör yağ doku sınırına 2 mm mesafededir şeklinde belirtildi. Hastanın kemoterapisine devam edilmektedir. Vaka 2 : 13 yaşında erkek hasta, sağ kosta altında şişlik farkedilmesi üzerine yapılan tetkiklerinde karaciğer sağ lobda 160x140x110mm boyutlarında kitle saptandı. Kitle tru-cut biyopsi sonucu KAES olarak raporlandı. AFP normal idi. Sistemik metastaz taramasında yaygın peritoneal sıvı ve plevral effüzyon saptandı. Hastaya vinkristin, adriamisin, sisplatin, siklofosfamidden oluşan MMR indüksiyon protokolü sonrasında yapılan değerlendirmede kitle boyutlarının %50 oranında küçüldüğü görüldü ve hastaya sağ hepatektomi yapıldı. Patoloji raporunda canlı tümör saptanmadı, cerrahi sınırlar intakt olarak belirtildiğinden hastanın kemoterapisine MMR idame (vinkristin, siklofosfamid, aktinomisin D ile karboplatin, DTIC dönüşümlü) olarak devam edilip 12 ay sonunda tedavisi kesildi. Tanıdan 14 yıl sonra hasta halen remisyonda izlenmektedir.

Sonuç : Karaciğerin andiferansiye embriyonel sarkomu çocukluk çağında çok nadir görülen bir tümör olup, son yıllarda kemoterapi ve cerrahiden oluşan multimodal tedavi yaklaşımı ile 5 yıllık yaşam oranları %80-100'e ulaşmıştır. Hastalığın nadirliği nedeniyle burada bu hastalarla ilgili deneyimimiz paylaşılmıştır.

Anahtar Kelimeler: Karaciğer, andiferansiye embriyonel sarkom, çocuk

P-094
SOL ATRİUM TUTULUMU İLE SEYREDEN BİR HEPATOBLASTOM OLGUSU

AYŞE ÖZKAN, SERHAN KÜPELİ, GÜLAY SEZGİN, İBRAHİM BAYRAM, ATİLA TANYELİ

ÇUKUROVA ÜNİVERSİTESİ TIP FAKÜLTESİ, PEDİATRİK ONKOLOJİ BİLİM DALI VE PEDİATRİK KEMİK İLİĞİ NAKİL ÜNİTESİ, ADANA.

Amaç : Hepatoblastom, çocukluk çağında en sık görülen malign karaciğer tümörüdür. Tümör en sık akciğere metastaz yapar. Hepatoblastomun sol atrium metastazı çok nadirdir. Bu yazıda sol atriumu da içeren, akciğer ve beyin tutulumu ile çoklu metastazı olan nüks bir hepatoblastom olgusu sunulmaktadır.

Yöntem : 5 yaşındaki Suriyeli erkek hasta karın ağrısı ve kusma şikayeti ile başvurdu. Öyküsünden 3 yaşında iken karın sağ tarafında şişlik şikayeti ile doktora gittiği ve karaciğerde kitle saptanıp opere edildiği öğrenildi. Hastanın herhangi bir kemoterapi almadığı ve elinde patoloji raporunun olmadığı görüldü. Muayenesinde batında ele gelen kitle yoktu, umblikus üzerinde 10 cm operasyon skarı mevcut idi. Biyokimyasal tetkiklerinde AFP değeri 54340 ng/ml olarak saptandı. Toraks ve batın tomografilerinde akciğer parankiminde 6 cm'e ulaşan multiple metastaz ile uyumlu yumuşak doku kitleleri, sol atriumda trombüs/invazyon ile uyumlu olabilecek doku defekti, karaciğerde postoperatif değişiklikler, bilateral hiler ve parahiler konglomere lenfadenopatiler saptandı. Beyin MRG'sinde her iki serebral hemisferde 3 cm'i bulan hemorajik metastatik odaklar mevcut idi. Ekokardiyografide sol atriumda kitle ve 2. dereceden mitral yetmezlik saptandı. Akciğerdeki lezyondan trukut biyopsi alındı ve sonucu hepatoblastom metastazı olarak raporlandı. Hasta PRETEXT Evre IV olarak evrelendi. Kalp damar cerrahisi tarafından gelişebilecek komplikasyonları önlemek amacı ile opere edildi. Patoloji sonucu hepatoblastom metastazı, epitelyal tip olarak raporlandı. Yaygın metastazları olan hastaya sisplatin, vinkristin ve 5-florourasilden oluşan kemoterapi başlandı. Hasta takibinin 2. ayında eksitus oldu.

Bulgular :

Sonuç : Kalp tutulumu bildirilen olguların büyük bir çoğunluğunun sağ atriuma metastaz yaptığı görülmüştür. Bizim olgumuzda olduğu gibi hepatoblastomun pulmoner ven yolu ile sol atriuma metastazı nadirdir. Olgumuz embolik komplikasyonların ve kalp yetmezliğinin önlenmesi amacı ile opere edilmiştir ancak ileri evredeki bu olgu kaybedilmiştir.

Anahtar Kelimeler: Hepatoblastom, sol atrium tutulumu.

P-095
KARACİĞERİN KALSİFİYE NESTED STROMAL EPİTELYAL TÜMÖRÜ: VAKA SUNUMU

İNCİ YAMAN BAJİN[1], TEZER KUTLUK[1], İBRAHİM KARNAK[2], KORAY SADIK ACARLI[3], MİTHAT HALİLOĞLU[4], DİCLEHAN ORHAN[5], CANAN AKYÜZ[1]

1 HACETTEPE ÜNİVERSİTESİ TIP FAKÜLTESİ VE KANSER ENSTİTÜSÜ, ÇOCUK ONKOLOJİ BİLİM DALI, ANKARA
2 HACETTEPE ÜNİVERSİTESİ TIP FAKÜLTESİ ÇOCUK CERRAHİ ANABİLİM DALI, ANKARA
3 MEMORİAL ŞİŞLİ HASTANESİ, İSTANBUL
4 HACETTEPE ÜNİVERSİTESİ TIP FAKÜLTESİ RADYOLOJİ ANABİLİM DALI, ANKARA
5 HACETTEPE ÜNİVERSİTESİ TIP FAKÜLTESİ PATOLOJİ ANABİLİM DALI, ANKARA

Amaç : Kalsifiye nested stromal epitelyal tümör şimdiye kadar literatürde 38 vaka bildirilmiş çok nadir bir karaciğer tümörüdür. Burada bölümümüzde kalsifiye nested stromal epitelyal tümör tanısı almış bir hastanın klinik özellikleri ve tedavi yaklaşımı paylaşılmıştır.

Yöntem : Hacettepe Üniversitesi Çocuk Onkoloji Bölümünde 2019 yılında kalsifiye nested stromal epitelyal tümör tanısı almış olan hastanın bilgileri retrospektif olarak hasta dosyasından incelenmiştir.

Bulgular : 12 yaşında kız hasta, son 1 aydır olan karın ağrısı ve son 5 gündür olan karında şişlik şikayeti ile başvurduğunda yapılan tetkiklerinde karaciğerde segment 4-5'te 14x10x9 cm boyutunda kitle saptandı yapılan tru-cut biyopsi sonucu karaciğerin kalsifiye nested stromal epitelyal tümörü olarak raporlandı. AFP normal idi. Tümörün cerrahi eksizyonu planlandı. Yapılan segment 4a-5-6 parsiyel hepatektomi sonucu patoloji raporunda parankim cerrahi sınırda ve tümör kapsülünde tümöral invazyon görülmedi. Vasküler invazyon saptanmadı. Postoperatif çekilen MRG'de portal hilus inferior medial kesimde pankreas korpus komşuluğunda şüpheli nodüler lezyon saptandı, PET BT'de tariflenen lezyonda FDG tutulumu saptanmadı. Iki ay sonra çekilen kontrol MRG'de bir önceki MRG'de tariflenen görünüm stabil olarak raporlandı hastanın post-operatif tedavisiz yakın izlemine beş aydır devam edilmektedir.

Sonuç : Kalsifiye nested stromal epitelyal tümör nadirliği nedeniyle klinik deneyimin çok az olduğu bir tümördür. Hastamız literatürde bildirilmiş 39. vakadır. Literatürde bildirilen vakalardan sadece birinde metastaz bildirilmiştir. Hastaların %71'i rezeksiyon sonrası hastalıksız ve sağ olarak izlenmekte iken, %12'sinde rekürrens bildirilmiştir. Hastalarda pre-operatif kemoterapinin, tümörü küçültmedeki rolü ya da post-operatif kemoterapinin cerrahi olarak tamamen eksize edilmiş tümörün rekürrensini önlemedeki rolü bilinmemektedir.

Anahtar Kelimeler: Karaciğer, Kalsifiye nested stromal epitelyal tumor, çocuk

P-096
HEREDİTER TİROZİNEMİ ZEMİNİNDE GELİŞEN HEPATOSELÜLER KARSİNOM OLGUSU

BURÇAK KURUCU BİLGİN, ŞULE YEŞİL, CEREN KILCI, ŞEYMA ÜNÜVAR GÖK, EMRE ÇAPKINOĞLU, NERGİZ ÖNER, ALİ FETTAH, GÜRSES ŞAHİN

SBÜ ANKARA DR. SAMİ ULUS KADIN DOĞUM, ÇOCUK SAĞLIĞI VE HASTALIKLARI EĞİTİM VE ARAŞTIRMA HASTANESİ, ÇOCUK HEMATOLOJİ VE ONKOLOJİ BÖLÜMÜ

Amaç : Hepatoselüler karsinom (HCC), hepatoblastomdan sonra çocuklarda ikinci yaygın malign karaciğer tümörüdür. Herediter tirozinemi, progresif ailesel intrahepatik kolestaz, glikojen depo hastalığı, Alagille sendromu ve konjenital portosistemik şantlar önemli predispozan faktörlerdir. Hastaların çoğunluğu 5 yaşından büyüktür. Tirozinemide HCC insidansı %14-75 arasında değişmekle birlikte yaş ile prevalans artar. Biz burada erken yaş grubunda herediter tirozinemi zemininde gelişmiş HCC vakamızı sunmayı amaçladık.

Yöntem :

Bulgular : 9 aylık kız hasta, burun kanaması nedeni ile başvurduğu dış merkezde yapılan tetkiklerde kogülasyon bozukluğu saptanması üzerine hastanemize yönlendirilmiş. Özgeçmiş ve soygeçmişinde özellik olmayan hastanın fizik muayenesinde hepatosplenomegali(HSM) saptandı. Hastanın koagülopati ve HSM etyolojisine yönelik yapılan tetkiklerinde; Direkt Bilirubin:1,2 mg/dL, İndirekt Bilirubin: 1,3 mg/dL, Total Bilirubin:2,5 mg/dL, GGT :187 U/L, LDH:307 IU/L, AFP:38455,7 ng/mL, aPTT: 40,8 sn, PT:16,8 sn, INR:1,44 yüksek olarak saptandı. Faktör 2, 7 ve 11 sınırda düşük saptandı. Viral ve otoimmun tetkikleri negatifti. Metabolik tetkiklerinde kan süksinilaseton değeri sınırda yüksek saptandı. Göz dibi muayenesi normaldi. Abdomen USG ve MR'da karaciğerde en büyüğü sağ lob inferiorda 32x27 mm boyutlarında ekzofitik özellikte olan izoekoik düzgün kontürlü nodüler lezyon olmak üzere tüm lob ve segmentlerde değişik boyut ve ekojenitede çok sayıda sınırları belirsiz nodüler lezyonlar izlendi. Karaciğerdeki nodülden yapılan tru- cut biyopsi patoloji sonucu iyi diferansiye şeffaf hücreli HCC (steatohepatik tip) olarak raporlandı. Hastaya PLADO kemoterapi protokolü başlandı. Gönderilen fumaril asetoasetat hidrolaz(FAH) geninde homozigot c.696C>T mutasyonu saptanan hasta Herediter Tirozinemi Tip 1 tanısı aldı. Hastada tirozinemi zemininde gelişmiş HCC düşünüldü. Kemoterapi tedavisine ek olarak diyetle alınan tirozin aminoasitinin kısıtlanması, vitamin C replasmanı, 2-nitro–4-trifluorometilbenzoil–1,3-siklohekzanedion(NTBC) tedavileri başlandı.

Sonuç : Pediatrik HCC'nin en sık görülen histolojik alt tipi fibrolamellar tipken, en az görülen %2 oranında şeffaf hücreli tiptir. Tedavi rezeksiyon veya karaciğer transplantasyonunu içerirken cerrahinin mümkün olmadığı hastalarda öncelikle kemoterapi uygulanmaktadır. Kronik karaciğer hastalığı olan çocukların ultrason ve AFP ile izlenmesi, HCC'nin zamanında saptanmasına, müdahalesine ve genel iyileşmesine yardımcı olacaktır.

Anahtar Kelimeler: Hepatoselüler karsinom, herediter tirozinemi, şeffaf hücreli tip

P-097
OYUN MERKEZLİ EĞİTİMİN KANSER TEDAVİSİ GÖREN HASTALARDA GELİŞİM ALANLARI ÜZERİNE ETKİSİ

REJİN KEBUDİ[1], ZEYNEP EROĞUL[2], ASLIHAN ÖZCAN MOREY[3], SEMA BÜYÜKKAPU BAY[1], HÜLYA BİNGÖL[1], BAŞAK KOÇ[1]

1 İSTANBUL ÜNİVERSİTESİ ONKOLOJİ ENSTİTÜSÜ PEDİATRİK HEMATOLOJİ ONKOLOJİ BÖLÜMÜ
2 EĞİTMEN, ÇOKSEV GÖNÜLLÜSÜ
3 KOÇ ÜNİVERSİTESİ HASTANESİ UZMAN PSİKOLOG

Amaç : Bu çalışma kanser hastası çocuklar ile uygulanan 12 haftalık oyun merkezli eğitim çalışmalarının olumsuz hastalık ve hastaneye yatış tecrübeleri üzerine etkilerini değerlendirmek üzere planlanmıştır. Süreğen bir hastalık olan kanser tedavisi sürecinde çocukların tüm gelişim alanlarını- fiziksel, bilişsel, duygusal ve sosyal- desteklemeyi ve onları aktif katılımcı yapmayı hedefleyen oyun merkezli eğitim çalışmalarının faydaları incelenmiş ve psikososyal ve bilişsel alanlar üzerine olan etkileri araştırılmıştır.

Yöntem : Bu çalışma İstanbul Üniversitesi Onkoloji Enstitüsü'nde kanser tanısı ile izlenen 4-14 yaş arasındaki 33 çocuk ile gerçekleşmiştir. Gruplar hastane okulunda yapılmıştır. Oyunların içeriği, çocukların gelişim düzeyleri, bireysel farklılıkları ve özel ihtiyaçları dikkate alınarak hazırlanmıştır. Bu oyun merkezli eğitimin etkilerini değerlendirmek için nitel araştırma yöntemlerinden örnek olay incelemesi kullanılmıştır. Görüşmeler yapılandırılmış olarak uygulanmıştır.

Bulgular : Oyun merkezli eğitim çalışmalarında toplanan veriler incelenmiştir. Veriler sonucunda sosyoekonomik düzeyi düşük ailelerin çocuklarında bilişsel, verbal ve psikososyal alanlardaki etkilerin daha fazla olduğu ve bu çocukların duygularını ve seçimlerini ifade ederken zorlandıkları tespit edilmiştir. Çalışma (oyun) sürecinde çocukların aktif öğrenme ortamının içine girdiklerinde dijital ortamdan uzaklaştıkları ve iletişim becerilerinin olumlu yönde geliştiği gözlemlenmiştir. Ayrıca çocukların hastanede Doğal materyal, geri dönüşüm malzemeleri, günlük yaşamda karşılaşabileceği malzemeleri kullanmayı sevdiği, bu materyallerin kullanımının kavramları- harfleri, sayıları şekilleri, renkleri, matematiği, dil becerilerini, problem çözmeyi kolaylaştırdığı görülmüştür. Oyun ortamının rahatlığı ve doğalığından dolayı sırasını bekleme, kazanma-kaybetme gibi çocukların zorlandığı alanlarda bile çocukları stratejik çözümler bularak oyunun akışını değiştirebilmişlerdir. Son olarak da her oyunun farklı ve yapılandırılmış içeriği doğrultusunda çocukların güçlü veya desteklenmesi gereken bir / birkaç alanı tespit edilmiştir.

Sonuç : Bu çalışmada kanser hastası çocuklar ile uygulanan 12 haftalık oyun merkezli eğitim çalışmalarının hastalığın ve hastaneye yatışın psiko-sosyal ve bilişsel etkisine olumlu etkileri olduğu görülmüştür. Kazanımlara bakılarak, yapılandırılmış oyunların etkili bir yöntem olduğu söylenebilir. Bu araştırma sonuçlarına dayanarak, çocuk hastaların hastanede gelişimlerini olumlu yönde destekleyebilmek için basit ve yapılandırılmış oyun merkezli eğitim çalışmaları kullanılması önerilir.

Anahtar Kelimeler: çocuk, hastane, kanser, oyun, tedavi, gelişim

P-098

TÜRKİYE'DE 1975-2020 YILLARI ARASINDA PEDİATRİK ONKOLOJİ ALANINDA YAPILAN AKADEMİK YAYINLARA BİBLİYOMETRİK BİR BAKIŞ

MEHMET FERHAT EYİLER, CELİL CÜNEYT EBRULİ, GÖNÜL DEMİR

SBÜ İZMİR TEPECİK EĞİTİM VE ARAŞTIRMA HASTANESİ RADYASYON ONKOLOJİSİ

Amaç : Ülkemizde Pediatrik Onkoloji alanında 1975-2020 yılları arasında yayınlanan, uluslararası indekslere girmiş çalışmaların niceliksel ve niteliksel analizi amaçlanmıştır.

Yöntem : Tanımlama amaçlı bu çalışmada; Clarivate Analytics tarafından yayımlanan bilimsel yayın indeksleme platformu "Web of Science" kullanılmıştır.SCI-Expanded, SSCI, A&HCI, CPCI-S, CPCI-SSH, BKCI-S, BKCI-SSH, ESC1 indeksleri 1-15 Şubat 2020 tarihleri arasında ayrıntılı olarak taranmıştır.Pediatrik Onkoloji alanında 1975-2020 yılları arasında dünya ve Türkiye'deki çalışmalar ayrıntılı olarak incelenmiştir.

Bulgular : Dünyada bu yıllar arasında 22144 bilimsel çalışma saptandı, bunlardan 13863 makale çalışmada değerlendirildi.Bu dönemde ülkemizde 1452 yayın saptanmış olup, 956 tanesi makale olarak yayınlanmıştır.Türkiye'deki 956 çalışmanın 848 (%88.7) tanesi tamamen Türkiye kökenlidir. Dünyada çalışmamızı kapsayan yıllar arasında senelik makale sayısı median: 249, Türkiye' de ise median: 22 olarak görülmüştür.Dünyada Pediatrik Onkoloji alanında en fazla yayın yapan kurum Harvard Üniversitesi (3028 makale) olarak saptanmıştır. Türkiye'de ise bu kurum Hacettepe Üniversitesi (297 makale) olarak belirlenmiştir. Dünyada yayını bulunan toplam 100 ülke arasında en fazla yayın yapan ülke ABD(6630 adet)'dir. Türkiye bu listede 956 makale ile 6.sırada bulunmaktadır. Birinci sırada bulunan ABD'nin H-İndeksi: 285 iken, makale başına ortalama atıf sayısı 70.53'dür.Ülkemizin H-İndeksi: 43 olup, makale başına düşen ortalama atıf sayısı 11.67'dir.Türkiye makale sayısı açısından 6. Sırada iken; H-İndeksi ve makale başına düşen ortalama atıf sayısı bakımından ilk 20 ülke arasında 20.sırada yeralmaktadır. Türkiye'deki araştırmaların en fazla yayımlandığı dergi "Pediatric Hematology and Oncology" yayın kurumudur. En fazla makalemizin yayınlandığı ilk üç dergide toplam 281 (%29.39) yayın basılmıştır.Bu üç dergide Q4 (en düşük) yayın kategorisindedir. Dünyada pediatrik onkoloji alanında en fazla atıf alan yayının atıf sayısı 6650 iken, yurdumuzda bu rakam 64 (sadece Türkiye kökenli) olarak saptanmıştır.

Sonuç : Çalışmamızda Türkiye'deki bilimsel araştırmaların nicelik anlamında dünyada oldukça önde olduğu görülmüştür. Buna karşılık nitelik anlamında yetersizliklerin olduğu görülmektedir. Ekonomik büyüklük, nüfus büyüklüğü, akademik kurum sayısı, akademik personel sayısı vs...gibi parametreler gözönüne alınarak planlamalar yapılmalıdır şeklinde düşünmekteyiz.

Anahtar Kelimeler: atıf, makale, sci

P-101
HEMANJİOMLU ÇOCUKLARIN DEMOGRAFİK VE KLİNİK ÖZELLİKLERİNİN DEĞERLENDİRİLMESİ

EDA SÜZEN, EMEL CABİ ÜNAL, NURDAN TAÇYILDIZ, HANDAN DİNÇARSLAN, GÜLŞAH TANYILDIZ, HATİCE MİNE TOKUÇ, YASİN YILMAZ

ANKARA ÜNİVERSİTESİ TIP FAKÜLTESİ PEDİATRİK HEMATOLOJİ-ONKOLOJİ BİLİM DALI

Amaç : Hemanjiom çocukluk çağının en sık görülen benign tümörüdür. Endotelyal hücrelerin anormal proliferasyonu ve düzensiz damarlanma ile karakterize vasküler bir neoplazmdır. Oldukça sık görülen bir lezyon olmasına karşın epidemiyolojisi tam olarak aydınlatılabilmiş değildir. Artmış anjiogenez sonucu oluşmaktadır. Bilinen risk faktörlerinden en önemlileri düşük doğum ağırlığı ve prematüritedir. Çalışmamızda hemanjiomun demografik özelliklerini ortaya koymayı, klinik özelliklerini ve tedavi yanıtlarını değerlendirmeyi hedefledik.

Yöntem : Ankara Üniversitesi Tıp Fakültesi Çocuk Onkoloji polikliniğine 2013 ile 2018 yılları arasında başvurmuş 0-18 yaş arası tüm hemanjiom vakalarının dosyaları retrospektif olarak değerlendirildi. Demografik verileri daha detaylı değerlendirmek amacıyla hastalara anket uygulandı. Toplam 550 hastanın demografik ve klinik verileri incelendi.

Bulgular : Çalışmaya dahil olma kriterlerine sahip olan hastaların %63,9'u kız, %36,1'i erkekti. Başvuru yaşı 6 ayın altında olan hasta sayısı %54,5, 6 ay ile 2 yaş arası %25, >2 yaş %20,5'ti. Preterm doğum öyküsü olan hastaların oranı %28,6; doğum kilosu <2500 gr olan hastalar ise %16,7 şeklindeydi. Hastaların %69,2'si multipar anneden doğmuştu, anne yaşı >30 olan hastaların oranı %45,5'ti. Lezyonların %55,5'i baş ve yüz bölgesinde yer almaktaydı. Hastaların %13,6'sı propranolol + topikal timolol, %28,9'u yalnızca propranolol, %39,4'ü yalnızca topikal timolol, %5,2'si steroid, %2,6'sı sirolimus tedavisi almıştı, %10,5'i ise tedavisiz izlendi. Başvuruda lezyon çapı <1 cm, 1-3 cm, >3 cm olan hastalar sırasıyla %11,8, %50, %38,2 şeklindeydi. Hastaların %8,1'inde eşlik eden visseral hemanjiom, %2,2'sinde ise eşlik eden intrakranial hemanjiom mevcuttu.

Sonuç : Hemanjiom çocukluk yaş grubunun en sık görülen benign tümörüdür. Şimdiye kadar yapılan çalışmalarla uyumlu olarak çalışmamızda da kız cinsiyette daha sık görülmüştür. Değerlendirmelerimizde; lezyonların en sık görüldüğü bölge baş ve yüz bölgesidir. Çalışmadaki hastaların büyük çoğunluğunun lezyon boyutu 1-3 cm aralığındadır. Propranolol, 2008 yılında Leaute-Lebeze ve ark. tarafından obstrüktif kardiyomyopatili bir hastada kullanılmaktayken, tesadüfen nazal hemangiomun küçüldüğünün fark edilmesiyle hemanjiom tedavisinde kullanıma girmiştir. Günümüzde hemanjiomun ana tedavisi olan propranolol, klinikte düşük yan etki profili ve yüksek başarı ile kullanılmaya devam edilmektedir.

Anahtar Kelimeler: hemanjiom, propranolol, timolol, benign tümör

P-102
İNFANT DÖNEMİ TÜMÖRLERİ: BEŞ YILLIK AKDENİZ ÜNİVERSİTESİ DENEYİMİ

AYŞE NUR AKINEL, ÇİĞDEM SİVRİCE, GÜLEN TÜYSÜZ KİNTRUP, AYŞEGÜL TEKNECİ, FUNDA TAYFUN KÜPESİZ, ALPHAN KÜPESİZ, ELİF GÜLER

AKDENİZ ÜNİVERSİTESİ TIP FAKÜLTESİ, ÇOCUK HEMATOLOJİSİ VE ONKOLOJİSİ BD

Amaç : Bir yaş altında tanı alan kanserler tüm çocukluk çağı kanserlerin %10'unu oluşturmaktadır. Bu yaş grubunda görülen kanserlerin histo-patolojik tipleri, klinik özellikleri ve biyolojik davranışları diğer çocukluk çağı tümörlerinden farklılık göstermektedir. Bu çalışmada, merkezimizde takip ettiğimiz, 1 yaş altında kanser tanısı alan hastalarımızın özelliklerini paylaşmayı planladık.

Yöntem : Ocak 2014-Haziran 2019 tarihleri arasında merkezimizde tanı alan infant dönem kanserli olguların dosyalarını retrospektif olarak değerlendirdik.

Bulgular : Beş yıllık bu süre zarfında bir yaş altında toplamda 45 hastaya kanser tanısı konuldu. Bu hastaların 21'i (%46,7) kız, 24'ü (%53,3) erkek ve ortalama tanı yaşı 6,22±3,77 ay (0-12 ay) idi. Yedi hasta (%15,5) yenidoğan döneminde tanı almıştı. Hastaların 38'inde (%84,4) solid tümör (bunların sekizi benign tümörler), 7'sinde (%15,5) lösemi mevcuttu. Solid tümörlerin en sık yerleşim yeri abdomendi (n:16). En sık görülen malign tümörler sırasıyla lösemi (n=7), nöroblastom (n=6), hepatoblastom (n=4), Wilms tümörü (n=3) ve sarkomlar (n=3) idi. En sık görülen hematolojik malignite akut lenfoblastik lösemi (ALL) idi. Malign tümör tanılı hastaların ortanca izlem süresi 30,2 ay (1-67 ay) olup 3 yıllık genel ve hastalıksız yaşam oranları sırasıyla %80,6±7,4 ve %76,0±7,7 olarak bulundu.

Sonuç : Sonuç: İnfantil dönemde malign tümörlerin dağılımı, diğer çocukluk çağı tümörlerinden oldukça farklıdır. Embriyonal tümörler (nöroblastom, wilms tümörü, hepatoblastom vb) bu yaş grubunda daha sık görülmektedir.

Anahtar Kelimeler: infant, malignensi

P-103
YARDIMCI ÜREME TEKNİKLERİ VE ÇOCUKLUK ÇAĞI KANSERLERİ

GÖKALP AKSOY, AYTÜL TEMUROĞLU, MEHTAP ERTEKİN, BETÜL SEVİNİR

BURSA ULUDAĞ ÜNİVERSİTESİ TIP FAKÜLTESİ ÇOCUK SAĞLIĞI VE HASTALIKLARI ANABİLİM DALI ÇOCUK ONKOLOJİSİ BD

Amaç : İnfertilite tedavisinde yardımcı üreme teknikleri bütün dünyada giderek daha fazla uygulanmaktadır. İn vitro fertilizasyon (İVF) ve diğer yardımcı üreme yöntemleri (YÜT) ile doğan bebeklerde yarık damak, anorektal anomaliler, ösefagus atrezisi gibi bazı konjenital malformasyonların arttığına ait gözlemler bildirilmiştir. Bu bebeklerde spontan gebelikten doğanlara oranla tümör sıklığının da artması mümkündür. 2018-2019 yıllarında YÜT ile doğan dört hastanın merkezimizde pediatrik tümör tanısı almaları nedeniyle konu dikkat çekici bulunmuştur.

Yöntem : Merkezimizde 2007-2019 yıllarında kitle ile başvuran bir yaşından küçük altı hastada, İVF ve YÜT kullanıldığı anamnezi alınmıştır. Bu dönemdeki hastane kayıtları sorgulanmıştır.

Bulgular : Bu dönemde tanı alan toplam hasta sayısı 1351 olgudur. Hastalarda anne yaşı 34 y (24-43y), baba yaşı 34 y (28-44 y) bulunmuştur. Bu hastalardan üçü erkek, üçü kız bebeklerdir. Gebelik süreleri 30-39 hafta arasında değişmiş olup dört olgu prematüredir. Onkolojik tanı yaşı iki ay ile 22 ay arasında değişmiştir (ortanca yaş 11 ay). Hastaların hiçbirinde konjenital anomali saptanmamıştır. Dört olguda intrabdominal kitle, birer olguda baş-boyunda ve santral sinir sisteminde tümör mevcuttur. Histopatolojik tanı ikişer hastada rabdomiyosarkom ve nöroblastom, birer hastada hepatoblastom ve koroid pleksus papillomu olarak belirlenmiştir. Rabdomiyosarkom tanısı alan iki hasta tek, diğer dört hasta ikiz gebelikten doğmuşlardır.

Sonuç : Merkezimizde aileden öykü alınabilen YÜT ile doğan hasta oranı %0.4 olarak gözlenmiştir. Literatürde hepatoblastom sıklığında artma riski bildirilmiş olup hastalarımızdan sadece birinde primer karaciğer tümörü görülmüştür. Nöroblastom, hepatoblastom ve koroid pleksus papillomu tanımlanan hastalar dizigotik ikiz eşidir. Çoğul gebelikten doğmuş kanserli hastaların ailelerinde YÜT sorulmalıdır. Kanser riski açısından kanıt yoktur ancak,veriler YÜT ile doğan bebeklerin tümör açısından yakın değerlendirilmesini gerektirir. Çok merkezli kayıt ve izleme yapılmalıdır.

Anahtar Kelimeler: yardımcı üreme teknikleri, kanser riski, solid tümörler

P-104
SÜRRENAL KİTLELİ HASTALARIN DEĞERLENDİRİLMESİ: TEK MERKEZ DENEYİMİ

SEDA ARAS, NURŞAH EKER, AYŞE GÜLNUR TOKUÇ, RABİA EMEL ŞENAY, BERKİN BERK AKBEYAZ

MARMARA ÜNİVERSİTESİ ÇOCUK HEMATOLOJİ VE ONKOLOJİ BİLİM DALI, İSTANBUL

Amaç : Prenatal veya neonatal dönemde USG ile saptanan sürrenal kitleler,malign ya da benign nedenlere bağlı olabilir. Perinatal sürrenal kitleler arasında infantlarda en sık görülen malign neoplazi nöroblastomdur.Bu yaş grubunda ayırıcı tanıda renal tümörler, adrenokortikal neoplazmlar,hemoraji,subdiafragmatik ekstrapulmoner sekestrasyon,bronkojenik-nörojenik kist,multikistik displastik böbrek gibi çeşitli malign olmayan patolojiler de düşünülmelidir.Çoğu olguda sadece görüntülemeyle ayırıcı tanı mümkün olamamakta;bu aşamada pediatrik onkolog,radyolog ve cerrahın multidisipliner yaklaşımla birlikte karar vermesi gerekmektedir.Bu çalışmada amacımız sürrenal kitle saptanan asemptomatik infant hastalarının klinik,radyolojik,tümör belirteçleriyle cerrahisiz izlemini sunarak,son yıllarda öne çıkan"izle ve gör"yaklaşımını vurgulamaktır.

Yöntem : Çalışmamıza Marmara Üniversitesi Çocuk Hematoloji-Onkoloji bölümüne 2013-2018 yılları surrenal kitle saptanarak takibe alınan 5 hasta dahil edilmiştir.Hastaların demografik verileri,başvuru yakınması, görüntüleme yöntemi,kitle boyutu-lokalizasyonu kaydedilmiştir. Hastalar TPOG-İnfant Sürrenal Kitle İzlem Protokolü(TPOG-İSKİP)2011'ne göre seri USG ve idrar katekolamin düzeyleri ölçümüyle yakın izleme alınmıştır.Saptanan eşik değerlerin üzerinde tümör boyutu artışı veya idrar katekolamin düzey artışı durumunda;önce sıklaştırılmış izlem ve gerekirse cerrahi rezeksiyon planlanmıştır.

Bulgular : Hastaların başvuru yaşları 3 gün-30 gün arasında;kız/erkek oranı:3/2'dir.Hastaların tamamının geliş öyküleri karında kitle saptanmasıydı.İki hasta antenatal dönemde yapılan görüntülemede batında kitle saptanarak postnatal 1.haftasında kliniğimize yönlendirilmiştir.Hastaların tümünde ilk olarak surrenal kitle ultrasonografik görüntülemeyle saptanmış,MRG incelemesi ile kitlenin boyutları doğrulanmıştır. Hastaların protokolde belirtilmiş olan haftalarda poliklinik kontrollerinde ayrıntılı fizik muayene,seri USG ve idrar katekolamin düzeyleri ölçümüyle izlemleri yapılmıştır.Olgu 1'in başlangıçta yüksek saptanan tümör markerları izleminde normale dönmüştür. Kitlesinde belirgin regresyon olan;ancak tamamen kaybolmayan hastanın kitlesinin stabil olarak izlenmesi ve tümör belirteçlerinin de yükselmemesi nedeniyle konsey kararıyla klinik izlemine karar verilmiştir.Olgu 2,4 ve 5'in başlangıçta normal aralıktaki tümör markerları izleminde yükselmemiş,kitle tamamen kaybolmuştur.Olgu 3'ün 18.haftada kitlesinin küçüldüğü saptanmıştır;ancak sonrasında izlemine gelmediği için 48.hafta kitlesinin durumu bilinmemektedir.

Sonuç : Perinatal dönemde saptanan kitlelerde en sık görülmesi nedeniyle nöroblastom düşünülmekte ve çok daha önceleri tanıya yönelik olarak da en sık yaklaşım primer cerrahi rezeksiyon tercih edilmekteydi.Bu hastalarda bizimde çalışmamızda olduğu gibi gibi "izle ve gör" protokolü sayesinde operasyonsuz izlemle iyi sonuçlar elde edilebilmektedir.

Anahtar Kelimeler: surrenal kitle, perinatal dönem, izle ve gör, nöroblastom, vanil mandelik asit

P-105
VASKULER MALFORMASYONLARDA SİROLİMUS VE SİLDENAFİLE ENOKSAPARİNİN OLASI KATKISI: İKİ OLGU SUNUMU

ELİF HABİBE AKTEKİN[1], FATMA BURCU BELEN[2], NALAN YAZICI[1], İLAYDA ÖZKARA[2], AYŞE ERBAY[1], FAİK SARIALİOĞLU[2]

1 BAŞKENT ÜNİVERSİTESİ, ÇOCUK ONKOLOJİ BD, ADANA
2 BAŞKENT ÜNİVERSİTESİ, ÇOCUK ONKOLOJİ BD, ANKARA

Amaç : Düşük akımlı venöz ve lenfatik vasküler malformasyonlar doğumda var olup sıklıkla tromboflebit ve koagülopatiyle ilişkilidirler. Burada boyunda ve dilde biri lenfatik diğeri venöz-lenfatik malformasyonlu iki olguda sirolimus, sildenafil ve enoksaparin uygulamalarıyla sonuçları sunuldu.

Yöntem :

Bulgular : Olgu-1: 22 aylık erkek, 1 yaşından beri boynun sağında ve dilde lenfanjiomla takipli olup, 3 gündür olan ani büyümeyle başvurdu. Dilinde belirgin büyüklük ve boynun sağında kitlesel lezyon mevcuttu(Şekil-1A). Laboratuar incelemeleri normal olup boyun MR'da 7.6X7.3X7cm boyutlarında multipl septasyonlar içeren lenfanjiom olduğu raporlandı. Hastanın bulgularıyla enfeksiyon-kanama ayrımı yapılamadığından antibiyotik başlandı. Takibinde şişliğin hafif gerilemesiyle girişimsel radyolojiye sklerozan madde uygulanması için yönlendirildi. Ancak gece solunum sıkıntısıyla yoğun bakıma alındı, trakeostomi açılıp entübe edildi. KBB boyundaki lezyonu tama yakın eksize etti(Şekil-1B). Ardından sosyal nedenlerle 4 ay takipten çıkan hasta dilindeki şişliğin devam etmesi nedeniyle tekrar başvurdu(-Şekil-1C). Laboratuar tetkikleri normal saptanan hastaya onam alınarak sirolimus ve sildenafil başlandı. Tedavinin 12. gününde dilde kızarıklık, şişlik ve ağrıyla başvurdu. Tedavisine oral antibiyotikle enoksaparin eklendi,D-dimer 0., 3. ve 10. günlerde bakıldı. 10. gün tüm tetkikleri normal olup şikayetleri gerilemişti. Hasta sirolimus, sildenafil ve enoksaparinle izlenmektedir(Şekil-1D). Olgu-2: 5,5 yaşında kız, dilinde şişlikle başvurdu. Lezyonun 6 aylıkken dilde noktasal yaralanmalar şeklinde başladığı, 15 ay-3 yaş arası sirolimusla gerileme olduğu, 3-5 yaş arasında tedavisiz izlendiği ve6 ay önce propranolol başlandığı öğrenildi. Muayenede dil üzerinde, altında ve ucunda papüler lezyonlar mevcuttu. Laboratuar tetkikleri normal olup propranolol dozu 3mg/kg/gün olarak ayarlandı. Üç haftada lezyonlarda belirgin gerileme olmaması üzerine sirolimus, sildenafil ve enoksaparin başlandı. İlk ayda lezyonların rengi açıldı, şişlik geriledi, 3. ayda kayboldular(Şekil-2A,B,C). Enoksaparin kesilip salisilat 3mg/kg/gün'den başlandı. Sirolimus ve sildenafilin 6 aya tamamlanması planlandı.

Sonuç : Venöz ve lenfatik malformasyonlarda ağrı ve ani büyüme lezyonda gelişen koagülopatiyle ilişkili olabilir. Yüksek D-dimer ve düşük fibrinojen düzeyleri bunun tespitinde yararlı belirteçlerdir. Sirolimus, sildenafil, propranolol, salisilat, enoksaparin gibi ilaçların düşük akımlı damarsal malformasyonlardaki kullanımlarıyla ilgili daha fazla çalışma gereklidir.

Anahtar Kelimeler: enoksaparin, koagülopati, lenfanjiom, vasküler malformasyon



Şekil 1. İlk vakanın tanı(A); postoperatif 1. gün(B); sildenafil, sirolimus başlanırken (C); enoksaparin eklendikten 1 hafta sonraki hali (D).



Şekil 2: Vakanın ilk tanısı (A), sildenafil, sirolimus ve enoksaparin başlanması öncesi (B), vakanın son hali (C)

P-106
YÜKSEK DERECELİ GLİAL TÜMÖR, WİLMS TÜMÖRÜ VE HEPATOSELÜLER KARSİNOM BİRLİKTELİĞİ; KROMOZOMAL KIRIK SENDROMLU ÇOCUK VAKA SUNUMU

DERYA ÖZYÖRÜK[1], İNCİ ERGÜRHAN İLHAN[1], YUNUS MURAT AKCABELEN[2], NERİMAN SARI[2], ARZU YAZAL ERDEM[2], SELMA ÇAKMAKCI[2]

1 SBÜ ANKARA ŞEHİR HASTANESİ
2 TCSB ANKARA ŞEHİR HASTANESİ

Amaç : Çocukluk çağında multiple kanser birlikteliği nadirdir. Burada eş zamanlı ve yüksek dereceli glial tümör, Wilms tümörü ve hepatoselüler karsinom tespit edilen bir olgu sunulmaktadır.

Yöntem : İki yaşında kız hasta kranial kitle ve batında kitle nedeniyle bölümümüze başvurdu. Özgeçmişinde 1 yaşından itibaren mikrosefali, gelişme geriliği, ciltte yaygın sütlü kahverengi lekeler, DEP testi pozitifliği nedeniyle dış merkezde izlendiği öğrenildi. Ailede kanser öyküsü vardı. Geliş fizik muayenesinde gelişme geriliği, mikrosefali, strabismus, ciltte yaygın sütlü kahve rengi lekeleri ve hipersnsitivite bulguları saptandı. Kranial manyetik rezonans incelemede sağ frontoparietalde 52x52x50 mm kitle, orta hattan laterale 1 cm şift ve minimal tonsiller herniasyonu vardı. Aynı zamanda abdomen bilgisayarlı tomografisinde sol böbrek kaynaklı 92x61 mm'lik kitle ve karaciğer sol lob lateral süperiorda 22x16 mm'lik nodüler kitle mevcuttu. Şift ve herniasyon nedeniyle acil operasyona alındı ve kranial kitlesi gros total eksize edildi, yüksek dereceli glial tümör saptandı. Böbrekteki kitle total eksizyona uygun değildi, biyopsi alındı ve Wilms tümörü tespit edildi. Kemik iliğinde tutulum yoktu. Morfolojik bulgular eşliğinde kromozomal kırık sendromu düşünüldü ve ayırıcı tanı için genetik analiz gönderildi. Hastaya karboplatin-etoposit ve vinkristin-siklofosfamit dönüşümlü olarak başlandı, iki kür sonrasında sol nefrektomi yapıldı ve karaciğerdeki kitlesi eksize edildi. Yapılan patolojik incelemede hepatoselüler karsinom tespit edildi. Hastanın kemoterapileri devam etmektedir. Kromozomal kırık sendromları açısından genetik analiz sonuçları beklenmektedir.

Bulgular :

Sonuç : Kromozomal kırık sendromlarının çoklu malignitelerle seyrettiği ve ek morfolojik bozukluklara neden oldukları bilinmektedir. Bu hastalarda kemoterapi ve radyoterapi ile DNA hasarının artması, sekonder kanserlere eğilimi arttırmaktadır. Bu durum tedavi seçeneklerini kısıtlamaktadır. Bu olgu nadir olduğu için sunuldu.

Anahtar Kelimeler: Yüksek dereceli glial tümör, Wilms tümörü, hepatoselüler karsinom, kromozomal kırık sendromu

P-107
ÇOCUKTA NADİR BİR PSÖDOTÜMÖR NEDENİ: NÖROSARKOİDOZ

AYŞE GONCA KAÇAR[1], SİMGE ÇINAR ÖZEL[1], CANSU KOÇ[2], MEHMET YILDIZ[3], SERHAT GÜLER[4], TÜLİN TİRAJE CELKAN[1]

1 İSTANBUL ÜNİVERSİTESİ CERRAHPAŞA, CERRAHPAŞA TIP FAKÜLTESİ ÇOCUK HEMATOLOJİ VE ONKOLOJİ B.D.
2 İSTANBUL ÜNİVERSİTESİ CERRAHPAŞA, CERRAHPAŞA TIP FAKÜLTESİ ÇOCUK SAĞLIĞI VE HASTALIKLARI A.B.D.
3 İSTANBUL ÜNİVERSİTESİ CERRAHPAŞA, CERRAHPAŞA TIP FAKÜLTESİ ÇOCUK ROMATOLOJİ B.D.
4 İSTANBUL ÜNİVERSİTESİ CERRAHPAŞA, CERRAHPAŞA TIP FAKÜLTESİ ÇOCUK NÖROLOJİSİ B.D.

Amaç : Sarkoidoz, yaygın olarak akciğerleri, deriyi ve gözleri tutan idiyopatik granülomatöz bir hastalıktır. Santral sinir sistemini tutan sarkoidoz (nörosarkoidoz) yetişkinlerde %5-15 oranında sistemik sarkoidozla birlikte görülür. Çocuklarda ise özellikle nörosarkoidoz çok nadir görülür.Ayrıca başlangıç bulgu ve semptomları yetişkinden farklıdır. Konvulziyon ve yer kaplayıcı lezyon daha sık görülürken, kranial sinir paralizisi daha nadir görülür. Nörosarkoidozda kranial lezyonlar infra ve supratentorial kompartmanlarda, leptomeningeal ve intraparankimal alanlarda soliter veya multiple lezyon olarak görülebilir.Bu nedenle farklı klinik bulgu spektrumu ile hasta başvurabilir

Yöntem :

Bulgular : Beş yaşında erkek hasta sekiz aylıkken baş çevresinde hızlı büyüme farkedilerek eksternal hidrosefali tanısı konmuş. Hastanın dört yaşındayken fışkırır tarzda kusma ve başağrısı şikayeti başlamış. Hastaya V/P şant takılmış. Kontrol MRI'ında leptomeningeal tutulum saptanması üzerine tetkik amaçlı enfeksiyon servisine yatırıldı. Viral seroloji ve tüberküloz için yapılan testlerde ve lomber ponksiyon sıvısında özellik saptanmadı. Kan tetkikleri ve periferik yayma malignite ile uyumlu bulunmadı. Hastada bu arada sağ periferik fasyal paralizi oluştu, kafa tabanı tutulumuna bağlandı. Kontrastlı cranial MRI'da parietooccipital alanda posteriorda kemikle superpoze sahada artefakt alanı izlendi, spinal MRI'da ise tüm seviyede dural kontrastlanma artışı ve C7-T1 hizasında syringomyeli ve 5x10 mm noduler yerkaplayan lezyon saptandı.Hasta çocuk nörolojiye konsulte edildi. Leptomeningeal tutulumun olması nörosarkoidoz öntanısını bize düşündürttü. Hastanın paakciğer grafi ve torax CT'sinde özellik saptanmadı. Serum ACE düzeyi hafif artmış bulundu. (22.5u/l) Hasta biyopsi açısından beyin cerrahisine danışıldı.Daha az invazif olması nedeniyle leptomeninksden biyopsi alındı. Patolojisinde nonkazeifiye granulomatoz inflamasyon, Langans tipi multinükleer dev hücreler(schaumann, asteroid cisimcikler) görüldü. Nörosarkoidozla uyumlu bulunarak hastaya steroid tedavisi başlandı.

Sonuç : Pediatrik intrakranial psödotümörlerde nörosarkoidoz da akılda tutulmalıdır.

Anahtar Kelimeler: nörosarkoidoz, psödotümör, nonkazeifiye granülom

P-108
ROTHMUND-THOMSON SENDROMLU ÜÇ KARDEŞ OLGU

BURÇAK KURUCU BİLGİN, ŞULE YEŞİL, EMRE ÇAPKINOĞLU, CEREN KILCI, ŞEYMA ÜNÜVAR GÖK, NERGİZ ÖNER, ALİ FETTAH, GÜRSES ŞAHİN

SBÜ ANKARA DR. SAMİ ULUS KADIN DOĞUM, ÇOCUK SAĞLIĞI VE HASTALIKLARI EĞİTİM VE ARAŞTIRMA HASTANESİ, ÇOCUK HEMATOLOJİ VE ONKOLOJİ BÖLÜMÜ

Amaç : Rothmund-Thomson sendromu (RTS), vücudun birçok bölümünü etkileyen nadir bir genetik bozukluktur. Cilt anormallikleri, seyrek saç/kirpik veya kaşlar, büyüme geriliği, kısa boy, iskelet ve diş anormallikleri, katarakt ve artan kanser riski (özellikle osteosarkom) ile karakterizedir. Burada; nadir görülen bir bozukluk olan Rothmund-Thomson sendromlu, ülkemizde düzenli göçmen olarak yaşayan 3 kardeşi sunuyoruz.

Yöntem :

Bulgular : Büyüme gelişme geriliği, yüzde ve vücutta yaygın lezyonları olan yabancı uyruklu 3 kardeş (14 yaş kız, 12 yaş kız ve 6 yaşında erkek) hasta polikliniğimize başvurdu. Hastaların fizik muayenesinde; yüzde ve ekstremitelerde daha yaygın olmak üzere tüm vücutta hipo-hiperpigmente lezyonlar, poikiloderma, palmo-plantar hiperkeratoz ve tırnak distrofisi mevcuttu. Hastaların öyküsü sorgulandığında; doğum öykülerinin normal olduğu ve lezyonlarının yaklaşık 7-8 aylıkken çıkmaya başladığı öğrenildi. Sık enfeksiyon geçirme öyküsü olmayan hastaların üçünün de boy, kilo ve baş çevreleri 2SD altında ölçüldü. Anne-baba arasında 1. derece akrabalık olan hastaların kendilerinden büyük diğer 4 kardeşleri sağ sağlıklı idi. Genetik analizlerinde RECQL4 geninde homozigot frameshift mutasyonuna bağlı Rothmund-Thomson sendromu tanısı koyuldu. Yapılan incelemeler sonucu 3 hastada hiperlipidemi ve D vitamini eksikliği saptandı. Göz muayenelerinde katarakt saptanmadı. Hastaların eşlik edebilecek diğer anomaliler ve malignite taraması amacı ile yapılan abdomen ultrasonografilerinde üç hastada da böbrek anomalileri saptandı. Diğer tümör belirteçleri negatifti. Laboratuvar tetkiklerinde hematolojik ve biyokimyasal parametreleri normaldi.

Sonuç : Rothmund-Thomson sendromu, otozomal resesif paternde kalıtılan genetik bir hastalıktır. Prevalansı bilinmemekle beraber şu ana kadar yaklaşık 300 vaka bildirilmiştir. RTS'li bireylerin yaklaşık 2 / 3'ünün RECQL4 geninde anormallik (mutasyon) olduğu bulunmuştur. Bu gen, işlevi tam olarak anlaşılmayan, ancak vücudun hücrelerindeki genetik materyal olan DNA'nın replikasyonu ve onarımında rol oynayan bir proteinin üretiminden sorumludur. Bu hastalarda çocukluk çağında artmış osteosarkom riski ve yaşamın ilerleyen dönemlerinde kutanöz skuamöz hücreli karsinom riski artmıştır. Ayrıca anemi, nötropeni ve miyelodisplazi gibi hematolojik manifestasyonlar da olmaktadır. Çok nadir görülen, hematolojik bozukluk ve malignite sıklığında artışla seyreden bu vakaların onkoloji açısından yakın takibi önemlidir.

Anahtar Kelimeler: Rothmund-Thomson Sendromu, RECQL4 gen mutasyonu

Fotoğraf 1. Yüzde hipo-hiperpigmente lezyonlar, poikiloderma





Fotoğraf 2. Palmo-plantar hiperkeratoz ve tırnak distrofisi

XXI.
ULUSAL PEDİATRİK KANSER KONGRESİ HEMŞİRELİK SÖZEL BİLDİRİLERİ



SH-01
ÇOCUK ONKOLOJİ/HEMATOLOJİ ALANINDA ÇALIŞAN HEMŞİRELERDE ÖZ-ŞEFKAT VE İKİNCİL TRAVMATİK STRESİN İNCELENMESİ

TUĞBA ŞAHİN, PERİHAN GÜNER

KOÇ ÜNİVERSİTESİ, PSİKİYATRİ HEMŞİRELİĞİ, İSTANBUL

Amaç : Araştırmanın birinci amacı, çocuk onkoloji/hematoloji alanında çalışan hemşirelerin öz-şefkat ve ikincil travmatik stres düzeyleri ve bazı sosyo-demografik özellikleri ile öz-şefkat ve ikincil travmatik stres puan ortalamaları arasında fark olup olmadığını belirlemektir. İkinci amacı ise, öz- şefkat ile ikincil travmatik stres düzeyi arasında ilişki olup-olmadığını ortaya koymaktır.

Yöntem : Çalışma,onkoloji/hematoloji hemşiresi sayısı en fazla olan üç kamu üniversite hastanesi,iki vakıf üniversite hastanesi ve bir devlet hastanesi altı hastanede yapılmıştır. Araştırmanın evrenini, altı hastanenin çocuk onkoloji, çocuk hematoloji ve çocuk onkoloji/hematoloji servislerinde çalışan toplam 124 hemşire oluşturmuştur. Çalışmada; kişisel bilgi formu, öz duyarlılık ölçeği ve ikincil travmatik stres ölçeği kullanılmıştır.

Bulgular : Evli olan, çocuk sahibi olan, ailede ya da yakın çevresinde kanser öyküsü olan, onkoloji/hematoloji alanında çalışmayı kendisi seçmeyen, onkoloji/hematoloji alanında çalışmaktan memnun değilim diyen hemşirelerin İkincil Travmatik Stres Ölçeği (İTSÖ) toplam puan ortalamalarının daha yüksek olduğu saptanmıştır (p<0.05). 19- 24 yaş grubunda olan; bekar olan, lisans/yüksek lisans mezunu olan, çocuk sahibi olmayan, hemşire olarak çalışma yılı 1-3 olan, çocuk onkoloji/hematoloji alanında bir yıldan az çalışan, onkoloji/hematoloji alanında çalışmaktan çok memnun olan hemşirelerin Öz Duyarlılık/Öz-Şefkat Ölçeği (ÖDÖ) toplam puan ortalamalarının daha yüksek olduğu saptanmıştır (p<0.05). Hemşire olarak çalışma süresi, ÖDÖ 'genel', öz sevecenlik ve ' bilinçlilik' alt ölçeklerinin negatif; çocuk onkoloji/hematoloji alanında çalışma süresi 'paylaşımların bilincinde olma' alt ölçeğinin negatif yordayıcıları olduğu saptanmıştır. Hemşirelerin yaşı ''İTSÖ' kaçınma' alt boyutunun pozitif yordayıcısı olduğu belirlenmiştir. İTSÖ ile ÖDÖ arasında istatistiksel olarak anlamlı ve orta düzeyde negatif yönlü bir ilişki olduğu saptanmıştır.

Sonuç : Çalışmadan elde edilen verilerle, hemşirelerin öz-şefkat düzeyleri arttıkça, ikincil travmatik stres düzeylerinin azaldığı görülmüştür. Bu nedenle, özellikle hemşirelerin öz şefkat düzeylerini artırmalarını sağlayacak girişimlerin planlanması önerilebilir.Hemşire olarak çalışma süresi ve çocuk onkoloji/hematoloji alanında hemşire olarak çalışma süresi arttıkça öz-şefkatin azaldığı; hemşirelerin yaşı artıkça ikincil travmatik stresin de arttığı ve öz-şefkat düzeyi arttıkça ikincil travmatik stres düzeyinin azaldığı söylenebilir.

Anahtar Kelimeler: Çocuk onkoloji, çocuk hematoloji, hemşire, öz şefkat, ikincil travmatik stres

İkincil Travmatik Stres Ölçeği(İTSÖ), Toplam ve Alt Boyutları ile Özduyarlılık Ölçeği(ÖDÖ) Toplam ve Alt Boyutları Arasındaki İlişki

Tablo 4.13: İkincil Travmatik Stres Ölçeği(İTSÖ), Toplam ve Alt Boyutları ile Özduyarlılık Ölçeği(ÖDÖ) Toplam ve Alt Boyutları Arasındaki İlişki

	1	2	3	4	5	6	7	8	9	10	11
1- Kaçınma	1.000	0.852	0.449	0.917	-0.611	0.193	-0.247	0.229	-0.356	0.296	-0.439
p	-	0.000*	0.000*	0.000*	0.000*	0.039*	0.014*	0.014*	0.000*	0.001*	0.000*
2- Uyarılma		1.000	0.619	0.954	-0.642	0.424	-0.232	0.329	-0.507	0.537	-0.597
p		-	0.000*	0.000*	0.000*	0.000*	0.012*	0.000*	0.000*	0.000*	0.000*
3- Duygusal İhlal			1.000	0.733	-0.257	0.270	-0.156	0.002	-0.184	0.258	-0.250
p			-	0.000*	0.008*	0.003*	0.096	0.986	0.048*	0.000*	0.007*
4- İkincil travmatik stres ölçeği				1.000	-0.602	0.330	-0.248	0.232	-0.411	0.417	-0.503
p				-	0.000*	0.000*	0.007*	0.013*	0.000*	0.000*	0.000*
5- Öz sevecenlik					1.000	-0.528	0.309	-0.380	0.841	-0.556	0.817
p					-	0.000*	0.001*	0.000*	0.000*	0.000*	0.000*
6- Öz yargılama						1.000	-0.214	0.768	-0.614	0.819	-0.859
p						-	0.022*	0.000*	0.000*	0.000*	0.000*
7- Paylaşımların bilincinde olma							1.000	0.118	0.321	-0.072	0.406
p							-	0.209	0.000*	0.446	0.000*
8- İzolasyon								1.000	-0.464	0.784	-0.708
p								-	0.000*	0.000*	0.000*
9- Bilinçlilik									1.000	-0.691	0.879
p									-	0.000*	0.000*
10- Aşırı özdeşleşme										1.000	-0.854
p										-	0.000*
11- Öz duyarlılık ölçeği											1.000
p											-

*p<0.05

İkincil Travmatik Stres Ölçeği (İTSÖ) toplam ve alt boyutları ile Öz Duyarlılık Ölçeği (ÖDÖ) toplam ve ölçekler arasındaki ilişkiyi test etmek için yapılan Spearman korelasyon analizi sonuçları Tablo.4.13'de yer almaktadır. Korelasyon analizi sonucuna göre, kaçınma alt boyutu ile öz sevecenlik (r=-0.611, p<0.05), paylaşımların bilincinde olma (r=-0.247, p<0.05), bilinçlilik (r=-0.356, p<0.05) alt ölçekleri ve öz duyarlılık ölçeği toplam puanı arasında (r=-0.439, p<0.05) istatistiksel olarak anlamlı ve negatif yönde bir ilişki olduğu saptanmıştır. Kaçınma alt boyutu ile öz yargılama (r=0.193, p<0.05), izolasyon (r=0.229*, p<0.05) ve aşırı özdeşleşme alt ölçekleri arasında (r=0.296, p<0.05) istatistiksel olarak anlamlı ve pozitif yönde bir ilişki olduğu belirlenmiştir. Uyarılma alt boyutu ile öz sevecenlik (r=-0.642, p<0.05), paylaşımların bilincinde olma (r=-0.232, p<0.05), bilinçlilik (r=-0.507, p<0.05) alt ölçekleri ve öz duyarlılık ölçeği toplam puanı arasında (r=-0.597, p<0.05) istatistiksel olarak anlamlı ve negatif yönde bir ilişki olduğu saptanmıştır. Uyarılma alt boyutu ile öz yargılama (r=0.424, p<0.05), izolasyon (r=0.329*, p<0.05) ve aşırı özdeşleşme alt ölçekleri arasında (r=0.537, p<0.05) istatistiksel olarak anlamlı ve pozitif yönde bir ilişki olduğu belirlenmiştir. Duygusal ihlal alt boyutu ile öz sevecenlik (r=-0.257, p<0.05), bilinçlilik (r=-0.184, p<0.05) alt ölçekleri ve öz duyarlılık toplam puanı arasında (r=-0.250, p<0.05) istatistiksel olarak anlamlı ve negatif yönde bir ilişki olduğu saptanmıştır. Duygusal ihlal alt boyutu ile öz yargılama (r=0.270, p<0.05) ve aşırı özdeşleşme alt boyutları arasında (r=0.258, p<0.05) istatistiksel olarak anlamlı ve pozitif yönde bir ilişki olduğu belirlenmiştir. İkincil travmatik stres ölçeği toplam puanı ile öz sevecenlik (r=-0.602, p<0.05), paylaşımların bilincinde olma (r=-0.248, p<0.05) ve bilinçlilik (r=-0.411, p<0.05) alt ölçekleri ve öz duyarlılık ölçeği toplam puanları arasında (r=-0.503, p<0.05) istatistiksel olarak anlamlı ve negatif yönde bir ilişki olduğu belirlenmiştir. İkincil travmatik stres ölçeği toplam puanı ile (toplam) öz yargılama (r=0.330, p<0.05), izolasyon (r=0.232, p<0.05) ve aşırı özdeşleşme alt ölçekleri arasında (r=0.417, p<0.05) istatistiksel olarak anlamlı ve pozitif yönde bir ilişki olduğu saptanmıştır.

SH-03
OPİOİD ANALJEZİKLERİN PEDİATRİK HEMOTOLOJİ-ONKOLOJİ HASTALARINDA KULLANIMI

HACER DÜŞÜN , SEMA DURAN, AYŞE BOZKURT TURHAN

İSTANBUL MEDENİYET ÜNİVERSİTESİ GÖZTEPE EĞİTİM ARAŞTIRMA HASTANESİ ÇOCUK HEMATOLOJİ-ONKOLOJİ KLİNİĞİ

Amaç : Opioidler, genellikle nonopioid analjeziklere dirençli orta veya şiddetli ağrıları olan çocuklarda kullanılır. En yaygın olarak ameliyattan sonra, orak hücre hastalığı ve kanser gibi spesifik durumlarda kullanılmaktadır. Opioidler, merkezi sinir sistemindeki endojen spesifik reseptörler olan mü, delta ve kappa reseptörlerini etkileyerek analjezik etki yaparlar. Bu çalışmada kliniğimizde pediatrik hastaların ağrı durumlarında opoid kullanma düzeylerinin belirlenmesi amaçlanmıştır.

Yöntem : Kliniğimizde 1 Ocak 2019-31 Aralık 2019 tarihleri arasındaki 1 yıllık dönemde pediatrik hematoloji-onkoloji hastaların kayıtları geriye dönük olarak değerlendirildi. Hastalarla ilgili demografik veriler ve kullanılan opoidin türü kaydedildi.

Bulgular : Kliniğimizde 1 Ocak 2019-31 Aralık 2019 tarihleri arası 1 yıllık dönemde, 163 hasta yatırıldığı, bu hastaların %15,4 (n:25) 'ünde opioid kullanıldığı görüldü. Opioid kullanan hastaların tanılarına bakıldığında %23 ile en sık akut lenfoblastik lösemi (ALL) olduğu tespit edildi. ALL hastalarında opioid kullanım nedeni çoğunlukla mukozit idi. Opioid kullanımında tanılara göre dağılım Tablo 1'de görülmektedir.

Sonuç : Kanser hastalarında ağrı önemli bir sorundur. Analjezik seçimi ağrının şiddetine göre basamak prensibi doğrultusunda yapılmaktadır. Opioid seçimi, ağrı şiddetine ve süresine, tercih edilen uygulama şekline, ilişkili yan etkilere, önceki deneyime ve hastanın ve ailenin tercihine bağlıdır. Akut ağrısı olan çocuklar için, kısa etkili ajanlar genellikle uzun etkili veya uzun süreli salınımlı preparatlara göre tercih edilir. Hasta oral ilacı tolere edebiliyorsa oral ajanlar orta şiddette ağrı için kullanılır. Şiddetli akut ağrı için IV opioidler gerekebilir. Kronik şiddetli ağrı için, sürekli salınımlı preparat (OxyContin veya transdermal fentanil) veya uzun yarı ömre sahip ajanlar (Oral metadon) genellikle kullanılır. Bizim çalışmamızda sadece 2 çeşit opioid kullandığımızı gördük. Kontramal sadece 12 yaşın üzerindeki hastalara kullanıldı. Dolayısı ile küçük çocuklarda tek kullanılan morfindi. Fakat literatüre baktığımızda çocukluk çağında ağrı yönetiminde daha fazla ilaç çeşitinin olduğunu saptadık. Bu konuda farkındalığımızın artması gerektiğini ve çocukluk çağında kullanılabilecek diğer tedaviler konusunda da bilgi sahibi olmamız gerektiğini düşündük.

Anahtar Kelimeler: ağrı, çocuk kanser, opioid

Tablo 1: Opioid Kullanımının Tanılara Göre Dağılımı

Tanı / Hasta Sayısı	Morfin / Kullanım Oranları	Contramal / Kullanım Oranları	Opoidlerin Toplam Kullanım Oranları
ALL (n: 39)	7 (%17.9)	2 (%5,1)	%23
AML (n: 1)	1 (%100)	-	%100
Rabdomyosarkom (n: 5)	2 (%40)	2 (%40)	%80
Osteosarkom (n: 7)	2 (%28,5)	1 (14,2)	%42,8
Nöroblastom (n: 3)	1 (%33,3)	-	%33,3
Lenfoma (n: 5)	2 (%40)	-	%40
Orak Hücreli Anemi (n: 4)	2 (%50)	2 (%50)	%100
Desmoid Yuvarlak Hücreli Tümör (n:1)	-	1 (%100)	%100

SH-04
SANTRAL VENÖZ KATATER BAKIMINDA HEPARİN KULLANIMI GEREKLİ MİDİR?

BAHRİYE AKKAYA, ÜLKÜ MİRAY YILDIRIM, FİKRET ASARCIKLI, FUNDA TEKKEŞİN, BEGÜM ŞİRİN KOÇ, DİLAN YENİEFE, SUAR ÇAKI KILIÇ

ÜMRANİYE EĞİTİM VE ARAŞTIRMA HASTANESİ ÇOCUK HEMATOLOJİ ONKOLOJİ, İSTANBUL

Amaç : Giriş: Santral venöz kateter (SVK) kullanımı tedaviyi kolaylaştıran, kemoterapi komplikasyonlarını azaltan, hasta uyumunu arttıran bir uygulamadır. SVK'lere bağlı en sık komplikasyonlar enfeksiyon ve tromboz olarak bildirilmektedir. Trombüs oluşumu bakteriyel kolonizasyonu kolaylaştıran bir faktör olarak belirlenmiştir. Bu nedenle trombüs oluşumunun engellenmesi için genellikle katater bakımı heparin solusyonu ile yapılmaktadır. Kliniğimizde katater bakımı için heparin solüsyonu kullanılmamaktadır. Çalışmamızda kliniğimizde tedavi edilen ve katateri olan hastalarda görülen katater ilişkili olaylar incelenmiştir.

Yöntem : Materyal Metod: Mayıs 2017-Eylül 2019 tarihinde SVK takılarak tedavi gören 42 hasta retrospektif olarak yaş, tanı, katater tipi, katater takılı kalma süresi, katater çıkarılma nedeni açısından değerlendirildi.

Bulgular : Bulgular: Hastaların %62'si erkek (n:26), %38'i kız (n:16) olup yaşları 12 ay-17 yaş (median: 7 yaş) arasında olup tanıları akut lenfoblastik lösemi %50 (n:21), non hodgkin lenfoma %13 (n:6), akut myeloblastik lösemi lösemi %10 (n:4), nöroblastom %10 (n:4), Ewing sarkom, osteosarkom, rabdomyosarkom, hodgkin lenfoma idi. Katater tipine göre port katateri %60 (n:25), hickman katateri %40 (n:17) olarak bulundu. Katater takılı kalma süresi en az 3 ay en fazla 22 ay (median: 8 ay) olarak bulundu. Katater çıkartılan 15 hastada çıkartma nedenleri; tedavi kesimi % 73 (n: 11), kanıtlanmış katater enfeksiyonu %20 (n:3), tromboz %7 (n:1) olarak tespit edildi. Tromboz saptanan hasta ALL ve Down Sendromu tanısıyla takip edilmekte olup tromboz açısından obezite, steroid ve oral kontraseptif kullanımı risk faktörleri mevcuttu. Sonuç olarak SVK takılı olan 42 hastanın sadece 1'inde (%2,3) tromboz nedeniyle katater çıkartılmıştır.

Sonuç : Tartışma ve Sonuç: Birçok merkezde katater bakımında heparin kullanılmaktadır. Bu uygulamanın heparin ilişkili trombositopeni, hatalı olarak yüksek doz heparinin hastaya verilmesi gibi komplikasyonlarının olabileceği bilinmektedir. Heparin kullanımı aynı zamanda maliyeti arttıran bir faktördür. Çalışmamızda SVK bakımında heparin kullanılmadığında komplikasyon oranının yüksek olmadığı, serum fizyolojik ile bakımının güvenli olduğu görülmüştür. Heparin kullanımının gerekliliğini değerlendirmek için karşılaştırmalı, çok merkezli, prospektif çalışmalara ihtiyaç vardır.

Anahtar Kelimeler: santral venöz katater, heparin, serum fizyolojik, katater bakımı, çocuk hematoloji onkoloji

SH-05
KANSER GEÇİREN ERGENLERDE POST TRAVMATİK GELİŞİM VE PSİKOLOJİK SAĞLAMLIK İLİŞKİSİ

SEVCAN ATAY TURAN[2], SÜREYYA SARVAN[2], ARZU AKCAN[2], ELİF GÜLER[2], BİRSEN SAY[3]

1 AKDENİZ ÜNİVERSİTESİ TIP FAKÜLTESİ
2 AKDENİZ ÜNİVERSİTESİ HEMŞİRELİK FAKÜLTESİ
3 AKDENİZ ÜNİVERSİTESİ HASTANESİ ÇOCUK HEMATOLOJİ ONKOLOJİ BİLİM DALI

Amaç : Travmatik bir deneyim olan kanser kişinin yaşamında olumlu psikolojik değişikliklerde yaratabilir. Bunlar kişiler arası ilişkiler ve yaşam önceliklerini de kapsayabilir. Bu değişiklikler Tedeschi ve Calhoun tarafından "Zorlu yaşam koşullarıyla mücadelenin bir sonucu olarak yaşanan pozitif psikolojik değişim " olarak tanımlanmıştır. Çocuklarda travma sonrası gelişimi etkileyen faktörler karmaşıktır. Çocukların farklı gelişimsel aşamalarda bilişsel kapasiteleri değişebildiğinden, travmayı değerlendirmeleri ve anlamaları, duruma yönelik yorumlamaları, baş etme becerileri ve stratejileri, etkin kaynakları yönetme becerileri değişebilir. Bu çalışmanın amacı, çocukluk çağı kanseri geçiren ergenlerde psikolojik sağlamlık ve travma sonrası gelişme kavramlarının kanser deneyimiyle ve iki kavramın birbiriyle ilişkisini belirlemektir.

Yöntem : Araştırma bir üniversite hastanesinin hematoloji onkoloji polikliniğinde /0 ergen ile yapılmıştır. Araştırmanın örneklemini kanser tedavisi bitmiş, 12- 18 yaş grubunda olan ve çalışmaya katılmaya gönüllü ergenler oluşturmuş. Çalışmada veriler Travma sonrası Gelişim Ölçeği (TSGÖ) Çocuk ve Ergen Psikolojik Sağlamlık Ölçeği (ÇGPSÖ) kullanılarak toplanmıştır. Araştırmada toplanan verilerin istatistiksel analizi SPSS 26.0 paket programı ile yapılmıştır.

Bulgular : Çalışmaya katılan ergenlerin yaş ortalaması 17.61±3.36; tedavi bitimi 2.16±1.63 yıl; %60.9'u erkek, %55.1'i lise öğrenimine sahiptir. Ergenlerin %42.1'inin annesinin ilkokul mezunu olduğu, %66.7'sinin annesinin çalışmadığı, %39.2'sinin babasının ilkokul mezunu olduğu, %87.0'ının babasının çalıştığı belirlenmiştir. Hastalık tanısının ilk üç sırasında lösemiler (%39.2), lenfomalar (%36.2) ve solid tümörlerin (%11.6) yer aldığı görülmüştür. Ergenlerin TSGÖ puan ortalamaları 83.42 ±15.81; ÇGPSÖ puan ortalamaları 120.38 ±12.53 bulunmuştur. Travma Sonrası Gelişim Ölçeği ve Çocuk ve Genç Psikolojik Sağlamlık Ölçeği arasında yapılan korelasyon analiz sonuçlarına göre iki ölçek puanları arasında pozitif yönde anlamlı bir ilişki olduğu bulunmuştur.

Sonuç : Pediatrik onkoloji ekibi, çocukluk çağı kanserinin çocuk ve ailenin yaşamında önemli bir travma olduğunun ve bu travmanın gelişim deneyimine dönüştürülebileceğinin farkında olmalı ve bu olumlu değişimi sağlayabilmek için girişimler planlamalıdır.

Anahtar Kelimeler: Kanser,ergen, travma sonrası gelişim,psikolojik sağlamlık

SH-06
ÇOCUK ONKOLOJİ SERVİSİNDE YATAN HASTALARDA EKRAN SÜRESİNİN DEĞERLENDİRİLMESİ

ESRA GÜNGÖR, ŞULE YEŞİL, NERGİZ ÖNER, DERYA BAŞARAN, SUNAY ÇETİNKAYA, PINAR ÜRÜN, NİHAL GÜL, NADİDE DUMAN, BURÇAK KURUCU BİLGİN, GÜRSES ŞAHİN

ANKARA DR. SAMİ ULUS KADIN DOĞUM VE ÇOCUK SAĞLIĞI VE HASTALIKLARI EĞİTİM VE ARAŞTIRMA HASTANESİ, ÇOCUK HEMATOLOJİ VE ONKOLOJİ BÖLÜMÜ

Amaç : Günlük yaşantımızda teknolojik cihazlar (televizyon, bilgisayar, tablet, akıllı telefon) önemli yer tutmakta ve kullanılmaktadır. Bu cihazların kullanım süresindeki artışın çocukların gelişimi ve sağlığı üzerine olumsuz etkileri bilinmektedir. Yataklı çocuk servislerinde tedavi gören hastalarımızda bu tür teknolojik cihazların kullanımının giderek arttığını ve bu ürünlerin kullanımının süt çocukluğu dönemine kadar indiğini gözlemledik. Bu çalışmamızda çocuk onkoloji servisinde yatarak tedavi gören hastalarımızda ekran maruziyet süresini değerlendirmeyi amaçladık.

Yöntem : Çocuk onkoloji servisimizde kemoterapi alan 2 yaş ve üzerinde olan hastalar çalışmaya dahil edildi. En az bir ay yatış süresi olması gereken hastaların yaş, cinsiyet ve tanıları ile hastanede yatış süreleri kaydedildi. Çocuğa ait tablet, akıllı telefon, bilgisayar varlığı sorgulandı. Hasta, refakatçilerine çocuğun tanı almadan önce ve hastanede yatarken televizyon, tablet ve akıllı telefon kullanım davranışları ve süreleri ile ilgili sorular soruldu. Çalışmada elde edilen bulgular, SPSS for Windows 19.0 istatistiksel analiz programı kullanılarak değerlendirildi.

Bulgular : Çalışmaya alınan 26 hastanın 16'sı erkek, 10'u kızdı (lösemi 16, lenfoma 5, solid tümör 5). Ortalama tanı yaşları 7.72±4.36 (2-16.4) yıl bulundu. Ortalama hastanede yatış süreleri 8.69±3.62 (1-19) ay olarak saptandı. Hastalarımızın 12'sinin(%46) kendisine ait tablet/akıllı telefonu vardı. Tanı almadan önce 22(%84) hastanın günde ortalama 2.43±1,69 (0.25-6) saat televizyon izlediği, hastanede yatarken ise 25(%96) hastanın günde ortalama 2.79±3.4 (0.25-12) saat televizyon izlediği saptandı. Bu süreler arasındaki fark istatiksel olarak anlamlı bulunmadı(p=0.6). Tanı almadan önce 15(%58) hastanın tablet/akıllı telefon kullanma alışkanlığının olmadığı, kalan 11(%42) hastanın günde ortalama 0.8±1.31 (0.25-5) saat tablet/akıllı telefon kullandığı tespit edildi. Hastanede yatarken ise sadece 5(%19) hastanın tablet/akıllı telefon kullanmadığı, kalan 21(%81) hastanın ise günde ortalama 4.58±3.85 (0.5-13) saat tablet/akıllı telefon kullandığı tespit edildi. Bu süreler arasındaki fark istatiksel olarak anlamlı bulundu ($p<0.05$).

Sonuç : Çalışmamızda tedavi öncesi döneme göre hastalarımızda akıllı telefon/tablet kullanım sürelerinin belirgin olarak arttığı izlendi. Bu durum hastalarımızın fiziksel aktivite, eğitim ve sosyal hayatlarının kısıtlanması ile ilişkilendirilerek, ekran süresinin azaltılması için hasta ve ailelerinin bilinçlendirilmesi planlandı.

Anahtar Kelimeler: Ekran süresi, kanser, yatan hasta

SH-07
KANSERLİ ÇOCUĞU OLAN EBEVEYNLERİN YAŞADIKLARI EBEVEYNLİK STRESİNİN BELİRLENMESİ

SEVİL ÇINAR[1], HANDAN BOZTEPE[2], AYŞE AY[3], PINAR YILMAZ[4], HAFİZE GÜLLÜ[4], BURCU KARADAVUT[4], DİLEK BURHANOĞULLARI[4], MURAT SOLMAZ[4], CANAN AKYÜZ[5]

1 ARTVİN ÇORUH ÜNİVERSİTESİ, SAĞLIK BİLİMLERİ FAKÜLTESİ, HEMŞİRELİK BÖLÜMÜ, ARTVİN
2 ATILIM ÜNİVERSİTESİ, SAĞLIK BİLİMLERİ FAKÜLTESİ, HEMŞİRELİK BÖLÜMÜ, ANKARA
3 BAŞKENT ÜNİVERSİTESİ, SAĞLIK BİLİMLERİ FAKÜLTESİ, HEMŞİRELİK BÖLÜMÜ, ANKARA
4 HACETTEPE ÜNİVERSİTESİ, ONKOLOJİ HASTANESİ, ÇOCUK ONKOLOJİ BÖLÜMÜ, ANKARA
5 HACETTEPE ÜNİVERSİTESİ, KANSER ENSTİTÜSÜ ÇOCUK ONKOLOJİSİ BİLİM DALI, ANKARA

Amaç : Bu araştırmada, kanserli çocuğu olan ebeveynlerin yaşadıkları ebeveynlik stresi ve bunu etkileyen faktörler incelenmiştir.

Yöntem : Kesitsel, tanımlayıcı özellikteki araştırmanın örneklemini bir üniversitenin poliklinikleri ve servislerinde izlenen kanser tanısı ile takip edilen 0-18 yaş grubundaki 136 çocuğun ebeveyni oluşturmuştur. Veri toplama aracı olarak, Veri Toplama Formu, Ebeveyn Stres Ölçeği, Bakım Verme Yükü Ölçeği, Çok Boyutlu Algılanan Sosyal Destek Ölçeği, Evlilik Yaşam (Doyum) Ölçeği, Stresle Başa Çıkma Tarzları Ölçeği kullanılmıştır.

Bulgular : Kanserli çocuğu olan ebeveynlerin yaşadıkları ebeveynlik stres puan ortalamalarının 88.2±2.2 olduğu belirlenmiştir. Kanserli çocuğu olan ebeveynlerin aylık geliri ve ekonomik durumu algılama düzeyi arttıkça, ebeveyn stres puan ortalamalarının azaldığı belirlenmiştir. Çocuğu tanı aldıktan sonra herhangi bir bedensel, ruh sağlığı sorunu yaşayan ve sağlık durumunu kötü algılayan ebeveynlerin ebeveynlik stres puan ortalamalarının yüksek olduğu saptanmıştır ($p<0.05$). Çocuğun hastanede kalış süresi arttıkça ebeveynlik stres puan ortalamalarının da anlamlı derecede arttığı belirlenmiştir ($p<0.05$). Çocuğunda eşlik eden ruh sağlığı olan ebeveynlerin ebeveynlik stres puan ortalamalarının yüksek olduğu saptanmıştır ($p<0.05$). Kanserli çocuğu olan ebeveynlerin stres puanı arttıkça bakım verme yükünün arttığı ($r=0.320$, $p<0.001$), algılanan sosyal destek puanının azaldığı ($r=-0.296$, $p=0.001$) ve evlilik yaşam düzeyi puanının azaldığı belirlenmiştir ($r=-0.547$, $p<0.001$). Kanserli çocuğu olan ebeveynlerin ebeveynlik stres puan ortalamaları ile stresle başa çıkma tarzları puan ortalamaları arasında istatistiksel olarak anlamlı farklılık bulunmamıştır ($p>0.05$).

Sonuç : Sonuçlarımız aylık ve ekonomik durumun, çocuğu tanı aldıktan sonra bedensel ve ruh sağlığı sorunu yaşama durumun, çocuğunda eşlik eden ruh sağlığı sorunu olma durumun ebeveynlerin ebeveynlik stresini etkilediğini göstermektedir. Kanserli çocuğu olan ebeveynlere, özellikle çocuğu tanı aldıktan sonra bedensel ve ruh sağlığı sorunu yaşamışsa, ebeveynlik stresine karşı önleyici tedbirler almak için daha fazla önem gösterilmelidir. Bu nedenle bu süreçte ebeveynlere yeterli bakım ve destek vererek streslerini azaltacak hemşirelik girişimlerinin uygulanması önemlidir.

Anahtar Kelimeler: ebeveynlik stresi, bakım verme yükü, pediatrik onkoloji, ebeveyn

SH-08
KANSERLİ ÇOCUKLARDA KEMOTERAPİYE BAĞLI GÖRÜLEN BULANTI-KUSMAYI ETKİLEYEN FAKTÖRLERİN BELİRLENMESİ

AYŞE AY[1], HANDAN BOZTEPE[2], SEVİL ÇINAR[3], PINAR YILMAZ[4], HAFİZE GÜLLÜ[4], BURCU KARADAVUT[4], DİLEK BURHANOĞULLARI[4], MURAT SOLMAZ[4], CANAN AKYÜZ[5]

1 BAŞKENT ÜNİVERSİTESİ, SAĞLIK BİLİMLERİ FAKÜLTESİ, HEMŞİRELİK BÖLÜMÜ, ANKARA
2 ATILIM ÜNİVERSİTESİ, SAĞLIK BİLİMLERİ FAKÜLTESİ, HEMŞİRELİK BÖLÜMÜ, ANKARA
3 ARTVİN ÇORUH ÜNİVERSİTESİ, SAĞLIK BİLİMLERİ FAKÜLTESİ, HEMŞİRELİK BÖLÜMÜ, ARTVİN
4 HACETTEPE ÜNİVERSİTESİ, ONKOLOJİ HASTANESİ, ÇOCUK ONKOLOJİ BÖLÜMÜ, ANKARA
5 HACETTEPE ÜNİVERSİTESİ, KANSER ENSTİTÜSÜ ÇOCUK ONKOLOJİSİ BİLİM DALI, ANKARA

Amaç : Bu çalışmada, solid tümör nedeniyle ilk kez kemoterapi tedavisi gören 9-18 yaş grubu çocuklarda tedaviye bağlı görülen bulantı ve kusmayı etkileyen faktörler incelenmiştir.

Yöntem : Kesitsel, tanımlayıcı özellikteki araştırmanın örneklemini bir üniversitenin poliklinikleri ve servislerinde solid tümör tanısıyla izlenen 9-18 yaş grubundaki 15 çocuk ve anneleri oluşturmuştur. Çalışma katılımcı sayısının artması amacıyla devam etmektedir. İlk kemoterapi uygulaması öncesi annelere Veri Toplama Formu ve Spielberger Durumluk Sürekli Kaygı Envanteri, 9-12 yaş grubu çocuklara Çocuklar İçin Durumluk Sürekli Kaygı Ölçeği, 13-18 yaş grubu çocuklara Beck Anksiyete Ölçeği uygulanmıştır. 9-18 yaş grubu çocuklara ilk kemoterapi uygulamasından sonraki 24. saatinde ve 4. gününde BARF Bulantı Ölçeği uygulanmıştır.

Bulgular : Kanserli çocukların akut bulantı puan ortalamalarının 4.4±3.3, gecikmiş bulantı puan ortalamalarının 2.6±2.5 olduğu belirlenmiştir. Kanserli çocukların akut bulantı puan ortalamaları ile gecikmiş bulantı puan ortalamaları arasında yüksek düzeyde pozitif yönde ilişki olduğu bulunmuştur (r=0.641, p<0.010). Beklentisel bulantı kusma ile akut ve gecikmiş bulantı kusma arasında istatistiksel olarak anlamlı farklılık olmadığı belirlenmiştir. Erkek çocuklarda, mesna ve sisplatin ilacı kullananlarda akut bulantı puan ortalamalarının yüksek, metotreksat ilacı kullananlarda düşük olduğu saptanmıştır. Etoposid ilacı kullanan kanserli çocuklarda, gecikmiş bulantı puan ortalamalarının yüksek olduğu belirlenmiştir (p<0.05). Kanserli çocuğu olan annelerin durumluk kaygı puan ortalamaları 58.0±1.1, sürekli kaygı puan ortalamaları 46.2±9.9, 9-12 yaş grubu kanserli çocukların durumluk kaygı puan ortalamaları 40.4±10.2, sürekli kaygı puan ortalamaları 37.8±6.1, 13-18 yaş grubu kanserli çocukların beck anksiyete puan ortalamaları 8.8±6.1 olduğu saptanmıştır. Anne ve çocukların durumluk sürekli kaygı puan ortalamaları ile akut ve gecikmiş bulantı puan ortalamaları arasında istatistiksel olarak anlamlı farklılık bulunmamıştır.

Sonuç : Çalışmada akut bulantı kusmanın gecikmiş bulantı kusmadan daha yüksek olduğu belirlenmiştir. Erkek kanserli çocukların, mesna, sisplatin ve metotreksat ilaçlarının akut bulantı kusmayı, etoposid ilacının gecikmiş bulantı kusmayı etkilediği saptanmıştır. Bu doğrultuda kanserli çocukların çok sık deneyimledikleri bulantı-kusma sorununa ilişkin çözüm önerilerini geliştirecek ve daha iyi bakım verecek hemşirelik girişimlerinin uygulanması önemlidir.

Anahtar Kelimeler: pediatrik kanser, bulantı, kusma, ebeveyn, semptom yönetimi

SH-10
ÇOCUK ONKOLOJİ SERVİSİNDE YATAN HASTA REFAKATÇİLERİNİN VİTAMİN D DÜZEYLERİNİN DEĞERLENDİRİLMESİ

MERVE KESER, ŞULE YEŞİL, NERGİZ ÖNER, DERYA BAŞARAN, SUNAY ÇETİNKAYA, SULTAN DOĞAN, HAVVA GÖKÇE, HATİCE ÇELEBİ, DÖNDÜ ARISOY, GÜRSES ŞAHİN

ANKARA DR SAMİ ULUS KADIN DOĞUM VE ÇOCUK SAĞLIĞI VE HASTALIKLARI EĞİTİM VE ARAŞTIRMA HASTANESİ

Amaç : D vitamini yağda eriyen vitaminler arasında yer almakta olup aynı zamanda endojen olarak uygun biyolojik ortamda güneş ışığı ile temas sonucu deride üretilir. Normal koşullar altında insan vücudunda bulunan D vitaminin %90-%95'i güneş ışınlarının etkisi ile deride sentez edilir. En önemli etkisi kalsiyum, fosfor metabolizması ve kemik mineralizasyonu üzerinedir. Çocuk onkoloji hastalarının aylar süren tedavi süreçlerinde onlara refakat eden yakınlarının güneş ışığı temas sürelerinin yetersiz olduğunu gözlemledik. Biz bu çalışmamızda hasta refakatçilerinin D vitamini düzeylerini değerlendirmeyi amaçladık.

Yöntem : Çalışmaya 01.12.2019-31.01.2020 tarihleri arasında hastanemiz Çocuk Hematoloji ve Onkoloji servisinde minimum 30 gün yatarak tedavi edilen malignite tanılı hastaların refakatçileri dahil edildi. Aynı serviste çalışan hemşire ve yardımcı personelden kontrol grubu oluşturuldu. Son bir yıl içinde vitamin D ve kalsiyum kullanmış olanlar çalışma dışında bırakıldı. Serum 25(OH)D düzeyleri HPLC yöntemi ile çalışıldı. Çalışmada elde edilen bulgular, SPSS for Windows 19.0 istatistiksel analiz programı kullanılarak değerlendirildi.

Bulgular : Çalışma grubunda 26 kadın, kontrol grubunda 23 kadın çalışmaya dahil edildi. Çalışma grubundaki 26 olgunun ortalama yaşları 34.08±10.96(18-64), kontrol grubundaki 23 olgunun ortalama yaşları 32.21±8.45(21-55) yıl bulundu. Her iki grup arasında yaş bakımından anlamlı farklılık bulunmadı. Refakatçilerin son 12 ayda hastanede geçirdikleri ortalama süre 96,73±67.2(30-240) gün bulundu. Çalışma grubunda serum 25(OH)D düzeyi ortalama 6.35±2.79(3- 12.4) ng/ml, kontrol grubunda 9.8±6.34(4,4-29) ng/ml bulundu. Her iki grup arasında serum 25(OH)D düzeyleri açısından istatiksel olarak anlamlı farklılık bulunmadı(p=0.37). Çalışma grubunda 22(%84.6) refakatçinin serum 25(OH)D düzeyi <10 ng/ml iken, kontrol grubunda 16(%69.5) olguda serum 25(OH)D düzeyi <10 ng/ml bulundu.

Sonuç : Çalışmamızda her iki grupta da yüksek oranlarda ağır D vitamini yetersizliği bulundu. Bu durum, her iki grubunda uzun süre kapalı ortamda bulunması ve çalışmanın kış aylarında yapılması ile ilişkilendirildi. Serumda optimum D vitamini düzeyinin korunması genel sağlık ve iyilik hali için çok önemlidir. Bu nedenle eksiklik tespit edilen refakatçi, hemşire ve yardımcı personele tedavi ve destek önerilerinde bulunuldu.

Anahtar Kelimeler: Vitamin D, Hasta refakatçisi

SH-11
KANSERLİ ÇOCUK HASTALARDA SANAT UYGULAMALARI İLE HASTANEYE, TEDAVİYE VE İNVAZİV İŞLEMLERE UYUMUNUN DEĞERLENDİRİLMESİ

HAZAL HÜZMELİ[1], ASLIHAN ÖZCAN MOREY[2], REJİN KEBUDİ[3]

1 AMERİKAN HASTANESİ
2 KOÇ ÜNİVERSİTESİ HASTANESİ
3 İSTANBUL ONKOLOJİ ENSTİTÜSÜ

Amaç : Bu çalışma kanser hastası çocuklar ile uygulanan sanatsal faaliyetlerin hastaneye, tedaviye ve invaziv işlemlere uyumunu değerlendirmek üzere bir pilot çalışma olarak planlanmıştır. Fiziksel bir hastalık olan kanser tedavisi sürecinde hastalığın psikolojik sıkıntılarını hafifletmek ve medikal tedavi ile daha rahat baş etmelerini sağlamak üzere uygulanan tamamlayıcı sanatsal faaliyetlerin faydaları incelenecek ve yaşam kalitelerine olan etkisi araştırılmıştır.

Yöntem : Amerikan Hastanesi Pediatri Bölümü'nde takipli olan çocukluk çağı kanseri tanılı 4-18 yaş arası 15 çocuk ve ebeveynleri çalışmaya katıldı. Çalışma için hastalara sırasıyla şu sanat uygulamaları yaptırıldı; hastaneye ilk yatışında hastane ile ilgili resim yapması istendi, ikinci tedaviye yatışında hayalindeki maskeyi tasarlaması, sonraki tedavi yatışlarında duygularını ifade eden yüz yapma ve son olarak belirlenen kesici delici olmayan hastane materyalleri ile oyuncak yapmaları istendi. Bu sanat uygulamalarının etkilerini değerlendirmek için Çocuklar için Yaşam Kalitesi Modülü (KINDL Kanser Anketi), Yaygın Anksiyete Bozukluğu Ölçeği ve Çocuklar için Depresyon Ölçeği hastaların ebeveynleri tarafından doldurduldu. Ayrıca Semptom Değerlendirme Formu ve hastanın uyumunu ölçen 3 soru hastanın hemşiresi tarafından değerlendirildi.

Bulgular : Sanat uygulamalarından önce ve sonra uygulama etkinliği verilen ölçekle değerlendirildi. Pre-test ve post-test değerleri arasındaki fark ilişkisiz örneklemler t-testi (independent samples t-test) SPSS v.6 yazılımı kullanılarak incelendi. Veriler sonucunda sanat uygulamalarının semptom değerlendirmelerinde anlamlı bir fark yaratmadığı, fakat hastanın tedaviye uyumunu anlamlı şekilde etkilediği görülmüştür. Ayrıca resimlerde olumlu duygu ifade eden çocukların yaşam kalitesi verilerine göre kendilerini daha iyi hissettikleri ve okul ve arkadaşlık ilişkilerinde daha olumlu algıladıkları görülmüştür.

Sonuç : Bu çalışmada kanser hastası çocuklar ile uygulanan sanatsal faaliyetlerin hastaneye, tedaviye ve invaziv işlemlere uyumunu olumlu yönde etkilediği bulunmuştur. Ülkemizde çocuk onkoloji hastalarına destek amaçlı yapılan çalışmalar çok azdır. Bu ön araştırma sonuçlarına dayanarak, çocuk hastaların uyumlarını ve yaşam kalitelerini arttırmak için basit ve yapılandırılmış sanat uygulamaları kullanılması önerilir.

Anahtar Kelimeler: Çocuk, Hastane, Kanser, Sanat, Tedavi, Uyum



Hastanede yatan ve kemoterapi tedavisi alan çocuk hastaların yaptığı bazı resim ve maske boyamaların resimleri ektedir.

Oyuncak



Hastanede yatan ve kemoterapi tedavisi alan çocuk hastaların hastane materyalleri ile yaptığı oyuncaklar ektedir.

SH-12
PEDİATRİK KANSER HASTALARINDA AĞIZ BAKIM PROTOKOLÜNÜN MUKOZİT GELİŞİMİNE VE MUKOZİT İYİLEŞME SÜRESİNE ETKİSİ

GÜLÇİN ÖZALP GERÇEKER, BÜŞRA GÜLİZ TEKİN, AYŞE ÖNAL, EDA DURGUN, ELDA ÖZER, MURAT BEKTAŞ, HALE ÖREN, NUR OLGUN

DOKUZ EYLÜL ÜNİVERSİTESİ İZMİR

Amaç : Amaç: Bu deneysel çalışmada, pediatrik hematoloji/onkoloji servisinde yatarak tedavi gören hastalarda sodyum bikarbonat içeren ve içermeyen "Ağız Bakım Protokolünün" mukozit gelişimine, mukozit derecesine ve iyileşme süresine etkisini değerlendirmek amaçlanmıştır.

Yöntem : Yöntem: Çift kör, paralel deneme tasarımında randomize kontrollü araştırmanın verileri, Dokuz Eylül Üniversitesi Çocuk Hastanesi Pediatrik Hematoloji ve Onkoloji servisinde üç günden uzun süredir yatarak kemoterapi tedavisi gören çocuk hastalardan (n=43) Sosyo Demografik Veri Toplama Formu, Uluslararası Çocuk Mukozit Değerlendirme Ölçeği, Görsel Analog Skala ve Mukozit Takip Formu kullanılarak toplanmıştır. Çalışma grubundaki hastalara sodyum bikarbonat içermeyen ağız bakım protokolü, kontrol grubundaki hastalara ise sodyum bikarbonat içeren ağız bakım protokolü uygulanmıştır. Mukoziti olmayan ve serviste üç günden uzun süre yatarak kemoterapi tedavisi alacak olan çocuk ve ailesinden bilgilendirilmiş onam alındıktan sonra, hastalar tabakalı randomizasyon yöntemiyle gruplara dağıtılarak, hastaların bilgileri kaydedilmiş, ağız bakım protokolü uygulanmaya başlanmış, hospitalizasyon süresince mukozit gelişme durumu, derecesi, mukozit geliştiği tarihteki klinik tablo, mukozit iyileşme süresi "Mukozit Takip Formuyla" takip edilmiştir. Çalışma ve kontrol grubundaki hastaların özellikleri, mukozit gelişen ve gelişmeyen hastaların verileri Fisher'in Kesin Testi, T testi ve Ki-Kare analizi ile karşılaştırılmıştır.

Bulgular : Bulgular: Çalışma (n=22) ve kontrol (n=21) grubundaki hastaların yaş ortalaması, cinsiyeti, tanıları, relaps durumları, tedavi aşaması, risk grubu, tedavi protokolleri açısından istatistiksel olarak anlamlı bir fark saptanmamıştır. Çalışma grubundaki hastaların %18.2'sinde (n=4), kontrol grubundaki hastaların %9.5'inde (n=2) mukozit gelişmiş olup, mukozit gelişme durumu, mukozit derecesi ve mukozit iyileşme süresi açısından istatistiksel olarak anlamlı bir fark saptanmamıştır.

Sonuç : Sonuç: Bu çalışmada sodyum bikarbonat içeren ve içermeyen ağız bakım protokolü uygulanan hastalar arasında fark saptanmamıştır, ancak sodyum bikarbonat içeren ağız bakım protokolünün uygulandığı hastalarda mukozit daha az gelişmiştir. Mukoziti önlemede, sodyum bikarbonatın etkinliğini ortaya koyan çalışmaların yapılmasına gereksinim duyulmaktadır.

Anahtar Kelimeler: Çocuk, Kanser, Mukozit, Ağız Bakım Protokolü

SH-13

PEDİATRİK HEMATOLOJİ VE ONKOLOJİ HASTALARINDA KATETERLE İLİŞKİLİ KAN DOLAŞIMI ENFEKSİYONU PREVELANSINA KATATER HEMŞİRESİNİN ETKİSİ: RETROSPEKTİF BİR ÇALIŞMA

AYŞE ÖNAL, GÜLÇİN ÖZALP GERÇEKER, HATİCE KARAOĞLU, ELDA ÖZER, HALE ÖREN, NUR OLGUN

DOKUZ EYLÜL ÜNİVERSİTESİ İZMİR

Amaç : Amaç: Bu çalışmada, pediatrik hematoloji ve onkoloji servisinde yatarak tedavi gören kalıcı kateteri olan hastalarda Katater Hemşiresi varlığının Kataterle İlişkili Kan Dolaşımı Enfeksiyonu (KİKDE) gelişme durumuna etkisi incelenmiştir.

Yöntem : Yöntem: Bu retrospektif çalışmanın örneklemini, Dokuz Eylül Üniversitesi Çocuk Hastanesi Pediatrik Hematoloji ve Onkoloji servisinde 2018-2019 yıllarında yatarak izlenen ve kalıcı katater takılan (Port/Hickman) 115 hasta oluşturmuştur. Çocuk Enfeksiyon Hastalıkları birimi tarafından KİKDE tanısı konularak, antibiyotik tedavisi başlanan hastaların yıllar arasındaki prevelansı değerlendirilmiştir. 2019 yılında klinikte "Katater Hemşiresi" görevlendirilmiş, katetere bakım ve girişim işlemleri kateter hemşiresi tarafından gerçekleştirilmiştir. 2018 yılında ise "Katater Hemşiresi" bulunmamakta olup, klinikteki hemşireler ve doktorlar tarafından bakım ve katatere girişim işlemleri gerçekleştirilmiştir. Katater Hemşiresinin varlığının, KİKDE prevelansına etkisini incelemek amacıyla hasta kayıtları incelenmiştir. KİKDE, enfeksiyona ait klinik bulguları olan bir hastada en az bir kan kültüründe üreme saptanması ve bu üremeyi açıklayacak kateter dışında bir enfeksiyon odağı bulunmaması şeklinde tanımlanmıştır. Üreyen mikroorganizma cilt florası bakterisi ise en az iki kan kültüründe üreme olması şartı aranmıştır. Hastanın kan kültüründeki üremeyi açıklayabilecek başka bir odak varlığında, cilt florası bakterileri için tek kültür pozitifliği mevcutsa hastaya KİKDE tanısı konulmamıştır. Hastaların verileri SPSS 23.0 programında sayı ve yüzdelik olarak değerlendirilmiş, 2018 ve 2019 yılında izlenen kalıcı kateteri olan hastalarda KİKDE gelişme durumu kikare analizi ile değerlendirilmiştir.

Bulgular : Bulgular: 2018 yılında 56, 2019 yılında 59 kalıcı katater takılı hasta yatarak izlenmiştir. Hastaların %63.5'i erkek, %33.9'u ALL tanılı, hastaların %40'ı hematoloji servisinde izlenmekte olup, %90.4'ünde port katater takılıydı. 2018 yılında yatan 10 hastada (%17.9), 2019 yılında yatan 6 hastada (%10.2) KİKDE gelişmiştir. KİKDE açısından istatistiksel olarak fark bulunmasa da (p>.05), Katater Hemşiresinin olduğu süreçte KİKDE daha az gelişmiştir.

Sonuç : Sonuç: Bu çalışmada son iki yıla ait KİKDE incelenmiş olup, Katater Hemşiresi varlığında KİKDE daha az gelişmiştir. KİKDE önlenmesinde Katater Hemşiresi anahtar role sahiptir.

Anahtar Kelimeler: Pediatrik Hematoloji Onkoloji, Kataterle İlişkili Kan Dolaşımı Enfeksiyonu, Katater Hemşiresi

XXI.
ULUSAL PEDİATRİK KANSER KONGRESİ HEMŞİRELİK POSTER BİLDİRLERİ



PH-01

FEBRİL NÖTROPENİK PEDİATRİK HEMATOLOJİ ONKOLOJİ HASTALARINDA GRANÜLOSİT SUSPANSİYONU TRANSFÜZYONU: TEK MERKEZ DENEYİMİ

DÖNDÜ KUTLU, BURCU AYDIN, FAHRİYE ÇOBAN, MİNE ELİTAŞ, DUYGU KARAMAN, EMİNE GÖÇMEN

ALTINBAŞ ÜNİVERSİTESİ, MEDİCAL PARK BAHÇELİEVLER HASTANESİ, PEDİATRİK HEMATOLOJİ ONKOLOJİ BÖLÜMÜ, İSTANBUL

Amaç : Antibiyotik tedavilerindeki ilerlemelere rağmen kemoterapiye bağlı nötropeni gelişen hastalarda mortalite ve morbiditenin en önemli nedeni infeksiyonlardır. Granülosit transfüzyonu, uzun yıllardan beri nötropenik hastalarda şiddetli enfeksiyonları önlemek ve tedavi etmek için enfeksiyon tedavisine ek olarak kullanılmaktadır fakat tedavideki rolü henüz net olarak ortaya konmamıştır.Bu çalışmada febril nötropenili pediatrik hematoloji/onkoloji hastalarında granülosit transfüzyonunun güvenirliğini ve etkinliğini değerlendirmek amaçlandı.

Yöntem : 2016-2019 arasında hastanemizde ortamında granülosit transfüzyonu alan tüm pediatrik hematoloji/onkoloji hastalarının verilerini retrospektif olarak inceledik. 1 yaş ve üzeri 29 hasta değerlendirilmeye alındı. Transfüzyon reaksiyon riski yüksek olduğundan öncesinde steroid ve difenhidramin ile premedikasyon yapılmış, standart kan setleri kullanılmıştır. 30 kg altı çocuklarda 10-20 ml /kg dozda belirlenmiş ve 2 ml/dak olarak başlatılıp yakın vital bulgu ve komplikasyonlar açısından izlenerek reaksiyon olmadığı durumlarda infüzyon hızı hasta tolere edinceye kadar artırılarak uygulandı. Ürün 2 saat içinde transfüze edilip, reaksiyon gözlendiği durumlarda transfüzyon durdurulup hasta yakın izleme alındıktan sonra durum hakkında kan bankasına bilgi verildi. Bulgular düzeldiyse infüzyona devam edildi.

Bulgular : Hastaların 18'ü erkek, 11'u kadın olup ortanca yaş 9 yıl (1-18) idi. Granülosit transfüzyonu alan hastaların tanı dağılımı ALL (7), AML(6), Aplastik Anemi (6), Talasemi(3), İmmun Yetmezlik(3), Lenfoma(2) ve Nöroblastom (1) olarak tespit edilmiştir.En az 9 gün en çok 390 gün nötropenide olan 29 hastaya toplam 538 adet Granülosit transfüzyonu uygulandı. Enfeksiyonlar mikrobiyolojik olarak belgelenmiş enfeksiyon (%47), klinik olarak şüphelenilen enfeksiyon (%53) olarak sınıflandırıldı. Enfeksiyona bağlı mortalite gelişen vaka sayısı 15 , tüm nedenlere bağlı mortalite gelişen vaka sayısı ise 20 olarak tespit edildi. Granülosit transfüzyonu, hastalar tarafından iyi tolere edilmiş olup ciddi herhangi bir yan etki gözlemlenmedi.

Sonuç : Granülosit transfüzyonu nötropenik, uygun mikrobiyal ajanlara dirençli enfeksiyonu olan hastalarda etkili bir yardımcı tedavi yöntemi olarak düşünülebilir. Granülosit transfüzyonlarının nötropenik pediatrik hematoloji/onkoloji hastalarında kısa süreli sonuçları iyileştirdiği gözlemlendi ancak sağ kalımda gerçek rolünü saptamak için uzun dönemde izlenen randomize kontrollü çalışmalara ihtiyaç vardır.

Anahtar Kelimeler: granülosit, febril nötropeni

PH-02
PEDİATRİK ONKOLOJİ HASTALARINDA PORT KATATER KULLANIMI

PINAR KAYA[1], BELGİN AKBULUT[1], GÖKALP RÜSTEM AKSOY[2], AYTÜL TEMUROĞLU[2]

1 BURSA ULUDAĞ ÜNİVERSİTESİ TIP FAKÜLTESİ ÇOCUK SAĞLIĞI VE HASTALIKLARI AD
2 BURSA ULUDAĞ ÜNİVERSİTESİ TIP FAKÜLTESİ ÇOCUK ONKOLOJİ BD

Amaç : Çalışmamızda kliniğimizde 2017-2019 yılları arasında takılan santral venöz kateterler ile ilgili sorunları değerlendirmeyi amaçladık.

Yöntem : Merkezimizde 2017-2019 yılları arasında port kateteri takılan hastaların yaş, cinsiyet, tanı ve port ile kayıtları incelendi ve gelişen komplikasyonlar kaydedildi.

Bulgular : Kliniğimizde 2017-2019 yılları arasında lenfoma ve solid tümör tanısı alan toplam 369 hastadan 28 ine (%7.5) port kateteri takılmıştır. Hastaların erkek/kız oranı 15/13 idi. Hastaların ortanca yaşı 4,2 yıl (7 ay – 18 yaş) bulundu. Hastalara tanı aldıktan ortalama 4,8 ay (10 gün- 24 ay) sonra port kateteri takıldı. Hastaların %17'si (n: 5) beyin tümörleri, %17'si (n: 5) nöroblastom, %14'ü (n: 4) rabdomyosarkom, %10'u (n: 3) Ewing sarkomu, %10'u (n: 3) Wilms tümörleri, %7›si (n: 2) Hodgkin lenfoma , %7'si (n: 2) non-Hodgkin lenfoma , %14'ü (n: 4) diğer (osteosarkom, Langerhans hücreli histiositoz, kolon adenokarsinom, hepatoblastom) tanılar olarak görüldü. Hastaların port kateter ile izlem süresi 2-16 ay arasında değişmekteydi. Hiçbir hastada kateterde üreme veya tromboza bağlı ciddi komplikasyon görülmemiştir. Altı hastada kateterlerin uygun yerde olmadığı görülmüştür. Dış merkezde port takıldıktan sonra takibe alınan bir hastada port ucu sağ ventrikül içine ulaştığından kalpte ritim bozukluğu oluşturma ve tromboz riski nedeniyle revizyon gerekmiştir.

Sonuç : Hastanemizde port katater kullanımı sırasında enfeksiyon ve tromboza bağlı ciddi komplikasyon görülmemiştir. Pediatrik onkoloji hastalarında %7,5 oranında port takılmıştır, port takılma oranının düşük olma sebebi ailelerin santral venöz kataterin takılma ve çıkarılması sırasında yapılan cerrahi müdahale ve ailelerin komplikayonlarından çekinmesi olarak yorumlanmıştır. Önemli sorunlar port takılmasından hemen sonra kataterin yerleşim yeri ile ilgili görülmüştür. Hastanemizde port katater takılması ile tanı arasında geçen ortalama 4,8 ay (10gün- 24 ay) olup geçen süre anne-babaların onam vermemesi ile ilişkilendirilmiştir. Onkoloji kliniklerinde sık kullanılan ve kan alma ve intavenöz tedavi için hasta, doktor ve hemşire için konfor sağlayan port kataterlerinde tecrübeli personelin düzenli bakımı ile enfeksiyon ve tromboz gibi sık komplikasyonlar önlenebilir.

Anahtar Kelimeler: komplikasyonlar, hemşirelik bakımı, port kataterı, santral venöz katater

PH-03
AKUT LENFOBLASTİK LÖSEMİLİ ÇOCUKLARIN ORAL MUKOZİT PROFİLAKSİSİNDE İZOTONİK VE BENZİDAMİN YETERLİ Mİ?

EMİNE YUMUŞAK[1], EMRE SOYER[2], MEHMET FATİH ORHAN[1], MUSTAFA BÜYÜKAVCI[1]

1 SAKARYA ÜNİVERSİTESİ, ÇOCUK HEMATOLOJİSİ VE ONKOLOJİSİ BİLİM DALI, SAKARYA
2 SAKARYA ÜNİVERSİTESİ, ÇOCUK SAĞLIĞI VE HASTALIKLARI ANA BİLİM DALI, SAKARYA

Amaç : Oral mukozit (OM), akut lösemili çocuklarda özellikle indüksiyon tedavisi sırasında gözlenebilen komplikasyonlardan birisidir. Mukozitin sıklığı ve derecesi kullanılan protokoldeki ilaçlar kadar ağız hijyeni gibi hastaya ait faktörlerle de ilişkilidir. Kliniğimizde kemoterapi alan çocuklarda oral mukozit profilaksisi amacıyla rutin olarak yemeklerden sonra diş fırçalamanın yanı sıra günde 4 kez serum fizyolojik ile ağız çalkalama ve sonrasında benzidamin sprey-gargara uygulaması önerilmektedir. Biz bu çalışmada, Akut lenfoblastik lösemili (ALL) tanısıyla tedavi alan hastalarda, indüksiyon ve konsolidasyon tedavileri sırasındaki mukozit sıklığını araştırdık.

Yöntem : Çalışmada, 2017 -2020 yılları arasında Sakarya Üniversitesi Tıp Fakültesi Çocuk Hematoloji-Onkoloji Kliniği'nde ALL tanısıyla izlenen ve ALL IC-BFM 2009 protokolüne uygun olarak tedavi alan 21 çocuk retrospektif olarak değerlendirildi.

Bulgular : Olguların 9'u kız 12 'si erkek olup 17 hasta (%80) prekürsör B, 4 hasta (%20) T hücreli ALL tanısı almıştı. On altı hasta (%76) orta risk, 2 hasta yüksek risk ve 3 hasta da standart risk grubunda idi. Dokuz hastada (%42), tedavinin herhangi bir aşamasında en az bir kez OM geliştiği gözlendi. Sadece bir hastada iki kez OM atağı gözlendi. Dünya Sağlık Örgütü oral mukozit evrelendirmesine göre, bu ataklardan biri (Evre 2) dışında hepsi Evre 1 olarak değerlendirildi. Oral mukozit sıklığı kız ve erkek hastalarda benzer orandaydı. Yüksek risk grubundaki 2 hastada da "HR2" blok tedavisi sırasında OM gözlenirken, standart risk grubundaki 3 olgudan birinde "Protokol 1B" sırasında OM gözlendi. Orta risk grubundaki 16 hastanın altısında (%28) özellikle "Protokol M" tedavisi sırasında (%66) OM gelişti. Ancak mukozit süresi kayıtlarda olmadığı için değerlendirilemedi.

Sonuç : Oral mukozitlerin çoğunlukla "HR2" ve "Protokol M" gibi yüksek doz metotreksat içeren protokoller sırasında gözlenmesi beklenen bir sonuçtur. Ancak hemen hepsinin Evre 1 düzeyinde seyretmesi, rutin profilakside serum fizyolojik ile birlikte benzidamin uygulamasının yeterli olduğunu düşündürmektedir.

Anahtar Kelimeler: Oral Mukozit, Lösemi, Serum Fizyolojik, Benzidamin

PH-04
ÇOCUKLUK ÇAĞI KANSER TANISI ALAN HASTALARIN EBEVEYNLERİNİN ALTERNATİF TIP UYGULAMALARI HAKKINDAKİ BİLGİ VE GÖRÜŞLERİNİN DEĞERLENDİRİLMESİ

FATMA CAN[1], DİYAR AYDIN[2], DENİZ DİKMEN[2], DEFNE ESKİN[2], DENİZ GÜNAY[2], DÖNE TARCAN[2], DİLARA DENİZ TOSUN[2], ŞEFİKA AKYOL[1], BİRSEN BAYSAL[1], DENİZ KIZMAZOĞLU[1], ŞEBNEM YILMAZ[3], DİLEK İNCE[1], NUR OLGUN[1]

1 DOKUZ EYLÜL ÜNİVERSİTESİ ONKOLOJİ ENSTİTÜSÜ & TIP FAKÜLTESİ, ÇOCUK ONKOLOJİ B.D.
2 DOKUZ EYLÜL ÜNİVERSİTESİ TIP FAKÜLTESİ
3 DOKUZ EYLÜL ÜNİVERSİTESİ ÇOCUK HEMATOLOJİ B.D.

Amaç : Çocukluk çağı kanserleri göreceli olarak nadir karşılaşılan bir hastalık grubudur. Tedavisinde kemoterapi, radyoterapi ve cerrahi uygulamalar multidisipliner bir yaklaşım ile uygulanmaktadır. Ancak ailelerin kanser tanısı alan çocukları için çare arayışları sürecinde klinisyenlere alternatif tıp hakkında sordukları sorular olmaktadır. Her zaman alternatif tıp uygulamalarının multidisipliner kanser süresinde eş zamanlı olarak verilmesini uygun görmediğimizi ailelere bildirmekteyiz. Ailelerin hekimlerle olan görüşmelerinde çok farklı alternatif tıp uygulamları hakkında bilgi sahibi oldukları bilgimiz dahilindedir. Bu araştırmada kanser tanısı alan çocuk hastaların ebeveynlerinin alternatif tıp uygulamaları hakkındaki bilgi ve görüşlerinin analiz edilmesi amaçlanmıştır.

Yöntem : Aktif tedavisi devam etmekte olan çocukluk çağı kanser hastalarının ebeveynleri ile görüşülüp kendilerine bir anket uygulanarak hangi alternatif tıp uygulamaları hakkında bilgi sahibi oldukları, bu uygulamlar hakkında nereden bilgi sahibi oldukları, bu uygulamalar hakkında neler düşündükleri sorgulandı. Tanımlayıcı istatistiksek analizler yapıldı.

Bulgular : Dokuz Eylül Üniversitesi Çocuk Onkolojisi ve Çocuk Hematolojisi Servisi'nde tedavi gören çocukların ebeveynlerinin alternatif tıp ile ilgili bilgi düzeyleri ve konu hakkındaki düşüncelerini değerlendirmek için yaptığımız ankete 61 kişi katıldı. Anketi cevaplayanların yaş ortalaması 38'di. Tanı koyulan çocukların %51i kız, %49u erkekti ve yaş ortalamaları 8di. Ailelerin %46sı maddi durumlarını orta, %39u kötü ve %15i iyi olarak sınıflandırdı. Anket uygulananların %82,5i daha önce alternatif tıpı duyduğunu ve %75i de alternatif tıp hakkında bilgisi olduğunu söyledi. %65i ise tedavinin herhangi bir döneminde kendilerine tavsiye edilen alternatif tıp yöntemleri olduğunu belirtti. Ebeveynlerin alternatif tıp olarak nitelendirdikleri yöntemler arasında kefir, vitamin hapları vb. pozitif bilimle birlikte seyreden yöntemlerin de olduğunu gördük. Bunun dışında pozitif bilimle tamamen ters düşen kaplumbağa kanı, akrep zehri gibi yöntemler idi..

Sonuç : Alternatif tıp yöntemlerine yönelimde ortalamanın altında bir sosyokültürel durumun oldukça etkili olduğunu gördük. Fakat ailelerin maddi durumlarının bu yöntemlere ulaşmaya çalışmada bir engel olmadığına da şahit olduk. Çoğunlukla tedavisi 6 aydan uzun sürenlerde bu yöntemlere olan eğilimin daha fazla olduğunu gözlemledik.

Anahtar Kelimeler: Alternatif tıp uygulamaları

PH-05
TÜRKİYE'DE KANSERLİ ÇOCUKLARA UYGULANAN GİRİŞİMLERİN YAŞAM KALİTELERİ ÜZERİNE ETKİSİ: SİSTEMATİK DERLEME VE META ANALİZ ÇALIŞMASI

ASLI AKDENİZ KUDUBEŞ[1], REMZİYE SEMERCİ[2], MURAT BEKTAŞ[1], MELAHAT AKGÜN KOSTAK[2]

1 DOKUZ EYLÜL ÜNİVERSİTESİ HEMŞİRELİK FAKÜLTESİ, ÇOCUK SAĞLIĞI VE HASTALIKLARI HEMŞİRELİĞİ ANABİLİM DALI, İZMİR
2 TRAKYA ÜNİVERSİTESİ SAĞLIK BİLİMLERİ FAKÜLTESİ, ÇOCUK SAĞLIĞI VE HASTALIKLARI HEMŞİRELİĞİ ANABİLİM DALI, EDİRNE

Amaç : Bu çalışma Türkiye'de kanserli çocuklara uygulanan girişimlerin yaşam kaliteleri üzerine etkisini analiz etmek amacıyla gerçekleştirilmiştir.

Yöntem : Literatürde kanserli çocuklara uygulanan girişimlerin yaşam kalitesine etkisinin değerlendirildiği, Türkiye'de yürütülmüş olan nicel çalışmalar araştırma kapsamında incelenmiştir. Literatür taramasında Ocak 2009 - Aralık 2019 tarihleri arasında yayınlanmış mevcut çalışmalara ulaşılmıştır. Verileri toplamak için Pubmed, Joanna Briggs, Cochrane, EBSCO Host, ScienceDirect, Embase/Elsevier, Google Akademik, Web of Science ve Ulusal Tez Merkezi veri tabanları taranmıştır. Tarama yapılırken "kanserli çocuk", "pediatrik onkoloji", "çocukluk çağı kanserleri" ve "yaşam kalitesi" anahtar sözcükleri kullanılmıştır. Araştırma verilerinin toplanmasında; PRISMA Akış Diyagramı Yönergesi, Joanna Briggs Enstitüsü (JBI) MAStARI Deneysel ve Yarı Deneysel Araştırmalar Kontrol Listesi ve Kalite İndeksi kullanılmıştır. Her araştırmaya ait etki büyüklükleri ile grupların karşılaştırmaları meta analiz için istatistiksel paket programı The Comprehensive Meta-Analysis Software programı kullanılmıştır.

Bulgular : Araştırmaya dahil edilen beş çalışmanın toplam örneklem sayısı 264'tür. Bu çalışmada JBI-MAStARI Kontrol Listesi için araştırmacılar arası uyumun Kappa değeri 0.96 ve Kalite İndeksine göre ise 0.95 olup, araştırmacılar arası uyumun yüksek düzeyde olduğu belirlenmiştir. Heterojenlik testinde, kanserli çocukların yaşam kalitesini arttıran girişimlerin yer aldığı çalışmaların heterojen özellik gösterdiği belirlenmiştir. Yayın yanlılığı testinde, yayın yanlılığı olmadığı bulunmuştur. %95 önem derecesinde ortalama etki büyüklükleri Kurt & Savaşer (2013) çalışması için 1.211, Kerimoğlu Yıldız (2018) çalışması için 0.121, Kabak et al. (2019) çalışması için 1.264, Çetinkaya & Kurt (2010) çalışması için 1.051 ve Kudubeş et al. (2019) çalışması için 4.492 olarak hesaplanmıştır.

Sonuç : Bu meta analiz ve sistematik derleme çalışmasında, Türkiye'de kanserli çocuklara uygulanan girişimlerin yaşam kalitesini etkilediği belirlenmiştir. Bu çalışma hemşirelere, kanserli çocuklara uygulanan girişimlerin yaşam kalitesini arttırmaya yönelik kanıt düzeyi yüksek sonuçlar üreterek, Türkiye'de hemşirelerin bu girişimlere yönelik bilgi birikimine katkı sağlayacaktır. Ayrıca ülkemizdeki hemşirelerin, kanserli çocukların yaşam kalitesine arttırmaya yönelik girişimlerde bulunmaları için önemli bir farkındalık oluşturacağı düşünülmektedir.

Anahtar Kelimeler: Çocuk, Kanser, Çocukluk Çağı Kanserleri, Yaşam kalitesi, Sistematik Derleme, Meta analiz

PH-06
ANKARA ŞEHİR HASTANESİ ÇOCUK ONKOLOJİ KLİNİĞİNDE ÇALIŞAN HEMŞİRELERİN KLİNİK İÇİ EĞİTİM PROGRAMLARININ HAZIRLANMASI VE UYGULANMA SÜRECİ

GİZEM CIRIKLIEL[1], NURSEVEN KARAMAN[1], NESLİHAN KAYADEMİR[2]

1 ANKARA ŞEHİR HASTANESİ ÇOCUK HASTANESİ ÇOCUK ONKOLOJİ KLİNİĞİ
2 ANKARA ŞEHİR HASTANESİ ÇOCUK HASTANESİ, BAKIM HİZMETLERİ MÜDÜRLÜĞÜ, ANKARA

Amaç : Yeni açılan bir hastanenin çocuk onkoloji kliniğinde göreve başlayan hemşirelerin oryantasyon-eğitim programlarının planlanarak uygulanması, verilen eğitimlerin hemşirelerin hasta bakım-tedavisindeki katkılarının belirlenmesidir.

Yöntem : Ekim 2019-Ocak 2020 tarihleri arasında klinikte göreve yeni başlayan hemşirelere oryantasyon ve bilgilendirme eğitimleri verilmiştir. Çalışmada çocuk hastanesinin eğitim değerlendirme formu kullanılmıştır. Görsel sunumlar, soru-cevap tekniği ve interaktif eğitim kullanılmıştır. Ayrıca demostrasyon gözlem yöntemi de aktif olarak kullanılmıştır. Eğitim İçeriği aşağıdaki konulardan oluşmuştur; Kemoterapi Uygulamaları Bulantı Kusma Febril Nötropeni Kan Transfüzyonları Mukozitlerde Bakım Kateter Bakımı Santral Venöz Kateterler Radyoterapi Palyatif Bakımı

Bulgular : Eğitime katılan hemşirelerin yaş ortalaması (23 yaş). Tüm hemşireler lisans mezunudur. Hemşirelerin AŞH Eğitim Değerlendirme Formuna verdikleri cevaba göre; Değerlendirmelerin çok iyi-iyi-orta-yetersiz olarak belirtilmesi istenmiştir. Eğitim hakkında %30 hemşire çok iyi, %70 İyi olarak değerlendirmiştir. Eğitici hakkında %80 hemşire çok iyi, %20 iyi değerlendirmiştir.

Sonuç : Bu çalışmanın temelini oluşturan eğitim konuları hemşirelerin klinikte hasta bakım-tedavisinde bilgilendirici olup karar vermelerini kolaylaştırıcı yöndedir. Çalışmada genel bir oryantasyon programı planlanmış, klinik tanıtım yapıldıktan sonra çocuk onkoloji hemşireliğine özgü konular başlıklar halinde anlatılmıştır. Eğitim hakkındaki memnuniyet oranının düşük olması eğitim ortamının-sürenin yetersiz olması, konu yoğunluğunun fazla olması ile bağlantılıdır. Eğitim süresinin uzatılması, eğitim ortamının düzenlenmesi ile ilgili çalışmalar yapılmalıdır. Uygulanan hizmet içi program sonrası hemşirelerin eğiticilerden memnuniyet düzeyinin yüksek olduğu görülmüştür. Bu durum uzun süredir onkoloji hemşireliği yapan ve eğitime, gelişime açık olan hemşireler tarafından eğitimlerin verilmesi ile yakından ilişkilidir. Hizmet içi eğitimler tedavi sürecinin etkin yönetilmesinde önemli rol oynar. Hemşirelerin eğitimleri hastaya yaklaşımlarını, güvenli bakım sunulmasını ve bakımın kalitesini etkilemektedir. Hizmet içi eğitimler özellikle yeni açılan şehir hastaneleri gibi istihdam alanının yoğun olduğu kurumlar için büyük önem taşımaktadır.

Anahtar Kelimeler: Pediatrik Onkoloji Hemşireliği , Semptom Yönetimi, Eğitim, Çocuk Hasta ,Oryantasyon

PH-07
DİNUTUXİMAB TEDAVİSİ UYGULANAN NÖROBLASTOM HASTASINDA HEMŞİRELİK DENEYİMİ

ŞEMSİNUR DEMİR, NALAN TÜRKMENOĞLU, DEMET BİLGİN, ŞERİFE ÖZARSLAN, ALPER ÖZCAN, EBRU YILMAZ, MUSA KARAKÜKÇÜ

ERCİYES ÜNİVERSİTESİ PEDİATRİ HEMATOLOJİ ONKOLOJİ ANABİLİM DALI

Amaç : Nöroblastom, sempatik sinir sistemini oluşturan primitif hücrelerden kaynaklanan embriyonel bir tümördür. Çocukluk döneminde görülen kanserlerin yüzde 6'nı oluşturur. Nöroblastom sempatik sinir sistemi hücrelerinden kaynaklandığı için, vücutta sempatik sinir sistemi dokusunun bulunduğu herhangi bir yerde (örn: adrenal medulla, mesane, visseral ganglionlar gibi) görülebilir. Metastaz yapma eğilimi yüksek olan bir malign tümördür. Tedavisinde kemoterapi, radyoterapi, otolog kök hücre nakli ve son dönemlerde dinutuximab (anti-GD2) tedavisi uygulanmaktadır. Bu bildiride; yüksek riskli nöroblastom tanılı 4 yaşındaki hastada dinutuximab tedavisi, uygulama aşaması ve sonrasında uygulanan hemşirelik bakımları, tedavi esnasında karşılaşılan problemler, hemşirelerin süreci yönetmesi ve deneyimleri paylaşılmak istendi.

Yöntem : Yüksek riskli nöroblastom tanılı 4 yaşındaki hastaya standart kemoterapi, otolog kök hücre nakli sonrası relaps olması nedeniyle babadan haploidentik allojenik nakil yapıldı. Allojenik nakilden 3 ay sonra relaps saptanması üzerine dinutuximab tedavisi planlandı. Sağlık bakanlığından endikasyon dışı onamı alındıktan sonra ailenin sosyal medya aracılığı ile yardım kampanyası başlatıldı. İlaç yurt dışından temin edildikten sonra dinutuximab tedavisini 7 gün artarda, 3.25 mg 50 cc SF içinde 24 saat infüzyon olarak aldı. Takibimiz esnasında en büyük problemimiz ağrı olmuştur. Fentanil infüzyonu başlanarak ağrısı kontrol edildi. Sürecin başlamasıyla hasta nötropeniye girdi. Ateş, karın ağrısı, halsizlik kan sayımında lenfopeni problemi olan hasta, hastalığın progresyonu nedeniyle kaybedildi.

Bulgular :

Sonuç : Ülkemizde çok nadiren kullanılan dinutuximabın, ciddi yan etkileri olduğu ve ağrı yönetiminin hemşirelik bakımında önemli olduğu vurgulanmak amacıyla bildirilmiştir.

Anahtar Kelimeler: Dinutuximab , Nöroblastom, Hemşirelik Deneyimi

PH-08
PEDİATRİK HEMATOLOJİ ONKOLOJİ HASTALARINDA TROMBOSİT ÇÖKELTİSİNİN DİRENÇLİ YARALARDA İYİLEŞMEYE KATKISI

NİDANUR DEMİRKIRAN, ELİF TÜRKMEN, SEVİL ÖZHAN, EMİNE GÖÇMEN

ALTINBAŞ ÜNİVERSİTESİ, MEDİCAL PARK BAHÇELİEVLER HASTANESİ, PEDİATRİK HEMATOLOJİ ONKOLOJİ BÖLÜMÜ,İSTANBUL

Amaç : Yara iyileşmesi, vücutta herhangi bir sebeple bozulan doku bütünlüğünün kompleks mekanizmalarla yeniden oluşturulmasıdır. Trombositler, yara iyileşmesi sürecinde rol alan büyüme faktörleri, bağışıklık sistemi habercileri, enzim ve biyoaktif bileşikler dahil 1100 üzerinde protein içerir. Bu sunumda pediatrik hematoloji/onkoloji hastalarında trombosit peletlerinin yara iyileşmesindeki etkinliğini değerlendirmek amaçlandı.

Yöntem : Havuzlanmış trombosit süspansiyonu grup ayırt etmeksizin soğutmalı santrifüjde 20 dk santrifüj edildi ve torbanın alt kısmında kalan çökelti kısmı kullanıldı. Elde edilen çökelti yaklaşık 10 ml uygulandı. Uygulamadan sonra yaranın uzunluk ve genişliğine uygun yara örtüsü ile kapatıldı. 25 gün boyunca 24 saatte bir uygulama yapıldı.

Bulgular : Olgu sunusu 1: 16 yaşında erkek hasta Ağustos 2018'de T hücre kökenli Akut Lenfoblastik Lösemi tanısı almış. 04.03.2019 tarihinde kök hücre nakil ünitesine alınan hastaya myeloablatif tedavi olarak Fludarabin, thiotepa ve treosulfan kullanılarak yapılan nakil hazırlığı sonrası 11.03.2019 tarihinde tam uyumlu ablasından kök hücre toplanarak nakil yapıldı. Takip boyunca karaciğer fonksiyon testlerinde istenilen düzelmenin olmaması nedeniyle 21.08.2019 tarihinde karaciğer biyopsisi yapılarak akut GVHD tanısı konuldu. Genel durumunda bozulma olan hastanın bu dönemde çarpma sonucu dizinde oluşan yara bakımında trombosit peletleri kullanılarak iyileşmenin desteklenmesi sağlandı. Olgu sunusu 2: Down sendromu, hipotiroidi, akut lenfoblastik lösemi tanıları ile başka bir merkezden takipli 10 yaşında kız hasta nüks akut lenfoblastik lösemi ve yumuşak doku enfeksiyonu tanıları ile tedavi devamı için 28.04.2019 tarihinde kliniğimize başvurdu. Sol diz yerleşimli enfekte hemanjiyom/derin yumuşak doku enfeksiyonu için plastik ve rekonstrüktif cerrahi ile birlikte takibe alınarak sistemik antibiyotik tedavisi ve trombosit çökeltileri ile lokal tedavi uygulanmaya başlanıldı. Olgu sunusu 3: PNP eksikliği ile takip edilen 1,5 yaşındaki kız hasta kök hücre nakli için tarafımıza yönlendirildi. 16.11. 2018 tarihinde babasından haploidentik nakil yapıldı. Katater bölgesinde oluşan yara iyileşmesi trombosit peleti ile desteklendi.

Sonuç : Hastalarımızda uygulanan trombosit peletleri yara iyileşmesini desteklemiştir. Tüm hastalarda hafta sonunda yara küçülmeye başlarken, 20 gün sonunda skar dokusu oluşmuş, 4. haftada tamamen iyileşme gözlenmiştir.

Anahtar Kelimeler: trombosit çökeltisi, yara bakımı

PH-10
KEMOTERAPİ UYGULAMALARI SIRASINDA KARŞILAŞILAN CİHAZ SORUNLARI

NURCAN EROL

SBÜ TEPECİK EĞİTİM VE ARAŞTIRMA HASTANESİ, ÇOCUK HEMATOLOJİ VE ONKOLOJİ KLİNİĞİ, İZMİR

Amaç : Sağlık çalışanlarının kemoterapinin zararlı etkilerinden korunmak için yeterli önlem almamalarının başlıca nedeni; koruyucu davranışları yeterince benimsememeleridir. Bunu etkileyen faktörler ise; kemoterapinin zararları konusunda sağlık çalışanlarının bilgi eksikliği, algılanan riske karşı duyarlılığın yoksunluğu, koruyucu ekipman kullanımının rahat olmaması gibi bireysel faktörlerdir. Koruyucu önlem almayı engelleyen kurumsal faktörler; sağlık personeli sayısındaki yetersizliğe bağlı iş yoğunluğu ve zaman eksikliği, yöneticinin malzeme temin etmemesine bağlı yeterli sayıda ve kalitede malzeme ve ekipmana ulaşım güçlüğüdür. Kullanılan cihazların sıfır hata ve kolay uygulanabilirlik gibi özelliklerinin olması önemlidir.

Yöntem : Bu bildiride hemen hemen her gün uyguladığımız kemoterapi infüzyonları ile ilgili yaşadığımız cihaz sorunları özetlenmiştir.

Bulgular : İnfüzyon setine enjektör ile ilaç uygulanması gerektiğinde cihaz enjektörden ilacı çekme işlemini gerçekleştiremediği için ek bir cihaza daha ihtiyaç duyulmaktadır. Bu durumun neden olduğu ara bağlantı setlerinin ayrılmasına bağlı kayıpların ve bulaş sorunlarının en aza indirgenmesi gerekmektedir. Setlerin değiştirilmesi, cihazdaki hava kabarcığının çıkarılması gibi durumlarda kemoterapötik ilaçlara bulaş riski artmaktadır. Kullanılan setlerin yeterli kalitede olmamasından dolayı bağlantıların ek yerlerinden ayrılması nedeniyle ilaç maruziyeti yanı sıra tedavilerde doz kaybı da sıklıkla yaşanmaktadır. İlaç verirken infüzyon setinin kapalı sistem olmamasından kaynaklı ilaç sette bulunan diğer bağlantı yollarındaki mayiler içine karışabilmektedir. Antineoplastik ilaçları uygulamada kullanılan cihazlar damla sensörü ile çalışmakta ve ilacın doğru sürede verilmesi mümkün olmamaktadır. Cihaz girilen ilaç dozu bitmiş olarak uyarı verdiğinde ilaç uygulama torbalarında değişen miktarlarda ilaç kalabilmektedir. Bu da ilacın protokoldeki uygulama süresinden daha geç bitmesine neden olmaktadır. Cihazda hava kabarcığı olması durumunda setin hastadan ayrılarak setteki ek yerlerinden birine takılması ve bu şekilde bolus infüzyonla hava kabarcığının setteki hazneye toplanması gerekmektedir. Bu işlemin yapılması sırasında setin hastadan ayrılması kontaminasyon riskini arttırmaktadır.

Sonuç : Yaşadığımız sorunların başlıcalarını özetledik. Bu problemlerin en aza indirilmesi için kullanılan cihazların firma yetkilileri ile yakın bağlantıda olup, düzenli cihaz eğitimi alma gibi uygulamalarımız olmaktadır. Hem hasta hem de hemşire güvenliği için gerekli önlemler alınıp, çok dikkatli çalışılarak bu sorunların aşılabileceğini düşünmekteyiz.

Anahtar Kelimeler: Kemoterapi uygulamaları, cihaz sorunları, çözüm arayışımız

PH-12
ÇOCUK ONKOLOJİ KLİNİĞİNDE 10-18 YAŞ ARALIĞINDA TEDAVİ GÖREN HASTALAR İLE ONKOLOJİ POLİKLİNİĞİNDE İDAME TEDAVİSİ GÖREN HASTALARIN HASTALIK ALGILARI

EMİNE ÇELTİK, MÜNEVVER ERKUL, TUĞBA ÇELEBİ

AKDENİZ ÜNİVERSİTESİ HASTANESİ, ÇOCUK HEMATOLOJİ VE ONKOLOJİ KLİNİĞİ, ANTALYA

Amaç : Hastaların tanılarını kabul etmeleri, tedavide üzerine düşenleri yerine getirmeleri ve tedavi ekibiyle güven ilişkisi içinde olmaları tedavi uyumlarının yüksek olduğunu gösterir. Tedavi uyumunu etkileyen en önemli faktörlerden biri de hastalık algısı olarak belirtilmiştir. Bu bağlamda çalışmanın amacı çocuk onkoloji kliniğinde yatarak tedavi gören hasta grubu ile daha önce klinikte yatarak tedavi görmüş, yoğun tedavi süreci bitmiş ve şuanda çocuk onkoloji polikliniğinde idame tedavisine başlamış 10-18 yaş aralığındaki çocuk hastaların hastalık algıları ve her iki grup arasındaki farkları belirlemek amacı ile yapılmıştır.

Yöntem : Bu çalışmaya, kanser tanısı almış, yaşları 10-18 arasında değişen ergenler iki grup halinde alınmıştır. İlk grup klinikte yatışı devam eden hasta grubu diğer grup ise hastane yatış süreci bitmiş ve poliklinikte tedavi sürecinde olan çocuk hastaların grubudur. Çalışmanın verileri, araştırmacı tarafından hazırlanan 4 açık uçlu sorular ile elde edilmiştir. Sorular; "-hastalık senin için neyi ifade ediyor? Neden? Nasıl?-Tedavi süresince seni zorlayan bir şeylerin olduğunu düşünüyor musun? Varsa neler? Nasıl? Neden?-zorluk(lar)la başa çıkmak için neler yapıyorsun/yaptın? Nasıl? Neden?-Bu klinikte tedavi olan/olmuş biri olarak kendini bir şeye benzetmeni istesem neye benzetirsin? Neden?" şeklinde sorulmuştur.

Bulgular : Yapılan çalışma sonuçları istatistik analiz aşamasında olup kongre sürecine kadar sonuçlanacaktır.

Sonuç : Kanser tanısı alan ergenlerin hastalık ve tedavi ile ilgili algılarının ne olduğu olumsuz düşüncelerinin olup olmadığı ve tedavi süreci tamamlanmış ergenlerin hastalık algılarının farkının ne olduğu görüşmelerde tespit edilmiştir.

Anahtar Kelimeler: Hastalık algısı, kanser tanısı alan ergenler, kanser

A

ABAKAY, CANDAN 105, 137
ACARLI, KORAY SADIK 193, 195
AĞAOĞLU, FULYA 189
AHLATCI, FATİH ALPER 110
AKALIN, TANER 77, 80, 85
AKARSU, SAADET 69
AKBAŞ, HİLAL 141
AKBEYAZ, BERKİN BERK 83, 116, 127, 135, 139, 147, 158, 202
AKBULUT, BELGİN 225
AKCABELEN, YUNUS MURAT 66, 133, 182, 205
AKCAN, ARZU 214
AKÇAY, ARZU 67, 129, 185
AKDEMİR, CEMİL 161
AKDENİZ KUDUBEŞ, ASLI 36, 228
AKDENİZ, TUĞBA 49
AKGÜN KOSTAK, MELAHAT 228
AKICI, FERHAN 69, 72, 74
AKI, HİLAL 114, 126, 159
AKINCI, AYŞE BURCU 67, 129, 185
AKINEL, AYŞE NUR 65, 79, 141, 200
AKKAYA, BAHRİYE 213
AKSOY, GÖKALP 98, 103, 105, 137, 201, 225
AKSOYLAR, SERAP 69, 72, 74, 77, 85, 108, 124, 167, 169
AKSU, GAMZE 65, 141
AKTAŞ, SAFİYE 71, 76, 80
AKTAŞ, TEKİNCAN ÇAĞRI 71
AKTEKİN, ELİF HABİBE 82, 203
AKYAY, ARZU 68
AKYEL, NAZLI GÜLSÜM 126
AKYOL, ŞEFİKA 93, 227
AKYÜREK, SERAP 146
AKYÜZ, CANAN 84, 87, 89, 91, 149, 178, 193, 195, 216, 217
ALEHAN, DURSUN 91
ALKAN, ÖZLEM 82
ALPTEKİN, MEHMET 115
ALTINDİREK, DİDEM 107
ALTUNTAŞ, MERVE 175
ALTUN, ZEKİYE 76
ANACAK, YAVUZ 80, 169
APAK, HİLMİ 72, 114, 126, 134, 138, 190
ARAS, SEDA 116, 127, 139, 202
ARAT, ANIL 89
ARGUN, MEHMET 85
ARIKAN, YAVUZ 164
ARISOY, DÖNDÜ 218
ARPACI, TUBA 53
ASARCIKLI, FİKRET 94, 113, 118, 184, 213
ASA, SERTAÇ 159
ATABAY, BERNA 142, 168, 183
ATASEVEN, EDA 77, 80, 85, 108, 124, 167, 169, 172
ATAY, DİDEM 67, 129, 185
ATAY TURAN, SEVCAN 214
AVCI, ALPER 181
AVCI, ÇIĞIR BİRAY 77
AY, AYŞE 216, 217
AY, AYŞE 42
AYDIN, BURCU 224
AYDIN, BURÇA 84, 87, 91, 149, 162, 178, 193
AYDIN, DİYAR 227
AYDIN, DUYGU 180
AYDINGÖZ, ÜSTÜN 162
AYPAR, EBRU 91
AZİZOĞLU, MEHMET 180

B

BAĞCA, BAKİYE GÖKER 77
BAHADIR, AYŞENUR 148, 170
BARAN ÖZMEN, SELEN 190
BAŞARAN, DERYA 215, 218
BAYHAN, TURAN 163
BAYRAMGÜRLER, DİLEK 117
BAYRAM, İBRAHİM 120, 181, 194
BAYRAMOĞLU, ZUHAL 109
BAYSAL, BİRSEN 93, 227
BEKER, BAHAR 72
BEKTAŞ, MURAT 221, 228
BELEN, FATMA BURCU 203
BEYHAN, ALKIM 141
BEYTER, MEHMET BAKİ 172
BİLGİÇ, BİLGE 86, 157
BİLGİN, DEMET 230
BİLİCİ, MUSTAFA 109, 157
BİNGÖL, HÜLYA 197
BOLAT, ELİF 77, 80
BORA, HÜSEYİN 140
BOYUNAĞA, ÖZNUR LEMAN 186
BOZKURT, AYŞE 69
BOZKURT, CEYHUN 72, 177
BOZKURT TURHAN, AYŞE 212
BOZTEPE, HANDAN 216, 217
BÖRCEK, ALP ÖZGÜN 140
BURHANOĞULLARI, DİLEK 216, 217
BURTECENE, NİHAN 119
BÜKE, FİLİZ 144, 150, 153, 191
BÜYÜKAVCI, MUSTAFA 226
BÜYÜKKAPU BAY, SEMA 86, 107, 189, 197

C

CAN, FATMA 227
CANGİ, SİBEL 115
CANPOLAT, CENGİZ 144, 150, 153, 191
CELKAN, TÜLİN TİRAJE 114, 119, 126, 134, 138, 159, 179, 190, 206
CEYLAN, TURAN 110
CIRIKLIEL, GİZEM 229
CONKAR, SEÇİL 124
COŞKUN, MUZAFFER 98

Ç

ÇAKI KILIÇ, SUAR 113, 118, 184, 213
ÇAKIR, FATMA BETÜL 69, 72, 112, 161
ÇAKIR, MERVENUR 127
ÇAKMAKCI, SELMA 66, 173, 205
ÇAKMAKLI, HATİCE MİNE 155
ÇAKMAK, MİNE 146
ÇAPKINOĞLU, EMRE 92, 95, 99, 111, 130, 175, 196, 207
ÇAVDAR, SABANUR 100
ÇEÇEN, EMRE 69, 72, 74
ÇELEBİ, HATİCE 218
ÇELEBİ, TUĞBA 233
ÇELİK, AHMET 85, 124
ÇELİK ATEŞ, DİLVİN 68
ÇELTİK, EMİNE 233
ÇETİNGÖZ, EMRULLAH RIZA 93
ÇETİNGÜL, NAZAN 80, 85, 108
ÇETİNKAYA, SUNAY 175, 215, 218
ÇINAR ÖZEL, SİMGE 114, 119, 126, 134, 138, 159, 179, 190, 206
ÇINAR, SEVİL 216, 217
ÇITAK, ÇAĞLAR 69, 72, 74, 97
ÇİVİT, ELİF 140
ÇİZMECİOĞLU, FİLİZ MİNE 180
ÇOBAN, FAHRİYE 224
ÇOMUNOĞLU, NİL 161, 179, 190
ÇORAPÇIOĞLU, FUNDA 69, 72, 74, 180

D

DAĞDEMİR, AYHAN 69, 72, 74, 143
DARENDELİLER, EMİN 86, 189
DELİALİOĞLU, NURAN 97
DELİKAN, EBRU 97
DEMİRAĞ, BENGÜ 72, 74, 106
DEMİRAL, AYŞE NUR 93
DEMİR, GÖNÜL 198
DEMİR GÜNDOĞAN, BEGÜMHAN 97
DEMİRKAYA, METİN 103, 105, 137
DEMİRKIRAN, NİDANUR 231
DEMİRKOL, DEMET 157
DEMİRSOY, UĞUR 117, 180
DEMİR, ŞEMSİNUR 230
DEMİR YENİGÜRBÜZ, FATMA 67, 129, 185
DEVECİOĞLU, ÖMER 9
DİKMEN, DENİZ 227
DİNÇASLAN, HANDAN 90, 146, 155, 199
DİNÇER, OĞUZ SALİH 143
DOĞAN, SULTAN 218
DOĞRU, ÖMER 127
DUMAN, NADİDE 215
DURAL, ÖZLEM 86
DURAN, SEMA 212

DURGUN, EDA 221
DURMAZ, ÖZLEM 109
DÜŞÜN, HACER 212

E

EBRULİ, CELİL CÜNEYT 198
ECE, DİLEK 85, 124
EKEMEN, COŞKUN 174
EKER, NURŞAH 81, 83, 116, 127, 135, 139, 147, 158, 202
EKİNCİ, SANİYE 87, 178
ELAGÖZ, ŞAHENDE 161
ELİÇEVİK, MEHMET 190
ELİTAŞ, MİNE 224
ELLİ, MURAT 69
ELMALI, AYŞENUR 84
EMEKLİ, BURAK 146
EMİR, SUNA 69, 72, 74
EPÇİN, AYSEL 175
ERASLAN, CENK 80
ERBAY, AYŞE 72, 74, 82, 166, 203
ERBEY, FATİH 29, 94
ERBİLGİN, YÜCEL 107
ERDEM, MELEK 106
ERDENİZ, EMİNE 107
ERDURAN, EROL 148, 170
EREL, ÖZCAN 95
ERGİN, GÖZDE 94
ERGÜDER, HANİFE 175
ERGÜRHAN İLHAN, İNCİ 66, 69, 74, 163, 173, 205
ERKUL, MÜNEVVER 233
EROĞLU, NİLGÜN 95, 96, 111, 165
EROĞUL, ZEYNEP 197
EROL, AYLİN 71, 76, 80
EROL, NURCAN 232
ERSARI, CENK 167
ERTAN, YEŞİM 77, 80, 124
ERTEKİN, MEHTAP 98, 103, 105, 137, 201
ERUYAR, AHMET TUĞRUL 117
ESKİN, DEFNE 227
EYİLER, MEHMET FERHAT 198

F

FETTAH, ALİ 92, 95, 96, 99, 111, 165, 177, 196, 207
FIRINCI, BİNALİ 131
FIRTINA, SİNEM 107
FİTÖZ, SUAT 146

G

GENÇ, DİLDAR BAHAR 100, 101, 123, 164, 171
GENÇ ÖZAY, MİNE 65, 141
GENÇ, SİNAN 106
GÖÇMEN, EMİNE 224, 231
GÖDE, SERCAN 77
GÖKBAYRAK, ÖZDE ELİF 71, 76, 80
GÖKÇE, HAVVA 218
GÖRGÜN, ÖMER 86, 189
GÜLER, BERİL 112
GÜLER, ELİF 65, 69, 72, 74, 79, 141, 200, 214
GÜLER, SERHAT 206
GÜLERYÜZ, HANDAN 93
GÜL, GÜLEN 64, 187
GÜLLÜ, HAFİZE 216, 217
GÜL, NİHAL 215
GÜLTEKİN, MELİS 84, 87
GÜNAY, DENİZ 227
GÜNDOĞDU, BETÜL 131
GÜNDÜZ, KAAN 90
GÜNEL, NUR SELVİ 77
GÜNER, PERİHAN 210
GÜNGÖR, ESRA 215
GÜRER, İNANÇ ELİF 141
GÜRKAYNAK, MURAT 87, 178

H

HALİLOĞLU, MİTHAT 178, 195
HAMAMCI, MELDA 155
HASBAY, BERMAL 82
HATIRNAZ NG, ÖZDEN 107
HAZAR, VOLKAN 72
HÜZMELİ, HAZAL 219

İ

İNCE, DİLEK 64, 69, 72, 74, 93, 227
İNCESOY ÖZDEMİR, SONAY 95
İRİBAŞ, AYÇA 157, 189
İŞLEK, SERAP 131

K

KABASAKAL, CANER 124
KAÇAR, AYŞE GONCA 114, 119, 126, 134, 138, 159, 179, 190, 206
KAHİLOĞULLARI, GÖKMEN 146
KALIN, SEVİNÇ 118
KAMAN, AYŞE 99
KAMER, SERRA 80, 85, 106, 124, 142, 169, 188
KANSOY, SAVAŞ 69, 108
KANTAR, MEHMET 72, 74, 77, 80, 85, 108, 124, 167, 169, 172
KARABULUT, RAMAZAN 130
KARADAVUT, BURCU 216, 217
KARADENİZ, CEYDA 75, 140, 160, 186
KARAKAŞ, ZEYNEP 109, 157
KARAKÜKÇÜ, MUSA 230
KARAMAN, DUYGU 224
KARAMAN, NURSEVEN 229
KARAMAN, SERAP 109, 157
KARAOĞLU, HATİCE 222
KARAPINAR, BÜLENT 172
KARDEŞ, HAKAN 174
KARNAK, İBRAHİM 84, 178, 195
KARTAL, İBRAHİM 143
KASAPBAŞI, TUBA 100
KAVA, HANDAN 144, 150, 153, 191
KAYA, AYŞENUR 107
KAYADEMİR, NESLİHAN 229
KAYA, PINAR 225
KAZAN, MEHMET SAİM 141
KEBUDİ, REJİN 69, 72, 74, 86, 107, 189, 197, 219
KESER, MERVE 218
KESKİN YILDIRIM, ZUHAL 69, 72, 74, 121, 122, 131
KHOZDHAEV, KHUSAN 107
KILCI, CEREN 92, 99, 111, 130, 196, 207
KILIÇ BAĞIR, EMİNE 181
KILIÇ, ŞEREF SELÇUK 181
KIRATLI, HAYYAM 89
KIRATLI, PINAR 23
KIYKIM, AYÇA 107
KIZILKILIÇ, OSMAN 138
KIZILTUNÇ ÖZMEN, HİLAL 131
KIZMAZOĞLU, DENİZ 69, 72, 74, 93, 128, 142, 156, 168, 183, 187, 227
KİRAZ, UMAY 117
KİTİŞ, ÖMER 80
KOÇ, BAŞAK 197
KOÇ, BEGÜM ŞİRİN 113, 118, 184, 213
KOÇ, CANSU 119, 206
KOÇ, İREM 89
KORKMAZ, VEZİR 115
KÖKSAL, YAVUZ 69, 72, 74
KÖSE, DOĞAN 69, 72
KÖSEMEHMETOĞLU, KEMAL 162
KURTİPEK, BURÇİN 133
KURUCU BİLGİN, BURÇAK 92, 95, 99, 111, 130, 175, 177, 196, 207, 215
KURUCU, NİLGÜN 69, 72, 74, 84, 149, 178, 193
KURUOĞLU, SEBUH 114, 126, 179, 190
KUTLU, DÖNDÜ 224
KUTLUK, TEZER 78, 84, 149, 176, 178, 193, 195
KÜÇÜKKAVRAK, TUĞÇE 175
KÜPELİ, SERHAN 26, 69, 72, 120, 181, 194
KÜPESİZ, ALPHAN 65, 79, 141, 200

M

MUTLU, MERAL 45
MÜNGEN, EREN 162

N

NAS, AYÇA PINAR 186

O

OCAK, SÜHEYLA 69, 114, 119, 126, 134, 138, 159, 179, 190
ODAMAN AL, IŞIK 106
OFLAZ SÖNMEZ, BANU 94
OĞUZ, AYNUR 69, 72, 74
OĞUZ, BERNA 84, 193
OKUR, ARZU 75, 140, 160, 186
OLGUN, NUR 64, 69, 71, 72, 74, 76, 80, 93, 221, 222, 227
ORHAN, DİCLEHAN 84, 87, 178, 193, 195
ORHAN, MEHMET FATİH 226
OTLUDİL, BUĞRA 94

Ö

ÖNAL, AYŞE 221, 222
ÖNDER, SENEM 86
ÖNDER SİVİŞ, ZUHAL 128, 142, 156
ÖNEN GÖKTEPE, ŞERİFE ŞEBNEM 77, 85, 108, 124, 167, 169
ÖNER, NERGİZ 92, 99, 196, 207, 215, 218
ÖNİZ, HALDUN 69, 72, 74, 128, 142, 156, 168, 183
ÖREN, AYŞE CEYDA 115
ÖREN, HALE 221, 222
ÖREN, YEŞİM 144, 150, 153, 191
ÖRNEK, ZUHAL 174
ÖZALP GERÇEKER, GÜLÇİN 221, 222
ÖZARSLAN, ŞERİFE 230
ÖZATEŞ, NESLİHAN PINAR 77
ÖZAY, MUSTAFA 121, 122, 131
ÖZBİNGÖL, DORUK 101
ÖZCAN, ALPER 230
ÖZCAN, ESİN 128, 142, 156
ÖZCAN MOREY, ASLIHAN 197, 219
ÖZCAN, MUHİTTİN 85
ÖZCAN, RAHŞAN 179, 190
ÖZEK, GÜLCİHAN 108
ÖZEK, M. MEMET 144, 150, 153, 191
ÖZER, ELDA 221, 222
ÖZER, ERDENER 64, 93
ÖZGÜVEN, ALİ AYKAN 31, 69, 72, 188
ÖZHAN, SEVİL 231
ÖZKAN, AYŞE 181, 194
ÖZKAN, MUSTAFA ALP 114, 126, 138, 179, 190
ÖZKARA, İLAYDA 203
ÖZTÜRK, EMRE 148
ÖZTÜRK, GÜLYÜZ 67, 129, 185
ÖZTÜRK NAZLIOĞLU, HÜLYA 105
ÖZTÜRK, ŞENİZ 176
ÖZYÖRÜK, DERYA 66, 69, 72, 133, 182, 205

P

PALA, EMEL EBRU 168
PATIROĞLU, TÜRKAN 69
PEHLİVAN, DUYGU 136
PEHLİVAN, GÜLŞEN 175
PEKPAK, ESRA 115
PINARLI, FARUK GÜÇLÜ 75, 140, 160, 186
PİRİMOĞLU, BERHAN 131
POLATDEMİR, KAMER 106
POYRAZ, AYLAR 75, 140, 160, 186

R

REİS, GÖKÇE PINAR 148, 170

S

SABAH, DÜNDAR 85
SAĞCAN, FATİH 97
SALİH, ORHAN KEMAL 181
SARIALİOĞLU, FAİK 69, 82, 203
SARICI, AHMET MURAT 138
SARI, FERHAT 171
SARI, NERİMAN 22, 66, 72, 163, 173, 205
SARVAN, SÜREYYA 214
SAY, BİRSEN 214
SAYİTOĞLU, MÜGE 107
SAZ, ULAŞ 172
SEMERCİ, REMZİYE 228
SENCER, ALTAY 157
SERİNAN, EFE 71
SEVİNİR, BETÜL 69, 72, 74, 98, 103, 105, 137, 201
SEZGİN, GÜLAY 120, 181, 194
SİVRİCE, ÇİĞDEM 65, 79, 200
SOLMAZ, MURAT 216, 217
SOYER, EMRE 226
SUSAM ŞEN, HİLAL 38, 132, 164
SÜNER, HALİL İBRAHİM 82
SÜZEN, EDA 199

Ş

ŞAHBUDAK BAL, ZÜMRÜT 172
ŞAHİN, GÜRSES 92, 95, 96, 99, 111, 130, 165, 175, 177, 196, 207, 215, 218
ŞAHİN, SEDA 163
ŞAHİN, ŞİFA 109
ŞAHİN, TUĞBA 210
ŞENAY, EMEL 81, 127
ŞENAY, RABİA EMEL 83, 116, 135, 139, 147, 158, 202
ŞENER, SEHER 75
ŞİMSEK MULLAOĞLU, MERİÇ ESEN 181
ŞİRİNOVA, ŞÜKÜFE 149

T

TAÇYILDIZ, NURDAN 90, 146, 155, 199
TAHTA, NERYAL 106
TANRIKULU, BAHATTİN 144, 150, 153, 191
TAN, TÜRKAN 104
TANYELİ, ATİLA 194
TANYILDIZ, GÜLŞAH 90, 146, 155, 199
TARCAN, DÖNE 227
TAŞCI YILDIZ, YASEMİN 165
TAŞKAPILIOĞLU, ÖZGÜR 137
TATLI GÜNEŞ, BURÇAK 142, 156, 183
TAYFUN KÜPESİZ, FUNDA 65, 79, 141, 200
TEKİN, BÜŞRA GÜLİZ 221
TEKKEŞİN, FUNDA 69, 113, 118, 184, 213
TEKNECİ, AYŞEGÜL 79, 200
TELEFON, HASAN ALİ 120
TEMİZ, PEYKER 188
TEMUROĞLU, AYTÜL 103, 105, 137, 201, 225
TERZİOĞLU ÖZTÜRK, SEDEF 121, 122
TIKIROĞLU, HÜLYA 134
TİN, OĞUZHAN 126
TOKUÇ, AYŞE GÜLNUR 69, 72, 74, 81, 83, 116, 127, 135, 139, 147, 158, 202
TOKUÇ, HATİCE MİNE 199
TOLUNAY, ŞAHSİNE 137
TOPKAN, ERKAN 82
TOPUZ TÜRKCAN, BÜŞRA 140, 160, 186
TOSUN, DİLARA DENİZ 227
TOSUN, HANDE 90
TUFAN TAŞ, BURCU 158
TUĞCU, DENİZ 69, 72, 74, 109, 157
TUNA, RUMEYSA 109, 157
TURGUT YILMAZ, ASLI 163
TURHAN, TUNCER 80
TÜRKER, MERAL 142, 168, 183
TÜRKMEN, ELİF 231
TÜRKMENOĞLU, BİLGE 167
TÜRKMENOĞLU, NALAN 230
TÜRKYILMAZ, ZAFER 186
TÜYSÜZ KİNTRUP, GÜLEN 65, 79, 141, 200

U

UNUVAR, AYŞEGÜL 109
UZAK, İSMAİL 171

Ü

ÜNAL, EKREM 69, 72, 74
ÜNAL, EMEL 69, 72, 74, 90, 146, 155, 199
ÜNLÜ, MUSTAFA AĞAHAN 155
ÜNÜVAR, AYŞEGÜL 157
ÜNÜVAR GÖK, ŞEYMA 92, 99, 111, 130, 196, 207
ÜRÜN, PINAR 215

V

VARAN, ALİ 69, 72, 74, 84, 89, 149, 178, 193
VARLIK, MERVE 94
VERGİN, CANAN 69, 106
VURAL, ÖZGE 58, 132
VURAL, SEMA 69, 74, 100, 101, 123, 164,

171

Y

YAĞCI KÜPELİ, BEGÜL 104, 136
YAKICIER, CENGİZ 77
YALÇIN, BİLGEHAN 84, 149, 178, 193
YALÇINER, ALTAN 100
YALÇINOĞLU, İLKSEN 83
YAMAN BAJİN, İNCİ 84, 89, 178, 193, 195
YAVUZ, GÜLSAN 146
YAVUZ, KIVILCIM 90
YAZAL ERDEM, ARZU 66, 133, 182, 205
YAZICI, NALAN 82, 166, 203
YAZICI, PINAR 172
YEĞEN, GÜLÇİN 109
YENİEFE, DİLAN 213
YEŞİLBAŞ, OSMAN 161
YEŞİL, FADIL BERAT 160
YEŞİLİPEK, AKİF 78
YEŞİL, ŞULE 69, 72, 74, 92, 95, 96, 99, 111, 130, 165, 175, 177, 196, 207, 215, 218
YILDIRIM, SAYGIN 91
YILDIRIM, ÜLKÜ MİRAY 113, 118, 184, 213
YILDIZ, FERAH 84, 87
YILDIZ, MEHMET 206
YILDIZ YILDIRMAK, ZEYNEP 101, 123, 171
YILMAZ, BARIŞ 81, 127, 147
YILMAZ, EBRU 230
YILMAZ, İSMAİL 86
YILMAZ, PINAR 216, 217
YILMAZ, ŞEBNEM 227
YILMAZ, YASİN 146, 155, 199
YİĞİT, ECEM 87
YİĞİT, YEŞİM 188
YOLDAŞ, TAMER 96
YÖNETCİ PEKUZ, AYSU ÖZGE 144, 150, 153, 191
YÖRÜK, ASIM 69, 72, 74
YUAN, HONGLİNG 71
YUMUŞAK, EMİNE 226
YÜCE SARI, SEZİN 87
YÜKSEK, MUTLU 174
YÜKSEK, NAZMİYE 69, 174, 177

Z

ZEMHERİ, EBRU ITIR 118
ZENGİN, FERİDE 107
ZÜLFİKAR, BÜLENT 189



ORGANİZASYON SEKRETERYASI

DMR Turizm Kongre Organizasyon Hizmetleri
Hollanda Cad. 696. Sok. No: 22/9-10
06550 • Yıldız, Çankaya - ANKARA
Tel: 0 532 111 9 367
Faks: 0 312 442 0 410
neriman.kose@dmrturizm.com.tr
www.dmrturizm.com.tr