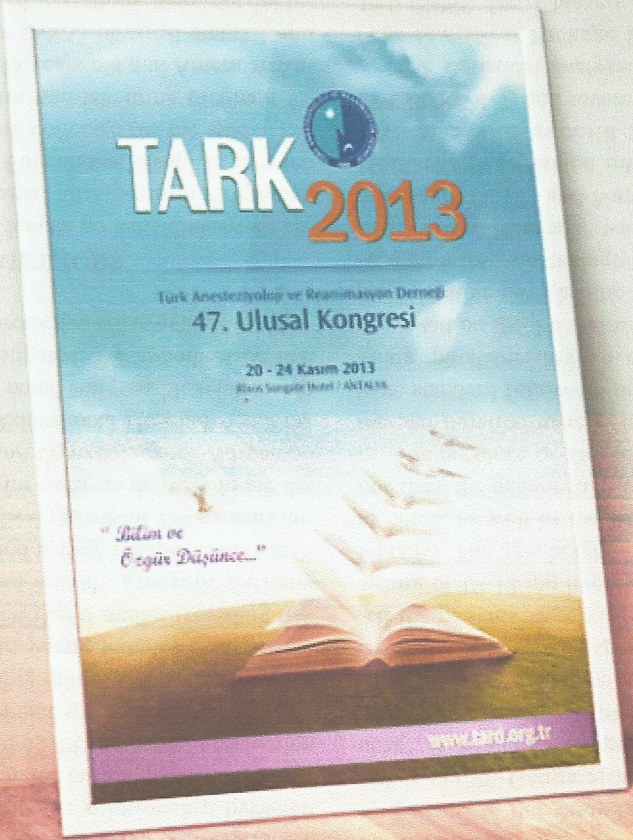
TARK 2013
Türk Anesteziyoloji ve Reanimasyon Derneği
47. Ulusal Kongresi
20 - 24 Kasım 2013
Bilim ve
Özgür Düşünce...
www.tard.org.tr

P-651
ÜÇLÜ EKSTREMITE BLOĞU, OLGU SUNUMU

ABDULLAYEV R, DURAN M, KÜÇÜKEBE Ö.B, ÖZTÜRK B, ULUDAĞ A, PEPELE D

ADIYAMAN ÜNİVERSİTESİ EĞİTİM VE ARAŞTIRMA HASTANESİ ANESTEZİYOLOJİ VE REANİMASYON BÖLÜMÜ
ADIYAMAN ÜNİVERSİTESİ EĞİTİM VE ARAŞTIRMA HASTANESİ ORTOPEDİ VE TRAVMATOLOJİ BÖLÜMÜ
MALATYA DEVLET HASTANESİ ORTOPEDİ VE TRAVMATOLOJİ BÖLÜMÜ

Giriş: Ekstremitelerdeki operasyonlar için rejyonal anestezi, anestezik ilaçlardan ve mekanik ventilasyondan kaçınma, iyi postoperatif analjezi, ekstremitenin kan dolaşımının artması gibi faktörlerle, genel anesteziye göre birçok avantaj taşımaktadır. Dolu mide, zor havayolu, pulmoner sorunlar gibi bazı durumlarda ise rejyonal anestezi vazgeçilmez olmaktadır. Operasyon için eş zamanlı birden çok ekstremitenin bloke edilmesi ile ilgili literatürde pek az veriye rastlanmaktadır. Biz cerrahi anestezi için eş zamanlı 3 ekstremitenin bloke edildiği hastayı sunuyoruz.

Olgu: Trafik kazası geçiren 56 yaşındaki hasta sol radius kırığı, sağ el tendon ve yumuşak doku yaralanması, sol femur kırığı ve pnömotoraks ile hastaneye başvurdu. Yatışının ikinci günü hasta operasyona alındı ve mevcut pulmoner sorundan dolayı rejyonal anestezik yöntem kullanıldı. Hastaya aynı seansta sol infraklaviküler blok, sağ el RİVA ve spinal anestezi uygulandı. Cerrahi herhangi bir komplikasyon olmadan gerçekleştirildi. Hasta 2. gün sorunsuz bir şekilde taburcu edildi.

Sonuç: Biz bir hastada aynı seansta üç farklı ekstremitenin bloğunu 3 farklı nöral blok ile başarılı bir şekilde gerçekleştirdik. Bu tür işlemleri yaparken her hastayı ayrı ayrı değerlendirip kullanılacak olan lokal anestezik ajanını toksik dozunun belirlenip hesaba katılması son derece önemlidir. Hesaplanan total dozun toksik dozu aşması durumunda cerrahinin farklı günlerde yapılmasının daha uygun olacağı kanısındayız.