TÜRKİYE CUMHURİYETİ
MARMARA ÜNİVERSİTESİ
SAĞLIK BİLİMLERİ ENSTİTÜSÜ

SÜT DİŞLERİNDE FORMOKREZOL, FERRİK SÜLFAT VE HYALURONİK ASİT JEL PULPA AMPÜTASYONLARININ KLİNİK VE RADYOLOJİK DEĞERLENDİRİLMESİ

Dt. GÖKÇE ÇİÇEK İLDEŞ

DOKTORA TEZİ

PEDODONTİ ANABİLİM DALI

DANIŞMAN
Prof. Dr. ALİ RECAİ MENTEŞ

2021-İSTANBUL

BEYAN

Bu tez çalışmasının kendi çalışmam olduğunu, tezin planlanmasından yazımına kadar bütün safhalarda etik dışı davranışımın olmadığını, bu tezdeki bütün bilgileri akademik ve etik kurallar içinde elde ettiğimi, bu tez çalışması ile elde edilmemiş bütün bilgi ve yorumlara kaynak gösterdiğimi ve bu kaynakları da kaynaklar listesine aldığımı, yine bu tezin çalışılması ve yazımı sırasında patent ve telif haklarını ihlal edici bir davranışımın olmadığı beyan ederim.

Gökçe Çiçek İldeş

TEŞEKKÜR

Uzmanlık eğitimim boyunca tez çalışmam sırasında bilgi ve tecrübesini benden esirgemeyerek akademik deneyimi ve önerileri ile bana yol gösteren, klinik tecrübeleri, pratik zekası ve hızlı çözüm önerileriyle her zaman örnek aldığım değerli danışman hocam Sayın **Prof. Dr. Ali Menteş'** e,

Pedodonti Anabilim Dalı' nda uzmanlık eğitimim süresince engin bilgi ve tecrübesinden yararlandığım, çalışma disiplinini örnek aldığım, en iyi koşullarda eğitim almamız için çabalayan, ilgisini ve sevgisini esirgemeyen Pedodonti Anabilim Dalı Başkanımız Sayın **Prof. Dr. Betül Kargül'** e,

Pedodonti uzmanlık eğitimini en iyi şekilde almamız için çalışan, bilimsel yenilikleri takip etmemizi sağlayan ve vizyonumuzu genişleten Sayın **Prof. Dr. Serap Akyüze'** e

Tez izleme komitemde bulunan Okan Üniversitesi Diş Hekimliği Fakültesi Pedodonti Anabilim Dalı Başkanı Sayın **Prof. Dr. Işın Ulukapı'** ya,

Mesleki tecrübelerini paylaşmanın yanı sıra her konuda danışabildiğim, üzerimde emekleri olan **Doç. Dr. Sertaç Peker, Doç. Dr. Başak Durmuş, Doç. Dr. Eda Haznedaroğlu, Doç. Dr. Figen Eren Giray, Dr. Öğr. Üyesi Işıl Özgül Kalyoncu, Dr. Öğr. Üyesi Ahu Durhan ve Dr. Öğr. Üyesi Ecem Akbeyaz Şivet'** e

Tüm bu süreçte doktora odasında keyifle sohbet ettiğim ve arkadaşlıkları ile mutlu olduğum **Dt. Selin Yıldırım, Dt. Ceren Mungan, Dt. Elif Kanberoğlu, Dt. Beril Muratoğlu, Dt. Ece Yılmaz Kasapoğlu, Dt. Hande İlgin** ve doktora odamızın minik kuşları olan **Dt. Irmak Bektaş, Dt. Gözde Akın, Dt. Gözde Karaman, Dt. Ayşenur Parlakyıldız**'a ve canım box arkadaşım **Dt. Ecem İpek'** e

Marmara Üniversitesi' ne geldiğim ilk günden beri bilimsel ve mesleki birlikteliğimizin ötesinde dostluğunu, desteğini ve sevgisini hissettiren, bana güzel hatıralar bırakarak hayatımın daha neşeli olmasını sağlayan **Dr. Öğr. Üyesi Batın Ilgıt Sezgin'** e

Hayatım boyunca her zaman yanımda olan, beni destekleyen, tüm zorlukların üstesinden gelmemi sağlayan, koşulsuz sevgilerini her zaman hissettiğim ve 29 yıllık hayatım boyunca iyi ki benim ailem olmuşlar dediğim canım annem **Yeşim İldeş**, canım babam **İzzet İldeş** ve bitanecik anneannem **Cavidan Şentürk'** e

Sonsuz teşekkürlerimi sunarım...

Bu tez, Marmara Üniversitesi Bilimsel Araştırma Projeleri Komisyonu Başkanlığı tarafından SAG-C-DRP-120619-0223 numaralı proje kodu ile desteklenmiştir.

İÇİNDEKİLER

BEYAN.....i
TEŞEKKÜR ii
İÇİNDEKİLER iv
KISALTMALAR VE SİMGELER ix
ŞEKİLLER LİSTESİ..... xii
RESİMLER LİSTESİ..... xiii
TABLOLAR LİSTESİ.....xiv
1. ÖZET.....1
2. SUMMARY 2
3. GİRİŞ VE AMAÇ 3
4. GENEL BİLGİLER.....7
4.1. Süt Dişi Pulpasının Fizyolojik ve Histolojik Özellikleri.....8
4.1.1. Sağlıklı süt dişi pulpasındaki dentinogenezis 8
4.1.2. Süt dişi pulpa hastalıklarında pulpanın yaralanmaya cevabı 9
4.1.3. Süt dişi pulpa hastalıklarında pulpanın tedaviye cevabı.....11
4.2. Süt Dişi Pulpa Hastalıklarında Pulpanın Değerlendirilmesi 12
4.2.1. Ağrının değerlendirilmesi 13
4.2.2. Klinik bulguların değerlendirilmesi.....14
4.2.2.1. Medikal hikaye.....15
4.2.2.2. Ekstraoral ve intraoral muayene.....15
4.2.2.3. Ağrı hissi 16
4.2.2.4. Duyarlılık testleri 16
4.2.3. Radyografik bulguların değerlendirilmesi 17
4.3. Süt Dişi Pulpa Hastalıklarında Tedavi 17
4.3.1. İndirekt pulpa kuafajı ve direkt pulpa kuafajı.....18
4.3.1.1. Vital pulpa ekspozu.....20
4.3.1.2. Ekspoz genişliği ve hemoraji 20
4.3.2. Süt dişi ampütasyon tedavisi.....20

4.3.3. Süt dişi kanal tedavisi 24
4.4. Süt Dişi Ampütasyonunda Kullanılan Materyaller 25
4.4.1. Formokrezol 26
4.4.2. Gluteraldehit 30
4.4.3. Kalsiyum hidroksit 30
4.4.4. Ferrik sülfat 31
4.4.5. Elektrocerrahi 33
4.4.6. Lazer 33
4.4.7. Mineral trioksit aggregat 34
4.5. Süt Dişi Ampütasyonunda Başarı Kriterleri 36
4.6. Süt Dişi Ampütasyonunda Kaide ve Üst Restorasyon Materyali Seçimi 37
4.6.1. Çinkooksit öjenol siman 38
4.6.2. Cam iyonomer siman 38
4.6.3. Amalgam 40
4.6.4. Kompozit 41
4.6.5. Kompomer 43
4.6.6. Paslanmaz çelik kuron 43
4.7. Hyaluronik Asit 45
4.7.1. Hyaluronik asit' in tıp alanında kullanımı 49
4.7.1.1. Onkolojide kullanımı 49
4.7.1.2. Ortopedide kullanımı 50
4.7.1.3. Oftalmolojide kullanımı 50
4.7.1.4. Dermatolojide kullanımı 50
4.7.2. Hyaluronik asitin diş hekimliğinde kullanımı 51
4.7.2.1. Gingivitis hastalarında kullanımı 51
4.7.2.2. Kronik periodontitis hastalarında kullanımı 52
4.7.2.3. Cerrahi operasyonlarda kullanımı 53
4.7.2.4. Ağıziçi ülser ve diş sürme semptomlarının tedavisinde kullanımı 54
4.7.2.5. Rejeneratif endodontide kullanımı 54
5. GEREÇ VE YÖNTEM 57

5.1. Gereç 57
5.1.1. Süt azı dişlerinde kavite hazırlanması sırasında kullanılan materyaller 57
5.1.2. Ampütasyon sırasında kullanılan materyaller.....57
5.1.3. Ampütasyon sonrası kullanılan materyaller 58
5.2. Güç Analizi.....58
5.3. Yöntem 59
5.3.1. Çalışmaya dahil edilme kriterleri.....59
5.3.2. Çalışmaya dahil edilmeme kriterleri.....60
5.3.3. Çalışma gruplarının sınıflandırılması 61
5.3.4. Çalışma sırasında kullanılan formlar 62
5.3.5. Tedavi uygulamaları 64
5.3.5.1. Ampütasyon uygulamaları 64
5.3.5.2. Paslanmaz çelik kuron uygulaması 72
5.3.5.3. Kompozit restorasyon 73
5.4. Ampütasyon Uygulamalarının Değerlendirilmesi.....73
5.5. İstatiksel Değerlendirme.....76
6. BULGULAR.....77
6.1. Çalışma ve Kontrol Gruplarının Yaş, Cinsiyet, Süt Azı Dişi Tipi Açısından İncelenmesi.....78
6.2. Çalışma ve Kontrol Gruplarının Zamana Bağlı Klinik Verilerinin Değerlendirilmesi 79
6.3. Çalışma ve Kontrol Gruplarının Zamana Bağlı Radyolojik Verilerinin Değerlendirilmesi 87
6.4. Birinci Süt Azı Dişin Zamana Bağlı Klinik ve Radyolojik Verilerinin Üç Grupta Değerlendirilmesi 100
6.5. İkinci Süt Azı Dişin Zaman Bağlı Klinik ve Radyolojik Verilerinin Üç Grupta Değerlendirilmesi 104
6.6. Hyaluronik Asit Grubunun 1. ve 2. Süt Azı Dişine Göre Zamana Bağlı Klinik ve Radyolojik Verilerinin Değerlendirilmesi.....109
6.7. Formokrezol Grubunun 1. ve 2. Süt Azı Dişine Göre Zamana Bağlı Klinik ve Radyolojik Verilerinin Değerlendirilmesi.....114
6.8. Ferrik Sülfat Grubunun 1. ve 2. Süt Azı Dişine Göre Zamana Bağlı Klinik ve Radyolojik Verilerinin Değerlendirilmesi.....119

6.9. Alt Çene Süt Azı Dişlerinin Zaman Bağlı Klinik ve Radyolojik Verilerinin Üç Grupta Değerlendirilmesi 123
6.10. Üst Çene Süt Azı Dişlerinin Zaman Bağlı Klinik ve Radyolojik Verilerinin Üç Grupta Değerlendirilmesi 128
6.11. Hyaluronik Asit Grubunun Alt- Üst Çene Süt Azı Dişlerine Göre Zamana Bağlı Klinik ve Radyolojik Verilerinin Değerlendirilmesi 133
6.12. Formokrezol Grubunun Alt- Üst Çene Süt Azı Dişlerine Göre Zamana Bağlı Klinik ve Radyolojik Verilerinin Değerlendirilmesi 138
6.13. Ferrik Sülfat Grubunun Alt- Üst Çene Süt Azı Dişlerine Göre Zamana Bağlı Klinik ve Radyolojik Verilerinin Değerlendirilmesi 142
6.14. Ampütasyon Tedavisinin Yaş Gruplarına, Cinsiyete, Alt-Üst Çeneye, Diş Tiplerine ve Yapılan Üst Restorasyona Göre Klinik ve Radyolojik Değerlendirmesi 146
6.14.1. Ampütasyon tedavisinin yaş gruplarına göre klinik ve radyolojik değerlendirmesi 147
6.14.2. Ampütasyon tedavisinin cinsiyete göre klinik ve radyolojik değerlendirmesi 149
6.14.3 Ampütasyon tedavisinin alt-üst çeneye göre klinik ve radyolojik değerlendirilmesi 152
6.14.4. Ampütasyon tedavisinin süt birinci ve ikinci azı dişlerine göre klinik ve radyolojik değerlendirilmesi 155
6.14.5. Ampütasyon tedavisi üzerine yapılan üst restorasyonun klinik ve radyolojik değerlendirilmesi 158
7. TARTIŞMA 162
7.1. Hasta ve Diş Seçimi 163
7.2. İzolasyon Yöntemi 166
7.3. Restorasyon Seçimi 167
7.4. Takip Süresi 169
7.5. Değerlendirilen Parametreler 171
7.6. Ampütasyon Materyalleri 172
7.7. Ampütasyon Malzemelerinin Klinik Çalışmaları 176
7.8. Hyaluronik Asit 184
8. SONUÇLAR 192
9. KAYNAKLAR 194

10. EKLER.....222
11. ÖZGEÇMİŞ.....**Error! Bookmark not defined.**

KISALTMALAR VE SİMGELER

<	Küçüktür
>	Büyüktür
±	Ortalama
µm	Mikrometre
AAPD	Amerikan Çocuk Diş Hekimliği Birliği
ABS	Ankaferd Blood Stopper
ADA	Amerikan Diş Hekimleri Birliği
ALPL	Alkalen Fosfataz
BD	Biodentine
BFGF	Bazik Fibroblast Büyüme Faktörü
BI	Kanama İndeksi
Bis-GMA	Dimetakrilat Monomeri
BMP	Kemik Morfogenik Protein
BOP	Sondalamada Kanama
CAL	Klinik Bağlanma Seviyesi
CHX	Klorheksidin
DMP-1	Dentin Matriks Fosfoprotein-1
DPSC	Dental Pulpa Kök Hücreleri

DSPP	Dentin Sialofosfoprotein
FDA	Amerikan Gıda ve İlaç Dairesi
FK	Formokrezol
FS	Ferrik Sülfat
GCF	Gingival Serviküler Sıvıyı
GI	Gingival İndeks
GR	Dişeti Çekilmesi
HA	Hyaluronik Asit
IARC	Uluslararası Kanser Araştırmaları Ajansı
İPT	İndirekt Pulpa Tedavisi
KH	Kalsiyum Hidroksit
MTA	Mineral Trioksit Aggregat
NaOCl	Sodyum Hipoklorit
OP	Osteojenik Protein
PBI	Papillar Kanama İndeksi
PÇK	Paslanmaz Çelik Kuron
Pİ	Plak İndeksi
PL	Trombosit Lizatı
PPD	Cep Derinliği
RAU	Tekrarlayan Aftöz Ülser

ROS	Reaktif Oksijen Türleri
SBI	Sulkus Kanama İndeksi
SCAP	Apikal Papilla Kök Hücreleri
SRP	Kök Yüzeyi Düzleştirme
TEGDMA	Trietilen Glikol Dimetakrilat
TGF-β	Dönüştürücü Büyüme Faktörü-Beta
ZOE	Çinko Oksit Ojenol

ŞEKİLLER LİSTESİ

Şekil 1: Çalışmaya katılan çocuklarda tedavi edilen süt azı dişlerinin 1., 3., 6. ve 12. aylardaki akış şeması (K: Klinik sayısı, R: Röntgen sayısı)……77

Şekil 2: Ampütasyon tedavisi yapılan 3 grubun zamana bağlı olarak klinik bulgularının değişimi……80

Şekil 3: Ampütasyon tedavisi yapılan 3 grubun zamana bağlı olarak radyolojik bulguları……88

Şekil 4: İki farklı yaş grubunda ampütasyon tedavisi yapılan süt azı dişlerinin zamana bağlı olarak klinik ve radyolojik bulgularının değişimi.....147

Şekil 5: İki farklı cinsiyet grubunda ampütasyon tedavisi yapılan süt azı dişlerinin zamana bağlı olarak klinik ve radyolojik bulgularının değişimi……...150

Şekil 6: İki farklı çene grubunda ampütasyon tedavisi yapılan süt azı dişlerinin zamana bağlı olarak klinik ve radyolojik bulgularının değişimi……...153

Şekil 7: İki farklı süt azı dişi grubunda ampütasyon tedavisi yapılan süt azı dişlerinin zamana bağlı olarak klinik ve radyolojik bulgularının değişimi……..156

Şekil 8: İki farklı restorasyon grubunda ampütasyon tedavisi yapılan süt azı dişlerinin zamana bağlı olarak klinik ve radyolojik bulgularının değişimi……159

RESİMLER LİSTESİ

Resim 1: Formocresol® (Prevest Denpro)……65

Resim 2: Sol üst ikinci azı dişin tedavi aşamaları A; Üst sağ ikinci süt azı dişinin klinik görünümü. B; Kuronal pulpa çıkarıldıktan sonraki görünüm. C; Formokrezol uygulaması sonrası kanal ağızlarının görünümü. D; Radyolojik görünüm……..66

Resim 3: %20’ lik Ferrik Sülfat (ViscoStat™, Ultradent Products)……..67

Resim 4: Sağ alt çene birinci süt azı tedavi aşamaları. A; Alt sol süt birinci azı dişinin klinik görünümü. B; Kuronal pulpa çıkarıldıktan sonra hemostaz sağlanmasının görünümü. C; Ferrik sülfat uygulaması sonrası pulpa ağızlarının görünümü. D; Radyolojik görünüm…….68

Resim 5: %0,5’ lik Hyaluronik Asit (Gengigel Teething, Ricefarma, Italy)…….70

Resim 6: Sol üst çene birinci azı dişi tedavi aşamaları. A; Üst sol birinci süt azı dişinin klinik görünümü. B; Kuronal pulpa çıkarıldıktan sonraki görünüm. C; Hyaluronik asit jeli uygulaması esnasında görünüm. D; Uygulama sonrası kanal ağızlarının görünümü. E; Kanal ağızlarına çinko oksit öjenol siman yerleştirildikten sonraki görünüm. F; Radyolojik görünüm…….71

Resim 7: Paslanmaz Çelik Kuron Refill ve seti……73

Resim 8: Klinik kontroller. A; 1. ay klinik görünüm. B; 3.Ay klinik görünüm. C; 6. ay klinik görünüm. D; 12. ay klinik görünüm……74

Resim 9: Radyolojik kontroller. A; 84, 85 no’ lu dişlerin 1. ay radyolojik görünümü. B; 84, 85 no’ lu dişlerin 3. ay radyolojik görünümü. C; 84, 85 no’ lu dişlerin 6. ay radyolojik görünümü. D; 84, 85 no’ lu dişlerin 12. ay radyolojik görünümü…….75

TABLOLAR LİSTESİ

Tablo 1: Ampütasyon tedavisi yapılan 3 grubun yaş, cinsiyet, süt azı diş tipi, çeneye göre sayıları ve yüzde dağılımları ile istatistiksel değerlendirmeleri……78

Tablo 2: Ampütasyon tedavisi yapılan 3 grubun farklı zamanlardaki klinik bulgularının sayılarının ve yüzde dağılımlarının istatistiksel değerlendirilmesi……...80

Tablo 3: Ampütasyon tedavisi yapılan 3 grubun klinik bulgularının ayrı ayrı olarak kontrol zamanlarının istatistiksel değerlendirmesi……81

Tablo 4: Ampütasyon tedavisi yapılan 3 grubun farklı zamanlardaki klinik değerlendirmelerinin sayısının ve yüzde dağılımlarının istatistiksel değerlendirilmesi…83

Tablo 5: Ampütasyon tedavisi yapılan 3 grubun mobilite ve perküsyon bulgularının istatistiksel değerlendirmesi……85

Tablo 6: Ampütasyon tedavisi yapılan 3 grubun farklı zamanlardaki radyolojik bulgularının sayılarının, yüzde miktarlarının istatistiksel değerlendirilmesi……87

Tablo 7: Ampütasyon tedavisi yapılan 3 grubun radyolojik bulgularının ayrı ayrı olarak kontrol zamanlarının istatistiksel değerlendirmesi……89

Tablo 8: Ampütasyon tedavisi yapılan 3 grubun farklı zamanlardaki radyolojik değerlendirme sayısı ve yüzde dağılımlarının istatistiksel değerlendirmesi……..91

Tablo 9: Ampütasyon tedavisi yapılan 3 grubun periapikal radyolüsens, periapikal rezoprsiyon ve internal rezorpsiyon bulgularının istatistiksel değerlendirilmesi……94

Tablo 10: Ampütasyon tedavisi yapılan 3 grubun eksternal rezorpsiyon ve furkal radyolüsens bulgularının istatistiksel değerlendirilmesi……..97

Tablo 11: Birinci süt azı dişlerine yapılan ampütasyon tedavilerinin 3 grupta farklı zamanlardaki klinik değerlendirmelerinin sayısının ve yüzde dağılımının istatistiksel değerlendirilmesi……100

Tablo 12: Birinci süt azı dişlerine yapılan ampütasyon tedavilerinin 3 grupta farklı zamanlardaki radyolojik değerlendirmelerinin sayısının ve yüzde dağılımının istatistiksel değerlendirilmesi……103

Tablo 13: İkinci süt azı dişlerine yapılan ampütasyon tedavilerinin 3 grupta farklı zamanlardaki klinik değerlendirmelerinin sayısının ve yüzde dağılımının istatistiksel değerlendirilmesi……105

Tablo 14: İkinci süt azı dişlerine yapılan ampütasyon tedavilerinin 3 grupta farklı zamanlardaki radyolojik değerlendirmelerinin sayısının ve yüzde dağılımının istatistiksel değerlendirilmesi……108

Tablo 15: Hyaluronik asit ampütasyonu yapılan 1. ve 2. süt azı dişlerinin birbirlerine göre farklı zamanlardaki klinik değerlendirmelerinin sayısının ve yüzde dağılımının istatistiksel değerlendirilmesi…….110

Tablo 16: Hyaluronik asit ampütasyonu yapılan 1. ve 2. süt azı dişlerinin birbirlerine göre farklı zamanlardaki radyolojik değerlendirmelerinin sayısının ve yüzde dağılımının istatistiksel değerlendirilmesi……113

Tablo 17: Formokrezol ampütasyonu yapılan 1. ve 2. süt azı dişlerinin birbirlerine göre farklı zamanlardaki klinik değerlendirmelerinin sayısının ve yüzde dağılımının istatistiksel değerlendirilmesi…….115

Tablo 18: Formokrezol ampütasyonu yapılan 1. ve 2. süt azı dişlerinin birbirlerine göre farklı zamanlardaki radyolojik değerlendirmelerinin sayısının ve yüzde dağılımının istatistiksel değerlendirilmesi……118

Tablo 19: Ferrik sülfat ampütasyonu yapılan 1. ve 2. süt azı dişlerinin birbirlerine göre farklı zamanlardaki klinik değerlendirmelerinin sayısının ve yüzde dağılımının istatistiksel değerlendirilmesi……120

Tablo 20: Ferrik sülfat ampütasyonu yapılan 1. ve 2. süt azı dişlerinin birbirlerine göre farklı zamanlardaki radyolojik değerlendirmelerinin sayısının ve yüzde dağılımının istatistiksel değerlendirilmesi……122

Tablo 21: Alt çene süt azı dişlerine yapılan ampütasyon tedavilerinin 3 grupta farklı zamanlardaki klinik değerlendirmelerinin sayısının ve yüzde dağılımının istatistiksel değerlendirilmesi……124

Tablo 22: Alt çene süt azı dişlerine yapılan ampütasyon tedavilerinin 3 grupta farklı zamanlardaki radyolojik değerlendirmelerinin sayısının ve yüzde dağılımının istatistiksel değerlendirilmesi……127

Tablo 23: Üst çene süt azı dişlerine yapılan ampütasyon tedavilerinin 3 grupta farklı zamanlardaki klinik değerlendirmelerinin sayısının ve yüzde dağılımının istatistiksel değerlendirilmesi……129

Tablo 24: Üst çene süt azı dişlerine yapılan ampütasyon tedavilerinin 3 grupta farklı zamanlardaki radyolojik değerlendirmelerinin sayısının ve yüzde dağılımının istatistiksel değerlendirilmesi……132

Tablo 25: Hyaluronik asit ampütasyonu yapılan alt ve üst çene süt azı dişlerinin birbirlerine göre farklı zamanlardaki klinik değerlendirmelerinin sayısının ve yüzde dağılımının istatistiksel değerlendirilmesi……..134

Tablo 26: Hyaluronik asit ampütasyonu yapılan alt ve üst çene süt azı dişlerinin birbirlerine göre farklı zamanlardaki radyolojik değerlendirmelerinin sayısının ve yüzde dağılımının istatistiksel değerlendirilmesi……..137

Tablo 27: Formokrezol ampütasyonu yapılan alt ve üst çene süt azı dişlerinin birbirlerine göre farklı zamanlardaki klinik değerlendirmelerinin sayısının ve yüzde dağılımının istatistiksel değerlendirilmesi…….139

Tablo 28: Formokrezol ampütasyonu yapılan alt ve üst çene süt azı dişlerinin birbirlerine göre farklı zamanlardaki radyolojik değerlendirmelerinin sayısının ve yüzde dağılımının istatistiksel değerlendirilmesi…….141

Tablo 29: Ferrik sülfat ampütasyonu yapılan alt ve üst çene süt azı dişlerinin birbirlerine göre farklı zamanlardaki klinik değerlendirmelerinin sayısının ve yüzde dağılımının istatistiksel değerlendirilmesi…….143

Tablo 30: Ferrik sülfat ampütasyonu yapılan alt ve üst çene süt azı dişlerinin birbirlerine göre farklı zamanlardaki radyolojik değerlendirmelerinin sayısının ve yüzde dağılımının istatistiksel değerlendirilmesi…….145

Tablo 31: Ampütasyon tedavisi yapılan 2 farklı yaş grubunun farklı zamanlarda klinik ve radyolojik bulgularının sayı, yüzde miktarı ve istatistiksel değerlendirilmesi……147

Tablo 32: Ampütasyon tedavisi yapılan 2 yaş grubunun klinik ve radyolojik bulgularının ayrı ayrı olarak kontrol zamanlarının istatistiksel değerlendirmesi……148

Tablo 33: Ampütasyon tedavisi yapılan 2 farklı cinsiyetin farklı zamanlarda klinik ve radyolojik bulgularının sayı, yüzde miktarı ve istatistiksel değerlendirilmesi……149

Tablo 34: Ampütasyon tedavisi yapılan 2 farklı cinsiyetin klinik ve radyolojik bulgularının ayrı ayrı olarak kontrol zamanlarının istatistiksel değerlendirmesi……151

Tablo 35: Ampütasyon tedavisi yapılan süt azı dişlerin alt ve üst çeneye göre farklı zamanlardaki klinik ve radyolojik bulgularının sayı, yüzde miktarı ve istatistiksel değerlendirilmesi……152

Tablo 36: Ampütasyon tedavisi yapılan süt azı dişlerin alt ve üst çeneye göre klinik ve radyolojik bulgularının ayrı ayrı olarak kontrol zamanlarının istatistiksel değerlendirmesi……..154

Tablo 37: Ampütasyon tedavisi yapılan süt 1. ve 2. azı dişlerinin farklı zamanlardaki klinik ve radyolojik bulgularının sayı, yüzde miktarı ve istatistiksel değerlendirilmesi.....155

Tablo 38: Ampütasyon tedavisi yapılan 1. ve 2. süt azı dişlerinin klinik ve radyolojik bulgularının ayrı ayrı olarak kontrol zamanlarının istatistiksel değerlendirmesi……157

Tablo 39: Farklı restorasyonların 3 ampütasyon grubunda dağılımları, yüzdeleri ve istatistiksel analizi……...158

Tablo 40: Ampütasyon tedavisi üzerine yapılan 2 farklı restorasyonun farklı zamanlardaki klinik ve radyolojik bulgularının sayı, yüzde miktarı ve istatistiksel değerlendirilmesi……159

Tablo 41: Ampütasyon tedavisi üzerine yapılan 2 farklı restorasyonun klinik ve radyolojik bulgularının ayrı ayrı olarak kontrol zamanlarının istatistiksel değerlendirmesi……160

Tablo 42: Formokrezol ve Ferrik sülfat ampütasyonlarının karşılaştırılması…….177

Tablo 43: Formokrezol ve Mineral trioksit agregat ampütasyonlarının karşılaştırılması.....177

Tablo 44: Ferrik sülfat ve Mineral trioksit agregat ampütasyonlarının karşılaştırılması……..177

1. ÖZET

Süt Dişlerinde Formokrezol, Ferrik Sülfat ve Hyaluronik Asit Jel Pulpa Ampütasyonlarının Klinik ve Radyolojik Değerlendirilmesi

Öğrenci Adı: Gökçe Çiçek İldeş

Danışman Adı: Prof. Dr. Ali Recai Menteş

Anabilim Dalı : Pedodonti

Amaç: Pulpa ampütasyonu süt dişlerinin endodontik tedavi uygulamalarında sıklıkla tercih edilen bir tedavi yöntemidir. Literatür incelendiğinde ideal ampütasyon materyalinin henüz bulunamadığı ve hala araştırılmakta olduğu gözlenmektedir. Bu randomize klinik çalışmada ampütasyon tedavisinde kullanılacak olan Hyaluronik asit (HA) materyalinin tedavideki etkinliğinin ölçülmesi ve kontrol grubu olarak belirlenen formokrezol (FK) ve ferrik sülfat (FS) ile karşılaştırılması amaçlanmıştır.

Gereç ve yöntem: Çalışma Marmara Üniversitesi Diş Hekimliği Fakültesi Pedodonti Anabilim Dalı' na tedavileri için başvuran 47 çocuğun (28 kız, 19 erkek, yaş 5-9) 136 süt dişinde gerçekleştirilmiştir. Süt azı dişleri rastgele HA, FK ve FS gruplarına ayrılmıştır. 12 ay süre ile klinik ve radyolojik olarak değerlendirilmiştir.

Bulgular: Klinik başarı yüzdeleri 12 ay sonunda FK (%77,5), FS (%86,8) ve HA (%87,5) olarak bulunmuştur ve gruplar arasında istatistiksel anlamlı bir fark bulunmamaktadır (p>0,05). Radyolojik başarı yüzdeleri 12 ay sonunda FK (%57,6), FS (%68,8) ve HA (%57,9) olarak bulunmuştur ve gruplar arasında istatistiksel olarak anlamlı bir fark bulunmamaktadır (p>0,05).

Sonuç: Randomize klinik çalışmamızın sonuçları incelendiğinde HA' nın süt azı dişlerinin ampütasyon tedavisinde umut verici bir materyal olduğu gösterilmiştir. Bununla birlikte, HA materyalini iyileştirmek ve başarısını artırmak için daha fazla klinik ve histolojik çalışmaya ihtiyaç vardır.

Anahtar kelimeler: Pulpotomi, hyaluronik asit, formokrezol, ferrik sülfat

2. SUMMARY

Clinical and Radiological Evalution of Formocresol, Ferric Sulphate and Hyaluronic Acid Pulpotomies on Primary Molars

Student Name: Gökçe Çiçek İldeş

Name of Supervisor: Prof. Dr. Ali Recai Menteş

Department : Pediatric Dentistry

Objective: Pulpotomy is the most widely used endodontic technique in the primary dentition. There are conflicting results about the pulpotomy agents and techniques in the literature and as novel materials become available, such an "ideal" pulp dressing material is still under investigation. This randomized clinical trial aimed to evaluate the clinical and radiographic success of Hyaluronic Acid (HA) pulpotomy of human primary molars and to compare with pulpotomy treatments with Formocresol (FC) and Ferric Sulfate (FS).

Material and methods: The study was initially carried out on 136 primary molars of 47 children, (28 girls, 19 boys, aged between 5 and 9), who applied to the Pediatric Dentistry Department at Marmara University, Istanbul, Turkey. Before the treatment, 136 primary molars were randomly distributed to three groups: 1-Formocresol group (FC), 2-Ferric sulphate group (FS) and 3-Hyaluronic acid group (HA). Treatment was followed up clinically and radiographically for 12 months.

Results: FC, FS and HA were 77,5%, 86,8% and 87,5% clinically successful at the end of 12 months and the difference was not the statistically significant (p>0,05). Radiographic success of FC, FS and HA groups were 57,6%, 68,8%, 57,9% respectively at the 12th month and lower than clinical success but the difference was not statistically significant (p>0,05).

Conclusion: The results of our randomized clinical study shows that HA is a promising pulpotomy medicament in the pulpotomy of primary molars. However, further clinical and histological studies are needed to improve the HA material and increase its success.

Key words: Pulpotomy, hyaluronic acid, formocresol, ferric sulphate

3. GİRİŞ VE AMAÇ

Oral dokuların bütünlüğünün ve sağlığının korunabilmesi, daimi dişlerin ve çenelerin normal gelişebilmesi için süt dişlerinin mümkün olduğunca ağızda korunması çocuk diş hekimlerinin temel amaçlarındandır. Süt dişleri diş arkının bütünlüğünün korunmasına yardımcı olarak gelişebilecek bir maloklüzyonu önlemektedir. Uygun çiğneme ve fonasyona izin verirler. Anormal dil alışkanlıklarını önler ve estetiği sağlarlar. Kalıcı dişlerin sürme yoluna rehberlik sağlarlar. Erken süt dişi kayıplarında gelişebilecek problemler ileriki süreçte kalıcı veya geçici problem olma potansiyeline sahiptir. Bu nedenlerden dolayı hastalık veya travmadan etkilenen süt dişleri mümkün olduğunca tedavi edilmelidir (Fuks, 2005; Waterhouse ve ark., 2011; Fuks ve ark., 2016).

Diş pulpası mezenşimal kaynaklı olan özelleşmiş bir bağ dokusudur. Tübüler dentin duvarı ile çevrili pulpa odası ve kök kanalları içinde yer almaktadır. Odontoblast hücreleri kollajenden zengin dentin organik matriksinin hem sentezinde hem de birikiminde rol oynar. Pulpanın ileride mineralize bir doku ile çevrilmesini sağlar. Diş pulpası ise süt dişlerinde boyutuna oranla daha geniş bir alan kaplamaktadır ve pulpa boynuzları daha yukarıya uzanmaktadır. Bu sebeple diş çürükleri süt dişlerinde daha hızlı ilerlemektedir ve diş pulpası ile daha hızlı bir süreçte temas etmektedir (Curzon ve ark., 1996). Bazı farklılıklar bulunsa da süt dişi pulpasının histolojisi ile daimi diş pulpası benzerdir.

Süt dişi ampütasyon prosedürü dejenerasyon ve enflamasyon gösteren kuronal pulpa dokusunun uzaklaştırılıp kalan canlı kök pulpasının iyileşmeyi destekleyen bir ajanla kapatılması işlemi olarak belirtilebilir. Süt dişi ampütasyonunda geçmişten günümüze birçok kimyasal ajan kullanılmıştır. Bu ajanların çoğu başlangıçta titiz klinik çalışmalar geçirmediğinden kullanımları uzman görüşü ve retrospektif çalışmalara dayanmaktadır (Winters ve ark., 2013).

Bir ampütasyon ajanından beklenilen özellikler; bakterisidal olması, pulpa ve çevre dokulara zarar vermemesi, radiküler pulpanın iyileşmesini desteklemesi, fizyolojik kök rezorpsiyonunu engellememesi, pulpanın sert doku yapımını indüklemesi şeklindedir (Fuks ve ark., 2018).

Formokrezol (FK) diş hekimliğinde 100 yıldan uzun bir süredir ve süt dişlerinde 80 yıldan uzun süredir vital ampütasyon tedavisi için kullanılmaktadır (Winters ve ark., 2013). Birçok raporda FK' nın güvenilirliği sorgulanmaktadır (Fuks ve ark., 1983; Myers ve ark., 1983). Araştırmacılar FK' nın yüksek konsantrasyonda kullanıldığında mutajenik, karsinojenik ve toksik olduğu konusunda hem fikirdiler. Bununla birlikte insanda FK kullanımından kaynaklanan patolojik doku değişimi veya sistemik dağılımla ilgili bir rapor bulunmamaktadır (Boj ve ark., 2003). FK ampütasyon tekniği yıllardır çürükle ekspoz süt dişlerinde kullanılan bir tedavi yöntemi olarak önerilmesine rağmen toksik etkileri ile ilgili kaygılar nedeni ile başka materyal arayışları gündeme gelmiştir (Walker ve ark., 2013).

Ferrik sülfat ($Fe_2[SO_4]_3$) (FS), diş hekimliğinde sıklıkla kullanılan bir hemostatik ajandır. FS kan proteinlerini aglütine eder ve pıhtılaşma yapmadan kanamayı kontrol altına alır. FS' nin pulpa dokusu ile reaksiyona girip koruyucu bir demir-protein kompleksi oluşturduğu düşünülmektedir. Diğer hemostatik ajanların aksine hemostazı kan ile girdiği kimyasal reaksiyon neticesinde sağlar. Genel başarısızlık sebebi ise internal rezorpsiyona sebebiyet vermesidir (Winters ve ark., 2013). Ampütasyon ajanları hala tartışma konusu olmaktadır ve ideal materyal henüz bulunamamıştır (Nadin ve ark., 2003; Smaïl-Faugeron ve ark., 2018; Fuks ve ark., 2018; Bossu ve ark., 2020).

Hyaluronik asit (HA), 1934 yılında Meyer ve arkadaşları tarafından keşfedilmiştir. New York Columbia Üniversitesi' nden John Palmer, inek gözlerinin camsı jölesinden kimyasal bir madde izole etmiştir. HA, tükürük, diş eti serviküler sıvısı, serum ve sinovyal sıvı dahil olmak üzere çeşitli vücut sıvılarında bulunan yüksek molekül ağırlığına (4000-20,000,000 Da) sahip, doğal olarak oluşan sülfatlanmamış bir glikozaminoglikandır.

HA' nın yapısı, alternatif bl-3 ve bl-4 bağları ile bağlanan glukuronik asit ve N-asetil glukozamin' in polianyonik disakkarit birimlerinden oluşur (Casale ve ark., 2016).

HA, bakteriostatik (Pirnazar ve ark., 1999), antienflamatuar (Laurent ve ark., 1995), fungustatik (Kang ve ark., 2011), osteoindüktif (Sasaki ve Watanabe, 1995; Kawano ve ark., 2011), antiödematöz (Dahiya ve Kamal, 2013) ve pro-anjiogenik (Deed ve ark., 1997) özellikler göstermektedir. HA bazlı biyomalzemeler ve ekzojen HA oftalmoloji, dermatoloji ve ortopedide yara iyileşmesi ve enflamasyonun tedavilerinde başarı göstermiştir (Dahiya ve Kamal, 2013). Literatür incelendiğinde HA' nın dental pulpa üzerine etkisini gösteren sınırlı sayıda çalışma bulunmaktadır. Bu çalışmalar in vitro hücre çalışmaları ve in vivo hayvan çalışmaları olup sonuçlarında; pulpanın iyileşmesi sırasında mezenkimal hücre farklılaşması yoluyla onarıcı dentin yapımı için uygun bir ortam sağlayabileceğini, yüksek terapötik etkisi olduğunu ve dental pulpa kök hücrelerinin (DPSC) odontoblast benzeri hücrelere farklılaşmasına neden olduğu belirtmektedirler (Sasaki ve Watanabe, 1995; Bogovic ve ark., 2011; Umemura ve ark., 2016).

Bebeklik döneminde rastlanan tipik diş çıkarma veya çocuklarda travmaya bağlı diş eti rahatsızlıklarında HA' nın ağrı ve şişmeyi azalttığı, iyileşmeyi desteklediği gösterilmiştir (Rosu ve ark., 2017). Bağ dokusunda ve özellikle diş eti mukozasında doğal olarak yer alan, ödem giderici ve doku yapılandırıcı özelliğe sahip fizyolojik bir bileşen olan HA' nın bir bağ dokusu türevi olan süt dişi pulpasına da rejeneratif özelliği olacağı hipotezini oluşturduğumuz bu randomize klinik tez çalışmasındaki amacımız:

1. Çocuklarda HA ampütasyonunun klinik olarak uygulanabilirliğinin kontrolü için altın standart olan FK ve FS ile kıyaslanması,
2. Tedaviyi takiben 1., 3., 6. ve 12. aylarda HA materyalinin klinik başarısının FK ve FS ile kıyaslamalı olarak incelenmesi,
3. Tedaviyi takiben 1., 3., 6. ve 12. aylarda HA materyalinin radyolojik başarısının FK ve FS ile kıyaslamalı olarak incelenmesi,

4. Üç farklı ampütasyon tedavisinin yaş, cinsiyet, süt azı diş tipi, alt-üst çene ve restorasyon tipi açısından klinik ve radyolojik etkilenip etkilenmediğinin incelenmesidir.

4. GENEL BİLGİLER

Oral dokuların bütünlüğünün ve sağlığının korunabilmesi, daimi dişlerin ve çenelerin normal gelişebilmesi için süt dişlerinin mümkün olduğunca ağızda korunması çocuk diş hekimlerinin temel amaçlarındandır. Süt dişleri diş arkının bütünlüğünün korunmasına yardımcı olarak gelişebilecek bir maloklüzyonu önlemektedir. Uygun çiğneme ve fonasyona izin verirler. Anormal dil alışkanlıklarını önler ve estetiği sağlarlar. Kalıcı dişlerin sürme yoluna rehberlik sağlarlar. Erken süt dişi kayıplarında gelişebilecek problemler ileriki süreçte kalıcı veya geçici problem olma potasiyeline sahiptir. Bu nedenlerden dolayı hastalık veya travmadan etkilenen süt dişleri mümkün olduğunca tedavi edilmelidir (Fuks, 2005; Waterhouse ve ark., 2011; Fuks ve ark., 2016).

Süt dişleri de daimi dişler gibi aynı temel yapılar olan mine, dentin, sement ve pulpadan oluşmaktadır ancak süt dişleri daimi dişlerden farklı morfolojik yapıya sahiptir. Süt dişlerinin kökleri kısa, küçük ve daha açılıdır. Dentin ve mine miktarı daimi dişlere oranla daha azdır. Diş pulpası ise süt dişlerinde boyutuna oranla daha geniş bir alan kaplamaktadır ve pulpa boynuzları daha yukarıya uzanmaktadır. Bu sebeple diş çürükleri süt dişlerinde daha hızlı ilerlemektedir ve diş pulpasıyla daha hızlı bir süreçte temas etmektedir (Curzon ve ark., 1996).

Çürük nedeniyle yada kavite preparasyonu sırasında veya travma sebebiyle ekspoz olan diş pulpasının tedavisi yıllardan beri hekimleri zorlamaktadır. 1756 yılında Pfaff iyileşmeyi teşvik etmek amacı ile ekspoz vital diş pulpasının üzerine bir miktar altın yerleştirdiğini rapor etmiştir. Pulpanın iyileşme kapasitesi olduğu bilinmesine rağmen enfeksiyon ve inflamasyon kontrolü hakkında hala öğreneceğimiz çok şey bulunmaktadır. Pulpal hasarın derecesinin belirlenmesi günümüz metotları ile yeterli değildir ve daha etkili araştırmalara ihtiyaç duyulmaktadır (Dean ve ark., 2015).

4.1. Süt Dişi Pulpasının Fizyolojik ve Histolojik Özellikleri

Süt dişi pulpasının histolojisi ile daimi diş pulpası benzerdir. Diş pulpası mezenşimal kaynaklı olan özelleşmiş bir bağ dokusudur. Tübüler dentin duvarı ile çevreli pulpa odası ve kök kanalları içinde yer almaktadır. Odontoblast hücreleri kollajenden zengin dentin organik matriksinin hem sentezinde hem de birikiminde rol oynar. Pulpanın ileride mineralize bir doku ile çevrelenmesini sağlar. Bu yüzden dentin ve pulpa yakın komşuluk içindedir ve dentin-pulpa kompleksi olarak da isimlendirilmektedir. Odontoblast hattı pulpanın dış kısımında olup sitoplazmik uzantıları dentin tübüllerinin içine uzanmaktadır. Bu hücreler, hücreler arası iletişim ve hücrelerin birbirine göre pozisyonlanmasını sağlamak için birçok bağlantı yapmaktadır. Odontoblastik sınırın altında hücreden yoksun tabaka bulunmaktadır. Bu tabaka myelinsiz sinirler ve kılcal damarları içermektedir. Geniş kan damarları ve sinirler pulpanın en iç kısmında yer alırlar ve bağ dokusu ile çevrelenmişlerdir (Tziafas ve Kodonas, 2010; Fuks ve ark., 2016).

Odontoblastların büyüklüğünün ve sitoplazmik içeriğinin yaşam döngüleri boyunca değiştiği ve fonksiyonel aktiviteleri ile yakından ilişkili olduğu kabul edilmektedir. Odontoblastların büyüklüğü ve salgı aktiviteleri arasındaki ilişki diş kökü ve kuron içindeki boyutları arasındaki farklılıklarla gösterilmektedir. Dişin bu iki bölgesinde farklı dentinojenik salgı miktarı olmaktadır. Odontoblastlar sitoplazmik uzantıları dentin tübülleri içine giren hayli özelleşmiş hücrelerdir (Smith, 2002). Dentin-pulpa kompleksine katkıda bulunurlar ve bu kompleks yaralanırsa (hastalık ve operatif işlemler) pulpayı savunmak için reaksiyon gösterirler.

4.1.1. Sağlıklı süt dişi pulpasındaki dentinogenezis

İç mine epiteli ve onun ilişkili olduğu bazal membran direkt odontoblastik hücre farklılaşmasında önemli bir role sahiptir. Dental papilla hücrelerine sinyal göndererek bazal membrandaki büyüme faktörleri ve bioaktif molekülleri sunup ektomezenşimal hücrelerin odontoblastlara farklılaşmasını sağlarlar (Tziafas ve Kodonas, 2010).

Bu hücreler yüksek oranda mineralize edilmiş ekstrasellüler dentin matriksini oluşturacak özel genleri salgılarlar. Hidroksiapatit dentinin ana inorganik kısmıdır. Organik kısmı ise yüksek oranda tip 1 kollajen içermektedir (Lesot ve ark., 1981).

Postmitotik evre aşamasında odontoblastlar matriksin yüzeyi boyunca sıralanırlar ve primer dentin salgılamaya başlarlar. Dentinogenezisin başlangıcında manto dentin yapımında dentin vezikülleri aracılığıyla mineralizasyon elde edilir. Manto dentin oluşan ilk dentin olup kalınlığı 80-100 µm 'dir (Fuks ve ark., 2018).

Dentin matriksinin bütünü odontoblastlar tarafından yapılmıştır. Pulpanın diğer hücreleri (odontoblast katmanı altı ve pulpanın içindekiler) dentinogenezisi desteklemesine rağmen primer dentin sentezinde direk bir rolleri bulunmamaktadır (Torneck, 1985; Linde ve Goldberg, 1993).

Matriks sentezlendikçe odontoblastlar pulpaya doğru hareketlenir ve sitoplazmik uzantıları dentin tübülleri içindeki matrikse gömülü kalır. Bu tübüller dentine geçirgenlik sağladığından dolayı klinik olarak çok önemlidir (Smith, 2002).

Primer dentinogeneziste dentinin salgılanması sonrasında fizyolojik olarak sekonder dentin salınımı dişin canlılığı boyunca yavaş yavaş devam etmektedir (Baume, 1980). Postmitotik odontoblastlar primer dentinogenezisten sorumlu olup dişin canlılığı boyunca hayatta kalırlar. Primer dentinogenezis sonrası dinlenme halinde kalan bu hücreler fizyolojik sekonder dentin yapımına hücresel aktivitelerinin bazal seviyesinde devam ederler (Smith, 2002).

4.1.2. Süt dişi pulpa hastalıklarında pulpanın yaralanmaya cevabı

Hafif çürük lezyonları ve travmatik yaralanmalar gibi patolojik durumlarda odontoblastlar tersiyer dentin salınımı için uyarılırlar. Bu durum pulpa-dentin ara yüzüne ve tübüllerin içine yeni matriks sekresyonu yaparak yaralanma bölgesinde dentinal skleroz ve tübül geçirgenliğinde azalma meydana getirir (Mjor ve Heyeraas, 1998; Tziafas ve Kodonas, 2010).

Böylelikle tersiyer dentin; sekonder dentin oluşumundan daha hızlı olarak meydana gelen, dentin-pulpa kompleksinin patolojik ve fizyolojik hareketlere karşı bir savunma mekanizmasıdır.

Tersiyer dentinin kalitesi tübüler yapısına bağlıdır ve o bölgedeki dentin geçirgenliğini etkiler. Bu nedenle hafif bir yaralanma durumunda primer dentinogenezisten sorumlu odontoblastlar yaralanma bölgesinin altına tersiyer dentin salgılamak için uyarılırlar (Smith ve ark., 1995). Çünkü orjinal odontoblastlar matriks salınımından sorumludur ve böylelikle tübüler devamlılık ile birlikte primer dentin matriksi ile olan iletişim devam edecektir (Mjor ve Heyeraas, 1998).

Tersiyer dentin fizyolojik dentinogenezisin bir uzantısı olarak düşünülebilir. Bununla birlikte patolojik bir cevap olduğu için primer ve sekonder dentinogenezisten ayrılır. Yaralanma şiddetli olduğu zaman yaralanma bölgesindeki odontoblastlar ölebilir. Ancak uygun koşullar altında yeni nesil odontoblast benzeri hücreler pulpa hücrelerinden farklılaşarak reparatif dentin matriksi salgılayabilir. Dentin bu yeni nesil hücreler tarafından salgılandığında tübüler yapısı devamlılık göstermeyecektir (Byers ve Narchi, 1999).

Genel olarak hücre aktivitesinin moleküler kontrolü üzerine öğrenilecek çok şey olsa da dönüştürücü büyüme faktörü-Beta' nın (TGF-β) birçok bağ dokusunun mezenşimal hücreleri üzerinde geniş bir etkisi vardır (Messagne, 1990).

Diş gelişimi sırasında odontoblastlar TGF-β salgılarlar ve bazıları dentin matriksinin içinde gömülü halde kalır. Bu TGF-β' ler diş çürüğü oluşumu ya da asitleme işlemleri gibi dokudan madde çözülmesi yaratabilecek durumlarda serbest kalırlar. Bu sebeple dentin matriksi sadece diş sert dokusu olarak düşünülmemelidir. Aynı zamanda uygun koşullar altında bioaktif moleküllerin (özellikle büyüme faktörleri) salınımını sağlama potansiyeline sahip depo gibi işlev görebilen bir dokudur (Tziafas ve Kodonas, 2010; Fuks ve ark., 2018).

Reparatif dentinogenezis kompleks bir biyolojik süreçtir. Matriks sekresyonundan önce yeni nesil odontoblast benzeri hücreler oluşmalı ve pulpal progenitör hücrelerin göçü ve farklılaşması gerçekleşmelidir. Vasküler ve hücresel enflamatuar reaksiyonlar gibi pulpal dokuda bir dizi yara iyileştirici reaksiyonlar meydana gelmektedir. Reparatif odontogenezis üzerine yapılan in vitro ve in vivo deneyler göstermiştir ki potansiyel preodontoblastlar yeni odontoblast benzeri hücrelere farklılaşarak reparatif dentin yapabilmektedir (Nakashima, 1994; O'Kane ve Ferguson, 1997).

4.1.3. Süt dişi pulpa hastalıklarında pulpanın tedaviye cevabı

Dentin-pulpa kompleksinin yaralanması tedavi sonuçları konusunda büyük rol oynamaktadır. Travma ve bakteriyel enfeksiyonlar nöropeptidlerin salınımına ve kılcal damar geçirgenliğinin artmasına neden olabilmektedir (Olgart, 1992; Fazekas ve ark., 1992). Bunun sonucunda odontoblastlar arası bağlantı kompleksleri bozulabilmektedir (Koling ve Rask-Andersen, 1984; Turner ve ark., 1989). Yaralanma ile birlikte başlayan moleküler sinyaller pulpa ve enflamasyon hücrelerinin pulpa dış çeperine birikmesine yol açabilir (Chiego, 1992).

İnflamatuar mediatör ve sitokin salınımı enflamasyon reaksiyonunda pulpada yara iyileşme sürecine katkı sağlamaktadır ve yaralanmış pulpanın iyileşme kapasitesi birçok faktörle değişkenlik göstermektedir (Heyeraas, 1990).

Pulpa kaplama prosedürlerinin etkisi tedavi çıktıları ile paralellik göstermektedir. Bakteriden arınmış, uygun koşullar altında yapılan pulpa kaplama yöntemi tipik bağ dokusu yara iyileşme cevabı ile karşılanır. Genellikle nonspesifik osteotipik sert doku oluşumu ile sonuçlanır (Heys ve ark., 1990).

Bakteriler pulpal yara iyileşme kapasitesini olumsuz etkilerken, eliminasyonları doku onarım sürecini büyük ölçüde iyileştirir (Cox ve ark., 1982). Kalsiyum hidroksit materyallerinin uygulanmasını takiben daha spesifik reparatif dentinogenezis cevabı oluşur (Schroder, 1982; Mjor ve ark., 1991).

Dentin-pulpa sınırı, altındaki dokuyu bakterilerden ve diğer uyaranlardan yeterince koruyamamaktadır. Bu nedenle vital pulpa tedavilerinde birincil hedef dentin-pulpa sınırındaki normal dokuyu restore etmek olmalıdır (Bishop, 1985; Turner ve ark., 1989).

4.2. Süt Dişi Pulpa Hastalıklarında Pulpanın Değerlendirilmesi

Vital pulpa tedavisine aday olan dişin seçimde değerlendirilmesi gereken en az iki önemli durum vardır. Bunlardan birincisi, diş hekimi dişe yapılmak istenen pulpa tedavisine dişin olumlu cevap verme başarısının yüksek olduğuna karar vermelidir. İkinci olarak ise yapılan pulpa tedavisi ve restorasyonunun performansının dişin çekimi ve yer tutucu yapılması prosedürlerine göre değerlendirilmesidir. Dişin kuronu restore edilebilir değilse ya da periodontal dokularda geri dönüşümsüz bir hasar mevcut ise başarılı bir pulpa tedavisinden de söz edilemeyecektir (Dean ve ark., 2015).

Dişin yaşamı boyunca vital pulpa dokusu biyolojik ve patolojik uyaranlar karşısında sekonder ya da reparatif dentin üretimine devam eder. Pulpa dokusu sayesinde dentin nemli kalır ve çiğneme kuvvetleri karşısında esnekliğini korur (Kumar, 2004).

Dental pulpanın durumuna hasta öyküsü, canlılık testleri, radyolojik muayene gibi birçok testin ışığında karar verilmelidir (Samraj ve ark., 2003).

Çocuklarda ağrı eşiği yetişkinlere göre daha düşüktür ve genellikle uyarana karşı gelişen semptomları ve hassasiyetleri tanımlamakta güçlük çekerler. Pulpa canlılık testleri ağrının uyarana yanıtını gerektirdiğinden olgunlaşmamış dişler doğru cevap veremeyecektir. Çocukların çoğu canlılık testi yöntemlerini hoş olmayan uyaranlar olarak algılar ve yanlış negatif ya da pozitif cevaplar yaygındır (Kumar, 2004).

Süt dişlerinde dentin-pulpa kompleksinin Raschkow pleksusunun gelişmemesi nedeniyle termal ve elektrik testleri güvenilir değildir (Olgart, 1988). Bu nedenle diğer klinik tanı yöntemleri yardımcı olarak kullanılmaktadır. Doğru tanı elde etmek için medikal hikaye, dişsel hikaye, ekstra-oral muayene, intra-oral muayene ve tanı testlerinin tümü birlikte değerlendirilmelidir.

Dikkate alınması gereken diğer faktörler ise:

1- Tedavi olan hasta ve ebeveyn iş birliği, motivasyon düzeyi
2- Hastanın ağız sağlığı ve hijyeni sağlamada istek ve motivasyon düzeyi
3- Hastanın çürük aktivitesinin ve oral rehabilitasyonun düzeyi
4- Hastanın dental gelişim aşaması
5- Belirli bir vakada pulpa tedavisinde görülen zorluk derecesi
6- Erken diş çekimi, var olan maloklüzyon, ankiloz, gelişimsel eksik dişlerin varlığı ve boşluk kaybına neden olan ileri derece madde kaybı olan çürük dişlerin varlığından kaynaklanan boşluk kayıplarında ağzın genel durumu ve boşluk yönetimi düşünülmelidir.

Bu örnekler ve kombinasyonlarının varlığında dişte pulpal tutulum olduğunda daha dikkatli davranılmalıdır (Dean ve ark., 2015).

4.2.1. Ağrının değerlendirilmesi

Ağrının varlığı ya da yokluğu öyküsü daimi diş pulpasının ekspozunda olduğu kadar süt dişleri içinde güvenilir olamayabilmektedir. Çocukta ağrı veya dişsel bir sıkıntı olmadan meydana gelen apse oluşumu veya pulpa dejenerasyonu nadir değildir. Bununla birlikte vital pulpa tedavisi uygulanacak diş seçiminde ilk düşünülen diş ağrısı öyküsünün varlığıdır (Dean ve ark., 2015).

Yemekle birlikte ya da hemen akabinde başlayan ağrı kapsamlı pulpal enflamasyonu işaret etmeyebilir. Ağrı, çürük lezyonunun içine gıda birikiminden, ince bir dentin tarafından korunan vital pulpa dokusunun üzerine gelen bir basınç veya kimyasal irritanlardan da kaynaklanabilir (Dean ve ark., 2015).

Ağrı, provoke veya spontan ağrı olarak sınıflandırılabilir. Provoke ağrıda uyaran ortadan kalktığında ağrının şiddeti azalabilir veya tümüyle ortadan kaybolabilir. Spontan ağrıda ise belirli bir uyaran olmaksızın aniden başlayan ve zonklayıcı şekilde ilerleyen sürekli bir ağrı durumu mevcuttur (Fuks ve ark., 2016).

Ara yüz çürükleri süt dişlenmesinde sıklıkla karşılaşılan bir durumdur. Çürük olan ara yüzde gıda birikimi sonucu meydana gelen septal ağrı çoğunlukla çocuklara özgü bir ağrıdır (Fuks ve ark., 2016).

Bunun dışında bazı diş ağrısı şekilleri seyir ve özelliklerine göre de pulpal dejenerasyonu ifade edebilmektedir. Sadece birkaç saniye süren, soğuk ve tatlı uyarana bağlı ortaya çıkan kısa, keskin ağrıların geri dönüşümlü pulpitis sonucu olması muhtemeldir. Kendiliğinden ve termal uyaranlara yanıt olarak başlayan donuk, nabız gibi atan ve saatlerce sürebilen ağrılar ise geri dönüşümsüz pulpitisi ifade etmesi muhtemeldir. Tedavi edilmeyen pulpitis pulpa nekrozuna yol açabilmektedir. Bu durumda ağrı geçici olarak azalabilir. Fakat tedavi edilmeyen dişlerde apikal periodontitis olarak bilinen çevre dokuların inflamasyonu başlayabilir ve diş dokunma, baskı gibi uyaranlara karşı duyarlı hale gelebilir (Macauley ve ark., 2013).

4.2.2. Klinik bulguların değerlendirilmesi

Günümüzde klinik teşhis yöntemleri ile pulpanın histopatolojisinin belirlenebilmesi açısından net bir korelasyon bulunmamaktadır (Levin ve ark., 2009). Teklonoji her ne kadar pulpanın canlılık durumunu bize testler ile göstermeye imkan tanısa da (Örneğin; Laser Doopler Flowmetre ve Pulse Oksimetre) çok küçük çocuklarda ya da özel bakım gerektiren hastalarda bu teknolonojilerin verdiği cevaplar hastalardaki uyum eksikliği dolayısıyla güvenilir olmayabilmektedir (Fuks ve ark., 2016).

Derin çürük lezyonu bulunan bir dişle ilişkili dişeti apsesi veya fistül oluşumu pulpanın geri dönüşümsüz dejenerasyonunun belirtisidir. Bu tür enfeksiyonlar ancak başarılı bir endodontik tedavi veya dişin çekimi ile giderilebilmektedir (Dean ve ark., 2015).

Dişte mobilite varlığı pulpada ciddi bir hasarın olduğunu gösteren diğer klinik belirteçlerden biridir. Mobilite olan dişin manipülasyonu sırasında hastada ağrı meydana gelebilir.

Bu durumda oluşan minimum ağrı veya hiç ağrı olmaması pulpal dokuların kronik dejenerasyona uğradığını göstermektedir (Dean ve ark., 2015). Patolojik mobilite ile dişin düşme yaşına geldiğinde yaşanılan kök rezorpsiyonuna bağlı fizyolojik mobiliteyi ayırt etmek çok önemlidir.

Perküsyon ve palpasyon sırasında meydana gelen hassasiyet bir dereceye kadar pulpal hastalığı düşündüren bir klinik semptomdur. Fakat bu dejenerasyon akut enflamatuar tiptedir. Diş mobilitesi ya da perküsyon ve palpasyona bağlı gelişen hassasiyet yüksek yapılan restorasyon yada periodontal dokuların inflamasyonu durumunda da olabilmektedir. Bununla birlikte dişte derin çürük lezyonu varsa ve hastamız çocuk ise sorunun büyük olasılıkla pulpal hastalıktan ve periodontal ligament enflamasyonundan kaynaklandığı düşünülebilir (Dean ve ark., 2015).

4.2.2.1. Medikal hikaye

Sistemik hastalığı bulunan çocukların tedavisinde daha dikkatli bir yaklaşım benimsenmelidir (Camp, 2008). Kanıt eksikliği olmasına rağmen ciddi bağışıklık yetmezliği olan hastalarda Amerikan Çocuk Diş Hekimliği Birliği (AAPD) pulpaya çok yakın derin dentin çürüklerinin tedavisi yapılırken dikkatle karar verilmesi gerektiğini bildirmektedir. Hayati tehlike yaratabilecek potansiyel enfeksiyon riski var ise konservatif tedavi yaklaşımları yerine dişin çekimi gibi radikal tedavi seçenekleri değerlendirilmelidir (AAPD, 2017).

4.2.2.2. Ekstraoral ve intraoral muayene

Ekstraoral yüz şişliği, kızarıklık, submandibular lenfadenopati gibi durumlar akut dentoalveoler apse göstergeleridir. Ciddi durumlarda selülit tarzı apseler infraorbital alanı da içine alarak gözün kısmen ya da tamemen kapanmasına, ağız açıklığının kısıtlanmasına neden olabilmektedir. Bu durumlarda intraoral muayene ve radyografide derin dentin çürük lezyonu ya da derin restorasyonu olan dişlere öncelikle bakılmalıdır.

Pulpal nekroza uğramış diş bulununca dişin restore edilebilirliği, enfeksiyonun şiddeti, kemik kaybının miktarı, lezyonun altta yatan diş folikülüne olan yakınlığı ve hastanın tedaviye gösterdiği uyum gibi durumlar değerlendirilerek dişin çekimi ya da kök-kanal tedavisi düşünülmektedir (Guelmann, 2016).

İntraoral muayenede şüpheli dişler mobilite ve perküsyona duyarlılık açısından değerlendirilmelidir. Ara yüz çürükleri mevcut ise bu alanda gıda birikimi gerçekleşeceğinden perküsyon testinde inflamasyondan ziyade interdental papilla kaynaklı yanlış pozitif yada negatif cevap alınabilir (Fuks ve ark., 2016).

4.2.2.3. Ağrı hissi

Bir uyaran neticesinde gerçekleşen provoke ağrılarda pulpanın durumu geri dönüşümlüdür ve daha konservatif yöntem olan indirekt pulpa tedavisi (İPT) ya da pulpa ampütasyonu tercih edilebilir. Süreklilik gösteren zonklayıcı tarzda spontan ağrılarda ise pulpada geri dönüşümü olmayan bir dejenerasyon başlamıştır. Diş hekimi tüm değerlendirmeyi yaptıktan sonra tedavi seçeneği olarak kök-kanal tedavisi veya çekimi düşünebilir (Fuks ve ark., 2016).

4.2.2.4. Duyarlılık testleri

Termal ve elektriksel pulpa testi gibi bazen canlılık testi veya pulpa testi olarak da adlandırılan duyarlılık testleri endodontide sıkça yararlanılan yardımcı tanı kriterlerindendir. Bununla birlikte duyarlılık ve perküsyon testleri süt dişlerine yapıldığında ortaya çıkan tutarsız yanıtlardan dolayı süt dişlerinde önerilmemektedir (Tsukiboshi ve ark., 2013).

Daha genç hastalar testin kendisinin rahatsız edici olması nedeniyle daha endişeli ve daha az güvenilir olabilmektedir (Jespersen ve ark., 2014). Ajite davranışlardan kaçınmak için küçük çocuklarda perküsyon ve palpasyon testleri yaparken parmağın ucu anlat-göster-uygula tekniği ile nazikçe kullanılmalıdır (Fuks ve ark., 2016).

Klinisyen hastaya uyaranlar karşısında normal yanıtı anlatmak için ilgili dişin karşıtında sağlam bir dişle teste başlamalıdır.

4.2.3. Radyografik bulguların değerlendirilmesi

Süt dişlerinde derin dentin çürüğü lezyonlarıyla karşılaşıldığı zaman pulpanın canlılık durumunun belirlenmesinde belirli sınırlamalar vardır. Perküsyon ve palpasyon testleri bite-wing ve periapikal radyografilerle birlikte değerlendirilmelidir. Doğru tanı için furkasyon bölgesini gösteren kaliteli bite-wing radyografilere ihtiyaç vardır. Bununla birlikte süt ve erken karışık dişlenme döneminde olan küçük çocuklarda özellikle #0 ve #1 numaralı filmlerle süt azı dişinin apikal ⅓ ve birinci büyük azı dişinin apikal oluşumunu görmek her zaman mümkün değildir (Fuks ve ark., 2018).

Lamina duranın bütünlüğü ve devamlılığı, süt azı dişlerinde furkasyon bölgesindeki trabeküler yapının varlığı canlı pulpa dokusuna işarettir. Anotomik farklılıklar ve görüntülerin süperpoze olması nedeniyle maksilladan alınan radyagrafilerde bu yapıların görülmesi güçleşebilmektedir (Camp, 2008). Asemptomatik süt dişlerinde çürük lezyonu ve pulpa boynuzu arasında en az 1 mm dentin miktarı varsa bu durumda İPT uygulanması tavsiye edilir (Reeves ve Stainley, 1966).

Derin dentin çürüğünden etkilenen süt azı dişlerindeki pulpal durumu anlayabilmek amacıyla uygun bir girişle geçici terapötik restorasyon yapılması önerilmiştir (Coll ve ark., 2013).

4.3. Süt Dişi Pulpa Hastalıklarında Tedavi

Süt dişi pulpa tedavilerinin en önemli ve zor tarafı pulpanın sağlık veya hastalık durumunun belirlenmesidir. Çürük lezyonlarının birçoğu radyografik olarak pulpaya tehlikeli derecede yakın ya da pulpayı içine almış görünmektedir (Dean ve ark., 2015). Yaklaşık %75 derin çürük lezyonlu dişlerde klinik gözlemlerde pulpal ekspoz bulunmuştur.

Asemptomatik derin çürük lezyonlarının %90' ından fazlası ise indirekt pulpa tedavileri ile başarılı bir şekilde pulpa ekspozu gelişmeden tedavi edilebilmektedir (Dean ve ark, 2015).

Süt dişlerinde pulpa tedavi yöntemleri iki kategoriye ayrılabilir:

1. Normal veya geri dönüşümlü pulpitis olan dişlerde vital pulpa tedavileri (indirekt pulpa kuafajı, direkt pulpa kuafajı, pulpa ampütasyonu)
2. Nekroz ya da geri dönüşümsüz pulpitis olan dişlerde (kök-kanal tedavisi)

Eğer enfeksiyon bu listedeki hiçbir yöntemle kontrol altına alınamıyorsa, kemik dokusunda ciddi destek kaybı mevcutsa ve diş restore edilemeyecek durumda ise ilgili dişin çekimi tedavi seçeneklerinden biridir (Fuks ve ark., 2016).

4.3.1. İndirekt pulpa kuafajı ve direkt pulpa kuafajı

İndirekt pulpa kuafajı (İPT), çürüğün büyük bir kısmının lezyon alanından uzaklaştırılıp kavite tabanının biyouyumlu bir materyalle örtülmesi işlemidir. Derin çürük lezyonu olan dişlerde semptom ya da ağrı yok ise bu prosedür uygulanabilir. Klinik prosedür olarak çürüğün büyük bir kısmının uzaklaştırılıp pulpa boynuzu üzerinde bir miktar çürük bırakılması pulpa ekspozunu önleyecektir.

Kavite duvarları sağlam diş dokusuna doğru genişletilebilir. Çünkü kavitenin kenarında çürük mine ve dentin dokusunun bulunması onarım süresince sızdırmazlığın oluşmasını önleyecektir. Kavite tabanında kalan ince çürük tabakası radyoopak, biyouyumlu bir materyalle örtülüp dayanıklı bir ara restorasyon ile kaplanır (Dean ve ark., 2015; Fuks ve ark., 2018).

Bazı geçici restorasyon materyalleri kaide materyalı olarak kullanılabilir. Geçmişte iki aşamalı prosedürde kavite girişi yapılması ve final restorasyonu için 6-8 hafta beklenmesi öneriliyordu. Fakat bu yöntemin gerekliliği olduğuna dair kesin bir kanıt bulunmamaktadır. Bu nedenle klinisyenler mikrosızıntı riskinin önüne geçmek için nihai restorasyon yapmayı tercih etmektedir (Dean ve ark., 2015; Fuks ve ark., 2018)

Al-Zayer ve arkadaşları taban materyali olarak kalsiyum hidroksit liner kullanımının ve buna ek olarak dişleri paslanmaz çelik kuron (PÇK) ile restore etmenin tedavinin başarı şansını ciddi oranda arttırdığını rapor etmiştir (Al-Zayer ve ark., 2003).

Pulpa ekspozu ile karşılaşılırsa klinik durum ve semptomlara göre farklı tedavi metotları kullanılmalıdır. Nirsch ve Avery dikkatlice seçilmiş 38 süt ve genç daimi dişte İPT uygulayıp rubberdam izolasyonu altında çürüğün büyük bir kısmını uzaklaştırmışlardır. Kaide materyali olarak kalsiyum hidroksit kullanıp, dişleri amalgam dolgu materyali ile restore etmişlerdir. 6 aylık değerlendirme sonucunda 34 dişin 32' sinde tedavi yöntemi başarılı bulunmuştur (Nirschl ve Avery, 1983).

Direkt pulpa tedavisi, pulpanın travma veya kavite işlemleri sırasında kazara meydana gelen küçük ekspozlarında ya da toplu iğne başı kadar çürükle ekspoz olma durumlarında, kavite duvarı sağlıklı dentin ile çevrili ise uygulanabilmektedir. Direkt pulpa tedavisi yemekle birlikte oluşan rahatsızlık hissi dışında, ağrının normal zamanda olmadığı dişler için düşünülmelidir (Dean ve ark., 2015).

Tüm pulpa tedavisi prosedürleri steril koşullar altında steril aletler ile yapılmalıdır. Rubberdam kullanımı pulpayı dışarıdan gelecek kontaminasyonlardan koruyacaktır. Tüm çürük dokular periferden çepere temizlenmelidir. Böylelikle pulpanın ekspoz durumunda bakteriyel kontaminasyona neden olabilecek çürüğün büyük bir kısmı temizlenmiş olacaktır (Dean ve ark., 2015).

Kalsiyum hidroksit vital pulpa dokusu için kullanılan standart direkt pulpa kuafaj materyalidir. Eğer uygulama yapılacak diş süt birinci azı gibi küçük bir diş ise kalsiyum hidroksit kaide materyali olarak da kullanılabilir (Fuks ve ark., 2018).

Bazı çalışmalarda direkt pulpa kuafaj materyali olarak adeziv bonding ajanları başarılı bulunsa da bazı çalışmalar bu ajanların pulpa üzerinde enflamasyon yarattığı ve sonuçlarının kabul edilemez olduğunu bildirmiştir (Fuks ve ark., 2018). Mineral trioksit aggregat (MTA) kullanımının ise umut verici olduğu fakat daha çok çalışmaya ihtiyaç duyulduğu belirtilmiştir (Caicedo ve ark., 2006).

4.3.1.1. Vital pulpa ekspozu

Uygulanan İPT' de vital pulpa ekspozunu önemli ölçüde azaltsa da diş hekimleri derin dentin çürük lezyonlarını tedavi ederken ekspoz durumunda tedavinin akışıyla ilgili bir karar vermek zorunda kalırlar. Uygun prosedüre hastanın klinik semptomları, tanı testlerinin sonuçları, ekspoz alanının genişliği ve durumu gibi kriterler değerlendirilerek karar verilmelidir. Ekspoz diş pulpasının sağlık durumunu klinik semptom ve histopatoloji arasındaki uyum eksikliği nedeniyle özellikle de çocuk hastalarda belirlemek zorlaşabilmektedir (Dean ve ark., 2015).

4.3.1.2. Ekspoz genişliği ve hemoraji

Ekspoz alanının genişliği, pulpanın görünümü ve kanama miktarı süt dişi pulpasının durumunu belirten tanı kriterleridir. Bu yüzden rubberdam ile izolasyon sağlamak çok önemlidir. Rubberdam sayesinde kavite alanı dış etkenlere maruz kalmadan temiz kalacak ve yapılan tedavi daha etkili olabilecektir (Dean ve ark., 2015).

Geniş ekspoz durumu büyük bir miktar dentin kütlesinin uzaklaştırılmasıyla oluşur. Genellikle ekspoz alanı sulu bir eksüda ya da pü ile ilişkilidir. Bu durum ileri pulpal dejenerasyonu ve sıklıkla pulpa kanalındaki internal rezorpsiyon varlığını göstermektedir. Buna ilaveten çürükle ekspoz alanındaki yoğun hemoroji ya da pulpa ampütasyonu sırasında olan hemoroji hiperimi ve generalize pulpa inflamasyonu ile ilgilidir. Pulpada generalize inflamasyon gözleniyorsa endodontik tedavi ya da dişin çekimi tedavi seçeneği olarak düşünülebilir (Dean ve ark., 2015).

4.3.2. Süt dişi ampütasyon tedavisi

Ampütasyon prosedürü dejenerasyon ve inflamasyon gösteren kuronal pulpa dokusunun uzaklaştırılıp kalan canlı kök pulpasının iyileşmeyi destekleyen bir ajanla kapatılması işlemi olarak belirtilebilir (Fuks ve ark., 2018).

1885 yılında Leptowiski mumifiye edici bir ajan olarak formalini tanıtmıştır. 1886 yılında ekspoz pulpa dokusunun üzerine altın folyo pulpa kaplama ajanı olarak kullanılmıştır ve Bodecker pulpa kaplama ajanları ile ilgili birçok biyolojik çalışma yürütmüştür. 1898' de Zürih Diş Hekimliği Enstitüsü' nden Gysi içeriği paraformaldehit olan ve daha az irritan bir preparat geliştirmiştir. 1904 yılında Buckley günümüz pulpa ampütasyonunda kullanılan 'Tricerion Formalin' i' tanıtmıştır. 1930 yıllarında Herman tarafından 'Calyl' adı verilen kalsiyum karışımı ile ampütasyon işlemi yapılmış olup reparatif dentin oluşumu gösterilmiştir (Ranly, 1994).

1978 yılında Rolling ve Hansen %70-90 başarı oranının aksine krezol kaynaklı kronik pulpa enflamasyonu ve nekroz vakaları bildirmiştir. Reumpling ve arkadaşları ise 1983 yılında pulpa ampütasyonunda elektrocerrahinin kullanılabileceğini göstermiştir (Camp, 1984).

Pulpa ampütasyonu tedavi amaçlarına göre sınıflandırılmıştır (Ranley, 1994).

1. Devitalize ediciler (mumifikasyon)
    - Formokrezol ampütasyonu
    - Elektrocerrahi ampütasyonu
    - Lazer ampütasyonu
2. Koruyucu ya da minimal devitalize ediciler
    - Gluteraldehit ampütasyonu
    - Ferrik sülfat ampütasyonu
3. Rejenerasyon sağlayanlar
    - Kalsiyum hidroksit
    - Mineral trioksit aggregat (MTA)

Günümüzde kullanılmaya ve araştırılmaya başlayan başka materyallerin de eklenmesi ile sınıflandırılmada bir takım değişiklikler olabilmektedir.

Non-farmakoterapötik tedavi olarak elektrocerrahi ve lazer, farmakoterapötik tedavi ajanları olarak ise FK, gluteraldehit (GA), FS, kalsiyum hidroksit (KH), MTA, kemik morfogenik protein (BMP), osteojenik protein (OP), sodyum hipoklorit (NaOCl), Cem cement, zenginleştirilmiş kollajen solüsyonu ve tamamen sentetik nanokristalin hidroksiapatit gösterilebilir (Fuks ve ark., 2018).

İlk pulpa ampütasyon tekniği Sweet tarafından 1930 yılında nekroz dişlerde olduğu gibi vital dişlerde de çoklu seans şeklinde belirlenmiştir. Daha sonra Kennedy 1986 yılında çoklu randevu yaklaşımı yerine vital dişlerde tedavinin iki seansta yapılması gerektiğini belirtmiştir (Curzon, 1996).

Süt dişi ampütasyon tedavisinin aşamaları şu şekilde sıralanabilmektedir:

- Ağrı kontrolü için lokal anestezi uygulanır.
- İzolasyon sağlamak amacı ile rubberdam kullanılmalıdır.
- Çürük kısım periferden merkeze temizlenmelidir.
- Yüksek hızla dönen sulu çalışan aeratöre ucu kesmeyen no 330 frez takılarak pulpa odasının tavanı kaldırılır (Fuks ve ark., 2018).
- Keskin steril bir ekskavatör veya geniş başlı bir çelik rond frez ile kuronal pulpa uzaklaştırılır.
- Hemostazı sağlamak amacıyla steril pamuk paletler 4 dakika boyunca radiküler pulpa üzerine tampone edilir.
- Radiküler pulpa üzerine uygulanacak ajan seçiminden sonra aynı seansta diş paslanmaz çelik kuron ile restore edilir (Winters ve ark., 2013).

Çürük süt dişleri için tedavi planı oluşturulurken hastanın medikal statüsü, sosyal durumu ve dişin durumu tedavi kararında eşit derecede rol oynamaktadır.

Endikasyonlar: (Winters ve ark., 2013; Fuks ve ark., 2018; Stratigaki ve Monteiro, 2019)

1. Medikal Endikasyon:

✓ Sistemik olarak sağlıklı çocuklar

- ✓ Kontrol altında olan diyabet durumunda iyileşme potansiyeli ile ilgili özel bir sorun olmamaktadır.
- ✓ Uzun süreli kortikosteroid kullanılmasını gerektiren astım hastalığı da yine süt dişlerinin ağızda tutulması ve tedavi kararını etkilememektedir.
- ✓ Pıhtılaşma bozukluğu olup çekim gibi tedavilerin kanama riskini arttıracağı durumlarda hematoloji uzmanından konsültasyon alarak süt dişi ampütasyon tedavileri uygulanabilmektedir.

2. Dental Endikasyon:

- ✓ Hipodonti durumunda çocuklarda multidisipliner tedavi yaklaşımı için uygun yaşa gelene kadar süt dişinin devamlılığının sağlamak.
- ✓ Ark bütünlüğünü korumak ve birinci büyük azı dişinin mezialize olmasını engellemek.

3. Klinik Endikasyon:

- ✓ Tedavi edilecek süt dişinde apse, fistül, şişlik olmaması
- ✓ Patolojik mobilite olmaması
- ✓ Spontan ağrı bulunmaması
- ✓ Perküsyon ve palpasyon hassasiyeti olmaması
- ✓ İatrojenik ekspoz durumunda
- ✓ Tedavi esnasında meydana gelen kanama açık kırmızı ve kontrol edilebilir olmalıdır.

4. Radyolojik Endikasyon:

- ✓ Patolojik eksternal ve internal kök rezorpsiyonu olmaması
- ✓ Periapikal ve furkal radyolüsensi olmaması
- ✓ Pulpal kalsifikasyon olmaması
- ✓ Dişin 2/3 kök boyunun mevcut olması

Kontrendikasyonlar: (Winters ve ark., 2013; Fuks ve ark., 2018; Stratigaki ve Monteiro, 2019)

1. Medikal Kontrendikasyon:

- o Sistemik olarak sağlıklı olmayan çocuk hastalarda (immun sistemi baskılanmış çocuklarda, enfektif endokardit riskini arttıracak konjenital kalp defekti bulunan çocuklarda, onkolojik tedavi gören çocuklarda vb.)

- Uyum bozukluğu olan ve koopere olmayan çocuklarda

2. Klinik Kontrendikasyon:

- Restore edilemeyecek derecede harap dişlerde
- Düşme yaşı yaklaşan süt dişlerinde
- Apikal periodontitis ve pulpa nekrozu oluşan dişlerde
- Tedavi esnasında kontrol altına alınamayan kanama olgularında
- Apse, fistül, şişlik, mobilite varlığında
- Perküsyon, palpasyon hassasiyeti gibi durumlarda

3. Radyolojik Kontrendikasyon:

- Tedavi edilecek süt dişinin 2/3' den fazla kök rezorpsiyonu meydana gelmişse
- Periapikal ve furka bölgesinde radyolüsensi varlığı
- İnternal ve eksternal rezorpsiyon durumu

Bu gibi durumlarda ampütasyon tedavisi kontrendikedir.

4.3.3. Süt dişi kanal tedavisi

Kanal tedavisi, kuronal ve kökteki tüm pulpa dokusunun dişten çıkarıldığı bir tedavi prosedürüdür. Süt dişi kanal tedavisi köklerin rezorbe olmadığı durumda tercih edilen bir tedavi yöntemidir (Winters ve ark., 2013). Kuronal pulpanın ya da tüm pulpa dokusunun vital olduğu fakat hiperemi gösterdiği veya kök kanallarındaki pulpanın nekroz olduğu durumlarda uygulanabilmektedir. Enfeksiyon kaynağı olan bu dişler ekspoz olan kavite içinden kendi kendilerine direne olarak asemptomik olarak kalabilmektedir (Winters ve ark., 2013). Fakat tedavi edilmeden ağız içinde bulunan bu dişler enfeksiyon kaynağıdır ve kanal tedavisi ya da çekim yolu ile enfeksiyon giderilmelidir.

Süt dişlerindeki kök kanal morfolojisi endodontik tedaviyi zorlaştırmaktadır. Kök kanalları süt azı dişlerinde çok dardır ve en küçük eğe ile bile en dar alanlar ulaşıp temizlenebilmesi çok zor olmaktadır. Nekrotik pulpadan yeterinde temizlenememiş ve iyi doldurulmamış süt dişlerinin endodontik tedavisi çoğunlukla başarısızlıkla sonuçlanmaktadır.

Süt dişlerinin kanal tedavisi sırasında kullanılan materyallerin rezorbe olabilen ve altındaki daimi dişin sürmesini engellemeyecek şekilde dişin fizyolojik rezorpsiyonu ile uygun olması gerekmektedir. Bu materyaller arasında güçlendirilmiş çinko oksit ojenol (ZOE) siman, KH siman ve iyodorm içeren patlar sayılabilmektedir (Dean ve ark., 2015).

Tüm pulpa dokusu çıkarıldıktan sonra kanallar %3' lük hidrojen peroksit ve takiben sodium hipoklorit ile iyice irrige edilmelidir. Steril paper pointler ile kanallar kurulanmalıdır. Kanama kontrolü sağlandığına emin olunduktan sonta rezorbe olabilen kanal dolgu patı kök kanallarına yerleştirilmelidir. Tedavi sonunda ilgili dişten periapikal röntgen alınarak tedavinin başarısı değerlendirilmelidir (Dean ve ark., 2015).

Çinkooksit ojenol, süt dişi kanal tedavisinde sıklıkla kullanılan geleneksel bir siman olmasına ragmen bir çok çalışma iyodoform ve çinko oksit içeren KRI patı' nın (Pharmachemie AG, Zürich, Switzerland) daha başarılı sonuçlar verdiğini göstermektedir (Dean ve ark., 2015). KRI patı dişin fizyolojik reozorpsiyonuna ZOE simana göre daha uyumludur. Diğer popüler kanal dolgu materyali ise Vitapex' dir (Dia Dent Group International, Inc Vancouver, British Columbia, Canada). Vitapex sayesinde enfeksiyonlu süt dişlerinde başarılı sonuçlar elde edilmiştir. Vitapex' in içeriğinde kalsiyum hidroksit ve iyodoform bulunmaktadır (Dean ve ark., 2015).

Günümüzde vital süt dişi kanal tedavileri tek senasta tamamlanabilirken, nekroz süt dişlerinin tedavisi daha başarılı sonuçlar almak almak için 2 ya da 3 seansta tamamlanabilmektedir (Dean ve ark., 2015).

4.4. Süt Dişi Ampütasyonunda Kullanılan Materyaller

Süt dişi ampütasyonunda geçmişten günümüze birçok kimyasal ajan kullanılmıştır. Bu ajanların çoğu titiz klinik çalışmalar geçirmediğinden kullanımları uzman görüşü ve retrospektif çalışmalara dayanmaktadır (Winters ve ark., 2013).

Bir ampütasyon ajanından beklenilen özellikler; bakterisidal olması, pulpa ve çevre dokulara zarar vermemesi, radiküler pulpanın iyileşmesini desteklemesi, fizyolojik kök rezorpsiyonunu engellememesi, pulpanın sert doku yapımını indüklemesi şeklindedir. Ampütasyon ajanları hala tartışma konusu olmaktadır ve ideal materyal henüz bulunamamıştır (Fuks ve ark., 2018).

Nadin ve arkadaşları ve Smaïl-Faugeron ve arkadaşlarının Cochrane Kütüphanesi' nde yaptıkları incelemede randomize kontrollü çalışmalara dayanarak şu sonuçlara varmıştır (Nadin ve ark., 2003; Smaïl-Faugeron ve ark., 2018):

- Pulpal tutulum gösteren süt dişlerinde bir tür tedavinin üstünlüğünü destekleyen güvenilir bir kanıt bulunmamaktadır.
- Güvenilir bilimsel araştırmaların azlığından dolayı optimum tedavi ve teknikleri açısından herhangi bir sonuç çıkarılamamaktadır.
- Uygun randomizasyon ve analiz yöntemleri ile yüksek kalite randomize kontrollü klinik çalışmalara ihtiyaç vardır.

4.4.1. Formokrezol

Formokrezol diş hekimliğinde 100 yıldan uzun bir süredir ve süt dişlerinde 80 yıldan uzun süredir vital pulpa ampütasyon tedavisi için kullanılmaktadır. İçeriğinde %48,5 formaldahit, %48,5 krezol ve %3 gliserin bulunmaktadır. Buckley solüsyonu 1904 yılında üretilmiş olup FK' nın dilue edilmiş formudur. İçeriğinde %19 formaldehit, %35 krezol ve %17,5 gliserin bulunmaktadır. Etkinliği kapsamlı bir şekilde incelenmiş ve klinik başarı oranları %70 ila %100 arasında değişmektedir. FK' nın formaldehit bileşeni güçlü bir bakterisittir ve enflamatuar süreçte birçok enzimi geri dönüşümlü inhibe etmektedir (Winters ve ark., 2013).

Primosch ve arkadaşları 1997' de ABD' deki diş hekimliği fakültelerinin pedodonti kliniklerinde vital süt dişi tedavileri için ya tam kuvvetli FK (programların %22,6' sı) ya da Buckley formu seyreltilmiş halinin (programların %71,7' si) kullanımını bildirmişlerdir.

Bununla birlikte daha yakın tarihli araştırmalar FK' nın artık pulpa ampütasyonu için en yaygın kullanılan ilaç olmadığını göstermektedir. ABD' de 2008 yılında yapılan bir araştırmada FS kullanımının yaygınlaşmaya başladığı fakat bazı programların (%22' si) hala tam kuvvetli FK kullanımı önerdiği bildirilmiştir (Dunston ve Coll, 2008).

Brezilya' daki diş hekimliği fakültelerinde ise öğrencilere en sık kullandırılan pulpa ampütasyonu ajanı seyreltilmiş FK' dır (Bergoli ve ark., 2010). Birleşik krallık ve İrlanda' daki öğretim uygulamalarını inceleyen bir araştırmada katılımcıların %93' ü FS' yi tercih ettiklerini bildirmişlerdir (Chaollai ve ark., 2009).

Başlangıçta FK kullanmanın amacı kök kanalındaki tüm artık pulpa dokusunu ve nekrotik materyali tamamen mumyalamaktı. Bununla birlikte mevcut teknikler pulpa dokusunu yüzeyel olarak sabitlemek ve daha derin radiküler pulpanın canlılığını korumak üzerinedir. FK' nın beklenen etkisi kökün kuronal 1/3' ünde fiksasyon sağlaması, orta 1/3' lük kısımda kronik enflamasyon olması ve apikal 1/3' lük kısımda vital dokunun bulunmasıdır (Berger, 1965).

Yapılan diğer çalışmalar ise kalan pulpa dokusunun ya parsiyal nekroz ya da total nekroz olarak kaldığını göstermektedir (Langeland ve ark., 1976).

Birçok raporda FK' nın güvenilirliği sorgulanmaktadır (Fuks ve ark., 1983; Myers ve ark., 1983). Araştırmacılar FK' nın yüksek konsantrasyonda kullanıldığında mutajenik, karsinojenik ve toksik olduğu konusunda hem fikirdiler. Fakat insanda FK kullanımından kaynaklanan patolojik doku değişimi veya sistemik dağılımla ilgili bir rapor bulunmamaktadır (Boj ve ark., 2003). Bununla birlikte yutulursa veya deri ile temas ettiği takdirde ciddi yanıklara yol açabileceği belirtilip rubberdam kullanılmadan uygulanmaması önerilmiştir. Amerikan Endodontistler Derneği ve Amerikan Çocuk Diş Hekimliği Akademisi sözcüleri FK' nın kullanılmaması görüşünde olduklarını belirtmişlerdir. Çocuk hastalarda FK kullanımının yasaklanma olasılığı bulunduğu ve FK materyalinin kullanıldığı çalışmaların yayınlanmayabileceği düşünülmektedir (Smaïl-Faugeron ve ark., 2018).

Geleneksel olarak 5 dakikalık FK uygulama süresi önerilmiştir, ancak, sadece birkaç saniyelik temas süresi muhtemelen eşit derecede etkilidir. FK ampütasyon bölgesine sadece hemostaz sağlandıktan sonra uygulanmalıdır. Asla kanayan dokuya uygulanmamalıdır (Winters ve ark., 2013).

2004 yılında Uluslararası Kanser Araştırmaları Ajansı (IACR), yüksek düzeyde formaldehite maruz kalmanın insanlarda nazofaringeal kansere neden olduğu sonucuna varmıştır. FK' nın klinik olarak uygulanmasının potansiyel risklerini değerlendirirken, formaldehit farmakokinetiğini dikkate almak önemlidir (Winters ve ark., 2013).

Araştırmacılar, kullanılan FK dozunun Amerikan Gıda ve İlaç Dairesi (FDA) tarafından önerilen dozun çok altında olduğunu sonucuna varmışlardır. FK' nın ampütasyon prosedürü için tipik olarak kullanılan dozlarının çocuklar için herhangi bir risk oluşturma olasılığın düşük olduğunu bildirmişlerdir.

Formaldehit normal hücresel metabolizmasında önemli bir ara maddedir. Pürin, pirimidin, birçok aminoasit ve lipid sentezi için bir yapıtaşı görevi görür. Endojen formaldehit vücut sıvılarında düşük seviyede bulunur ve insan kanında 2-3 mg/L konsantrasyonundadır. FK uygulaması formaldehitin sistemik emilimi ile sonuçlanır, ancak emilen formaldehit 1-2 dakika içinde hızla metabolize olur ve biyolojik olarak birikmez (Winters ve ark., 2013).

Formokrezol' ün potansiyal toksisitesi hakkında çok fazla şey yazılsa da, MTA tozuna ve kristalin silikaya maruz kalmanın solunum tahrişine, oküler hasara ve cilt tahrişine neden olabileceği belirtilmektedir. IARC, silikanın kanserojen olduğunu bildirmiştir (Winters ve ark., 2013). Benzer şekilde FS' yi tehlikeli, aşındırıcı bir sıvı (Worksafe Australia) olarak sınıflandırılmıştır ve ampütasyon bölgesiyle sınırlı değilse yüzeyel doku yanıklarına neden olabilecek sülfürik asite ayrıştığını bildirmiştir (Winters ve ark., 2013).

Formokrezol pulpa ampütasyon tekniği yıllardır çürükle ekspoz süt dişlerinde kullanılan bir tedavi yöntemi olarak önerilmesine rağmen toksik etkileri ile ilgili kaygılar nedeni ile başka materyal arayışları gündeme gelmiştir. MTA, NAOCI, FS, elektrocerrahi ve lazerler de dahil olmak üzere birçok alternatif FK' nın yerini almak üzere araştırılmıştır. Buna rağmen FK, ampütasyon tedavilerinde kullanılan en yaygın ajan olmaya devam etmektedir (Walker ve ark., 2013).

Milnes' in FK' nın metabolizması, farmakokinetiği ve karsinojenitesi ile ilgili birçok çalışmayı yeniden değerlendirmesi sonucu FK' nın süt dişi pulpa tedavisinde kullanımının önemsiz bir risk olduğu bildirilmiştir (Milnes, 2006).

Pulpa odası steril bir pamuk pelet ile temizlendikten sonra 1:5 oranındaki Buckley formundaki FK pamuk pelete nemlendirilip 5 dakika süre ile radiküler pulpa üzerinde bekletilir. FK kostik bir ajan olduğu için gingival dokulara temasından kaçınılmalıdır. FK' lı pamuk kaviteden alınıp steril bir başka pamuk pelet ile pulpa odası tekrar silinir. Radiküler pulpa üzerine kalın bir tabaka çinkooksit öjenol siman (ZOE) konularak diş PÇK ile restore edilir (Fuks ve ark., 2018).

Formokrezol uygulamasının optimal süresi hakkında çok az veri bulunmaktadır. Garcia-Godoy ve arkadaşları köpeklerde pulpa ampütasyonu ile ilgili sınırlı çalışma zamanına dayanarak 1 dakikalık uygulama süresinin yeterli olabileceğini öne sürmüşlerdir (Garcia-Godoy ve ark., 1982).

Buckley' in FK için orijinal formülü, formaldehit ve krezolün eşit oranda karışması ile elde edilen karışımdır. Bu formülün 1:5 konsantrasyonu önce üç kısım gliserinin bir kısım damıtılmış su ile iyice karıştırılması ve daha sonra bu seyrelticinin 4 kısmının Buckley' in FK' nın bir kısmına ilave edilip tekrar iyice karıştırılması ile elde edilir (Winters ve ark., 2013).

Fernandez ve arkadaşları tarafından yapılan prospektif randomize klinik çalışmada MTA, NAOCI, FS ve FK karşılaştırılmış olup her grup için 25 dişe ampütasyon yapılmış ve dişler 24 ay takip edilmiştir. Dört grup arasında istatistiksel açıdan anlamlı bir fark bulunmamıştır (Fernandez ve ark., 2013).

Rolling ve Lambjerg-Hansen' in yaptığı bir çalışmada klinik olarak başarılı gözüken FK ampütasyonunun histolojik sonuçlarına bakıldığında pulpal fiksasyon göstermediği, kalan pulpa dokusunda nekroza yol açtığı ve radiküler enflamasyon yaptığı gösterilmiştir (Rolling ve Lambjerg-Hansen, 1975).

Rolling ve Thylstrup yaptıkları bir çalışmada FK ampütasyonunda takip süresi arttıkça klinik başarı oranının düştüğünü belirtmişlerdir (Rolling ve Thylstrup, 1978).

4.4.2. Gluteraldehit

Çapraz bağlarla üstün fiksasyona yol açan, güçlü intra ve moleküller arası protein bağları oluşturmasına izin veren iki işlevli bir reaktiftir. Süt dişi ampütasyonunda FK kullanımı yerine alternatif olarak önerilmiştir. Kopel ve arkadaşlarının yaptığı GA ampütasyonun histolojik çalışmasında %2' lik gluteraldehit solüsyonunun fiksasyon alanı altındaki pulpanın vitalitesini devam ettirebildiği ve ilk 2 yıl takibinde %96 başarı oranı gösterdiği bildirilmiştir (Fei ve ark., 1995).

4.4.3. Kalsiyum hidroksit

Çözelti formunda kalsiyum ve hidroksil iyonlarına ayrışan, yüksek alkalinite (pH=11) özelliğine sahip beyaz, kristalin bazik bir tuzdur. Pulpa tedavilerinde kullanımı ilk Codman ile gerçekleşmiştir (Tronstad, 1974). Antimikrobiyal olması ve sert doku oluşumunu indüklemesi nedeni ile diş hekimleri tarafından tercih edilen bir ajandır (Ford, 1985). Araştırmacılar pulpal dokular ile temas ettiğinde dentin köprüsü oluşumunu indüklediğini belirtmiştir. Yüksek pH bakterilerin büyümesi için gerekli olan ortamı bakteriler açısından elverişsiz hale getirir (Donly ve Sasa, 2018).

Kalsiyum hidroksit' in bakteriyel lizizi indükleyen üç mekanizması vardır: (Cvek, 1978)

1. Hidroksil iyonları fosfolipidleri yok eder, böylece hücre membranı yok edilir.
2. Yüksek alkalinite iyonik bağları parçalar, böylece bakteri proteinleri denatüre olur.
3. Hidroksil iyonları bakteriyel DNA ile reaksiyona girerek replikasyonu inhibe eder.

Birçok çalışmada vital pulpa tedavilerinde kalsiyum hidroksitin başarısı değerlendirimiştir. Genel olarak takip süresinin uzunluğu arttıkça başarı oranı azalmıştır. 5 ve 10 yıllık takiplerde ekspoz pulpa üzerine uygulanan kalsiyum hidroksit sırasıyla %44,5 ve %79,7 başarısızlık göstermiştir. KH ampütasyonu ile tedavi edilen çürük dişlerde iyileşme yüzdesi %50-92 arasında değişmektedir. Çürük nedeni ile pulpal ekspoz olan 41 diş üzerinde yapılan bir çalışmada (radyolojik incelemede periradiküler değişiklik olan ve olmayan) dişler ampütasyon ve kalsiyum hidroksit ile tedavi edilmiştir. Takip süresi 6-8 ay arasında değişmektedir. Dişlerin iyileşme oranı %79-87 arasında bildirilmiştir. Bununla birlikte önceden ağrı görülen dişlerde iyileşme oranı yaklaşık %50' dir (Ford ve ark., 1996).

Bir başka çalışmada 37 azı dişi çürük temizlenirken meydana gelen pulpal ekspoz sonucunda KH ampütasyonu ile tedavi edilmiştir. Hastaların yaş aralığı 6-15 arasında değişmektedir. 6 dişte periodontal ligament aralığında genişleme ve ağrı meydana gelmiştir. Geri kalan dişlerde herhangi bir enfeksiyon bulgusu gözlemlenmemiştir. Takip aralığı 24-140 ay (ortalama 56 ay) arasında değişmekte olup dişlerin iyileşme oranı %89 olarak bildirilmiştir. Travma nedeniyle ekspoz olup KH ile tedavi edilen dişlerde iyileşme oranı %72-96 arasında değişmektedir (Torabinejad ve Chivian, 1999).

4.4.4. Ferrik sülfat

Ferrik sülfat, diş hekimliğinde sıklıkla kullanılan bir hemostatik ajandır (Astringident®). FS kan proteinlerini aglütine eder ve pıhtılaşma yapmadan kanamayı kontrol altına alır. %15,5' lik bir çözelti halinde Asringedent (Ultradent Products Inc, ABD) ticari adı ile piyasada bulunmaktadır (Dean ve ark., 2015).

Daha önceden ampütasyon sırasında kalsiyum hidroksitin yerleştirilmesinden önce hemostaz sağlamak amacı ile kullanılmaktaydı. Ancak bağımsız bir terapötik bir ajan olduğundan ampütasyon kullanımındaki başarısı %74-99 arasında değişmektedir. FS' nin pulpa dokusu ile reaksiyona girip koruyucu bir demir-protein kompleksi oluşturduğu düşünülmektedir (Winters ve ark., 2013).

Diğer hemostatik ajanların aksine hemostazı kan ile girdiği kimyasal reaksiyon neticesinde sağlar. Genel başarısızlık sebebi ise internal rezorpsiyona sebebiyet vermesidir (Winters ve ark., 2013).

Ferrik sülfat küçük pamuk peletler ile pulpa odasının içine 15 saniye boyunca uygulanmaktadır. Daha sonra kavite su ile durulanıp kurutulur. FS uygulandıktan sonra tekrar kanama başlaması durumunda ilgili dişin endikasyonu kanal tedavisi ya da çekim yönünde değişmektedir (Winters ve ark., 2013).

Ferrik sülfat sadece hemostatik etki göstermez aynı zamanda antimikrobiyal aktiviteye de sahiptir. FS' nin antibakteriyel etkinliği, %0,2' lik klorheksidin diglukonata benzemektedir. Bunun sebebi asidik pH' sı ve sitotoksisitesi olabilir. Bununla birlikte aglütine proteinler tarafından kapillerin tıkanması bakteri girişini önlemektedir (Cinar ve ark., 2012).

Landau ve Johnson ilk FS çalışmasını yapmış olup maymun dişlerinde pulpal cevaba bakmışlardır (Landau ve Johnson, 1988). Fei ve arkadaşlarının 1991 yılında yayınlamış oldukları ilk insan çalışmasında FS' nin klinik olarak başarısının 1 yıllık takip sonucunda %100 olduğu, FK' nın klinik başarısının ise %77 olduğu bildirilmiştir (Fei ve ark., 1991). Yine benzer şekilde Fuks ve arkadaşları FS' nin radyografik başarısını %74,5 gibi yüksek bir oranla rapor etmişlerdir (Fuks ve ark., 1997).

Fuks ve arkadaşlarının yaptığı 6-35 ay takipli çalışmada FS ile tedavi edilen dişlerde %93 başarı rapor edilirken, dilue edilmiş FK' da %84 başarı bildirilmiştir. FS ile tedavi edilen dişlerin 5 tanesinde, dilue FK ile tedavi edilen dişlerin 4 tanesinde internal kök rezorpsiyonu gözlemlenmiştir (Fuks ve ark., 1997).

Papagiannoulis tarafından da FS ve FK kullanımının yüksek oranda internal kök rezorpsiyonuna sebebiyet verdiği bildirilmiştir (Papagiannoulis, 2002).

Yapılan bir sistematik derleme ve meta analizler incelendiğinde hem FK hem de FS ile yapılan ampütasyon tedavilerinin yaklaşık yarısının klinik ve radyografik başarı gösterdiği belirtilmiştir. Yine bu çalışmaya dayanarak FS' nin uygun ve ucuz bir materyal olarak pulpa ampütasyonunda kullanılması önerilmiştir (Peng ve ark., 2007).

Bir başka sistematik derlemede ise ampütasyon tedavisinde FS' nin MTA dan daha az etkili olduğu kanıtlanmıştır. FK ve NAOCI den de daha az etkili olabileceğine dair çalışmaların olduğunu bildirmişlerdir (Smaïl-Faugeron ve ark., 2018).

Casas ve arkadaşları yaptıkları çalışmada FS pulpotomisi ve çürükle ekspoz olan süt dişlerindeki kök-kanal tedavisinin sonuçlarını karşılaştırmıştır. 2 yıllık takip sonucunda kök-kanal tedavisinin, FS ampütasyon tedavisine göre daha kabul edilebilir olduğunu bildirmişlerdir. Bu iki tekniğin istatistiksel açıdan bir farkı bulunamamıştır. FS ampütasyonu yapılan dişlerin %96' sında ve kök-kanal tedavisi yapılan dişlerin %98' inde patolojik bir klinik bulgu bulunmamıştır (Casas ve ark., 2003).

4.4.5. Elektrocerrahi

Reumpling ve ark. 1983 kuronal pulpa ampütasyonu sonrası radiküler pulpa fiksasyonunun sağlanması için önermişlerdir. Pulpanın cevabını FK kadar elverişli olduğunu belirtmişlerdir (Ruemping ve ark., 1983). Schulman ve arkadaşları yapılan bir çalışmasında patolojik rezorpsiyon ve periapikal, furkal patoloji rapor etmişlerdir (Schulman ve ark., 1987).

4.4.6. Lazer

Lazerin pulpa hasarı meydana getirmediği bildirilmiştir. Ampütasyon tekniğine en uygun ve etkili lazer tipini belirlemek için daha çok çalışmaya ihtiyaç vardır (Srinivasan ve ark., 2006).

Bir başka çalışmada diod lazer, FK ve FS süt dişi ampütasyonunda kullanılmış olup sonuçları klinik ve radyolojik olarak karşılaştırılmıştır. Sonuç olarak diod lazer ampütasyonunun başarı oranı FK ve FS ampütasyonu ile klinik ve radyolojik açıdan benzer bulunmuştur (Durmus ve Tanboga, 2014).

4.4.7. Mineral trioksit aggregat

Mineral trioksit aggregate, 1990' larda Loma Linda Üniversitesi' nde Torabinejad tarafından geliştirilmiş olup ilk kez 1993 yılında Lee ve arkadaşları tarafından dental bilimsel literatüre girmiştir. FDA tarafından 1998' de oynaylanmıştır. MTA, dikalsiyum silikat, trikalsiyum silikat, trikalsiyum alüminat, alçı, tetrakalsiyum aluminoferrit ve materyale radyoopaklık sağlayan bizmut oksitten meydana gelmektedir. Hem in vivo hem in vitro çalışmalar, MTA' nın birçok pozitif özelliğini ortaya çıkarmıştır.

Bunlardan bazıları; mükemmel biyouyumluluk, alkalen pH, radyoopasite, yüksek sızdırmazlık ve dentin, sement, kemik oluşumunu indükleme kapasitesidir (Mitchell ve ark., 1999). MTA' nın tozu ve steril salin solüsyonu 3:1 oranında reaksiyona girerek ilk anda pH' ı 13 olan yüksek alkalen bir macun oluşturur. Toz ve salin solüsyonunun karıştırılması ile elde edilen MTA karışımı özel bir taşıyıcı veya plastik bir alet ile dişte hemostaz sağlandıktan sonra ampütasyon bölgesine uygulanıp sertleşmeye bırakılır (Winters ve ark., 2013). MTA ilk kez piyasaya sunulduğunda gri bir renge sahipti. 2002 yılında gri preparatın sergilediği koyu renk özelliğini giderebilmek için yeni bir formül oluşturuldu. Beyaz MTA daha küçük partiküllere sahip olup gri MTA' nın içerdiği aluminoferrit veya demiri içermez. Cardosa-Silva ve arkadaşları, 233 süt azı dişine beyaz ve gri MTA ampütasyonu yapmış olup 84 aylık takiple sonuçları değerlendirmişlerdir. Gri MTA %100' lük bir radyografik başarı gösterirken, beyaz MTA ise %93 başarı oranı vermiştir. Bir diğer şaşırtıcı bulgu ise gri MTA kullanılan dişlerde daha çok dentin köprüsü oluşumu gözlemlenmiştir (Cardoso-Silva ve ark., 2011).

MTA, pulpa dokusu üzerinde sert doku oluşumunu indükleme yeteneği göstermiştir ve kalsiyum hidroksit ile karşılaştırıldığında in vitro olarak hücre büyümesini daha hızlı bir şekilde teşvik etmektedir (Torabinejad ve ark., 1995). Hayvanlarda ve insanlarda yapılan histolojik çalışmalarda MTA' nın kalsiyum hidroksite kıyasla daha kalın bir dentin köprüsü oluşturduğu, daha az enflamasyon, hiperemi ve pulpal nekroz gösterdiği bildirilmiştir. Bununla birlikte MTA' nın dentin köprüsü oluşumunu daha hızlı indüklediği gösterilmektedir (Torabinejad ve ark., 1994).

Holland ve arkadaşları, MTA' daki trikalsiyum oksitin, doku sıvıları ile reaksiyona girerek ve kalsiyum hidroksit oluşturarak sert doku oluşumunu gerçekleştirdiğini teorize etmişlerdir. MTA' nın mikroorganizma penetrasyonuna karşı direnci yüksek görünmektedir (Torabinejad ve Chivian, 1999).

Sızıntı çalışmalarında, MTA çok iyi bir performans gösterirken kan varlığının sızıntı derecesine küçük bir etkisi olmaktadır (Mohammad ve ark., 2019).

Bugüne kadar, MTA' nın klinik değerlendirmesi vaka raporları ile sınırlandırılmıştır. Yapılan bir çalışmada, araştırmacılar 2 adet dens evaginatus olan dişe parsiyal pulpatomi yapmıştır. 6 ay sonra planlanan ortodontik tedavi dişler çekilmiştir. Yapılan histolojik incelemede 2 dişte de dentin köprüsü oluştuğu ve pulpalarında herhangi bir enflamasyon olmadığı bildirilmiştir (Gadallah ve ark., 2018).

Mineral trioksit aggregat ve FK' nın etkinliğinin karşılaştırıldığı bir çalışmada 6-30 ay arası takip sonucunda MTA ile tedavi edilen dişlerden hiçbirinde klinik ve radyolojik olarak patolojik bir bulguya rastlanmamıştır. FK ile tedavi edilen dişlerin %13' ünde ve MTA ile tedavi edilen dişlerin %41 'inde kanal obliterasyonu tespit edilmiştir. Holan ve arkadaşları, 33 azı dişine yapılan MTA ampütasyonunun etkinliğini araştırmış ve %97' lik bir başarı oranı rapor etmişlerdir (Holan ve ark., 2005). Farsi ve arkadaşları 2 yıl boyunca 60 ampütasyonlu dişte FK ve MTA' nın başarısını gözlemledikleri çalışmalarında MTA 'nın başarısını %100 olarak bildirmişlerdir (Farsi ve ark., 2005).

4.5. Süt Dişi Ampütasyonunda Başarı Kriterleri

Geleneksel olarak pulpa ampütasyonlarında başarı; belirlenen süre boyunca dişlerin klinik ve/veya radyografik olarak patoloji göstermeden kalabilmesi ile ifade edilmekterdir (Fuks ve ark., 1997; Huth ve ark., 2005). Eğer başarı dişlerin düşme zamanına kadar ağızda kalması ile ölçülecek olursa başarı oranı yüksek olarak hesaplanabilecektir ancak herhangi bir klinik ve radyografik semptomun varlığı başarısızlık olarak kabul edilirse başarı oranı düşük olarak hesaplanacaktır (Caicedo ve ark., 2006).

Bazı yazarlar iç rezorpsiyonu başarısızlık belirtisi olarak düşünmemektedir (Smith ve ark. 2000; Holan ve ark., 2005; Maroto ve ark., 2005). Bununla birlikte, iç rezorpsiyon etiyolojisinin kronik pulpitisin bir sonucu olduğu düşünülmektedir (Foreman ve Barnes, 1990; Waterhouse ve ark, 2000b) ve iç rezorpsiyonun ilerleyici hale gelmesi için nekrotik doku mevcut olmalıdır (Tronstad, 1988).

Moretti ve arkadaşları tarafından yapılan bir çalışmada iç rezorpsiyon radyografik başarısızlık olarak kategorize edilmesine rağmen, bu patolojiyi sunan dişler hemen tedavi edilmemiş ve gözlem için bırakılmıştır. Dişler asemptomatik olduğu ve herhangi bir klinik başarısızlık belirtisi göstermediği için bu yaklaşımı benimsemişlerdir (Moretti ve ark., 2008).

Diş pulpasının iyileşmesi sadece kullanılan ampütasyon materyalinin varsayılan uyarıcı etkisine bağlı değildir, aynı zamanda tüm restorasyon arayüzü boyunca uzun süreli mikrosızıntıyı önleyen restorasyon tipi ile de doğrudan ilişkilidir (Jabbarifar ve ark., 2004; Chacko ve Kukirose, 2006; Percinoto ve ark., 2006). En iyi kuronal sızdırmazlık sağlayan malzemenin PÇK olduğu düşünülmektedir (Eidelman ve ark., 2001; Agamyet ve ark., 2004; Jabbarifar ve ark., 2004; Farsi ve ark., 2005).

Süt dişi ampütasyonunda başarı olarak değerlendirilen klinik ve radyografik kriterler şunlardır:

Klinik değerlendirme (Waterhouse ve ark., 2000; Smith ve ark., 2000; Dean ve ark., 2015; Fuks ve ark., 2018)

- ✓ Ampütasyon tedavisi yapılan dişte herhangi bir klinik patolojik bulgu ve pulpal enfeksiyon bulunmaması (apse, fistül, mobilite, spontan ağrı)
- ✓ Perküsyon ve palpasyon hassasiyeti bulunmaması
- ✓ Yapılan restorasyonda uyum bozukluğu olmaması

Radyografik değerlendirme (Waterhouse ve ark., 2000; Smith ve ark., 2000; Dean ve ark., 2015; Fuks ve ark., 2018)

- ✓ İnternal ve eksternal rezorpsiyon bulunmaması
- ✓ Periapikal ve furkal radyolüsensi bulunmaması
- ✓ Kanal obliterasyonu gelişmemesi
- ✓ Patolojik kök rezorpsiyonu bulunmaması
- ✓ Periodontal aralıkta genişleme olmaması

4.6. Süt Dişi Ampütasyonunda Kaide ve Üst Restorasyon Materyali Seçimi

Pulpa ampütasyonu ve kanal tedavisi ile tedavi edilen süt ve daimi azı dişlerinde kırılmaya eğilim artmakta ve bu dişler zayıf, desteklenmeyen bir kurona sahip olmaktadır. Bukkal ve lingual duvarların kırılması genellikle dişeti ataşmanının altında veya alveolar kemiğin hemen üzerinde meydana gelmektedir. Bu tip bir kırılma dişin daha sonraki restorasyonunu başarısız hale getirecektir. Pulpa tedavisi sonrasında dişin restorasyonunun sonraki seanslara bırakılması tedaviyi başarısız hale getirebilecek ve sızdırmazlığı etkileyebilecektir. Pulpanın üzerinin hızlı sertleşen bir siman ile örtülmesi pulpayı iyileşme sürecindeyken ağız sıvılarıyla kontaminasyondan mümkün olduğunca koruyacaktır (Dean ve ark., 2015).

Amalgam, kompozit rezin veya cam iyonomer restorasyonlar pulpa tedavisi görmüş dişlerin tedavisi sonrasında hemen yapılan ve sıklıkla da final restorasyonu görevi gören restorasyonlardır. Her ne kadar pratik bir seçenek olsalar da süt azı dişlerinin aynı seans paslanmaz çelik kuronlarla restore edilmesi önerilmektedir (Dean ve ark., 2015).

4.6.1. Çinkooksit öjenol siman

Çinkooksit öjenol simanın toz kısmı çinko oksit, rezin ve çinko asetattan meydana gelmektedir. Rezin kırılma direncini arttırır ve çinko asetat reaksiyon hızını arttırmada etkilidir. ZOE sıvı kısmı amorf bir çinko öjenolat şelatı oluşturmak için toz kısmı ile reaksiyona giren öjenol preparatından oluşmaktadır (Donly ve Sasa, 2018).

Çinkooksit öjenol, sakinleştirici bir etki sağlamak için kullanılır ancak düşük baskı dayanımı yüzünden klinik sınırlamalar gösterir. ZOE' yi güçlendirmek için içeriğine akrilik rezin ve alümina maddeleri eklenmiştir. Bu simanlar daha güçlü olmalarına rağmen, çinko fosfat ve cam iyonomer simanlardan daha zayıf kalmaktadır. ZOE, cam iyonomer siman ile karşılaştırıldığında anlamlı derecede mikrosızıntı göstermiştir (Manders ve ark., 1990). Sakinleştirici etkileri ve yıllarca süren klinik başarısından dolayı, ZOE süt dişlerinin ampütasyon ve kanal tedavilerinde kullanılmaktadır. Öjenol rezinin polimerizasyonunu engelleyebileceğinden, ZOE simanlar kompozit restorasyonlar altında direkt olarak kullanılmamalıdır. Polimerizasyonda yaşanabilecek problemleri önlemek için kompozitin yerleştirilmesinden önce ZOE siman üzerine cam iyonomer siman yerleştirilebilir (Donly ve Sasa, 2018).

4.6.2. Cam iyonomer siman

Cam iyonomer siman yaygın olarak kullanılan bir taban materyali haline gelmiştir. Diş yapısıyla fizikokimyasal bağ oluşturma ve fluor salınımı yapma yeteneğine sahiptir. Cam iyonomer siman, poliakrilik asit ile karıştırılmış kalsiyum alüminosilikat cam parçacıklarından oluşur. Reaksiyonun ilk aşaması poliakrilik asidin iyonizasyonu ile başlamaktadır (Donly ve Sasa, 2018).

İyonizasyon yoluyla üretilen hidrojen iyonları, aynı zamanda fluor içeren kalsiyum alüminosilikat cam ile reaksiyona girer ve metal fluor iyonlarının salınmasına neden olur. İki veya üç değerlikli katyonların (Ca^{+2}, Al^{+3}) çoğunluğu, çapraz bağlı tuz köprüleri oluşturmak üzere iyonize polimer ile bağlanır. Kalsiyum ve alüminyum iyonları karboksil gruplarında poliakrilik aside bağlanır ve siman matrisini oluşturmak üzere çökelirler. Kalsiyumun poliakrilik asit zincirlerine hızlı bağlanması nedeniyle ilk önce sert bir jel olarak kalsiyum karboksilatlar oluşur. Başlangıç aşamasında cam iyonomer siman su emilimine karşı çok hassastır. Benzer şekilde, serbest alüminyum iyonları nem kontaminasyonuna karşı hassastır ve bu nedenle poliakrilik asit zincirleri ile çapraz bağlanamadıkları için simandan kaybolurlar. Daha sonra poliakrilik asit matrisi ile alüminyum tuz köprüleri oluşturulur ve siman sertleşir (Donly ve Sasa, 2018).

Bazı üreticiler, kavite preparasyonu sırasında oluşan smear tabakasının poliakrilik asit ile uzaklaştırılmasını önerir. Sertleşme reaksiyonu biraz nem gerektirdiğinden, kavite preparasyonu işleminden sonra dişi çok kurutmamak önemlidir (Donly ve Sasa, 2018).

Çalışma süresini azaltmadan sertleşme oranını hızlandırmak için cam iyonomer simana tartarik asit eklenmiştir. İtakonik asit ise poliakrilik asidin cama reaktivitesini arttırmak için cam iyonomer karışımlarına yerleştirilebilir ve reaksiyonu modifiye etmek için polimaleik asit ilave edilebilir (Donly ve Sasa, 2018).

Çalışmalar, cam iyonomer simanların, çinkooksit öjenol, çinko fosfat ve kalsiyum hidroksite göre daha az marjinal mikrosızıntı gösterdiğini ve böylece bakteriyel penetrasyonu önlediğini göstermiştir (Manders ve ark., 1990; Heys, 1991).

Fluor, çözünme ve difüzyon yoluyla cam iyonomer simandan salınmaktadır. Serbest bırakılan fluor, simana bitişik hem mine hem de dentin dokusu tarafından alınmaktadır. Fluor içeren malzemeler, fluor içermeyen malzemelerle kıyaslandığında, demineralizasyona duyarlı olmayan bir inhibisyon bölgesi oluşturulmasına yardımcı olmaktadır (Griffin ve ark., 1992; Donly, 1994). Cam iyonomerin sekonder çürük oluşumunu da azalttığı gösterilmiştir (Hicks ve ark., 1986; Garcia-Godoy ve Jensen, 1990; Jensen ve ark., 1991; Donly ve Ingram, 1997).

4.6.3. Amalgam

Amalgam genel olarak sınıf 1 ve sınıf 2 kavitelerde tercih edilen bir restorasyon materyalidir. Günümüzde hala etkili resotrasyon materyali olma özelliğini sürdürmektedir (Fuks, 2002; Osborne ve ark., 2002).

İki yüz atmış amalgam restorasyonun (%86.4 sınıf 2 kavite) 3 yıllık klinik performansının değerlendirildiği bir çalışmada 254 amalgam restorasyon başarılı bulunmuştur (Osborne, 1990).

Dental amalgam, gümüş, bakır, kalay ve bazı durumlarda cıva ile birleştirilmiş çinko partiküllerinin karışımından oluşmaktadır. Tepkimeye girmemiş alaşım parçacıkları gümüş kalay (gama) fazı olarak adlandırılır. Bu partiküller cıva ile birleştirilir, cıva aslında alaşım partiküllerinin ıslatma ajanı olarak hareket ederek amalgamasyon adı verilen reaksiyonunu başlatır. Partikül yüzeyleri cıva ile reaksiyona girerek gama 1 ve gama 2 fazlarından oluşan siman matriksini meydana getirirler. Gama 1 fazı, gümüş ve cıvanın bağlanmasını sağlamaktadır.Gama 2 fazı, kalay ve cıvanın bağlanmasını içermektedir. Gama 2 fazı, amalgam restorasyonlarının erken kırılmasından ve başarısızlığından sorumludur (Donly ve Sasa, 2018).

Sertleşen amalgam, malzemenin tipine ve manipülasyonuna bağlı olarak genişleyebilir veya daralabilir. Amerikan Dişhekimleri Birliği, 24 saat sonra 20 µm/cm' den fazla genişleme veya daralma olmamasını gerektiğini bildirmiştir (ADA, 1977).

Korozyon, amalgamın kimyasal veya elektrokimyasal bozulması ile yüzeyde veya yüzey altında meydana gelen bir olaydır. Birbirleriyle temas halinde olup benzer olmayan metaller bir çözelti içinde galvanik akım oluşturarak korozyona sebep olabilmektedir. Bu daha sonra daha fazla korozyona neden olan çukurlar içinde çukurlaşmaya ve yiyecek sıkışmasına yol açmaktadır. Geniş korozyon alanları restorasyonun başarısızlığına yol açsada, minimal korozyon sonrası restorasyon marjinlerinde meydana gelmiş kırılmalar bu korozyon ürünleri sayesinde dolabilmektedir (Donly ve Sasa, 2018).

Amalgam, trituasyon sonrası üretici firma tavsiyeri ışığında kaviteye hızlıca, küçük miktarlarda tabakalama şeklinde yerleştirilmelidir. Kondezyonla amalgam iyice yerine yerleştirmek için minimum cıva çıkacak şekilde uygulanmaktadır (Donly ve Sasa, 2018).

Küçük miktarlarda amalgamın basınçla uygulanması restorasyondaki boşlukları engellemektedir. Amalgam restorasyonlarda kondenzasyon gecikmeden yapılmalıdır. Çünkü trituasyon sonrası kondezasyon öncesi başlangıç sertleşmesinde olan amalgamdan kondenzasyon ile çıkan fazla cıva çok daha etkili şekilde uzaklaştırılabilmektedir (Donly ve Sasa, 2018).

Amalgam yüzeyinde cilalama ve partlatma işlemleri tavsiye edilmektedir. Bu işlemler sırasında su ile çalışılarak çıkan cıva buharının zararlı etkisi önlenebilmektedir. Cila ve parlatma işlemleri amalgam restorasyonun yapılmasından bir gün sonra yapılması önerilmektedir (Donly ve Sasa, 2018).

4.6.4. Kompozit

Rezin kompozitler 30 yıldır sıklıkla tercih edilen restoratif materyallerden biridir. Hem sealent olarak hem de sınıf 1, 2, 3, 4, 5 kavitelerin restorasyonlarında süt ve daimi dişlerde tercih edilmektedirler (Bowen, 1962; Donly ve Garcia-Godoy, 2002). Rezin bazlı kompozitler, mükemmel estetik nitelikleri nedeniyle kabul görmüşlerdir. Diğer avantajlar arasında düşük termal iletkenlik, kavite hazırlamada diş yapısının korunması ve malzemenin bileşim özelliklerinin stabilitesindeki ilerlemeler yer almaktadır (Donly ve Sasa, 2018).

Bowen, bisfenol A ve glisidil metakrilat arasındaki reaksiyonun ürünü olan bir dimetakrilat monomerini sentezleyerek Bis-GMA rezini formüle etmiştir. Birçok çağdaş kompozit restoratif malzeme, matriks fazının ana bileşeni olarak dimetakrilat monomerleri (Bis-GMA) içerir. Malzemenin istenen işleme niteliklerinin üretilmesine yardımcı olan nispeten düşük viskoziteli bir monomer (trietilen glikol dimetakrilat (TEGDMA), matris fazının önemli bir bileşenidir.

Az sayıda mevcut ürün, Bis-GMA matrisi yerine üretan dimetakrilatlar içermektedir. Başlangıçta, güçlendirilmiş bir rezin kompozit sağlayan, erimiş kuvars ve çeşitli camlar, doldurucu partikül olarak Bis-GMA monomerinin içine dahil edildi (Donly ve Sasa, 2018).

Doldurucu partiküller, bir vinil silan bağlama maddesiyle kaplanmış olup silan, polimer matrisle kimyasal olarak bağlanmıştır (Phillips ve ark., 1969). Bu parçacıklar, rezin kompozite mekanik tutma sağlamak için genellikle düzensiz bir şekile sahiptirler.

Günümüzde mevcut olan kompozitler kuvars, koloidal silika, borosilikat camlar ve baryum, stronsiyum ve çinko içeren camlar içermektedir. Kuvars ve kolloidal silika hariç, bu dolgu partikülleri malzemeye radyopasite verir ve bu da radyografik inceleme sırasında klinik olarak avantaj sağlamaktadır. Çağdaş posterior rezin esaslı kompozitler hacimce yüksek oranda dolgu partikülü içerir. Bu bileşim, aşınma direnci ve daha fazla stabilite sağlamaktadır (Bayne ve ark., 1988).

Günümüzde rezin bazlı kompozitlerin çoğu görünür ışıkla aktifleşmektedir. Bu, malzemenin bir kavite hazırlığının daha kontrollü olmasına ve tabakalama yöntemine izin vermektedir. Görünür ışıkla sertleşen kompozitler genellikle bir diketon başlatıcı (kamforakinon) ve bir amin katalizör (dimetilaminoetil metakrilat) içerirler. Diketon, yaklaşık 470 nm' de ışığı emer ve bu amin ile birlikte iyon radikallerinin serbest radikal polimerizasyonunu başlatmasına neden olmaktadır (Donly ve Sasa, 2018).

Işık penetrasyonunun derinliğindeki değişkenlik, kürleme ışık yoğunluğundaki farklılıklar, ışık kaynağı ucunun çapı ve ışığa maruz kalma süresi polimerizasyonda bir takım değişikliklere neden olmaktadır. Işıkla aktifleşen kompozitlerinin avantajları arasında manipülasyon kolaylığı, polimerizasyonun kontrolü ve karıştırma ihtiyacının olmaması yer almaktadır. Karıştırmaya gerek olmadığından, materyalin içine hava karışması ve içinde boşluklar oluşturması daha az olasıdır (Donly ve Sasa, 2018).

4.6.5. Kompomer

Kompomerlerin pediatrik dental restoratif materyal olarak kullanılması sıklıkla önerilmektedir (Hickel, 1996; Marks ve ark., 1999; Peters ve Roeters, 1994; Roeters ve ark., 1998).

Kompomerler aslında rezin bazlı kompozitler ve cam iyonomer simanların özelliklerinin birleşimidir. Kompomerler, rezin bazlı kompozitlerin; aşınma direnci, renk kararlılığı ve cilalanabilirlik gibi olumlu özelliklerini cam iyonomerlere getirme umuduyla geliştirilmiştir. Kompomer malzemesi içinde bir asit-baz reaksiyonu meydana gelir, ancak tek reaksiyon bu değildir. Görünür ışık, sertleşme reaksiyonunu tamamlamak için gereklidir. Kompomerler, mine, dentin ve kompomer restoratif materyaline bağlanan metakrilat primerleri ile kullanılırlar. Bu nedenle üreticiler, hekimin isteğine bağlı olarak kavite hazırlığı sonrası diş yüzeyine asit etch uygulamasının yapılabileceğini belirtmektedir (Donly ve Sasa, 2018).

4.6.6. Paslanmaz çelik kuron

Paslanmaz çelik kuronlar (PÇK), büyük çok yüzeyli kavitelerin ve büyük ölçüde harabiyete uğramış dişlerin restorasyonunda özellikle yararlanılan ve önceden oluşturulmuş ekstra koronal restorasyonlardır. Dişin tüm kuron kısmını kaplarlar, bu nedenle rekürrent veya sekonder çürük gelişme olasılığı düşüktür.

Geleneksel PÇK' ların yerleştirilmesi, hasta ve klinisyen açısından zor olabilen önemli bir diş hazırlığı gerektirmektedir. Süt dişlerinde kullanılan en dayanıklı restorasyonlardandır ve yüksek çürük risk grubundaki çocuklarda tercih edilmektedirler (Winters ve ark., 2013).

Paslanmaz çelik kuronların kullanım endikasyonları: (Mahoney ve ark., 2013)

- ✓ Dişlerde büyük miktarda madde kaybı olması
- ✓ Pulpa tedavisi gören süt azı dişleri

- ✓ Hipoplastik veya hipomineralize süt veya daimi dişler
- ✓ Genel anestezi altında tedavi gören çocuklar
- ✓ Çürük riski yüksek olan çocukların dişleri

Kısa vadede para açısından nispeten pahalı olsalar da bu restorasyonların uyum bozukluğu meydana gelme oranı düşüktür. Bu sebeple uzun vadede ekonomik olarak daha avantajlıdırlar. Uygulamasında önemli miktarda diş preparasyonu ve her zaman lokal anestezi gerektirirler.

Paslanmaz çelik kuronların uygulaması: (Mahoney ve ark., 2013)

Dişin vital yada non-vital olup olmadığına bakılmaksızın, yumuşak doku manipülasyonu nedeniyle paslanmaz çelik kuron yerleştirilirken lokal anestezi uygulanmalıdır. Rubberdam klemplerinin bazen ağır harabiyete uğramış dişlere yerleştirilmesi zor olsa da mümkün olabildiğince rubberdam izolasyonu altında çalışmaya özen gösterilmelidir.

- PÇK hazırlığından önce diş cam iyonomer veya kompomer restorasyon materyali kullanılarak restore edilmelidir.
- Dişin oklüzal yüzeyi alev şeklinde veya konik elmas bir frez kullanılarak yaklaşık 1,5 mm prepare edilmelidir. Düzgün bir şekilde yapılan oklüzal indirgeme işlemi oklüzyona müdahale etmeden kuronun yerleşmesini kolaylaştıracaktır.
- Dişin uzun eksenine paralele yakın tutulan ince, uzun, konik bir elmas frezle, interproksimal bölgede kontaklar kaldırılmalıdır. Preparasyon, bir sondun kontak alanından geçirilmesine izin verecek şekilde olmalıdır.
- Bukkolingual kesim retansiyon istendiği için minimumda tutulmalıdır. Bununla birlikte, belirgin proksimal alan kaybı ve anatomik özelliklerinde kaybı gözlendiğinde bukkolingual kesim derinleştirilebilir.
- Meziodistal genişlik ölçülerek, uygun boyutta önceden şekillendirilmiş bir kuron seçilir.

- Simantasyondan önce bir deneme uygulaması gerçekleştirilir. Kuronun subgingival olarak 1 mm' den fazla oturmaması önemlidir. Dişeti dokularında aşırı beyazlaşma varsa, kuron uzunluğu azaltılmalı ve kenar boşlukları lastik frezlerle düzeltilmelidir.
- PÇK, cam iyonomer siman ile simante edilmektedir. Diş, PÇK öncesinde restoratif cam iyonomer ile tekrar restore edildiyse simantasyon materyali olarak luting cam iyonomer kullanılabilir.
- PÇK simante edildikten sonra fazla siman alınmalı, kontak noktaları diş ipi yardımıyla temizlenmeli ve sertleşmesi esnasında kuron çevresine vazelin uygulanmalıdır.

4.7. Hyaluronik Asit

Hyaluronik asit, 1934 yılında Meyer ve arkadaşları tarafından keşfedilmiştir. New York Columbia Üniversitesi' nden John Palmer, inek gözlerinin camsı jölesinden kimyasal bir madde izole etmiştir. Yunanca hyalos (cam) kelimesinden türetildiği için HA adını önermişlerdir (Vedamurthy, 2004). HA, tükürük, dişeti serviküler sıvısı, serum ve sinovyal sıvı dahil olmak üzere çeşitli vücut sıvılarında bulunan yüksek molekül ağırlığına (4000-20,000,000 Da) sahip, doğal olarak oluşan sülfatlanmamış bir glikozaminoglikandır. HA' nın yapısı, alternatif bl-3 ve bl-4 bağları ile bağlanan glukuronik asit ve N-asetil glukozamin' in polianyonik disakkarit birimlerinden oluşur (Casale ve ark., 2016). Hücre plazma membranının iç tabakasında HAS1, HAS2, HAS3 tarafından sentezlenmektedir. HAS1 ve HAS2 yüksek molekül ağırlıklı HA sentezlerken, HAS3 düşük molekül ağırlığına sahip HA sentezlemektedir (Itano ve Kimata, 2002).

İnsanda, HA' nın yarı ömrü ilgili dokuya bağlı olarak 1-70 gün arasında değişmektedir. Yıkımı esas olarak lenfatik sistemle taşındığı karaciğer ve böbrekte gerçekleşmektedir (Fraser ve ark., 1997). Sağlıklı dokularda HA, yüksek molekül ağırlıklı bir polimer olarak bulunur. Travma ve yara oluşumu meydana geldiğinde düşük molekül ağırlıklı HA parçaları bölgede bulunmaktadır. HA, molekül yapısında suyu kendi ağırlığını aşan miktarda yakalama özelliği ile ilgili çok sayıda işlev gerçekleştirmektedir. HA' nın bu özelliği dokularda sıvıların optimum şekilde dağıtılmasını sağlamaktadır.

Aynı zamanda molekül ağırlığı daha yüksek olan maddelerin moleküler ağırlıkları ile doğru orantılı olarak geçişini yavaşlatır. Bu özelliklerin bir sonucu olarak HA, doku sıvısının düzenlenmesine ve moleküllerin interstisyal kompartmandan geçişine katılan ve aynı zamanda makromoleküllerin ve zararlı dış maddelerin doku içi difüzyonunda bir bariyer görevi gören homeostaziste de önemli bir rol oynamaktadır (Balazs, 2003).

Hyaluronik asit' in özel viskozitesi, iskeletsel hareketler sırasında ideal bir yağlayıcı olarak hareket edebileceğini ve eklem yüzeylerinin kaymasına, üzerindeki yüklerin azaltılmasına izin verebileceğini düşündürmektedir. Önemli analjezik etkilerin bu viskoziteye bağlı olduğu görülmektedir (Balazs, 2003).

Hücre dışı kollajen matriksinin elastikiyetinin ve stabilitesinin çoğu HA varlığı ile ilişkilidir. Fizikokimyasal özellikleri göz önüne alındığında HA, film oluşturucu bileşeni nedeniyle cilt ve mukoza üzerinde koruyucu bir etkiye sahiptir ve bu özellik uygulamadan hemen sonra kaybolan, HA içermeyen diğer maddelerin aksine mükemmel bioadezyon sağlamaktadır (Dahiya ve Kamal, 2013).

Yüksek moleküler ağırlıklı HA, periodontal hastalıklar sırasında gözlenen süperoksit radikali ve hidroksil radikali türleri de dahil olmak üzere reaktif oksijen türlerinin (ROS) etkisi altında parçalanır (Waddington ve ark., 2000). Bu radikaller öncelikle bakteriyel fagositoz sırasında infiltrasyon yoluyla üretilir. Yüksek molekül ağırlıklı HA aynı zamanda inflamasyonun aşırı alevlenmesini önleyen bağışıklık tepkisini bastırmaktadır.

Düşük moleküler ağırlıklı HA ise doku hasarının sinyallenmesinde ve bağışıklık hücrelerinin harekete geçirilmesinde rol oynamaktadır (Manzanares ve ark., 2007). Özellikle bakteriyel enzimlerin (hyalüronidazlar) etkisinin bir sonucu olarak, periodontitisin ilk aşamalarında hastaların dişeti dokularında görülmektedirler (Tipler ve Embery, 1985; Yamalik ve ark., 1998).

Hyaluronik asit, birçok kez tekrarlanan iki şekerli bir molekülden oluşan bir polimerdir. Doğada zincir uzunluğu bu nedenle önemli ölçüde değişir ve hem yüksek hem düşük molekül ağırlıklı polimerler aynı anda bulunabilirler.

Belirli bir HA bazlı ürünün oligosakkaritlere ait veya düşük, yüksek molekül ağırlıklı HA olarak doğru bir şekilde tanımlanabileceği sınırlarla ilgili olarak kodlanmış ve kabul edilmiş bir ayrım bulunmamaktadır. Çünkü bu sınırlar bir aralık olarak verilmektedir. Düşük molekül ağırlığına sahip HA içeren ürünler anjiyojenik bir etki gösterirken, yüksek molekül ağırlığına sahip olanlar esas olarak doku rekonstrüksiyonu yapmaktadırlar (Liao ve ark., 2005).

Bu özelliklerinden dolayı (biyouyumluluk, biyobozunurluk, düşük immünojenite ve viskoelastisisite) HA' nın bazı tıbbi ve kozmetik uygulamalar için ideal bir madde olabileceği öne sürülmüştür (Liao ve ark., 2005).

Hayvanlar üzerinde yapılan çalışmalarda yara yüzeyine HA uygulamasının, fibrinin oluşumunu hızlandırdığı ve anti-enflamatuar etkiye bağlı olarak hasarlı, ekspoz pulpanın iyileşme ve yeniden yapılanmasına yardımcı olduğu gösterilmiştir. Fibroblastların ve osteoblastların daha hızlı farklılaştığı ve dentin onarımı da gözlemlenmiştir (Sasaki ve Kawamata-Kido, 1995).

Artan HA üretimine bağlı hızlandırılmış onarımın, dişeti fibroblastları üzerinde proliferatif bir etki yaptığı bilinen trombosit kökenli büyüme faktörü ile ilişkili olabileceği de gösterilmiştir (Dahiya ve Kamal, 2013). HA' nın belirgin bakteriyostatik etkisinin periodontal ceplerdeki patojenik mikroorganizmaların lokalizasyonunu inhibe edeceği de bulunmuştur (Pirnazar ve ark., 1999).

Yüksek moleküler ağırlıklı HA' nın osteoindüktif gücü, sıçan femurunda indüklenen yaraların iyileşmesi üzerine transmisyon elektron mikroskobu ile yapılan çalışmada belirtilmiştir. Sıçanlarda standart kemik yaraları mekanik olarak indüklendikten sonra araştırmacılar bazı boşlukları HA bazlı preparatla doldurmuştur. HA uygulanan kemiklerde, mevcut kortikal kemiklerin hem periosteal hem de endosteal yüzeylerinde 4. güne kadar yeni kemik oluşumu başlatılmıştır (Sasaki ve Watanabe, 1995).

Periodontal tedaviye destek olarak HA' nın olası kullanımını değerlendirmek için başka araştırmalarda yapılmıştır. Özellikle, bazik fibroblast büyüme faktörü (BFGF) tarafından tetiklenen periodontal ligamentte artan HA üretiminin yeni sement oluşumunu ve periodontal yara iyileşmesini desteklediği gösterilmiştir (Shimabukuro ve ark., 2005).

Enflamatuar sürecin devam ettiği dokularda özellikle dişeti iltihabında (Jentsch ve ark., 2003), cerrahi işlem sonrasında, çeşitli patolojik periodontal hastalıklarda dokular üzerinde HA' nın düzenleyici bir etkisi bulunmaktadır (Walender ve ark., 2001; Xu ve ark., 2004).

Hyaluronik asit, vücutta hemostazın korunması ve çeşitli biyolojik olayların düzenlenmesi gibi birçok görev üstlenmektedir (Necas ve ark., 2008). Bununla birlikte göz, cilt, eklem ve periodonsiyum gibi mineralize olan ve olmayan dokuların ekstrasellüler matrikslerinin önemli bir elamanıdır (Embery ve ark., 1982; Pogrel ve ark., 1996; Fraser ve ark., 1997).

Hyaluronik asit, bakteriostatik (Pirnazar ve ark., 1999), antienflamatuar (Laurent ve ark., 1995), fungostatik (Kang ve ark., 2011), osteoindüktif (Sasaki ve Watanabe, 1995; Kawano ve ark., 2011), anti-ödematöz (Dahiya ve Kamal, 2013) ve pro-anjiyogenik (Deed ve ark., 1997) özellikler göstermektedir. HA bazlı biyomalzemeler ve ekzojen HA oftalmoloji, dermatoloji ve ortopedide yara iyileşmesi ve enflamasyonun tedavilerinde başarı göstermiştir (Dahiya ve Kamal, 2013).

Periodontal dokularda yer alan hücrelerde (dişetindeki fibroblastlar ve keratinositler, periodontal ligament ve sementteki sementoblastlar ve alveolar kemikteki osteoblastlar) bulunun hyalüronan sentaz enzimleri hyalüronanı sentezler (Ijuin ve ark., 2001). Periodontal ligament ve dişetinde, sement ve alveolar kemiğe göre daha fazla miktarda bulunur (Bartold ve ark., 1981; Bartold ve Page, 1986; Bartold, 1987; Waddington ve ark., 1989; Giannobile ve ark., 1993; Shimabukuro ve ark., 2005; Dahiya ve Kamal, 2013). HA, periodontal ligament matriksinde en çok bulunan glikozaminoglikan olup sağlıklı periodontal dokunun korunmasında rol oynayan kritik bir bileşendir (Sukumar ve Drizhal, 2007).

4.7.1. Hyaluronik asit' in tıp alanında kullanımı

Hyaluronik asit, kanser tanısında, yara iyileşmesinde, doku rejenerasyonunda, anti-inflamatuar ve immünomodülasyon gibi çeşitli biyolojik süreçlerin düzenlenmesinde çok yönlü bir rol oynamaktadır. Olağanüstü biyomedikal özellikleri ve doku rejenerasyon potansiyeli sayesinde HA, kozmetik ürünlerin zorunlu bileşenlerinden biri olarak birçok üründe kullanılmıştır. HA bazlı formülasyonlar (Örneğin; jeller, kremler, intra-dermal dolgu enjeksiyonları, dermal dolgu maddeleri, yüz dolgu maddeleri, otolog yağ jelleri, losyon, serum ve implantlar vb.) kırışıklık karşıtı, anti-nazolabial katlanma, antiaging, boşluk doldurma ve yüz gençleştirme özellikleri sergilemektedir (Salwowsaka ve ark., 2016).

4.7.1.1. Onkolojide kullanımı

Birçok tümörün stromasında ve çevre dokularının matriksinde yüksek oranda HA gözlenmiştir. Özellikle epitalyal orijinli tümörlerde ve %87 oranında pankreas adenokarsinomunda yüksek oranda HA ekspresyonu gözlenir. HA' nın yüksek oranda sentezi apoptozis ve ilaç direncinden sorumludur.

Tümör çevresinde artan HA interstisyal basınç yaratmakta, bu durumda çevre kan damarlarının lümeni daraltmakta ve hipoksi meydana gelmektedir.

HA tümör fizyolojisinde önemli rol oynamaktadır. Tümör hücrelerinin reseptörleri üzerinde etkisi vardır. CD44 ve RHAMM reseptörüne bağlanarak hücreleri etkilemektedir. Bu durum enflamatuar olayları, aterosklerozu ve karsinogenezi meydana getirmektedir. RHAMM reseptörü doku iyileşmesi ve karsinogenezden sorumludur. Fazla salgılanırsa tümörün büyümesini ve metastazı tetiklemektedir (Salwowska ve ark., 2016).

4.7.1.2. Ortopedide kullanımı

Sinovyal sıvı, eklem kapsülü ve eklem kıkırdağında HA' nın doğal olarak bulunması nedeniyle ortopedide yaygın olarak kullanılmaktadır. Bu bileşik esas olarak osteoartrit veya romatoid artrit gibi eklem hastalıklarında kullanılır. Osteoartrit, eklemlerin en yaygın hastalığıdır ve önemli sakatlıklara neden olup, yaşam kalitesinde düşüşe yol açabilmektedir. Bu hastalıkta, eklem kıkırdağının oluşumu ve yıkımı arasında yıkımı lehine bir dengesizlik oluşmaktadır (Gupta ve ark., 2005).

4.7.1.3. Oftalmolojide kullanımı

Hyaluronik asit' in hem konservatif hem de operasyonel açıdan oftalmolojide birçok uygulaması vardır. Sıklıkla viskoelastik özelliklerinden dolayı "yağlayıcı" bir bileşen olarak kullanılır. Genellikle gözyaşı formülasyonlarında ana bileşen olarak bulunmaktadır. Göz kuruluğunun rahatlatılmasında kullanılır. Tahrişi azaltır, gözü nemlendirir ve gözyaşı sıvısındaki sodyum hyaluronatın eksikliklerini giderir.

Hyaluronik asit ayrıca oftalmik cerrahide de önemli bir rol oynamaktadır Etkileri esas olarak ameliyat sonrası bölgenin iyileşmesini teşvik etmek için rahat koşulların oluşturulmasına ve sürdürülmesine dayanmaktadır. Gözyaşı sıvısının stabilizasyonu, iyileşme süresinin azalması, asgari yapışma riski, serbest radikallerin oluşumunun azalması ve göz içi basıncın normalleştirilmesi yoluyla elde edilir.

Trabekülektomi, katarakt çıkarma, glokom tedavileri, refraktif cerrahi ve korneal plastik cerrahi gibi gözün ön segmentinin operasyonları sırasında yaygın olarak kullanılmaktadır (Salwowska ve ark., 2016).

4.7.1.4. Dermatolojide kullanımı

Sodyum hyaluronat şu anda en yaygın kullanılan kozmetik dolgu materyalidir. İşlevi ekstrasellüler doku boşluğunu doldurmaktır.

Sıvı formülasyonlar cildin esnekliğini ve esnekliği veren küçük, yüzeysel kırışıklıkları gidermek için kullanılırken, çapraz bağlı preparatlar yüz hatlarının düzeltilmesi, kadınlarda memenin modellenmesi, erkeklerde toraks düzenlemesi ve kalçalarda kullanılmaktadır.

Nazolabial kıvrımların ve kırışıklıkların düzeltilmesi, yatay alın kırışıklıklarının hafifletilmesi, kaşların kaldırılması, burnun konumlandırılması, dudakların şeklinin ve hacminin değiştirilmesi, yanakların, çenenin, vücudun şekillendirilmesi (göğüslerin genişlemesi ve modellenmesi, uyluk, kalça) için kullanılmaktadır. Küçük miktarlardaki HA yaklaşık 6 ay boyunca etki sağlamaktadır (Salwowska ve ark., 2016).

4.7.2. Hyaluronik asitin diş hekimliğinde kullanımı

4.7.2.1. Gingivitis hastalarında kullanımı

Jentsch ve arkadaşları yapmış oldukları çalışmada, 3 hafta süre ile günde 2 kez %0,2' lik HA ile topikal tedavinin gingivitis hastalarında plak indeksi (Pİ) ve papillar kanama indeksi (PBI) değerlerini ve gingival serviküler sıvıyı (GCF) iyileştirdiğini göstermiştir (Jentsch ve ark., 2003).

Pistorius ve arkadaşları yapmış oldukları çalışmada HA içeren bir spreyi 1 hafta boyunca günde 5 kez topikal olarak uygulamış ve sulkus kanama indeksi (SBI) ve PBI değerlerinde azalma olduğunu göstermişlerdir (Pistorius ve ark., 2005).

Benzer şekilde Sahayata ve arkadaşlarının çalışmasında da rutin oral hijyen ve detertraj işlemlerine ek olarak 4 hafta boyunca günde 2 kez iltihaplı dişeti üzerine lokal olarak %0.2' lik HA jel uygulamasının gingival indeks (GI) ve PBI değerlerini anlamlı derecede iyileştirdiği gösterilmiştir (Sahayata ve ark., 2014).

4.7.2.2. Kronik periodontitis hastalarında kullanımı

Kronik periodontitisli hastalarda HA jelinin 1 ay boyunca günde iki kez lokal olarak kullanımı dişeti epitelinin (Ki-67 antijeninin ekspresyonu) proliferasyon indeksini, inflamatuar süreci ve gelişmiş periodontal lezyonları azaltmıştır (Mesa ve ark., 2002). Bununla birlikte birçok çalışmada SRP ve detertraj işlemlerine ek olarak HA' nın topikal olarak kullanımı kronik periodontitis hastalarının periodontal dokularında daha hızlı bir iyileşme sağlamaktadır.

Altı hafta boyunca haftada bir kez %0,8' lik HA jelin 0,2 mL subgingival olarak uygulanması, sulkus sıvı akış hızını iyileştirmiştir (Xu ve ark., 2004). Johannsen ve arkadaşlarının yaptıkları çalışmada %0,8' lik HA jelinin 0,2 mL olarak iki (başlangıçta ve 1 hafta sonra) subgingival uygulamasında kontrol grubuna göre HA kullanan grupta kanama anlamlı derecede azalmıştır (Johannsen ve ark., 2009).

Benzer şekilde Polepalle ve arkadaşları SRP' yi takiben 1 hafta boyunca %0,8' lik HA jelini 0,2 mL olarak kanin ve premolar dişlerine subgingival uygulamanın sonucunda, sondalamada kanama (BOP), Pİ, cep ölçümünde kanama, cep derinliği (PPD), klinik bağlanma seviyesi (CAL) ve koloni oluşturan birim değerlerinin sadece SRP tedavisine göre anlamlı derecede iyileştiğini tespit etmişlerdir (Polepalle T ve ark., 2015).

Polepalle, Xu ve Johannsen ile aynı tedaviyi kullanan Gontiya ve arkadaşları kronik periodontitis hastalarında SRP ile %0,2' lik HA jelinin (GENGIGEL®) subgingival uygulamasının birlikte olduğunda GI ve kanama indeksi (BI) değerlerini geliştirdiğini göstermiştir (Gontiya ve Galgali, 2012).

Rajan ve arkadaşları SRP' den hemen sonra ve tedaviden 1 hafta sonra uygulanan HA' nın, kronik periodontitisli hastaların periodontal sağlığı üzerinde faydalı bir etkiye sahip olduğunu göstermişlerdir. HA grubu, tedaviden 12 hafta sonra sadece SRP ile tedavi edilen kontrol grubuna kıyasla tüm klinik parametrelerde (BOP, PPD ve CAL) önemli bir gelişme göstermiştir (Rajan ve ark., 2014).

Kök yüzeyi düzleştirme tedavisinden sonra dişetine yumuşak kıllara sahip bir diş fırçası ile 3 hafta boyunca masaj yapılmasıyla birlikte topikal olarak HA jeli uygulamasının, normal oral hijyen prosedürü ile tedavi edilen hastalara kıyasla gingival inflamasyonu azaltarak tüm klinik parametrelerde Pİ, BOP, PPD, GI ve sondalama eki seviyesinin iyileşme sağladığı bildirilmiştir (Pilloni ve ark., 2011).

4.7.2.3. Cerrahi operasyonlarda kullanımı

Araújo Nobre ve arkadaşları, HA ve Klorheksidin (CHX) jellerini kullanarak immediat implantların yerleştirilmelerini takiben iyileşme dönemlerinde peri-implant kompleksinin sağlık durumunu karşılaştırmışlardır. HA grubunun CHX ile tedavi edilen kontrol grubuna kıyasla modifiye kanama indeksi değerlerini istatistiksel olarak anlamlı derecede düşük bulmuşlardır (Araujo Nobre ve ark., 2007).

Vanden Bogaerde ve arkadaşları, derin periodontal defektlere esterleştirilmiş HA uygulayarak tedavinin klinik etkinliğini araştırmışlardır. Tedaviden bir yıl sonra ortalama PPD azalmış, dişeti çekilmesi (GR) artmış ve bağlanma kaydedilmiştir (Vanden Bogaerde, 2009).

Ballini ve arkadaşları, esterleştirilmiş düşük moleküler HA preparatı ile birleştirilen otolog kemiğin, yeni kemik oluşumunu hızlandırma özelliğine sahip olduğunu göstermiştir (Ballini ve ark., 2009).

Üçüncü büyük azı dişinin çekimini takip eden 7 gün boyunca çekim bölgesine günde üç kez %0,2’ lik HA spreyin topikal olarak uygulanmasının, %0,15’ lik benzidamin hidroklorür spreyinin uygulanması ile karşılaştırıldığında postoperatif dönemde şişme ve trismus tedavisinde fayda sağladığı bildirilmiştir (Koray ve ark., 2014).

Yukarıda bahsedilen çalışmaların aksine, Galli ve arkadaşları postoperatif 10 gün Likert ölçeği kullanarak yapmış oldukları çalışmada ağızdaki cerrahi insizyonlara tek bir sefer %0,8’ lik HA uygulamasının yara iyileşmesine bir katkıda bulunmadığını gözlemlemiştir (Galli ve ark., 2008).

4.7.2.4. Ağıziçi ülser ve diş sürme semptomlarının tedavisinde kullanımı

Nolan ve arkadaşları, 2 hafta boyunca günde iki kez %0,2’ lik HA jelinin topikal uygulanmasının tekrarlayan aftöz ülseri (RAU) olan hastalarda etkili ve güvenli bir tedavi gibi göründüğünü göstermiştir (Nolan ve ark., 2006).

Lee ve arkadaşları, RAU' lu hastalarda ve Behçet hastalığının oral ülserlerinde %0,2’ lik HA jelinin topikal uygulamasının etkinliğini araştırmıştır. Bu çalışmada HA jel uygulamasının subjektif parametreleri (ülser sayısı, iyileşme süresi, ağrı için görsel analog skala ve objektif parametreleri (ülser sayısı, maksimum ülser alanı ve şişme ve lokal ısı gibi enflamatuar belirtiler) iyileştirdiği bildirilmiştir (Lee ve ark., 2008).

Rosu ve arkadaşlarının yaptığı bir çalışmada yaşları 3- 36 ay arası değişen 44 bebeğin diş sürme semptomları üzerine yüksek molekül ağırlıklı HA jelinin başarısı test edilmiştir. Kontrol grubu olarak analjezik jel kullanılmıştır. Hastaların şişlik, kızarıklık ve ağrı semptomları değerlendirilmiştir. Tedavi sonrası 1., 3., 7. ve 14. gün semptomları ebeveynleri tarafından günlük kaydedilmiştir. Sonuç olarak HA grubunun 3. ve 7. gün ağrı semptomlarının kontrol grubuna göre anlamlı derecede azaldığı bildirilmiştir. 7. günde şişlik, kızarlık ve ağrı semptomu göstermeyen bebeklerin sayısı HA grubunda kontrol grubundan daha fazla bulunmuştur (Rosu ve ark., 2017).

4.7.2.5. Rejeneratif endodontide kullanımı

Chrepa ve arkadaşları yaptıkları in vitro çalışmada, apikal papilla (SCAP) kök hücrelerini ya tek başlarına (kontrol grubu) ya da HA hidrojel (Restylane) ya da Matrigel iskeleleriyle karışımlar halinde kültürlemiştir. Gruplar bazal kültür ortamında 6, 24 ve 72 saat süreyle kültürlenmiş ve hücre canlılığı değerlendirilmiştir. Restylane veya Matrigel' de hücre kapsüllenmesi, kontrole kıyasla daha düşük hücre yaşayabilirliği göstermiştir. Bununla birlikte, 3 gün içinde Restylane grubunda hücre canlılığı önemli ölçüde artmış, Matrigel grubunda ise anlamlı olarak azalmıştır.

Restylane, alkalen fosfataz aktivitesini kontrole kıyasla önemli ölçüde daha fazla desteklemiş ve dentin sialofosfoprotein, dentin matriks asidik fosfoprotein-1 (DMP-1) ve matriks hücre dışı fosfoglikoproteinin yapımını teşvik etmiştir (Chrepa ve ark., 2017).

Umemura ve arkadaşları yaptıkları in vitro çalışmada DMP-1 ve dentin sialofosfoproteinin (DSPP) odontoblastik farklılaşma sinyallerine hyalüronanın etkisini incelemiştir. Yapılan çalışmanın sonucu olarak hyalüronanın CD44 yoluyla dental pulpa kök hücrelerinin (DPSC) odontoblastik farklılaşmasına neden olduğu gösterilmiş ve dental pulpa onarımı için yeni, ucuz ve etkili konservatif tedavilerin geliştirilmesine yardımcı olabileceği belirtilmiştir (Umemura ve ark., 2016).

Yapılan başka bir in vitro çalışmada hidrojeller üzerinde hücrelerin yaşamsal fonksiyonları incelenmiştir. İnsan DPCS' lerin doğrudan hidrojeller ($5x10^4$ hücre/hidrojel) üzerine ve osteojenik koşullar altında kültürlenmiştir. Trombosit lizatı (PL) takviyeli hidrojellerde hücre metabolizması ve DNA niceliği daha yüksek bulunmuştur. HA hidrojelinin ve PL' nin birlikte bulunduğu grupta 21 günde alkalen fosfataz (ALPL) aktivitesinde ve kalsiyum kantitasyonunda ciddi artış gözlenmiştir. ALPL ve COL1A1 için gen ekspresyonu, HA grubuna kıyasla, HA-PL grubunda 21 günde daha fazla artış göstermiştir. Genel olarak veriler PL içeren HA hidrojellerinin hücresel metabolizmayı arttırdığını ve insan dental pulpa kök hücreleri tarafından mineralize matriks birikimini uyardığını, önerilen sistemin hasarlı pulpa/dentin dokusu ve endodontik rejenerasyon için potansiyel olduğuna dair net kanıtlar sağladığını göstermiştir (Almeida ve ark., 2018).

Bir başka hayvan çalışmasında ise dişi Sprague-Dawley sıçanlarının azı dişlerine HA ampütasyon yapılmış olup cam iyonomer siman ile restore edilmiştir. Kontrol grubunda ise Calvital (ticari bir kalsiyum hidroksit macunu preparatı) kullanılmış ve pulpa dokusundaki yara iyileşmesi üzerine etkisi HA ile karşılaştırılmıştır. HA ile tedavi edilen pulpada, ampütasyondan 2 gün sonra yara yüzeyi kan ve fibrin pıhtıları ile nötrofil ve makrofaj gibi enflamatuar hücrelerle kaplanmıştır.

Birinci haftada yara yüzeyinin altında fibroblastik ve odontoblast benzeri hücrelerin farklılaşması gözlenmiş ve odontoblast benzeri hücreler mevcut dentin duvarları boyunca küresel kalsifiye nodüller üretmiştir. İkinci haftada odontoblast benzeri hücreler tarafından dentin duvarları üzerinde onarıcı dentin tabakası oluşturulmuştur. 30-60 gün arasında, onarıcı dentin oluşumu pulpa odası boyunca genişlemiştir. HA ile yapılan tedavinin sonuçları dentin köprüsü oluşumu dışında Calvital tedavisi ile benzerlik göstermiştir. Bu sonuçlar, yüksek moleküler ağırlıklı hyaluronik asidin, pulpa iyileşmesi sırasında mezenkimal hücre farklılaşması yoluyla onarıcı dentin oluşumu için uygun bir ortam sağlayabileceğini düşündürmektedir (Sasaki ve Kawamata-Kido, 1995).

Bogovic ve arkadaşlarının çekilmiş fare dişlerinde yaptıkları in vitro çalışmada dişlerden pulpa açığa çıkacak şekilde kesit alınmış ve 14 gün süre ile kültürlendirilmiştir. Daha sonra HA ve başka ajanlarla tedavi edilip hücresel aktivite incelenmiştir. Kontrol grubu ile de kıyaslandığından en fazla HA grubunda fibroblast ve odontoblast hücreleri görülmüştür. Bu durum ortamda reparatif dentin yapımı için yüksek potansiyelin bulunduğunu göstermektedir. Yine en çok HA grubunda hücre canlılığı görülürken tersine en az hücre apaptozu ve nekrozu da yine HA grubunda görülmüştür. Çalışmanın sonuçları HA' nın direkt pulpa kapaklama tedavisinde yüksek terapötik etkisi olduğunu göstermektedir (Bogovic ve ark., 2011).

Dentin-pulpa kompleksinin rejenerasyonu için yapılan bir başka çalışmada doku iskelesi olarak enjekte edilebilir HA jeli kullanılmıştır. Bu jelin içeriğinde HA ve büyüme faktörleri bulunmaktadır. Kontrol grubu olarak ise β-trikalsiyum fosfat ve poliglikolik asit iskeleleri seçilmiştir. HA jeli domuzların boş diş kesitlerine ve pulpa odalarına yerleştirilmiştir. İmmunohistokimyasal boyama yöntemi ile yapılan incelemede dentinogeneziste meydana gelen gen ekspresyonu görülmüştür. Aynı zamanda dentin-pulpa benzeri doku oluşumu, tübüler dentin yapısı ve odontoblast benzeri hücreler HA jeli doku iskelesinde gözlemlenmiştir (Tan ve ark., 2015).

5. GEREÇ VE YÖNTEM

5.1. Gereç

5.1.1. Süt azı dişlerinde kavite hazırlanması sırasında kullanılan materyaller

- Topikal anestezik solüsyon (Vemcaine %10 Pump Sprey, Vem İlaç, Türkiye)
- Anestezik solüsyon (Maxicaine, Vem İlaç, Türkiye)
- Enjektör (Genject®, Türkiye)
- Rubber dam seti (Roeko Dental Dam®, Coltene Whaledent)
- Aeratör (KaVo Dental GmbH, Germany)
- Mikromotor (KaVo Dental GmbH, Germany)
- Elmas rond frez (Dialom, Diamond Tools Ltd.)
- Çelik rond frez (NTI-Kahla GmbH, Germany)

5.1.2. Ampütasyon sırasında kullanılan materyaller

- Elmas rond frez (Dialom, Diamond Tools Ltd.)
- Çelik rond frez (NTI-Kahla GmbH, Germany)
- Ekskavatör (Carl Martin GmbH, Germany)
- Steril pamuk rulo
- Serum Fizyolojik İzotonik (Adeka İlaç Sanayi ve Tic. A.Ş., Türkiye)
- Formokrezol (Prevest DenPro®, India)
- Ferrik sülfat (ViscoStat®, Ultradent Products, USA)

- Hyaluronik asit (Gengigel® Teething, Ricerfarma, Italy)

- Çinko oksit öjenol siman (Kalzinol, Dentsply, Australia)

- Cam iyonomer siman (Ketac™ Cem, 3M Espe, USA)

- Süt dişi paslanmaz çelik kuron (3M™, Unitek™, USA)

- Kompozit (GC Gradia Direct Posterior, Japan)

- Kompozit cila lastiği (Kerr, Germany)

- Led ışınlı dolgu cihazı (Woodpecker® Led. B, China)

- Artikülasyon kağıdı (President Dental GmbH, Germany)

5.1.3. Ampütasyon sonrası kullanılan materyaller

- Fosfor plak 0+, 2+ boy (Dürr Dental, Germany)

- Fosfor plak tarayıcısı (Dürr dental Vistascan, Germany)

5.2. Güç Analizi

Çalışmamız ile ilgili G*power 3.1 programı ile yapılan güç analizinde çalışma grupları arasında Radyolojik Başarı için etki büyüklüğü 0,28 bulunmuş (Yıldız ve Tosun, 2014) (alfa hata olasılığı=0.05); güç değeri 0,80 alınarak yapılan örneklem genişliği analizinde toplam alınması gerekli toplam örnek sayısı 120 (120/3=her grup için 40) olarak bulundu.

5.3. Yöntem

Bu araştırma Marmara Üniversitesi Diş Hekimliği Fakültesi Pedodonti Anabilim Dalı Kliniği' ne Mart 2019-Eylül 2019 tarihleri arasında başvuran yaşları 5 ile 9 arasında değişen çocukların süt azı dişleri üzerinde gerçekleştirilmiştir.

Araştırmanın onayı Marmara Üniversitesi Diş Hekimliği Fakültesi Klinik Araştırmalar Etil Kurulu' ndan alınmıştır (Protokol numarası: 2019-288) (Ek 1). Araştırmanın Sağlık Bakanlığı Türkiye İlaç ve Tıbbi Cihaz Kurumu izni alınmıştır (Ek 2). Bu araştırmanın ilgili dişe faydası, meydana gelebilecek olası riskleri hasta velilerine anlatılıp yazılı izinleri alınmıştır (Ek3).

Çalışmanın randomize klinik çalışma olarak onaylanması için Amerika Ulusal Tıp Kütüphanesi olan 'ClinicalTrials.gov' adresine başvuru yapılmıştır (Protokol numarası: NCT04115358) (Ek 4).

5.3.1. Çalışmaya dahil edilme kriterleri

- **<u>Gönüllü seçim kriterleri:</u>**

- Hasta velilerinin gönüllü olması
- Hastanın 5-9 yaş arasında olması
- Düzenli bir ilaç kullanımının olmaması
- Periodontal bir hastalığının bulunmaması
- Yara yeri iyileşmesini etkileyen rahatsızlıklarının olmaması
- İmmün sistemi baskılayan sistemik rahatsızlıklarının bulunmaması
- Antibiyotik profilaksisi uygulamasını gerektirecek kalp hastalığı bulunmaması
- Hastanın hekimle uyumlu iletişim içinde bulunuyor olmasına ve genel anestezi veya sedasyon uygulaması gerektirmeyen, tedavi sürecine uyum sağlayan çocukların çalışmaya dahil edilmesine dikkat edilmiştir.

- **<u>Diş seçim kriterleri:</u>**

✓ **Klinik olarak;**

- Dişte spontan, devamlı ağrı olmaması
- Patolojik mobilite olmaması
- Dişlerde fistül, apse bulunmaması
- Perküsyon, palpasyon duyarlılığı olmaması
- Kanal ağızlarındaki kanamanın açık pembe ve 4 dakika içinde kontrol altına alınabilir olması
- Tedavi sonrası dişlerin PÇK ve kompozit dolgu materyali ile restore edilebilir durumda olmasıdır.

Radyografiler Marmara Üniversitesi Diş Hekimliği Fakültesi Pedodonti Anabilim Dalı' ndan periapikal fosfor plak kullanılarak alınmıştır.

✓ **Radyolojik olarak;**

- Diş kökünde patolojik rezorpsiyon bulunmaması
- Diş kökünde 1/3 fizyolojik rezorpsiyondan fazla bulunmaması
- Periapikal ve furkal bölgede radyolüsens bulunmaması
- Patolojik internal ve eksternal kök rezorpsiyonunun bulunmaması (Strange ve ark., 2001; Farsi ve ark., 2005; Vargos ve Packham, 2005; Winters ve ark., 2013; Fuks, 2018; Stratigaki ve Monteiro, 2019).

5.3.2. Çalışmaya dahil edilmeme kriterleri

- **Medikal Kontrendikasyon:**

✓ Sistemik olarak sağlıklı olmayan çocuk hastalarda (immun sistemi baskılanmış çocuklarda, enfektif endokardit riskini arttıracak konjenital kalp defekti bulunan çocuklarda, onkolojik tedavi gören çocuklarda vb.)

✓ Ebeveynleri gönüllü olmayan, uyum bozukluğu olan ve koopere olmayan çocuklarda

- **Klinik Kontrendikasyon:**

✓ Restore edilemeyecek derecede harap dişlerde

- ✓ Düşme yaşı yaklaşan süt dişlerinde
- ✓ Apikal periodontitis ve pulpa nekrozu oluşan dişlerde
- ✓ Tedavi esnasında kontrol altına alınamayan kanama olgularında
- ✓ Apse, fistül, şişlik, mobilite varlığında
- ✓ Perküsyon, palpasyon hassasiyeti gibi durumlarda

- **Radyolojik Kontrendikasyon:**

- ✓ Tedavi edilecek süt dişinin 2/3' den fazla kök rezorpsiyonu meydana gelmişse
- ✓ Periapikal ve furka bölgesinde radyolüsens varlığı
- ✓ İnternal ve eksternal rezorpsiyon durumu (Strange ve ark., 2001; Farsi ve ark., 2005; Vargos ve Packham, 2005; Winters ve ark., 2013; Fuks, 2018; Stratigaki ve Monteiro, 2019).

5.3.3. Çalışma gruplarının sınıflandırılması

Çalışmada ampütasyon ajanı olarak 3 farklı materyal kullanılmıştır. Bunlardan HA çalışma grubunu oluşturmaktadır. FK ve FS ise kontrol grubu olarak uygulanmıştır.

i. HA grubu

- Alt ve üst çene süt birinci azı dişi
- Alt ve üst çene süt ikinci azı dişi

ii. FS grubu

- Alt ve üst çene süt birinci azı dişi
- Alt ve üst çene süt ikinci azı dişi

iii. FK grubu

- Alt ve üst çene süt birinci azı dişi
- Alt ve üst çene süt ikinci azı dişi

5.3.4. Çalışma sırasında kullanılan formlar

Çalışmamızda hasta takiplerinin düzenli yapılabilmesi için her hasta için ayrı endikasyon formu (Ek 5) ve her süt azı dişi için ayrı takip formu (Ek 6) oluşturulmuştur.

- **Endikasyon formunda incelenen veriler;**

- Hasta Bilgileri:
  - Hasta ismi
  - Doğum tarihi
  - Adres
  - Telefon
- Medikal özgeçmiş:
  - Sistemik hastalık öyküsü
  - Alerji
- Yapılan tedavinin materyali ve hangi dişe yapıldığı
- Klinik muayene:
  - Perküsyon hassasiyeti
  - Palpasyon hassasiyeti
  - Patolojik mobilite
  - Spontan ağrı
  - Fistül
  - Apse
  - Pulpal kanama
  - Şişlik
- Radyolojik muayene:
  - İnternal ve eksternal rezorpsiyon
  - Fizyolojik kök rezorpsiyon seviyesi
  - Furkal ve periapikal lezyon varlığı
  - Ataşman kaybı

- **Takip formunda incelenen veriler:**

- Hasta bilgileri (Ad-soyadı, doğum tarihi)
- Tedavi tarihi ve kullanılan tedavi materyali:
  - Hyaluronik asit
  - Formokrezol
  - Ferrik sülfat
- Tedavi sonrası 1.gün ağrı ve 1. hafta ağrı durumu
- Klinik muayene:
  - Mobilite (1., 3., 6., 12. ay)
  - Perküsyon hassasiyeti (1., 3., 6., 12. ay)
  - Palpasyon hassasiyeti (1., 3., 6., 12.ay)
  - Spontan ağrı (1., 3., 6., 12. ay)
  - Eksfoliasyon (1., 3., 6., 12. ay)
  - Fistül (1., 3., 6., 12. ay)
  - Apse (1., 3., 6., 12. ay)
  - PÇK uyum bozukluğu (1., 3., 6., 12. ay)
  - Kompozit uyum bozukluğu (1., 3., 6., 12. ay)
- Radyolojik muayene:
  - İnternal rezorpsiyon (1., 3., 6., 12. ay)
  - Eksternal rezorpsiyon (1., 3., 6., 12. ay)
  - Periapikal rezorpsiyon (1., 3., 6., 12. ay)
  - Furkal radyolüsens (1., 3., 6., 12. ay)
  - Periapikal radyolüsens (1., 3., 6., 12. ay)
  - Obliterasyon (1., 3., 6., 12. ay)
  - Lamina dura kaybı (1., 3., 6., 12. ay)

5.3.5. Tedavi uygulamaları

5.3.5.1. Ampütasyon uygulamaları

Klinik çalışmamızda kullananılan tüm el aletleri, kavite hazırlığı için kullanılan frezler ve pamuk paletler, rubber dam seti otoklavda (Cominox Sterilcave®) sterilize edilmiştir.

Tedavilere başlamadan önce ilgili diş bölgesine lokal anestezik lidocain sprey (Vemcaine %10 Pump Sprey, Vem İlaç, Türkiye) pamuk tampona sıkılarak enjeksiyon yapılacak kuru mukozada 2 dakika süre ile bekletilmiştir. Daha sonra tedavi yapılacak ilgili dişin anestezisi diş üst çenede ise infiltrasyon anestezisi, alt çenede ise inferior alveolar sinir blok anestezisi ile Maxicaine anestezik solüsyon (Vem İlaç, Türkiye) ve steril 40 mm' lik enjektörler (Genject®, Türkiye) kullanılarak sağlanmıştır. Anestezi sağlandıktan sonra rubberdam (Roeko Dental Dam®, Coltene Whaledent) takılabilen çocuklara rubberdam takılmış olup, rubberdam için gerekli kooperasyonu gösteremeyen çocuklarda steril pamuk tampon ile izolasyon yönteminden yararlanılmıştır. Uyum gösteren çocuklarda ilgili dişe klemp takılıp rubberdam lastik örtücü ve tükürük emici ile izolasyon sağlanmıştır. Dişlerin tüm tedavileri aynı hekim tarafından yapılmıştır.

Dişlerin kavite hazırlığı aeratör (KaVo Dental GmbH, Germany) ve elmas rond frez (Dialom, Diamond Tools Ltd.) kullanılarak yapılmıştır. Çürük dentin düşük devirli mikromotor (KaVo Dental GmbH, Germany) ve çelik rond frezler (NTI-Kahla GmbH, Germany) kullanılarak temizlenmiştir.Pulpa tavanı elmas rond frez yardımıyla kaldırılıp pulpa odası steril başka bir çelik rond frez ile temizlenmiştir. Kalan pulpa artıkları steril keskin bir ekskavatör (Carl Martin GmbH, Germnay) yardımıyla uzaklaştırılmıştır.

Kavite içi serum fizyolojik (Adeka İlaç Sanayi ve Tic. A.Ş., Türkiye) ile nemlendirilmiş pamuk peletle temizlendikten sonra hemostazı sağlamak için 4 dakika boyunca başka bir steril pamuk pelet kanal ağızlarında hafif bir baskı ile bekletilmiştir.Kanama kontrolü sağlandıktan sonra dişler rastgele ayrılıp, FK, FS, HA jel pulpa ampütasyonu tedavilerinden biri uygulanmıştır.

Daha sonra kanal ağızlarına ZOE (Kalzinol, Dentsply, Australia) siman yerleştirilmiştir. Sınıf 1 kaviteye sahip süt azı dişlerinin restorasyonu kompozit (GC gradia posterior, japan) dolgu materyali ile yapılırken sınıf 2 kavitelerin restorasyonunda PÇK (3M™, Unitek™, USA) kullanılmıştır.

- **FK grubu:**

Çalışmanın kontrol grubu olarak belirlenen FK grubunda Formacresol (Resim 1) (Prevest DenPro®, India) marka tam konstrasyon FK solüsyonu kullanılmıştır.



Resim 1: Formocresol® (Prevest Denpro)

Şişenin kapağına damlatılan FK içeresine steril pamuk pelet batırılmış olup fazlalığı başka bir steril pamuk ruloya emdirilerek kanal ağızları üzerine 2 dakika süre ile uygulanmıştır. Kanal ağızlarının koyu renkli, kanamasız olmasına dikkat edilmiştir.

Formokrezol uygulaması sonrası kanal ağızlarına ZOE siman yerleştirilmiş olunup süt dişinin üst restorasyonu gereken restorasyon materyali ile tamamlanmıştır. Tedavi sonrasında süt dişinden bitim periapikal röntgeni alınmıştır.

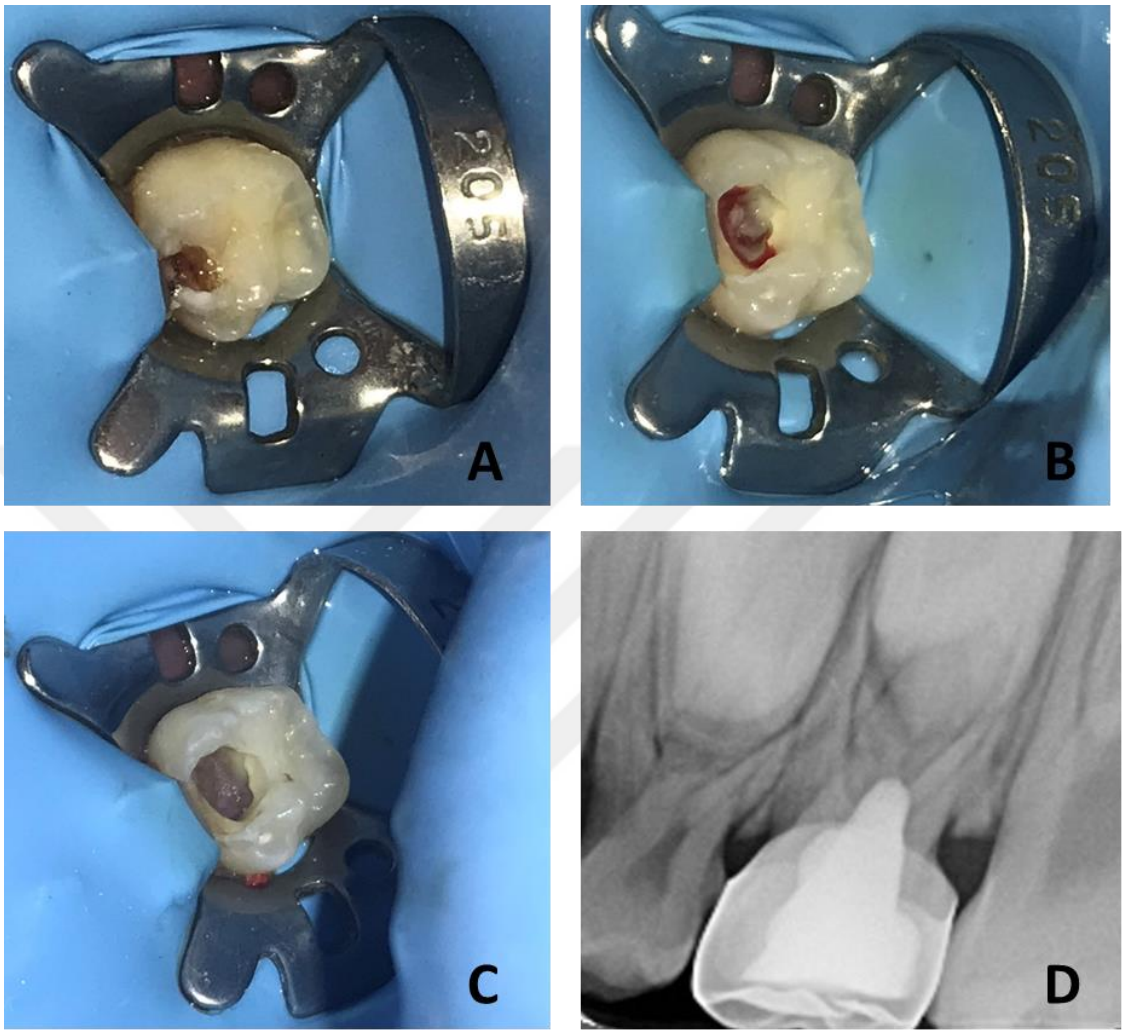

Resim 2: Sol üst ikinci azı dişin tedavi aşamaları. A; Üst sağ ikinci süt azı dişinin klinik görünümü. B; Kuronal pulpa çıkarıldıktan sonraki görünüm. C; Formokrezol uygulaması sonrası kanal ağızlarının görünümü. D; Radyolojik görünüm.

- **FS grubu:**

Bu grupta %20‘ lik FS (ViscoStat™, Ultradent Products Inc., USA) ampütasyonu gerçekleştirilmiştir (Resim 3). FS refill enjektörlere çekilmiş daha sonra Dento-Infusor fırça ucu enjektöre takılmıştır. Steril bir pamuk pelet üzerine enjektörden FS solüsyonu sıkılmış olup pamuk pelet kanal ağızlarına yerleştirilmiştir.

15 saniyelik bir süreden sonra kalan fazla solüsyon başka bir steril pamuk pelet yardımıyla alınmış, kavite duvarları salinle nemlendirilmiş pamuk pelet yardımıyla silinmiştir. FS uygulaması sonrasında kanal ağızlarına ZOE siman yerleştirilmiş olunup süt dişinin üst restorasyonu gereken restorasyon materyali ile tamamlanmıştır. Tedavi sonrasında süt dişinden bitim periapikal röntgeni alınmıştır.



Resim 3: %20’ lik Ferrik Sülfat (ViscoStat™, Ultradent Products)

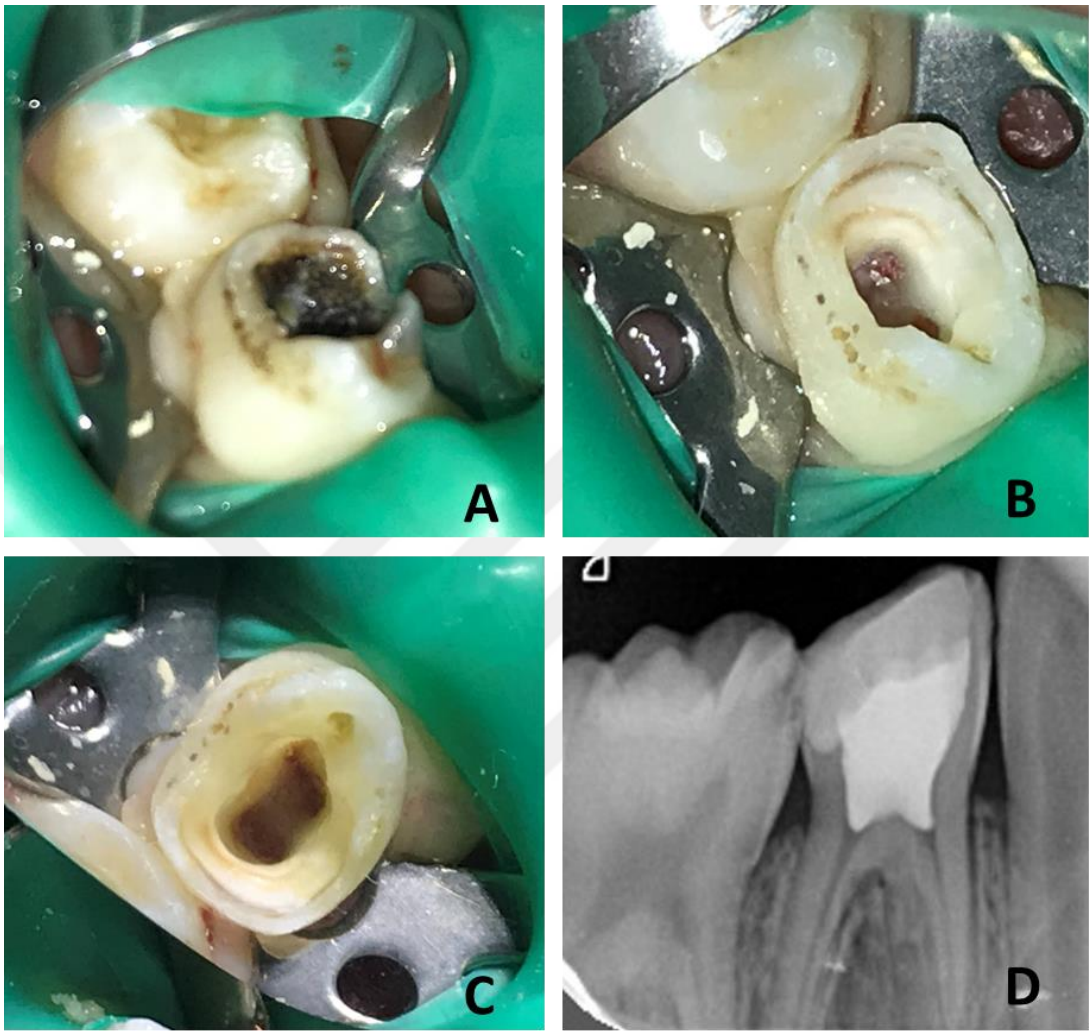

Resim 4: Sağ alt çene birinci süt azı tedavi aşamaları. A; Alt sol süt birinci azı dişinin klinik görünümü. B; Kuronal pulpa çıkarıldıktan sonra hemostaz sağlanmasının görünümü. C; Ferrik sülfat uygulaması sonrası pulpa ağızlarının görünümü. D; Radyolojik görünüm.

- **HA grubu:**

Bu grupta %0,54’ lük HA jeli içeren Gengigel Teething (Ricefarma, Italy) kullanılarak ampütasyon işlemleri gerçekleştirilmiştir.

Gengigel® Teething, diş ve diş etine esnek, güçlü, şeffaf bir film tabaka oluşturup uzun süre yapışık kalarak etkili bir koruyucu aktivite sergileyen, yenilikçi patente sahip mukoza adhesiv polimer matriks (Choline Alfoscerate) içeren oral bir jeldir.

Bebeklik döneminde rastlanan tipik diş çıkarma veya travmaya bağlı diş eti rahatsızlıklarında güvenle kullanılabilmektedir. Klinik çalışmalar, Gengigel® Teething uygulamasının ağrı ve şişmeyi azalttığını, iyileşmeyi desteklediğini göstermektedir. Ana içeriği Sodyum Hyaluronat' tır. Diğer içeriklerini ise Aqua, PEG 400, Ksilitol, Polivinil Alkol, Selüloz Rezin, PEG 40 Hidrojene edilmiş hint yağı, PVP, PVM/MA Kopolimer, VP/Eicosene Kopolimer, Gliseril Laurat, Karbomer (Polikarbofil), Sodyum Sakkarin, Sodyum Fosfat, Gliserofosfokolin, Trisodyum Fosfat, Sodyum Laktat, Disodyum oluşturmaktadır. Gengigel® Teething içeriğindeki maddelerden herhangi birine karşı aşırı duyarlılık durumunda kontrendikedir.

Kuron pulpası çıkarılıp kavite temizlendikten sonra steril bir pamuk pelet üzerine HA preparatı sıkılıp kanal ağızlarına yerleştirilmiştir. Daha önceki yıllarda HA ile yapılmış in vivo ampütasyon çalışması olmadığı için steril pamuk peletin pulpa odası içinde bekletilme süresi FK solüsyonu ile aynı olması planlanıp 2 dakika olarak belirlenmiştir. Belirlenen süre sonunda pamuk pelet çıkartılıp steril bir başka pamuk pelet ile kavite silinmiş, fazla HA preparatı pulpa odasından uzaklaştırılmıştır.

Hyaluronik asit jel uygulamasından sonra kanal ağızlarına ZOE siman yerleştirilmiş olup süt dişinin üst restorasyonu gereken restorasyon materyali ile tamamlanmıştır. Tedavi sonrasında süt dişinden bitim periapikal röntgeni alınmıştır.



Resim 5: %0,54’ lik Hyaluronik Asit (Gengigel® Teething, Ricerfarma, Italy)

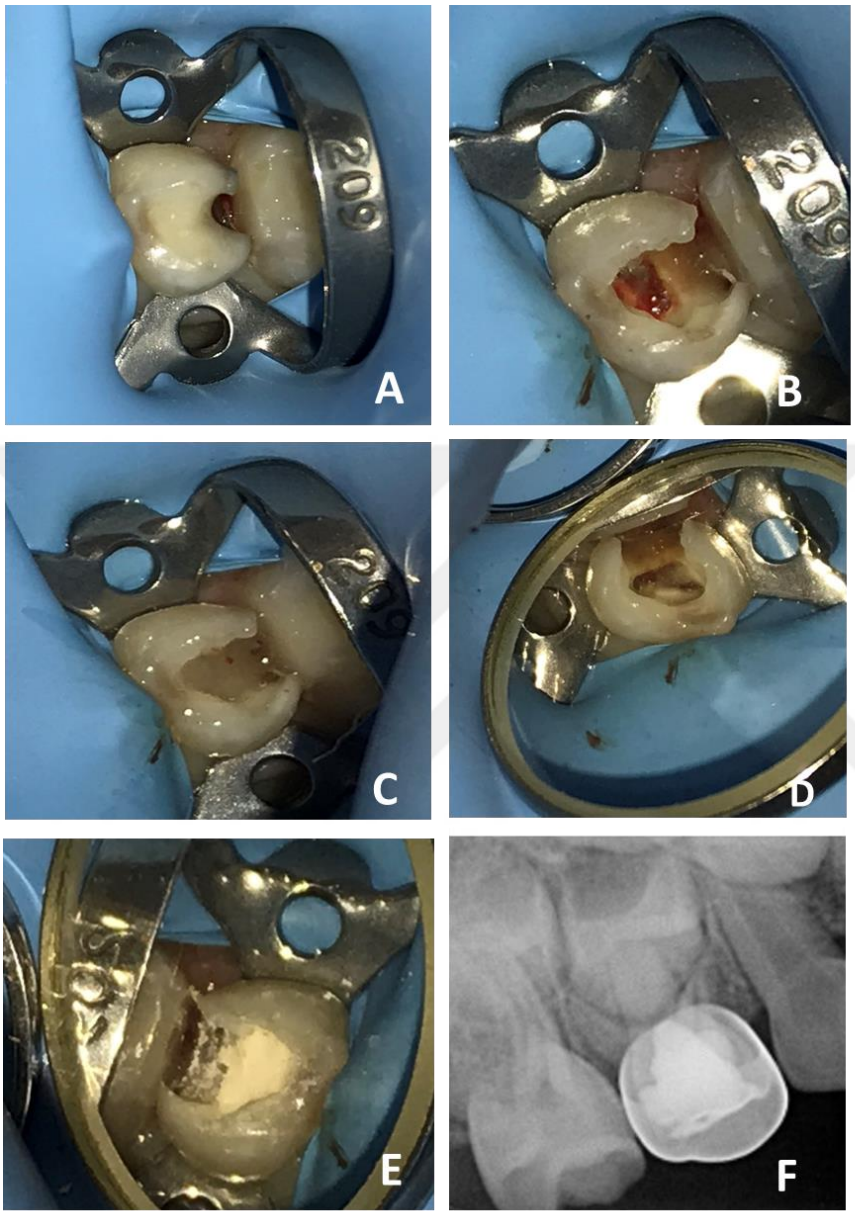

Resim 6: Sol üst çene birinci azı dişi tedavi aşamaları. A; Üst sol birinci süt azı dişinin klinik görünümü. B; Kuronal pulpa çıkarıldıktan sonraki görünüm. C; Hyaluronik asit jeli uygulaması esnasında görünüm. D; Uygulama sonrası kanal ağızlarının görünümü. E; Kanal ağızlarına çinko oksit öjenol siman yerleştirildikten sonraki görünüm. F; Radyolojik görünüm.

5.3.5.2. Paslanmaz çelik kuron uygulaması

Ampütasyon tedavisinden hemen sonra tüm süt azı dişlerinin aynı seansta üst restorasyon uygulaması tamamlanmıştır. ZOE simanın sertleşme süresi olan 4 dakika beklendikten sonra hastaya rubberdam takılmış ise rubberdam çıkarılmış ve PÇK uygulamasına (3M ESPE, Unitek™, USA) geçilmiştir (Resim 8). Uygun prefabrike kuron seçilirken dişin mezio-distal boyutu göz önüne alınarak setin içindeki 7 farklı boyuttan uygun bir tanesi süt birinci azı dişlerde D kategorisi, süt ikinci azı dişlerde E kategorisinden seçilmiştir. PÇK uygulanacak dişin komşu dişlerle olan kontakları yan dişe zarar vermeyecek şekilde yeşil bantlı alev uçlu elmas frez ile kaldırılmıştır. Vestibül ve lingual yüzeylerde kesim yapılmamış sadece tüberkül eğimleri düzenlenmiştir. Oklüzal yüzeylerde yeşil kuşaklı elmas fissür frezler kullanılarak 1-1,5 mm kesim yapılmıştır. Uygun kuron lingualden vestibüle yatırılarak diş üzerinde denenmiştir. Kuronun diş eti içerisinde kalan kısmı gingival ataşmana zarar vermemesi için yine elmas fissür frezle işaretlenip kuron dişten çıkarılmıştır. PÇK' nın boyu PÇK makası ve kenar düzeltici pens ile düzenlenmiştir. Kuronun dişe uyumundan emin olunduktan sonra simantasyon işlemi için ilgili diş pamuk rulo ve tükürük emici ile izole edilip, kuronun içine cam iyonomer yapıştırıcı siman (Ketac™ Cem, 3M Espe, USA) uygulanmıştır. Kuron dişe yerleştirildikten sonra hastanın ısırması istenmiş ve taşan siman artıkları sond ve interproksimal bölgelerde diş ipi yardımıyla temizlenmiştir.



Resim 7: Paslanmaz Çelik Kuron Refill ve seti

5.3.5.3. Kompozit restorasyon

Ampütasyon tedavisi uygulanacak süt azı dişin kavitesi sınıf 1 ise kompozit restorasyon uygulaması tercih edilmiştir. Rubberdam takılabilen çocuklarda rubberdam takılmış olup rubberdam için gerekli kooperasyonu gösteremeyen çocuklarda pamuk izolasyon yönteminden yararlanılmıştır. Kanal ağızlarına ZOE siman yerleştirildikten sonra üzerine kaide materyali olarak cam iyonomer siman yerleştirilmiştir. Daha sonra tabakalama tekniği ile kompozit dolgu (GC Gradia Direct Posterior, Japan) materyali yerleştirilmiştir. Her tabaka sonrası 20 saniye led ışın kaynağı (Woodpecker® Led.B, China) ile polimerizasyon tamamlanmıştır. Yüksek ve taşkın dolgu olmamasına özen gösterilmiştir. Artikülasyon kağıdı (President Dental GmbH, Germany) ile yüksekliğe bakılmıştır. Fazla dolgu materyali elmas sarı kuşak labut frez ile alınıp cila lastiği (Kerr, Germany) ile cilalanmıştır.

5.4. Ampütasyon Uygulamalarının Değerlendirilmesi

❖ <u>Klinik Değerlendirme Kriterleri:</u>

✓ Spontan ağrı şikayeti olmaması

- ✓ Perküsyon, palpasyon duyarlılığı olmaması
- ✓ Patolojik mobilite olmaması
- ✓ Fistül, apse bulgusu olmaması

❖ <u>Radyografik Değerlendirme Kriterleri:</u>

- ✓ Periapikal ve furkal radyolüsensi olmaması
- ✓ İnternal ve eksternal kök rezorpsiyonu olmaması
- ✓ Periapikal rezorpsiyon olup olmadığı
- ✓ Lamina Dura kaybı olmaması
- ✓ Obliterasyon olmaması

❖ <u>Üst Restorasyon Uyumunun Değerlendirilmesi:</u>

- ✓ Marjinal uyum ve kuron deformitesi olup olmadığı



Resim 8: Klinik kontroller. A; 1. ay klinik görünüm. B; 3. ay klinik görünüm. C; 6. ay klinik görünüm. D; 12. ay klinik görünüm.

Dişlerin ampütasyon tedavisini takiben hastaya ilk gün ve ilk hafta spontan ağrısı ve hassasiyeti olup olmadığı ile ilgili telefonda bilgi alındı.

Dişlerin radyolojik kontrolleri Marmara Üniversitesi Diş Hekimliği Fakültesi Pedodonti Anabilim Dalı' nda tek bir hekim tarafından fosfor plakla (Dürr Dental, Germany) periapikal röntgenler alınarak yapılmış olup plaklar, fosfor plak tarayıcısında (Dürr Dental Vistascan, Germany) okutularak bilgisayara kaydedilmiştir. Radyolojik ve klinik kontrol tarihleri 1. ay, 3. ay, 6. ay, 12. ay olacak şekilde tamamlanmıştır.



Resim 9: Radyolojik kontroller. A; 84, 85 no' lu dişlerin 1.ay radyolojik görünümü. B; 84, 85 no' lu dişlerin 3.ay radyolojik görünümü. C; 84, 85 no' lu dişlerin 6.ay radyolojik görünümü. D; 84, 85 no' lu dişlerin 12.ay radyolojik görünümü.

1., 3. ve 6. aylarda kontrollere gelen hastalardan süt azı dişlerinin klinik ve radyolojik muayeneleri yapılmıştır.

12. ay kontrollerine yaklaşırken bu süre zarfında meydana gelen Covid-19 pandemisi nedeniyle fakültemizde tedavi takiplerine devam etmek istemeyen ailelerden çocuklarının diş sağlık durumu ile ilgili bilgi telefonla birebir aile bireyi ile konuşularak alınmıştır. Bu çocuklarda radyolojik muayene yapılamamış olup bu dişlerin klinik muayeneleri ailelerin verdiği bilgiler ve fotoğraflar eşliğinde gerçekleştirilmiştir.

5.5. İstatiksel Değerlendirme

Bu çalışmada istatistiksel analizler NCSS (Number Cruncher Statistical System) 2007 Statistical Software (Utah, USA) paket programı ile yapılmıştır. Verilerin değerlendirilmesinde tanımlayıcı istatistiksel metotların (ortalama, standart sapma, sıklık ve yüzde dağılımları) yanı sıra Shapiro – Wilk normallik testi ile değişkenlerin dağılımına bakılmış, normal dağılım gösteren değişkenlerin ikili grupların karşılaştırmasında bağımsız t testi, nitel verilerin karşılaştırmalarında ki-kare ve Fisher gerçeklik testi, nitel verilerin zaman karşılaştırmalarında Mc Nemar's testi kullanılmıştır. Sonuçlar, anlamlılık $p<0,05$ düzeyinde değerlendirilmiştir.

6. BULGULAR

Çalışmamız Marmara Üniversitesi Diş Hekimliği Fakültesi Pedodonti Anabilim Dalı'na tedavileri için başvuran 47 çocuk hastanın 136 süt azı dişinde gerçekleştirilmiştir. Güç analizi yapılarak materyal gruplarının sayıları (n=40) olarak belirlenmiştir. Çalışma kapsamında ilk aydan itibaren kontrollerine gelmeyen 3 çocuk (biri kız, ikisi erkek) ve yapılan 6 süt azı dişi ampütasyon tedavisi (3 HA, 1 FK, 2 FS) çalışmadan çıkarılmak zorunda kalınmıştır. Bu nedenle çalışma 27' si (%61,36) kız, 17' si (%38,63) erkek toplam 44 çocuk ile gerçekleştirilmiştir. Çocukların yaş ortalamaları 6,71 ± 1,015' tir. Çalışmada 130 süt azı dişinin 67 adeti süt 1. azı (%51,54), 63 adeti süt 2. azı (%48,46) olarak tespit edilmiştir. Çalışma kapsamında 3 farklı materyal ile tedavi edilen dişlerin sayısı ve 1., 3., 6. ve 12. aylardaki takipleri Şekil 1' de akış şeması şeklinde gösterilmiştir.

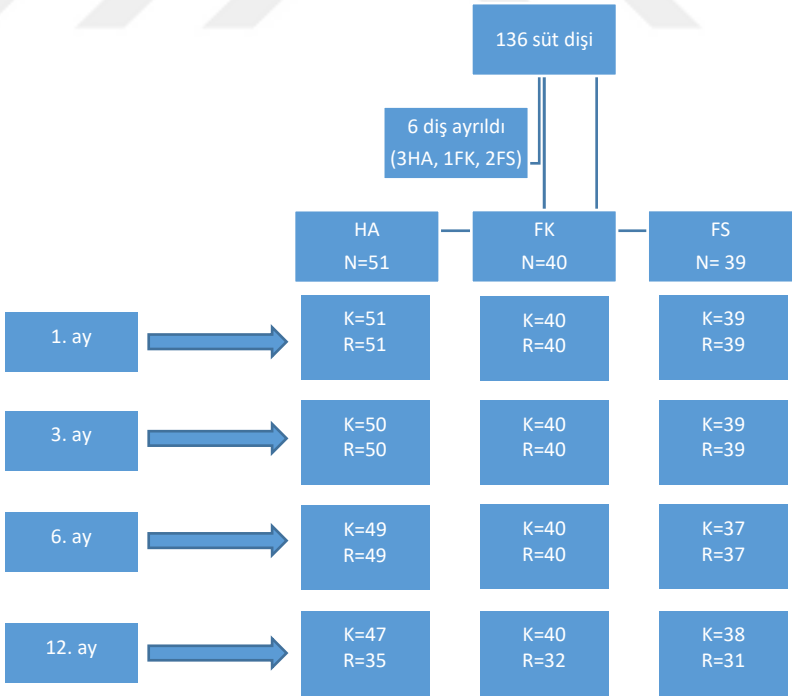

Şekil 1: Çalışmaya katılan çocuklarda tedavi edilen süt azı dişlerinin 1., 3., 6. ve 12. aylardaki akış şeması (K: Klinik sayısı, R: Röntgen sayısı)

6.1. Çalışma ve Kontrol Gruplarının Yaş, Cinsiyet, Süt Azı Dişi Tipi Açısından İncelenmesi

Tablo 1' de 3 farklı ampütasyon tedavisi yapılan çocukların yaşa, cinsiyete, süt azı dişi tipine ve çeneye göre sayıları ve yüzde dağılımları ile istatistiksel değerlendirmeleri gösterilmektedir.

Tablo 1: Ampütasyon tedavisi yapılan 3 grubun yaş, cinsiyet, süt azı diş tipi, çeneye göre sayıları ve yüzde dağılımları ile istatistiksel değerlendirmeleri

		HA Grubu n:51		FK Grubu n:40		FS Grubu n:39		p
Yaş		6,65±0,99		6,83±0,98		6,67±1,08		0,680*
Cinsiyet	**Erkek**	19	%37,25	15	%37,50	16	%41,03	
	Kız	32	%62,75	25	%62,50	23	%58,97	0,925+
Diş Grubu	**Üst çene 1. süt azı**	11	%21,57	9	%22,50	7	%17,95	
	Üst çene 2. süt azı	17	%33,33	13	%32,50	8	%20,51	
	Alt çene 1. süt azı	14	%27,45	11	%27,50	15	%38,46	
	Alt çene 2. süt azı	9	%17,65	7	%17,50	9	%23,08	0,786+
Çene	**Alt çene**	23	%45,10	18	%45,00	24	%61,54	
	Üst çene	28	%54,90	22	%55,00	15	%38,46	0,227+
Diş	**1. süt azı**	25	%49,02	20	%50,00	22	%56,41	
	2. süt azı	26	%50,98	20	%50,00	17	%43,59	0,764+

***Bağımsız t testi +Ki kare testi**

HA, FK, FS gruplarında yaş ortalamaları arasında istatistiksel olarak anlamlı farklılık gözlenmemiştir (p=0,680).

HA, FK, FS gruplarında cinsiyet dağılımları arasında istatistiksel olarak anlamlı farklılık gözlenmemiştir (p=0,925).

HA, FK, FS gruplarında süt azı tiplerinin dağılımları arasında istatistiksel olarak anlamlı farklılık gözlenmemiştir (p=0,786).

HA, FK, FS gruplarında alt-üst çene dağılımları arasında istatistiksel olarak anlamlı farklılık gözlenmemiştir (p=0,227).

HA, FK, FS gruplarında 1. ve 2. süt azı dişlerinin dağılımları arasında istatistiksel olarak anlamlı farklılık gözlenmemiştir (p=0,764).

6.2. Çalışma ve Kontrol Gruplarının Zamana Bağlı Klinik Verilerinin Değerlendirilmesi

Klinik değerlendirmede perküsyon, palpasyon, mobilite, apse veya fistül oluşumundan herhangi birinin tespit edilmesi ilgili dişin klinik bulgusunun pozitif olduğunu göstermektedir. 136 süt dişi ile başladığımız çalışmamızda ilk aydan itibaren kontrollerine gelmeyen 3 çocuk (6 süt azı dişi) çalışmadan çıkarılmış olup 130 süt azı dişi değerlendirmeye alınmıştır. HA grubundan bir süt birinci azı dişi enfeksiyon bulguları neticesinde tedaviyi takiben 1,5 ay sonra çekilmiştir. Onun dışında hiç bir grupta ve dişte enfeksiyon bulgusuna rastlanmamıştır. 12 aylık süre zarfında FS grubundan bir birinci süt azı dişi eksfoliye olmuş, HA grubundan ise 12. ayda iki birinci süt azı dişi eksfoliye olmuştur. FK grubunda eksfoliye olan diş bulunmamaktadır.

Covid-19 pandemisi nedeniyle 12. ay kontrollerine gelmek istemeyen 8 çocuğun toplamda 27 süt azı dişinin klinik kontrolleri aileler ve çocuklardan alınan bilgiler eşliğinde telefon görüşmeleri ile yapılmıştır.

Tablo 2’ de ampütasyon tedavisi yapılan 3 grubun 1., 3., 6. ve 12. aylardaki klinik bulgu tespit edilen süt dişlerinin sayısı, yüzde miktarları ve 1. gün ve 1. hafta sonuçları ile istatistiksel değerlendirmeleri görülmektedir. Şekil 2’ de ampütasyon tedavisi yapılan 3 grubun zamana bağlı olarak klinik bulgularının değişimi görülmektedir

Tablo 2: Ampütasyon tedavisi yapılan 3 grubun farklı zamanlardaki klinik bulgularının sayılarının ve yüzde dağılımlarının istatistiksel değerlendirilmesi

Klinik Değerlendirmeler		**HA Grubu**		**FK Grubu**		**FS Grubu**		**p+**
Klinik Bulgu	**1. ay**	7	%13,73	6	%15,00	3	%7,69	0,567
	3. ay	11	%22,00	8	%20,00	4	%10,26	0,325
	6. ay	12	%24,00	9	%22,50	4	%10,53	0,244
	12. ay	6	%12,50	9	%22,50	5	%13,16	0,380
Ağrı	**1. gün**	17	%33,33	15	%37,50	13	%33,33	0,899
	1. hafta	0	%0,00	0	%0,00	0	%0,00	-

+Ki kare testi

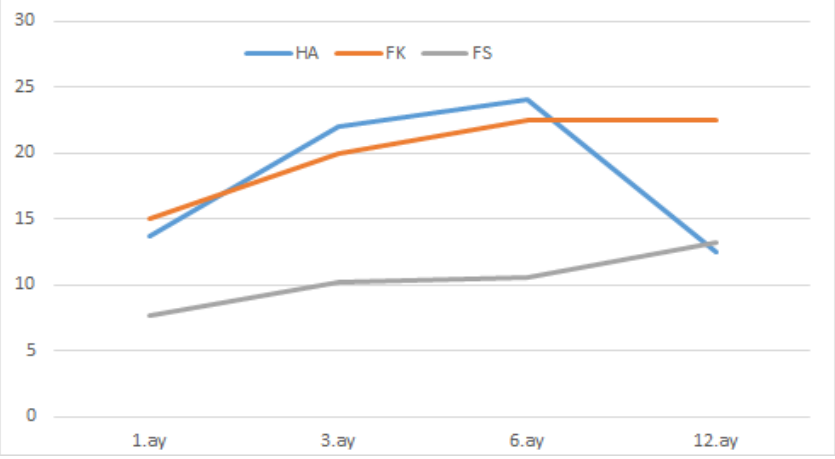

Şekil 2: Ampütasyon tedavisi yapılan 3 grubun zamana bağlı olarak klinik bulgularının değişimi

HA, FK, FS gruplarında 1. ay klinik bulgu varlığı açısından istatistiksel olarak anlamlı farklılık gözlenmemiştir (p=0,567).

HA, FK, FS gruplarında 3. ay klinik bulgu varlığı açısından istatistiksel olarak anlamlı farklılık gözlenmemiştir (p=0,325).

HA, FK, FS gruplarında 6. ay klinik bulgu varlığı açısından istatistiksel olarak anlamlı farklılık gözlenmemiştir (p=0,244).

HA, FK, FS gruplarında 12. ay klinik bulgu varlığı açısından istatistiksel olarak anlamlı farklılık gözlenmemiştir (p=0,380).

HA, FK, FS gruplarında 1. gün ağrı bulgusu açısından istatistiksel olarak anlamlı farklılık gözlenmemiş (p=0,899).

HA, FK, FS gruplarında 1. haftada ağrı bulgusu açısından hiçbir grupta ağrı varlığı gözlenmemiştir.

Tablo 3' de ampütasyon tedavisi yapılan 3 grubun klinik bulgularının ayrı ayrı olarak kontrollerinin yapıldığı zamanların birbiri ile istatistiksel olarak değerlendirilmesi gösterilmiştir.

Tablo 3: Ampütasyon tedavisi yapılan 3 grubun klinik bulgularının ayrı ayrı olarak kontrol zamanlarının istatistiksel değerlendirmesi

Mc Nemar's Testi	**Klinik Bulgular**		
	HA	**FK**	**FS**
1. ay / 3. ay	0,125	0,687	0,999
1. ay / 6. ay	0,070	0,453	0,999
1. ay / 12. ay	0,099	0,581	0,687
3. ay / 6. ay	0,999	0,999	0,999
3. ay / 12. ay	0,063	0,999	0,625
6. ay / 12. ay	0,219	0,999	0,999

HA grubunun 1. ay klinik bulgu varlığı ile 3. ay, 6. ay ve 12. ay klinik bulgu varlığı dağılımları arasında istatistiksel olarak anlamlı değişim gözlenmemiştir (p=0,125, p=0,070, p=0,099).

HA grubunun 3. ay klinik bulgu varlığı ile 6. ay ve 12. ay klinik bulgu varlığı dağılımları arasında istatistiksel olarak anlamlı değişim gözlenmemiştir (p=0,999, p=0,063).

HA grubunun 6. ay klinik bulgu varlığı ile 12. ay klinik bulgu varlığı dağılımları arasında istatistiksel olarak anlamlı değişim gözlenmemiştir (p=0,219).

FK grubunun 1. ay klinik bulgu varlığı ile 3. ay, 6. ay ve 12. ay klinik bulgu varlığı dağılımları arasında istatistiksel olarak anlamlı değişim gözlenmemiştir (p=0,687, p=0,453, p=0,581).

FK grubunun 3. ay klinik bulgu varlığı 6. ay ile 12. ay klinik bulgu varlığı dağılımları arasında istatistiksel olarak anlamlı değişim gözlenmemiştir (p=0,999).

FK grubunun 6. ay klinik bulgu varlığı ile 12. ay klinik bulgu varlığı dağılımları arasında istatistiksel olarak anlamlı değişim gözlenmemiştir (p=0,999).

FS grubunun 1. ay klinik bulgu varlığı ile 3. ay, 6. ay ve 12. ay klinik bulgu varlığı dağılımları arasında istatistiksel olarak anlamlı değişim gözlenmemiştir (p=0,999, p=0,687).

FS grubunun 3. ay klinik bulgu varlığı ile 6. ay ve 12. ay klinik bulgu varlığı dağılımları arasında istatistiksel olarak anlamlı değişim gözlenmemiştir (p=0,999, p=0,625).

FS grubunun 6. ay klinik bulgu varlığı ile 12. ay klinik bulgu varlığı dağılımları arasında istatistiksel olarak anlamlı değişim gözlenmemiştir (p=0,999).

Tablo 4’ de ampütasyon tedavisi yapılan 3 grubun 1., 3., 6., ve 12. aylarında süt dişlerinin klinik değerlendirme olarak tespit edilen perküsyon, palpasyon, mobilite, apse, fistül ve eksfoliasyon oluşumlarının sayısı, yüzde miktarları ve istatistiksel değerlendirmeleri görülmektedir.

Tablo 4: Ampütasyon tedavisi yapılan 3 grubun farklı zamanlardaki klinik değerlendirmelerinin sayısının ve yüzde dağılımlarının istatistiksel değerlendirilmesi

Klinik Değerlendirmeler		HA Grubu		FK Grubu		FS Grubu		p+
Mobilite	**1. ay**	1	%1,96	0	%0,00	0	%0,00	0,458
	3. ay	1	%2,00	0	%0,00	1	%2,56	0,619
	6. ay	3	%6,00	2	%5,00	1	%2,63	0,755
	12. ay	4	%8,33	4	%10,00	3	%7,89	0,940
Perküsyon	**1. ay**	7	%13,73	6	%15,00	3	%7,69	0,567
	3. ay	10	%20,00	8	%20,00	3	%7,69	0,220
	6. ay	11	%22,00	8	%20,00	3	%7,89	0,188
	12. ay	2	%4,17	6	%15,00	2	%5,26	0,133
Palpasyon	**1. ay**	1	%1,96	0	%0,00	0	%0,00	0,458
	3. ay	0	%0,00	0	%0,00	0	%0,00	-
	6. ay	0	%0,00	0	%0,00	0	%0,00	-
	12. ay	0	%0,00	0	%0,00	0	%0,00	-
Apse	**1. ay**	1	%1,96	0	%0,00	0	%0,00	0,458
	3. ay	0	%0,00	0	%0,00	0	%0,00	-
	6. ay	0	%0,00	0	%0,00	0	%0,00	-
	12. ay	0	%0,00	0	%0,00	0	%0,00	-
Fistül	**1. ay**	1	%1,96	0	%0,00	0	%0,00	0,458
	3. ay	0	%0,00	0	%0,00	0	%0,00	-
	6. ay	0	%0,00	0	%0,00	0	%0,00	-
	12. ay	0	%0,00	0	%0,00	0	%0,00	-
Eksfoliasyon	**1. ay**	0	%0,00	0	%0,00	0	%0,00	-
	3. ay	0	%0,00	0	%0,00	0	%0,00	-
	6. ay	0	%0,00	0	%0,00	1	%2,56	0,313
	12. ay	2	%4,00	0	%0,00	0	%0,00	0,205

+Ki kare testi

HA, FK, FS gruplarında 1. ay mobilite bulgusu varlığı açısından istatistiksel olarak anlamlı farklılık gözlenmemiştir (p=0,458).

HA, FK, FS gruplarında 3. ay mobilite bulgusu varlığı açısından istatistiksel olarak anlamlı farklılık gözlenmemiştir (p=0,619).

HA, FK, FS gruplarında 6. ay mobilite bulgusu varlığı açısından istatistiksel olarak anlamlı farklılık gözlenmemiştir (p=0,755).

HA, FK, FS gruplarında 12. ay mobilite bulgusu varlığı açısından istatistiksel olarak anlamlı farklılık gözlenmemiştir (p=0,940).

HA, FK, FS gruplarında 1. ay perküsyon bulgusu varlığı açısından istatistiksel olarak anlamlı farklılık gözlenmemiştir (p=0,567).

HA, FK, FS gruplarında 3. ay perküsyon bulgusu varlığı açısından istatistiksel olarak anlamlı farklılık gözlenmemiştir (p=0,220).

HA, FK, FS gruplarında 6. ay perküsyon bulgusu varlığı açısından istatistiksel olarak anlamlı farklılık gözlenmemiştir (p=0,188).

HA, FK, FS gruplarında 12. ay perküsyon bulgusu varlığı açısından istatistiksel olarak anlamlı farklılık gözlenmemiştir (p=0,133).

HA, FK, FS gruplarında 1. ay palpasyon bulgusu varlığı açısından istatistiksel olarak anlamlı farklılık gözlenmemiştir (p=0,458).

HA, FK, FS gruplarında 3. ay, 6. ay, 12. ay sonuçlarında hiçbir grupta palpasyon bulgusu varlığı gözlenmemiştir.

HA, FK, FS gruplarında 1. ay apse bulgusu varlığı açısından istatistiksel olarak anlamlı farklılık gözlenmemiştir (p=0,458).

HA, FK, FS gruplarında 3. ay, 6. ay, 12. ay sonuçlarında hiçbir grupta apse bulgusu varlığı gözlenmemiştir.

HA, FK, FS gruplarında 1. ay fistül bulgusu varlığı açısından istatistiksel olarak anlamlı farklılık gözlenmemiştir (p=0,458).

HA, FK, FS gruplarında 3. ay, 6. ay, 12. ay sonuçlarında hiçbir grupta fistül bulgusu varlığı gözlenmemiştir.

HA, FK, FS gruplarında 1. ay, 3. ay sonuçlarında hiçbir grupta eksfoliasyon bulgusu varlığı gözlenmemiştir.

HA, FK, FS gruplarında 6. ay eksfoliasyon bulgusu varlığı açısından istatistiksel olarak anlamlı farklılık gözlenmemiştir (p=0,313).

HA, FK, FS gruplarında 12. ay eksfoliasyon bulgusu varlığı açısından istatistiksel olarak anlamlı farklılık gözlenmemiştir (p=0,205).

Tablo 5' de ampütasyon tedavisi yapılan 3 grubun mobilite ve perküsyon bulgularının ayrı ayrı olarak kontrollerinin yapıldığı zamanların birbirleri ile istatistiksel değerlendirilmesi gösterilmiştir. Çalışmada 3 grubun zaman açısından bakıldığında palpasyon, fistül, apse ve eksfoliasyon klinik bulgularına rastlanmamıştır.

Tablo 5: Ampütasyon tedavisi yapılan 3 grubun mobilite ve perküsyon bulgularının istatistiksel değerlendirmesi

Mc Nemar's Testi	**Mobilite**			**Perküsyon**		
	HA	**FK**	**FS**	**HA**	**FK**	**FS**
1. ay / 3. ay	0,999	-	-	0,453	0,687	0,999
1. ay / 6. ay	0,625	-	-	0,344	0,687	0,999
1. ay / 12. ay	0,375	-	-	0,063	0,999	0,999
3. ay / 6. ay	0,625	-	0,999	0,999	0,999	0,999
3. ay / 12. ay	0,375	-	0,625	**0,008**	0,727	0,999
6. ay / 12. ay	0,999	0,625	0,500	**0,004**	0,727	0,999

HA grubunun 1. ay mobilite bulgusu varlığı ile 3. ay, 6. ay ve 12. ay mobilite bulgusu varlığı arasında istatistiksel olarak anlamlı değişim gözlenmemiştir (p=0,999, p=0,625, p=0,375).

HA grubunun 3. ay mobilite bulgusu varlığı ile 6. ay ve 12. ay mobilite bulgusu varlığı arasında istatistiksel olarak anlamlı değişim gözlenmemiştir (p=0,625, p=0,375).

HA grubunun 6. ay mobilite bulgusu varlığı ile 12. ay mobilite bulgusu varlığı arasında istatistiksel olarak anlamlı değişim gözlenmemiştir (p=0,999).

FK grubunun 6. ay mobilite bulgusu varlığı ile 12. ay mobilite bulgusu varlığı arasında istatistiksel olarak anlamlı değişim gözlenmemiştir (p=0,625).

FS grubunun 3. ay mobilite bulgusu varlığı ile 6. ay ve 12. ay mobilite bulgusu varlığı arasında istatistiksel olarak anlamlı değişim gözlenmemiştir (p=0,999, p=0,625).

FS grubunun 6. ay mobilite bulgusu varlığı 12. ay mobilite bulgusu varlığı açısından istatistiksel olarak anlamlı değişim gözlenmemiştir (p=0,500).

HA grubunun 1. ay perküsyon bulgusu varlığı ile 3. ay, 6. ay ve 12. ay perküsyon bulgusu varlığı arasında istatistiksel olarak anlamlı değişim gözlenmemiştir (p=0,453, p=0,344, p=0,063).

HA grubunun 3. ay perküsyon bulgusu varlığı ile 6. ay perküsyon bulgusu varlığı arasında istatistiksel olarak anlamlı değişim gözlenmemiştir (p=0,999).

HA grubunun 12. ay perküsyon bulgusu varlığı 3. ay ve 6. ay perküsyon bulgusu varlığından istatistiksel olarak anlamlı derecede düşük bulunmuştur (p=0,008, p=0,004).

FK grubunun 1. ay perküsyon bulgusu varlığı ile 3. ay, 6. ay ve 12. ay Perküsyon bulgusu varlığı arasında istatistiksel olarak anlamlı değişim gözlenmemiştir (p=0,687, p=0,999).

FK grubunun 3. ay perküsyon bulgusu varlığı ile 6. ay ve 12. ay perküsyon bulgusu varlığı arasında istatistiksel olarak anlamlı değişim gözlenmemiştir (p=0,999, p=0,727).

FK grubunun 6. ay perküsyon bulgusu varlığı ile 12. ay perküsyon bulgusu varlığı arasında istatistiksel olarak anlamlı değişim gözlenmemiştir (p=0,727).

FS grubunun 1. ay perküsyon bulgusu varlığı ile 3. ay, 6. ay ve 12. ay perküsyon bulgusu varlığı arasında istatistiksel olarak anlamlı değişim gözlenmemiştir (p=0,999).

FS grubunun 3. ay perküsyon bulgusu varlığı ile 6. ay ve 12. ay perküsyon bulgusu varlığı arasında istatistiksel olarak anlamlı değişim gözlenmemiştir (p=0,999).

FS grubunun 6. ay perküsyon bulgusu varlığı ile 12. ay perküsyon bulgusu varlığı arasında istatistiksel olarak anlamlı değişim gözlenmemiştir (p=0,999).

6.3. Çalışma ve Kontrol Gruplarının Zamana Bağlı Radyolojik Verilerinin Değerlendirilmesi

Radyolojik değerlendirmede periapikal radyolüsensi, internal rezorpsiyon, eksternal rezorpsiyon ve furkal radyolüsensi oluşumlarından herhangi birinin tespit edilmesi ilgili dişin radyolojik bulgusunun pozitif olduğunu göstermektedir. Röntgen alınan hiçbir dişte obliterasyon bulgusuna ve lamina dura kaybına rastlanılmamıştır.

HA grubunda 6. ayda bir çocuk fakülteye gelmek istememiştir ve FS grubunda bir çocuk 6. ay kontrolüne gelememiştir.

Covid-19 pandemisi nedeniyle 8 çocuğun toplamda 27 süt azı dişinin radyolojik kontrolü yapılamamıştır. 12 aylık takip süresince çalışmadan ayrılan çocukların oranı %18' dir.

Tablo 6' da ampütasyon tedavisi yapılan 3 grubun 1., 3., 6., ve 12. aylardaki radyolojik bulgusu tespit edilen süt dişlerinin sayısı, yüzde miktarı ve istatistiksel değerlendirmeleri görülmektedir. Şekil 3' de ampütasyon tedavisi yapılan 3 grubun zamana bağlı olarak radyolojik bulgularının değişimi görülmektedir.

Tablo 6: Ampütasyon tedavisi yapılan 3 grubun farklı zamanlardaki radyolojik bulgularının sayılarının, yüzde miktarlarının istatistiksel değerlendirilmesi

Radyolojik Değerlendirmeler		**HA Grubu**		**FK Grubu**		**FS Grubu**		**p+**
Radyolojik Bulgu	**1. ay**	11	%21,57	5	%12,50	2	%5,13	0,078
	3. ay	16	%32,00	13	%32,50	11	%28,21	0,901
	6. ay	17	%34,69	16	%40,00	12	%32,43	0,773
	12. ay	16	%42,11	14	%42,42	10	%31,25	0,570

+Ki kare testi

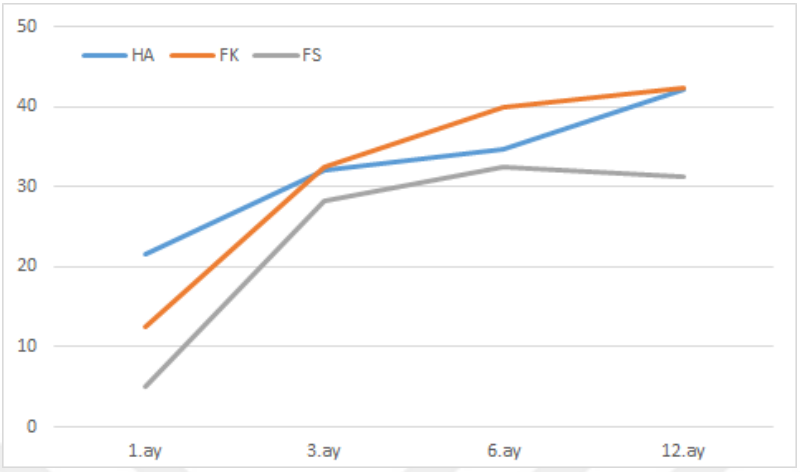

Şekil 3: Ampütasyon tedavisi yapılan 3 grubun zamana bağlı olarak radyolojik bulguları

HA, FK, FS gruplarında 1. ay radyolojik bulgu varlığı açısından istatistiksel olarak anlamlı farklılık gözlenmemiştir (p=0,078).

HA, FK, FS gruplarında 3. ay radyolojik bulgu varlığı açısından istatistiksel olarak anlamlı farklılık gözlenmemiştir (p=0,901).

HA, FK, FS gruplarında 6. ay radyolojik bulgu varlığı açısından istatistiksel olarak anlamlı farklılık gözlenmemiştir (p=0,773).

HA, FK, FS gruplarında 12. ay radyolojik bulgu varlığı açısından istatistiksel olarak anlamlı farklılık gözlenmemiştir (p=0,570).

Tablo 7' de ampütasyon tedavisi yapılan 3 grubun radyolojik bulgularının ayrı ayrı olarak kontrollerinin yapıldığı zamanların birbiri ile istatistiksel olarak değerlendirilmesi gösterilmiştir.

Tablo 7: Ampütasyon tedavisi yapılan 3 grubun radyolojik bulgularının ayrı ayrı olarak kontrol zamanlarının istatistiksel değerlendirmesi

Mc Nemar's Testi	**Radyolojik Bulgu**		
	HA	**FK**	**FS**
1. ay / 3. Ay	**0,031**	**0,008**	**0,004**
1. ay / 6. Ay	**0,039**	**0,001**	**0,002**
1. ay / 12. Ay	**0,035**	**0,006**	**0,008**
3. ay / 6. Ay	0,754	0,250	0,625
3. ay / 12. Ay	0,267	0,388	0,999
6. ay / 12. Ay	0,453	0,999	0,999

HA grubunun 1. ay radyolojik bulgu varlığı 3. ay, 6. ay ve 12. ay radyolojik bulgu varlığından istatistiksel olarak anlamlı derecede düşük bulunmuştur (p=0,031, p=0,039, p=0,035).

HA grubunun 3. ay radyolojik bulgu varlığı ile 6. ay ve 12. ay radyolojik bulgu varlığı arasında istatistiksel olarak anlamlı değişim gözlenmemiştir (p=0,754, p=0,267).

HA grubunun 6. ay radyolojik bulgu varlığı ile 12. ay radyolojik bulgu varlığı arasında istatistiksel olarak anlamlı değişim gözlenmemiştir (p=0,453).

FK grubunun 1. ay radyolojik bulgu varlığı 3. ay, 6. ay ve 12. ay radyolojik bulgu varlığından istatistiksel olarak anlamlı derecede düşük bulunmuştur (p=0,008, p=0,001, p=0,006).

FK grubunun 3. ay radyolojik bulgu varlığı ile 6. ay ve 12. ay radyolojik bulgu varlığı arasında istatistiksel olarak anlamlı değişim gözlenmemiştir (p=0,250, p=0,388).

FK grubunun 6. ay radyolojik bulgu varlığı ile 12. ay radyolojik bulgu varlığı arasında istatistiksel olarak anlamlı değişim gözlenmemiştir (p=0,999).

FS grubunun 1. ay radyolojik bulgu varlığı 3. ay, 6. ay ve 12. ay radyolojik bulgu varlığı açısından istatistiksel olarak anlamlı derecede düşük bulunmuştur (p=0,004, p=0,002, p=0,008).

FS grubunun 3. ay radyolojik bulgu varlığı ile 6. ay ve 12. ay radyolojik bulgu varlığı arasında istatistiksel olarak anlamlı değişim gözlenmemiştir (p=0,625, p=0,999).

FS grubunun 6. ay radyolojik bulgu varlığı ile 12. ay radyolojik bulgu varlığı arasında istatistiksel olarak anlamlı değişim gözlenmemiştir (p=0,999).

Tablo 8' de ampütasyon tedavisi yapılan 3 grubun 1., 3., 6. ve 12. aylarda süt azı dişlerinin radyolojik değerlendirme olarak tespit edilen periapikal radyolüsens, periapikal rezoprsiyon, internal rezorpsiyon, eksternal rezorpsiyon ve furkal radyolüsens oluşumlarının sayısı, yüzde miktarı ve istatistiksel değerlendirmeleri görülmektedir.

Tablo 8: Ampütasyon tedavisi yapılan 3 grubun farklı zamanlardaki radyolojik değerlendirme sayısı ve yüzde dağılımlarının istatistiksel değerlendirmesi

Radyolojik Değerlendirmeler		HA Grubu		FK Grubu		FS Grubu		p+
Periapikal Radyolüsensi	**1. ay**	2	%3,92	0	%0,00	1	%2,56	0,462
	3. ay	0	%0,00	0	%0,00	1	%2,56	0,313
	6. ay	0	%0,00	0	%0,00	1	%2,70	0,298
	12. ay	0	%0,00	0	%0,00	1	%3,23	0,330
Periapikal Rezorpsiyon	**1. ay**	1	%1,96	1	%2,50	2	%5,13	0,668
	3. ay	2	%4,00	3	%7,50	4	%10,26	0,510
	6. ay	7	%14,29	5	%12,50	5	%13,51	0,970
	12. ay	12	%31,58	8	%24,24	15	%46,88	0,145
İnternal Rezorpsiyon	**1. ay**	6	%11,76	4	%10,00	1	%2,56	0,274
	3. ay	9	%18,00	11	%27,50	6	%15,38	0,361
	6. ay	11	%22,45	12	%30,00	10	%27,03	0,716
	12. ay	11	%30,56	8	%25,00	5	%16,13	0,386
Eksternal Rezorpsiyon	**1. ay**	1	%1,96	0	%0,00	1	%2,56	0,620
	3. ay	6	%12,00	1	%2,50	3	%7,69	0,246
	6. ay	5	%10,20	5	%12,50	5	%13,51	0,887
	12. ay	7	%19,44	6	%18,75	5	%16,13	0,936
Furkal Radyolüsens	**1. ay**	3	%5,88	1	%2,50	0	%0,00	0,269
	3. ay	7	%14,00	3	%7,50	3	%7,69	0,501
	6. ay	4	%8,16	4	%10,00	3	%8,11	0,942
	12. ay	4	%11,11	4	%12,50	2	%6,45	0,705

+Ki kare testi

HA, FK, FS gruplarında 1. ay periapikal radyolüsens bulgusu varlığı açısından istatistiksel olarak anlamlı farklılık gözlenmemiştir (p=0,462).

HA, FK, FS gruplarında 3. ay periapikal radyolüsens bulgusu varlığı açısından istatistiksel olarak anlamlı farklılık gözlenmemiştir (p=0,313).

HA, FK, FS gruplarında 6. ay periapikal radyolüsens bulgusu varlığı açısından istatistiksel olarak anlamlı farklılık gözlenmemiştir (p=0,298).

HA, FK, FS gruplarında 12. ay periapikal radyolüsens bulgusu varlığı açısından istatistiksel olarak anlamlı farklılık gözlenmemiştir (p=0,330).

HA, FK, FS gruplarında 1. ay periapikal rezorpsiyon bulgusu varlığı açısından istatistiksel olarak anlamlı farklılık gözlenmemiştir (p=0,668).

HA, FK, FS gruplarında 3. ay periapikal rezorpsiyon bulgusu varlığı açısından istatistiksel olarak anlamlı farklılık gözlenmemiştir (p=0,510).

HA, FK, FS gruplarında 6. ay periapikal rezorpsiyon bulgusu varlığı açısından istatistiksel olarak anlamlı farklılık gözlenmemiştir (p=0,970).

HA, FK, FS gruplarında 12. ay periapikal rezorpsiyon bulgusu varlığı açısından istatistiksel olarak anlamlı farklılık gözlenmemiştir (p=0,145).

HA, FK, FS gruplarında 1. ay internal rezorpsiyon bulgusu varlığı açısından istatistiksel olarak anlamlı farklılık gözlenmemiştir (p=0,274).

HA, FK, FS gruplarında 3. ay internal rezorpsiyon bulgusu varlığı açısından istatistiksel olarak anlamlı farklılık gözlenmemiştir (p=0,361).

HA, FK, FS gruplarında 6. ay internal rezorpsiyon bulgusu varlığı açısından istatistiksel olarak anlamlı farklılık gözlenmemiştir (p=0,716).

HA, FK, FS gruplarında 12. ay internal rezorpsiyon bulgusu varlığı açısından istatistiksel olarak anlamlı farklılık gözlenmemiştir (p=0,386).

HA, FK, FS gruplarında 1. ay eksternal rezorpsiyon bulgusu varlığı açısından istatistiksel olarak anlamlı farklılık gözlenmemiştir (p=0,620).

HA, FK, FS gruplarında 3. ay eksternal rezorpsiyon bulgusu varlığı açısından istatistiksel olarak anlamlı farklılık gözlenmemiştir (p=0,246).

HA, FK, FS gruplarında 6. ay eksternal rezorpsiyon bulgusu varlığı açısından istatistiksel olarak anlamlı farklılık gözlenmemiştir (p=0,887).

HA, FK, FS gruplarında 12. ay eksternal rezorpsiyon bulgusu varlığı açısından istatistiksel olarak anlamlı farklılık gözlenmemiştir (p=0,936).

HA, FK, FS gruplarında 1. ay furkal radyolüsens bulgusu varlığı açısından istatistiksel olarak anlamlı farklılık gözlenmemiştir (p=0,269).

HA, FK, FS gruplarında 3. ay furkal radyolüsens bulgusu varlığı açısından istatistiksel olarak anlamlı farklılık gözlenmemiştir (p=0,501).

HA, FK, FS gruplarında 6. ay furkal radyolüsens bulgusu varlığı açısından istatistiksel olarak anlamlı farklılık gözlenmemiştir (p=0,942).

HA, FK, FS gruplarında 12. ay furkal radyolüsens bulgusu varlığı açısından istatistiksel olarak anlamlı farklılık gözlenmemiştir (p=0,705).

Tablo 9’ da ampütasyon tedavisi yapılan 3 grubun periapikal radyolüsens, periapikal rezoprsiyon ve internal rezorpsiyon bulgularının ayrı olarak kontrollerinin yapıldığı zamanların birbiri ile istatistiksel değerlendirmesi gösterilmiştir.

Tablo 9: Ampütasyon tedavisi yapılan 3 grubun periapikal radyolüsens, periapikal rezoprsiyon ve internal rezorpsiyon bulgularının istatistiksel değerlendirilmesi

Mc Nemar's Testi	Periapikal Radyolüsens			Periapikal Rezorpsiyon			İnternal Rezorpsiyon		
	HA	**FK**	**FS**	**HA**	**FK**	**FS**	**HA**	**FK**	**FS**
1. ay / 3. ay	-	-	0,999	0,999	0,625	0,625	0,250	**0,016**	0,063
1. ay / 6. ay	-	-	0,999	0,070	0,219	0,125	**0,031**	**0,008**	**0,004**
1. ay / 12. ay	-	-	0,999	**0,003**	**0,039**	**0,001**	**0,016**	0,219	0,125
3. ay / 6. ay	-	-	0,999	0,063	0,687	0,999	0,375	0,999	0,063
3. ay / 12. ay	-	-	0,999	**0,006**	0,125	**0,003**	**0,031**	0,727	0,999
6. ay / 12. ay	-	-	0,999	0,267	0,250	**0,002**	0,250	0,453	0,250

FS grubunun 1. ay periapikal radyolüsens bulgusu varlığı ile 3. ay, 6. ay ve 12. ay periapikal radyolüsens bulgusu varlığı arasında istatistiksel olarak anlamlı değişim gözlenmemiştir (p=0,999).

FS grubunun 3. ay periapikal radyolüsens bulgusu varlığı ile 6. ay ve 12. ay periapikal radyolüsens bulgusu varlığı arasında istatistiksel olarak anlamlı değişim gözlenmemiştir (p=0,999).

FS grubunun 6. ay periapikal radyolüsens bulgusu varlığı ile 12. ay periapikal radyolüsens bulgusu varlığı arasında istatistiksel olarak anlamlı değişim gözlenmemiştir (p=0,999).

HA grubunun 1. ay periapikal rezorpsiyon bulgusu varlığı ile 3. ay, 6. ay periapikal rezorpsiyon bulgusu varlığı arasında istatistiksel olarak anlamlı değişim gözlenmemiştir (p=0,999, p=0,070).

HA grubunun 3. ay periapikal rezorpsiyon bulgusu varlığı ile 6. ay periapikal rezorpsiyon bulgusu varlığı arasında istatistiksel olarak anlamlı değişim gözlenmemiştir (p=0,063).

HA grubunun 6. ay periapikal rezorpsiyon bulgusu varlığı ile 12. ay periapikal rezorpsiyon bulgusu varlığı arasında istatistiksel olarak anlamlı değişim gözlenmemiştir (p=0,267).

HA grubunun 12. ay periapikal rezorpsiyon bulgusu varlığı 1. ay ve 3. ay periapikal rezorpsiyon bulgusu varlığından istatistiksel olarak anlamlı derecede yüksek bulunmuştur (p=0,003, p=0,006).

FK grubunun 1. ay periapikal rezorpsiyon bulgusu varlığı ile 3. ay ve 6. ay periapikal rezorpsiyon bulgusu varlığı arasında istatistiksel olarak anlamlı değişim gözlenmemiştir (p=0,625, p=0,219).

FK grubunun 3. ay periapikal rezorpsiyon bulgusu varlığı ile 6. ay ve 12. ay periapikal rezorpsiyon bulgusu varlığı arasında istatistiksel olarak anlamlı değişim gözlenmemiştir (p=0,687, p=0,125).

FK grubunun 6. ay periapikal rezorpsiyon bulgusu varlığı ile 12. ay periapikal rezorpsiyon bulgusu varlığı arasında istatistiksel olarak anlamlı değişim gözlenmemiştir (p=0,250).

FK grubunun 12. ay periapikal rezorpsiyon bulgusu varlığı 1. ay periapikal rezorpsiyon bulgusu varlığından istatistiksel olarak anlamlı derecede yüksek bulunmuştur (p=0,039).

FS grubunun 1. ay periapikal rezorpsiyon bulgusu varlığı ile 3. ay ve 6. ay periapikal rezorpsiyon bulgusu varlığı arasında istatistiksel olarak anlamlı değişim gözlenmemiştir (p=0,625, p=0,125).

FS grubunun 3. ay periapikal rezorpsiyon bulgusu varlığı ile 6. ay periapikal rezorpsiyon bulgusu varlığı arasında istatistiksel olarak anlamlı değişim gözlenmemiştir (p=0,999).

FS grubunun 12. ay periapikal rezorpsiyon bulgusu varlığı 1. ay, 3. ay ve 6. ay periapikal rezorpsiyon bulgusu varlığından istatistiksel olarak anlamlı derecede yüksek bulunmuştur (p=0,001, p=0,003, p=0,002).

HA grubunun 1. ay internal rezorpsiyon bulgusu varlığı ile 3. ay internal rezorpsiyon bulgusu varlığı arasında istatistiksel olarak anlamlı değişim gözlenmemiştir (p=0,250).

HA grubunun 3. ay internal rezorpsiyon bulgusu varlığı ile 6. ay internal rezorpsiyon bulgusu varlığı arasında istatistiksel olarak anlamlı değişim gözlenmemiştir (p=0,375).

HA grubunun 6. ay internal rezorpsiyon bulgusu varlığı ile 12. ay internal rezorpsiyon bulgusu varlığı arasında istatistiksel olarak anlamlı değişim gözlenmemiştir (p=0,250).

HA grubunun 6. ay internal rezorpsiyon bulgusu varlığı 1. ay internal rezorpsiyon bulgusu varlığından istatistiksel olarak anlamlı derecede yüksek bulunmuştur (p=0,031).

HA grubunun 12. ay internal rezorpsiyon bulgusu varlığı 1. ay ve 3. ay internal rezorpsiyon bulgusu varlığından istatistiksel olarak anlamlı derecede yüksek bulunmuştur (p=0,016, p=0,031).

FK grubunun 1. ay internal rezorpsiyon bulgusu varlığı 3. ay ve 6. ay internal rezorpsiyon bulgusu varlığından istatistiksel olarak anlamlı derecede düşük bulunmuştur (p=0,016, p=0,008).

FK grubunun 1. ay internal rezorpsiyon bulgusu varlığı ile 12. ay internal rezorpsiyon bulgusu varlığı arasında istatistiksel olarak anlamlı değişim gözlenmemiştir (p=0,219).

FK grubunun 3. ay internal rezorpsiyon bulgusu varlığı ile 6. ay ve 12. ay internal rezorpsiyon bulgusu varlığı arasında istatistiksel olarak anlamlı değişim gözlenmemiştir (p=0,999, p=0,727).

FK grubunun 6. ay internal rezorpsiyon bulgusu varlığı ile 12. ay internal rezorpsiyon bulgusu varlığı arasında istatistiksel olarak anlamlı değişim gözlenmemiştir (p=0,453).

FS grubunun 1. ay internal rezorpsiyon bulgusu varlığı ile 3. ay ve 12. ay internal rezorpsiyon bulgusu varlığı arasında istatistiksel olarak anlamlı değişim gözlenmemiştir (p=0,063, p=0,125).

FS grubunun 1. ay internal rezorpsiyon varlığı 3. ay internal rezorpsiyon bulgusu varlığından istatistiksel olarak anlamlı derecede düşük bulunmuştur (p=0,004).

FS grubunun 3. ay internal rezorpsiyon bulgusu varlığı ile 6. ay ve 12. ay internal rezorpsiyon bulgusu varlığı arasında istatistiksel olarak anlamlı değişim gözlenmemiştir (p=0,063, p=0,999).

FS grubunun 6. ay internal rezorpsiyon bulgusu varlığı ile 12. ay internal rezorpsiyon bulgusu varlığı arasında istatistiksel olarak anlamlı değişim gözlenmemiştir (p=0,250).

Tablo 10' da ampütasyon tedavisi yapılan 3 grubun eksternal rezorpsiyon ve furkal radyolüsensi bulgularının ayrı olarak kontrollerinin yapıldığı zamanların birbiri ile istatistiksel değerlendirmesi gösterilmiştir.

Tablo 10: Ampütasyon tedavisi yapılan 3 grubun eksternal rezorpsiyon ve furkal radyolüsensi bulgularının istatistiksel değerlendirilmesi

Mc Nemar's Testi	Eksternal Rezorpsiyon			Furkal Radyolüsens		
	HA	FK	FS	HA	FK	FS
1. ay / 3. ay	0,063	-	0,500	0,063	0,500	-
1. ay / 6. ay	0,219	-	0,125	0,687	0,375	-
1. ay / 12. ay	0,07	-	0,125	0,375	0,375	-
3. ay / 6. ay	0,999	0,125	0,500	0,453	0,999	0,999
3. ay / 12. ay	0,289	0,125	0,375	0,999	0,999	0,999
6. ay / 12. ay	0,219	0,375	0,687	0,999	0,500	0,999

HA grubunun 1. ay eksternal rezorpsiyon bulgusu varlığı ile 3. ay, 6. ay ve 12. ay eksternal rezorpsiyon bulgusu varlığı arasında istatistiksel olarak anlamlı değişim gözlenmemiştir (p=0,063, p=0,219, p=0,07).

HA grubunun 3. ay eksternal rezorpsiyon bulgusu varlığı ile 6. ay ve 12. ay eksternal rezorpsiyon bulgusu varlığı arasında istatistiksel olarak anlamlı değişim gözlenmemiştir (p=0,999, p=0,289).

HA grubunun 6. ay eksternal rezorpsiyon bulgusu varlığı ile 12. ay eksternal rezorpsiyon bulgusu varlığı arasında istatistiksel olarak anlamlı değişim gözlenmemiştir (p=0,219).

FK grubunun 3. ay eksternal rezorpsiyon bulgusu varlığı ile 6. ay ve 12. ay eksternal rezorpsiyon bulgusu varlığı arasında istatistiksel olarak anlamlı değişim gözlenmemiştir (p=0,125).

FK grubunun 6. ay eksternal rezorpsiyon bulgusu varlığı ile 12. ay eksternal rezorpsiyon bulgusu varlığı arasında istatistiksel olarak anlamlı değişim gözlenmemiştir (p=0,375).

FS grubunun 1. ay eksternal rezorpsiyon bulgusu varlığı ile 3. ay, 6. ay ve 12. ay eksternal rezorpsiyon bulgusu varlığı arasında istatistiksel olarak anlamlı değişim gözlenmemiştir (p=0,500, p=0,125).

FS grubunun 3. ay eksternal rezorpsiyon bulgusu varlığı ile 6. ay ve 12. ay eksternal rezorpsiyon bulgusu varlığı arasında istatistiksel olarak anlamlı değişim gözlenmemiştir (p=0,500, p=0,375).

FS grubunun 6. ay eksternal rezorpsiyon bulgusu varlığı ile 12. ay eksternal rezorpsiyon bulgusu varlığı arasında istatistiksel olarak anlamlı değişim gözlenmemiştir (p=0,687).

HA grubunun 1. ay furkal radyolüsens bulgusu varlığı ile 3. ay, 6. ay ve 12. ay furkal radyolüsens bulgusu varlığı arasında istatistiksel olarak anlamlı değişim gözlenmemiştir (p=0,063, p=0,687, p=0,375).

HA grubunun 3. ay furkal radyolüsens bulgusu varlığı ile 6. ay ve 12. ay furkal radyolüsens bulgusu varlığı arasında istatistiksel olarak anlamlı değişim gözlenmemiştir (p=0,453, p=0,999).

HA grubunun 6. ay furkal radyolüsens bulgusu varlığı ile 12. ay furkal radyolüsens bulgusu varlığı arasında istatistiksel olarak anlamlı değişim gözlenmemiştir (p=0,999).

FK grubunun 1. ay furkal radyolüsens bulgusu varlığı ile 3. ay, 6. ay ve 12. ay furkal radyolüsens bulgusu varlığı arasında istatistiksel olarak anlamlı değişim gözlenmemiştir (p=0,500, p=0,375).

FK grubunun 3. ay furkal radyolüsens bulgusu varlığı ile 6. ay ve 12. ay furkal radyolüsens bulgusu varlığı arasında istatistiksel olarak anlamlı değişim gözlenmemiştir (p=0,999).

FK grubunun 6. ay furkal radyolüsens bulgusu varlığı ile 12. ay furkal radyolüsens bulgusu varlığı arasında istatistiksel olarak anlamlı değişim gözlenmemiştir (p=0,500).

FS grubunun 3. ay furkal radyolüsens bulgusu varlığı ile 6. ay ve 12. ay furkal radyolüsens bulgusu varlığı arasında istatistiksel olarak anlamlı değişim gözlenmemiştir (p=0,999).

FS grubunun 6. ay furkal radyolüsens bulgusu varlığı ile 12. ay furkal radyolüsens bulgusu varlığı arasında istatistiksel olarak anlamlı değişim gözlenmemiştir (p=0,999).

6.4. Birinci Süt Azı Dişin Zamana Bağlı Klinik ve Radyolojik Verilerinin Üç Grupta Değerlendirilmesi

Tablo 11' de birinci süt azı dişlerine yapılan ampütasyon tedavilerinin 3 grupta 1., 3., 6. ve 12. aylardaki klinik değerlendirme olarak tespit edilen perküsyon, palpasyon, mobilite, apse, fistül, eksfoliasyon, klinik bulgu ve ağrı oluşumlarının sayısı, yüzde miktarı ve istatistiksel değerlendirmeleri görülmektedir.

Tablo 11: Birinci süt azı dişlerine yapılan ampütasyon tedavilerinin 3 grupta farklı zamanlardaki klinik değerlendirmelerinin sayısının ve yüzde dağılımının istatistiksel değerlendirilmesi

Klinik Değerlendirme		**1. süt azı**						
		HA Grubu		**FK Grubu**		**FS Grubu**		**p**
Mobilite	**1. ay**	1	%4,00	0	%0,00	0	%0,00	0,426
	3. ay	0	%0,00	0	%0,00	1	%4,55	0,362
	6. ay	1	%4,17	1	%5,00	0	%0,00	0,603
	12. ay	3	%13,04	4	%20,00	2	%9,52	0,618
Perküsyon	**1. ay**	3	%12,00	1	%5,00	2	%9,09	0,716
	3. ay	5	%20,83	2	%10,00	2	%9,09	0,435
	6. ay	6	%25,00	2	%10,00	1	%4,76	0,122
	12. ay	0	%0,00	2	%10,00	1	%4,76	0,302
Palpasyon	**1. ay**	1	%4,00	0	%0,00	0	%0,00	0,426
	3. ay	0	%0,00	0	%0,00	0	%0,00	-
	6. ay	0	%0,00	0	%0,00	0	%0,00	-
	12. ay	0	%0,00	0	%0,00	0	%0,00	-
Apse	**1. ay**	1	%4,00	0	%0,00	0	%0,00	0,426
	3. ay	0	%0,00	0	%0,00	0	%0,00	-
	6. ay	0	%0,00	0	%0,00	0	%0,00	-

	12. ay	0	%0,00	0	%0,00	0	%0,00	-
Fistül	**1. ay**	1	%4,00	0	%0,00	0	%0,00	0,426
	3. ay	0	%0,00	0	%0,00	0	%0,00	-
	6. ay	0	%0,00	0	%0,00	0	%0,00	-
	12. ay	0	%0,00	0	%0,00	0	%0,00	-
Eksfoliasyon	**1. ay**	0	%0,00	0	%0,00	0	%0,00	-
	3. ay	0	%0,00	0	%0,00	0	%0,00	-
	6. ay	0	%0,00	0	%0,00	1	%4,55	0,362
	12. ay	1	%4,17	0	%0,00	0	%0,00	0,420
Klinik Bulgu	**1. ay**	3	%12,00	1	%5,00	2	%9,09	0,716
	3. ay	5	%20,83	2	%10,00	3	%13,64	0,590
	6. ay	6	%25,00	3	%15,00	1	%4,76	0,171
	12. ay	3	%13,04	5	%25,00	3	%14,29	0,533
Ağrı	**1. gün**	11	%44,00	8	%40,00	9	%40,91	0,959
	1. hafta	0	%0,00	0	%0,00	0	%0,00	-

+Ki Kare

Tablo 11 (devam)

1. süt azı HA, FK ve FS gruplarının 1. ay, 3. ay, 6. ay ve 12. ay mobilite bulgusu varlığı arasında istatistiksel olarak anlamlı farklılık gözlenmemiştir (p>0,05).

1. süt azı HA, FK ve FS gruplarının 1. ay, 3. ay, 6. ay ve 12. ay perküsyon bulgusu varlığı arasında istatistiksel olarak anlamlı farklılık gözlenmemiştir (p>0,05).

1. süt azı HA, FK ve FS gruplarının 1. ay, 3. ay, 6. ay ve 12. ay palpasyon bulgusu varlığı arasında istatistiksel olarak anlamlı farklılık gözlenmemiştir (p>0,05).

1. süt azı HA, FK ve FS gruplarının 1. ay, 3. ay, 6. ay ve 12. ay apse bulgusu varlığı arasında istatistiksel olarak anlamlı farklılık gözlenmemiştir (p>0,05).

1. süt azı HA, FK ve FS gruplarının 1. ay, 3. ay, 6. ay ve 12. ay fistül bulgusu varlığı arasında istatistiksel olarak anlamlı farklılık gözlenmemiştir (p>0,05).

1. süt azı HA, FK ve FS gruplarının 1. ay, 3. ay, 6. ay ve 12. ay eksfoliasyon bulgusu varlığı arasında istatistiksel olarak anlamlı farklılık gözlenmemiştir ($p>0,05$).

1. süt azı HA, FK ve FS gruplarının 1. ay, 3. ay, 6. ay ve 12. ay klinik bulgu varlığı arasında istatistiksel olarak anlamlı farklılık gözlenmemiştir ($p>0,05$).

1. süt azı HA, FK ve FS gruplarının 1. gün ve 1. hafta ağrı bulgusu varlığı arasında istatistiksel olarak anlamlı farklılık gözlenmemiştir ($p>0,05$).

Tablo 12' de birinci süt azı dişlerine yapılan ampütasyon tedavilerinin 3 grupta 1., 3., 6. ve 12. aylardaki radyolojik değerlendirme olarak tespit edilen periapikal radyolüsens, periapikal rezorpsiyon, internal rezorpsiyon, eksternal rezorpsiyon ve furkal radyolüsens oluşumlarının sayısı, yüzde miktarı ve istatistiksel değerlendirmeleri görülmektedir.

Tablo 12: Birinci süt azı dişlerine yapılan ampütasyon tedavilerinin 3 grupta farklı zamanlardaki radyolojik değerlendirmelerinin sayısının ve yüzde dağılımının istatistiksel değerlendirilmesi

Radyolojik Değelendirme		**1. süt azı**						
		HA Grubu		**FK Grubu**		**FS Grubu**		**p**
Periapikal Radyolüsens	**1. ay**	2	%8,00	0	%0,00	1	%4,55	0,435
	3. ay	0	%0,00	0	%0,00	1	%4,55	0,362
	6. ay	0	%0,00	0	%0,00	1	%5,00	0,327
	12. ay	0	%0,00	0	%0,00	1	%6,25	0,360
Periapikal Rezorpsiyon	**1. ay**	1	%4,00	1	%5,00	1	%4,55	0,987
	3. ay	1	%4,17	3	%15,00	3	%13,64	0,434
	6. ay	4	%16,67	3	%15,00	3	%15,00	0,984
	12. ay	7	%38,89	5	%29,41	8	%47,06	0,557
İnternal Rezorpsiyon	**1. ay**	3	%12,00	4	%20,00	1	%4,55	0,304
	3. ay	5	%20,83	9	%45,00	3	%13,64	0,055
	6. ay	6	%25,00	9	%45,00	6	%30,00	0,353
	12. ay	6	%37,50	6	%37,50	4	%25,00	0,687
Eksternal Rezorpsiyon	**1. ay**	1	%4,00	0	%0,00	1	%4,55	0,641
	3. ay	5	%20,83	1	%5,00	3	%13,64	0,313
	6. ay	4	%16,67	5	%25,00	5	%25,00	0,737
	12. ay	4	%25,00	4	%25,00	4	%25,00	1,000
Furkal Radyolüsens	**1. ay**	3	%12,00	1	%5,00	0	%0,00	0,218
	3. ay	5	%20,83	2	%10,00	3	%13,64	0,590
	6. ay	2	%8,33	1	%5,00	3	%15,00	0,542
	12. ay	2	%12,50	1	%6,25	2	%12,50	0,800
Radyolojik Bulgu	**1. ay**	8	%32,00	5	%25,00	2	%9,09	0,161
	3. ay	10	%41,67	11	%55,00	8	%36,36	0,459
	6. ay	10	%41,67	12	%60,00	8	%40,00	0,363
	12. ay	9	%50,00	8	%47,06	8	%47,06	0,980

+Ki Kare

1. süt azı HA, FK ve FS gruplarının 1. ay, 3. ay, 6. ay ve 12. ay periapikal radyolüsens bulgusu varlığı arasında istatistiksel olarak anlamlı farklılık gözlenmemiştir (p>0,05).

1. süt azı HA, FK ve FS gruplarının 1. ay, 3. ay, 6. ay ve 12. ay periapikal rezorpsiyon bulgusu varlığı arasında istatistiksel olarak anlamlı farklılık gözlenmemiştir (p>0,05).

1. süt azı HA, FK ve FS gruplarının 1. ay, 3. ay, 6. ay ve 12. ay internal rezorpsiyon bulgusu varlığı arasında istatistiksel olarak anlamlı farklılık gözlenmemiştir (p>0,05).

1. süt azı HA, FK ve FS gruplarının 1. ay, 3. ay, 6. ay ve 12. ay eksternal rezorpsiyon bulgusu varlığı arasında istatistiksel olarak anlamlı farklılık gözlenmemiştir (p>0,05).

1. süt azı HA, FK ve FS gruplarının 1. ay, 3. ay, 6. ay ve 12. ay furkal radyolüsens bulgusu varlığı arasında istatistiksel olarak anlamlı farklılık gözlenmemiştir (p>0,05).

1. süt azı HA, FK ve FS gruplarının 1. ay, 3. ay, 6. ay ve 12. ay radyolojik bulgu varlığı arasında istatistiksel olarak anlamlı farklılık gözlenmemiştir (p>0,05).

6.5. İkinci Süt Azı Dişin Zaman Bağlı Klinik ve Radyolojik Verilerinin Üç Grupta Değerlendirilmesi

Tablo 13’ de ikinci süt azı dişlerine yapılan ampütasyon tedavilerinin 3 grupta 1., 3., 6., ve 12. aylardaki klinik değerlendirme olarak tespit edilen perküsyon, palpasyon, mobilite, apse, fistül, eksfoliasyon, klinik bulgu ve ağrı oluşumlarının sayısı, yüzde miktarı ve istatistiksel değerlendirmeleri görülmektedir

Tablo 13: İkinci süt azı dişlerine yapılan ampütasyon tedavilerinin 3 grupta farklı zamanlardaki klinik değerlendirmelerinin sayısının ve yüzde dağılımının istatistiksel değerlendirilmesi

Klinik Değerlendirme		2. süt azı						p
		HA Grubu		FK Grubu		FS Grubu		
Mobilite	**1. ay**	0	%0,00	0	%0,00	0	%0,00	-
	3. ay	1	%3,85	0	%0,00	0	%0,00	0,485
	6. ay	2	%7,69	1	%5,00	1	%5,88	0,929
	12. ay	1	%4,00	0	%0,00	1	%5,88	0,577
Perküsyon	**1. ay**	4	%15,38	5	%25,00	1	%5,88	0,283
	3. ay	5	%19,23	6	%30,00	1	%5,88	0,177
	6. ay	5	%19,23	6	%30,00	2	%11,76	0,383
	12. ay	2	%8,00	4	%20,00	1	%5,88	0,320
Palpasyon	**1. ay**	0	%0,00	0	%0,00	0	%0,00	-
	3. ay	0	%0,00	0	%0,00	0	%0,00	-
	6. ay	0	%0,00	0	%0,00	0	%0,00	-
	12. ay	0	%0,00	0	%0,00	0	%0,00	-
Apse	**1. ay**	0	%0,00	0	%0,00	0	%0,00	-
	3. ay	0	%0,00	0	%0,00	0	%0,00	-
	6. ay	0	%0,00	0	%0,00	0	%0,00	-
	12. ay	0	%0,00	0	%0,00	0	%0,00	-
Fistül	**1. ay**	0	%0,00	0	%0,00	0	%0,00	-
	3. ay	0	%0,00	0	%0,00	0	%0,00	-
	6. ay	0	%0,00	0	%0,00	0	%0,00	-
	12. ay	0	%0,00	0	%0,00	0	%0,00	-
Eksfoliasyon	**1. ay**	0	%0,00	0	%0,00	0	%0,00	-
	3. ay	0	%0,00	0	%0,00	0	%0,00	-
	6. ay	0	%0,00	0	%0,00	0	%0,00	-
	12. ay	1	%3,85	0	%0,00	0	%0,00	0,485
Klinik Bulgu	**1. ay**	4	%15,38	5	%25,00	1	%5,88	0,283

	3. ay	6	%23,08	6	%30,00	1	%5,88	0,180
	6. ay	6	%23,08	6	%30,00	3	%17,65	0,675
	12. ay	3	%12,00	4	%20,00	2	%11,76	0,699
Ağrı	**1. gün**	6	%23,08	7	%35,00	4	%23,53	0,620
	1. hafta	0	%0,00	0	%0,00	0	%0,00	-

+Ki Kare

Tablo 13 (devam)

2. süt azı HA, FK ve FS gruplarının 1. ay, 3. ay, 6. ay ve 12. ay mobilite bulgusu varlığı arasında istatistiksel olarak anlamlı farklılık gözlenmemiştir (p>0,05).

2. süt azı HA, FK ve FS gruplarının 1. ay, 3. ay, 6. ay ve 12. ay perküsyon bulgusu varlığı arasında istatistiksel olarak anlamlı farklılık gözlenmemiştir (p>0,05).

2. süt azı HA, FK ve FS gruplarının 1. ay, 3. ay, 6. ay ve 12. ay palpasyon bulgusu varlığı arasında istatistiksel olarak anlamlı farklılık gözlenmemiştir (p>0,05).

2. süt azı HA, FK ve FS gruplarının 1. ay, 3. ay, 6. ay ve 12. ay apse bulgusu varlığı arasında istatistiksel olarak anlamlı farklılık gözlenmemiştir (p>0,05).

2. süt azı HA, FK ve FS Gruplarının 1. ay, 3. ay, 6. ay ve 12. ay fistül bulgusu varlığı arasında istatistiksel olarak anlamlı farklılık gözlenmemiştir (p>0,05).

2. süt azı HA, FK ve FS gruplarının 1. ay, 3. ay, 6. ay ve 12. ay eksfoliasyon bulgusu varlığı arasında istatistiksel olarak anlamlı farklılık gözlenmemiştir (p>0,05).

2. süt azı HA, FK ve FS gruplarının 1. ay, 3. ay, 6. ay ve 12. ay klinik bulgu varlığı arasında istatistiksel olarak anlamlı farklılık gözlenmemiştir (p>0,05).

2. süt azı HA, FK ve FS gruplarının 1. gün ve 1. hafta ağrı bulgusu varlığı arasında istatistiksel olarak anlamlı farklılık gözlenmemiştir (p>0,05).

Tablo 14’ de ikinci süt azı dişlerine yapılan ampütasyon tedavilerinin 3 grupta 1., 3., 6. ve 12. aylardaki radyolojik değerlendirme olarak tespit edilen periapikal radyolüsens, periapikal rezorpsiyon, internal rezorpsiyon, eksternal rezorpsiyon ve furkal radyolüsens oluşumlarının sayısı, yüzde miktarı ve istatistiksel değerlendirmeleri görülmektedir.

Tablo 14: İkinci süt azı dişlerine yapılan ampütasyon tedavilerinin 3 grupta farklı zamanlardaki radyolojik değerlendirmelerinin sayısının ve yüzde dağılımının istatistiksel değerlendirilmesi

Radyolojik Değerlendirme		2. süt azı						p
		HA Grubu		FK Grubu		FS Grubu		
Periapikal Radyolüsens	1. ay	0	%0,00	0	%0,00	0	%0,00	-
	3. ay	0	%0,00	0	%0,00	0	%0,00	-
	6. ay	0	%0,00	0	%0,00	0	%0,00	-
	12. ay	0	%0,00	0	%0,00	0	%0,00	-
Periapikal Rezorpsiyon	1. ay	0	%0,00	0	%0,00	1	%5,88	0,253
	3. ay	1	%3,85	0	%0,00	1	%5,88	0,577
	6. ay	3	%12,00	2	%10,00	2	%11,76	0,975
	12. ay	5	%25,00	3	%18,75	7	%46,67	0,200
İnternal Rezorpsiyon	1. ay	3	%11,54	0	%0,00	0	%0,00	0,106
	3. ay	4	%15,38	2	%10,00	3	%17,65	0,786
	6. ay	5	%20,00	3	%15,00	4	%23,53	0,803
	12. ay	5	%25,00	2	%12,50	1	%6,67	0,308
Eksternal Rezorpsiyon	1. ay	0	%0,00	0	%0,00	0	%0,00	-
	3. ay	1	%3,85	0	%0,00	0	%0,00	0,485
	6. ay	1	%4,00	0	%0,00	0	%0,00	0,471
	12. ay	3	%15,00	2	%12,50	1	%6,67	0,746
Furkal Radyolüsens	1. ay	0	%0,00	0	%0,00	0	%0,00	-
	3. ay	2	%7,69	1	%5,00	0	%0,00	0,510
	6. ay	2	%8,00	3	%15,00	0	%0,00	0,248
	12. ay	2	%10,00	3	%18,75	0	%0,00	0,214
Radyolojik Bulgu	1. ay	3	%11,54	0	%0,00	0	%0,00	0,106
	3. ay	6	%23,08	2	%10,00	3	%17,65	0,511
	6. ay	7	%28,00	4	%20,00	4	%23,53	0,821
	12. ay	7	%35,00	6	%37,50	2	%13,33	0,263

+Ki Kare

2. süt azı HA, FK ve FS gruplarının 1. ay, 3. ay, 6. ay ve 12. ay periapikal radyolüsens bulgusu varlığı arasında istatistiksel olarak anlamlı farklılık gözlenmemiştir (p>0,05).

2. süt azı HA, FK ve FS gruplarının 1. ay, 3. ay, 6. ay ve 12. ay periapikal rezorpsiyon bulgusu varlığı arasında istatistiksel olarak anlamlı farklılık gözlenmemiştir (p>0,05).

2. süt azı HA, FK ve FS gruplarının 1. ay, 3. ay, 6. ay ve 12. ay internal rezorpsiyon bulgusu varlığı arasında istatistiksel olarak anlamlı farklılık gözlenmemiştir (p>0,05).

2. süt azı HA, FK ve FS gruplarının 1. ay, 3. ay, 6. ay ve 12. ay eksternal rezorpsiyon bulgusu varlığı arasında istatistiksel olarak anlamlı farklılık gözlenmemiştir (p>0,05).

2. süt azı HA, FK ve FS gruplarının 1. ay, 3. ay, 6. ay ve 12. ay furkal radyolüsens bulgusu varlığı arasında istatistiksel olarak anlamlı farklılık gözlenmemiştir (p>0,05).

2. süt azı HA, FK ve FS gruplarının 1. ay, 3. ay, 6. ay ve 12. ay radyolojik bulgu varlığı arasında istatistiksel olarak anlamlı farklılık gözlenmemiştir (p>0,05).

6.6. Hyaluronik Asit Grubunun 1. ve 2. Süt Azı Dişine Göre Zamana Bağlı Klinik ve Radyolojik Verilerinin Değerlendirilmesi

Tablo 15’ de HA ampütasyonu yapılan 1. ve 2. süt azı dişlerinin birbirlerine göre 1., 3., 6. ve 12. aylardaki klinik değerlendirme olarak tespit edilen perküsyon, palpasyon, mobilite, apse, fistül, eksfoliasyon, klinik bulgu ve ağrı oluşumlarının sayısı, yüzde miktarı ve istatistiksel değerlendirmeleri görülmektedir.

Tablo 15: Hyaluronik ampütasyonu yapılan 1. ve 2. süt azı dişlerinin birbirlerine göre farklı zamanlardaki klinik değerlendirmelerinin sayısının ve yüzde dağılımının istatistiksel değerlendirilmesi

HA Grubu / **Klinik Değerlendirme**		**1. süt azı**		**2. süt azı**		**p**
Mobilite	**1. ay**	1	%4,00	0	%0,00	0,303
	3. ay	0	%0,00	1	%3,85	0,332
	6. ay	1	%4,17	2	%7,69	0,600
	12. ay	3	%13,04	1	%4,00	0,257
Perküsyon	**1. ay**	3	%12,00	4	%15,38	0,725
	3. ay	5	%20,83	5	%19,23	0,887
	6. ay	6	%25,00	5	%19,23	0,623
	12. ay	0	%0,00	2	%8,00	0,166
Palpasyon	**1. ay**	1	%4,00	0	%0,00	0,303
	3. ay	0	%0,00	0	%0,00	-
	6. ay	0	%0,00	0	%0,00	-
	12. ay	0	%0,00	0	%0,00	-
Apse	**1. ay**	1	%4,00	0	%0,00	0,303
	3. ay	0	%0,00	0	%0,00	-
	6. ay	0	%0,00	0	%0,00	-
	12. ay	0	%0,00	0	%0,00	-
Fistül	**1. ay**	1	%4,00	0	%0,00	0,303
	3. ay	0	%0,00	0	%0,00	-
	6. ay	0	%0,00	0	%0,00	-
	12. ay	0	%0,00	0	%0,00	-
Eksfoliasyon	**1. ay**	0	%0,00	0	%0,00	-
	3. ay	0	%0,00	0	%0,00	-
	6. ay	0	%0,00	0	%0,00	-
	12. ay	1	%4,17	1	%3,85	0,954
Klinik Bulgu	**1. ay**	3	%12,00	4	%15,38	0,725
	3. ay	5	%20,83	6	%23,08	0,848

	6. ay	6	%25,00	6	%23,08	0,874
	12. ay	3	%13,04	3	%12,00	0,913
Ağrı	**1. gün**	11	%44,00	6	%23,08	0,144
	1. hafta	0	%0,00	0	%0,00	-

‡Fisher's Gerçeklik testi

Tablo 15 (devam)

HA grubunun 1. süt azı ve 2. süt azı dişlerinde 1. ay, 3. ay, 6. ay ve 12. ay mobilite bulgusu varlığı açısından istatistiksel olarak anlamlı farklılık gözlenmemiştir (p>0,05).

HA grubunun 1. süt azı ve 2. süt azı dişlerinde 1. ay, 3. ay, 6. ay ve 12. ay perküsyon bulgusu varlığı açısından istatistiksel olarak anlamlı farklılık gözlenmemiştir (p>0,05).

HA grubunun 1. süt azı ve 2. süt azı dişlerinde 1. ay, 3. ay, 6. ay ve 12. ay palpasyon bulgusu varlığı açısından istatistiksel olarak anlamlı farklılık gözlenmemiştir (p>0,05).

HA grubunun 1. süt azı ve 2. süt azı dişlerinde 1. ay, 3. ay, 6. ay ve 12. ay apse bulgusu varlığı açısından istatistiksel olarak anlamlı farklılık gözlenmemiştir (p>0,05).

HA grubunun 1. süt azı ve 2. süt azı dişlerinde 1. ay, 3. ay, 6. ay ve 12. ay fistül bulgusu varlığı açısından istatistiksel olarak anlamlı farklılık gözlenmemiştir (p>0,05).

HA grubunun 1. süt azı ve 2. süt azı dişlerinde 1. ay, 3. ay, 6. ay ve 12. ay eksfoliasyon bulgusu varlığı açısından istatistiksel olarak anlamlı farklılık gözlenmemiştir (p>0,05).

HA grubunun 1. süt azı ve 2. süt azı dişlerinde 1. ay, 3. ay, 6. ay ve 12. ay klinik bulgu varlığı açısından istatistiksel olarak anlamlı farklılık gözlenmemiştir (p>0,05).

HA grubunun 1. süt azı ve 2. süt azı dişlerinde 1. gün ve 1. hafta ağrı bulgusu varlığı açısından istatistiksel olarak anlamlı farklılık gözlenmemiştir (p>0,05).

Tablo 16’ da HA ampütasyonu yapılan 1. ve 2. süt azı dişlerinin birbirlerine göre 1., 3., 6. ve 12. aylardaki radyolojik değerlendirme olarak tespit edilen periapikal radyolüsensi, periapikal rezorpsiyon, internal rezorpsiyon, eksternal rezorpsiyon ve furkal radyolüsensi oluşumlarının sayısı, yüzde miktarı ve istatistiksel değerlendirmeleri görülmektedir.

Tablo 16: Hyaluronik asit ampütasyonu yapılan 1. ve 2. süt azı dişlerinin birbirlerine göre farklı zamanlardaki radyolojik değerlendirmelerinin sayısının ve yüzde dağılımının istatistiksel değerlendirilmesi

HA Grubu **Radyolojik Değerlendirme**		**1. süt azı**		**2. süt azı**		**p**
Periapikal Radyolüsens	**1. ay**	2	%8,00	0	%0,00	0,235
	3. ay	0	%0,00	0	%0,00	-
	6. ay	0	%0,00	0	%0,00	-
	12. ay	0	%0,00	0	%0,00	-
Periapikal Rezorpsiyon	**1. ay**	1	%4,00	0	%0,00	0,303
	3. ay	1	%4,17	1	%3,85	0,954
	6. ay	4	%16,67	3	%12,00	0,702
	12. ay	7	%38,89	5	%25,00	0,489
İnternal Rezorpsiyon	**1. ay**	3	%12,00	3	%11,54	0,959
	3. ay	5	%20,83	4	%15,38	0,616
	6. ay	6	%25,00	5	%20,00	0,675
	12. ay	6	%37,50	5	%25,00	0,483
Eksternal Rezorpsiyon	**1. ay**	1	%4,00	0	%0,00	0,303
	3. ay	5	%20,83	1	%3,85	0,093
	6. ay	4	%16,67	1	%4,00	0,143
	12. ay	4	%25,00	3	%15,00	0,675
Furkal Radyolüsens	**1. ay**	3	%12,00	0	%0,00	0,069
	3. ay	5	%20,83	2	%7,69	0,239
	6. ay	2	%8,33	2	%8,00	0,966
	12. ay	2	%12,50	2	%10,00	0,813
Radyolojik Bulgu	**1. ay**	8	%32,00	3	%11,54	0,076
	3. ay	10	%41,67	6	%23,08	0,227
	6. ay	10	%41,67	7	%28,00	0,315
	12. ay	9	%50,00	7	%35,00	0,350

‡Fisher's Gerçeklik testi

HA grubunun 1. süt azı ve 2. süt azı dişlerinde 1. ay, 3. ay, 6. ay ve 12. ay periapikal radyolüsens bulgu varlığı açısından istatistiksel olarak anlamlı farklılık gözlenmemiştir ($p>0,05$).

HA grubunun 1. süt azı ve 2. süt azı dişlerinde 1. ay, 3. ay, 6. ay ve 12. ay periapikal rezorpsiyon bulgu varlığı açısından istatistiksel olarak anlamlı farklılık gözlenmemiştir ($p>0,05$).

HA grubunun 1. süt azı ve 2. süt azı dişlerinde 1. ay, 3. ay, 6. ay ve 12. ay internal rezorpsiyon bulgu varlığı açısından istatistiksel olarak anlamlı farklılık gözlenmemiştir ($p>0,05$).

HA grubunun 1. süt azı ve 2. süt azı dişlerinde 1. ay, 3. ay, 6. ay ve 12. ay eksternal rezorpsiyon bulgu varlığı açısından istatistiksel olarak anlamlı farklılık gözlenmemiştir ($p>0,05$).

HA grubunun 1. süt azı ve 2. süt azı dişlerinde 1. ay, 3. ay, 6. ay ve 12. ay furkal radyolüsens bulgu varlığı açısından istatistiksel olarak anlamlı farklılık gözlenmemiştir ($p>0,05$).

HA grubunun 1. süt azı ve 2. süt azı dişlerinde 1. ay, 3. ay, 6. ay ve 12. ay radyolojik bulgu varlığı açısından istatistiksel olarak anlamlı farklılık gözlenmemiştir ($p>0,05$).

6.7. Formokrezol Grubunun 1. ve 2. Süt Azı Dişine Göre Zamana Bağlı Klinik ve Radyolojik Verilerinin Değerlendirilmesi

Tablo 17' de FK ampütasyonu yapılan 1. ve 2. süt azı dişlerinin birbirlerine göre 1., 3., 6. ve 12. aylardaki klinik değerlendirme olarak tespit edilen perküsyon, palpasyon, mobilite, apse, fistül, eksfoliasyon, klinik bulgu ve ağrı oluşumlarının sayısı, yüzde miktarı ve istatistiksel değerlendirmeleri görülmektedir.

Tablo 17: Formokrezol ampütasyonu yapılan 1. ve 2. süt azı dişlerinin birbirlerine göre farklı zamanlardaki klinik değerlendirmelerinin sayısının ve yüzde dağılımının istatistiksel değerlendirilmesi

FK Grubu **Klinik Değerlendirme**		**1. süt azı**		**2. süt azı**		**p**
Mobilite	**1. ay**	0	%0,00	0	%0,00	-
	3. ay	0	%0,00	0	%0,00	-
	6. ay	1	%5,00	1	%5,00	1,000
	12. ay	4	%20,00	0	%0,00	0,035
Perküsyon	**1. ay**	1	%5,00	5	%25,00	0,077
	3. ay	2	%10,00	6	%30,00	0,114
	6. ay	2	%10,00	6	%30,00	0,114
	12. ay	2	%10,00	4	%20,00	0,376
Palpasyon	**1. ay**	0	%0,00	0	%0,00	-
	3. ay	0	%0,00	0	%0,00	-
	6. ay	0	%0,00	0	%0,00	-
	12. ay	0	%0,00	0	%0,00	-
Apse	**1. ay**	0	%0,00	0	%0,00	-
	3. ay	0	%0,00	0	%0,00	-
	6. ay	0	%0,00	0	%0,00	-
	12. ay	0	%0,00	0	%0,00	-
Fistül	**1. ay**	0	%0,00	0	%0,00	-
	3. ay	0	%0,00	0	%0,00	-
	6. ay	0	%0,00	0	%0,00	-

	12. ay	0	%0,00	0	%0,00	-
Eksfoliasyon	**1. ay**	0	%0,00	0	%0,00	-
	3. ay	0	%0,00	0	%0,00	-
	6. ay	0	%0,00	0	%0,00	-
	12. ay	0	%0,00	0	%0,00	-
Klinik Bulgu	**1. ay**	1	%5,00	5	%25,00	0,182
	3. ay	2	%10,00	6	%30,00	0,235
	6. ay	3	%15,00	6	%30,00	0,451
	12. ay	5	%25,00	4	%20,00	0,705
Ağrı	**1. gün**	8	%40,00	7	%35,00	0,744
	1. hafta	0	%0,00	0	%0,00	-

‡Fisher's Gerçeklik testi

Tablo 17 (devam)

FK grubunun 1. süt azı ve 2. süt azı dişlerinde 1. ay, 3. ay, 6. ay mobilite bulgusu varlığı açısından istatistiksel olarak anlamlı farklılık gözlenmemiştir (p>0,05).

FK grubunda 1. süt azıda 12. ay mobilite bulgusu varlığı 2. süt azıdan istatistiksel olarak anlamlı derecede yüksek bulunmuştur (p=0,035).

FK grubunun 1. süt azı ve 2. süt azı dişlerinde 1. ay, 3. ay, 6. ay ve 12. ay perküsyon bulgusu varlığı açısından istatistiksel olarak anlamlı farklılık gözlenmemiştir (p>0,05).

FK grubunun 1. süt azı ve 2. süt azı dişlerinde 1. ay, 3. ay, 6. ay ve 12. ay palpasyon bulgusu varlığı açısından istatistiksel olarak anlamlı farklılık gözlenmemiştir (p>0,05).

FK grubunun 1. süt azı ve 2. süt azı dişlerinde 1. ay, 3. ay, 6. ay ve 12. ay apse bulgusu varlığı açısından istatistiksel olarak anlamlı farklılık gözlenmemiştir (p>0,05).

FK grubunun 1. süt azı ve 2. süt azı dişlerinde 1. ay, 3. ay, 6. ay ve 12. ay fistül bulgusu varlığı açısından istatistiksel olarak anlamlı farklılık gözlenmemiştir ($p>0,05$).

FK grubunun 1. süt azı ve 2. süt azı dişlerinde 1. ay, 3. ay, 6. ay ve 12. ay eksfoliasyon bulgusu varlığı açısından istatistiksel olarak anlamlı farklılık gözlenmemiştir ($p>0,05$).

FK grubunun 1. süt azı ve 2. süt azı dişlerinde 1. ay, 3. ay, 6. ay ve 12. ay klinik bulgu varlığı açısından istatistiksel olarak anlamlı farklılık gözlenmemiştir ($p>0,05$).

FK grubunun 1. süt azı ve 2. süt azı dişlerinde 1. gün ve 1. hafta ağrı bulgusu varlığı açısından istatistiksel olarak anlamlı farklılık gözlenmemiştir ($p>0,05$).

Tablo 18' de FK ampütasyonu yapılan 1. ve 2. süt azı dişlerinin birbirlerine göre 1., 3., 6. ve 12. aylardaki radyolojik değerlendirme olarak tespit edilen periapikal radyolüsensi, periapikal rezorpsiyon, internal rezorpsiyon, eksternal rezorpsiyon ve furkal radyolüsensi oluşumlarının sayısı, yüzde miktarı ve istatistiksel değerlendirmeleri görülmektedir.

Tablo 18: Formokrezol ampütasyonu yapılan 1. ve 2. süt azı dişlerinin birbirlerine göre farklı zamanlardaki radyolojik değerlendirmelerinin sayısının ve yüzde dağılımının istatistiksel değerlendirilmesi

FK Grubu **Radyolojik Değerlendirme**		**1. süt azı**		**2. süt azı**		**p**
Periapikal Radyolüsens	**1. ay**	0	%0,00	0	%0,00	-
	3. ay	0	%0,00	0	%0,00	-
	6. ay	0	%0,00	0	%0,00	-
	12. ay	0	%0,00	0	%0,00	-
Periapikal Rezorpsiyon	**1. ay**	1	%5,00	0	%0,00	0,311
	3. ay	3	%15,00	0	%0,00	0,231
	6. ay	3	%15,00	2	%10,00	0,633
	12. ay	5	%29,41	3	%18,75	0,688
İnternal Rezorpsiyon	**1. ay**	4	%20,00	0	%0,00	0,106
	3. ay	9	%45,00	2	%10,00	0,031
	6. ay	9	%45,00	3	%15,00	0,082
	12. ay	6	%37,50	2	%12,50	0,220
Eksternal Rezorpsiyon	**1. ay**	0	%0,00	0	%0,00	-
	3. ay	1	%5,00	0	%0,00	0,311
	6. ay	5	%25,00	0	%0,00	0,047
	12. ay	4	%25,00	2	%12,50	0,654
Furkal Radyolüsens	**1. ay**	1	%5,00	0	%0,00	0,311
	3. ay	2	%10,00	1	%5,00	0,548
	6. ay	1	%5,00	3	%15,00	0,605
	12. ay	1	%6,25	3	%18,75	0,600
Radyolojik Bulgu	**1. ay**	5	%25,00	0	%0,00	0,047
	3. ay	11	%55,00	2	%10,00	0,006
	6. ay	12	%60,00	4	%20,00	0,022
	12. ay	8	%47,06	6	%37,50	0,728

‡Fisher's Gerçeklik testi

FK grubunun 1. süt azı ve 2. süt azı dişlerinde 1. ay, 3. ay, 6. ay ve 12. ay periapikal radyolüsens bulgusu varlığı açısından istatistiksel olarak anlamlı farklılık gözlenmemiştir ($p>0,05$).

FK grubunun 1. süt azı ve 2. süt azı dişlerinde 1. ay, 3. ay, 6. ay ve 12. ay periapikal rezorpsiyon bulgusu varlığı açısından istatistiksel olarak anlamlı farklılık gözlenmemiştir (p>0,05).

FK grubunun 1. süt azı ve 2. süt azı dişlerinde 1. ay, 6. ay ve 12. ay internal rezorpsiyon bulgusu varlığı açısından istatistiksel olarak anlamlı farklılık gözlenmemiştir (p>0,05).

FK grubunda 1. süt azı 3. ay internal rezorpsiyon bulgusu varlığı 2. süt azıdan istatistiksel olarak anlamlı derecede yüksek bulunmuştur (p=0,031).

FK grubunun 1. süt azı ve 2. süt azı dişinde 1. ay, 3. ay ve 12. ay eksternal rezorpsiyon bulgusu varlığı açısından istatistiksel olarak anlamlı farklılık gözlenmemiştir (p>0,05).

FK grubunda 1. süt azı 6. ay eksternal rezorpsiyon bulgusu varlığı 2. süt azıdan istatistiksel olarak anlamlı derecede yüksek bulunmuştur (p=0,047).

FK grubunun 1. süt azı ve 2. süt azı dişlerinde 1. ay, 3. ay, 6. ay ve 12. ay furkal radyolüsens bulgusu varlığı açısından istatistiksel olarak anlamlı farklılık gözlenmemiştir (p>0,05).

FK grubunun 1. süt azı ve 2. süt azı dişlerinde 12. ay radyolojik bulgusu varlığı açısından istatistiksel olarak anlamlı farklılık gözlenmemiştir (p=0,728).

FK grubunda 1. süt azı 1. ay, 3. ay ve 6. ay radyolojik bulgusu varlığı açısından 2. süt azıdan istatistiksel olarak anlamlı derecede yüksek bulunmuştur (p=0,047, p=0,006, p=0,022).

6.8. Ferrik Sülfat Grubunun 1. ve 2. Süt Azı Dişine Göre Zamana Bağlı Klinik ve Radyolojik Verilerinin Değerlendirilmesi

Tablo 19' da FS ampütasyonu yapılan 1. ve 2. süt azı dişlerinin birbirlerine göre 1., 3., 6. ve 12. aylardaki klinik değerlendirmeleri görülmektedir.

Bunlar; perküsyon, palpasyon, mobilite, apse, fistül, eksfoliasyon, klinik bulgu ve ağrı olup, sayısı, yüzde miktarı ve istatistiksel değerlendirmeleri görülmektedir.

Tablo 19: Ferrik sülfat ampütasyonu yapılan 1. ve 2. süt azı dişlerinin birbirlerine göre farklı zamanlardaki klinik değerlendirmelerinin sayısının ve yüzde dağılımının istatistiksel değerlendirilmesi

FS Grubu **Klinik Değerlendirme**		**1. süt azı**		**2. süt azı**		**p**
Mobilite	**1. ay**	0	%0,00	0	%0,00	-
	3. ay	1	%4,55	0	%0,00	0,373
	6. ay	0	%0,00	1	%5,88	0,260
	12. ay	2	%9,52	1	%5,88	0,679
Perküsyon	**1. ay**	2	%9,09	1	%5,88	0,709
	3. ay	2	%9,09	1	%5,88	0,709
	6. ay	1	%4,76	2	%11,76	0,426
	12. ay	1	%4,76	1	%5,88	0,878
Palpasyon	**1. ay**	0	%0,00	0	%0,00	-
	3. ay	0	%0,00	0	%0,00	-
	6. ay	0	%0,00	0	%0,00	-
	12. ay	0	%0,00	0	%0,00	-
Apse	**1. ay**	0	%0,00	0	%0,00	-
	3. ay	0	%0,00	0	%0,00	-
	6. ay	0	%0,00	0	%0,00	-
	12. ay	0	%0,00	0	%0,00	-
Fistül	**1. ay**	0	%0,00	0	%0,00	-
	3. ay	0	%0,00	0	%0,00	-
	6. ay	0	%0,00	0	%0,00	-
	12. ay	0	%0,00	0	%0,00	-
Eksfoliasyon	**1. ay**	0	%0,00	0	%0,00	-
	3. ay	0	%0,00	0	%0,00	-
	6. ay	1	%4,55	0	%0,00	0,373
	12. ay	0	%0,00	0	%0,00	-
Klinik Bulgu	**1. ay**	2	%9,09	1	%5,88	0,709
	3. ay	3	%13,64	1	%5,88	0,618
	6. ay	1	%4,76	3	%17,65	0,307
	12. ay	3	%14,29	2	%11,76	0,819
Ağrı	**1. gün**	9	%40,91	4	%23,53	0,318
	1. hafta	0	%0,00	0	%0,00	-

‡Fisher's Gerçeklik testi

FS grubunun 1. süt azı ve 2. süt azı dişlerinde 1. ay, 3. ay, 6. ay ve 12. ay mobilite bulgusu varlığı açısından istatistiksel olarak anlamlı farklılık gözlenmemiştir ($p>0,05$).

FS grubunun 1. süt azı ve 2. süt azı dişlerinde 1. ay, 3. ay, 6. ay ve 12. ay perküsyon bulgusu varlığı açısından istatistiksel olarak anlamlı farklılık gözlenmemiştir ($p>0,05$).

FS grubunun 1. süt azı ve 2. süt azı dişlerinde 1. ay, 3. ay, 6. ay ve 12. ay palpasyon bulgusu varlığı açısından istatistiksel olarak anlamlı farklılık gözlenmemiştir ($p>0,05$).

FS grubunun 1. süt azı ve 2. süt azı dişlerinde 1. ay, 3. ay, 6. ay ve 12. ay apse bulgusu varlığı açısından istatistiksel olarak anlamlı farklılık gözlenmemiştir ($p>0,05$).

FS grubunun 1. süt azı ve 2. süt azı dişlerinde 1. ay, 3. ay, 6. ay ve 12. ay fistül bulgusu varlığı açısından istatistiksel olarak anlamlı farklılık gözlenmemiştir ($p>0,05$).

FS grubunun 1. süt azı ve 2. süt azı dişlerinde 1. ay, 3. ay, 6. ay ve 12. ay eksfoliasyon bulgusu varlığı açısından istatistiksel olarak anlamlı farklılık gözlenmemiştir ($p>0,05$).

FS grubunun 1. süt azı ve 2. süt azı dişlerinde 1. ay, 3. ay, 6. ay ve 12. ay klinik bulgusu varlığı açısından istatistiksel olarak anlamlı farklılık gözlenmemiştir ($p>0,05$).

FS grubunun 1. süt azı ve 2. süt azı dişlerinde 1. gün ve 1. hafta ağrı bulgusu varlığı açısından istatistiksel olarak anlamlı farklılık gözlenmemiştir ($p>0,05$).

Tablo 20’ de FS ampütasyonu yapılan 1. ve 2. süt azı dişlerinin birbirlerine göre 1., 3., 6. ve 12. aylardaki radyolojik değerlendirme olarak tespit edilen periapikal radyolüsensi, periapikal rezorpsiyon, internal rezorpsiyon, eksternal rezorpsiyon ve furkal radyolüsens oluşumlarının sayısı, yüzde miktarı ve istatistiksel değerlendirmeleri görülmektedir.

Tablo 20: FS ampütasyonu yapılan 1. ve 2. süt azı dişlerinin birbirlerine göre farklı zamanlardaki radyolojik değerlendirmelerinin sayısının ve yüzde dağılımının istatistiksel değerlendirilmesi

FS Grubu Radyolojik Değerlendirme		**1. süt azı**		**2. süt azı**		**p**
Periapikal Radyolüsens	**1. ay**	1	%4,55	0	%0,00	0,373
	3. ay	1	%4,55	0	%0,00	0,373
	6. ay	1	%5,00	0	%0,00	0,350
	12. ay	1	%6,25	0	%0,00	0,325
Periapikal Rezorpsiyon	**1. ay**	1	%4,55	1	%5,88	0,851
	3. ay	3	%13,64	1	%5,88	0,618
	6. ay	3	%15,00	2	%11,76	0,774
	12. ay	8	%47,06	7	%46,67	0,982
İnternal Rezorpsiyon	**1. ay**	1	%4,55	0	%0,00	0,373
	3. ay	3	%13,64	3	%17,65	0,731
	6. ay	6	%30,00	4	%23,53	0,725
	12. ay	4	%25,00	1	%6,67	0,333
Eksternal Rezorpsiyon	**1. ay**	1	%4,55	0	%0,00	0,373
	3. ay	3	%13,64	0	%0,00	0,243
	6. ay	5	%25,00	0	%0,00	0,037
	12. ay	4	%25,00	1	%6,67	0,333
Furkal Radyolüsens	**1. ay**	0	%0,00	0	%0,00	-
	3. ay	3	%13,64	0	%0,00	0,243
	6. ay	3	%15,00	0	%0,00	0,234
	12. ay	2	%12,50	0	%0,00	0,484
Radyolojik Bulgu	**1. ay**	2	%9,09	0	%0,00	0,495
	3. ay	8	%36,36	3	%17,65	0,288
	6. ay	8	%40,00	4	%23,53	0,319
	12. ay	8	47,06%	2	%13,33	0,060

‡Fisher's Gerçeklik testi

FS grubunun 1. süt azı ve 2. süt azı dişlerinde 1. ay, 3. ay, 6. ay ve 12. ay periapikal radyolüsens bulgusu varlığı açısından istatistiksel olarak anlamlı farklılık gözlenmemiştir (p>0,05).

FS grubunun 1. süt azı ve 2. Süt azı dişlerinde 1. ay, 3. ay, 6. ay ve 12. ay periapikal rezorpsiyon bulgusu varlığı açısından istatistiksel olarak anlamlı farklılık gözlenmemiştir (p>0,05).

FS grubunun 1. süt azı ve 2. süt azı dişlerinde 1. ay, 3. ay, 6. ay ve 12. ay internal rezorpsiyon bulgusu varlığı açısından istatistiksel olarak anlamlı farklılık gözlenmemiştir (p>0,05).

FS grubunun 1. süt azı ve 2. süt azı dişlerinde 1. ay, 3. ay, 6. ay ve 12. ay eksternal rezorpsiyon bulgusu varlığı açısından istatistiksel olarak anlamlı farklılık gözlenmemiştir (p>0,05).

FS grubunda 1. süt azı 6. ay eksternal rezorpsiyon bulgusu varlığı 2. süt azıdan istatistiksel olarak anlamlı derecede yüksek bulunmuştur (p=0,037).

FS grubunun 1. süt azı ve 2. süt azı dişlerinde 1. ay, 3. ay, 6. ay ve 12. ay furkal radyolüsens bulgusu varlığı açısından istatistiksel olarak anlamlı farklılık gözlenmemiştir (p>0,05).

FS grubunun 1. süt azı ve 2. süt azı dişlerinde 1. ay, 3. ay, 6. ay ve 12. ay radyolojik bulgusu varlığı açısından istatistiksel olarak anlamlı farklılık gözlenmemiştir (p>0,05).

6.9. Alt Çene Süt Azı Dişlerinin Zaman Bağlı Klinik ve Radyolojik Verilerinin Üç Grupta Değerlendirilmesi

Tablo 21’ de alt çene süt azı dişlerine yapılan ampütasyon tedavilerinin 3 grupta 1., 3., 6. ve 12. aylardaki klinik değerlendirme olarak tespit edilen perküsyon, palpasyon, mobilite, apse, fistül, eksfoliasyon, klinik bulgu ve ağrı oluşumlarının sayısı, yüzde miktarı ve istatistiksel değerlendirmeleri görülmektedir.

Tablo 21: Alt çene süt azı dişlerine yapılan ampütasyon tedavilerinin 3 grupta farklı zamanlardaki klinik değerlendirmelerinin sayısının ve yüzde dağılımının istatistiksel değerlendirilmesi

		Alt Çene						
		HA Grubu		FK Grubu		FS Grubu		p+
Mobilite	**1. ay**	1	%4,35	0	%0,00	0	%0,00	0,396
	3. ay	1	%4,55	0	%0,00	1	%4,17	0,666
	6. ay	1	%4,55	0	%0,00	0	%0,00	0,388
	12. ay	1	%4,55	3	%16,67	0	%0,00	0,086
Perküsyon	**1. ay**	3	%13,04	2	%11,11	3	%12,50	0,982
	3. ay	3	%13,64	3	%16,67	3	%12,50	0,926
	6. ay	2	%9,09	2	%11,11	2	%8,70	0,963
	12. ay	1	%4,55	1	%5,56	2	%8,70	0,838
Palpasyon	**1. ay**	1	%4,35	0	%0,00	0	%0,00	0,396
	3. ay	0	%0,00	0	%0,00	0	%0,00	-
	6. ay	0	%0,00	0	%0,00	0	%0,00	-
	12. ay	0	%0,00	0	%0,00	0	%0,00	-
Apse	**1. ay**	1	%4,35	0	%0,00	0	%0,00	0,396
	3. ay	0	%0,00	0	%0,00	0	%0,00	-
	6. ay	0	%0,00	0	%0,00	0	%0,00	-
	12. ay	0	%0,00	0	%0,00	0	%0,00	-
Fistül	**1. ay**	1	%4,35	0	%0,00	0	%0,00	0,396
	3. ay	0	%0,00	0	%0,00	0	%0,00	-
	6. ay	0	%0,00	0	%0,00	0	%0,00	-
	12. ay	0	%0,00	0	%0,00	0	%0,00	-
Eksfoliasyon	**1. ay**	0	%0,00	0	%0,00	0	%0,00	-
	3. ay	0	%0,00	0	%0,00	0	%0,00	-
	6. ay	0	%0,00	0	%0,00	1	%4,17	0,429
	12. ay	0	%0,00	0	%0,00	0	%0,00	-
Klinik Bulgu	**1. ay**	3	%13,04	2	%11,11	3	%12,50	0,982

	3. ay	4	%18,18	3	%16,67	4	%16,67	0,988
	6. ay	3	%13,64	2	%11,11	2	%8,70	0,870
	12. ay	2	%9,09	4	%22,22	2	%8,70	0,356
Ağrı	**1. gün**	9	%39,13	6	%33,33	8	%33,33	0,897
	1. hafta	0	%0,00	0	%0,00	0	%0,00	-

+Ki Kare

Tablo 21 (devam)

Alt çenede HA, FK ve FS gruplarının 1. ay, 3. ay, 6. ay ve 12. ay mobilite bulgusu varlığı arasında istatistiksel olarak anlamlı farklılık gözlenmemiştir (p>0,05).

Alt çenede HA, FK ve FS gruplarının 1. ay, 3. ay, 6. ay ve 12. ay perküsyon bulgusu varlığı arasında istatistiksel olarak anlamlı farklılık gözlenmemiştir (p>0,05).

Alt çenede HA, FK ve FS gruplarının 1. ay, 3. ay, 6. ay ve 12. ay palpasyon bulgusu varlığı arasında istatistiksel olarak anlamlı farklılık gözlenmemiştir (p>0,05).

Alt çenede HA, FK ve FS gruplarının 1. ay, 3. ay, 6. ay ve 12. ay apse bulgusu varlığı arasında istatistiksel olarak anlamlı farklılık gözlenmemiştir (p>0,05).

Alt çenede HA, FK ve FS gruplarının 1. ay, 3. ay, 6. ay ve 12. ay fistül bulgusu varlığı arasında istatistiksel olarak anlamlı farklılık gözlenmemiştir (p>0,05).

Alt çenede HA, FK ve FS gruplarının 1. ay, 3. ay, 6. ay ve 12. ay eksfoliasyon bulgusu varlığı açısından istatistiksel olarak anlamlı farklılık gözlenmemiştir (p>0,05).

Alt çenede HA, FK ve FS gruplarının 1. ay, 3. ay, 6. ay ve 12. ay klinik bulgusu varlığı arasında istatistiksel olarak anlamlı farklılık gözlenmemiştir (p>0,05).

Alt çenede HA, FK ve FS gruplarının 1. gün ve 1. hafta ağrı bulgusu varlığı arasında istatistiksel olarak anlamlı farklılık gözlenmemiştir (p>0,05).

Tablo 22’ de alt çene süt azı dişlerine yapılan ampütasyon tedavilerinin 3 grupta 1., 3., 6. ve 12. aylardaki radyolojik değerlendirme olarak tespit edilen periapikal radyolüsens, periapikal rezorpsiyon, internal rezorpsiyon, eksternal rezorpsiyon ve furkal radyolüsens oluşumlarının sayısı, yüzde miktarı ve istatistiksel değerlendirmeleri görülmektedir.

Tablo 22: Alt çene süt azı dişlerine yapılan ampütasyon tedavilerinin 3 grupta farklı zamanlardaki radyolojik değerlendirmelerinin sayısının ve yüzde dağılımının istatistiksel değerlendirilmesi

		Alt Çene						
		HA Grubu		FK Grubu		FS Grubu		p+
Periapikal Radyolüsens	**1. ay**	1	%4,35	0	%0,00	0	%0,00	0,396
	3. ay	0	%0,00	0	%0,00	0	%0,00	-
	6. ay	0	%0,00	0	%0,00	0	%0,00	-
	12. ay	0	%0,00	0	%0,00	0	%0,00	-
Periapikal Rezorpsiyon	**1. ay**	0	%0,00	1	%5,56	1	%4,17	0,550
	3. ay	0	%0,00	1	%5,56	2	%8,33	0,401
	6. ay	2	%9,09	3	%16,67	2	%9,09	0,694
	12. ay	6	%28,57	4	%28,57	9	%45,00	0,468
İnternal Rezorpsiyon	**1. ay**	5	%21,74	3	%16,67	1	%4,17	0,201
	3. ay	7	%31,82	8	%44,44	4	%16,67	0,144
	6. ay	9	%40,91	8	%44,44	6	%27,27	0,481
	12. ay	8	%40,00	3	%21,43	3	%15,79	0,204
Eksternal Rezorpsiyon	**1. ay**	1	%4,35	0	%0,00	0	%0,00	0,396
	3. ay	2	%9,09	1	%5,56	2	%8,33	0,911
	6. ay	2	%9,09	2	%11,11	4	%18,18	0,644
	12. ay	4	%20,00	2	%14,29	2	%10,53	0,707
Furkal Radyolüsens	**1. ay**	1	%4,35	1	%5,56	0	%0,00	0,533
	3. ay	2	%9,09	2	%11,11	2	%8,33	0,963
	6. ay	1	%4,55	2	%11,11	3	%13,64	0,577
	12. ay	1	%5,00	2	%14,29	2	%10,53	0,646
Radyolojik Bulgu	**1. ay**	7	%30,43	4	%22,22	1	%4,17	0,060
	3. ay	7	%31,82	9	%50,00	7	%29,17	0,335
	6. ay	9	%40,91	10	%55,56	8	%36,36	0,454
	12. ay	9	%42,86	5	%35,71	6	%30,00	0,692

+Ki Kare

Alt çenede HA, FK ve FS gruplarının 1. ay, 3. ay, 6. ay ve 12. ay periapikal radyolüsens bulgusu varlığı arasında istatistiksel olarak anlamlı farklılık gözlenmemiştir ($p>0,05$).

Alt çenede HA, FK ve FS gruplarının 1. ay, 3. ay, 6. ay ve 12. ay periapikal rezorpsiyon bulgusu varlığı arasında istatistiksel olarak anlamlı farklılık gözlenmemiştir ($p>0,05$).

Alt çenede HA, FK ve FS gruplarının 1. ay, 3. ay, 6. ay ve 12. ay internal rezorpsiyon bulgusu varlığı arasında istatistiksel olarak anlamlı farklılık gözlenmemiştir ($p>0,05$).

Alt çenede HA, FK ve FS gruplarının 1. ay, 3. ay, 6. ay ve 12. ay eksternal rezorpsiyon bulgusu varlığı arasında istatistiksel olarak anlamlı farklılık gözlenmemiştir ($p>0,05$).

Alt çenede HA, FK ve FS gruplarının 1. ay, 3. ay, 6. ay ve 12. ay furkal radyolüsens bulgusu varlığı arasında istatistiksel olarak anlamlı farklılık gözlenmemiştir ($p>0,05$).

Alt çenede HA, FK ve FS gruplarının 1. ay, 3. ay, 6. ay ve 12. ay radyolojik bulgu varlığı arasında istatistiksel olarak anlamlı farklılık gözlenmemiştir ($p>0,05$).

6.10. Üst Çene Süt Azı Dişlerinin Zaman Bağlı Klinik ve Radyolojik Verilerinin Üç Grupta Değerlendirilmesi

Tablo 23' de üst çene süt azı dişlerine yapılan ampütasyon tedavilerinin 3 grupta 1., 3., 6. ve 12. aylardaki klinik değerlendirme olarak tespit edilen perküsyon, palpasyon, mobilite, apse, fistül, eksfoliasyon, klinik bulgu ve ağrı oluşumlarının sayısı, yüzde miktarı ve istatistiksel değerlendirmeleri görülmektedir.

Tablo 23: Üst çene süt azı dişlerine yapılan ampütasyon tedavilerinin 3 grupta farklı zamanlardaki klinik değerlendirmelerinin sayısının ve yüzde dağılımının istatistiksel değerlendirilmesi

		Üst Çene						
		HA Grubu		**FK Grubu**		**FS Grubu**		**p+**
Mobilite	**1. ay**	0	%0,00	0	%0,00	0	%0,00	-
	3. ay	0	%0,00	0	%0,00	0	%0,00	-
	6. ay	2	%7,14	2	%9,09	1	%6,67	0,964
	12. ay	3	%11,54	1	%4,55	3	%20,00	0,339
Perküsyon	**1. ay**	4	%14,29	4	%18,18	0	%0,00	0,233
	3. ay	7	%25,00	5	%22,73	0	%0,00	0,108
	6. ay	9	%32,14	6	%27,27	1	%6,67	0,170
	12. ay	1	%3,85	5	%22,73	0	%0,00	**0,030**
Palpasyon	**1. ay**	0	%0,00	0	%0,00	0	%0,00	-
	3. ay	0	%0,00	0	%0,00	0	%0,00	-
	6. ay	0	%0,00	0	%0,00	0	%0,00	-
	12. ay	0	%0,00	0	%0,00	0	%0,00	-
Apse	**1. ay**	0	%0,00	0	%0,00	0	%0,00	-
	3. ay	0	%0,00	0	%0,00	0	%0,00	-
	6. ay	0	%0,00	0	%0,00	0	%0,00	-
	12. ay	0	%0,00	0	%0,00	0	%0,00	-
Fistül	**1. ay**	0	%0,00	0	%0,00	0	%0,00	-
	3. ay	0	%0,00	0	%0,00	0	%0,00	-
	6. ay	0	%0,00	0	%0,00	0	%0,00	-
	12. ay	0	%0,00	0	%0,00	0	%0,00	-
Eksfoliasyon	**1. ay**	0	%0,00	0	%0,00	0	%0,00	-
	3. ay	0	%0,00	0	%0,00	0	%0,00	-
	6. ay	0	%0,00	0	%0,00	0	%0,00	-
	12. ay	2	%7,14	0	%0,00	0	%0,00	0,256
Klinik Bulgu	**1. ay**	4	%14,29	4	%18,18	0	%0,00	0,233

	3. ay	7	%25,00	5	%22,73	0	%0,00	0,108
	6. ay	9	%32,14	7	%31,82	2	%13,33	0,366
	12. ay	4	%15,38	5	%22,73	3	%20,00	0,807
Ağrı	**1. gün**	8	%28,57	9	%40,91	5	%33,33	0,657
	1. hafta	0	%0,00	0	%0,00	0	%0,00	-

+Ki Kare

Tablo 23 (devam)

Üst çenede HA, FK ve FS gruplarının 1. ay, 3. ay, 6. ay ve 12. ay mobilite bulgusu varlığı arasında istatistiksel olarak anlamlı farklılık gözlenmemiştir (p>0,05).

Üst çenede HA, FK ve FS gruplarının 1. ay, 3. ay ve 6. ay perküsyon bulgusu varlığı arasında istatistiksel olarak anlamlı farklılık gözlenmemiştir (p>0,05).

Üst çenede FK grubunda 12. ay perküsyon bulgusu varlığı HA ve FS gruplarından istatistiksel olarak anlamlı derecede yüksek bulunmuştur (p=0,03).

Üst çenede HA, FK ve FS gruplarının 1. ay, 3. ay, 6. ay ve 12. ay palpasyon varlığı dağılımları arasında istatistiksel olarak anlamlı farklılık gözlenmemiştir (p>0,05).

Üst çenede HA, FK ve FS gruplarının 1. ay, 3. ay, 6. ay ve 12. ay apse bulgusu varlığı arasında istatistiksel olarak anlamlı farklılık gözlenmemiştir (p>0,05).

Üst çenede HA, FK ve FS gruplarının 1. ay, 3. ay, 6. ay ve 12. ay fistül bulgusu varlığı arasında istatistiksel olarak anlamlı farklılık gözlenmemiştir (p>0,05).

Üst çenede HA, FK ve FS Gruplarının 1. ay, 3. ay, 6. ay ve 12. ay eksfoliasyon bulgusu varlığı arasında istatistiksel olarak anlamlı farklılık gözlenmemiştir (p>0,05).

Üst çenede HA, FK ve FS gruplarının 1. ay, 3. ay, 6. ay ve 12. ay klinik bulgu varlığı arasında arasında istatistiksel olarak anlamlı farklılık gözlenmemiştir (p>0,05).

Üst çenede HA, FK ve FS gruplarının 1. gün ve 1. hafta ağrı bulgusu varlığı arasında istatistiksel olarak anlamlı farklılık gözlenmemiştir (p>0,05).

Tablo 24’ de üst çene süt azı dişlerine yapılan ampütasyon tedavilerinin 3 grupta 1., 3., 6. ve 12. aylardaki radyolojik değerlendirme olarak tespit edilen periapikal radyolüsens, periapikal rezorpsiyon, internal rezorpsiyon, eksternal rezorpsiyon ve furkal radyolüsens oluşumlarının sayısı, yüzde miktarı ve istatistiksel değerlendirmeleri görülmektedir.

Tablo 24: Üst çene süt azı dişlerine yapılan ampütasyon tedavilerinin 3 grupta farklı zamanlardaki radyolojik değerlendirmelerinin sayısının ve yüzde dağılımının istatistiksel değerlendirilmesi

		Üst Çene						
		HA Grubu		FK Grubu		FS Grubu		p+
Periapikal Radyolüsens	**1. ay**	1	%3,57	0	%0,00	1	%6,67	0,504
	3. ay	0	%0,00	0	%0,00	1	%6,67	0,184
	6. ay	0	%0,00	0	%0,00	1	%6,67	0,190
	12. ay	0	%0,00	0	%0,00	0	%0,00	0,235
Periapikal Rezorpsiyon	**1. ay**	1	%3,57	0	%0,00	1	%6,67	0,504
	3. ay	2	%7,14	2	%9,09	2	%13,33	0,800
	6. ay	5	%18,52	2	%9,09	3	%20,00	0,576
	12. ay	6	%35,29	4	%21,05	6	%50,00	0,244
İnternal Rezorpsiyon	**1. ay**	1	%3,57	1	%4,55	0	%0,00	0,720
	3. ay	2	%7,14	3	%13,64	2	%13,33	0,714
	6. ay	2	%7,41	4	%18,18	4	%26,67	0,237
	12. ay	3	%18,75	5	%27,78	2	%16,67	0,722
Eksternal Rezorpsiyon	**1. ay**	0	%0,00	0	%0,00	1	%6,67	0,184
	3. ay	4	%14,29	0	%0,00	1	%6,67	0,168
	6. ay	3	%11,11	3	%13,64	1	%6,67	0,800
	12. ay	3	%18,75	4	%22,22	3	%25,00	0,922
Furkal Radyolüsens	**1. ay**	2	%7,14	0	%0,00	0	%0,00	0,256
	3. ay	5	%17,86	1	%4,55	1	%6,67	0,271
	6. ay	3	%11,11	2	%9,09	0	%0,00	0,421
	12. ay	3	%18,75	2	%11,11	0	%0,00	0,288
Radyolojik Bulgu	**1. ay**	4	%14,29	1	%4,55	1	%6,67	0,461
	3. ay	9	%32,14	4	%18,18	4	%26,67	0,536
	6. ay	8	%29,63	6	%27,27	4	%26,67	0,973
	12. ay	7	%41,18	9	%47,37	4	%33,33	0,741

+Ki Kare

Üst çenede HA, FK ve FS gruplarının 1. ay, 3. ay, 6. ay ve 12. ay periapikal radyolüsens bulgusu varlığı arasında istatistiksel olarak anlamlı farklılık gözlenmemiştir ($p>0,05$).

Üst çenede HA, FK ve FS gruplarının 1. ay, 3. ay, 6. ay ve 12. ay periapikal rezorpsiyon bulgusu varlığı arasında istatistiksel olarak anlamlı farklılık gözlenmemiştir ($p>0,05$).

Üst çenede HA, FK ve FS gruplarının 1. ay, 3. ay, 6. ay ve 12. ay internal rezorpsiyon bulgusu varlığı arasında istatistiksel olarak anlamlı farklılık gözlenmemiştir ($p>0,05$).

Üst çenede HA, FK ve FS gruplarının 1. ay, 3. ay, 6. ay ve 12. ay eksternal rezorpsiyon bulgusu varlığı arasından istatistiksel olarak anlamlı farklılık gözlenmemiştir ($p>0,05$).

Üst çenede HA, FK ve FS gruplarının 1. ay, 3. ay, 6. ay ve 12. ay furkal radyolüsens bulgusu varlığı arasında istatistiksel olarak anlamlı farklılık gözlenmemiştir ($p>0,05$).

Üst çenede HA, FK ve FS gruplarının 1. ay, 3. ay, 6. ay ve 12. ay radyolojik bulgusu varlığı arasında istatistiksel olarak anlamlı farklılık gözlenmemiştir ($p>0,05$).

6.11. Hyaluronik Asit Grubunun Alt- Üst Çene Süt Azı Dişlerine Göre Zamana Bağlı Klinik ve Radyolojik Verilerinin Değerlendirilmesi

Tablo 25’ de HA ampütasyonu yapılan alt ve üst çene süt azı dişlerinin birbirlerine göre 1., 3., 6. ve 12. aylardaki klinik değerlendirme olarak tespit edilen perküsyon, palpasyon, mobilite, apse, fistül, eksfoliasyon, klinik bulgu ve ağrı oluşumlarının sayısı, yüzde miktarı ve istatistiksel değerlendirmeleri görülmektedir.

Tablo 25: HA ampütasyonu yapılan alt ve üst çene süt azı dişlerinin birbirlerine göre farklı zamanlardaki klinik değerlendirmelerinin sayısının ve yüzde dağılımının istatistiksel değerlendirilmesi

HA Grubu		Alt Çene		Üst Çene		p‡
Mobilite	**1. ay**	1	%4,35	0	%0,00	0,265
	3. ay	1	%4,55	0	%0,00	0,440
	6. ay	1	%4,55	2	%7,14	0,999
	12. ay	1	%4,55	3	%11,54	0,614
Perküsyon	**1. ay**	3	%13,04	4	%14,29	0,999
	3. ay	3	%13,64	7	%25,00	0,480
	6. ay	2	%9,09	9	%32,14	0,085
	12. ay	1	%4,55	1	%3,85	0,999
Palpasyon	**1. ay**	1	%4,35	0	%0,00	0,451
	3. ay	0	%0,00	0	%0,00	-
	6. ay	0	%0,00	0	%0,00	-
	12. ay	0	%0,00	0	%0,00	-
Apse	**1. ay**	1	%4,35	0	%0,00	0,451
	3. ay	0	%0,00	0	%0,00	-
	6. ay	0	%0,00	0	%0,00	-
	12. ay	0	%0,00	0	%0,00	-
Fistül	**1. ay**	1	%4,35	0	%0,00	0,451
	3. ay	0	%0,00	0	%0,00	-
	6. ay	0	%0,00	0	%0,00	-
	12. ay	0	%0,00	0	%0,00	-
Eksfoliasyon	**1. ay**	0	%0,00	0	%0,00	-
	3. ay	0	%0,00	0	%0,00	-
	6. ay	0	%0,00	0	%0,00	-
	12. ay	0	%0,00	2	%7,14	0,497
Klinik Bulgu	**1. ay**	3	%13,04	4	%14,29	0,999
	3. ay	4	%18,18	7	%25,00	0,734
	6. ay	3	%13,64	9	%32,14	0,186

	12. ay	2	%9,09	4	%15,38	0,674
Ağrı	**1. gün**	9	%39,13	8	%28,57	0,553
	1. hafta	0	%0,00	0	%0,00	-

‡Fisher's Gerçeklik testi

Tablo 25 (devam)

HA grubunun alt çene ve üst çene dişlerinde 1. ay, 3. ay, 6. ay ve 12. ay mobilite bulgusu varlığı arasında istatistiksel olarak anlamlı farklılık gözlenmemiştir (p>0,05).

HA grubunun alt çene ve üst çene dişlerinde 1. ay, 3. ay, 6. ay ve 12. ay perküsyon bulgusu varlığı arasında istatistiksel olarak anlamlı farklılık gözlenmemiştir (p>0,05).

HA grubunun alt çene ve üst çene dişlerinde 1. ay, 3. ay, 6. ay ve 12. ay palpasyon bulgusu varlığı arasında istatistiksel olarak anlamlı farklılık gözlenmemiştir (p>0,05).

HA grubundun alt çene ve üst çene dişlerinde 1. ay, 3. ay, 6. ay ve 12. ay apse bulgusu varlığı arasında istatistiksel olarak anlamlı farklılık gözlenmemiştir (p>0,05).

HA grubunun alt çene ve üst çene dişlerinde 1. ay, 3. ay, 6. ay ve 12. ay fistül bulgusu varlığı arasında istatistiksel olarak anlamlı farklılık gözlenmemiştir (p>0,05).

HA grubunun alt çene ve üst çene dişlerinde 1. ay, 3. ay, 6. ay ve 12. ay eksfoliasyon bulgusu varlığı arasında istatistiksel olarak anlamlı farklılık gözlenmemiştir (p>0,05).

HA grubunun alt çene ve üst çene dişlerinde 1. ay, 3. ay, 6. ay ve 12. ay klinik bulgusu varlığı arasında istatistiksel olarak anlamlı farklılık gözlenmemiştir (p>0,05).

HA grubunun alt çene ve üst çene dişlerinde 1. gün ve 1. hafta ağrı bulgusu varlığı arasında istatistiksel olarak anlamlı farklılık gözlenmemiştir (p>0,05).

Tablo 26’ da HA ampütasyonu yapılan alt ve üst çene süt azı dişlerinin birbirlerine göre 1., 3., 6. ve 12. aylardaki radyolojik değerlendirme olarak tespit edilen periapikal radyolüsens, periapikal rezorpsiyon, internal rezorpsiyon, eksternal rezorpsiyon ve furkal radyolüsens oluşumlarının sayısı, yüzde miktarı ve istatistiksel değerlendirmeleri görülmektedir.

Tablo 26: HA ampütasyonu yapılan alt ve üst çene süt azı dişlerinin birbirlerine göre farklı zamanlardaki radyolojik değerlendirmelerinin sayısının ve yüzde dağılımının istatistiksel değerlendirilmesi

HA Grubu		Alt Çene		Üst Çene		p‡
Periapikal Radyolüsens	**1. ay**	1	%4,35	1	%3,57	0,999
	3. ay	0	%0,00	0	%0,00	-
	6. ay	0	%0,00	0	%0,00	-
	12. ay	0	%0,00	0	%0,00	-
Periapikal Rezorpsiyon	**1. ay**	0	%0,00	1	%3,57	0,999
	3. ay	0	%0,00	2	%7,14	0,497
	6. ay	2	%9,09	5	%18,52	0,436
	12. ay	6	%28,57	6	%35,29	0,734
İnternal Rezorpsiyon	**1. ay**	5	%21,74	1	%3,57	0,079
	3. ay	7	%31,82	2	%7,14	**0,032**
	6. ay	9	%40,91	2	%7,41	**0,007**
	12. ay	8	%40,00	3	%18,75	0,277
Eksternal Rezorpsiyon	**1. ay**	1	%4,35	0	%0,00	0,265
	3. ay	2	%9,09	4	%14,29	0,683
	6. ay	2	%9,09	3	%11,11	0,999
	12. ay	4	%20,00	3	%18,75	0,999
Furkal Radyolüsens	**1. ay**	1	%4,35	2	%7,14	0,999
	3. ay	2	%9,09	5	%17,86	0,444
	6. ay	1	%4,55	3	%11,11	0,617
	12. ay	1	%5,00	3	%18,75	0,303
Radyolojik Bulgu	**1. ay**	7	%30,43	4	%14,29	0,190
	3. ay	7	%31,82	9	%32,14	0,999
	6. ay	9	%40,91	8	%29,63	0,548
	12. ay	9	%42,86	7	%41,18	0,999

‡Fisher's Gerçeklik testi

HA grubunun alt çene ve üst çene dişlerinde 1. ay, 3. ay, 6. ay ve 12. ay periapikal radyolüsens bulgusu varlığı arasında istatistiksel olarak anlamlı farklılık gözlenmemiştir (p>0,05).

HA grubunun alt çene ve üst çene dişlerinde 1. ay, 3. ay, 6. ay ve 12. ay periapikal rezorpsiyon bulgusu varlığı arasında istatistiksel olarak anlamlı farklılık gözlenmemiştir (p>0,05).

HA grubunun alt çene ve üst çene dişlerinde 1. ay ve 12. ay internal rezorpsiyon bulgusu varlığı arasında istatistiksel olarak anlamlı farklılık gözlenmemiştir (p>0,05).

HA grubunda alt çenede 3. ay ve 6. ay internal rezorpsiyon bulgusu varlığı üst çeneden istatistiksel olarak anlamlı derecede yüksek bulunmuştur (p=0,032, p=0,007).

HA grubunun alt çene ve üst çene dişlerinde 1. ay, 3. ay, 6. ay ve 12. ay eksternal rezorpsiyon bulgusu varlığı arasında istatistiksel olarak anlamlı farklılık gözlenmemiştir (p>0,05).

HA grubunun alt çene ve üst çene dişlerinde 1. ay, 3. ay, 6. ay ve 12. ay furkal radyolüsens bulgusu varlığı arasında istatistiksel olarak anlamlı farklılık gözlenmemiştir (p>0,05).

HA grubunun alt çene ve üst çene dişlerinde 1. ay, 3. ay, 6. ay ve 12. ay radyolojik bulgu varlığı arasında istatistiksel olarak anlamlı farklılık gözlenmemiştir (p>0,05).

6.12. Formokrezol Grubunun Alt- Üst Çene Süt Azı Dişlerine Göre Zamana Bağlı Klinik ve Radyolojik Verilerinin Değerlendirilmesi

Tablo 27’ de FK ampütasyonu yapılan alt ve üst çene süt azı dişlerinin birbirlerine göre 1., 3., 6. ve 12. aylardaki klinik değerlendirme olarak tespit edilen perküsyon, palpasyon, mobilite, apse, fistül, eksfoliasyon, klinik bulgu ve ağrı oluşumlarının sayısı, yüzde miktarı ve istatistiksel değerlendirmeleri görülmektedir.

Tablo 27: FK ampütasyonu yapılan alt ve üst çene süt azı dişlerinin birbirlerine göre farklı zamanlardaki klinik değerlendirmelerinin sayısının ve yüzde dağılımının istatistiksel değerlendirilmesi

FK Grubu		Alt Çene		Üst Çene		p‡
Mobilite	**1. ay**	0	%0,00	0	%0,00	-
	3. ay	0	%0,00	0	%0,00	-
	6. ay	0	%0,00	2	%9,09	0,492
	12. ay	3	%16,67	1	%4,55	0,310
Perküsyon	**1. ay**	2	%11,11	4	%18,18	0,673
	3. ay	3	%16,67	5	%22,73	0,709
	6. ay	2	%11,11	6	%27,27	0,258
	12. ay	1	%5,56	5	%22,73	0,197
Palpasyon	**1. ay**	0	%0,00	0	%0,00	-
	3. ay	0	%0,00	0	%0,00	-
	6. ay	0	%0,00	0	%0,00	-
	12. ay	0	%0,00	0	%0,00	-
Apse	**1. ay**	0	%0,00	0	%0,00	-
	3. ay	0	%0,00	0	%0,00	-
	6. ay	0	%0,00	0	%0,00	-
	12. ay	0	%0,00	0	%0,00	-
Fistül	**1. ay**	0	%0,00	0	%0,00	-
	3. ay	0	%0,00	0	%0,00	-
	6. ay	0	%0,00	0	%0,00	-
	12. ay	0	%0,00	0	%0,00	-
Eksfoliasyon	**1. ay**	0	%0,00	0	%0,00	-
	3. ay	0	%0,00	0	%0,00	-
	6. ay	0	%0,00	0	%0,00	-
	12. ay	0	%0,00	0	%0,00	-
Klinik Değerlendirme	**1. ay**	2	%11,11	4	%18,18	0,673
	3. ay	3	%16,67	5	%22,73	0,709
	6. ay	2	%11,11	7	%31,82	0,149
	12. ay	4	%22,22	5	%22,73	0,999
Ağrı	**1. gün**	6	%33,33	9	%40,91	0,747
	1. hafta	0	%0,00	0	%0,00	-

‡Fisher's Gerçeklik testi

FK grubunun alt çene ve üst çene dişlerinde 1. ay, 3. ay, 6. ay ve 12. ay mobilite bulgusu varlığı arasında istatistiksel olarak anlamlı farklılık gözlenmemiştir ($p>0,05$).

FK grubunun alt çene ve üst çene dişlerinde 1. ay, 3. ay, 6. ay ve 12. ay perküsyon bulgusu varlığı arasında istatistiksel olarak anlamlı farklılık gözlenmemiştir (p>0,05).

FK grubunun alt çene ve üst çene dişlerinde 1. ay, 3. ay, 6. ay ve 12. ay palpasyon bulgusu varlığı arasında istatistiksel olarak anlamlı farklılık gözlenmemiştir (p>0,05).

FK grubunun alt çene ve üst çene dişlerinde 1. ay, 3. ay, 6. ay ve 12. ay apse bulgusu varlığı arasında istatistiksel olarak anlamlı farklılık gözlenmemiştir (p>0,05).

FK grubunun alt çene ve üst çene dişlerinde 1. ay, 3. ay, 6. ay ve 12. ay fistül bulgusu varlığı arasında istatistiksel olarak anlamlı farklılık gözlenmemiştir (p>0,05).

FK grubunun alt çene ve üst çene dişlerinde 1. ay, 3. ay, 6. ay ve 12. ay eksfoliasyon bulgusu varlığı arasında istatistiksel olarak anlamlı farklılık gözlenmemiştir (p>0,05).

FK grubunun alt çene ve üst çene dişlerinde 1. ay, 3. ay, 6. ay ve 12. ay klinik bulgusu varlığı arasında istatistiksel olarak anlamlı farklılık gözlenmemiştir (p>0,05).

FK grubunun alt çene ve üst çene dişlerinde 1. gün ve 1. hafta ağrı bulgusu varlığı arasında istatistiksel olarak anlamlı farklılık gözlenmemiştir (p>0,05).

Tablo 28’ da FK ampütasyonu yapılan alt ve üst çene süt azı dişlerinin birbirlerine göre 1., 3., 6. ve 12. aylardaki radyolojik değerlendirme olarak tespit edilen periapikal radyolüsens, periapikal rezorpsiyon, internal rezorpsiyon, eksternal rezorpsiyon ve furkal radyolüsens oluşumlarının sayısı, yüzde miktarı ve istatistiksel değerlendirmeleri görülmektedir.

Tablo 28: FK ampütasyonu yapılan alt ve üst çene süt azı dişlerinin birbirlerine göre farklı zamanlardaki radyolojik değerlendirmelerinin sayısının ve yüzde dağılımının istatistiksel değerlendirilmesi

FK Grubu		Alt Çene		Üst Çene		p‡
Periapikal Radyolüsens	**1. ay**	0	%0,00	0	%0,00	-
	3. ay	0	%0,00	0	%0,00	-
	6. ay	0	%0,00	0	%0,00	-
	12. ay	0	%0,00	0	%0,00	-
Periapikal Rezorpsiyon	**1. ay**	1	%5,56	0	%0,00	0,450
	3. ay	1	%5,56	2	%9,09	0,999
	6. ay	3	%16,67	2	%9,09	0,642
	12. ay	4	%28,57	4	%21,05	0,695
İnternal Rezorpsiyon	**1. ay**	3	%16,67	1	%4,55	0,310
	3. ay	8	%44,44	3	%13,64	**0,040**
	6. ay	8	%44,44	4	%18,18	0,093
	12. ay	3	%21,43	5	%27,78	0,999
Eksternal Rezorpsiyon	**1. ay**	0	%0,00	0	%0,00	-
	3. ay	1	%5,56	0	%0,00	0,450
	6. ay	2	%11,11	3	%13,64	0,999
	12. ay	2	%14,29	4	%22,22	0,672
Furkal Radyolüsens	**1. ay**	1	%5,56	0	%0,00	0,450
	3. ay	2	%11,11	1	%4,55	0,579
	6. ay	2	%11,11	2	%9,09	0,999
	12. ay	2	%14,29	2	%11,11	0,999
Radyolojik Bulgu	**1. ay**	4	%22,22	1	%4,55	0,155
	3. ay	9	%50,00	4	%18,18	0,066
	6. ay	10	%55,56	6	%27,27	0,106
	12. ay	5	%35,71	9	%47,37	0,723

‡Fisher's Gerçeklik testi

FK grubunun alt çene ve üst çene dişlerinde 1. ay, 3. ay, 6. ay ve 12. ay periapikal radyolüsens bulgusu varlığı arasında istatistiksel olarak anlamlı farklılık gözlenmemiştir ($p>0,05$).

FK grubunun alt çene ve üst çene dişlerinde 1. ay, 3. ay, 6. ay ve 12. ay periapikal rezorpsiyon bulgusu varlığı arasında istatistiksel olarak anlamlı farklılık gözlenmemiştir ($p>0,05$).

FK grubunun alt çene ve üst çene dişlerinde 1. ay, 6. ay ve 12. ay internal rezorpsiyon bulgusu varlığı arasında istatistiksel olarak anlamlı farklılık gözlenmemiştir (p>0,05).

FK grubunda alt çenede 3. ay internal rezorpsiyon bulgusu varlığı üst çeneden istatistiksel olarak anlamlı derecede yüksek bulunmuştur (p=0,040).

FK grubunun alt çene ve üst çene dişlerinde 1. ay, 3. ay, 6. ay ve 12. ay eksternal rezorpsiyon bulgusu varlığı arasında istatistiksel olarak anlamlı farklılık gözlenmemiştir (p>0,05).

FK grubunun alt çene ve üst çene dişlerinde 1. ay, 3. ay, 6. ay ve 12. ay furkal radyolüsens bulgusu varlığı arasında istatistiksel olarak anlamlı farklılık gözlenmemiştir (p>0,05).

FK grubunun alt çene ve üst çene dişlerinde 1. ay, 3. ay, 6. ay ve 12. ay radyolojik bulgu varlığı arasında istatistiksel olarak anlamlı farklılık gözlenmemiştir (p>0,05).

6.13. Ferrik Sülfat Grubunun Alt- Üst Çene Süt Azı Dişlerine Göre Zamana Bağlı Klinik ve Radyolojik Verilerinin Değerlendirilmesi

Tablo 29’ da FS ampütasyonu yapılan alt ve üst çene süt azı dişlerinin birbirlerine göre 1., 3., 6. ve 12. aylardaki klinik değerlendirme olarak tespit edilen perküsyon, palpasyon, mobilite, apse, fistül, eksfoliasyon, klinik bulgu ve ağrı oluşumlarının sayısı, yüzde miktarı ve istatistiksel değerlendirmeleri görülmektedir.

Tablo 29: FS ampütasyonu yapılan alt ve üst çene süt azı dişlerinin birbirlerine göre farklı zamanlardaki klinik değerlendirmelerinin sayısının ve yüzde dağılımının istatistiksel değerlendirilmesi

FS Grubu		Alt Çene		Üst Çene		p‡
Mobilite	**1. ay**	0	%0,00	0	%0,00	-
	3. ay	1	%4,17	0	%0,00	0,999
	6. ay	0	%0,00	1	%6,67	0,395
	12. ay	0	%0,00	3	%20,00	0,054
Perküsyon	**1. ay**	3	%12,50	0	%0,00	0,271
	3. ay	3	%12,50	0	%0,00	0,271
	6. ay	2	%8,70	1	%6,67	0,999
	12. ay	2	%8,70	0	%0,00	0,509
Palpasyon	**1. ay**	0	%0,00	0	%0,00	-
	3. ay	0	%0,00	0	%0,00	-
	6. ay	0	%0,00	0	%0,00	-
	12. ay	0	%0,00	0	%0,00	-
Apse	**1. ay**	0	%0,00	0	%0,00	-
	3. ay	0	%0,00	0	%0,00	-
	6. ay	0	%0,00	0	%0,00	-
	12. ay	0	%0,00	0	%0,00	-
Fistül	**1. ay**	0	%0,00	0	%0,00	-
	3. ay	0	%0,00	0	%0,00	-
	6. ay	0	%0,00	0	%0,00	-
	12. ay	0	%0,00	0	%0,00	-
Eksfoliasyon	**1. ay**	0	%0,00	0	%0,00	-
	3. ay	0	%0,00	0	%0,00	-
	6. ay	1	%4,17	0	%0,00	0,999
	12. ay	0	%0,00	0	%0,00	-
Klinik Bulgu	**1. ay**	3	%12,50	0	%0,00	0,271
	3. ay	4	%16,67	0	%0,00	0,146
	6. ay	2	%8,70	2	%13,33	0,999
	12. ay	2	%8,70	3	%20,00	0,365
Ağrı	**1. gün**	8	%33,33	5	%33,33	0,999
	1. hafta	0	%0,00	0	%0,00	-

‡Fisher's Gerçeklik testi

FS grubunun alt çene ve üst çene dişlerinde 1. ay, 3. ay, 6. ay ve 12. ay mobilite bulgusu varlığı arasında istatistiksel olarak anlamlı farklılık gözlenmemiştir ($p>0,05$).

FS grubunun alt çene ve üst çene dişlerinde 1. ay, 3. ay, 6. ay ve 12. ay perküsyon bulgusu varlığı arasında istatistiksel olarak anlamlı farklılık gözlenmemiştir (p>0,05).

FS grubunun alt çene ve üst çene dişlerinde 1. ay, 3. ay, 6. ay ve 12. ay palpasyon bulgusu varlığı arasında istatistiksel olarak anlamlı farklılık gözlenmemiştir (p>0,05).

FS grubunun alt çene ve üst çene dişlerinde 1. ay, 3. ay, 6. ay ve 12. ay apse bulgusu varlığı arasında istatistiksel olarak anlamlı farklılık gözlenmemiştir (p>0,05).

FS grubunun alt çene ve üst çene dişlerinde 1. ay, 3. ay, 6. ay ve 12. ay fistül bulgusu varlığı arasında istatistiksel olarak anlamlı farklılık gözlenmemiştir (p>0,05).

FS grubunun alt çene ve üst çene dişlerinde 1. ay, 3. ay, 6. ay ve 12. ay eksfoliasyon bulgusu varlığı arasında istatistiksel olarak anlamlı farklılık gözlenmemiştir (p>0,05).

FS grubunun alt çene ve üst çene dişlerinde 1. ay, 3. ay, 6. ay ve 12. ay klinik bulgu varlığı arasında istatistiksel olarak anlamlı farklılık gözlenmemiştir (p>0,05).

FS grubunun alt çene ve üst çene dişlerinde 1. gün ve 1. hafta ağrı bulgusu varlığı arasında istatistiksel olarak anlamlı farklılık gözlenmemiştir (p>0,05).

Tablo 30’ da FS ampütasyonu yapılan alt ve üst çene süt azı dişlerinin birbirlerine göre 1., 3., 6. ve 12. aylardaki radyolojik değerlendirme olarak tespit edilen periapikal radyolüsens, periapikal rezorpsiyon, internal rezorpsiyon, eksternal rezorpsiyon ve furkal radyolüsens oluşumlarının sayısı, yüzde miktarı ve istatistiksel değerlendirmeleri görülmektedir.

Tablo 30: FS ampütasyonu yapılan alt ve üst çene süt azı dişlerinin birbirlerine göre farklı zamanlardaki radyolojik değerlendirmelerinin sayısının ve yüzde dağılımının istatistiksel değerlendirilmesi

FS Grubu		Alt Çene		Üst Çene		p‡
Periapikal Radyolüsens	1. ay	0	%0,00	1	%6,67	0,385
	3. ay	0	%0,00	1	%6,67	0,385
	6. ay	0	%0,00	1	%6,67	0,405
	12. ay	0	%0,00	0	%0,00	0,387
Periapikal Rezorpsiyon	1. ay	1	%4,17	1	%6,67	0,999
	3. ay	2	%8,33	2	%13,33	0,631
	6. ay	2	%9,09	3	%20,00	0,377
	12. ay	9	%45,00	6	%50,00	0,999
İnternal Rezorpsiyon	1. ay	1	%4,17	0	%0,00	0,999
	3. ay	4	%16,67	2	%13,33	0,999
	6. ay	6	%27,27	4	%26,67	0,999
	12. ay	3	%15,79	2	%16,67	0,999
Eksternal Rezorpsiyon	1. ay	0	%0,00	1	%6,67	0,385
	3. ay	2	%8,33	1	%6,67	0,999
	6. ay	4	%18,18	1	%6,67	0,629
	12. ay	2	%10,53	3	%25,00	0,350
Furkal Radyolüsens	1. ay	0	%0,00	0	%0,00	-
	3. ay	2	%8,33	1	%6,67	0,999
	6. ay	3	%13,64	0	%0,00	0,257
	12. ay	2	%10,53	0	%0,00	0,510
Radyolojik Bulgu	1. ay	1	%4,17	1	%6,67	0,999
	3. ay	7	%29,17	4	%26,67	0,999
	6. ay	8	%36,36	4	%26,67	0,724
	12. ay	6	%30,00	4	%33,33	0,999

‡Fisher's Gerçeklik testi

FS grubunun alt çene ve üst çene dişlerinde 1. ay, 3. ay, 6. ay ve 12. ay periapikal radyolüsens bulgusu varlığı arasında istatistiksel olarak anlamlı farklılık gözlenmemiştir ($p>0,05$).

FS grubunun alt çene ve üst çene dişlerinde 1. ay, 3. ay, 6. ay ve 12. ay periapikal rezorpsiyon bulgusu varlığı arasında istatistiksel olarak anlamlı farklılık gözlenmemiştir ($p>0,05$).

FS grubunun alt çene ve üst çene dişlerinde 1. ay, 3. ay, 6. ay ve 12. ay internal rezorpsiyon bulgusu varlığı arasında istatistiksel olarak anlamlı farklılık gözlenmemiştir ($p>0,05$).

FS grubunun alt çene ve üst çene dişlerinde 1. ay, 3. ay, 6. ay ve 12. ay eksternal rezorpsiyon bulgusu varlığı arasında istatistiksel olarak anlamlı farklılık gözlenmemiştir ($p>0,05$).

FS grubunun alt çene ve üst çene dişlerinde 1. ay, 3. ay, 6. ay ve 12. ay furkal radyolüsens bulgusu varlığı arasında istatistiksel olarak anlamlı farklılık gözlenmemiştir ($p>0,05$).

FS grubunun alt çene ve üst çene dişlerinde 1. ay, 3. ay, 6. ay ve 12. ay radyolojik bulgu varlığı arasında istatistiksel olarak anlamlı farklılık gözlenmemiştir ($p>0,05$).

6.14. Ampütasyon Tedavisinin Yaş Gruplarına, Cinsiyete, Alt-Üst Çeneye, Diş Tiplerine ve Yapılan Üst Restorasyona Göre Klinik ve Radyolojik Değerlendirmesi

Ampütasyon tedavisi uygulanan 3 materyal grubu arasında fark olmadığı tespit edildiğinden dolayı ampütasyon tedavisini yaş, cinsiyet, alt-üst çene, diş tipi ve yapılan üst restorasyona göre yüzdesel dağılımı ve istatistiksel analizi yapılmıştır.

6.14.1. Ampütasyon tedavisinin yaş gruplarına göre klinik ve radyolojik değerlendirmesi

Tablo 31' de Ampütasyon tedavisi yapılan 2 farklı yaş grubunun 1., 3., 6. ve 12. aylardaki klinik ve radyolojik bulgularının sayısı, yüzde miktarı ve istatistiksel değerlendirmesi görülmektedir (Şekil 4).

Tablo 31: Ampütasyon tedavisi yapılan 2 farklı yaş grubunun farklı zamanlarda klinik ve radyolojik bulgularının sayı, yüzde miktarı ve istatistiksel değerlendirilmesi

		5-6 Yaş		7-9 Yaş		p+
Klinik Bulgu	**1. ay**	1	%2,13	15	%18,07	**0,008**
	3. ay	6	%12,77	17	%20,73	0,255
	6. ay	10	%21,28	15	%18,52	0,704
	12. ay	5	%10,87	15	%18,75	0,244
Radyolojik Bulgu	**1. ay**	9	%19,15	9	%10,84	0,188
	3. ay	12	%25,53	28	%34,15	0,309
	6. ay	14	%29,79	31	%39,24	0,284
	12. ay	16	%43,24	24	%36,36	0,492

+Ki Kare

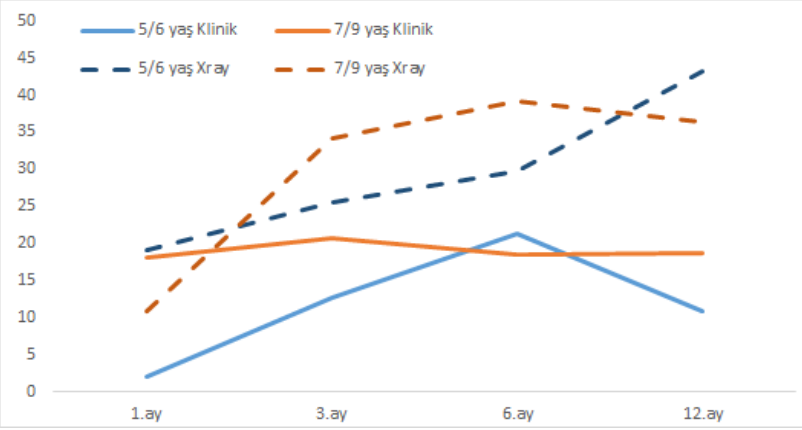

Şekil 4: İki farklı yaş grubunda ampütasyon tedavisi yapılan süt azı dişlerinin zamana bağlı olarak klinik ve radyolojik bulgularının değişimi

7-9 yaş grubunda 1. ay klinik bulgu varlığı 5-6 yaş grubundan istatistiksel olarak anlamlı derecede yüksek bulunmuştur (p=0,008).

5-6 yaş ve 7-9 yaş gruplarında 3. ay, 6. ay ve 12. ay klinik bulgu varlığı arasında istatistiksel olarak anlamlı farklılık gözlenmemiştir (p>0,05).

Tablo 32' de Ampütasyon tedavisi yapılan 2 yaş grubunun klinik ve radyolojik bulgularının farklı zamanlarda birbiri ile istatistiksel olarak değerlendirilmesi gösterilmiştir.

Tablo 32: Ampütasyon tedavisi yapılan 2 yaş grubunun klinik ve radyolojik bulgularının ayrı ayrı olarak kontrol zamanlarının istatistiksel değerlendirmesi

Mc Nemar's Testi	**5-6 Yaş**		**7-9 Yaş**	
	Klinik B.	**Radyolojik B.**	**Klinik B.**	**Radyolojik B.**
1. ay / 3. ay	0,063	0,250	0,549	**0,001**
1. ay / 6. ay	**0,004**	0,125	0,998	**0,001**
1. ay / 12. ay	0,219	0,059	0,999	**0,001**
3. ay / 6. ay	0,289	0,687	0,999	0,227
3. ay / 12. Ay	0,999	0,146	0,999	0,481
6. ay / 12. Ay	0,344	0,180	0,999	0,999

5-6 yaş grubunda 6. ay klinik bulgu varlığı 1. ay klinik bulgu varlığından yüksek bulunmuştur (p=0,004).

5-6 yaş grubunda diğer zamanlar arasında istatistiksel olarak anlamlı farklılık gözlenmemiştir (p>0,05).

5-6 yaş grubunda 1. ay, 3. ay, 6. ay ve 12. ay radyolojik bulgu varlığı açısından istatistiksel olarak anlamlı değişim gözlenmemiştir (p>0,05).

7-9 yaş grubunda 1. ay, 3. ay, 6. ay ve 12. ay klinik bulgu varlığı açısından istatistiksel olarak anlamlı değişim gözlenmemiştir (p>0,05).

7-9 yaş grubunda 1. ay radyolojik bulgu varlığı 3. ay, 6. ay ve 12. ay radyololojik bulgu varlığından düşük bulunmuştur (p=0,001).

7-9 yaş grubunda diğer zamanlar arasında istatistiksel olarak anlamlı farklılık gözlenmemiştir (p>0,05).

6.14.2. Ampütasyon tedavisinin cinsiyete göre klinik ve radyolojik değerlendirmesi

Tablo 33' de ampütasyon tedavisi yapılan 2 farklı cinsiyetin 1., 3., 6. ve 12. aylardaki klinik ve radyolojik bulgularının sayısı, yüzde miktarı ve istatistiksel değerlendirmesi gösterilmiştir (Şekil 5).

Tablo 33: Ampütasyon tedavisi yapılan 2 farklı cinsiyetin farklı zamanlarda klinik ve radyolojik bulgularının sayı, yüzde miktarı ve istatistiksel değerlendirilmesi

		Erkek		Kız		p+
Klinik Bulgu	**1. ay**	9	%18,00	7	%8,75	0,188
	3. ay	10	%20,41	13	%16,25	0,549
	6. ay	9	%18,75	16	%20,00	0,863
	12. ay	7	%14,58	13	%16,67	0,756
Radyolojik Bulgu	**1. ay**	6	%12,00	12	%15,00	0,630
	3. ay	17	%34,69	23	%28,75	0,479
	6. ay	18	%38,30	27	%34,18	0,641
	12. ay	14	%35,90	26	%40,63	0,633

+Ki Kare

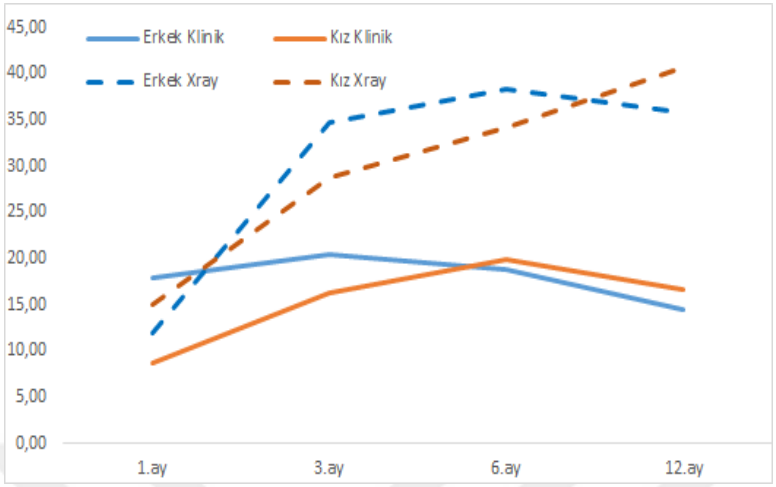

Şekil 5: İki farklı cinsiyet grubunda ampütasyon tedavisi yapılan süt azı dişlerinin zamana bağlı olarak klinik ve radyolojik bulgularının değişimi

Erkek ve kız gruplarının 1. ay, 3. ay, 6. ay ve 12. ay klinik bulgu varlığı arasında istatistiksel olarak anlamlı farklılık gözlenmemiştir ($p>0,05$).

Erkek ve kız gruplarının 1. ay, 3. ay, 6. ay ve 12. ay radyolojik bulgu varlığı arasında istatistiksel olarak anlamlı değişim gözlenmemiştir ($p>0,05$).

Tablo 34' de ampütasyon tedavisi yapılan 2 farklı cinsiyetin klinik ve radyolojik bulgularının farklı zamanlarda birbiri ile istatistiksel olarak değerlendirilmesi gösterilmiştir.

Tablo 34: Ampütasyon tedavisi yapılan 2 farklı cinsiyetin klinik ve radyolojik bulgularının ayrı ayrı olarak kontrol zamanlarının istatistiksel değerlendirmesi

Mc Nemar's Testi	Erkek		Kız	
	Klinik B.	Radyolojik B.	Klinik B.	Radyolojik B.
1. ay / 3. ay	0,687	**0,0001**	0,109	**0,001**
1. ay / 6. ay	0,999	**0,001**	**0,022**	**0,0001**
1. ay / 12. ay	0,999	**0,006**	0,238	**0,0001**
3. ay / 6. ay	0,999	0,687	0,549	0,227
3. ay / 12. ay	0,625	0,999	0,999	**0,013**
6. ay / 12. ay	0,625	0,754	0,999	0,180

Erkek grubunda 1. ay, 3. ay, 6. ay ve 12. ay klinik bulgu varlığı açısından istatistiksel olarak anlamlı değişim gözlenmemiştir ($p>0,05$).

Erkek grubunda 1. ay radyolojik bulgu varlığı 3. ay, 6. ay ve 12. ay radyolojik bulgu varlığından düşük bulunmuştur ($p=0,006$, $p=0,0001$).

Erkek grubunda diğer zamanlar arasında istatistiksel olarak anlamlı farklılık gözlenmemiştir ($p>0,05$).

Kız grubunda 1. ay klinik bulgu varlığı 6. ay klinik bulgu varlığından düşük bulunmuştur ($p=0,022$).

Kız grubunda diğer zamanlar arasında istatistiksel olarak anlamlı farklılık gözlenmemiştir ($p>0,05$).

Kız grubunda 1. ay radyolojik bulgu varlığı 3. ay, 6. ay ve 12. Ay radyolojik bulgu varlığından düşük bulunmuştur ($p=0,001$, $p=0,0001$).

Kız grubunda 3. ay radyolojik bulgu varlığı 12. ay radyolojik bulgu varlığından düşük bulunmuştur ($p=0,013$).

Kız grubunda diğer zamanlar arasında istatistiksel olarak anlamlı farklılık gözlenmemiştir (p>0,05).

6.14.3 Ampütasyon tedavisinin alt-üst çeneye göre klinik ve radyolojik değerlendirilmesi

Tablo 35' de ampütasyon tedavisi yapılan süt azı dişlerin alt ve üst çeneye göre 1., 3., 6. ve 12. aylardaki klinik ve radyolojik bulgularının yüzde miktarı ve istatistiksel değerlendirmesi gösterilmiştir (Şekil 6).

Tablo 35: Ampütasyon tedavisi yapılan süt azı dişlerin alt ve üst çeneye göre farklı zamanlardaki klinik ve radyolojik bulgularının sayı, yüzde miktarı ve istatistiksel değerlendirilmesi

		Alt Çene		Üst Çene		p+
Klinik Değerlendirme	**1. ay**	8	%12,31	8	%12,31	1
	3. ay	11	%17,19	12	%18,46	0,850
	6. ay	7	%11,11	18	%27,69	**0,018**
	12. ay	8	%12,70	12	%19,05	0,485
Radyolojik Değerlendirme	**1. ay**	12	%18,46	6	%9,23	0,128
	3. ay	23	%35,94	17	%26,15	0,230
	6. ay	27	%43,55	18	%28,13	0,071
	12. ay	20	%36,36	20	%41,67	0,582

+Ki Kare

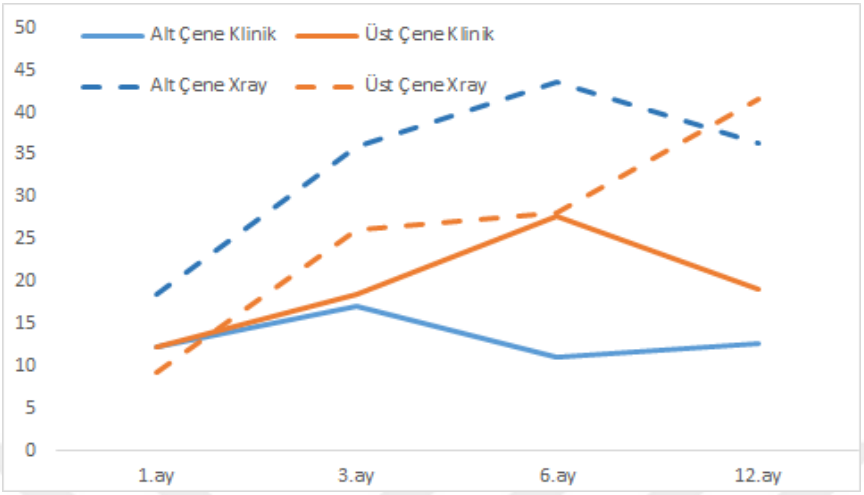

Şekil 6: İki farklı çene grubunda ampütasyon tedavisi yapılan süt azı dişlerinin zamana bağlı olarak klinik ve radyolojik bulgularının değişimi

Üst çene grubunda 6. ay klinik bulgu varlığı alt çene grubundan istatistiksel olarak anlamlı derecede yüksek bulunmuştur (p=0,018).

Alt çene ve üst çene gruplarında 1. ay ve 3. ay ve 12. ay klinik bulgu varlığı arasında istatistiksel olarak anlamlı farklılık gözlenmemiştir (p>0,05).

Alt çene ve üst çene gruplarında 1. ay, 3. ay, 6. ay ve 12. ay radyolojik bulgu varlığı arasında istatistiksel olarak anlamlı farklılık gözlenmemiştir (p>0,05).

Alt çene grubunda 1. ay, 3. ay, 6. ay ve 12. ay klinik bulgu varlığı açısından istatistiksel olarak anlamlı değişim gözlenmemiştir (p>0,05).

Tablo 36' da ampütasyon tedavisi yapılan süt azı dişlerin alt ve üst çeneye göre klinik ve radyolojik bulgularının farklı zamanlarda birbiri ile istatistiksel olarak değerlendirilmesi gösterilmiştir.

Tablo 36: Ampütasyon tedavisi yapılan süt azı dişlerin alt ve üst çeneye göre klinik ve radyolojik bulgularının ayrı ayrı olarak kontrol zamanlarının istatistiksel değerlendirmesi

Mc Nemar's Testi	Alt Çene		Üst Çene	
	Klinik B.	Radyolojik B.	Klinik B.	Radyolojik B.
1. ay / 3. ay	0,289	**0,0001**	0,289	**0,001**
1. ay / 6. ay	0,999	**0,0001**	**0,013**	**0,002**
1. ay / 12. ay	0,999	**0,007**	0,424	**0,0001**
3. ay / 6. ay	0,250	0,063	0,146	0,774
3. ay / 12. ay	0,727	0,999	0,999	**0,035**
6. ay / 12. ay	0,999	0,581	0,388	**0,048**

Alt çene grubunda 1. ay radyolojik bulgu varlığı 3. ay, 6. ay ve 12. ay radyolojik bulgu varlığından düşük bulunmuştur (p=0,007, p=0,0001).

Alt çene grubunda diğer zamanlar arasında istatistiksel olarak anlamlı farklılık gözlenmemiştir (p>0,05).

Üst çene grubunda 1. ay klinik bulgu varlığı 6. ay ve 12. ay klinik bulgu varlığından düşük bulunmuştur (p=0,013).

Üst çene grubunda diğer zamanlar arasında istatistiksel olarak anlamlı farklılık gözlenmemiştir (p>0,05).

Üst çene grubunda 1. ay radyolojik bulgu varlığı 6. ay ve 12. ay radyolojik bulgu varlığından düşük bulunmuştur (p=0,02, p=0,0001).

Üst çene grubunda 12. ay radyolojik bulgu varlığı 3. ay ve 6. ay radyolojik bulgu varlığından yüksek bulunmuştur (p=0,035, p=0,048).

Üst çene grubunda diğer zamanlar arasında istatistiksel olarak anlamlı farklılık gözlenmemiştir (p>0,05).

6.14.4. Ampütasyon tedavisinin süt birinci ve ikinci azı dişlerine göre klinik ve radyolojik değerlendirilmesi

Tablo 37' de ampütasyon tedavisi yapılan süt 1. ve 2. azı dişlerinin 1., 3., 6. ve 12. aylardaki klinik ve radyolojik bulgularının sayısı, yüzde miktarı ve istatistiksel değerlendirmesi gösterilmiştir (Şekil 7).

Tablo 37: Ampütasyon tedavisi yapılan süt 1. ve 2. azı dişlerinin farklı zamanlardaki klinik ve radyolojik bulgularının sayı, yüzde miktarı ve istatistiksel değerlendirilmesi

		1. süt azı		2. süt azı		p+
Klinik Bulgu	**1. ay**	6	%8,96	10	%15,87	0,230
	3. ay	10	%15,15	13	%20,63	0,416
	6. ay	10	%15,38	15	%23,81	0,229
	12. ay	11	%17,19	9	%14,52	0,682
Radyolojik Bulgu	**1. ay**	15	%22,39	3	%4,76	**0,004**
	3. ay	29	%43,94	11	%17,46	**0,001**
	6. ay	30	%46,88	15	%24,19	**0,008**
	12. ay	25	%48,08	15	%29,41	**0,042**

+Ki Kare

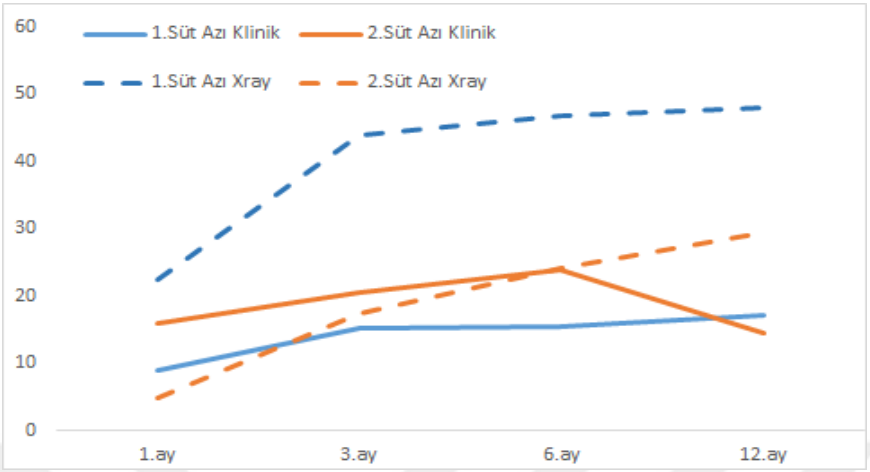

Şekil 7: İki farklı süt azı dişi grubunda ampütasyon tedavisi yapılan süt azı dişlerinin zamana bağlı olarak klinik ve radyolojik bulgularının değişimi

1. süt azı ve 2. süt azı gruplarında 1. ay, 3. ay, 6. ay ve 12. ay klinik bulgu varlığı açısından istatistiksel olarak anlamlı farklılık gözlenmemiştir (p>0,05).

1. süt azı grubunda 1. ay, 3. ay, 6. ay ve 12. ay radyolojik bulgu varlığı 2. süt azı grubundan istatistiksel olarak anlamlı derecede yüksek bulunmuştur (p=0,004, p=0,001, p=0,008, p=0,042).

1. süt azı grubunda 1. ay, 3. ay, 6. ay ve 12. ay klinik bulgu varlığı açısından istatistiksel olarak anlamlı değişim gözlenmemiştir (p>0,05).

2. süt azı grubunda 1. ay, 3. ay, 6. ay ve 12. ay klinik bulgu varlığı açısından istatistiksel olarak anlamlı değişim gözlenmemiştir (p>0,05).

Tablo 38' de ampütasyon tedavisi yapılan 1. ve 2. süt azı dişlerinin klinik ve radyolojik bulgularının farklı zamanlarda birbiri ile istatistiksel olarak değerlendirilmesi gösterilmiştir.

Tablo 38: Ampütasyon tedavisi yapılan 1. ve 2. süt azı dişlerinin klinik ve radyolojik bulgularının ayrı ayrı olarak kontrol zamanlarının istatistiksel değerlendirmesi

Mc Nemar's Testi	1. süt azı		2. süt azı	
	Klinik B.	Radyolojik B.	Klinik B.	Radyolojik B.
1. ay / 3. ay	0,063	**0,0001**	0,549	**0,008**
1. ay / 6. ay	0,125	**0,0001**	0,267	**0,0001**
1. ay / 12. ay	0,146	**0,004**	0,999	**0,049**
3. ay / 6. ay	0,999	0,754	0,727	0,125
3. ay / 12. ay	0,754	0,815	0,289	**0,039**
6. ay / 12. ay	0,774	0,999	0,125	0,508

1. süt azı grubunda 1. ay radyolojik bulgu varlığı 3. ay, 6. ay ve 12. ay radyolojik bulgu varlığından düşük bulunmuştur (p=0,004, p=0,0001).

1. süt azı grubunda diğer zamanlar arasında istatistiksel olarak anlamlı farklılık gözlenmemiştir (p>0,05).

2. süt azı grubunda 1. ay radyolojik bulgu varlığı 6. ay ve 12. ay radyolojik bulgu varlığından düşük bulunmuştur (p=0,049, p=0,0001).

2. süt azı grubunda 3. ay radyolojik bulgu varlığı 12. ay radyolojik bulgu varlığından yüksek bulunmuştur (p=0,039).

2. süt azı grubunda diğer zamanlar arasında istatistiksel olarak anlamlı farklılık gözlenmemiştir (p>0,05).

6.14.5. Ampütasyon tedavisi üzerine yapılan üst restorasyonun klinik ve radyolojik değerlendirilmesi

Üç farklı gruba toplam yapılan 130 restorasyonlardan 89' u (%68,46) PÇK, 41' i (%31,54) kompozittir. Tablo 39' da yapılan 2 farklı restorasyonun 3 farklı ampütasyon grubunda dağılımları, yüzdeleri ve istatistiksel analizi görülmektedir.

Tablo 39: Farklı restorasyonların 3 ampütasyon grubunda dağılımları, yüzdeleri ve istatistiksel analizi

	HA Grubu		**FK Grubu**		**FS Grubu**		
Restorasyon	**N:51**		**N:40**		**N:39**		**p**
PÇK	33	%64,71	28	%70,00	28	%71,79	0,749
Kompozit	18	%35,29	12	%30,00	11	%28,21	

+Ki kare testi

HA, FK, FS gruplarının restorasyon tipi dağılımları arasında istatistiksel olarak anlamlı farklılık gözlenmemiştir (p=0,749).

Tablo 40' da ampütasyon tedavisi üzerine yapılan 2 farklı restorasyonun 1., 3., 6. ve 12. aylardaki klinik ve radyolojik bulgularının sayı, yüzde miktarı ve istatistiksel değerlendirmesi gösterilmiştir (Şekil 8).

Tablo 40: Ampütasyon tedavisi üzerine yapılan 2 farklı restorasyonun farklı zamanlardaki klinik ve radyolojik bulgularının sayı, yüzde miktarı ve istatistiksel değerlendirilmesi

		PÇK		Kompozit		p+
Klinik Bulgu	**1. ay**	11	%12,36	5	%12,20	0,979
	3. ay	16	%18,18	7	%17,07	0,878
	6. ay	19	%21,84	6	%14,63	0,337
	12. ay	15	%17,44	5	%12,50	0,480
Radyolojik Bulgu	**1. ay**	16	%17,98	2	%4,88	**0,044**
	3. ay	35	%39,77	5	%12,20	**0,002**
	6. ay	38	%44,19	7	%17,50	**0,004**
	12. ay	30	%42,25	10	%31,25	0,289

+Ki Kare

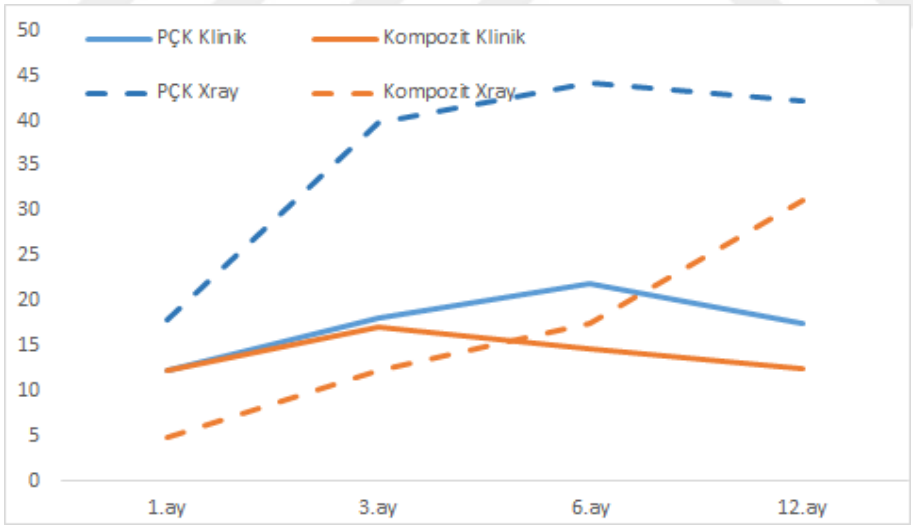

Şekil 8: İki farklı restorasyon grubunda ampütasyon tedavisi yapılan süt azı dişlerinin zamana bağlı olarak klinik ve radyolojik bulgularının değişimi

PÇK ve kompozit gruplarında 1. ay, 3. ay, 6. ay ve 12. ay klinik bulgu varlığı açısından istatistiksel olarak anlamlı farklılık gözlenmemiştir (p>0,05).

PÇK grubunda 1. ay, 3. ay ve 6. ay radyolojik bulgu varlığı kompozit grubundan istatistiksel olarak anlamlı derecede yüksek bulunmuştur (p=0,044, p=0,002, p=0,004).

PÇK ve kompozit gruplarında 12. ay radyolojik bulgu varlığı açısından istatistiksel olarak anlamlı farklılık gözlenmemiştir (p=0,289).

Tablo 41' de ampütasyon tedavisi üzerine yapılan 2 farklı restorasyonun klinik ve radyolojik bulgularının farklı zamanlarda birbiri ile istatistiksel olarak değerlendirilmesi gösterilmiştir.

Tablo 41: Ampütasyon tedavisi üzerine yapılan 2 farklı restorasyonun klinik ve radyolojik bulgularının ayrı ayrı olarak kontrol zamanlarının istatistiksel değerlendirmesi

Mc Nemar's Testi	PÇK		Kompozit	
	Klinik B.	Radyolojik B.	Klinik B.	Radyolojik B.
1. ay / 3. ay	0,109	**0,0001**	0,687	0,250
1. ay / 6. ay	**0,035**	**0,0001**	0,999	**0,031**
1. ay / 12. ay	0,999	**0,006**	0,238	**0,0001**
3. ay / 6. ay	0,344	0,424	0,999	0,250
3. ay / 12. ay	0,999	0,541	0,625	0,454
6. ay / 12. ay	0,581	0,999	0,999	0,375

PÇK grubunda 1. ay klinik bulgu varlığı 6. ay klinik bulgu varlığından düşük bulunmuştur (p=0,035).

PÇK grubunda diğer zamanlar arasında istatistiksel olarak anlamlı farklılık gözlenmemiştir (p>0,05).

PÇK grubunda 1. ay radyolojik bulgu varlığı 3. ay, 6. ay ve 12. ay radyolojik bulgu varlığından düşük bulunmuştur (p=0,0001, p=0,001, p=0,006).

PÇK grubunda diğer zamanlar arasında istatistiksel olarak anlamlı farklılık gözlenmemiştir (p>0,05).

Kompozit grubunda 1. ay, 3. ay, 6. ay ve 12. ay klinik bulgu varlığı açısından istatistiksel olarak anlamlı değişim gözlenmemiştir (p>0,05).

Kompozit grubunda 1. ay radyolojik bulgu varlığı 6. ay ve 12. ay radyolojik bulgu varlığından düşük bulunmuştur (p=0,031, p=0,0001).

Kompozit grubunda diğer zamanlar arasında istatistiksel olarak anlamlı farklılık gözlenmemiştir (p>0,05).

7. TARTIŞMA

Pulpa tedavilerinin temel amacı çürük, travma veya diğer nedenlerden etkilenen diş pulpasının canlılığını ve destekleyici dokuların bütünlüğünü, sağlığını korumaktır (Fuks ve ark., 2018). Pulpa ampütasyonu, çürükle ekspoze olmuş ve semptom göstermeyen dişlerde sıklıkla uygulanan bir klinik uygulama olarak kabul edilmektedir. Başarı oranı kuronal pulpanın bir kısmı veya tamamının uzaklaştırılması sonrası kalan pulpanın iyileşme kapasitesine göre değişmektedir (Fuks ve ark., 2018). Pulpa ampütasyonu, süt azı dişlerinde kanal tedavisinin yerine sadece pulpa odasındaki pulpayı ampüte etmeye yönelik çocuk diş hekimliğinde çokça tercih edilen endodontik tedavilerden biridir.

Süt azı dişi amputasyonu birçok farklı teknik ile uygulanabilmektedir. Bunlardan non-farmakoterapötik tedaviler elektro-cerrahi (Dean ve ark., 2002) ve lazerdir (Liu ve ark., 1999; Saltzman ve ark., 2005; Odabaş ve ark., 2007). Farmakoterapötik tedaviler ise kalan radiküler pulpa dokusu üzerine uygulanan farklı medikament veya biyolojik materyaller ile sağlanmaktadır. Bu materyallere; GA (Fuks ve ark., 1990), FS (Ibricevic ve Al-Jame, 2003; Farrokh Gisoure, 2011), KH (Waterhouse ve ark., 2000; Markovic ve ark., 2005), FK (Lewis, 2009; Ansari ve Ranjpour, 2010), MTA (Simancas-Pallares ve ark., 2010; Anthonappa ve ark., 2013), BMP (Nakashima, 1994) , OP (Rutherford ve ark., 1993) , NAOCI (Vargas ve ark., 2006; Haghgoo ve Abbasi, 2012), cem sement (Asgary ve Ahmadyar, 2013) ve zenginleştirilmiş kolajen çözeltileri (Fuks ve ark., 1984) örnek gösterilebilir. AAPD ve çocuk diş hekimliği kaynak kitaplarına göre süt dişi ampütasyon tedavisi endikasyonu verilebilmesi için çalışmalarda bazı klinik, radyolojik ve hasta kriterleri bulunmaktadır (Fuks, 2000; Llewelyn, 2000; Mcdonald ve Avery, 2000; Camp ve ark., 2002; Fuks, 2008; AAPD, 2017; Winters ve ark., 2013; Fuks, 2018; Stratigaki ve Monteiro, 2019).

7.1. Hasta ve Diş Seçimi

AAPD ve çocuk diş hekimliği kaynak kitaplarına göre hasta seçim kriteri olarak öncelikle hastanın medikal öyküsünün uygun olması, sistemik olarak ampütasyon tedavisi yapılması engelleyen bir rahatsızlığın bulunmaması (enfektif endokardit riski, immun sistemi baskılayan hastalıklar, yara yeri iyileşmesini geciktiren diyabet gibi rahatsızlıklar vb.), hasta ve ebeveynlerin tedaviye gönüllü olması ve hastanın tedavi sırasında uyumlu olması gerekmektedir. Hastanın dişsel öyküsü değerlendirildiğinde tedavi yapılacak dişin restore edilebilir olması, spontan ağrı olmaması, tedavi edilecek süt dişinin çevresindeki dişetinde apse, fistül, şişlik olmaması, dişte patolojik mobilite olmaması, perküsyon ve palpasyon hassasiyeti olmaması, iatrojenik ekspoz durumunda tedavi esnasında meydana gelen kanama açık kırmızı ve 3-4 dakika içinde kontrol edilebilir olmalıdır. Radyolojik olarak tedavi uygulanacak diş incelendiğinde patolojik eksternal ve internal kök rezorpsiyonu olmaması, periapikal ve furkal radyolüsens olmaması, pulpal kalsifikasyon olmaması, dişin 2/3 kök boyunun mevcut olması gerekmektedir (Fuks ve ark., 1997; Mcdonald ve Avery, 2000; Saltzman ve ark., 2005; Winter ve ark., 2008; AAPD, 2017; Fuks, 2018). Yapılan çalışmalarda dişin fizyolojik rezorpsiyonunun başlamadığı ya da 2/3 kök boyunun mevcut olduğu yaş gruplarının çalışmaya dahil edildiği görülmektedir.

Biz de çalışmamız için Logan ve Kronfeld' in sürme kronolojisine göre süt 1. azı dişleri için fizyolojik kök rezorpsiyon başlama yaşı 6, süt 2. azı dişleri için 8 olarak belirtildiğinden hasta seçimi yaparken yukarıda belirtilen kriterleri esas alarak ve süt azı dişleri için fizyolojik kök rezorpsiyonunun başlamadığı 5 yaş ve ikinci süt azı dişi için ise 1/3 fizyolojik kök rezorpsiyonunun geçilmediği en geç 9 yaş arasındaki çocukları çalışma kapsamına dahil ettik. Çalışmamızdaki çocukların yaş ortalaması 6,71 ± 1,015 'tir. Üç ampütasyon grubunda da yaş ortalamaları arasında istatistiksel olarak anlamlı bir fark bulunmamaktadır (p=0,680).

Bu yaş ortalaması bir çok çalışma ile benzerlik gösterirken (Markovic ve ark., 2005; Sönmez ve ark., 2008; Erdem ve ark., 2011; Fernandes ve ark., 2013; Durmuş ve ark., 2014; Yıldırım ve ark., 2016), (Goyal ve ark., 2016; Hugar ve ark., 2017; Juneja ve Kulkarni, 2017)' den büyük, (Özmen ve Bayrak, 2017)' dan küçüktür.

Ampütasyon tedavisinin başarısının yaş grubuna göre değişip değişmediğinin anlaşılabilmesi için 5-6 yaş arası grup ve 7-9 yaş arası grup şeklinde 2 farklı yaş grubu belirlenmiştir. Daha sonra bu 2 grubun farklı zamanlarda klinik ve radyolojik bulguları istatistiksel olarak incelenmiştir. Klinik bulgularda 7-9 yaş grubu stabil olarak %15-20 arası bulunurken, 5-6 yaş grubunun %2 olarak başlayıp daha sonra diğer grup seviyesine geldiği tespit edilmiştir.

Bu sebepten 1. ayda 7-9 yaş grubu, 5-6 yaş grubundan istatistiksel olarak anlamlı derecede yüksek bulunmuştur (p=0,008). Klinik gözlemimizde en fazla bulgu perküsyon hassasiyeti olduğundan çocukların bu cevabı yanlış pozitif olarak da değerlendirebileceğini düşünmekteyiz. Radyolojik bulgu açıdan ise iki yaş grubu arasında istatistiksel olarak anlamlı fark bulunamamıştır (p>0,05).

Ampütasyon tedavisinde hemen hemen tüm çalışmalarda iki cinsiyet mümkün olduğu kadar eşit kullanılmaya çalışılmıştır (Markovic ve ark., 2005; Sönmez ve ark., 2008; Erdem ve ark., 2011; Fernandes ve ark., 2013; Havale ve ark., 2013; Durmuş ve ark., 2014; Goyal ve ark., 2016; Özmen ve Bayrak, 2017; Hugar ve ark., 2017; Lin ve Lin, 2019). **Bizim çalışmamızda toplam 44 çocuğun 27' si kız (%61.36), 17' si erkek (%38.63) çocuktur. Toplam 130 süt azı dişi 3 ayrı gruba ayrıldığında cinsiyetler arasında istatistiksel olarak anlamlı bir fark bulunmamıştır (p=0,925). Ampütasyon tedavisinde iki farklı cinsiyet açısından klinik ve radyolojik bulgularda istatistiksel anlamlı bir fark bulunamamıştır (p>0,05).**

Yapılan çalışmalar incelendiğinde birçok çalışmada süt birinci azı ve süt ikinci azı dişlerine tedavi yapılarak çalışma kapsamında takip edildiği görülmüştür (Markovic ve ark., 2005; Erdem ve ark., 2011; Fernandes ve ark., 2013; Havale ve ark., 2013; Durmuş ve ark., 2014; Goyal ve ark., 2016; Özmen ve Bayrak, 2017; Hugar ve ark., 2017).

Farooq ve arkadaşları, süt ikinci azı dişine yapılan ampütasyon tedavisinin süt birinci azı dişine yapılan ampütasyon tedavisinden daha başarılı bulunduğunu bildirmiştir (Farooq ve ark., 2000). Yapılan bu çalışmanın aksine başka çalışmalarda süt birinci ve ikinci azı dişi ampütasyon tedavisinin benzer başarısızlık oranına sahip olduğu rapor edilmiştir (Smith ve ark., 2000; Thompson ve ark., 2001; Holan ve ark., 2002; Huth ve ark., 2005).

Biz de araştırmamızda hem 1. süt azı dişine hem de 2. süt azı dişine ampütasyon tedavisi yapıp klinik ve radyolojik olarak inceledik. Toplam 67 adet süt 1. azı (51,54%) ve 63 adet süt 2. azı (48,46%) dişini çalışmaya dahil ettik. 3 ampütasyon grubunda da 1. süt azı ile 2. süt azı dişlerinin dağılımı arasında istatistiksel olarak anlamlı bir fark bulunmamaktadır (p=0,764).

Klinik bulgularda 1. süt azı ve 2. süt azı dişleri açısından 1. ay, 3. ay, 6. ay ve 12. ayda istatistiksel olarak anlamlı farklılık gözlenmemiştir (p>0,05). Radyolojik bulgularda ise 1. süt azı dişleri 1. ay, 3. ay, 6. ay ve 12. ayda 2. süt azı dişlerinden istatistiksel olarak anlamlı derecede yüksek bulunmuştur (p=0,004, p=0,001, p=0,008, p=0,042). Bu bulgu radyolojik açıdan Farooq ve arkadaşlarının çalışması ile uyumludur. Ancak Smith ve ark., Thompson ve ark., Holan ve ark., Huth ve ark. gibi bizim çalışmamızda da iki süt azı dişi arasında klinik olarak bir fark bulunamamıştır (Smith ve ark., 2000; Thompson ve ark., 2001; Holan ve ark., 2002; Huth ve ark., 2005).

Diş hekimliği literatürleri incelendiğinde süt dişi ampütasyon tedavisinin hem alt çene hem üst çenedeki süt dişleri için uygulanabildiği ve başarı oranı açısından alt ve üst çene süt dişleri arasında bir fark bulunmadığı gözlemlenmiştir. (Thompson ve ark., 2001; Guelmann ve ark., 2002). Bununla birlikte üst çenede yer alan anatomik yapıların üst çenedeki süt dişleri üzerine süperpoze olması nedeni ile dişlerin radyolojik değerlendirmesinin zorlukları da bildirilmektedir. Bu sebeple üst çene süt dişlerine uygulanan ampütasyon tedavisinin daha başarılı olarak algılanabileceği belirtilmiştir (Holan ve ark., 2005).

Özmen ve Bayrak tarafından yapılan in vivo süt dişi ampütasyon çalışmasında üst çene dişlerinin radyolojik olarak yanılsamalara yol açabileceği endişesi ile 45 adet mandibular süt azı dişi seçilmiştir (Özmen ve Bayrak, 2017). Yapılan birçok ampütasyon çalışmasında ise üst çene ve alt çene ayrımı gözetmeksizin süt azı dişlerine tedavi uygulanıp takip edilmiştir (Markovic ve ark., 2005; Erdem ve ark., 2011; Fernandes ve ark., 2013; Havale ve ark., 2013; Durmuş ve ark., 2014; Goyal ve ark., 2016; Hugar ve ark., 2017).

Biz de araştırmamızda hem alt çene hem üst çene süt azı dişlerine ampütasyon tedavisi yaptık. Toplamda 65 adet üst çene ve 65 adet alt çene süt azı dişi çalışmaya dahil edildi. Üç ampütasyon grubunda da alt ve üst çene süt azı dişlerinin dağılımı arasında istatistiksel olarak anlamlı bir fark bulunmamıştır (p=0,227).

Klinik bulgularda alt ve üst çene süt azı dişleri açısından 1. Ay, 3. ay ve 12. ayda istatistiksel olarak anlamlı bir fark yok iken (p>0,05), 6. ayda üst çene alt çeneye göre anlamlı derecede yüksek bulunmuştur (p=0,018). Radyolojik bulgularda ise alt ve üst süt azı dişleri açısından 1. ay, 3. ay, 6. ay ve 12. ayda istatistiksel olarak anlamlı bir fark gözlenmemiştir (p>0,05).

7.2. İzolasyon Yöntemi

Yapılan in vivo çalışmalar incelendiğinde izolasyonun rubber dam kullanarak ya da rulo pamuk ile elde edildiği görülmüştür. Cochrane ve arkadaşları rubber dam kullanımının enfeksiyöz mikroorganizmaların yayılmasını engelleyen bir bariyer görevi gördüğünü bildirmişlerdir (Cochrane ve ark., 1989). Lin ve arkadaşlarına göre rubber dam kullanımı tedavi edilen dişe yüksek başarı oranı sunmakta olup endodontik tedavilerde olumlu geri dönüş sağlamaktadır (Lin ve ark., 2014b). Yapılan çalışmaların çoğunda izolasyon yönteminin tedavi başarısı etkisinden bahsedilmemektedir (Nuvulla ve ark., 2018). Yapılan bazı çalışmalarda her çocuğun rubber dam izolasyon yöntemine uyum sağlayamadığından pamuk tampon ile izolasyon sağlanabileceği belirtilmiştir (Schröder, 1973; Waterhouse ve ark., 2000; Hunter ve Hunter, 2003; Markovic ve ark., 2005).

Yapılan süt azı dişi ampütasyon çalışmalarının çoğunda rubberdam izolasyonundan faydalanılmıştır (Fernandes ve ark., 2013; Havale ve ark., 2013; Durmuş ve ark., 2014; Hugar ve ark., 2017; Özmen ve Bayrak, 2017). Bazı çalışmalar da ise pamuk rulo izolasyonundan faydalanırken (Markovic ve ark., 2005; Erdem ve ark., 2011), bazıları ise çalışmalarında kullandıkları izolasyon yönteminden bahsetmemiştir (Yıldız ve Tosun, 2014; Goyal ve ark., 2016).

Araştırmamızda rubber dam ile çalışmaya uyum gösteren çocuklarda rubber dam uygulaması yapılmış olup, rubber dam için gerekli uyumu gösteremeyen çocuklarda Markovic ve ark., Erdem ve ark. gibi pamuk izolasyon yöntemi tercih edilmiştir (Markovic ve ark., 2005; Erdem ve ark., 2011).

7.3. Restorasyon Seçimi

Süt dişi ampütasyon tedavisinden sonra uzun dönem sızdırmazlığın sağlanabilmesi ve yapılan tedavinin başarılı olabilmesi için restorasyon seçimi çok önem arz etmektedir. Birçok restoratif materyal örneğin; PÇK (Guelmann ve ark., 2005), amalgam (Sönmez ve ark., 2008), kompozit rezinler (Huth ve ark., 2005), güçlendirilmiş ZOE siman (Guelmann ve ark., 2002) süt dişi ampütasyon tedavisinde kullanılmaktadır. En iyi kuronal sızdırmazlık sağlayan malzemenin PÇK olduğu düşünülmektedir (Eidelman ve ark, 2001; Agamyet ve ark,2004; Jabbarifar ve ark., 2004; Farsi ve ark., 2005).

Guelmann ve arkadaşları, süt dişi ampütasyon tedavisi ile aynı seansta yerleştirilen PÇK' nın en ideal restoratif materyal olduğunu belirtmişlerdir (Guelmann ve ark., 2002). Holan ve arkadaşlarının yapmış olduğu bir çalışmada PÇK ve amalgam restorasyonun başarısı değerlendirilmiş olup, amalgam restorasyonların sınıf 1 kavitelerde başarılı sonuçlar verdiği bildirilmiştir (Holan ve ark., 2002). Huth ve arkadaşları süt dişi ampütasyonu sonrası kullanılan PÇK ve kompozit rezinlerde %76 gibi yüksek bir başarı oranı bildirmişlerdir (Huth ve ark., 2005).

Araştırmacılar restorasyon başarısızlıklarının ampütasyon tedavisinin başarısı yada başarısızlığına önemli ölçüde etki etmediğini rapor etmiştir. Bununla birlikte başarısız restorasyona sahip süt azı dişlerinde, sağlam bir restorasyona sahip ampütasyon tedavisi görmüş süt azı dişlerine oranla ampütasyon başarısızlıklarının 3.7 kat daha fazla olduğunu bildirmişlerdir (Nuvulla ve ark., 2018). Hickel ve arkadaşları oklüzal stres alan süt azı dişlerindeki restorasyonların ömrünü değerlendirmişlerdir. Önceden oluşturulmuş metal kuronları ampütasyon tedavisi görmüş dişler için restoratif materyal olarak tavsiye etmişlerdir (Hickel ve ark., 2005).

Birçok çalışmada tedavi yapılan dişler PÇK ile restore edilmiştir (Fernandes ve ark., 2013; Havale ve ark., 2013; Durmuş ve ark., 2014; Goyal ve ark., 2016; Hugar ve ark., 2017). Özmen ve Bayrak tarafından yapılan çalışmada ise sınıf 1 kaviteler amalgamla, sınıf 2 kaviteler PÇK ile restore edilmiştir (Özmen ve Bayrak, 2017).

Biz de araştırmamızda oklüzal kaviteye sahip süt azı dişlerinde restorasyon materyali olarak kompozit tercih ederken, sınıf 2 kaviteye sahip süt azı dişlerinde PÇK uygulaması yaptık. Toplam 130 restorasyondan 89' u (%68,46) PÇK, 41' i (%31,54) kompozittir. Üç ampütasyon grubunda da 2 farklı restorasyon materyalinin dağılımı arasında istatistiksel olarak anlamlı bir fark bulunmamıştır (p=0,749).

Cantekin ve Gümüş' ün yaptığı bir çalışmada FK ampütasyonu yapılmış süt azı dişleri Bulk-fill akışkan kompozit, kompozit ve PÇK ile restore edilmiştir. Aynı zamanda 60 adet çekilmiş sınıf 2 kaviteye sahip süt 2. azı dişi in vitro olarak test edilmiştir. İn vitro testlerde gözlenen en fazla mikro sızıntı PÇK restorasyonunda görülmüştür. Yapılan in vivo çalışmada ise gruplar arasında klinik bulgu varlığı açısından istatistiksel fark bulunmazken ($p>0,05$), radyolojik bulgu varlığı açısından 12. ay sonunda PÇK restorasyonları kompozit restorasyonlardan istatistiksel olarak daha başarılı bulunmuştur ($p=0,02$) (Cantekin ve Gümüş, 2014).

Guelmann ve arkadaşları tarafından yapılan in vitro olarak mikrosızıntıyı değerlendirdikleri bir başka çalışmada sınıf 2 kavite preparasyonu yapılan ampütasyon tedavisi görmüş dişlerde kompozit restorasyonların PÇK restorasyonlarına göre mikrosızıntı gelişimi açısından daha başarılı olduğunu ve marjinal adaptasyonu iyi olsa bile PÇK' nın mikrosızıntıyı önleyemediğini bildirmişlerdir. (Guelmann ve ark., 2004). Bununla birlikte yapılan bazı çalışmalarda endodontik tedavi görmüş süt azı dişlerinin restorasyonunda kullanılan kompozit rezinler, amalgam ve PÇK restorasyonları ile karşılaştırıldığında kompozitlerin başarılı sonuçlar verdiği rapor edilmiştir (Zülfikaroğlu ve ark., 2008; Hutcheson ve ark., 2012).

Bizim çalışmamızda da (Cantekin ve Gümüş, 2014) ile benzer şekilde klinik bulgularda PÇK ile kompozit restorasyon açısından 1. ay, 3. ay, 6. ay ve 12. ayda istatistiksel olarak anlamlı farklılık gözlenmemiştir (p>0,05). Radyolojik bulgularda 12. ayda istatistiksel olarak anlamlı bir fark yok iken (p=0,289), 1. ay, 3. ay ve 6. aylarda Cantekin ve Gümüş' ün aksine PÇK restorasyonu yapılan süt azı dişleri istatistiksel olarak kompozit restorasyon yapılan süt azı dişlerinden daha yüksek başarısızlığa sahip bulunmuştur (p=0,044, p=0,002, p=0,004). Bunun sebebi bu iki restorasyon materyalinin içeriğinden ziyade endikasyon farkından olmuş olabilir. Çünkü PÇK restorasyonları sınıf 2 kaviteli dişlerde yani daha çok madde kaybına uğramış dişlerde uygulandığından pulpanın çürük tarafından daha fazla etkilenmiş olabileceğini düşünmekteyiz. Her ne kadar klinik olarak bir fark bulunmasa da rezorptif karaktere sahip olan süt dişi pulpası sınıf 2 kavitelerde sınıf 1 kavitelere göre daha fazla reaksiyon verebilir ve biz de radyolojik olarak daha başarısız bulmuş olabiliriz.

7.4. Takip Süresi

Daimi dişler ile kıyaslandığında süt dişlerinin daha kısa bir ömrü vardır. Bu sebeple uzun dönem takiplerde çalışma grubunu kaybetme riski hep mevcuttur.

Bununla birlikte uzun dönem takiplerde meydana gelebilecek ölüm, taşınma, göç gibi etkenler başarı/başarısızlık oranlarını etkileyecektir. Bu yüzden uzun dönem takip çalışması yapan araştırmacılar kısa dönem takip çalışmalarına kıyasla daha düşük başarı oranı bulacaktır.

Literatür incelendiğinde 6-60 ay takip süresine sahip çalışmalar tespit edilmiştir (Fei ve ark., 1991; Fuks ve ark., 1997; Ibricevic ve Al-Jamal, 2003; Markovic ve ark., 2005; Huth ve ark., 2005; Hu ve ark., 2005; Erdem ve ark., 2011; Fernandes ve ark., 2013; Havale ve ark., 2013; Yıldız ve Tosun, 2014; Durmuş ve ark., 2014; Goyal ve ark., 2016; Hugar ve ark., 2017; Özmen ve Bayrak, 2017). Çalışmanın başarısını doğru değerlendirebilmek için hastaların tedavi takiplerine katılım göstermeleri de oldukça önemlidir. Takip süresinin uzun olması da aynı zamanda hastaların takiplerine gelmemesi riskini arttırmaktadır. Fernandes ve arkadaşlarının yapmış oldukları çalışmada 100 süt azı dişine ampütasyon yapılmış olup 24 aylık takip süresi sonunda kalan takipli süt dişi sayısı 81 olmuştur (Fernandes ve ark., 2013). Yildiz ve Tosun' un yaptıkları çalışmalarda 147 süt dişine ampütasyon yapılmış olup 30 aylık takip süresi sonunda çalışmada 90 süt azı dişi kalmıştır (Yıldız ve Tosun, 2014). Uzun takip süresinin yukarıda belirtilen zorlukları olduğu gibi 6 ay takipli bir süt azı dişi ampütasyonu klinik çalışması da kullanılan materyalin klinik ve radyolojik etkinliğinin görülmesi bakımından sorgulanmaktadır (Coll ve ark., 2017). Yapılan meta-analiz çalışmaları da incelendiğinde 1 yıllık takipli çalışmalar çalışmanın başarısı açısından kabul edilebilir bulunmaktadır (Peng ve ark., 2007; Bossù ve ark., 2020).

Araştırmamızda süt azı dişleri 1. ay, 3. ay, 6. ay, 12. ay olmak üzere toplamda 12 ay süre ile klinik ve radyolojik olarak takip edilmiştir. Bu süre zarfında Covid-19 pandemisi nedeniyle 8 çocuk 12. ay kontrolü için Marmara Üniversitesi Diş Hekimliği Fakültesi Pedodonti Anabilim Dalı' na gelmek istememiştir.

Toplamda 12. ayda 27 süt azı dişine radyolojik kontrol yapılamamış olup klinik kontrolleri ise telefonda ailelerden çocukları eşliğinde alınan bilgiler ve ağız içi görseller ile sağlanmıştır.

7.5. Değerlendirilen Parametreler

Tedavinin postoperatif başarısını belirlemek için klinik ve radyolojik değerlendirme kriterleri olarak perküsyon ve palpasyon hassasiyeti, fistül, apse oluşumu, eksternal, internal kök rezorpsiyonu, furkal ve apikal radyolüsens, periodontal aralığın genişlemesi, prematüre diş kaybı gibi kriterler birçok çalışmada listelenmiştir. Bununla birlikte Gupta ve arkadaşları süt dişi ampütasyon başarı kriterlerini bireysel olarak listelemişlerdir (Gupta ve ark., 2015). Tedavinin başarısının tam olarak değerlendirilebilmesi için standart değerlendirme kriterleri gerekmektedir. Klinik değerlendirmede incelenen kriterler; (Fuks, 2000; Waterhouse ve ark., 2000; Smith ve ark., 2000; Dean ve ark., 2002) ampütasyon tedavisi yapılan dişte herhangi bir klinik patolojik bulgu ve pulpal enfeksiyon bulunmaması (apse, fistül, mobilite, spontan ağrı), perküsyon ve palpasyon hassasiyeti bulunmaması, yapılan restorasyonda uyum bozukluğu olmamasıdır. Radyografik değerlendirmede incelenen kriterler ise; (Fuks, 2000; Waterhouse ve ark., 2000; Smith ve ark., 2000; Dean ve ark., 2002) internal ve eksternal rezorpsiyon bulunmaması, periapikal ve furkal radyolüsensi bulunmaması, kanal obliterasyonu gelişmemesi, patolojik kök rezorpsiyonu bulunmaması, periodontal aralıkta genişleme olmamasıdır. Yapılan bazı klinik çalışmalarda tedavi sonrası meydana gelen pulpa kanal obliterasyonu başarısızlık olarak kabul edilmemiştir (Sönmez ve ark., 2008; Yıldız ve Tosun, 2014; Özmen ve Bayrak, 2017). Araştırmacılar arasında internal rezorpsiyonun başarısızlık olarak sayılması konusundan net bir görüş birliği bulunmamaktadır. Bazı araştırmacılar internal rezorpsiyonu sağlıklı bir pulpada odontoklastik aktivite bulunmayacağı gerekçesi ile başarısızlık saymışlardır (Smith ve ark., 2000; Waterhouse ve ark., 2000; Eildman ve ark., 2001; Papagiannoulis, 2002; Sasaki ve ark., 2002; Markovic ve ark., 2005; Sönmez ve ark., 2008; Huth ve ark., 2012).

Bazı araştırmacılar ise meydana gelen internal rezorpsiyonun pulpal enflamasyon göstergesi olduğunu kabul etmekle birlikte bu durumun ampütasyon bölgesi ile sınırlı kalıp ilerleme göstermeyeceğini hatta sert doku oluşumu ile iyileşecebileceğini belirterek internal rezorpsiyon alanı ilerlemiyorsa başarısızlık olarak kabul etmemektedir (Holan ve ark., 2005; Maroto ve ark., 2005; Neomatollahi ve Tajik, 2006).

Tedavi yapılan dişin takip süresi boyunca kendi kendine eksfoliye olması birçok çalışmada başarısızlık olarak kabul edilmemiştir (Fernandes ve ark., 2013). Süt azı dişi ampütasyon tedavisinin başarısı geleneksel olarak klinik ve radyolojik bulguların varlığının yüzdesine göre belirlenmiştir (Smith ve ark., 2000; Dean ve ark., 2002; Huth ve ark., 2005).

Araştırmamızda klinik ve radyolojik değerlendirme kriteri olarak yukarıda sayılan standart değerlendirme verileri incelenmiştir. Klinik olarak mobilite, perküsyon, palpasyon, apse, fistül, eksfoliasyon değerlendirilirken, radyolojik olarak periapikal radyolüsens, periapikal rezorpsiyon, furkal radyolüsens, eksternal rezorpsiyon ve internal rezorpsiyon değerlendirilmiştir. Klinik başarı kriterleri olarak mobilite, perküsyon, palpasyon, apse, fistül kriterleri, radyolojik olarak ise periapikal radyolüsens, furkal radyolüsens, internal ve eksternal rezorpsiyon kriterlerinden birinde görülen pozitiflik bakılan ay için başarısız sayılmıştır. Dişin eksfoliasyonu başarısızlık olarak kabul edilmemiştir. İnternal veya eksternal rezorpsiyon ise ilk bulgu varlığında başarısızlıklık olarak kabul edilirken rezorpsiyon sahası kontrol aylarında ilerleme göstermemiş ise internal rezorpsiyon varlığı o aylar için negatif kabul edilmiştir. Apikal rezorpsiyon ise fizyolojik olarak kabul edilmiştir.

7.6. Ampütasyon Materyalleri

FK, formaldehit ve krezol içermektedir ve vital süt dişi ampütasyonunda 1930’ dan beri kullanılan FK, süt dişi amputasyonlarında ‘altın standart’ olarak kabul edilmektedir (Nematollahi ve ark., 2011; Niranjani ve ark., 2015).

Uygulama kolaylığı, uygun fiyatı, yüksek klinik başarısı (55-98%), fiksatif ve bakteriostatik özelliklerinden dolayı yaygın bir şekilde kullanılmaktadır (Simancas-Pallares ve ark., 2010; Nematollahi ve ark., 2011). Bununla birlikte, kimyasal birleşenleri ile ilgili duyulan endişe pulpa tedavilerindeki güvenilirliğini sorgulatmaktadır. Formaldehit, sitotoksik, mutajenik ve karsinojenik bir bileşendir. Ampütasyonu takiben sistemik olarak dağılım göstermektedir. Krezol ise canlı dokular üzerinde zararlı etki göstermektedir. Bu nedenlerden dolayı 20 yılı aşkın süredir yeni materyaller aranmaktadır (Waterhouse, 1995; Peng ve ark., 2007).

Owen ve arkadaşları, Kuzey Amerika' da yemeklerden günlük alınan formaldehit miktarını 11mg/gün olarak belirtmiştir (Owen ve ark., 1990). Milnes, yaptığı ayrıntılı incelemede insanların günlük olarak formaldehit soluduğunu ve yuttuğunu belirtmiştir (Milnes, 2006). Kahl ve arkadaşları, genel anestezi altında FK ile pulpa tedavileri yapılan çocukların plazmasında FK varlığını tespit etmeye çalışmıştır. Sonuç olarak plazmada FK tespit edilememiştir (Kahl ve ark., 2008). Full konsantrasyon FK 2.73 mg, 1:5' lik dilue FK (3 ml gliserin, 1 ml distile su, 1 ml trizol) 1.65 mg, 1:25' lik dilue FK' da (18ml gliserin, 6 ml distile su, 1 ml trizol) ise 0.70 mgr formaldehit bulunduğu ve uygulama esnasında çoğunun pamuk pelet üzerinde kalarak pulpaya ulaşmadığı bildirilmiştir (Goyal ve ark., 2014).

Çocuklar pulpa tedavileri sırasından bu dozdan daha düşük doza maruz kalmaktadır. Bu çalışmalarda FK' nın gerekli miktarda ve gerekli dozda kullanıldığında güvenilebilecek bir ajan olduğu belirtilmektedir (Milnes, 2006). Sonuç olarak konsantrasyonu ve maruz bırakma süresinin azalttığımız takdirde FK' nın güvenilirliği ile ilgili endişeler ortadan kalkacaktır (Moretti ve ark., 2008; Sönmez ve ark., 2008; Kurji ve ark., 2011).

FK ile ilgili yapılan çalışmalar incelendiğinde FK' nın pulpa üzerine uygulama süresi değişkenlik gösterebilmektedir.

Fuks ve arkadaşları Buckley solüsyonunun (tam konsantrasyon ya da 1/5 dilüe edilmiş) pulpa üzerine 5 dakika temas etmesi ve kök pulpasının kuronalinde koyu kahverengi (tam konsantrasyonda) ya da koyu kırmızı (1/5 dilüe Buckley) görüntünün gözlemlenmesini önermektedir (Dean ve ark., 2015; Fuks ve ark., 2018). Winter ve arkadaşları ise FK' nın konstrasyonunu belirtmeden 5 dakikalık uygulama metodunu önerip sadece birkaç saniye FK uygulamasının bile yeterli olabileceğini belirtmişlerdir (Winter ve ark., 2013). Bazı çalışmalarda ise tam konsantrasyon FK 5 dakika süre üzerinde pulpa üzerine uygulanmış olup klinik ve radyolojik sonuçları Buckley formu FK ile benzer bulunmuştur (Waterhouse ve ark., 2000; Farooq ve ark., 2000; İbricevic ve Al-Jamal, 2003; Erdem ve ark., 2011; Jayam ve ark., 2014).

Bununla birlikte FK' nın optimal uygulama süresini belirlemek amacıyla yapılan çalışmalarda tam konsantrasyon FK uygulanacak ise uygulama süresinin (5 dakika) azaltılabileceği belirtilmiştir (Kurji ve ark., 2011). Alternatif olarak ise daha az toksik olan 1:5 oranında seyreltilmiş Buckley formu FK 5 dakika uygulanabilmektedir (Sönmez ve ark., 2008; Erdem ve ark., 2011; Yaman ve ark., 2012).

Biz de araştırmamızda Thompson ve ark., Saltzman ve ark., Kurji ve ark., Goyal ve ark. gibi kontrol grubu olarak altın standart kabul edilen FK ajanını tam konsantrasyon olarak kullanmış olup temas süresinin azaltılması amacıyla pulpa üzerine 2 dakika uyguladık (Thompson ve ark., 2001; Saltzman ve ark., 2005; Kurji ve ark., 2011; Goyal ve ark., 2014).

FS, yaygın olarak kullanılan ve koagülasyon sağlayan hemostatik bir ajandır. Kuron, köprü simantasyonu sırasında da kullanılmakta olup asidik bir yapıya sahiptir (Fischer, 1997). Kanla kimyasal reaksiyona girerek kanamayı durdurmaktadır (Lemon ve ark., 1993). FS' nin süt dişi ampütasyon tedavisindeki mekanizması kanamayı kontrol edebilmesi ve enflamasyon, internal rezorpsiyon gibi istenmeyen durumları minimize edebilmesi olarak bildirilmiştir (Schroeder, 1973).

Medikal ve dental literatürlerde herhangi bir toksik, zararlı etkisinin bulunduğuna dair bir çalışmaya rastlanmamıştır (Peng ve ark., 2007).

Piyasada bulunan FS ajanlarının konstrasyonları %15,5-%21 (ViscoStat®, Astringedent®, Astringedent X®, Stasis®) arasında değişmektedir. Diş hekimliğinde %15,5-%20 arasında konstrasyonları kullanılmaktadır (Vickers ve ark., 2002; Azargoon ve ark., 2011).

Biz de araştırmamızda Fernandes ve ark., Cantekin ve Gümüş' ün kullandığı gibi ViscoStat® marka %20' lik FS' yi süt azı dişi ampütasyonu için kullandık (Fernandes ve ark., 2013; Cantekin ve Gümüş, 2014). Hemostazı ise Hunth ve ark., Fernandes ve ark., Ansari ve ark. gibi pamuk pelet ile sağlandıktan sonra 15 saniye süre ile FS uygulaması yaparak kavitede kalan FS artıklarını başka temiz bir pamuk pelet yardımıyla kaviteden uzaklaştırdık (Hunt ve ark., 2005; Fernandes ve ark., 2013; Ansari ve ark., 2017).

Ampütasyonda medikament ajanı uygulamasını takiben pulpa odasının tabanına yerleştirilen kaide materyali de büyük önem arz etmektedir. Kullanılacak kaide materyalinin basınçsız yerleştirilmesi, uygulama kolaylığı, sertleşme süresinin elverişli olması, uygun fiyatlı olması ve biyouyumlu olması aranılan özelliklerdendir (Fuks ve ark., 2018). İstenilen tüm özellikleri sağlayacak bir kaide materyali henüz bulunamamış olsa da ampütasyon üzerine yapılan çalışmalar incelendiğinde sedatif etkisi, yıllar içindeki klinik başarısı ve antibakteriyel özelliği sayesinde ZOE simanı kaide materyali olarak sıklıkla tercih edilmektedir (Smith ve ark., 2000; Burnett, 2002; Holan ve ark., 2002; Neamatollahi ve Tajik, 2006; Fuks ve ark., 2018).

Çinkooksit ojenol' ün ampütasyon ajanı mı yoksa ampütasyon tedavisi için kaide materyali mi olacağı ile ilgili yapılan araştırmalarda belirtilen öjenolün pulpa enflamasyonu ve internal rezorpsiyon için risk teşkil ettiği şeklindedir (Erdem ve ark., 2011; Winters ve ark., 2013; Dean ve ark., 2015). Cotes ve arkadaşları pulpa ampütasyonu yapılan fare dişlerinde pulpa, ZOE öncesi FK ile fikse edilir ise pulpanın öjenolün irritan etkisinden etkilenmediğini bildirmiştir (Cotes ve ark., 1997).

Smith ve arkadaşları FK ile fikse edilen pulpanın öjenole karşı bariyer görevi gördüğünü belirtmiştir (Smith ve ark., 2000).

Bu nedenle ZOE simana alternatif olarak MTA kaide materyali olarak kullanılmaya başlansa da uzun setleşme süresi, pahalı bir materyal oluşu ve uygulamasındaki manipülasyon zorluğu gibi dezavantajları bulunmaktadır (Srinivasan ve ark., 2006).

Biz de süt azı dişi ampütasyonları için kaide materyali olarak Erdem ve ark., Fernandes ve ark., Durmuş ve ark., Cantekin ve Gümüş, Hugar ve ark., Jamali ve ark. gibi ZOE siman tercih ettik (Erdem ve ark., 2011; Fernandes ve ark., 2013; Durmuş ve ark., 2014; Cantekin ve Gümüş, 2014; Hugar ve ark., 2017; Jamali ve ark., 2018).

7.7. Ampütasyon Malzemelerinin Klinik Çalışmaları

Süt dişlerine uzun yıllardan beri ampütasyon tedavisi uygulanmakta ve takip edilmektedir. Bu çalışmaların birbiri ile kıyaslanmasında bazı zorluklar bulunmaktadır ve bu yüzden başarı oranlarında değişiklikler görülmektedir. Çalışmaların başarılarının değerlendirilmesinde bazı çalışmalar radyolojik başarıyı temel almış, bazıları ise hem radyolojik hem klinik başarıyı değerlendirmiştir.

Çalışmalar incelendiğinde başarı oranlarının değişiklik göstermesinin sebebi takip sürelerine, uygulama yapılmak üzere seçilen yaş grubuna ve başarısızlık olarak belirlenen parametrelere göre değişebildiği görülmektedir. Tablo 42, 43, 44' de 2005-2019 arası yapılmış ampütasyon çalışmalarının takip süresi, kullanılan materyal bilgisi ve başarı oranları sunulmaktadır.

Tablo 42: FK ve FS ampütasyonlarının karşılaştırılması

Çalışmalar	Süt azı dişi		Klinik Başarı		Radyolojik Başarı		Takip
	FK (N)	FS (N)	(N) FK	(N) FS	(N) FK	(N) FS	(Ay)
Markovic ve ark., 2005	33	37	(30)%90,9	(33)%89,2	(28)%84,4	(30)%81,1	18
Vargas ve Packham, 2005	23	15	-	-	(18)%76	(9)%60	22
Sönmez ve ark., 2008	13	15	(11)%84,6	(14)%93,3	(11)%84,6	(14)%93,3	12
Erdem ve ark., 2011	25	25	(25)%100	(25)%100	(25)%100	(25)%100	12
Huth ve ark., 2012	50	50	(46)%92	(49)%98	(36)%72	(38)%76	36
Fernandes ve ark., 2013	25	25	(20)%100	(11)%100	(20)%95	(11)%100	24
Havale ve ark., 2013	30	30	(23)%76,7	(29)%96,7	(17)%56,7	(19)%63,3	12
Durmuş ve ark., 2014	40	40	(39)%100	(37)%94,9	(35)%87,5	(31)%79,5	12
Farsi ve ark., 2015	27	27	(23)%96	(21)%87	(23)%100	(21)%91,3	18
Özmen ve Bayrak., 2017	15	15	(13)%87	(15)%100	(12)%80	(13)%87	24
Ansari ve ark., 2018	40	40	(40)%100	(38)%95	(40)%100	(37)%92,5	12

Tablo 43: FK ve MTA ampütasyonlarının karşılaştırılması

Çalışmalar	Süt azı dişi		Klinik Başarı		Radyolojik Başarı		Takip
	FK (N)	MTA (N)	(N) FK	(N) MTA	(N) FK	(N) MTA	(Ay)
Farsi ve ark., 2005	36	38	(36)%100	(38)%100	(32)%88,8	(38)%100	18
Srinivasan ve ark., 2011	50	50	(46)%91,3	(50)%100	(39)%78,26	(48)%95,74	12
Arien ve ark., 2012	30	30	(24)%82,9	(29)%97,9	(19)%54,3	(28)%94,3	12
Jayam ve ark., 2014	50	50	(38)%90,48	(40)%100	(38)%90,48	(40)%100	24
Olatosi ve ark., 2015	24	25	(17)%81	(25)%100	(17)%81	(24)%96	12
Yıldırım ve ark., 2016	35	35	(31)%96,9	(33)%100	(31)%96,9	(33)%100	12
Sunitha ve ark., 2017	18	18	(18)%100	(18)%100	(16)%88,8	(17)%94	12
Juneja ve ark., 2017	17	17	(11)%73,3	(15)%100	(11)%73,3	(15)%100	12
Jamalia ve ark., 2018	50	50	(30)%78,9	(37)%88,1	(30)%78,9	(37)%88,1	24

Tablo 44: FS ve MTA ampütasyonlarının karşılaştırılması

Çalışmalar	Süt azı dişi		Klinik Başarı		Radyolojik Başarı		Takip
	FS (N)	MTA (N)	(N) FS	(N) MTA	(N) FS	(N) MTA	(Ay)
Odabaş ve ark., 2012	51	42	(35)%84	(36)%94	(32)%78	(35)%92	12
Goyal ve ark., 2016	30	30	(16)%72,7	(22)%100	(8)%33,3	(22)%100	6
Junqueira ve ark., 2018	16	15	(15)%100	(14)%100	(15)%100	(14)%100	12
Lin ve Lin., 2019	27	27	(27)%100	(27)%100	(26)%96,2	(27)%100	12

Araştırmamızın 12 aylık takip süresi boyunca değerlendirilen veriler incelendiğinde 12. ayın sonunda FK grubunda %77,7 klinik, %57,58 radyolojik başarı ve FS grubunda %86,84 klinik, %68,75 radyolojik başarı saptanmıştır. Bu verilere göre 12. ayda FS grubu hem klinik hem radyolojik açıdan FK grubuna göre daha başarılı bulunmuştur. Bununla birlikte başarı oranlarına göre materyaller arasında istatistiksel olarak anlamlı bir fark bulunmamaktadır (p>0,05).

Markovic ve arkadaşlarının yaptığı bir çalışmada FK (n=37), FS (n=33) ve KH (n=34) süt azı dişi ampütasyonları klinik ve radyografik olarak 18 ay süre ile takip edilmiştir. Radyolojik olarak FK %84,4, FS %81,1 ve KH %76,5 başarı göstermiştir. Gruplar arası fark istatistiksel olarak anlamlı bulunmazken kalsiyum hidroksit en başarısız grup olarak bildirilmiştir. Radyolojik verilere bakıldığında çalışmada en çok gözlemlenen bulgu apikal ve furkal kemik yıkımı (%9) ve lamina dura değişimi (%15) olmuştur. Bu durumun sebebi olarak FK materyalinin kalan tüm dokuyu fikse etmesi ve bundan dolayı iyileşmeyi destekleyecek cevabın oluşmamış olması düşünülmektedir (Markovic ve ark., 2005). Bu çalışmada FK grubunda internal rezorpsiyon gözlenmemişken, FS grubunda 3 dişte (%8,11) internal rezorpsiyon meydana gelmiştir.

Sönmez ve arkadaşlarının yaptığı bir çalışmada FK (n=15), FS (n=15), MTA (n= 15) ve KH (n=15) materyalleri kullanılarak süt azı dişlerine ampütasyon yapılmış ve tedaviler altışar aylık periyotlarla 24 ay boyunca kontrol edilmiştir. 24 ayın sonunda dişlerin klinik ve radyolojik başarıları KH %46,1, MTA %66,6, FK %76,9 ve FS %73,3 olarak bulunurken, istatistiksel olarak anlamlı bir fark bulunamamıştır. 24 ay sonunda en sık gözlemlenen radyolojik bulgu eksternal rezorpsiyon ve pulpa obliterasyonu olmuştur. İnternal rezorpsiyon FK grubu dışındaki tüm gruplarda (FS=1 diş, MTA=1 diş ve KH= 3 diş) gözlenmiştir (Sönmez ve ark., 2008). Özellikle pulpa kanal obliterasyonunun FK (Willard, 1976), 1/5 dilüe FK (Smith ve ark., 2000) ve FS (Fuks ve ark., 1997) ampütasyonlarında sık gözlemlenen bir bulgu olduğunu belirten çalışmalar olsa da **bizim çalışmamızda hiçbir dişte kanal obliterasyon bulgusuna rastlanmamıştır.**

Erdem ve arkadaşlarının yaptığı bir çalışmada FK (n=32), FS (n=32), MTA (n=32), ZOE (n=32) materyalleri kullanılarak süt azı dişlerine yapılan ampütasyon tedavileri 24 ay boyunca klinik ve radyolojik olarak kontrol edilmiştir. 12. ay sonunda klinik ve radyolojik olarak FK, FS, MTA %100 başarı gösterirken, ZOE %92 başarı göstermiştir. 24 ay sonunda ise MTA %96, FK ve FS %88, ZOE ise %68 klinik ve radyolojik başarı göstermiştir. ZOE grubu diğer 3 gruptan anlamlı derecede daha başarısız bulunurken, MTA, FK ve FS grupları arasında istatistiksel olarak anlamlı bir fark bulunamamıştır. 24 aylık takip süresince en sık görülen radyolojik bulgu %9 (8/88) oranı ile internal rezorpsiyondur. ZOE grubunda %27 (6/22), FS grubunda %5 (1/21) ve FK grubunda %5 (1/21) olarak gözlemlenmiştir (Erdem ve ark., 2011).

Fernandes ve arkadaşlarının yaptığı bir çalışmada FK (n=25), FS (n=25), MTA (n=25) ve NAOCI (n=25) kullanılarak yapılan süt azı dişi ampütasyon tedavileri 6, 12, 18, 24. aylarda klinik ve radyolojik olarak kontrol edilmiştir. 24 ay sonunda FK grubunda %95 radyolojik başarı, FS grubunda %100 radyolojik başarı gözlenmiştir. En sık gözlenen radyolojik bulgu internal rezorpsiyon olmuştur. FS grubundan 2 dişte (%11), FK grubundan 1 dişte (%5) internal rezorpsiyon gözlenmiştir (Fernandes ve ark., 2013).

Havale ve arkadaşlarının yaptığı bir çalışmada FK (n=30), GA (n=30) ve FS (n=30) materyalleri ile yapılan ampütasyon tedavileri 12 ay boyunca klinik ve radyolojik olarak takip edilmiştir. 12. ay sonunda FK grubunda 17 diş (%56,7), FS grubunda 19 diş (%63,3) ve GA grubunda ise 25 diş (%83,3) radyolojik başarı göstermiştir. Çalışmada en sık gözlenen radyolojik bulgu ise internal rezorpsiyon olmuştur. FK grubunda 5 dişte (%16,6), FS grubunda 6 dişte (%20) ve GA grubunda 5 dişte (%20) internal rezorpsiyon gözlenmiştir (Havale ve ark., 2013).

Durmuş ve Tanboğa' nın yaptığı bir çalışmada FK (n=40), FS (n=40) ve Diod lazer (n=40) ampütasyonu yapılmış olup, tedaviler 12 ay süre ile klinik ve radyolojik olarak takip edilmiştir. 12 ay sonunda radyolojik olarak Diode lazer %75, FK %87 ve FS %79 başarı göstermiştir.

Lazer grubunda en sık görülen radyolojik başarısızlık periodontal aralıkta genişleme ve periapikal radyolüsens, FK grubunda furkal radyolüsens ve FS grubunda periodontal aralıkta genişleme ve internal rezorpsiyon olmuştur. FK grubunda 1 dişte (%2,5), FS grubunda 3 dişte (%7,5) ve Diode lazer grubunda 2 dişte (%5) internal rezorpsiyon meydana gelmiştir (Durmuş ve Tanboğa, 2014).

Goyal ve arkadaşlarının yaptığı bir çalışmada FS (n=30), GA (n=30) ve MTA (n=30) ampütasyonları yapılarak 6 ay süre ile takip edilmiştir. En sık görülen radyolojik bulgu periodontal ligament genişlemesi ve furkal radyolüsenstir. FS grubunda 14 dişte, GA grubunda ise 12 dişte periodontal ligamentte genişleme görülmüştür. Klinik başarı incelendiğinde dişlerde görülen mobilite oranının yüksek olması periodontal ligament aralığının genişlemesi ile açıklanmıştır. İnternal rezorpsiyon ise FS grubunda 12 dişte, GA grubunda 2 dişte gözlenmiştir. Çalışmada MTA klinik ve radyolojik olarak %100 başarılı bulunmuştur (Goyal ve ark., 2016).

Juneja ve arkadaşlarının yaptığı bir çalışmada FK (n=15), MTA (n=15) ve BD (n=15) ampütasyonları yapılarak 18 ay süre ile klinik ve radyolojik olarak takip edilmiştir. Radyolojik olarak FK %73,3, MTA %100 ve BD %86,6 başarı göstermiştir. Çalışmada internal rezorpsiyon FK materyalinde 1 dişte (%6,6) ve BD materyalinde 2 dişte (%13,4) gözlenmiştir. FK grubunda 1 dişte internal rezorpsiyon görülmesinin nedeni olarak vital pulpa üzerine 5 dakika süre boyunca FK fiksasyonu yapılması belirtilip, Hicks ve arkadaşları ile benzer şekilde düşünülerek bu sürenin tüm pulpanın fikse edilmesi için az bir süre olabileceği vurgulanmıştır (Hicks ve ark., 1986; Juneja ve ark., 2017). FK grubunda 2 dişte eksternal kök rezorpsiyonu ve 3 dişte furkal radyolüsens geliştiği bildirilmiştir. Furkal radyolüsens gelişme nedeni olarak FK' nın küçük moleküler yapısı sayesinde apikale ulaşması ya da aksesuar kanallar ile furkal bölgeye yayılması düşünülmektedir. Eksternal rezorpsiyonun ise normal dokuda FK' nın yarattığı hücresel reaksiyondan kaynaklandığı düşünülmektedir (Hicks ve ark., 1986; Juneja ve ark., 2017).

Özmen ve Bayrak tarafından yapılan bir çalışmada FK (n=15), FS (n=15) ve Ankaferd blood stopper (ABS) (n=15) materyalleri kullanılarak süt azı dişi ampütasyonları yapılmış olup, tedaviler 24 ay süre ile klinik ve radyolojik olarak takip edilmiştir. Radyolojik olarak bakıldığında 24 ay sonunda FK %80, FS %87 ve ABS %87 başarı göstermiştir. 24 ay sonunda FK grubunda 1 dişte, FS grubunda 2 dişte ve ABS grubunda 2 dişte internal rezorpsiyon meydana gelmiştir. Özmen ve Bayrak internal rezorpsiyonu radyolojik başarısızlık olarak kabul etse de, ilgili dişlerde klinik başarısızlık gelişmediği müddetçe herhangi bir müdahale yapılmadığını, bununla birlikte bazı araştırmacılar gibi internal rezorpsiyon gelişen dişin kısmen canlı olarak kabul edilebileceğini ve internal rezorpsiyonun sabit kalıp zamanla sert doku oluşumu ile tamir edilebileceğini belirtmişlerdir (Smith ve ark., 2000; Holan ve ark., 2005; Moretti ve ark., 2008; Özmen ve Bayrak, 2017).

Beltagy ve Yasser tarafından yapılan bir çalışmada 40 süt azı dişi FK ve insan amniyotik membrane allogreft olarak 2 gruba ayrılmıştır. Dişler 9 ay boyunca klinik ve radyolojik olarak değerlendirilmiştir. 9 ayın sonunda 2 grupta %100 klinik başarı göstermiştir. Radyolojik başarı ise amniyotik membrane grubunda %100, FK grubunda ise %85 bulunmuştur. 2 grup arasında istatistiksel olarak anlamlı bir fark bulunmamıştır. İnsan amniyotik membrane allograft' nin içerdiğinde bulunan büyüme faktörleri, kollajenler ve HA sayesinde rejeneratif bir potansiyele sahip olduğu bildirilmiştir (Beltagy ve Yasser, 2019).

Petel ve arkadaşları tarafından yapılan bir çalışmada yaşları 3-11 arası değişen çocukları 2 gruba ayırmışlardır. 68 diş Portland simanı, 68 diş FK ile tedavi edilip 48 ay boyunca takip edilmiştir. Portland simanının başarı klinik ve radyolojik açıdan %100 bulunurken, FK ajanının başarısı %91.1 bulunmuştur. Tedavi boyunca 2 ajan arasında başarı, diş tipi ve zaman anlamında istatiksel olarak bir fark bulunmamıştır (Petel ve ark., 2021).

Demir ve Selen tarafından yapılan retrospektif bir araştırmada FS ampütasyonu uygulanmış 502 süt azı dişinin teşhiş ve 2 yıl sonraki kontrol radyografileri değerlendirilmiştir. 120 dişe yapılan FS ampütasyonu başarısız, 382 diş ise başarılı (%76) bulunmuştur. Başarısızlıkların tamamı eksternal veya internal rezoprsiyondan kaynaklandığı bildirilmiştir (Demir ve Selen, 2021).

Anandan ve arkadaşlarının yaptığı bir çalışmada 30 süt azı dişi FK ve kollojen grubu olmak üzere 2 ye ayrılmış ve ampütasyon tedavisi yapılmıştır. 6 ay boyunca takip edilen dişler klinik ve radyolojik olarak değerlendirilmiştir. 6 ay sonunda FK grubunun başarısı %66 bulunurken, kollojen grubu %93.3 'lük bir başarı göstermiştir. 6. ay sonuçlarında gruplar arasında istatistiksel olarak anlamlı bir fark bulunmuştur (Anandan ve ark., 2021).

Formokrezol grubunun çalışmamızdaki klinik başarı oranı %77,5 olup, diğer süt azı dişi ampütasyon çalışmaları ile kıyaslandığında; (Markovic ve ark., 2005) 18 ay takipli klinik başarı %90,9, (Sönmez ve ark., 2008) 12. ayda %84,6, (Erdem ve ark., 2011) 12. ayda %100, 24. ayda %88, (Huth ve ark., 2012) 36. ayda %92, (Fernandes ve ark., 2013) 24. ayda %100, (Durmuş ve ark., 2014) 12. ayda %100, (Farsi ve ark., 2015) 18. ayda %96, (Özmen ve Bayrak, 2017) 18. ayda %87, (Ansari ve ark., 2018) 12. ayda %100, (Beltagy ve Yasser, 2019) 9. ayda %100 ve (Petel ve ark., 2021) 48. ayda %91.1 bulunmuş olup çalışmamızın klinik başarısından yüksek bulunurken; (Havale ve ark., 2013) 12. ayda %76,7 ile benzer olup (Juneja ve ark., 2017) 12. ay %73,3 ve (Anandan ve ark., 2021) 6. ay %66 klinik başarı oranından yüksek bulunmuştur.

Çalışmamızda FK grubunun radyolojik başarısı %57,78 diğer çalışmalar ile kıyaslandığında (Markovic ve ark., 2005) 18 ay takipli klinik başarı %84,4, (Sönmez ve ark., 2008) 12. ayda %84,6, (Erdem ve ark., 2011) 12. ayda %100, 24. ayda %88, (Huth ve ark., 2012) 36. ayda %72, (Fernandes ve ark., 2013) 24, ayda %95, (Durmuş ve ark., 2014) 12. ayda %87,5, (Farsi ve ark., 2015) 18. ayda %100, (Özmen ve Bayrak, 2017) 18. ayda %80, (Ansari ve ark., 2018) 12. ayda %100, (Beltagy ve Yasser, 2019) 9. ayda %85, (Petel ve ark., 2021) 48. ayda %91,1 ve (Anandan ve ark., 2021) 6. ay %66 bulunmuş olup çalışmamızın klinik başarısından yüksek bulunurken; (Havale ve ark., 2013) 12. ayda %56,7 başarı oranı ile çalışmamızla benzer bulunmuştur.

Ferrik sülfat grubunun 12 ay sonundaki klinik başarısı %86,84 olarak bulunurken yapılan diğer süt azı dişi ampütasyon çalışmaları ile kıyaslandığında; (Markovic ve ark., 2005) 18 ay takipli klinik başarı %89,2, (Sönmez ve ark., 2008) 12. Ayda %93,3, (Erdem ve ark., 2011) 12. ayda %100, 24. ayda %88, (Huth ve ark., 2012) 36. ayda %98, (Havale ve ark., 2013) 12. ayda %96,7, (Fernandes ve ark., 2013) 24. ayda %100, (Durmuş ve ark., 2014) 12. ayda %94,9, (Özmen ve Bayrak, 2017) 18. ayda %100, (Ansari ve ark., 2018) 12. ayda %95, (Lin ve Lin., 2019) 12. ayda %100 oranı ile çalışmamızdan yüksek, (Farsi ve ark., 2015) 18. ayda %87 ile çalışmamızla benzer, (Goyal ve ark., 2016) 6. ayda %72,7 ile çalışmamızdan düşük klinik başarı oranına sahiptir. Çalışmamızda FS grubunun radyolojik başarı oranı %68,75 olarak bulunurken, diğer çalışmalar ile kıyaslandığında; (Markovic ve ark., 2005) 18 ay takipli klinik başarı %81,1, (Sönmez ve ark., 2008) 12. ayda %93,3, (Erdem ve ark., 2011) 12. ayda %100, 24. ayda %88, (Huth ve ark., 2012) 36. ayda %76, (Fernandes ve ark., 2013) 24. ayda %100, (Durmuş ve ark., 2014) 12. ayda %79,5, (Özmen ve Bayrak, 2017) 18. ayda %87, (Ansari ve ark., 2018) 12. ayda %92,5, (Lin ve Lin, 2019) 12. ayda %88, (Demir ve Selen, 2021) 24 ay %76 oranı ile çalışmamızdan yüksek bulunurken, (Havale ve ark., 2013) 12. ayda %63,3 ve (Vargas ve Packham, 2005) 22. ayda %60, (Goyal ve ark., 2016) 6. ayda %33,3 başarı oranı ile çalışmamızdan düşük bulunmuştur.

7.8. Hyaluronik Asit

Süt dişlerinde ampütasyon tedavisi ile ilgili farklı teknik ve materyallerle önemli sayıda klinik çalışma ve yayın yapılmasına rağmen, Cochrane derlemelerinde süt dişlerdeki ampütasyon tedavileri için en uygun teknik ve materyalin hala bulunamadığı bildirilmiştir (Nadin ve ark., 2003; Smaïl-Faugeron ve ark., 2018).

Yakın zamanda yapılan bir araştırma mikroküre lerin, hidrojellerin ve fiberlerin endodontik tedavideki ajan transferi ve sürekli salınımı için yaygın olarak kullanıldığını bildirmiştir (Aubeux ve ark., 2021).

Bununla birlikte 'jeller' lokal ilaç dağıtım sistemi olarak uzun yıllar boyunca periodontolojik tedavilerde kullanılmış (Abraham ve ark., 2020; Yadav ve ark., 2020) ve umut verici potansiyelleri nedeniyle de endodontic tedavilerde kullanımı araştırılmıştır (Shahri ve Parhizkar, 2020). Çapraz bağlı hidrofilik ağlara sahip hidrojeller, dental pulpa dokusuyla karşılaştırılabilir özelliklerin yanı sıra ajanları/ilaçları amaçlanan bölgeye taşıma, transfer etme ve salma kabiliyeti göstermiştir. Sonuç olarak, dentin-pulpa kompleksinin rejenerasyonu ve ilgili protokoller için uygun araçlar olarak kabul edilmektedirler (Silva ve ark., 2018). Hidrojellerin, endodontik kanal içi yapı iskelelerinin gözenekliliğini ve viskozitesini kontrol etmek için çok faydalı bir yapı olabileceği gösterilmiştir (Zein ve ark., 2019). Ayrıca, kök hücrelerle birleştirilen enjekte edilebilir hidrojeller, dentin-pulpa kompleksinin olası rejenerasyonu için uygun bir yöntem olarak görülmekte ve endodontik rejenerasyon protokollerinde önemli bir rol oynayabileceği belirtilmektedir (Abbass ve ark., 2020).

HA, β-1,4-D-glukuronik asit ve β-1,3,N-asetilD-glukozamin zincir halkası ile birbirine bağlanmış bir polisakkarittir. HA' nın düşük molekül ağırlıklı ve yüksek molekül ağırlıklı türevleri vardır (Kobayashi ve ark., 1993; Tezel ve Fredrickson, 2008).

Hyaluronik asit' in; morfogenez hücre sinyali, matriks organizasyonu ve yara iyileşmesinde görev yapmakta olduğu, fibroblast ve myofibroblastik proliferasyon sağlayarak TGF β-1' lerin düzenlenmesinde rol aldığı belirlenmiştir. Tüm dokuların hücre dışı matriksinde bulunan HA' nın bilinen hiçbir yan etkisi bulunmamaktadır (Wight ve ark., 1992; Burdick ve Prestwich, 2011).

Hyaluronik asit, bakteriostatik (Pirnazar ve ark., 1999), antiinflamatuar (Laurent ve ark., 1995), fungustatik (Kang ve ark., 2011), osteoindüktif (Sasaski ve Watanabe, 1995; Kawano ve ark., 2011), antiödematöz (Dahiya ve Kamal, 2013) ve pro-anjiogenetik (Deed ve ark., 1997) özellikler göstermektedir.

Bugüne kadar HA bazlı biyomalzemeler ve eksojen HA, oftalmoloji, dermatoloji ve ortopedide yara yeri iyileşmesi ve inflamasyon tedavisinde olağanüstü bir başarı göstermiştir (Dahiya ve Kamal, 2013).

Hyaluronik asit bu özelliklerinden dolayı diş hekimliği alanında TME tedavisinde, ülserasyon tedavilerinde (Behçet, rekürrent aftöz stomatit), periodontoloji ve ağız çene cerrahisi alanında kullanılmaktadır. HA' nın bariyer görevi görerek ülsere lezyonları dış etkenlerden koruduğu, mekanizması tam olarak bilinmese de antienflamatuar ve antiödematöz etkisinden dolayı yara iyileşmesine yardımcı olduğu; TME osteoartrit tedavisinde ağrı kesici ve semptomları azaltıcı etkisi bulunduğu ve kayganlaştırıcı özelliği ile eklem yapılarını koruduğu belirtilmiştir (Çakır ve ark., 2011). Bunun yanı sıra Sasaki ve Kawamata-Kido' nun yaptığı bir hayvan çalışmasında fare azı dişlerine HA kullanılarak ampütasyon tedavisi yapılmış ve sonuçlar histolojik olarak incelenmiştir. Sonuç olarak HA' nın reparatif dentin oluşumu için uygun ortamı yarattığı ve iyileşme sırasında mezenşimal hücre çoğalmasını tetiklediği gösterilmiştir (Sasaki ve Kawamata-Kido, 1995).

Birçok yazar klinik ve radyolojik verileri takiben pulpal iyileşmeyi gözlemlemenin en iyi yolu olarak histolojik inceleme yapılmasını önermiştir (Koch ve Nyborg, 1970; Magnusson, 1980).

Fakat ağızda fonksiyon gören dişlere yapılan tedavilerin pulpa üzerindeki başarısının incelenmesi amacıyla yapılan çalışmalarda ilgili dişlerin çekilmesi etik değildir.

Araştırmamızda ağızda fonksiyon gören vital süt azı dişleri üzerinde yaptığımız ampütasyonları yukarıda belirtilen sebepten dolayı sadece klinik ve radyolojik olarak incelemiş bulunmaktayız.

Literatür incelendiğinde HA' nın dental pulpa üzerine etkisini gösteren sınırlı sayıda çalışma bulunmaktadır. Bu araştırmalar; in vitro çalışmalar, in vivo hayvan çalışmaları ve yakın zamanda yayınlanmış bir in vivo insan çalışmasıdır.

İlk hayvan çalışması Sasaki ve Kawamata-kido tarafından yapılmış olup fare azı dişlerine bizim çalışmamızda olduğu gibi HA jeli ile ampütasyon tedavisi yapılmıştır. Tedavi sonrası fare dişleri histolojik olarak incelendiğinde ikinci haftada odontoblast benzeri hücreler tarafından dentin duvarları üzerinde onarıcı dentin tabakası oluştuğu ve yüksek moleküler ağırlıklı HA' nın, pulpa iyileşmesi sırasında mezenkimal hücre farklılaşması yoluyla onarıcı dentin oluşumu için uygun bir ortam sağlayabileceği belirtilmiştir (Sasaki ve Kawamata-kido, 1995).

Umemura ve arkadaşları yaptıkları in vitro çalışmada DMP-1 ve DSPP' in odontoblastik farklılaşma sinyallerine hyaluronanın etkisini incelemiştir. Yapılan çalışmanın sonucu olarak hyaluronanın CD44 yoluyla DPSC' lerin odontoblastik farklılaşmasına neden olduğu gösterilmiş ve dental pulpa onarımı için yeni, ucuz ve etkili konservatif tedavilerin geliştirilmesine yardımcı olabileceği belirtilmiştir (Umemura ve ark., 2016).

Bogovic ve arkadaşlarının çekilmiş fare dişlerinde yaptığı in vitro çalışmada dişlerden pulpaları açığa çıkacak şekilde kesit alınmış ve 14 gün süre ile kültürlendirilmiştir. Daha sonra HA ve başka ajanlarla tedavi edilip hücresel aktivite incelenmiştir. Kontrol grubu ile kıyaslandığında fibroblast ve odontoblast hücreleri en fazla HA grubunda görülmüştür. Bu durum ortamda reperatif dentin yapımı için yüksek potansiyelin bulunduğunu göstermektedir.

Yine en çok hücre canlılığı HA grubunda görülürken, tersine en az hücre apoptozu ve nekrozu da yine HA grubunda görülmüştür. Çalışmanın sonuçları HA' nın direkt pulpa kapaklama tedavisinde yüksek terapötik etkisi olduğunu göstermektedir (Bogovic ve ark., 2011).

West ve Kumar ile Stern ve ark. yaptıkları çalışmalarda HA' nın endotel hücreler üzerine direkt etki yoluyla dokuda vaskülarizasyonu uyardığını, indirekt olarak ise mineralizasyonu destekleyen ortam koşulları yarattığını bildirmektedir (West ve Kumar, 1989; Stern ve ark., 2006).

Yukarıda belirtilen olumlu özelliklerinden dolayı HA, altın standart olarak belirtilen FK ve yine son yıllarda sıklıkla kullanılan FS ile birlikte süt azı dişlerine randomize klinik çalışma olarak uygulanmıştır. HA ampütasyonu tedavisi 51 süt azı dişine uygulanıp 12 ay boyunca klinik ve radyolojik olarak takip edilmiştir.

Mahfouz ve arkadaşlarının 2021 yılında yaptıkları bir çalışmada yaşları 4-7 arası değişen 20 çocuğun 40 süt azı dişi 2 gruba ayırmışlardır. HA ile ZOE karışımı bir materyeli pulpotomi için kullanmışlar ve FK ile karşılaştırarak tedavilerin başarısı klinik ve radyolojik olarak incelenmiş ve 12 ay boyunca takip edilmiştir. Çalışmada HA jeli, bizden farklı olarak 1/1 oranla ZOE ile karıştırılmış ve pulpa üzerinde kalacak şekilde kaide maddesi olarak yerleştirilmiştir. Yazarlar HA jelinin ZOE' nin tozu ile kolaylıkla karıştırılabildiğini belirtse de, çalışmada oluşturulan simandan HA salınımı olduğu bilinmediğinden karışımın pulpaya etkisi ZOE kaynaklı mı yoksa HA kaynaklımı olduğunu tespit etmek mümkün değildir. Bu nedenle karışımın başarı mekanizmasının hangi materyel kaynaklı olduğu değerlendirilememektedir. Nitekim çalışmamızdan farklı olarak 12. ay sonunda HA materyali uygulanan dişlerde %36,84 oranında pozitif perküsyon bulgusu görülürken, %47,37 oranında mobilite bulgusu görülmüştür. Hyaluronik asit materyalinin 12. ay klinik başarısı %52,63, FK materyalinin klinik başarısı ise %89,47 olarak bulunmuştur (Mafouz ve ark., 2021).

Her ne kadar istatistiksel olarak anlamlı fark bulmamışlar ise de klinik başarı açısından arada oldukça önemli fark olduğu görülmektedir. Bu sonuçlar daha önce Erdem ve ark yaptıkları ZOE amputasyon çalışmadaki 24 ay sonuçlarındaki değerlere daha yakındır (Erdem ve ark., 2011).

Bizim çalışmamızda ise HA grubu %87,5 klinik başarı ile FK ve FS' ye oranla en yüksek klinik başarı yüzdesine sahiptir.

Kullanılan HA materyalinin konsantrasyonu ve elde ediliş şekli çok önemlidir. Çalışmamızda kullanmayı tercih ettiğimiz Gengigel Teething jelindeki HA, yüksek molekül ağırlıklı, %0.5'lik bir preparattır. Bakteriyel fermantasyon sonucu elde edilmiş olup endotoksin seviyesinin testlerle kontrol edildiği bildirilmiştir. Gengigel Teething' in yenidoğanlarda ve çocuklarda güvenle kullanılabileceği onaylanmıştır. Nitekim bizim çalışmamızın da etik onayı alındıktan sonra Sağlık Bakanlığı' na başvurularak çalışma onayı da alınmıştır. Mahfouz ve arkadaşlarının yapmış oldukları çalışmada ise kullandıkları HA preparatı incelediğinde konsantrasyon bilgisi verilmediği ve dermal dolgularda estetik amaçlı uygulanan bir preparat olduğu görülmektedir. HA' nın dermal dolgu amacıyla kontrolsüz uygulanması sonucu dokuda hipersensivite, granuloma ve nekroz gelişebileceğini bildirilen vaka raporları bulunmaktadır (Lupton ve Alster, 2000; Bhojani-Lynch, 2017). Tüm bu sebeplerden dolayı yapılan çalışmada çocuk hastalarda uygulanabilecek güvenlikte bir HA materyali kullanılmadığı için Mahfouz ve arkadaşlarının çalışmasının etik problemleri olduğunu düşünmekteyiz.

Çalışmamızda ise ticari olarak mevcut olan %0,5' lik HA jeli pulpotomi materyali olarak direkt pulpa dokusu üzerine uygulanmıştır ve daha sonra pulpa odası ZOE ile doldurulmuştur. Bu sayede çalışmamızda FK ve FS' ye benzer uygulama metodu ile HA' nın pulpa dokusuna olan etkisini ZOE' den bağımsız olarak daha doğru bir şekilde değerlendirebilmiştir. Nitekim bizim sonuçlarımızdaki klinik bulgular kontrol malzemelerine çok yakın değerlerdir.

Yine Mahfouz ve arkadaşlarının çalışmasında HA grubunda en sık görülen radyolojik bulgu %63,16 ile eksternal rezorpsiyon olmuştur.

Onu takip eden diğer bulgu ise %15,8 ile internal rezorpsiyondur. HA materyalinin 12. ay sonundaki radyolojik başarısı %36,84, FK materyalinin radyolojik başarısı ise %94,74 olarak bulunmuştur. İki materyal arasında istatistiksel olarak anlamlı bir fark bulunmamıştır (Mahfouz ve ark., 2021). **Bizim çalışmamızda ise HA grubu %57,89 radyolojik başarı ile FK grubu ile aynı fakat FS grubundan daha düşük başarı oranına sahiptir.**

Çalışmamızda da HA, FK ve FS grupları arasında hem klinik hem de radyolojik bulgularda istatistiksel olarak anlamlı bir fark bulunmamıştır (p>0,05). Bu sonuç HA' nın ampütasyon materyali olarak süt azı dişlerinde kullanılabileceğini göstermektedir.

Araştırmamızın klinik bulguları tek tek incelendiğinde apse gelişen dişin 1. ayda gösterdiği semptomlar dışında hiçbir grupta 3., 6. ve 12. aylarda palpasyon, fistül, apse bulgusuna rastlanmamıştır. En sık gözlemlenen bulgu perküsyon olmuştur. 1. ayda HA grubundan 7 diş, FK grubunda 6 diş, FS grubunda 3 dişte perküsyon bulgusu pozitif iken, 3. ayda HA grubunda 10 diş, FK grubunda 8 diş, FS grubunda 3 diş pozitif bulunmuştur. 6. ayda HA grubunda 11 dişte, FK grubunda 8 dişte, FS grubunda 3 dişte, 12. ayda HA grubunda 2 dişte, FK grubunda 6 dişte, FS grubunda 2 dişte perküsyon bulgusu pozitif bulunmuştur.

Perküsyon açısından en başarılı sonuç FS grubunda alınmıştır. Perküsyon bulgusuna çocukların aynı canlılık testlerinde pulpal statüyü belirlemede verdikleri yanlış pozitif cevap gibi yanlış pozitif cevap verdikleri düşünülmektedir (Camp, 2008). Yine benzer şekilde çocukların perküsyon semptomuna karşı verdikleri cevap o anki psikolojik statülerinden de etkilenmektedir (Camp, 2008). Bu sebeple bazı çalışmalarda tek başına perküsyon pozitifliği klinik başarısızlık olarak sayılmamıştır (Atasever ve ark., 2018).

Araştırmamız boyunca sadece 1 dişte (HA) 1,5 ayda apse meydana gelmiş olup ilgili dişin çekimini takiben yer tutucu uygulaması yapılmıştır. Takip süresi boyunca 1 diş (FS) 6. ayda eksfoliye olurken, 2 diş (HA) 12. ayda eksfoliye olmuştur.

Çalışmamızın radyolojik bulguları tek tek incelendiğinde 12 aylık takip sonunda en sık gözlemlenen bulgunun öncelikle internal rezorpsiyon olduğu arkasından eksternal rezorpsiyon bulgusunun geldiği görülmektedir. Radyolojik olarak başarısız olan dişlerde klinik semptom olmadığı için dişlere girişimsel işlemler yapılmamış sadece takip edilmiştir. 12. ayda HA grubunda 11 dişte (%30,56), FK grubunda 8 dişte (%25) ve FS grubunda 5 dişte (%16,13) internal rezorpsiyon gözlemlenmiştir. 12. ayda HA grubunda 7 dişte (%19,44), FK grubunda 6 dişte (%18,75) ve FS grubunda 5 dişte (%16,13) eksternal rezorpsiyon gözlenmiştir. Gruplar arasında istatistiksel olarak anlamlı fark bulunmasa da (p>0,05), diğer gruplara oranla HA grubunda daha çok internal ve eksternal rezorpsiyon meydana geldiği görülmektedir.

Watt ve Paterson ampütasyon tedavisinde kaide materyali olarak kullanılan ZOE' nin pulpada inflamasyon yarattığını ve bu nedenle internal rezorpsiyon için risk teşkil ettiğini belirtmiştir (Watt ve Paterson, 1987). Özellikle FK ampütasyonunda kalan pulpa dokusu fikse olduğu için canlı pulpa ile temas etmeyen ZOE' nin irritan etki yaratmayacağı fakat FS' nin fiksatif olmamasından dolayı öjenol ile direkt temasta olan pulpa dokusunda irritan etkiler olabileceği de belirtilmektedir (Fuks ve ark., 1997, Smith ve ark., 2000; Erdem ve ark., 2011). Bu sebeplerden dolayı birçok araştırmacı farklı kaide materyallerine yönelmiştir.

Biz de internal rezorpsiyon oranını (Markovic ve ark., 2005; Sönmez ve ark., 2008; Erdem ve ark., 2011; Fernandes ve ark., 2013; Durmuş ve ark., 2014; Juneja ve ark., 2017; Özmen ve Bayrak, 2017; Mahfouz ve ark., 2021) çalışmalarından yüksek, (Havale ve ark., 2013; Goyal ve ark., 2016) çalışmalarından düşük bulduk.

Ferrik sülfat ve HA' nın fiksatif özelliği olmasa da FK ampütasyonunda da 12. ayda %25 oranında internal rezorpsiyon gelişmesinden dolayı bu duruma yol açan tek sebebin ZOE' nin pulpa ile direkt teması olduğunu söylemek doğru olmayabilir.

Araştırmamızda HA ajanının MTA ve BD gibi rejeneratif ampütasyon ajanı sınıfında değerlendirilmesi gerektiğini düşünmekteyiz.

Çalışmamızda bebeklerde güvenilirliği Sağlık Bakanlığı tarafından belgelenmiş HA preparatı kullanılmış ve bu şekilde Türkiye İlaç ve Tıbbi Cihaz Kurumu tarafından onay alınmıştır.

Hyaluronik asit materyalinin rejeneratif potansiyelinin her ne kadar yüksek olduğu belirtilse de yaptığımız süt dişi ampütasyon çalışmasında HA materyalinin radyolojik başarısı diğer gruplarla benzer şekilde fakat literatürlerde MTA ve BD için belirtilen sonuçlarla kıyaslandığında tatmin edici bulunmamaktadır. Bir başka rejeneratif materyal olan MTA ile ilgili yapılan çalışmalarda klinik ve radyolojik başarı oranı çok yüksek bulunmaktadır (Farsi ve ark., 2005; Srinivasan ve ark., 2011; Arien ve ark., 2012; Yıldırım ve ark., 2016; Goyal ve ark., 2016; Sunitha ve ark., 2017; Lin ve Lin, 2019). Bu durum HA materyalinin ampütasyon tedavisindeki rejeneratif potansiyelini düşündürmektedir. Bunun sebebi diğer materyallerin kök pulpası üzerinde kalma süreleri ile ilgili olabilir.

Hyaluronik asit materyali ile ilgili daha önce yapılmış 1 adet in vivo ampütasyon çalışması bulunduğu ve uygulama süresi hakkında bilgi verilmediği için çalışmamızda pulpa üzerine uygulama süresini çocukta uygulandığı da göz önünde bulundurularak FK ampütasyonu için önerilen süre ile benzer şekilde planladık. Ancak bu sürenin belki de HA için daha fazla olması gerektiğini düşünmekteyiz. HA' nın uygulama süresi üzerine daha fazla çalışmaya ihtiyaç vardır. HA' nın konsantrasyonu ile ilgili olarak çocuklarda kullanılması onaylanmış %0,5' lik jel kullanılmıştır. Yine farklı konsantrasyonlarda da çalışma yapılmasına ihtiyaç vardır. HA materyalinin en önemli avantajlarından biri de maliyetinin diğer rejeneratif materyallere göre uygun olmasıdır.

8. SONUÇLAR

1. HA, FK, FS Gruplarında 1., 3., 6. ve 12. aylarda klinik bulgu varlığı açısından istatistiksel olarak anlamlı farklılık gözlenmemiştir (p=0,567, p=0,325, p=0,244 p=0,380).
2. HA, FK, FS Gruplarında 1., 3., 6. ve 12. aylarda radyolojik bulgu varlığı açısından istatistiksel olarak anlamlı farklılık gözlenmemiştir (p=0,078, p=0,901, p=0,773, p=0,570).
3. Tüm zamanlarda en fazla gözlenen klinik bulgu perküsyon olmuştur.
4. Tüm zamanlarda en fazla gözlenen radyolojik bulgu internal rezopsiyon olmuştur.
5. Birinci süt azı dişinde HA, FK ve FS grupları arasında tüm zamanlarda klinik ve radyolojik bulgu varlığı açısından istatistiksel olarak anlamlı farklılık gözlenmemiştir (p>0,05).
6. İkinci süt azı dişinde HA, FK ve FS grupları arasında tüm zamanlarda klinik ve radyolojik bulgu varlığı açısından istatistiksel olarak anlamlı farklılık gözlenmemiştir (p>0,05).
7. Alt çene süt azı dişlerinde HA, FK ve FS grupları arasında tüm zamanlarda klinik ve radyolojik bulgu varlığı açısından istatistiksel olarak anlamlı farklılık gözlenmemiştir (p>0,05).
8. Üst çenede HA, FK ve FS grupları arasında tüm zamanlarda klinik ve radyolojik bulgu varlığı açısından istatistiksel olarak anlamlı farklılık gözlenmemiştir (p>0,05).
9. Ampütasyon tedavisinde yaş gruplarına göre değerlendirme yapıldığında 7-9 yaş grubunda 1. ay klinik bulgu varlığı 5-6 yaş grubundan istatistiksel olarak anlamlı derecede yüksek bulunmuştur (p=0,008). Diğer zamanlarda istatistiksel olarak anlamlı bir fark bulunmamıştır (p>0,05).
10. 5-6 yaş ve 7-9 yaş grupları arasında tüm zamanlarda radyolojik bulgu varlığı açısından istatistiksel olarak anlamlı bir fark gözlenmemiştir (p>0,05).

11. Ampütasyon tedavisinde cinsiyete göre değerlendirme yapıldığında kız ve erkekler arasında tüm zamanlarda klinik ve radyolojik bulgu varlığı açısından istatistiksel olarak anlamlı bir fark bulunmamıştır (p>0,05).
12. Ampütasyon tedavisinde alt çene ve üst çeneye göre değerlendirme yapıldığında üst çene grubunda 6. ay klinik bulgu varlığı alt çene grubundan istatistiksel olarak anlamlı derecede yüksek bulunmuştur (p=0,018). Diğer zamanlarda istatistiksel olarak anlamlı bir fark bulunmamıştır (p>0,05).
13. Alt çene ve üst çene grupları arasında tüm zamanlarda radyolojik bulgu varlığı açısından istatistiksel olarak anlamlı bir fark gözlenmemiştir (p>0,05).
14. Ampütasyon tedavisinde birinci süt azı ve ikinci süt azıya göre değerlendirme yapıldığında tüm zamanlarda klinik bulgu varlığı açısından anlamlı bir fark bulunmamıştır (p>0,05).
15. Birinci süt azı grubunda tüm zamanlarda radyolojik bulgu varlığı ikinci süt azı grubundan istatistiksel olarak anlamlı derecede yüksek bulunmuştur (p=0,004, p=0,001, p=0,008, p=0,042).
16. Ampütasyon tedavisi üzerine yapılan PÇK ve kompozit restorasyonlar değerlendirildiğinde tüm zamanlarda klinik bulgu varlığı açısından anlamlı bir fark bulunmamıştır (p>0,05).
17. PÇK grubunda 1, 3 ve 6. aylardaki radyolojik bulgu varlığı kompozit grubundan istatistiksel olarak anlamlı derecede yüksek bulunmuştur (p=0,044, p=0,002, p=0,004). 12. ay radyolojik bulgu varlığı açısından iki grup arasında istatistiksel olarak anlamlı farklılık gözlenmemiştir (p=0,289).
18. Çocuk diş hekimliğinde en çok uygulanan endodontik tedavi olan süt azı dişi ampütasyonunda yeni bir materyal olarak önerdiğimiz HA' yı 2 farklı kontrol materyali ile kıyaslayarak klinik ve radyolojik olarak güvenli bir şekilde çocuklarda kullanılabileceğini göstermiş bulunmaktayız. Ancak materyalin geliştirilmesi ve başarısının artırılmasına yönelik daha çok klinik ve histolojik çalışmalara ihtiyaç bulunmaktadır ve bu konuda yeni araştırmalar planlamaktayız.

9. KAYNAKLAR

Abbass MMS, El-Rashidy AA, Sadek KM, Moshy SE, Radwan IA, Rady D, Fawzy El Sayed KM. Hydrogels and dentin-pulp complex regeneration: from the benchtop to clinical translation. Polymers (Baseline). 2020;12:29-35.

Abraham A, Raghavan R, Joseph A, Devi MPS, Varghese M, Sreedevi PV. Evaluation of different local drug delivery systems in the management of chronic periodontitis: a comparative study. J Contemp Dent Pract. 2020;21(3):280-84.

Almeida LDF, Babo PS, Silva CR, Rodrigues MT, Hebling J, Reis RL, Gomes M.E. Hyaluronic acidhydrogels incorporating platelet lysate enhance human pulp cell proliferation and differentiation. J Mater Sci Mater Med. 2018;29:88.

Al-Zayer MA, Straffon LH, Feigal RJ, Welch K. Indirect pulp treatment of primary posterior teeth: a retrospective study. Pediatr Dent. 2003;25(1):29-36.

American Academy of Pediatric Dentistry. Pulp therapy for primary and immature permanent teeth. Pediatr Dent. 2017;36(9):325-33.

American Dental Association. Council on dental materials and devices. Revised American Dental Association Specification No. 19 for non-aqueous, dental elastomeric impression materials. J Am Dent Assoc. 1977;94:733-41.

Anandan V, Inbanathan J, Saket P, Krishnamoorthy V, Gandhi S, Chandrababu VK. Assessment of clinical and radiographic success rate of formocresol-based pulpotomy versus collagen-based pulpotomy: An In Vivo Study. J Contemp Dent Pract. 2021;22(6):680-85.

Ansari G, Morovati SP, Asgary S. Evaluation of four pulpotomy techniques in primary molars: a randomized controlled trial. Iran Endod J. 2018;13:7-12.

Ansari G, Ranjpour M. Mineral trioxide aggregate and formocresol pulpotomy of primary teeth: A 2-year follow-up. Int Endod J. 2010;43:413-18.

Anthonappa RP, King NM, Martens LC. Is there sufficient evidence to support the long-term efficacy of mineral trioxide aggregate (MTA) for endodontic therapy in primary teeth?. Int Endod J. 2013;46(3):198-204.

Asgary S, Ahmadyar M. Vital pulp therapy using calciumenriched mixture: An evidence-based review. J Conserv Dent. 2013;16(2):92-8.

Atasever G, Keceli TI, Uysal S, Gungor HC, Olmez S. Primary molar pulpotomies with different hemorrhage control agents and base materials: A randomized clinical trial. Niger J Clin Pract. 2019;22:305-12.

Aubeux D, Peters OA, Hosseinpour S, Tessier S, Geoffroy V, Perez F, Gaudin A. Specialized pro-resolving lipid mediators in endodontics: a narrative review. BMC Oral Health. 2021;21(1):1-13.

Azargoon H, Williams BJ, Solomon ES, Kessler HP, He J, Spears R. Assessment of hemostatic efficacy and osseous wound healing using HemCon dental dressing. J Endod. 2011;37:807-11.

Balazs EA. Analgesic effect of elastoviscous hyaluronan solution and the treatment of arthritic pain. Cells Tissues Organs. 2003; 174(1-2):49-62.

Ballini A, Cantore S, Capodiferro S, Grassi FR. Esterified hyaluronic acid and autologous bone in the surgical correction of the infra-bone defects. Int J Med Sci. 2009;6:65-71.

Bartold PM, Page RC. Hyaluronic acid synthesized by fibroblasts cultured from normal and chronically inflamed human gingivae. Coll Relat Res. 1986;6(4):365-77.

Bartold PM, Wiebkin OW, Thonard JC. Glycosaminoglycans of human gingival epithelium and connective tissue. Connect Tissue Res. 1981;9(2):99-106.

Bartold PM. Proteoglycans of the periodontium: structure, role and function. J Periodontal Res. 1987; 22(6):431-44.

Bayne SC, Taylor DF, Sturdevant JR, Roberson TM, Wilder AD, Lisk MW. Protection theory for composite wear based on 5-year clinical results. J Dent Res. 1988;67:120.

Berger JE. Pulp tissue reaction to formocresol and zinc oxide–eugenol. ASDC J Dent Child. 1965;32:13.

Bergoli AD, Primosch RE, de Araujo FB, Ardenghi TM, Cassagrande L. Pulp therapy in primary teeth—profile of teaching in Brazilian dental schools. J Clin Pediatr Dent. 2010; 35:191–95.

Bishop MA. Odontoblasts and permeability between pulp and dentine. Oral Biol. 1985;187-95.

Bhojani-Lynch T. Late-onset inflammatory response to hyaluronic acid dermal fillers. Plast Reconstr Surg. Global Open 2017;5:12.

Bogovic A, Nizetic J, Galic N, Zeljezic D, Micek V, Mladinic M. The effects of hyaluronic acid, calcium hydroxide, and dentin adhesive on rat odontoblasts and fibroblasts. Arh Hig Rada Toksikol. 2011;62:155-61.

Boj JR, Marco I, Cortes O, Canalda C. The acute nephrotoxicity of systemically administered formaldehyde in rats. Eur J Paediatr Dent. 2003;4:16-20.

Bossù M, Iaculli F, Di Giorgio G, Salucci A, Polimeni A, Di Carlo S. Different Pulp Dressing Materials for the Pulpotomy of Primary Teeth: A Systematic Review of the Literature. J Clin Med. 2020;9(3):838.

Bowen RL. Dental filling material comprising vinyl silane-treated fused silica and a binder consisting of a reaction product of bisphenol and glycidylmethacrylate. 1962;112.

Briguglio F, Briguglio E, Briguglio R, Cafiero C, Isola G. Treatment of infrabony periodontal defects using a resorbable biopolymer of hyaluronic acid: a randomized clinical trial. Quintessence Int. 2013;44(3):231-40.

Burdick JA, Prestwich GD. Hyaluronic acid hydrogels for biomedical applications. Adv Mater. 2011;23(12):41-56.

Burnett S. Comparison of ferric sulphate, formocresol and a combination of ferric sulphate/formocresol in primery tooth vital pulpotomies: A retrospective radiographic survey. J Dent Child. 2002;69(1):44-48.

Byers M, Narchi M. The dental injury model: experimental tools for understanding neuroinflammatory interactions and polymodal nociceptors functions. Crit Rev Oral Biol Med. 1999;10:4-39.

Caicedo R, Abbott PV, Alongi DJ, Alarcons MY. Clinical, radiographic and histological analysis of the effects of mineral trioxide aggregate used in direct pulp capping and pulpotomies of primary teeth. Aust Dent J. 2006;51(4):297-305.

Camp JH, Barret EJ, Pulver F. Pediatric Endodontics: endodontic treatment fot the primary and young permanent dentition. In: Pathways of the pulp. Cohen S., Burns RC, eds. 8th ed. Mosby; 2002, p:833-839.

Camp JH. Pulp therapy for primary and young permanent teeth. Dent Clin N Am. 1984;28:651-68.

Camp JH. Diagnosis dilemmas in vital pulp therapy: treatment for the toothache is changing, especially in young, immature teeth. Pediatr Dent. 2008;30:197-205.

Cantekin K, Gümüş H. Success rates of ankaferd blood stopper and ferric sulfate as pulpotomy agents in primary molars. Int Sch Res Notices. 2014;6:1-6.

Cardoso-Silva C, Barbería E, Maroto M, García-Godoy F. Clinical study of mineral trioxide aggregate in primary molars. Comparison between grey and white MTA—a long term follow-up (84 months). J Dent. 2011;39:187-93

Casale M, Moffa A, Vella P, Sabatino L, Capuano F, Salvinelli B, Salvinelli F. Hyaluronic acid: Perspectives in dentistry.A systematic review. Int J Immunopathol Pharmacol. 2016;29:572-82.

Casas MJ, Layug MA, Kenny DJ, Johnston DH, Judd PL. Two-year outcomes of primary molar ferric sulfate pulpotomy and root canal therapy. Pediatr Dent. 2003;25(2):97-102.

Chaollai A, Monteiro J, Duggal MS. The teaching of management of the pulp in primary molars in Europe: a preliminary investigation in Ireland and the UK. Eur Arch Paediatr Dent. 2009;10:98-103.

Chiego DJ. An ultrastructural and autoradiographic analysis of primary and replacement odontoblasts following cavity preparation and wound healing in the rat molar. Proceedings of Finnish Dental Society 1992;88:243-56.

Chrepa V, Austah O, Diogenes A. Evaluation of a Commercially Available Hyaluronic Acid Hydrogel (Restylane) as Injectable Scaffold for Dental Pulp Regeneration: An In Vitro Evaluation. J Endod. 2017;43:257-62.

Cinar C, Odabaş ME, Akca G, Işik B. Antibacterial effect of a new haemostatic agent on oral microorganisms. J Clin Exp Dent. 2012;4:151-55.

Cochran MA, Miller CH, Sheldrake M. The efficacy of rubber dam as a barrier to the spread of microorganisms during dental treatment. J Am Dent Assoc. 1989;119:141-44.

Coll JA, Campbell A, Chalmers NI. Effects of glass ionomer temporary restorations on pulpal diagnosis and treatment outcomes in primary molars. Pediatr Dent. 2013;35:416-21.

Coll JA, Seale NS, Vargas K, Marghalani AA, Al Shamali S, Graham L. Primary tooth vital pulp therapy: a systematic review and meta-analysis. Pediatr Dent. 2017;39:16-23.

Cotes O, Boj JR, Canalda C, Carreras M. Pulpal tissue reaction to formocresol vs. ferric sulfate in pulpotomized rat teeth. J Clin Pediatr Dent. 1997;21:247-53.

Cox CF, Bergenholtz G, Fitzgerald M, Heys DR, Heys RI, Avery JK, Baker JA. Capping of the dental pulp mechanically exposed to the oral microflora—a 5-week observation of wound healing in monkey. Journal of Oral Pathology. 1982;11:327-39.

Curzon MEJ, Kennedy DB, Roberts JF. Kennedy's paediatric operative dentistry. 4th ed. Boston: Wright; 1996, p:143.

Cvek MA. Clinical report on partial polpotomy anda capping with calcium hydroxide in permanent incisor with complicated crown fracture. J Endod. 1978;232-37.

Çakır O, Kazancıoğlu H, Gülsüm AK. Diş hekimliğinde hyaluronik asidin yeri/Hyaluronic Acid in Dentistry. JIUFD. 2011;45(1):37-41.

Dahiya P, Kamal R. Hyaluronic Acid: a boon in periodontal therapy. N Am J Med Sci. 2013;5(5):309-15.

De Araujo Nobre M, Cintra N, Malo P. Periimplant maintenance of immediate function implants: A pilot study comparing hyaluronic acid and chlorhexidine. Int J Dent Hyg. 2007;5:87-94.

Dean JA, Mack RB, Fulkerson BT, Sanders BJ. Comparison of electrosurgical and formocresol pulpotomy procedures in children. Int J Paediatr Dent. 2002;12(3):177-82.

Dean Jeffrey A, ed. McDonald and Avery's Dentistry for the Child and Adolescent. 9 th ed. Mosby; 2015, p:221-241.

Deed R, Rooney P, Kumar P, Norton JD, Smith J, Freemont AJ, Kumar S. Early-response gene signalling is induced by angiogenic oligosaccharides of hyaluronan in endothelial cells. Inhibition by non-angiogenic, high-molecular-weight hyaluronan. Int J Cancer. 1997;71:251-56.

Demir P, Selen MB. Süt dişlerinde ferrik sülfat amputasyonun iki yıllık başarısının retrospektif değerlendirmesi. Turkiye Klinikleri Dishekimligi Bilimleri Dergisi. 2021;27(3):399-405.

Donly KJ, Garcia-Godoy F. The use of resin-based composite in children. Pediatr Dent. 2002;24:480-88.

Donly KJ, Ingram C. An in vitro caries inhibition of photopolymerized glass ionomer liners. ASDC J Dent Child. 1997;64:128-30.

Donly KJ, Sasa IS. Dental Materials In: Pinkham JR, ed. Pediatric Dentistry: Infancy Through Adolescence. Philadelphia: Saunders; 2018, p:293-303.

Donly KJ. Enamel and dentin demineralization inhibition of fluoridereleasing materials. Am J Dent. 1994;7:275-78.

Dunston B, Coll JA. A survey of primary tooth pulp therapy as taught in US dental schools and practiced by diplomates of the American Board of Pediatric Dentistry. Pediatr Dent. 2008;30:42–48.

Durmus B, Tanboga I. In vivo evaluation of the treatment outcome of pulpotomy in primary molars using diode laser, formocresol and ferric sulphate. Photomed Laser Surg. 2014;32:289-95.

Eidelman E, Holan G, Fuks AB. Mineral trioxide aggregate versus formocresol in pulpotomized primary molars: a preliminary report. Pediatr Dent. 2001;23:15-18.

El Meligy, El Sadek OA , Alamoudi NM, Allazzam SM El-Housseiny AM. Biodentine TM versus formocresol pulpotomy technique in primary molars: a 12–month randomized controlled clinical trial. BMC Oral Health. 2019;19(1):1-8.

Embery G, Oliver WM, Stanbury JB, Purvis JA. The electrophoretic detection of acidic glycosaminoglycans in human gingival sulcus fluid. Arch Oral Biol. 1982; 27(2):177-79.

Erdem AP, Guven Y, Balli B, Ilhan B, Sepet E, Ulukapi I, Aktoren O. Success rates of mineral trioxide aggregate, ferric sulfate, and formocresol pulpotomies: A 24-month study. Pediatr Dent. 2011; 33:165-70.

Farooq NS, Coll JA, Kuwabara A, Shelton P. Success rates of formocresol pulpotomy and indirect pulp therapy in the treatment of deep dentinal caries in primary teeth. Pediatr Dent. 2000; 22:278-86.

Farrokh Gisoure E. Comparison of three pulpotomy agents in primary molars: a randomised clinical trial. Iran Endod J. 2011; 6(1):11-4.

Farsi N, Alamoudi N, Balto K, Mushayt A. Success of mineral trioxide aggregate in pulpotomized primary molars. J Clin Pediatr Dent. 2005; 29:307-11.

Farsi DJ, El-Khodary HM, Farsi NM, El Ashiry EA, Yagmoor MA, Alzain SM. Sodium hypochlorite versus formocresol and ferric sulfate pulpotomies in primary molars: 18-month follow-up. Pediatr Dent. 2015;37:535-40.

Fawzy El-Sayed KM, Dahaba MA, Aboul-Ela S, Darhous MS. Local application of hyaluronan gel in conjunction with periodontal surgery: a randomized controlled trial. Clin Oral Investig. 2012;16(4):1229-36.

Fazekas A, Gyorfi A, Irmes F, Rosivall L. Effect of substance P administration on vascular permeability in the rat dental pulp and submandibular gland. Proc Finn Dent Soc. 1992;88:481-86.

Fei AL, Udin RD, Johnson R A clinical study of ferric sulfate as a pulpotomy agent in primary teeth. Pediatr Dent. 1991;3:327-32.

Fernandes CC, Martinez SS, Jimeno FG, Rodriguez AIL, Mercade M. Clinical and radiographic outcomes of the use of four dressing materials in pulpotomized primary molars: a randomized clinical trial with 2-year follow-up. Int J Paediatr Dent. 2013; 23:400–7.

Fischer DE. Tissue management: A new solution to an old problem. Gen Dent. 1987;35(3):78-182.

Ford TR., Torabinejad M, Abedi HR, Bakland LK, Karıyawasam SP. Using mineral trioxide aggregate as a pulp capping material. JADA. 1996;127(10):1491-94.

Foreman PC, Barnes IE. Review of calcium hydroxide. Int Endod J. 1990;23:283-97.

Fraser JR, Laurent TC, Laurent UB. Hyaluronan: its nature, distribution, functions and turnover. J Intern Med. 1997;242(1):27-33.

Fuks A, Hebling J, Costa CAS. The primary pulp: developmental and biomedical background. In: Fuks AB, Peretz B, eds. Pediatric Endodontics. Switzerland: Springer; 2016, p:7-22.

Fuks A. The use of amalgam in pediatric dentistry. Pediatr Dent. 2002; 24:448-55.

Fuks AB, Bimstein E, Bruchim A. Radiographic and histologic evaluation of the effect of two concentrations of formocresol on pulpotomized primary and young permanent teeth in monkeys. Pediatr Dent. 1983;5:9-13.

Fuks AB, Bimstein E, Guelmann M, Klein H. Assessment of a 2 percent buffered glutaraldehyde solution in pulpotomized primary teeth of school children. ASDC J Dent Child. 1990;57(5):371-75.

Fuks AB, Holan G, Davis JM, Eidelman E. Ferric sulfate versus formocresol in pulpotomized primary molars: preliminary report. J Dent Res. 1994;73:885.

Fuks AB, Holan G, Davis JM, Eidelman E. Ferric sulfate versus diluted formocresol in pulpotomized primary molars: long-term follow up. Pediatr Dent. 1997;19:327-30.

Fuks AB, Michaeli Y, Sofer-Saks B, Shoshan S. Enriched collagen solution as a pulp dressing in pulpotomized teeth in monkeys. Pediatr Dent. 1984;6(4):243-47.

Fuks AB, Kupıetzky A, Guelmann M. Pulp therapy for the primary dentition. In: Pinkham JR, ed. Pediatric Dentistry: Infancy Through Adolescence. Philadelphia: Saunders; 2018, p:329-53.

Fuks AB. Pulp therapy fort he primary and young permanent dentitions. Dent Clin North Am. 2000;44:571-96.

Fuks AB. Vital pulp therapy with new materials for primary teeth: new directions and treatment perspectives. Pediatr Dent. 2008; 30:211-19.

Fuks AB: Current concepts in vital primary pulp therapy. Eur J Paediatr Dent. 2002; 3(3):115-20.

Gadallah L, Hamdy M, El Bardissy A, Abou El Yazeed M. Pulpotomy versus pulpectomy in the treatment of vital pulp exposures in primary incisors. A systematic review and meta-analysis. F1000 Res. 2018;7:1506.

Galli F, Zuffetti F, Capelli M, Fumagalli L, Parenti A, Testori T, Esposito M. Hyaluronic acid to improve healing of surgical incisions in the oral cavity: A pilot multicentre placebo-controlled randomised clinical trial. Eur J Oral Implantol. 2008;1:199-206.

Garcia-Godoy F, Novakovic DP, Carvajal IN. Pulpal response to different application times of formocresol. J Pedod. 1982;6:176-93 .

Giannobile WV, Riviere GR, Gorski JP, Tira DE, Cobb CM. Glycosaminoglycans and periodontal disease: Analysis of GCF by safranin O. J Periodontol. 1993;64(3):186-90.

Gontiya G, Galgali SR. Effect of hyaluronan on periodontitis: A clinical and histological study. J Indian Soc Periodontol. 2012;16:184-92.

Goyal S, Abuwala T, Joshi K, Mehta J, Indushekar KR, Hallikerimath S. The Clinical, Radiographic and Histological evaluation of three different concentrations of Formocresol as a pulpotomy agent. J Int Oral health. 2014;6(2):118.

Goyal P, Pandit IK, Gugnani N, Gupta M, Goel R, Gambhir RS. Clinical and radiographic comparison of various medicaments used for pulpotomy in primary molars: a randomized clinical trial. Eur J Dent. 2016;10:315-20.

Griffin F, Donly KJ, Erickson RC. Caries inhibition of three fluoride-releasing liners. Am J Dent. 1992;5:293-95.

Guelmann M, Bookmyer KL, Villalta P, Garcia-Godoy F. Microleakage of restorative techniques for pulpotomized primary molars. J Dent Child. 2004;71:209-11.

Guelmann M, Fair J, Bimstein E. Permanent versus temporary restorations after emergency pulpotomies in primary molars. Pediatr Dent. 2005;27:478-81.

Guelmann M, Fair J, Turner C, Courts FJ. The success of emergency pulpotomies in primary molars. Pediatr Dent. 2002;24:217-20.

Guelmann M. Clinical pulpal diagnosis. In: Fuks AB, Peretz B, eds. Pediatric Endodontics. Switzerland: Springer; 2016, p:23-36.

Gupta G, Rana V, Srivastava N, Chandna P. Laser pulpotomy an effective alternative to conventional techniques: a 12 months clinicoradiographic study. Int J Clin Pediatr Dent. 2015;8:18-21.

Gupta S, Hawker GA, Laporte A, Croxford L, Coyte PC. The economic burden of disabling hip and knee osteoarthritis (OA) from the perspective of Individuals living with this condition. Rheumatol. 2005;44: 1531-37.

Haghgoo R, Abbasi F. A histopathological comparison of pulpotomy with sodium hypochlorite and formocresol. Iran Endod J. 2012;7(2):60-2.

Havale R, Anegundi RT, Indushekar K, Sudha P. Clinical and radiographic evaluation of pulpotomies in primary molars with formocresol, glutaraldehyde and ferric sulphate. Oral Health Dent Manag. 2013;12:24-31.

Heyeraas KJ. Interstitial fluid pressure and transmicrovascular fluid flow. Dynamic aspects of dental pulp. Dordrecht: Springer; 1990, p:189-198.

Heys DR, Fitzgerald M, Heys RJ, Chiego DJ. Healing of primate dental pulps capped with Teflon. Oral Surgery, Oral Medicine, Oral Pathology. 1990;69:227-37.

Heys RJ, Fitzgerald M. Microleakage of three cement bases. J Dent Res. 1991;70:55-8.

Hickel R, Kaaden C, Paschos E, Buerkle V, Garcia-Godoy F, Manhart J. Longevity of occlusallystressed restorations in posterior primary teeth. Am J Dent. 2005;18:198-211.

Hickel R. Glass ionomer, cements, hybrid-ionomers and compomers. Long term clinical evaluation. Trans Acad Dent Mater. 1996;9:105-12.

Hicks MJ, Barr ES, Flaitz CM. Formocresol pulpotomy in primary molars: a radiographic study in pediatric dentistry. J Pedod. 1986;10:331-39.

Hicks MJ, Flaitz CM, Silverstone LM. Secondary caries formation in vitro around glass ionomer restoration. Quintessence Int. 1986;17:527-32.

Holan G, Eidelman E, Fuks A. Long-term evaluation of pulpotomy in primary molars using mineral trioxide aggregate or formocresol. Pediatr Dent. 2005;27:129-36.

Holan G, Fuks AB, Ketlz N. Success rate of formocresol pulpotomy in primary molars restored with stainless steel crown vs amalgam. Pediatr Dent. 2002;24:212-16.

Hu LY, Qian H. Clinical efficiency of ferric sulphate as a pulpotomy agent in primary molars. J Oral Sci. 2005;21:445-46.

Hugar SM, Reddy R, Deshpande SD, Shigli A, Gokhale NS, Hugar SS. In vivo comparative evaluation of mineral trioxide aggregate and formocresol pulpotomy in primary molars: a 60-month follow-up study. Contemp Clin Dent. 2017;8(1):122-27.

Hunter ML, Hunter B. Vital pulpotomy in the primary dentition: attitudes and practices of specialists in paediatric dentistry practicing in the United Kingdom. Int J Paeditr Dent. 2003;13:246-50.

Hutcheson C, Seale NS, McWhorter A, Kerins C, Wright J. Multi-surface composite vs stainless steel crown restorations after mineral trioxide aggregate pulpotomy: A randomized controlled trial. Pediatr Dent. 2012;34:460-67.

Huth KC, Paschos E, Hajek-Al-Khatar N, Hollweck R, Crispin A, Hickel R, Folwaczyn M. Effectiveness of 4 pulpotomy techniques-randomized controlled trial. J Dent Res. 2005; 84:1144-48.

Huth KC, Hajek-Al-Khatar N, Wolf P, Ilie N, Hickel, Paschos E. Long-term effectiveness of four pulpotomy techniques: 3-year randomised controlled trial. Clin. Oral Investig. 2012;16:1243-50.

Ibricevic H, Al-Jamel Q. Ferric sulphate and formocresol in pulpotomy of primary molars: long term follow-up study. Eur J Paediatr Dent. 2003;4(1):28-32.

Ijuin C, Ohno S, Tanimoto K, Honda K, Tanne K. Regulation of hyaluronan synthase gene expression in human periodontal ligament cells by tumour necrosis factor-alpha, interleukin1beta and interferon-gamma. Arch Oral Biol. 2001;46(8):767-72.

Itano N, Kimata K. Mammalian hyaluronan synthases. IUBMB Life. 2002;54(4):195-99.

Jamali Z, Alavi V, Najafpour E, Aminabadi N.A, Shirazi S. Randomized controlled trial of pulpotomy in primary molars using MTA and formocresol compared to 3Mixtatin: A novel biomaterial. J. Clin. Pediatr. Dent. 2018;42:361-6.

Jayam C, Mitra M, Mishra J, Bhattacharya B, Jana B. Evaluation and comparison of white mineral trioxide aggregate and formocresol medicaments in primary tooth pulpotomy: Clinical and radiographic study. J Indian Soc Pedod Prev Dent. 2014;32:13-8.

Jensen ME, Wefel JS, Hammesfahr PD. Fluoride-releasing liners: in vitro recurrent caries. Gen Dent. 1991;39:12-7.

Jentsch H, Pomowski R, Kundt G, Göcke R. Treatment of gingivitis with hyaluronan. J Clin Periodontol. 2003;30(2):159-64.

Jespersen JJ, Hellstein J, Williamson A, Johnson WT, Qian F. Evaluation of dental pulp sensibility tests in a clinical setting. J Endod. 2014;40:351-54.

Johannsen A, Tellefsen M, Wikesjo U, Johannsen G. Local delivery of hyaluronan as an adjunct to scaling and root planing in the treatment of chronic periodontitis. J Periodontol. 2009;80: 1493-97.

Juneja P, Kulkarni S. Clinical and radiographic comparison of biodentine, mineral trioxide aggregate and formocresol as pulpotomy agents in primary molars. Eur Arch Paediatr Dent. 2017;18:271-78.

Kahl J, Easton J, Johnson G, Zuk J, Wilson S, Galinkin J. Formocresol blood levels in children receiving dental treatment under general anesthesia. Pediatr Dent. 2008;30:393-99.

Kang JH, Kim YY, Chang JY, Kho HS. Influences of hyaluronic acid on the anticandidal activities of lysozyme and the peroxidase system. Oral Dis. 2011;17(6):577-83.

Kawano M, Ariyoshi W, Iwanaga K, Okinaga T, Habu M, Yoshioka I, Tominaga K, Nishihara T. Mechanism involved in enhancement of osteoblast differentiation by hyaluronic acid. Biochem Biophys Res Commun. 2011;405(4): 575-80.

Kobayashi, Y, Okamoto A, Nishinari K. Viscoelasticity of hyaluronic acid with different molecular weights. Biorheology. 1993;31:235-44.

Koch G, Nyborg H. Correlation between clinical and histological indications for pulpotomy of deciduous teeth. J Int Assoc Dent Child. 1970;1:3-10.

Koling A, Rask-Andersen H. Membrane structures in the pulp dentin border zone. A freeze fracture study of demineralized human teeth. Acta Odontol Scan. 1984;42:73-4.

Koray M, Ofluoglu D, Onal EA, Ozgul M, Ersev H, Yaltirik M, Tanyeri H. Efficacy of hyaluronic acid spray on swelling, pain, and trismus after surgical extraction of impacted mandibular third molars. Int J Oral Maxillofac Surg. 2014;43:1399-1403.

Kumar GS. Pulp Orban's oral histology and embryology. India: Elsevier 2004;139-79.

Kurji ZA, Sigal MJ, Andrews P, Titley K. A retrospective study of a modified 1-minute formocresol pulpotomy technique part 2: Effect on exfoliation times and successors. Pediatr Dent. 2011;33:139-43.

Landau MJ, Johnson DC. Pulpal response to ferric sulfatein monkeys. J Dent Res. 1988; 67:215.

Langeland LK, Dowden W, Langeland K. Formocresol, "mummification," tissue disintegration, microbes, inflammation, resorption and apposition. J Dent Res. 1976;55:128.

Laurent TC, Laurent UB, Fraser JR. Functions of hyaluronan. Ann Rheum Dis. 1995; 54(5):429-32.

Lee JH, Jung JY and Bang D .The efficacy of topical 0.2% hyaluronic acid gel on recurrent oral ulcers: Comparison between recurrent aphthous ulcers and the oral ulcers of Behcet's disease. J Eur Acad Dermatol Venereol. 2008;22:590-95.

Lemon RR, Steele PJ, Jeansonne BG. Ferric sulfate hemostasis: effect on osseous wound healing. I. left in situ for maximum exposure. J Endodontics. 1993;19:170-73.

Lesot H, Osman M, Ruch JV. Immunofluorescent localization of collagens, fibronectin, and laminin during terminal differentiation of odontoblasts. Dev Biol. 1981;82:371-81.

Levin LC, Law AS, Holland GR, Abbott PV, Roda RS. Identify and define all diagnostic terms for pulpal health and disease status. J Endod. 2009; 35:1645-57.

Lewis B. The obsolescence of formocresol. Br Dent J. 2009;207(11):525-28.

Liao YH, Jones SA, Forbes B, Martin GP, Brown MB. Hyaluronan: Pharmaceutical characterization and drug delivery. Drug Deliv. 2005:12(6):327-42.

Linde A, Goldberg M. Dentinogenesis. Crit Rev Oral Biol Med. 1993;4:679-728.

Liu JF, Chen LR, Chao SY. Laser pulpotomy of primary teeth. Pediatr Dent. 1999; 21(2):128-29.

Llewelyn DR. The pulp treatment of the primary dentition. Int J Pediatr Dent. 2000;10:248-52.

Logan WHG, Kronfeld R. Development of the human jaws and surronding structures from birth to the age of fifteen years. J Am Dent Assoc. In: American Academy of Pediatirc Dentistry (AAPD). Guideline on dental growth and development. Revised. 2009; 31(6):278.

Lupton JR, Alster TS. Cutaneous hypersensitivity reaction to injectable hyaluronic acid gel. Dermatol Surg. 2000;26:135-37.

Macauley Y, O'donnell P, Duncan HF. Dental pain. BMJ. 2013;5:39-65.

Magnusson BO. Pulpotomy in primary molars: long term clinical and histological evaluation. Int Endod J. 1980;13:143-55.

Mahfouz SM, Abdallah A, El-desouky SS. Clinical and radiographic evaluation of hyaluronic acid as a vital pulpotomy medication in primary molars. Egypt Dent J. 2021;67(3):1843-55.

Mahoney E, Kilpatrick N, Hibbert S, Johnston T. Restorativepaediatric dentistry. In: Handbook of Pediatric Dentistry. Edited by: Cameron AC, Widmer RP. 4 th ed. Mosby; 2013, p:79-102.

Manders CA, Garcia-Godoy F, Barnwell GM. Effect of a copal varnish, ZOE or glass ionomer cement bases on microleakage of amalgam restorations. Am J Dent. 1990;3:63-6.

Manzanares D, Monzon ME, Savani RC, Salathe M. Apical oxidative hyaluronan degradation stimulates airway ciliary beating via RHAMM and RON. American Journal of Respiratory Cell and Molecular Biology. 2007;37:160-68.

Markovic D, Zivojinovic V, Vucetic M. Evaluation of three pulpotomy medicaments in primary teeth. Eur J Paediatr Dent. 2005;6(3):133-38.

Marks LA, Weerheijm KL, van Amerongen WE, Grohen HJ, Martens LC. Dyract versus Tytin class II restorations in primary molars: 36 months evaluation. Caries Res. 1999;33:387-92.

Maroto M, Barberia E, Planells P, Garcia Godoy F. Dentin bridge formation after mineral trioxide aggregate (MTA) pulpotomies in primary teeth. American Journal of Dentistry. 2005;18:151-54.

Maroto M, Barberia E, Planelss P, Garcia-Godoy F. Dentin bridge formation after mineral trioxide aggregate (MTA) pulpotomies in primary teeth. Am J Dent. 2005;18:151-54.

Mcdonald RE, Avery DR. Dentistry fort he child and adolescent. 7th ed. St Louise Baltimore: Mosby; 2000, p:19.

Mesa FL, Aneiros J, Cabrera A, Bravo m, Caballero T, Revelles F, O'Valle F. Antiproliferative effect of topic hyaluronic acid gel. Study in gingival biopsies of patients with periodontal disease. Histol Histopathol. 2002;17:747-53.

Messagne J. The transforming growth factor-beta family. Annu Rev Cell Biol. 1990; 6:597–41.

Milnes AR. Persuasive evidence that formocresol use in pediatric dentistry is safe. J Can Den Assoc. 2006;72:247-48.

Mitchell P, Pitt Ford T, Torabinejad M, Mcdonald F. Osteoblast biocompatibility of mineral trioxide aggregate. Biomaterials. 1999;20:167-73.

Mjor IA, Dahl E, Cox CF. Healing of pulp exposures: an ultrastructural study. Journal of Oral Pathology and Medicine. 1991;20:496-501.

Mjor IA, Heyeraas KJ. Pulp–dentin and periodontal anatomy and physiology. In: Orstavik D, Pitt Ford TR, eds. Essential Endodontology. London: Blackwell; 1998, p:9-41.

Mohammad N, Pattanaik S, Reddy TB, Animireddy D, Ankireddy S. S1 Comparative Evalution of The Fracture Strenght of Pulpotomized Primary Molars: An In Vitro Study. Int J Clin Pediatr Dent. 2019;12(1):5-9.

Moretti AB, Sakai VT, Oliveira TM, Fornetti APC, Santos CF, Machado MAAM, Abdo RCC. The effectiveness of mineral trioxide aggregate, calcium hydroxide and formocresol for pulpotomies in primary teeth. Int Endod J. 2008;41:547-55.

Myers DR, Pashley DH, Whitford GM, Mckinney RV. Tissue changes induced by the absorption of formocresol from pulpotomy sites in dogs. Pediatr Dent. 1983;5:6-8.

Nadin G, Goel BR, Yeung CA, Glenny AM. Pulp treatment for extensive decay in primary teeth. Cochrane Database Syst Rev. 2003;(1):20-2.

Nakashima M. Induction of dentin formation on canine amputated pulp by recombinant human bone morphogenetic proteins (BMP)-2 and -4. J Dent Res. 1994;73(9):1515-22.

Neamatollahı H, Tajık A. Comparison of clinical and radiographic success rates of pulpotomy in primary molars using formocresol, ferric sulphate and mineral trioxide aggregate (MTA). J Dent Tehran University Med Sci. 2006;3(1):6-14.

Necas J, Bartosikova L, Brauner P, Kolar J. Hyaluronic acid (Hyaluronan): A review. Vet Med. 2008;8:397-411.

Nematollahi H, Sahebnasagh M, Parisay I. Comparison of electrosurgical pulpotomy with zinc oxide eugenol or zinc polycarboxylate cements sub-base. J Clin Pediatr Dent. 2011; 36(2):133-37.

Niranjani K, Prasad MG, Vasa AA, Divya G, Thakur MS, Saujanya K. Clinical evaluation of success of primary teeth pulpotomy using mineral trioxide aggregate (R), laser and biodentine(TM)—an in vivo study. J Clin Diagn Res. 2015;9(4):35-7.

Nirschl RF, Avery DR: Evalution of a newpulp capping agent in indirect pulp therapy, J Dent child. 1983;50:25-30.

Nolan A, Baillie C, Badminton J, Rudrallingham M, Seymour RA. The efficacy of topical hyaluronic acid in the management of recurrent aphthous ulceration. J Oral Pathol Med. 2006;35:461-65.

Nuvvula S, Bandi M, Mallineni SK. Efficacy of ferric sulphate as a pulpotomy medicament in primary molars: an evidence based approach. Eur Arch Paediatr Dent. 2018;19(6):439-47.

O'Kane S, Ferguson MWJ. Transforming growth factor betas and wound healing. Int J Biochem Cell Biol. 1997;29:63-78.

Odabas ME, Bodur H, Baris E, Demir C. Clinical, radiographic, and histopathologic evaluation of Nd: YAG laser pulpotomy on human primary teeth. J Endod. 2007; 33(4):415-21.

Olatosi OO, Sote EO, Orenuga OO. Effect of mineral trioxide aggregate and formocresol pulpotomy on vital primary teeth: A clinical and radiographic study. Niger J Clin Pract. 2015;18:292-96.

Olgart L, Gazelius B, Lindh-Stromberg U. Laser Doppler flowmetry in assessing vitality in luxated permanent teeth. Int Endod J. 1988;21(5):300-6.

Olgart LM. Involvement of sensory nerves in hemodynamic reactions. Proc Finn Dent Soc. 1992;88:403-10.

Osborne JW, Summitt JB, Roberts HW. The use of dental amalgam in pediatric dentistry: review of the literature. Pediatr Dent. 2002;24:439-47.

Osborne JW. Three-year clinical performance of eight amalgam alloys. Am J Dent. 1990; 3:157-59.

Owen BA, Dudney CS, Tan EL, Easterly CE. Formaldehyde in drinking water: Comparative hazard evaluation and an approach to regulation. Regul Toxicol Pharmacol. 1990;11:220-36.

Ozmen B, Bayrak S. Comparative evaluation of ankaferd blood stopper, ferric sulfate, and formocresol as pulpotomy agent in primary teeth: A clinical study. Nigerian J Clin Pract. 2017;20:832-38.

Papagiannoulis L. Clinical studies on ferric sulfate as a pulpotomy medicament in primary teeth. Eur J Paediatr Dent. 2002;3:126-32.

Peng L, Ye L, Guo X, Tan H, Zhou X, Wang C, Li R. Evaluation of formocresol versus ferric sulphate primary molar pulpotomy: a systematic review and metaanalysis. Int Endod J. 2007;40(10):751-57.

Petel R, Ziskind K, Bernfeld N, Suliman H, Fuks AB, Moskovitz M. A randomised controlled clinical trial comparing pure Portland cement and formocresol pulpotomies followed from 2 to 4 years. Eur Arch Paediatr Dent. 2021;22(4):547-52.

Peters MCRB, Roeters FJM. Clinical performance of a new compomer restorative in pediatric dentistry. J Dent Res. 1994;73:106.

Pirnazar P, Wolinsky L, Nachnani S, Haake S, Pilloni A, Bernard GW. Bacteriostatic Effects of Hyaluronic Acid. J Periodontol. 1999;70:370-74.

Phillips RW, Swartz ML, Norman RD. Materials for the Practicing Dentist. St Louis: Mosby. 1969;182-91.

Pilloni A, Annibali S, Dominici F, Di Paolo C, Papa M, Cassini MA, Polimeni A. Evaluation of the efficacy of an hyaluronic acidbased biogel on periodontal clinical parameters. A randomized-controlled clinical pilot study. Ann Stomatol. 2011;2:3-9.

Pistorius A, Martin M, Willershausen B, Rockmann P. The clinical application of hyaluronic acid in gingivitis therapy. Quintessence Int. 2005;36(7-8):531-38.

Pitt Ford TR. Pulpal response to a calcium hydroxide material capping exposures. Oral Surg Oral Med Oral Pathol. 1985;59.2:194-97.

Pogrel MA, Lowe MA, Stern R. Hyaluronan (hyaluronic acid) in human saliva. Arc Oral Biol. 1996;41(7):667-71.

Polepalle T, Srinivas M, Swamy N, Aluru S, Chakrapani S, Chowdary BA. Local delivery of hyaluronan 0.8% as an adjunct to scaling and root planing in the treatment of chronic periodontitis: A clinical and microbiological study. J Indian Soc Periodontol. 2015;19:37-42.

Rajan P, Baramappa R, Rao NM, Pavaluri AK. Hyaluronic acid as an adjunct to scaling and root planing in chronic periodontitis. A randomized clinical trial. J Clin Diagn. 2014;8:11-4.

Rajasekharan S, Martens L, Vandenbulcke Jetal. Efficacy of three different pulpotomy agents inprimary molars – a randomized control trial. Int Endod J. 2017;50:215–228.

Ranly DM. Pulpotomy therapy in primary teeth new modalities for old rationale. Pediatr Dent. 1994;16:403.

Reeves R, Stainley HR. The relationship of bacteria penetration and pulpal pathosis in carious teeth. Oral Surg Oral Med Oral Pathol. 1966;22:59-65.

Roeters JJ, Frankenmolen F, Burgersdijk RC, Peters TC. Clinical evaluation of Dyract in primary molars: 3-year results. Am J Dent. 1998;11:143-48.

Rolling I, Thylstrup A. A 3-year clinical follow-up study of pulpotomized primary molars treated with the formocresol technique. Scand J Dent Res. 1975;83:47-53.

Rolling I, Lambjerg-Hansen H. Pulp condition of successfully formocresoltreated primary molars. Scand J Dent Res. 1978;86(4):267-72.

Rosu S, Montanaro F, Rosu A, Oancea R. A randomized, open-label, parallel-group multicentre study on the efficacy and tolerability of a non-medicated, patented gel for the relief of teething symptoms in infants. Ital J Dent Med. 2017;2:45-54.

Ruemping DR, Morton TH, Anderson MW. Electrosurgical pulpotomy in primates – a comparison with formocresol pulpotomy. Pediatr Dent. 1983;5:14-8.

Rutherford RB, Wahle J, Tucker M, Rueger D, Charette M. Induction of reparative dentine formation in monkeys by recombinant human osteogenic protein-1. Arch Oral Biol. 1993; 38(7):571-76.

Sahayata VN, Bhavsar NV and Brahmbhatt NA. An evaluation of 0.2% hyaluronic acid gel (Gengigel (R)) in the treatment of gingivitis: A clinical & microbiological study. Oral Health Dent Manag. 2014;13:779-85.

Saltzman B, Sigal M, Clokie C, Rukavina J, Titley K, Kulkarni GV. Assessment of a novel alternative to conventional formocresol zinc oxide eugenol pulpotomy for the treatment of pulpally involved human primary teeth: diode laser-mineral trioxide aggregate pulpotomy. Int J Paediatr Dent. 2005;15(6):437-47.

Salwowska NM, Bebenek KA, Żądło DA. & Wcisło-Dziadecka DL. Physiochemical properties and application of hyaluronic acid: a systematic review. J Cosmet Dermatol. 2016;15:520-26.

Samraj RV, Indira R, Srinivasan MR, Kumar A. Recent advances in pulp vitality testing. Endodontol. 2003;15:14-8.

Sasaki H, Ogawa T, Koreeda M, Ozaki T, Sobue S, Ooshima T. Electrocoagulation extends the indication of calcium hydroxide pulpotomy in the primary dentition. J Clin Pediatr Dent. 2002;26(3): 275-78.

Sasaki T, Kawamata-Kido H. Providing an environment for reparative dentin induction in amputated rat molar pulp by high molecular-weigth hyaluronic acid. Arch Oral Biol. 1995; 40(3):209-19.

Sasaki T, Watanabe C. Stimulation of osteoinduction in bone wound healing by high-molecular hyaluronic acid. Bone. 1995;16(1):9-15.

Schroder U. Effects of calcium hydroxide-containing agent on pulp cell migration, proliferation and differentiation. J Dent Res. 1982;64: 541-48.

Schroeder U. Effect of an extrapulpal blood clot on healing following experimental pulpotomy and capping with calcium hydroxide. Odont Revy. 1973;24: 257-68.

Shahri F, Parhizkar A. Pivotal local drug delivery systems in endodontics; a review of literature. Iran Endod J. 2020;15(2):65-8.

Shimabukuro Y, Ichikawa T, Takayama S, Yamada S, Takedachi M, Terakura M, Murakami S. Fibroblast growth factor-2 regulates the synthesis of hyaluronan by human periodontal ligament cells. J Cell Phyisol. 2005;203(3):557-63.

Shulman ER, McIver FTI, Burkes EJ. Comparison of electrosurgery and formocresol as pulpotomy techniques in monkey primary teeth. Pediatr Dent. 1987;3:94-189.

Silva CR, Babo PS, Gulino M, Costa L, Oliviera JM, Silva-Correia J, Gomes ME. Injectable and tunable hyaluronic acid hydrogels releasing chemotactic and angiogenic growth factors for endodontic regeneration. Acta Biomater. 2018;77: 155-71.

Simancas-Pallares MA, Diaz-Caballero AJ, Luna-Ricardo LM. Mineral trioxide aggregate in primary teeth pulpotomy. A systematic literature review. Med Oral Patol Oral Cir Bucal. 2010;15(6):942–6.

Smaïl-Faugeron V, Glenny AM, Courson F, Durieux P, Muller- Bolla M, Chabouis HF. Pulp treatment for extensive decay in primary teeth. Cochrane Database Syst Rev. 2018;5

Smith AJ, Cassidy N, Perry H, Begue- Kirn C, Ruch JV, Lesot H. Reactionary dentinogenesis. Int J Dev Biol. 1995; 39:273-80.

Smith AJ. Dentin formation and repair. In: Hargreaves KM, Goodies HE, eds. Seltzer and Bender’s Dental Pulp. 2 nd ed. Chicago: Quintessence; 2002, p:512-707.

Smith NL, Seale NS, Nunn ME. Ferric sulfate pulpotomy in primary molars: A retrospective study. Pediatr Dent. 2000;22:192-9.

Sonmez D, Sari S, Cetinbaş T. A comparison of four pulpotomy techniques in primary molars: A long-term follow-up. J Endod. 2008;34:950-5.

Srinivasan V, Patchett CL, Waterhouse PJ. Is there life after Buckley's Formocresol? Part I: a narrative review of alternative intervention sand materials. Int J Paediatr Dent. 2006; 16:117-27.

Srinivasan D, Jayanthi M. Comparative evaluation of formocresol and mineral trioxide aggregate as pulpotomy agents in deciduous teeth. Indian J Dent Res. 2011;22:385-90.

Stern R, Asari AA, Sugahara KN. Size-specific fragments of hyaluronan: an information-rich system. Eur J Cell Biol. 2006;85:699-715

Strange DM, Seale NS, Nunn ME, Strange M. Outcome of formocresol/ZOE sub-base pulpotomies utilizing alternative radiographic success. Pediatr Dent. 2001;23:331-36

Stratigaki E, Monteiro J. Management of Open Pulp in Deciduous Teeth. Management of Dental Emergencies in Children and Adolescents, First Edition. John Wiley & Sons; 2019 ;p:137-148.

Sukumar S, Drizhal I. Hyaluronic acid and periodontitis. Acta Medica. 2007;50(4):225-8.

Tan L, Wang J, Yin S, Zhu W, Zhou W, Cao Y, Cen L. Regeneration of dentin-pulp-like tissue using an injectable tissue engineering technique. RSC Adv. 2015;5:59723-37.

Tezel A, Fredrickson GH. The science of hyaluronic acid dermal fillers. J Cosmet Laser Ther. 2008;10:35-42.

Thompson KS, Seale NS, Nunn ME, Huff G. Alternative method hemorrhage control in full strength formocresol pulpotomy. Pediatr Dent. 2001;23:217-22.

Tipler LS, Embery G. Glycosaminoglycandepolymerizing enzymes produced by anaerobic bacteria isolated from the human mouth. Arch Oral Biol. 1985;30:391-6.

Torabinejad M, Chivian N. Clinical applications of mineral trioxide aggregate. J Endod. 1999;25(3):197-205.

Torabinejad M, Rastegar AF, Kettering JD, Pitt Ford TR. Bacterial leakega of mineral trioxide aggregate as a root-ending filling material. J Endod. 1995;21:109-12.

Torabinejad M, Higa RK, McKendry DJ, Pitt Ford TR. Dye leakega of four root end filling materials: effects of blood contamination. J Endod. 1994;20: 159-63.

Torneck CD. Dentin-pulp complex. In: Ten Cate AR, ed. Oral Histology, Development, Structure and Function. 2nd ed. St Louis: Mosby; 1985, p:146-182.

Tronstad L. Root resoption–aetiology, terminologyand clinical manifestation. Endod Dent Traumatol. 1988;4:241-52.

Tronstad L. Reaction of the exposed pulp to Dycal treatment. Oral Surg Oral Med Oral Pathol. 1974;38:945-53.

Tsukiboshi M, Malmgren B, Andreasen JO, Flores MT, Day P. Guidelines for the management traumatic dental injuries: 3. Injuries in the primary dentition. Dent Traumatol. 2013;28:174-82.

Turner DF, Marfurt CF, Sattelber C. Demonstration of physiological barrier between pulpal odontoblasts and its perturbation following routine restorative procedures: a horseradish peroxidase study in the rat. J Dent Res. 1989;68:1262-8.

Tziafas D, Kodonas K. Differentiation potential of dental papilla, dental pulp, and apical papilla progenitor cells. J Endod. 2010;36:781-9.

Umemura N, Ohkoshi E, Tajima M, Kikuchi H, Katayama T,Sakagami H. Hyaluronan induces odontoblastic differentiation ofdental pulp stem cells via CD44. Stem Cell Res. 2016;7(1):1-12.

Vargas KG, Packham B, Lowman D. Preliminary evaluation of sodium hypochlorite for pulpotomies in primary molars. Pediatr Dent. 2006;28(6):511-7.

Vickers FJ, Baumgartner JC, Marshall G. Hemostatic efficacy and cardiovascular effects of agents used during endodontic surgery. J Endod. 2002;28:322-3.

Waddington RJ, Embery G, Last KS. Glycosaminoglycans of human alveolar bone. Arch Oral Biol. 1989;34(7): 587-9.

Waddington RJ, Moseley R and Embery G. Reactive oxygen species: A potential role in the pathogenesis of periodontal diseases. Oral Dis. 2000;6:138-51.

Walender U, Frithiof L, Engstrom GN. The effect of hyaluronan on bone and soft tissue and immune response in wound healing. J Periodontol. 2001;72(9):192-200.

Walker LA, Sanders BJ, Jones JE, Williamson CA, Dean JA, Legan JJ, Maupome G. Current trends in pulp therapy: a survey analyzing pulpotomy techniques taught in pediatric dental residency programs. J Dent Child. 2013;80(1):31-5.

Waterhouse PJ. Pediatric endodontics in cohen's pathways of the pulp. In Hargreaves KM, Cohen S, editors: ed 10, st. Louise: Mosby-Elsevier; 2011, p:808-857.

Waterhouse PJ, Nunn JH, Whithworth JM. An invastigation of the relative efficacy of Buckley's formocresol and hydroxide in primary molars vital pulp therapy. Br Dent J. 2000a;88:32-6.

Waterhouse PJ, Nunn JH, Withworth JM, Soames JV Primary molar pulp therapy – histological evaluation offailure. Int J Pediatr Dent. 2000b;10:313-21.

Watts A, Paterson RC. Pulpal response to zinc oxide-eugenol cement. Int Endod J. 1987;20:82-6.

West DC, Kumar S. Hyaluronan and angiogenesis. In: Evered D, Whelan J, editors. Ciba Foundation Symposium 143 - The Biology of Hyaluronan. New York: John Wiley & Sons; 1989;p:187-201.

Wight TN, Kinsella MG, Qwarnström EE. The role of proteoglycans in cell adhesion, migration and proliferation. Curr Opin Cell Biol. 1992;4:793-801.

Willard RM. Radiographic changes following formocresol pulpotomy in primary molars. ASDC J Dent Child. 1976;43:414 -5.

Winters J, Cameron AC, Widmer RP. Pulp therapy for primary and immature permanent teeth. In Handbook of Pediatric Dentistry. Mosby; 2013, p:103-122.

Xu Y, Höfling K, Fimmers R, Frentzen M, Jervøe-Storm PM. Clinical and microbiological effects of topical subgingival application of hyaluronic acid gel adjunctive to scaling and root planing in the treatment of chronic periodontitis. J Periodontol. 2004;75(8):1114-18.

Vargas KG, Packham B. Radiographic success of ferric suplhate and formocresol pulpotomies in relation to early exfoliation. Pediatr Dent. 2005;27(3):233-7.

Vedamurthy M. Soft tissue augmentation: Use of hyaluronic acid as dermal filler. Indian J Dermatol Venereol Leprol. 2004;70:383-7.

Vanden Bogaerde L. Treatment of infrabony periodontal defects with esterified hyaluronic acid: clinical report of 19 consecutive lesions. Int J Periodontics Restorative Dent. 2009;29(3): 315-23.

Yadav R, Kanwar IL, Haider T, Pandey V, Gour V, Soni V. In situ gel drug delivery system for periodontitis: an insight review. Future J Pharm Sci. 2020;6(1):1-13.

Yamalik N, Kilinc K, Caglayan F, Eratalay K, Çağlayan G, . Molecular size distribution analysis of human gingival proteoglycans and glycosaminoglycans in specific periodontal diseases. J Clin Periodontol. 1998;25:145-52.

Yaman E, Görken F, Pinar Erdem A, Sepet E, Aytepe Z. Effects of folk medicinal plant extract Ankaferd Blood Stopper(®) in vital primary molar pulpotomy. Eur Arch Paediatr Dent. 2012;13:197-202.

Yildirim C, Basak F, Akgun OM, Polat GG, Altun C. Clinical and radiographic evaluation of the effectiveness of formocresol, mineral trioxide aggregate, portland cement, and enamel matrix derivative in primary teeth pulpotomies: A two year follow-up. J Clin Pediatr Dent. 2016;40:14-20.

Yildiz E, Tosun G. Evaluation of formocresol, calcium hydroxide, ferric sulfate, and MTA primary molar pulpotomies. Eur J Dent. 2014;8:234-40.

Zein N, Harmouch E, Lutz JC, Fernandes De Gardo G, Kuchler-Bopp S, Clauss F, Fioretti F. Polymer-based instructive scaffolds for endodontic regeneration. Mater. 2019;12(15):23-47.

Zulfikaroglu BT, Atac AS, Cehreli ZC. Clinical performance of Class II adhesive restorations in pulpectomized primary molars: 12-month results. J Dent Child (Chic). 2008;75:33-43.

10. EKLER

Ek 2: Sağlık Bakanlığı Türkiye İlaç ve Tıbbi Cihaz Kurumu İzni

T.C.
SAĞLIK BAKANLIĞI
Türkiye İlaç ve Tıbbi Cihaz Kurumu

NORMAL

Sayı : 68869993-511.06-E.172650 25.10.2019
Konu : 2019-179

Sayın Prof. Dr. Ali Recai MENTEŞ
Marmara Üniversitesi Diş Hekimliği Fakültesi
Pedodonti Anabilim Dalı
İSTANBUL

İlgi : Kurum evrak kayıt 17.10.2019 tarihli ve E.375116 sayılı başvurunuz.

Sorumlu araştırmacısı olduğunuz, aşağıdaki tabloda bilgileri verilen ilgi klinik araştırma başvuru dosyası ve belgeler; araştırmanın gerekçe, amaç, yaklaşım ve yöntemleri dikkate alınarak 06.09.2014 tarihli ve 29111 sayılı Resmî Gazete 'de yayımlanan Tıbbi Cihaz Klinik Araştırmaları Yönetmeliği gereğince incelenmiş olup **Uzmanlık Tezleri ve/veya Akademik Amaçlı Yapılacak Tıbbi Cihaz Klinik Araştırmaları Başvuru Formunda** belirtilen merkezde araştırmanın başlaması uygun bulunmuştur.

Araştırmanın Adı	Süt Dişlerinde Formokrezol, Ferrik Sülfat ve Hyaluronik Asit Jel Pulpa Ampütasyonlarının Klinik ve Radyolojik Değerlendirilmesi
Koordinatör Merkez	Marmara Üniversitesi Diş Hekimliği Fakültesi
Koordinatör / Sorumlu Araştırmacı	Prof. Dr. Ali Recai MENTEŞ
Protokol tarihi / versiyon no	15.03.2019/1
BGOF (Veli için) tarihi / versiyon no BGOF (Çocuk için) tarihi / versiyon no	15.03.2019/1 15.03.2019/1
ORF tarihi / versiyon no	15.03.2019/1
Araştırma Broşürü tarihi / versiyon no	-
Proje Yürütücüsü	-

Bu kapsamda yukarıda ayrıntıları verilen çalışma ile ilgili olarak;

- Gönüllülerden alınan ve ülke dışına çıkarılacak olan numuneler için biyolojik materyal transfer formunda belirtilen şartların yerine getirilmesi,

Sögütözü Mahallesi, 2176.Sokak No:5 06520 Çankaya/ANKARA
Tel: (0 312) 218 30 00– Fax : (0 312) 218 34 60 www.titck.gov.tr

Bu belge 5070 sayılı Elektronik İmza Kanunu uyarınca elektronik olarak imzalanmıştır. Doküman https://www.turkiye.gov.tr/saglik-titck-ebys adresinden kontrol edilebilir. Güvenli elektronik imza aslı ile aynıdır. Dokümanın doğrulama kodu : SHY3Z1AxQ3NRQ3NRZW56ZW56ZW56

T.C.
SAĞLIK BAKANLIĞI
Türkiye İlaç ve Tıbbi Cihaz Kurumu

- Araştırmanın başlamaması, iptali veya sonlandırılması halinde tarafımıza bilgi verilmesi,
- Araştırma süresince ortaya çıkan advers olayların/etkilerin tarafımıza bildirilmesi,
- Araştırmanın Helsinki Bildirgesi'nin son metni, İyi Klinik Uygulamalar İlkeleri ve ilgili mevzuata uygun olarak yürütülmesi,
- Araştırmada kullanılan her türlü araştırma ürününün ve ürünlerin kullanılmasına mahsus her türlü malzeme ile muayene, tetkik, tahlil ve tedavilerin bedeli için gönüllüden herhangi bir ücret talep edilmemesi,
- Araştırmaya ait yıllık bildirim formunun düzenli olarak Kurumumuza gönderilmesi,
- Sorumlu araştırmacı olarak yazımızın bir örneğinin ilgili etik kurula iletilmesi hususlarında bilgilerinizi ve gereğini rica ederim.

Dr. Asım HOCAOĞLU
Kurum Başkanı a.
Daire Başkanı

Sögütözü Mahallesi, 2176.Sokak No:5 06520 Çankaya/ANKARA
Tel: (0 312) 218 30 00– Fax : (0 312) 218 34 60 www.titck.gov.tr

Bu belge 5070 sayılı Elektronik İmza Kanunu uyarınca elektronik olarak imzalanmıştır. Doküman https://www.turkiye.gov.tr/saglik-titck-ebys adresinden kontrol edilebilir. Güvenli elektronik imza aslı ile aynıdır. Dokümanın doğrulama kodu : SHY3Z1AxQ3NRQ3NRZW56ZW56ZW56

EK 3: Gönüllü Onam Formu

BİLGİLENDİRİLMİŞ GÖNÜLLÜ OLUR FORMU (BGOF) VELİ İÇİN

Araştırmanın Adı: Süt Dişlerinde Formokrezol, Ferrik Sülfat ve Hyaluronik Asit Jel Pulpa Ampütasyonlarının Klinik ve Radyolojik Değerlendirilmesi

Bu araştırma Prof. Dr. Ali Recai Menteş sorumluluğunda yürütülmektedir.

Sayın Veli;

ÇALIŞMANIN AMACI NEDİR?

Çocuğunuzun dişlerinde ilerlemiş çürük bulunmaktadır. Süt dişi çürüğü dişin derin tabakalarına ilerlediği zaman dişin içindeki damar sinir paketi olarak adlandırdığımız pulpayı enfekte etmektedir. Bu sebeple çocuğunuzun böyle dişlerden dolayı ağrısı olmaktadır. Bu durumu tedavi etmek için ampütasyon tedavisi dediğimiz pulpanın görünen kısmının çıkarılıp kök içindeki damar sinir paketinin canlı, sağlıklı tutmayı amaçlayan bir tedavi uygulanmaktadır.

Araştırmanın ismi bu 3 maddenin geçtiği 'Süt Dişlerinde Formokrezol, Ferrik Sülfat ve Hyaluronik Asit Jel Pulpa Ampütasyonlarının Klinik ve Radyolojik Değerlendirilmesi'dir. Bu klinik çalışmada 5-9 yaş arası çocukların toplamda 120 adet süt dişlerine tedavi 3 farklı madden biri rastgele olarak uygulanacaktır. Daha sonra uygulanan yöntemlerin tedavi başarısı açısından karşılaştırılması yapılacaktır.

KATILMA KOŞULLARI NEDİR?

Bu çalışmaya dahil edilebilmeniz için çocuğunuzun dişinde derin çürük bulunması, dişin düşme yaşında olmaması, çocuğunuzun 5-9 yaş arasında olması, herhangi bir vücut hastalığı bulunmaması ve tedavi sırasında uyumlu olması gerekmektedir.

NASIL BİR UYGULAMA YAPILACAKTIR?

Dişler uyuşturularak dişlerin çürüğü temizlenecektir. Dişlerin pulpası (damar-sinir paketi) çıkarılacak ve kanama pamukla durdurulup dişlerin içine tedavi edici maddeler konulup dolguları yapılacaktır. Bu araştırmada tedavi edici 3 farklı madde kıyaslanacaktır. Tedavi süresi yaklaşık 45 dakikadır.

Dişlerin takibi 1, 3, 6, 12. aylarda röntgen alınarak yapılacaktır. Çalışmaya dâhil edilen çocukların klinik muayenesi tek bir araştırıcı tarafından Marmara Üniversitesi Diş Hekimliği Fakültesi Pedodonti Bölümü'nde yapılacaktır.

SORUMLULUKLARIM NEDİR?

Araştırma ile ilgili olarak Prof. Dr. Ali Recai Menteş sizi uygulama dışı bırakabilme yetkisine sahiptir.

KATILIMCI SAYISI NEDİR?

120 adet süt azı dişine tedavi yapılacaktır.

KATILIMIM NE KADAR SÜRECEKTİR?

1 yıl süre ile klinik muayene ve röntgen alınarak takip edilecektir.

ÇALIŞMAYA KATILMA İLE BEKLENEN OLASI YARAR NEDİR?

Bu araştırmada sizin için beklenen yararlar çocuğunuzun çürük dişlerin tedavisinin yapılıp alttan çıkacak yeni diş gelene kadar çiğneme fonksiyonu yapmaya devam etmesini sağlamaktır.

ÇALIŞMAYA KATILMA İLE BEKLENEN OLASI RİSKLER NEDİR?

Her tedavide olduğu gibi kullanılan materyallere karşı alerji gelişme riski ve tedavinin başarısızlık riski vardır. Başarısızlık durumunda ani ağrı, şişlik meydana gelmesi olası risklerinden bazılarıdır. Bu gibi olumsuz durumlar meydana gelirse acil olarak Prof. Dr. Ali Recai Menteş veya Dt. Gökçe Çiçek İldeş'e başvurmanız gerekmektedir.

ARAŞTIRMA SÜRECİNDE BİRLİKTE KULLANILMASININ SAKINCALI OLDUĞU BİLİNEN İLAÇLAR/BESİNLER NELERDİR?

Birlikte kullanılması sakıncalı ilaç veya besin etkileşimi yoktur.

HANGİ KOŞULLARDA ARAŞTIRMA DIŞI BIRAKILABİLİRİM?

Çocuğunuz tedavi kontrollerine gelmiyorsa, çocuğunuz tedavi sırasında uyum göstermiyorsa, çocuğunuzda başka bir hastalık bu süre zarfında geliştiyse araştırma dışı bırakılabilirsiniz.

DİĞER TEDAVİLER NELERDİR?

Derin süt azı dişi çürüklerinde dişin düşme yaşına ve çürük miktarına bağlı olarak kanal tedavisi çekim ve yer koruyucu tedavileri yapılabilir.

ARAŞTIRMA SÜRESİNCE ÇIKABİLECEK SORUNLAR İÇİN KİMİ ARAMALIYIM?

Çocuğunuz uygulama süresi boyunca, zorunlu olarak araştırma dışı ilaç almak durumunda kaldığında sorumlu araştırıcıyı önceden bilgilendirmek için, araştırma hakkında ek bilgiler almak için ya da çalışma ile ilgili herhangi bir sorun, istenmeyen etki ya da diğer rahatsızlıklar için Dt. Gökçe Çiçek İldeş'e başvurabilirsiniz.

ÇALIŞMA KAPSAMINDAKİ GİDERLER KARŞILANACAK MIDIR?

Çalışmamızın giderleri üniversitemizden karşılanacaktır. Sizden herhangi bir nedenle ödeme alınmayacaktır.

ÇALIŞMAYI DESTEKLEYEN KURUM VAR MIDIR?

Çalışmamızın giderleri üniversitemizden karşılanacaktır.

ÇALIŞMAYA KATILMAM NEDENİYLE HERHANGİ BİR ÖDEME YAPILACAK MIDIR?

Çalışmamızda yer almanız nedeniyle size hiçbir ödeme yapılmayacaktır.

ARAŞTIRMAYA KATILMAYI KABUL ETMEMEM VEYA ARAŞTIRMADAN AYRILMAM DURUMUNDA NE YAPMAM GEREKİR?

Bu araştırmada yer almak tamamen sizin isteğinize bağlıdır. Araştırmada yer almayı reddedebilirsiniz ya da herhangi bir aşamada araştırmadan ayrılabilirsiniz; reddetme veya vazgeçme durumunda bile çocuğunuzun sonraki bakımınız garanti altına alınacaktır. Araştırıcı, uygulanan tedavi şemasının gereklerini yerine getirmemeniz, çalışma programını aksatmanız veya tedavinin etkinliğini artırmak vb. nedenlerle isteğiniz dışında ancak bilginiz dahilinde sizi araştırmadan çıkarabilir. Bu durumda da çocuğunuzun sonraki bakımı garanti altına alınacaktır. Araştırmanın sonuçları bilimsel amaçla kullanılacaktır; çalışmadan çekilmeniz ya da araştırıcı tarafından çıkarılmanız durumunda, çocuğunuzla ilgili tıbbi veriler bilimsel amaçla kullanılmayacaktır.

KATILMAMA İLİŞKİN BİLGİLER KONUSUNDA GİZLİLİK SAĞLANABİLECEK MİDİR?

Çocuğunuza ait tüm tıbbi ve kimlik bilgileriniz gizli tutulacaktır ve araştırma yayınlansa bile kimlik bilgileri verilmeyecektir, ancak araştırmanın izleyicileri, yoklama yapanlar, etik kurullar ve resmi makamlar gerektiğinde çocuğunuzun tıbbi bilgilerine ulaşabilir. Siz de istediğinizde çocuğunuza ait tıbbi bilgilere ulaşabilirsiniz.

Çalışmaya Katılma Onayı:

Yukarıda yer alan ve araştırmaya başlanmadan önce gönüllüye verilmesi gereken bilgileri gösteren 3 sayfalık metni okudum ve sözlü olarak dinledim. Aklıma gelen tüm soruları araştırıcıya sordum, yazılı ve sözlü olarak bana yapılan tüm açıklamaları ayrıntılarıyla anlamış bulunmaktayım. Çalışmaya katılmayı isteyip istemediğime karar vermem için bana yeterli zaman tanındı. Bu koşullar altında, çocuğuma ait tıbbi bilgilerin gözden geçirilmesi, transfer edilmesi ve işlenmesi konusunda araştırma yürütücüsüne yetki veriyor ve söz konusu araştırmaya ilişkin bana yapılan katılım davetini hiçbir zorlama ve baskı olmaksızın büyük bir gönüllülük içerisinde kabul ediyorum. Bu formu imzalamakla yerel yasaların bana sağladığı hakları kaybetmeyeceğimi biliyorum.

Bu formun imzalı ve tarihli bir kopyası bana verildi.

GÖNÜLLÜ veya VELİSİNİN		İMZASI
ADI & SOYADI		
ADRESİ		
TEL. & FAKS		
TARİH		

SORUMLU ARAŞTIRMACI: Prof Ali Recai Menteş

Tarih:

İmza:

BİLGİLENDİRİLMİŞ GÖNÜLLÜ OLUR FORMU (BGOF) ÇOCUK

Bu metin araştırıcı Dt. Gökçe Çiçek İldeş tarafından 5-9 yaşında olan çocuğa okunacaktır.

Yemek yemeni sağlayan minik süt dişlerin mikroplar tarafından esir alınmıştır. Yemek yerken ağrın olması, ağzında koku olması dişlerinin üzerine yapışan bu mikroplar yüzünden. Ben dişlerini eski sağlık ve gücüne geri kavuşturacağım. Dişini bu mikroplardan temizlemeden önce bir uyku suyu sıkacağım ve pamukla diş etinde bekleteceğim. Daha sonra dişini sulu ve susuz fırçalar ile mikroplu dişini fırçalayacağım. Dişinin içinde 2 dakika ilaçlı pamuk bekletip, iyileşmesini sağlayan ilaçlar koyacağım. Dişin eskisinden daha güçlü olsun diye sağlam gri renkli bir şapka takacağım. Anne-babanın seni aralıklarla bana dişlerini kontrol etmem için getirmelerini isteyeceğim. Geldiğin zaman dişlerinin sağlığına bakmam için sana sorular soracağım. Dişerin iyi mi, ağrıdı mı, memnun musun gibi ve dişlerinden küçük filmler, fotoğraflar çekeceğim.

Yukarıdaki yazılanlar çocuğuma sesli okunmuştur.

Veli Adı-Soyadı:

Tarih:

İmza:

EK 4: Amerika Ulusal Tıp Kütüphanesi Onayı

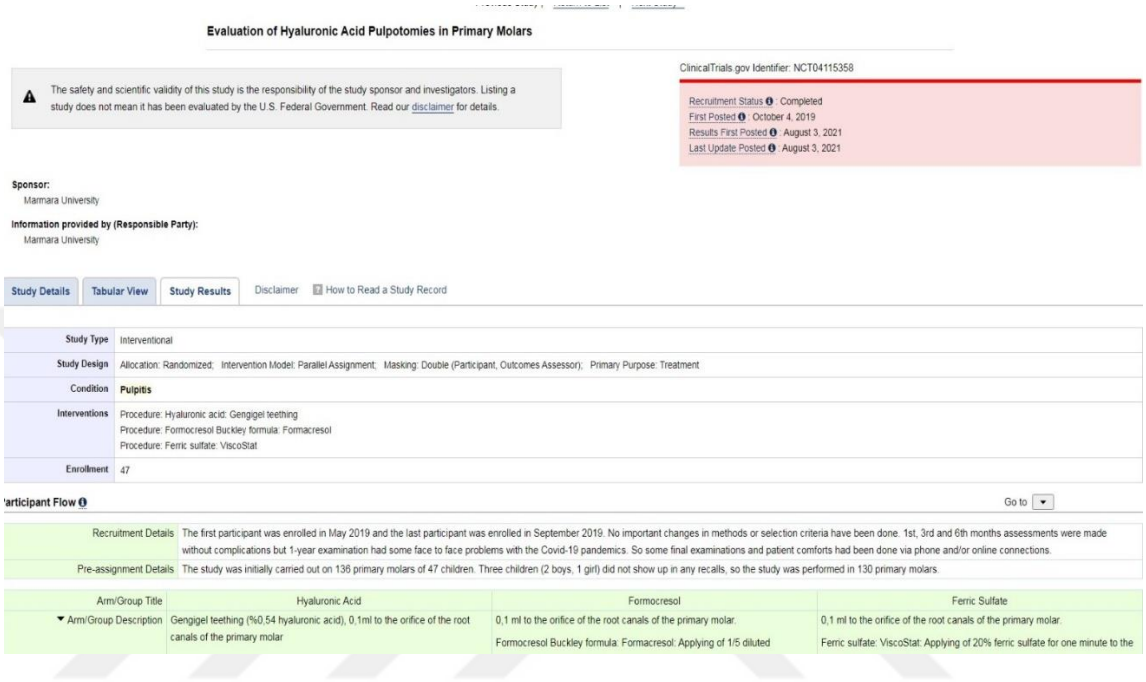

Evaluation of Hyaluronic Acid Pulpotomies in Primary Molars

The safety and scientific validity of this study is the responsibility of the study sponsor and investigators. Listing a study does not mean it has been evaluated by the U.S. Federal Government. Read our disclaimer for details.

ClinicalTrials.gov Identifier: NCT04115358

Recruitment Status : Completed
First Posted : October 4, 2019
Results First Posted : August 3, 2021
Last Update Posted : August 3, 2021

Sponsor:
Marmara University

Information provided by (Responsible Party):
Marmara University

Study Details | Tabular View | Study Results | Disclaimer | How to Read a Study Record

Study Type	Interventional
Study Design	Allocation: Randomized; Intervention Model: Parallel Assignment; Masking: Double (Participant, Outcomes Assessor); Primary Purpose: Treatment
Condition	**Pulpitis**
Interventions	Procedure: Hyaluronic acid: Gengigel teething Procedure: Formocresol Buckley formula: Formacresol Procedure: Ferric sulfate: ViscoStat
Enrollment	47

'articipant Flow — Go to

Recruitment Details	The first participant was enrolled in May 2019 and the last participant was enrolled in September 2019. No important changes in methods or selection criteria have been done. 1st, 3rd and 6th months assessments were made without complications but 1-year examination had some face to face problems with the Covid-19 pandemics. So some final examinations and patient comforts had been done via phone and/or online connections.
Pre-assignment Details	The study was initially carried out on 136 primary molars of 47 children. Three children (2 boys, 1 girl) did not show up in any recalls, so the study was performed in 130 primary molars.

Arm/Group Title	Hyaluronic Acid	Formocresol	Ferric Sulfate
Arm/Group Description	Gengigel teething (%0,54 hyaluronic acid), 0,1ml to the orifice of the root canals of the primary molar	0,1 ml to the orifice of the root canals of the primary molar. Formocresol Buckley formula: Formacresol: Applying of 1/5 diluted	0,1 ml to the orifice of the root canals of the primary molar. Ferric sulfate: ViscoStat: Applying of 20% ferric sulfate for one minute to the

EK 5: Endikasyon Formu

ENDİKASYON FORMU

Hasta Bilgileri:

Ad-Soyad:

Doğum Tarihi:

Adres:

Tel No:

Özgemiş:

Sistemik hastalık:

Allerji:

Tedaviler:

Diş No:

Tedavi Tarihi:

Grup 1: Formokrezol Ampütasyonu ☐

Grup 2: Ferrik Sülfat Ampütasyonu ☐

Grup 3: %0,5 Hyaluronik Asit Ampütasyonu ☐

Klinik Muayene	Radyolojik Muayene
Spontan ağrı:	Kök rezopsiyon seviyesi:
Perküsyon hassasiyeti:	İnternal rezopsiyon:
Palpasyon hassasiyeti:	Eksternal rezorpsiyon:
Mobilite:	Furkal radyolüsens
Fistül:	Periapikal radyolüsens
Apse:	Ataşman kaybı
Pulpal kanama:	
Şişlik:	

EK 6: Takip Formu

HASTA TAKİP FORMU

Hasta Bilgileri:

Ad-Soyad:

Doğum Tarihi:

Tedaviler:

Diş No:

Tedavi Tarihi:

Grup 1: Formokrezol Ampütasyonu ☐

Grup 2: Ferrik Sülfat Ampütasyonu ☐

Grup 3: %0,5 Hyaluronik Asit Ampütasyonu ☐

Radyolojik Değerlendirme

Diş	1. ay	3. ay	6. ay	12. ay
Periapikal rezorpsiyon				
Periapikal radyolüsens				
Furkal rasyolüsens				
İnternal rezorpsiyon				
Eksternal rezorpsiyon				
Obliterasyon				
Lamina dura kaybı				

Klinik Değerlendirme

Diş	1. ay	3. ay	6. ay	12. ay
Mobilite				
Perküsyon				
Palpasyon				
Apse				
Fistül				
Eksfoliasyon				
Spontan ağrı				
PÇK uyumu				
Kompozit uyumu				

Tez Çalışmasından Üretilen Akademik Çalışmalar

1. **Kongre Bildirisi:**

Ildes G**,** Sezgin B, Mentes A. Investigation Of Contributing Factors For The Success Of Primary Molar Pulpotomies. 12th EAPD Interim Seminar-Management of deep carious lesions in primary teeth. 23-24.04.2021 Virtual Event. Oslo, Norway.

2. **Uluslararası Makale:**

Ildeş GÇ, Sezgin BI, Vieira AR, Mentes A. A randomized clinical trial of hyaluronic acid gel pulpotomy in primary molars with 1 year follow-up. Acta Odontol Scand. 2021:1-8.