TÜRKİYE CUMHURİYETİ

MARMARA ÜNİVERSİTESİ

DİŞ HEKİMLİĞİ FAKÜLTESİ

İNTERNAL REZORPSİYON KAVİTELERİNİN FARKLI TEKNİKLER İLE DOLDURULDUĞUNDA DOLUM KALİTESİNİN İNVİTRO OLARAK İNCELENMESİ

Dt. İdil ÖZDEN

UZMANLIK TEZİ

ENDODONTİ ANABİLİM DALI

DANIŞMAN

Prof. Dr. Hesna SAZAK ÖVEÇOĞLU

2022 – İSTANBUL

BEYAN

BEYAN

Bu tez çalışmasının kendi çalışmam olduğunu, tezin planlanmasından yazımına kadar bütün safhalarda etik dışı davranışımın olmadığını, bu tezdeki bütün bilgileri akademik ve etik kurallar içinde elde ettiğimi, bu tez çalışması ile elde edilmemiş bütün bilgi ve yorumlara kaynak gösterdiğimi ve bu kaynakları da kaynaklar listesine aldığımı, yine bu tezin çalışması ve yazımı sırasında patent ve telif haklarını ihlal edici bir davranışımın olmadığını beyan ederim.

Öğrencinin Adı, Soyadı

İmza

TEŞEKKÜR

Uzmanlık eğitimim süresince bana rehberlik eden, hiçbir koşulda yardımını esirgemeyip; bilgi ve tecrübelerini benimle paylaşan ve kalan ömrümde de varlığıyla yoluma ışık tutacağına inandığım danışman hocam Sayın Prof.Dr. Hesna SAZAK ÖVEÇOĞLU'na

Pratik ve teorik anlamda yardımını hiçbir zaman esirgemeyen, desteğini her zaman arkamda hissettiğim ve örnek aldığım değerli hocam Sayın Doç.Dr. Dilek TÜRKAYDIN'a,

Destekleri ve varlıklarıyla güç veren sayın hocalarım Doç.Dr. Emre İriboz, Dr.Öğr. Üyesi Parla Neva DURMAZPINAR ve Dr.Öğr. Üyesi Selin GÖKER KAMALI'ya,

Uzmanlık eğitimim boyunca öğrenimime katkıda bulunan, bilgi ve tecrübelerini esirgemeyen Endodonti Anabilim Dalındaki tüm hocalarıma,

Sevgilerini ve desteklerini daima yanımda hissettiğim kıdem arkadaşlarım Dt. Aslıhan KANAT, Dt. Zeynep CHASAN, Dt. Merve GÖKYAR, Dt. Deniz Barış GENÇER ve Dt. Gökay BÜYÜKÇOLPAN'a,

Çalışmaktan büyük keyif aldığım tüm asistan arkadaşlarıma ve klinik personelimize,

Hayatımın her döneminde evlatları olmaktan gurur duyduğum, beni bu günlere getiren ve üzerimde sonsuz emekleri olan annem Ayşen AKMAN ve babam Mehmet Ali AKMAN'a ve varlığıyla şanslı hissettiğim, olmazsa olmaz dediğim biricik ikizim İrem ŞENOYMAK'a,

Tez çalışmama neredeyse benim kadar emek veren, sonsuz sevgi ve sabrıyla her zaman yanımda olan, bütün sorunları birlikte göğüslediğimiz ve varlığıyla güç bulduğum kıymetli eşim Yunus Emre ÖZDEN'e en içten teşekkürlerimi sunarım.

İÇİNDEKİLER

BEYAN…… i

TEŞEKKÜR…… ii

İÇİNDEKİLER……. iii

KISALTMA ve SİMGELER LİSTESİ …….. vii

ŞEKİLLER LİSTESİ ……... ix

TABLOLAR LİSTESİ …….. x

RESİMLER LİSTESİ……... xi

ÖZET……. 13

SUMMARY……... 15

1.GİRİŞ VE AMAÇ…….. 17

2. GENEL BİLGİLER ……. 20

2.1. Diş Rezorpsiyonları …….. 20

2.1.1. İç Kök Rezorpsiyonu …..……. 22

2.1.1.1. İnflamatuar İç Kök Rezorpsiyonu ……... 22

2.1.1.2. İç Yer Değiştirme Rezorpsiyonu …… 25

2.1.2. İç Kök Rezorpsiyonu Etyolojisi ve Prevelansı ……..... 27

2.1.3. İç Kök Rezorpsiyonu Histopatolojisi ……..……. 28

2.1.4. İç Kök Rezorpsiyonu Klinik ve Radyografik Görünümü … 31
2.1.5. İç Kök Rezorpsiyonunda Tedavi Yaklaşımları …… 33
2.2. Kök Kanal Sisteminin Obturasyonu ……. 36
2.2.1. Kök Kanal Dolgu Materyalleri …..…..…… 38
2.2.1.1. Guta perka ……...……...……... 39
2.2.1.2. Kök Kanal Dolgu Patları ..……. 41
2.2.1.2.1. Çinko Oksit Esaslı Kanal Dolgu Patları …..……... 44
2.2.1.2.2. Polimer Esaslı Kanal Dolgu Patları ..…….. 45
2.2.1.2.3. Kalsiyum Hidroksit Esaslı Kanal Dolgu Patları ….. 48
2.2.1.2.4. Cam İyonomer Esaslı Kanal Dolgu Patları …….. 49
2.2.1.2.5. Biyoseramik esaslı Kanal Dolgu Patları …….. 49
2.2.2. Kök Kanal Dolum Yöntemleri …..……... 50
2.2.2.1. Soğuk Lateral Kondensasyon Tekniği …….. 51
2.2.2.2. Basit Tek Kon Tekniği ..…… 52
2.2.2.3. Sıcak Vertikal Kondensasyon Tekniği …….. 52
2.2.2.4. Devamlı Isı İle Obturasyon Tekniği ……..… 53
2.2.2.5. Sıcak Lateral Kondensasyon Tekniği ……..... 53
2.2.2.6. Termoplastik Enjeksiyon Teknikleri…….. 54
2.2.2.7. Kor Taşıyıcılı Güta-Perka Teknikleri …… 55
2.2.2.8. Termomekanik Kompaksiyon Teknikleri ……. 55
2.2.2.9. Güta Perkanın Kimyasal Yumuşatılması Yöntemi……. 56

2.3. Kök Kanal Dolumunu İncelemek için Kullanılan Geleneksel Görüntüleme Yöntemleri ……... 56

3. GEREÇ VE YÖNTEM …… 58

3.1. Çalışmada Kullanılacak Dişlerin Seçilmesi …….…….. 58

3.2. Örneklerin Hazırlanması ve İnternal Rezorpsiyon Kavitelerinin Oluşturulması ……. 59

3.3. Kök Kanalının Genişletilmesi ve Şekillendirilmesi ……..... 62

3.4. Kök Kanalının Doldurulması ……. 62

3.5. Örneklerin Stereomikroskop ile İncelenmesi …… 66

3.6. Örneklerin ImageJ Programı Üzerinde Ölçümlerinin Yapılması ……..…….. 67

3.7. İstatistiksel Analiz ……..……. 69

4.BULGULAR …….. 70

5.TARTIŞMA ……... 90

6.SONUÇ VE ÖNERİLER ……... 99

7.KAYNAKLAR …… 101

8.EKLER …… 126

8.1. Etik Kurul Onayı……. 126

9.ÖZGEÇMİŞ……. 127

KISALTMA ve SİMGELER LİSTESİ

MTA: Mineral Trioksit Agregat

ALARA: As Low As Reasonably Achievable

KIBT: Konik Işınlı Bilgisayarlı Tomografi

OPG: Osteoprogenitör

RANK: Reseptör Aktivator Nükleer Kappa

RANKL: Reseptör Aktivator Nükleer Kappa Ligandı

NKA: Nörokinin A

NPY: Nöropeptid Y

CGRP: Kalsitonin geni ile ilişkili peptid

IL- β: İnterlökin Beta

IL-6: İnterlökin 6

PGE2: Prostoglandin E2

TNF- α: Tümör nekrotizan faktör alfa

GP: Gutaperka

°C: Santigrat Derece

Ca(OH2): Kalsiyum Hidroksit

ZOE: Çinko Oksit Öjenol

Dk: Dakika

µm: Mikrometre

Mm: Milimetre

NaOCl: Sodyum Hipoklorit

H+: Hidrojen iyonu

HNO3: Nitrik Asit

Na+ : Sodyum iyonu

OH- : Hidroksil iyonu

SEM: Scanning Electron Microscope (Taramalı elektron mikroskobu)

Sn: Saniye

%: Yüzde

> : Büyüktür

< : Küçüktür

ŞEKİLLER LİSTESİ

Şekil 1: Kök rezorpsiyonlarının sınıflandırılması

Şekil 2: Gruplara Göre Kavitelerde Kalan Boşluk Yüzdelerinin Ortanca Değerleri

Şekil 3: Gruplara Göre Kaviteleri Dolduran Gutaperka Yüzdelerinin Ortanca Değerleri

Şekil 4: Gutaperka ile dolum yüzdelerinin ikili testler ile karşılaştırılması

Şekil 5: Gruplara Göre Kaviteleri Dolduran Pat Yüzdelerinin Ortanca Değerleri

Şekil 6: Pat ile dolum yüzdelerinin ikili testler ile karşılaştırılması

TABLOLAR LİSTESİ

Tablo 1: Çalışmada kullanılan AH Plus pat ve soğuk lateral kondenzasyon ile doldurulan örnekler için tanımlayıcı bilgileri

Tablo 2: Çalışmada kullanılan AH Plus pat ve termoplastik enjeksiyon tekniği ile doldurulan örnekler için tanımlayıcı bilgileri

Tablo 3: Çalışmada kullanılan T-endo Bioserra pat ve soğuk lateral kondenzasyon ile doldurulan örnekler için tanımlayıcı bilgileri

Tablo 4: Çalışmada kullanılan T-endo Bioserra pat ve termoplastik enjeksiyon tekniği ile doldurulan örnekler için tanımlayıcı bilgileri

Tablo 5: Çalışmada kullanılan Guttaflow2 ile soğuk akışkan dolum yöntemi için tanımlayıcı bilgileri

Tablo 6: Çalışmada kullanılan Guttaflow2 ile basit tek kon tekniği için tanımlayıcı bilgileri

Tablo 7: Kullanılan malzeme ve dolum yöntemine göre rezorpsiyon kavitelerinin guta perka-pat ile dolum yüzdeleri ve kalan boşluk alanı yüzdeleri

Tablo 8: Gruplara göre rezorpsiyon kavitelerinin GutaPerka ile dolum yüzdelerinin ikili karşılaştırmaları

Tablo 9: Gruplara göre rezorpsiyon kavitelerinin pat ile dolum yüzdelerinin ikili karşılaştırmaları

RESİMLER LİSTESİ

Resim 1: Dişlerin akrile gömülmesi

Resim 2: 12 mm kök boyu belirlenmesi

Resim 3: Buehler elmas disk

Resim 4: IsoMet Düşük Hızlı Testere

Resim 5: Metal disk

Resim 6: Gingival bariyer ile metal diskin sabitlenmesi

Resim 7: %8 NaOCl solüsyonu

Resim 8: %5 HNO3 solüsyonu

Resim 9: Kavitelerin hazırlanması

Resim 10: Dişlerin yapıştırılması

Resim 11: X Smart Plus endomotoru

Resim 12: Protaper Next X2 (25/0.6)

Resim13: AH Plus Pat

Resim 14: Calamus dual 3D obturation system

Resim 15: Calamus pack el aleti ile güta-perkanın koronal kısmının uzak-laştırılması

Resim 16: T-endo Bioserra Pat

Resim 17: T-endo Bioserra kanal patının uygulanması

Resim 18: GuttaFlow2

Resim 19: Stereomikroskop Leica MZ 7.5

Resim 20: ImageJ ile alan işaretleme (Grup1 Örnek1)

Resim 21: ImageJ ile boyut hesaplama (Grup 1 Örnek 1)

Resim 22: ImageJ ile pat alanının belirlenmesi (Grup 2 Örnek 1)

Resim 23: Grup 3 Örnek 1 mikroskop görüntüsü

Resim 24: Grup 4 Örnek 1 mikroskop görüntüsü

Resim 25: Grup 5 Örnek 1 mikroskop görüntüsü

Resim 26: Grup 6 Örnek 1 mikroskop görüntü

ÖZET

İnternal rezorpsiyon kavitelerinin farklı teknikler ile doldurulduğunda dolum kalitesinin invitro olarak incelenmesi

Öğrenci Adı: Dt. İdil ÖZDEN

Danışman Adı: Prof. Dr. Hesna SAZAK ÖVEÇOĞLU

Amaç: Bu çalışmanın amacı, 54 adet çekilmiş tek köklü tek kanallı insan dişlerinde; asit demineralizasyonu ile oluşturulan düzensiz sınırlı iç rezorpsiyon kavitelerinin farklı dolum teknikleri ile doldurulmasının, dolum kalitesi üzerindeki etkisini değerlendirmektir.

Gereç ve Yöntem: Çalışmamızda 54 adet tek köklü tek kanallı çekilmiş insan dişi kullanılmıştır. Her grupta 9 diş olmak üzere uygulanacak olan dolum tekniği ve kullanılacak pata göre 6 gruba ayrılmıştır. Rezorpsiyon kavitesini simüle etmek için; ikiye bölünen dişlerin kök uzunluğunun orta üçlüsünde olacak şekilde her iki diş segmentine ortasında 2 mm çapında ve 2 mm yüksekliğinde daireler bulunan metal diskler sabitlenmiştir. Rezorpsiyon kavitesi oluşturmak için kullanılacak demineralizasyon protokolü 11 günlük süre ile uygulanmış ve belirlenen devir sayısı sonunda metal halkalar kökün orta üçte birlik kısmından uzaklaştırılıp, artıklar temizlenmiştir. Daha sonra diş segmentleri birleştirilmiş, giriş kaviteleri hazırlanmış ve dişlerin kök kanalları Protaper Next (Dentsply Maillefer, Switzerland) döner alet eğeleri ile şekillendirildikten sonra soğuk lateral kondenzasyon, termoplastik enjeksiyon ve guttaflow ile dolum uygulanmıştır. Guttaflow kullanılan gruplar master kon ile ve master kon kullanılmadan doldurulmuştur. Soğuk lateral kondenzasyon ve termoplastik enjeksiyon gruplarında AH Plus pat ve T-endo Bioserra kanal patı kullanılarak dolum yapılmıştır. Daha sonra rezorpsiyon kavitelerinden kesit alınmış ve stereomikroskop görüntüleri ImageJ programı üzerinde değerlendirilmiştir. Örneklerdeki kavitelerde kalan boşluklar, dolumun pat ve gütaperka yüzdesi gruplar arasında karşılaştırılmıştır.

Bulgular: Kruskal-Wallis testi sonucu kullanılan pat ve dolum yöntemine göre rezorpsiyon kavitelerinin guta perka ile doldurma yüzdeleri arasındaki fark istatistiksel olarak anlamlıdır. ($p<0,005$)

Aynı şekilde Kruskal-Wallis testi sonucu kullanılan pat ve dolum yöntemine göre rezorpsiyon kavitelerinin pat ile doldurulma yüzdeleri arasındaki fark istatistiksel olarak anlamlıdır. ($p<0,005$)

Ancak kavitelerde oluşan boşluk alanının yüzdelerinde kullanılan pat ve dolum yöntemi arasında anlamlı bir fark bulunmamıştır. ($p=0,136$)

Örnek olarak; AH Plus pat ile soğuk lateral kondenzasyon uygulanan grup ile AH Plus pat ile termoplastik enjeksiyon tekniği uygulanan grup kıyaslandığında rezorpsiyon kavitesindeki pat miktarı anlamlı olarak fazlayken ($p=0,002$); kavitede kalan boşluklar istatistiksel olarak anlamlı bir fark göstermemiştir.

Sonuç: Ana kon kullanılarak dolum yapılan GuttaFlow en başarılı dolgu malzemesi olarak görülmektedir. AH Plus pat ve termoplastik enjeksiyon tekniği de kavitedeki guta miktarı olarak GuttaFlow grubuna benzer sonuçlar göstermektedir. Her iki yöntemin de kök kanal duvarlarına iyi uyum sağlaması ve uygulama kolaylığı nedeniyle klinikte pratik uygulamalarda iç rezorbsiyon kavitelerinin doldurulması için lateral kondenzasyon yerine kullanılması daha uygundur.

Anahtar kelimeler: Kök kanal dolgu materyalleri, GuttaFlow, Soğuk lateral kondenzasyon, termoplastik enjeksiyon tekniği

SUMMARY

In vitro examination of filling quality when internal resorption cavities are filled with different techniques.

Student Name: Dt. İdil ÖZDEN

Advisor Name: Prof. Dr. Hesna SAZAK ÖVEÇOĞLU

Purpose: The aim of this study is to evaluate the effect of filling irregularly bounded internal resorption cavities created by acid demineralization with different filling techniques on filling quality.

Materials and Methods: For our study, 54 single-rooted, single-canal extracted human teeth were selected. They are divided into 6 groups according to the filling technique to be applied and the sealer to be used, with 9 teeth in each group. To simulate the resorption cavity; metal discs with 2 mm diameter and 2 mm high circles in the middle were fixed to both tooth segments in the middle third of the root length of the divided teeth. The demineralization protocol to be used to create the resorption cavity was applied for 11 days and at the end of the determined cycle number, the metal rings were separated from the middle third of the root and the residues were cleaned. Then, the tooth segments were combined, the access cavities were prepared, and the teeth were shaped with Protaper Next (Dentsply Maillefer, Switzerland) rotary instrument files, and then filled with cold lateral condensation, thermoplastic injection and guttaflow. The groups using Guttaflow were filled with and without the master cone. In cold lateral condensation and thermoplastic injection groups, filling was using AH Plus sealer and T endo Bioserra canal sealer. Then, sections were taken from the resorption cavities and stereomicroscope images were evaluated on the ImageJ program. The remaining voids in the cavities of the samples, the percentage of sealer and gutta-percha of the filling were compared between the groups.

Results: The difference between the percentage of filling the resorption cavities with gutta percha or sealer according to the sealer and filling method used as a result of the

Kruskal-Wallis test is statistically significant. ($p<0.005$) Likewise, the difference between the percentage of filling the resorption cavities with sealer according to the sealer and filling method used as a result of Kruskal Wallis test is statistically significant. ($p<0.005$) However, there was no significant difference between the sealer and filling method used in the percentage of the void area formed in the cavities. ($p=0.136$)

For example; The amount of sealer in the resorption cavity was significantly higher in the group in which cold lateral condensation was applied with AH Plus sealer compared to the group in which thermoplastic injection technique was applied with AH Plus sealer; The remaining spaces in the cavity did not show a statistically significant difference.

Conclusion: The GuttaFlow with master cone group; appears to be a promising filling material. AH Plus sealer and thermoplastic injection technique also show similar results to the GuttaFlow group in terms of the amount of gutta in the cavity. Due to the good compatibility of both methods with root canal walls, ease of use and application, it can be recommended to be used instead of lateral condensation for filling internal resorption cavities in clinical practice.

Keywords: Root canal filling materials, GuttaFlow, Cold lateral condensation, Thermoplastic injection technique

1. GİRİŞ VE AMAÇ

Kök kanalının mekanik ve kimyasal olarak temizlenmesinden sonra kanalın sızdırmaz bir şekilde doldurulması tedavinin başarısını etkileyen önemli unsurlardandır. (Vats ve ark.,2019) Kök kanal sisteminin üç boyutlu olarak doldurulması; ağız ortamından veya periapikal bölgeden kaynaklanabilecek sızıntı ve bakteriyel kontaminasyonu önlediği için, endodontik tedavinin en önemli aşamalardan birini oluşturmaktadır. (Whitworth, 2005; Schilder, 2006)

Kök rezorpsiyonu, osteoklastik aktivite ile ortaya çıkan doku demineralizasyonuna bağlı dişin sert dokularında meydana gelen kayıp olarak tanımlanmaktadır. (Patel ve Ford, 2007; Fuss ve ark., 2003) Patolojik kök rezorpsiyonlarından biri olan iç kök rezorpsiyonu, genellikle travma veya kronik pulpal enfeksiyona bağlı olarak oluşan ve tedavi edilmediği takdirde kök dentininde ilerleyici yıkımla karakterize olan inflamatuar bir süreçtir. (Patel ve ark., 2010; Wedenberg ve Lindskog, 1985) İç kök rezorpsiyonu tespit edilen dişlerde, tedavinin amacı rezorptif sürecin durdurulması için kemomekanik preparasyon ile nekrotik pulpa dokusunun uzaklaştırılması, kök kanalının dezenfekte edilmesi ve rezorpsiyon bölgesi dahil olmak üzere kök kanal sisteminin üç boyutlu olarak doldurulmasıdır. (Patel ve ark., 2010; Kaval ve ark., 2018)

Mikrobiyal iritasyon, kök çatlakları, transplantasyon ve pulpatomi prosedürleri, ortodontik tedavi, viral enfeksiyonlar, kronik pulpa enfeksiyonu veya travma gibi değişik sebeplerle meydana gelen sert doku kayıplarının, dişin sadece iç, sadece dış veya hem iç hem dış yüzeyinde olduğunu teşhis edebilmek; doğru tedavi yöntemini belirleyebilmek açısından önemlidir. (Kaval ve ark., 2018; Nilsson ve ark., 2013) İç kök rezorpsiyonu erken dönemde tespit edildiğinde, kök rezorpsiyonuna bağlı yıkıcı süreci durdurmada, başarı şansı yüksek ve uzun süreli prognozu iyi olduğu için uygulanacak ilk tedavi kök kanal tedavisidir. (Gabor ve ark., 2012; Keskin ve ark., 2017; Topçuoğlu ve ark., 2015; Benenati, 2001)

İç kök rezorpsiyonuna sahip dişlerde, kök kanal şekillendirilmesi sırasında oluşan dentin debrisinin rezorpsiyon kavitesindeki düzensizliklere birikmesi ve uzaklaştırıla-

maması, kök kanalının temizlenme ve doldurma aşamalarında zorluklara yol açabilmektedir. (Topçuoğlu ve ark., 2015; Goldberg ve ark., 2000) Rezorpsiyon kavitesi tam olarak doldurulamazsa, varolan boşluklar mikrobiyal yerleşim için merkez oluşturarak kontaminasyon ve mikrosızıntıya kaynak yaratabilecek ve tedavinin başarısını olumsuz etkileyebilecektir. (Moinzadeh ve ark., 2015)

İç kök rezorpsiyonu tespit edilen dişlerde, ortak bir karara varılamamış olmakla birlikte, sıklıkla sıcak guttaperka teknikleri kullanılarak dolum yapılması önerilmektedir. (Mangani ve Ruddle, 1994; Çalışkan ve Türkün, 1997; Eidelman ve ark., 1997) Yapılan çalışmalarda MTA da; sızdırmazlık, mükemmel biyouyumluluk ve antibakteriyel özelliklerinden dolayı endodontik tedavilerde uygun bir onarım materyali olarak kullanılmaktadır. (Parirokh ve Torabinejad, 2010) Ancak komplike kök kanal sisteminin doldurulmasının zorluğu, su/toz oranının yetersiz olması veya yetersiz kompaksiyona bağlı duvar adaptasyonunun bozulması gibi dezavantajları nedeniyle rutin pat veya kanal dolgu materyali olarak kullanımı önerilmemektedir. (Yoo ve ark., 2016; Saghiri ve ark., 2012) Kök kanal dolgu materyali olarak MTA'nın bu potansiyel eksikliklerini gidermek için kök kanal dolgu işlemleri sırasında kalsiyum-silikat bazlı patların kullanımı önerilmiştir. (Camilleri ve ark., 2011) Enjekte edilebilir forma sahip kalsiyum silikat içerikli patların avantajları; toz/sıvı karışımı gerektirmeden kök kanallarına doğrudan uygulanabilir olması, ilk hızlı sertleşme süresi, biyouyumluluk ve biyoaktivite olarak sıralanmaktadır. (Yoo ve ark., 2016)

Yakın zamanda tanıtılan bir soğuk akışkan dolum tekniğinin de iç rezorpsiyon vakalarında kullanımının başarılı sonuçlar verdiği bildirilmiştir. (Ozok ve ark., 2008; Mohammad ve ark., 2016) GuttaFlow2, partikül boyutu 30 μm'den az olan polidimetilsiloksan ve guta-perka tozu içeren soğuk, akıcı ve kendi kendine sertleşen bir kök dolgu malzemesidir. Kesme gerilmeleri altında azaltılmış viskozitesi sayesinde iyi bir akış özelliğine sahip olması, uygulama sırasında herhangi bir ısı gerektirmemesi, büzülme meydana gelmemesi ve hatta bir miktar genleşme göstermesi materyalin avantajlarıdır. (Ozok ve ark., 2008; Mohammad ve ark., 2016)

Litaretürde yapılan in vitro çalışmalarda (Eren ve ark., 2019; Mohammad ve ark., 2016; Ulusoy ve ark., 2018; Yazdı, Aminssobhani ve Alemi, 2019; Khalil, Alghamdi ve Aljahdali, 2020) deneysel rezorpsiyon kaviteleri çeşitli tip ve boyutlarda frezlerle mekanik olarak oluşturulmuştur. Klinikte tespit edilen gerçek rezorpsiyon kaviteleri ise klastik hücre aktivitesi sonucu kimyasal olarak oluşmaktadır. Bu sebeple kavite sınırları düzensiz demineralize alanlardır. (da Silveira ve ark., 2014)

Bu çalışmanın amacı; asit demineralizasyonu ile oluşturulan düzensiz sınırlı iç rezorpsiyon kavitelerinin farklı dolum teknikleri ile doldurulmasının, dolum kalitesi üzerindeki etkisini değerlendirmektir.

2.GENEL BİLGİLER

2.1.Diş Rezorpsiyonları

Amerikan Endodonti Derneği'nin kabul ettiği tanımlamaya göre rezorpsiyon: "dentin, sement veya kemik kaybına yol açan fizyolojik veya patolojik bir süreçle ilişkili bir durum" olarak açıklanır. (Garg, 2014) Sert diş dokularının rezorpsiyonu ilk olarak 16. yüzyılda tanımlanmıştır. Osteoklastik hücre aktivitesinden kaynaklanan ve diş dokusunun kaybıyla sonuçlanan enfeksiyöz olmayan hasarı ifade eder.(Patel ve ark., 2009; Patel ve Ford, 2007)

Kök rezorpsiyonu fizyolojik veya patolojik süreçler sonucu oluşabilir. Süt dişlenme döneminde görülen kök rezorpsiyonları, vaktinden önce oluşmadıkları sürece tamamen fizyolojiktir.(Harokopakis-Hajishengallis,2007; Bolhari ve ark,, 2013; Bille ve ark., 2007; Bille ve ark., 2008) Ancak daimi dişlenmede görülen kök rezorpsiyonunun patolojik bir temeli vardır ve tedavi gerektirir.(Andreasen, 1970) Yaşam boyu fizyolojik olarak devamlı yeniden şekillenme gösteren kemik dokusunun aksine, kalıcı dişlerde rezorpsiyon süreci her zaman inflamatuardır. Bu nedenle daimi dişlerde görülen rezorpsiyon tedavi edilmezse etkilenen dişlerin erken kaybına neden olabilir.(Harokopakis-Hajishengallis, 2007; Bolhari ve ark., 2013; Kheirieh ve ark.. 2014; Mesgarani ve ark., 2014)

İlk kök rezorpsiyonu sınıflandırması 1970'lerde Andreasen tarafından tanımlanmıştır. Daha sonra kök rezorpsiyonlarının diş yüzeyindeki yerleşimi, histolojik veya etiyolojik kökenlerine göre birçok farklı şekilde sınıflandırılması yapılmıştır. (Patel ve Saberi, 2018; Tronstad, 1988; Andreasen, 2019) Ancak Andreasen'ın yaptığı sınıflama hala literatürde en geniş çapta kabul gören ve en sık kullanılan kök rezorpsiyonu sınıflandırmasıdır.(Aidos ve ark., 2018) Kök rezorpsiyonları; kök yüzeyindeki konumlarına göre iç (pulpal kökenli) ve dış (periodontal ligament kökenli) kök rezorpsiyonu olarak sınıflandırılabilir.(Andreasen ve Andreasen, 1988; Tronstad, 1988)

Dış kök rezorpsiyonunun travma, ortodontik tedavi,beyazlatma işlemleri gibi çeşitli nedenleri vardır ve iç kök rezorpsiyonundan daha sık görülür.(Darcey ve

Qualtrough, 2016) Nispeten nadir görülen iç kök rezorpsiyonunun etiyolojisi ve patogenezi tam olarak aydınlatılamamıştır.(Kaval ve ark., 2018) Bununla birlikte, iç kök rezorpsiyonu tanı aşamasında dış kök rezorpsiyonu ile karıştırılabilmektedir. Yanlış tanı bazı durumlarda uygun olmayan tedavi ile sonuçlanabilir.(Frank, 1981) Bu nedenle kök rezorpsiyonu olan dişlerde uygun tedaviyi belirleyebilmek için rezorpsiyon tipinin doğru teşhis edilmesi gereklidir.



Şekil 1: Kök rezorpsiyonlarının sınıflandırılması

2.1.1. İç Kök Rezorpsiyonu

İç kök rezorpsiyonu, kök kanal duvarının iç yüzeyini etkileyen ve düzensiz kök kanal genişlemesi ile karakterize olan rezorpsiyon şeklidir.(Andreasen, 1970) Kanaldan mineralize duvarlara doğru başlar ve rezorptif süreç sadece pulpanın canlı kaldığı bölgelerde aktiftir.(Kanas ve Kanas, 2011) İnflamatuar iç kök rezorpsiyonu ve iç replasman rezorpsiyonu olmak üzere iki grupta sınıflandırılmaktadır.

2.1.1.1.İnflamatuar İç Kök Rezorpsiyonu

İnflamatuar iç rezorpsiyon, sert dokuların ek birikme olmaksızın ilerleyici kaybını ifade eder.(Wedenberg ve Lindskog, 1985) Heithersay, inflamatuar iç kök rezorpsiyonunu bölgesine göre apikal ve intraradiküler olarak ikiye ayırmıştır. (Heithersay, 2007) İnflamatuar iç kök rezorpsiyonu kök kanal sisteminin herhangi bir bölgesinde meydana gelebilmektedir. sıklıkla kökün orta ve apikal üçlüsünde gözlenmektedir.(Ne ve ark., 1999) Dişin koronalinde meydana gelen rezorpsiyonlarda Mummery'nin pembe dişi olarak tanımlanan pembemsi bir renk tonu görülebilmektedir.(Petel ve Fuks, 2016) Pulpa nekrotik hale geldikçe bu renk değişimi griye dönebilir.(Silveira ve ark., 2009)

İnflamatuar iç kök rezorpsiyonu sıklıkla fiziksel veya kimyasal irritanlara bağlı kronik pulpal inflamasyonla ilişkilidir. Kronik inflamasyon pulpa enfeksiyonlarında yaygın olarak bulunmasına rağmen, rezorptif sürecin başlaması için tek başına yeterli değildir.(Masterton, 1965) Çünkü inflamatuar iç kök rezorpsiyonu yaralanma ve uyarılma olmak üzere iki aşamadan meydana gelir. Yaralanma, kökün dış yüzeyi olan presementumu veya kök kanalının iç yüzeyi olan predentini kaplayan mineralize olmayan dokularla ilgilidir.(Bolhari ve ark., 2013; Hargreaves ve ark., 2012) Klastik hücrelerin devamlı uyarılması olmadan, rezorpsiyon kendi kendini sınırlar. Bu sebeple rezorpsiyon sürecinin devamı için osteoklastik hücreler enfeksiyon veya basınç gibi bir faktöre bağlı uyarılmalıdır.(Harokopakis-Hajishengallis, 2007; Hargreaves ve ark., 2012) Resorptif süreci başlatmak için birden fazla olayın gerekli olması muhtemeldir. Çünkü dentin yüzeyinin mineralize olmayan bileşenleri koruyucu bir bariyer görevi yaparak osteoklastik bağlanmayı önler. Kök çevre dokularında bulunan kök hücreler de hasarın lokalize onarımını ve yenilenmesini sağlayabilir.(Darcey ve Qualtrough, 2013) Bu nedenle tek başına bir risk faktörü yetersizdir ve inflamatuar iç kök rezorpsiyonu dış kök rezorpsiyonuna göre nispeten nadir görülen bir fenomendir.(Masterton, 1965)

Rezorptif süreç devam ederse yavaş yavaş ilerleyerek kökün perforasyonuna veya kırılmasına neden olabilmektedir.(Heithersay, 2007) Pulpanın koronal kısmı genellikle nekrotikken, apikal kısmı vital kalarak rezorptif lezyonun ilerlemesine sebep olan odontoklastları beslemektedir. Aynı zamanda enfekte pulpanın nekrotik koronal kısmının, pulpanın apikal kısmında iltihaplanma için bir uyarı sağlamaktadır. Bu sebeple diş canlılığını kaybederse uyaran kalmadığı için rezorpsiyonun ilerlemesinin duracağı bildirilmiştir.(Tronstad, 1988; Patel ve Ford, 2007)

Bir diğer hipotez ise;kemik rezorpsiyon sürecinde osteositlerin osteoklastogenezi inhibe ettiği düşüncesinden üretilmiştir.(Heino ve ark., 2002) Osteositlerin apopitozu, kemik rezorpsiyonunu tetikleyen osteoklastojenik sitokinlerin salgılanmasına neden olmaktadır.(Gu ve ark., 2005) Osteositlere benzer şekilde, diş pulpa hücreleri ve odontoblastlar da, diş gelişimi sırasında veya çeşitli yaralanmalara cevap olarak apopitoza uğrayabilirler.(Kitamura ve ark.., 2003; Bronckers ve ark., 2000; Mitsiadis ve ark., 2008) Bu nedenle, travma veya çürük sonucu apoptoz geçiren odontoblastlar veya pulpal hücrelerin, resorptif yanıt başlatan sitokinler üretmesi mümkündür.(Kitamura ve ark., 2003) Bunun sonucu olarak iç rezorpsiyon sadece kronik inflamasyon bölgesine komşu predentin kaybolduğunda meydana gelir.(Wedenberg ve Lindskog, 1985)

Erken teşhis, iç kök rezorpsiyonunda en kritik ve olumlu faktördür, çünkü tedaviye ne kadar erken başlanırsa, rezorpsiyon o kadar erken durdurulmuş olacaktır. Rezorpsiyon önemli ölçüde ilerleyene kadar asemptomatiktir, bu da erken teşhisini zorlaştırabilmektedir. Ancak dişler rezorpsiyonun ilerleyişi sırasında kısmi olarak vital olduğundan geri dönüşümlü ya da geri dönüşümsüz pulpitis belirtileri gösterebilirler.(Patel ve ark., 2010) Daha geç dönemde teşhis edilen vakalarda ise renk değişikliği, sinus yolu, palpasyon veya perküsyon hassasiyeti gözlenebilir. Tanı genellikle radyografik olarak konmaktadır. Radyografik görüntüsü kök kanal boşluğunun sınırları düzenli, yuvarlak veya oval genişlemesi olarak tanımlanmıştır. Ancak radyografik görünüm de değişkenlik gösterebilir.(Bhuva ve ark., 2011; Berman ve Hargreaves, 2015)

İç ve dış kök rezorpsiyonlarını, yalnızca iki boyutlu görüntüler kullanarak ayırt etmek zordur. Bu sebeple paralaks tekniğinin kullanılması şarttır.(Gartner ve ark., 1976) Tüp kaydırma ile lezyon hareket ederse büyük olasılıkla dış kök rezorpsiyonu; yerinde kalırsa veya kanal içinde ortalanırsa, iç kök rezorpsiyonu olduğu düşünülür. Ancak özellikle çok köklü dişlerde süperpozisyon sonucu vakanın yanlış teşhis edilebileceği ve yanlış teşhisin uygun olmayan tedavilerle sonuçlanabileceği bildirilmiştir.(Patel ve Saberi, 2018; Frank,1981) Bu yöntemin yetersiz kaldığı durumlarda konik ışınlı bilgisayarlı tomografi, rezorptif lezyonların yerinin ve boyutunun kesin olarak belirlenmesinde çok faydalı olabilir.(Patel ve ark., 2010) Konik ışınlı bilgisayarlı tomografinin küçük hacimli kullanılması radyasyon maruziyetini sınırlandırsa da, hasta geleneksel periapikal radyografiden önemli ölçüde daha yüksek radyasyona maruz kalır. Bu nedenle, ALARA ilkelerine uyulmalı ve konik ışınlı bilgisayarlı tomogrofiye ancak prognozu veya tedavi planını değiştirecekse başvurulmalıdır.(Horner, 2012) Rezorpsiyon teşhisi konulduktan hemen sonra kök kanalının rezorbe bölgesine de ulaşımı sağlayacak teknikler ile endodontik tedaviye başlanmalıdır.(Darcey ve Qualtrough., 2016)

2.1.1.2. İç Yer Değiştirme Rezorpsiyonu

İç yer değiştirme rezorpsiyonu, normal kanal boşluğunun sürekliliğinin bozulması ile birlikte kök kanalının düzensiz genişlemesi ile karakterizedir.(Oehlers, 1951) Kök iç inflamatuar rezorpsiyonuna benzer şekilde, iç yer değiştirme rezorpsiyonunun da kronik pulpal enfeksiyon veya kısmi nekroz gibi düşük dereceli inflamasyondan kaynaklandığı düşünülmektedir.(Wedenberg ve Zetterqvist, 1987) Bununla birlikte iç replasman rezorpsiyonunun patogenezi tam olarak açıklanamamıştır. Bu tip rezorpsiyonun; inflamatuar iç kök rezorpsiyonu sonucu oluşan hasarlı dentinin yerini almak üzere gerçekleştiği ileri sürülmüştür.(Patel ve Saberi, 2018) İç replasman rezorpsiyon defektlerinin histolojik görünümünde, rezorbe dentin yerine metaplastik sert doku oluşumu gözlenmektedir. Bu da aktif ve eş zamanlı rezorpsyion ve replasmanı düşündürmektedir.(Patel ve ark., 2010) Bu metaplastik sert dokunun, sement ya da kemik dokusuna benzediği; pulpa dokusunun, kemik kaynaklı hücreler içeren yeni bir doku ile yer değiştirdiği bildirilmiştir.(Andreasen ve Andreasen, 2007)

Metaplazi, yetişkin bir epitel veya mezenkimal hücre tipinin, başka bir hücre tipi ile geri dönüşümlü yer değişimini ifade eder.(Cotran ve ark., 2003) Histolojik olarak intraradiküler dentinin rezorpsiyonuna, kemik veya semente benzeyen metaplastik sert doku birikimi eşlik eder. İç yer değiştirme rezorpsiyonunun bir çeşidi daha önce "iç tünel rezorpsiyonu" olarak rapor edilmiştir.(Andreasen ve Andreasen,1988) Bu genellikle kök kırıklarının koronal kısmında bulunan ya da lüksasyon yaralanmalarından sonra görülen bir durumdur. Ancak rezorpsiyon süreci de bazı bölgelerde kemik benzeri dokuların birikimiyle kök kanalına bitişik dentinde tünel oluşumuna yol açar. Bu kemik benzeri dokular, süngerimsi kemik görünümündedir. Bazı durumlarda kemik replasmanı kendiliğinden durmaktadır ancak defekt ilerlerse kök yavaş yavaş kemikle yer değiştirmektedir.(Patel ve ark. 2010)

Rezorpsiyon alanında biriken metaplastik sert dokuların kökeni ile ilgili farklı hipotezler üretilmiştir. İlk hipotez, kök kanalının apikal, vital kısmında bulunan postnatal diş pulpası kök hücrelerinin rezorpsiyona karşı onarıcı bir yanıt olarak metaplastik dokuları ürettiğini öne sürer.(Gronthos ve ark., 2002; Huang ve ark., 2009) İkinci hipotez, metaplastik sert dokuların pulpa dışı kaynaklı olduğunu ve iç rezorpsiyonda pulpa dokularının periodonsiyum benzeri bağ dokularıyla yer değiştirdiğini öne sürer. Bu dokuların, vasküler kompartmanlardan göç eden veya periodonsiyumdan köken alan hücrelerden türetilmiş olabileceği savunulmuştur.(Nygaard-Ostby ve Hjortdal, 1971; Ostby, 1961)

İç replasman rezorpsiyonunun klinik bulguları ve semptomlarının inflamatuar iç kök rezorpsiyonundan ayırt edilemediği ve genelde rezorpsiyon ilerlediğinde tespit edildiği bildirilmiştir. İç replasman rezorpsiyon vakalarında teşhis radyografi ile sağlanmaktadır. Radyografide; genişlemiş kanal boşluğu hafif veya orta radyoopasiteye sahip, bulanık görünen bir materyal tarafından kapatılmış gibi görünür. İç yer değiştirme rezorpsiyonu da iç inflamatuar rezorpsiyon gibi asemptomatiktir ve rezorbsiyon süreci ilerlemedikçe, etkilenen dişler termal duyarlılık testlerine normal yanıt verebilir.(Ne ve ark., 1999)

Yer değiştirme rezorpsiyonu teşhis edildiğinde tedavi yaklaşımı inflamatuar iç kök rezorpsiyonuna benzerdir. Kök kanalının rezorpsiyon kavitesi de dahil olmak üzere temizleme, şekillendirme ve dolumunu içermektedir. Perforasyon oluşmuş vakalarda cerrahi yaklaşım gerekebileceği bildirilmiştir.(Peters, 2004; Bhuva ve ark., 2011)

2.1.2. İç Kök Rezorpsiyonu Etyolojisi ve Prevelansı

İç kök rezorpsiyonunun etiyolojisi oldukça belirsizdir. Kök rezorpsiyonun başlamasında birincil etken makrofaj benzeri hücrelerin tutunması ve yayılmasıdır. Bu hücrelerin tutunabilmesi için; predentininin hasar görmesi ve alttaki mineralize dentinin odontoklastlara maruz kalması gerekir.(Wedenberg ve Lindskog, 1985) Bu sebeple predentin kaybına yol açabilecek çeşitli etiyolojik faktörler iç kök rezorpsiyonu ile ilişkilendirilmiştir. İç kök rezorpsiyonunun; travma, çürük, periodontal enfeksiyonlar, uygulanan restoratif prosedürler sırasında oluşabilecek aşırı ısı, sitotoksitisesi yüksek medikament uygulamaları, kök rezeksiyonları, dengesiz kuvvet oluşturabilecek ortodontik prosedürler veya bruksizim alışkanlıkları, viral enfeksiyonlar, bakteri geçişine sebep olabilecek kırık, çatlak hattı veya kusurlu restorayonlar, genetik faktörler veya idiyopatik ve distrofik değişiklikler dahil olmak üzere pek çok etiyolojik faktörle ilişkili oluşabileceği belirtilmiştir.(Andreasen, 1970; Walton ve Leonard, 1986; Penido ve ark., 1980; Silveira ve ark., 2009; Fuss ve ark., 2003; Solomon ve ark.,1986) Travma (Çalışkan ve Türkün, 1997) ve pulpal enfeksiyonun iç rezorpsiyonun etyolojisinde en önemli faktörler olduğu sonucuna varılmıştır.(Patel ve ark.. 2010; Gabor ve ark., 2012)

İç kök rezorpsiyonunun nadir olduğu düşünülmektedir. Ancak yapılan histolojik çalışmalarda iç kök rezorpsiyonu görülme sıklığının pulpanın inflamatuar durumuna bağlı olarak %0.01 ile %55 arasında değişebileceği tahmin edilmektedir.(Haapasalo ve Endal, 2006) Bir başka histolojik çalışmada pulpal enfeksiyondan etkilenen dişlerde internal rezorpsiyonun sıklıkla gözlendiği fakat rezorpsiyon boyutlarının küçük olması nedeniyle geleneksel klinik veya radyografik yöntemlerle tespit edilemediği sonucuna varılmıştır.(Gabor ve ark., 2012)

İç kök rezorpsiyonu, kök içerisinde oluştuğu bölgeye göre apikal ve intraradiküler olmak üzere ikiye ayrılır.(Heithersay, 2007; Berman ve Hargreaves, 2015) Apikal internal rezorbsiyon, her zaman dış inflamatuar kök rezorpsiyonuna eşlik eder.(Malueg ve ark., 1996; Laux ve ark., 2000) Bu sebeple periapikal lezyonlu dişlerde apikal iç rezorpsiyon; intraradiküler iç rezorpsiyon ile karşılaştırıldığında oldukça yaygın bir durumdur.(Vier ve Figueiredo, 2004) İntraradiküler internal rezorpsiyon ise, kök kanal duvarlarının orta ve apikal üçte biri boyunca intraradiküler dentinin ilerleyici yıkımı ile karakterize inflamatuar bir durumdur. Resorptif boşluklar sadece granülasyon dokusu ile dolduysa inflamatuar iç rezorpsiyon, kemik veya sement benzeri mineralize dokularla dolduysa iç yer değiştirme rezorpsiyonu olarak adlandırılır.(Lyroudia ve ark., 2002; Nilsson ve ark., 2013) İntraradiküler internal kök rezorpsiyonu çoğu travmatik yaralanmadan sonra bile nispeten nadir görülen klinik bir durumdur.(Andreasen ve Andreasen, 1992; Andreasen, 1970) Buna rağmen ototransplantasyon gibi tedavi prosedürlerinden sonra daha yüksek prevalans görüldüğü bildirilmiştir.(Ahlberg ve ark., 1983)

İç kök rezorpsiyonu; üst çene kesici dişler ve alt çene posterior dişlerde daha fazla görülmektedir.(Sweet, 1965) Daimi dişlerde görülme sıklığı; orta keser dişler, birinci ve ikinci büyük azılar, yan keserler, küçük azılar, kaninler ve üçüncü büyük azılar şeklinde sıralanmaktadır.(Patel ve ark., 2010; Çalışkan ve Türkün, 1997) Her yaş ve cinsiyette izlenmekle beraber 40-50 yaşlar arasında ve erkeklerde daha sık görüldüğü, tek dişte olabildiği gibi simetrik dişlerde de gözlenebileceği belirtilmiştir.(Goultschin ve ark., 1982; Çalışkan ve Türkün, 1997; Patel ve ark., 2010; Sweet, 1965) İç kök rezorpsiyonunun ırksal yayılımıyla ilgili yapılmış epidemiolojik çalışma bulunmamaktadır.

2.1.3. İç Kök Rezorpsiyonu Histopatolojisi

İnternal rezorpsiyondan pulpanın diferansiye olmamış mezenşim hücrelerinin farklılaşması ile oluşan, özelleşmiş çok çekirdekli dev hücreler sorumludur. Odontoklast ve dentinoklast adını alan bu hücreler dentin içindeki Howships lakünaları olarak bilinen boşluklarda bulunurlar. (Hasselgren ve Strömberg, 1976) İskelet prekürsör

hücrelerinden üretilen osteoblastlar ve osteositlerin aksine, dalak veya kemik iliğinden türetilmiş monosit-makrofaj kökenli tek çekirdekli öncü hücrelerinin füzyonu ile oluşmaktadırlar.(Udagawa ve ark., 1990; McHugh ve ark., 2007)

Dentinoklast ve odontoklastların osteoklastlar ile aynı hücre olup olmadığı bilinmemektedir, ancak enzimatik aktivite (asit fosfataz ve β glukoronidaz) ve morfolojik açıdan benzerlikleri mevcuttur.(Patel ve ark., 2009) Odontoklastlar, muhtemelen etki bölgelerindeki farklılıklar nedeniyle, boyut olarak daha küçük ve daha az çekirdek barındırması ve daha küçük temas alanına sahip olmasıyla osteoklastlardan farklıdır.(Lindskog ve ark., 1983)

Hem fizyolojik hem de patolojik durumlarda kemik yeniden modellemesi sırasında etkin olan OPG/RANK/RANKL sisteminin kök rezorpsiyonu sırasında da etkin olduğu belirtilmiştir.(Tyrovola ve ark., 2008)

Kök rezorpsiyonunda odontoklastların rezorbe edici aktivitesi için gerekli OPG/RANK/RANKL sisteminin ekspresyonu; periodontal ligament hücreleri(T-hücreleri, odontoblastlar ve fibroblastlar) tarafından sağlanmaktadır.(Kamat ve ark., 2013) Sistem, kompleks hücre-hücre etkileşimleri yoluyla klastik hücrelerin öncüllerinden oluşmasından sorumludur.

RANK ve RANKL arasındaki etkileşim, odontoklast farklılaşması için gereklidir ve OPG, aktive edilmiş bir RANK'ın bağlanmasını önleyen, nötralize-RANKL için çözünür bir reseptör antagonisti görevi görür.(Theoleyre ve ark., 2004) Bir uyaran altında, sitokinlerin lokal artışıyla birlikte, T-hücreleri aktive olur ve RANKL salınır, sonrasında ön odontoklastların farklılaşması ve aktivasyonu meydana gelir. RANKL'ı eksprese eden odontoblastlar ve fibroblastlar, mononükleer progenitörlerin yanı sıra nörokinin A (NKA), nöropeptid (NPY) ve kalsitonin geni ile ilişkili peptid (CGRP) gibi biyoaktif nöropeptidlerle etkileşime girer.(Väänänen ve ark., 2000) Sitokinler, interlökin-β (IL-β) ve IL-6, prostaglandin E2 ve tümör nekroz faktörü α (TNF-α) tarafından indüklenen hormonlar; vazoaktif, kemotaktik ve hücresel etkileri yoluyla RANKL ekspresyonunu uyarır.(Kamat ve ark., 2013) Klastik hücreler mineralize yüzeye yapıştıktan sonra hidrojen iyonlarının ve proteolitik enzimlerin salınmasına yol

açarlar. Salınan enzimler lokalize asidik bir mikro ortam oluşturur ve mineralize doku çözünmesi ile rezorpsiyon süreci başlamış olur.(Väänänen ve ark., 2000)

Hücreler arası bağlanmayı sağlayan, farklı α ve β alt birimleri içeren spesifik glikoprotein membran reseptörlerine integrin adı verilmektedir. Özellikle αvβ3 integrin klastik hücrelerin bağlanmasında önemli bir rol oynamaktadır.(Nakamura ve ark., 2007) Osteoklastlara benzer şekilde, odontoklastlar da integrinler yoluyla hücre dışı proteinlere bağlanabilmektedir.(Schaffner ve Dard, 2003) Osteopontin gibi, hücre dışı matris proteinleri klastik hücrelerin bağlanma bölgeleri olarak işlev görmektedir.(Ishijima ve ark., 2001) Osteopontin molekülü, açığa çıkmış dentin yüzeyindeki apatitlere bağlanır ve klastik hücrelerin hücre zarlarındaki integrin reseptörlerine bağlanmasını sağlar. Bu nedenle klastik bir hücrenin mineralize dokulara bağlanmasını sağlayan bir bağlayıcı molekül olarak görev yapmaktadır.(Chung ve ark., 2008)

Osteoklastların mineralize olmayan kollajen matrisklere bağlanamadıkları bilinmektedir.(Trope, 1998) İç kök rezorpsiyonunun oluşması için, mineralize dentinin odontoklastlara maruz kalması gerekmektedir. Bu sebeple en dıştaki koruyucu odontoblast tabakası ve predentin hasar görmediği sürece rezorpsiyon süreci oluşmamaktadır. (Trope, 2002; Wedenberg ve Lindskog, 1985)

2.1.4. İç Kök Rezorpsiyonu Klinik ve Radyografik Görünümü

İç kök rezorpsiyonu kökün her bölgesinde gözlenebilmektedir. Ancak sıklıkla kökün orta ve apikal üçlüsünde gözlendiği bilinmektedir.(Ne ve ark., 1999) İç kök rezorpsiyonu görünen dişler genellikle asemptomatiktir ve klinik bulgu vermediği için rutin radyografik muayenelerde tesadüfen tespit edilebilir. İç kök rezorpsiyonunun hızlı veya yavaş ilerleyen dinamikleri olabilir ve pulpal enflamasyonun şiddeti rezorpsiyonun ilerleme hızını etkileyebilir.(Aşçı ve ark., 2013) Rezorpsiyon görülen dişin klinik özellikleri; pulpanın histolojik durumuna, rezorpsiyonun neden olduğu sert doku yıkımının derecesine ve rezorpsiyon bölgesinin kök kanal boşluğundaki konumuna bağlı olarak oluşur.(Patel ve ark., 2010) İç rezorbsiyon kanalın koronal kısmında yer alıyorsa, granülasyon dokusunun pembe renkli yansıması klinik tanıyı

kolaylaştırabilmektedir. Gözlenen pembe renk, rezorpsiyon alanına komşu olan ve yüksek oranda damarlanma içeren bağ dokusundan kaynaklanmaktadır.(Masterton, 1965; Haapasalo ve Endal, 2006) Süreç ilerler ve pulpa nekrotik hale gelirse bu renk koyu griye dönebilir. (Silveira ve ark., 2009)

Rezorpsiyonun devam eden aşamasında; pulpa dokusunun bakteriyel kontaminasyonu akut bir inflamasyona neden olursa pulpitisin klinik semptomları gözlenebilmektedir.(Masterton, 1965) İç rezorpsiyon alanını dolduran iltihaplı bağ dokusu dejenere olur ve nekroza uğrarsa apikal periodontitisi tetikleyerek periradiküler apse oluşumuna yol açabilir. Kökün perforasyonunu durumunda gram negatif enfeksiyonun varlığını kanıtlayan sinüs yolu oluşumu gözlenebilir.(Sassone ve ark., 2008) Tam pulpa nekrozu gerçekleşmişse rezorptif hücre beslenmesi kesileceği için rezorbsiyonun büyümesi de duracaktır.(Nilsson ve ark., 2013)

İç kök rezorpsiyonu bulunan dişlerde; rezorpsiyon boyutu önemli ölçüde büyüyüp perforasyona neden olana kadar termal ve elektrikli pulpa testlerinde düşük vitalite değerlerinde cevap alındığı gözlenmiştir. Perforasyon nedeniyle kök kanalı periodonsiyuma açılır veya pulpa kron bölgesinde ağız sıvılarıyla temasa geçerse negatif cevap alınabileceği bilinmektedir.(Pierce, 1989)

Kök rezorpsiyonlarının teşhisi, klinik belirtilerden çok radyografik görüntüleme ile yapılmaktadır.(Gulabivala ve Searson, 1995) İç kök rezorpsiyonu; pulpa odası veya kök kanalı içinde oval şekilli bir genişlemenin radyografik görünümü ile karakterize edilir. Ancak erken teşhisi konvansiyonel bir röntgen muayenesiyle de zordur. (Nilssonve ark., 2013) Geleneksel radyografik görüntülemede üç boyutlu oluşumlar iki boyuta indirgendiği için, özellikle benzer radyografik özelliklere sahip olabilen iç kök rezorpsiyonu ile servikal dış kök rezorpsiyonu ayırıcı tanısının yapılması problem yaratmaktadır.(Tronstad, 1988; Patel ve Ford, 2007) Ancak uygun bir tedavi planının tasarlanabilmesi için doğru bir teşhis şarttır. Bu sebeple rezorpsiyonun daha iyi değerlendirilebilmesi için her zaman paralaks radyografi tekniği kullanılması önerilmektedir.(Gulabivala ve Searson, 1995)

İç kök rezorpsiyon lezyonları, kanal içerisinden kaynaklandıkları için açılı görüntülemelerde kök kanal sistemine göre pozisyonlarını korur. Servikal dış kök rezorpsiyon lezyonları ise yer aldıkları kök yüzeyine göre görüntülemelerde faklı konumlarda bulunurlar. Rezorpsiyon lingual / palatal bölgede ise açılı görüntülemelerde röntgen tüpünün kaydırıldığı yönle aynı yönde; bukkal bölgede ise röntgen tüpünün kaydırıldığı yönün ters yönüne hareket etmektedir. Geleneksel radyografilerle kullanılabilen bu tanı tekniği, kanal veya pulpa odası anahatlarının rezorpsiyon alanı ile birlikte devamlılık içerisinde gözlenmesine imkan verdiği için, iç kök rezorpsiyonu ayırıcı tanısında klinisyenlere kolaylık sağlayabilmektedir.

İç kök rezorpsiyonu; radyografik olarak, düzgün sınırlı ve kök üzerinde simetrik olarak konumlanmış oval radyolüsensi şeklinde görüntü vermektedir. Ayrıca esasen kök kanalının bir uzantısı olduğu için; kök kanal duvarının ana hatları, rezorpsiyon lezyonu ile genişleyerek takip edilebilmektedir.(Ne ve ark., 1999) Servikal dış kök rezorpsiyonunun radyografik görüntüsü ise belirsiz ve asimetrik sınırlıdır. Kök kanal duvarları servikal dış kök rezorpsiyon alanı boyunca herhangi bir genişleme göstermeksizin bozulmadan izlenebilmektedir.(Heithersay, 2007)

Servikal dış kök rezorpsiyonu geleneksel radyografik görüntülemelerde kanal sistemi üzerine süperpoze olur ve kanal duvarları, rezorpsiyon bölgesinde normal düzenlerinde gözükmektedir.(Patel ve Saberi, 2018) Bununla birlikte, birden fazla kanalı olan dişlerde, iç kök rezorpsiyonundan etkilenmeyen bir kanalın geleneksel radyografilerde iç kök rezorpsiyon kusuruna süperpoze olabileceği belirtilmektedir.(Patel ve ark., 2009)

Güncel literatürde konik ışınlı bilgisayarlı tomogrofinin (KIBT), iç kök rezorpsiyonu tanı ve tedavi planlamasında güvenilir bir yöntem olduğu belirtilmektedir. (Karakaya ve ark., 2019; Baştürk ve ark., 2019) Konik ışınlı bilgisayarlı tomogrofi, kök lezyonlarını en erken evrelerde saptamada yüksek bir doğruluğa sahiptir. (Estrela ve ark., 2009) Bir iç kök rezorpsiyon lezyonunun konumu, boyutları, ilişkili perforasyon varlığı KIBT taramasından elde edilebilmektedir. KIBT, iç kök rezorpsiyonu

ve servikal dış kök rezorpsiyon arasında ayırıcı tanı oluşturabilmekte ve konvansiyonel radyografik incelemede ortaya çıkabilecek şüphe ve yanlış tedavi planlaması ihtimalini ortadan kaldırabilmektedir.(Bhuva ve ark., 2011)

2.1.5. İç Kök Rezorpsiyonunda Tedavi Yaklaşımları

İç kök rezorpsiyonunun ilerlemesi kök kanalındaki vital doku varlığına bağlıdır. Kök kanal tedavisi, granülasyon dokusunu ve rezorpsiyondan sorumlu hücrelerin beslemesini sağlayan pulpal dokuyu ortadan kaldırır.('Quality guidelines for endodontic treatment: consensus report of the European Society of Endodontology' 2006) Bu sebeple iç kök rezorpsiyonu teşhis edildiği anda kök kanal tedavisine başlanmalıdır.(Aşçı ve ark., 2013) Erken tedavi ile daha fazla sert doku kaybı ve perforasyon ihtimalinin önüne geçilmiş olur.(Chambers, 1981) Etkilenen diş kurtarılabilir ve makul bir prognoza sahipse, kök kanal tedavisi gerekmektedir. Prognozu belirlerken hastanın yaşı, etkilenen dişin konumu, klinik kuronun şekli, oklüzyon, rezorpsiyon alanının yeri ve genişliği, kök perforasyonu varlığı ve genişliği ve periodontal durum değerlendirilmelidir.(Nilsson ve ark., 2013)

İç kök rezorpsiyonu olan dişlerin endodontik tedavisi sırasında çeşitli zorluklarla karşılaşılmaktadır. Rezorpsiyon sebebiyle zaten zayıflamış olan diş yapısını daha fazla zayıflatmamak için giriş kavitesi mümkün olduğunca konservatif hazırlanmalıdır. Rezorpsiyon süreci devam eden dişlerde; granülasyon dokusu ve iltihaplı pulpa kaynaklı aktif kanama ile karşılaşılabilmektedir. Kanama kemomekanik debridman sırasında etkin bir görüşü engelleyeceği için tedaviyi zorlaştırabilmektedir.(Patel ve ark., 2010) Karşılaşılan bir diğer zorluk ise rezorpsiyon alanının düzensiz içbükey şeklinin genellikle doğrudan mekanik enstrümantasyona izin vermemesidir.(Berman ve Hargreaves, 2015) Bu nedenle sodyum hipoklorit ile vital ve nekrotik pulpa dokusunun kimyasal olarak çözülmesine büyük önem verilmelidir. Yandan perfore enjektörler ve irrigasyon aktivasyon sistemleri ile kök kanal sistemi etkin bir şekilde temizlenmelidir.(Özdemir ve ark., 2019) İrrigasyon solüsyonunun aktivasyonu kök kanal sisteminin tüm alanlarına nüfuz etmesini kolaylaştıracağı için iç rezorpsiyon gözlenen dişlerde kullanımı

önerilmektedir.(Haapasalo ve Endal, 2006) Aktivasyon uygulamaları ile kök kanalındaki artık dokular ve mikroorganizmalar etkin bir biçimde uzaklaştırılabilmekte ve özellikle internal rezorpsiyonlarda ulaşılması güç bölgelerde daha başarılı sonuçlar alınabilmektedir.(Burleson ve ark., 2007)

Ultrasonik aletlerin kullanımı ile yapılan etkin bir irigasyona rağmen, ulaşılamayan alanlarda bakteri ve bakteri ürünlerinin kalabileceği bildirilmiştir.(Burleson ve ark., 2007) Bu sebeple kök kanalına endodontik tedavi ara seanslarında medikaman uygulaması yapılması da gerekmektedir.(Siqueira ve ark., 2002) Bu uygulamanın amacı granülasyon dokusunun elimine edilmesi ve enfeksiyonun kontrol altına alınmasıdır.(Özdemir ve ark., 2019) Kemomekanik enstrümantasyondan sonra kanal içinde kalan bakterileri etkin bir şekilde yok ettiği gösterildiği için; ara seans medikamanı olarak kalsiyum hidroksit kullanımı yaygındır.(Bystrom ve ark., 1985; Sjögren ve ark., 1991) Aynı zamanda, kalsiyum hidroksitin sodyum hipoklorit ile birlikte kullanıldığında; sodyum hipokloritin organik kalıntıları uzaklaştırma etkinliğini arttırdığı gösterilmiştir.(Andersen ve ark., 1992) Kalsiyum hidroksit kullanımı, dezenfeksiyon prosedürlerinin etkisini en üst düzeye çıkarır, kanamayı kontrol etmeye yardımcı olur ve artık pulpa dokusunu nekrotize eder.(Nilsson ve ark., 2013) Kalsiyun hidroksit alkali pH'sı sayesinde klastik aktiviteyi inhibe eder ve antibakteriyel özelliği ile iyileşme için uygun çevre şartlarının sağlanmasına yardımcı olur. (McMullin ve ark., 2008; Günday ve Öveçoğlu, 1995) Bununla birlikte kalsiyum hidroksitin kök kanalına yerleştirildiğinde düşük çözünürlük göstermesi, doku sıvıları ve organik dokular tarafından inaktivasyonu sonucu antibakteriyel etkiliğinin azalması gibi dezavantajları bildirilmiştir.(Ricucci ve Siqueira, 2008) Bu sınırlamalara rağmen, iç kök rezorbsiyon kavitelerinde kemomekanik debridmanını arttırmak için çoklu kalsiyum hidroksit pansumanlarının kullanılması savunulmaktadır. (Patel ve ark., 2010)

Kök kanal sisteminin dezenfeksiyonu sağlandıktan sonra, kanalın yeniden enfekte olmasını önlemek için uygun bir kanal dolgu maddesi ile sızdırmaz şekilde doldurulması gerekmektedir. Perfore olmamış iç rezorpsiyon vakalarında başarılı bir tedavinin önemli basamaklarından biri de kök kanal boşluğunun hermetik bir biçimde doldurulabilmesidir.(Frank ve Weine, 1973) Düzensiz yapısı sebebiyle iç kök rezorpsiyon

alanlarının tamamen doldurulması ve sızdırmazlık sağlanması zor olabilmektedir. Kor materyallerinin ısı ile akışkan formda kullanıldığı tekniklerin rezorpsiyon alanını daha başarılı şekilde doldurduğu bildirilmiştir. (Gençoğlu ve ark., 2008; Gök ve Çapar, 2014)

Rezorpsiyon ilerlemiş ve kökte perforasyon meydana gelmişse; rezorpsiyon alanına biyouyumlu ve iyi adaptasyon özelliklerine sahip bir materyal uygulanması gerekebilir. Bu amaçla amalgam (Friedman, 1989), kompozit rezinler (Friedman, 1989; Isidor ve Stokholm, 1992), MTA (Hsien ve ark., 2003) ve cam iyonomer (Heithersay, 1999) kullanımı denenmiştir. MTA, diğer malzemelerle karşılaştırıldığında üstün sızdırmazlık özelliği göstermiştir.(Jacobovitz ve ark., 2009) Aynı zamanda MTA; periradiküler dokular tarafından iyi tolere edilebilir, periodonsiyumun neredeyse tam rejenerasyonunu destekler ve biyouyumludur.(Torabinejad ve ark., 1995; Regan ve ark., 2002) Literatürde de rezorpsiyon vakalarının tedavisinde kullanımının başarılı sonuçlar verdiği belirtilmiştir. (Baştürk ve ark., 2019; Göker Kamalı ve ark., 2022) Bu sebeple perforasyonla sonuçlanmış iç rezorpsiyon vakalarının tedavisinde en sık tercih edilen materyaldir.

Perforasyona sahip kök rezorpsiyon vakalarında kanal dolumu için hibrit bir teknik kullanımı da önerilmektedir ve literatürde örnekleri mevcuttur. (Karakaya ve ark., 2019) Hibrit teknikte; rezorpsiyon defektinin apikalinde kalan alan, güta perka ile doldurulurken, rezorpsiyon bölgesi ve perforasyon alanı MTA ile kapatılmaktadır. (Jacobovitz ve de Lima, 2008) Perforasyona sahip rezorpsiyon defektleri, ortograd yaklaşımla tedavi edilemeyecek durumdaysa veya onarılamayacak kadar geniş sert doku yıkımı oluşmuşsa cerrahi tedaviye ihtiyaç duyulabilir. (Nilsson ve ark., 2013) Rezorpsiyon tedavi edilemez durumdaysa veya prognoz umutsuzsa, dişin çekiminin tek tedavi seçeneği olduğu bildirilmiştir.(Hargreaves ve ark., 2012)

2.2 Kök Kanal Sisteminin Obturasyonu

Endodontik tedavide başarı, pulpa dokusu ve nekrotik materyalin uzaklaştırılması, kanalın biyomekanik preparasyonu, dezenfeksiyonu ve ardından üç boyutlu olarak

doldurulmasına bağlıdır. (Sundqvist ve ark., 1998; De Moor ve Martens, 1999; Schäfer ve ark., 2012) Üç boyutlu kök kanal dolgusu, kök kanal sisteminde varolan tüm düzensizliklerin tamamen doldurulması ve sızdırmaz bir tıkaç oluşturulmasını belirten bir tanımdır.(Schilder, 2006) Kök kanal sisteminin yeterli obturasyonu endodontik tedavinin en önemli aşamalardan birini oluşturmaktadır.(Whitworth, 2005) Bunun sebebi yeterli ve sızdırmaz bir dolum yapılmadığında, doku sıvılarının kanal içerisine sızarak kemomekanik preparasyon ile uzaklaştırılamayan rezidüel bakteriler için bir beslenme ortamı oluşturması ve yeni enfeksiyon oluşumuna yol açabilmesidir.(Al-Nazhan ve ark., 2014; Dumani ve ark., 2016; Haapasalo ve ark., 2005) Temizlenmiş ve şekillendirilmiş kök kanalının obturasyonu, koronal alanda sızıntı ve bakteriyel kontaminasyonu azaltırken; apikal alanda oluşturulan tıkama ile periapikal doku sıvılarının kök kanal boşluğuna geçişini engellemektedir. Bu hermetik tıkama sayesinde kanaldan uzaklaştırılamamış ve tekrar çoğalarak enfeksiyon oluşturma ihtimali olan rezidüel mikroorganizmaların besin kaynaklarına ulaşımı kesilmiş ve böylece çoğalmaları engellenmiş olur. (Whitworth, 2005)

Kök kanal sisteminde doldurulamadan bırakılan alanların varlığı; mikrobiyal yerleşime olanak sağlar ve kontaminasyon kaynaklarına aracılık ederek mikrosızıntıya yol açabilir. (Moinzadeh ve ark., 2015) Kök kanal sisteminin yeterince doldurulmaması, başarısız endodontik tedavinin başlıca nedenlerinden biridir. (Prasad ve ark., 2018) Yapılan bir çalışmada başarısız endodontik tedavilerin %59'unun yetersiz kanal dolgusu nedeniyle oluşan sızıntılardan ileri geldiğini bildirmiştir. (Ingle et al. 1985) Farklı çalışmalarda ise kanal dolumlarının radyografik olarak başarılı gözükmesine rağmen, oluşan sızıntı sebebiyle vakaların %14'ünde tedavinin başarısızlıkla sonuçlandığı gösterilmiştir. (Kersten ve ark.,1987; Buckley ve Spangberg, 1995) Bu çalışmalar göz önüne alındığında; klinik açıdan vakaya en uygun kanal dolgu yöntemleri kullanılarak homojen ve hermetik bir kanal dolgusu elde edilmesi, kanaldan uzaklaştırılamayan bakteri popülasyonunun yok edilmesi veya bulunduğu bölgede hapsedilerek etkisiz hale getirilmesi endodontik tedavinin en önemli aşamalarından birini oluşturmaktadır. (Dewsnup ve ark., 2010)

2.2.1. Kök Kanal Dolgu Materyalleri

Günümüzde, kök kanallarının doldurulmasında uygulanan en yaygın yöntem; kanal dolgu maddesi ile birlikte güta-perka konlarının kullanılmasıdır. Endodontik tedavi sırasında kullanılmak üzere birçok kanal dolgu materyali ve tekniği geliştirilmiştir.(Johnson, 1978; Michanowicz ve Czonstkowsky, 1984; Ingle ve ark., 1985; Kersten, 1988; Beatty, 1987; Pallares ve ark., 1995)

Günümüzde ideal özelliklerin tamamını taşıyan bir kanal dolgu materyali bulunmamakla birlikte klinik ve histolojik araştırmalar devam etmektedir. İdeal kök kanal dolgu materyalinde bulunması gereken özellikler aşağıdaki şekilde sıralanabilmektedir: (Grossman, 1976)

1. Hasarlı dokuların rejenerasyonunu desteklemeli,
2. Antimikrobiyal olmalı,
3. Periradiküler dokuları irrite etmemeli,
4. Lokal/sistemik olarak toksik olmamalı,
5. Adeziv olmalı ve kanal duvarına kolay adapte olabilmeli,
6. Kanalı lateral ve apikal olarak tıkaçlamalı,
7. Akışkanlık özelliği iyi olmalı,
8. Kanala yerleştirildikten sonra büzülmemeli,
9. Dentinde reklenmeye neden olmamalı,
10. Kullanımı kolay olmalı,
11. Radyoopak olmalı,
12. Doku sıvılarına karşı sızdırmaz olmalı,
13. Boyutsal olarak stabil olmalı,
14. Ucuz ve uzun raf ömrüne sahip olmalı,
15. Kök yapısını desteklemeli,

16. Gerektiğinde kanaldan kolay sökülebilmeli,

17. Steril olmalı veya kolay steril edilebilmeli

Kök kanal dolgu materyalleri, katı ve yarı-katı dolgu materyali olmak üzere iki gruba ayrılır. (Torabinejad ve Waiton, 2009) Güta-perka konlar, güta-perka kaplanmış kor materyalleri, polikaprolakton ve dimetakrilat içerikli rezin konlar ve gümüş konlar gibi katı materyaller kanal içine yerleştirildiğinde, kök kanal sistemiyle uyumludur. Ancak genellikle kök kanal duvarları ile aralarında boşluk kalmaktadır. Bu nedenle katı materyallerinin, yarı-katı materyaller olan kök kanal dolgu patları ile birlikte kullanılması gerekmektedir. (Torabinejad ve Waiton, 2009; Himel, 2006)

İdeal bir kök dolgu materyali için gereken kriterlerin çoğunu karşıladığı için günümüzde hala en çok kabul gören ve en sık kullanılan kök kanal dolgu materyali güta perkadır.

2.2.1.1. Guta perka

Poliizoprenin trans-izomeri olan güta-perka, 1867'de Bowman tarafından endodonti camiasına tanıtılan katı kanal dolgu materyalidir. Güney Afrika'da bulunan Spatoceae ağacı familyasından Isonandra percha ağacının öz suyundan elde edilen organik polimer içeriğe sahiptir. (Anthony ve Grossman, 1945) İçeriğinde yaklaşık olarak %20 güta-perka ham polimeri ile birlikte mum/reçine, metal sülfat ve çinko oksit bileşimi bulunmaktadır. (Friedman ve ark., 1977; Gurgel-Filho ve ark., 2003)

GP, sıcaklığa duyarlı termoplastik ve viskoelastik bir malzemedir. Oksidasyon nedeniyle uzun süre ışığa ve havaya maruz kaldığında kırılgan hale gelir. 60°C'de yumuşar ve kısmi bozunma ile 95°C 100°C civarında erir. Sıcaklıktaki düşüş, özellikle sıcaklık 30°C'yi aştığında mukavemeti ve esnekliği arttırır.(Friedman ve ark., 1977) Güta-perka yüksek derecelerde ısıtıldığında, soğuma sırasında daha çok büzülme gösterir. Diş hekimliğinde kullanılan güta-perkanın yumuşama derecesi 64°C, erime derecesi 100°C, parçalanma derecesi ise 150°C dir. Güta-perka yumuşatıldığında kıvamını bir süre koruyabildiği için bu süre zarfında istenilen yere adaptasyonu rahatlıkla sağlanabilmektedir.

Kanal boşluğu içerisinde olduğu sürece gütaperka minimal toksisite, alerjenite ve doku irritabilitesi sergiler.(ØRstavik, 2005) Güta-perka, ağırlıklı olarak rezorbe olmamasına rağmen istenmeden periradiküler dokulara taşırılması durumunda tolere edilebildiği belirtilmiştir.(Khabbaz ve Papadopoulos, 1999; Li ve ark., 2014)

Güta-perka konlarının avantajları şu şekilde sıralanabilmektedir:(Weine, 1989; Alaçam, 2012)

1. Sıkıştırılabilir olmaları,

2. Boyutsal stabiliteye sahip olmaları,

3. Tek parça olmaları,

4. Doku toleranslarının iyi olması,

5. Radyoopasitelerinin iyi olması,

6. Bazı çözücülerle kanaldan uzaklaştırılabilmeleri,

7. Isıtıldıkları zaman plastik özellik kazanmaları,

8. Termoplastik halde akışkan olmaları ve kanal duvarına iyi adapte olmaları,

9. Dentini boyamamaları,

10. Ucuz ve nispeten uzun raf ömürlerinin olması

Güta-perka konlarının dezavantajları şu şekilde sıralanabilmektedir:(Weine, 1989; Alaçam, 2012; Johnson, 2008)

1. Rijit değillerdir. Özellikle ince gütaperkalar lateral basınçta kolaylıkla bükülebilmektedir.

2. Apikal bölgeden kanal dışına taşmayı önlemek için dikkatli bir şekillendirme yapılmalıdır.

3. Zamanla kırılganlık kazanabilirler.

Güta-perkanın eksikliklerinden biri ise, kanal duvarı dentinine bağlanma göstermemesidir. Bu sınırlama nedeniyle, sıvı geçirmez bir sızdırmazlık sağlamak ve kanal duvarı dentin ile tıkayıcı materyal ara yüzü arasındaki boşluğu doldurmak için guttaperka ile birlikte kanal patı kullanımı şarttır. Kanal dolgu patı kullanımıyla lateral ve aksesuar kanallardaki boşluklar ve kanal içindeki düzensizlikler de doldurulmuş olur. (Li ve ark., 2014)

2.2.1.2 Kök Kanal Dolgu Patları

Kanal dolgu patları; endodontik tedavinin dolum aşamasında gutaperka gibi katı dolgu maddelerinin kanal içine yerleştirilmesini ve sabitlenmesini kolaylaştırmak için kullanılmaktadır. (Caicedo ve von Fraunhofer, 1988; Viapiana ve ark.,2014) Akışkan kıvamları sayesinde katı dolum maddelerinin ulaşamadığı kanal içindeki düzensizlikleri, lateral ve yan kanalları doldurabilirler. (ØRstavik, 2005) Bu nedenle hermetik bir sızdırmazlığın oluşturulmasında büyük öneme sahiptir. (Viapiana ve ark., 2014)

Kanal patlarının antiseptik etki göstererek, kök kanalının temizlenmesinden ve şekillendirilmesinden sonra kanal içinde varlığını sürdürebilen bakterileri yok etmeleri de beklenmektedir.(Kaur ve ark., 2015) Bununla birlikte birçok kök kanal dolgu patının sertleşme esnasında büzülme gösterdiği (Bandyopadhyay, 1982) ve zamanla çözündüğü bilinmektedir.(Kontakiotis ve ark., 1997) Bu nedenle neredeyse bütün pat çeşitlerinde bir tür mikrosızıntı meydana gelmektedir.(Wu ve Wesselink, 1993)

Grossman(Grossman, 1976) ideal bir kök kanal patının sahip olması gereken özellikleri şu şekilde tanımlamıştır:

- Sertleştiğinde kanal duvarıyla arasında iyi bir adezyon oluşturmak için yapışkan özellik göstermelidir.
- Hermetik kapatıcılık sağlamalıdır.
- Radyoopak olmalıdır.
- Likit ile kolay karıştırılabilmesi için ince toz halinde olmalıdır.
- Sertleşirken büzülme göstermemelidir.
- Diş dokusunu boyamamalıdır.
- Bakteriostatik olmalı veya en azından bakteriyel çoğalmaya izin vermemelidir.

- Çalışma zamanı yeterli olmalıdır.
- Doku sıvılarında çözünmemelidir.
- Periradiküler dokuları irrite etmemelidir.
- Kanaldan sökülmesi gerektiğinde eriticilerle çözünebilmelidir.

İçeriğinden bağımsız olarak tüm kanal patları ilk karıştırıldığında bir miktar toksisite gösterir ancak; toksisiteleri sertleşme esnasında büyük ölçüde azalır. (Kolokouris ve ark., 1998) Bu nedenle kök kanal patını periradiküler alana taşmamasına dikkat edilmesi gerekir. Kanal dolgu patının apikal dokularla temas ettiğinde, periradiküler dokuların ısrarcı iltihaplanmasına ve etkilenen bölgenin ağrı, hassasiyet ve şişliği ile ortaya çıkan gecikmiş yara iyileşmesine yol açabildiği belirtilmiştir. (Kaur ve ark., 2015)

Kök kanal patları içeriğine gore aşağıdaki şekilde sınıflandırılabilir:(Alaçam, 2012)

1) Çinko-oksit içerikli patlar

a) Çinko oksit-öjenol içerikliler

b) Antibakteriyel etkinliği artırılmış çinko oksit-öjenol patları

i. Paraformaldehitli çinko oksit-öjenol patları

ii. Paraformaldehit içermeyenler patlar

c) Öjenol içermeyen çinko oksit patlar

2) Polimer yapısında kök kanal patları

a) Epoksi-rezin esaslı patlar

b) Metakrilat-rezin esaslı patlar

c) Polivinil (Poliketon) Polimer içerikliler

d) Silikon Polimer içerikliler

3) Kalsiyum Hidroksit ($Ca(OH)_2$) esaslı patlar

4) Cam İyonomer içerikli patlar

5) Biyoseramik içerikli patlar

a) Kalsiyum-silikat-fosfat içerikli patlar

b) Mineral Trioksit Agregat (MTA) içerikli patlar

2.2.1.2.1. Çinko Oksit Esaslı Kanal Dolgu Patları

İlk çinko oksit-öjenol içerikli kanal patı 1931 yılında Rickert ve Dixon (Rickert ve Dixon, 1931) tarafından tanıtılmıştır. Likit içeriğinde öjenol, tozunda simanın akıcılığına katkı sağlamak için ince elenmiş çinko oksit bulunan patlar, 100 yılı aşkın süredir kök kanal dolumunda başarıyla kullanılmaktadır.(Kaur ve ark., 2015)

Yavaş sertleşme, düşük maliyet, antibakteriyel özellikler ve kullanım kolaylığı sayesinde ZOE patların kullanımı popülerliğini korumaktadır.(Civjan ve Brauer, 1964) Ek olarak dokuya taşması durumunda rezorbe olduğu bilinmektedir. (Augsburger ve Peters, 1990) ZOE patların dezavantajları arasında sertleşirken büzülme göstermesi (Kazemi ve ark., 1993), çözünürlük (Peters, 1986) ve içeriğindeki gümüş partikülleri sebebiyle diş dokusunda renklenme oluşturması (Krastl ve ark., 2013) sayılabilir. Renkleşme sorununu çözümlemek için içerikte yapılan modifikasyonla gümüş içermeyen patlar geliştirilmiştir. (Civjan ve Brauer, 1964) Çinko oksit öjenol içeren kök kanal dolgu patlarına örnek olarak Tubliseal, Grossman patı, Wach's patı, Fill Canal patı, Roth811 ve Pulp Canal Sealer sayılabilir.

Çinko oksit öjenol içerikli patlara, dentin adezyonunu arttırmak için reçine veya Kanada balsamı, antibakteriyel etki için paraformaldehit, antiseptik etki için dezenfektan ve enflamasyonu baskılamak için kortikosteroid gibi materyaller eklenmiştir. (Hauman ve Love, 2003)

Kanada balzamını içeren patlara örnek olarak Wach's patı verilebilir. İçeriği sayesinde lateral kondensayon ile kullanıldığında, güta-perka'yı daha homojen bir kütle şeklinde yumuşatıp materyale yapışkan bir özellik kazandırmaktadır.(Hargreaves, 2015)

Antibakteriyel özelliğini artırmak için içeriğine iyodoform ilavesiyle piyasaya sürülen çinko oksit öjenol içerikli patlara Endo Seal ve Rocanal; paraformaldehit ilavesiyle geliştirilenlere N2, Endofill, Endomethason (ek olarak kortikosteroid içerir) örnek verilebilir. Paraformaldehit ilavesi yüksek derecede toksik, mutajenik ve karsinojenik özelliklere sahiptir.(Alaçam, 2012) Kanal dışı dokulara teması halinde osteomyelit veya paresteziye neden olabileceği belirtilmiştir.(Kleier ve Averbach, 1988)

Paraformaldehit içermeyen çinko oksit patlarına Rocanal 2, Endoseal; öjenol içermeyen çinko oksitli kanal patlarına örnek olarak ise Nogenol ve Canals-N verilebilir.

2.2.1.2.2.Polimer Esaslı Kanal Dolgu Patları

Temel olarak dört alt grupta incelene polimer yapıdaki kök kanal patları; biyouyumlu olması, yeterli çalışma zamanı sağlaması, hazırlama kolaylığı ve gelişmiş adezyon özellikleri sebebiyle kanal dolumunda sık tercih edilen pat gruplarındandır. Ek olarak doku sıvılarıyla temasta çözünürlükleri azdır ve boyutsal stabilite gösterirler.

a) Epoksi Rezin İçerikli Patlar

Epoksi rezin esaslı dolgu patları, düşük çözünürlük, yüksek akış hızı ve düşük hacimde polimerizasyon büzülmesi göstermesiyle mükemmel fiziksel özelliklere sahiptir.(Versiani ve ark., 2006) Ayrıca adezyon, yüksek radyoopasite ve biyouyumluluk gibi avantajları da vardır.(Jain, 2016)

Epoksi rezin kökenli ilk pat 1954 yılında piyasaya sunulan AH 26 patıdır. Dezavantajı toz içeriğindeki gümüş partikülleri nedeniyle diş dokusunda renklenmeye yol açmasıdır.(Meincke ve ark., 2013) Likitte bulunan bisfenol-A-diglisidileter, tozdaki hekzametilen tetraaminle birleşerek polimerizasyonu başlatır. Polimerizasyon sırasında patın uzun süre antiseptik özellik göstermesini sağlayan formaldehit açığa çıkar. (Grossman, 1976; Alaçam, 2012) Oluşan formaldehit aynı zamanda AH26'nın toksisitesinden de sorumludur. (Koch, 1999) Yapılan çalışmalarda AH26'ya karşı şiddetli bir iltihap ve nekroz oluştuğu ancak oluşan reaksiyonun çabuk iyileştiği belirtilmiştir.(Rappaport ve ark., 1964; Keresztesi ve Kellner, 1966) Bunun sebebi formaldehitin, N2 gibi geleneksel formaldehit içeren patların uzun süreli salımından binlerce kat daha düşük salınmasıdır.(Hauman ve Love, 2003)

Benzer yapıda, AH26'nın gümüş içeriği değiştirilerek diş dokusunu renklendirme eğiliminin ortadan kaldırıldığı ve formaldehit çıkışının elimine edildiği AH Plus (De Trey, Dentsply) geliştirilmiştir.(Kaur ve ark., 2015)

Piyasada mevcut diğer epoksi-rezin içerikli patlara örnek olarak; Sealer 26 (Dentsply, Petrópo lis, RJ, Brezilya), 2Seal (VDW GmbH, Münih, Almanya), Therma Seal Plus (Dentsply International/Tulsa Dental, Tulsa, OK, Amerika Birleşik Devletleri), EZ-Fill (EDS, South Hackensack, NJ, Amerika Birleşik Devletleri), Smart paste (Smart seal DRFP Ltd, Stamford, İngiltere) sayılabilir.

b) Metakrilat Rezin İçerikli Patlar

Metakrilat rezin içerikli patlar; kök kanal sisteminde monoblok oluşturması amaçlanarak üretilmiştir. Monoblok yapı dentin, pat ve kor materyalinin tek bir bütünmüş gibi davranarak tam sızdırmazlık ve vertikal kırılmaya karşı direnç oluşumu sağlamaktadır. Hidrofilik özellikleri sayesinde dentin tübül penetrasyonları fazladır ve bağlanma kapasiteleri diğer simanlardan üstündür.(Jain, 2016) Kendi içerisinde dört ayrı jenerasyona ayrılmaktadır.

Birinci kuşak metakrilat rezin içerikli pat olan Hydron 1970'lerin ortalarında tanıtılmıştır. Enjekte edilebilir olması sayesinde kullanım kolaylığı sağlamaktadır. Avantajları arasında tahriş edici olmaması, kanal duvarlarına iyi uyum sağlaması, bakteri üremesini desteklememesi ve olası periapikal taşkınlıklarda kalsifiye olabilmesi şeklinde sıralanmıştır.(Kim ve ark., 2010) Fakat patın şiddetli bir enflamatuar reaksiyona yol açması ve ciddi sızıntı göstermesi sebebiyle kullanımı 1980'lerde sonlandırılmıştır.(Rhome ve ark., 1981)

Yirmi birinci yüzyılın başlarında hem kimyasal hem ışıkla sertleşebilen, asitleme ve ilave dentin adezivine ihtiyaç duymayan ikinci kuşak metakrilat rezin içerikli pat olan EndoREZ tanıtılmıştır.(De Munck ve ark., 2004) Smear tabakasının uzaklaştırılmasından sonra; kök kanal sisteminin ıslak ortamında kullanılabilecek, retansiyon ve sızdırmazlık için aksesuar kanallara ve dentin tübüllerine akabilecek şekilde tasarlanmıştır.(Tay ve ark., 2005)

Üçüncü kuşak metakrilat rezin bazlı bir pat olan "Epiphany" kendinden asitli primer ve rezin kompozit'ten oluşan bir kök kanal patıdır. Birlikte kullanıma sunulduğu resilon kor materyali ile konvansiyonel guta perka-pat sistemine alternatif oluşturmaktadır.(Shipper ve ark., 2004) Kök kanalının karmaşık anatomisi, smear tabakası sebebiyle bağlanmanın teknik hassasiyetinin azalması ve gerçekleşmesi muhtemel polimerizasyon büzülmesi gibi nedenlerden ötürü bağlantı ve sızdırmazlık özellikleri beklenenin aksine diğer materyallere üstün etki gösterememiştir.(Schwartz, 2006)

Dördüncü kuşak metakrilat rezin içerikli ilk pat olan MetaSEAL asit, primer ve patın aynı anda uygulanabileceği tek aşamalı bir sistem olarak geliştirilmiştir.(Lawson ve ark., 2008) Böylece teknik hassasiyet gerektiren asit-bond uygulama aşamasında oluşabilecek hataların azaltılması amaçlanmış hem de uygulama süresi kısaltılmıştır.

c) Polivinil (Poliketon) Polimer İçerikli Patlar

1952 yılından beri piyasada bulunan Diaket; çok ince toz ve koyu visköz likitten oluşan, dayanıklılığı ve fiziksel özellikleri üstün olan bir pattır. Sertleşirken hacim kaybına uğramadığı ve kanal duvarlarına adaptasyonunun iyi olduğu belirtilmiştir.(Alaçam, 2012) Sızıntı çalışmalarında cam iyonomer ve çinko oksit öjenol içerikli patlardan daha üstün olduğu sonucuna varılmıştır. Nemden, kandan ve sekresyondan etkilenmez ve bakteriostatiktir. Bu sebeple koyu kıvamlı hazırlandığında kök ucu dolgu materyali olarak kullanıma da uygundur.(Seedat ve ark., 2018)

d) Silikon Polimer İçerikli Patlar

Silikon içerikli kök kanal dolgu patlarına örnek olarak RoekoSeal ve GuttaFlow verilebilir. RoekoSeal sertleştiğinde hafifçe genleştiği söylenen polidimetil siloksan içerikli pattır. Avantajları arasında mükemmel biyouyumluluğu ve sızdırmazlık özelliği sayılabilir.(Wu ve ark., 2002; Miletić ve ark., 2005)

GuttaFlow Roekoseal'ın bir modifikasyonudur. Pat ve gutayı aynı üründe birleştiren soğuk akışkan dolgu sistemi olarak tanıtılmıştır. İlk tanıtılan versiyonu polidimetilsiloksan, sillikon yağı, zirkonyum oksit ve gutaperka tozu içermektedir. İkinci nesil olan GuttaFlow2; GuttaFlow'a benzer ancak farklı oranlardaki içeriğe sahiptir ve kul-

lanıma hazır şırınga formunda bulunmaktadır. Son olarak yakın tarihte içerisine biyoaktif cam eklenmiş GuttaFlow Bioseal tanıtılmıştır. (Camargo ve ark., 2017) GuttaFlow2 30 μm daha küçük guta parçacıkları içerir ve sertleşirken %0.2 oranında genleşir. Materyalin neredeyse sızdırmaz olduğu düşünülmektedir. Lateral ve vertikal kompaksiyon ile kullanıma da uygun olmasına rağmen sıklıkla mekanik sıkıştırma olmaksızın tek bir ana kon ile uygulanır.(Harty, 1990) Apikal bölgedeki lateral kanallara akışı rezin içerikli patlardan daha üstün olduğu belirtilmiştir.(Zielinski ve ark., 2008) GuttaFlow 15 dakikalık çalışma ve yaklaşık 30 dakikalık sertleşme süresine sahiptir. GuttaFlow bileşimde bulunan koruyucu nano-gümüş partikülleri; kimyasal yapısı ve konsantrasyonu sebebiyle korozyon veya renk değişimlerine neden olmaz.(Ioannidis ve ark., 2013)

2.2.1.2.3.Kalsiyum Hidroksit Esaslı Kanal Dolgu Patları

Kalsiyum hidroksit içerikli patlar; kalsiyum hidroksitin antibakteriyel etkisi ve apikal bölgede sert doku oluşumunu teşvik etmesi gibi özellikleri sebebiyle teratatik beklenti ile geliştirilmiştir.(Desai ve Chandler, 2009) Ancak kalsiyum hidroksit içerikli patların, Ca+2 ve OH- iyonlarını salması için çözünmesi gerekmektedir.(Tagger ve ark., 1988) Patın çözünmesi kanal içinde boşluklar oluşturacağı için sızdırmazlık kabiliyeti açısından soru işareti yaratmaktadır.

Kolay rezorbe olabilmelerine ve düşük sitotoksisitelerine rağmen kalsiyum hidroksit içerikli patlar periapikal alana taşırıldığında kronik enflamatuar reaksiyona yol açmaktadırlar.(Shashirekha ve ark., 2018)

Bu gruba örnek olarak Sealapex, Biocalex, RealSeal, Apexit ve Apexit Plus verilebilmektedir.

2.2.1.2.4.Cam İyonomer Esaslı Kanal Dolgu Patları

Bu gruptaki patlar; cam iyonomerin dentine kimyasal bağlanma özelliğinden faydalanmayı amaçlayarak geliştirilmiştir. Bağlantısı iyi olduğu için olası bir kanal tekrarı gereksiniminde kanaldan uzaklaştırılması zordur. Toksisitesi düşük olmasına rağmen diğer patlara göre düşük antimkrobiyal etkinliğe sahip olduğu bildirilmiştir.(Heling ve Chandler, 1996)

Cam iyonomer esaslı patlar sertleşme sırasında neme karşı oldukça hassastır. Buna bağlı olarak ortaya çıkan en büyük dezavantajı nem varlığında patın çözünürlüğünün artarak sızıntıya yol açabilmesidir.(Somani ve ark., 2014)

Ketac-Endo, Activ GP ve Endion cam iyonomer içerikli patlara örnek gösterilebilir.

2.2.1.2.5. Biyoseramik esaslı Kanal Dolgu Patları

Son yıllarda biyoseramik içeikli kanal dolgu patlarının kullanımı gündeme gelmiştir. Bu gruptaki patların ortak avantajları arasında biyouyumlu ve kimyasal olarak stabil olmaları; ek olarak toksik özellik göstermemeleri sayılabilir. Biyoseramik esaslı patların kanal içerisindeki düzensizliklere uyum sağlaması; partikül boyutunun küçük olmasına küçük, hidrofilik özelliklerine ve düşük temas açısı sayesinde patın dentin duvarlarına kolayca yayılabilmesine bağlanmaktadır.(Pius ve ark., 2019) Biyoseramik içerikli patlar 2 grupta incelenebilir:

Kalsiyum-silikat içerikli patlar

İlk kalsiyum silikat esaslı pat olan iRoot SP, biyouyumlu ve hidrofilik özellikleri ile 2007 yılında tanıtılmıştır. Daha sonrasında içeriğindeki ufak değişikler ile; EndoSequence BC Sealer, Smartpaste bio, Bioseal, Total Fill BC Sealer gibi pek çok kalsiyum silikat özellikli pat piyasaya sürülmüştür. Bu gruptaki patlar sertleşirken pH artışı gösterir ve bu da pata antibakteriyal özellik kazandırmaktadır.(Donnermeyer ve ark., 2019) Aynı zamanda sertleştikten sonra bir miktar genleşme gösterdikleri bildirilmiştir. (Alaçam, 2012) Yakın zamanda piyasaya sunulan bir diğer biyoseramik esaslı kanal dolgu patı T-endo Bioserra kanal patıdır. Bioserra akışkan bir macun kıvamındadır. Tek kullanımlık uç ve yoğunlaştırıcı bir ajan kullanılarak kök kanal içerisine kolayca uygulanır. Kök kanal içindeki ortam suyunu emerek yavaşça sertleşir. Beyaz renkte ve estetiktir.

b) Mineral Trioksit Agregat (MTA) içerikli patlar

1993 yılında Torabinejad tarafından tanıtılan MTA'nın, son yıllarda kanal dolgu patı olarak kullanım alanı genişletilmiştir. MTA içerikli patlar antimikrobiyal,

biyouyumlu ve biyoaktiftirler. Sert doku üreten hücrelerin farklılaşmasını ve göçünü teşvik ederek sert doku indüksiyonu sağlarlar.(Taddei ve ark., 2009) Bu gruptaki patlara örnek olarak: MTA Fillapex, Endo CPM Sealer, ProRoot Endo Sealer ve MTA gösterilebilir.

2.2.2. Kök Kanal Dolum Yöntemleri

Kök kanal dolgusunun amacı: apikal ve koronal sızıntıyı önlemek için kanalın sızdırmaz bir şekilde kapatılmasıdır. Yıllar içerisinde pek çok yöntem tanıtılmış olmakla birlikte her yöntem kendi içerisinde avantaj ve dezavantajlara sahiptir. Bu sebeple kanal dolumu yapılırken vakaya göre sistem tercihi yapılmalıdır. Farklı araştırmacılar tarafından birçok farklı kök kanal dolum tekniği sınıflaması yapılmıştır. Güncel kök kanal dolum teknikleri aşağıdaki gibi sınıflandırılmaktadır: (Hargreaves, 2015; Alaçam, 2012)

- Soğuk Lateral Kondensasyon Tekniği
- Basit Tek Kon Tekniği
- Sıcak Vertikal Kondensasyon Tekniği (Schilder Tekniği)
- Devamlı Isı İle Obturasyon Tekniği
- Sıcak Lateral Kondensasyon Tekniği
- Termoplastik Enjeksiyon Teknikleri
- Kor Taşıyıcılı Güta-Perka Teknikleri
- Termomekanik Kompaksiyon yöntemi
- Güta perkanın kimyasal yumuşatılması yöntemi

2.2.2.1. Soğuk Lateral Kondensasyon Tekniği

Pek çok klinik durumda kullanıma uygun olduğu için yaygın olarak kullanılan bir methottur. Yöntem, kanal preparasyonuna uygun master güta-perka konun yerleştirilmesinin ardından dentin duvarları ile güta-perka arasında kalan boşlukların yardımcı konlar kullanılarak doldurulması ile uygulanmaktadır.

Isı veya çözücü kullanımına ihtiyaç olmadığı için kullanımı basit ve hızlıdır. Ek cihaz ve ekipman gerektirmez. Diğer sistemlere göre ucuzdur. Apikal uyumun kontrol edilebilir olması diğer tekniklere oranla kök kanal dolgu maddesinin apikalden taşma riskini azaltmaktadır.(Alaçam, 2012)

Ancak kanal içindeki düzensizlikleri tam olarak dolduramadığı için homojen dolum sağlamakta diğer sistemlere göre zayıf kalmaktadır.(Wu ve Wesselink, 2001) Bu durum özellikle internal rezorpsiyon gibi anatomik düzensizliklere sahip kök kanallarının doldurulmasında kullanımı homojen bir dolgu oluşturulmasında sorun teşkil etmektedir. Bir diğer dezavantajı ise spreader ile aşırı kuvvet uygulanması sonucu kök kırığına yol açabilme riskidir.(Wu ve ark., 2002)

2.2.2.2. Basit Tek Kon Tekniği

Kanalın enine kesiti oval olduğunda ve ana kon apikal üçlüye tam olarak yerleştirilebildiğinde uygulanan bir yöntemdir. Koniklik açısı yüksek nikel-titanyum eğe sistemlerine bire bir uymlu guta perkaların üretilmesi ile kullanımı yaygınlaşmıştır. Avantajları arasında basit olması, hızlı uygulanması ve boyutsal kontrol sağlanması sayılabilir. Tek kon tekniği ana kon ile beraber yardımcı kon ilavesini ya da lateral kondensayon uygulanmasını gerektirmediği için zaman kazancı sağlar. (Pereira ve ark., 2012)

İnternal rezorpsiyon varlığı gibi durumlarda tek kon tekniğinin kullanılması; düzensiz alanların daha yüksek hacimde pat ile doldurulmasına sebep olacaktır. Kullanılan patın sertleşirken büzülmesi veya doku sıvılarıyla çözünmesi dolgunun sızdırmazlığı konusunda soru işareti yaratmaktadır.(Whitworth, 2005)

2.2.2.3. Sıcak Vertikal Kondensasyon Tekniği (Schilder Tekniği)

1967'de Schilder tarafından geliştirilen sıcak vertikal kondansasyon tekniği; ısıtılan güta perkanın yoğun, boyutsal olarak stabil ve üç boyutlu homojen bir dolum sağlayacağı temeline dayanır. Teknik maksimum güta-perka ve minimum kök kanal patı kullanımı ile uygulanır.(Schilder, 2006) Sıcak vertikal kondenzasyon tekniğinin amacı; uygun vertikal basınçla yumuşatılmış guta perkanın kanal içi düzensizliklere akarak üç boyutlu bir dolum sağlamasıdır. Kanal preparasyonu geleneksel tekniklere

benzer olarak yapılmalıdır. Konik kanal yapısına uygun çeşitli boyutlardaki pluggerlar ısıtılarak, guta perkanın apikal delta ve yan kanallara akması sağlanır. Ancak apikal sonlanımın fazla genişletilmesi pat veya guta taşması gibi istenmeyen sonuçlara yol açabilmektedir.(Peng ve ark., 2007)

Kullanılan plugger ile uygulanan kuvvetin vertikal kök kırığı riski oluşturması, pluggerların eğimli kök kanal sistemlerindeki kullanım zorluğu ve periradiküler alana taşkınlık riski sistemin dezavantajları arasında sayılabilmektedir.

2.2.2.4. Devamlı Isı İle Obturasyon Tekniği

Devamlı ısı ile obturasyon tekniği sıcak vertikal kondensasyon tekniğinin hassasiyet gerektirmesi ve zaman alıcı olması gibi dezavantajlarını ortadan kaldırmak için oluşturulmuş bir varyasyonudur. Hargreaves ve arkadaşları çalışmalarında (Hargreaves, 2015); sıcak vertikal kondensasyonun aksine devamlı ısı ile obturasyonda eksternal sıcaklık artışının kritik eşik olan 10 ◦C'yi geçmediğini belirtmişlerdir. Devamlı ısı ile obturasyon yöntemi, kökün apikal 1/3'ünün soğuk lateral kompaksiyon yöntemi ile doldurulup geri kalan kısmının sıcak güta perka enjekte edilerek doldurulması esasına dayanmaktadır. Soğuk lateral kompaksiyon ve sıcak vertikal kompaksiyon yöntemlerini bir arada kullanımı şeklinde uygulandığı için 'hibrit teknik' olarak da adlandırılmaktadır.(Buchanan, 1994) Devamlı ısıyla obturasyon tekniği, sıcak güta-perka tekniğinin avantajlarını kullanırken, aynı zamanda soğuk lateral kondenzasyon tekniğine göre daha üstün sızdırmazlık sağlanmaktadır.(Bowman ve Baumgartner, 2002)

2.2.2.5.Sıcak Lateral Kondensasyon Tekniği

Lateral ve vertikal kondensasyonu sağlamak ısı kontrollü bir spreader/plugger olarak çalışan bir sistem olarak kullanılır. (Jain, 2016) Sıcak lateral kondanzasyon yönteminin diğer sıcak guta perka tekniklerine göre avantajı çalışma boyu kontrolünün sağlanabilmesidir. Geleneksel soğuk lateral kondensasyon ile karşılaştırıldığında güta-perka kütlesinin ağırlığını arttırdığı bulunmuştur.(Liewehr ve ark., 1993) Eğimli kök kanallarında da kullanılabilmesi, kalibre edilmiş ısısı sayesinde üç boyutlu bir dolgu

sağlaması ve lateral kompaksiyon esnasında daha az stres üreterek çatlak veya kırık oluşma potansiyelini azaltması da sistemin avantajlarındandır.

2.2.2.6. Termoplastik Enjeksiyon Teknikleri

Enjeksiyon şırıngası, güta-perka kanülü ve ısıtıcıdan meydana gelen termoplastik enjeksiyon yöntemi ilk defa 1984'te Michanowicz ve Czonstkowsky tarafından tanıtılmıştır. Yöntemde güta-perka ısıtılıp yumuşatıldıktan sonra özel cihazlar yardımıyla basınçla kök kanalına yerleştirilmektedir. Enjekte edilebilen güta-perkanın özellikle kanal içi düzensizlikler, internal rezorbsiyon, C-şekilli kanallar, lateral kanallar ve dallanan foramen gibi anatomik varyasyonları etkili biçimde doldurabildiği belirtilmiştir.(Gutmann, 1993) Bu yöntem ile çalışan cihazlar: Obtura III, Calamus, Elements, HotShot ve Ultrafil 3D şeklinde sıralanabilir.

Calamus; hem devamlı ısı yöntemi hem de ısıtılmış guta perkanın enjeksiyonu işlemini tek bünyede yapılabilmesine olanak tanıyan "Calamus flow" ve "Calamus pack" cihazlarını bir arada bulunduran bir obturasyon sistemidir.

"Calamus pack" el aleti, uygun büyüklükte bir elektrikli ısıtıcı tıkaç (plugger) ile, kanalın apikal kısmı doldurulurken güta-perka'yı ısıyla yumuşatmak, fazla kısmı kanaldan uzaklaştırmak ve kondanse etmek için kullanılır. "Calamus Flow" el aleti, tek parça güta-perka kartuşu ve onunla uyumlu bir kanül ile birlikte, sıcak güta-perka'yı, koronal ve orta üçlünün doldurulma aşamasında enjekte etmek için kullanılır.(Gupta ve ark., 2015) Teknik uygulanırken, özellikle geniş apeksli dişlerde apikal kontrol eksikliğine bağlı taşkın dolgu ihtimalini önlemek için apikal kısıma bir ana kon yerleştirilmesi önerilmektedir.(Olson ve ark.,1989)

2.2.2.7. Kor Taşıyıcılı Güta-Perka Teknikleri

İlk olarak 1978 yılında tanıtılan kor taşıyıcılı guta perka tekniği alfa faz guta perkanın akış karakterine ve bunun bir taşıyıcı yardımıyla kanala taşınıp kondanse edilmesine dayanmaktadır. Böylece kök kanal sistemi hem taşıyıcı hem de güta-perka ile doldurulmuş olmaktadır.(Johnson, 1978)

Kor taşıyıcılı güta-perka teknikleri basit ve etkilidir. Çalışma süresini kısaltması, ısı ile yumuşatılan güta-perkanın kanal düzensizliklerini ve özellikle dar kanalları homojen olarak doldurabilmesi avantajları arasında sayılabilir. (Jain, 2016) Ayrıca kor taşıyıcı sistemlerde kök kanalında düşük hacide pat ve daha yüksek hacimli güta-perkanın bulunması patın çözünüp sızıntı yaratma olasılığını azalttığı için avantaj olarak görülmektedir.(Soo ve ark., 2015)

Kor-taşıyıcılı dolum tekniklerinin dezavantajı kanal patı veya güta-perka'nın apikal taşkınlığı riski olmasıdır.(Weller ve ark., 1997) Bir diğer dezavantajı da özellikle ilk üretilen sistemlerde kanal tekrarı gerektiğinde, dolum materyalinin kanaldan uzaklaştırılmasının zor olmasıdır.(Marques-Ferreira ve ark., 2017)

Bu teknik ile çalışan sistemlere örnek olarak Thermafil, Gutta-Core, Successfil, Simplifill gösterilebilir.

2.2.2.8. Termomekanik Kompaksiyon Teknikleri

İlk defa 1979'de McSpadden tarafından tanıtılan teknik; guta perkayı yumuşatmak, lateral ve vertikal olarak kondanse etmek için motorla çalışan bir döner kompaktör yardımıyla uygulanan bir tekniktir. Tekniğin dezavantajları apikalden taşma riski, kompaktör kırılması, sürtünme sebebiyle aşırı ısı oluşumu, vertikal kök kırığı riski ve dar kanallarda uygulamaya uygun olmaması sayılabilmektedir.(Kaplan ve ark., 2019) Tekniğin olumsuz özelliklerinin ortadan kaldırılması için Tagger, lateral kondensasyon ve termomekanik kompaksiyonun avantajları birleştirildiği bir hibrit tekniği tanıtmıştır.(Tagger ve ark., 1984)

2.2.2.9. Güta Perkanın Kimyasal Yumuşatılması Yöntemi

Kök kanal dolumu için uygulanmış bir diğer teknik de güta-perkanın kimyasallar yardımı ile yumuşatılarak kanala uygulanmasıdır. Bu teknikteki amaç kimyasalların etkisiyle daha akışkan hale gelen güta-perkanın kanal içi düzensizlikleri homojen ve etkin bir şekilde doldurabilmesidir.(Garg, 2014) Bu yöntem ile ilk kullanılan kimyasal kloroformdur. Ancak kloroformun karsinojen özelliği kanıtlandıktan sonra ökaliptol ve ksilol gibi çözücülerin kullanımı gündeme gelmiştir.(Poggio, 2017)

Kullanılan çözücülerin buharlaşma özelliği ve buharlaştıklarında dolgu materyalinin büzülmesi; kanal dolgusunda boşluk oluşturma riskine sahiptir. Tekniğin bir diğer dezavantajı da yumuşatılan guta perka ile boy kontrolünün sağlanamamasıdır. Boy kontrolünün olmaması taşkın dolgu sebebiyle periapikal iritasyon oluşturabilmektedir.(Schilder, 2006) Bu sebeplerle artık kök kanal dolumu için kimyasal çözücüler kullanılmamaktadır.(Hargreaves, 2015)

2.2.3 Kök Kanal Dolumunu İncelemek için Kullanılan Geleneksel Görüntüleme Yöntemleri

Kök kanal dolumunun kalitesini incelemek için kullanılan geleneksel yöntemler: radyografik inceleme, stereomikroskop ile inceleme ve taramalı elektron mikroskobu ile inceleme olarak sıralanabilir.

Günümüzde rutin değerlendirmede radyografiler kullanılmaktadır. Radyografiler kanal dolumu hakkında genel bilgi sağlasa da iki boyutlu olması sebebiyle hacimsel bilgi sağlamakta yetersiz kalmaktadır.(Fan ve ark., 2004)

Stereomikroskop ile görüntüleme yöntemi kök kanal dolumunun incelenmesi ile ilgili yapılan çalışmalarda sıklıkla kullanılmaktadır.(Setya ve ark., 2014; Aminsobhani ve ark., 2015) Bu yöntemde örnekler farklı büyütmeler altında iki boyutlu olarak incelenebilmektedir. İncelenecek örneklerden kesit alınması gerekliliği, örneklerde geri dönüşümsüz hasara yol açması dezavantajı olarak görülmektedir.(Kim ve ark., 2007)

Bir diğer geleneksel görüntüleme yöntemi olan taramalı elektron mikroskobu (SEM), yüksek çözünürlüklü resim oluşturarark iki boyutlu en detaylı görüntülemeye imkan veren yöntemdir.(Hülsmann ve ark., 1997) Stereomikroskop incelemesine benzer olarak örneklere uygulanan işlemler ve kesit alınması gerektiği için, bu yöntem de örneklerde geri dönüşümsüz hasar oluşturmaktadır.(Kim ve ark., 2007)

3. GEREÇ VE YÖNTEM

İn vitro koşullarda gerçekleşen çalışmamız için insana ait çekilmiş diş dokuları kullanılması sebebiyle, Marmara Üniversitesi Diş Hekimliği Fakültesi Etik Kurulu'ndan 24.02.2022 tarihli, 2022/45 no'lu karar ile etik kurul onayı alınmıştır.

3.1 Çalışmada Kullanılacak Dişlerin Seçilmesi

Çalışmamızda kullandığımız periodontal veya çürük sebebiyle çekilmiş 54 adet üst anterior insan dişi seçilmiştir. Dişler Marmara Üniversitesi Diş Hekimliği Fakültesi Ağız, Diş ve Çene Cerrahisi Anabilim Dalı'ndan toplanmıştır.

Çalışmada kullanılacak dişlerin çalışmaya dâhil edilme kriterleri ise şu şekilde belirlenmiştir;

1-Periodontal veya çürük sebebiyle çekim endikasyonu konulmuş tek köklü ve tek kanallı üst anterior dişler

2-Çatlak veya kırık içermeyen dişler,

3-Kök kanal gelişimini tamamlamış dişler,

4-Kök kanalında herhangi bir anatomik varyasyon olmayan dişler,

5-İnternal ve/veya eksternal rezorpsiyon, kalsifikasyon, apikal kurvatür içermeyen dişler

6-Kanal ağzından foramen apikaleye kadar kanal devamlılığı olan dişler

Bu şartları sağlayan dişlerin elde edilmesi ve çalışmada kullanılabilmesi amacıyla, dişlerden öncelikle bukko-lingual ve mezio-distal yönlerden radyografları alınmış ve dâhil edilme kriterlerini taşımayan dişler çalışmadan çıkarılmıştır. Dişlerin etrafındaki diş taşları ve periodontal birikintiler ultrasonik uçlar yardımı ile temizlendikten sonra çalışmanın yapılacağı zamana kadar oda sıcaklığında %0,9'luk serum fizyolojik solüsyonunda saklanmıştır.

Örneklerin hazırlanması, rezorpsiyon kavitelerinin oluşturulması, kök kanallarının şekillendirilmesi ve kök kanallarının doldurulması işlemleri Marmara Üniversitesi Diş Hekimliği Fakültesi Endodonti Anabilim Dalı'nda gerçekleştirilmiştir.

3.2 Örneklerin Hazırlanması ve İnternal Rezorpsiyon Kavitelerinin Oluşturulması

Çalışmaya dahil edilen tüm dişler akrilik blokların içerisine yerleştirildikten sonra, kök boyları 12 mm olacak şekilde bir elmas fissür frez yardımıyla kronları uzaklaştırıldı. Daha sonra örnekler bir elektrikli testereye (IsoMet Düşük Hızlı Testere; Buehler) bağlı bir elmas disk (Buehler Diamond Cut-Off Wheels 114243; Buehler, Lake Bluff, IL) kullanılarak meziodistal yönde iki eşit parçaya ayrıldı.



Resim 1: Dişlerin akrile gömülmesi



Resim 2: 12 mm kök boyu belirlenmesi



Resim 3: Buehler elmas disk



Resim 4: IsoMet Düşük Hızlı Testere

Rezorpsiyon kavitesini taklit etmek için; kök uzunluğunun orta üçlüsünde olacak şekilde her iki diş segmentine ortasında 2 mm çapında ve 2 mm yüksekliğinde daireler bulunan metal diskler yerleştirildi ve gingival bariyer yardımıyla sabitlenerek halkanın sızdırmazlığı kontrol edildi.



Resim 5: Metal disk

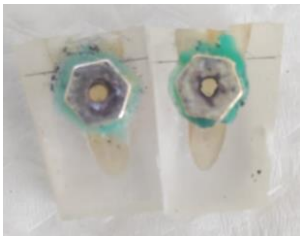

Resim 6: Gingival bariyer ile metal diskin sabitlenmesi

Rezorpsiyon kavitesi oluşturmak için kullanılacak demineralizasyon protokolü 11 günlük süre ile; 12 saat boyunca %5 nitrik asit solüsyonu, 10 dakika boyunca %8 sodyum hipoklorit ve 12 saat boyunca %5 nitrik asit solüsyonundan oluşmaktadır. Her solüsyon arasında distile su ile yıkama yapılmış ve tüm periyot boyunca örnekler -1C'de (+/-3C) sıcaklıkta saklanmıştır.



Resim 7: %8 NaOCl solüsyonu



Resim 8: %5 HNO3 solüsyonu



Resim 9: Kavitelerin hazırlanması

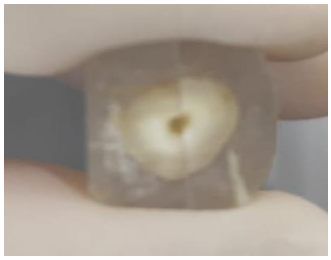

Resim 10: Dişlerin yapıştırılması

Belirlenen devir sayısı sonunda metal halkalar kökün orta üçte birlik kısmından ayrılıp artıklar temizlenmiştir. Akrilik yüzeylere uygulanan sıvı yapıştırıcı (PeligomGlue, Turkey) yardımıyla her iki kök yüzeyindeki rezorpsiyon alanları karşılıklı gelecek şekilde parçalar birleştirilmiş ve kök kanal genişletmesine hazır hale getirilmiştir.

3.3 Kök Kanalının Genişletilmesi ve Şekillendirilmesi

Hazırlanan örneklerde belirlenen kök uzunluğunda, X Smart Plus (Dentsply Sirona) endomotoru ile üretici firmanın talimatları doğrultusunda 300 rpm hız ve 2, 0 tork değerlerinde çalışıldı. Kanalların kuronal kısmı Protaper SX (Denstply Sirona) döner alet eğesi ile şekillendirildi. 15 K ve 20 K tipi eğeler ile çalışma boyunda şekillendirme yapılıp apikali 20 boyutunda 0,2 taperlık rehber yol hazırlandı. Protaper Next X1 (17/0.4) ve X2 (25/0.6) döner alet eğeleri kullanılarak, kanal duvarlarını fırçalama hareketi ile şekillendirildi. Kullanılan her bir eğe arasında kanallar 2, 5 ml %5, 25'lik NaOCl ile irrige edildi. Kanal şekillendirmeleri tamamlandıktan sonra bütün kanallar paper pointler ile kurulandı.





Resim 11: X Smart Plus endomotoru **Resim 12: Protaper Next X2 (25/0.6)**

3.4 Kök Kanalının Doldurulması

Grup 1: AH Plus pat+ Soğuk Lateral Kondenzasyon

Apikal daralıma uygun ana kon (ProTaper güta-perka, Dentsply Maillefer, Ballaigues, İsviçre), hazırlanan çalışma uzunluğundan 0,5 mm daha kısa olacak şekilde kanala yerleştirilip kontrol edildikten sonra kanaldan çıkarılan kona AH Plus kanal patı (Dentsply De Trey Gmbh, Konstanz, Germany) uygulandı. Çalışma boyundan 1 mm kısa olacak şekilde kanala 20 ve 25 no'lu el spredarları ile boşluk oluşturularak kuronal 1 mm'lik alana gelene kadar aynı işlem tekrar edilmek suretiyle soğuk lateral kondenzasyon işlemi uygulandı.



Resim13: AH Plus Pat

Grup 2: AH Plus pat+ Termoplastik enjeksiyon tekniği (Calamus dual 3D obturation system (Dentsply Maillefer, Ballaigues, Switzerland))

Ana kon (F2, ProTaper güta-perka, Dentsply Maillefer, Ballaigues, İsviçre), hazırlanan çalışma uzunluğundan 0,5-1 mm daha kısa olacak şekilde kanala yerleştirilip kontrol edildikten sonra kanaldan çıkarılan kona AH Plus kanal patı (Dentsply De Trey Gmbh, Konstanz, Germany) uygulandı. Daha sonra gütaperka kon kanala yerleştirildi. Calamus pack el aleti ile güta-perkanın koronal kısmı kesilip ve kanalda kalan materyal yumuşatıldı. Koronal kanal boşluğu, güta-perka kanal ağzında görünene kadar Calamus flow cihazı kullanılarak termoplastikleştirilmiş güta-perka enjeksiyon teknikleriyle kademeli olarak dolduruldu. Dolgu malzemesini dikey olarak sıkıştırmak için her 3-4 mm'de bir el fulvarları ile vertikal kondenzasyon uygulandı.



Resim 14: Calamus dual 3D obturation system



Resim 15: Calamus pack el aleti ile güta-perkanın koronal kısmının uzaklaştırılması

Grup 3: T-endo Bioserra pat+Soğuk lateral kondenzasyon

Apikal daralıma uygun ana kon (ProTaper güta-perka, Dentsply Maille fer, Ballaigues, İsviçre), hazırlanan çalışma uzunluğundan 0,5 mm daha kısa olacak şekilde kanala yerleştirilip kontrol edildikten sonra kanaldan çıkarılan kona ve kanal içerisine Bioserra kanal patı uygulandı. Çalışma boyundan 1 mm kısa olacak şekilde kö kanalında 20 ve 25 no'lu el spredarları ile boşluk oluşturuldu. Kuronal 1 mm'lik alana gelene kadar aynı işlem tekrar edilerek soğuk lateral kondenzasyon işlemi uygulandı.



Resim 16: T-endo Bioserra Pat



Resim 17: T-endo Bioserra kanal patının uygulanması

Grup 4: Bioserra Pat+ Termoplastik enjeksiyon tekniği (Calamus dual 3D obturation system (Dentsply Maillefer, Ballaigues, Switzerland))

Ana kon (F2, ProTaper güta-perka, Dentsply Maille fer, Ballaigues, İsviçre), hazırlanan çalışma uzunluğundan 0,5-1 mm daha kısa olacak şekilde kanala yerleştirilip kontrol edildikten sonra kanaldan çıkarılan kona T-endo Bioserra (Dentac,Istanbul,Turkey) kanal patı uygulandı. Daha sonra gütaperka kon kanala yerleştirildi. Calamus pack el aleti ile güta-perkanın koronal kısmı kesilip ve kanalda kalan materyal yumuşatıldı. Koronal kanal boşluğu, güta-perka kanal ağzında görünene kadar Calamus flow cihazı kullanılarak termoplastikleştirilmiş güta-perka enjeksiyon teknikleriyle kademeli olarak dolduruldu. Dolgu malzemesini dikey olarak sıkıştırmak için her 3-4 mm'de bir el fulvarları ile vertikal kondenzasyon uygulandı.

Grup 5: GuttaFlow2 pat ile soğuk akışkan dolum

Belirlenen kanal boyundan 1 mm kısa olacak şekilde GuttaFlow2 (Coltene/Whaledent AG, Altstatten, Switzerland) şırıngası kanal içine yerleştirildikten sonra hafif basınçla uygulanarak kök kanalının pat ile tamamen dolması sağlandı.



Resim 18: GuttaFlow2

Grup 6: GuttaFlow2 pat ile Tek kon tekniği

Ana kon olarak F2 ProTaper güta-perka kullanıldı. Üretici talimatlarına uygun olarak düşük basınçla GuttaFlow2 (Coltene/Whaledent AG, Altstatten, Switzerland) şırıngası yardımıyla pat kanala uygulandıktan sonra kök kanalı ana kon ile dolduruldu. Son olarak, ana kon kök kanalının ağız seviyesinde kesilerek el plugerı ile dikey olarak sıkıştırıldı.

3.5 Örneklerin Stereomikroskop ile İncelenmesi

Kök kanal dolumu için kullanılan materyallerin sertleşmesi için örnekler 7 gün oda sıcaklığında saklandıktan sonra her dişten 7 mm seviyesinde kesit alınıp; kök kesitleri, stereomikroskop Leica MZ 7.5 microscope (Leica, Germany) altında 25x büyütme ile incelendi.

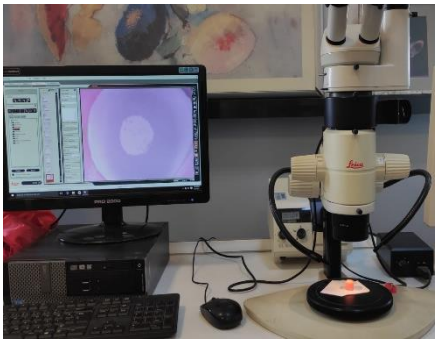

Resim 19: Stereomikroskop Leica MZ 7.5

3.6 Örneklerin ImageJ Programı Üzerinde Ölçümlerinin Yapılması

Mikroskop görüntüsünün fotoğrafları alınarak, bilgisayar tabanlı bir görüntü analiz yazılımı olan ImageJ hesaplama programına yüklenmiş; kanal dolgu patı, güta perka ve yüzeylerdeki boşluk yüzdesi belirlenmiştir.

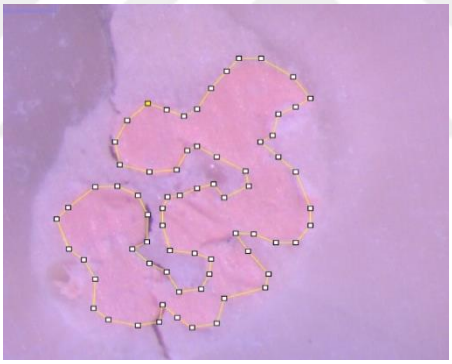

Resim 20: ImageJ ile alan işaretleme (Grup1 Örnek1)

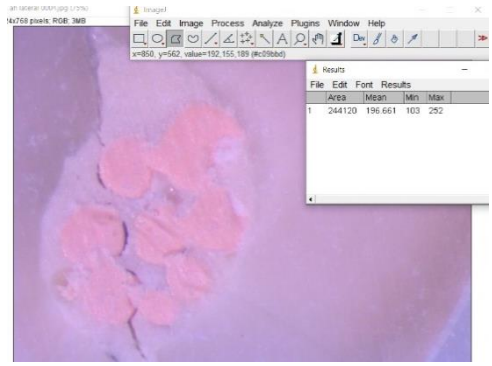

Resim 21: ImageJ ile boyut hesaplama (Grup 1 Örnek 1)

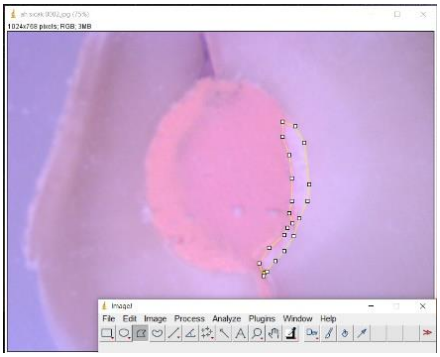

Resim 22: ImageJ ile pat alanının belirlenmesi (Grup 2 Örnek 1)

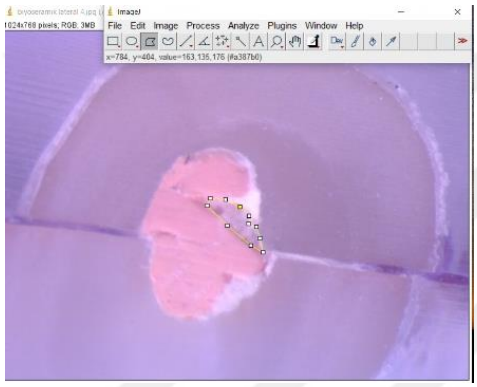

Resim 23: Grup 3 Örnek 1 mikroskop görüntüsü



Resim 24: Grup 4 Örnek 1 mikroskop görüntüsü



Resim 25: Grup 5 Örnek 1 mikroskop görüntüsü

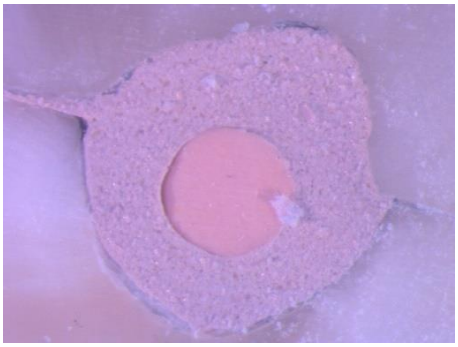

Resim 26: Grup 6 Örnek 1 mikroskop görüntüsü

3.7. İstatistiksel Analiz

İstatistiksel analizler SPSS versiyon 28 paket programı kullanılarak yapılmıştır. Değişkenlerin normal dağılıma uygunluğu histogram ve analitik yöntemlerle (Kolmogorov-Smirnov / Shapiro-Wilk testleri) kullanılarak incelenmiştir. Tanımlayıcı değişkenler ortanca ve çeyrekler arası aralık kullanılarak verilmiştir. Gutaperka ve kullanılan patların rezorpsiyon kavitelerinde doldurdukları alan ve kalan boşluk yüzdeleri normal dağılım göstermediği belirlendiğindeği için bu parametreler ve kullanılan malzeme değişkeninin gruplar arasında ki değerlendirilmesi Kruskal-Wallis testi kullanılarak karşılaştırması yapılmıştır. İkişerli karşılaştırmalar Mann-Whitney U testi kullanılarak yapıldıktan sonra Benferroni düzeltmesi kullanılarak değerlendirme yapılmıştır. İstatiksel anlamlılık için toplam tip-1 hata düzeyi %5 olarak kullanılmıştır.

4. BULGULAR

Tablo 1: Çalışmada kullanılan AH Plus pat ve soğuk lateral kondenzasyon ile doldurulan örnekler için tanımlayıcı bilgileri

AH Plus ile Soğuk Lateral Kondenzasyon (n=9)	GUTA PERKA		PAT		BOŞLUK	
	%	Boyut	%	Boyut	%	Boyut
Ortanca	47,00	1,90	40,40	1,50	5,57	0,19
Çeyrekler arası aralık	30,40	1,01	27,17	1,17	7,77	0,28
En düşük değer	29,62	1,01	23,95	0,88	0,83	0,03
En yüksek değer	75,00	2,87	64,81	2,34	14,63	0,61

Tablo 2: Çalışmada kullanılan AH Plus pat ve termoplastik enjeksiyon tekniği ile doldurulan örnekler için tanımlayıcı bilgileri

AH Plus Pat ile termoplastik enjeksiyon tekniği (n=9)	GUTA PERKA		PAT		BOŞLUK	
	%	Boyut	%	Boyut	%	Boyut
Ortanca	87,22	2,55	7,76	0,24	1,99	0,08
Çeyrekler arası aralık	10,01	1,20	10,36	0,17	5,92	0,20
En düşük değer	69,08	1,05	4,43	0,11	0,35	0,01
En yüksek değer	94,09	3,96	24,34	0,40	9,42	0,29

Tablo 3: Çalışmada kullanılan T-endo Bioserra pat ve soğuk lateral kondenzasyon ile doldurulan örnekler için tanımlayıcı bilgileri

T-endo Bioserra Pat ile Soğuk Lateral Kondenzasyon (n=9)	GUTA PERKA		PAT		BOŞLUK	
	%	Boyut	%	Boyut	%	Boyut
Ortanca	64,98	2,01	23,20	0,69	8,23	0,22
Çeyrekler arası aralık	22,82	0,82	19,48	0,72	7,52	0,24
En düşük değer	52,61	0,93	5,97	0,21	2,26	0,06
En yüksek değer	85,71	3,06	40,38	1,95	14,80	0,41

Tablo 4: Çalışmada kullanılan T-endo Bioserra pat ve termoplastik enjeksiyon tekniği ile doldurulan örnekler için tanımlayıcı bilgileri

T-endo Bioserra pat ile termoplastik enjeksiyon tekniği (n=9)	GUTA PERKA		PAT		BOŞLUK	
	%	Boyut	%	Boyut	%	Boyut
Ortanca	79,92	2,67	18,45	0,58	4,91	0,11
Çeyrekler arası aralık	16,69	2,38	12,61	0,64	3,79	0,21
En düşük değer	61,71	1,08	6,68	0,12	1,59	0,05
En yüksek değer	90,23	4,23	33,37	1,39	8,64	0,52

Tablo 5: Çalışmada kullanılan Guttaflow2 ile soğuk akışkan dolum yöntemi için tanımlayıcı bilgileri

Guttaflow2 ile Soğuk Akışkan Dolum (n=9)	DOLUM		BOŞLUK	
	%	Boyut	%	Boyut
Ortanca	93,06	4,17	6,94	0,35
Çeyrekler arası aralık	4,25	0,78	4,24	0,22
En düşük değer	87,71	3,71	2,48	0,13
En yüksek değer	97,52	5,12	12,29	0,55

Tablo 6: Çalışmada kullanılan Guttaflow2 ile basit tek kon tekniği için tanımlayıcı bilgileri

Guttaflow2 ile basit tek kon tekniği (n=9)	DOLUM		BOŞLUK	
	%	Boyut	%	Boyut
Ortanca	96,57	1,06	3,43	0,14
Çeyrekler arası aralık	5,7	0,34	5,70	0,21
En düşük değer	86,58	0,53	0,99	0,04
En yüksek değer	99,01	1,58	13,42	0,62

Tablo 7: Kullanılan malzeme ve dolum yöntemine göre rezorpsiyon kavitelerinin guta perka-pat ile dolum yüzdeleri ve kalan boşluk alanı yüzdeleri

	AH Plus ile Soğuk Lateral Kondenzasyon		AH Plus ile Termoplastik Enjeksiyon Tekniği		T-endo Bioserra ile Soğuk Lateral Kondenzasyon		T-endo Bioserra ile Termoplastik Enjeksiyon Tekniği		Guttaflow2 ile Soğuk Akışkan		Guttaflow2 ile Basit Tek Kon		P
	Ortanca	**ÇAA**	**Ortanca**	**ÇAA**	**Ortanca**	**ÇAA**	**Ortanca**	**ÇAA**	**Ortanca**	**ÇAA**	**Ortanca**	**ÇAA**	
Guta Perka	47,00	30,40	87,22	10,01	64,98	22,82	79,92	16,69	93,06	4,25	96,57	5,7	<0,001
Pat	40,00	27,17	7,76	10,36	23,20	19,48	18,45	12,61	-	-	-	-	<0,001
Boşluk	5,57	7,77	1,99	5,92	8,23	7,52	4,91	3,79	6,94	4,24	3,43	5,70	0,136

Çalışma kapsamında ilk gruptaki 9 adet diş, AH Plus pat kullanılarak soğuk lateral kondenzasyon tekniği ile doldurulmuştur. ImageJ ölçüm programı ile yapılan ölçümler sonucu, gruptaki örneklerin rezorpsiyon kavitelerinin guta perka ile dolum yüzdeleri incelendiğinde ortancası %47, çeyrekler arası aralığı %30,40 bulunmuştur. Yapılan ölçümlerde, gruptaki örneklerin rezorpsiyon kavitelerinin AH Plus pat ile dolum yüzdeleri incelendiğinde ortancası %40,40 ve çeyrekler arası aralığı %27,17 bulunmuştur. Rezorpsiyon kavitelerinde doldurulmadan kalan boşluk yüzdeleri incelendiğinde ortancası %5,57 ve çeyrekler arası aralığı %7,77 olarak belirlenmiştir. (Tablo 1)

Grup 2'de 9 adet diş, AH Plus pat kullanılarak termoplastik enjeksiyon tekniği ile doldurulmuştur. ImageJ ölçüm programı ile yapılan ölçümler sonucu, gruptaki örneklerin rezorpsiyon kavitelerinin guta perka ile dolum yüzdeleri incelendiğinde ortancası %87,22, çeyrekler arası aralığı %10,01 bulunmuştur. Yapılan ölçümlerde, gruptaki örneklerin rezorpsiyon kavitelerinin AH Plus pat ile dolum yüzdeleri incelendiğinde ortancası %7,76 ve çeyrekler arası aralığı %10,36 bulunmuştur. Rezorpsiyon kavitelerinde doldurulmadan kalan boşluk yüzdeleri incelendiğinde ortancası %1,99 ve çeyrekler arası aralığı %5,92 olarak belirlenmiştir. (Tablo 2)

Grup 3'te 9 adet diş, T-endo Bioserra pat kullanılarak soğuk lateral kondenzasyon tekniği ile doldurulmuştur. ImageJ ölçüm programı ile yapılan ölçümler sonucu, gruptaki örneklerin rezorpsiyon kavitelerinin guta perka ile dolum yüzdeleri incelendiğinde ortancası %64,98 , çeyrekler arası aralığı %22,82 bulunmuştur. Yapılan ölçümlerde, gruptaki örneklerin rezorpsiyon kavitelerinin T-endo Bioserra pat ile dolum yüzdeleri incelendiğinde ortancası %23,20 ve çeyrekler arası aralığı %19,48 bulunmuştur. Rezorpsiyon kavitelerinde doldurulmadan kalan boşluk yüzdeleri incelendiğinde ortancası %8,23 ve çeyrekler arası aralığı %7,52 olarak belirlenmiştir. (Tablo 3)

Grup 4'teki 9 adet diş, T-endo Bioserra pat kullanılarak termoplastik enjeksiyon tekniği ile doldurulmuştur. ImageJ ölçüm programı ile yapılan ölçümler sonucu, gruptaki örneklerin rezorpsiyon kavitelerinin guta perka ile dolum yüzdeleri incelendiğinde ortancası %79,92 , çeyrekler arası aralığı %16,69 bulunmuştur. Yapılan ölçümlerde, gruptaki örneklerin rezorpsiyon kavitelerinin T-endo Bioserra pat ile dolum yüzdeleri

incelendiğinde ortancası %18,45 ve çeyrekler arası aralığı %12,61 bulunmuştur. Rezorpsiyon kavitelerinde doldurulmadan kalan boşluk yüzdeleri incelendiğinde ortancası %4,91 ve çeyrekler arası aralığı %3,79 olarak belirlenmiştir. (Tablo 4)

Grup 5'te 9 adet diş, guttaflow2 ile soğuk akışkan dolum tekniği ile doldurulmuştur. Imagej ölçüm programı ile yapılan ölçümler sonucu, gruptaki örneklerin rezorpsiyon kavitelerinin guttaflow2 akışkan guta perka ve patı ile dolum yüzdeleri incelendiğinde ortancası %93,06, çeyrekler arası aralığı %4,25 bulunmuştur. Rezorpsiyon kavitelerinde doldurulmadan kalan boşluk yüzdeleri incelendiğinde ortancası %6,94 ve çeyrekler arası aralığı %4,24 olarak belirlenmiştir. (Tablo 5)

Grup 6'da 9 adet diş, guttaflow2 ve basit tek kon tekniği ile doldurulmuştur. Imagej ölçüm programı ile yapılan ölçümler sonucu, gruptaki örneklerin rezorpsiyon kavitelerinin guttaflow2 akışkan guta perka ve patı ile dolum yüzdeleri incelendiğinde ortancası %96,57, çeyrekler arası aralığı %5,7 bulunmuştur. Rezorpsiyon kavitelerinde doldurulmadan kalan boşluk yüzdeleri incelendiğinde ortancası %6,94 ve çeyrekler arası aralığı %3,43 olarak belirlenmiştir. (Tablo 6)

Kruskal-Wallis testi sonucu kullanılan pat ve dolum yöntemine göre rezorpsiyon kavitelerinin guta perka ve pat ile dolum yüzdeleri arasındaki fark istatistiksel olarak anlamlıdır. ($p<0,005$) Kavitelerde oluşan boşluk alanının yüzdelerinde ise kullanılan pat ve dolum yöntemi arasında anlamlı bir fark bulunmamıştır. ($p=0,136$) (Tablo 7)

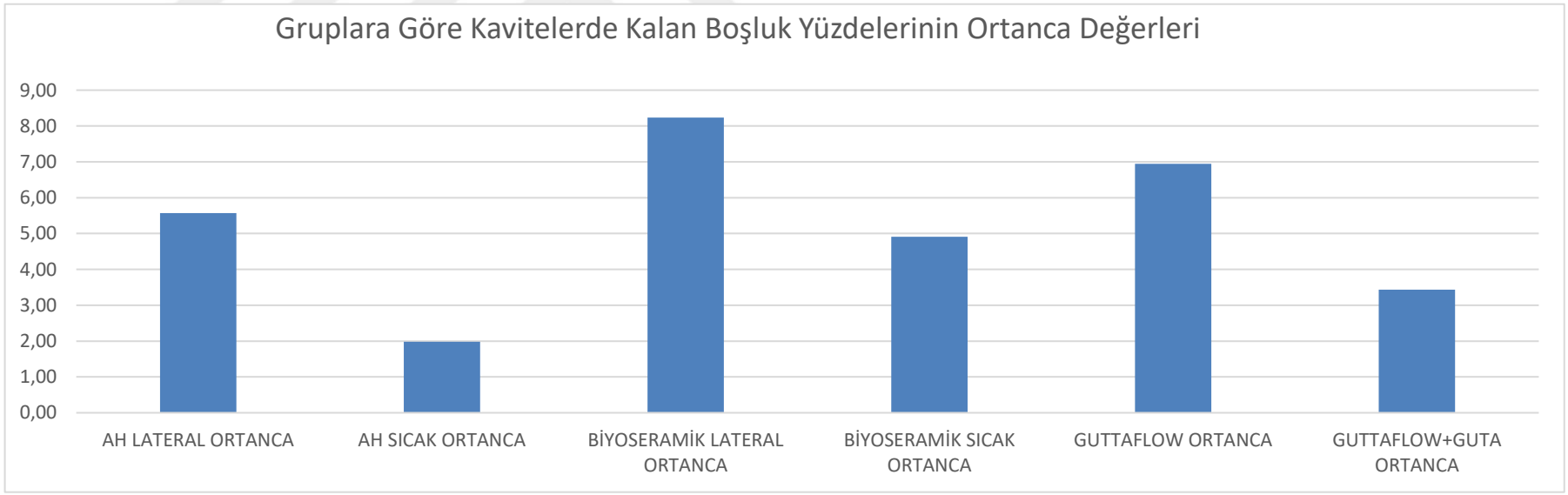

Şekil 2: Gruplara Göre Kavitelerde Kalan Boşluk Yüzdelerinin Ortanca Değerleri

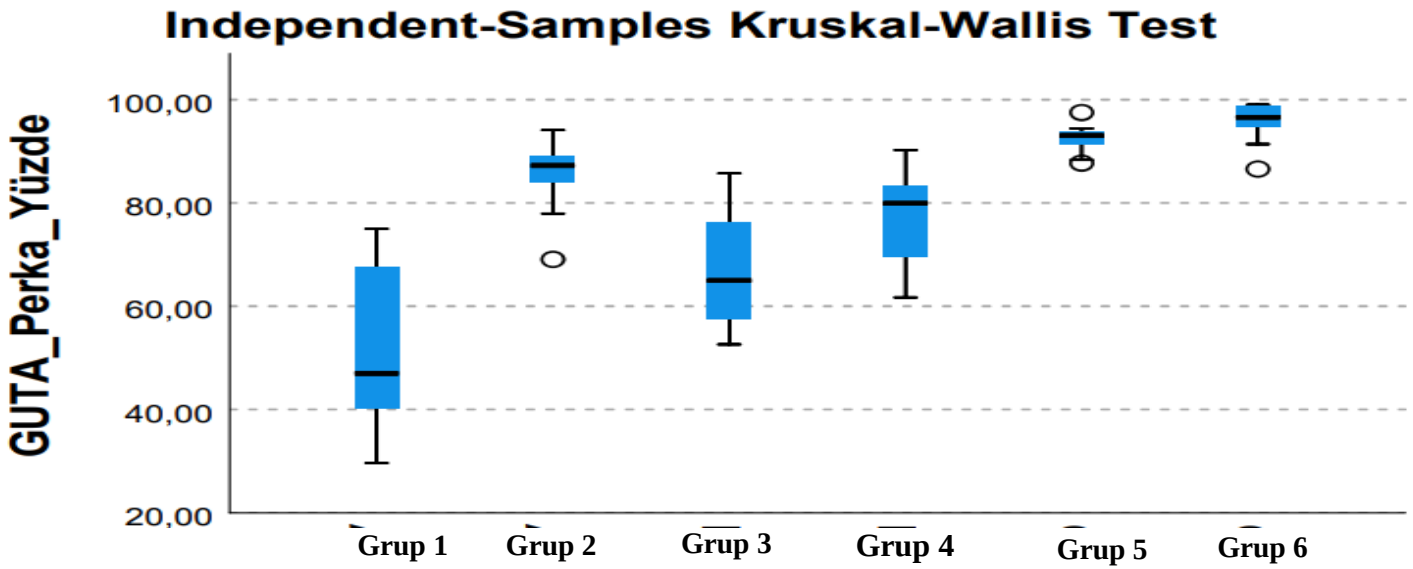

Şekil 3: Gruplara Göre Kaviteleri Dolduran Gutaperka Yüzdelerinin Ortanca Değerler

Tablo 8: Gruplara göre rezorpsiyon kavitelerinin GutaPerka ile dolum yüzdelerinin ikili karşılaştırmaları

Sample 1-Sample 2	Test Statistic	Std. Error	Std. Test Statistic	Sig.	Adj. Sig.a
AH Plus Soğuk Lateral Kondenzasyon – T-endo Bioserra Soğuk Lateral Kondenzasyon	-7,111	7,416	-,959	,338	1,000
AH Plus Soğuk Lateral Kondenzasyon – T-endo Bioserra Termoplastik Enjeksiyon Tekniği	-14,889	7,416	-2,008	,045	,670
AH Plus Soğuk Lateral Kondenzasyon – AH Plus Termoplastik Enjeksiyon Tekniği	-22,778	7,416	-3,071	,002	,032
AH Plus Soğuk Lateral Kondenzasyon – GuttaFlow2 Soğuk Akışkan Dolum	-33,444	7,416	-4,510	<,001	,000
AH Plus Soğuk Lateral Kondenzasyon – GuttaFlow2 ve Basit Tek Kon	-38,778	7,416	-5,229	<,001	,000

T-endo Bioserra Soğuk Lateral Kondenzasyon- T-endo Bioserra Termoplastik Enjeksiyon Tekniği	-7,778	7,416	-1,049	,294	1,000
T-endo Bioserra Soğuk Lateral Kondenzasyon- AH Plus Termoplastik Enjeksiyon Tekniği	15,667	7,416	2,112	0,35	,520
T-endo BioserraSoğuk Lateral Kondenzasyon – GuttaFlow2 Soğuk Akışkan Dolum	-26,333	7,416	-3,551	<,001	,006
T-endo Bioserra Soğuk Lateral Kondenzasyon – GuttaFlow2 Basit Tek Kon	-31,667	7,416	-4,270	<,001	,000
T-endo Bioserra Termoplastik Enjeksiyon Tekniği- AH Plus Termoplastik Enjeksiyon Tekniği	7,889	7,416	1,064	,287	1,000
T-endo Bioserra Termoplastik Enjeksiyon Tekniği- GuttaFlow2 Soğuk Akışkan Dolum	-18,556	7,416	-2,502	,012	,185

T-endo Bioserra Termoplastik Enjeksiyon Tekniği- GuttaFlow2 Basit Tek Kon	-23,889	7,416	-3,221	,001	,019
AH Plus Termoplastik Enjeksiyon Tekniği- GuttaFlow2 Soğuk Akışkan Dolum	-10,667	7,416	-1,438	,150	1,000
AH Plus Termoplastik Enjeksiyon Tekniği – GuttaFlow2 Basit Tek Kon	-16,000	7,416	-2,157	0,31	,465
GuttaFlow2 Soğuk Akışkan Dolum- GuttaFlow2 Basit Tek Kon	-5,333	7,416	-,719	,472	1,000

Rezorpsiyon kavitelerini doldurmada kullanılan malzemeler arasındaki anlamlı farkın hangi gruplar arasındaki farklardan kaynaklandığını tespit etmek için ikili gruplar arasında 15 adet Mann-Whitney U testi yapılmıştır. (Benferrroni düzeltilmesi, $p<0,003$) (Tablo 8.)

İkili testler sonucunda rezorpsiyon kavitelerini guta perka ile doldurmadaki farkın

- AH Plus pat ile soğuk lateral kondenzasyon-AH Plus pat ile termoplastik enjeksiyon tekniği,
- AH Plus pat ile soğuk lateral kondenzasyon-Guttaflow2 ile soğuk akışkan dolum tekniği,
- AH Plus pat ile soğuk lateral kondenzasyon-Guttaflow2 ile basit tek kon tekniği,
- Bioserra pat ile soğuk lateral kondenzasyon-Guttaflow2 ile soğuk akışkan dolum tekniği
- Bioserra pat ile soğuk lateral kondenzasyon-Guttaflow2 ile basit tek kon tekniği ve
- Bioserra pat ile termoplastik enjeksiyon tekniği-Guttaflow2 ile basit tek kon tekniği grupları arasındaki farklardan kaynaklandığı bulunmuştur.

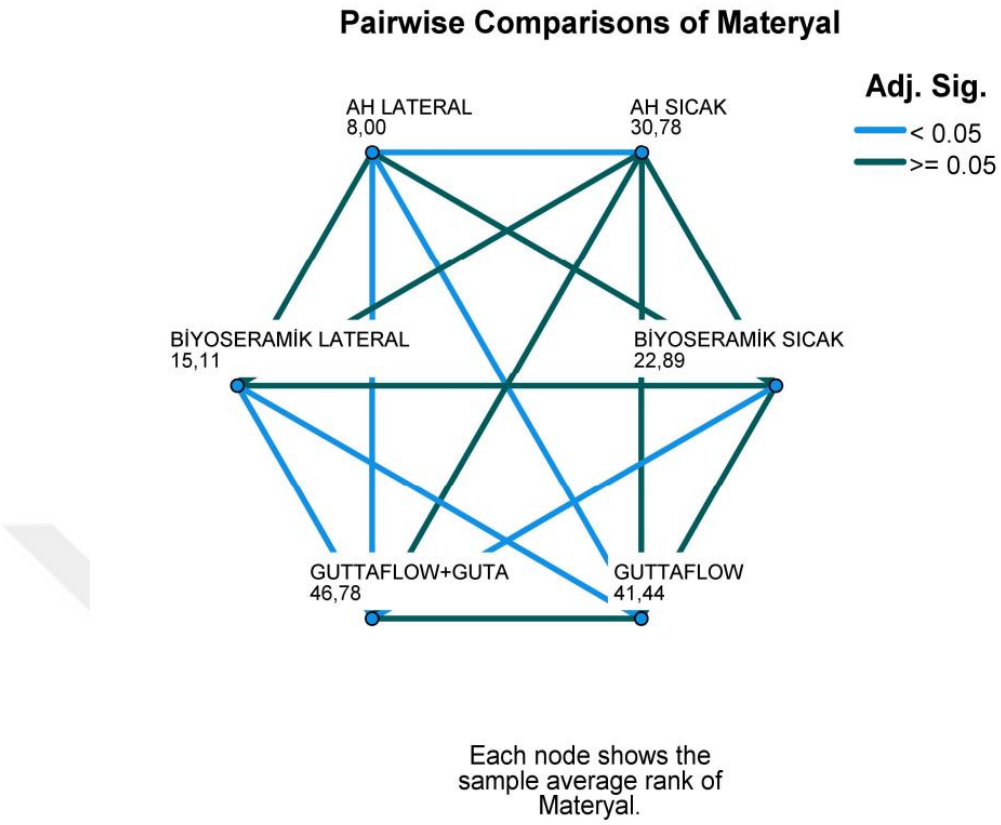

Şekil 4: Gutaperka ile dolum yüzdelerinin ikili testler ile karşılaştırılması

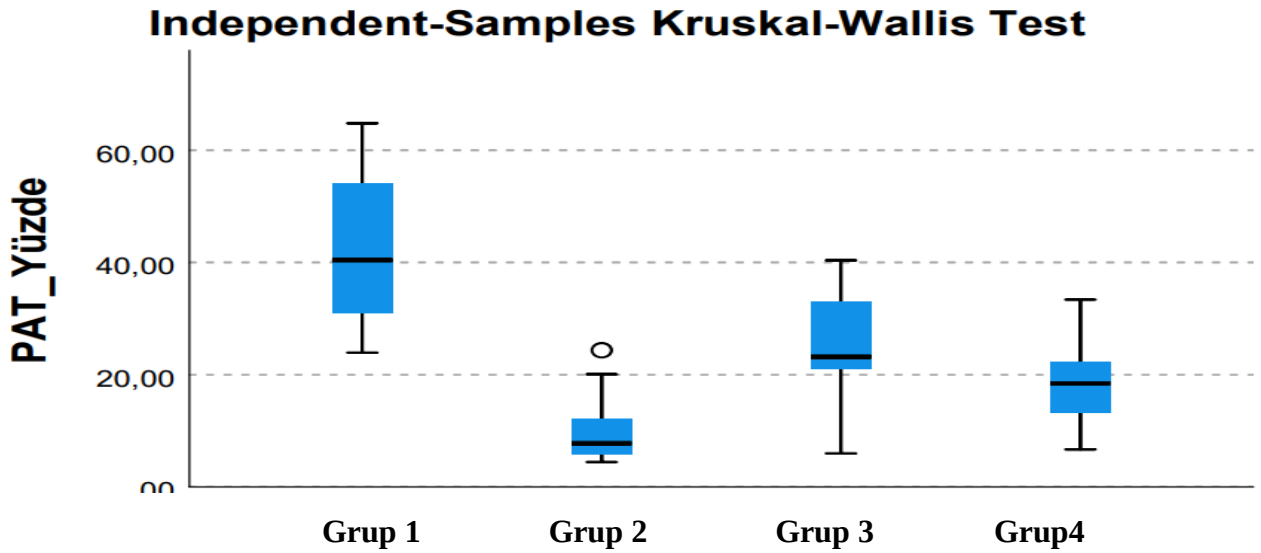

Şekil 5: Gruplara Göre Kaviteleri Dolduran Pat Yüzdelerinin Ortanca Değerleri

Tablo 9: Gruplara göre rezorpsiyon kavitelerinin pat ile dolum yüzdelerinin ikili karşılaştırmaları

Sample 1-Sample 2	Test Statistic	Std. Error	Std. Test Statistic	Sig.	Adj. Sig.a
AH Plus Termoplastik Enjeksiyon Tekniği-T-endo Bioserra Termoplastik Enjeksiyon Tekniği	-6,000	4,967	-1,208	,277	1,000
AH Plus Termoplastik Enjeksiyon Tekniği - T-endo Bioserra Soğuk Lateral Kondenzasyon	-11,778	4,967	-2,371	,018	,106
AH Plus Termoplastik Enjeksiyon Tekniği-AH Plus Soğuk Lateral Kondenzasyon	21,556	4,967	4,340	<,001	,000
T-endo Bioserra Termoplastik Enjeksiyon Tekniği- T-endo Bioserra Soğuk Lateral Kondenzasyon	5,778	4,967	1,163	,245	1,000

T-endo Bioserra Termoplastik Enjeksiyon Tekniği- AH Plus Soğuk Lateral Kondenzasyon	15,556	4,967	3,132	,002	,010
T-endo Bioserra Soğuk Lateral Kondenzasyon- AH Plus Soğuk Lateral Kondenzasyon	9,778	4,967	1,969	,049	,294

Rezorpsiyon kavitelerini doldurmada kullanılan malzemeler arasındaki anlamlı farkın hangi gruplar arasındaki farklardan kaynaklandığını tespit etmek için ikili gruplar arasında 6 adet Mann-Whitney U testi yapılmıştır. (Benferrroni düzeltilmesi, $p<0,008$) (Tablo 9.)

İkili testler sonucunda rezorpsiyon kavitelerini pat ile doldurmadaki farkın

- AH Plus pat ile soğuk lateral kondenzasyon-AH Plus pat ile termoplastik enjeksiyon tekniği ve
- AH Plus pat ile soğuk lateral kondenzasyon- Bioserra pat ile termoplastik enjeksiyon tekniği grupları arasındaki farktan kaynaklandığı tespit edilmiştir.

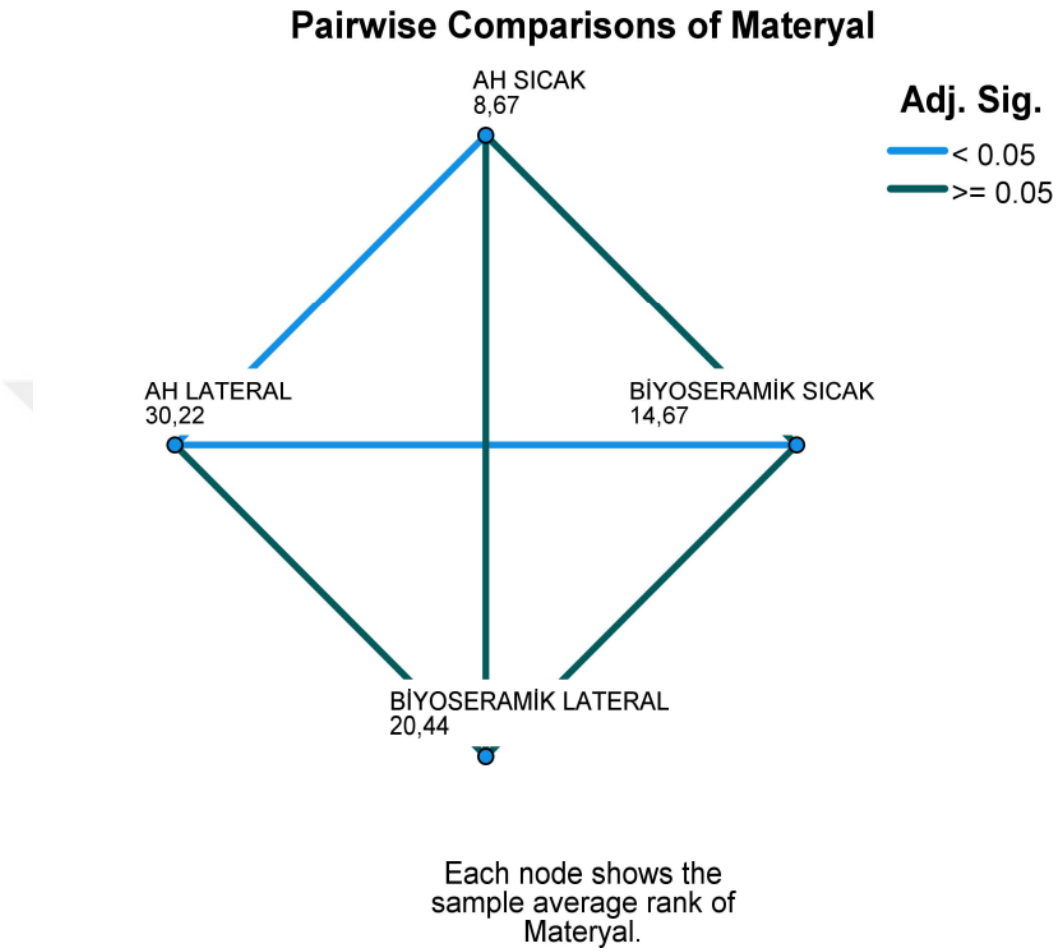

Şekil 6: Pat ile dolum yüzdelerinin ikili testler ile karşılaştırılması

5.TARTIŞMA

Çalışmamızda, soğuk lateral kondenzasyon tekniği ve enjekte edilebilir- termoplastikleştirilmiş bir teknik olan Calamus Dual obturasyon sistemi kullanılarak dolum yapıldığında internal kök rezorpsiyon kavitelerindeki dolum oranlarının karşılaştırmalı olarak değerlendirilmesi amaçlanmıştır. Çalışmamızda değerlendirilen diğer dolum tekniği ise silikon esaslı kanal dolgu materyali GuttaFlow'dur. Bu teknik de kendi içerisinde ana kon kullanılarak basit tek kon tekniği ile ve ana kon kullanılmadan soğuk akışkan dolum tekniği olarak iki ayrı grup şeklinde değerlendirilmiştir.

Literatürdeki çalışmalar değerlendirildiğinde pek çok kanal patının çözünebilir olduğu sonucuna varılmıştır.(Schilder, 2006; Seltzer, 1971) Bu durumun internal rezorpsiyon kaviteleri gibi düzensiz sınırları olan vakalarda daha fazla boşluk yaratma ihtimalinin olduğu bildirilmiştir. (Basavanna ve ark., 2014) Kavite içerisinde mikroorganizmalara alan sağlayacak boşlukların varlığında kök kanal tedavisinin başarısı olumsuz etkilenmektedir. Bizim çalışmamızda da internal rezorpsiyon gibi düzensiz kavite içeren vakalarda rezin ve biyoseramik esaslı iki farklı pat kullanılarak dolum yapıldıktan sonra patların kavitelerde kapladıkları alanın yüzdesi değerlendirilmiştir.

Literatürdeki benzer çalışmalarda tercih edilen AH Plus kanal patının kesim işlemlerinde gütaperkanın hareketini ve bozulmasını önlediği belirtilmiştir.(Gencoglu ve ark., 2008; Goldberg ve ark., 2000) Bu sebeple çalışmamızda rezin içerikli pat olarak AH Plus kanal patı tercih edilmiştir.

Çalışmamızda kullanılan diğer kanal dolgu patı T-endo bioserra ise kanaldaki nem ile sertleşen, kullanıma hazır ve enjekte edilebilir formdaki biyoseramik içerikli bir pattır. Biyoseramik içerikli patlar hızlı sertleşme süresi, homojen dağılım ve manüplasyon kolaylığı sebebiyle çalışmamızda kullanılmıştır. (Lovato ve Sedgley, 2011)

İnternal kök rezorpsiyonunun en sık görüldüğü dişlerin; maksiller santral dişler olması ve iç kök rezorpsiyonunun kökün her bölgesinde gözlenebilmesi nedeniyle çalışmamızda bu grup dişler araştırmaya dahil edilmiştir. Ancak internal rezorsiyonun sıklıkla kökün orta ve apikal üçlüsünde gözlendiği bilinmektedir. (Ne ve ark., 1999; Goldberg ve ark., 2000) Bu sebeple mevcut çalışmada deneysel rezorpsiyon kaviteleri kökün orta 1/3'lük kısmında konumlandırılmıştır.

Litaretürde yapılan in vitro çalışmalarda (Eren ve ark., 2019; Mohammad ve ark., 2016; Ulusoy ve ark., 2018; Yazdi ve ark., 2019; Khalil ve ark., 2020) deneysel rezorpsiyon kaviteleri çeşitli tip ve boyutlarda frezler kullanılarak mekanik olarak oluşturulmuştur. Fakat gerçek rezorpsiyon kaviteleri klastik hücre aktivitesi sonucu kimyasal olarak oluşan ve düzensiz kavite sınırları olan demineralize alanlardır. (da Silveira ve ark., 2014) Bu sebeple mevcut çalışmamızda da Silveira ve arkadaşlarının 2014 yılında yaptığı çalışmadakine benzer şekilde; nitrik asit ve sodyum hipoklorit kullanılarak düzensiz demineralize alanlar oluşturulmuştur. (da Silveira ve ark., 2014)

Çalışmamızda yapay iç kök rezorpsiyonu kavitelerinin doldurulması için üç teknik tercih edilmiştir. Çalışmamızda kullanılan dolum tekniklerinden ilki; literatürdeki çalışmalarda en sık kullanılan ve klinikte yaygın kullanımı olan lateral kondenzasyon tekniğidir. (Goldberg ve ark., 2001; Abarca ve ark., 2001)

İkinci teknik olarak tercih edilen ise Calamus Dual, enjekte edilebilir termoplastikleştirilmiş güta-perka tekniği ile çalışan bir sistemdir. Yapılan çalışmalarda termoplastik enjeksiyon tekniğinin soğuk lateral kondenzasyona göre önemli ölçüde üstün olduğu ve kanalı 3 boyutlu olarak daha iyi doldurulduğu belirtildiği için tercih edilmiştir. (Budd ve ark., 1991; Weller ve ark., 1997) Bizim çalışmamızda da elde edilelen bulgulara göre AH Plus pat kullanılarak dolum yapılan gruplarda; termoplastik enjeksiyon tekniği tercih edilen grubun soğuk lateral kondenzasyon tercih edilen gruba göre daha iyi dolum sağladığı sonucuna varılmıştır.

3.teknik olarak tercih ettiğimiz ve yeni bir kök kanal dolgu materyali olarak tanıtılan GuttaFlow; iyi akışkanlık özelliklerine sahiptir. Oda sıcaklığında artan akışkanlığı sayesinde kanala daha iyi adaptasyon sağladığı ve üstün sızdırmazlık oluşturduğu

belirtilmiştir. Ayrıca bu materyalin sertleştiğinde genleşme özelliği bulunmaktadır. (Zielinski ve ark., 2008; Bouillaguet ve ark., 2008; Ørstavik ve ark., 2001) Çalışmamızdda GuttaFlow ana kon kullanılarak ve ana kon kullanılmadan iki ayrı grup olarak değerlendirilmiştir. Çalışmamızda elde edilen sonuçlarda; GuttaFlow hem master kon ile hem de master konsuz uygulandığında, diğer dolum tekikleri kullanılan gruplara göre kavitedeki gütaperka miktarı ve daha az boşluk sağlama yönünden üstün bulunmuştur.

Çalışmamızda elde edilen görüntülerin değerlendirilmesinde görüntü analiz programına aktarılacak yüzeyin daha net görüntüsünü elde edebilmek için stereomikroskop analizi tercih edilmiştir. İncelenecek numuneye herhangi bir ön işlem gerektirmemesi, 3 boyutlu görüntü sağlaması ve parametrelerin yorumlanmasında karşılaşılabilecek insan hatalarını ortadan kaldırması stereomikroskop kullanımının avantajlarındandır. (Anantula ve Ganta, 2011)

Bununla birlikte stereomikroskobun dezavantajı rezorpsiyon kavitesinin tamamı yerine belirli bir enine kesit alanını incelemesi ve değerlendirilmeyen alanların kalabilmesidir. (Mohammad ve ark., 2016)

Çalışmamızda bu dezavantajı ortadan kaldırmak için görüntü analizlerinde ImageJ java görüntü işleme ve analiz programı kullanılmıştır. ImageJ kullanıcı tanımlı seçimlerin alan ve piksel değeri istatistiklerini hesaplayabilen, mesafe ve açıları ölçebilen bir programdır. Standart görüntü işleme işlevlerini desteklediği ve ölçümleme gibi geometrik dönüşümleri yapabildiği için tercih edilmiştir. (Elenjikal ve ark., 2019)

Literatürde internal rezorpsiyon kavitelerinin dolumuyla ilgili olan çalışmaların çoğu invitro olarak tasarlanmıştır. Çalışmaların bu şekilde tasarlanması, araştırmacı için örnekleri değerlendirmenin hastanın ağzından daha kolay ve daha objektif olması nedeniyledir. (Peng ve ark., 2007) Sıcak dolum teknikleri ile kök kanal obtürasyonunun sonuçlarının soğuk lateral kondenzasyon ile karşılaştırmak için çok sayıda in vitro çalışma yapılmış olmasına rağmen, çalışmaların sonuçları tutarsız veya çelişkili bulunmuştur.

Peng ve arkadaşlarının (Peng ve ark., 2007) 2007 yılında yayınladığı meta analizde soğuk lateral kondenzasyon ve sıcak dolum teknikleri dolum kalitesi açısından kıyaslama yapmış, çalışmaya dahil edilen 10 makale değerlendirildiğinde; termoplastik enjeksiyon tekniğinin de içerisinde bulunduğu sıcak dolum teknikleri ile soğuk lateral kondenzasyon arasında kanal dolum kalitesi açısından istatistiksel olarak anlamlı bir fark bulunamamıştır. Bu meta analizin sonuçları mevcut çalışmamızın sonuçları ile uyumludur. Çalışmamızda gruplar arasında kavitede kalan boşluk miktarı istatistiksel olarak anlamlı bir fark göstermemiştir.

Çalışmamızda kullanılan dolum tekniklerinden hiçbiri rezorpsiyon kavitelerini tamamen dolduramamıştır. Bu sonuç Naseri ve arkadaşlarının çalışmasıyla uyumludur. (Naseri ve ark., 2013) Araştırmacılar çalışmalarında guttaflow, obtura II ve soğuk lateral kondenzasyon tekniğinin kanal dolum kalitelerini micro CT ile incelemiştir. Deney gruplarının hiçbirinde boşluksuz dolum elde edilememiştir. Çalışmalarında en yüksek boşluk yüzdesi soğuk lateral kondenzasyon, en düşük boşluk yüzdesi guttaflow grubunda bulunmuştur. Bizim çalışmamızda da deney gruplardaki boşluk alanlarının yüzdesi ortancalarına göre sıralandığında en fazla boşluk T-endo Bioserra ile soğuk lateral kondenzasyon tekniği ile dolum yapılan grupta, en az boşluk ise AH Plus pat ile termoplastik enjeksiyon tekniği ile dolum yapılan grupta saptanmıştır. Ancak gruplar arasındaki fark istatistiksel olarak anlamlı değildir.

Çalışmamızın sonuçlarında rezorpsiyon kavitelerinin gütaperka ile dolum oranı değerlendirildiğinde hem AH Plus pat kullanılarak soğuk lateral kondenzasyon tekniği ile dolum yapılan gruptaki gütaperka miktarının; hem de AH Plus pat kullanılarak termoplastik enjeksiyon tekniği ile dolum yapılan gruptaki gütaperka miktarının, master kon kullanılan GuttaFlow grubu ve master kon kullanılmadan uygulanan GuttaFlow grubundan anlamlı ölçüde az olduğu tespit edilmiştir. Bu sonuçlar Anantula ve Ganta ve Rana ve ark.'nın yaptıkları çalışmaların sonuçları ile uyumludur. (Anantula ve Ganta, 2011; Rana ve ark., 2014)

Mohammad Y. ve arkadaşları çalışmalarında (Mohammad ve ark., 2016); internal rezorpsiyon kavitelerinin doldurulmasında termoplastik enjeksiyon tekniği olan Obtura II ile GuttaFlow2'nin master kon kullanılarak ve kullanılmadan dolum yapıldığında kavitelerdeki dolum kalitesini karşılaştırmışlardır. Çalışmalarının sonucunda her üç grupta da çok yüksek total dolum oranı yüzdesi gözlemlendiği bildirilmiştir. Araştırmacılar; master kon ile uygulanan GuttaFlow2 grubunda boşluk oranının en az olduğunu ancak bu farkın istatistiksel olarak anlamlı olmadığını belirtmişlerdir. Bizim çalışmamızda da benzer şekilde AH Plus pat kullanılarak termoplastik enjeksiyon tekniği ile doldurulan rezorpsiyon kavitelerindeki guta perka miktarı master kon kullanılarak ve kullanılmadan uygulanan GuttaFlow2 gruplarına kıyasla daha az olduğu saptanmış fakat bu sonuçlar istatistiksel olarak anlamlı bulunmamıştır.

Gençoğlu ve arkadaşları (Gençoğlu ve ark., 2008) çalışmalarında mekanik olarak oluşturulmuş internal rezorpsiyon kavitelerinin doldurulmasında pek çok farklı dolum tekniği kıyaslanmıştır. Araştırmacılar; Obtura II ile soğuk lateral kondenzasyon tekniği kıyaslandığında termoplastik enjeksiyon tekniği olan Obtura II'nin rezorptif alanı anlamlı ölçüde daha iyi doldurduğu sonucuna varmışlardır. Benzer metodoloji ile kurulmuş invitro çalışmalarda da çeşitli dolum tekniklerinin, internal rezorpsiyon kavitelerini doldurmadaki etkinliğini karşılaştırdıkları çalışmalarda; termoplastik enjeksiyon yönteminin soğuk lateral kondenzasyondan daha kaliteli dolum oluşturduğu sonucuna ulaşılmıştır. (Goldberg ve ark., 2000; Basavanna ve ark., 2014; Budd ve ark., 1991) Literatürde de internal rezorpsiyon bulunan dişlerin tedavisinde sıcak dolum tekniklerinin kullanımının başarılı sonuçları vakalar ile belirtilmiştir. (Wilson ve Barnes, 1987; Stamos ve Stamos, 1986; Karakaya ve ark., 2019) Rezorpsiyon kavitelerindeki guta perka miktarlarının da değerlendirildiği mevcut çalışmamızın sonuçları önceki çalışmalar ile uyumludur.

Çalışmamızda; rezorpsiyon kavitelerindeki gütaperka miktarı değerlendirildiğinde AH Plus pat kullanılarak soğuk lateral kondenzasyon tekniği ile dolum yapılan grup ile T-endo Bioserra pat kullanılarak termoplastikleştirilmiş enjeksiyon tekniği kullanılarak dolum yapılan grup arasında istatistiksel olarak anlamlı bir sonuç elde edilmemiştir. Bu bulgu literatür ile uyum göstermemektedir. (Goldberg ve ark., 2000;

Gencoglu ve ark., 2008; Agarwal ve ark., 2002) Literatürdeki çalışmalarda kullanılan pat değerlendirilmeksizin; dolum teknikleri kıyaslanmış ve termoplastik enjeksiyon tekniğinin soğuk lateral kondenzasyondan daha kaliteli dolum oluşturduğu belirtilmiştir. Mevcut çalışmamız ile literatür arasındaki bu farkın; çalışmamızda kullanılan biyoseramik esaslı kanal dolgu patının viskozitesi ve uygulanma şeklinden kaynaklı olabileceğini düşünmekteyiz.

AH Plus pat kullamılarak soğuk lateral kondenzasyon tekniği ile dolum yapılan grup ile T-endo Bioserra kanal patı kullanılarak soğuk lateral kondenzasyon tekniği ile veya T-endo Bioserra kanal patı kullanılarak termoplastik enjeksiyon tekniği ile dolum yapılan grupların rezorpsiyon kavitelerindeki gütaperka miktarı değerlendirildiğinde istatistiksel olarak anlamlı bir sonuca varılamamıştır. Literatürde biyoseramik pat ile rezin esaslı AH Plus patın, kanal içinde oluşturdukları boşlukları değerlendiren tek çalışma bulunmaktadır. (Çelikten ve ark., 2016) Araştırmacılar çalışmalarının sonucunda biyoseramik kanal patının istatistiksel olarak anlamlı ölçüde daha az boşluklu dolum oluşturduğunu belirtmişlerdir. Çalışmalar arasındaki bu farkın kullanılan biyoseramik kanal patının markasından veya dolum tekniği olarak basit tek kon tekniğinin seçilmiş olmasından kaynaklanabileceğini düşünmekteyiz.

AH Plus pat kullanılarak termoplastik enjeksiyon tekniği ile dolum yapılan rezorpsiyon kavitelerindeki gütaperka miktarı; AH Plus pat kullanılarak soğuk lateral kondenzasyon uygulanan gruptaki gütaperka miktarından fazla bulunmuştur. Bu bulgu literatürdeki benzer çalışmalar ile uyumludur. (Nilsson ve ark., 2013; Elenjikal ve ark., 2019) Araştırmacılar; termoplastik enjeksiyon tekniğinin internal rezorpsiyon kavitelerinin doldurulmasında en kaliteli dolumu sağladığı sonucuna varmışlardır. Çalışmalarında soğuk lateral kondenzasyon tekniği kullanılan kavitelerde de yeterli dolum sağlanmış ancak kavitenin çoğunun pat ile doldurulduğu saptanmıştır. Araştırmacılar pat yüzdesinin fazla olmasının rezorpsiyon kavitesi için ideal bir dolum sağlamayacağını belirtmişlerdir. (Basavanna ve ark., 2014)

AH Plus pat kullanılarak termoplastik enjeksiyon tekniği ile dolum yapılan rezorpsiyon kavitelerindeki gütaperka miktarı; T-endo Bioserra pat kullanılarak termoplastik enjeksiyon ve soğuk lateral kondenzasyon tekniği ile dolum yapılan gruplara oranla fazla; master kon kullanılarak ve kullanılmadan uygulanan GuttaFlow2 gruplarına oranla az bulunmuştur. Bu grup için elde edilen sonuçlar literatürdeki benzer çalışmalar ile uyumludur. (Elenjikal ve ark., 2019; Naseri ve ark., 2013) Ancak mevcut çalışmamızda istatistiksel olarak anlamlı fark elde edilememiştir.

Çalışmamızda T-endo Bioserra pat kullanılarak soğuk lateral kondenzasyon ile dolum yapılan kavitelerdeki gütaperka miktarının; master kon kullanılarak veya kullanılmadan uygulanan GuttaFlow2 gruplarına göre anlamlı derecede az olduğu sonucuna varılmıştır. Bu sonuç; literatürdeki çeşitli dolum tekniklerinin kalitesini değerlendiren benzer çalışmaların sonuçları ile uyumludur. (Naseri ve ark., 2013; Gencoglu ve ark., 2008; Goldberg ve ark., 2000) Çalışmamızın sonucu Yazdi ve arkadaşlarının (Yazdi ve ark., 2019) çalışmasının sonucu ile çelişmektedir. Çalışmalarında ana kon kullanılarak uygulanan Guttaflow2 ile biyoseramik içerikli pat kıyaslanmış ve gruplar arasında anlamlı bir fark bulunamamıştır. Çalışmalar arasındaki bu farkın Yazdi ve ark. çalışmalarında biyoseramik esaslı patın da basit tek kon tekniği ile dolumda kullanılmasından kaynaklanabileceğnii düşünmekteyiz.

T-endo Bioserra pat kullanılarak termoplastik enjeksiyon yöntemi ile dolum yapılan kavitelerdeki guttaperka yüzdesi; master kon kullanılarak uygulanan GuttaFlow2 grubundan anlamlı derecede düşük bulunmuştur. Mevcut çalışmamızda elde edilen bu sonuç literatürdeki benzer çalışmalar ile farklılık göstermektedir. (Anantula ve Ganta, 2011; Kumar ve ark., 2012) Anantula ve arkadaşları çalışmalarında benzer iki tekniği kıyaslamış ve termoplastik enjeksiyon ile doldurulan kavitelerde, GuttaFlow kullanılan gruplara kıyasla kanal duvarına daha uyumlu bir dolum sağlandığı ve daha az boşluk oluştuğu sonucuna varmıştır. Benzer şekilde 2012 yılında Kumar ve arkadaşlarının çalışmasında GuttaFlow, termoplastik enjeksiyon tekniği ve soğuk lateral kondenzasyon tekniğinin dolduruculuk kapasiteleri kıyaslanmıştır. Araştırmacılar termoplastik enjeksiyon tekniğinin diğer gruplardan anlamlı derecede daha iyi dolum sağladığını

belirtmişlerdir. Mevcut çalışmamız ile literatür arasındaki bu farkın çalışmaların metodolojisinden kaynaklandığı ve önceki çalışmalardamekanik olarak oluşyurulan kavitelerin kanal duvarına adaptasyon değerlendirilirken çalışmamızda düzensiz demineralize alanların değerlendirilmiş olmasından kaynaklaandığını düşünmekteyiz.

Çalışmamızın sonuçlarında rezorpsiyon kavitelerinin pat ile dolum yüzdelerinin kıyaslanmasında ilk dört grup değerlendirilmeye alınmıştır. AH Plus pat kullanılarak soğuk lateral kondenzasyon tekniği ile dolum yapılan kavitelerdeki pat yüzdesinin AH Plus pat kullanılarak termoplastik enjeksiyon tekniği ile dolum yapılan ve T-endo Bioserra pat kullanılarak termoplastik enjeksiyon tekniği ile dolum yapılan gruplardaki pat yüzdesinden anlamlı ölçüde fazla olduğu tespit edilmiştir. Bu sonuç internal rezorpsiyon kavitelerinde dolum kalitesini inceleyen benzer çalışmalar ile uyumludur. (Gencoglu ve ark., 2008; Elenjikal ve ark., 2019)

Gruplar arasında istatistiksel olarak anlamlı olmasa da T-endo Bioserra pat kullanılarak soğuk lateral kondenzasyon ile dolum yapılan kavitelerdeki pat yüzdesi; aynı pat ile termoplastik enjeksiyon tekniği kullanılarak dolum yapılan kavitelerdeki pat yüzdesine oranla fazla bulunmuştur. Literatür ile uyumlu olmayan bu sonucun sebebinin kullanılan patın uygulanış şekli ve viskozitesinden kaynaklanabileceği düşünmekteyiz.

Soğuk lateral kondenzasyon ve termoplastik enjeksiyon tekniği kullanılan gruplar kendi aralarında pat içeriğine göre kıyaslandığında; rezorpsiyon kavitelerindeki pat yüzdelerinde istatistiksel olarak anlamlı bir fark bulunmamıştır. Literatürde dolum tekniğinden bağımsız olarak yalnızca pat içeriklerine göre dolum kalitesi değerlendiren bir başka internal rezorpsiuon çalışması bulunmamaktadır. Yaptığımız bu çalışmanın sonuçlarının düzensiz kavite içeren internal rezorpsiyon vakalarında pat içeriğinin önemini vurgulayacak çalışmalara kaynak olacağını düşünmekteyiz.

6.SONUÇ ve ÖNERİLER

Bu çalışmanın sınırları dâhilinde elde edilen sonuç ve öneriler aşağıda sunulmuştur.

1. Bu çalışma; internal rezorpsiyon kavitelerinin fizyolojisine uygun olarak asit demineralizasyonu ile oluşturduğunda dolum kalitesinin değerlendirildiği literatürdeki ilk çalışmadır.

2. Rezorpsiyon kavitelerindeki total dolum ve boşluk yüzdeleri değerlendirildiğinde; kavitenin pat veya guta ile doldurulma yüzdeleri arasında istatistiksel olarak anlamlı bir fark bulunmuştur ($p<0,005$).
3. Çalışmamızda kullanılan hiçbir dolum tekniği rezorpsiyon kavitesini boşluksuz bir şekilde dolduramamıştır. Gruplar arasında boşluk yüzdesi değerlendirildiğinde istatistiksel olarak anlamlı bir fark elde edilememiştir ($p=0,136$).
4. AH Plus pat kullanılarak soğuk lateral kondenzasyon tekniği ile doldurulan grupta en fazla pat yüzdesi sonucuna ulaşılmıştır.
5. Master kon ile uygulanan GuttaFlow2 grubunda en fazla gütaperka yüzdesi sonucuna ulaşılmıştır.
6. Master kon ile uygulanan GuttaFlow2'nin termoplastik enjeksiyon tekniğine benzer hatta daha üstün dolum kalitesi yaratması umut vericidir.
7. İn vitro çalışmalarda elde edilen sonuçların klinik çalışmalarla desteklenmesi önemlidir.
8. Kanal duvarlarına uyumu, kullanımı ve uygulama kolaylığı sebebiyle GuttaFlow2'nin klinik pratiğinde kullanımı tavsiye edilebilir. Bu konuda daha fazla in vivo ve uzun dönem çalışmalar yapılmasına ihtiyaç vardır.

7.KAYNAKLAR

Abarca AM, Bustos A, Navia M. A comparison of apical sealing and extrusion between Thermafil and lateral condensation techniques. *J Endod*, 2001;27: 670-672.

Agarwal M, Rajkumar K, Lakshminarayanan L. Obturation of internal resorption cavities with 4 different techniques: An in-vitro comparative study. *Endodontology*, 2002;14: 3-8.

Ahlberg K, Bystedt H, Eliasson S, Odenrick L. Long-term evaluation of autotransplanted maxillary canines with completed root formation. *Acta Odontol Scand*, 1983;41: 23-31.

Aidos H, Diogo P, Santos JM. Root resorption classifications: a narrative review and a clinical aid proposal for routine assessment. *Eur Endod J*, 2018; 3: 134-45.

Al-Nazhan S, Al-Sulaiman A, Al-Rasheed F, Alnajjar F, Al-Abdulwahab B, Al-Badah A. Microorganism penetration in dentinal tubules of instrumented and retreated root canal walls. In vitro SEM study. Restor Dent Endod, 2014 39: 258-64.

Alaçam T, Aydın M, Tınaz C, Ömürlü H, Can H, Uzel İ, Yıldırım S, Endodonti.1. Basım, Özyurt matbaacılık, İstanbul; 2012;405-512

Aminsobhani M, Ghorbanzadeh A, Sharifian MR, Namjou S, Kharazifard MJ. Comparison of obturation quality in modified continuous wave compaction, continuous wave compaction, lateral compaction and warm vertical compaction techniques. *Journal of Dentistry (Tehran, Iran)*, 2015; 12: 99.

Anantula K, Ganta AK. Evaluation and comparison of sealing ability of three different obturation techniques - Lateral condensation, Obtura II, and GuttaFlow: An in vitro study. *J Conserv Dent*, 2011;14: 57-61.

Andersen M, Lund A, Andreasen JO, Andreasen FM. In vitro solubility of human pulp tissue in calcium hydroxide and sodium hypochlorite. *Endod Dent Traumatol*, 1992; 8: 104-108.

Andreasen FM, Andreasen JO. Resorption and mineralization processes following root fracture of permanent incisors. *Endod Dent Traumatol*, 1988; 4: 202-214.

Andreasen FM, Andreasen JO. Luxation injuries of permanent teeth: general findings. *Textbook and color atlas of traumatic injuries to the teeth*.Blackwell Munksgaard Odder; 2007.

Andreasen JO. Luxation of permanent teeth due to trauma. A clinical and radiographic follow-up study of 189 injured teeth. *Scand J Dent Res*, 1970; 78: 273-286.

AndreaseN JO, Andreasen FM. Root resorption following traumatic dental injuries. *Proc Finn Dent Soc*, 1992; 88 Suppl 1: 95-114.

Andreasen JO, Andreasen FM, Andersson L. Textbook and color atlas of traumatic injuries to the teeth. 5th ed. Wiley-Blackwell; 2018.

Anthony LP, Grossman LI. A brief history of root-canal therapy in the United States. *The Journal of the American Dental Association*, 1945;32: 43-50.

Aşçı S, Özbaş H, Yalçın Y. Kök rezorpsiyonu olan bir olgunun endodontik ve cerrahi kombine tedavisi: olgu sunumu. *Journal of Istanbul University Faculty of Dentistry*, 2013;47: 57-63.

Augsburger RA, Peters DD. Radiographic evaluation of extruded obturation materials. *Journal of Endodontics*,1990;16: 492-97.

Basavanna R, Kumar ND, Kartik P. Effectiveness of four different gutta percha techniques in filling experimental internal resorptive lesions-An in vitro study. *Endodontology*, 2014;26: 128-136.

Baştürk TB, Kamalı SG, Karadayı A, Ağralı ÖB, Öveçoğlu HS. Management of perforating external cervical root resorption. European Journal of Research in Dentistry, 2019; 3: 115-118.

Beatty RG. The effect of standard or serial preparation on single cone obturationS. *International endodontic journal*, 1987;20: 276-81.

Benenati FW. Treatment of a mandibular molar with perforating internal resorption. *J Endod*, 2001;27: 474-475.

Berman LH, Hargreaves KM. *Cohen's pathways of the pulp expert consult* Elsevier Health Sciences, 2015.

Bhuva B, Barnes JJ, Patel S. The use of limited cone beam computed tomography in the diagnosis and management of a case of perforating internal root resorption. *Int Endod J*, 2011;44: 777-86.

Bille ML, Kvetny MJ, Kjaer I. A possible association between early apical resorption of primary teeth and ectodermal characteristics of the permanent dentition. *Eur J Orthod*, 2008;30: 346-51.

Bille ML, Nolting D, Kvetny MJ, Kjaer I. Unexpected early apical resorption of primary molars and canines. *Eur Arch Paediatr Dent*, 2007;8: 144-149.

Bolhari B, Meraji N, Nosrat A. Extensive idiopathic external root resorption in first maxillary molar: a case report. *Iran Endod J*, 2013;8: 72-74.

Bouillaguet S, Shaw L, Barthelemy J, Krejci I, Wataha JC. Long-term sealing ability of Pulp Canal Sealer, AH-Plus, GuttaFlow and Epiphany. *Int Endod J*, 2008;41: 219-226.

Bowman CJ, Baumgartner JC. Gutta-percha obturation of lateral grooves and depressions. *Journal of endodontics*, 2002;28: 220-223.

Bronckers AL, Goei SW, Dumont E, Lyaruu DM, Wöltgens JH, van Heerde WL, Reutelingsperger CP, van den Eijnde SM. In situ detection of apoptosis in dental and periodontal tissues of the adult mouse using annexin-V-biotin. *Histochem Cell Biol*, 2000;113: 293-301.

Buchanan LS. The continuous wave of condensation technique: a convergence of conceptual and procedural advances in obturation. *Dentistry today*, 1994;3: 80, 82, 84-85.

Buckley M, Spangberg LS. The prevalence and technical quality of endodontic treatment in an American subpopulation. *Oral Surg Oral Med Oral Pathol Oral Radiol Endod*, 1995;79: 92-100.

Budd CS, Weller RN, Kulild JC. A comparison of thermoplasticized injectable gutta-percha obturation techniques. *J Endod*, 1991;17: 260-264.

Burleson A, Nusstein J, Reader A, Beck M. The in vivo evaluation of hand/rotary/ultrasound instrumentation in necrotic, human mandibular molars. *J Endod*, 2007;33: 782-787.

Bystrom A, Claesson R, Sundqvist G. The antibacterial effect of camphorated paramonochlorophenol, camphorated phenol and calcium hydroxide in the treatment of infected root canals. *Endod Dent Traumatol*, 1985;1: 170-175.

Caicedo R, von Fraunhofer JA. The properties of endodontic sealer cements. *J Endod*, 1988;14: 527-534.

Camargo RV, Yara, Silva-Sousa TC, da Rosa RPF, Mazzi-Chaves JF, Lopes FC, Steier L, Sousa-Neto MD. Evaluation of the physicochemical properties of silicone- and epoxy resin-based root canal sealers. Braz Oral Res. 2017 Aug 21;31:e72.

Camilleri J, Gandolfi MG, Siboni F, Prati C. Dynamic sealing ability of MTA root canal sealer. *Int Endod J*, 2011;44: 9-20.

Chambers TJ. Phagocytic recognition of bone by macrophages*J Pathol*,1981;135:1-7.

Chung CJ, Soma K, Rittling SR, Denhardt DT, Hayata T, Nakashima K, Ezura Y, Noda M. OPN deficiency suppresses appearance of odontoclastic cells and resorption of the tooth root induced by experimental force application. *J Cell Physiol*, 2008;214: 614-620.

Civjan S, Brauer GM. Physical properties of cements, based on zinc oxide, hydrogenated rosin, o-ethoxybenzoic acid, and eugenol. *J Dent Res*, 1964;43: 281-299.

Cotran RS, Kumar V, Robbins SL. Robbins Basic Pathology, 7th ed, Published by WB Saunders Company, Philadelphia, USA,2003.

Çalışkan MK, Türkün M. Prognosis of permanent teeth with internal resorption: a clinical review. *Endod Dent Traumatol*, 1997;13: 75-81.

Çelikten B, Uzuntaş CF , Orhan AI, Orhan K, Tüfenkçi P, Kurşun Ş, Demiralp KÖ. Evaluation of root canal sealer filling quality using a single-cone technique in oval shaped canals: An In vitro Micro-CT study. *Scanning*, 2016;38: 133-140.

da SilveiraPF, Vizzotto MB, Montagner F, da Silveira HL, da Silveira HE. Development of a new in vitro methodology to simulate internal root resorption. *J Endod*, 2014;40: 211-216.

Darcey J, Qualtrough A. Resorption: part 1. Pathology, classification and aetiology. *Br Dent J*, 2013;214: 439-451.

Darcey J, Qualtrough A. Root Resorption: Simplifying Diagnosis and Improving Outcomes. *Prim Dent J*, 2016;5: 36-45.

De Moor RJ, Martens LC. Apical microleakage after lateral condensation, hybrid gutta-percha condensation and Soft-Core obturation: an in vitro evaluation. *Endod Dent Traumatol*, 1999;15: 239-243.

De Munck J, Vargas M, Van Landuyt K, Hikita K, Lambrechts P, Van Meerbeek B. Bonding of an auto-adhesive luting material to enamel and dentin. *Dental Materials*, 2004;20: 963-71.

Desai S, Chandler N. Calcium hydroxide–based root canal sealers: a review. *Journal of endodontics*, 2009;35: 475-480.

Dewsnup N, Pileggi R, Haddix J, Nair U, Walker C, Varella CH. Comparison of bacterial reduction in straight and curved canals using erbium, chromium: yttrium-scandium-gallium-garnet laser treatment versus a traditional irrigation technique with sodium hypochlorite. *Journal of endodontics*, 2010;36: 725-28.

Donnermeyer D, Bürklein S, Dammaschke T, Schäfer E. Endodontic sealers based on calcium silicates: a systematic review. *Odontology*, 2019;107: 421-36.

Dumani A, Güvenmez HK, Yılmaz S, Yoldaş O, Kürklü ZG. Antibacterial Efficacy of Calcium Hypochlorite with Vibringe Sonic Irrigation System on Enterococcus faecalis: An In Vitro Study. *Biomed Res Int*, 2016: 8076131.

Eidelman E, Rotstein I, Gazit D. Internal coronal resorption of a permanent molar: a conservative approach for treatment. *J Clin Pediatr Dent*, 1997;21: 287-290.

Elenjikal MJ, Latheef AA, Kader MAM, Ganapathy S, Mohamed AB, Sainudeen SS, Abdulla AM, Saquib SS. A comparative evaluation of five obturation techniques in the management of simulated internal resorptive cavities: an ex vivo study. *J Pharm Bioallied Sci*, 2019;11: 450-456.

Eren SK, Aksel H, Örs SA, Serper A, Koçak Y, Ocak M, Çelik HH. Obturation quality of calcium silicate-based cements placed with different techniques in teeth with perforating internal root resorption: a micro-computed tomographic study. *Clin Oral Investig*, 2019;23: 805-811.

Estrela C, Bueno MR, De Alencar AH, Mattar R, J. Neto JV, Azevedo BC, De Araújo Estrela CR. Method to evaluate inflammatory root resorption by using cone beam computed tomography. *J Endod*, 2009;35: 1491-1497.

Fan B, Cheung GSP, Fan M, Gutmann JL, Bian Z. C-shaped canal system in mandibular second molars: part I—anatomical features. *Journal of endodontics*, 2004;30: 899-903.

Frank AL. External-internal progressive resorption and its nonsurgical correction. *J Endod*, 1981;7: 473-6.

Frank AL, Weine FS. Nonsurgical therapy for the perforative defect of internal resorption. *J Am Dent Assoc*, 1973;87: 863-8.

Friedman CE, Sandrik JL, Heuer MA, Rapp GW. Composition and physical properties of gutta-percha endodontic filling materials. *Journal of endodontics*, 1977; 3: 304-08.

Friedman S. Surgical-restorative treatment of bleaching-related external root resorption. *Endod Dent Traumatol*, 1989;5: 63-67.

Fuss Z, Tsesis I, Lin S. Root resorption--diagnosis, classification and treatment choices based on stimulation factors. *Dent Traumatol*, 2003;19: 175-182.

Gabor C, Tam E, Shen Y, Haapasalo M. Prevalence of internal inflammatory root resorption. *J Endod*, 2012;38: 24-27.

Garg N,Garg A. *Textbook of endodontics*. 3rd ed. Jaypee Brothers Medical Publishers (P) LTD, New Delhi, 2014.

Gartner AH, Mack T, Somerlott RG, Walsh LC. Differential diagnosis of internal and external root resorption. *J Endod*, 1976;2: 329-34.

Gençoğlu N, Yıldırım T, Garip Y, Karagenç Y, Yılmaz H. Effectiveness of different gutta-percha techniques when filling experimental internal resorptive cavities. *Int Endod J*, 2008;41: 836-842.

Goldberg F, Artaza LP, De Silvio A. Effectiveness of different obturation techniques in the filling of simulated lateral canals. *J Endod*,2001; 27: 362-364.

Goldberg F, Massone EJ, Esmoris M, Alfie D. Comparison of different techniques for obturating experimental internal resorptive cavities. *Endod Dent Traumatol*, 2000;16: 116-21.

Goultschin J, Nitzan D, Azaz B. Root resorption. Review and discussion. *Oral Surg Oral Med Oral Pathol*, 1982;54: 586-590.

Gök T, Çapar İD. İnternal kök rezorpsiyonunun MTA ile tedavisi: Olgu bildirimi. *Selcuk Dental Journal*, 2014;1: 66-70.

Gronthos S, Brahim J, Li W, Fisher LW, Cherman N, Boyde A, DenBesten P, Robey PG, Shi S. Stem cell properties of human dental pulp stem cells. *J Dent Res*, 2002;81: 531-535.

Grossman LI.Physical properties of root canal cements. *J endod*, 1976;2: 166-175.

Gu G, Mulari M, Peng Z, Hentunen TA, Väänänen HK. Death of osteocytes turns off the inhibition of osteoclasts and triggers local bone resorption. *Biochem Biophys Res Commun*, 2005;335: 1095-1101.

Gulabivala K, Searson LJ. Clinical diagnosis of internal resorption: an exception to the rule. *Int Endod J*, 1995;28: 255-260.

Gupta R, Dhingra A, Panwar NR. Comparative Evaluation of Three Different Obturating Techniques Lateral Compaction, Thermafil and Calamus for Filling Area and Voids Using Cone Beam Computed Tomography: An Invitro study. *J Clin Diagn Res*, 2015;9:15-17.

Gurgel-Filho ED, Andrade Feitosa JP, Teixeira FB, de Paula RCM, Silva JBA, Souza-Filho FJ. Chemical and X-ray analyses of five brands of dental gutta-percha cone. *International endodontic journal*, 2003;36: 302-307.

Gutmann JL. Adaptation of injected thermoplasticized gutta-percha in the absence of the dentinal smear layer. *International endodontic journal*, 1993;26: 87-92.

Günday M, Öveçoğlu HS, Türkmen C. A scanning electron microscopic study of external root resorption in replanted dog teeth. J Endod, 1995;21:269-271.

Haapasalo M, Endal U. Internal inflammatory root resorption: the unknown resorption of the tooth. *Endodontic Topics*, 2006;14: 60-79.

Haapasalo M, Endal U, Zandi H, Coil JM. Eradication of endodontic infection by instrumentation and irrigation solutions. *Endodontic Topics*, 2005;10: 77-102.

Hargreaves KM, Goodis HE, Tay FR. *Seltzer and Bender's dental pulp*. Quintessence Pub, 2012.

Hargreaves KM, Berman LH. Cohen's pathways of the pulp expert consult.' in Elsevier Health Sciences,2015.

Harokopakis-Hajishengallis E. Physiologic root resorption in primary teeth: molecular and histological events. *J Oral Sci*, 2007;49: 1-12.

Harty FJ.*Endodontics in clinical practice*. 'in John Wright,1990.

Hasselgren G, Strömberg T. Histochemical demonstration of acid hydrolase activity in internal dentinal resorption. *Oral Surg Oral Med Oral Pathol*, 1976;42: 381-385.

Hauman CH, Love RM. Biocompatibility of dental materials used in contemporary endodontic therapy: a review. Part 2. Root-canal-filling materials. *Int Endod J*, 2003;36: 147-160.

Heino TJ, Hentunen TA, Väänänen HK. Osteocytes inhibit osteoclastic bone resorption through transforming growth factor-beta: enhancement by estrogen. *J Cell Biochem*, 2002;85: 185-197.

Heithersay GS. Treatment of invasive cervical resorption: an analysis of results using topical application of trichloracetic acid, curettage, and restoration. *Quintessence Int*, 1999;30: 96-110.

Heithersay GS. Management of tooth resorption. *Aust Dent J*, 2007;52: 105-121.

Heling I, Chandler NP. The antimicrobial effect within dentinal tubules of four root canal sealers. *J endod*, 1996;22: 257-259.

Himel VT. Instruments, materials, and devices. *Pathways of the pulp.* 2006; 233-89.

Horner K. Cone Beam CT for Dental and Maxillofacial Radiology. 'in Evidence Based Guidelines, 2012.

Hsien HC, Cheng YA, Lee YL, Lan WH, Lin CP. Repair of perforating internal resorption with mineral trioxide aggregate: a case report. *J Endod*, 2003;29: 538-539.

Huang GT, Gronthos S, Shi S. Mesenchymal stem cells derived from dental tissues vs. those from other sources: their biology and role in regenerative medicine. *J Dent Res*, 2009;88: 792-806.

Hülsmann M, Rümmelin C, Schäfers F. Root canal cleanliness after preparation with different endodontic handpieces and hand instruments: a comparative SEM investigation. *J endod*, 1997;23: 301-306.

Ingle JI, Luebke RG, Zidell JD, Walton RE. 'in IngleJI, Taintor, JF, eds', *Endodontics. Obturation of the radicular space. 1985. Philadelphia: Lea & Febiger*: 224.

Ioannidis K, Beltes P, Lambrianidis T, Kapagiannidis D, Karagiannis V. Crown discoloration induced by endodontic sealers: spectrophotometric measurement of Commission International de I'Eclairage's L*, a*, b* chromatic parameters. *Operative dentistry*, 2013;38: 91-102.

Ishijima M, Rittling SR, Yamashita T, Tsuji K, Kurosawa H, Nifuji A, Denhardt DT, Noda M. Enhancement of osteoclastic bone resorption and suppression of osteoblastic bone formation in response to reduced mechanical stress do not occur in the absence of osteopontin. *J Exp Med*, 2001;193: 399-404.

Isidor F, Stokholm R. A case of progressive external root resorption treated with surgical exposure and composite restoration. *Endod Dent Traumatol*, 1992;8: 219-222.

Jacobovitz M, de Lima RK. Treatment of inflammatory internal root resorption with mineral trioxide aggregate: a case report. *Int Endod J*, 2008;41: 905-912.

Jacobovitz M, Vianna ME, Pandolfelli VC, Oliveira IR, Rossetto HL, Gomes BP. Root canal filling with cements based on mineral aggregates: an in vitro analysis of bacterial microleakage. *Oral Surg Oral Med Oral Pathol Oral Radiol Endod*, 2009;108: 140-144.

Jain P. *Current therapy in endodontics*. in' John Wiley & Sons, 2016.

Johnson DJ. *Root canal filling materials*. in' Ingle's Endodontics, 2008.

Johnson WB. A new gutta-percha technique', *J endod*, 1978;4: 184-88.

Kamalı SG, Yıldırım DP, Koşar MA, Öveçoğlu HS. Treatment of external apical root resorption with mineral trioxide aggregate: two case reports European Journal of Research in Dentistry, 2022;6 (1): 26-29.

Kamat M, Puranik R, Vanaki S, Kamat S. An insight into the regulatory mechanisms of cells involved in resorption of dental hard tissues. *J Oral Maxillofac Pathol*, 2013;17: 228-233.

Kanas RJ, Kanas SJ. Dental root resorption: a review of the literature and a proposed new classification. *Compend Contin Educ Dent*, 2011;32:38-52.

Kaplan T, Kaplan SS, Öveçoğlu HS. Güncel kök kanal dolum teknikleri. Türkiye Klinikleri Dergisi, 2019.

Karakaya G, Can G, Türkaydın D, İriboz E, Öveçoğlu HS. Treatment of maxillary central incisors with internal resorption: Two case reports. Turk Endod J 2019;4(2):39–43.

Kaur A, Shah N, Logani A, Mishra N. Biotoxicity of commonly used root canal sealers: A meta-analysis. *Journal of conservative dentistry, 2015;*18: 83.

Kaval ME, Güneri P, Çalışkan MK. Regenerative endodontic treatment of perforated internal root resorption: a case report. *Int Endod J,* 2018;51: 128-137.

Kazemi RB, Safavi KE, Spångberg LS. Dimensional changes of endodontic sealers. *Oral Surg Oral Med Oral Pathol,* 1993;76: 766-771.

Keresztesi K, Kellner G. The biological effect of root filling matrials. *Int Dent J,* 1966;16: 222-231.

Kersten HW. Evaluation of three thermoplasticized gutta-percha filling techniques using a leakage modelin vitro. *International endodontic journal,* 1988;21: 353-360.

Kersten HW, Wesselink PR, Thoden van Velzen SK. The diagnostic reliability of the buccal radiograph after root canal filling. *International endodontic journal,* 1987;20: 20-24.

Keskin C, Sarıyılmaz E, Sarıyılmaz Ö. Efficacy of XP-endo finisher file in removing calcium hydroxide from simulated internal resorption cavity. *J Endod,* 2017;43: 126-130.

Khabbaz MG, Papadopoulos PD. Deposition of calcified tissue around an overextended gutta-percha cone: case report. *International endodontic journal,* 1999;32: 232-235.

Khalil WA, Alghamdi F, Aljahdali E. Strengthening effect of bioceramic cement when used to repair simulated internal resorption cavities in endodontically treated teeth. *Dent Med Probl,* 2020;57: 165-169.

Kheirieh S, Fazlyab M, Torabzadeh H, Eghbal MJ. Extraoral retrograde root canal filling of an orthodontic-induced external root resorption using CEM cement. *Iran Endod J*, 2014;9: 149-152.

Kim I, Paik K, Lee S. Quantitative evaluation of the accuracy of micro-computed tomography in tooth measurement. *Clinical Anatomy: The Official Journal of the American Association of Clinical Anatomists and the British Association of Clinical Anatomists*, 2007;20: 27-34.

Kim YK, Grandini S, Ames JM, Gu L, Kim SK, Pashley DH, Gutmann JL, Tay FR. Critical review on methacrylate resin–based root canal sealers. *J endod*, 2010;36: 383-99.

Kitamura C, Ogawa Y, Morotomi T, Terashita M. Differential induction of apoptosis by capping agents during pulp wound healing. *J Endod*, 2003;29: 41-43.

Kleier DJ, Averbach RE. Painful dysesthesia of the inferior alveolar nerve following use of a paraformaldehyde-containing root canal sealer. *Endod Dent Traumatol*, 1988;4: 46-48.

Koch MJ. Formaldehyde release from root-canal sealers: influence of method. *Int Endod J*, 1999;32: 10-16.

Kolokouris I, Economides N, Beltes P, Vlemmas I. In vivo comparison of the biocompatibility of two root canal sealers implanted into the subcutaneous connective tissue of rats. *J Endod*, 1998;24: 82-85.

Kontakiotis EG, Wu MK, Wesselink PR. Effect of sealer thickness on long–term sealing ability: a 2–year follow–up study. *International endodontic journal*, 1997;30: 307-312.

Krastl G, Allgayer N, Lenherr P, Filippi A, Taneja P, Weiger R. Tooth discoloration induced by endodontic materials: a literature review. *Dent Traumatol*, 2013;29: 2-7.

Kumar NS, Prabu PS, Prabu N, Rathinasamy S. Sealing ability of lateral condensation, thermoplasticized gutta-percha and flowable gutta-percha obturation techniques: A comparative in vitro study. *J Pharm Bioallied Sci*, 2012;4: 131-135.

Laux M, Abbott PV, Pajarola G, Nair PN. Apical inflammatory root resorption: a correlative radiographic and histological assessment. *Int Endod J*, 2000;33: 483-493.

Lawson MS, Loushine B, Mai S, Weller RN, Pashley DH, Tay FR, Loushine RJ. Resistance of a 4-META–containing, methacrylate-based sealer to dislocation in root canals. *J endod*, 2008;34: 833-837.

Li GH, Niu LN, Zhang W, Olsen M, De-Deus G, Eid AA, Chen JH, Pashley DH, Tay FR. Ability of new obturation materials to improve the seal of the root canal system: a review. *Acta Biomater*, 2014;10: 1050-1063.

Liewehr FR, Kulild JC, Primack PD. Improved density of gutta-percha after warm lateral condensation. *J Endod*, 1993;19: 489-491.

Lindskog S, Blomlöf L, Hammarström L. Repair of periodontal tissues in vivo and in vitro. *J Clin Periodontol*, 1983;10:188-205.

Lovato KF, Sedgley CM. Antibacterial activity of endosequence root repair material and proroot MTA against clinical isolates of Enterococcus faecalis. *J Endod*, 2011;37:1542-1546.

Lyroudia KM, Dourou VI, Pantelidou OC, Labrianidis T, Pitas IK. Internal root resorption studied by radiography, stereomicroscope, scanning electron microscope and computerized 3D reconstructive method. *Dent Traumatol*, 2002;18:148-152.

Malueg LA, Wilcox LR, Johnson W. Examination of external apical root resorption with scanning electron microscopy. *Oral Surg Oral Med Oral Pathol Oral Radiol Endod*, 1996;82: 89-93.

Mangani F, Ruddle CJ. Endodontic treatment of a "very particular" maxillary central incisor. *J Endod*, 1994;20: 560-561.

Marques-Ferreira M, Abrantes M, Hugo-Diogo F, Caramelo F, Botelho MF, Carrilho EV. Sealing efficacy of system B versus Thermafil and Guttacore obturation techniques evidenced by scintigraphic analysis. *Journal of clinical and experimental dentistry*, 2017;9:56.

Masterton JB. Internal resorption of the dentine; a complication arising from unhealed pulp wounds. *Br Dent J*, 1965;118: 241-249.

McHugh KP, Shen Z, Crotti TN, Flannery MR, Fajardo R, Bierbaum BE, Goldring SR. Role of cell-matrix interactions in osteoclast differentiation. *Adv Exp Med Biol*, 2007;602: 107-111.

McMullin A, Fleming PS, Dibiase AT. Idiopathic generalized apical root resorption: a report of three cases. *Int J Paediatr Dent*, 2008;18: 312-316.

Meincke DK, Prado M, Gomes BP, Bona AD, Sousa EL. Effect of endodontic sealers on tooth color. *J Dent*, 2013;41 Suppl 3: 93-96.

Mesgarani A, Haghanifar S, Ehsani M, Yaghub SD, Bijani A. Accuracy of conventional and digital radiography in detecting external root resorption. *Iran Endod J*, 2014;9: 241-245.

Michanowicz A, Czonstkowsky M. Sealing properties of an injection-thermoplasticized low-temperature (70° C) gutta-percha: a preliminary study. *J endod*, 1984;10: 563-566.

Miletić I, Devčić N, Anić I, Borčić J, Karlović Z, Osmak M. The cytotoxicity of RoekoSeal and AH plus compared during different setting periods. *J endod*, 2005;31: 307-309.

Mitsiadis TA, De Bari C, About I. Apoptosis in developmental and repair-related human tooth remodeling: a view from the inside. *Exp Cell Res*, 2008;314: 869-877.

Mohammad Y, Alafif H, Hajeer MY, Yassin O. An Evaluation of GuttaFlow2 in Filling Artificial Internal Resorption Cavities: An in vitro Study. *J Contemp Dent Pract*, 2016;17: 445-450.

Moinzadeh AT, Zerbst W, Boutsioukis C, Shemesh H, Zaslansky P. Porosity distribution in root canals filled with gutta percha and calcium silicate cement. *Dent Mater*, 2015;31: 1100-1108.

Nakamura I, Duong LT, Rodan SB, Rodan GA. Involvement of alpha(v)beta3 integrins in osteoclast function. *J Bone Miner Metab*, 2007;25: 337-344.

Naseri M, Kangarlou A, Khavid A, Goodini M. Evaluation of the quality of four root canal obturation techniques using micro-computed tomography. *Iran Endod J*, 2013;8: 89-93.

Ne RF, Witherspoon DE, Gutmann JL. Tooth resorption. *Quintessence Int*, 1999;30: 9-25.

Nilsson E, Bonte E, Bayet F, Lasfargues JJ. Management of internal root resorption on permanent teeth. *Int J Dent*, 2013;2013: 929486.

Nygaard-Ostby B, Hjortdal O. Tissue formation in the root canal following pulp removal. *Scand J Dent Res*, 1971;79: 333-349.

Oehlers FA. A case of internal resorption following injury. *Br Dent J*, 1951;90: 13-16.

Olson AK, Hartwell GR, Weller RN. Evaluation of the controlled placement of injected thermoplasticized gutta-percha. *J endod*, 1989;15: 306-309.

Ørstavik D, Nordahl I, Tibballs JE. Dimensional change following setting of root canal sealer materials. *Dent Mater*, 2001;17: 512-519.

ØRstavik D. Materials used for root canal obturation: technical, biological and clinical testing. *Endodontic Topics*, 2005;12: 25-38.

Ostby BN. The role of the blood clot in endodontic therapy. An experimental histologic study. *Acta Odontol Scand*, 1961;19: 324-353.

Ozok AR, van der Sluis LW, Wu MK, Wesselink PR. Sealing ability of a new polydimethylsiloxane-based root canal filling material. *J Endod*, 2008;34: 204-207.

Özdemir O, Hazar E, Koçak S, Koçak MM, Sağlam BC. Kök rezorpsiyonları. *Uluslararası Diş Hekimliği Bilimleri Dergisi*, 2019;5: 38-44.

Pallares A, Faus V, Glickman GN. The adaptation of mechanically softened gutta-percha to the canal walls in the presence or absence of smear layer: a scanning electron microscopic study. *International endodontic journal*, 1995;28: 266-269.

Parirokh M, Torabinejad M. Mineral trioxide aggregate: a comprehensive literature review--Part I: chemical, physical, and antibacterial properties. *J Endod*, 2010a;36: 16-27.

Parirokh M, Torabinejad M. Mineral trioxide aggregate: a comprehensive literature review--Part III: Clinical applications, drawbacks, and mechanism of action. *J Endod*, 2010b;6: 400-413.

Patel S, Dawood A, Wilson R, Horner K, Mannocci F. The detection and management of root resorption lesions using intraoral radiography and cone beam computed tomography - an in vivo investigation. *Int Endod J*, 2009;42: 831-838.

Patel S, Ford TP. Is the resorption external or internal?. *Dent Update*, 2007;34: 218-20, 22, 24-6, 29.

Patel S, Kanagasingam S, Mannocci F. Cone beam computed tomography (CBCT) in endodontics. *Dent Update*, 2010;37: 373-379.

Patel S, Kanagasingam S, Ford TP. External cervical resorption: a review. *J Endod*, 2009;35: 616-625.

Patel S, Ricucci D, Durak C, Tay F. Internal root resorption: a review. *J Endod*, 2010;36: 1107-1121.

Patel S, Saberi N. The ins and outs of root resorption. *Br Dent J*, 2018;224: 691-699.

Peng L, Ye L, Tan H, Zhou X. Outcome of root canal obturation by warm gutta-percha versus cold lateral condensation: a meta-analysis. *J endod*, 2007;33: 106-109.

Penido RS, Carrel R, Chialastri AJ. The anachoretic effect in root resorption: report of case. *ASDC J Dent Child*, 1980;47: 53-55.

Pereira AC, Nishiyama CK, Pinto LC. Single-cone obturation technique: a literature review. *RSBO Revista Sul-Brasileira de Odontologia*, 2012;9: 442-447.

Petel R, Fuks A. Pink Spot - Literature Review and Case Report. *J Clin Pediatr Dent*, 2016;40: 353-355.

Peters DD. Two-year in vitro solubility evaluation of four Gutta-percha sealer obturation techniques. *J Endod*, 1986;12: 139-145.

Peters OA. Current challenges and concepts in the preparation of root canal systems: a review. *J Endod*, 2004;30: 559-567.

Pierce A. Pathophysiological and therapeutic aspects of dentoalveolar resorption. *Aust Dent J*, 1989;34: 437-448.

Pius A, Mathew J, Theruvil R, George S, Paul M, Baby A, Jacob J. Evaluation and comparison of the marginal adaptation of an epoxy, calcium hydroxide-based, and bioceramic-based root canal sealer to root dentin by SEM analysis: An in vitro study. *Cons Dent Endod J*, 2019;4: 6-13.

Poggio C. Gutta-percha solvents alternative to chloroform: An in vitro comparative evaluation. *EC Dent Sci*, 2017;15: 51-56.

Prasad PK, Sankhala A, Tiwari A, Parakh S, Madan GR, Singh A. Influence of ultrasonics on the penetration depth of AH plus, acroseal, and EndoREZ root canal sealers: An in vitro study. *Journal of conservative dentistry:* 2018;21: 221.

Quality guidelines for endodontic treatment: consensus report of the European Society of Endodontology. 2006. *Int Endod J*, 39: 921-930.

Rana M, Sandhu GK, Kaur T, Arif M, Galyan G. New self curing root canal filling material: Gutta flow 2. *J Adv Med Dent Sci Res*, 2014;2:15-20.

Rappaport HM, Lilly GE, Kapsimalis P. Toxicity of endodontic filling materials. *Oral Surg Oral Med Oral Pathol*, 1964;18: 785-802.

Regan JD, Gutmann JL, Witherspoon DE. Comparison of Diaket and MTA when used as root-end filling materials to support regeneration of the periradicular tissues. *Int Endod J*, 2002;35:840-847.

Rhome BH, Solomon EA, Rabinowitz JL. Isotopic evaluation of the sealing properties of lateral condensation, vertical condensation, and Hydron. *J endod*, 1981;7: 458-461.

Rickert UG, Dixon CM. The controlling of root surgery. In *Transactions of the Eighth International Dental Congress*. Fédération Dentaire Internationale, Paris, 1931.

Ricucci D, Siqueira JF. Anatomic and microbiologic challenges to achieving success with endodontic treatment: a case report. *J Endod*, 2008;34:1249-1254.

Saghiri MA, Asgar K, Lotfi M, Karamifar K, Neelakantan P, Ricci JL. Application of mercury intrusion porosimetry for studying the porosity of mineral trioxide aggregate at two different ph. *Acta Odontol Scand*, 2012;70: 78-82.

Sassone LM, Fidel R, Faveri M, Fidel S, Figueiredo L, Feres M. Microbiological evaluation of primary endodontic infections in teeth with and without sinus tract. *Int Endod J*, 2008;41: 508-515.

Schäfer E, Nelius B, Bürklein S. A comparative evaluation of gutta-percha filled areas in curved root canals obturated with different techniques. *Clin Oral Investig*, 2012;16: 225-230.

Schaffner P, Dard MM. Structure and function of RGD peptides involved in bone biology. *Cell Mol Life Sci*, 2003;60:119-132.

Schilder H. Filling root canals in three dimensions. 1967. *J Endod*, 2006;32: 281-290.

Schwartz RS. Adhesive dentistry and endodontics. Part 2: bonding in the root canal system—the promise and the problems: a review. *J endod*, 2006;32: 1125-1134.

Seedat HC, Van der Vyver PJ, De Wet FA. Micro-endodontic surgery Part 2: Root-end filling materials-A literature review. *South African Dental Journal*, 2018;73: 336-342.

Seltzer S. Endodontics. 'in. New York: McGraw-Hill, 1971.

Setya G, Nagpal A, Kumar S, Ingle NA. Comparison of root canal sealer distribution in obturated root canal: An in-vitro study. *Journal of International Society of Preventive & Community Dentistry*, 2014;4:193.

Shashirekha G, Jena A, Pattanaik S, Rath J. Assessment of pain and dissolution of apically extruded sealers and their effect on the periradicular tissues. *Journal of conservative dentistry, 2018;*21: 546.

Shipper G, Ørstavik D, Teixeira FB, Trope M. An evaluation of microbial leakage in roots filled with a thermoplastic synthetic polymer-based root canal filling material (Resilon). *J endod,* 2004;30: 342-347.

Silveira FF, Nunes E, Soares JA, Ferreira CL, Rotstein I. Double 'pink tooth' associated with extensive internal root resorption after orthodontic treatment: a case report. *Dent Traumatol,* 2009;25: 43-47.

Siqueira JF, Rôças IN, Santos SR, Lima KC, Magalhães FA, de Uzeda M. Efficacy of instrumentation techniques and irrigation regimens in reducing the bacterial population within root canals. *J Endod,* 2002;28:181-184.

Sjögren U, Figdor D, Spångberg L, Sundqvist G. The antimicrobial effect of calcium hydroxide as a short-term intracanal dressing. *Int Endod J,* 1991;24: 119-125.

Solomon CS, Coffiner MO, Chalfin HE. Herpes zoster revisited: implicated in root resorption. *J Endod,* 1986;12: 210-213.

Somani R, Jaidka S, Jawa D, Mishra S. Comparative evaluation of microleakage in conventional glass ionomer cements and triclosan incorporated glass ionomer cements. *Contemporary clinical dentistry,* 2014;5: 85.

Soo WKM, Thong YL, Gutmann JL. A comparison of four gutta-percha filling techniques in simulated C-shaped canals. *International endodontic journal,* 2015;48: 736-746.

Stamos DE, Stamos DG. A new treatment modality for internal resorption. *J Endod,* 1986;12: 315-319.

Sundqvist G, Figdor D, Persson S, Sjögren U. Microbiologic analysis of teeth with failed endodontic treatment and the outcome of conservative re-treatment. *Oral Surg Oral Med Oral Pathol Oral Radiol Endod,* 1998;85: 86-93.

Sweet AP. Internal resorption. A chronology. *Dent Radiogr Photogr*, 1965;38: 75-81.

Taddei P, Tinti A, Gandolfi MG, Rossi PL, Prati C. Vibrational study on the bioactivity of Portland cement-based materials for endodontic use. *Journal of Molecular Structure*, 2009;924: 548-554.

Tagger M, Tagger E, Kfir A. Release of calcium and hydroxyl ions from set endodontic sealers containing calcium hydroxide. *J endod*, 1988;14: 588-591.

Tagger M, Tamse A, Katz A, Korzen BH. Evaluation of the apical seal produced by a hybrid root canal filling method, combining lateral condensation and thermatic compaction. *J endod*, 1984;10: 299-303.

Tay FR, Loushine RJ, Monticelli F, Weller RN, Breschi L, Ferrari M, Pashley DH. Effectiveness of resin-coated gutta-percha cones and a dual-cured, hydrophilic methacrylate resin-based sealer in obturating root canals. *J endod*, 2005;31:659-664.

Theoleyre S, Wittrant Y, Tat SK, Fortun Y, Redini F, Heymann D. The molecular triad OPG/RANK/RANKL: involvement in the orchestration of pathophysiological bone remodeling. *Cytokine Growth Factor Rev*, 2004;15: 457-475.

Topçuoğlu HS, Düzgün S, Ceyhanlı KT, Aktı A, Pala K, Kesim B. Efficacy of different irrigation techniques in the removal of calcium hydroxide from a simulated internal root resorption cavity. *Int Endod J*, 2015;48: 309-316.

Torabinejad M, Hong CU, Pitt Ford TR, Kaiyawasam SP. Tissue reaction to implanted super-EBA and mineral trioxide aggregate in the mandible of guinea pigs: a preliminary report. *J Endod*, 1995;21: 569-571.

Torabinejad M, Waiton RE. *Principles and practice of endodontics*. 'in WB Saunders company, 2009.

Tronstad L. Root resorption--etiology, terminology and clinical manifestations. *Endod Dent Traumatol*, 1988;4: 241-252.

Trope M. Root resorption of dental and traumatic origin: classification based on etiology. *Practical periodontics and aesthetic dentistry, 1998;*10: 515-522.

Trope M. Root resorption due to dental trauma. *Endodontic Topics*, 2002;1: 79-100.

Tyrovola JB, Spyropoulos MN, Makou M, Perrea D. Root resorption and the OPG/RANKL/RANK system: a mini review. *J Oral Sci*, 2008;50: 367-376.

Udagawa N, Takahashi N, Akatsu T, Tanaka H, Sasaki T, Nishihara T, Koga T, Martin TJ, Suda T. Origin of osteoclasts: mature monocytes and macrophages are capable of differentiating into osteoclasts under a suitable microenvironment prepared by bone marrow-derived stromal cells. *Proc Natl Acad Sci U S A*, 1990;87: 7260-7264.

Ulusoy ÖI, Savur IG, Alaçam T, Çelik B. The effectiveness of various irrigation protocols on organic tissue removal from simulated internal resorption defects. *Int Endod J*, 2018;51: 1030-1036.

Väänänen HK, Zhao H, Mulari M, Halleen JM. The cell biology of osteoclast function. *J Cell Sci*, 2000;113(Pt 3): 377-381.

Vats A, Farva U, Paliwal A, Bharadawaj K, Chhabbra H, Singh A. Comparative evaluation of apical dye penetration of hydrophilic and hydrophobic obturation system: A stereomicroscopic study. *Endodontology*, 2019;31: 40-44.

Versiani MA, Carvalho-Junior JR, Padilha MI, Lacey S, Pascon EA, Sousa-Neto MD. A comparative study of physicochemical properties of AH Plus and Epiphany root canal sealants. *Int Endod J*, 2006;39: 464-471.

Viapiana R, Flumignan DL, Guerreiro-Tanomaru JM, Camilleri J, Tanomaru-Filho M. Physicochemical and mechanical properties of zirconium oxide and niobium oxide modified P ortland cement-based experimental endodontic sealers. *International endodontic journal*, 2014;47: 437-448.

Viapiana R, Guerreiro-Tanomaru J, Tanomaru-Filho M, Camilleri J. Interface of dentine to root canal sealers. *J Dent*, 2014;42: 336-350.

Vier FV, Figueiredo JA. Internal apical resorption and its correlation with the type of apical lesion. *Int Endod J*, 2004;37: 730-737.

Walton RE, Leonard LA. Cracked tooth: an etiology for "idiopathic" internal resorption?', *J Endod*, 1986;12: 167-169.

Wedenberg C, Lindskog S. Experimental internal resorption in monkey teeth. *Endod Dent Traumatol*, 1985;1: 221-227.

Wedenberg C, Zetterqvist L. Internal resorption in human teeth--a histological, scanning electron microscopic, and enzyme histochemical study. *J Endod*, 1987;13: 255-259.

Weine FS. Canal filling with semisolid materials.' in, *In: Endodontic Theraphy,1989*.

Weller RN, Kimbrough WF, Anderson RW. A comparison of thermoplastic obturation techniques: adaptation to the canal walls. *J endod*, 1997;23: 703-706.

Whitworth J. Methods of filling root canals: principles and practices. *Endodontic Topics*, 2005;12: 2-24.

Wilson PR, Barnes IE. Treatment of internal root resorption with thermoplasticized gutta-percha. A case report. *Int Endod J*, 1987;20: 94-97.

Wu MK, Wesselink PR. Endodontic leakage studies reconsidered. Part I. Methodology, application and relevance. *International endodontic journal*, 1993;26: 37-43.

Wu MK, Wesselink MR. A primary observation on the preparation and obturation of oval canals. *International endodontic journal*, 2001;34: 137-141.

Wu MK, Tigos E, Wesselink PR. An l8-month longitudinal study on a new silicon-based sealer, RSA RoekoSeal: A leakage study in vitro. *Oral Surgery, Oral Medicine, Oral Pathology, Oral Radiology, and Endodontology*, 2002;94: 499-502.

Wu MK, Van Der Sluis LWM, Wesselink PR. A preliminary study of the percentage of gutta-percha-filled area in the apical canal filled with vertically compacted warm gutta-percha. *International endodontic journal*, 2002;35: 527-35.

Yazdi KA, Aminsobhani M, Alemi P. Comparing the ability of different materials and techniques in filling artificial internal resorption cavities. *Eur Endod J*, 2019;4: 21-27.

Yoo YJ, Baek SH, Kum KY, Shon WJ, Woo KM, Lee W. Dynamic intratubular biomineralization following root canal obturation with pozzolan-based mineral trioxide aggregate sealer cement. *Scanning*, 2016;38: 50-56.

Zielinski TM, Baumgartner JC, Marshall JG. An evaluation of Guttaflow and gutta-percha in the filling of lateral grooves and depressions. *J endod*, 2008;34: 295-298.

8.EKLER

8.1 Etik Kurul Onayı

T.C.
MARMARA ÜNİVERSİTESİ
Diş Hekimliği Fakültesi
Klinik Araştırmalar Etik Kurulu

Projenin Adı: İnternal rezorpsiyon kavitelerinin farklı teknikler ile doldurulduğunda dolum kalitesinin invitro olarak incelenmesi

Proje yürütücüsü: Prof. Dr. Hesna Sazak Öveçoğlu

Projedeki Araştırıcılar: Prof. Dr. Hesna Sazak Öveçoğlu, Arş. Gör. Dt. İdil Özden

Onay tarihi ve sayısı:24.02.2022, 2022/45

Sayın: Prof. Dr. Hesna Sazak Öveçoğlu
2022-46 Protokol nolu "İnternal rezorpsiyon kavitelerinin farklı teknikler ile doldurulduğunda dolum kalitesinin invitro olarak incelenmesi" isimli invitro çalışmanız Marmara Üniversitesi Kl Araştırmalar Etik kurulu tarafından incelenmiş ve etik yönden uygunluğuna karar verilmiştir.

Klinik Ar

Adı Soyadı
Prof. Dr. Nimet Gençoğlu
Prof. Dr. İlknur Tanboğa
Prof. Dr. Ali Recai Menteş
Prof. Dr. Ahu Acar
Prof. Dr. Zühre Hale Cimilli
Doç. Dr. Buket Evren
Prof. Dr. Şebnem Erçalık Yalçınkaya
Prof. Dr. Filiz Onat
Dr. Zerrin Kurşun
Prof. Dr. Afife Binnaz Hazar Yoruç
Dr. Öğr. Üyesi Ferit Bayram
Dr.Öğr.Üyesi G. Hale Özcömert Coşkun
Dr.Öğr.Üyesi Gediz Kocabaş
Dr.Öğr.Üyesi Selin Yıldırım
Hasan Sarıçicek (sivil üye)

Marmara Üniversitesi
Nişantaşı Kampusu Diş
Hekimliği Fakültesi 34365
Nişantaşı /Şişli/İSTANBUL
0 (212) 246 52 47 (Faks)
0 (212) 231 91 20
dishekimligi@marmara.edu.tr
http://dental.marmara.edu.tr
Ayrıntılı bilgi için: İ.SOYADI Unvan

9. ÖZGEÇMİŞ

Adı	İdil	Soyadı	Özden
Doğum Yeri		Doğum Tarihi	
Uyruğu		Telefon	
E-mail			

Eğitim Düzeyi

	Mezun Olduğu Kurumun Adı	Mezuniyet Yılı
Uzmanlık	Marmara Üniversitesi Diş Hekimliği Fakültesi Endodonti Anabilim Dalı	2022
Lisans	Hacettepe Üniversitesi Diş Hekimliği Fakültesi	2018
Lise	Ümitköy Anadolu Lisesi	2013

İş Deneyimi

Görevi	Kurum	Süre (Yıl-Yıl)
Araştırma Görevlisi	Marmara Üniversitesi Diş Hekimliği Fakültesi Endodonti Anabilim Dalı	2019-2022

Yabancı Dilleri	Okuduğunu Anlama*	Konuşma*	Yazma*
İngilizce	İyi	İyi	İyi

Yabancı Dil Sınav Notu #								
YDS	ÜDS	IELTS	TOEFL IBT	TOEFL PBT	TOEFL CBT	FCE	CAE	YÖKDİL
								81,25

	Sayısal	Eşit Ağırlık	Sözel
ALES Puanı	73,56	72,74	73,88

Program	Kullanma becerisi
Windows Word, Excel, Power Point, EndNote	İyi

*****Çok iyi, iyi, orta, zayıf olarak değerlendiriniz