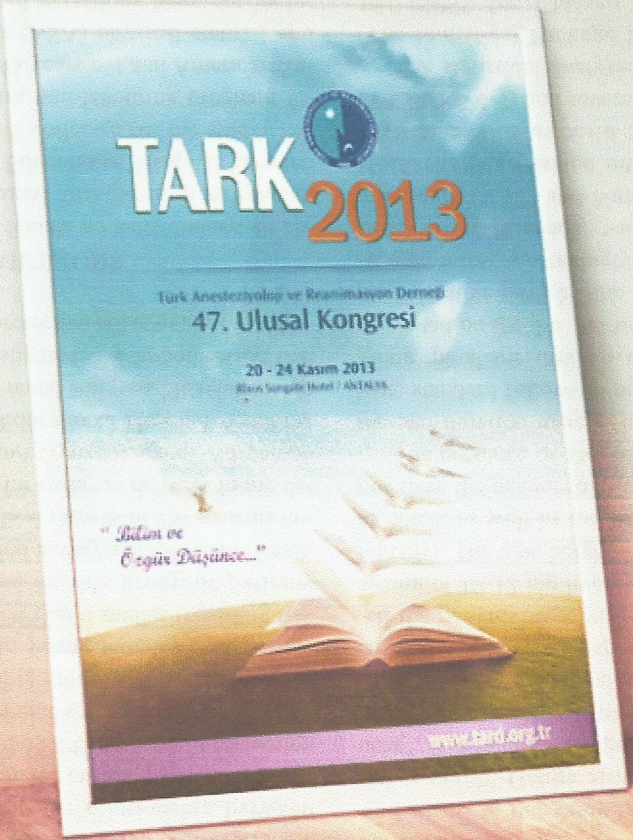
TARK 2013
Türk Anesteziyoloji ve Reanimasyon Derneği
47. Ulusal Kongresi
20 - 24 Kasım 2013
Bilim ve
Özgür Düşünce...
www.tard.org.tr

P-746

ARALIKLI POZITIF HAVAYOLU BASINCI TEDAVISI SIRASINDA GELIŞEN BILATERAL PAROTIT OLGUSU

ABDULLAYEV R, SAYİNER H.S, BAYRAKTAR C, AKGÜN S, KÜÇÜKEBE Ö.B

ADIYAMAN ÜNİVERSİTESİ EĞİTİM VE ARAŞTIRMA HASTANESİ, ANESTEZİYOLOJİ VE REANİMASYON BÖLÜMÜ
ADIYAMAN ÜNİVERSİTESİ EĞİTİM VE ARAŞTIRMA HASTANESİ, ENFEKSİYON HASTALIKLARI VE KLİNİK MİKROBİYOLOJİ BÖLÜMÜ
ADIYAMAN ÜNİVERSİTESİ EĞİTİM VE ARAŞTIRMA HASTANESİ, KULAK BURUN VE BOĞAZ HASTALIKLARI BÖLÜMÜ
ADIYAMAN ÜNİVERSİTESİ EĞİTİM VE ARAŞTIRMA HASTANESİ, TIBBİ MİKROBİYOLOJİ BÖLÜMÜ

Giriş: Parotit, non-neoplastik tükürük bezi hastalıkları arasında en sık karşılaşılan durumlardan biridir. Akut parotit sebepleri olarak kabakulak, diğer viral ve bakteriyal infeksiyonlar, kanal taşları, Sjögren Hastalığı, ilaç reaksiyonları sayılabilir. Biz, kronik obstrüktif akciğer hastalığı alevlenmesi tanısı ile yoğun bakımda takip edilen ve aralıklı pozitif havayolu basıncı uygulaması ile tedavi edilen bilateral parotit gelişmiş olan hastayı sunduk.

Olgu: Konjenital bronşiektazisi olan 36 yaşındaki erkek hasta kronik obstrüktif akciğer hastalığı alevlenmesi tanısı ile yoğun bakıma yatırıldı. Antibiyoterapi, bronkodilatör tedavi ve noninvazif pozitif basınçlı ventilasyon uygulanarak takip edildi. Takibinin 3. gününde sağ parotis bezinde, 1 gün sonra da sol parotis bezinde ağrısız şişlikler oluştu. Ultrasonografik görüntüleme parotit olarak raporlandı. Kan amilazı bezin şişmesinin 2. gününde 197, 4. gününde 3010 U/lt olarak ölçüldü. Bakılan kabakulak Ig M (-), Ig G (+) idi. Hastanın ilaç tedavisi ranitidin 1x50 mg, sulbaktam ampisilin 4x1 g, klaritromisin 2x500 mg, asetilsistein 2x600 mg, metilprednizolon 2x40 mg, ipratropyum bromür 4x0.5 mg, salbutamol 4x2.5 mg, pulmicort 2x0.25 mg şeklindeydi. Altıncı günde, kliniğin düzelmesi ve parotis şişliklerinin inmesi üzerine hasta taburcu edildi. On gün sonra bakılan kontrol amilaz 125 U/lt, parotis ultrasonografisi hafif parotit şeklinde sonuçlandı.

Tartışma: Parotitin oluşum mekanizmaları arasında mekanik travma, infeksiyon, hipersensitivite reaksiyonları, parotis kanallarının taş, hava veya kalınlaşmış sekresyonlarla tıkanması, parasempatik stimülasyon, kas gevşemesi, ilaç reaksiyonları (tip A ve tip B) sayılabilir. Bizim hastamız bu risk faktörlerinden bazılarını taşıyordu. Hastanın kullandığı ranitidin ile literatürde bildirilen ilaca bağlı parotit vakaları mevcut. Bu vakalarda ilacın kesilmesinden sonra parotit gerilemekte olup, bizim hastamız tedavi süresi boyunca ilacı düzenli olarak almıştı; buna rağmen parotit tablosu kendiliğinden iyileşti. İlaç reaksiyonuna bağlı parotit tanısını koymak için Modifiye Naranjo Olasılık Ölçeği (Modified Naranjo Probability Scale) kullanılabilir. Bunun yanı sıra, hastaya tedavinin bir parçası olarak aralıklı pozitif havayolu basıncı uygulandığı için ağız içi basıncının artması Stenon kanalında retrograd hava akımına ve kanalın tıkanmasına yol açarak parotite sebep olmuş olabilir. Ultrasonografi görüntülemesinde havaya ait bulgu yoktu, fakat hava yönünden ayrıntılı bir inceleme yapılmadı. Bilgisayarlı tomografi ile daha net sonuçlar elde edilebilirdi. Ek olarak, bu hastalarda kabakulak antikorları ölçülmesine ilaveten olası diğer viral ve bakteriyal etyolojiler üzerinde de odaklanıp gereken tetkikler yapılmalıdır kanaatindeyiz.