Olgu Sunumu/Case Report *Mikrobiyol Bul 2026;60(2):212-219*/doi: 10.5578/mb.20260274

Geliş Tarihi (Received): 13.07.2025 • Kabul Ediliş Tarihi (Accepted): 24.12.2025

Non-toksijenik *Vibrio cholerae* Bakteriyemisi: Türkiye'de İlk Olgu

Non-toxigenic *Vibrio cholerae* Bacteremia: First Case in Türkiye

Yunus Emre KÖKKAYA[1] (ID), Dilek YAĞÇI ÇAĞLAYIK[1] (ID), Bilgehan ERGAN[4] (ID), Belkıs LEVENT[3] (ID), Nurver ÜLGER TOPRAK[2] (ID), Arzu İLKİ[2] (ID)

[1] Marmara Üniversitesi Pendik Eğitim ve Araştırma Hastanesi, Enfeksiyon Hastalıkları ve Klinik Mikrobiyoloji Kliniği, İstanbul.
[1] *Marmara University Pendik Training and Research Hospital, Clinic of Infectious Disease and Clinical Microbiology, İstanbul, Türkiye.*

[2] Marmara Üniversitesi Pendik Eğitim ve Araştırma Hastanesi, Tıbbi Mikrobiyoloji Kliniği, İstanbul.
[2] *Marmara University Pendik Training and Research Hospital, Clinic of Medical Microbiology, İstanbul, Türkiye.*

[3] Halk Sağlığı Genel Müdürlüğü, Mikrobiyoloji Referans Laboratuvarları ve Biyolojik Ürünler Dairesi Başkanlığı, Ankara.
[3] *General Directorate of Public Health, Department of National Microbiology Reference Laboratories and Biological Products, Ankara, Türkiye.*

[4] Bursa Dörtçelik Çocuk Hastalıkları Hastanesi, Tıbbi Mikrobiyoloji Kliniği, Bursa.
[4] *Dörtçelik Pediatrics Hospital, Clinic of Medical Microbiology, Bursa, Türkiye.*

**Bu çalışma, XL. Türk Mikrobiyoloji Kongresi (16-20 Kasım 2022, Antalya)'nde poster bildiri olarak sunulmuştur.*

Makale Atıfı: *Kökkaya YE, Yağçı Çağlayık D, Ergan B, Levent B, Ülger Toprak N, İlki A. Non-toksijenik Vibrio cholerae bakteriyemisi: Türkiye'de ilk olgu. Mikrobiyol Bul 2026;60(2):212-219.*

ÖZ

Vibrio cholerae su kaynaklı salgınlara yol açan gastrointestinal bir patojendir. Günümüze kadar 200'den fazla serogrubu tanımlanan *V.cholerae*'nın genel olarak O1 veya O139 adlı kolera toksini üreten suşları akut, hızlı ilerleyen sulu diyare tablosuna neden olurken, kolera toksini üretmeyen (non-toksijenik) non-O1/non-O139 suşları ise sporadik gastroenterit, yara yeri enfeksiyonu ve septisemiye yol açabilir. *V.cholerae* non-O1/O139 (NOVC) suşlarının toksin üretmemesi, salgınlara neden olmamasından dolayı yeterli klinik öneme sahip olmadığı düşünülse de, son yıllarda literatürde artan sayıda olgu bildirilmektedir. Bu raporda, hastanemiz acil servisine göğüs ağrısı şikayetiyle başvuran NOVC bakteriyemisi olgusu sunulmuştur. Medikal öyküsünde 2006 yılında mide kanserine sekonder gastrektomi öyküsü ve 2016 yılında safra kesesi taşına sekonder safra yolu cerrahisi geçmişi bulunan 59 yaşında erkek hasta acil servise üç gündür olan batıcı tarzda göğüs ağrısıyla başvurmuştur. Hipertrofik obstrüktif kardiyomiyopati (HOKM) ön tanısıyla izlem amacıyla koroner yoğun bakıma yatırılan hastanın takipleri sırasında üşüme, titremenin de eşlik ettiği 39.2 °C ateşi olmuş ve kan kültürü alınmıştır. Abdomen tomografisinde intrahepatik hava dansitesi de görülmesi sebebiyle empirik seftriakson ve metronidazol tedavisi başlanmıştır. Kan kültüründe çift şişede gram-negatif basil bildirilmesi üzerine tedavisi meropeneme genişletilmiştir. Hastanın takibinde bildirilen mikroorganizma matriks destekli lazer desorpsiyon/iyonizasyon - uçuş süresi kütle spektrometresi ve VITEK 2 (bioMérieux,Fransa) ile *V.cholerae* olarak tanımlanmıştır. İzolatın T.C. Halk Sağlığı Genel Müdürlüğü, Mikrobiyoloji Referans Laboratuvarları ve Biyolojik Ürünler Dairesi Başkanlığı, Ulusal Enterik Patojenler Referans Laboratuvarı tarafından *V.cholerae* olduğu doğrulanmıştır. Hastanın

İletişim (Correspondence): *Dr. Yunus Emre Kökkaya, Marmara Üniversitesi Pendik Eğitim ve Araştırma Hastanesi, Enfeksiyon Hastalıkları ve Klinik Mikrobiyoloji Anabilim Dalı, İstanbul, Türkiye.* ***Tel (Phone):*** *+90 (216) 625 45 45,*
E-posta (E-mail): *kokkayayunus96@gmail.com*

tedavisi, antimikrobiyal duyarlılık göz önüne alınarak seftriakson 1 × 2 g ve siprofloksasin 2 × 400 mg intravenöz olarak revize edilmiştir. Hasta, HOKM ön tanısının ekarte edilmesi üzerine tetkik ve tedavinin devamı amacıyla enfeksiyon hastalıkları servisine yatırılmıştır. Servis yatışı sırasında alınan kontrol kan kültüründe üreme saptanmayan, ateşi tekrarlamayan hasta, toplam tedavi süresi 14 gün olacak şekilde seftriakson intramusküler ve siprofloksasin peroral tedavi planı ile taburcu edilmiştir. Dünyada NOVC türleri ile gelişen sepsise kadar ilerleyen enfeksiyonlar her geçen gün artan sayıda bildirilmektedir. Günümüzde, NOVC bakteriyemisinin tedavisi için tanımlayıcı bir kılavuz bulunmamaktadır. Bu nedenle, klinisyenler hastaları hızlı bir şekilde teşhis ve tedavi etmek için NOVC bakteriyemisi hakkındaki bilgilerini arttırmalıdır.

Anahtar kelimeler: *Vibrio cholerae; Vibrio cholerae non-01; safra kanalı; bakteriyemi.*

ABSTRACT

Vibrio cholerae is a gastrointestinal pathogen that causes waterborne epidemics. More than 200 serogroups of *V.cholerae* have been identified to date. In general, 01 or 0139 strains of *V.cholerae* that produce cholera toxin cause acute, rapidly progressive watery diarrhea while non-O1/non-O139 strains that do not produce cholera toxin (non-toxigenic) can cause sporadic gastroenteritis, wound infection and septicemia. Although *V.cholerae* non-O1/O139 (NOVC) strains are not considered to have sufficient clinical significance due to their lack of toxin production and failure to cause epidemics, an increasing number of cases have been reported in the literature in recent years. In this report, a case of non-toxigenic *V.cholerae* bacteremia who presented to the emergency department of our hospital with chest pain was presented. A 59-year-old male patient with a medical history of gastrectomy secondary to gastric cancer (2006) and biliary tract surgery secondary to cholelithiasis (2016) presented to the emergency department with stabbing chest pain for three days. The patient was admitted to the coronary intensive care unit for follow-up with a prediagnosis of hypertrophic obstructive cardiomyopathy (HOCM). During the follow-up of the patient, blood culture was taken due to a fever of 39.2 °C accompanied by chills and shivering and empirical ceftriaxone and metronidazole treatment was started due to the presence of intrahepatic air density in abdominal tomography. His treatment was extended to meropenem after gram-negative bacilli were reported in blood culture in double vial. The microorganism reported in the follow-up was identified as *V.cholerae* by matrix-assisted laser desorption/ionization - time of flight mass spectrometry and VITEK 2 (bioMérieux, France) and the isolate was confirmed by the National Reference Laboratory for Enteric Pathogens of the Department of National Microbiology Reference Laboratories and Biological Products, General Directorate of Public Health of Türkiye. The treatment of the patient was revised as ceftriaxone 1 × 2 g and ciprofloxacin 2 × 400 mg intravenous, considering the antimicrobial susceptibility of the current isolate. The patient was admitted to the infectious diseases ward for further investigation and treatment after the preliminary diagnosis of HOCM was ruled out. The patient, in whom no growth was detected in the control blood culture taken during hospitalization and who did not have a recurrence of fever, was discharged with a treatment plan of ceftriaxone intramuscularly and ciprofloxacin orally for a total of 14 days. In conclusion, infections with NOVC species leading to sepsis are being reported in increasing numbers every day. Currently, there are no definitive guidelines for the treatment of NOVC bacteremia. Therefore, clinicians should increase their knowledge of NOVC bacteremia to rapidly diagnose and treat patients.

Keywords: *Vibrio cholerae; non-01 Vibrio cholerae; biliary tract; bacteremia.*

GİRİŞ

Vibrio cholerae, kıyı ve deniz ortamlarında bulunan halofilik, fakültatif anaerobik, gram-negatif, virgül şeklinde bir basildir[1]. *V.cholerae* somatik "O" yüzey antijenine göre serogruplar halinde sınıflandırılır. Kolera dünya çapında en ölümcül enterik hastalıklardan biridir ve Asya, Afrika, Latin Amerika'nın birçok yerinde kontamine su ve yiyeceklerden bulaşarak pandemilere sebep olmaktadır[2]. Yalnızca O1 ve O139 serogrupları pandemik

kolera ile ilişkilidir. Klasik kolera hastalığı patogenezinde bağırsak epitel hücrelerinden aşırı sıvı salınımına sebep olan kolera toksini (CT) ve bağırsak kolonizasyonunda yer alan toxin-coregulated pilus (TCP) gibi önemli virülans faktörleri rol oynarken; NOVC serogruplarında CT ve TCP bulunmaz. Isıya dayanıklı toksin, *hlyA* hemolizin geni ve tip III salgı sistemi dahil olmak üzere diğer virülans faktörleri aracılığıyla enfeksiyon tablosuna neden olurlar[3]. Genel olarak kontamine kıyı sularına maruz kalma ve çiğ deniz ürünleri tüketme bu patojenin bulaşmasında esas kaynaklardır[4].

NOVC türleri sağlıklı konakta asemptomatik kolonizasyon ya da hafif şiddetli sporadik gastroenterit, yara enfeksiyonu gibi klinik tablolara yol açarken immünsupresif, altta yatan kronik karaciğer hastalığı olan kişilerde ise sepsise dek ilerleyebilecek ciddi enfeksiyon tablolarına neden olabilirler[5].

Günümüzde immünsupresif tedavi olanaklarının çoğalması, ortalama yaşam süresinin uzaması gibi faktörler nedeniyle tüm dünyada bu suşların klinik önemi giderek artmaktadır. Bu raporda, hastanemiz acil servisine göğüs ağrısı şikayetiyle başvuran NOVC bakteriyemisi olgusu sunulmuştur

OLGU SUNUMU

Acil servise sol taraflı, batıcı tarzda üç gündür devam eden göğüs ağrısı nedeniyle başvuran 59 yaşındaki erkek hastanın hipertrofik obstrüktif kardiyomiyopati (HOKM) ön tanısıyla koroner yoğun bakım ünitesine yatışı yapıldı. Hastanın aynı gün başlayan 39.2 °C'yi bulan üşüme ve titremenin eşlik ettiği ateş şikayeti de mevcuttu.

Mide kanseri nedeniyle 2006 yılında gastrektomi geçirmiş ve remisyonda izlenen hastanın, 2016 yılında safra yolu taşına bağlı kolesistektomi, koledok eksplorasyonu ve koledokoduodenostomi ve 2022 yılında da elektif sağ inguinal herni onarımı olduğu öğrenildi. Fizik muayenesinde; ateş 39.2 °C, kan basıncı 117/73 mmHg, nabız 80 atım/dakika idi. Karaciğer kostanın 2 cm altında ele geliyordu. Traube alanı açıktı. Batında epigastrik bölgede ve sağ üst kadranda hassasiyeti mevcutken, diğer sistem muayeneleri olağan saptandı. Laboratuvar tetkiklerinde; lökosit 11700/mm^3, trombosit 115 × 10^3/µL, hemoglobin 12.9 g/dL, prokalsitonin 1.34 µg/L, C-reaktif protein 184 mg/L, aspartat aminotransferaz 184 U/L, alanin aminotransferaz 162 U/L, alkalen fosfataz 147 U/L, gama-glutamil transferaz 62 U/L, total bilirubin 0.9 mg/dL, direkt bilirubin 0.15 mg/dL olarak tespit edildi. Kolelitiyazise sekonder kolesistektomi, koledok eksplorasyonu ve koledokoduodenostomi öyküsü olan hastaya çekilen kontrastlı abdomen tomografisinde; karaciğer uzun eksende 165 mm boyutlarında düzgün konturlu, parankim yapısı homojen olup yer yer yamalı arterioportal (AP) şant ile uyumlu olabileceği düşünülen kontrastlanma alanları mevcut olarak bildirildi. Dalak normal boyutlarda, düzgün konturlu, parankim yapısı homojendi. Koledok genişliği normal saptanırken intrahepatik safra yollarında hava izlendi. Radyolojik bulguların geçirilmiş operasyona sekonder olarak ortaya çıkmış olabileceği düşünülerek olası safra yolu enfeksiyonuna yönelik ampirik seftriakson ve metronidazol tedavisi başlandı. Ateş yüksekliği nedeniyle bir set kan kültürü

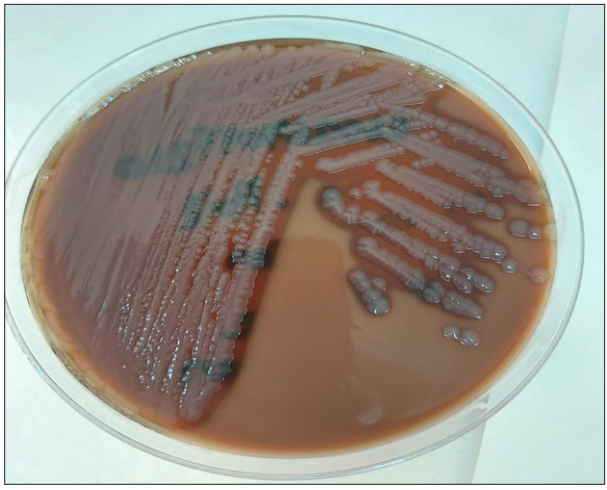

Resim 1. *Koyun kanlı agarda üreme görüntüsü.*

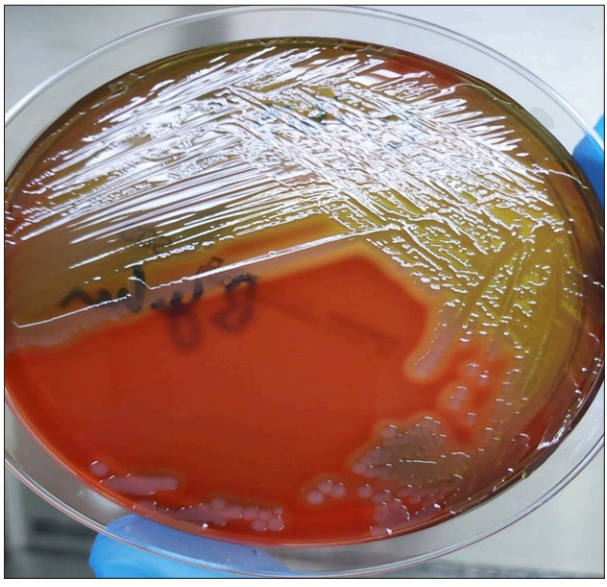

Resim 2. *MacConkey agarda üreme görüntüsü.*

alınan hastada 10 saat sonra her iki şişede pozitif sinyal alınması üzerine yapılan direkt mikroskobik incelemede gram-negatif basil görülmesi üzerine antibiyotik tedavisi meropenem şeklinde değiştirildi. Pozitif sinyal alınan otomatize kan kültür şişesinden koyun kanlı agara (bioMérieux, Fransa), çikolata agara (bioMérieux, Fransa), MacConkey agara (bioMérieux, Fransa), anaerop kültür için ise koyun kanlı agara (bioMérieux, Fransa) ve tiyoglikolat sıvı besiyerine ekimleri yapıldı. Bir gece inkübasyon sonrasında, çikolata

agarda ve koyun kanlı agarda yaklaşık 2 mm çapında koloniler gözlendi; koyun kanlı agardaki koloniler belirgin β-hemoliz ile karakterizeydi. MacConkey agarda ise 1-2 mm çapında, laktozu fermente etmeyen koloniler üredi. Matriks destekli lazer desorpsiyon/iyonizasyon-uçuş süreli kütle spektrometresi (bioMérieux, Fransa) ile %99.9 uyumla *V.cholerae* olarak tanımlandı. Doğrulama amacıyla VITEK 2 gram-negatif tanımlama kartı (bioMérieux, Fransa) ile inceleme sonucu %97 uyumla *V.cholerae* olarak belirlendi.

Kan kültüründe NOVC üremesi olan hastanın anamnezi derinleştirildiğinde çiğ deniz ürünü yeme öyküsü olmadığı, başvurusundan iki hafta önce Sivas ilinde kırsal alanda bir süre kaldığı ve köy çeşmesinden su içme öyküsü olduğu ancak aynı kaynaktan içen diğer kişilerde herhangi bir yakınma bulunmadığı öğrenildi. Hastanın tedavisi, mevcut üremesi göz önünde bulundurularak seftriakson 1 × 2 g ve siprofloksasin 2 × 500 mg olarak değiştirildi. Hastane başvurusundan önceki üç günlük süreçte ishal şikayeti olmayan aksine kabızlık şikayeti bulunan, HOKM tanısı değerlendirmeler sonucunda ekarte edilen hasta enfeksiyon hastalıkları servisine takip ve tedavi amacıyla yatırıldı. Hastada saptanan izolat, T.C. Halk Sağlığı Genel Müdürlüğü, Mikrobiyoloji Referans Laboratuvarları ve Biyolojik Ürünler Dairesi Başkanlığı, Ulusal Enterik Patojenler Referans Laboratuvarına doğrulama için gönderildi. Referans laboratuvarda yapılan aglütinasyon testi izolatın O1 veya O139 antiserumlarıyla aglütinasyon göstermediğini ortaya koydu. Non-toksijenik O1 ve O139 dışı *V.cholerae* olarak tanımlandığı bilgisi alındı.

Antibiyotik duyarlılık testleri, disk diffüzyon ve gradiyent test yöntemleriyle yapıldı. "European Committee on Antimicrobial Susceptibility Testing (EUCAST)'e göre değerlendirildiğinde izolatın eritromisin, meropenem, piperasilin tazobaktam, trimetoprim sülfametoksazol, siprofloksasin, tetrasiklin ve sefotaksime duyarlı olduğu saptandı (Tablo I).

Servis takiplerinde alınan kontrol kan kültüründe üreme olmayan hastada ateş yanıtı ikinci günden itibaren alındı. Parenteral antibiyotik tedavisinin dokuzuncu gününde, toplam tedavisini 14 güne tamamlamak üzere seftriakson intramusküler ve siprofloksasin peroral reçete edilerek taburcu edildi.

Tablo I. *Antimikrobiyal Duyarlılık Sonuçları*

	Disk difüzyon	**Gradiyent test (mg/L)**
Piperasilin-Tazobaktam	Duyarlı	-
Sefotaksim	Duyarlı	-
Eritromisin	Duyarlı	-
Tetrasiklin	Duyarlı	-
Meropenem	-	0.125
Trimetoprim Sülfametoksazol	-	0.047
Siprofloksasin	-	0.004

TARTIŞMA

V.cholerae gram-negatif, virgül şeklinde bir bakteri olup O1 veya O139 antiserumlarıyla aglütine olmayan suşları non-O1 ve non-O139 olarak adlandırılır[6]. *V.cholerae*'nın O1 ve O139 serogrupları ise invaziv olmayan bir enterotoksin salgılamakta olup epidemik veya pandemik koleradan sorumludur ve bakteriyemi nadir görülmektedir. NOVC enfeksiyonları ise sporadik gastroenterit, yumuşak doku enfeksiyonları, otit, safra yolu enfeksiyonları, idrar yolu enfeksiyonları, pnömoni veya bakteriyemi şeklinde ortaya çıkabilir[7]. NOVC bakteriyemisi ateş, ishal, kusma, karın ağrısı, sarılık, iştahsızlık gibi çeşitli klinik belirtilerle ortaya çıkarken, ishal her hastada görülmemektedir[8]. Klinik hastalığın oluşmasında patojenin virülans faktörleri kadar konağın enfeksiyona duyarlılığı da önemlidir. NOVC enfeksiyonlarına en sık eğilim yaratan durumlar hastanın karaciğer sirozu, malignite, diabetes mellitus tanısı olması gibi immünsupresyona neden olan durumlardır. Buna karşın immünkompetan kişilerde de hastalık tablosu görülebilir[9]. Mide asidinin azalması, normal mide asidi seviyelerinin sağladığı korumanın kaybolması nedeniyle *V.cholerae* enfeksiyonu için olası bir ek risk faktörü olarak tanımlanmıştır[10]. Bu olgu sunumundaki hastanın her ne kadar siroz, diyabet, aktif malignite tanısı olmasa da gastrektomi öyküsü olmasından ötürü mide asiditesinin azalmasının, aside duyarlı bir mikroorganizma olan *V.cholerae*'nın bağırsak kolonizasyonunu artırmış olabileceğini düşünmekteyiz. Buna ek olarak, biliyer girişim öyküsü olan immünkompetan bireylerde artan sayıda bakteriyemi olguları bildirilmiştir[8,11]. Sunduğumuz bu olguda biliyer cerrahi öyküsü dışında geçirilmiş koledokoduodenostomi prosedürü bağırsaktan safra yollarına reflüye neden olarak hastalık tablosuna katkı vermiş olabilir[12].

Karaciğer sirozu, NOVC bakteriyemisi için ciddi bir risk faktörüdür. Sirotik hastalarda invaziv *V.cholerae* enfeksiyonlarının mekanizması belirsizliğini koruyor olsa da, bağırsak geçirgenliğinde artışa yol açan enflamasyon, azalmış serum bakterisidal aktivitesi ve artmış serum demir düzeyleri yanında karaciğerde azalmış immünfiltrasyonun bakteriyel translokasyona yatkınlık yarattığı düşünülmektedir[13]. Sunulan olguda siroz tanısı mevcut olmamasına rağmen sirotik hastalarda da görülebilen AP şantı izlenmiştir.

V.cholerae'nın çoğalmasında su sıcaklıkları büyük önem taşımakta olup son yıllarda artan küresel ısınma ve sıcak hava dalgaları mikroorganizmanın yayılımında önemli rol oynamaktadır[14]. Brehm ve arkadaşları[15], 2018-2019 yıllarında Almanya'dan 63 olguluk *V.cholerae* enfeksiyonu kohortu bildirmiş ve artmış olgu sayısını Baltık Denizi yüzey su sıcaklıklarındaki yükseliş ile ilişkilendirmiştir.

Nadir görülmeleri nedeniyle günümüzde NOVC bakteriyemisinin tedavisi için kesin bir kılavuz ve konsensus bulunmamaktadır[2,9]. Tedavi öncelikle antibiyotik seçimine bağlı olduğundan, tedaviyi yönlendirmede antimikrobiyal duyarlılık profilinin elde edilmesi çok önemlidir. Beta-laktam/beta-laktamaz inhibitörleri, sefalosporinler ve florokinolonlar NOVC enfeksiyonunda sıklıkla tercih edilen antibiyotik gruplarındandır[16]. Kendi kendini sınırlayan hafif seyreden gastrointestinal enfeksiyonun antimikrobiyal tedavisi ise genellikle gerekli değildir. Literatürde yayımlanmış NOVC bakteriyemi olgularında

antimikrobiyal rejim ve tedavi süreleri konusunda heterojenite mevcuttur. Xiang ve arkadaşlarının[17] Çin'den bildirdiği, hiçbir risk faktörü olmayan iki olgunun da dahil olduğu toplam 11 kişilik olgu serisinde en sık kullanılan antibiyotik grubu sefalosporinler idi. Tedavi için kesin bir konsensus bulunmaması nedeniyle, bildirilen çalışmalarda tedavide tekli veya iki aktif antimikrobiyal ajanın beraber kullanımı gibi farklı yaklaşımlar görülmüştür. Kliniği daha ağır seyreden, septisemik veya septik şoktaki hastalarda üçüncü nesil sefalosporinler ile florokinolon veya tekrasiklin grubunun birleştirildiği çift ajan tedavilerinin de uygulanabildiği görülmektedir[18].

NOVC bakteriyemisi olan hastalarda antibiyotik tedavisinin süresi konusunda da net bir fikir birliği yoktur. Literatürde üç günlük antimikrobiyal tedavi ile dahi klinik iyileşme bildiren çalışmalar olsa da tedavi süresi genellikle 14 gündür ancak bu süre de hastanın klinik yanıtına, drene olmamış apse veya menenjit gibi odakların bulunmasına göre uzatılabilir[1,17].

Sonuç olarak, NOVC'ye bağlı hastalık tablosu nadirdir, ancak küresel ısınma ve artan deniz yüzey suyu sıcaklıkları bu mikroorganizmayla bildirilen enfeksiyon olgularında son yıllarda artışa neden olmuştur. Ağırlıklı olarak bağışıklık sistemi baskılanmış ve karaciğer sirozu olan kişilerde görülse de geçirilmiş biliyer cerrahi öyküsü olan veya hiçbir risk faktörü bulunmayan kişilerde de enfeksiyona yol açabileceği, potansiyel olarak hayatı tehdit edici doğası nedeniyle akılda tutulmalıdır.

Aydınlatılmış Onam

Bu çalışma için hastadan aydınlatılmış onam alınmıştır.

ÇIKAR ÇATIŞMASI

Yazarlar bu makale ile ilgili herhangi bir çıkar çatışması bildirmemişlerdir.

KAYNAKLAR

1. Ojeda Rodriguez JA, Hashmi MF, Kahwaji CI. Vibrio Infection. In: StatPearls [Internet]. Treasure Island (FL): StatPearls Publishing; 2025-. Erişim adresi: https://www.ncbi.nlm.nih.gov/books/NBK526099/ (Erişim tarihi: 15.08.2025).
2. Hwang S, Kim Y, Jung H, Chang HH, Kim SJ, Park HK, et al. A fatal case of bacteremia caused by *Vibrio cholerae* non-O1/O139. Infect Chemother 2021; 53(2): 384-90. https://doi.org/10.3947/ic.2020.0301
3. Zhang Q, Alter T, Fleischmann S. Non-O1/Non-O139 *Vibrio cholerae*-an underestimated foodborne pathogen? An overview of its virulence genes and regulatory systems involved in pathogenesis. Microorganisms 2024; 12(4): 818. https://doi.org/10.3390/microorganisms12040818
4. Zhang W, Xiao L, Shan X, Dai B, Tang C, Xian J, et al. Detection of non-O1/non-O139 *Vibrio cholerae* in a patient with hepatic space-occupying lesions using metagenomic next-generation sequencing: A case report. Front Med 2024; 11: 1-5. https://doi.org/10.3389/fmed.2024.1483027
5. Rodríguez JY, Duarte C, Rodríguez GJ, Montaño LA, Benítez-Peñuela MA, Díaz P, et al. Bacteremia by non-O1/non-O139 *Vibrio cholerae*: Case description and literature review. Biomedica 2023; 43(3): 323-9. https://doi.org/10.7705/biomedica.6716

6. Zeidan ZA, Kumar U, Mozammil S, Alhanafi H, AlJuaeed M, Harbi SA, et al. *Vibrio cholerae* bacteremia causing severe lactic acidosis and multiorgan failure in alcoholic cirrhosis: A fatal case. IDCases 2025; 41: e02324. https://doi.org/10.1016/j.idcr.2025.e02324
7. Carr ER, Estepa A, Colson J, Ayoade F. *Vibrio cholerae* skin and soft tissue infection complicated by sepsis in an immunocompromised patient: A rare case report. Clin Case Rep 2025; 13(1): e70086. https://doi.org/10.1002/ccr3.70086
8. Gu CJ, Ding MD, Zhou DM, Li J, Yu WQ, Yang YL. Non-O1, non-O139 *Vibrio cholerae* bacteremia in an autoimmune pancreatitis patient. Case Rep Infect Dis 2024; 2024: 1-4.
9. Veenstra C, Kolader M, Matamoros S, Sigaloff K. Liver abscesses secondary to a non-O1/non-O139 *Vibrio cholerae* bacteremia acquired in a non-coastal area: A case report. Ann Clin Microbiol Antimicrob 2024; 23(1): 1-6.
10. Reyes F, Pecora N, Weiss ZF. Duped by dumping syndrome: Non-endemic *Vibrio cholerae* bacteremia in an immunocompetent host with gastric bypass surgery- a case report. Access Microbiol 2023; 5(10): 1-6. https://doi.org/10.59987/ads/2019.1-4.6-16
11. Bogari AA, Alsolami BM, Al-Husayni F, Munshi A, Alharbi M. *Vibrio cholerae* bacteremia secondary to ascending cholangitis in a patient not on chemotherapy or immunosuppressants. Cureus 2021; 13(11): e19873.
12. Park CY, Choi SH, Kwon CI, Cho JH, Jang SI, Lee TH, et al. What is the better surgical treatment option for recurrent common bile duct stones? Ann Surg Treat Res 2020; 99(6): 329-39.
13. Xu X, Qian J, Ke Q, Wang Y, Liu Y, Bao D. Bacteremia caused by a serotype Ob5 *Vibrio cholerae* strain in a cirrhotic patient in China. Microbiol Spectr 2023; 11(4): e0205423. https://doi.org/10.1128/spectrum.02054-23
14. Vezzulli L, Baker-Austin C, Kirschner A, Pruzzo C, Martinez-Urtaza J. Global emergence of environmental non-O1/O139 *Vibrio cholerae* infections linked with climate change: A neglected research field? Environ Microbiol 2020; 22(10): 4342-55. https://doi.org/10.1111/1462-2920.15040
15. Brehm TT, Berneking L, Sena Martins M, Dupke S, Jacob D, Drechsel O, et al. Heatwave-associated Vibrio infections in Germany, 2018 and 2019. Euro Surveill 2021; 26(41): 2002041.
16. Agyei FK, Scharf B, Duodu S. *Vibrio cholerae* bacteremia: An enigma in cholera endemic African countries. Trop Med Infect Dis 2024; 9(5): 103. https://doi.org/10.3390/tropicalmed9050103
17. Xiang YH, Hu QQ, Liu Y, Sheng R, Wang J, Li WJ, et al. Etiology and clinical features of non-O1/non-O139 *Vibrio cholerae* infection in an inland city in China. Biomol Biomed 2023; 3: 1-7.
18. Zhang X, Lu Y, Qian H, Liu G, Mei Y, Jin F, et al. Non-O1, non-O139 *Vibrio cholerae* (NOVC) bacteremia: Case report and literature review, 2015-2019. Infect Drug Resist 2020; 13: 1009-16.

Bu eser CC BY-NC Atıf-GayriTicari Türev Eser Yaratma 4.0 Uluslararası Lisansı kapsamında lisanslanmıştır.
Veri Paylaşım Beyanı: Bu çalışmanın bulgularını destekleyen veriler, makul talepler doğrultusunda sorumlu yazardan temin edilebilir.
©Telif Hakkı 2026 Mikrobiyoloji Bülteni'ne aittir. Makale metnine www.mikrobiyolbul.org web sayfasından ulaşılabilir.