

T.C.

MARMARA ÜNİVERSİTESİ TIP FAKÜLTESİ

PLASTİK, REKONSTRÜKTİF VE ESTETİK CERRAHİ ANABİLİM DALI

SIÇANLARDA RADYOTERAPİ İLE OLUŞTURULAN KAPSÜL KONTRAKSİYONU MODELİNDE RESVERATROLÜN KAPSÜL KONTRAKSİYONUNA ETKİLERİNİN ARAŞTIRILMASI

DENEYSEL ÇALIŞMA

DR. CANER KAYA

UZMANLIK TEZİ

İSTANBUL 2022

T.C.

MARMARA ÜNİVERSİTESİ TIP FAKÜLTESİ

PLASTİK, REKONSTRÜKTİF VE ESTETİK CERRAHİ ANABİLİM DALI

SIÇANLARDA RADYOTERAPİ İLE OLUŞTURULAN KAPSÜL KONTRAKSİYONU MODELİNDE RESVERATROLÜN KAPSÜL KONTRAKSİYONUNA ETKİLERİNİN ARAŞTIRILMASI

DENEYSEL ÇALIŞMA

DR. CANER KAYA

UZMANLIK TEZİ

Danışman: Doç. Dr. ZEYNEP DENİZ AKDENİZ DOĞAN

İSTANBUL 2022

ÖNSÖZ

Plastik, Rekonstrüktif ve Estetik Cerrahi eğitimim boyunca, üstün bilgi ve becerilerinin yanı sıra, tecrübelerinden büyük kazançlar sağladığım ve yetişmemde sonsuz emekleri olan değerli hocalarım emekli öğretim üyesi Sn. Prof. Dr. Ayhan Numanoğlu'na ve emekli öğretim üyesi Sn. Prof. Dr. Özhan Çelebiler'e, anabilim dalı başkanımız Sn. Prof. Dr. Mehmet Bayramiçli'ye, Sn. Prof. Dr. Erdem Tezel'e, Sn. Doç. Dr. Bülent Saçak'a, Sn. Doç Dr. Nihal Durmuş Kocaaslan'a, Sn. Doç Dr. Zeynep Deniz Akdeniz Doğan'a ve Dr. Melekber Özkan'a teşekkürü borç bilirim.

Cerrahi sanatının inceliklerini her daim benimle paylaşarak, mesleki olarak gelişmemde büyük rolü olan, asistanlığım süresince benden destek, birikim ve hoşgörülerini hiç bir zaman esirgemeyen, sayın tez danışmanım Doç. Dr. Zeynep Deniz Akdeniz Doğan'a, Marmara Üniversitesi'ndeki eğitimim boyunca her zaman yanımda olan, meslektaştan öte dostlarım Dr. İlker Çiçek'e, Dr. Nazim Ramazanov'a, Dr. Mutluhan Temizsoy'a, Dr. Ulvi Hasanov'a, Dr. Mustafa Önal'a, Dr. Cem Aydın'a, Dr. Fatih İçbudak'a, Dr. İlhan Erdem'e, Dr. Ömer Saraç'a, Dr. Adem Atakan Haytaoğlu'na, Dr. Buğra Mert Aytekin'e, Dr. Görkem Kazaz'a, Dr. Semih Güner'e ve Dr. Ersin İstanbullu'ya, uzmanlık eğitimim boyunca beraber çalışma fırsatı bulduğum Dr. Ömer Faruk Deveci'ye, Dr. Samet Şendur'a, Dr. Zafer Kaya'ya, Dr. Mehmet Cömert'e ve Dr. Mustafa Taygun Oluklu'ya teşekkürlerimi sunarım. Ayrıca plastik cerrahi kliniğinde görev yapan tüm hemşirelere, personellere ve çalışanlara teşekkür ederim.

Tezimin deney sonuçlarının değerlendirilmesindeki yardımları için Doç. Dr. Özlem Tuğçe Çilingir Kaya'ya, radyoterapi aşamasında yardımları için Prof Dr. Beste Atasoy ve Fiz. Cemile Ceylan'a teşekkür ederim.

Son olarak tüm hayatım boyunca bana destek olan, bugünlere gelmemde en çok emeği geçen eşim Sevilay Yıldız Kaya' ya, annem Cemile Kaya'ya babam Cevat Kaya'ya ve kardeşim Taner Kaya'ya sonsuz teşekkürlerimi bir borç bilirim.

BEYAN

Bu tez çalışmasının kendi çalışmam olduğunu, tezin planlanmasından yazımına kadar bütün safhalarda etik dışı davranışımın olmadığını, bu tezdeki bütün bilgileri akademik ve etik kurallar içinde elde ettiğimi, bu tez çalışmayla elde edilmeyen bütün bilgi ve yorumlara kaynak gösterdiğimi ve bu kaynakları da kaynaklar listesine aldığımı, yine bu tezin çalışılması ve yazımı sırasında patent ve telif haklarını ihlal edici bir davranışımın olmadığı beyan ederim.

Dr. Caner Kaya

İmza

ÖZET

Giriş ve Amaç

Plastik cerrahi rutininde estetik ve onarım amaçlı meme protezleri sık kullanılmaktadır. Hem meme onarımında hem de estetik amaçlı meme büyütmede meme protezi uygulaması sonrası kapsül kontraksiyonu görülebilemektedir. Kapsül kontraktürü hem hastalar hem de cerrahlar için zorlayıcı bir komplikasyondur ve insidansı protezin tipine, içeriğine, yerleştirme planına, cerrahi protokolüne bağlı değişkenlik göstermektedir. Bu çalışmada sıçanlarda radyoterapi ile oluşturulan kapsül kontraktürü modelinde antiinflamatuar etkinliği olan resveratrolün etkilerinin incelenmesi amaçlanmıştır.

Gereç ve Yöntem

Her grupta 8 sıçan olacak şekilde 24 sıçan kullanılmıştır. Grup 1' deki sıçanlara silikon blok yerleştirilmiş ve üç ay takip edilmiştir. Grup 2 ve 3' teki sıçanlara Grup 1'den farklı olarak operasyon sonrası 7. günde 10 gray radyoterapi tek doz olacak şekilde uygulanmıştır. Grup 3' teki sıçanlara ek olarak radyoterapi sonrasında bir hafta süre ile kapsül çevresine resveratrol enjeksiyonu yapılmıştır. Üç ayın sonunda histopatolojik örnekler alınmıştır.

Bulgular

Çalışmada 3 farklı grupta kapsül kalınlıkları, nötrofil, alfa SMA ve TGF beta skorları belirlenerek istatistiksel değerlendirme yapılmıştır. Kapsül kalınlığı Grup 2 de en fazla izlenmiştir. Grup 2 ile Grup 3 ve Grup 2 ile Grup 1 arasında istatistiksel olarak anlamlı fark saptanmıştır. Nötrofil skorlarında Grup 3 ile Grup 1 arasında, alfa SMA skorlarında Grup 3 ile diğer gruplar arasında, TGF beta skorlarında Grup 1 ile diğer gruplar arasında istatistiksel olarak anlamlı fark saptanmıştır.

Sonuç

Resveratrolün profilaktik olarak kullanılması kapsül kalınlığını ve inflamasyon hücrelerini azalttığı izlenmiştir.

Anahtar Kelimeler

Kapsül kontraksiyonu, resveratrol, meme onarımı, meme implantı

İNGİLİZCE ÖZET (ABSTRACT)

Introduction and Purpose

Breast implantes for aesthetic and reconstruction purposes are common in plastic surgery routine. In both breast repair and breast augmentation for aesthetic purposes capsule contraction can be seen after breast prosthesis application. Capsule contracture is a challenging complication for both patients and surgeons and the incidence depends on the type, content, placement plan and surgical protocol of the prosthesis varies. In this study, rats with radiotherapy effects of resveratrol, which has anti-inflammatory activity, in a capsule contracture model intended to be examined.

Materials and Method

24 rats were used with 8 rats in every group. In group 1 silicone block were placed and followed during 3 months. In group 2 and 3 unlike group 1 single dose 10 gray radiotherepaty was implemented 7 days after operation. In addition to the rats in Group 3, after radiotherapy, a resveratrol was injected around the capsule for a week. At the end of three months histopathological samples were taken.

Results

In this study, capsule thickness, neutrophil, alpha SMA and TGF beta scores in 3 different groups was determined and statistical evaluation was made. It is observed that capsule thickness is maximum in Group 2. Statistically between Group 2 and Group 3 and Group 2 and Group 1 significant difference was found. Neutrophil scores between Group 3 and Group 1, alpha SMA scores between Group 3 and other groups and Group 1 and other groups in TGF beta scores, a statistically significant difference was found between the groups.

Conclusion

Prophylactic use of resveratrol reduces capsule thickness and inflammation cells were observed

Keywords

Capsule contraction, resveratrol, breast reconstruction, breast implant

İçindekiler Tablosu

ÖNSÖZ IV

BEYAN V

ÖZET VI

İNGİLİZCE ÖZET (ABSTRACT) VIII

SİMGELER VE KISALTMALAR DİZİNİ XII

ŞEKİLLER, TABLOLAR VE GRAFİKLER DİZİNİ XV

1.GİRİŞ VE AMAÇ 1

2. GENEL BİLGİLER 3

2.1. MEME ONARIMI 3

2.2.KAPSÜL KONTRAKTÜRÜ 4

2.2.1.KAPSÜL KONTRAKTÜRÜ PATOFİZYOLOJİ 4

2.2.2. KAPSÜL KONTRAKTÜRÜNÜN SINIFLANDIRILMASI 5

2.2.3. KAPSÜL KONTRAKTÜRÜNÜN TEDAVİSİ 6

2.2.4. DENEYSEL KAPSÜL KONTRAKTÜRÜ MODELİ 6

2.3. RADYOTERAPİ 7

2.4.RESVERATROL 8

2.4.1.ÖSTROJENİK ETKİ 9

2.4.2. ANTİTROMBOTİK ETKİ 9

2.4.3. ANTİ-KANSER ETKİ 10

2.4.4. RESVERATROLÜN ANTİİNFLAMATUAR ETKİSİ 10

2.4.5. RESVERATROLÜN ANTİOKSİDAN AKTİVİTESİ 10

3.GEREÇ VE YÖNTEM 12

3.1. DENEY GRUPLARININ OLUŞTURULMASI 12

3.2. SİLİKON BLOKLARIN HAZIRLANIŞI 12

3.3. ANESTEZİ UYGULAMASI 13

3.4. CERRAHİ TEKNİK 13
3.5. AMELİYAT SONRASI BAKIM 13
3.6. RADYOTERAPİ UYGULANMASI 15
3.7.RESVERATROLÜN UYGULANMASI 16
3.8. ÖRNEKLERİN ALINMASI 17
3.9.SAKRİFİKASYON 18
3.10. HİSTOLOJİK DEĞERLENDİRME 18
3.10.1. HEMATOKSİLEN EOSİN BOYAMA PROSEDÜRÜ 18
3.10.2. İMMÜNHİSTOKİMYA BOYAMA PROSEDÜRÜ 18
3.11. İSTATİSTİKSEL ANALİZ 19

4. BULGULAR 20

4.1. MAKROSKOBİK BULGULAR 20
4.2. MİKROSKOBİK BULGULAR 20
4.3. İSTATİSTİKSEL BULGULAR 22
4.3.1. KAPSÜL KALINLIĞINA İLİŞKİN ANALİZLER 22
4.3.2. NÖTROFİL SKORUNA İLİŞKİN ANALİZLER 23
4.3.3. ALFA SMA SKORUNA İLİŞKİN ANALİZLER 25
4.3.4. TGF BETA SKORLARINA İLİŞKİN ANALİZLER 26

5. TARTIŞMA 32

6. SONUÇ VE ÖNERİLER 38

7. KAYNAKLAR 39

8. EKLER 44

8.1. ETİK KURUL ONAY FORMU 44

SİMGELER VE KISALTMALAR DİZİNİ

- Gy : Gray
- TGF-β : Transforming growth faktör beta
- FGF : Fibroblast büyüme fakötürü
- MR : Manyetik rezonans
- USG : Ultrasonografi
- ark. : Arkadaşları
- mm : Milimetre
- C : Karbon
- H : Hidrojen
- O : Oksijen
- mL : Mililitre
- p53 : Protein 53

- p21 :Protein 21
- COX 2 : Siklooksijenaz 2
- RANTES . : Regulated on activation, normal T cell expressed and secreted
- LDL : Düşük dansiteli lipoproteinlerin
- TNF-α : Tümör Nekrotizan Faktör alfa
- ICAM- 1 : İnterselüler adezyon molekülü 1
- VCAM-1 : Vasküler selüler adezyon molekülü 1
- ABD : Amerika Birleşik Devletleri
- mg : Miligram
- kg : Kilogram
- cm : Santimetre
- BT : Bilgisayarlı tomografi
- GTV : Gross Tümör Hacmi

- PTV : Planlanan hedef hacim
- MeV : Milyon elektronvolt
- BED : Biyolojik Eşdeğer Doz
- SMA : Düz kas aktini
- µm : Mikrometre
- sd : Serbestlik derecesi
- N : Sayı
- VEGF : Vasküler endotelyal büyüme faktörü
- NSAID : Nonsteroid antiinflamatuar ilaç

ŞEKİLLER, TABLOLAR VE GRAFİKLER DİZİNİ

Şekil 1: Trans (Sol) ve cis (sağ) resveratrol.

Şekil 2. Silikon blok hazırlanışı Mentor ® (ABD) marka doku genişleticisi (A). Taban kısmının ayrıştırılması (B). 10x10x3 mm boyutlarındaki silikon blok (C).

Şekil 3. Cerrahi öncesi hazırlık ve cerrahi. Batikon ile antisepsinin sağlanması (A). Cerrahi alandaki tüylerin traş edilmesi (B). Panniculus cavernosus kası altında silikon blok için poş oluşturulması (C). İnsizyonun sütürasyonu (D).

Şekil 4. Bir sıçan için BT görüntülemesi ve tedavi planlaması (A). Anestezi altında sıçanlara radyoterapi verilmesi (B, C).

Şekil 5. Kapsül çevresine resveratrol enjeksiyonu.

Şekil 6. Silikon blok, kapsül ve kas dokusu içeren histopatolojik örneklerin alınması.

Şekil 7. Deney gruplarına ait H&E ile boyalı histolojik kesitler. Kapsül dokusu (□), kas dokusu (○), yağ dokusu (△) görülmektedir (A). Kapsül kalınlıklarının farklı noktalardan ölçülmesi (B). Büyütme: 50x

Şekil 8. H&E ile boyanmış histolojik kesit, büyütme: 50x. Nötrofil infiltrasyonu (□), inflamasyon/ödem (○), düzensiz kapsül dokusu (△)

Şekil 9. Deney gruplarına ait TGF beta immunboyalı kesitler. Kahverengi boyanma TGf beta immunreaktivitesini göstermektedir. TGF beta skorları: A:2,5 B:1,5 C:0,5. Büyütme: 50x

Şekil 10. Deney gruplarına ait alfa SMA immunboyalı kesitler. Kahverengi boyanma alfa SMA immunreaktivitesini göstermektedir. Alfa SMA skorları: A:3 B:2 C:1,5. Büyütme: 50x

Tablo 1. Baker Sınıflaması

Tablo 2. Resveratrolün Etkileri

Tablo 3. Deney Grupları

Tablo 4. Sıçanların Kapsül Kalınlıkları, Alfa SMA Skoru, TGF Beta Skoru, Nötrofil Skorları

Tablo 5. Kapsül Kalınlığına İlişkin Betimsel Veriler

Tablo 6. Kapsül Kalınlığına İlişkin Kruskal Wallis ve Mann Whitney U testi Analiz Sonuçları

Tablo 7. Nötrofil Skoruna İlişkin Betimsel Veriler

Tablo 8. Nötrofil Skoruna İlişkin Kruskal Wallis ve Mann Whitney U testi Analiz Sonuçları

Tablo 9. Alfa SMA Skoruna İlişkin Betimsel Veriler

Tablo 10. Alfa SMA Skoruna Kruskal Wallis ve Mann Whitney U testi Analiz Sonuçları

Tablo 11.TGF Beta Skoruna İlişkin Betimsel Veriler

Tablo 12. TGF Beta Skoruna Kruskal Wallis ve Mann Whitney U testi Analiz Sonuçları

Grafik 1. Gruplar arası kapsül kalınlıklarının analizi. Ortalama değerler belirtilmiş olup, istatistiksel farklar * ile belirtilmiştir.

Grafik 2. Gruplar arası nötrofil skorlarının analizi. Ortalama değerler belirtilmiş olup, istatistiksel farklar * ile belirtilmiştir.

Grafik 3. Gruplar arası alfa SMA skorlarının analizi. Ortalama değerler belirtilmiş olup, istatistiksel farklar * ile belirtilmiştir.

Grafik 4. Gruplar arası TGF Beta skorlarının analizi. Ortalama değerler belirtilmiş olup, istatistiksel farklar * ile belirtilmiştir.

1.GİRİŞ VE AMAÇ

Plastik cerrahi rutininde sık kullanılan materyallerden biri de meme protezidir. Estetik kaygının önemli olduğu günümüzde meme büyütme ameliyatlarının sayısı artmaktadır. 2015 yılında meme kanseri kadınlarda birinci, dünyada ikinci en sık kanser türüdür ve yılda ortalama 1,67 milyon yeni tanı konulmaktadır.(1) Tanı ve tedavi basamaklarındaki yeniliklerle birlikte meme onarım seçenekleri gündeme gelmiştir. Protez ile onarım, meme onarımlarının çoğunluğunu oluşturur. Meme onarımında ve estetik amaçlı meme büyütme operasyonlarında kapsül kontraksiyonu gibi komplikasyonları görülebilmektedir. Kapsül kontraktürü hem hastalar hem de cerrahlar için zorlayıcı bir komplikasyon olup insidansı protezin tipine, içeriğine, yerleştirme planına, cerrahi protokolüne bağlı değişmekle beraber %0,5–30 arasındadır. (2)

Literatür incelendiğinde kapsül kontraksiyonu için tanımlanan birçok preklinik çalışma mevcuttur. Deneysel uygulamaların bazılarında silikondan yapılan mini implant kullanılırken, bazı uygulamalarda silikon bloktan tasarlanan silikon materyaller kullanılmıştır. (3-6)

Deney hayvanlarında kimyasal ajan veya radyoterapi kullanmadan da kapsül kontraksiyonu gelişir; ancak radyoterapi ve kimyasal ajanlar kontraktür oluşmasını hızlandırır. Katzel ve arkadaşları tarafından fareler üzerinde yapılan bir çalışmada sırt kısmına silikon jel implantlar yerleştirilmiş ve aynı gün farelere 10 gray radyoterapi verilmiş. Radyoterapi ile oluşturulan kapsül kalınlığı radyoterapi verilmeyen gruplara göre istatistiksel olarak anlamlı derecede fazla saptanmıştır.(7) Lin ve arkadaşları tarafından farelerde yapılan başka bir çalışmada radyoterapi verilmeyen, 10 gray ve 20 gray radyoterapi verilen gruplar arasında kapsül kalınlıkları açısından anlamlı fark bulunamamıştır.(8) Eltze ve arkadaşları sıçanlarda silikon implant yerleştirmesi sonrasında 5 gün ara ile toplamda 23,25 gray radyoterapi vererek kapsül kontraksiyonu modeli oluşturmuştur. (9)

Kapsül yara iyileşmesinin bir parçası olan fibröz bağ dokusundan oluşmaktadır. Başlangıçta faydalı olmasına rağmen iyileşme süresi kontrolsüz

devam ederse patolojik hal alır ve kalıcı fibrozis oluşumuna yol açar. Preklinik çalışmalarda mesna (10), mitomisin C (11) **,** **z**afirlukast (12), pirfenidon (4) ile tedavinin kapsül kontraksiyonunu, fibroblast proliferasyonunu ve kollajen birikimini azalttığı gösterilmiştir. Mevcut yan etkileri sebepli klinikte sık kullanılamamaktadır. Klinik uygulamalarda lapsül kontraksiyonun tek etkin tedavi yöntemi protezin çıkarılması, total kapsülektomi veya kapsülotomiyle birlikte implantın mevcut yerinin değiştirilmesidir. (13) Kapsül kontraktür oluşumunu engelleyen konservatif bir tedavisinin olması kontraktür tedavisinde yapılan ikincil operasyonları azaltmada etkili olacaktır. Bu bağlamda antiinflamatuar etkisi olan resveratrolün sıçanlarda radyoterapi verilerek oluşturulan kapsül kontraksiyonu modelinde etkisinin araştırılması amaçlanmıştır. (14-16)

Mevcut klinik problemin çözümünde öncü çalışma olması hedeflenerek, çalışmamız resveratrolün antinflamatuar etkisi üzerine kurulmuştur.

2. GENEL BİLGİLER

2.1. Meme Onarımı

Kadınlarda sık görülen meme kanseri dünyada her 20 kadından birinde, gelişmiş ülkelerde ise her 8 kadından birinde görülmektedir. (17) Yılda ortalama 1,6 milyon yeni meme kanseri tanısı konulmaktadır. Ülkemizde ise her yıl yaklaşık 10000 kadın meme kanserine yakalanmaktadır.(18)

Meme kanserinin tedavisinde ilk amaç memedeki kanserli hücrelerin uzaklaştırılması olmasına rağmen, kadınlarda tedavinin şeklinden çok tedavi sonrası beden imajı daha önemlidir. Son zamanlarda teknik ve ekipmanların gelişmesi ile birlikte erken tanı oranlarının artması, tarama yöntemlerinin etkin kullanımı, mastektomi yöntemlerindeki ilerlemeler, onkolojik tedavideki yenilikler ile meme kanserinin tedavisinde birçok prosedür gelişmiştir. Mastektomi sonrası erken veya geç dönemde yapılan meme onarımı hastaların hem bedenen hem de psikolojik olarak olumlu hissetmelerini sağlar. Cerrahi olarak çıkarılamayan lokal tümörü, ciddi ek hastalığı olan ve psikolojik açıdan uygun olmayan hastalara meme onarımı önerilmemektedir.

Günümüzde meme onarımları implant, özdoku, yağ grefti ve implant ile özdokunun kombinasyonu şeklinde yapılmaktadır. Hastanın hangi yöntemden daha iyi sonuç olacağı, hastanın beden yapısı, genel tıbbi durumu, kanserin evresi, yapılacak mastektomi tipi, kemoterapi, radyoterapi alma durumu, hastanın isteği ve hekimin deneyimine göre belirlenir.

Meme onarım yöntemlerinden en sık kullanılanı implant ile onarımdır. Amerika Birleşik Devletleri'nde yılda yapılan 60000 meme onarımının yaklaşık %75'ini doku genişletici ve implant yöntemleri oluşturmaktadır.(19) İmplant ile meme onarımında gelişen komplikasyonların başında kapsül kontraktürü gelir. Kapsül kontraktürü, meme büyütme ve rekonstrüksiyonunda kullanılan meme implantı etrafında oluşan, memede sertlik, ağrı ve şekil bozukluğuna neden olan fibrotik bir bağ dokusudur ve hem hastalar hem de cerrahlar için birçok zorlayıcı bir komplikasyondur. (2)

Meme onarımında yağ grefti ise nadir olarak kullanılıp daha çok diğer onarımlardan sonra meydana gelen kontür deformitelerinin düzeltilmesinde kullanılır.

2.2.Kapsül Kontraktürü

Kapsül kontraktürü, meme büyütme veya rekonstrüksiyon ameliyatlarında implant çevresinde gözlenen, memede ağrı, sertlik ve şekil bozukluklarına sebep olan yabancı cisme karşı vücudu oluşturduğu kronik enflamasyona sekonder gelişen fibrotik bağ dokusudur. Meme implantı sonrası en sık gelişen, tedavisi hasta ve hekim açısından zor bir komplikasyondur.(2)

2.2.1.Kapsül Kontraktürü Patofizyoloji

Çok sayıda çalışma olmasına karşın kapsül kontraksiyonunun etyolojisi tam olarak açıklanamamıştır. Kapsül kontraksiyonu patofizyolojisinde hipertrofik skar ve enfeksiyon olarak 2 teori ön plana çıkmaktadır. (20)

Ameliyattan 4-6 hafta sonra normal yara iyileşmesi ile implantın çevresini ince bir bağ dokusu tabakası sarar. Kapsül mevcut yabancı cisme karşı oluşmuş bir fizyolojik reaksiyondur. Normal şartlarda bu kapsül ince bir tabaka halinde kalır, ele gelmez ve orijinal şekli bozulmaz. Miyofibroblastların aşırı kollajen ve ekstraselüler matriks üretimi, makrofajları kollajen üretiminde önemli olan sitokinler, fibroblast büyüme faktörü (FGF) ve transforming growth faktör beta (TGF-β) salarak yara iyileşmesinin inflamatuvar ve skar formasyonu arttırması kapsül kontraktürü ile sonuçlanır. (21)

Enfeksiyon teorisi bakteriyemi ve implantın operasyon esnasında cilt florası teması ile açıklanmıştır. Hastalardan alınan kültürlerin yarıdan fazlasında üreme tespit edilmiştir. (22) Sorumlu olan etken cilt florasında bulunan Stafilokok Epidermidis' tir. Önlemek için hazırlanan lojun vankomisin, basitrasin, sefalosporinler, gentamisin ile yıkanması önerilir. Bu solüsyonlardan en sık kullanılanı 50.000 ünite basitrasin, 80 mg gentamisin, 1 gram sefazolin ve 500 ml serum fizyolojik içeren Adams solüsyonudur. Bu solüsyon ile lojun en az 5 dakika yıkanması önerilir. Ek olarak implant yerleştirilmeden eldivenler değiştirilmeli ve eldivenler pudrasız olmalıdır. (23)

2.2.2. Kapsül Kontraktürünün Sınıflandırılması

Kapsül kontraksiyonu fizik muayene ile belirlenir. Sınıflaması 1979 yılında Baker tarafından memenin kıvamı, görüntüsü ve hassasiyetine bakılarak yapılmıştır ve günümüzde standart olarak kullanılmaktadır. (Tablo 1)

Tablo 1 Baker Sınıflaması

Evre	**Baker Sınıflandırması**
Evre 1	**Meme normal kıvamda ve boyuttadır. İmplant elle hissedilmez.**
Evre 2	**Meme dokusu normale göre biraz sertleşmiş, fakat normal görünümdedir.**
Evre 3	**Meme dokusu serttir ve protezde görünür şekil bozuklukları vardır. Ağrısızdır.**
Evre 4	**Meme dokusu taş kıvamında olup dokunmakla ağrılıdır, görünümü ileri derecede kontraktedir.**

Baker sınıflamasının dışında Manyetik Rezonans (MR) ve Ultrasonografi (USG) ile de kapsül kon kalınlıkları ölçülerek kapsül kontraksiyon tanısı konulabilir. (24) Zahavi ve ark. Baker 1 ve 2 için kapsül kalınlıklarını ortalama 1.39 mm, Baker 3 ve 4 için 2.62 mm olarak belirtmişlerdir. (25)

Kapsül kontraksiyonunun tama yakın kısmı operasyon sonrası ilk 1 yılda oluşur. Protez ile büyütme mammoplastisinden ziyade meme rekonstrüksiyonunda daha sık kontraktür izlenmektedir. (26) Bu durumun nedeni olarak meme rekonstrüksiyonu yapılan hastaların operasyon öncesinde veya sonrasında kemoterapi, radyoterapi gibi tedavileri alması gösterilmektedir. Radyoterapi kapsül kontraksiyonunu arttırmanın yanında yara iyileşme bozuklukları, implant rüptürü ve implant ekspozisyonu gibi komplikasyonlara da neden olmaktadır.(27)

Meme cerrahisinde farklı özelliklere sahip implant tipleri mevcuttur. İmplantlar yüzey tipine, şekline ve içeriğine göre sınıflandırılır. Kapsül kontraktürü düz yüzeyli implantlarda pürtüklü implantlara kıyasla daha sık izlenmektedir.(28) Pürtüklü yüzeyin implant çevresindeki kasılma kuvvetlerini bozduğu

düşünülmektedir.(29) Hayvan çalışmaları, düz yüzeyli implantların artan kolajen lif konsantrasyonuna sahip daha kalın kapsüllere yol açtığını ve ayrıca kapsüllerin daha kalın lif konsantrasyonuna sahip olduğunu göstermiştir.(30) Pürtüklü yüzeye sahip implantların çevresindeki kapsül ise kalın, dizilimi dağınık kollajen içeren bir yapıya sahiptir.

İmplantın yapısı kapsül kontraktür oranını değiştirmektedir. Silikon implanta maruziyetin saline göre kıyasla daha fazla yabancı cisim reaksiyonuna ve inflamasyona yol açtığından silikon içerikli implantlarda daha yüksek oranda kapsül kontraktür oranı izlenmektedir.(31)

İmplantın yerleşim yeri de kapsül kontraktürü üzerinde etkilidir. Submuskuler veya subfasyal plana yerleştirilen implantlarda subglandüler plana yerleştirilenlere göre daha az oranda kapsül kontraktürü görülmektedir. (32) Subglandular plana yerleştirilecek implantlarda, meme dokusunda olan bakteriyel kolonizasyona maruziyet kapsül kontraktür oranı arttırmaktadır.(33) Kas ve fasya altına koyulan implantlarda bakteriyel kontaminasyonun subglandüler plana göre daha az olduğu görülmüştür.

2.2.3. Kapsül Kontraktürünün Tedavisi

Kapsül kontraksiyonunun antibiyotik, steroid, E vitamini, lökotiren inhibitörleri ve kemoterapötik ajanların ile medikal tedavisi ve cerrahi tedavisi mevcuttur. Evre 1 ve 2 kapsül kontraktürü cerrahi tedavi gerektirmezken, evre 3 ve 4 kapsül kontraktürü cerrahi olarak düzeltilmelidir. Kapsül kontraksiyonun tek etkili tedavi yöntemi implantın çıkarılması, total kapsülektomi veya kapsülotomi ile birlikte implantın yerleştirilme düzleminin değiştirilmesidir**. (13)**

2.2.4. Deneysel Kapsül Kontraktürü Modeli

Radyoterapi deneysel kapsül kontraktürü oluşturmada sık kullanılır. (34) Radyoterapi dışında kontrollü bakteriyel enfeksiyon oluşturma ve fibrin yapıştırıcılarda literatürde kullanılmıştır. (35)

Fare, sıçan, tavşan, köpek, domuz gibi hayvanlar üzerinde deneysel çalışmalar yapılmış olup bu çalışma insan dokusuna benzerlik gösteren ve üretimi kolay olan sıçanlar üzerinde planlanmıştır.(36-38)

2.3. Radyoterapi

Radyasyon, enerjinin ortamda elektromanyetik dalga veya parçacık halinde ilerlemesidir. Bazı radyasyon türleri atomda yapı bozabilecek kadar yüksek enerjilidir. Bu tür radyasyona 'İyonlaştırıcı Radyasyon' denir. Radyoterapi, X ışınlarının vücuttaki belirli bir dokuya yoğun şekilde uygulanmasını amaçlayan tedavi yöntemine verilen isimdir. X ve γ ışınları, doku katmanlarını geçerek derin dokulara ulaşabilmesi ve özellikle genetik bilginin saklandığı DNA yapısında değişikliklere yol açabilmesi nedeniyle, kanser gibi tümörlü hücrelerin genetik yapısını hedefleyerek bu hücrelerin yok edilmesini ve çoğalmasının önüne geçilmesini sağlar.

Radyoterapi doğrudan vücut dışından belirli bir bölgeye X ışını uygulanması şeklinde gerçekleştirilebileceği gibi, dolaylı yoldan kan dolaşımına katılan çeşitli kimyasallar aracılığıyla doku içerisine radyasyon dalgalarının ulaştırılması yoluyla da uygulanabilir.

Radyasyonun hücre üzerine etkileri doza bağlıdır ve Gray olarak ifade edilir. Gray birim radyasyona maruz kalan bir maddede soğrulanan enerji miktarının ölçümünde kullanılır.

Radyoterapi; lenf ve baş-boyun tümörlerinin ilk tedavisinde, ameliyat öncesi tümör dokusunun küçültülmesinde, ameliyat sonrası kalan tümör hücrelerinin uzaklaşlaştırılmasında ve son evre tümörlerde şikayetlerin azaltılmasında ve hastanın hayat kalitesinin arttırılmasında kullanılır.

Mastektomi sonrası radyoterapisinin lokal nüksü ve kanser mortalitesini azaltarak uzun dönem sonuçları iyileştirdiği kabul edilmektedir.(39)

Radyoterapi inflamasyon, fibroz ve kollajen birikiminde artışla doku hasarını indükler ve daha kalın bir kapsüle yol açar. Meme onarımında tedavi planını şekillendiren en önemli faktör hastanın radyoterapi almış veya alacak olmasıdır. Önceden radyoterapi almış hastalarda cilt kalitesi bozulur, sertlik ve fibrozis oluşur. Meme onarımı sonrası uygulanan radyoterapi kapsül kontraksiyon oranlarını arttırır,

istenmeyen estetik sonuçlar, protez ekspozisyonu, yara iyileşme sorunlarına sebep olur. Hem otolog rekonstrüksiyon hem de protez ile rekonstrüksiyon sonrası alınan radyoterapi olumsuz sonuçlar doğurmaktadır. Bu durumdan protez ile onarımdan yapılan hastalar daha sık etkilenmektedir.

2.4.Resveratrol

Resveratrol (3,4,5-trihidroksistilben), üzüm, yer fıstığı, madımak gibi yetmiş kadar bitkinin sentezlediği fitoaleksin yapıda bileşiktir. (40) Üzüm yaprağı ve kabuk kısmında yüksek oranlarda üretilir. Bitkileri mantar enfeksiyonu, travma ve ultraviyole ışınlarının zararlı etkilerine karşı koruyucu etkileri vardır.

1940 yılında keşfedilmiş, 1963 yılında Pediomelum Cuspidatum bitkisinden üretilmiştir. (41) Resveratrolün molekül formülü C14H12O3'tür ve molekül ağırlığı 228,25 Daltondur. Resveratrolün 3,4,5-trihidroksi-cis-stilben ve 3,4′,5-trihidroksi-trans-stilben şeklinde iki farklı formu bulunmaktadır (Şekil 1) ve biyolojik aktivitelerinden trans formu sorumludur. Cis formu üzüm içerisinde tespit edilmemiştir.

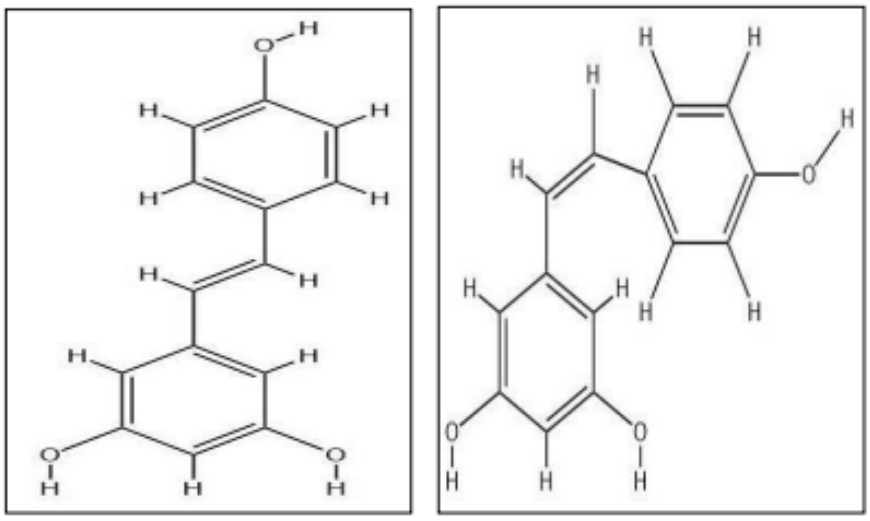

Şekil 1. Trans (Sol) ve cis (sağ) resveratrol

Resveratrol üzüm suyunda ve kırmızı şarapta yüksek konsantrasyonda bulunur.(42) Fransa'nın güneyinde yağlı diyet tüketilmesi, fazla sigara tüketimi olmasına karşın kardiyak hastalıkların beklenenden az görülmesi 'Fransız Paradoksu'

olarak adlandırılmış, Şarap tüketiminin fazla olması sebebi ile paradoksun etkeni olarak resveratrol gösterilmiştir.(41) Jang ve ark.na göre günlük 375 mL kırmızı şarap tüketimi, araşidonik asit metabolizmasını düzenlemektedir. (43) Moriarty ve ark., siyah Korint üzüm çeşidinden 50 tane tüketimin, resveratrol içeren bir kadeh şarap ile aynı düzeyde etkili olacağını vurgulamışlardır. (44) Resveratrolün yağ peroksidasyonunun inhibisyonu, lipit metabolizmasının düzenlenmesi, bakır şelasyonu, antikanser, antioksidan, anti-inflamatuar, antitrombotik, östrojenik ve vazodilatör etkileri mevcuttur. (Tablo 2)

Tablo 2. Resveratrolün Etkileri

Resveratrolün Etkileri
1.Yağ peroksidasyonunun inhibisyonu
2. Antiinflamatuar etki
3.Antikanser etki
4.Antioksidan etki
5.Lipit metabolizmasının düzenlenmesi
6.Vazodilatasyon etki
7.Bakır şelasyonu
8. Antitrombotik etki
9. Östrojenik etki

2.4.1.Östrojenik Etki

Resveratrolün trans izomeri dietilstilbesterol ile yapıca benzerlik gösterir. Östrojen reseptörüne bağlanıp, reseptör aktivasyonunu sağlar.(14)

2.4.2. Antitrombotik Etki

Trombositlerin agregasyonu sırasında araşidonik asit metabolizma sonucu oluşan lipoksijenaz ürünlerini ve tromboksan B2 yi inhibe ederek etki gösterir. Hem lökosit hem de trombositlerde araşidonik asit metabolizmasını inhibe eder.(14)

2.4.3. Anti-Kanser Etki

Resveratrolün, karsinojenlerin detoksifikasyonu, hücre farklılaşmasının indüklenmesi, arilhidrokarbonları genotoksik metabolitlere metabolize eden enzimlerin inhibisyonu ve arilhidrokarbon reseptör antagonizması, lösemi hücrelerinde ribonükleotid redüktaz inhibisyonu, p53 ve p21 tümör baskılayıcı gen proteinlerinin artışı, hücre siklusunun S ve G2 aşamalarında durdurulması, COX-2 inhibisyonu gibi çeşitli antimutajenik özellikleri vurgulanmıştır. (14, 45)

2.4.4. Resveratrolün Antiinflamatuar Etkisi

Resveratrolün monosit ve alveolar epitelyal hücrelerde nükleer faktör- kappa B ve aktivatör protein-1 inhibisyonu ile COX-2 ve nitrikoksit sentaz enzimlerini suprese ederek inflamasyonu sınırlayıcı etkisi gösterilmiştir. Aynı zamanda, nükleer faktör-kappa B ile regüle edilen matriksmetalloproteinaz-9, hücre yüzey adezyon molekülleri, endotelyal lökosit adezyon molekülü-1, vasküler hücre adezyon molekülü-1 gibi çeşitli moleküllerin de supresyonunu sağlar. Antiinflamatuar etkinin yanı sıra NF-kappa B aracılı eksprese olan bazı genlerin supresyonuyla da antikanserojenik etki gösterir. (46)

C-resveratrol de NF-kappa B gen ailesinin ekspresyonunu, monosit kemotaktik peptid- 1, RANTES (regulated on activation, normal T cell expressed and secreted) transkripsiyonunu, monosit koloni-stimule edici faktör-1, granülosit-monosit koloni stimule edici faktör 2, granülosit koloni stimule edici faktör 3, transforming growth faktör beta ve ekstrasellüler ligand interlökin 1 gibi proinflamatuar sitokinleri inhibe eder. Buna karşın, c resveratrol interlökin 6, tümör nekrozis faktör alfa, interlökin regulatuar faktör-1 gibi bazi proinflamatuar sitokinleri de stimule ederek proinflamatuar yolakta dengeleyici etki gösterir. (47)

2.4.5. Resveratrolün Antioksidan Aktivitesi

Düşük dansiteli lipoproteinlerin (LDL) aterosklerozda etkili rolü vardır.(14) Oksidasyon, LDL partiküllerinin, apo B proteinin içeriğini değiştirerek, apo B/E

reseptör sistemi tarafından katabolizmasını engeller. Böylece fenolik bileşiklerce zengin yiyeceklerin koruyucu özellikleri antioksidan özelliklerine bağlanmıştır. Frankel ve arkadaşları, LDL'ye trans-resveratrol eklenmesinin bakırın katalize ettiği oksidasyonu azalttığını göstermişlerdir. Resveratrol bakırla şelasyon yaparak etkisini göstermektedir. (15)

Resveratrolün her iki izomerinin de benzer oranda serbest radikal azaltıcı etkisi vardır Resveratrol, membran lipidlerinin peroksidasyonunu inhibe eder, LDL'nin apo B proteinini okside etmesini önler ve apo B'nin intraselüler konsantrasyonlarını azaltır. Kolesterol sentezinin hız kısıtlayıcı basamağı olan monooksijenazı inhibe ederek kolesterol biyosentezini azaltır.(48) Endotelyal hücrelerde TNF-α ile indüklenen ICAM- 1, VCAM-1 gen ekspresyonlarını azaltır.(49)

Bu çalışmada sıçanlarda radyoterapi ile oluşturulan kapsül kontraksiyonu modelinde resveratrolün kapsül kontraksiyonu üzerine etkilerinin araştırılması hedeflenmiştir. Kapsül kontraktür oluşumunu engelleyen bir tedavisinin olması kontraktür tedavisinde yapılan ikincil operasyonları azaltmada etkili olacaktır. Bu bakımdan antiinflamatuar özelliği bulunan resveratrolün etkilerinin inceleneceği öncü çalışma olacaktır.

3.GEREÇ VE YÖNTEM

Çalışma için 09.11.2021 tarihinde Marmara Üniversitesi Hayvan Deneyleri Yerel Etik Kurulu'ndan 87.2021mar protokol kodlu onay alınmıştır. Bu çalışma Marmara Üniversitesi Bilimsel Araştırma Proje Koordinsyon Birimi'nin 10470 numaları projesi olarak desteklenmiştir. Deneyde Sağlık Bilimleri Üniversitesi Hamidiye Deney Hayvanları Üretim ve Araştırma Laboratuvarı'ndan temin edilen 6 haftalık, 250-300 gram ağırlığında Sprague Dawley cinsinde 24 adet sıçan kullanılmıştır. Hayvanlar Marmara Üniversitesi Tıp Fakültesi Anatomi Laboratuvarı'nda takip edilmiştir. Hayvanlara her kafeste bir hayvan olacak şekilde, 21-22 derece oda sıcaklığında, 12 saat gündüz, 12 saat gece fotoperiyodunda bakım yapıldı. Standart sıçan yemi ve çeşme suyu ile kısıtlama olmaksızın beslenmeleri sağlandı.

3.1. Deney Gruplarının Oluşturulması

Sıçanlar rastgele olarak 8'erli 3 gruba ayrıldı. (Tablo 3)

Grup 1: Panniculus cavernosus kası altına silikon blok yerleştirildi.

Grup 2: Panniculus cavernosus kası altına silikon blok yerleştirildi. Ameliyat sonrası 7.günde tek doz 10 gy radyoterapi verildi.

Grup 3: Panniculus cavernosus kası altına silikon blok yerleştirildi. Ameliyat sonrası 7.günde tek doz 10 gy radyoterapi verildi. Radyasyon sonrası 7 gün boyunca 10 mg/kg resveratrol silikon blok çevresine enjekte edildi.

Tablo 3. Deney Grupları

GRUPLAR	
GRUP 1	Silikon blok
GRUP 2	Silikon blok + Radyoterapi
GRUP 3	Silikon blok + Radyoterapi + Resveratrol

3.2. Silikon Blokların Hazırlanışı

Çalışmadaki silikon bloklar Mentor ® (ABD) marka meme doku genişleticisinin taban kısmından bistüri yardımı ile hazırlanmıştır. Boyutları 10x10x3 mm'dir. (Şekil 2). Silikon bloklar etilen oksit ile sterilize edilmiştir.

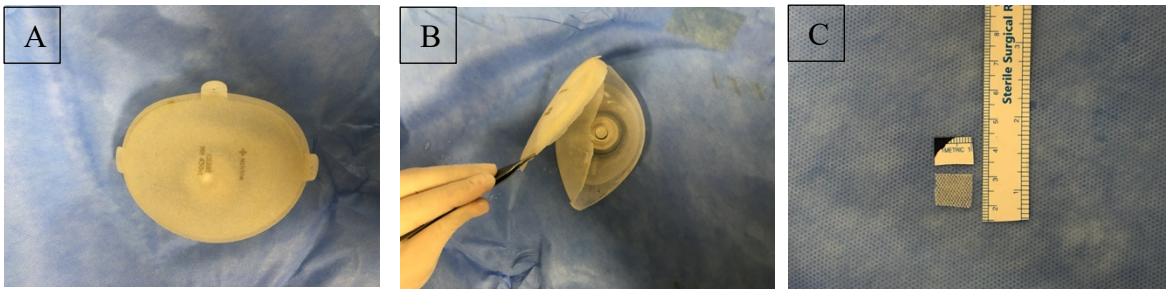

Şekil 2. Silikon blok hazırlanışı Mentor ® (ABD) marka doku genişleticisi (A). Taban kısmının ayrıştırılması (B). 10x10x3 mm boyutlarındaki silikon blok (C).

3.3. Anestezi Uygulaması

Ketamin 75 mg/kg ve Ksilazin 10 mg/kg karışımı intraperitoniyel olarak verilerek anestezi uygulandı. 15 mg/kg sefazolin ile anestezi sonrası profilaksi yapıldı. Ameliyat sonrası 3 gün 0,03 mg/kg buprenorfin günde iki kez verilecek analjezi sağlandı.

3.4. Cerrahi Teknik

Sıçanlar yüzüstü yatırıldıktan sonra sırt bölgesindeki tüyler traş edildi. Sakral vertebraların sağ laterali betadin ile sterilize edildi. 1,5 cm lik horizontal insizyon yapıldı. Cilt ve cilt altı doku geçilerek kas üzerine düşüldü. Pannikulus kavernosus kası altında silikon blok için poş oluşturuldu. Hazırlanan silikon bloklar kas altı plandaki poşa yerleştirildi. Kas 3/0 vicyrl ile sütüre edilerek poş kapatıldı. İnsizyonlar ipek 3/0 ipek sütür ile devamlı şekilde sütüre edildi. Sütürasyon sonrası insizyon hatlarına mupirosin pomad sürüldü. (Şekil 3)

3.5. Ameliyat Sonrası Bakım

Ameliyat sonrası dönemde her kafeste bir hayvan olacak şekilde, 21-22 derece oda sıcaklığında, 12 saat gündüz, 12 saat gece fotoperiyodunda bakım yapıldı. Her grubun kafesleri farklı raflara alınarak hayvanların karışması engellendi. Standart sıçan yemi ve çeşme suyu ile kısıtlama olmaksızın beslenmeleri sağlandı. Deney bitimine kadar hayvan ölümü izlenmedi.

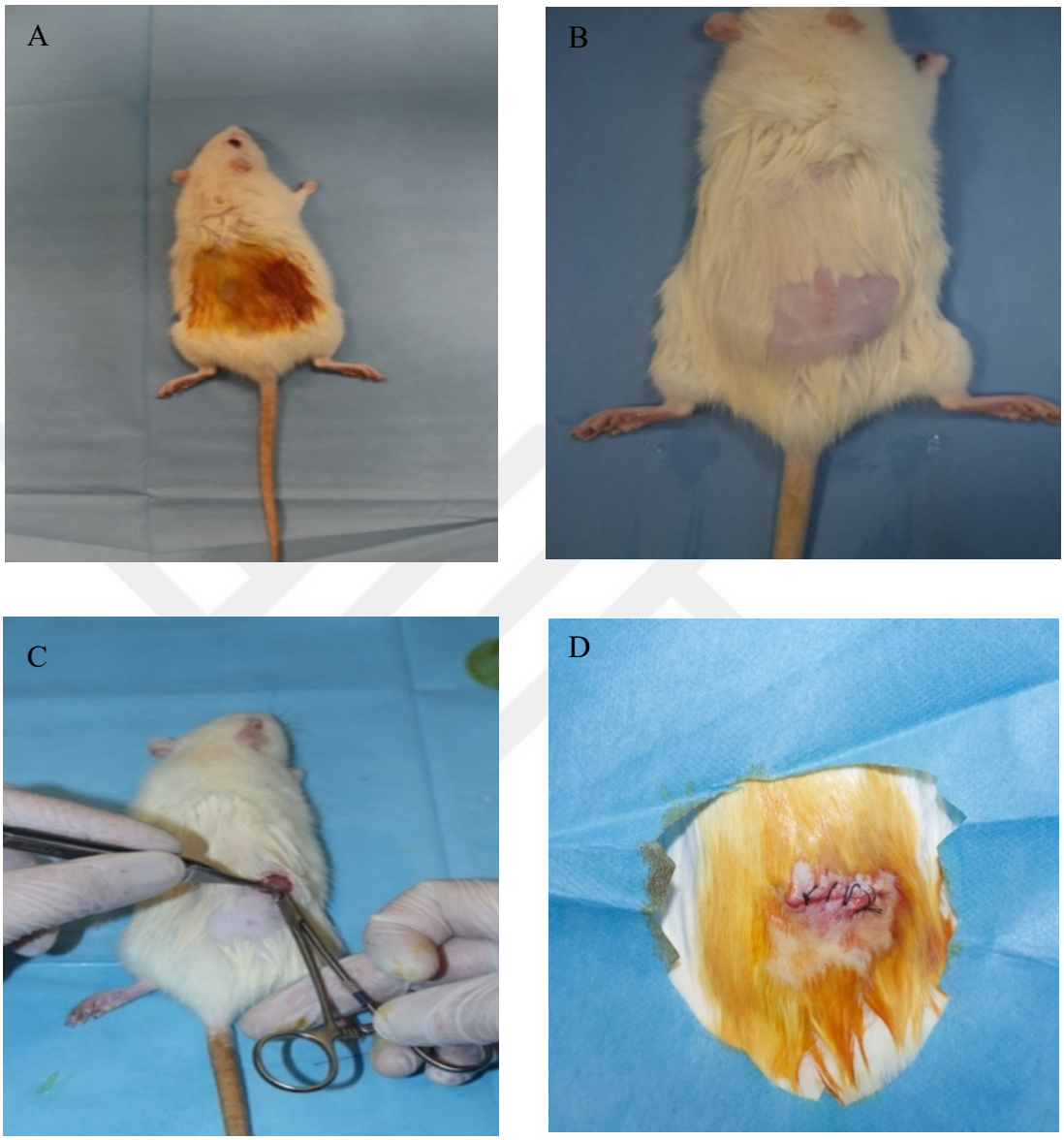

Şekil 3. Cerrahi öncesi hazırlık ve cerrahi. Batikon ile antisepsinin sağlanması (A). Cerrahi alandaki tüylerin traş edilmesi (B). Panniculus cavernosus kası altında silikon blok için poş oluşturulması (C). İnsizyonun sütürasyonu (D).

3.6. Radyoterapi Uygulanması

Sıçanlara operasyon sonrası 10.günde Ketamin 75 mg/kg ve Ksilazin 10 mg/kg karışımı intraperitoniyel olarak verilerek anestezi uygulandı. Sonrasında kliniğimizde tasarlanan fantom ile her bir sıçan ışınlanma pozisyonlarında fantoma yerleştirilip GE Discovery RT(ABD) bilgisayarlı tomografi (BT) cihazında 0.625 mm ince kalınlıkla BT çekimi yapıldı. Bu işlem her sıçan için ayrı ayrı tekrarlandı. Her sıçan numaralandırılarak CMS XiO tedavi planlama sisteminde ayrı ayrı radyoterapi planları yapıldı. Planlama sürecinden sonra sıçanlar ışınlanma gününde aynı sedasyon ile uyutularak radyoterapileri uygulandı. (Şekil 4)

BT görüntüleri XiO tedavi planlama sistemine aktarılarak, aynı radyasyon onkoloğu tarafından bir sıçan için silikon materyali Gross Tümör Hacmi (GTV) olarak konturlandı. Her bir sıçan için dış kontur total vücut konturu olarak tanımlandı. Yine her sıçanda Planlanan Hedef Hacim (PTV), GTV hacmine her yönden 5 mm sınır verilerek elde edildi. Enerji seçimi her bir rat için silikon materyallerin cilt altı derinliğine göre belirlendi. İsomerkez olarak PTV merkezi seçilen 6 ya da 10 milyon elektronvolt (MeV) foton enerjili doz hızı maksimum 600 Gy/MU değerine sahip elektron tek demetti 6x6 kare aplikatör kullanılıp tedavi sırasında silikon dışı normal dokuları korumak için kurşun blok kullanılarak PTV hacimleri tek fraksiyonda 10 Gray doz hedeflenerek radyoterapi planı yapıldı. Doz belirlenmesinde BED (Biyolojik Eşdeğer Doz) hesabı kullanılıp meme için α/β değeri 3 alınıp BED 3:43 Gy eşdeğer doz hesabı yapıldı. Doz hesaplaması Pencil Beam algoritması ile yapıldı. Planlamada PTV hacimlerin %95'nin tanımlanan 10 Gy dozun tamamının alınması hedeflendi. Silikon materyalin pozisyonuna göre Gentri açısı ve kolimatör açısı kullanıldı. Işınlama Elekta Precise® (İsveç) cihazında yapıldı.

Hedef hacim pozisyonlanması cihazın portal görüntüleme sistemi ile MV-MV görüntüleri ile planlamadan elde edilen Digital Reconstructed Radiograph görüntüleri ile eşleştirilirek silikon materyallerin pozisyon doğrulu sağlandı ve ışınlama gerçekleştirildi.

3.7.Resveratrolün Uygulanması

Radyoterapi sonrasında 7 gün boyunca silikon blok çevresine 10 mg/kg resveratrol edildi. (Şekil 5)

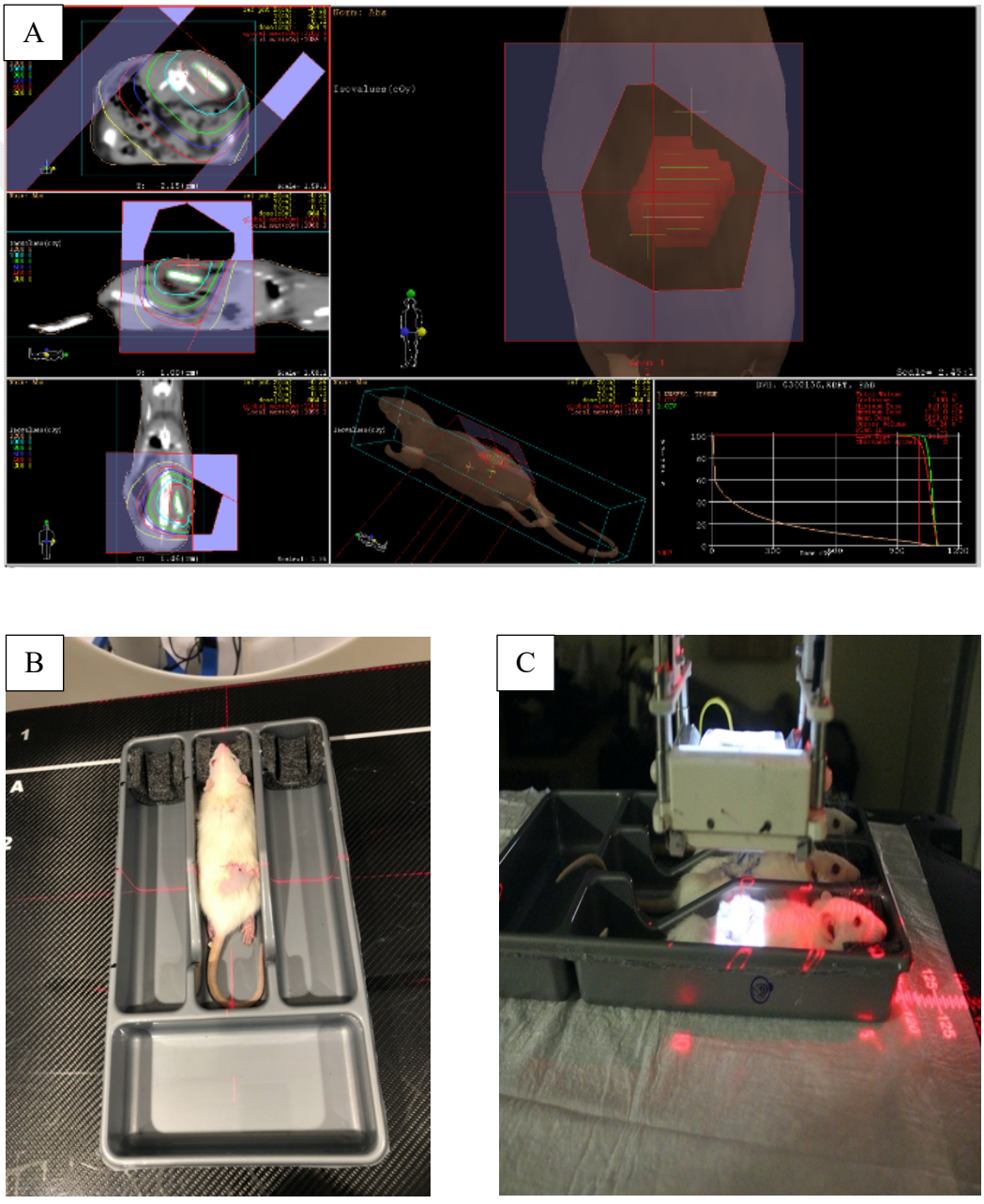

Şekil 4. Bir sıçan için BT görüntülemesi ve tedavi planlaması (A). Anestezi altında sıçanlara radyoterapi verilmesi (B,C).

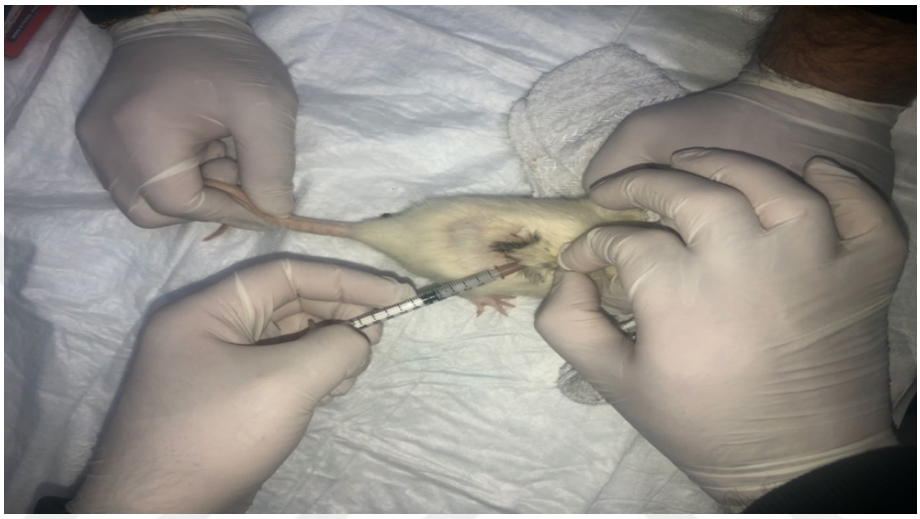

Şekil 5. Kapsül çevresine resveratrol enjeksiyonu

3.8. Örneklerin Alınması

Ameliyat sonrası 3.ayda ketamin 75 mg/kg ve ksilazin 10 mg/kg karışımı ile anestezi sağlandıktan sonra sırt bölgesindeki cilt, cilt atı doku diseke edildi. Silikon blok ve etrafındaki kapsül dokusu bir miktar kas ile birlikte çıkarılarak histopatolojik örneklemeye gönderildi. (Şekil 6)

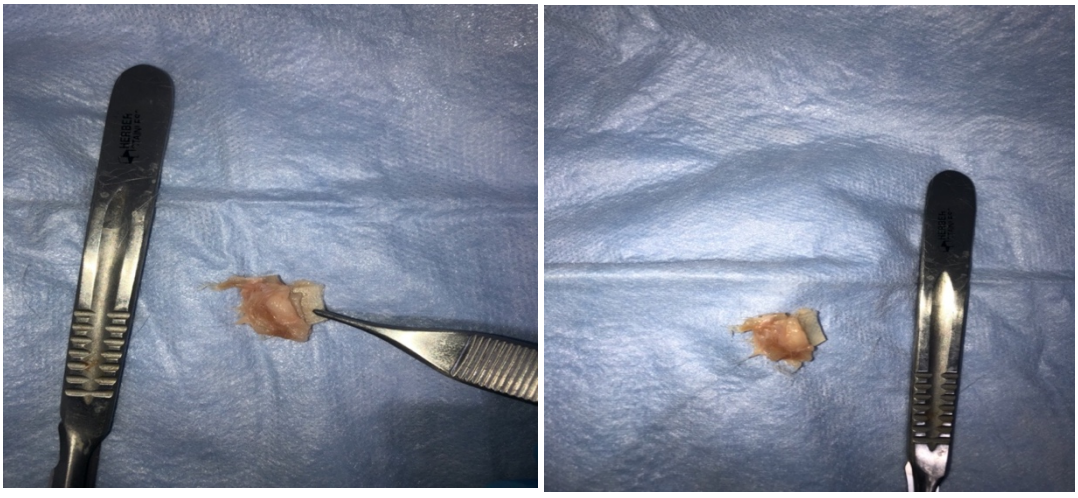

Şekil 6. Silikon blok, kapsül ve kas dokusu içeren histopatolojik örneklerin alınması

3.9.Sakrifikasyon

Postoperatif 3. ayda sıçanlar servikal dislokasyon uygulanarak sakrifiye edildi.

3.10. Histolojik Değerlendirme

3.10.1. Hematoksilen Eosin Boyama Prosedürü

Alınan örnekler ksilen ve alkol ile deparafinize edildi. Ardından azalan alkollerden (%99-90-80) sırasıyla geçirildi. Daha sonra distile suya alındı. Bio Optica Milano S.P.A. (İtalya) firmasından tedarik edilen 05-06004/L Harris Hematoxylin'e alınıp 5 dakika bekletildi. Akan musluk soyunun altında 1 dakika boyunca morartma işlemi yapıldı ve sonrasında Bio Optica Milano S.P.A. (İtalya) firmasından tedarik edilen 05-10002/L Eosin Y 1% aqueous'e alınıp 2,5 dakika bekletildi. Musluk suyunda 10 dib yapıldı. Sırasıyla artan alkollerden geçirildi ve son olarak ksilenden geçirilip entellan ile kapama yapıldı.

3.10.2. İmmünhistokimya Boyama Prosedürü

Santa Cruz Dallas (ABD) firmasından tedarik edilen; sc-52893 TGFB1 [TB21] antikoru ile 1:100 antikor dilüsyonu ile 45 dakika Antikor inkübasyonu uygulandı, Antijen Retrieval yöntemi için LEICA/ Bond Epitope Retrieval 1 RTU (CİTRAT) ile 220 dakika ER1 Standart protokolü uygulandı.

CellMarque Rocklin (ABD) firmasından tedarik edilen 202M-94 Actin Smooth Muscle [1A4] antikoru ile 1:100 antikor dilüsyonu ile 45 dakika Antikor inkübasyonu uygulandı, Antijen Retrieval yöntemi için LEICA/ Bond Epitope Retrieval 2 RTU (EDTA) ile 30dakika ER2 Standart protokolü uygulandı.

Sekonder görüntüleme için LEICA Biosystems (Birleşik Krallık) tedarik edilen LEICA/ Bond Polymer Refine Detection DAB Kit ile Standart IHC Protokolü

uygulandı, tüm işlemler LEİCA BOND-III Automated IHC Stainer cihazı üzerinde yapıldı.

Boyanan örnekler ışık mikroskobi ve Image J programı ile değerlendirildi. Kapsül kalınlıkları her sıçan için 5 ayrı ölçüm ile hesaplandı. Alınan örneklerde nötrofil infiltrasyonu, fibrozis derecesi, alfa SMA ve TGF beta değerleri incelendi. Her kesitte benzer 4 alanda tek histolog tarafından histopatolojik skorlama yapıldı. Hizal ve arkadaşlarının skorlama sistemi daha sensitif olacak şekilde modifiye edildi. (0: yok, 0.5: çok hafif, 1: hafif,1.5: hafif-orta, 2: orta, 2.5: orta- şiddetli ve 3: şiddetli)

3.11. İstatistiksel Analiz

Verilerin istatistiksel analizlerinde SPSS 21.0 paket programından yararlanılmıştır. Gruplara ait kapsül kalınlığı, alfa SMA, TGF beta, nötrofil düzeyi derecesinin ölçümlerinin betimsel analizleri belirten grafikler ile sunulmuştur. Her bir grup içindeki denek sayısı 8 olduğundan ölçüm değerleri arasındaki farkın analizinde nonparametrik test yaklaşımlarından Kruskal Wallis testi kullanılmıştır. Hangi gruplar arasında farklılık bulunduğunun tespitinde üç grup için Mann Whitney U testi kullanılmıştır. Elde edilen verilerin çözümlenmesinde $p<0,05$ anlamlılık düzeyi esas alınmıştır.

4. BULGULAR

4.1. Makroskobik Bulgular

Sıçanlar işlem sonrası 90. günde servikal dislokasyon uygulanarak sakrifiye edildi. Tüm gruplarda deney süresi boyunca sıçan kaybı yaşanmadı. Grup 1'de herhangi bir cilt değişikliği izlenmezken Grup 2 ve Grup 3'te radyoterapiye sekonder olduğu düşünülen tüylerde azalma izlendi. Çalışma süresinde Grup 1 de 40+/-5 gram, Grup 2 de 55+/- 9 gram, Grup 3 de 51+/- 6 gram kilo kaybı izlendi. Lokal ve sistemik enfeksiyon, yara dehissansı, seroma gibi komplikasyonlar herhangi bir grupta izlenmedi. Grup 2 ve 3'teki sıçanların sırt bölgesinin Grup 1'deki sıçanlara kıyasla palpasyonla daha sert olduğu görüldü. Patoloji örnekleri için silikon blok, çevresindeki belli bir miktar kas dokusu ile alındı.

4.2. Mikroskobik Bulgular

Kapsül kalınlıkları, ışık mikroskobu altında alınan görüntüler üzerinden Image J programı ile ölçüldü. Her sıçandaki kapsül kalınlığı 5 farklı noktadan ölçüldü, aritmatik ortalaması alındı. Grup 1'de en yüksek kapsül kalınlığı 478 mikrometre(μm), en düşük 98 μm (ortalama: 247,3 μm), Grup 2'de en yüksek kapsül kalınlığı 625 μm, en düşük 165 μm (ortalama: 346,7 μm), Grup 3'te en yüksek kapsül kalınlığı 532 μm, en düşük 126 μm (ortalama: 241 μm) olarak ölçüldü.

Tablo 4. Sıçanların Kapsül Kalınlıkları, Alfa SMA Skoru, TGF Beta Skoru, Nötrofil Skorları

Hayvanlar	Kapsül Kalınlığı (Mikrometre)	SMA Skoru	TGF beta Skoru	Nötrofil Skoru
Grup1 1	184	3	0,5	3
Grup1 2	186	3	1	2
Grup1 3	375	3	0,5	2
Grup1 4	202	3	1	1,5
Grup1 5	195	2,5	0,5	2,5
Grup1 6	165	2,5	0,5	1,5
Grup1 7	212	2,5	1	2
Grup1 8	220	2,5	0,5	3
Grup2 1	403	3	1,5	2
Grup2 2	346	2	2,5	2,5
Grup2 3	296	3	1,5	1,5
Grup2 4	302	3	2	2
Grup2 5	349	2	1	1
Grup2 6	359	3	1	2
Grup2 7	324	2,5	1,5	3
Grup2 8	395	2,5	1	2
Grup3 1	220	1,5	2	2,5
Grup3 2	186	1,5	2	0,5
Grup3 3	296	2	1,5	2
Grup3 4	218	2	0,5	1
Grup3 5	328	2,5	1	0,2
Grup3 6	232	2,5	2	1,5
Grup3 7	205	1,5	1	1
Grup3 8	243	1,5	1,5	0,5

4.3. İstatistiksel Bulgular

4.3.1. Kapsül Kalınlığına İlişkin Analizler

Tablo 5. Kapsül Kalınlığına İlişkin Betimsel Veriler

Gruplar	**N**	**Minimum**	**Maksimum**	**Ortalama**
Grup 1	8	165	375	217,3
Grup 2	8	296	508	346,7
Grup 3	8	186	428	241

Kapsül kalınlığına ilişkin değerler incelendiğinde Grup 1'de en yüksek kapsül kalınlığı 375 μm, en düşük kapsül kalınlığı 165 μm (ortalama: 217.3 μm), Grup 2'de en yüksek kapsül kalınlığı 508 μm, en düşük 296 μm (ortalama: 346,7 μm), Grup 3'te en yüksek kapsül kalınlığı 428 μm, en düşük 186 μm (ortalama: 241 μm) olarak ölçüldü. Kapsül kalınlığı ortalamalarına göre en az değerin Grup 1'de (217,38 μm), en çok değerin Grup 2'de (346,75 μm) olduğu görülmüştür.

Kapsül Kalınlığına İlişkin Kruskal Wallis ve Mann Whitney U testi Analiz Sonuçları

Tablo 6. Kapsül Kalınlığına İlişkin Kruskal Wallis ve Mann Whitney U testi Analiz Sonuçları

Gruplar	**N**	**Sıra Ortalaması**	**Sd**	**x^2**	**p**	**Anlamlı Fark**
Grup 1	8	7,25				
Grup 2	8	19,31	2	12,242	0,002*	Grup 1- Grup 2**
Grup 3	8	10,94				Grup 2- Grup 3**

* Kruskal Wallis testi ** Mann Whitney U testi anlamlı farklılığı gösterir.

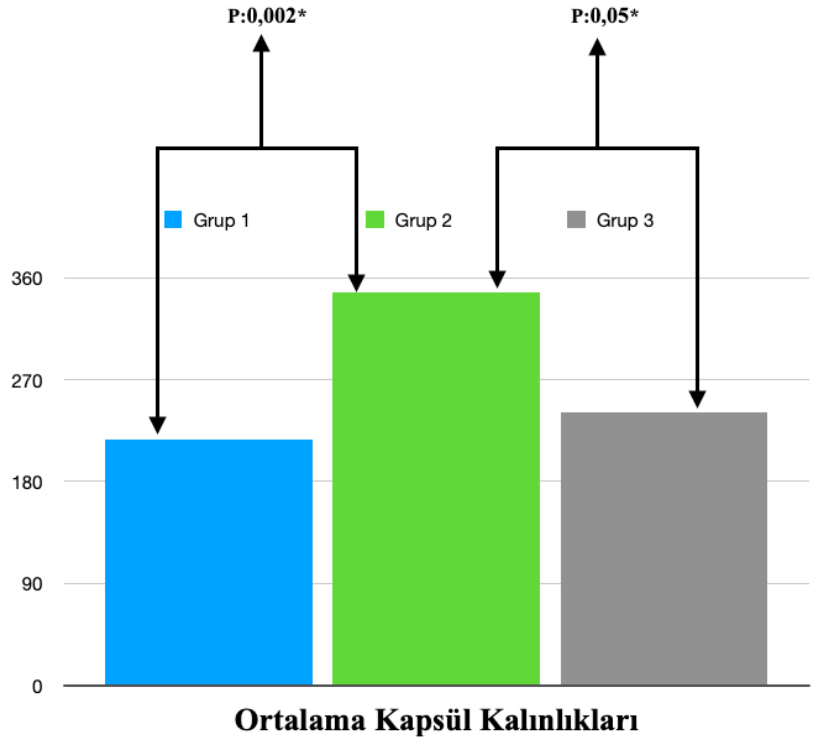

Grafik 1. Gruplar arası kapsül kalınlıklarının analizi. Ortalama değerler belirtilmiş olup, istatistiksel farklar * ile belirtilmiştir.

Tablo incelendiğinde, üç grubun kapsül kalınlığı arasında fark olup olmadığını belirlemek için yapılan Kruskal-Wallis testine göre, grupların kapsül kalınlığı değerleri arasında p=0,002 ve anlamlı fark gözlenmiştir. Mann-Whitney U testi ile yapılan karşılaştırmalarda Grup 1 ve Grup 2 arasında (p=0,002) ve Grup 2 ile Grup 3 arasında (p=0,05) istatistiksel olarak anlamlı fark bulunmuştur.

4.3.2. Nötrofil Skoruna İlişkin Analizler

Tablo 7. Nötrofil Skoruna İlişkin Betimsel Veriler

Gruplar	N	Minimum	Maksimum	Ortalama
Grup 1	8	1,5	3	2,19
Grup 2	8	1	3	2,00
Grup 3	8	0,2	2,5	1,15

Nötrofil skorlarına ilişkin değerler incelendiğinde nötrofil skorlarının en az Grup 3'te, en çok Grup 1 ve 2'de olduğu belirlenmiştir. Tüm grupların ortalama değerlerine bakıldığında en az ortalama skorun Grup 3'te, en çok ise Grup 1'de olduğu görülmektedir.

Nötrofil Skoruna İlişkin Kruskal Wallis ve Mann Whitney U testi Analiz Sonuçları

Tablo 8. Nötrofil Skoruna İlişkin Kruskal Wallis ve Mann Whitney U testi Analiz Sonuçları

Gruplar	**N**	**Sıra Ortalaması**	**Sd**	**x^2**	**p**	**Anlamlı Fark**
Grup 1	8	15,81				
Grup 2	8	14,31	2	6,800	0,03*	Grup 3- Grup 1**
Grup 3	8	7,38				

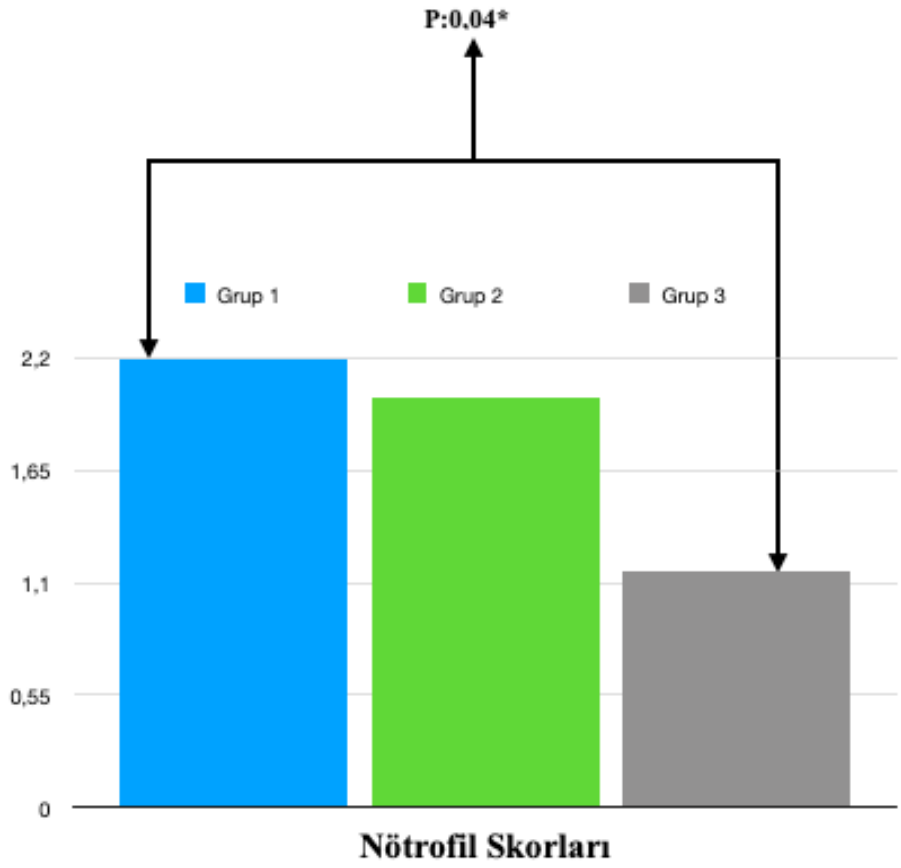

Grafik 2. Gruplar arası nötrofil skorlarının analizi. Ortalama değerler belirtilmiş olup, istatistiksel farklar * ile belirtilmiştir.

3 grubun nötrofil skorları arasında istatistiksel olarak fark olup olmadığını belirlemek için Kruskal-Wallis testi yapılmıştır. Yapılan Kruskal-Wallis testinde nötrofil skorları arasında anlamlı fark gözlenmiştir. Mann-Whitney U testi ile yapılan karşılaştırmalarda Grup 1 ve Grup 3 arasında (p=0,04) istatistiksel olarak anlamlı fark bulunmuştur.

4.3.3. Alfa SMA Skoruna İlişkin Analizler

Tablo 9. Alfa SMA Skoruna İlişkin Betimsel Veriler

Gruplar	**N**	**Minimum**	**Maksimum**	**Ortalama**
Grup 1	8	2,5	3	2,75
Grup 2	8	2	3	2,63
Grup 3	8	1,5	2,5	1,88

Alfa SMA skorlamasına ilişkin değerler incelendiğinde, alfa SMA skorunun en az Grup 3'te, en çok Grup 1 ve 2'de olduğu belirlenmiştir. Tüm grupların ortalama değerlerine bakıldığında en az ortalama değerin Grup 3'te, en çok değerin Grup 1'de olduğu görülmektedir.

Alfa SMA Skoruna İlişkin Kruskal Wallis ve Mann Whitney U Analiz Sonuçları

Tablo 10. Alfa SMA Skoruna Kruskal Wallis ve Mann Whitney U testi Analiz Sonuçları

Gruplar	**N**	**Sıra Ortalaması**	**Sd**	**x^2**	**p**	**Anlamlı Fark**
Grup 1	8	16,50				
Grup 2	8	15,00	2	11,239	0,004*	Grup 3- Grup 1**
Grup 3	8	6,00				Grup 3- Grup 2**

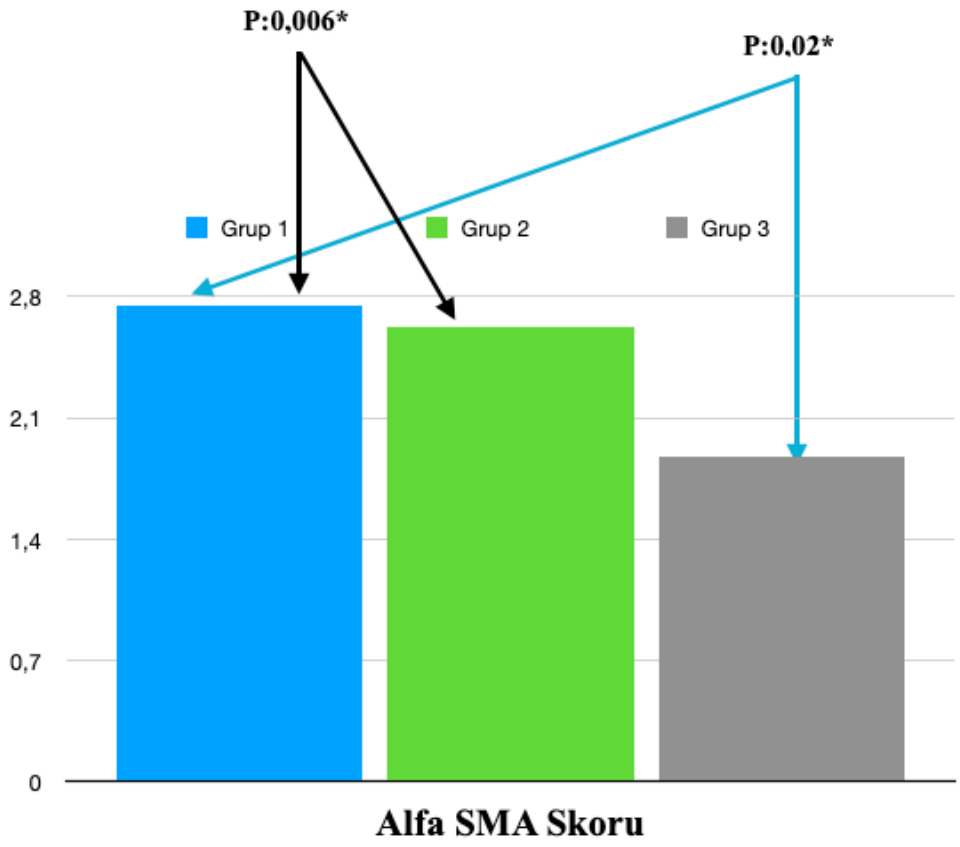

Grafik 3. Gruplar arası alfa SMA skorlarının analizi. Ortalama değerler belirtilmiş olup, istatistiksel farklar * ile belirtilmiştir.

3 grubun alfa SMA skorları arasında istatistiksel olarak fark olup olmadığını belirlemek için Kruskal-Wallis testi yapılmıştır. Yapılan Kruskal-Wallis testinde alfa SMA skorları arasında anlamlı fark gözlenmiştir. Mann-Whitney U testi ile yapılan karşılaştırmalarda Grup 3 ile Grup 1 (p=0,02) ve Grup 3 ile Grup 2 (p=0,006) arasında istatistiksel olarak anlamlı fark bulunmuştur.

4.3.4. TGF beta Skorlarına İlişkin Analizler

Tablo 11.TGF Beta Skoruna İlişkin Betimsel Veriler

Gruplar	N	Minimum	Maximum	Mean
Grup 1	8	0,5	1	0,69
Grup 2	8	1	2,5	1,50
Grup 3	8	0,5	2	1,44

TGF beta skorlamasına ilişkin değerler incelendiğinde, TGF beta skorunun en az Grup 1'de, en çok Grup 3'te olduğu belirlenmiştir. TGF beta skorlarına göre tüm grupların ortalama değerlerine bakıldığında en az Grup 1'de, en çok Grup 2'de olduğu görülmektedir.

TGF Beta Skorlarına İlişkin Kruskal Wallis ve Mann Whitney U Analiz Sonuçları

Tablo 12. TGF Beta Skoruna Kruskal Wallis ve Mann Whitney U testi Analiz Sonuçları

Gruplar	**N**	**Sıra Ortalaması**	**Sd**	**x^2**	**p**	**Anlamlı Fark**
Grup 1	8	6,13				
Grup 2	8	16,00	2	10,463	0,005*	Grup 1- Grup 3**
Grup 3	8	15,38				Grup 1- Grup 2**

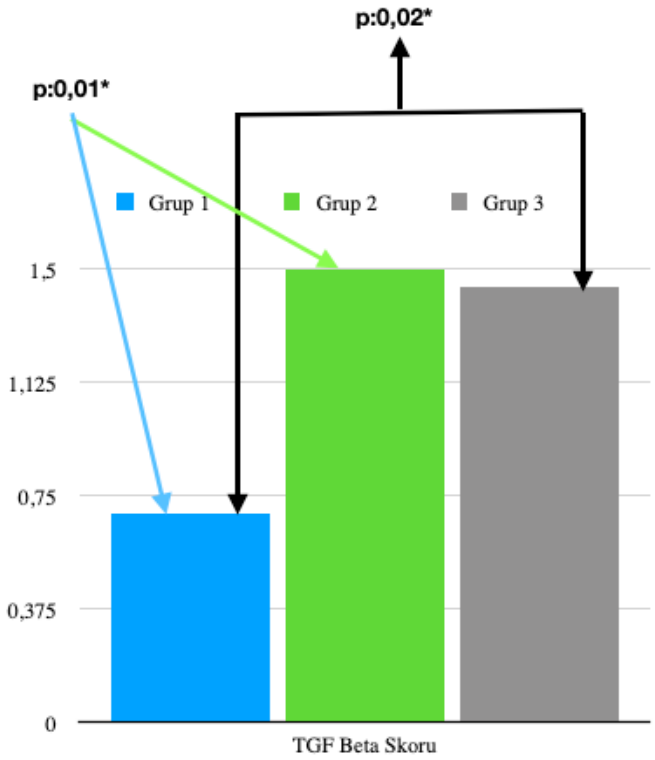

Grafik 4. Gruplar arası TGF Beta skorlarının analizi. Ortalama değerler belirtilmiş olup, istatistiksel farklar * ile belirtilmiştir.

3 grubun TGF beta skorları arasında istatistiksel olarak fark olup olmadığını belirlemek için Kruskal-Wallis testi yapılmıştır. Yapılan Kruskal-Wallis testinde TGF beta skorları arasında anlamlı fark gözlenmiştir. Mann-Whitney U testi ile yapılan karşılaştırmalarda Grup 3 ile Grup 1 (p=0,02) ve Grup 1 ile Grup 2 (p=0,01) arasında istatistiksel olarak anlamlı fark bulunmuştur.

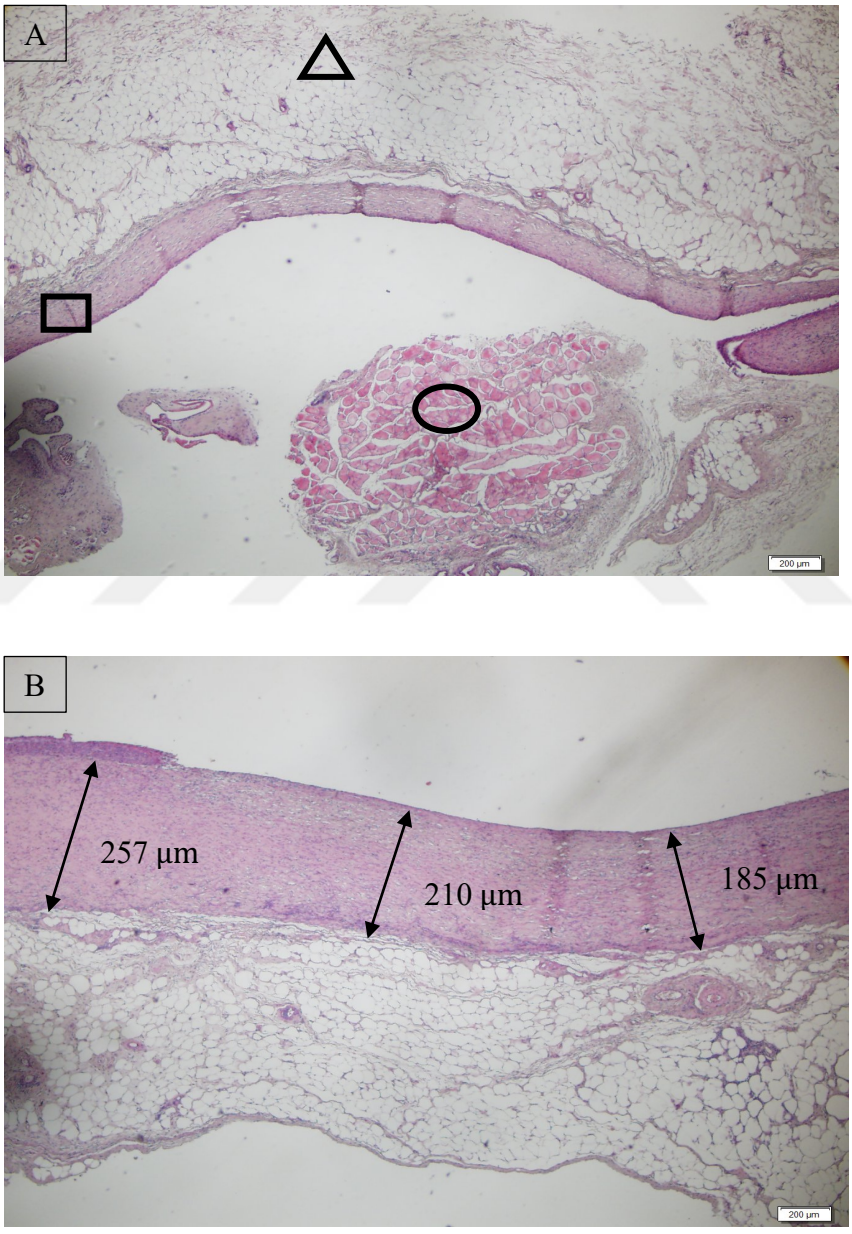

Şekil 7. Deney gruplarına ait H&E ile boyalı histolojik kesitler. Kapsül dokusu (□), kas dokusu (○), yağ dokusu (△) görülmektedir (A). Kapsül kalınlıklarının farklı noktalardan ölçülmesi (B). Büyütme: 50x

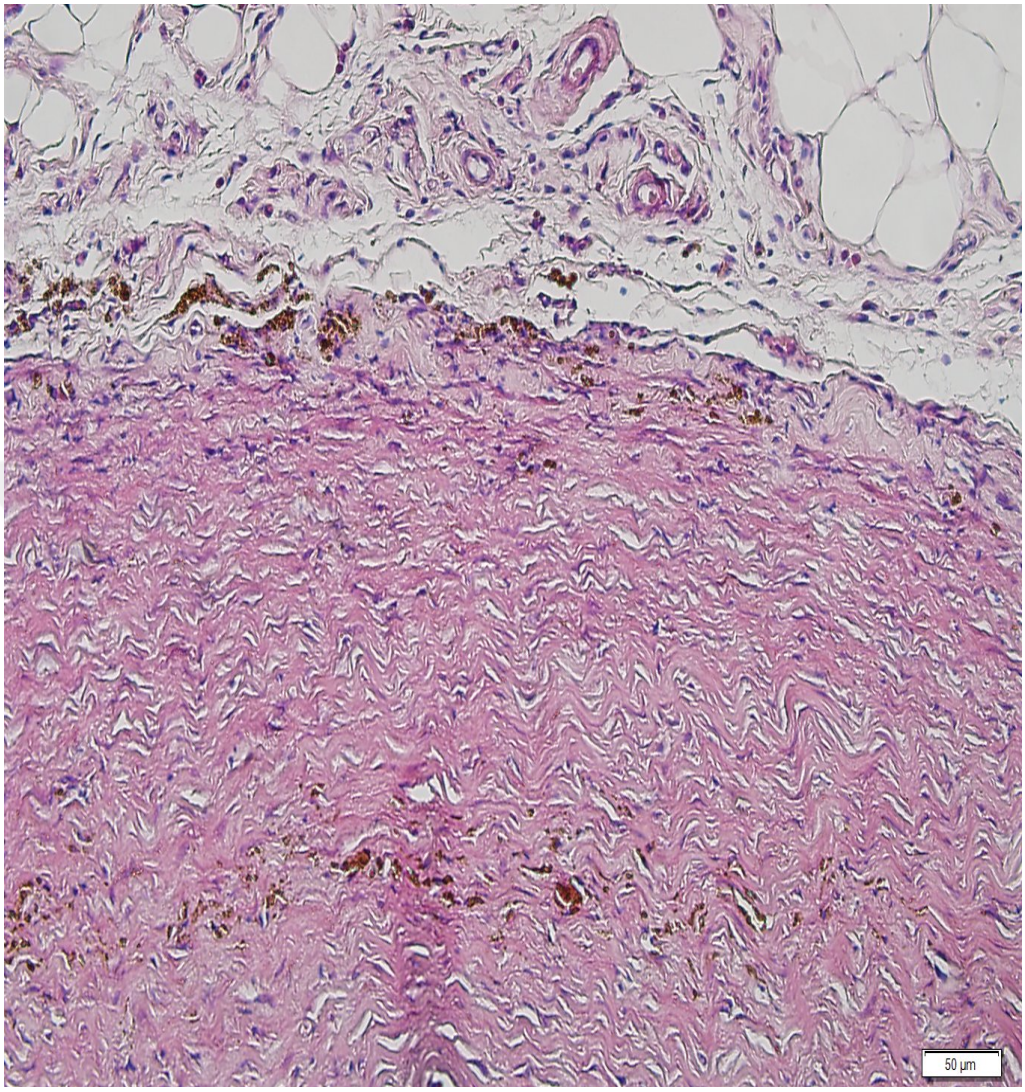

Şekil 8. H&E ile boyanmış histolojik kesit, büyütme: 50x

Nötrofil infiltrasyonu (□), inflamasyon/ödem (○), düzensiz kapsül dokusu (△)

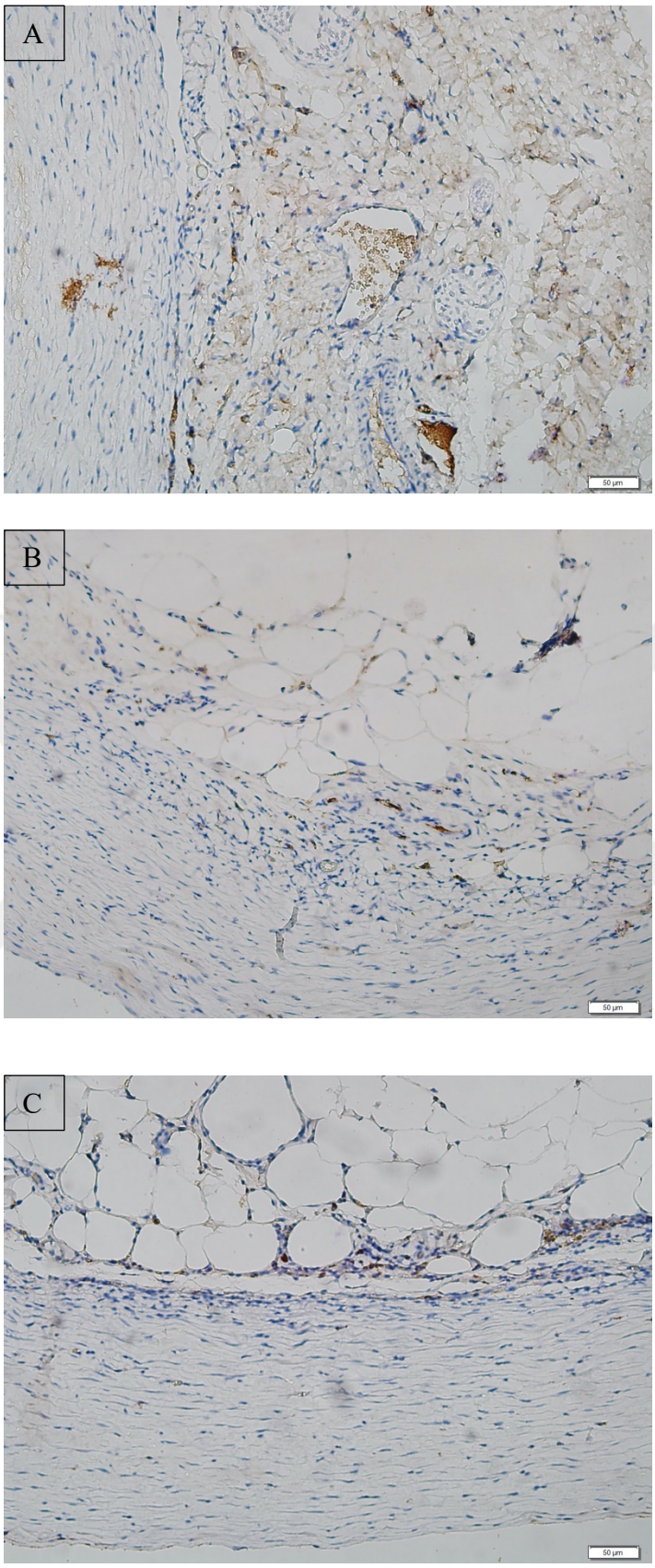

Şekil 9. Deney gruplarına ait TGF beta immunboyalı kesitler. Kahverengi boyanma TGf beta immunreaktivitesini göstermektedir. TGF beta skorları: A:2,5 B:1,5 C:0,5. Büyütme: 50x

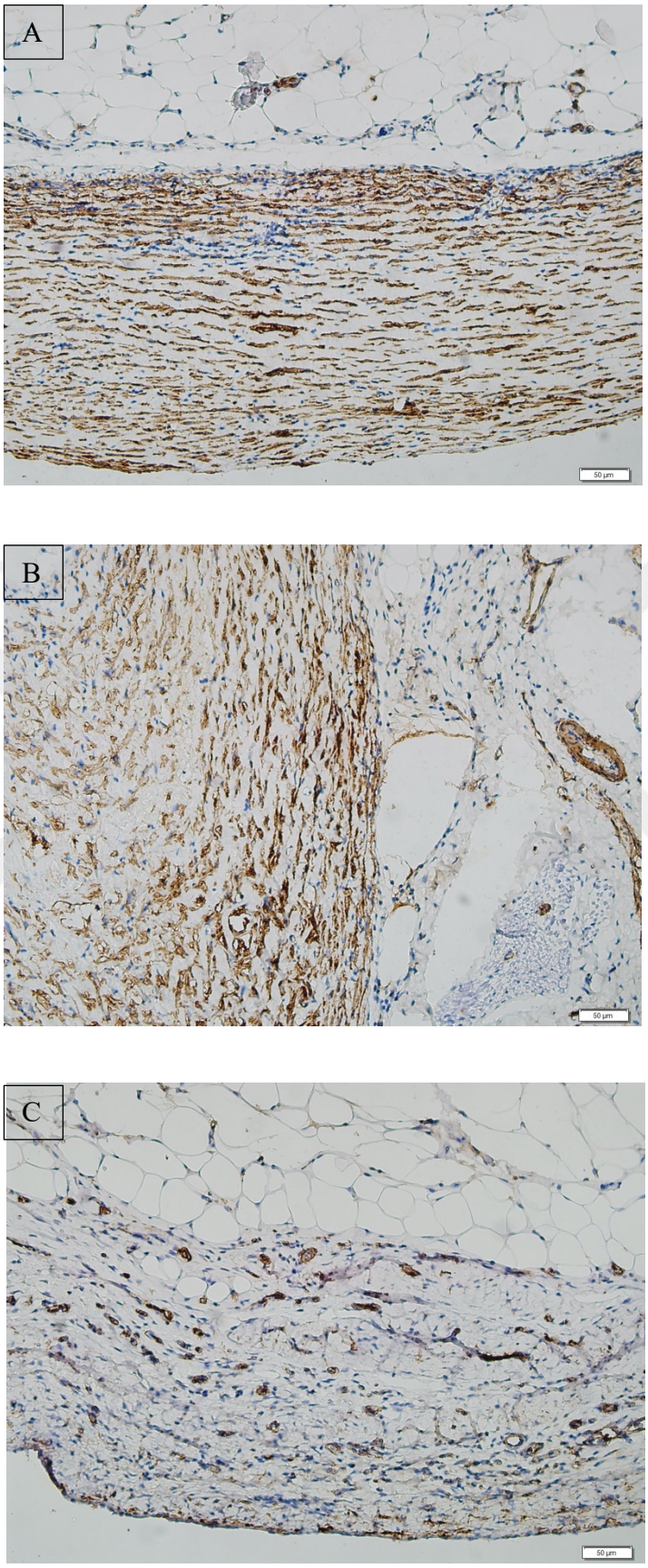

Şekil 10. Deney gruplarına ait alfa SMA immunboyalı kesitler. Kahverengi boyanma alfa SMA immunreaktivitesini göstermektedir. Alfa SMA skorları: A:3 B:2 C:1,5. Büyütme: 50x

5. TARTIŞMA

Meme onarımında tedavi planını şekillendiren en önemli faktör hastanın radyoterapi almış veya alacak olmasıdır. Önceden radyoterapi almış hastalarda cilt kalitesi bozulur, sertlik ve fibrozis oluşur. Meme onarımı sonrası uygulanan radyoterapi kapsül kontraksiyon oranlarını arttırır, istenmeyen estetik sonuçlar, protez ekspozisyonu, yara iyileşme sorunlarına sebep olur. Hem otolog rekonstrüksiyon hem de protez ile rekonstrüksiyon sonrası alınan radyoterapi olumsuz sonuçlar doğurmaktadır. Bu durumdan protez ile onarım yapılan hastalar daha olumsuz etkilenmektedir.

Kapsül kontratür meme protezi ameliyatları sonrası en sık görülen geç dönem komplikasyondur. Normal yara iyileşmesi sürecinde; ameliyattan 4-6 hafta sonra implantın çevresini ince bir bağ dokusu tabakası sarar. Bu kapsül mevcut yabancı cisme karşı oluşmuş bir fizyolojik reaksiyondur. Normal şartlarda bu kapsül ince bir tabaka halinde kalır, ele gelmez ve orijinal şekli bozulmaz. Bazı nedenlerden dolayı bu kapsül büzülebilir ve implant üzerine baskı oluşturarak memenin sertleşmesine sebep olabilir.

Meme implantı çevresinde oluşan kapsül, fibröz yoğun bir bağ dokusu tabakasından oluşur yara iyileşme sürecinin ayrılmaz bir parçasıdır. Kapsül oluşumuna neden olan sürecin arkasındaki fizyolojik mekanizmaları bilmek çok önemlidir. Yara iyileşmesi inflamasyon, proliferasyon ve maturasyon olarak birbiri üzerine binen üç farklı aşamaya ayrılmıştır. Çalışmamızda yara iyileşme sürecinin önemli bir basamağını oluşturan ve kapsül, kapsül kontraksiyonu oluşumunda etkin olan inflamasyonu baskılayan etkisi olan resveratrolün kapsül kontraksiyonu üzerinde etkinliğini araştırdık.

Deney hayvanlarında kimyasal ajan veya radyoterapi kullanmadan da kapsül kontraksiyonu gelişir; ancak radyoterapi ve kimyasal ajanlar kontraktür oluşmasını hızlandırır. Katzel ve arkadaşları tarafından fareler üzerinde yapılan bir çalışmada sırt kısmına silikon jel implantlar yerleştirilmiş. Aynı gün farelere 10 gy radyoterapi

verilmiş. Radyoterapi ile oluşturulan kapsül kalınlığı radyoterapi verilmeyen gruplara göre daha fazla saptanmış.(8) Eltze ve arkadaşları sıçanlarda silikon implant yerleştirmesi sonrasında 5 gün ara ile toplamda 23,25 gy radyoterapi vererek kapsül kontraksiyonu modeli oluşturmuştur.(9) Biz de çalışmamızda benzer deneysel modellerden yararlanarak radyasyon öncesinde yapılan tomografi görüntülemesi ile yeri tespit edilen silikon blokların bulunduğu alana her sıçana tek doz 10 gy olarak uyguladık. Böylece radyoterapiye bağlı iç organ hasarını önlemiş ve kapsül kontraktürü oluşturabilecek derinlik ve dozda radyoterapi hayvanlara verilmiştir. Radyoterapi cerrahiden 10 gün sonra makroskopik olarak yara iyileşmesi tamamlandıktan sonra verildi. Böylece meme onarımı sonrasında radyoterapi verilmesi deneysel ortamda uygulanmaya çalışıldı.

Tümör boyutuna, tümör varlığına, lenf nodu metastazı ve rezeksiyon durumuna bağlı olarak radyoterapi meme kanseri tedavisinin çok önemli bir parçasıdır. Mastektomi sonrası implant ile onarım yapılan hastaların %50 sinde kapsül kontraktürü gelişmektedir. (50) Bu durum hastaların aldığı radyoterapi ile yakından ilişkilindirilmiştir. Cordeiro ve arkadaşları meme protezi yerleştirilen 1415 hastayı değerlendirmiş ve radyoterapi alan hastalarda kapsül kontraktür insidansının önemli ölçüde daha yüksek olduğunu göstermiştir.(51) Katzel ve arkadaşları bir fare modelinde radyoterapinin kapsül kontraktür oluşumu üzerindeki etkisini araştırmış radyoterapiden sonra kapsül dokusunun çok daha kalın ve düzensiz olduğunu tespit etmiştir.(34) Bizim çalışmamızda kapsül kalınlıklarına bakıldığında benzer veriler bulunmuştur. Grup 1'de en yüksek kapsül kalınlığı 478 μm, en düşük 98 μm (ortalama: 247,3 μm), Grup 2'de en yüksek kapsül kalınlığı 625 μm, en düşük 165 μm (ortalama: 346,7 μm), Grup 3'te en yüksek kapsül kalınlığı 532 μm, en düşük 126 μm (ortalama: 241 μm) olarak ölçüldü. Grup 2 ile Grup 1 arasında ve Grup 3 ile Grup 2 arasında kapsül kalınlıkları açısından istatistiksel olarak anlamlı fark tespit edildi. Resveratrolün radyoterapi sonrası oluşan kapsülün kalınlığını azalttığı tespit edildi.

Bizim çalışmamızda da benzer şekilde kapsül kalınlıkları sadece radyoterapi alan Grup 2'de daha fazla izlenmiştir. Ayrıca radyoterapi grubunda inflamasyon belirteci olan nötrofil hücre yoğunluğu daha fazla izlenmiştir.

Literatürde deneysel kapsül kontraktürü modeli oluşturmak için domuz, köpek, tavşan, sıçan ve fareler üzerinde yapılan çalışmalar mevcuttur.(4, 12, 52, 53) Üretiminin diğerlerine nazaran kolay olması ve insan yapısına uygunluk gösterdiğinden çalışmamızda sıçanlar kullanılmıştır. Deney öncesi ve sonrasında bakımlarının kolay ve daha ulaşılabilir olması nedeniyle Sprague Dawley cinsi sıçanlar tercih edilmiştir.

İnsanda protez etrafında kapsül oluşumu 4-6 hafta sonra başlar ve yaklaşık 1 yıl sonra kapsül sabit bir yapı kazanır. Kapsül kontraktürlerinin çoğu operasyon sonrasındaki ilk yılda gerçekleşmektedir. Sıçanların yaşam siklusu ortalama 2-3 yıl arasındadır ve diğer memeli canlılara göre daha hızlı iyileşme göstermektedir. İnsan yaşamındaki ortalama 1,1 yılın sıçanda 1 aya karşılık geldiği kabul edilmektedir.(54) Literatürde 1ay ile 3 ay arasında değişken sürelerde olan kapsül kontraktür çalışmaları mevcuttur.(3, 53, 55) Biz bu bilgiler ışığında çalışmamızın süresini 90 gün olarak belirledik.

Deneysel uygulamaların bazılarında silikondan yapılan mini implant kullanılırken, bazı uygulamalarda silikon bloktan tasarlanan silikon materyaller kullanılmıştır. (3-6) Biz de çalışmamızda meme onarımda kullanılan doku genişleticilerin taban kısmındaki silikon blokları kullanmayı tercih ettik.

Siemann ve Creasy tarafından resveratrolün şarapta varlığının tespit edilmesiyle birlikte, resveratrolün sağlık ve çeşitli alanlardaki iyileştirici etkisine yönelik çalışmalar da artmıştır. Renaud ve de Lorgeril'in resveratrolün koroner kalp hastalıkları üzerine etkilerini çalışmışlardır. Fransızların yoğun doymuş yağlı beslenmeye, sigara içimine rağmen kalp damar hastalıkları görülme oranının düşük olması Bordeux bölgesinde rutubetli ortamda yetişen cabernet sauvignon cinsi üzümlerden yapılan kırmızı şarabı sık tüketmelerine bağlanmıştır. Bu durumu Fransız Paradoksu olarak isimlendirmişlerdir.

Jang ve arkadaşları günde 375 mL kırmızı şarap tüketiminin araşidonik asit metabolizmasını düzenlediğini de belirtmiştir. Öte yandan Moriarty ve ark. 50 siyah Korint üzüm çeşidini tüketmenin resveratrol içeren bir kadeh şarap kadar etkili olacağını belirtmiştir. Resveratrolün sıcaklığa karşı direnci, birçok yiyecek ve içecek türünde aktif formu olan trans-resveratrolün formunu da stabilize edebilmektedir ve ağızdan alındıktan kısa bir süre sonra sindirilip hızla dolaşıma girebilmektedir. (56, 57) Biz çalışmamızda kapsül oluşumuna etkisinin daha fazla olacağından intralezyoner resveratrol uygulamayı tercih ettik.

Hayvan modelinde kapsül dokusunu histolojik olarak değerlendirmek için kapsül kalınlığı, inflamasyon, vasküler proliferasyon ve fibrozis şiddetine bakılmış, Anti-VEGF, anti alfa SMA, anti-TGF beta gibi immünohistokimyasal testler yapılmıştır. Bazı çalışmalarda ise silikon içi basınç ölçümü, radyolojik incelemeler yapılmıştır. (58) Bu çalışmada makroskopik bulgulara ilaveten kapsül kalınlığı, nötrofil düzeyi, alfa SMA ve TGF beta düzeyleri bakılmıştır. Kapsül kalınlıklarına bakıldığında radyoterapi alan grubun diğer gruplara kıyasla daha fazla kapsül kalınlığına sahip olduğu izlenmiştir. İnflamasyonda rol alan hücrelerden olan nötrofillere yönelik yapılan skorlamada ise Grup 3'te diğerlerine kıyasla daha az saptanmıştır. Bu durumun resveratrolün inflamasyon baskılayıcı etkisi kaynaklı olduğu düşünülmüştür. İmmünhistokimyasal olarak bakılan parametrelerden kapsüldeki myofibroblast aktivitesini gösteren alfa SMA boyamasına yönelik yapılan skorlamada ise Grup 3'ün skoru diğer gruplara göre istatistiksel olarak anlamlı derece daha düşük çıkmıştır.

TGF beta kapsül oluşumunda fibroblast ve diğer inflamasyon hücrelerini aktif hale getirmesi ile anahtar rol oynar. Chung ve arkadaşları simvastatinin kapsül üzerindeki etkisini araştırdığı bir çalışmada deney grubunda TGF beta değerlerini diğer gruplar ile kıyasladığında istatistiksel anlamlı olarak düşük saptamışlardır. (59) Bizim çalışmamızda Grup 2 en yüksek TGF beta skoruna sahipti ve Grup 2 ile Grup 1, Grup 3 ile Grup 1 arasında istatistiksel olarak anlamlı fark tespit edildi. Bu durumun radyoterapi etkisi ile olduğu düşünüldü.

Resveratrol uygulanan Grup 3'te kapsül kalınlığı az olmasına rağmen TGF beta skorları açısından diğer gruplar ile kıyaslandığında istatistiksel olarak anlamlı fark tespit edilmedi.

Literatürde klinik olarak kapsül kontraktürünün cerrahi olmayan tedavisine odaklanan az sayıda çalışma bulunmaktadır ve çoğunda yeterli sonuç alınamamıştır. Kapalı kapsülotomi, hastalar için ek maliyetlerden ve psikolojik yüklerden kaçınmak amacıyla 1970'lerin ortalarında geliştirilmiştir. (60) İmplant rüptürü, meme şeklinin bozulması, kontraktür nüksü ve kapsülün rüptüre edilememesi kapalı kapsülotominin olası komplikasyonlarıdır ve muhtemelen bu tekniği açıklayan ilgili yayınların 1990'ların ortalarından sonra azalmasının nedenleridir. (60-62) Diapulse tedavisi, masaj ve kapalı kapsülotomi kombinasyonu ile 41 hastada kapsül kontraktürün tamamen ortadan kaldırılıdığı bildirilmiştir. Diapulse sistemi, termal olmayan yüksek tepe güçlü elektromanyetik enerjinin uygulanması ile olur ve şu anda ülserlerin tedavisinde kullanılmaktadır. Bununla birlikte, başka hiçbir çalışma, kapsül kontraktüründe Diapulse tedavisinin etkinliğini doğrulamamıştır.(63) Planas ve ark. kapalı kapsülotomi ve ultrason tedavisi uygulanan 24 hastadan oluşan bir seri bildirdiler ve tüm hastalarda 1 yıllık takipte iyileşme gördüler. 2001 yılında sadece ultrasonik uygulamalarla tedavi edilen 52 hastadan oluşan bir seri bildirdiler ve 1 yıllık takipte %82.6'sı iyileşme gösterdi.(64)

Kapsül kontraktürü tedavisinde tabletler, enjeksiyonlar veya yamalar şeklinde ilaçlar kullanılmıştır. Le Louarn ve arkadaşları , siklooksijenaz-2'yi baskılayan nonsteroid antiinflamatuar ilaç (NSAID) diklofenak epolamin'i epidermal salan bir yama kullanılarak kapsül kontraktürünü tedavi etmeye çalışmıştır.(65) Kontraktürün ciddiyetine göre 24 saat içinde bir veya iki kez uygulamışlar ve hastaların %68'inde iyileşme izlemişlerdir. NSAID'lerin başka bir etki mekanizması lipoksijenaz inhibisyonudur. Lökotrien antagonistleri zafirlukast ve montelukast astım tedavisi için kullanılır. Çalışmalar yararlı bir yan etki olarak yara izlerinin görünümünde iyileşmeye neden olduğunu göstermiştir ve bu düşünceden yola çıkılarak kapsül kontraktürünü iyileştirmek için bu ilaçları kullanmaya başlanmıştır. (65, 66)

2005 yılında Reid ve ark. kapsül kontraktürü olan 23 hastada 6 ay boyunca oral olarak günde iki kez 20 mg zafirlukast kullanmış ve bunların %75,7'sinin kapsül kontraktüründe tam veya kısmi iyileşme gösterdiğini saptamıştır. (67) 2006'da Scuderi ve ark. 20 kadında 6 ay boyunca oral olarak günde iki kez 20 mg zafirlukast kullanmış ve tedavi edilen tüm memelerin ya tamamen ya da kısmen yanıt verdiğini bildirmiştir. (68)

Çalışmamızın kısıtlılıklarına baktığımızda;

1. Takip süresi uzun dönem sonuçları görmede yetersizdir. İnsanda 15 senelik zaman için sıçanda 9 aylık takip süresi gerekmektedir. Bu nedenle çalışmamız uzun vadedeki kapsül kontraktürünü göstermemektedir.
2. Değerlendirilen histolojik ve immunhistolojik belirteçlerin kısıtlıdır. Kollajen miktarının ve moleküler düzeylerinin ölçüldüğü, vasküler yapıların, myofibroblastların, atrofiyi gösteren parametrelerin değerlendirildiği daha kapsamlı bir çalışma yapılabilir.
3. Resveratrolün benzer çalışma olmaması nedeni ile etkin dozunun bilinmemektedir. Toksisistesi az olan, düşük doz (10mg/kg), resveratrol kullanılmıştır. Resveratrolün daha yüksek dozlarda etkisini araştıracak başka çalışmalar yapılabilir.
4. Kapsül kontraktürünün önlenmesinde ve tedavisinde yapılan enjeksiyon tedavilerinin hematom, implant rüptürü ve bunlara ikincil kapsül oluşumunu artırma riski mevcuttur. Görüntüleme yöntemleri eşliğinde enjeksiyonun yapılması veya resveratrolün oral formları üzerinde yapılacak çalışmalar ile mevcut problemin önlenebileceği kanaatindeyiz.

Kapsül kontraktürü için tek etkili tedavi kapsülotomi veya implantın çıkarıldığı veya yerleştirme düzleminin değiştirildiği kapsülektomidir. (13). Bizde bu çalışma sonuçlarına dayanarak kapsül kontraktürü gelişmemesi amacı ile hastalara operasyon sonrasında antiinflamatuar özellikleğe sahip resveratrol kullanımının kapsül kontraktürünü azaltacağı kanaatindeyiz.

6. SONUÇ VE ÖNERİLER

Bu çalışma ile resveratrolün inflamasyon baskılayıcı etkisi ile kapsül kalınlığını azalttığı, inflamasyon hücrelerini baskıladığı ve kapsül kontraksiyonunun profilaksisinde kullanılabileceği görülmüştür. Koroner kalp hastalıklarında, bazı metabolik hastalıklarda, kozmetik alanda kullanılabilen resveratrol kapsül kontraktürü profilaksisinde etkili olacağı düşünmekteyiz ve çsalışmamızın insan çalışmaları için öncü olacağı kanaatindeyiz.

7. KAYNAKLAR

1. Bernardini R, Varvaras D, D'Amico F, Bielli A, Scioli MG, Coniglione F, et al. Biological acellular pericardial mesh regulated tissue integration and remodeling in a rat model of breast prosthetic implantation. J Biomed Mater Res B Appl Biomater. 2020;108(2):577-90.
2. Collis N, Sharpe DT. Recurrence of subglandular breast implant capsular contracture: anterior versus total capsulectomy. Plast Reconstr Surg. 2000;106(4):792-7.
3. Bastos EM, Sabino Neto M, Garcia EB, Veiga DF, Han YA, Denadai R, et al. Effect of zafirlukast on capsular contracture around silicone implants in rats. Acta Cir Bras. 2012;27(1):1-6.
4. Gancedo M, Ruiz-Corro L, Salazar-Montes A, Rincon AR, Armendariz-Borunda J. Pirfenidone prevents capsular contracture after mammary implantation. Aesthetic Plast Surg. 2008;32(1):32-40.
5. M DN, Cobanoglu U, Ambarcioglu O, Topal U, Kutlu N. Effect of amniotic fluid on peri-implant capsular formation. Aesthetic Plast Surg. 2005;29(3):174-80.
6. Yesiloglu N, Temiz G, Sarici M, Yildiz K, Sirinoglu H, Guvercin E, et al. Effects of Different Concentrations of Injectable Collagenase Enzyme on Capsular Tissue Around Silicone Implants: A Preliminary Experimental Study for the Development of a New Treatment Strategy. Aesthetic Plast Surg. 2016;40(1):164-73.
7. Katzel EB, Koltz PF, Tierney R, Williams JP, Awad HA, O'Keefe RJ, et al. The impact of Smad3 loss of function on TGF-beta signaling and radiation-induced capsular contracture. Plast Reconstr Surg. 2011;127(6):2263-9.
8. Lin AJ, Karinja SJ, Bernstein JL, Jin J, Toyoda Y, Miller AJ, et al. In Search of a Murine Model of Radiation-Induced Periprosthetic Capsular Fibrosis. Ann Plast Surg. 2018;80(4 Suppl 4):S204-S10.
9. Eltze E, Schafer U, Bettendorf O, Rody A, Herchenroder F, Chiwritsch T, et al. Radiation-induced capsule tissue reactions around textured breast implants in a rat model. Breast. 2006;15(3):331-8.
10. Ajmal N, Riordan CL, Cardwell N, Nanney LB, Shack RB. The effectiveness of sodium 2-mercaptoethane sulfonate (mesna) in reducing capsular formation around implants in a rabbit model. Plast Reconstr Surg. 2003;112(5):1455-61; discussion 62-3.
11. Frangou J, Kanellaki M. The effect of local application of mitomycin-C on the development of capsule around silicone implants in the breast: an experimental study in mice. Aesthetic Plast Surg. 2001;25(2):118-28.
12. Bastos EM, Neto MS, Alves MT, Garcia EB, Santos RA, Heink T, et al. Histologic analysis of zafirlukast's effect on capsule formation around silicone implants. Aesthetic Plast Surg. 2007;31(5):559-65.
13. Young VL. Guidelines and indications for breast implant capsulectomy. Plast Reconstr Surg. 1998;102(3):884-91; discussion 92-4.
14. Bertelli A, Bertelli AA, Gozzini A, Giovannini L. Plasma and tissue resveratrol concentrations and pharmacological activity. Drugs Exp Clin Res. 1998;24(3):133-8.
15. Frankel EN, Waterhouse AL, Kinsella JE. Inhibition of human LDL oxidation by resveratrol. Lancet. 1993;341(8852):1103-4.

16. Manna SK MA, Aggarwal BB. . Resveratrol suppresses TNF-induced activation of nuclear transcription factors NF-kappaB, activator protein-1, and apoptosis: potential role of reactive oxygen intermediates and lipid peroxidation. . J Immunol 2000;164:6509-19
17. Collaboration. GBoDC. Global, regional, and national cancer incidence, mortality, years of life lost, years lived with disability, and disability-adjusted life-years for 29 cancer groups, 1990 to 2016: a systematic analysis for the Global Burden of Disease study. . JAMA Oncol 4, 1553–1568 (2018). 2018.
18. Alhan D Şİ ÖF, Zor F, Nişançı M, Öztürk S. . Meme rekonstrüksiyonunda 10 yıllık deneyimimiz.
. Türk Plastik Rekonstüktif ve Estetik Cerrahi Dergisi 2012;20(1):1-5.
19. Cordeiro PG, Snell L, Heerdt A, McCarthy C. Immediate tissue expander/implast breast reconstruction after salvage mastectomy for cancer recurrence following lumpectomy/irradiation. Plast Reconstr Surg. 2012;129(2):341-50.
20. Lew DH, Yoon JH, Hong JW, Tark KC. Efficacy of antiadhesion barrier solution on periimplant capsule formation in a white rat model. Ann Plast Surg. 2010;65(2):254-8.
21. Siggelkow W, Faridi A, Spiritus K, Klinge U, Rath W, Klosterhalfen B. Histological analysis of silicone breast implant capsules and correlation with capsular contracture. Biomaterials. 2003;24(6):1101-9.
22. Carvajal J, Carvajal M, Hernandez G. Back to Basics: Could the Preoperative Skin Antiseptic Agent Help Prevent Biofilm-Related Capsular Contracture? Aesthet Surg J. 2019;39(8):848-59.
23. Bengtson BP. Complications, reoperations, and revisions in breast augmentation. Clin Plast Surg. 2009;36(1):139-56, viii.
24. Nachbar JM OW, Jr. . Validation of quantification of breast implant capsule surface area and volume using magnetic resonance imaging. . Ann Plast Surg. 1991;27(4):321-6
25. Zahavi A, Sklair ML, Ad-El DD. Capsular contracture of the breast: working towards a better classification using clinical and radiologic assessment. Ann Plast Surg. 2006;57(3):248-51.
26. Taylor CW, Horgan K, Dodwell D. Oncological aspects of breast reconstruction. Breast. 2005;14(2):118-30.
27. Tallet AV, Salem N, Moutardier V, Ananian P, Braud AC, Zalta R, et al. Radiotherapy and immediate two-stage breast reconstruction with a tissue expander and implant: complications and esthetic results. Int J Radiat Oncol Biol Phys. 2003;57(1):136-42.
28. Ersek RA. Rate and incidence of capsular contracture: a comparison of smooth and textured silicone double-lumen breast prostheses. Plast Reconstr Surg. 1991;87(5):879-84.
29. Steiert AE, Boyce M, Sorg H. Capsular contracture by silicone breast implants: possible causes, biocompatibility, and prophylactic strategies. Med Devices (Auckl). 2013;6:211-8.
30. Minami E, Koh IHJ, Ferreira JCR, Waitzberg AFL, Chifferi V, Rosewick TF, et al. The composition and behavior of capsules around smooth and textured breast implants in pigs. Plast Reconstr Surg. 2006;118(4):874-84.

31. Spear SL, Jespersen MR. Breast implants: saline or silicone? Aesthet Surg J. 2010;30(4):557-70.
32. Stevens WG, Nahabedian MY, Calobrace MB, Harrington JL, Capizzi PJ, Cohen R, et al. Risk factor analysis for capsular contracture: a 5-year Sientra study analysis using round, smooth, and textured implants for breast augmentation. Plast Reconstr Surg. 2013;132(5):1115-23.
33. Wixtrom RN, Stutman RL, Burke RM, Mahoney AK, Codner MA. Risk of breast implant bacterial contamination from endogenous breast flora, prevention with nipple shields, and implications for biofilm formation. Aesthet Surg J. 2012;32(8):956-63.
34. Katzel EB, Koltz PF, Tierney R, Williams JP, Awad HA, O'Keefe RJ, et al. A novel animal model for studying silicone gel-related capsular contracture. Plast Reconstr Surg. 2010;126(5):1483-91.
35. Miller KE, Hontanilla B, Cabello A, Marre D, Armendariz L, Leiva J. The effect of late infection and antibiotic treatment on capsular contracture in silicone breast implants: A rat model. J Plast Reconstr Aesthet Surg. 2016;69(1):70-6.
36. Fagrell D, Berggren A, Tarpila E. Capsular contracture around saline-filled fine textured and smooth mammary implants: a prospective 7.5-year follow-up. Plast Reconstr Surg. 2001;108(7):2108-12; discussion 13.
37. Marques M, Brown S, Correia-Sa I, MN DSC, Rodrigues-Pereira P, Goncalves-Rodrigues A, et al. The impact of triamcinolone acetonide in early breast capsule formation in a rabbit model. Aesthetic Plast Surg. 2012;36(4):986-94.
38. Moyer HR, Ghazi BH, Losken A. The effect of silicone gel bleed on capsular contracture: a generational study. Plast Reconstr Surg. 2012;130(4):793-800.
39. Ebctcg, McGale P, Taylor C, Correa C, Cutter D, Duane F, et al. Effect of radiotherapy after mastectomy and axillary surgery on 10-year recurrence and 20-year breast cancer mortality: meta-analysis of individual patient data for 8135 women in 22 randomised trials. Lancet. 2014;383(9935):2127-35.
40. Fremont L. Biological effects of resveratrol. Life Sci. 2000;66(8):663-73.
41. Berman AY, Motechin RA, Wiesenfeld MY, Holz MK. The therapeutic potential of resveratrol: a review of clinical trials. NPJ Precis Oncol. 2017;1.
42. Stivala LA, Savio M, Carafoli F, Perucca P, Bianchi L, Maga G, et al. Specific structural determinants are responsible for the antioxidant activity and the cell cycle effects of resveratrol. J Biol Chem. 2001;276(25):22586-94.
43. Jang M, Cai L, Udeani GO, Slowing KV, Thomas CF, Beecher CW, et al. Cancer chemopreventive activity of resveratrol, a natural product derived from grapes. Science. 1997;275(5297):218-20.
44. Moriartry JM HR, Leslie AW, Bessis R, Anne-Celine B, Marielle A. Resveratrol content of two Californian table grape cultivars. Vitis. 2001;40(1):43-4. .
45. Ray PS, Maulik G, Cordis GA, Bertelli AA, Bertelli A, Das DK. The red wine antioxidant resveratrol protects isolated rat hearts from ischemia reperfusion injury. Free Radic Biol Med. 1999;27(1-2):160-9.
46. Belleri M, Ribatti D, Nicoli S, Cotelli F, Forti L, Vannini V, et al. Antiangiogenic and vascular-targeting activity of the microtubule-destabilizing trans-resveratrol derivative 3,5,4'-trimethoxystilbene. Mol Pharmacol. 2005;67(5):1451-9.
47. Leiro J, Arranz JA, Fraiz N, Sanmartin ML, Quezada E, Orallo F. Effect of cis-resveratrol on genes involved in nuclear factor kappa B signaling. Int Immunopharmacol. 2005;5(2):393-406.

48. Laden BP, Porter TD. Inhibition of human squalene monooxygenase by tellurium compounds: evidence of interaction with vicinal sulfhydryls. J Lipid Res. 2001;42(2):235-40.
49. Li HF, Chen SA, Wu SN. Evidence for the stimulatory effect of resveratrol on Ca(2+)-activated K+ current in vascular endothelial cells. Cardiovasc Res. 2000;45(4):1035-45.
50. Pomahac B RA, May JW, Hergrueter CA, Slavin SA New trends in breast cancer management: is the era of immediate breast reconstruction changing? . Ann Surg 2006;244:282–8.
51. Cordeiro PG, Albornoz CR, McCormick B, Hu Q, Van Zee K. The impact of postmastectomy radiotherapy on two-stage implant breast reconstruction: an analysis of long-term surgical outcomes, aesthetic results, and satisfaction over 13 years. Plast Reconstr Surg. 2014;134(4):588-95.
52. Bergmann PA, Tamouridis G, Lohmeyer JA, Mauss KL, Becker B, Knobloch J, et al. The effect of a bacterial contamination on the formation of capsular contracture with polyurethane breast implants in comparison with textured silicone implants: an animal study. J Plast Reconstr Aesthet Surg. 2014;67(10):1364-70.
53. Cardenas-Camarena L, Paillet JC, Briseno R. Electrostimulation: uses and applications for periprosthetic capsular contracture: experimental model. Aesthetic Plast Surg. 2005;29(5):410-4.
54. Hallock GG, Rice DC. Fate of the TRAM flap after abdominoplasty in a rat model. Plast Reconstr Surg. 1998;101(7):1828-35.
55. Zimman OA TJ, Stella I, Ferder M, Ferder L, Inserra F. . The effects of angiotensinconverting-enzyme inhibitors on the fibrous envelope around mammary implants. . Plast Reconstr Surg. 2007;120::2025-33.
56. Bavaresco L VS. Stilben phytoalexin physiology in grapevine (Vitis spp.) as affected by viticultural factors. In: Govil JN, Singh, VK, Arunachalam, C, eds. Recent Progress in Medicinal Plants. Vol. 11. Drug Development from New Molecules. Houston: Studium Press; 2006. p.389-410. Recent Progress in Medicinal Plants Vol 11 Drug Development from New Molecules Houston: Studium Press; 2006 p389-410 2006.
57. Kuhnle G SJ, Chowrimootoo G, Schroeter H, Debnam ES, Srai SK, . Resveratrol is absorbed in the small intestine as resveratrol glucuronide. . Biochem Biophys Res Commun 272(1):212-7 2000.
58. Martin M, Lefaix J, Delanian S. TGF-beta1 and radiation fibrosis: a master switch and a specific therapeutic target? Int J Radiat Oncol Biol Phys. 2000;47(2):277-90.
59. Chung KJ, Park KR, Lee JH, Kim TG, Kim YH. Simvastatin Reduces Capsular Fibrosis around Silicone Implants. J Korean Med Sci. 2016;31(8):1273-8.
60. Baker JL, Jr., Bartels RJ, Douglas WM. Closed compression technique for rupturing a contracted capsule around a breast implant. Plast Reconstr Surg. 1976;58(2):137-41.
61. Caffee HH. Intracapsular injection of triamcinolone for intractable capsule contracture. Plast Reconstr Surg. 1994;94(6):824-8.
62. Silver H. Reduction of capsular contracture with two-stage augmentation mammaplasty and pulsed electromagnetic energy (Diapulse therapy). Plast Reconstr Surg. 1982;69(5):802-8.

63. Comorosan S, Vasilco R, Arghiropol M, Paslaru L, Jieanu V, Stelea S. The effect of diapulse therapy on the healing of decubitus ulcer. Rom J Physiol. 1993;30(1-2):41-5.
64. Planas J, Migliano E, Wagenfuhr J, Jr., Castillo S. External ultrasonic treatment of capsular contractures in breast implants. Aesthetic Plast Surg. 1997;21(6):395-7.
65. Le Louarn C, Buis J, Auclair E. Flector tissugel used to treat capsular contracture after breast augmentation surgery. Aesthetic Plast Surg. 2008;32(3):453-8.
66. Schlesinger SL, Ellenbogen R, Desvigne MN, Svehlak S, Heck R. Zafirlukast (Accolate): A new treatment for capsular contracture. Aesthet Surg J. 2002;22(4):329-36.
67. Reid RR GSaCL. The effect of zafirlukast (Accolate) on early capsular contracture in the primary augmentation patient: a pilot study.
. Aesthet Surg J 2005;25:26–30.
68. Scuderi N, Mazzocchi M, Fioramonti P, Bistoni G. The effects of zafirlukast on capsular contracture: preliminary report. Aesthetic Plast Surg. 2006;30(5):513-20.

8. EKLER

8.1. Etik Kurul Onay formu

MARMARA ÜNİVERSİTESİ HAYVAN DENEYLERİ YEREL ETİK KURULU

PROJE ONAY FORMU

BAŞVURU BİLGİLERİ	**PROTOKOL KODU**	**87.2021mar**	**ÇALIŞMA**	**Bilimsel Araştırma**
	PROJE ADI	Sıçanlara Silikon Blok Yerleştirilmesi Sonrası Radyoterapi İle Oluşturulan Kapsül Modelinde Resveratrolün Kapsül Kontraksiyonuna Etkilerinin Araştırılması		
	SORUMLU ARAŞTIRMACI ÜNVANI/ ADI	**Araş. Gör. Caner KAYA**		
	ARAŞTIRMA MERKEZİ	DEHAMER		
	DESTEKLEYİCİ			
KARAR BİLGİLERİ	**TARİH**	**09.11.2021**		
	Yukarıda başvuru bilgileri verilen araştırma başvuru dosyası ve ilgili belgeler araştırmanın gerekçe, amaç, yaklaşım ve yöntemleri dikkate alınarak incelenmiş ve gerçekleştirilmesinde sakınca bulunmadığı için kurulumuzca onaylanmasına oy birliği ile karar verilmiştir. Onay sonrasında yapılacak her türlü proje değişiklikleri (katılımcılar, başlık vb.) veya protokol değişikliklerinin Etik Kurula bildirilerek proje onayının yenilenmesi gerekmektedir			
KURUL ÇALIŞMA ESASI	Deney hayvanları ile yapılacak olan bilimsel araştırma, test, sağlık hizmetleri uygulamaları ve eğitim-öğretim gibi temel etkinliklerde kullanılan yöntem ve materyaller ile ilgili etik standartları gözetmek, etik ilkeler doğrultusunda görüş bildirmek, araştırma önerilerini incelemek ve sertifikası olmayanların deney hayvanı kullanmalarını engellemektir.			
Hayvan türü ve sayısı				

ÜYELER

Ünvanı/ Adı/ Soyadı	Uzmanlık Dalı	Kurumu/EK Üyeliği	Onaylanan Proje ile İlişkisi	İmza
Prof .Dr. Levent KABASAKAL	Farmakoloji	M.Ü. Eczacılık Fakültesi HADYEK Üyesi	Yok	
Prof. Dr. Ayşen YARAT	Biyokimya	M.Ü. Diş Hekimliği Fakültesi HADYEK Üyesi	Yok	
Prof. Dr. Serap ŞİRVANCI	Histoloji-Embriyoloji AbD	M.Ü. Tıp Fakültesi HADYEK Üyesi	Yok	
Prof. Dr. Rezzan GÜLHAN	Farmakoloji	M.Ü. Tıp Fakültesi HADYEK Üyesi	Yok	
Doç. Dr. Gürkan SERT	Tıp Tarihi ve Etik	M.Ü. Tıp Fakültesi HADYEK Üyesi	Yok	
Doç. Dr. Dilek AKAKIN	Histoloji-Embriyoloji AbD	M.Ü. Tıp Fakültesi HADYEK Üyesi	Yok	
Doç. Dr. Dilek ÖZBEYLİ	Veteriner Hekim	M.Ü. Sağlık Hizmetleri MYO HADYEK Üyesi	Yok	
Vet. Hek. Deniz Mukaddes Türet	Veteriner Hekim	DEHAMER Sorumlu Veteriner HADYEK Üyesi	Yok	
Alper Şimşek	Serbest	Kurumla ilişkisi olmayan TC vatandaşı üye	Yok	
Cihanşah MURATOĞLU	Serbet Danışmanlık	Sivil Toplum Kuruluşu Üyesi ve Kurumla ilişkisi olmayan TC vatandaşı üye	Yok	