TÜRKİYE CUMHURİYETİ
MARMARA ÜNİVERSİTESİ
SAĞLIK BİLİMLERİ ENSTİTÜSÜ

ÇOCUKLARDA ARAYÜZ ÇÜRÜKLERİNİN TEŞHİSİNDE KULLANILAN FARKLI YÖNTEMLERİN *IN VIVO* VE *IN VITRO* DEĞERLENDİRİLMESİ

Dt. ELİF KANBEROĞLU

DOKTORA TEZİ

PEDODONTİ ANABİLİM DALI

DANIŞMAN
Prof. Dr. BETÜL KARGÜL

İSTANBUL 2020

TEZ ONAYI

TEZ ONAY FORMU

Kurum : Marmara Üniversitesi Sağlık Bilimleri Enstitüsü

Program türü : Doktora

Anabilim Dalı : Pedodonti

Tez Sahibi : Elif Kanberoğlu

Sınav Tarihi ve Saati : 30.01.2020 / 10.00

Tez Başlığı : Çocuklarda Arayüz Çürüklerinin Teşhisinde Kullanılan Farklı Yöntemlerin In Vivo ve In Vitro Değerlendirilmesi

Bu çalışma, içerik ve kalite bakımından Doktora Tezi olarak kabul edilmiştir.

	Ünvan, Adı-Soyadı (Kurum adı)	**İmza**
Danışman	Prof. Dr. Betül Kargül (Marmara Üniversitesi Diş Hekimliği Fakültesi Pedodonti AD)	
Üye	Prof. Dr. Serap Akyüz (Marmara Üniversitesi Diş Hekimliği Fakültesi Pedodonti AD)	
Üye	Prof. Dr. Figen Seymen (İstanbul Üniversitesi Diş Hekimliği Fakültesi Pedodonti AD)	
Üye	Doç. Dr. Meltem Bakkal (Bezmialem Vakıf Üniversitesi Diş Hekimliği Fakültesi Pedodonti AD)	
Üye	Doç. Dr. Başak Durmuş (Marmara Üniversitesi Diş Hekimliği Fakültesi Pedodonti AD)	

ONAY

Bu tez, yukarıda isimleri bulunan jüri üyeleri tarafından "Marmara Üniversitesi Lisansüstü Eğitim Öğretim ve Sınav Yönetmeliği" nin ilgili maddeleri uyarınca kabul edilmiş ve Enstitü Yönetim Kurulu'nun .....05.02.2020.....tarih ve .....32.....sayılı kararı ile onaylanmıştır.

F. Arıcıoğlu.

Prof. Dr. Feyza ARICIOĞLU
Sağlık Bilimleri Enstitüsü Müdürü

BEYAN

Bu tez çalışmasının kendi çalışmam olduğunu, tezin planlanmasından yazımına kadar bütün safhalarda etik dışı davranışımın olmadığını, bu tezdeki bütün bilgileri akademik ve etik kurallar içinde elde ettiğimi, bu tez çalışmayla elde edilmeyen bütün bilgi ve yorumlara kaynak gösterdiğimi ve bu kaynakları da kaynaklar listesine aldığımı, yine bu tezin çalışılması ve yazımı sırasında patent ve telif haklarını ihlal edici bir davranışımın olmadığı beyan ederim.

Elif Kanberoğlu

İmza

TEŞEKKÜR

Marmara Üniversitesi Diş Hekimliği Fakültesi Pedodonti Anabilim Dalı'nda pedodonti eğitimini en iyi şekilde almamız ve mesleki vizyonumuzu genişletmemiz için gerekli ortam ve şartları sağlayan değerli hocam Pedodonti Anabilim Dalı Başkanı Sayın **Prof. Dr. Serap AKYÜZ**'e,

Doktora eğitimimin başından itibaren değerli bilgi ve tecrübelerini benimle paylaşarak doğru bir mesleki görüş kazanmamı sağlayan, tezimin her aşamasında sabır ve titizlikle bana yardımcı olan, anlayış ve hoşgörüsüyle desteğini hep hissettiğim, her zaman örnek aldığım, değerli danışman hocam Sayın **Prof. Dr. Betül KARGÜL**'e,

Doktora eğitimim boyunca klinik tecrübe, bilgi ve tavsiyeleri ile bana yol gösteren değerli hocam Sayın **Prof. Dr. Ali MENTEŞ**'e,

Bugüne gelebilmemde ilk adımı attığı için her zaman minnet duyacağım Sayın **Prof. Dr. İlknur TANBOĞA'**ya**,**

Tez izleme komitemde bulunan İstanbul Üniversitesi Diş Hekimliği Fakültesi Pedodonti Anabilim Dalı öğretim üyesi Sayın **Prof. Dr. Figen SEYMEN**' e,

Mesleki tecrübeleri ile bana katkıları olan bölümümüz **Doç. Dr. Sertaç PEKER, Doç. Dr. Başak DURMUŞ, Doç. Dr. Eda HAZNEDAROĞLU, Doç. Dr. Figen EREN GİRAY, Dr. Öğretim Üyesi Işıl Özgül KALYONCU, Dr. Öğretim Üyesi Ahu DURHAN, Dr. Öğretim Üyesi Ecem AKBEYAZ ŞİVET'e,**

Tezimi gerçekleştirmeme olanak sağlayan değerli **Dr. Gülina KARGÜL DİNÇ'** e,

Tez çalışmamın istatistiksel değerlendirilmesi kısmında yardıma ihtiyacım olduğunda desteğini esirgemeyen Sayın **Prof. Dr. Nural BEKİROĞLU'**na,

Pedodonti eğitim sürecimiz boyunca birbirimize destek olduğumuz ve güzel anılar biriktirdiğimiz sevgili arkadaşlarım **Dt. Nil Ceren MUNGAN**, **Dt. Özlem DEMİR**, **Dt. Oğuz BİLGİÇ**, **Dt. Alev Eda OKUTAN SARIBEYLİLER**, **Dt. Selin YILDIRIM**, **Dt. Ece YILMAZKASAPOĞLU TÜRKAY**, **Dt. Gülşah BALAN**, **Dt. Gökçe İLDEŞ**, **Dt. Hande İLGİN**, **Dt. Ertuğrul SOYSAL**, **Uzm. Dt. Batın Ilgıt SEZGİN** ve tüm asistan arkadaşlarıma,

Marmara'ya geldiğim ilk günden beri her zaman omuz omuza çalışmaktan keyif aldığım, derdime çare ve mutluluğuma gamzesiyle ortak olan, sonsuza kadar "box mate"im değerli **Dt. Beril MURATOĞLU**'na,

Tüm desteğini ve sevgisini hissettiğim, bugünlere gelebilmem için büyük emek veren canım annem **Nuray KANBEROĞLU'na**, canım babam **Hüseyin KANBEROĞLU'na** ve ablam **Merve KANBEROĞLU**'na,

Varlığıyla bana güç veren ve her koşulda bana destek olan sevgili **Batu Berke ÖZDEMİR**'e

En içten teşekkürlerimi sunarım.

İÇİNDEKİLER

I. BEYAN.....i
II. TEŞEKKÜR.....ii
III. İÇİNDEKİLER.....iv
IV. KISALTMALAR VE SİMGELER LİSTESİ.....vii
V. ŞEKİL LİSTESİ.....ix
VI. RESİM LİSTESİ.....xi
VII. TABLO LİSTESİ.....xiii

1. ÖZET.....1
2. SUMMARY.....2
3. GİRİŞ VE AMAÇ.....3
4. GENEL BİLGİLER.....5
4.1. Diş Çürükleri.....5
4.2. Diş Çürüklerinin Sınıflaması.....12
4.2.1. Etkilenen sert dokuya göre.....12
4.2.1.1. Mine çürükleri.....12
4.2.1.2. Dentin çürükleri.....15
4.2.2. Etkilenen anatomik bölgeye göre.....17
4.2.2.1. Okluzal diş çürükleri.....17
4.2.2.2. Düz yüzey çürükleri (arayüz çürükleri) 18
4.2.2.3. Kök yüzeyi çürükleri.....21
4.3. Çürük Teşhis Yöntemleri.....22
4.3.1. Geleneksel çürük teşhis yöntemleri.....26
4.3.1.1. Görsel teşhis yöntemi.....26
4.3.1.1.1. DMF-T 27
4.3.1.1.2. Uluslararası çürük tespit ve değerlendirme sistemi II (ICDAS II): 28
4.3.1.1.3. Uluslararası çürük sınıflandırma ve yönetim sistemi (ICCMS) 30
4.3.1.1.4. Nyvad kriterleri.....32
4.3.1.1.5. PUFA (pulpa, ülser, fistül, abse) 36

4.3.1.1.6. Çürük değerlendirme spektrumu ve tedavisi (CAST) 37
4.3.1.1.7. Uluslararası görsel skorlama sistemi (universal visual scoring system, UniViSS)…….39
4.3.1.2. Radyografik teşhis yöntemi.....41
4.3.2. Güncel çürük teşhis yöntemleri.....44
4.3.2.1. Elektriksel iletkenlik ölçümleri.....44
4.3.2.2. Elektriksel alternatif akım ölçümleri.....45
4.3.2.3. Led esaslı çürük teşhis yöntemi.....46
4. 3. 2. 4. Lazer floresans yöntemi.....47
4.3.2.5. Yakın-kızılötesi ışık transillüminasyon yöntemi.....50
4.3.2.6. Fiber optik transilluminasyon ve dijital fiber optik transillüminasyon.....52
4.3.2.7. Kantitatif ışıkla güçlendirilmiş floresans.....53
4.3.2.8. Ultrasonik görüntüleme sistemi (sonografi) 55
4.3.2.9. Fototermal radyometri ve işıldamaya dayanan enerji dönüşüm yöntemi.....56
4.3.2.10. Optik koherens tomografi.....57
4.3.2.11. Mikro bilgisayarlı tomografi yöntemi……...60
5. GEREÇ VE YÖNTEM……..62
5.1. Araştırmanın Etik Kurul Onayı.....62
5.2. Araştırmanın *in vivo* İncelemeleri.....62
5.2.1. Araştırmaya alınma ve çıkarılma kriterleri.....62
5.2.2. Görsel muayene.....64
5.2.3. Lazer floresans yöntemi ile muayene.....65
5.2.4. Yakın kızılötesi ışık transillüminasyon yöntemi ile muayene……...67
5.2.5. Araştırmacıların kalibrasyonu 68
5.2.6. İstatiksel değerlendirme.....69
5.3. Araştırmanın *in vitro* İncelemeleri 70
5.3.1. Araştırmaya alınma ve çıkarılma kriterleri.....70
5.3.2. Görsel muayene..... 70

5.3.3. Lazer floresans yöntemi ile muayene.....71
5.3.4. Yakın kızılötesi ışık transillüminasyon yöntemi ile muayene……...72
5.3.5. Radyografik muayene.....73
5.3.6. Optik koherans tomografisi değerlendirmesi.....74
5.3.7. Histolojik değerlendirme.....75
5.3.8. İstatiksel değerlendirme.....76
6. BULGULAR……...77
6.1. In vivo 77
6.1.1. Araştırmacılar arası değerlendirme.....78
6.1.2. Lazer floresans kesim değerleri.....80
6.1.2.1. Süt azı dişleri için kesim değerleri.....80
6.1.2.2. Sürekli azı dişleri için kesim değerleri.....85
6.1.3. Süt azı dişleri için teşhis yöntemlerinin karşılaştırılmasına ait bulgular.....90
6.1.4. Sürekli azı dişleri için teşhis yöntemlerinin karşılaştırılmasına ait bulgular.....94
6. 2. In vitro.....98
6.2.1. 'High definition' optik koherens tomografi (HD-OCT) için kesim değeri.....100
6.2.2. Lazer floresans için kesim değeri.....102
6.2.3.Çürük teşhis yöntemlerinin karşılaştırılmasına ait bulgular.....103
7. TARTIŞMA……..109
7.1. Gereç ve Yöntem Tartışması 110
7.2. Bulguların Tartışması……..117
7.2. *in vivo* bulguların tartışması.....117
7.3. *in vitro* bulguların tartışması.....125
8.KAYNAKLAR……..142
9. EKLER……..169
10. ÖZGEÇMİŞ.....190

IV. KISALTMALAR VE SİMGELER LİSTESİ

°C: Santigrat

AUC: ROC eğrisi altındaki alan (*Area Under Curve*)

BW: Bitewing radyografi

Ca: Kalsiyum

CAST: Çürük Değerlendirme Spektrumu ve Tedavisi

CCD: Charged-Coupled device

Cm: Santimetre

CS: The Canary System

DIFOTI: Dijitalize fiber optik transillüminasyon

DMFT: *Decayed missing filled permanent teeth*

Dmft: *Decayed missing filled primary teeth*

ECM: *Electronic caries meter*

F: Fluor

FOTI: Fiber optik transillüminasyon

κ: Kappa

H: Hertz

HD-OCT: High Definition optical coherence tomography

Rpm: *rounds per minute* (dakikadaki devir sayısı)

ICDAS: Uluslararası Çürük Tespit ve Değerlendirme Sistemi (*International Caries Detection and Assessment System*)

ICCMS: Uluslararası Çürük Sınıflandırma ve Yönetim Sistemi

ICW-CCT: Çürük Klinik Çalışmalarına İlişkin Uluslararası Konsensus Çalıştayı

LAA: Lezyon Aktivite Değerlendirme Sistemi

LCD: Liquid-crystal display

LED: *Light emitting diode*

LF: Lazer floresans

Lp/mm: *Line pairs per millimeter*

Mhz: Megahertz

Mikro-BT: Mikro bilgisayarlı tomografi

mm: Milimetre

nm: Nanometre

NILT: *Near infrared light transillumination*

OCT: Optical coherence tomography

ROC: Alıcı İşletim Karakteristiği (*Relative Operating Characteristic)*

PO_4: Fosfat

PUFA / pufa: Pulpa, ülser, fistül, abse

QLF: Kantitatif Işıkla Güçlendirilmiş Floresans

ROC: *Receiver operating characteristic*

s: Saniye

SPSS: *Statistical Package for the Social Sciences*

UniViss: Uluslararası Görsel Skorlama Sistemi (*Universal Visual Scoring System*)

USB: *Universal Serial Bus*

UV: Ultraviolet

WHO: Dünya Sağlık Örgütü

µm: Mikrometre

V. ŞEKİL LİSTESİ

Şekil 1. Çürük oluşumunda rol oynayan etkenler……..…..6

Şekil 2. Featherstone'nin çürük dengesi modeli ……7

Şekil 3. Diş çürüğünde demineralizasyon ve remineralizasyon döngüsü……..…9

Şekil 4. ICCMS çürük yönetimi yolu……..…….31

Şekil 5. Lazer floresans çalışma prensibi…….48

Şekil 6. Çürüklü ve çürüksüz süt azı dişlerinin dağılımı……..…..77

Şekil 7. Çürüklü ve çürüksüz sürekli azı dişlerin dağılımı……....78

Şekil 8. Süt azı dişleri için çürüksüz ve çürük lezyon ayrımında ROC analiz……..…..81

Şekil 9. Süt azı dişleri için çürüksüz ve mine çürüğü ayrımında ROC analizi.…….81

Şekil 10. Süt azı dişleri için mine çürüğü ve dentin çürüğü ayrımında ROC analizi……...82

Şekil 11. Süt azı dişleri için çürüksüz ve çürük lezyon ayrımında ROC analizi……...…83

Şekil 12. Süt azı dişleri için çürüksüz ve mine çürüğü ayrımında ROC analizi……...84

Şekil 13. Sürekli azı dişleri için çürüksüz ve çürük lezyon ayrımında ROC analizi.……..85

Şekil 14. Sürekli azı dişleri çürüksüz ve mine çürüğü ayrımında ROC analizi..…….86

Şekil 15. Sürekli azı dişleri için mine çürüğü ve dentin çürüğü ayrımında ROC analizi……...…87

Şekil 16. Sürekli azı dişleri için çürüksüz ve çürük lezyon ayrımında ROC analizi……...88

Şekil 17. Sürekli azı dişleri için çürüksüz ve mine çürüğü ayrımında ROC analizi……...……89

Şekil 18. Çalışmaya dahil edilen arayüzlerin çürüklü ve çürüksüz dağılım oranları……..……...99

Şekil 19. Çürüklü ve çürüksüz ayrımında OCT için ROC analizi……..…101

VI. RESİM LİSTESİ

Resim 1. Mine çürüğü……..12

Resim 2. Mine çürüğü tabakaları ……...…..13

Resim 3. Dentin çürüğü ……..……16

Resim 4. Dentin çürüğü katmanları …….……17

Resim 5. Okluzal diş çürüğünün klinik ve histolojik kesit görüntüleri…….17

Resim 6. Düz yüzey çürükleri klinik görüntüsü……..18

Resim 7. Arayüz çürüğü klinik ve radyografik görüntüsü……...……19

Resim 8. Arayüz çürüğü histolojik görüntüsü……...……..19

Resim 9. Kök çürüğü……..…….22

Resim 10. (a ve b) Pulpal tutulumu (P⁄p), (c ve d) travmatik ülserasyon (U⁄u), (e ve f) Fistül (F⁄f); (g ve h) Apse (A⁄a), dento-alveoler apse…….…..37

Resim 11. Elektriksel iletkenlik ölçümleri……...45

Resim 12. Led esaslı çürük teşhis yöntemi……..47

Resim 13. Lazer floresans cihazı……..48

Resim 14. Yakın-kızılötesi ışık transillüminasyon yöntemi…….50

Resim 15. Yakın-kızılötesi ışık transillüminasyon yöntemi ile radyografi karşılaştırması……..…51

Resim 16. Fiber optik transilluminasyon ve dijital fiber optik transillüminasyon yöntemi…..……..53

Resim 17. Kantitatif ışıkla güçlendirilmiş floresan yöntemi…..……...54

Resim 18. Ultrasonik görüntüleme sistemi…..…….56

Resim 19. Fototermal radyometri ve ışıldamaya dayanan enerji dönüşüm yöntemi……..…..57

Resim 20. Optik koherens tomografi……...58

Resim 21. Mikro bilgisayarlı tomografi yöntemi…..……60

Resim 22. DIAGNOdent Pen cihazı……65

Resim 23. DIAGNOcam cihazı ……..….67

Resim 24. Radyografik görüntüler……...73

Resim 25. Optik koherans tomografisi…….……74

Resim 26. Optik koherans tomografisi ile çürüğün görüntülenmesi……..…...74

Resim 27. ISOMET 1000 Precision Cutter Kesim cihazı…….…75

Resim 28. Örneklerin zımparalanması…….....75

Resim 29. Çürüksüz arayüzlerin farklı teşhis yöntemlerine göre görüntüleri…...98

Resim 30. Çürüklü arayüzlerin farklı teşhis yöntemlerine göre görüntüleri……...….98

Resim 31. OCT ve histolojik görüntülerin karşılaştırılması…….....100

VII. TABLO LİSTESİ

Tablo 1. Uluslararası çürük sınıflandırma ve yönetim sistemi…..……...29

Tablo 2. Nyvad Kriterleri…….....33

Tablo 3. CAST kodları ve açıklamaları……...…38

Tablo 4. UniViss kriterleri…….....40

Tablo 5. Ekstrand kriterleri……..42

Tablo 6. ICDAS- II kriterleri…….…..64

Tablo 7. Lazer floresans kriterleri…….…..66

Tablo 8. Yakın kızılötesi transillüminasyon görüntüleme kriterleri…….....68

Tablo 9. Radyografik görüntüleme kriterleri……...73

Tablo 10. Histolojik değerlendirme kriterleri……..76

Tablo 11. Araştırmacıların kendi içinde ve araştırmacılar arasında cihaza göre tekrarlanan değerlendirmeleri için uyum testi…….…79

Tablo 12. Görsel muayeneye göre süt azı dişleri için lazer floresans kesim değerleri……...80

Tablo 13. Yakın kızılötesi transillüminasyon değerlendirmesine göre süt azı dişleri için lazer floresans kesim değerleri……....83

Tablo 14. Görsel muayeneye göre sürekli azı dişleri için lazer floresans kesim değerleri……...85

Tablo 15. Yakın kızılötesi transillüminasyon değerlendirmesine göre sürekli azı dişleri için lazer floresans kesim değerleri…….....88

Tablo 16. Teşhis yöntemleri için eğri altında kalan alan, duyarlılık, hassasiyet ve doğruluk sonuçları ……...90

Tablo 17. Çürük (ICDAS-II 1, 2) ve çürüksüz ayrımında LF ile görsel muayene çapraz tablosu…….....……90

Tablo 18. Çürük (ICDAS-II 1, 2, 3) ve çürüksüz ayrımında LF ile görsel muayene çapraz tablosu…….....……...91

Tablo 19. Çürük (ICDAS-II 1, 2) ve çürüksüz ayrımında NILT ile görsel muayene çapraz tablosu…….....…….....91

Tablo 20. Çürük (ICDAS-II 1, 2, 3) ve çürüksüz ayrımında NILT ile görsel muayene çapraz tablosu…….…..92

Tablo 21. NILT ile LF çapraz tablosu…..……...92

Tablo 22. Süt azı dişleri için çürük teşhis yöntemleri karşılaştırılması……....93

Tablo 23. Teşhis yöntemleri için eğri altında kalan alan, duyarlılık, hassasiyet ve doğruluk sonuçları ……...94

Tablo 24. Çürük (ICDAS-II 1, 2) ve çürüksüz ayrımında LF ile görsel muayene çapraz tablosu……...94

Tablo 25. Çürük (ICDAS-II 1, 2, 3) ve çürüksüz ayrımında LF ile görsel muayene çapraz tablosu……...…95

Tablo 26. Çürük (ICDAS-II 1, 2) ve çürüksüz ayrımında NILT ile görsel muayene çapraz tablosu…….....……...95

Tablo 27. Çürük (ICDAS-II 1, 2, 3) ve çürüksüz ayrımında NILT ile görsel muayene çapraz tablosu……...96

Tablo 28. NILT ile LF yöntemleri çapraz tablosu……....96

Tablo 29. Sürekli azı dişleri için başlangıç arayüz çürüklerinde teşhis yöntemleri karşılaştırılması……97

Tablo 30. Teşhis yöntemlerine göre OCT kesim değerleri karşılaştırması…….101

Tablo 31. Teşhis yöntemlerine göre LF kesim değerleri karşılaştırması……102

Tablo 32. ICDAS-II 1, 2 için histolojik değerlendirme ve çürük teşhis yöntemleri çapraz tablosu…..……104

Tablo 33. ICDAS-II 1, 2, 3 için histolojik değerlendirme ve teşhis yöntemleri çapraz tablosu…..……106

Tablo 34. ICDAS-II 1, 2, 3 için NILT, LF ve radyografi çapraz tablosu……....107

Tablo 35. Teşhis yöntemlerinin birbirleri ile karşılaştırılması.....…….108

Tablo 36. Teşhis yöntemleri için eğri altında kalan alan, duyarlılık, hassasiyet ve doğruluk sonuçları…..……...108

Çocuklarda Arayüz Çürüklerinin Teşhisinde Kullanılan Farklı Yöntemlerin *in vivo* ve *in vitro* Değerlendirilmesi

Öğrencinin Adı: Elif KANBEROĞLU

Danışmanı: Prof. Dr. Betül KARGÜL

Anabilim Dalı: Pedodonti

1. ÖZET

Amaç: Araştırmanın amacı, çocuklarda süt azı ve sürekli birinci büyük azı dişlerinde arayüz çürüklerinin erken teşhisinde farklı ileri teşhis yöntemlerinin karşılaştırılmalı olarak incelenmesidir. **Gereç ve Yöntem:** Araştırmamızın in vivo bölümünde; 68 çocukta 231 süt azı ve 115 sürekli birinci büyük azı dişlerinde toplam 346 arayüz, ICDAS-II'ye göre çürüklü ve çürüksüz olmak üzere lazer floresans (LF) ve yakın kızılötesi transillüminasyon (Near-infrared transillumination, NILT) yöntemleri ile x3 büyütme kullanılarak değerlendirilmiştir. Araştırmamızın in vitro bölümde ise çekilmiş 73 sürekli küçük azı dişlerinin arayüzleri ICDAS-II'ye göre değerlendirildikten sonra radyografi, optik koherans tomografisi (OCT), LF ve NILT yöntemleri ile incelenmiştir. Ölçümler tamamlandıktan sonra dişlerin histolojik kesitleri alınarak ışık mikroskobu altında değerlendirilmiştir. Elde edilen verilerin istatistiksel analizinde MedCalc (Free Trial) programıyla duyarlılık, özgüllük, doğruluk ve ROC eğrisi altındaki alan hesaplanmış, SPSS 15 programıyla kappa değerleri ve sınıf içi korelasyon katsayısı bulunmuş, McNemar analizi yapılmıştır. Sonuçlar, $p<0,05$ anlamlılık düzeyinde değerlendirilmiştir. **Bulgular:** Araştırmanın in vivo bölümünde, NILT için araştırmacılar arasındaki uyum mükemmel (κ:0,93), LF için iyi (κ:0,637) düzeylerde bulunmuştur. Hem süt hem sürekli azılar için LF (0,91/0,85), NILT (0,89/0,64) yönteminden daha yüksek duyarlılık göstermiştir. Araştırmanın in vitro bölümünde, OCT'de sürekli azılar için kesim değeri 346 μm bulunmuştur. OCT ile histolojik analiz (p:0,99) ve radyografi ile NILT (p:0,99) arasındaki farkın istatistiksel olarak anlamlı olmadığı bulunmuştur. Histolojik değerlendirmeye göre, görsel muayene (1) ve LF (1) en yüksek duyarlılık değerlerini göstermiştir. **Sonuçlar:** Araştırmamız; in vivo ve in vitro olarak değerlendirdiğimiz süt ve sürekli azı dişlerinde arayüz çürüklerinin erken teşhisinde LF, NILT ve OCT teknolojilerinin ilave yardımcı araç olarak kullanılabileceği göstermiştir.

Anahtar Sözcükler: arayüz çürükleri, erken çürük teşhisi, lazer floresans, optik koherens tomografi, yakın kızılötesi transillüminasyon

In vivo and In vitro Evaluation of Different Detection Methods for Proximal Caries Lesion in Children

Student's Name: Elif KANBEROĞLU

Advisor: Prof. Dr. Betül KARGÜL

Department: Department of Pediatric Dentistry

2. SUMMARY

Aim: The aim of this study was to compare the different alternative detection methods in early diagnosis of proximal caries lesion in primary and permanent first molars. **Materials and Methods**: In vivo part of research; A total of 346 proximal surfaces in 231 primary and 115 first permanent molars in 68 children were evaluated using x3 magnification by caries and caries free with laser fluorescence(LF) and near-infrared transillumination(NILT) according to ICDAS-II. The proximal surfaces of 73 extracted permanent molars were examined by visual examination, radiography, optical coherence tomography(OCT), LF and NILT methods. After the measurements, histological sections were taken and evaluated under light microscope. In the statistical analysis, sensitivity, specificity, accuracy and area under the ROC curve were calculated with MedCalc(Free Trial) program, kappa values and intraclass correlation coefficient were found with SPSS 15 program and McNemar analysis was performed. The results were evaluated at $p<0,05$ significance level. **Results:** The agreement between the researchers for NILT was excellent(κ:0,93) and good for LF(κ:0,637). LF(0,91/0,85) showed higher sensitivity for both primary and permanent molars than NILT(0,89/0,64) method at the in vivo part of the study. In the in vitro part of the study, cut-off value for OCT was found to be 346 µm. The difference between OCT and histological analysis (p:0,99) and radiography and NILT(p:0,99) was not statistically significant. Visual examination(1) and LF(1) showed highest sensitivity values according to histological analysis. **Conclusions:** LF, NILT and OCT methods can be effective in detecting hidden proximal caries in primary and permanent molars.

Keywords: proximal caries, early caries diagnosis, laser fluorescence, optical coherence tomography, near infrared transillumination

3. GİRİŞ VE AMAÇ

Çürük risk değerlendirilmesi, erken çürük teşhisi ve başlangıç çürüklerinin ayrıntılı incelenmesi ile çürüklerin az miktarda uzaklaştırılması "minimal invaziv diş hekimliği"nin temelini oluşturmaktadır (Iwami ve ark., 2006). Günümüz diş hekimliğinde de giderek önem kazanan minimal invaziv yaklaşımın temel amacı dişlerin hayat boyu sağlıklı kalması ve fonksiyon görebilmesidir (Frencken ve ark., 2012). Diş çürüğü önlenebilir bir hastalık olmasından dolayı klinik belirti ve semptomlar olmadan önce müdahale edilmelidir. Bu nedenle başlangıç evresindeki mine çürüklerinin ve kavite oluşturmamış dentin çürüklerinin erken teşhisi önem kazanmaktadır (Korkut ve ark., 2011). Erken teşhis, çürük risk değerlendirmesi, koruma, diş çürüğünün hem birey hem de toplumsal seviyede başarılı bir şekilde anlaşılması ve kontrol altına alınması için hayati önem taşıyan unsurlardır (Pitts ve ark., 2017).

Plak tutulumunun fazla olduğu okluzal, arayüz ve diş eti kenarlarındaki düz yüzeyler çürük riskinin fazla olduğu bölgelerdir. Epidemiyolojik çalışmalar, çocuk yaştaki yüksek okluzal çürük prevelansının yaş ilerledikçe yerini arayüz çürüklerine bırakmakta olduğunu göstermektedir. Teşhisin kolaylıkla yapılabildiği okluzal ve düz yüzeylerin aksine arayüzlerde, özellikle başlangıç çürük lezyonlarının tespitinde zorluk yaşanır (Abogazalah ve Ando, 2017).

Görsel muayene ve radyografiler, arayüz çürük tespiti için en sık kullanılan geleneksel teşhis yöntemleridir. Klinik muayenede görsel muayenenin yetersiz kalması ve radyografik muayenede radyasyona maruz kalma gibi dezavantajları önlemek için doğru, kesin ve kullanımı kolay yeni yöntemler geliştirilmiştir (Özkan ve Güzel, 2017). Dijital radyografi, lazer fluoresans, elektriksel iletkenlik, fiber optik transillüminasyon, dijital fiber optik transillüminasyon, dalga boyuna dayanan fiber optik transillüminasyon, elektriksel iletkenlik ölçümü, kantitatif lazer floruresans, infrared lazer fluoresans, optic koherans tomografisi, ultrasonik görüntüleme sistemi yeni geliştirilen teşhis yöntemleriden bazılarıdır (Zandoná ve Zero, 2006).

Araştırmamızda; çocuklarda süt azı ve sürekli azı dişlerinde meydana gelen arayüz çürüklerinin teşhisinde görsel muayene ile lazer floresans, yakın kızılötesi transillüminasyon, radyografi, optik koherans tomografisi ve histolojik analizin karşılaştırılmalı olarak incelenmesi amaçlanmıştır.

4.GENEL BİLGİLER

4.1. Diş Çürükleri

Diş çürükleri, dünya çapında en yaygın olarak görülen kronik hastalıklardan biridir. Gelişmekte olan ülkelerin çoğunda ağız sağlığının iyileştirilmesindeki başarılara rağmen, okul çağındaki çocukların %60-90'ını etkileyen önemli bir sağlık problemidir (Wu ve ark., 2019). Son yıllarda yapılan çalışmalarda, 5-17 yaş arası çocuklarda çürük görülme sıklığı yaklaşık %36 oranında azaldığı ve çocukların neredeyse %50'sinin çürüksüz kalıcı dentisyona sahip olduğu bildirilmiştir (Sicca ve ark., 2016).

Diş çürükleri; dental plaktaki asit üreten bakterilerin diyetle alınan karbonhidratları fermantasyonu sonucu açığa çıkan organik asitlerin, diş yüzeyini çözmesiyle oluşan multifaktöriyel bir hastalıktır. Diş çürüklerinin oluşabilmesi için konak (diş sert dokuları), karyojenik mikroorganizmalar, diyet (fermente olabilen karbonhidrat tüketimi) ve zaman faktörlerinin bir arada bulunması gerekmektedir. Günümüzde ise yapılan çalışmalara göre çürük oluşumunda tükürük, vücut savunma sistemi, genetik, kültürel özellikler, davranışsal ve çevresel faktörler, sosyoekonomik durum, eğitim seviyesi ve fluor kullanımı gibi daha birçok faktörün de rol oynadığı kabul edilmektedir **(Şekil 1)** (Selwitz ve ark., 2007).

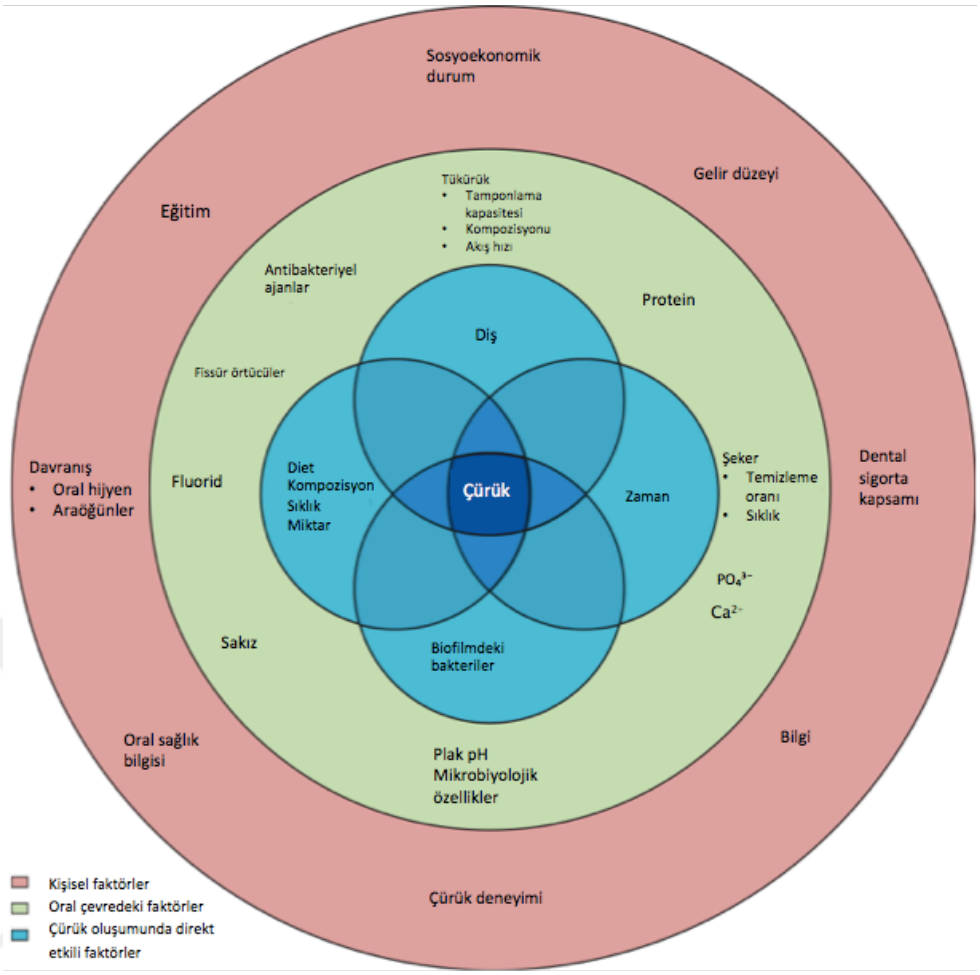

Şekil 1. Çürük oluşumunda rol oynayan etkenler (Selwitz ve ark., 2007)

Okluzal yüzeydeki pit ve fissürler, arayüzlerdeki kontak noktaları ve diş eti marjini gibi dental plağın birikimine ve zamanla olgunlaşmasına olanak sağlayan bölgelerde çürük gelişimi daha hızlıdır. Demineralizasyon belirtileri diş yüzeyini kaplayan biyofilm içerisinde başlayarak diş sert dokularını etkilemektedir (Selwitz ve ark., 2007). *Streptococcus mutans* ve *Streptococcus sobrinus* minede demineralizasyonun başlamasında rol oynarken, *Lactobacillus caseii* çürük lezyonunun gelişimine neden olan önemli bakterilerden biridir. Bu bakterilerin karbonhidrat metabolizasyonu sonucu ürettikleri laktik, formik ve asetik asitler çürük oluşumuna neden olmaktadır.

Çürük mekanizması, kavramsal olarak basit, ayrıntılı olarak incelendiğinde ise karmaşık bir süreçtir. Featherstone, çürük gelişimini şu basamaklar ile tanımlamıştır:

1. Dental plakta bulunan asidojenik (asit üreten) bakteriler, alınan karbonhidratları fermente ederek laktik, formik, asetik ve propiyonik asitleri içeren organik asitler üretir.
2. Bu asitler mine, dentin ya da semente etki ederek mine kristallerinin (hidroksiapatit) kısmen çözünmesine neden olur.
3. Kalsiyum ve fosfat, diş dokusundan çözünerek uzaklaşmaya başlar ve süreç devam ederse kavitasyon oluşur.
4. Kavitesiz çürüklerde, kalsiyum ve fosfat fluorla birlikte diş dokusuna geri kazandırılarak yeni bir kristalize doku oluşur. Bu şekilde demineralizasyon tersine çevrilebilir (Remineralizasyon).
5. Yeni oluşan mineralize kristal tabaka, hidroksiapatite göre aside karşı daha dayanıklıdır.
6. Demineralizayon ve remineralizayon süreci gün boyunca birkaç kez meydana gelir ve bu durum kavitasyona, onarım ve tersine dönmeye ya da aynı durumun korunmasına neden olur (Featherstone, 2004) **(Şekil 2)**.

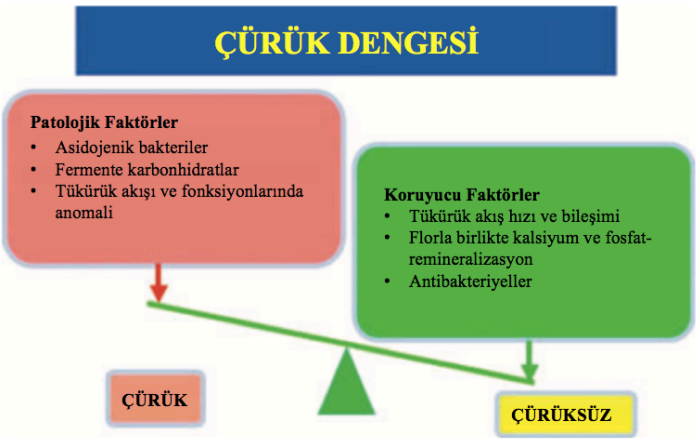

Şekil 2. Featherstone'nin çürük dengesi modeli (Featherstone, 2008)

Başlangıçta diş çürüğünün üç ana etiyolojik faktörü olarak konakçı, karbonhidratlar ve bakteriler kabul edilirken daha sonra dişlerin karyojenik ortama maruz kalma sıklığının çürük gelişimini etkilediği bulunmuştur (Keyes, 1960). Bu nedenle zaman kavramı da ilk üç temel faktöre dördüncü olarak eklenmiştir. Topikal fluor uygulamaları, oral hijyen eğitimi ve diyet danışmanlığı gibi önleyici yöntemlerin de geliştirilmesiyle çürük oluşumunda kapsamlı bir risk değerlendirme modeli oluşturmak için daha fazla faktör eklenmiştir (Hurley ve ark., 2019).

Asidojenik bakteriler, tercihen asit koşulları altında yaşayabilen asit üreten bakterilerdir ve diş plağında bulunarak toplam floranın %1'inden azını kapsar. Çürük gelişimi başladığında agresif bir şekilde ilerleyerek dental plak içeriğini daha asidik bir hale getirir ve yararlı bakterilerin aksine asidojenik bakteriler hayatta kalır. Mutans Streptokokları (*Streptococcus mutans* ve *Streptococcus sobrinus*) ve Laktobasil türleri, diş yapısının kolayca çözebilen laktik, asetik, formik ve propiyonik asitleri üreten iki ana bakteri türüdür. Bu bakterilerden başka diğer asidojenik bakteriler de diş çürüklerinin gelişiminde rol oynar. Yapılan çalışmalarda *Bifidobacterium, Veillonella, Granulicatetta, Scardovia, Fusobacterium, Prevotella* ve *Actinomyces* bakterilerinin erken çocukluk dönemi çürüklerine potansiyel katkıda bulunan bakteriler olduğu görülmüştür. (Nyvad ve ark., 2013) Çocuklarda yaygın olarak görülen erken çocukluk dönemi çürüklerinin gelişiminin erken evrelerinde *Streptococcus Mutans* yüksek seviyelerde bulunurken, *Laktobasiller* hastalığın ilerlemesinde ve *Scardovia* dentin çürüklerinin gelişiminde ve derin çürüklerin oluşumunda rol oynamaktadır (Hurley ve ark., 2019).

Çürük lezyonun ilerlemesi, aynı kalması veya tersi durum gelişmesi koruyucu faktörler ve patolojik faktörler arasındaki denge ile belirlenir. Asidojenik bakteriler, fermente edilebilir karbonhidratların tüketilmesi, tükürük fonksiyonlarının azalması gibi patolojik faktörler baskın ise çürük gelişimi başlar. Tükürük akışı ve içeriği, proteinler, antibakteriyeller, fluor gibi koruyucu faktörlerin baskın olması durumunda çürük durdurulur veya remineralizasyon gelişir. Demineralizasyon ve remineralizasyon, günde birkaç kez dinamik bir şekilde meydana gelir **(Şekil 3)** (Featherstone, 2004).

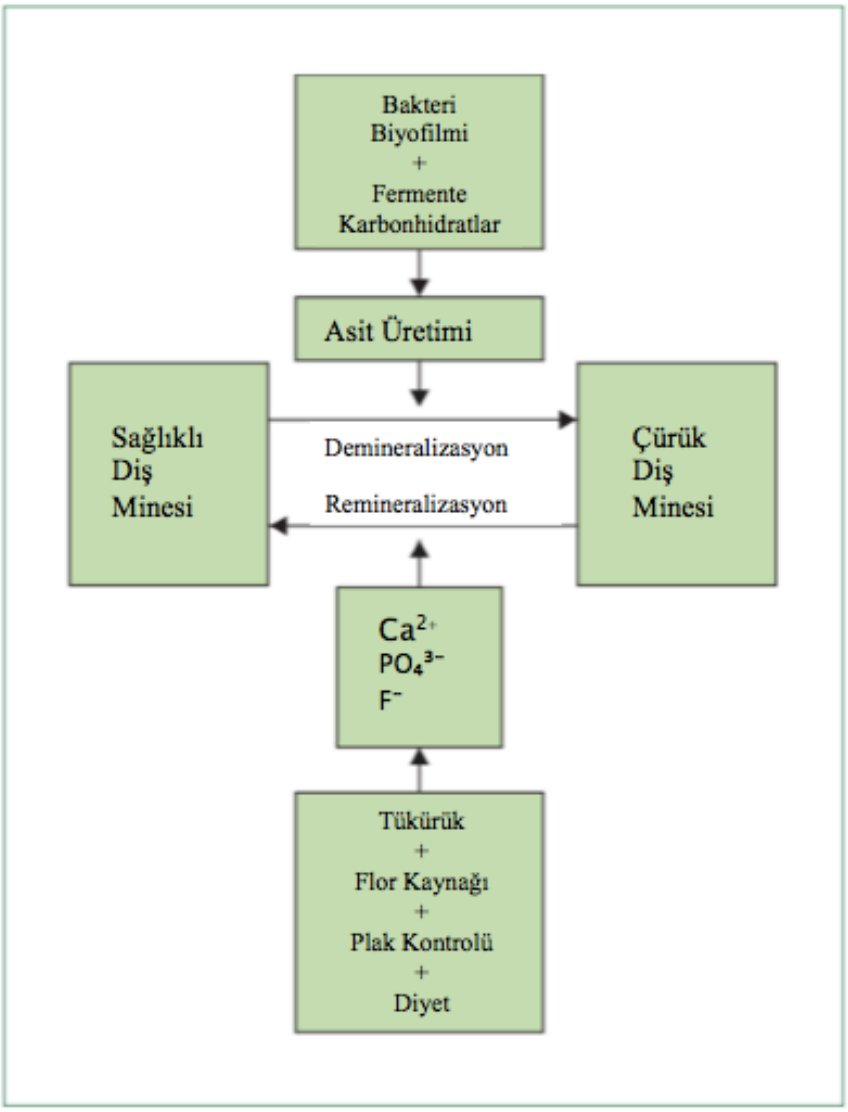

Şekil 3. Diş çürüğünde demineralizasyon ve remineralizasyon döngüsü (Featherstone, 2004)

Ağız ortamına maruz kalan tüm diş sert dokuları (kuron ve diş eti çekilmesine bağlı açığa çıkan kök yüzeyleri) bireyin yaşamı boyunca çürüğe karşı hassasiyet göstermesine neden olur. Ancak karyojenik dental biyofilm ve diyetle karbonhidrat alınımının olmaması çürük oluşumunu engeller. Fermente edilebilir karbonhidratların metazbolizması sonucu üretilen organik asitler, dişin kristal mineral yapısını demineralize eder ve çürük oluşumu mine yüzeyinin altından başlar. Dental biyofilmde bulunan mikroorganizmalar tarafından çok çeşitli organik asitler üretilebilmesine rağmen laktik asit, çürük oluşumunda rol oynayan ana asit olarak kabul edilir (Pitts ve ark., 2017).

Modern diş hekimliği, diş çürüklerinin gelişimini önleme konusunda daha fazla durmakta ve minimal invaziv yaklaşımla birlikte erken teşhis önem kazanmaktadır. Bu nedenle birçok demineralizasyon ve remineralizasyon döngüsünün meydana geldiği başlangıç çürüklerinin teşhisi, kavitasyon oluşturmadan önce yapılmalıdır. Kavitasyondan önce doğru tanı yapılması restoratif tedavi ihtiyacını azaltarak fluor, fissür örtücü gibi koruyucu tedavilerle diş sağlığını önemli ölçüde iyileştirilmesine olanak sağlamaktadır (Mohanraj ve ark., 2016).

Son yıllarda diş çürüklerinin tedavi yaklaşımı değişmiştir. Kavitasyonsuz lezyonların ilerlemesinin daha yavaş gelişmesi ve tespit edilme fırsatına sahip olması önleyici stratejilerin uygulanmasına izin vermektedir. Geleneksel yöntemlerin daha hassas yöntemlerle birleştirilmesi çürük teşhisini geliştirerek hekimlerin girişimsel olmayan tedavileri izlemesinde yardımcı olabilmektedir. Kavitasyon meydana gelmeden önceki lezyonların klinik olarak çürük tespitleri, 1965'ten bu yana yapılan araştırmalarda bildirilmiştir ve 50 yıldan uzun süredir klinik araştırma ve uygulamada kullanılmıştır. Diş hekimliği alanındaki uygulamalarda ve klinik çalışmalarda kullanılan bazı yaklaşımlar, yalnızca kavitasyon aşamasındaki lezyonları tespit ederek restoratif kararları vermeye odaklanmıştır (Gomez, 2015).

Geçtiğimiz yıllarda düzenlenen çürük tespiti ve yönetimi konulu çeşitli konferanslarda erken çürük lezyonlarının kesin olarak tespit edilememesi ve buna bağlı kavitasyon oluşturmamış çürük lezyonlar için girişimsel olmayan tedavi ihtiycı vurgulanmıştır. Çürük Klinik Çalışmalarına İlişkin Uluslararası Konsensus Çalıştayı (ICW-CCT)' na göre:

- Lezyon tespiti, hastalığın mevcut olup olmadığının belirlenmesinde nesnel bir yöntem; lezyon değerlendirmesi, tespit edildikten sonra onu karakterize etmek; çürük teşhisi, mevcut verilerin kişiye göre profesyonelce yorumlaması anlamına gelir.

- Görsel tanı, çürük teşhisinin standardıdır; ek yöntemlerin kullanımı daha fazla araştırılmalıdır.

- Bitewing radyografi tanıya bilgi eklemektedir.

- Klinik çalışmalarda sadece kavite olmuş lezyonların kaydedilmesinin modası geçmektedir.

- Çürük ölçüm yöntemleri, çürük gelişiminde herhangi bir zamanda işaretlerini doğru bir şekilde yakalayabilmeli, farklı seviyelerdeki deminaralizasyon ve remineralizasyon seviyelerini izleyebilmeli ve kullanılan ürünün lezyon başlatma ve lezyon davranışı (ayırt etme, durdurma veya gerileme) üzerindeki etkilerini fark edebilmelidir (Pitts ve Stamm, 2004).

Mevcut tüm bu kanıtlara rağmen koruyucu uygulamalar, finansal baskılar ve etkili bir önleme için başlangıç aşamasındaki lezyonların tespit edilememesi nedenleri ile başarılı sonuçlara ulaşamamakta ve verimli bir şekilde kullanılamamaktadır. Temel sorun, genel dişhekimliği pratiğinde çürük kontrolü operatif yaklaşımın gerisinde kalmaktadır. Bu durum çürük epidemiyolojisini, klinik sonuçları ve hastanın yaşam kalitesini olumsuz yönde etkilemektedir (Gomez, 2015).

Hastalığın erken tespitindeki tıbbi model, hastalık sürecinin anlaşılmasına dayanan başarılı bir risk değerlendirmesini tamamlamaktadır. Çürük risk değerlendirmesi, çürük yönetiminde temel taşlardan biridir ve tedavi planlaması veya hasta motivasyonuna yardımcı olmak için yapılmalı ve belgelenmelidir. Bununla birlikte, Çürük Riski Değerlendirme sistemlerindeki mevcut kanıtlar sınırlıdır ve çürük risk durumlarına göre bireyleri sınıflandırma yöntemlerini belirlemek için çeşitli çok değişkenli regresyon tekniklerinin kullanıldığı kesitsel çalışmalardan gelmektedir. Bu çalışmalar, ideal bir risk değerlendirme sisteminin belirleyici özelliği olan çürük riski taşıyan bireylerin doğru bir şekilde tanımlanması için yetersizdir. Diğer yandan, uzunlamasına ileriye dönük çalışmalar, sınırlama ile risk faktörlerinin tek bir değerlendirmesinden daha güçlü olan yeni çürük gelişimi tahminini değerlendirmektedir. Bu konuda iyi kalitede çok az sayıda çalışma bulunmaktadır (Tellez ve ark., 2013; Gomez, 2015).

4. 2. Diş Çürüklerinin Sınıflaması

Mine ve dentin dokularında meydana gelen yapısal değişimler diş çürüklerinin önlenmesi ve tedavilerinde farklılıklara neden olur.

4. 2. 1. Etkilenen sert dokuya göre

4. 2. 1. 1. Mine çürükleri

Diş oral kavitede sürmeye başladığında, mine mineralizasyonunu tamamlamış olup dokusu ağırlık olarak %95 mineral, %5 organik matriks ve su, hacimsel olarak ise %86 mineral, %2 organik materyal ve %12 su içermektedir. Mine dokusunda demineralizasyon ve remineralizasyon dengesi, demineralizasyon yönünde bozulduğunda diş çürükleri gelişmeye başlar (Kidd, 2005) **(Resim 1)**.

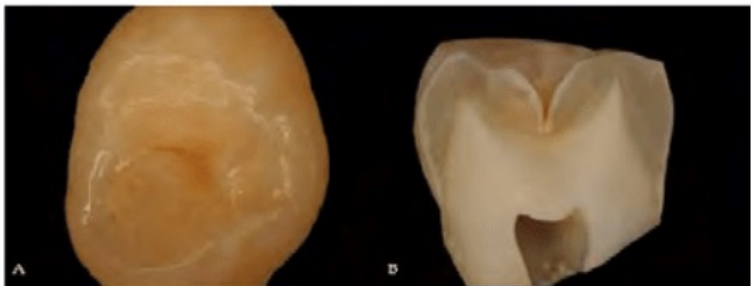

Resim 1. Mine çürüğü (Diniz ve ark., 2012)

Mine demineralizasyon tabakası, sağlıklı mineye oranla daha düşük mineral içerikli yüzey tabakasına ve interprizmatik mineral içeriğine sahiptir. Mine demineralizasyonunun ilk aşaması, interprizmatik mineral içeriğinin uzaklaştırılması ile karakterizedir (Kidd, 2005).

Diş çürüklerinin ilk belirtisi lezyon kurutulduğunda oluşan tebeşirimsi, beyaz ve opak beyaz nokta (white spot) lezyonlarıdır. Bu bölgelerde yüzeyel tabakanın altında diş dokularında çözünen iyonların çökelmesi ve mine dokusunda meydana gelen yapısal bozulma minenin saydam özelliğini kaybetmesine neden olur (Kudiyirickal ve Ivančaková, 2008). Beyaz nokta lezyonları remineralizasyonla

sağlıklı diş yapılarına dönüştürülebilir; fakat çürük oluşturan etkenlerin ortadan kaldırılmadığı durumlarda demineralizasyon süreci devam eder ve çürük gelişimi ilerleyerek mine yüzeyinin pürüzlenmesine ve madde kaybının oluşmasna neden olarak geri dönüşümsüz hale gelebilir (Yıkılgan ve Kılıç, 2016).

Başlangıç mine çürükleri saydam tabaka, karanlık tabaka, lezyon gövdesi ve yüzeyel tabaka olmak üzere 4 ayrı tabakadan meydana gelmektedir **(Resim 2)**.

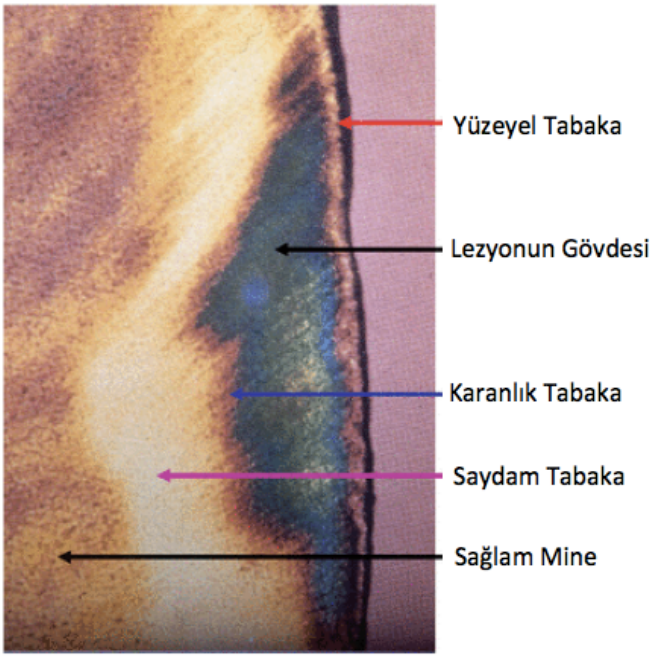

Resim 2. Mine çürüğü tabakaları (Goldberg, 2016)

Saydam Tabaka:

Çürük dokuyu sağlıklı mineden ayıran lezyonun en derin tabakasıdır. Retzius çizgileri ve prizmaların enine çizgileri azalmış veya yok olmuştur. Bu bölgede yaklaşık olarak %1,2 mineral kaybıyla birlikte normal mineye göre daha geniş porlar gözlenir. Porlar, mine ile aynı kırılma indeksine sahip bir solüsyon olan *kinolin* ile yıkandığında bu tabaka saydam görülür. Bu nedenle saydam tabaka olarak tanımlanır (Thylstrup ve Fejerskov, 1994).

Saydam tabaka minede çürük lezyonunun en alt kısmında yer alır ve lezyonun ilerleme yönünü gösterir (Hicks ve ark., 2005). Mine lezyonlarının histolojik incelenmesinde saydam tabaka, sürekli dişlerdeki lezyonların % 50'sinde gözlenirken, süt molar dişlerin % 25'inde gözlenmiştir **(Resim 2)** (Hörsted-Bindslev ve Mjör, 1988).

Karanlık Tabaka:

Lezyon gövdesinde geniş olan porlar mikropor halini alarak kinolini absorbe edemediği için polarize ışığın geçişini engeller. Işık geçirmediği için karanlık tabaka olarak adlandırılır. Bu bölgede yaklaşık %6 oranında mineral kaybı vardır **(Resim 2)** (Thylstrup ve Fejerskov, 1994).

Karanlık tabakanın genişliği lezyon hızına göre değişkenlik gösterir. Çürük lezyonun hızlı ilerlediği durumlarda ince, yavaş ilerlediği durumlardaysa kalın gözlenir (Thylstrup ve Fejerskov, 1994).

Çürük lezyonlarda demineralizasyon ve remineralizasyon fazlarının sırayla devam etmesine bağlı olarak bu tabakada remineralizasyon gözlenir. Bu süreçte geniş porların bir bölümü daralarak minenin geçirgenliği azalır. Fazla ya da uzun süreli remineralizasyon durumlarında karanlık tabaka daha geniş yapıdadır (Thylstrup ve Fejerskov, 1994; Robinson ve ark., 2000).

Lezyonun Gövdesi:

Sağlam mine yüzeyinin 15-30 μm altında yer alan mine çürüğünün en büyük bölümünü oluşturan tabakadır. (Hicks ve ark., 2005). Sağlıklı mineye göre su ve organik yapılarda artış görülür ve içeriğinde %24 daha az mineral bulundurur (Roberson ve ark.,2006; Newbrun, 1989).

Lezyon gövdesi oldukça poröz bir yapıdadır. Por hacmi kenar kısımlarda yaklaşık %5, merkezde ise %25 oranlarında görülmektedir. Bu tabakada Retzius çizgileri belirgin olarak izlenebilir ve radyografik olarak radyolüsent görüntü verir (Roberson ve ark., 2006) **(Resim 2)**.

Yüzeyel Tabaka:

Yüzey genişliği 20-100 μm arasında değişen ancak ortalama 40 μm kabul edilen ve mineral içeriği yaklaşık %82 olan mine çürüğünün en dış tabakasıdır. Diğer tabakalara göre çürükten daha az etkilendiği için sağlıklı komşu mineye yakın radyoopasite gösterir ve altındaki radyolusent olarak görülen alanlardan ayırtedilebilir (Newbrun, 1989; Kielbassa ve ark., 2009).

Mine yüzeyinin tükürük ile temasta olmasına bağlı olarak dokunun mineralizasyonu daha fazladır. Mine oluşumu sırasında fluorit iyonları mevcut olduğunda ya da topikal uygulandığında asit çözünürlüğünü azaltır ve remineralizasyonu arttırarak mineyi stabilize eder. Fluor yoğunluğu mine dentin sınırına doğru azalır ve buna bağlı olarak yüzeyel tabakada alttaki komşu mineden daha fazla bulunmaktadır. Minenin yüzey altı çözünmesi sonucu ortaya çıkan Ca ve PO_4 iyonları bu tabakada birikerek remineralizasyon meydana gelmektedir (Roberson ve ark., 2006; Dawes, 2003).

Yüzeyel tabaka, mineral kaybının yüzeyaltı tabakalara göre oldukça az olması ve böylece bölgenin zarar görmemesi bakterilerin invazyonu için önemli bir bariyer görevi görür (Roberson ve ark., 2006; Newbrun, 1989) **(Resim 2)**.

4. 2. 1. 2. Dentin çürükleri

Dentin, odontoblastların hücre faaliyetlerini içeren tübüllerin nüfuz ettiği canlı bir dokudur. Çürük gelişimi sırasında diş tübülleri boyunca ve içerisinde kademeli olarak depolanan mineraller ile tıkanmanın meydana geldiği tübüler sklerozla kendini savunur. Ayrıca odontoblastlar, uyarana yanıt olarak pulpa-dentin sınırında tamir dentini oluştururlar. Bu reaksiyonlar daha az geçirgen sağlayarak dentini korur Bu tabakada Retzius çizgileri belirgin olarak izlenebilir ve radyografik olarak radyolüsent görüntü verir (Kidd, 2005) **(Resim 3)**.

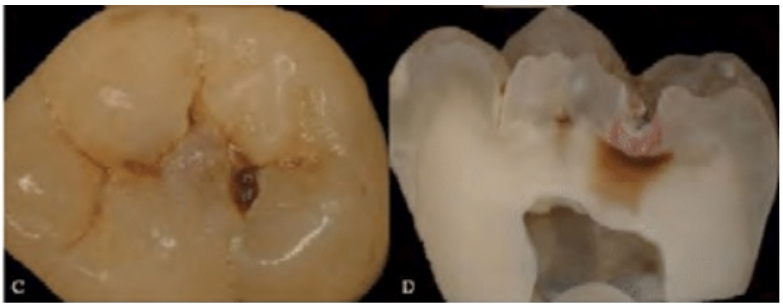

Resim 3. Dentin çürüğü (Diniz ve ark., 2012)

Dentin dokusunun mineye göre daha az mineral içeriğine sahip olması ve asit ataklarına daha az direnç gösterebilmesi çürük gelişiminin daha hızlı olmasını sağlar. Dentinin yaklaşık %20'si organik içerikten oluşur ve bakterlerin ürettiği asitler ile inorganik yapısıyla birlikte organik kısmının da çözünmesine neden olmaktadır. Mineden daha poröz olan dentinde, bakteri geçişi ve bu bakterilerin yıkıcı enzimlerinin derinlere penetrasyonu daha hızlı şekilde gelişir (Yıkılgan ve Kılıç, 2016).

Massler ve Fusayama, çürük dentin içinde iki katman olduğunu öne sürmüşlerdir (Massler, 1967; Fusayama ve ark., 1966).

Enfekte Dentin

Dentin çürüğünün dış tabakası, mikroorganizmalar tarafından enfekte edilmiştir. Organik ve inorganik yapı hiçbir şekilde remineralize edilemeyecek derecede parçalanmıştır. Klinik olarak rahatlıkla uzaklaştırabilen yumuşak bir dokuda ve sarı renkli gözlenir. Bu tabakada meydana gelen geri dönüşümsüz yıkım nedeniyle restorasyon öncesinde tamamen kaldırılmalıdır (Massler, 1967; Fusayama ve ark., 1966).

Etkilenmiş Dentin

Dentin çürük lezyonunun tabanındaki sağlıklı dentine hemen bitişik olan iç tabaka kısmen demineralize olmuş, bir miktar bakteri florası içermiş, ancak yine de mevcut orijinal dentin tübülü yapısına sahiptir. Bu bölge etkilenmiş tabaka olarak da tanımlanır ve bir dereceye kadar remineralize edilebilir. Klinik olarak

sert ve koyu renk gözlenen bu tabaka restorasyon sırasında gereksiz madde kaybını önlemek için korunur. Etkilenen tabakanın klinik olarak uzaklaştırılmasında sadece renk değişimi ve sertliğine güvenmek zordur (Fusayama ve ark., 1966; Ngo ve ark., 2006; Yıkılgan ve Kılıç, 2016) **(Resim 4)**.

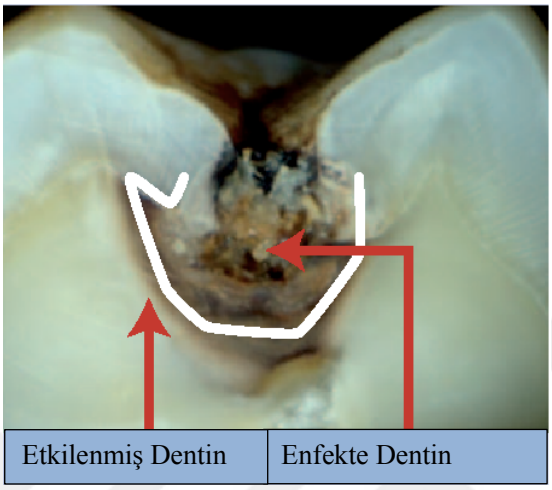

Resim 4. Dentin çürüğü katmanları (Holmgren ve ark., 2013)

4. 2. 2. Etkilenen anatomik bölgeye göre

4. 2. 2. 1. Okluzal diş çürükleri

Okluzal yüzeyler, tamamlanmamış posteruptif olgunlaşmaları sonucu düşük mineral içeriğe sahip minenin bulunması ve bununla birlikte dar ve derin fissürlerin varlığı nedeniyle çürüğe karşı duyarlı bölge olarak kabul edilmektedir (Kotsanos ve Darling, 1991) **(Resim 5)**.



Resim 5. Okluzal diş çürüğünün klinik ve histolojik kesit görüntüleri (de Almeida Neves ve ark., 2011)

Dişlerin okluzal yüzeylerindeki pit ve fissürler, mekanik oral fonksiyonu düşük morfolojik özelliklere sahip olmasından dolayı bakteri tutulumunu kolaylaştırır (Carvalho ve ark., 1992). Mekanik olarak korunan bu bölgeler, yetersiz diş fırçalama ve karyojenik diyet gibi çevresel koşullardaki değişiklerden dolayı bölgedeki biyofilmi potansiyel olarak karyojenik plağa dönüşmesine neden olur (Takahashi ve Nyvad, 2008). Zamanla dişlerde meydana gelen aşınmalar sonucu dar ve derin fissürler sığ hale gelir ve okluzal çürük sıklığı azalır (Kotsanos ve Darling, 1991; Muller-Bolla ve ark., 2009).

4. 2. 2. 2. Düz yüzey çürükleri (arayüz çürükleri)

Düz yüzey çürükleri, diş etine yakın düz yüzeyler ve dişlerin temas noktalarının altında kalan bölgelerde meydana gelir. Özellikle dişlerin temas noktaları altında bölgeler plak gelişimine uygun alanlar olması arayüz çürüklerinin oluşumuna olanak sağlamaktadır (Roberson ve ark, 2006) **(Resim 6)**.

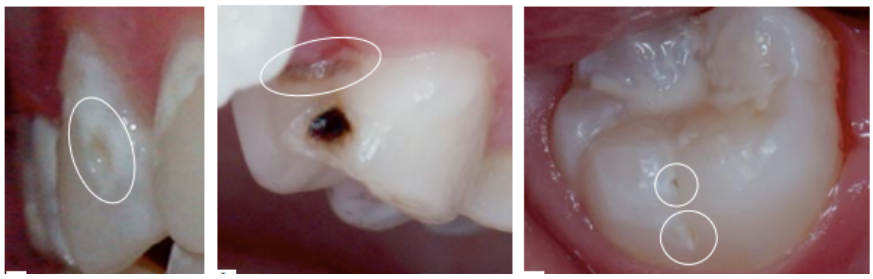

Resim 6. Düz yüzey çürükleri klinik görüntüsü (Topping ve Pitts, 2009)

Arayüz çürük lezyonu kavitasyon oluşturduğunda, hasta tarafından diş ipi ile etkili bir şekilde temizlenemediği ve lezyonun ilerleme eğiliminin olması nedeniyle daha fazla ilerlemesini önlemek için genellikle restoratif tedavi önerilmektedir (Kielbassa ve ark., 2006). Görsel muayene ve radyografik incelemenin kombinasyonu arayüz çürük teşhisinde standart bir prosedür olarak kabul edilmektedir (Pitts, 1996).

Özellikle süt azı dişlerinin arayüzeylerinde çürüklerin tespiti zordur çünkü geniş temas noktaları doğrudan görsel muayeneyi engellemektedir **(Resim 7, 8)**. Radyografik görüntüler gerçek lezyon derinliğini ve başlangıç mine çürüklerinin aşamasını gösterememektedir. Bu yöntemin hassas tekniğe sahip olması ve iyonlaştırıcı radyasyon nedeniyle rutindeki kullanımındaki kısıtlamalar, hekimleri alternatif teşhis yöntemlerinin kullanımına yönlendirmektedir (Novaes ve ark., 2009).

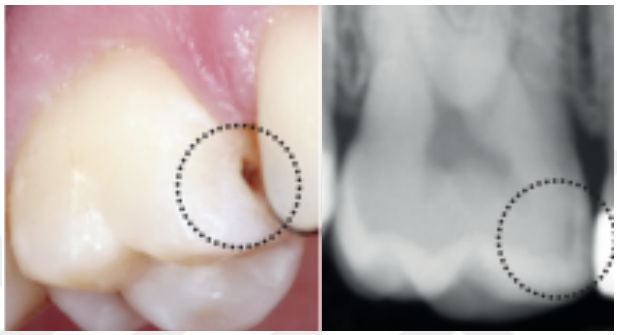

Resim 7. Arayüz çürüğü klinik ve radyografik görüntüsü (Pitts ve ark., 2017)



Resim 8. Arayüz çürüğü histolojik görüntüsü (Subka ve ark., 2019)

Düz yüzeylerde, kolay plak uzaklaştırılan bölgelerdeki başlangıç mine çürüğü teşhis edilebilir ve sert dokulara dönüştürülebilir (ömür boyu beyazımsı veya kahverengimsi görünüm). Kavitasyon veya oral hijyenin azalması nedeniyle plağın uzaklaştırılamadığı durumlarda lezyonlar aktif olarak kalır. Düz yüzeylerde meydana gelen beyaz nokta lezyonlarının remineralizasyonu ile ilgili in vivo çalışmalar sınırlıdır; fakat kavite oluşturmuş arayüz çürük lezyonlarının genellikle yavaş ilerlediği kabul edilmektedir (Kielbassa ve ark., 2006).

Yapılan çalışmalar, kavitesiz arayüz çürüklerinin örtülmesinin kısa dönemde çürük gelişiminde etkili bir yöntem olduğu; fakat uzun dönem için klinik araştırmaların arttırılması gerektiğini bildirmektedir (Ammari ve ark., 2014).

Çoğu sanayileşmiş ülkede, arayüz çürük lezyonların çoğu kavitasyonsuz mine veya mine-dentin lezyonlarıdır. Bu tür lezyonlar genellikle aktif ve yavaş; ancak sürekli ilerlemektedir (Gomez, 2015). Kavitasyon oluşturmamış arayüz çürük lezyonlarının tedavisi, girişimsel olmayan bir şekilde oral hijyen eğitimi veya tekrarlanan fluorür uygulaması kullanılarak veya girişimsel olarak diş çürüğünün temizlenmesi ve restorasyonu yapılarak gerçekleştirilmektedir. İlk yaklaşım diş dokusunu korurken, hastanın uyumuna büyük ölçüde bağlıdır. Buna karşılık, ikinci yaklaşım, büyük ölçüde hastanın işbirliğine bağlı değildir, ancak özellikle arayüzdeki lezyonlar restore edildiğinde önemli ölçüde diş dokusu kaybı meydana gelir ve genellikle dental restorasyonların sınırlı ömüre sahip olması nedeniyle tekrar müdahale döngüsünün başlangıcına neden olur. Bu yeniden restorasyon döngüsü, daha fazla ve artan bir diş maddesi kaybıyla ilişkilidir ve tedavi edilen dişin hem canlılığını hem de korunmasını tehlikeye atabilir (Anusavice, 2001).

İnvaziv tedaviyle karşılaştırıldığında, hem mikro hem de non-invaziv tedavi arka dişlerin minenin orta yarısından ilerlemiş veya dentin orta yarısına ulaşmamış arayüz lezyonlarının tedavisi ile ilişkili yaşam boyu maliyetleri azaltır. Mikro-invaziv tedavi daha etkilidir, ancak genellikle non-invaziv tedaviden daha maliyetlidir. Yapılan çalışmaya göre mikro-invaziv tedavi, genç hastalarda dentin yarısına ulaşmamış lezyonlarının tedavisinde en yüksek maliyet etkinliğine sahip olduğu görülmüştür. Süt dişlerin sınırlı ömrü ve çocuk diş hekimliğinde tedavilerin farklı uygulanabilirliklerinden dolayı farklı maliyet etkinliği tahminleri olabileceğinden bu konuda çalışmalar bulunmamaktadır. Mikroinvaziv ve invaziv olmayan tedaviler, dişin bütünlüğünü ve sağlığını tehlikeye atan yeniden tedavi döngüsünü azaltmak veya önlemek için restoratif önlemleri geciktirmeyi amaçlamaktadır. Bu döngünün gecikmesi, maliyete duyarlı ve yüksek çürük riskli hastalarda büyük etkiye sahip olmaktadır (Schwendicke ve ark., 2014).

Çürük tespit yönteminin seçilmesi mevcut tedavi seçeneklerini belirlemektedir. Radyografik olarak tespit edilen erken lezyon evreleri, mikro veya invaziv olmayan tedaviler alabilirken, görsel olarak dokunsal algılanan lezyonlar sıklıkla ilerler ve çoğunlukla invaziv tedavi gerektirir. Bu nedenle, tespit yönteminin seçimi uygulanan tedavi yoluyla hastaları etkilemektedir (Schwendicke ve ark., 2015).

Ergenlik döneminde önleme alan ya da almayan farklı popülasyonlarda proksimal lezyonların tespit ve tedavi kombinasyonlarının maliyet etkinliğini karşılaştırdık. Düşük riskli popülasyonlar için, radyografik tespit artı önleyici ve önleyici olmayan invaziv tedavi, ayrıca radyografik tespit artı mikro-invaziv tedavi ve önleme uygun maliyetlidir. Yüksek riskli popülasyonlarda radyografik tanıma ek olarak ve önlenmeyen ve önlenmeyen mikroinvaziv tedavi maliyet etkindir. İnvaziv tedavileri içeren kombinasyonların sınırlı uygun maliyeti vardır (Schwendicke ve ark., 2015).

Çürük saptama metotları, farklı popülasyonlarda kullanımlarından kaynaklanan maliyet etkinliğini dikkate alarak değerlendirilmelidir. Radyografik algılamayı arayüz çürük lezyonları için mikro veya invaziv olmayan tedavi yöntemleriyle birleştirmenin, özellikle yüksek risk gruplarında düşük maliyetli olduğu bulunmuştur. Ergenlik döneminde temel önleme sağlanması, dişlerin daha düşük ömür boyu maliyetlerle daha uzun süre tutulmasına izin veriyor gibi görünmektedir. Farklı çürük tespit yöntemlerinden kaynaklanan uzun vadeli sağlık ve maliyet etkileri sadece testin geçerliliğine değil, daha sonra sağlanan tedavilere ve incelenen popülasyona da dayanmaktadır (Schwendicke ve ark., 2015).

4. 2. 2. 3. Kök yüzeyi çürükleri

Kök yüzeyi çürükleri, diş etinin çekilmesi ile birlikte ağız ortamına açılmış dentin ve sementte meydana gelen lezyonlardır. Genellikle serbest dişeti kenarından başlayan lezyonlar tedavi edilmediğinde lateral olarak yayılarak dişin çevresini sarabilirler. Kök yüzeyinde minenin olmaması nedeniyle çürük hızlı ilerler (Summitt J.B., 2001) **(Resim 9)**.



Resim 9. Kök çürüğü (Fejerskov ve Nyvad, 2017)

Klinik olarak çevre dokudan daha yumuşak ve plak yada diş taşıyla kaplıdır. Radyografi kullanımına arayüzde bulunan kök çürüklerinin teşhisi dışında ihtiyaç olmaz (Jones, 1995).

Günümüzde dişlerin ağızda korunmasına verilen önemle diş kaybı az olan yaşlı birey sayısında artış gözlenmektedir. Kök çürüğü riski, diş eti çekilmesine bağlı olarak ilerleyen yaşlarda daha fazla gözlenmektedir (Tan ve ark., 2010).

4. 3. Çürük Teşhis Yöntemleri

Diş hekimliğinde erken ve doğru tanı diş çürüklerinin başlangıç aşamasında büyük enfeksiyonlara yol açmadan tedavi edilmesine olanak sağlar ve tedavinin başarısını arttırır (Frencken ve ark., 2012).

Günümüz diş hekimliğinde giderek önem kazanan minimal invaziv yaklaşım, çürük teşhisi ve çürük risk kontrolü ile başlangıç çürükleri ayrıntılı incelenerek çürüğün ilerlemesini engellemeye dayanmaktadır. Diş çürüğü önlenebilir bir hastalık olmasından dolayı klinik belirti ve semptomlar olmadan önce müdahale edilmelidir. Bu nedenle başlangıç evresindeki mine çürüklerinin ve kavite oluşturmamış dentin çürüklerinin erken teşhisi önem kazanmaktadır (Frencken ve ark., 2012).

Geleneksel olarak çürük teşhisinde görsel ve radyografik yöntemler kullanılmaktadır. Bu yöntemler yüksek özgüllük ve düşük duyalılığa sahip olmasından dolayı hekimlerin deneyimine bağlı subjektif sonuçlar alınmaktadır (Diniz ve ark., 2019). Özellikle başlangıç çürük lezyonlarının yapısındaki değişikliklerin incelenmesinde gözlemcilerin aynı fikirde olma oranının düşük olmasından dolayı daha hassas, spesifik ve tekrarlanabilir teşhis araçları geliştirilmiştir (Lussi ve Francescut, 2003).

Başlangıç lezyonlarının erken teşhisi, diş restorasyonlarının ömrünün sınırlı olması nedeniyle özellikle çocuk hastalarda yaygın olarak görülen arayüz çürüklerinin minimal invaziv yaklaşımla tedavi edilmesine olanak sağlamaktadır (Dorri ve ark., 2015).

Okluzal çürüklerde fluor uygulaması sonucu minenin güçlendirilmesiyle sağlıklı minenin altında kalan dentin çürük lezyonları maskelenebilmektedir. Kavitasyon ya da radyografik görüntü bulunmadığı sürece okluzal diş çürüğünün teşhisinde zorluklar yaşanabilmekte ve gözlemciler arasında görüş farklılıkları bulunabilmektedir (Dorothy McComb ve Tam, 2001).

Arayüz çürüklerinin restoratif tedavisi sırasında marjinal sırt gibi sağlıklı diş yapıları da kaldırılmaktadır. Son yıllarda üzerinde durulan minimal invaziv yaklaşım ile iki tip teknoloji geliştirilmiştir. Fissür ve pitlere uygulanan örtücüler bakteriler için bariyer oluşturarak okluzal çürükleri engelerken erken dönemde arayüz çürük gelişimini de engellediği bildirilmiştir. Düşük viskoziteli rezin ile yapılan infiltrasyon tekniği ile demineralizasyona uğramış minenin gözenekleri doldurularak daha fazla bakteri difüzyonu ve lezyon gelişimi engellenebilir (Liang ve ark., 2018).

İyi bir tespit yönteminin geçerli ve güvenilir olması gerektiği belirtilmiştir. Geçerli bir yöntem, altın standarda kıyasla ölçümlerle sonuçlanır. Çürük tespit performansı, gerçek pozitiflerin, gerçek negatiflerin, yanlış pozitiflerin ve yanlış negatiflerin dağılımlarını içeren kare olasılık durumu tablosunda değerlendirilmiştir. Duyarlılık ve özgüllük, bir testin tanı kabiliyetini tanımlamak ve ölçmek için yaygın olarak kullanılan ölçümlerdir (Gomez, 2015).

Bu ölçümler, 0 ile 1 (%100) arasında değerlendirilir ve 1'e daha yakın değerler yüksek kalitede bir sonuç olduğunu ifade eder. Bu değerler çalışılan örnek üzerindeki çürüğün dağılımına bağlıdır. Çoğu zaman in vitro çalışmalarda çalışılan numunenin çürük prevalansı, gerçek klinik durumlara kıyasla, hastalık düzeyindeki hassasiyeti fazla tahmin ettiği için daha yüksektir. Bir çalışma örneğine çok fazla sağlıklı yüzeyin dahil edilmesi, özgüllüğün fazla değer almasına neden olacaktır (Verdonschot ve ark., 1993; Gomez, 2015).

Duyarlılıkların ve özgüllüklerin çeşitliliği, eşik seviyesine bağlı olarak değişir. Hastalığın tespiti kavite edilmemiş düzeyde yapıldığında, DMF skorunun iki katına çıkarılabileceği ve ses yüzeylerinin yaklaşık dörtte birine düşürüldüğü gösterilmiştir. Bir yöntemin güvenilirliği kavramı da önemlidir. Güvenilir bir tanı, bir veya farklı araştırıcılar tarafından kullanılabilecek bir yöntemdir ve bu yüzden aynı sonuçları elde etmeleri gerekir. Bitewing radyografisi ile kombine görsel tanı, en yaygın kullanılan çürük teşhisi yöntemidir ve ilave teşhis yöntemlerinin kullanımının daha fazla araştırılması gerekmektedir (Gomez, 2015).

Görsel muayene, çürük tespiti için en sık kullanılan onaylanmış tekniktir; ancak düşük duyarlılık ve yüksek özgüllük ile ilişkili güvenilirliğe sahiptir. Kavitesiz lezyonlar olduğunda güvenilirliğin düşük olduğu gösterilmiştir (Gomez ve ark., 2013).

Başlangıç arayüz çürükleri için sistematik derlemenin bulguları düşük duyarlılıkları bildirmektedir. Bu tür çürük lezyonlarını tespit ederken yüksek duyarlılık daha önemlidir, çünkü gerçek pozitiflerin tespiti koruyucu bir müdahaleye ihtiyaç duyulduğunda önem kazanmaktadır (Gomez ve ark., 2013).

Çürük lezyonların erken teşhisinde geleneksel yöntemlerin yanısıra yardımcı birçok yeni teknoloji piyasaya sürülmüştür. Dijital radyografi, lazer floresans, elektriksel iletkenlik, fiber optik transillüminasyon, dijital fiber optik transillüminasyon, dalga boyuna dayanan fiber optik transillüminasyon, elektriksel iletkenlik ölçümü, kantitatif lazer floruresans, infrared lazer floresans, optik koherans tomografisi, ultrasonik görüntüleme sistemi yeni geliştirilen teşhis yöntemleridir (Zandoná ve Zero, 2006).

1) Geleneksel çürük teşhis yöntemleri

- Görsel teşhis yöntemi
    - DMF-T
    - Uluslararası Çürük Tespit ve Değerlendirme Sistemi II (ICDAS-II)
    - Uluslararası Çürük Sınıflandırma ve Yönetim Sistemi (ICCMS)
    - Nyvad kriterleri
    - Pulpa, ülser, fistül, abse (PUFA)
    - Çürük Değerlendirme Spektrumu ve Tedavisi (CAST)
    - Uluslararası Görsel Skorlama Sistemi (Universal Visual Scoring System, UniViss)
- Radyografik teşhis yöntemi

2) Güncel çürük teşhis yöntemleri

- Elektriksel iletkenlik ölçümleri
- Elektiriksel alternatif akım ölçümleri
- LED Esaslı Çürük Teşhis Yöntemi
- Lazer Floresans Yöntemi
- Yakın-Kızılötesi Işık Transillüminasyon Yöntemi
- Fiber Optik Transiluminasyon
- Dijital Fiber Optik Transillüminasyon
- Ultrasonik Görüntüleme Sistemi (Sonografi)
- Kantitatif Işıkla Güçlendirilmiş Floresans (QLF)
- Fototermal Radyometri ve Işıldamaya Dayanan Enerji Dönüşüm Yöntemi
- Optik Koherens Tomografi
- Mikro Bilgisayarlı Tomografi (Mikro-BT) Yöntemi

4. 3. 1. Geleneksel çürük teşhis yöntemleri

4. 3. 1. 1. Görsel teşhis yöntemi

Görsel muayene, ışık altında ayna ve sond yardımıyla temiz ve kuru dişlerde yapılan ve klinik uygulamalarda sıklıkla kullanılan bir yöntemdir (Ismail, 2004).

Yapılan çalışmada görselde sağlıklı ve ya başlangıç çürüğü radyografide ise %3,5 oranında dentin tutulumu görülmüştür. Görsel muayene, tek başına yeterli kabul edilmemekle birlikte yardımcı yöntemlerle desteklenmesi gerekmektedir (Pontes ve ark., 2019).

4. 3. 1. 1. 1. DMF-T:

Dünya Sağlık Örgütü (WHO) diş sağlığı ve morbiditeyle ilgili epidemiyolojik verilerin önemli olduğunu vurgulaması nedeniyle epidemiyolojik çalışmalarda kullanılmak üzere bir sürü indeks geliştirilmiştir. Kullanımı yaygın ve basit olan DMF-T indeksi, klinik araştırmalar ya da epidemiyolojik çalışmalarda gruplar arası ya da aynı grubun farklı zamanlarındaki çürük deneyimlerinin değerlendirilmesine olanak sağlamaktadır (Anaise, 1984). "D" tedavi edilmeyen çürükleri; "M" çürük nedeniyle eksik dişleri ve "F" ise çürük tedavisi için yapılan dolgulu dişleri ifade etmektedir. "T" diş başına ve "S" yüzey başına indeks anlamına gelmektedir. DMF-T sürekli dişler için, dmft süt dişleri için kullanılmaktadır. Eğer aynı dişte hem çürük hem de dolgu varsa, çürük skor olarak kaydedilmektedir (Becker ve ark., 2007).

Epidemiyolojik olarak, çürük sıklığı değerlendirilmesinde DMF indeksi en yaygın kullanılan yöntemdir. Bu değerlendirmede çürük durumu, aşaması, penetrasyon derinliği, restorasyon tipleri ve durumları hakkında herhangi bir bilgi vermemesi gibi çok sayıda sınırlama içermektedir. DMF, çürük prevalansı için uygun bir kriter olmadığı için aktif çürük lezyonları fazla abarttığı için DMF için yeni alt gruplar tanımlanmıştır. Klinik olarak saptanan lezyonlar D1 ila D4 olarak tanımlanmaktadır. D1, klinik olarak saptanabilen sağlam bir yüzeye sahip mine çürüklerini tanımlamaktadır. Beyaz ve kahverengi renkleşmeler de bu grupta sınıflandırılmıştır. D2, mine içerisinde klinik olarak saptanabilen kavite oluşturmuş lezyonlardan oluşur. D3, klinik olarak makroskopik kavitasyonlardan oluşan dentin lezyonlarını kapsamaktadır. D4 puanlaması ise pulpayı içeren lezyonları kapsamaktadır. Bu sınıflandırma ile DMF'nin doğruluğu artmıştır (Nyvad ve ark., 2008) (Roberson ve ark., 2006; Banava ve ark., 2012).

4. 3. 1. 1. 2. Uluslararası çürük tespit ve değerlendirme sistemi II (ICDAS-II):

Çürük insidansının düşmesi ve lezyonun kavitasyona doğru gelişiminin yavaşlaması çürük teşhisinde yeniliklere yol açmıştır. 2002 yılında klinik, epidemiyolojik ve araştırma amaçlı çürük teşhislerinde standardizasyon sağlama amacıyla Uluslararası Çürük Tespit ve Değerlendirme Sistemi (ICDAS) geliştirilmiştir. 2007 yılında ICDAS-II'ye modifiye edilmiştir. Kullanımı kolay ve net bir şekilde tanımlanmış kriterler oluşması deneyimsiz diş hekimleri tarafından kullanılmasına olanak sağlar (Ismail ve ark., 2007). Dentin demineralizasyonuna bağlı minenin altında karanlık gölgeler oluşturan lezyonlar, genellikle mikrokavitasyonlu lezyonlardan daha geniş olması, lezyonun artan şiddetini yansıtabilmek için ICDAS-II' de kod 3 modifiye edilmiştir. ICDAS-II indeksi 6 farklı kod ve kriterden oluşur:

Kod 0: Sağlam mine yüzeyi; 5 saniye hava spreyi ile kurutma sonucu çürük belirtisi yok

Kod 1: Minede gözle görülebilen ilk değişiklik (uzun süre hava spreyi ile kurutulduktan sonra gözlenen değişiklik)

Kod 2: Minede gözle görülebilen belirgin değişiklik

Kod 3: Lokalize mine kırılmaları klinik olarak dentini içermemiş ve karanlık gölge oluşturmamış

Kod 4: Dentinden karanlık bir gölge yansımasıyla birlikte olan/olmayan lokalize mine kırılmaları

Kod 5: Klinik olarak gözle görülebilen dentinle birlikte belirgin kavitasyon,

Kod 6: Klinik olarak gözle görülebilen dentinle birlikte belirgin ve büyük kavitasyon (Ekstrand ve ark., 2007) **(Tablo 1)**

Tablo 1. Uluslararası çürük sınıflandırma ve yönetim sistemi (https://www.iccms-web.com/uploads/asset/592845add7ac8756944059.pdf, Erişim tarihi: 18 Aralık 2019)

	Uluslararası Çürük Sınıflandırma ve Yönetim Sistemi		
Çürük sınıflaması	**Sağlıklı yüzey (ICDAS 0)**		Temizlendikten ve uzun süre kuruduktan sonra (5 saniye) incelendiğinde sağlam diş yüzeylerinde çürük izlenmez. (mine saydamlığında şüpheli bir değişiklik yoktur) Gelişimsel defekte sahip yüzeyler,diş aşınmaları ve dışsal ya da içsel renklenmeler sağlıklı olarak kaydedilir.
	Başlangıç seviyesinde çürük (ICDAS 1-2)		Minede opaklık veya renk değişikliği (beyaz leke lezyonu ve / veya kahverengi çürük renkleşmesi) gibi ilk veya belirgin görsel farklılıklar olarak görülen, sağlıklı minenin klinik görüntüsü ile ilgili olmayan, yüzey bozulmasına ve ya dentin altından gölgelenmeye dair hiçbir kanıt göstermeyen (ICDAS kodu 1 veya 2)
	Orta dereceli çürük (ICDAS 3-4)	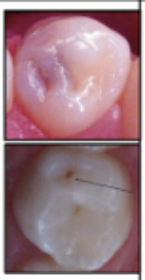	Beyaz veya kahverengi renkleşmeyle birlikte dentin maruziyeti olmayan lokalize mine yıkımı (ICDAS kodu 3) veya belirgin şekilde takip edilebilen dentin altındaki gölgelenme (ICDAS kodu 4)
	İleri dereceli çürük (ICDAS 5-6)	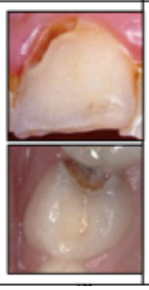	Opak veya renklenmiş mineyde geniş kavitasyonla birlikte dentinin açığa çıkması (ICDAS kodu 5 veya 6)

4. 3. 1. 1. 3. Uluslararası çürük sınıflandırma ve yönetim sistemi (ICCMS)

Son yıllarda, çürük yönetimi için en iyi uygulamalar restorative bakım modelinden hasta merkezli koruyucu ya da operatif bakım odaklı bir uygulamaya geçildi. Diş hekimlerinin ve eğitimcilerin pratikteki rehberlik ihtiyacına cevap vermek için, Uluslararası Çürük Tespit ve Değerlendirme Sistemi (ICDAS) kurumu, çürüğün önlenmesi ve kişiselleştirilmiş bakım planlarını üretmeyi amaçlayan kapsamlı bir sistem sunmak adına Uluslararası Çürük Sınıflandırma ve Yönetim Sistemi'ni (ICCMS) oluşturdu (Abreu-Placeres ve ark., 2018).

ICCMS, "diş yapısını korumak ve yalnızca endike olduğu zaman restore etmek" için gerekli tüm teşhis, önleyici ve restoratif kararlara hitap eden kapsamlı bir klinik protokol setidir. Temeli, dünya çapında izlenen mekanik veya restoratif bakımdan uzaklaşmak için en iyi yaklaşımlarla ilgili kapsamlı kritik analizlere, araştırmalara ve klinik geri bildirimlere dayanmaktadır. Koruyucu yaklaşımın vurgulandığı bu sistemde, başlangıç diş çürüğü lezyonlarının ilerlemesi önlenir ve orta veya geniş çürük lezyonlarının, mümkün olduğu kadar doğal diş yapısını korumak amacıyla restore edilir (Ismail ve ark., 2015).

ICCMS'in çürük sürecinin evrelendirilmesini, risk sınıflandırması, karar matrisleri, kapsamlı hasta yönetim planı ve çürük yönetiminin sonuçlarından oluşan beş temel bileşeni vardır. Çürük yolu, uygulayıcıların genellikle hastaya tavsiye edilen geleneksel klinik restorasyon prosedürleri listesinden farklı olan kapsamlı hasta bakım planları geliştirmek için kişisel ve klinik verileri sezgisel ve sistematik bir şekilde toplayıp analiz etmelerine yardımcı olan adım adım bir protokol veya karar haritasıdır. Restoratif tedaviye fazlaca önem verilmesi diş çürüğünün kontrolünü veya önlenmesini değil, yüksek kalitede restorasyonlar sağlamaktır. Kapsamlı bir hasta bakım planında odak noktası, hastaların davranışsal uygulamalarını yönetmelerini ve çürükleri önlemek ve kontrol etmeleri için risklere yönelik koruyucu bakımları yönetmelerini sağlayacak değere dayalı kararlardır. Restoratif bakım çürük yönetiminde önemli bir rol oynasa da çürüğü tek başına kontrol edemez (Ismail ve ark., 2015).

ICCMS'in geliştirildiği yönetim yolu, dünya çapında uygulanan geleneksel tedavi planlama sisteminden (veya kapsamlı tedavi planlamasından) önemli bir ilerlemeyi temsil eder. Tedavi planlaması, tüm acil, cerrahi, periodontal, restoratif ve protetik bakım gereksinimlerini sıralı bir yaklaşımla bakım aciliyetine ve restoratif veya protez bakımına devam etmeden önce sağlıklı periodontal doku oluşturma ihtiyacına dayalı olarak ele almaya odaklanır (Ismail ve ark., 2015).

Kapsamlı hasta bakımı; erken ve ileri hastalıkların önlenmesini, hastalıklı dokuların koruyucu yönetimini, hastaların kendi sağlıklarını geliştirmelerini, diş ve periodontal sorunların korunmasını ve oral mukozal sağlığa kavuşmalarını sağlayan hasta davranışlarının değiştirilmesini içeren tedavi planlamasını kapsar (**Şekil 4)** (Ismail ve ark., 2015).

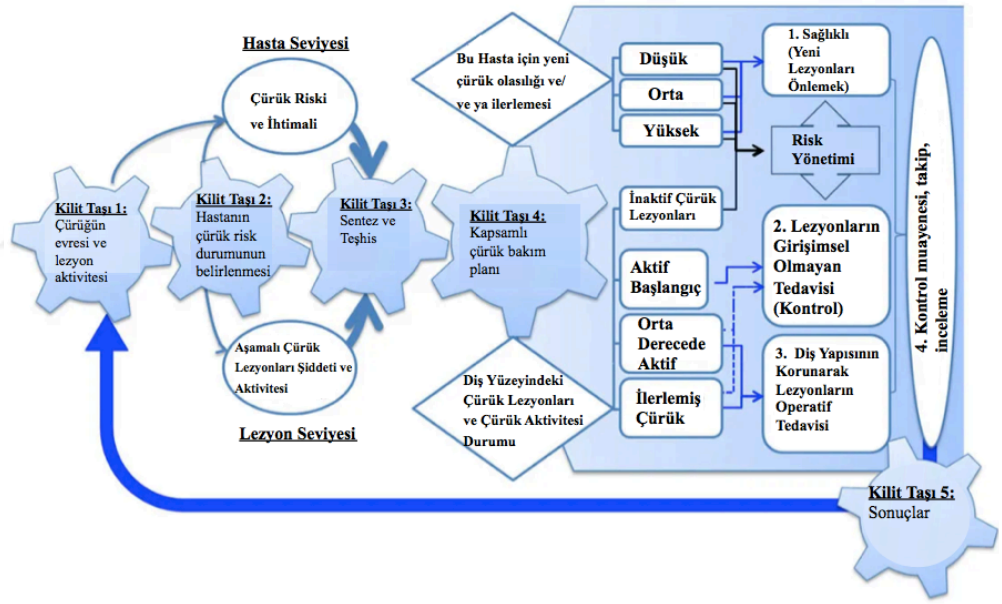

Şekil 4. ICCMS çürük yönetimi yolu (Ismail ve ark., 2015)

4. 3. 1. 1. 4. Nyvad kriterleri

Çürük lezyonları, kavite oluşturmadan önce tanımlanabilmeli ve kontrol edilebilmelidir. Kavitasyonsuz lezyonlar, ilerleme riskleri nedeniyle zamanla farklılık gösterebilir. Bu nedenle, güncel bir çürük sınıflandırması, bunun gibi kavitasyonsuz çürük lezyonları için prognozu ve mevcut en iyi tedavi seçenekleri hakkında da bilgi sağlamalıdır. Nyvad sınıflaması, görsel dokunsal bir çürük sınıflandırmasıdır. Kriterler, klinik olarak sağlam yüzeylerden, kavitasyonsuz ve küçük kavitasyonlu mine çürüğü lezyonlarına, dentin içine ilerleyen kavitasyona kadar değişen tüm çürük lezyon gelişim sürecinin tamamını yansıtacak şekilde geliştirilmiştir. Sınıflandırmanın önemli özelliği, lezyonların şiddetini değerlendirmenin yanı sıra her şiddet puanının lezyon aktivitesinin bir değerlendirmesini içermesidir. Lezyon aktivitesi, yüzey özelliklerinin ve lezyonların dokusunun değerlendirilmesiyle tespit edilir; mine içerisinde aktif olarak ilerleyen bir lezyon keskin bir sond ucuyla nazikçe incelendiğinde mat ve pürüzlüdür, inaktif bir lezyon ise parlak ve pürüzsüz görünür. Bu yüzey özellikleri, dental biyofilmin demineralizasyon aktivitesini yansıtır ve görsel olarak gözlemlenebilir. Aktif kavitesiz mine lezyonlarının pürüzlü yüzeyleri, ışığın dağılmasından dolayı çıplak gözle mat görünürken, inaktif lezyonların yüzeyleri yansıma nedeniyle parlak görünür **(Tablo 2)** (Nyvad ve Baelum, 2018).

Tablo 2. Nyvad Kriterleri (Nyvad ve Baelum, 2018)

Skor	Kategori	Kriter
0	Sağlıklı	Normal mine translüsentliği ve yapısı
1	Aktif Çürük (Sağlam yüzey)	Parlaklığı azalmış, beyaz/sarımsı opak mine yüzeyi, sondalamada sert, genelde plakla kaplı
2	Aktif Çürük (Yüzeyde devamsızlık)	Skor 1'deki aynı kriterler. Sadece minede lokalize yüzey defektleri. Sondalamada yumuşak yüzey yoktur
3	Aktif Çürük (Kavitasyon)	Mine/dentin kavitasyonu çıplak gözle görülebilir, kavite yüzeyi sondalama yumuşak Pulpa açılımı var ya da yoktur
4	İnaktif Çürük (Sağlam yüzey)	Mine yüzeyi beyazımsı, kahverengimsi ya da siyahtır. Mine yüzeyi sondalamada sert ve parlaktır. Klinik olarak gözlenen yapısal kayıp yoktur. Düz yüzeylerde lezyon gingival marjinden biraz uzakta yer alır. Fissürlerde sağlam morfoloji ve lezyon fissür duvarlarına kadar uzanmıştır
5	İnaktif Çürük (Yüzeyde devamsızlık)	Skor 4'teki aynı kriterler. Sadece minede lokalize yüzey defektleri. Sondalamada yumuşak yüzey yoktur
6	İnaktif Çürük (Kavitasyon)	Mine/dentin kavitasyonu çıplak gözle görülebilir, kavite yüzeyi parlak ve sondalamada serttir. Pulpa açılımı yoktur
7	Restorasyon (Sağlam yüzey)	
8	Restorasyon + aktif çürük	Çürük lezyonu kaviteli ya da kavitesizdir
9	Restorasyon + inaktif çürük	Çürük lezyonu kaviteli ya da kavitesizdir

Çürük lezyonları teşhis etmek için dental pratikte kullanılan başlıca yöntemlerden biri olan görsel ve dokunsal muayene, aktif ve inaktif lezyonlar arasındaki ayrımın da yapılmasını sağlayan tek yöntem olduğu belirtilmiştir. Araştırma ve klinik uygulamalarında görsel ve dokunsal çürük teşhis ölçümlerinde en yaygın kullanılan Nyvad ve ICDAS-II kriterleridir. Altı kategorili çürük lezyon şiddetinin değerlendirildiği ICDAS-II kriterlerine aktiviteyi değerlendirmek için ek bir sistem (Lezyon Aktivite Değerlendirme sistemi, LAA) geliştirilmiş ve önerilmiştir (Tikhonova ve ark., 2014). ICDAS-LAA, çürük riskini çürük lezyonlarının görsel belirtileri (renk ve şiddet kodu), plak tutulum alanındaki lezyon yeri ve lezyon boyunca hafifçe problama yapılarak belirlenen yüzey dokusundan (pürüzlü / yumuşak veya pürüzsüz / sert yüzeylerin varlığı için) oluşan üç klinik parametrenin kombinasyonu ile değerlendirme yöntemidir:

1. Klinik parametre 1 (görsel görünüm: şiddet derecesi)

    - ICDAS skor 1, 2 (kahverengi lezyonlar) = 1 puan
    - ICDAS skor 1, 2 (beyaz lezyonlar) = 3 puan
    - ICDAS skoru 3, 4, 5 veya 6 = 4 puan

2. Klinik parametre 2 (plak tutulumu)

    - Plak tutulum alanı – pit ve fissürlere giriş, yumuşak dentinle birlite kavitasyonlar = 3 puan
    - Plak olmayan tutulum alanı – düz pit ve fissürler = 1 puan

3. Klinik parametre 3 (yüzey özelliği)

    - Nazik problamada pürüzlü veya yumuşak yüzey = 4 puan
    - Nazik problamada pürüzsüz veya sert yüzey = 2 puan (Braga ve ark., 2010)

Lezyon aktivite skorlarının toplamının 7'den büyük olması aktif bir lezyonu gösterirken, 7 ve ya 7'den küçük olması inaktif bir lezyonu gösterir. Aynı yüzeyde iki lezyon bulunan olgularda, en fazla şiddete sahip lezyon kaydedilir (Tikhonova ve ark., 2014).

Yapılan bir çalışmada, aktif çürük lezyonlarının teşhisinde ICDAS-II + LAA kriterleri, Nyvad sisteminden daha iyi olduğu görülmüş. Bu farklılık, ICDAS-II + LAA kriterlerinin diş hekimliği pratiğinde yüksek çürük riski olan bir popülasyonda kullanılması durumunda daha fazla çürük tedavisinin yapılabileceğini gösterir (Tikhonova ve ark., 2014).

Çürüğün şiddeti, DMFT / dmft indeksine dayanan epidemiyolojik araştırmalarda genellikle ihmal edilen önemli bir faktördür. Son on yılda, DMFT çürüğün tüm aşamalarını teşhis etmek için yeterli bir araç olmadığı görülmüştür. DMFT kavitasyonsuz başlangıç lezyonları göz ardı ederek aynı zamanda tedavi edilmeyen çürük sonuçları hakkında bilgi vermez. Dünya Sağlık Örgütü'nün çürük tedavisi ihtiyaçları için kriterleri ile ilgili veriler literatürde nadiren bildirilmektedir. Çürük lezyonlarının tamamını tespit etmek için, Uluslararası Çürük Tespit ve Değerlendirme Sistemi II (ICDAS-II) şimdi en çok tavsiye edilen indekstir. Minede gelişen üç evreyi ve ayrıca dentindeki üç farklı evreyi ayırt eder; ancak odontojen enfeksiyonları hakkında herhangi bir bilgi vermemektedir. Bu eksiklikler özellikle toplumdaki diş sağlığı durumunun belirlenmesinde önemli verilerin kaybına neden olabilmektedir (Bagińska ve ark., 2013).

4. 3. 1. 1. 5. Pulpa, ülser, fistül, abse (PUFA)

2010 yılında Monse ve arkadaşları tedavi edilmeyen diş çürüğünün klinik sonuçlarını saptamak için yeni bir indeks tanıtmıştır. Tedavi edilmeyen çürüklerden kaynaklanan farklı tipteki pulpa ve çevresindeki doku enfeksiyonları ile ilgili dört durumun ilk harflerinden oluşturulan PUFA/pufa indeksi olarak adlandırmışlardır (Bagińska ve ark., 2013).

PUFA, tedavi edilmeyen çürüklerden kaynaklanan oral durumların varlığını değerlendirmek için kullanılan bir indekstir. DMFT/dmft'den ayrı olarak kaydedilen PUFA; fistül, apse, oral mukoza ülserasyonu ve pulpanın açığa çıktığı durumları puanlamaktadır. Değerlendirme, her diş için sadece bir puan verilerek ve alet kullanılmadan görsel olarak yapılmaktadır. Odontojenik enfeksiyonun boyutuna dair bir şüphe durumunda, temel skor (pulpa tutulumu için P/p) verilmektedir. Süt dişi ile birlikte arkasından gelecek olan diş de mevcutsa ve enfeksiyonun mevcut evresinde her iki diş de skorlanmaktadır. Kalıcı dişlerde büyük harf ve süt dişlerinde küçük harf kullanılmaktadır. PUFA endeksinin kodları ve kriterleri aşağıdaki gibidir:

P / p: Pulpa odasının açıklığı görünür olduğunda veya koronal diş yapıları, çürük gelişiminden dolayı tahrip edildiğinde ve sadece kökler veya kök parçaları kaldığı durumlardaki pulpa tutulumu kaydedilir. Pulpa tutulumunu teşhis etmek için sondla muayene yapılmaz.

U / u: Pulpa açılımı olan bölünmüş bir dişin veya kök parçalarının keskin kenarları dil veya bukkal mukoza gibi çevresindeki yumuşak dokularda oluşturduğu travmatik ülserasyon kaydedilir.

F / f: Pulpa tutulumu olan bir dişe bağlı sinüs kanalından gelen iltihap mevcut olduğunda fistül olarak kaydedilir.

A / a: Pulpa tutulumu olan bir dişe bağlı şişlik içeren iltihap olduğu zaman apse olarak kaydedilir **(Resim 10)** (Monse ve ark., 2010).



Resim 10. (a ve b) Pulpal tutulumu (P⁄p), (c ve d) travmatik ülserasyon (U⁄u), (e ve f) fistül (F⁄f); (g ve h) apse (A⁄a), dento-alveoler apse (Monse ve ark., 2010)

4. 3. 1. 1. 6. Çürük değerlendirme spektrumu ve tedavisi (CAST)

Epidemiyolojik bir çalışmada ICDAS-II ve PUFA indeksleri, çocuklardaki çürük durumunu değerlendirmek için kullanılmış; fakat sonuçların raporlanması sırasında güçlüklerle karşılaşılmıştır. Bu indekslerin birlikte değerlendirilmesiyle epidemiyolojik araştırmaların raporlaması ve sunumu kolay, açık bir şekilde yapılabilmektedir. Geliştirilen CAST (Çürük Değerlendirme Spektrumu ve Tedavisi) indeksi ile mine ve dentin çürüklerinin aşamaları, apse içeren ya da içermeyen pulpa tutulumlarını, örtücü uygulanmış dişleri, çürüğe bağlı gelişen diş kayıpları ve çürük nedeni ile dolgusu bulunan dişler değerlendirilmektedir **(Tablo 3)** (Frencken ve ark., 2011).

CAST, epidemiyolojik çalışmalarda çürük prevalansı hakkında ayrıntılı bilgi sağladığı için DMF'den daha iyi bir indeks olarak kabul edilir. ICDAS ile karşılaştırıldığında kullanımı daha az maliyetli ve zaman alıcıdır (Doneria ve ark., 2017).

Tablo 3. CAST kodları ve açıklamaları (Frencken ve ark., 2011)

Özellik	Kod	Açıklama	Örnek
Sağlıklı	0	Çürük lezyon varlığı gösteren bir kanıt yok	
Örtücü	1	Pit ve fissürlerin bir kısmı örtücü materyalle kaplıdır	
Restorasyon	2	Kavite direk/indirekt restoratif materyalle restore edilmiştir	
Mine	3	Minede belirgin değişiklik vardır. Mine kırılmasını içeren ya da içermeyen çürük renkleşmesi gözle görünür şekildedir.	
Dentin	4	Dentine bağlı gelişen çürükler. Lokalize mine kırılmaları içeren ya da içermeyen dentin renkleşmesi mineden görülebilir.	
	5	Dentinde geniş kavitasyon. Pulpa odası açılmamıştır.	
Pulpa	6	Pulpanın açığa çıktığı ya da pulpa odasına ulaşmış geniş kavitasyon ve ya kök parçalarının mevcut olması	
Abse/Fistül	7	Diş çürüğü nedeniyle pulpal tutulumu olan bir dişe bağlı şişlik veya irin salgılayan sinüs sistemi mevcut	
Kayıp	8	Çürüğe bağlı dişin çekildiği durumlar	

Klinik uygulama veya epidemiyolojik araştırma sağlık hizmeti planlama amacıyla gerçekleştirilirse, mine çürük lezyonları da değerlendirilmelidir. Destekleyen çalışmaların az olmasına rağmen ICDAS-II ve Nyvad indeksi klinik uygulamalarda kullanılabilir. Yeni geliştirilen epidemiyolojik indeksler olan PUFA ve CAST için de aynı durum geçerlidir ancak daha fazla araştırmaya ihtiyaç duyulmaktadır (Frencken ve ark., 2012).

4. 3. 1. 1. 7. Uluslararası görsel skorlama sistemi (universal visual scoring system, UniViSS)

Çürük teşhis yöntemlerindeki eksiklikler göz önüne alındığında, objektif bir görsel çürük teşhis sistemine duyulan ihtiyaca yönelik 2009 yılında Uluslararası Görsel Skorlama Sistemi geliştirilmiştir. Sürekli ve süt dişlerinde okluzal ve düz yüzey lezyonlarının tespitinde klinik, epidemiyolojik, halk sağlığı ve laboratuvar koşullarında kullanılabilmektedir (Kühnisch ve ark., 2009). Pulpaya ulaşmış ve tedavi edilmemiş derin çürükleri de skorlama sistemine dahil eden sistemde, çürükler okluzal ve düz yüzeyler ayrı şekilde aktif ve inaktif olarak sınıflandırılmıştır (Aren ve Çayırcı, 2019).

Görsel çürük skorlama yöntemleri kavitasyon oluşmamış çürük lezyonlarının da tespitini kapsamakta ancak çürük gelişimini sadece birkaç kriterle sınıflandırmaktadır. Çürüklerin klinik görüntülenmesindeki zorluklar, epidemiyolojik çalışmalarda kriterleri sınırlamaktadır; ancak diş hekimleri için klinik tanıda bu durum yetersiz kalabilmektedir. Bu nedenle, UniViSS ile kavitesiz çürük lezyonlarının klinik görünümünü sistematik hale getirmek amaçlanmıştır (Kühnisch ve ark., 2011).

Kühnisch ve ark. (2011), UniViSS'in geçerliliği ve tekrarlanabilirliği değerlendirmiş, tekrarlanabilirliklerinin daha iyi olduğunu belirtmişlerdir. İlerlemiş lezyonlardaki her renk değişikliğinin çürük derinliği ile ilişkili olduğu gösterilmiştir **(Tablo 4)**. Bununla birlikte, kesin tedavi önerileri alınmadan önce UniViSS'i daha fazla araştırmaya ihtiyaç vardır (Kühnisch ve ark., 2011).

Tablo 4. UniViss kriterleri (Kühnisch ve ark., 2009)

İkinci Basamak: Renkleşme Değerlendirmesi	Birinci Basamak: Lezyon Teşhisi ve Şiddet Değerlendirmesi					
	Çürük lezyonun ilk görsel belirtisi Skor F	Oluşmuş Çürük Lezyonu Skor E	Mikrokavitasyon ve/veya lokalize mine kırılması Skor M	Dentinin açığa çıkması Skor D	Geniş Kavite Skor L	Pulpanın açığa çıkması Skor P
Sağlam Yüzey Skor 0	Kavitasyon ya da renklenme görülmez.					
Beyaz Skor 1	**İlk Beyaz Nokta Lezyonları** Uzun süre hava ilke kuruma sonrası teşhis edilir (5sn).	**Beyaz Nokta Lezyonları** Uzun süre hava kurutması yapılmadan da teşhis edilebilir.	Patolojik genişlemeler mine kırılmaları olsun yada olmasın yüzey devamlılığının kesilmesi olarak görülebilir. Dentin açığa çıkmamıştır. Genişlik > 0.5 mm ise mikrokavitasyona işaret edebilir.	Dentin açığa çıkmıştır.	Dentin kavitesi diş yüzeyinin en az yarısını içerir.	Pulpa açığa çıkmıştır.
Beyaz-kahverengi Skor 2	**Beyaz-Kahverengi Lezyonlar** Uzun süre hava ile kuruma sonrası teşhis edilir (5sn). Kahverengi alanlar hava kurutmasız da gözlenebilir.	**Beyaz-Kahverengi Lezyonlar** Hava kurutması yapılmadan da teşhis edilebilir. Hava ile kurutma çoğu durumda sert lezyona benzer yüzey dokusunun değerlendirilmesi ni geliştirir. Kahverengi alan beyaz demineralize alanla çevrilidir.				
(Koyu) Kahverengi Skor 3	**Küçük kahverengi Leke Lezyonları** Uzun süre hava kurutması yapılmadan da teşhis edilebilir. Saçlı kahverengi çatlaklar ve/veya Küçük yüzeysel renk değişimlerini içerir. (Lezyon<0.5 mm/CPI probu)	**Kahverengi Renkleşme Lezyonları** Hava kurutması yapılmadan teşhis edilir. Kahverengi renkleşme geniş bir çizgi olarak tanımlanabilir. (Lezyon>0.5 mm/CPI probu)				
Gri Translüsensi Skor 4						

4. 3. 1. 2. Radyografik teşhis yöntemi

1985'te keşfedilen X ışınları sonraki yıllarda diş çürüklerinin teşhisinde tanıyı kuvvetlendirmek için kullanılmaya başlanmıştır. Çürük epidemiyolojik çalışmaları geleneksel olarak yalnızca klinik muayeneye dayanmaktaydı, ancak çok sayıda çalışma radyografik inceleme ile karşılaştırıldığında arayüz ve okluzal çürük lezyonlarına gereken önemin verilmediğini göstermiştir (Kidd ve Pitts, 1990).

Diş çürükleri mine ve dentin dokusundaki mineral içeriğin azalmasına neden olarak X ışınının geçişi azaltmaktadır. Bunun sonucunda radyografik görüntüde yaklaşık %30 oranından fazla demineralizasyon koyu renkli alanlar olarak görüntü verir. Diş hekimliği klinik muayenede kullanılan radyografiler exraoral radyografiler ve intraaoral radyografiler olmak üzere iki farklı tekniktir. İntraoral radyografi teknikleri periapikal, okluzal ve bitewing radyografilerden oluşur sağlar (Shah ve ark., 2014).

Periapikal radyografi, dişler ve çevre dokular hakkında ayrıntılı bilgi sağlar. Genel olarak dişler arası bölgedeki alveolar kemik durumu, periapikal patoloji ve kuron-kök kırıklarının tespiti, pulpa ve kök kanalı morfolojisinin değerlendirilmesinde kullanılır. Kökler ve kök kanal morfolojisi, kalsifikasyonlar, eğrilikler, periapikal lezyonlar, çalışma uzunluğunun belirlenmesi, kök kanal obtrasyonu ve iyileşmenin izlenmesi için endodontik tedavide sıklıkla kullanılmaktadır sağlar (Shah ve ark., 2014).

Okluzal radyografi, periapikal bir radyografinin yetersiz kaldığı dental arkın büyük bir bölümünü görüntüler. Fazla veya gömülmüş dişlerin, yabancı cisimlerin, mandibular bezlerin kanallarındaki taşların bulunmasına yardımcı olur sağlar (Shah ve ark., 2014).

Bitewing radyografiler birden fazla üst ve alt dişlerin arayüzlerinin aynı anda değerlendirilmesinde kullanılır. Bitewing filmler özellikle klinik görüntü vermemiş başlangıç arayüz çürüklerini ve restorasyonların altındaki sekonder çürükleri tespit etmede yardımcı olur sağlar (Shah ve ark., 2014).

Diş hekimliğinde kullanılan ekstraoral radyografiler ise çenelerin daha geniş alanlarını incelenmesine, kraniofasiyal iskeletin büyüme ve gelişiminin izlenmesine, gömük diş ve büyük patolojilerin yerini tespit etmeye ve temporomandibular eklemin değerlendirilmesine olanak sağlar. 1950'lerde kullanıma başlanan panoramik radyografiler maksilla, mandibular, temporomandibular eklem ve ilgili yapıların panoramik görüntüsünün tek bir filmde görüntülenmesini sağlar (Shah ve ark., 2014).

Dental radyografiler, yapıların mesial-distal ve apikal koronal düzlemde görüntülerini verir; ancak bukkal-lingual düzlemde değerlendirmek mümkün değildir. Üç boyutlu anatominin iki boyutlu görüntüsünü sağladığı için doğru tanının koyulmasında zorluklar yaşanabilir. Bunlara ek olarak yumuşak-sert doku ilişkisini gösterememesi, radyasyon yayılımı ve süperpozisyonların meydana gelmesi kullanımında sınırlandırmalar oluşturur (Patel ve ark., 2009; Shah ve ark., 2014).

Radyografi ile ilgili yapılan çalışmalarda, çürük değerlendirilmesinde görsel puanlama sistemi olarak Ekstrand'ın kriterleri kullanılmaktadır **(Tablo 5)** (Ekstrand ve ark., 1997).

Tablo 5. Ekstrand kriterleri (Ekstrand ve ark., 1997)

Skorlar	**Kriterler**
0	Radyolüsensi görünmemekte
1	Minede radyolüsensi
2	Dentinin dış 1/3 ile sınırlı radyolüsensi
3	Dentinin orta 1/3'üne ulaşan radyolüsensi
4	Dentinin pulpal 1/3' üne ulaşan radyolüsensi

Weerheijm ve arkadaşlarının yaptığı çalışmada okluzal çürüklerin teşhisinde bitewing radyografiler klinik muayenden daha iyi sonuç vermiştir ve özellikle dentin lezyonlarının gözden kaçtığı bildirilmiştir (Weerheijm ve ark., 1992). Ketley ve Holt'un süt ve sürekli azı dişlerde meydana gelen okluzal çürük teşhisinin değerlendirilmesinde ise radyografi ve klinik incelemenin birlikte kullanılması teşhisin doğruluğunu arttırdığı bildirilmiştir. Yapılan araştırmalar diş çürüklerinin radyografik görüntülerinin her zaman klinik incelemesiyle birlikte değerlendirilmesi gerektiğini göstermektedir (Weerheijm ve ark., 1992; Hintze ve Wenzel, 1994).

Radyografik inceleme, arayüzler gibi görsel olarak kontrol edilemeyen yüzeylerdeki çürükleri tespit etmek için oldukça hassastır. Bununla birlikte, hastalığın erken evrelerini ortaya çıkarmada kısıtlamalar bulunmaktadır. Yapılan çalışmada okluzal çürük lezyonlarının tespitinde transillüminasyon yöntemi ile görsel ve radyografi inceleme arasında yüksek bir uyumluluk saptanırken, arayüzler için transillüminasyon cihazı radyografiye göre daha fazla sayıda lezyon tanımladığı görülmüştür. Dentin çürüklerinde aynı tespit performansını gösterirken, arayüz mine çürüklerinde ise transillüminasyonun daha fazla lezyon teşhis ettiği bildirilmiştir (Lara-Capi ve ark., 2017).

Radyografik çürük tespiti özellikle dentin lezyonlarını ve kavitasyon meydana gelmiş arayüz çürük lezyonlarını saptamak için uygundur. Başlangıç çürük lezyonlarını saptamada daha az hassas; fakat oldukça spesifiktir. Kavitasyon oluşmadan önce, başlangıç lezyonlarının tespit edilmesi, mikro invaziv veya invaziv olmayan tedavilerin (remineralizasyon, örtücülük veya rezin infiltrasyon) uygulanabilmesi için gereklidir (Schwendicke ve ark., 2015).

4. 3. 2. Güncel çürük teşhis yöntemleri

4. 3. 2. 1. Elektriksel iletkenlik ölçümleri

Elektriksel iletkenlik ölçüm yöntemi çürük ve sağlıklı diş dokuları arasındaki iletkenlik farklılığına dayanarak çalışmaktadır. Sağlam mine hiç ya da çok sınırlı elektriksel iletkenliğe sahiptir. Diş yapısında çürük gelişimi süresince mineral kaybı sonucu porozite artmaktadır. Bu gözenekler ağız ortamında mineral içeriği fazla sıvı ile dolar ve böylece elektriksel iletkenliğin de artmasına neden olur. Demineralizasyonun artması ile iletkenlikte de artış meydana gelir (Longbottom ve Huysmans, 2004).

Yapılan çalışmalarda çürük teşhisinde kullanılan elektriksel iletkenlik ölçüm metodu, yüksek hassasiyet ve özgüllük değerleri vermiş ve mükemmel tekrarlanabilirlik sonuçları alınmıştır. Bu teknikle sadece mine ve dentin çürüğünün teşhisinin yanı sıra lezyon gelişiminin takibinde de kullanılabileceği önerilmiştir (Kordic ve ark., 2003).

Elektriksel çürük tespitinde ölçümler, hava tüpünün çıkışında ortalanmış bir prob ucu ile alınır. Prob ucu etrafındaki hava akımı ile diş kurutularak elektriksel akımın yüzeysel nem katmanından dişeti boyunca sızmasını önlenir. Eğer sağlıklı ise sıfır veya düşük iletkenlik ölçümü çok kısa sürede elde edilir. Bölgeye özgü olan teknikte, prob ucu, fissür bölgesinin herhangi bir yerine yerleştirilir ve çürük lezyonun verdiği elektriksel ölçüm değerlendirilir. Yüzeye özgü teknikle ise tüm okluzal yüzeyi elektrolit içeren bir araçla kaplayarak ölçüm yapılabilmektedir (Mohanraj ve ark., 2016).

Kavitasyonsuz mine çürüğünün altındaki dentin lezyonu, mine çürüğüne bir nem rezervuarı olur ve hava akımının kuruttuğu nemi geri kazandırır. Bu nedenle elektriksel iletkenlik yüksek değer verir. Minede sınırlı kalmış bir çürük lezyonu porozite derecesine ve lezyon derinliğine göre ölçümü değerlendirilir. Düşük por hacmine sahip sığ bir mine lezyonu daha hızlı dehidrate olurken yüksek por hacmine sahip olan daha uzun sürede kurur (Ricketts ve ark., 1997).

Elektriksel iletkenlik sistemiyle çalışan Caries Meter L (G-C International Corp., Leuven, Belgium), Vanguard Elektronik Caries Detector (Massachusetts Manufactoring Corp.Cambridge, Mass., USA) ve Elektronik Caries Monitor (ECM) (LODE Diagnostic, Groningen, The Netherlands) cihazlardan ECM günümüzde dişlerin değerlendirilmesinde kullanılmaktadır. Bu cihazlar fissüre yerleştirilmiş sond ve iletkenliğe sahip dişeti gibi bir yere yerleştirilmiş konnektörle elektriksel iletkenliği ölçmektedir (Korkut ve ark., 2011; Mosahebi ve Ricketts, 2002) **(Resim 11)**.



Resim 11. Elektriksel iletkenlik ölçümleri (Diniz ve ark., 2012)

4. 3. 2. 2. Elektriksel alternatif akım ölçümleri

Çürük teşhisi için geliştirilen yeni teknolojik yöntemlerden biri de elektriksel alternatif akım ölçümleri yöntemidir. Birden fazla düşük voltajlı frekansları kullanaran alternatif akım empedans spektroskopi tekniği ile çalışır. İyi bir yalıtkan özelliğe sahip sağlıklı mine dokusu, mineral yapısı değişmiş çürük dokudan farklı iletkenlik özelliğine sahiptir. Bu ölçümde düşük voltajlı akım doğrudan uygulanarak diş yapısındaki mineral yoğunluğunu değerlendirilir. Başlangıç çürüklerinin ve dentine ilerlemiş mineyle maskelenmiş çürüklerin teşhisinde kullanılır (Ari ve Ari, 2013; Gürses ve Ünlü, 2017).

Elektriksel alternatif akımın kullanıldığı çürük tespit aracı olan CarieScan Pro (CarieScan Ltd, Dundee, İskoçya) ile uygulanan sinyalin frekansı değiştirilerek, dişin fiziksel ve kimyasal özellikleri hakkında değerli bilgiler sağlayan bir spektrum yakalanır. Sonuç, LCD ekranda ve diş hekimlerinin lezyonun derinliğini değerlendirmesini sağlayan renkli LED ekranda görüntülenir. Uygulama öncesinde diş yüzeyi temizlenip kurutulur. Elektrik iletiminin sağlanması için ağza yerleştirilen kanca ile devre tamamlanır. Cihaz, diş yüzeyine 3 ile 5 saniye arasında uygulanır. Cihaz üzerinde 0 - 100 arasında değişen sayısal değer ve kırmızı, sarı ve yeşil ışık kaynaklı renk piramidi üzerinde çürük gelişimine göre renk değişimi gözlenir. Bu renk piramidinde, 0 - 50 arasındaki değerlerde yeşilden sarıya doğru, 51 - 90 arasındaki değerlerde sarıdan kırmızıya doğru ve 91 - 100 arası değerlerde kırmızı rengi verir (Gürses ve Ünlü, 2017). Okluzal çürük teşhisinde kullanılır; ancak kavitasyon oluşturmamış mine ve dentin çürüklerinin teşhisinde performansı düşüktür (Mortensen ve ark., 2014).

Teo ve ark. ve Mortensen ve ark.'ın yaptığı çalışmalara göre elektriksel alternative akım ölçümü çürük teşhislerinde düşük performans sergilemiştir. Özellikle in vivo ve in vitro çalışmalarda süt dişleri ve derin fissürlere sahip sürekli azı dişlerinde kullanımının uygun olmadığı sonucuna varılmıştır (Mortensen ve ark., 2014; Teo ve ark., 2014).

4. 3. 2. 3. Led esaslı çürük teşhis yöntemi

LED esaslı çürük teşhis yöntemi geliştirilen yeni araçlardan biridir. *Midwest Caries I.D.*, okluzal ve arayüz çürüklerinin teşhisi için geliştirilmiş, kullanımı kolay ve taşınabilir bir el cihazıdır. Sağlıklı dişler, genellikle dekalsifiye mineye sahip dişlerden daha saydamdır ve bu nedenle optik özellikleri de farklıdır. Cihaz, LED ışığının diş yüzeyinden yansıması ve kırılması sonucu fiber optikler tarafından yakalanarak analiz için elektrik sinyaline dönüştürülmesi prensibi ile çalışır. LED, demineralizasyonla birlikte beraberindeki sesli bir sinyalle yeşil renkten kırmızıya dönüşerek çürüğün varlığını doğrular (Aktan ve ark., 2012).

Neuhaus ve arkadaşlarının yaptığı çalışmada arayüz çürüklerinin teşhisinde kullanılan cihazların in vitro performansları değerlendirilmiştir. LED cihazlarının kullanımında okluzalden arayüze doğru sinyal kaybının meydana gelmesi nedeniyle arayüzlerdeki çürüklerin tespitinde kullanımı önerilmemiştir. Okluzal çürük teşhisindeki performansı değerlendirildiğinde ise lazer floresansa göre çürüklerin varlığını daha iyi tespit ettiği görülmüştür (Neuhaus ve ark., 2015).

D-light Pro (GC Europe), üç farklı fonksiyona sahip yüksek performanslı bir cihazdır. Fonksiyonlarından biri olan "Teşhis Modu" yla ultraviolet (UV) yakın ışığı kullanarak çıplak gözle görünemeyen enfekte dentin, plak, mikrosızıntı, restorasyon ve çatlaklar teşhis edilebilir. Bakteri aktivitesini gösteren alanlar mor ışığın altında kırmızı bir floresans oluştururken sağlıklı diş yapısında yeşil floresans gözlenir **(Resim 12)** (https://www.gceurope.com/products/dlightpro, Erişim tarihi: 18 Aralık 2019).



Resim 12. Led esaslı çürük teşhis yöntemi (https://www.gceurope.com/products/dlightpro, Erişim tarihi: 18 Aralık 2019)

4. 3. 2. 4. Lazer floresans yöntemi

Geleneksel yöntemlerin eksikliklerini gidermek amacıyla geliştirilen, güncel ve girişimsel olmayan çürük teşhis yöntemlerinden biri de lazer floresans yöntemidir. Sağlam minenin yapısında düşük oranda su ve organik matriks bulunduran ileri derecede mineralize bir dokudur ve floresans özelliği çok zayıftır. Lazer floresans, çürük dokunun sağlıklı dokuya göre lazer ışınını farklı absorbe etmesi ve saçması prensibiyle çalışmaktadır (Lussi, 1991) **(Şekil 5)**.

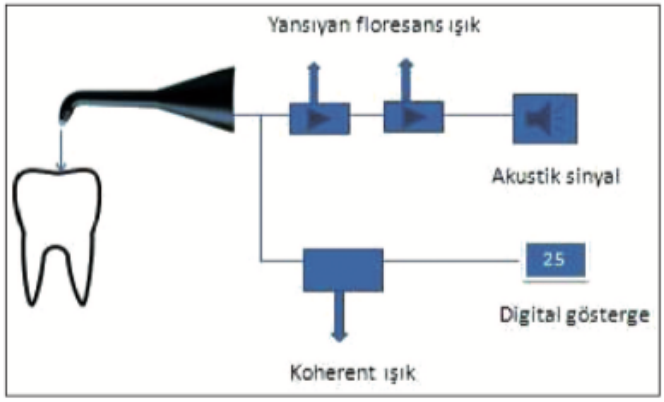

Şekil 5. Lazer floresans çalışma prensibi (Gül ve Sepet, 2019)

Lazer floresans prensibi ile çalışan DIAGNOdent (Kavo, Biberach, Germany)' in **(Resim 13)** mekanizması, 655 nm dalga boyuna sahip ışının dişin yüzeyine gönderilerek bakteri metabolik aktivitelerinin sonucu ışığa duyarlı bir pigment olan protoporfirinden yayılan floresans ışığın, fiber optikler tarafından yakalanarak rakamsal değerleri moniterize edilmesine dayanmaktadır. Demineralizasyon derecesi 0-99 arasında değişen değerlerle izlenir (Rosa ve ark., 2016).



Resim 13. Lazer floresans cihazı (Gürses ve Ünlü, 2017)

İki farklı fiber optik uçtan konik şekilli olan okluzal yüzeylerde, düz şekilli olan ise düz yüzeylerde kullanılmaktadır. Cihazın kullanımı öncesinde hatalı değeri engellemek için diş yüzeyinin temizlenip kurutulması gerekmektedir. Sekonder çürüklerin teşhisinde, restorasyon, plak ya da diş taşı varlığında başarısız olması,pahalı ve hassas kullanım gibi dezavantajları vardır (Gürses ve Ünlü, 2017).

DIAGNOdent cihazı için in vitro ve in vivo çalışmalar, kalıcı dişlerde, özellikle dentin çürüğü lezyonlarında okluzal çürük tespiti için nispeten başarılı olduğunu göstermiştir. Rodrigues ve arkadaşlarının laser floresans ve görsel muayenenin okluzal çürüklerin teşhisinde kullanımlarının karşılaştırıldığı çalışmada, sürekli dişlerde kullanımında iyi performans sergilediği fakat geleneksel yöntemlerle birlikte kullanımın daha iyi sonuç verdiği görülmüştür (Rodrigues ve ark., 2009).

Lussi ve arkadaşları sürekli dişlerde arayüzdeki çürük lezyonlarının tespitinde LFpen cihazının performansının radyografiden daha iyi olduğunu; ancak, Novaes ve arkadaşlarının süt azı dişlerinde cihazın radyografik metoda benzer bir performans gösterdiğini bildirmiştir (Lussi ve ark., 2006; Novaes ve ark., 2009).

Castilho ve ark.'ın in vivo çalışmasında, sürekli azılardaki okluzal çürüğünün tespitinde lazer floresans yöntemi ve ICDAS sınıflamasının histolojik incelemeye göre doğrulanması amaçlanmıştır. ICDAS ve lazer floresansın, okluzal çürük lezyonların teşhisinde benzer performans gösteren tekrarlanabilir yöntemler olduğu ve ayrıca lazer floresansın başlangıç mine lezyonlarının teşhisindeki performansının ICDAS'a göre daha iyi olduğu sonucuna varılmıştır (Castilho ve ark., 2016).

Radyografinin referans yöntem olarak kullanılarak kantitatif ışıkla güçlendirilmiş floresans ve lazer floresans yöntemlerinin in vitro geçerliliğinin değerlendirildiği çalışmada, küçük azı dişlerinde oluşan arayüz çürükleri incelenmiştir. Her bir metot mükemmel güvenilirlik göstermiştir. Radyografi ve kantitatif ışıkla güçlendirilmiş floresans, lazer floresanstan daha yüksek ortak tanı görüşü sergilemiştir (Yoon ve ark., 2017).

Lazer floresans yönteminin bitewing radyografisine göre doğruluğunun değerlendirildiği çalışmada, bitewing radyografilerin kavitasyona uğramamış lezyonların tespitinde lazer floresanstan daha iyi bir teşhis doğruluğuna sahip olduğu görülmüş ve kavitasyon eşiğindeki iki yöntemde de benzer sonuçlar elde edilmiştir (Souza ve ark., 2018).

4. 3. 2. 5. Yakın-kızılötesi ışık transillüminasyon yöntemi

Erken çürük teşhisinde geleneksel yöntemlere ek olarak geliştirilen teknolojilerden biri de yakın kızılötesi transilluminasyon (*Near infrared transillumination*, NILT) yöntemidir. Piyasada DIAGNOcam (Kavo, Biberach, Germany) ismiyle yer alan bu cihaz elastik kollardan, bilgisayara bir USB bağlantısından, özel bir yazılımdan ve NILT ışık kaynağına sahip bir kamera sisteminden oluşur. 700-1500 nm dalga boyuna sahip olan NILT daha az dağılma yaparak nesnenin derinliklerinde çalışır. Bu durum çürük bölgesi ile çürüksüz sert doku arasında iyi bir kontrast görüntüsü oluşturur. NILT ışığı, dişin okluzalin yayılır ve CCD sensörleri verileri yakalar **(Resim 14).** Çürük lezyonları karanlık alanlar olarak görünür ve görüntü okluzal yüzeyden yaratılır (Özkan ve Güzel, 2017). Işık, mineral bileşiğinin düşük olması nedeniyle ışığı emen ve dağıtan dentinin aksine, oldukça mineralize olan mine içerisinden dağılmadan geçebilir. Sonuç olarak, mine dişin dış kısmında daha açık renk ve dentin diş merkezinde daha koyu görünür. Minede demineralizasyon başladığında etkilenen bölgeler koyu renkli alanlar olarak görülür **(Resim 15)**. Bu görüntüleme sistemiyle, arayüz bölgesinde mine ve dentin çürüklerinin farklı aşamaları teşhis edilebilir (Eliasz ve ark., 2018).



Resim 14. Yakın-kızılötesi ışık transillüminasyon yöntemi (Söchtig ve ark., 2014)

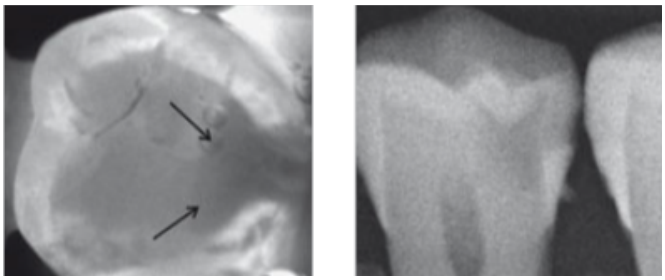

Resim 15. Yakın-kızılötesi ışık transillüminasyon yöntemi ile radyografi karşılaştırması (Söchtig ve ark., 2014)

Yakın kızılötesi transilluminasyon kullanımı teşhiste bazı sınırlandırılmalara neden olmaktadır. Restorasyon altında kalan sekonder çürükleri, dişeti altında kalan ve kök çürüklerinin teşhisinde kullanılmamaktadır. Pulpanın görüntüsünü vermediği için dentin çürük derinliği hakkında bilgi vermemektedir. Dişteki renkleşmeleri de görüntülediği için teşhis öncesinde dişin detaylı bir şekilde temizlenmesi gerekmektedir (Eliasz ve ark., 2018).

Söchtig ve arkadaşları (2014), NILT transilluminasyonu radyografik muayene ile karşılaştırmıştır. Çalışmada NILT transilluminasyonunda pulpa görüntülenemediğinden referans alınamadığı için derin dentin çürüklerinin lezyon derinliği ölçülememiştir. Bu durumlarda radyografik muayene yapılarak cihazların kombinasyonlu bir şekilde kullanılabileceği görülmüştür. NILT transilluminasyon yöntemi günlük diş hekimliğinde okluzal ve arayüz çürük teşhisinde kullanılabileceği ve radyografi kullanımını azaltacağı sonucuna varılmıştır (Söchtig ve ark., 2014).

Abdelaziz ve ark.'ın (2018) yaptığı çalışmada, yakın kızılötesi transilluminasyon ve bitewing radyografinin arayüz çürüklerinde kullanılmlarının karşılaştırılmış ve dentin çürüğü tespitinde benzer uyum; ancak mine çürüğü tespitinde düşük uyum görülmüştür. NILT, BW'den daha fazla mine çürüğü tespit ettiği ve arayüz mine lezyonlarını BW'den daha erken bir aşamada tespit ettiği görülmüştür. Çalışma sonucunda NILT ile hastalarda düzenli izleme, bireyselleştirilmiş önleyici tedbirler ve erken invaziv olmayan çürük yönetimi sağlanmasına olanak sağlayabileceği bildirilmiştir (Abdelaziz ve ark., 2018).

Sürekli azı dişlerinde arayüz çürük teşhisinde görsel muayene, bitewing radyografi ve yakın kızılötesi ışık transillüminasyon yöntemlerinin karşılaştırıldığı çalışmada tanısal sonuç her yöntem için farklı bulunmuştur. Bitewing radyografi ve NILT ile karşılaştırıldığında görsel incelemede, çürük ile ilgili en az bulgu tespit edilmiştir. Görsel muayene ve NILT ile birlikte tüm mine ve dentin lezyonlarının % 70.9'u benzer şekilde; görsel muayene ve bitewing radyografi birlikte % 52,6 ile daha düşük oranda teşhis etmiştir. Çalışma sonucuna göre görsel muayenenin tek başına, sürekli azı dişlerde arayüz bölgelerdeki çürüğün hafife alınmasına yol açtığı bildirilmiştir (Kunisch ve ark., 2019).

4. 3. 2. 6. Fiber optik transilluminasyon ve dijital fiber optik transillüminasyon

Erken çürük teşhisinde kullanılan yeni teknolojilerden biri de Fiber Optik Transilluminasyon (FOTI) yöntemidir. Çalışma prensibi, demineralize diş dokusunun transilluminasyonu sonucu ışık saçılması ve emilmesine bağlı koyu renkli alanlar oluşturmasına dayanmaktadır. Bu yöntemde yüksek yoğunluğa sahip beyaz ışık kaynağı fiber optik uç yardımıyla dişin bukkal veya lingual yüzeylerine uygulanır. Uygulanan bölge okluzalden incelenerek mine ve dentinde demineralizasyona bağlı görülen koyu alanlara göre başlangıç lezyonları teşhis edilebilir (Abogazalah ve Ando, 2017) **(Resim 16)**.

Dijital Fiber optik transilluminasyon (DIFOTI), FOTI ile aynı çalışma prensibine sahiptir. 450-700 nm dalga boyu aralığında görünür ışık kullanır ve dişi transilluminasyon etmek için CCD kamera kullanılır. Elde edilen bulgular dijital görüntü olarak ekranda hastaya gösterilebilir ve saklanabilir. Lezyon büyüklüğü, hacmi, derinliği ve mineral içeriği hakkında objektif sonuçlar vermemesi ve çürük lezyonla gelişimsel defektleri birbirinden ayırt edememesi dezavantajlarındandır (Laitala ve ark., 2017).

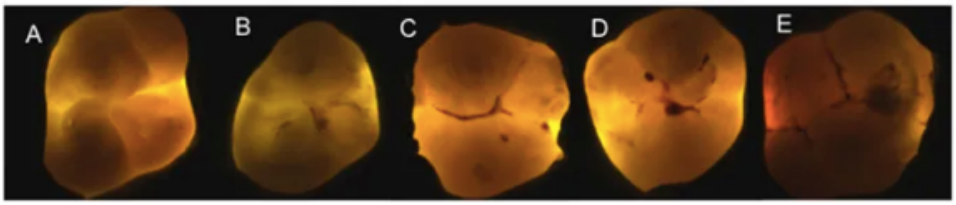

Resim 16. Fiber optik transilluminasyon ve dijital fiber optik transillüminasyon yöntemi (Gomez, 2015)

FOTI ile karşılaştırıldığında, DIFOTI yönteminin avantajı görüntünün depolanabilmesi ve lezyon gelişiminin izlenemesinn kolay olmasıdır. Gerçek zamanlı görüntü vermesi, herbir dişinin durumunu sadece diş hekimine değil aynı zamanda hastaya da göstermek için kullanışlıdır. Hastaları evdeki bakıma motive etmek için kolay ve etkili bir araç olabilir. Bu iki yöntemin karşılaştırıldığı herhangi bir klinik çalışma bulunmamaktadır (Laitala ve ark., 2017).

4. 3. 2. 7. Kantitatif ışıkla güçlendirilmiş floresans

Kantitatif ışıkla güçlendirilmiş floresans (QLF), diş sert dokularında demineralizasyon sebebiyle değişen floresans özelliklerin görünür ışık sistemi kullanılarak nicel değerlendirildiği bir yöntemdi (Gürses ve Ünlü, 2017).

Diş sert dokularında mineral kaybı meydana geldiğinde, etkilenen bölgenin kendi doğal floresansı azalır. Işık kaynağı olarak, 404 nm dalga boyunda mavi ışık oluşturan bir optik filtreleme sistemi ya da 488 nm dalga boyunda mavi-yeşil ışık oluşturan argon lazer kullanılarak diş dokusu aydınlatılır. Işık spektrumunda sarı bölgeye denk gelen minenin floresansı yüksek geçişli sarı filtreden geçirilerek elde edilen veriler bilgisayar ortamında dijital bir görüntü oluşturur. Sağlam ve demineralize bölgelerde meydana gelen farklı floresanslar bilgisayar programında değerlendirilir. Çürük bölgeler floresansın azalmasına bağlı olarak daha koyu alanlar olarak görünür (Stookey G.K., 1999; Heinrich-Weltzien ve ark., 2003) **(Resim 17)**.

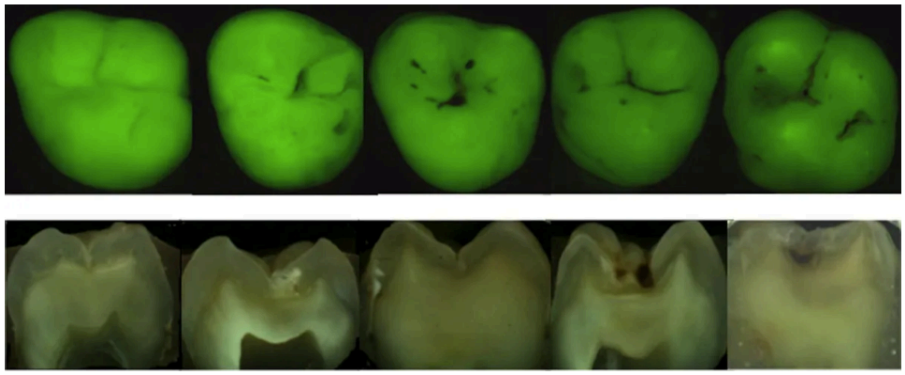

Resim 17. Kantitatif ışıkla güçlendirilmiş floresan yöntemi (Gomez, 2015)

Sadece mine demineralizasyonlarını teşhis edebilen QLF; çürük, hipoplazi veya anatomik özellikler arasındaki farkı ayırt edemez. Mine ve dentine ilerlemiş lezyonlar arasındaki farkı ayırt edemediği için dentin demineralizasyonunu ölçmek için uygun değildir (Gürses ve Ünlü, 2017).

Son zamanlarda, ışığa dayalı floresans değerlendirmesiyle tanı ve tedavi prensibiyle çalışan yeni kamera sistemi çürük tespitine yardımcı olmak ve kavite hazırlığına rehberlik etmek için SoproLife (Sopro, La Ciotat, Fransa) geliştirilmiştir. Kamera, görüntüleri gün ışığı, tanı ve tedavi modu olan üç farklı modda çeker. Gün ışığında çekim, diş yüzeyinden 50 kat daha fazla büyütme ile beyaz ışık görüntüsü sağlar. Kameranın diğer iki modu otofloresans prensibi ile çalışır. Diagnostik modda, kamera diş yüzeyini aydınlatmak için görünür mavi ışık (450 nm) kullanır. Yeşil floresans, sağlıklı diş dokularının bir göstergesi olarak kabul edilir; çürük lezyon dokularının otofloresansındaki değişiklikle tespit edilebilir. Yeşil floresansa ek olarak, bazı diagnostik mod görüntülerinde görülen kırmızı floresans, derin çürük lezyonları ya da organik birikintilerden gelen yanlış bir sinyaldir. Teşhis modunda, kırmızı floresans sinyaliyle karşılaşılırsa, doğrulama için o bölge sodyum bikarbonat veya pomza ile yıkanmalıdır. Floresans devam ederse, o zaman sadece enfekte olmuş dentin göstergesi olarak kabul edilir. Üçüncü mod, tedavi modudur ve bu modda yakalanan kırmızı floresans, enfekte olmuş ve etkilenen dentin arasındaki farklılığın bir göstergesi olarak kabul edilir (Gugnani ve ark., 2011).

İndüklenmiş lazer floresansına dayanan SoproLife kamera, görsel incelemenin avantajlarını yüksek büyütmeli bir oral kamera ile bir lazer floresan cihazının avantajlarıyla birleştiren modern çürük saptama yöntemidir (Koçkanat ve Ünal, 2017).

Soprolife ile ICDAS-II, okluzal çürük tespitinde karşılaştırıldığında iki yöntem arasında yüksek güvenilirlik bulunmuştur. Soprolife'ın daha yüksek duyarlılığa ve yüksek özgüllüğe sahip olduğu görülmüştür. Okluzal çürüklerin tanısında görsel yöntemle karşılaştırıldığında, Soprolife tekrarlanabilir ve güvenilir bir değerlendirme aracı olarak kullanılabileceği bildirilmiştir. Soprolife, finansal olarak görsel muayeneden daha iyi olsa da görüntüler basit bir şekilde değerlendirildiği için klinisyenler için daha kolay bir yöntemdir (Zeitouny ve ark., 2014).

4. 3. 2. 8. Ultrasonik görüntüleme sistemi (sonografi)

Demineralize lezyonları tanımlamak için ultrasonik dalgaların kullanılması, ses ve demineralize mine arasındaki sonik iletkenlikteki farklara dayanmaktadır. Etkilenen bölgeye prob tarafından oluşturulan yüksek frekanslı dalgalar gönderilip (1-20 mhz), geriye dönen dalgaların prob tarafından emilip elektriksel impulslara çevrilerek eko oluşturması ile çalışmaktadır**.** Dokuların kendine has akustik engellemesi olması nedeniyle her doku ayrı eko düzeyine sahiptir. Dolayısıyla dokunun eko düzeyinde kaydedilen farklılıklar, dokuda patolojik değişiklerin meydana geldiğini gösterir. Yüzeye dik uygulanan prob içindeki dönüştürücü, elektriksel impulsları ultra yüksek frekanslı ses dalgalarına çevirerek dokuya iletir. Geri yansıyan ses dalgaları probe tarafından elektriksel sinyallere çevirilerek işlemden geçirilir ve monitöre gönderilir. Ultrason, kavitasyon oluşturmamış mine çürüklerini kolaylıkla teşhis edebilir (Gündüz ve Çelenk, 2003) **(Resim 18)**.



Resim 18. Ultrasonik görüntüleme sistemi (Matalon ve ark., 2007)

4. 3. 2. 9. Fototermal radyometri ve ışıldamaya dayanan enerji dönüşüm yöntemi

Bu yöntemde dişi görüntülemek ve incelemek için enerji dönüştürme teknolojisi kullanılır. Bu amaçla geliştirilen The Canary System (CS), 2 Hz'de atılan düşük güçlü lazer ışığı enerjisi diş tarafından emildiğinde lazer ışığı ışıldamaya dönüştürülür ve bir ısı çıkışı meydana gelir**.** Sisteme yansıyan sayısal değer, ölçülen dört sinyali (fototermal radyometri genliği, fototermal radyometri fazı, ışıldama genliği ve ışıldama fazı) birleştiren bir algoritmadan oluşturulur ve doğrudan diş kristal yapısının durumuna bağladır. Çürük, sağlıklı dişlerin termal özelliklerini ve ışıldamasını değiştirir (Jan ve ark., 2016; Abrams ve ark., 2017) **(Resim 19)**.

Dişlerdeki erken mineral kaybı ile daha gözenekli ve az yoğun bir ortam oluşması, üretilen fototermal radyometri sinyallerini arttırır ve dişin ışıldama sinyallerini azaltır. Sonucunda, cihaz sayısal değerlendirmesinde karşılık gelen bir artışa neden olur. Çürüğün remineralizasyonu ilerledikçe, fototermal radyometri sinyallerinde azalma ve ışıldama sinyallerinde artış meydana gelerek buna karşılık gelen sayısal değerlendirmede bir azalma olur. Remineralizasyon ilerledikçe ve mine prizmaları yapılarını düzeltmeye başladıkça, termal ve ışıldama özellikleri sağlıklı diş yapılarına dönmeye başlar (Jan ve ark., 2016; Abrams ve ark., 2017; Silvertown ve ark., 2017).



Resim 19. Fototermal radyometri ve ışıldamaya dayanan enerji dönüşüm yöntemi (https://thecanarysystem.com/about.php, Erişim tarihi: 5 Kasım 2019)

The Canary System (CS), lazer ışınını düşük frekansta modüle ederek, derinliği 5 mm' ye kadar ulaşabilen 1,5 mm çapında yarım küre alanından bilgi toplayabilmektedir (Jan ve ark., 2016). Abrams ve arkadaşlarının CS, lazer floresans ve görsel muayene üzerinde yaptığı çürük lezyon derinliği araştırmasında CS'nin, ICDAS-II ve DIAGNOdent' e kıyasla, çürük lezyon derinliği ile çok daha yüksek korelasyon gösterdiğini göstermiş ve lezyon büyüklüğü ile yeri hakkında hekime daha fazla yardımcı olabileceği bildirilmiştir (Abrams ve ark., 2017). Okluzal çürükler üzerinde yapılan bir çalışmada CS duyarlılığının, lazer floresans (DIAGNOdent), görsel inceleme ve radyografilerinkinden çok daha yüksek olduğunu bildirmiştir (Jeon ve ark., 2004; Jan ve ark., 2016).

4. 3. 2. 10. Optik koherens tomografi

Optik koherens tomografi (OCT), dokuya önemli ölçüde nüfuz edebilen yakın kızılötesi ışık kullanarak biyolojik yapıların kesitsel olarak görüntülenmesini sağlayan invaziv olmayan bir teşhis yöntemidir. Gastroenteroloji, oftalmoloji, dermatoloji ve diş hekimliği alanlarında anatomik yapıların hem nitel hem de nicel değerlendirilmesinde yaygın olarak kullanılmaktadır (Shimada ve ark., 2010).

OCT, dokunun absorpsiyon ve saçılma etkilerini içeren optik özelliklerindeki farklılıkları düşük koheranslı kızılötesi ışık ve Michelson interferometresini birlikte kullanarak görselleştirmeye yardımcı olur (Shimada ve ark., 2015). 840-1310 nm dalga boyunda ışık kullanılanarak dentinde 0,6 - 2mm' lik görüntüleme yapılabilirken, daha saydam olan minede daha derin bir görüntüleme elde edilmektedir (Gürses ve Ünlü, 2017). Dokunun farklı katmanlarından gelen ışıklardaki gecikmeyi hesaplayarak dokunun kesitsel düzlemindeki optik yansımasını temsil eden iki boyutlu görüntüler üretir**.** Bu kesitsel görüntüler seri alınarak iki boyutlu taramalardan üç boyutlu görüntülere dönüştürülür (Ibusuki ve ark., 2015; Shimada ve ark., 2015) **(Resim 20)**.



Resim 20. Optik koherens tomografi (Schneider ve ark., 2017)

Ultrason görüntülemeye benzeyen OCT' de ses dalgaları yerine ışık dalgaları kullanır ve ultrason görüntülemede elde edilenden daha yüksek görüntü çözünürlüğü sağlar. Bunun nedeni ışık hızının ses hızından daha fazla olmasın ve bunun sonucunda OCT tarafından ölçülen mesafenin ultrasondan çok daha yüksek bir zaman çözünürlüğü ile karakterize edilmesinden kaynaklanmaktadır. Ultrason ile 10 cm' e kadar derin doku yapılarını görüntüleyebilirken, OCT sadece kullanılan ışığın dalga boyuna bağlı olarak 2-4 mm milimetrelik dokuları görüntüleyebilir. Bu nedenle OCT, yüzeye yakın yapıların görüntülenmesi için daha uygundur (Lin-P'ing Choo-Smith ve ark., 2008; Machoy ve ark., 2017).

Kantitatif ve kalitatif ölçümlerin elde edilebildiği OCT ile diş hekimliğinde çürük, miktosızıntı, remineralizasyon, mine çatlakları, abrazyon, atrizyon, fissür örtücü, dental adezivler ve diş defektlerinin görüntülenmesinde kullanılabilmektedir (Şen Yavuz ve Kargül, 2019).

Son 15 yıldır tıbbi görüntülemede kullanılan OCT, çoklu katmanlar veya sınırlarla dokuları incelemede yararlı olan güçlü bir tekniktir. OCT, oftalmolojik kliniklerde glokomla ilişkili artmış göz içi basıncından kaynaklanan kusurları saptamak için retinanın doku katmanlarının kalınlığını incelemek için tanısal olarak kullanılmaktadır (Lin-P'ing Choo-Smith ve ark., 2008). Dişin sert ve yumuşak dokularının OCT ile ilk in vitro ve in vivo görüntüleri 1998'de Colston ve ark. tarafından elde edilmiştir. Bu güncel teşhis yöntemi ile yüksek çözünürlüklü görüntüler, *in vivo* olarak eş zamanlı ve ekonomik diagnoz sağlayabilmektedir. Diş dokularının ve kompozit restorasyonların değerlendirilmesinde OCT'nin diş hekimliğinde uygulanması, çürüğün klinik teşhisini ve gelecekteki restoratif başarısızlıkların tespitini kolaylaştırabilir (Shimada ve ark., 2015). İntraoral radyografiler primer çürük tanısı için çok hassas ve spesifik olmasına rağmen, mevcut restorasyonlar etrafındaki tekrarlayan çürüklerin tespitinde daha az güvenilirdir. OCT, tekrarlayan çürüğü tespit etmek için potansiyel olarak daha hassas bir tekniktir (Otis ve ark., 2000).

OCT diş dokusunda meydana gelen demineralizasyonu porözlü dokudaki ışık saçılmasının artması ve gelen ışığın demineralize doku tarafından depolarize edilmesi ile sağlam dokudan ayırt edebilir. Dokunun su absorbsiyonuna bağlı olarak yakın kızıl ötesi ışığın transillüminasyonu ve reflektivitenin artışıyla sağlam ve demineralize mine net bir şekilde görüntülenebilir (Shimada ve ark., 2015; Machoy ve ark., 2017). OCT'nin süt dişlerindeki çürüklerin teşhisindeki etkinliği incelendiğinde, çocuk diş hekimliğinde erken çürük teşhisinde etkili, ağrısız ve invazif olmayan bir teknik olarak potansiyeli olduğunu kanıtlanmıştır (Maia ve ark., 2010). Bir başka çalışmada arayüz çürüklerinin saptanması ve derinliğinin tespitinde OCT'nin radyografilerden daha güvenilir ve doğru sonuçlar verdiği görülmüştür (Shimada ve ark., 2014).

Farklı remineralizasyon ajanlarının kapasitelerinin değerlendirildiği tez çalışmasında, mine örneklerinin demineralizasyon ve remineralizasyon sonrası OCT ve mikro sertlik analizleri yapılmıştır. Görüntülerde demineralizasyon derecesi üçgen şeklinde görülürken, remineralizasyon sonrası minedeki reflektivite ve lezyon derinliğinin de azaldığı görülmüştür (Şen Yavuz, 2017).

4. 3. 2. 11. Mikro bilgisayarlı tomografi yöntemi

Mikro bilgisayarlı tomografi (Mikro-BT) yönteminde X-ışınlarını kullanılarak dişin kesitsel görüntüleri oluşturulur ve görüntüler bilgisayar ortamında uygun yazılımlar aracılığı ile işlenerek dişin üç boyutlu modeli dijital ortamda oluşturulmaktadır. Bu kesitsel görüntüler ile radyografik görüntülemede meydana gelen süperpozisyon engellenir. Mikro-BT yöntemi, çürük tespiti yapılırken elde edilen çok sayıda kesit ile çürüğün yeri ve genişliği daha doğru sonuçlar edilebilmektedir (Gürses ve Ünlü, 2017).

Mikro-BT, yüksek maliyetine rağmen iyi görüntü kalitesine ek olarak üç boyutlu görüntülerin rekonstrüksiyonu ve süperimpozisyon olmadan diş bölümlerinin değerlendirilmesine olanak sağlar. Yüksek radyasyon dozu ve tarama, yeniden yapılandırma ve görüntülerden ölçüm almak için çok fazla zaman kaybının olması nedeniyle rutin klinik muayeneler sırasında Mikro-BT değerlendirmesi yapmak mümkün değildir (Özkan ve ark., 2015) **(Resim 21)**.

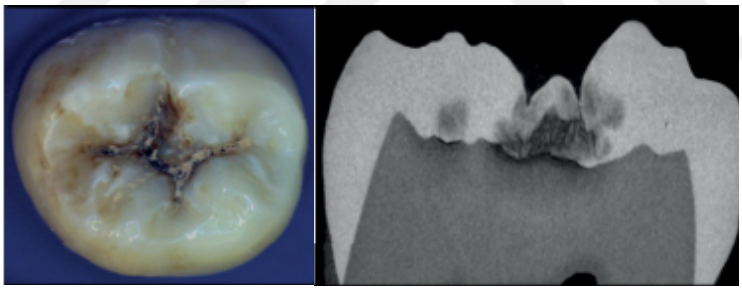

Resim 21. Mikro bilgisayarlı tomografi yöntemi (Carvalho ve ark., 2018)

Radyografik görüntüleme teknikleri arasında Mikro-BT, yıkıcı olmayan, kesin ve tekrarlanabilir bir validasyon tekniği olarak çürük araştırmalarında histolojik kesime alternatif olma potansiyeline sahiptir. Mikro-BT görüntüleme, başka bilgisayar işlemleriyle üç boyutlu görüntülere yeniden birleştirilebilecek kesitsel dilimlerin çıkarılmasını sağlar. Histolojik kesit alınması sırasında oluşan renk değişimleri, demineralizasyon derecesinin yorumlanmasında hataya neden olurken Mikro-BT gerçek demineralizasyon derecesini görüntüleyerek daha objektif sonuç vermektedir (Mitropoulos ve ark., 2010).

Rovaris ve arkadaşlarının arayüz çürükleri üzerinde yaptığı çalışmada Mikro-BT' nin histolojiye kıyasla çürük lezyonları saptamada iyi performans gösterdiği fakat lezyon derinliklerinin sınıflandırılmasında daha düşük değerler verdiği görülmüştür (Rovaris ve ark., 2018). Yapılan bir başka çalışmada ise tüm hastalık şiddeti ölçeğinde Mikro-BT'nin altın standarda uymaması nedeniyle çürük araştırmasında histolojik incelemeye güvenilir bir alternatif oluşturmadığı savunulmuştur (Boca ve ark., 2017).

5. GEREÇ VE YÖNTEM

5. 1. Araştırmanın Etik Kurul Onayı

27.11.2017 tarihinde Marmara Üniversitesi Diş Hekimliği Fakültesi Klinik Araştırmalar Etik Kurulu'ndan 2017-150 sayılı protokol numarası ve 2017-143 karar numarası ile onay raporu alınarak çalışmaya başlanmıştır (Ek 1).

5. 2. Araştırmanın in vivo İncelemeleri

5. 2. 1. Araştırmaya alınma ve çıkarılma kriterleri

Araştırmaya alınma kriterleri

1. Marmara Üniversitesi Diş Hekimliği Fakültesi Pedodonti Anabilim Dalı'na başvuran yaşları 5-13 arasında değişen çocuk hastalar

2. Distal arayüzünde kavitesiz çürük lezyonuna sahip ve kontağı olan birinci süt azı dişleri

3. Distal arayüzü çürüksüz ve kontağı olan birinci süt azı dişleri

4. Mezial arayüzünde kavitesiz çürük lezyona sahip ve kontağı olan ikinci süt azı dişleri

5. Mezial arayüzü çürüksüz ve kontağı olan ikinci süt azı dişleri

6. Mezial arayüzünde kavitesiz çürük lezyona sahip ve kontağı olan sürekli birinci büyük azı dişleri

7. Mezial arayüzü çürüksüz ve kontağı olan sürekli birinci büyük azı dişleri

8. Onam formu velisi tarafından imzalanmış çocuk hastalar

9. Herhangi bir sistemik hastalığı, fiziksel engeli veya mental retardasyonu olmayan çürüksüz ve kooperasyon sağlanabilen çocuk hastalar

Araştırmaya alınmama kriteleri

1. Marmara Üniversitesi Diş Hekimliği Fakültesi Pedodonti Anabilim Dalı'na başvuran 5 yaşından küçük ve 13 yaşından büyük çocuk hastalar

2. Distal arayüzünde kaviteli çürüğü olan ya da kavitesiz çürük lezyona sahip; fakat kontağı olmayan birinci süt azı dişleri

3. Distal arayüzü çürüksüz; fakat kontağı olmayan birinci süt azı dişleri

4. Mezial arayüzünde kaviteli çürüğü olan ya da kavitesiz çürük lezyona sahip; fakat kontağı olmayan ikinci süt azı dişleri

5. Mezial arayüzü çürüksüz; fakat kontağı olmayan ikinci süt azı dişleri

6. Mezial arayüzünde kaviteli çürüğü olan ya da kavitesiz çürük lezyona sahip veya çürüksüz, kontağı olmayan sürekli birinci büyük azı dişleri

7. Mezial arayüzü çürüksüz; fakat kontağı olmayan sürekli birinci büyük azı dişleri

8. Çalışma kriterlerini sağlayan fakat dental anomali veya restorasyona sahip süt ve sürekli azı dişleri

9. Onam formu velisi tarafından imzalanmamış çocuk hastalar

10. Herhangi bir sistemik hastalığı, fiziksel engeli veya mental retardasyonu bulunan çocuk hastalar

11. Kooperasyon bozukluğu olan çocuk hastalar

5. 2. 2. Görsel muayene

Araştırmamıza, kriterlere uygun 68 hastada 184 kavite oluşmamış başlangıç arayüz çürüğü ile 162 çürüksüz arayüze sahip birinci ve ikinci süt azı dişleri ile sürekli birinci büyük azı dişleri dahil edilmiştir.

Standardizasyonu sağlamak için birinci süt azı dişlerinin distal, ikinci süt azı dişlerinin mezial ve sürekli birinci büyük azı dişlerinin mezial yüzleri incelenmiştir. Hastaların dişleri muayene öncesinde pat kullanılmadan döner fırça ile, arayüzler ise diş ipi ile temizlenmiştir. Araştırmaya dahil edilen arayüzler x3 büyütmeye sahip lup (Keeler, UK) kullanımıyla görsel muayenesi Uluslararası Çürük Teşhis ve Değerlendirme Sistemi ICDAS II (International Caries Detection and Assessment System,) (Ekstrand ve ark., 2007) kriterlerine uygun olarak yapıldıktan sonra laser floresans (DIAGNOdent Pen, KaVo, Bieberach, Germany) ve yakın kızılötesi transilluminasyon (DIAGNOcam, KaVo, Bieberach, Germany) ile incelenmiştir. Muayenelerinin ardından hasta velileri bilgilendirilmiş ve ağız hijyen eğitimi verilmiştir.

Arayüz bölgeleri temizlendikten sonra reflektör ışığı altında x3 büyütmeye sahip lup yardımıyla incelenmiştir. Seçilen dişler ilk olarak nemli iken daha sonra 5 saniye süre ile hava spreyi kullanılarak hafifçe kurutulduktan sonra değerlendirilmesi ICDAS- II kriterlerine göre yapılmıştır **(Tablo 6)** (Ekstrand ve ark., 2007).

Tablo 6. ICDAS- II kriterleri (Ekstrand ve ark., 2007)

Skorlar	Kriterler
0	Sağlam mine yüzeyi; 5 saniye hava spreyi ile kurutma sonucu çürük belirtisi yok
1	Minede gözle görülebilen ilk değişiklik (uzun süre hava spreyi ile kurutulduktan sonra gözlenen değişiklik)
2	Minede gözle görülebilen belirgin değişiklik
3	Lokalize mine kırılmaları klinik olarak dentini içermemiş ve karanlık gölge oluşturmamış
4	Dentinden karanlık bir gölge yansımasıyla birlikte olan/olmayan lokalize mine kırılmaları
5	Klinik olarak gözle görülebilen dentinle birlikte belirgin kavitasyon
6	Klinik olarak gözle görülebilen dentinle birlikte belirgin ve büyük kavitasyon

5. 2. 3. Lazer floresans yöntemi ile muayene

Araştırmaya dahil edilen dişlerin lazer floresans (LF) yöntemi ile ölçümlerinde DIAGNOdent Pen cihazı (KaVo, Bieberach, Germany) kullanılmıştır **(Resim 22)**.



Resim 22. DIAGNOdent Pen cihazı

Lazer floresans prensibi ile çalışan DIAGNOdent' in mekanizması, 655 nm dalga boyuna sahip ışının dişin yüzeyine gönderilerek bakteri metabolik aktivitelerinin sonucu ışığa duyarlı pigmentlerinden yayılan floresans ışığın, fiber optikler tarafından yakalanarak rakamsal değerleri moniterize edilmesine dayanmaktadır. Muayenede cihazın arayüz çürüklerinin teşhisi amacıyla geliştirilen fiber-optik konik safir ucu kullanıldı. Ölçümlere başlamadan önce cihazın kalibrasyonu, üretici firma talimatları doğrultusunda seramik bir referans diski kullanılarak yapıldı ve ölçüm yapılacak dişin bukkal yüzeyindeki sağlıklı bir bölgeye uygulanarak sıfır noktası kaydedildi. Her diş ölçümü öncesinde kalibrasyon tekrarlandı. Kalibrasyon sonrasında cihaz ucunun ışık kaynakları ve yansıtıcı yüzeylere doğrultulmamasına dikkat edilmiştir.

DIAGNOdent Pen kullanımı sırasında reflektör ışığı kapalı tutulmuştur. Temiz diş yüzeyi 5 saniye süreyle hava ile kurutulup pamuk rulolarla izolasyon sağlanmıştır. Aletin uç kısmı diş yüzeyine paralel ve baskı uygulamayacak şekilde temas noktasının altında konumlandırdıktan sonra, uç kısma kendi ekseni etrafında rotasyon hareketi yaptırılarak cihazın dijital ekranında 0-99 arasında

değişen sayısal bir değer elde edildi. Bukkalde iki ayrı nokta, lingual/palatinalde bir nokta olamak üzere 3 farklı ölçüm değeri kaydedildi. Elde edilen değerlerin ortalaması DIAGNOdent Pen skoru olarak kaydedildi.

Araştırmacıların kalibrasyonunda çürüğün derecesini belirlemek için dişlerden elde edilen ölçüm değerleri Castilho ve arkadaşlarının çalışmasında belirtilen skorlara göre değerlendirilmiştir **(Tablo 7)** (Castilho ve ark., 2016). Araştırmanın devamında, dişlerden elde edilen sayısal ölçümlerden, süt ve sürekli dişler ayrı olmak üzere kesme değerleri belirlenmiş ve cihazlar arası karşılaştırmada bu değerler kullanılmıştır.

Tablo 7. Lazer floresans kriterleri (Castilho ve ark., 2016)

Skorlar	**Kriterler**
0–5	Sağlam
6–14	Minenin dış yarısındaki demineralizasyon
15–20	Minenin iç yarısındaki demineralizasyon
21–99	Dentinde demineralizasyon

5. 2. 4. Yakın kızılötesi ışık transillüminasyon yöntemi ile muayene

Değerlendirilecek dişlerin yakın kızılötesi ışık transillüminasyon yöntemiyle ölçümlerinde DIAGNOcam cihazı (KaVo, Bieberach, Germany) kullanılmıştır **(Resim 23)**.



Resim 23. DIAGNOcam cihazı

780 nm dalga boyuna sahip olan DIAGNOcam, daha az dağılma yaparak nesnenin derinliklerine ulaşabilmekte ve çürük bölgesi ile çürüksüz sert doku arasında iyi bir kontrast görüntüsü oluşturmaktadır. Çürük teşhisine başlamadan önce, üretici firmanın talimatlarına göre cihazın yazılımı bilgisayara yüklenmiştir. Hasta bilgilerinin kaydı alındıktan sonra süt veya sürekli dişlenmeye göre büyük ya da küçük cihaz uçları kullanılmıştır. DIAGNOcam kaydı alınmadan önce ağız ortamından tükürük uzaklaştırılmış ve değerlendirilecek olan dişler hava su spreyi kullanılarak nazikçe kurutulmuştur. Kaydedilen görüntünün detaylı kontrast oluşturabilmesi için reflektör ışığı kapatılmıştır.

Cihazın ucu, lingual / palatal ve bukkal diş yüzeyini saracak şekilde dişin merkezine yerleştirilerek yakın kızılötesi ışık kaynağına sahip elastik kollarla dişeti, alveol kemiği, diş köklerinden diş kuronuna kadar ışığı ileterek transilluminasyon sağlanmıştır. En uygun konumda CCD (*Charged-Coupled*

device) sensörler tarafından görüntüler yakalanarak ve yazılım sayesinde bilgisayara kaydedilmiştir.

DIAGNOcam ile arayüz çürük lezyonlarının derecesini belirlemek için Söchtig ve arkadaşları tarafından belirlenen sınıflama tablosu kullanılmıştır **(Tablo 8)** (Söchtig ve ark, 2014).

Tablo 8. Yakın kızılötesi transillüminasyon görüntüleme kriterleri (Söchtig ve ark, 2014)

Skor	Kriterler	Çürük Derecesi
0	Sağlam Diş	
1	Başlangıç Mine Çürüğü	
2	Derin Mine Çürüğü	
3	Dentin Çürüğü	

5. 2. 5. Araştırmacıların kalibrasyonu

Araştırmacılar lazer floresans ve yakın kızılötesi transilluminasyon yöntemlerinin kullanımı ve değerlerinin yorumlanabilmesi için çalışma öncesi eğitilmişlerdir. Araştırmacılar arasında cihaza göre tekrarlanan değerlendirmeleri için uyum testi değerlendirilmesinde, iki araştırmacı ayrı ortamlarda süt dişlerine ait 43 adet arayüz çürüğünü incelemiştir. Araştırmacıların kendi içinde cihaza göre tekrarlanan değerlendirmeleri için bakılan hastalar bir hafta sonra tekrar muayene edilmiştir.

5. 2. 6. İstatiksel değerlendirme

Kategorik veriler uyum testi, araştırmacılar arası ve araştırmacıların kendi içinde cihaz kullanımlarının karşılaştırılmasında sınıf içi korelasyon katsayısı (ICC) ve kappa testi kullanılmıştır. Verilerin istatistiksel analizi *Statistical Package for the Social Sciences* yazılımı (SPSS 15 for Windows, SPSS Inc., Chicago, Illinois, ABD) kullanılarak yapılmıştır. Sonuçların istatistiksel olarak anlamlılığı $p<0,05$ kullanılarak hesaplanmıştır.

Çalışma grupları başlangıç arayüz çürüğü (ICDAS-II 1, 2, 3) ve çürüksüz olmak üzere karşılaştırılmıştır. DIAGNOdent cihazının süt ve sürekli dişler için ayrı kesim değerlerini bulmak için Alıcı İşletim Karakteristiği (*Relative Operating Characteristic*, ROC) analizi yapılmıştır. Çürük teşhis metotlarının karşılaştırılmasında çapraz tablolama ve Mc Nemar analizi yapılmıştır. Her metot için MedCalc (Free Trial) programı kullanılarak duyarlılık, özgüllük, doğruluk ve ROC eğrisi altındaki alan (*Area Under Curve*, AUC) hesaplanmıştır. Verilerin istatistiksel analizi *Statistical Package for the Social Sciences* yazılımı (SPSS 15 for Windows, SPSS Inc., Chicago, Illinois, ABD) ve MedCalc (Free Trial) kullanılarak yapılmıştır. Sonuçların istatistiksel olarak anlamlılığı $p<0,05$ kullanılarak hesaplanmıştır.

5. 3. Araştırmanın *in vitro* İncelemeleri

5. 3. 1. Araştırmaya alınma ve çıkarılma kriterleri

Araştırmaya alınma kriterleri

1. Ortodontik nedenlerle çekilmiş, kavitesiz çürük lezyona sahip küçük azı dişlerinin mezial ve distal arayüz bölgeleri

2. Ortodontik nedenlerle çekilmiş, çürüksüz küçük azı dişlerinin mezial ve distal arayüz bölgeleri

3. Dental anomali veya restorasyona sahip olmayan küçük azı dişleri

4. Uygun saklanma koşulları sağlanmış çekilmiş küçük azı dişleri

Araştırmaya alınmama kriteleri

1. Arayüzünde kaviteli çürük lezyona sahip küçük azı dişleri

2. Çalışma kriterlerini sağlayan fakat dental anomali veya restorasyolu küçük azı dişleri

3. Uygun saklanma koşulları sağlanamamış çekilmiş küçük azı dişleri

5. 3. 2. Görsel muayene

Çalışmamızda ortodontik nedenlerle çekilmiş 40 sürekli küçük azı dişinde 73 arayüz incelenmiştir.

Çürük teşhisi öncesi dişler üzerindeki organik artıklar su ve bistüri yardımıyla temizlenmiş ve dehidrate olmamaları için %0,1 timol solüsyonunda 4^0C'de bekletilmiştir. Çalışmamıza dahil olan arayüz bölgeleri reflektör ışığı altında x3 büyütmeye sahip lup (Keeler, Windsor, UK) yardımıyla incelenmiştir. Dişler ilk olarak nemli iken daha sonra 5 saniye süre ile hava spreyi kullanılarak hafifçe kurutulduktan sonra ICDAS-II kriterlerine göre değerlendirilmiştir **(Tablo 6)**.

Arayüz çürük teşhisi, tek bir araştırmacı tarafından küçük azı dişlerinin mezial ve distal bölgelerinde yapılmıştır. Teşhise öncelikle görsel muayene ile başlanmış, sonrasında DIAGNOdent ölçümleri yapılarak; DIAGNOcam ve Bitewing Radyografileri kaydedilmiştir. Son olarak da Optik Koherans Tomografisi (OCT) ile görüntülendikten sonra alınan histolojik kesit Işık Mikroskobunda incelenmiştir.

5. 3. 3. Lazer floresans yöntemi

Araştırmaya dahil edilen sürekli küçük azı dişlerin lazer floresans yöntemi ile ölçümlerinde DIAGNOdent Pen cihazı (KaVo, Bieberach, Germany) kullanılmıştır **(Resim 22)**.

Teşhisi yapılacak olan diş, kurutularak ölçümlere başlamadan önce cihazın kalibrasyonu, üretici firma talimatları doğrultusunda seramik bir referans diski kullanılarak yapıldı ve ölçüm yapılacak dişin bukkal yüzeyindeki sağlıklı bir bölgeye uygulanarak sıfır noktası kaydedildi. Her diş değerlendirmesi öncesinde cihaz kalibrasyonu tekrarlandı. Kalibrasyon sonrasında cihaz ucunun ışık kaynakları ve yansıtıcı yüzeylere doğrultulmamasına dikkat edilmiştir.

Teşhis cihazının kullanımı sırasında reflektör ışığı kapalı tutulmuştur. Temiz diş yüzeyi 5 saniye süreyle hava ile kurutulduktan sonra aletin uç kısmı diş yüzeyine dik ve baskı uygulamayacak şekilde konumlandırılmıştır. Cihaz uç kısmı diş yüzeyi üzerinde gezdirilmiş ve en yüksek değeri doğru tespit edebilmek için kendi ekseni etrafında rotasyon hareketi yaptırılmıştır. Cihazın dijital ekranında izlenen en yüksek sayısal değer kaydedilmiştir. Tespit edilen her yüksek değer sonrasında sayısal değeri sıfırlamak için halka şalteri basıp bırakılmıştır. Lezyon bölgesinde 3 farklı noktadan ölçümler elde edildi ve bu değerlerin ortalaması DIAGNOdent Pen skoru olarak kaydedildi.

Çürüğün derecesini belirlemek için dişlerden elde edilen sayısal ölçümlerden, sürekli dişler için kesme değeri belirlenmiş ve cihazlar arası karşılaştırmada bu değer kullanılmıştır.

5. 3. 4. Yakın kızılötesi ışık transillüminasyon yöntemi

Değerlendirilecek olan çekilmiş dişlerin yakın kızılötesi ışık transillüminasyon yöntemiyle ölçümlerinde DIAGNOcam cihazı (KaVo, Bieberach, Almanya) kullanılmıştır **(Resim 23)**.

Ölçüm öncesinde teşhisi yapılacak olan küçük azı dişleri saklama solüsyonundan çıkarılmış ve pamuk rulolarla kurutulmuştur. Sürekli dişler için kullanılan uç cihaza yerleştirilmiştir. DIAGNOcam kaydı alınmadan önce dişler hava-su spreyi kullanılarak nazikçe kurutulmuştur. Kaydedilen görüntünün detaylı kontrast oluşturabilmesi için muayene yapılan ortamda ışık ayarlaması yapılmıştır. 780 nm dalga boyuna sahip cihazın elastik kolları dişe yerleştirilmiş ve net görüntü elde edilene kadar hafifçe hareket ettirilmiştir. Cihazın görüntü verdiği en uygun konumda CCD sensörler tarafından görüntüler yakalanarak ve bilgisayara kaydedilmiştir.

Cihazın yansıttığı yakın kızıl ötesi ışık, dentindeki mineral bileşiğinin düşük olması nedeniyle dağılır; fakat mineralize olan mine içerisinden dağılmadan geçebilir. Bu nedenle, mine dişin dış kısmında daha açık renk ve dentin diş merkezinde daha koyu renk görüntü vermektedir. Demineralizasyon başladığında etkilenen bölgeler koyu renkli alanlar olarak görülmektedir. Okluzal yüzeyden elde edilen görüntülerde çürük lezyonları karanlık alanlar olarak görünmektedir.

Çalışmada arayüz çürük lezyonlarının derecesini belirlemek için Söchtig ve arkadaşları tarafından belirlenen sınıflama tablosu kullanılmıştır **(Tablo 8)** (Söchtig ve ark, 2014).

5. 3. 5. Radyografik muayene

Radyografik inceleme için 3x4 cm ebadlarında fosfor plaklar (Dürr Dental AG, Almanya) ve Vistascan fosfor plak tarayıcısı (Dürr Dental GmbH & Co. KG, Bietigheim-Bissingen, Almanya) kullanılmıştır. Bu amaçla, çekilmiş dişler saklama solüsyonlarından çıkarılıp kurutulmuş ve 3'erli gruplar halinde silikon kalıplara yerleştirilmiştir.

Fosfor plaklar dişlere paralel, röntgen cihazı ise X ışınlarının filme dik olacak şekilde konumlandırılarak ışınlama yapılmıştır. Fosfor plak tarayıcısı, çekilen görüntüyü 50 µm piksel boyutu ve 10 Lp/mm çözünürlük ile bilgisayar ortamına aktarmıştır. Dijital ortama kaydedilen görüntüler yarı karanlık bir ortamda, lezyonun yansıttığı radyolusensi derecesine göre tek bir araştırmacı tarafından Pereira ve ark.'ın belirlediği kriterlerle değerlendirilmiştir **(Resim 24) (Tablo 9)** (Pereira ve ark., 2009).

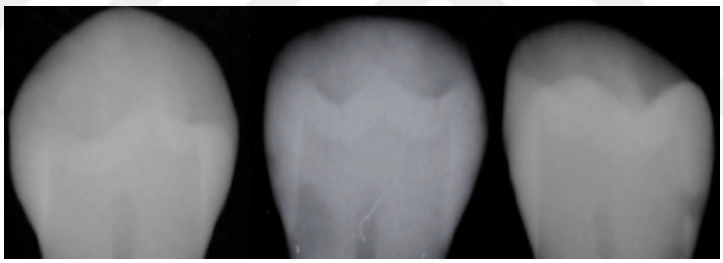

Resim 24. Radyografik görüntüler

Tablo 9. Radyografik görüntüleme kriterleri (Pereira ve ark., 2009)

Skorlar	**Kriterler**
0	Çürük yok
1	Minenin dış yarısına kadar uzanan radyolusensi
2	Minenin iç yarısına kadar uzanan radyolusensi
3	Dentinin dış yarısına kadar uzanan radyolusensi
4	Dentinin iç yarısına kadar uzanan radyolusensi

5. 3. 6. Optik koherans tomografisi değerlendirmesi

Çekilmiş sürekli küçük azı dişlerini arayüz çürük lezyon derinliklerinin optik koherans tomografisi ile değerlendirmesi İdealtepe Göz Vakfı' nda bulunan *Zeiss CIRRUS High-Definition Optical Cohorence Tomography (HD-OCT) 5000/500 cihazı* (Dublin, Amerika) **(Resim 25)** ile yapılmıştır.

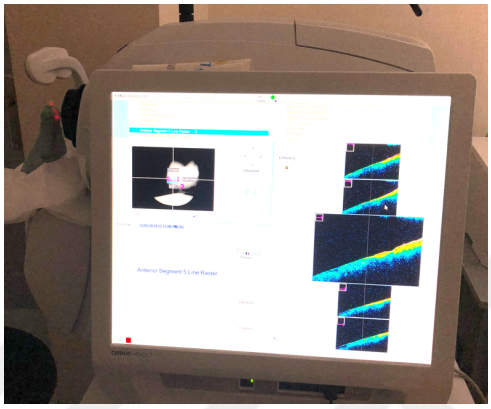

Resim 25. Optik koherans tomografisi

1310 nm dalga boyuna sahip ve dental dokularda yüksek çözünürlük değerlerine sahip HD-OCT cihazı ile Anterior Segment 5 Line Raster modunda çalışmaya dahil edilen arayüz bölgeleri görüntülenmiştir. Dişler hazırlanan silikon yükseltiye gömülerek görüntü kaydı alınabiliecek konuma getirilmiştir. Çürük bölgesi dikey ve yatay eksenler üzerinde incelendiğinde lezyonun en derin görüntülendiği anda kaydedilmiştir. Kaydedilen görüntüler, cihaz yazılımında yer alan ölçüm sistemi ile lezyon derinlikleri ölçülmüş ve değerler kaydedilmiştir **(Resim 26).**

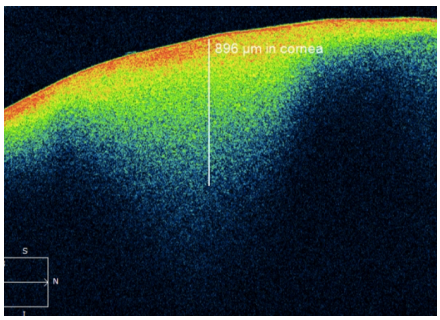

Resim 26. Optik koherans tomografisi ile çürüğün görüntülenmesi

5. 3. 7. Histolojik değerlendirme

Tüm cihazların ölçümlerinin tamamlanmasından sonra dişler histolojik inceleme için arayüzleri açıkta kalacak şekilde akrilik kalıplara yerleştirilmiştir. Araştırmanın histolojik değerlendirmeleri Marmara Üniversitesi Diş Hekimliği Fakültesi AR-GE Laboratuvarında gerçekleştirilmiştir.

40 adet diş su soğutması altında *ISOMET 1000 Precision Cutter* (Buehler Lake Bluff, Illinois, ABD) kesim makinesi **(Resim 27)** ile 975 rpm devir hızıyla elmas disk (ExtecCorp., Enfield, CT, ABD) kullanılarak şüpheli görülen bölgesinden geçecek şekilde meziodistal yönde ikiye bölünmüştür.



Resim 27. ISOMET 1000 Precision Cutter Kesim cihazı

Elde edilen örnekler düz ve pürüzsüz yüzey sağlamak için su altında sırayla 400, 600, 800 ve 2000 numaralı zımpara kağıtları ile zımparalanmıştır **(Resim 28)**.



Resim 28. Örneklerin zımparalanması

Kesitler ışık mikroskobu (Leica, Germany) altında x10 büyütmede görüntülenerek dijital ortama kaydedilmiştir. Görüntüler çürük varlığını ve derinliğini değerlendirmek amacıyla Downer kriterlerine göre skorlanmıştır **(Tablo 10)** (Downer, 1975).

Tablo 10. Histolojik değerlendirme kriterleri (Downer, 1975)

Skorlar	Kriterler
0	Demineralizasyon yok
1	Minenin dış yarısına kadar uzanan demineralizasyon
2	Minenin iç yarısını etkileyen, mine-dentin birleşimine kadar uzanan demineralizasyon
3	Dentinin dış yarısını etkileyen demineralizasyon
4	Dentinin iç yarısını etkileyen demineralizasyon

5. 3. 8. İstatiksel değerlendirme

Çalışma grupları çürüklü (ICDAS-II 1,2,3) ve çürüksüz arayüz bölgelerine göre karşılaştırılmıştır. OCT cihazının eşik değerlerini bulmak için ROC analizi yapılmıştır. Çürük teşhis metotlarının karşılaştırılmasında çapraz tablolama ve Mc Nemar analizi yapılmıştır. Her metot için MedCalc (Free Trial) programı kullanılarak duyarlılık, özgüllük, doğruluk ve ROC eğrisi altındaki alan hesaplanmıştır. Verilerin istatistiksel analizi *Statistical Package for the Social Sciences* yazılımı (SPSS 15 for Windows, SPSS Inc., Chicago, Illinois, ABD) ve MedCalc (Free Trial) kullanılarak yapılmıştır. Sonuçların istatistiksel olarak anlamlılığı $p<0,05$ kullanılarak hesaplanmıştır.

6. BULGULAR

6. 1. *In vivo*

Başlangıç arayüz çürüklerinin erken teşhisinde lazer floresans ve yakın kızılötesi transillüminasyon ile yapılan değerlendirmelerin karşılaştırılmasında görsel muayene referans standart olarak alınmıştır. Toplam 43 çocukta 100'ü çürüksüz ve 131'i çürük olmak üzere 231 süt azı dişi çalışmaya dahil edilmiştir. **Şekil 6**, ICDAS-II 1, 2 ve 3 olan çürüklü grup ile ICDAS-II 0 olan çürüksüz grupta yer alan alt üst I. ve II. süt azı dişlerinin dağılımını göstermektedir.

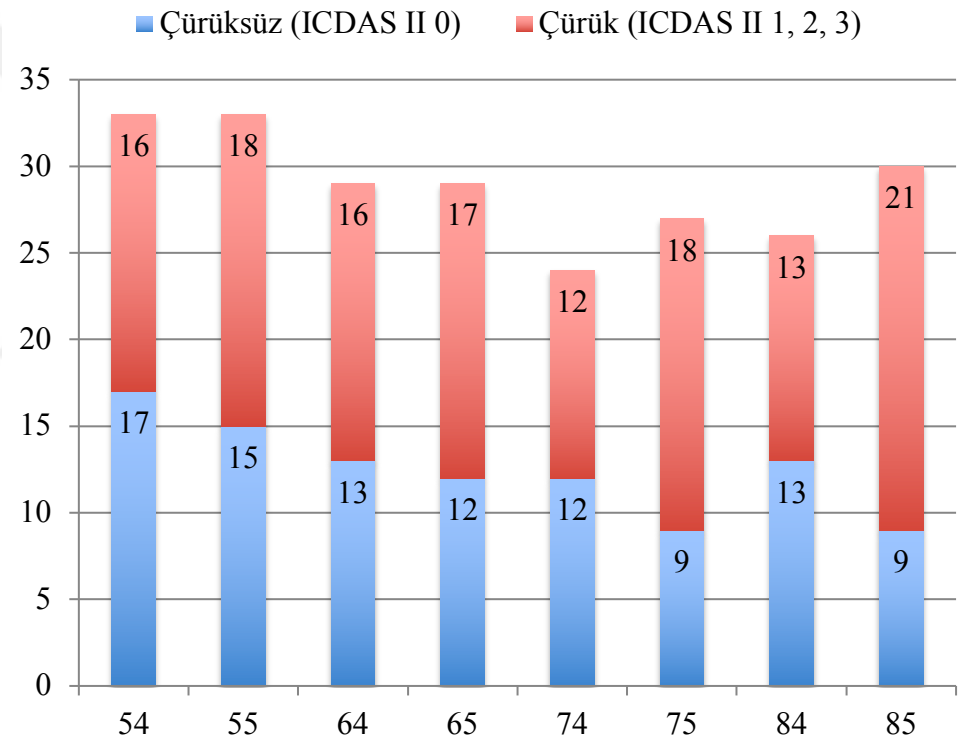

Şekil 6. Çürüklü ve çürüksüz süt azı dişlerinin dağılımı

Araştırmaya dahil edilen 25 çocuk hastadan 53'ü çürüklü ve 62'si çürüksüz olmak üzere 115 sürekli birinci büyük azı dişi çalışmaya dahil edilmiştir. **Şekil 7**'de ICDAS-II 1, 2 ve 3 olan çürüklü grup ile ICDAS-II 0 olan çürüksüz grupta yer alan sürekli birinci büyük azı dişlerinin dağılımı gösterilmektedir.

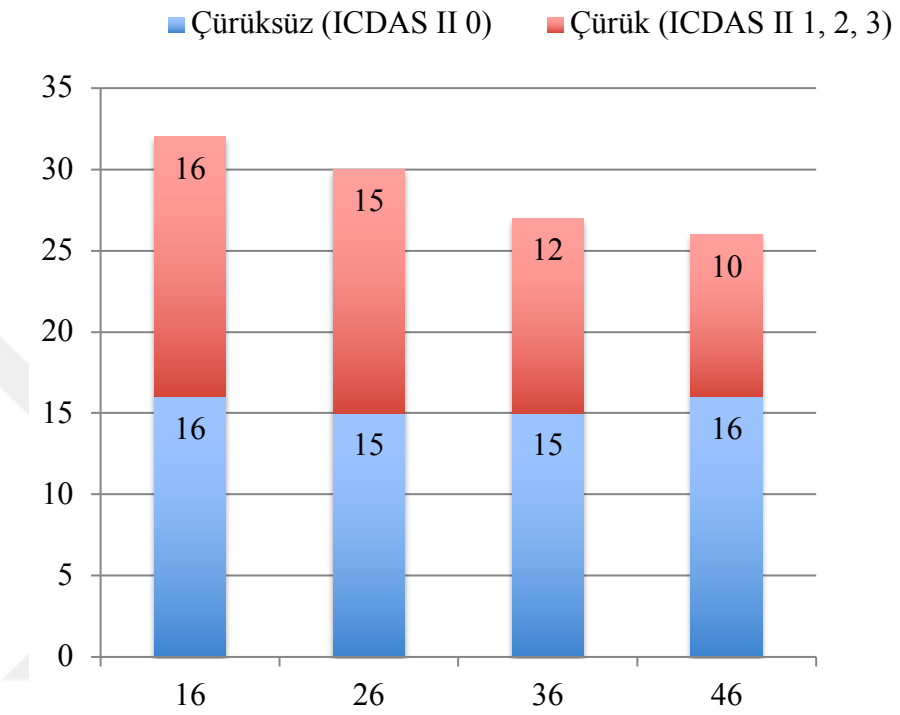

Şekil 7. Çürüklü ve çürüksüz sürekli azı dişlerin dağılımı

6. 1. 1. Araştırmacılar arası değerlendirme

Arayüz çürüklerinin erken teşhisinde kullanılan LF ve NILT yöntemlerinin çalışmaya dahil edilen 43 adet arayüz çürük lezyonunda araştırmacılar arası ve araştırmacıların kendi içinde cihaza göre tekrarlanan değerlendirmeleri için uyum testi yapılarak sınıf içi korelasyon katsayısı (ICC) ve kappa değerleri hesaplanmıştır.

Cihazların kullanımında araştırmacılar arası uyum güvenilirliği değerlendirilmesinde kappa değeri NILT yöntemi için 0,93; LF için ise 0,637 bulunmuştur **(Tablo 11)**.

Araştırmacıların kendi içinde uyum güvenilirlikleri birinci araştırmacıda ICC ve kappa değeri LF için 0,87/0,693; NILT için 0,99/0,99 olarak bulunmuştur. İkinci araştırmacının uyum güvenilirliği değerlendirmesinde ICC ve kappa değeri LF için 0,83/0,583; NILT için 0,99/0,99 olarak tespit edilmiştir. NILT yöntemi, hem araştırmacıların kendi içindeki hem de araştırmacılar arası değerlendirmesinde mükemmel uyum vermiştir **(Tablo 11)**.

Tablo 11. Araştırmacıların kendi içinde ve araştırmacılar arasında cihaza göre tekrarlanan değerlendirmeleri için uyum testi

METOTLAR	**Araştırmacıların Kendi İçinde Cihaza göre Tekrarlanan Değerlendirmeleri için Uyum Testi**		**Araştırmacılar Arasında Cihaza göre Tekrarlanan Değerlendirmeleri için Uyum Testi (Kappa κ)**
	1. Araştırmacı	**2. Araştırmacı**	
	ICC / κ (p değerleri)	**ICC / κ (p değerleri)**	
LF	0,87 (0,0001) / 0,693 (0,0001)	0,83 (0,007) / 0,583 (0,006)	0,637 (0,0001)
NILT	0,99 (0,0001) / 0,99 (0,0001)	0,99 (0,0001) / 0,99 (0,0001)	0,93 (0,0001)

6. 1. 2. Lazer floresans kesim değerleri

6. 1. 2. 1. Süt azı dişleri için kesim değerleri

Çürük derecesine göre sınıflama yapıldıktan sonra lazer floresans için ROC analizi yapılarak kesim değerleri bulundu. Teşhis yönteminin başarısı ROC eğrisi altında kalan alanın büyümesiyle artmaktadır. Özgüllük ve duyarlılık değerlerinin en iyi olduğu noktalar kesim değer olarak kaydedildi. Görsel muayene referans alınarak kesim değerleri bulundu.

Görsel muayene değerlendirmesine göre çürük (ICDAS-II 1, 2, 3) ve çürüksüz diş ayrımında lazer floresans kesim değeri süt azı dişleri için 7 (Duyarlılık: 0,91, Özgüllük: 1, AUC: 0,98) olarak bulundu **(Şekil 8) (Tablo 12)**.

Tablo 12. Görsel muayeneye göre süt azı dişleri için lazer floresans kesim değerleri

Lazer Floresans	Kesim Değerleri	Duyarlılık	Özgüllük	AUC
Çürüksüz (ICDAS-II 0) – Çürük (ICDAS-II 1, 2, 3)	7	0,91	1	0,98
Çürüksüz (ICDAS-II 0) – Mine Çürüğü (ICDAS-II 1, 2)	7	0,83	1	0,96
Mine Çürüğü (ICDAS-II 1,2) - Yüzeyel Dentin Çürüğü (ICDAS-II 3)	7	1	1	1

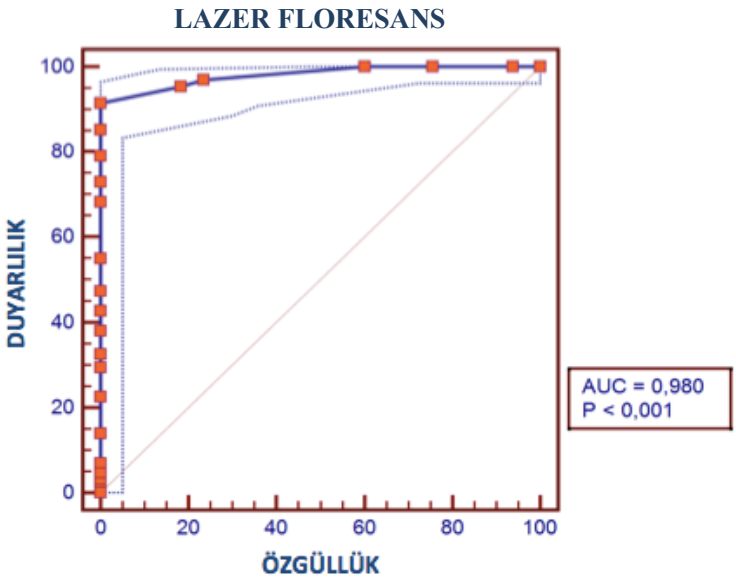

Şekil 8. Süt azı dişleri için çürüksüz ve çürük lezyon ayrımında ROC analiz

Görsel muayene değerlendirmesine göre çürüksüz ve mine çürüğü (ICDAS-II 1, 2) ayrımında lazer floresans kesim değeri süt azı dişleri için 7 (Duyarlılık: 0,83, Özgüllük: 1, AUC: 0,96) olarak bulunmuştur. Sağlam diş dokusu ile mine çürüğünü ayırt etmede LF yönteminin performansının yüksek olduğu görülmüştür **(Şekil 9) (Tablo 12)**.

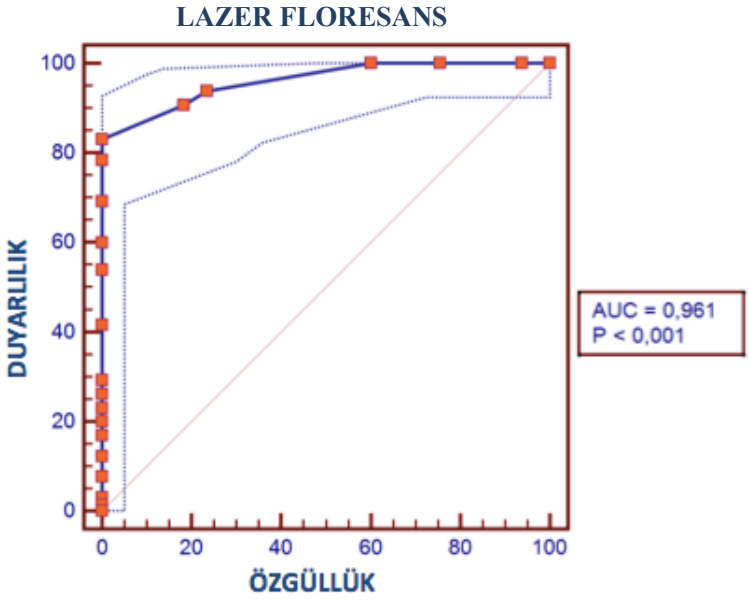

Şekil 9. Süt azı dişleri için çürüksüz ve mine çürüğü ayrımında ROC analizi

Görsel muayene değerlendirmesine göre mine çürüğü (ICDAS-II 1, 2) ile dentin çürüğü (ICDAS-II 3) ayrımında lazer floresans kesim değeri süt azı dişleri için 7 (Duyarlılık: 1, Özgüllük: 1, AUC: 1) olarak tespit edilmiştir **(Şekil 10)** **(Tablo 12)**. Lezyon minede sınırlandığında duyarlılık azalırken, dentine ulaşan çürüklerde duyarlılık artmıştır. Bu durum, LF yönteminin dentin çürüğü teşhisinde mine çürüklerininkinden daha iyi sonuç verdiğini göstermektedir.

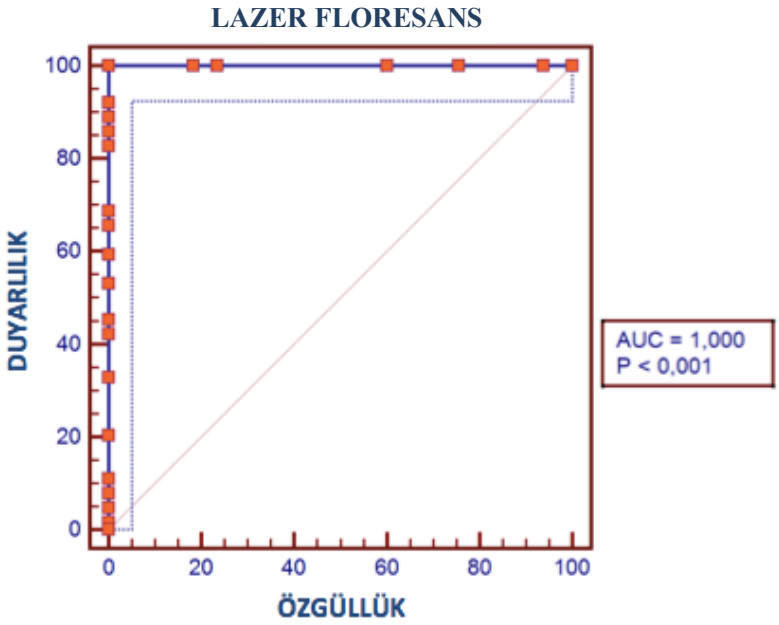

Şekil 10. Süt azı dişleri için mine çürüğü ve dentin çürüğü ayrımında ROC analizi

Referans standardın yakın kızılötesi transillüminasyon olarak belirlendiği durumlarda lazer floresans kesim değerleri incelenmiştir. Değerlendirmeye göre çürüksüz ve çürüklü (ICDAS-II 1, 2, 3) diş ayrımında lazer floresans kesim değeri süt azı dişleri için 7 (Duyarlılık: 0,96, Özgüllük: 0,95, AUC: 0,97) olarak bulunmuştur **(Şekil 11) (Tablo 13)**.

Tablo 13. Yakın kızılötesi transillüminasyon değerlendirmesine göre süt azı dişleri için lazer floresans kesim değerleri

Laser Fluorasans	Kesim Değerleri	Duyarlılık	Özgüllük	AUC
Çürüksüz (ICDAS-II 0) – Çürük (ICDAS-II 1, 2, 3)	7	0,96	0,95	0,97
Çürüksüz (ICDAS-II 0) – Mine Çürüğü (ICDAS-II 1, 2)	7	0,97	0,96	0,98

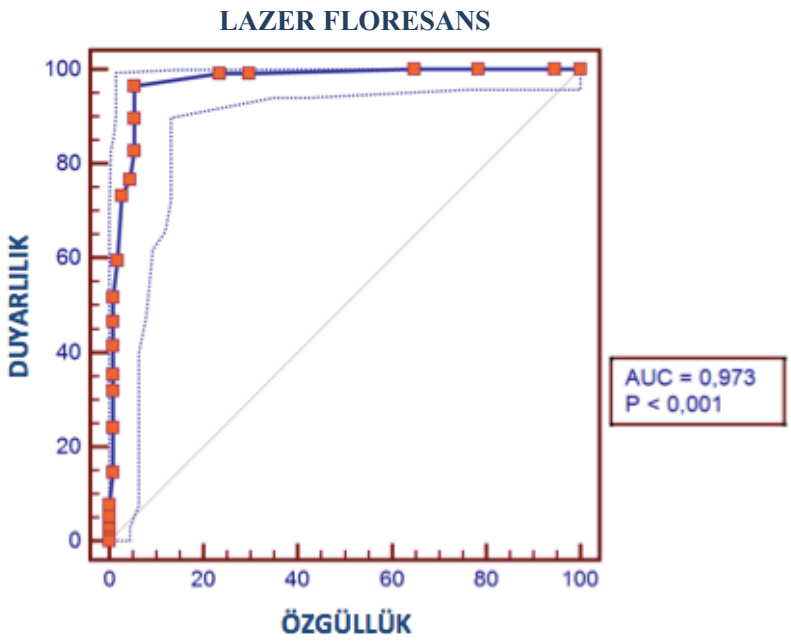

Şekil 11. Süt azı dişleri için çürüksüz ve çürük lezyon ayrımında ROC analizi

Yakın kızılötesi transillüminasyon ile yapılan değerlendirmeye göre çürüksüz ve mine çürüğü (ICDAS-II 1, 2, 3) ayrımında lazer floresans kesim değeri süt azı dişleri için 7 (Duyarlılık: 0,97, Özgüllük: 0,96, AUC: 0,98) olarak bulundu **(Şekil 12) (Tablo 13)**.

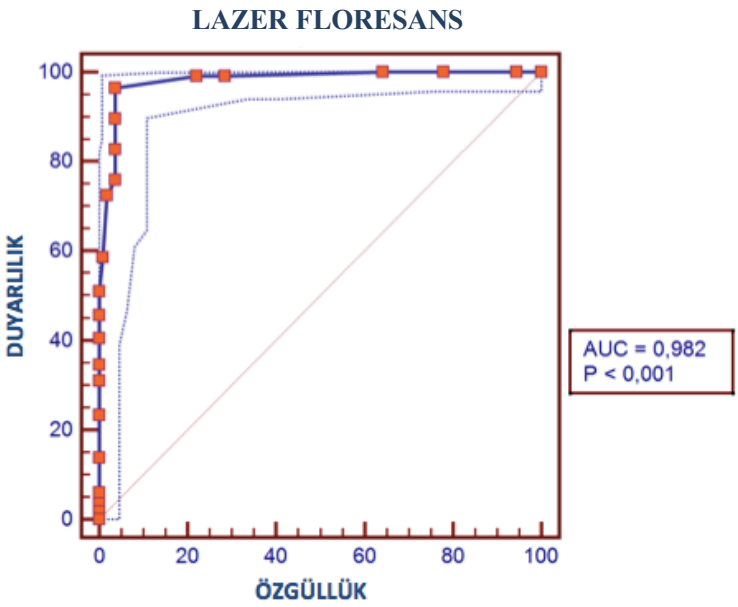

Şekil 12. Süt azı dişleri için çürüksüz ve mine çürüğü ayrımında ROC analizi

6. 1. 2. 2. Sürekli azı dişleri için kesim değerleri

Çürük derecesine göre sınıflama yapıldıktan sonra görsel muayene refereans alınarak lazer floresans için ROC analizi yapılarak kesim değerleri bulundu. Özgüllük ve duyarlılık değerlerinin en iyi olduğu noktalar kesim değer olarak kaydedildi.

Görsel muayene değerlendirmesine göre çürüksüz ve çürük (ICDAS-II 1, 2, 3) ayrımında lazer floresans kesim değeri sürekli azı dişleri için 5 (Duyarlılık: 0,89, Özgüllük: 0,92, AUC: 0,97) olarak tespit edilmiştir **(Şekil 13) (Tablo 14)**.

Tablo 14. Görsel muayeneye göre sürekli azı dişleri için lazer floresans kesim değerleri

Lazer Floresans	Kesim değerleri	Duyarlılık	Özgüllük	AUC
Çürüksüz (ICDAS-II 0) - Çürüklü (ICDAS-II 1, 2, 3)	5	0,89	0,92	0,97
Çürüksüz (ICDAS-II 0) – Mine Çürüğü (ICDAS-II 1, 2)	5	0,81	0,98	0,98
Mine Çürüğü (ICDAS-II 1, 2) – Yüzeyel Dentin Çürüğü (ICDAS-II 3)	5	1	0,98	0,99

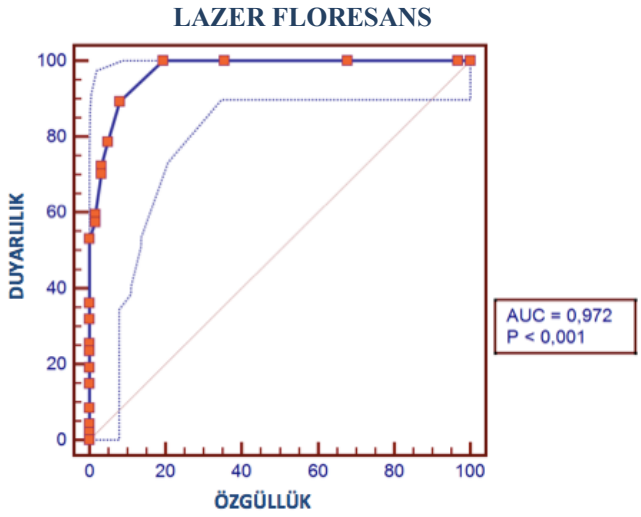

Şekil 13. Sürekli azı dişleri için çürüksüz ve çürük lezyon ayrımında ROC analizi

Görsel muayene değerlendirmesine göre çürüksüz ve mine çürüğü (ICDAS-II 1, 2) ayrımında lazer floresans kesim değeri sürekli azı dişleri için 5 (Duyarlılık: 0,81, Özgüllük: 0,98, AUC: 0,98) olarak bulunmuştur. Sağlam diş dokusu ile mine çürüğünü ayırt etmede LF yönteminin performansının yüksek olduğu görülmüştür **(Şekil 14) (Tablo 14)**.

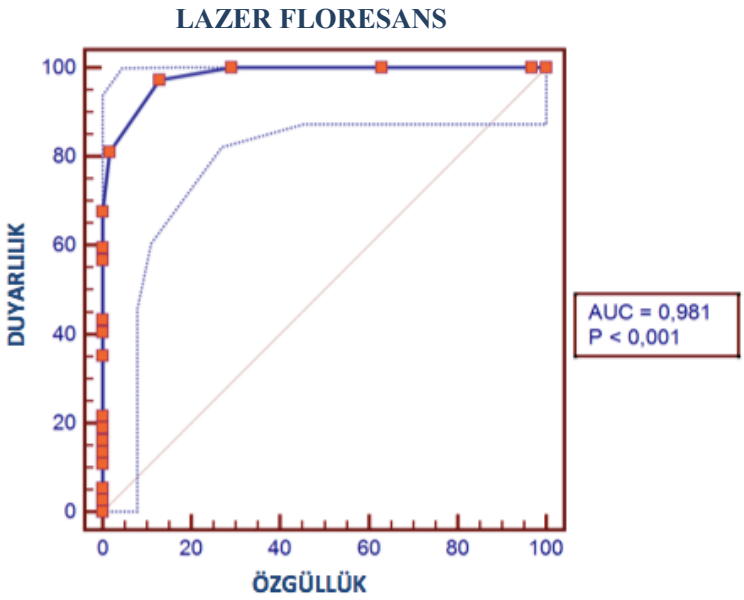

Şekil 14. Sürekli azı dişleri çürüksüz ve mine çürüğü ayrımında ROC analizi

Görsel muayene değerlendirmesine göre mine çürüğü (ICDAS-II 1, 2) ile dentin çürüğü ayrımında (ICDAS-II 3) lazer floresans kesim değeri sürekli azı dişleri için 5 olarak (Duyarlılık: 1, Özgüllük: 0,98, AUC: 0,99) bulundu. Lezyon minede sınırlandığında duyarlılık azalırken, dentine ulaşan çürüklerde duyarlılık artmıştır. Bu durum, LF yönteminin dentin çürüğü teşhisinde mine çürüklerininkinden daha iyi sonuç verdiğini göstermektedir **(Şekil 15) (Tablo 14)**.

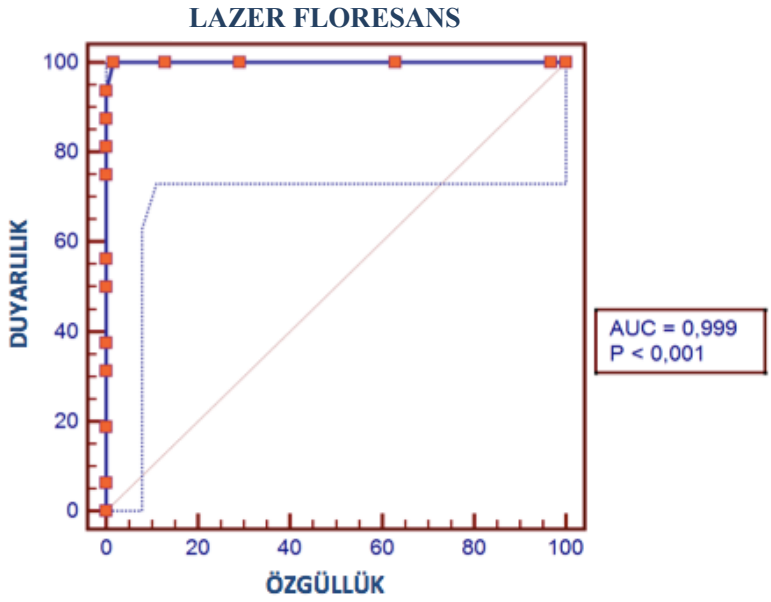

Şekil 15. Sürekli azı dişleri için mine çürüğü ve dentin çürüğü ayrımında ROC analizi

Tablo 15'te referans standardın yakın kızılötesi transillüminasyon olarak belirlendiği durumlarda lazer floresans kesim değerleri incelenmiştir. Değerlendirmeye göre çürüksüz ve çürük lezyon (ICDAS-II 1, 2, 3) ayrımında lazer floresans kesim değeri sürekli azı dişleri için 8 olarak (Duyarlılık: 0,78, Özgüllük: 0,93, AUC: 0,94) bulundu **(Şekil 16)**.

Tablo 15. Yakın kızılötesi transillüminasyon değerlendirmesine göre sürekli azı dişleri için lazer floresans kesim değerleri

Laser Fluorasans	Kesim Değerleri	Duyarlılık	Özgüllük	AUC
Çürüksüz (ICDAS-II 0) – Çürük (ICDAS-II 1, 2, 3)	8	0,78	0,93	0,94
Çürüksüz (ICDAS-II 0) – Mine Çürüğü (ICDAS-II 1, 2)	7	0,97	0,96	0,98

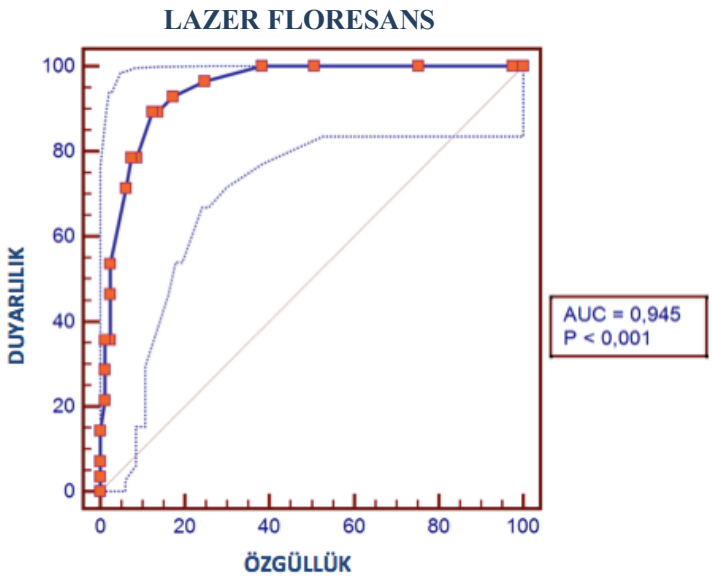

Şekil 16. Sürekli azı dişleri için çürüksüz ve çürük lezyon ayrımında ROC analizi

Yakın kızılötesi transillüminasyon ile yapılan değerlendirmeye göre çürüksüz ve mine çürüğü (ICDAS-II 1, 2) ayrımında lazer floresans kesim değeri süreki azı dişleri için 7 olarak (Duyarlılık: 0,97, Özgüllük: 0,96, AUC: 0,98) bulunmuştur **(Şekil 17) (Tablo 15)**.

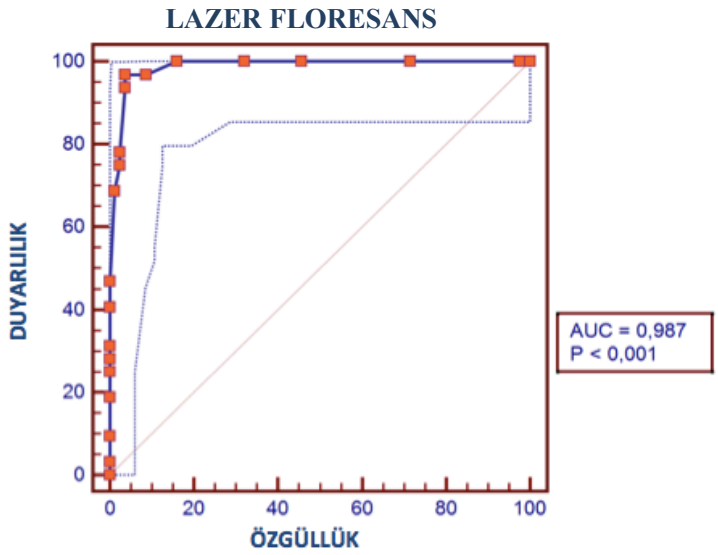

Şekil 17. Sürekli azı dişleri için çürüksüz ve mine çürüğü ayrımında ROC analizi

6. 1. 3. Süt azı dişleri için teşhis yöntemlerinin karşılaştırılmasına ait bulgular

Süt azı dişleri için çürüksüz ve çürük (ICDAS-II 1, 2, 3) arayüzlerin ayrıldığı 7 kesim değerine göre duyarlılık, özgüllük, doğruluk ve eğri altında kalan alanlar hesaplanmış ve McNemar analizi ile karşılaştırma yapılmıştır.

Teşhis yöntemlerinde duyarlılık değerleri karşılaştırıldığında en yüksek değer 0,91 ile lazer floresansta görülmüştür. Özgüllük değeri ise iki yöntem için de 1 değerini vermiştir. Teşhis yöntemlerinin ikisi için de eğri altında kalan alanlarda 0,95 bulunmuştur. Lazer floresans için teşhis doğruluğu 0,95, yakın kızılötesi transillüminasyon için ise 0,94 değerini vermiştir **(Tablo 16)**.

Tablo 16. Teşhis yöntemleri için eğri altında kalan alan, duyarlılık, hassasiyet ve doğruluk sonuçları

	Duyarlılık	Özgüllük	Doğruluk	AUC
LF	0,91	1	0,95	0,95
NILT	0,89	1	0,94	0,95

Çapraz tablolara göre görsel muayene ile LF karşılaştırıldığında görsel muayenede çürük (ICDAS-II 1, 2) olarak tespit edilen 11 arayüz (%10), LF ile çürüksüz olarak kaydedilmiştir. Görsel muayeneye göre, LF yönteminin çürüksüz arayüz tespit edilme oranı %100 iken çürük tespit etme oranı %83 olarak kaydedilmiştir **(Tablo 17)**.

Tablo 17. Çürük (ICDAS-II 1, 2) ve çürüksüz ayrımında LF ile görsel muayene çapraz tablosu

		LAZER FLORESANS		TOTAL
		Çürüksüz (ICDAS-II 0)	Çürük (ICDAS-II 1, 2)	
GÖRSEL MUAYENE	**Çürüksüz (ICDAS-II 0)**	98	0	98
	Çürük (ICDAS-II 1, 2)	11	54	65
TOTAL		109	54	163

Görsel muayene ile LF karşılaştırıldığında görsel muayenede çürüksüz olarak tespit edilen 11 arayüz (%10), LF ile çürük (ICDAS-II 1, 2, 3) olarak kaydedilmiştir. Görsel muayeneye göre, LF yöntemi çürüksüz arayüz tespit edilme oranı %90 iken çürük tespit etme oranı %100 olarak kaydedilmiştir **(Tablo 10)**.

Tablo 18. Çürük (ICDAS-II 1, 2, 3) ve çürüksüz ayrımında LF ile görsel muayene çapraz tablosu

		LAZER FLORESANS		TOTAL
		Çürüksüz (ICDAS-II 0)	**Çürük (ICDAS-II 1,2,3)**	
GÖRSEL MUAYENE	**Çürüksüz (ICDAS-II 0)**	98	11	109
	Çürük (ICDAS-II 1,2,3)	0	118	118
TOTAL		98	129	227

Görsel muayene ile NILT karşılaştırıldığında görsel muayenede çürük (ICDAS-II 1, 2) olarak tespit edilen 12 adet arayüz, NILT ile çürüksüz (%18) olarak tespit edilmiştir. Görsel muayeneye göre, NILT teşhis yöntemi çürüksüz arayüz tespit edilme oranı %100 iken çürük tespit etme oranı %81 olarak kaydedilmiştir **(Tablo 19)**.

Tablo 19. Çürük (ICDAS-II 1, 2) ve çürüksüz ayrımında NILT ile görsel muayene çapraz tablosu

		YAKIN KIZILÖTESİ TRANSİLLÜMİNASYON		TOTAL
		Çürüksüz (ICDAS-II 0)	**Çürük (ICDAS-II 1, 2)**	
GÖRSEL MUAYENE	**Çürüksüz (ICDAS-II 0)**	98	0	98
	Çürük (ICDAS-II 1, 2)	12	53	65
TOTAL		110	53	163

Görsel muayene ile NILT karşılaştırıldığında görsel muayenede çürük (ICDAS-II 1, 2, 3) olarak tespit edilen 13 arayüz çürüğü, NILT ile çürüksüz (%10) olarak tespit edilmiştir. Görsel muayeneye göre, NILT teşhis yöntemi sağlıklı arayüz tespit edilme oranı %100 iken çürük tespit etme oranı %90 olarak kaydedilmiştir **(Tablo 20)**.

Tablo 20. Çürük (ICDAS-II 1, 2, 3) ve çürüksüz ayrımında NILT ile görsel muayene çapraz tablosu

		YAKIN KIZILÖTESİ TRANSİLLÜMİNASYON		TOTAL
		Çürüksüz (ICDAS-II 0)	**Çürük (ICDAS-II 1, 2, 3)**	
GÖRSEL MUAYENE	**Çürüksüz (ICDAS-II 0)**	98	0	98
	Çürük (ICDAS II 1 , 2, 3)	13	116	129
TOTAL		111	116	227

NILT ile LF arasında yapılan çapraz tablolamada NILT yönteminin teşhis ettiği çürük lezyonların %4'ü LF yöntemine göre çürüksüz; LF yöntemi ile teşhis edilen çürük lezyonların %5'i NILT yöntemi ile çürüksüz olarak teşhis edilmiştir **(Tablo 21)**.

Tablo 21. NILT ile LF çapraz tablosu

		YAKIN KIZILÖTESİ TRANSİLLÜMİNASYON		TOTAL
		Çürüksüz (ICDAS-II 0)	**Çürük (ICDAS-II 1, 2, 3)**	
LAZER FLORESANS	**Çürüksüz (ICDAS-II 0)**	105	4	109
	Çürük (ICDAS-II 1, 2, 3)	6	112	118
TOTAL		111	116	227

Çalışmamızın in vivo kısmında referans standart olarak aldığımız görsel muayeneyle yapılan McNemar analizi sonucunda, çürük grupları ve çürüksüz ayrımına göre NILT (p:0,0001) ve LF (p:0,001) ile aralarındaki fark istatistiksel olarak anlamlı bulunmuştur **(Tablo 22)**.

ICDAS-II 1, 2, 3 ve çürüksüz ayrımında NILT ve LF yöntemleri arasındaki fark istatistiksel olarak anlamlı bulunmamıştır (p:0,754). Süt azı dişlerinde arayüz çürük teşhisinde bu cihazlar birbirleri yerine ikame edebilirken, görsel muayene yerine kullanımlarında çürük teşhis performansları yetersiz kalmaktadır.

Tablo 22. Süt azı dişleri için çürük teşhis yöntemleri karşılaştırılması

	p	
	ICDAS-II 1, 2	**ICDAS-II 1,2,3**
LF - Görsel	0,001	0,001
NILT - Görsel	0,0001	0,0001
LF - NILT	-	0,754

6. 1. 4. Sürekli azı dişleri için teşhis yöntemlerinin karşılaştırılmasına ait bulgular

Sürekli azı dişleri için çürüksüz ve çürük (ICDAS-II 1, 2, 3) arayüzlerin ayrıldığı 5 kesim değerine göre duyarlılık, özgüllük, doğruluk ve eğri altında kalan alanlar hesaplanmış ve McNemar analizi ile karşılaştırma yapılmıştır.

Duyarlılık LF için daha yüksek, özgüllük her iki yöntem için de aynı değeri vermiştir. Daha doğru sonuçlar verdiği görülen LF için eğri altında kalan alan 0,92, NILT için 0,82 ile daha düşük değer bulunmuştur. LF teşhis doğruluğu 0,93, NILT için ise 0,83 bulunmuştur. **(Tablo 23)**.

Tablo 23. Teşhis yöntemleri için eğri altında kalan alan, duyarlılık, hassasiyet ve doğruluk sonuçları

	Duyarlılık	Özgüllük	Doğruluk	AUC
LF	0,85	1	0,93	0,92
NILT	0,64	1	0,83	0,82

Çapraz tablolara göre çürüksüz ve ICDAS-II 1, 2 ayrımında LF ve görsel muayene karşılaştırıldığında görsel muayeneye göre 8 adet arayüz çürüğü (%22), LF yöntemine göre çürüksüz olarak kaydetmiştir. Görsel muayeneye göre, LF teşhis yöntemi ile çürüksüz arayüz tespit edilme oranı %100 iken çürük tespit etme oranı %78 olarak kaydedilmiştir **(Tablo 24)**.

Tablo 24. Çürük (ICDAS-II 1, 2) ve çürüksüz ayrımında LF ile görsel muayene çapraz tablosu

		LAZER FLORESANS		TOTAL
		Çürüksüz (ICDAS-II 0)	Çürük (ICDAS-II 1, 2)	
GÖRSEL MUAYENE	**Çürüksüz (ICDAS-II 0)**	62	0	62
	Çürük (ICDAS-II 1, 2)	8	29	37
TOTAL		70	29	99

Çürüksüz ve çürük ayrımında lazer floresans ve görsel muayene karşılaştırıldığında görsel muayeneye ile çürük tespit edilen 8 adet arayüz (%15), LF yöntemine göre çürüksüz olarak kaydetmiştir. Görsel muayeneye göre, LF ile çürüksüz arayüz tespit edilme oranı %100 iken çürük tespit etme oranı %85 olarak kaydedilmiştir **(Tablo 25)**.

Tablo 25. Çürük (ICDAS-II 1, 2, 3) ve çürüksüz ayrımında LF ile görsel muayene çapraz tablosu

		LAZER FLORESANS		TOTAL
		Çürüksüz (ICDAS-II 0)	**Çürük (ICDAS-II 1, 2, 3)**	
GÖRSEL MUAYENE	**Çürüksüz (ICDAS-II 0)**	62	0	62
	Çürük (ICDAS-II 1, 2, 3)	8	45	53
TOTAL		70	45	115

Çapraz tablolar incelendiğinde çürüksüz ve ICDAS-II 1, 2 ayrımında NILT ve görsel muayene karşılaştırıldığında görsel muayeneye göre çürük tespit edilen 17 adet arayüz (%46), NILT yöntemine göre sağlıklı olarak kaydetmiştir. Görsel muayeneye göre, NILT teşhis yöntemi sağlam arayüz tespit edilme oranı %100 iken çürük tespit etme oranı %54 olarak kaydedilmiştir **(Tablo 26)**.

Tablo 26. Çürük (ICDAS-II 1, 2) ve çürüksüz ayrımında NILT ile görsel muayene çapraz tablosu

		YAKIN KIZILÖTESİ TRANSİLLÜMİNASYON		TOTAL
		Çürüksüz (ICDAS-II 0)	**Çürük (ICDAS-II 1, 2)**	
GÖRSEL MUAYENE	**Çürüksüz (ICDAS-II 0)**	62	0	62
	Çürük (ICDAS-II 1, 2)	17	20	37
TOTAL		79	20	99

Çürüksüz ve çürüklü ayrımında yakın kızılötesi transillüminasyon ve görsel muayene karşılaştırıldığında görsel muayene ile çürük tespit edilen 19 adet arayüz (%36), NILT yöntemine göre çürüksüz olarak kaydedilmiştir. Görsel muayeneye göre, NILT yöntemi çürüksüz arayüz tespit etme oranı %100 iken çürük tespit etme oranı %64 olarak kaydedilmiştir **(Tablo 27)**.

Tablo 27. Çürük (ICDAS-II 1, 2, 3) ve çürüksüz ayrımında NILT ile görsel muayene çapraz tablosu

		YAKIN KIZILÖTESİ TRANSİLLÜMİNASYON		TOTAL
		Çürüksüz (ICDAS-II 0)	**Çürük (ICDAS-II 1, 2, 3)**	
GÖRSEL MUAYENE	**Çürüksüz (ICDAS-II 0)**	62	0	62
	Çürük (ICDAS-II 1, 2, 3)	19	34	53
TOTAL		81	34	115

NILT ile LF arasında yapılan çapraz tablolamada NILT ve LF aynı oranda arayüzde çürüksüz tespiti yapmaktadır. LF yöntemine göre çürük lezyonların %24'ü NILT yönteminde çürüksüz teşhis edildiği görülmektedir **(Tablo 28)**.

Tablo 28. NILT ile LF yöntemleri çapraz tablosu

		YAKIN KIZILÖTESİ TRANSİLLÜMİNASYON		TOTAL
		Çürüksüz (ICDAS-II 0)	**Çürük (ICDAS-II 1, 2, 3)**	
LAZER FLORESANS	**Çürüksüz (ICDAS-II 0)**	70	0	70
	Çürük (ICDAS-II 1, 2, 3)	11	34	45
TOTAL		81	34	115

Referans standart olarak aldığımız görsel muayeneyle yapılan McNemar analizi sonucunda çürük gruplarıyla çürüksüz ayrımında NILT ve LF ile arasındaki fark istatistiksel olarak anlamlı bulunurken, ICDAS-II 1, 2, 3 çürük grubuyla çürüksüz ayrımında yakın kızılötesi transillüminasyon ve lazer floresans yöntemleri arasındaki fark istatistiksel olarak anlamlı bulunmuştur **(Tablo 29)**.

Tablo 29. Sürekli azı dişleri için başlangıç arayüz çürüklerinde teşhis yöntemleri karşılaştırılması

	p	
	ICDAS-II 1, 2	**ICDAS-II 1,2,3**
LF - Görsel	0,008	0,008
NILT - Görsel	0,0001	0,0001
LF - NILT	-	0,001

6. 2. In vitro

Histolojik incelemenin altın standart alındığı çalışmamızın in vitro bölümünde 73 adet küçük azı dişin arayüzü görsel muayene, lazer floresans, yakın kızılötesi transillüminasyon, radyografi ve optik koherans tomografisi ile incelenmiştir. Teşhis yöntemlerine göre çürüksüz ve çürük lezyonlarının görüntüleri **Resim 29** ve **30**'de gösterilmiştir.

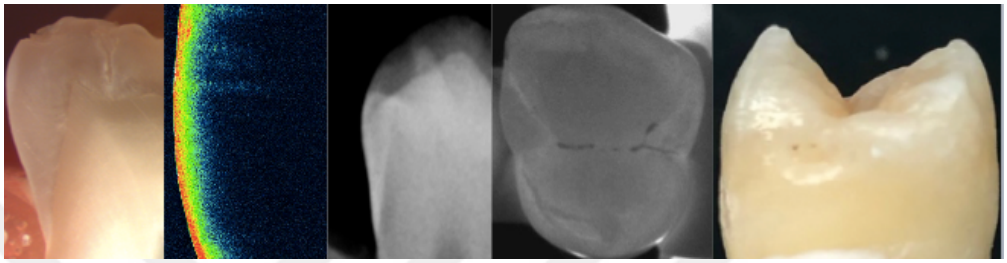

Resim 29. Çürüksüz arayüzlerin farklı teşhis yöntemlerine göre görüntüleri

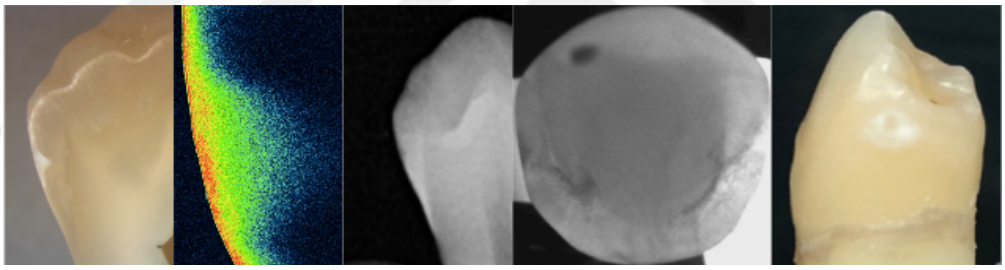

Resim 30. Çürüklü arayüzlerin farklı teşhis yöntemlerine göre görüntüleri

Histolojik incelemeye göre değerlendirilen arayüzlerin %63'ü çürüklü (ICDAS-II 1, 2, 3) ve %37'si çürüksüzdür (ICDAS-II 0) **(Şekil 18).**

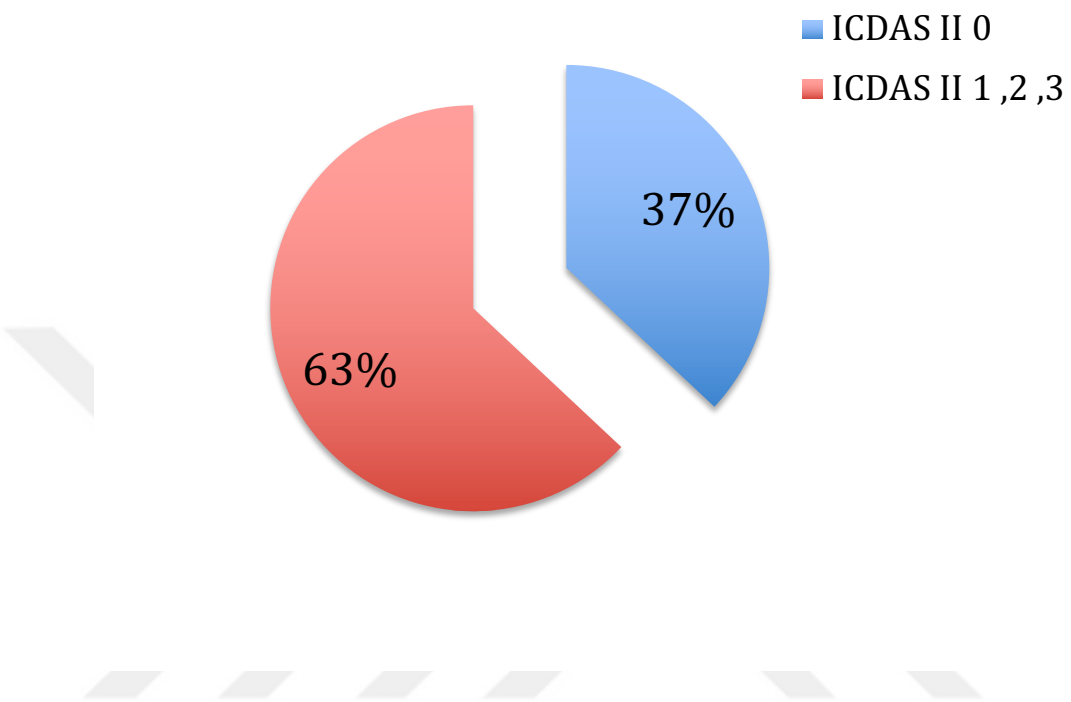

Şekil 18. Çalışmaya dahil edilen arayüzlerin çürüklü ve çürüksüz dağılım oranları

Çekilmiş diş örnekleri, lazer floresans için 5 ve OCT için 346 um kesim değerine göre sağlam ve çürük lezyona sahip arayüzler olarak sınıflandırılmıştır. Tüm çürük teşhis yöntemleri için duyarlılık, özgüllük, doğruluk ve eğri altında kalan alanlar hesaplanmış ve McNemar analizi ile yöntemler karşılaştırılmıştır.

6. 2. 1. 'High definition' optik koherens tomografi (HD-OCT) için kesim değeri

Optik Koherens Tomografi analizleri *Zeiss CIRRUS High-Definition Optical Cohorence Tomography (HD-OCT) 5000/500 (Dublin, Amerika)* cihazı kullanılarak, 1310 nm dalga boyu ile arayüzdeki çürüklerin görüntüleri alınarak yapılmıştır. Sağlıklı ve çürük doku karşılaştırıldığında demineralizasyon bölgesi sinyal yoğunluğunun artışına bağlı olarak üçgen şeklinde alanlar oluşturarak sağlam dokudan kolaylıkla ayırt edilebilmektedir. Analiz için bu bölgelerin ölçümü yapılmış ve histolojik değerlendirmeye göre kesim değer belirlenmiştir **(Resim 31)**.

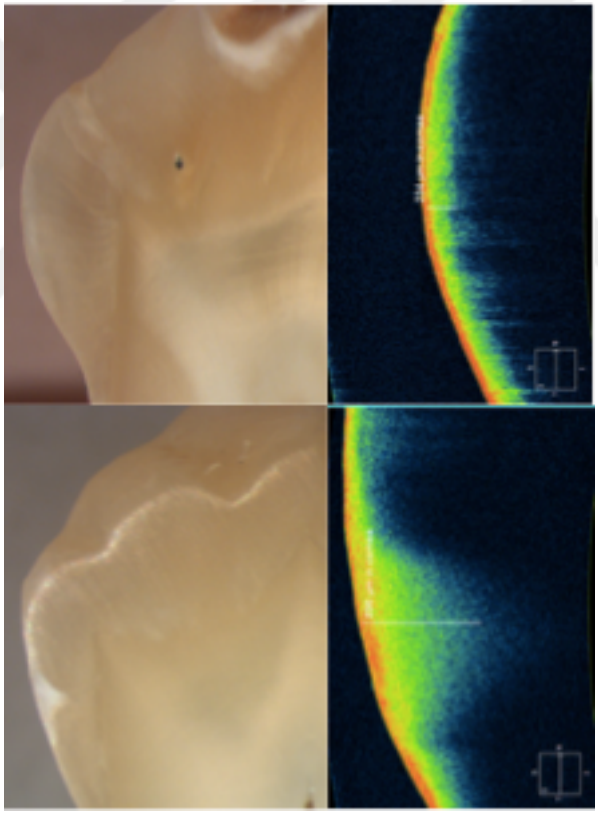

Resim 31. OCT ve histolojik görüntülerin karşılaştırılması

Diş örneklerinin OCT görüntülerinin ölçümleri yapıldıktan sonra altın standarda göre ROC analizi yapılarak kesim değeri bulunmuştur (AUC: 0,92). Duyarlılık ve özgüllük değerlerinin en iyi olduğu nokta olan 346 μm kesim değer olarak kaydedildi (Duyarlılık: 0,93, Özgüllük: 0,89**) (Tablo 30) (Şekil 19)**.

Tablo 30. Teşhis yöntemlerine göre OCT kesim değerleri karşılaştırması

	Duyarlılık	Özgüllük	AUC	Kesim Değer
GÖRSEL MUAYENE	0,90	0,91	0,92	339
LF	0,95	0,53	0,88	230
NILT	0,95	0,83	0,90	362
RADYOGRAFİ	0,97	0,87	0,92	362

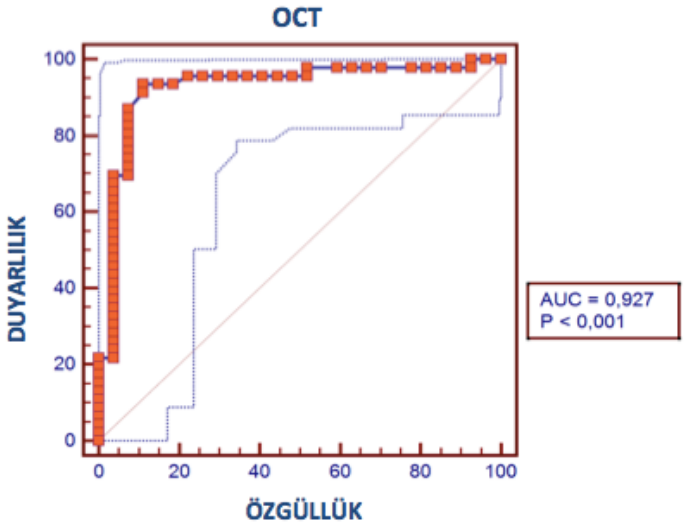

Şekil 19. Çürüklü ve çürüksüz ayrımında OCT için ROC analizi

Histolojik değerlendirme dışında bir standartın alınması durumunda OCT kesim değerleri;

Görsel muayeneye göre 339 µm (Duyarlılık: 0,90, Özgüllük: 0,91, AUC:0,92)

Lazer floresans'a göre 230 µm (Duyarlılık: 0,95, Özgüllük: 0,53, AUC:0,88)

Yakın kızılötesi transillüminasyona göre 362 µm (Duyarlılık: 0,95, Özgüllük: 0,83, AUC:0,90)

Radyografiye göre 362 µm (Duyarlılık: 0,97, Özgüllük: 0,87, AUC:0,92) olarak belirlenmiştir **(Tablo 30)**.

6.2. 2. Lazer floresans için kesim değeri

Lazer floresans ölçüm değerleri için ROC analizi yapılarak kesim değerleri bulundu. Özgüllük ve duyarlılık değerlerinin en iyi olduğu noktalar kesim değer olarak kaydedildi.

Lazer floresans kesim değerleri;

Görsel muayeneye göre 6 (Duyarlılık: 0,96, Özgüllük: 0,78, AUC:0,97),

Histolojik değerlendirmeye göre 9 (Duyarlılık:0,93, Özgüllük: 1, AUC:0,99),

Yakın kızılötesi transillüminasyona göre 11 (Duyarlılık:0,90, Özgüllük:0,94, AUC:0,96),

Radyografiye göre 11 (Duyarlılık: 0,90, Özgüllük: 0,94, AUC:0,96) olarak belirlenmiştir **(Tablo 31)**.

Tablo 31. Teşhis yöntemlerine göre LF kesim değerleri karşılaştırması

	Duyarlılık	Özgüllük	AUC	Kesim Değeri
GÖRSEL MUAYENE	0,96	0,78	0,97	6
NILT	0,90	0,94	0,96	11
RADYOGRAFİ	0,90	0,94	0,96	11
HİSTOLOJİK DEĞERLENDİRME	0,93	1	0,99	9

6. 2. 3. Çürük teşhis yöntemlerinin karşılaştırılmasına ait bulgular

- Çürüklü ve çürüksüz ayrımında histolojik değerlendirmeye göre; çürüksüz 4 (%15) arayüz görsel muayeneye göre çürük olarak tespit edilmiştir. Histolojik değerlendirmeye göre, görsel muayenede çürüksüz arayüz tespit edilme oranı %85 iken çürük tespit etme oranı %100 olarak kaydedilmiştir.
- Çürüklü ve çürüksüz ayrımında histolojik değerlendirmeye göre; çürük olan 4 (%11) arayüz LF yöntemine göre sağlıklı olarak tespit edilmiştir. Histolojik değerlendirmeye göre, LF yönteminde çürüksüz arayüz tespit edilme oranı %100 iken çürük tespit etme oranı %89 olarak kaydedilmiştir.
- Çürüklü ve çürüksüz ayrımında histolojik değerlendirmeye göre; çürük olan 4 (%11) arayüz NILT yöntemine göre çürüksüz olarak tespit edilmiştir. Histolojik değerlendirmeye göre, NILT yönteminde çürüksüz tespit edilen arayüz %100 iken çürük tespit etme oranı %89 olarak kaydedilmiştir.
- Çürüklü ve çürüksüz ayrımında histolojik değerlendirmeye göre; çürük olan 4 (%11) adet arayüz radyografik muayeneye göre çürüksüz olarak tespit edilmiştir. Histolojik değerlendirmeye göre, radyografide çürüksüz arayüz tespit edilme oranı %100 iken çürük tespit etme oranı %89 olarak kaydedilmiştir.
- Çürüklü ve çürüksüz ayrımında histolojik değerlendirmeye göre; çürük olan 3 (%8) adet arayüz OCT yöntemine göre çürüksüz olarak tespit edilmiştir. Histolojik değerlendirmeye göre, OCT yönteminde çürüksüz arayüz tespit edilme oranı %89 iken çürük tespit etme oranı %92 olarak kaydedilmiştir **(Tablo 32)**.

Tablo 32. ICDAS-II 1, 2 için histolojik değerlendirme ve çürük teşhis yöntemleri çapraz tablosu

		HİSTOLOJİK DEĞERLENDİRME		TOPLAM
		Çürüksüz (ICDAS-II 0)	**Çürük (ICDAS-II 1, 2)**	
GÖRSEL MUAYENE	**Çürüksüz (ICDAS-II 0)**	23	0	23
	Çürük (ICDAS-II 1, 2)	4	36	40
LAZER FLORESANS	**Çürüksüz (ICDAS-II 0)**	27	4	31
	Çürük (ICDAS-II 1, 2)	0	32	32
YAKIN KIZILÖTESİ TRANSİLLÜMİ-NASYON	**Çürüksüz (ICDAS-II 0)**	27	4	31
	Çürük (ICDAS-II 1, 2)	0	32	32
RADYOGRAFİ	**Çürüksüz (ICDAS-II 0)**	27	4	31
	Çürük (ICDAS-II 1, 2)	0	32	32
OCT	**Çürüksüz (ICDAS-II 0)**	24	3	27
	Çürük (ICDAS-II 1, 2)	3	33	36

- Çürüksüz ve ICDAS-II 1, 2, 3 ayrımında histolojik değerlendirmeye göre; çürüksüz olan 4 (%15) adet arayüz görsel muayeneye göre çürük olarak tespit edilmiştir. Histolojik değerlendirmeye göre, görsel muayenede sağlıklı arayüz tespit edilme oranı %85 iken çürük tespit etme oranı %100 olarak kaydedilmiştir.
- Çürüksüz ve ICDAS-II 1, 2, 3 ayrımında histolojik değerlendirmeye göre; çürük olan 3 (%6) adet arayüz göre LF yöntemine göre çürüksüz olarak tespit edilmiştir. Histolojik değerlendirmeye göre, LF yönteminde sağlıklı arayüz tespit edilme oranı %100 iken çürük tespit etme oranı %93 olarak kaydedilmiştir.
- Çürüksüz ve ICDAS-II 1, 2, 3 ayrımında histolojik değerlendirmeye göre; çürük olan 4 (%9) adet arayüz NILT yöntemine göre çürüksüz olarak tespit edilmiştir. Histolojik değerlendirmeye göre, NILT yönteminde çürüksüz arayüz tespit edilme oranı %100 iken çürük tespit etme oranı %91 olarak kaydedilmiştir.
- Çürüksüz ve ICDAS-II 1, 2, 3 ayrımında histolojik değerlendirmeye göre; çürük olan 4 (%9) adet arayüz radyografik muayeneye göre çürüksüz olarak tespit edilmiştir. Histolojik değerlendirmeye göre, radyografide çürüksüz arayüz tespit edilme oranı %100 iken çürük tespit etme oranı %91 olarak kaydedilmiştir.
- Çürüksüz ve ICDAS-II 1, 2, 3 ayrımında histolojik değerlendirmeye göre; çürük olan 3 (%8) adet arayüz göre OCT yöntemine göre çürüksüz olarak tespit edilmiştir. Histolojik değerlendirmeye göre, OCT yönteminde çürüksüz arayüz tespit edilme oranı %89 iken çürük tespit etme oranı %92 olarak kaydedilmiştir **(Tablo 33)**.

Tablo 33. ICDAS-II 1, 2, 3 için histolojik değerlendirme ve teşhis yöntemleri çapraz tablosu

		HİSTOLOJİK DEĞERLENDİRME		TOPLAM
		Çürüksüz (ICDAS-II 0)	**Çürük (ICDAS-II 1, 2, 3)**	
GÖRSEL MUAYENE	**Çürüksüz (ICDAS-II 0)**	23	0	23
	Çürük (ICDAS-II 1, 2, 3)	4	46	50
LAZER FLORESANS	**Çürüksüz (ICDAS-II 0)**	27	3	30
	Çürük (ICDAS-II 1, 2, 3)	0	43	43
YAKIN KIZILÖTESİ TRANSİLLÜMİNASYON	**Çürüksüz (ICDAS-II 0)**	27	4	31
	Çürük (ICDAS-II 1, 2, 3)	0	42	42
RADYOGRAFİ	**Çürüksüz (ICDAS-II 0)**	27	4	31
	Çürük (ICDAS-II 1, 2, 3)	0	42	42
OCT	**Çürüksüz (ICDAS-II 0)**	24	4	28
	Çürük (ICDAS-II 1, 2, 3)	3	42	45

Çürüksüz ve ICDAS-II 1, 2, 3 ayrımında LF yönteminin çürük olarak kaydettiği 4 (%13) adet arayüzü NILT yöntemi çürüksüz; NILT yönteminin çürük olarak kaydettiği 1 adet (%3) arayüzü radyografi çürüksüz olarak teşhis etmiştir **(Tablo 34)**.

Tablo 34. ICDAS-II 1, 2, 3 için NILT, LF ve radyografi çapraz tablosu

		YAKIN KIZILÖTESİ TRANSİLLÜMİNASYON		TOPLAM
		Çürüksüz (ICDAS-II 0)	**Çürük (ICDAS-II 1, 2,3)**	
LAZER FLORESANS	**Çürüksüz (ICDAS-II 0)**	27	3	30
	Çürük (ICDAS-II 1, 2, 3)	4	39	43
RADYOGRAFİ	**Çürüksüz (ICDAS-II 0)**	30	1	31
	Çürük (ICDAS-II 1, 2, 3)	1	41	42

Tüm çürük gruplamalarıyla sağlıklı ayrımında, altın standart olarak aldığımız histolojik değerlendirme ile yapılan McNemar analizi sonucu kullanılan teşhis yöntemleri ile arasındaki farkın istatistiksel olarak anlamlı olmadığı bulunmuştur. In vitro arayüz çürükleri çalışmalarında görsel muayene, radyografi, lazer floresans, yakın kızılötesi transillüminasyon ve OCT histolojik analiz yerine ikame edebilmektedir **(Tablo 35)**.

Tablo 35. Teşhis yöntemlerinin birbirleri ile karşılaştırılması

	p	
	ICDAS-II 1, 2	**ICDAS-II 1, 2, 3**
GÖRSEL MUAYENE-HİSTOLOJİK ANALİZ	0,125	0,125
LF-HİSTOLOJİK ANALİZ	0,125	0,25
NILT-HİSTOLOJİK ANALİZ	0,125	0,125
RADYOGRAFİ- HİSTOLOJİK ANALİZ	0,125	0,125
OCT- HİSTOLOJİK ANALİZ	0,99	0,99
NILT-LF	-	0,99
NILT-RADYOGRAFİ	-	0,99

Duyarlılık değerleri karşılaştırıldığında çürük teşhis metotları arasında en yüksek değerler gösel muayene ve lazer floresans kullanımında görülmüştür. Yakın kızılötesi transillüminasyon, radyografi ve OCT aynı duyarlılık değerini vermiştir. En yüksek özgüllük değeri yakın kızılötesi transillüminasyon ve radyografi için, en düşük değer ise lazer floresans için bulunmuştur. Çürük teşhisinde doğruluğun en yüksek LF yönteminde (0,96) olduğu görülmüştür **(Tablo 36)**.

Tablo 36. Teşhis yöntemleri için eğri altında kalan alan, duyarlılık, hassasiyet ve doğruluk sonuçları

	Duyarlılık	**Özgüllük**	**Doğruluk**	**AUC**
GÖRSEL MUAYENE	1	0,85	0,95	0,92
LAZER FLORESANS	1	0,935	0,96	0,967
NILT	0,91	1	0,95	0,95
RADYOGRAFİ	0,91	1	0,95	0,95
OCT	0,91	0,89	0,90	0,90

7. TARTIŞMA

Diş çürüğü, çoğu sanayileşmiş ülkelerdeki çocuklar için en yaygın sağlık sorunlarından biri olmaya devam etmektedir. Yaşam kalitesi üzerinde genel olarak olumsuz bir etkiye sahip olan hastalığın ve bununla ilişkili tedavinin çocuk ve ebeveynler üzerinde ciddi bir yük oluşturabileceği giderek daha fazla kabul edilmektedir (Kassa ve ark., 2009).

Diş çürükleri, demineralizasyon seviyesinden başlangıç beyaz nokta lezyonlarına ve dentini içeren kavitasyon oluşturmuş çürük lezyona kadar olan süreyi kapsar. Demineralizasyon ve remineralizasyon arasındaki dinamik denge, patolojik faktörler ve koruyucu faktörler tarafından belirlenir. Diş çürüğü, erken tespit edilebilirse remineralizasyonu artıran veya demineralizasyonu önleyen yöntemlerin kullanılması ile geri döndürülebilir. Bu nedenle günümüzde demineralizasyonun erken dönemde teşhisi önem kazanmıştır (Featherstone, 2004).

Çocuklar, genç erişkinler ve yetişkinlerde yapılan epidemiyolojik çalışmalara göre, daha küçük yaşta görülen okluzal çürükler yaş ilerledikçe yerini arayüz çürüklerine bıraktığını göstermektedir (Vargas ve ark., 1998; Mejàre ve ark., 2004; Martignon ve ark., 2010). Okluzal ve düz yüzeylerin aksine, arayüzeyler komşu dişlerin varlığı nedeniyle doğrudan gözlenememekte ve görsel muayene yardımcı yöntemlere ihtiyaç duyulmaktadır (Abogazalah ve Ando, 2017).

Arayüz çürükleri, özellikle çocuklarda, ergenlerde ve genç erişkinlerde önemli bir sağlık sorunudur. Arayüz çürük lezyonları için konvansiyonel kavite hazırlığı genellikle dişte fazla miktarda sağlıklı diş dokusununda zarar görmesine neden olarak diş yapısını zayıflatır. Bununla birlikte tedavi sırasında ağrı ve ağrıyı kontrol etmek için kullanılan lokal anestezik enjeksiyon korkusu, çocuk hastaların diş tedavisine karşı endişe duymalarına yol açar. Minimal invaziv tedavi ile diş sert dokusu kaybı önlenebilir ve invaziv konvansiyonel tedavi yöntemlerinden kaynaklanan anksiyete ve ağrının azaltılmasına yardımcı olunabilir (Dorri ve ark., 2015).

İdeal çürük teşhis yöntemi, aktif lezyonların ilerlemesini izleyebilmek ve doğru klinik kararlar verebilmek için çürük gelişiminin derinliğini doğru bir şekilde ölçmelidir (Rindal ve ark., 2015). Günümüzde kullanılan çeşitli çürük teşhis yöntemleri arasından görsel muayene ile radyografi rutin klinik uygulamalarda en yaygın kullanılanlardır (Haak ve ark., 2001).

Bu geleneksel yöntemlerin özellikle arayüzeylerde kavitasyon oluşturmamış lezyonları tespit etmede kullanımı sınırlıdır. Bu nedenle yeni teknolojiler kullanılarak çeşitli erken teşhis yöntemleri geliştirilmiştir (Schwendicke ve ark., 2015).

7. 1. Gereç ve Yöntem Tartışması

Uygun bir koruyucu yaklaşım ve operatif strateji geliştirmek için öncelikle her çocuğun çürük risk durumunu belirlemek önemlidir. Erken müdahaleler, çürük gelişiminin durdurulmasını sağlayabilir ve restorasyon ihtiyacını ortadan kaldırabilir. Bu yaklaşım, çocuklar ve aileleri için hastalık yükünün azaltılmasına, hekimin potansiyel stresinin azaltılmasına ve sağlık hizmetlerinde maliyetin düşürülmesine olanak sağlar. Özellikle arayüz çürüklerinin erken aşamalarında, tespit etmeyi zorlaştıran erişilebilirlik ve görüş yetersizliği her zaman sorun olmuştur (Subka ve ark., 2019).

Bugüne kadar yapılan çoğu çalışma daimi dentisyona odaklanmış veya süt dişlenmesinde okluzal yüzeylerde gerçekleştirilmiştir (Rosa ve ark., 2016; Koçkanat ve Ünal, 2017; Shwetha ve ark., 2017; Berg ve ark., 2018). Benzer şekilde in vivo çalışmalarda standart koşulların sağlanmasındaki zorluklar nedeniyle in vitro çalışmalar daha fazladır (Virajsilp ve ark., 2005; Nuvvula ve ark., 2016; Subka ve ark., 2019). Karışık dişlenme döneminde sürekli birinci azı dişlerinin mezial yüzeylerinin diş çürüğü gelişimine, sürekli dişlerin diğer arayüzeylerinden daha duyarlı olduğu bildirilmiştir (Vanderas ve ark., 2004). Bu nedenle, araştırmamızda çocuk hastalarda süt ve sürekli azı dişlerinde meydana gelen arayüz çürüklerinin erken teşhisinde farklı teşhis yöntemleri değerlendirilmiştir.

Arayüz bölgelerinde temas noktalarının temizlenmesinin zor ve plak birikiminin fazla olarak çürük riskini arttırmaktadır. Dean ve arkadaşlarının yaptığı çalışmada, arayüz çürüğü olan süt azı dişlerinin % 69'unda hastalığın daha sonra komşu dişin arayüz bölgesinde geliştiğini ve çürük lezyonlarının geliştiği bölgelerdeki komşu dişlerin arayüz bölgelerinin %42'sine aynı anda tanı konduğu, yaklaşık % 27'sine 1 yıldan sonra tanı konduğu bildirilmiş (Dean ve ark., 1997). Bu doğrultuda araştırmamızda süt azı dişlerinin birbirleri ile olan kontak bölgeleri incelenmiştir.

Araştırmanın in vivo bölümünde, süt azı ve sürekli birinci büyük azı dişlerindeki başlangıç arayüz çürük lezyonları incelenmiştir. Güncel teşhis yöntemlerinin birbirlerinden ayrı olarak geleneksel yöntemlerle karşılaştırıldığı birçok çalışma literatürde mevcuttur (Kühnisch ve ark., 2016; Bijle ve ark., 2018). Yakın kızılötesi transillüminasyon, lazer floresans ve geleneksel yöntemlerin karşılaştırıldığı bu çalışmalar sadece sürekli dişlerde gerçekleştirilmiştir (Marinova-Takorova ve ark., 2016; Özkan ve Güzel, 2017; Dündar ve ark., 2019). Literatürde yeni geliştirilen cihazların, süt dişlerinde kullanılmasını araştıran çok az sayıda çalışma bulunmaktadır. Süt dişlerinde meydana gelen arayüz çürüklerinin teşhisinde, geleneksel çürük teşhis yöntemleri olan radyografi ve görsel muayenenin hem lazer floresans yöntemi ile (Mendes ve ark., 2012; Bussaneli ve ark., 2015; Souza ve ark., 2018; Subka ve ark., 2019) hem de yakın kızılötesi transillüminasyon yöntemi karşılaştırılması (Zhou ve ark., 2019) yapılmıştır.

Süt dişlerinin arayüzlerindeki temas noktaları, çürük lezyonlarının doğrudan görsel muayenesini engellemektedir. Görsel muayeneye yardımcı ve arayüz çürük lezyonlarını daha duyarlı bir şekilde saptanmasına yardımcı olmak için ortodontik elastik halkalar kullanarak dişler geçici ayrılabilir. İnvaziv olmayan, geri döndürülebilir ve ucuz bir teknik olarak klinik uygulamalarda yaygın olarak kullanılmaktadır. Bu yöntemin çocuklarda kabul edilebilirliği önceki çalışmalarda gösterilmiştir (Luiz Mialhe ve ark., 2004; Novaes ve ark., 2012). Dişlerin geçici olarak ayrılması, elastik halkaların yerleştirilmesiyle ortaya çıkan rahatsızlık ve ikinci randevu gereksinimi nedeniyle araştırmamızda kullanılmamıştır.

Çürük lezyonlarının teşhisinde görsel muayene performansının değerlendirildiği bir çalışmada, farklı sınıflandırma kriterlerinin çeşitliliği ve incelemelerin yapıldığı şartlardaki farklılıklar sonuçların geniş kapsamlı ve çelişkili olmasına neden olduğu bildirilmiştir (Ismail ve ark., 2007). Bu sınırlamaların üstesinden gelmek için, onaylanmış çürük saptama sistemlerinin geliştirilmesi yönünde çalışmalar yapılmıştır (Ekstrand ve ark., 1997; Nyvad ve ark., 1999; Fyffe ve ark., 2000; Ismail ve ark., 2007). Bunun sonucunda da klinik görsel çürük tespiti için kullanışlı, kullanımı kolay ve açıkça tanımlanmış kriterlerler oluşan ICDAS-II geliştirmiştir. Bu skorlama sistemi tecrübesiz dişhekimleri tarafından kullanılsa bile diş çürüğü tespitinde güvenilir ve doğru bir yöntem olduğu gösterilmiştir (Ismail ve ark., 2007; Jablonski-Momeni ve ark., 2008; Neuhaus ve ark., 2015). Araştırmamızda son yıllarda birçok çalışmada güvenilirliği ve doğruluğu test edilmiş ICDAS-II skorlaması ile lezyonların görsel muayene değerlendirmesi kaydedilmiştir.

Doğrulanmış bir çürük teşhis yöntemi, lezyonların teşhisinin daha kesin olmasına izin verir. Son zamanlarda yapılan bir çalışmada, histoloji tarafından doğrulandığında görsel muayenenin en doğru yöntem olduğu görüldü (Chawla ve ark., 2012). Bu nedenle, araştırmamızın in vivo bölümünde görsel muayene referans standart olarak kullanılmıştır.

Görsel muayeneye yardımcı olarak düşük güçlü büyütmelerin çürük tespitinde kullanılması teşhisin performansını artırmaktadır. Görsel yardımların çürük tespiti üzerindeki etkisi hakkında farklı sonuçlar veren çok az bilimsel araştırma yayınlanmıştır.

Forgie ve ark. (2002), düşük güçlü büyütme kullanımının muayene doğruluğunu önemli ölçüde arttırdığını göstermişlerdir (Forgie ve ark., 2002). Başka bir çalışmada ise büyütme kullanımının ICDAS-II skorlarının tekrarlanabilirliğinde bir düşüşe yol açtığını göstermiştir (Mitropoulos ve ark., 2012). Biz de araştırmamızın in vivo bölümünde referans standard olarak ICDAS-II skorlamasını desteklemek amacıyla x3 büyütme kullanılmıştır.

Lazer floresans yöntemi, çocuklar tarafından iyi kabul gören ve kooperasyon gerektirmeyen okuma işlemini birkaç saniye içinde gerçekleştirilebilen basit bir araçtır. Özellikle arayüzlerde çürük lezyonun görsel olarak tespit edilemediğinde kullanılabilir (Virajsilp ve ark., 2005).

Tüm çürük seviyelerinde, süt dişlerinde lazer floresans kullanılarak arayüz çürüğünün saptanması, dişin komşu dişlerle temasına göre temas ettiğinde genellikle daha düşük duyarlılık, ancak daha yüksek özgüllük göstermiştir. Bunun nedeni çalışma öncesi dış lekenin bir kısmının çıkarılmış olmasına rağmen, lezyondaki bazı dış veya iç lekelerin kalmasıyla cihazın değerini arttıran bir floresans sinyali üretmesiyle açıklanabilir (Virajsilp ve ark., 2005).

Yapılan çalışmalarda, lazer floresansın plak varlığında ve nemli ortamda daha kötü sonuçlar verdiği ve bakteri plağının diş yüzeyinden dikkatlice uzaklaştırılarak kurutulması önerilmiştir (Shi ve ark., 2000; Lussi ve ark., 2001). Araştırmamızda laser floresans cihazının kullanımı öncesinde değerlendirilecek olan dişler, pat kullanmadan sadece su ile polisaj yapılmış ve diş ipi kullanılarak arayüzler temizlenmiştir. Cihaz diş yüzeylerine yerleştirilmeden izolasyon sağlanarak hava su spreyi ile kurulmuştur. Farklı bir yaklaşımla, süt dişlerinde okluzal ve arayüz çürük lezyonlarının tespitinde plak ve nemin lazer floresans cihazının performansı üzerindeki etkisinin değerlendirildiği çalışmaya göre nem koşullarının cihaz performansını önemli ölçüde etkilemediği ancak plak varlığının, süt dişlerinde okluzal çürük lezyonlarını saptamadaki performansını etkileyebildiği görülmüştür (Bittar ve ark., 2012).

Yakın kızılötesi transilluminasyon yönteminde dişler, özellikle okluzal yüzeyler temizlenmeli ve kurutulmalıdır. Renkleşmeler ve diş taşları ışığı saçarak çürüklerin görüntülemesinde gölgelenmelere neden olur (Eliasz ve ark., 2018). Araştırmamızda da yakın kızılötesi transilluminasyon yöntemiyle çürüklerin görüntülenmesi öncesinde dişler temizlenmiştir; ancak lazer floresans yöntemindeki gibi nemli ortamdan etkilenmediği için aşırı kuru ortam sağlanmasına ihtiyaç duyulmamıştır.

Araştırmacıların epidemiyolojik ve klinik deneyimlerindeki farklılıklar, az sayıda örnek veya araştırmacı kullanımı ve anlaşma katsayılarının rapor edilmesinde standartların bulunmaması çürük teşhis yöntemlerinin performanslarına ilişkin literatürü sınırlandırmaktadır (Qudeimat ve ark., 2016). Araştırmacıların arasındaki uyumu ve araştırmacının kendi içinde tekrarlanabilirliği, teşhis yöntemlerinin performanslarını değerlendirmek için önemli bir kriterdir. Bu nedenle, yeni teşhis yöntemleri için araştırmacılar arası uyumu ve araştırmacının kendi içinde tekrarlanabilirlik çalışmalarına ihtiyaç vardır.

Güncel teşhis cihazlarının doğruluğunu değerlendirmek için birçok vitro çalışma yapılmıştır (Yoon ve ark., 2017; Lederer ve ark., 2018; Lederer ve ark., 2019). Bijle ve arkadaşları tarafından yapılan araştırmacılar arası uyumun değerlendirildiği çalışmada, süt ve sürekli dişlerde meydana gelen arayüz çürüklerinde görsel muayene, transillüminasyon, radyografi ve lazer floresans yöntemlerinin performansları karşılaştırılmıştır (Bijle ve ark., 2018).

Arayüz çürüklerinin teşhisinde güncel yöntemlerin birbirinden ayrı olarak konvansiyonel yöntemlerle karşılaştırıldığı in vitro çalışmalar mevcuttur (Maia ve ark., 2011; Yoon ve ark., 2017; Kunisch ve ark., 2019). Bussaneli ve arkadaşlarının araştırmasında yakın kızılötesi transillüminasyon, kantitatif ışık floresans, lazer floresans, radyografi ve görsel muayenenin okluzal çürüklerdeki etkinlikleri değerlendirilmiştir (Bussaneli ve ark., 2015).

Dokunun gerçek zamanlı bir enine kesit görüntüsünü üretmek için kızılötesi ışığı kullanan, invaziv olmayan, radyasyon yaymayan görüntüleme tekniği olan OCT ile farklı in vitro çürük teşhis yöntemlerinin karşılaştırıldığı araştırmalar vardır (Fried ve ark., 2002; Chun-Te Ko ve ark., 2005; Jones ve ark., 2006).

Holtzman ve arkadaşlarının okluzal çürükler teşhis yöntemlerini karşılaştırdıkları çalışmalarında, ICDAS-II sınıflaması, radyografi, lazer floresans yöntemi ve OCT altın standart olarak histolojik incelemeye göre değerlendirmiştir (Holtzman ve ark., 2014).

OCT'nin in vivo demineralizasyon ve çürük tespiti için kullanımıyla ilgili sadece birkaç rapor yayınlanmıştır (Fried ve ark., 2011; Holtzman ve ark., 2015). Monsour ve arkadaşları, büyütme altında gerçekleştirilen görsel muayene ve radyografi altın standardına göre OCT ve LF yöntemlerinin çürük teşhis performanslarını hastalar üzerinde değerlendirmiştir (Mansour ve ark., 2016).

Farklı remineralizasyon ajanlarının remineralizasyon kapasitelerinin değerlendirilmesinde OCT'nin kullanıldığı bir tez çalışmasında, demineralizasyon sonrasında minede reflektivitenin artarak üçgen şeklinde yapay çürük lezyonu oluştuğu ve remineralizasyon sonrası minede reflektivite ve lezyon derinliğinin azaldığı görüntülenmiştir. Araştırma sonucunda minedeki demineralizasyonun ve çeşitli ajanlar ile minede meydana gelen remineralizasyon ölçümlerinde OCT görüntülemesinin kullanılabileceği bildirilmiştir (Betül Şen Yavuz, 2017).

Laboratuar ortamında çalışmak, herhangi bir çürük tespit yönteminin performansını artırabilir ve bu çalışmaların sonuçları her zaman klinik ortama aktarılamaz. Yakın kızılötesi transillüminasyon yönteminde ışığın geçebileceği en uygun ortam laboratuar koşullarında elde edildiğinde klinik ortamdan farklı olabilir (Abogazalah ve Ando, 2017; Abogazalah ve ark., 2017).

Dişlerin hidrasyonu, lekeleri ve diş etinin varlığı cihazın performansını etkileyebilir (Abogazalah ve ark., 2017). Benzer şekilde, lazer floresans ölçümleri koruyucu solüsyonlar, saklama süresi, saklama sıcaklığı, dişin nemi, cihazın uygulama tipi ve cihazın doğru kalibrasyonu gibi in vitro koşullardan etkilenebilmektedir (Koçkanat ve Ünal, 2017). Yapılan çalışmaya göre saklama çözeltileri olan formalin, kloramin ve timolde bekletilen örneklerde floresansta önemli düşüşler gözlenmiştir. Dondurulmuş dişlerde ise floresansta hafif fakat anlamlı olmayan bir artış göstermiştir. Düşük sıcaklıklarda ve herhangi bir depolama çözeltisine temas etmeden depolanan dişlerde tespit edilen floresansın, klinik ortamda bulunanlarla benzer olması nedeniyle elde edilen kesme değerleri, in vivo duruma tahsis edilebileceği bildirilmiştir (Francescut ve ark., 2006).

Araştırmamızın in vitro bölümünde çekilmiş dişler % 0,1' lik çözeltide hazırlanan timol solüsyonunda 4°C' de bekletilerek lazer floresans yönteminin sonuçları değerlendirilmiştir.

In vitro çalışmalar sıklıkla, teşhis yönteminin duyarlılığı ve özgüllüğünün hesaplanabileceği bir "altın standart" kullanarak teşhis yönteminin geçerliliğini belirler. Stereomikroskop ve ışık mikroskobu ile inceleme (histolojik analiz), çürük teşhis cihazlarının doğrulanmasında en popüler altın standartlardır. Her iki yöntem de, diş dokularındaki lezyonun derinliğinin görsel değişikliklerinin belirlenmesine dayanır. Histolojik analizin kullanılan ana yöntem olmasına rağmen bazı dezavantajları vardır. Doku tahrip edici bir yöntem olması nedeniyle çalışma alanları için riske oluşturabilir. Eğer çürük lezyonun uzandığı sınır belirlenecekse kesitin alındığı yer lezyonun en derin olduğu bölgeyi yansıtmayabilir. Ayrıca, diş örneği analiz için kesildiğinden çürük lezyonun gelişiminin izlenmesine izin vermez (Jablonski-Momeni ve ark., 2009; Soviero ve ark., 2012).

In vitro çürük araştırmaları için yüksek çözünürlüklü üç boyutlu diş yapılarının görüntülerinin elde edilebildiği Mikro-BT kullanılmaya başlanmıştır. Yüksek dozda radyasyon maruziyetine neden olduğu için rutin klinik uygulamalarda kullanılmamaktadır. Mikro-BT'nin diğer kısıtlamaları ise yüksek maliyeti, uzun tarama ve yeniden yapılandırma süreleri, görüntüleri manipüle etmek ve istenen ölçümleri elde etmek için gereken yazılımın masrafıdır (Özkan ve ark., 2015). Araştırmamızda, histolojik inceleme altın standart alınmıştır.

Klinik ve epidemiyolojik çalışmalarda, teşhis yöntemlerinin tekrarlanabilirliği ve geçerliliği, bu yöntemlerin tutarlı ve güvenilirlikleri için temel gerekliliktir. Araştırmacıların çalışma öncesi iyi eğitilmiş ve "kalibre edilmiş" olması, araştırmacının kendi içinde ve araştırmacılar arasında tekrarlanabilirliğini arttırabilir (Pinelli ve ark., 2002). Teşhis doğruluğunun in vivo değerlendirilmesinin mümkün olmaması ve histolojik bir "altın standart" bulunması, araştırmacının kendi içinde ve araştırmacılar arasındaki uyum doğruluk için kullanılabilir (Fyffe ve ark., 2000).

İyi bir çürük teşhis yönteminin geçerli ve güvenilir olması gerekmektedir. Geçerli bir yöntem, altın standarda göre yapılan ölçümlerle belirlenir. Çürüklerde tespit performansı, gerçek pozitiflerin, gerçek negatiflerin, yanlış pozitiflerin ve yanlış negatiflerin dağılımlarını içeren 2 x 2 çapraz tablolamada değerlendirilir. Duyarlılık ve özgüllük, bir testin tanı kabiliyetini tanımlamak ve ölçmek için yaygın olarak kullanılan ölçümlerdir. 0 ile 1 (% 100) arasındaki değerlerden, 1'e daha yakın değerler ve yüksek kalitede bir sonuç olduğunu ifade eder. Bu değerler, çalışılan örnek üzerindeki çürüğün dağılımına bağlı olacaktır. Çoğu zaman in vitro çürük çalışmalarında çalışılan numunenin prevalansı, gerçek klinik durumlara kıyasla yüksek hastalık seviyesindeki duyarlılığı fazla tahmin eder. Bir çalışma örneğine çok fazla sağlıklı yüzeyin dahil edilmesi, özgüllüğün fazla tahmin edilmesine neden olur. Duyarlılıkların ve özgüllüklerin çeşitliliği, eşik seviyesine bağlı olarak değişir. Bir yöntemin güvenilirliği kavramı da önemlidir. Güvenilir bir tanı, bir veya farklı araştırmacılar tarafından kullanılabilecek bir yöntemdir; bu nedenle aynı sonuçları elde etmeleri gerekmektedir (Gomez, 2015).

Araştırmamızda kullanılan erken çürük teşhis yöntemlerinin güvenilirlikleri belirlenmiş, duyarlılık ve özgüllük değerleri hesaplanarak in vitro ve in vivo koşullarda değerlendirilmiştir.

7.2. Bulguların Tartışması

7. 2.1. *in vivo* bulguların tartışması

Araştırmamızda lazer floresans yöntemi kullanımda araştırmacıların kendi içinde tekrarlanan değerlendirmelerindeki uyumu birinci araştırmacı için iyi, ikinci araştırmacı için orta düzeyde; araştırmacılar arası tekrarlanan değerlendirmelerinde iyi düzeyde uyum bulunmuştur.

Pinelli ve ark. (2002), düz yüzey çürüklerinin teşhisinde lazer floresans ve görsel muayene karşılaştırılmasında, araştırmacıların kendi içinde ve araştırmacılar arası değerlendirmede lazer floresans kayda değer bir uyum gösterirken, görsel muayene araştırmacılar arası uyumu mükemmel sonuç vermiştir (Pinelli ve ark., 2002).

Başka bir çalışmada yeni sürmüş sürekli birinci büyük azı dişlerindeki kavite oluşmamış okluzal çürüklerin teşhisinde geleneksel yöntemlerle karşılaştırılan lazer floresans için araştırmacılar arası mükemmel uyum bulunmuştur (Durutürk ve ark., 2011).

ICDAS-II kriterleri ile görsel muayene, transillüminasyon, radyografi ve lazer floresans yöntemlerinin süt azı dişleri ve birinci büyük azı dişlerindeki arayüz çürüklerinin teşhisinde in vivo olarak araştırmacılar arası uyum ve güvenilirliğin değerlendirildiği çalışmada araştırmacılar arası uyum anlamlı bir farkla en yüksek görsel ve radyografik muayenede, en düşük lazer floresans kullanımında bulunmuştur. Transillüminasyon dışındaki tüm yöntemler, araştırmacılar arası güvenilirlik göstermiştir. Arayüz çürük tespiti için ICDAS-II ve radyografi diğer yöntemlerle karşılaştırıldığında, araştırmacılar arasında daha yüksek oranda bir anlaşmaya varılmasıyla, en güvenilir yöntemler olduğu bildirilmiştir (Bijle ve ark., 2018).

Araştırmamızda yakın kızılötesi transillüminasyon yöntemi için araştırmacıların kendi içinde ve araştırmacılar arası tekrarlanan değerlendirmelerinde yakın kızılötesi transillüminasyon yönteminde mükemmel düzeyde uyum bulunmuştur.

Baltacıoğlu ve Orhan (2017) arayüz çürük lezyonlarının kavite oluşturmadan belirlenmesinde radyografi ve yakın kızılötesi transillüminasyonun karşılaştırılmasını yaptıkları in vivo çalışmada; hem araştırmacıların kendi içinde hem de araştırmacılar arası uyum değerlendirmesinde en yüksek kappa değeri yakın kızılötesi transillüminasyon için bulmuşlardır (Baltacıoğlu ve Orhan, 2017).

Başka bir çalışmada ise başlangıç arayüz mine çürüğü lezyonlarının tespitinde yakın kızılötesi transillüminasyon ve radyografi kullanımı in vitro değerlendirilmiştir. Yakın kızılötesi transillüminasyon yönteminde araştırmacılar arası uyumun orta düzeyde, radyografi yönteminde ise düşük düzeyde olduğunu tespit etmişler ve mine çürüğü tespitinde yakın kızılötesi transillüminasyom yöntemi, radyografilerden daha iyi uyuma sahip olduğunu belirtmişlerdir (Maia ve ark., 2011).

Görsel muayenenin referans alındığı araştırmamızda, lazer floresans yönteminde cihazın hem başlangıç hem de dentine ulaşan çürük lezyonları için kesim değeri süt dişleri için 7 bulunmuştur. Duyarlılık, dentin çürük ayrımında daha yüksek değer verirken özgüllük değeri her iki grup içinde aynı bulunmuştur. Lazer floresans yönteminde süt dişler için kesme değerleri, mineralizasyon derecesindeki farklılıklar nedeniyle sürekli dişlere uygulanamaz. Süt ve sürekli dişlerde meydana gelen arayüz çürüklerinin tespitinde, lazer floresans yöntemi için kesme değerlerinin belirlendiği çalışmalar literatürde mevcuttur (Novaes ve ark., 2009; Huth ve ark., 2010; Chen ve ark., 2012; Menem ve ark., 2017).

Chen ve ark.'ın (2012) çalışmasında, lazer floresans cihazının süt azı dişlerinde arayüz çürük teşhisindeki doğruluğunu belirlemek için ROC eğrisi altındaki alan hesaplanarak kesim değerleri bulunmuştur. Beyaz nokta lezyonları için en uygun kesim noktası 8 (Duyarlılık: 0,564, Özgüllük: 0,949, AUC: 0,84) olarak; kavite oluşmamış çürükler için ise en uygun kesim noktası 17 (Duyarlılık: 0,629, Özgüllük: 0,897, AUC:0,83) olarak belirlenmiştir (Chen ve ark., 2012).

Novaes ve ark. (2009), süt dişleri arayüz çürüklerinde lazer floresans yöntemi için en yüksek doğruluk değerini veren kesim noktalarını belirledikleri çalışmalarında başlangıç çürük lezyonları için kesme noktasını 5, kavite oluşmuş çürük lezyonları için ise 16 kabul etmişlerdir. (Novaes ve ark., 2009).

Görsel muayenenin referans alındığı araştırmamızda da lazer floresans yönteminde cihazın hem başlangıç mine hem de dentine ulaşmış çürük lezyonları için sürekli dişlerde kesim değeri 5 bulunmuştur.

Büyük azı dişlerindeki arayüz çürüklerininde lazer floresans yönteminin değerlendirildiği başka bir çalışmada, radyografik muayenenin referansıyla sağlam mine ve mine çürüğü ayrımı için kesme değeri 7; mine ve dentin çürükleri arasında ayrımında ise kesme değeri 16 bulunmuştur (Huth ve ark., 2010).

Menem ve ark. (2017), sürekli azı dişlerindeki arayüz çürük lezyonlarının tespitinde, lazer floresans yönteminin, kavitasyonlu ve kavitasyonsuz çürük eşiklerindeki tanısal doğruluğu araştırdıkları in vivo çalışmalarında kesim değeri kavitasyonlu çürük lezyon ayrımında 16, kavitasyonsuz çürük lezyonları ayrımında ise 8 bulmuşlardır (Menem ve ark., 2017).

Araştırmamızın in vivo bölümünde görsel muayeneden farklı olarak yakın kızılötesi transillüminasyon yöntemi referans standardına göre de lazer floresans yönteminin kesim değerleri elde edilmiştir. Sağlıklı ve çürük lezyon ayrımında yüksek duyarlılık ile kesim değerleri süt dişleri için 7, sürekli dişler için 8 değerlerini vermiştir.

Çürük lezyonlarını saptamada floresans bazlı yöntemlerin doğruluğunu değerlendirmek için yapılan kapsamlı bir sistematik derleme ve meta-analize göre ilerlemiş çürük lezyonlarında kullanılan lazer floresans yöntemi için referans standart olarak operatif müdahalenin kullanımı histolojik validasyona göre daha iyi performans göstermektedir. Laser floresans yöntemi ile başlangıç okluzal çürük lezyonlarının tespitinde diğer referans standart yöntemlerinin (operatif müdahale, görsel, diş ayırma, radyografik vb.) kullanıldığı çalışmalardan histolojik analize göre daha doğru sonuçlar elde edildiği bildirilmiştir (Huth ve ark., 2008; Apostolopoulou ve ark., 2009; Mendes ve ark., 2012; Gimenez ve ark., 2013).

Lazer floresansın süt dişlerinin arayüzeylerindeki çürük tespitinde doğru ve tekrarlanabilir olduğu sadece birkaç çalışmada gösterilmiştir (Virajsilp ve ark., 2005; Mepparambath ve ark., 2014; Bussaneli ve ark., 2015).

Yapılan çalışmada, radyografik incelemeye göre lazer floresans ile sağlıklı sayılan diş yüzeylerinden daha fazla radyografide sağlıklı olduğu, radyografik sağlıklı görülen yüzeylerden daha fazla lazer floresansta minenin hem iç hem de dış yarısını içeren çürükler olduğunu göstermiştir. Lazer floresans tekniğinin sağlıklı ayrımında duyarlılığı %76,52 ve özgüllüğü % 75,68 olarak bulunmuştur (Mepparambath ve ark., 2014).

Araştırmamızda görsel muayene referansına göre süt dişleri arayüz çürüklerinin teşhisinde lazer floresans yöntemi yüksek duyarlılık değeri göstermiştir.

Bussaneli ve ark.'ın (2015) çalışmasında, süt azı dişleri arayüz çürüklerinin teşhisinde görsel muayene, radyografi ve lazer floresans yönteminin karşılaştırılmıştır. Çalışmada, görsel muayene tek başına kullanımında en yüksek özgüllük değeri verirken; lazer floresans en yüksek duyarlılık değerini vermiştir. Teşhis yöntemlerinin kombinasyonlu kullanımlarında ise en iyi performans görsel muayene ve lazer floresans yöntemlerinin birlikte kullanımında olduğu görülmüştür (Bussaneli ve ark., 2015).

Araştırmamızda süt dişleri için başlangıç çürükleri (p:0,001) ve dentine ilerlemiş çürük (p:0,001) ayrımında lazer floresans ile görsel muayene arasındaki fark istatistiksel olarak anlamlı bulunmuştur.

Subka ve ark. (2019), histolojik incelemenin altın standart olarak alındığı süt azı dişlerinin arayüz çürük teşhisinde görsel muayene, radyografik inceleme ve lazer floresans yöntemini karşılaştırmışlardır. Sağlıklı ayrımında en düşük duyarlılık radyografide görülürken (0,14), en yüksek duyarlılık elastiklerle yapılan geçici diş ayrımı sonrası görsel incelemede (0,75) görülmüştür. Lazer floresans yönteminin geçici diş ayrımı sonrası duyarlılık değerinde artış görülmüştür. En yüksek özgüllük değeri radyografik incelemede (0,97) görülürken, en düşük değeri geçici diş ayrımı sonrası uygulanan lazer floresans yönteminde (0,77) görülmüştür. Elastiklerle geçici diş ayrımı sonrası lazer floresans yönteminin özgüllük değerinde azalma görülmüştür. ROC eğrisi altında kalan alanların değerlendirmesinde en yüksek geçici diş ayrımı sonrası görsel incelemede (0,83), en düşük geçici diş ayrımı sonrası uygulanan lazer floresans yönteminde (0,70) bulunmuştur. Teşhis metotları karşılaştırılmasında lazer floresans ve geçici diş ayrımı sonrası yapılan görsel muayene arasında farklılık görülmezken, kontak açılmadan yapılan görsel muayene ile farklılık görülmüştür (Subka ve ark., 2019).

Araştırmamızda süt dişleri arayüz çürük teşhisinde yakın kızılötesi transillüminasyon için duyarlılık %89 ve özgüllük için %100; lazer floresans yöntemi için ise duyarlılık %91 ve özgüllük %100 bulunmuştur. Lazer floresans, yakın kızılötesi transillüminasyona göre süt azı dişlerinde meydana gelen arayüz çürüklerini daha iyi tespit edebilmiştir.

Zhou ve ark.'ın (2019) süt azı dişlerinde başlangıç arayüz çürüklerinin tespitinde yakın kızılötesi transillüminasyon yöntemi değerlendirmek için klinik muayene ve radyografi ile birlikte incelendikleri çalışmalarında, yakın kızılötesi transillüminasyon yönteminin duyarlılığı %78,79, özgüllüğü %80 ve doğruluk %78,85 bulunmuştur. Yüzeysel mine çürüğünün teşhisinde, görsel muayenenin duyarlılığı %10 ile en düşük, yakın kızılötesi transillüminasyon yöntemi %60 ve radyografi % 40; mine dentin sınırına yaklaşan çürükler için, radyografinin duyarlılığı %86,36 yakın kızılötesi transillüminasyon yöntemi için %72,73 ve görsel muayene için % 68,18 olarak tespit edilmiştir (Zhou ve ark., 2019).

Lazer floresans yönteminin süt dişlerinin okluzal çürükleri üzerindeki etkinliğinin karşılaştırıldığı çalışmalar olmakla birlikte (Anttonen ve ark., 2003; Rocha ve ark., 2003; Bamzahim ve ark., 2005; Matos ve ark., 2011; Mendes ve ark., 2012; Çınar ve ark., 2013; Pontes ve ark., 2017) süt dişlerinin arayüz çürüklerinin teşhisinde yakın kızılötesi transillüminasyon yönteminin kullanıldığı Zhou ve ark.'nın (2019) çalışmasından başka bir çalışmaya rastlanmamıştır.

Rocha ve ark.'ın (2003) süt dişlerinde okluzal çürükler üzerinde lazer floresans etkinliğini görsel ve radyografik muayene ile karşılaştırdığı klinik çalışmada, histolojik inceleme altın standart olarak kullanılmıştır. Duyarlılık, özgüllük ve doğruluk için elde edilen değerler lazer floresans için 0.60, 0.90 ve 0.73, görsel inceleme için 0.82, 0.85 ve 0.84, radyografi için 0.62, 0.73 ve 0.67 bulunmuştur. Süt azı dişlerinin okluzal çürük tespiti için lazer floresansın görsel muayene ve radyografi ile karşılaştırıldığında benzer bir doğruluk sağladığı ve görsel muayenenin minede daha iyi duyarlılık değerleri gösterdiği sonucuna varılmıştır (Rocha ve ark., 2003).

Matos ve ark.'ın (2011) in vivo çalışmasında, süt dişlerinde okluzal çürüklerin tespitinde iki farklı floresans yöntemi, görsel muayene ve radyografi ile karşılaştırılmıştır. Okluzal yüzeyler görsel muayene (ICDAS-II), radyografi, lazer floresans ve floresan kamera yöntemlerini kullanarak değerlendirilmiştir. Kavitesiz çürüklerde lazer floresans yöntemi, floresans kamera ve radyografik yöntemlere göre biraz daha iyi performans göstermiştir. Dentin lezyon eşiğinde ise, her iki floresans bazlı yöntem de benzer performans göstermiştir. Görsel inceleme ve radyografik yöntemler floresans yöntemlere göre daha yüksek özgüllük, ancak daha düşük duyarlılık sunmuştur (Matos ve ark., 2011).

Menem ve ark. (2017), sürekli azı dişlerde kavite oluşmamış ve kavitasyonlu arayüz çürük lezyonları tespitinde lazer floresans cihazı, radyografi ile tanısal doğruluğu karşılaştırmışlar ve dijital radyografiden anlamlı derecede yüksek bulmuşlardır (Menem ve ark., 2017).

Baltacıoğlu ve Orhan (2017), teşhis performanslarını karşılaştırıkları çalışmada, bitewing radyografi ve yakın kızılötesi transillüminasyon yöntemi arasında yüksek AUC sonuçlarına göre başlangıç arayüz çürük lezyonlarını saptamada anlamlı fark olmadığını saptamışlardır. Her iki yöntem için de yüksek AUC değerleri elde edilmiş olmasına rağmen, yakın kızılötesi transillüminasyon yöntemi yöntemi için daha yüksek değerler elde edilmiştir (Baltacıoğlu ve Orhan, 2017).

Son yıllarda yapılan çalışmalarda, yakın kızılötesi transillüminasyon yöntemi ve dijital radyografi arayüz dentin çürüğü saptanması açısından benzer performans göstermiştir (Söchtig ve ark., 2014; Kühnisch ve ark., 2016; Özkan ve Güzel, 2017).

Kühnisch ve ark. (2016), sürekli azı dişlerinde yakın kızılötesi transillüminasyon yönteminin tanısal doğruluğunun arayüz dentin çürüğünün tespiti için radyografiyle aynı seviyeye ulaştığını ve görsel muayenenin en kötü performansı gösterdiğini belirtmiştir. Sensitivite değerleri lazer floresans için %66,7 ve yakın kızılötesi transillüminasyon için %99,2 bulunmuştur (Kühnisch ve ark., 2016).

Araştırmamızda sürekli dişlerde arayüz çürüklerinin teşhisinde duyarlılık değerleri lazer floresans yöntemi için 0,85, yakın kızılötesi transillüminasyon yöntemi için 0,64; doğruluk değerleri lazer floresans yöntemi için 0,93, yakın kızılötesi transillüminasyon yöntemi için 0,83 bulunmuştur.

Özkan ve Güzel (2017), sürekli azı dişlerinin arayüz dentin çürüğü lezyonlarında geleneksel çürük teşhis yöntemlerini, lazer floresans cihazı ve yakın kızılötesi transillüminasyon yöntemini karşılaştırdıkları klinik çalışmalarında; radyografi ve yakın kızılötesi transillüminasyon yöntemleri en yüksek duyarlılık (0,83-0,82) ve doğruluk (0,82-0,80); lazer floresans yöntemi ve görsel muayene ise düşük duyarlılık (0,60-0,54) göstermiştir (Özkan ve Güzel, 2017).

Lazer floresans yönteminin sürekli dişlerin okluzal yüzey çürükleri üzerindeki etkinliği ile ilgili klinik çalışmalar arayüz çürüklerinin incelendiği çalışmalardan daha fazladır. (Sheehy ve ark., 2001; Reis ve ark., 2006; Sinanoğlu ve ark., 2014; Castilho ve ark., 2016; Melo ve ark., 2017).

Castilho ve ark.'ın (2016) sürekli azı dişlerindeki okluzal çürükleri tespit edildiği in vivo çalışmalarında, lazer floresans yöntemini ve ICDAS-II ile görsel muayene değerlendirilmiştir. ICDAS-II ve LF, okluzal dentin lezyonlarının tespitinde benzer performans gösteren tekrarlanabilir yöntemler olduğunu kanıtlamıştır. LF' nin başlangıç mine lezyonlarını saptama kabiliyeti, ICDAS-II' den daha yüksek, fakat özgüllüğü düşük bulunmuştur (Castilho ve ark., 2016).

Sinanoğlu ve ark.'ın (2014) in vivo çalışmalarında, sürekli azı dişlerinde meydana gelen okluzal çürük tespiti için lazer floresans, görsel muayene ve radyolojik muayene karşılaştırılmıştır. Görsel muayene, yöntemler içinde araştırmacılar arası anlaşma açısından en yüksek hassasiyet, doğruluk ve kappa değerleri göstermiştir. Lazer floresans yöntemi, kalıcı arka dişlerde, okluzal yüzeylerin diş çürüklerinin tespitinde kullanışlı ve geleneksel teşhis yöntemleriyle birlikte kullanılması ile güvenilirliğinin artırılabileceği bildirilmiştir (Sinanoğlu ve ark., 2014).

Sürekli dişlerde okluzal çürük tanısında iki farklı floresans tekniği ile görsel muayenenin in vivo etkinliğinin değerlendirildiği çalışmada floresans tabanlı teknikler, sürekli dişlerde okluzal çürük teşhisinde görsel yöntemden daha fazla iyi performans göstermiştir. Floresans kamera yönteminin, başlangıç çürüğünü teşhis etmede diğerlerinden daha iyi yöntem olduğu görülmüştür (Melo ve ark., 2017).

Araştırmamızın in vitro sonuçlarında; erken çürük teşhis yöntemlerinden biri olan lazer floresans, hem süt hem sürekli azı dişlerindeki arayüz başlangıç çürük tespitinde yakın kızılötesi transillüminasyona göre daha iyi bir performans sergilediği gösterilmiştir. Süt dişlerinde, dentine ulaşan arayüz çürük teşhisinde lazer floresans ve yakın kızılötesi transillüminasyon birbirleri yerine kullanılabilen yöntemler olduğu tespit edilmiştir. Yeni geliştirilen çürük teşhis yöntemleri hem süt hem sürekli dişlerde başlangıç mine çürüklerinin tespitinde ilave yardımcı metotlar olarak kullanılabilir.

7. 2.2. *in vitro* bulguların tartışması

Sürekli değişkenler tanısal araç olarak kabul edildiğinde optimal kesme noktasının tanımlanması çok önemlidir. Optimum kesme noktası, duyarlılık ve özgüllük değerlerinin AUC değerine en yakın olduğu ve değerler arasındaki farkın mutlak değerinin minimum olduğu noktadır (Ünal, 2017). Çoğu durumda, in vitro araştırmalarla belirlenen değerler, klinik çalışmalarda elde edilen değerlerden daha düşüktür. Bu nedenle in vitro çalışmalarda elde edilen kesme sınırlarının kullanımı, klinik durumda kullanılamaz. Ayrıca, bazı araştırmacılar tamponlanmış formalin, kloraminler ve timolle doymuş tuzlu su çözeltisi gibi diş saklama solüsyonlarının, lazer floresans ölçümlerini etkileyebileceğini göstermiştir (Shi ve ark., 2000; Shi ve ark., 2001; Francescut ve ark., 2006; Diniz ve ark., 2009).

Histolojinin altın standart olarak alındığı in vitro çalışmamızda, lazer floresans yöntemi için sürekli dişlerde sağlam ve çürük ayrımında kesim değeri 9 olarak kabul edilmiştir.

Souza ve ark. (2014), in vitro çalışmalarda sürekli dişlerin arayüzleri için LF kesim noktalarını 0-27 (sağlıklı), 28-33 (mine çürüğü) ve >33 (dentin çürüğü) olarak belirtmiştir (de Souza ve ark., 2014).

Shi ve ark. (2001), arayüz çürüklerinde lazer floresans yönteminin in vitro değerlendirmesinde dentin çürüklerinin ayrımını 9 kesim noktasına göre belirlemiştir (Shi ve ark., 2001).

Lussi ve ark. (1999), in vitro olarak sürekli dişlerde okluzal çürükler için lazer floresans kesim noktalarını 0-4 sağlıklı, 4-10 mine çürüğü 10-18 dentinin dış yarısını kapsayan çürük >18 derin dentin çürüğü olarak belirtmiştir (Lussi ve ark., 1999).

Lazer floresans yöntemi için farklı derecelerdeki çürük gelişimi için bulunan kesme noktaları histolojik değerlendirmeye dayanmaktadır. Bu kesme noktalarının klinik uygulamada kullanımından önce bu alanda daha fazla çalışmaya ihtiyaç vardır. Özellikle dentin histolojik tutulumunda acil invaziv müdahale gösterilmemelidir. Karar verilecek restoratif tedavi, hastanın öyküsü, florür ve diyet durumu, çürük aktivitesi gibi bazı başka değişkenlere bağlıdır. Bu nedenle, restoratif müdahale için çalışmalarda belirtilenlerden daha yüksek bir lazer floresans değerinin elde edilmesi gerekmektedir (de Souza ve ark., 2014).

Lazer floresans yöntemi tarafından sağlıklı dentin değerlendirildiğinde, çürük dentin durumu çürüğün doğrudan değerlendirilmesi ile karşılaştırıldığında düşük performans alınmaktadır. Ayrıca, arayüz çürüğü için negatif sonuçlar, çürüğe olan mesafenin çok uzak olduğunu veya arayüz çürüğü olmadığını göstermektedir. Bu nedenle, olumsuz sonuçlar birçok yanlış negatif durumu içermektedir. Pozitif sonuçlar çok az sayıda yanlış pozitif vaka içerdiğinden, lazer floresans arayüz çürükleri için klinik durumdaki tarama testlerinden biri, özellikle dentin içine yayılan arayüz çürükleri için potansiyel bir kullanım sunar (Iwami ve ark., 2003).

Araştırmamızda da en yüksek duyarlılık değerleri ICDAS-II ile yapılan görsel muayenede bulunmuştur.

Arayüzlerde kavitesiz çürük teşhisi için ICDAS-II kriterlerine göre görsel muayeneyle radyografinin karşılaştırıldığı ve Mikro-BT'nin in vitro çürük değerlendirmesinde histolojik incelemenin yerine geçme potansiyelinin incelendiği çalışmada, ICDAS-II ile yapılan görsel inceleme, tüm yöntemlerin istatistiksel olarak anlamlı en yüksek hassasiyet değerlerini sunmuştur. Mikro-BT, radyografiden istatistiksel olarak anlamlı yüksek duyarlılık ve özgüllük değerleri göstermiştir. Mikro-BT'den sonra en yüksek hassasiyet değerini ICDAS-II göstermiş ve en düşük doğruluk değeri radyografi ile elde edilmiştir (Mitropoulos ve ark., 2010).

Araştırmamızda histolojik değerlendirmeye göre, radyografide sağlıklı arayüz tespit edilme oranı %100 iken çürük tespit etme oranı %91; görsel muayenede sağlıklı arayüz tespit edilme oranı %85 iken çürük tespit etme oranı %100 olarak kaydedilmiştir. Duyarlılık değeri görsel muayenede, özgüllük değeri ise radyografide daha yüksek bulunmuştur.

Bazı çalışmalara göre radyografik muayenesi görsel muayeneye ek olarak kullanılmasının, arayüz çürük lezyonlarının tespitini arttırabileceği bildirilmiştir (Haak ve ark., 2001; Hopcraft ve Morgan, 2005; Yang ve Dutra, 2005; Mialhe ve ark., 2009).

Başlangıç arayüz çürük teşhisi için ICDAS-II performansını değerlendiren in vitro çalışmalar (Braga ve ark., 2009; Mitropoulos ve ark., 2010), in vivo çalışmalarda tipik olarak bildirilenden (Novaes ve ark., 2009; Gimenez ve ark., 2015) anlamlı olarak daha yüksek hassasiyet değerleri göstermiştir (Bussaneli ve ark., 2015).

Arayüz çürük tespitinde, QLF performansının ICDAS-II ve dijital radyografi ile karşılaştırılarak in vitro olarak değerlendirildiği çalışmada; radyografinin histoloji ile uyumu sağlıklı (% 90) ve mine çürüklerinde (% 58) en yüksek bulunmuştur. Dentin lezyonları için ICDAS-II ve QLF'in histolojiyle olan uyumu (% 64) en yüksek bulunmuştur. Sağlıklı ile mine ve dentin çürükleri ayrımında en yüksek hassasiyet değeri ICDAS-II ile yapılan görsel muayenede, en yüksek özgüllük değerini ise radyografide görülmüştür (Ko ve ark., 2015).

Çürük lezyonlarını tespit etmek için görsel muayenenin genel doğruluğunu değerlendirmek ve dahil edilen çalışmalar arasında olası heterojenite kaynaklarını tanımlamak için yapılan meta analizi içeren sistematik derlemede; ölçülen doğruluk değerleri, klinik ve laboratuvar ortamlarında yapılan çalışmalar arasında benzer olmasına rağmen, klinik ortamda yapılan çalışmalar laboratuvarlara kıyasla daha düşük duyarlılıklara ve daha yüksek özgüllüklere eğilim gözlenmektedir (Gimenez ve ark., 2015).

Özgüllük açısından, klinik çalışmalar sürekli dişlerdeki tüm durumlar için ve süt dişlerdeki daha ileri arayüz çürük lezyonları için anlamlı şekilde daha yüksek değerler bulunmuştur. Bir diğer önemli nokta, laboratuvar ve klinik koşullar altında yapılan çalışmalar arasındaki farklılıklardır. Arayüzeylerde temas noktalarının laboratuar koşullarında taklit edilmesindeki zorluklar farklılıkların nedenlerinden biri olabilir. Ayrıca, klinik çalışmalarda bakteri plağı, biyofilm, tükürük ve yumuşak dokuların varlığı çürük lezyonlarının tespitini azaltabilir ve bu da daha düşük hassasiyet değerlerine yol açabilir (Gimenez ve ark., 2015).

Aynı saklama koşullarında çekilmiş premoların arayüzünde LF performansının değerlendirildiği iki in vitro çalışmada, dişlerde histolojik değerlendirme yapılmıştır. İlk çalışmada, dişler timolde saklanırken iki kez (iki hafta arayla) ve daha sonra formalin içinde iki hafta depolanıp tekrar aynı şekilde LF puanlaması yapılmıştır. Duyarlılık değerleri timolde bekleme süresi arttıkça azalmış, ancak tekrar formalinde bekletildiğinde arttığı görülmüştür. LF yöntemi için kesim değerleri timolde bekletilen dişler için 9, formalin için 7 olarak belirlenmiştir. Dişlerin timol yerine formalinde depolanmasından sonra okumalardaki artışın nedeni, formalinin proteinleri denatüre edip bir veya daha fazla organik bileşenin yapısını ve kalitesini değiştirerek floresansı arttırmasıdır (Shi ve ark., 2001). İkinci çalışmada ise dişler formalinde bekletilerek LF ölçümleri yapılmış ve duyarlılık değerleri düşükken özgüllük değerleri yüksek olduğu görülmüştür. Formalinde bekletilen dişlerde LF yöntemi için kesim değeri 9 olarak belirlenmiştir (Shi ve ark., 2001). Depolama ortamının LF okumalarını etkilediği gösterilmiş olduğundan, genel uygulamadan önce kesme noktalarının klinik koşullar altında değerlendirilmesi önerilmektedir (Bader ve Shugars, 2004).

En sık kullanılan yöntem olan radyografi yerine iyonlaştırıcı radyasyon nedeniyle olası zararları önlemek ve daha az teknik çaba ihtiyacı için alternatif yöntemler geliştirilmiştir (Schwendicke ve ark., 2015). Radyografi ve yakın kızılötesi transillüminasyon yönteminin arayüz çürüklerinde değerlendirildiği birçok çalışma vardır. In vitro çalışmanın sınırlamaları dahilinde, yakın kızılötesi transillüminasyon başlangıç arayüz çürük tespiti için yüksek potansiyel göstermiştir. Yakın kızılötesi transillüminasyon ve radyografi kavitasyonsuz arayüz çürük teşhisinde aynı doğruluğa sahip; ancak, yakın kızılötesi transillüminasyon yönteminin biraz daha üstün performans sergilediği çalışmalarda görülmüştür (Abogazalah ve ark., 2017; Lederer ve ark., 2019).

In vitro incelemelerde sonuçlar optimal koşullarla ilgili birkaç faktörden etkilenebilmektedir. In vitro koşullarda, dijital radyografi ile artefakt azaltılabilir ve tatmin edici olmayan kalitede görüntüler tekrarlanabilir. Yakın kızılötesi transillüminasyon yöntemi için ise ideal aydınlatma koşullarının sağlanması gerekmektedir. Lazer ışığı doğrudan çekilmiş dişlere uygulandığında, zayıf görüntü kalitesine neden olan noktalı desenler üretilir. Bu oluşan nokta fenomenini veya yetersiz ve aşırı pozlanmış görüntü alanlarını azaltmak için bir çözüm bulunmamaktadır. Komşu bir dişin taklit edilmesi transillüminasyon kalitesini arttırdığı görülsede, hastada uygulandığı gibi toplam ışık bloğu elde edilememektedir (Lederer ve ark., 2019).

Maia ve ark. (2011), yakın kızılötesi transillüminasyonun radyografiye göre başlangıç arayüz çürüklerini daha iyi tespit edebildiği ve güvenilir bir yöntem olduğunu bildirmiştir (Maia ve ark., 2011).

Abdelaziz ve ark. (2015), özellikle arayüz çürüklerinin tespiti ve okluzal çürükler, çatlaklar, amalgam ve kompozit restorasyonların çevresinde gelişen sekonder çürüklerde tanısal bir araç olarak kullanılan yakın kızılötesi transillüminasyonun, arayüz çürük tespitinde etkinliğini artırmak için başa takılan bir retina görüntü sistemi ile birleştirilmesini önermiştir. Yakın kızılötesi transillüminasyonun bu görüntü sistemi ile birleştirilmesi, günlük olarak pratikte kullanımına olanak sağlayabileceği belirtilmiştir (Abdelaziz ve Krejci, 2015).

Dentin çürüğü tespitinde dijital radyografi ile yakın kızılötesi transillüminasyon yöntemi arasındaki önemli farklılıklar vardır. Yakın kızılötesi transillüminasyon yöntemi ile dentindeki çürükler genellikle görünür değildir, çünkü ışık saçılımı mine ve dentinde kompozisyonları nedeniyle farklılık gösterir. Dentin ve dentin tübüllerinin yanı sıra sudaki protein oranındaki artış, optik özelliklerini etkiler. Minedeki saçılma katsayısı dalga boyu arttıkça azalır ve yakın kızılötesi transillüminasyon aralığında çok düşük olur, oysa dentin içerisinde nispeten sabit kalır. Dentin içindeki saçılma nedeniyle pulpa, yakın kızılötesi transillüminasyonla görülemez ve referans olarak kullanılamaz. Yakın kızılötesi transillüminasyon yönteminin dentin çürüğü için hassasiyeti yüksek olsa da çoğu durumda dentin tutulumu sadece tespit edilebilir ancak dentindeki lezyon derinliği belirlenemez. Bu nedenle, yakın kızılötesi transillüminasyon yöntemi arayüz mine ve dentin lezyonlarının tespiti için uygun gibi gözükse de, dentindeki lezyon derinliğinin doğru bir şekilde belirlenmesi için radyografi teşhisi gereklidir (Lederer ve ark., 2019).

Araştırmamızda laboratuar koşullarında duyarlılık değerleri karşılaştırıldığında çürük teşhis metotları arasında en yüksek değerler görsel muayene ve lazer floresans kullanımında görülmüştür. En yüksek özgüllük değeri yakın kızılötesi transillüminasyon ve radyografi için, en düşük değer ise görsel muayene için bulunmuştur.

Neuhaus ve ark. (2015) yaptıkları çalışmada histoloji altın standartına göre in vitro olarak arayüz çürük tespitinde LED, ICDAS, bitewing radyografi (BW) ve lazer floresans yönteminin karşılaştırdığı bir çalışmada mine çürüğü ayrımında duyarlılık / özgüllük değerleri ICDAS için 0,33/0,84, BW için 0,23/0,86, LF için 0,47/0,78 ve LED için 0,32/0,87 olarak belirlenmiştir. Arayüz çürük tespitinde en yüksek performansın LF yönteminde olduğu görülmüştür (Neuhaus ve ark., 2015).

Lussi ve ark.'ın (2006) lazer floresans cihazının arayüzlerdeki kullanımını in vitro olarak değerlendirdiği çalışmada, duyarlılık ve özgüllük değerlerine göre bitewing radyografinin daha düşük performans gösterdiği görülmüştür (Lussi ve ark., 2006).

Souza ve ark.'ın (2014) yaptıkları çalışmada LF yöntemi, mine çürük lezyonları ayrımında BW'den istatistiksel olarak anlamlı derecede daha yüksek doğruluk değerine sahip olduğunu belirtmiştir. Dentin çürük lezyonları ayrımında ise yöntemler arasında istatistiksel olarak anlamlı bir fark bulunmamıştır. Ayrıca LF, mine ve dentin çürük ayrımında BW'den istatistiksel olarak anlamlı derecede daha yüksek hassasiyet değerleri sergilemiştir. Her iki yöntemde de, yüksek özgüllük değerlerinde istatistiksel olarak anlamlı bir fark bulunmamıştır (de Souza ve ark., 2014).

Lazer floresans yönteminin sürekli dişlerinin okluzal çürükleri üzerindeki etkinliğinin karşılaştırıldığı laboratuvar çalışmaları literatürde mevcuttur (Rodrigues Jde ve ark., 2008; Pourhashemi ve ark., 2009; Mortensen ve ark., 2014; Bussaneli ve ark., 2015; Rosa ve ark., 2016).

Okluzal çürüklerinin tanısında görsel muayene, radyografi ve lazer floresans yöntemlerinin doğruluğunun ve tekrarlanabilirliğinin karşılaştırıldığı çalışmada, lazer floresans yönteminin doğruluğu ve tekrarlanabilirliği görsel muayene ve radyografiden daha yüksek olmasına rağmen, tanısal hataları azaltmak için bu yöntemi diğer yöntemlerle birlikte kullanmanın daha etkin olacağı bildirilmiştir (Pourhashemi ve ark., 2009).

Rosa ve ark.'ın (2016) yaptığı okluzal çürük tespiti için lazer floresansın doğruluğunun in vitro tanıda değerlendirildiği ve histolojik analizlerle karşılaştırıldığı meta analiz ve sistematik yorumunda, çürüğün veya sağlıklı yüzeylerin (sırasıyla 0,71 ve 0,81) öngörülmesinde LF'nin duyarlılık ve özgüllük açısından doğru olduğunu göstermiştir. ROC eğrisi altındaki alanların değerlerinin analize göre, LF yöntemi dentin çürüğü lezyonlarının tespitinde mine çürüğü lezyonlarından daha iyi performans gösterdiğini doğrulamıştır (Rosa ve ark., 2016).

Araştırmamıza benzer bir çalışmada okluzal çürüklerin tespit edilmesinde yakın kızılötesi transillüminasyonunun in vitro performansını değerlendirilmiş ve kantitatif ışığa bağlı floresans, lazer floresans ve konvansiyonel radyografi ile karşılaştırması yapılmıştır. Araştırmacıların kendi içindeki tekrarlanabilirliği yakın kızılötesi transillüminasyon, lazer floresans ve QLF yöntemleri arasında bir fark görülmemiştir. Araştırmacılar arası tekrarlanabilirlik, yakın kızılötesi transillüminasyon için orta düzeyde olup, duyarlılık, özgüllük, doğruluk ve ROC eğrisi altındaki alan lazer floresans yöntemine benzer ama radyografiden farklı bulunmuştur. Yakın kızılötesi transillüminasyonun, lazer floresans ve QLF ile karşılaştırılabileceği ve sürekli dişlerin okluzal yüzeyindeki yeni başlayan lezyonların teşhisi için geçerli ve güvenilir bir alternatif olarak düşünülebileceği sonucuna varılmıştır (Bussaneli ve ark., 2015).

Yakın kızılötesi transillüminasyon yönteminin okluzal çürük teşhisinde kullanıldığı çalışmalar genellikle in vivo olarak gerçekleştirilmiştir (Söchtig ve ark., 2014; Schaefer ve ark., 2018; Taşsöker ve ark., 2019). Söchtig ve arkadaşları, yakın kızılötesi transillüminasyon tekniği kullanılarak, çürük lezyonlarının teşhis işlevini ve potansiyelini araştırmıştır. Yakın kızılötesi transillüminasyon yöntemi ile arayüz ve okluzal yüzeylerdeki çürük lezyonları görüntülenebildiği ve günlük klinik uygulamalarda çürük tanısı için radyografilerden kaçınmaya yardımcı olabilecek bir yöntem olduğu bildirilmiştir (Söchtig ve ark., 2014).

Klinik ve laboratuvar koşullarında kavitasyonsuz çürük lezyonlarının saptanmasında görsel muayene, lazer floresans ve yakın kızılötesi transillüminasyon tekniğinin performansını karşılaştırıldığı çalışmada, yakın kızılötesi transillüminasyon histolojik incelemeye göre en iyi korelasyon değerini ve en yüksek duyarlılık ile doğruluk oranlarını göstermiştir. Yakın kızılötesi transillüminasyon sürekli azı dişlerinde kavitasyonsuz okluzal çürük tanısı için en etkili yöntem olduğu bildirilmiştir (Taşsöker ve ark., 2019).

Schaefer ve ark.'ın (2018) yaptığı çalışmada okluzal çürüklerin tespiti ve değerlendirilmesi için görsel muayene, radyografisi ve yakın kızılötesi transillüminasyon tanısal sonuçları karşılaştırıldı. Çürük lezyonların görsel muayene tarafından yakın kızılötesi transillüminasyon ile birlikte kullanımında %95,7 'sini veya radyografi ile kombine kullanımında %94,4 'ünü tespit edilmiştir. yakın kızılötesi transillüminasyon yönteminin, X-ışının kullanılmaması ve pratik bir yöntem olmasından dolayı çürük teşhisinde tercih edilmesi; fakat yetersiz dolgular veya çürük lezyon derinliğinin ölçümünün gerekli olduğu klinik durumlarda radyografilerin kullanımı önerilmiştir (Schaefer ve ark., 2018).

Optik koherans tomografisi ile lezyon derinliklerinin ölçümlerinin yapıldığı çalışmalar literatürde mevcuttur (Ngaotheppitak ve ark., 2005; Chan ve ark., 2016).

Araştırmamızda histoloji altın standardına göre OCT kullamında çürük lezyon ayrımı değeri 346 μm olarak kabul edilmiştir.

Optik koherans tomografisi ile lezyon derinliği için kesim değerinin kullanıldığı tek çalışma Vaswani ve arkadaşlarının çalışmasıdır. "V" şeklindeki lezyonların derinliği taranan resimlerden hesaplanarak ICDAS-II 1 skoru, 275 μm'den daha düşük bir ortalama derinlik göstermiştir ve bu derinlik referans noktası olarak kullanılmıştır (Vaswani ve ark., 2019).

Araştırmamızda arayüz mine çürükleri teşhisinde OCT ve radyografik değerlendirme için duyarlılık değerleri 0,91, AUC değerleri ise OCT için 0,90 ve radyografik değerlendirme için 0,95 bulunmuştur.

Arayüz çürüklerinin teşhisinde OCT' nin kullanımının değerlendirildiği çalışmada duyarlılık değerleri mine demineralizasyonu için 0,92, kaviteli mine lezyonları için 0,84 ve dentin çürüğü için 0,56 ile radyografinin değerlerinden daha yüksek bulunmuştur. AUC göz önüne alındığında, OCT'de çürüklerin tespit oranı radyografininkinden anlamlı derecede yüksek bulunmuştur (Shimada ve ark., 2014).

Araştırmamızda başlangıç arayüz mine çürükleri teşhisinde histolojik altın standardına göre duyarlılık ve özgüllük değerleri OCT için 0,91-0,89, görsel muayene için 1-0,85 bulunmuştur. AUC değerleri görsel muayene (0,92) OCT'den (0,90) daha yüksek bulunmuştur. Laboratuar ortamında yapılan çalışmalardaki teşhiste görsel muayene OCT'den çok fazla farklı olmamakla birlikte daha iyi olabileceği sonucuna varılmıştır.

Düz yüzey çürüklerinin teşhisinde sağlıklı ve dentine ilerlemiş çürük ayrımında görsel muayene ve OCT yöntemlerinin karşılaştırıldığı çalışmada; OCT için duyarlılık ve özgüllük 0,97-0,98, görsel muayene için 0,96-0,78 bulunmuştur. AUC değerleri, OCT (0,98) görsel muayeneden (0,87) daha yüksek bulunmuştur. OCT, görsel muayeneye kıyasla çürükler için kesin tanı sağlayan mine çürüklerinin enine kesitini görüntüleyebilmektedir sonucuna varılmıştır (Nakagawa ve ark., 2013).

Park ve ark.'ın (2018) yaptığı OCT kullanılarak in vitro ve in vivo olarak aynı düz yüzey çürük lezyonlarının değerlendirildiği çalışmada, ICDAS-II kullanılarak yapılan görsel değerlendirmenin, çürük derecesi açısından OCT tarafından desteklenebileceğini gösterilmiştir. Çalışmada ICDAS-II'ye göre kavite oluşmamış mine çürükleri ve çürüksüz olarak sınıflandırılan durumlar, OCT tarafından değerlendirildiğinde küçük kavitelerle birlikte mine veya dentin çürüğü olduğu gözlenmiştir (Park ve ark., 2018).

Okluzal çürüklerin değerlendirildiği bir çalışmada OCT, geri saçılma sinyaline dayanarak sentezlenen bir tomografi görüntüsünde mine demineralizasyon lezyonunun varlığını açıkça saptayabilmiştir. ICDAS-II 0 ve ICDAS-II 1-3 ayrımında, OCT için hassasiyet değerleri görsel muayeneninkinden daha yüksek olduğu görülmüştür. ROC eğrisi altında elde edilen alan dikkate alındığında, OCT hem çürük lezyonu hem de dentin çürüğü tespitinde daha yüksek değerler sunmuştur (Shimada ve ark., 2010).

Park ve ark. (2018), düz yüzey çürüklerinin derinliklerinin ölçümünde OCT ve ICDAS-II ile birlikte görsel muayeneyi karşılaştırmıştır. OCT görüntülerinde, çürük lezyonlar mineral kaybından kaynaklanan gözenekli alanlarda artan ışık saçılımı nedeniyle, sinyallerin arttığı bölgeler gözlenmiştir. OCT ve histolojik veriler arasında anlamlı fark bulunmamış (p: 0,25) ve özellikle lezyonların %76,9'una histoloji ve OCT aynı , % 15,3'ü OCT kullanılarak histolojiye kıyasla daha düşük puan ve % 7,6'sına daha yüksek puan verilmiştir (Park ve ark., 2018).

Araştırmamızda erken arayüz mine çürükleri teşhisinde histolojik altın standardına göre duyarlılık ve özgüllük değerleri OCT için 0,91-0,89, lazer floresans için 1-0,935 bulunmuştur. AUC değerleri lazer floresans (0,967) OCT'den (0,90) daha yüksek bulunmuştur. Laboratuar ortamında yapılan çürük teşhis çalışmalarında her iki yöntemde yüksek değerler bulunmakla birlikte lazer floresans yönteminin OCT'den daha iyi sonuçlar vermiştir.

Mansour ve ark. (2016), görsel muayene ve radyografi altın standardına göre OCT ve lazer floresans yöntemlerini karşılaştırmıştır. Tedavi edilmeyen diş yüzeylerinde, lazer floresans yönteminin duyarlılık ve özgüllüğü sırasıyla %73,7 ve %94,1; önceden restore edilmiş veya örtücü uygulanmış dişlerde %19,2 ve %95,8 bulunmuştur. OCT görüntülemesi kullanılarak, tedavi edilmemiş diş yüzeylerinde, duyarlılık ve özgüllük sırasıyla %74,1 ve %95,7; önceden restore edilmiş veya örtücü uygulanmış dişlerde %74 ve %96 bulunmuştur. Çalışmanın sonucuna göre OCT görüntülemesi restorasyon materyali altındaki lezyonları saptayabilmektedir. Çürük lezyonu, diş yüzeyinin 2 mm altında ve daha derininde olduğu zaman OCT görüntüleme yapamamaktadır. Lazer floresans ise sadece mevcut restorasyonların altındakileri değil kenarlarındaki çürükleri tespit edebilmiştir (Mansour ve ark., 2016).

Araştırmamızda ICDAS-II sınıflamasına (1, 2, 3) göre yapılan cihazlar arası karşılaştırmada, histolojik analiz en yüksek korelasyonu OCT yöntemi ile göstermiş ve diğer yöntemlerle de arasında istatistiksel olarak anlamlı farklılık bulunmamıştır.

Vaswani ve ark. (2019), düz yüzeylerde erken çürük lezyonlarının tespiti için kullanılan ICDAS-II ve OCT yöntemlerini histolojik olarak doğrulamayı ve karşılaştırmayı amaçlamıştır. Histolojiyle karşılaştırıldığında en güçlü bir pozitif korelasyonu ICDAS-II, sonrasında OCT ve radyografik değerlendirme göstermiştir. ICDAS-II'nin OCT ile güçlü bir pozitif korelasyonu bulunurken, her ikisi de radyografi ile zayıf korelasyona sahip olduğu bulunmuştur (Vaswani ve ark., 2019).

Beyaz nokta lezyonlarının in vitro ve in vivo tespiti için optik koherens tomografisi ile değerlendirmesinde, görüntüleme sonrası dişlerin kesitleri alınarak konfokal lazer tarama mikroskobu ve ışık mikroskobu altında incelendiği çalışmada OCT ile ışık mikroskobu, OCT ile konfokal lazer tarama mikroskobu ve konfokal lazer tarama mikroskobu ile ışık mikroskobu arasında anlamlı korelasyon bulunmuş. Sığ ve derin lezyonlar arasındaki korelasyonları incelemek için 200 µm derinlik kesme değeri seçilmiştir. Sığ lezyonlarda (<200 µm), anlamlı ($p<0,005$) korelasyon katsayıları not edilmiştir. Derin lezyonlarda (>200 µm), OCT ile konfokal lazer tarama mikroskobu için anlamlı bir korelasyon bulunmazken, OCT ile ışık mikroskobu ve ışık mikroskobu ile konfokal lazer tarama mikroskobu için anlamlı bulunmuştur (Ibusuki ve ark., 2015).

Sürekli dişler için arayüz çürük teşhisinde kullanılan çürük teşhis yöntemlerinden lazer floresans ve görsel muayene en yüksek duyarlılığa sahip ve diğer yöntemlere kıyasla arayüz çürüklerinin tespitinde daha başarılıdır. Yakın kızıl ötesi transillüminasyon, radyografi ve OCT çürük tespitinde benzer performans göstermektedir. Yakın kızılötesi transillüminasyon ve radyografi birbirleri yerine kullanılabilen yöntemlerdir. Laboratuvar çalışmasında, OCT başta olmak üzere kullanılan tüm yöntemlerin histolojik analiz yerine kullanılımı uygundur.

Diş çürüğü, plak uzaklaştırıldığı sürece herhangi bir noktada durdurulabilecek olan geri dönüşümlü bir hastalıktır. Minedeki erken değişiklikler geleneksel görsel yöntemle tespit edilebilir ve klinik çalışmalarda teşhis amacıyla başka ilave araçlar da kullanılabilir. Radyografiler, yakın kızılötesi transillüminasyon, lazer floresans gibi ek yöntemler hastalığın izlenmesi için kullanılabilir. Tüm çürük tespit yöntemleri mükemmel güvenilirlik ve geçerliliğin altında hatalara maruz kalmaktadır. Erken çürük lezyonlarının tespitinde, restoratif yaklaşıma doğru eğilimli lezyonların tespiti yerine, sağlıklı yüzeylere odaklanmalıdır. Yanlış pozitif teşhisler gereksiz invaziv tedaviler açısından daha tehlikelidir.

Yeni çürük teşhis yöntemleri, klinik karar vermeye yardımcı olarak ve çürük risk değerlendirmesi ile birlikte çürük teşhis ve tedavi planlaması için kullanılmalıdır. Bu yöntemlerden hiçbiri erken restoratif müdahale için bir gerekçe olarak kullanılmamalıdır.

Başlangıç arayüz çürüklerinin teşhisinde lazer floresans yöntemi ve yakın kızılötesi transillüminasyon yöntemi klinik çalışmalarda yüksek duyarlılığa sahiptir. Yakın kızılötesi transillüminasyon yöntemi, minedeki erken çürük lezyonlarında radyografi ile benzer performans sergilemektedir. Yakın kızılötesi transillüminasyonun dentin çürüğü için hassasiyeti de yüksektir; ancak dentindeki lezyon derinliği belirlenememektedir. Bu nedenle, arayüz mine ve dentin lezyonlarının tespitinde lezyon derinliğinin doğru bir şekilde belirlenmesi için radyografi gerekmektedir. yakın kızılötesi transillüminasyon ve lazer floresans yöntemi, radyasyona maruz kalmadan arayüzeylerdeki erken çürük lezyonlarının tanısı için geçerli bir alternatif olarak önerilebilir.

Arayüz çürüklerinin laboratuar çalışmalarında lazer floresans yöntemi başlangıç arayüz çürük tespitinde görsel muayene ile birlikte en yüksek duyarlılığa sahiptir. lazer floresans yöntemi, klinik şartların standardizasyonu zor olduğundan görsel muayeneye alternative değil yardımcı araç olarak kullanımı önerilmektedir.

Günümüzde dijital diş hekimliğinin gelişmesi ile teşhis amaçlı geliştirilen teknolojilerden biri olan optik koherens tomografisi, başlangıç arayüz çürüklerinin tespitinde histolojik analiz ile benzer performans göstermesi laboratuar çalışmalarında histolojiye alternetif bir yöntem olarak kullanılmasını desteklemektedir. Ağız içine uygun araçlarla desteklendiğinde klinik çalışmalarda diğer teşhis yöntemlerine alternatif olarak kullanılabilmesine olanak sağlanabilir.

Diş çürüklerinin erken tespiti ve önlenmesi prensibine dayanan minimal invaziv yaklaşım gereği, geleneksel yöntemlerden başka çürük teşhisinde daha kesin ve doğru yöntemler geliştirilmiştir. Yeni geliştirilen teşhis yöntemlerinden yakın kızılötesi transillüminasyon ve lazer floresans, hem klinik hem laboratuar çalışmalarında yüksek performans göstererek birbirlerinin yerine kullanılabilirken, görsel muayeneye bir alternatif olarak değil yardımcı araç olarak kullanımı önerilmektedir. Laboratuar çalışmalarına göre yakın kızılötesi transillüminasyon ve radyografinin başlangıç arayüz çürükleri teşhisinde benzer sonuçları vermesi birbirlerinin alternatifi olabileceğini göstermektedir. Altın standardı sağlamak için dezavantajlara sahip olan histolojik analiz yerine optik koherans tomografisi kullanılabilmektedir.

Sonuçlar:

Araştırmamızda, çocuklarda süt ve sürekli azı dişlerinde meydana gelen başlangıç arayüz çürüklerinin teşhisinde farklı ileri teşhis yöntemlerinin in vitro ve in vivo olarak karşılaştırılması amaçlanmıştır.

in vivo sonuçlar:

- Lazer floresans yönteminde araştırmacıların kendi içinde tekrarlanan değerlendirmelerinde birinci araştırmacı için iyi düzeyde uyum gözlenirken (ICC:0,87/κ:0,693) (p:0,0001), ikinci araştırmacı için orta düzeyde uyum (ICC:0,83/κ:0,583) (p:0,006) bulunmuştur.
- Lazer floresans yönteminde araştırmacılar arası cihaza göre tekrarlanan değerlendirmelerinde iyi düzeyde uyum olduğu (κ:0,637) (p:0,0001) bulunmuştur.
- Yakın kızılötesi transillüminasyon yönteminde araştırmacıların kendi içinde tekrarlanan değerlendirmelerinde her iki araştırmacıda da mükemmel düzeyde uyum (ICC:0,99/κ:0,99) (p:0,0001/p:0,0001) bulunmuştur.
- Yakın kızılötesi transillüminasyon yönteminde araştırmacılar arası cihaza göre tekrarlanan değerlendirmelerinde yakın kızılötesi transillüminasyon yönteminde mükemmel düzeyde uyum (κ:0,93) (p:0,0001) bulunmuştur.
- Görsel muayene referans alındığında, lazer floresans yönteminde sağlıklı ve başlangıç çürüğünün ayrıldığı kesim değeri süt dişleri için 7, sürekli dişler için 5 bulunmuştur.
- Yakın kızılötesi transillüminasyon referans alındığında, lazer floresans yönteminde sağlıklı ve başlangıç çürüğünün ayrıldığı kesim değeri süt dişleri için 7, sürekli dişler için 8 bulunmuştur.
- Süt dişlerinde sağlıklı ve başlangıç çürüğünün ayrımında lazer floresans yöntemi (0,91), yakın kızılötesi transillüminasyon yöntemine göre (0,89) daha yüksek hassasiyete sahiptir. Lazer floresans yönteminin çok farklı olmamakla birlikte süt dişlerinde arayüz

bölgesinde başlangıç çürük tespit etme performansının yakın kızılötesi transillüminasyona göre daha yüksek olduğu sonucuna varılmıştır.

- Süt dişlerinde başlangıç arayüz çürük teşhisinde yakın kızılötesi transillüminasyon ve lazer floresans birbirleri yerine kullanılabilen yöntemler olduğu görülmüştür (p:0,754). Her iki yöntem de görsel muayene yerine kullanılabilen yöntemler değildir (p:0,0001/p:0,001).
- Sürekli dişlerde sağlam ve başlangıç çürük lezyonun ayrımında lazer floresans yöntemi (0,85), yakın kızılötesi transillüminasyon yöntemine (0,64) göre daha yüksek hassasiyete sahiptir. Lazer floresans yönteminin sürekli dişlerde erken çürük tespit etme potansiyelinin daha yüksek olduğu sonucuna varılmıştır.
- Sürekli dişlerde başlangıç arayüz çürük teşhisinde yakın kızılötesi transillüminasyon ve lazer floresans yöntemleri, birbirleri yerine ve görsel muayene yerine kullanılabilen yöntemler değildir (p:0,001). Bu cihazlar görsel muayene yerine kullanımlarında erken çürük teşhis performansları yetersiz kalmaktadır (p:0,0001/p:0,008).

in vitro sonuçlar:

- OCT yönteminde sürekli dişler için kesim değeri 346 um olarak kabul edilmiştir.
- Histolojik değerlendirme altın standart olarak alındığında lazer floresans yöntemi için sürekli dişlerde kesim değeri 9 olarak kabul edilmiştir.
- Görsel muayene ve lazer floresans, en yüksek hassasiyete (1/1) sahipken; takibinde yakın kızılötesi transillüminasyon, radyografi ve OCT de yüksek hassasiyet değerleri vermiştir (0,91/0,91/0,91).
- Görsel muayene (p:0,125), lazer floresans (p:0,25), yakın kızılötesi transillüminasyon (p:0,125), radyografi (p:0,125) ve OCT (0,99), histolojik analiz yerine kullanılabilen yöntemler olduğu görülmüştür.
- Radyografi ve yakın kızılötesi transillüminasyon yöntemi laboratuar ortamında birbirlerinin yerine kullanılabilen yöntemlerdir (p:0,99).

Sonuç olarak;

Çocuk diş hekimliğinin de temelini oluşturan minimal invaziv yaklaşımlarla en ideal tedavisinin yapılabilmesi için; yaygın olarak görülen arayüz çürüklerinin oldukça zor olan erken teşhisi ve tespiti önem kazanmıştır. Görsel ve radyografik muayene çürük teşhisinde en sık kullanılan yöntemler olmasına rağmen bazı sınırlamaları vardır. Sadece görsel muayene özellikle arayüzlerde çürük lezyon derinliğinin belirlenmesinde yetersiz kalmaktadır. Çocuk ve genç hastalarda radyrografik görüntülemede çoğu zaman sorun yaşanabilmekte ayrıca radyasyona maruz kalma önemli bir sorun teşkil etmektedir.

Araştırma sonuçlarımız, diş dokusunda yakın kızılötesi ışık kullanarak kesitsel görünteleme sağlayabilen diş hekimliği çalışmalarında oldukça yeni bir yöntem olarak kullanılan OCT'nin çürük lezyon derinliği hakkında bilgi verebildiğini ve laboratuvar çalışmalarında histolojik analiz yerine kullanılabileceğini göstermiştir. Radyasyon oluşturmaması ve invaziv bir teknik olmaması nedeniyle gelecekte ağız içi uygulama aparatları ile çocuk hastalarda güvenle yaygın olarak kullanılabilmesi mümkün olabilecektir.

Araştırmamızın sonuçları; farklı çalışma prensibi ve özelliklere sahip olan teşhis yöntemlerinden lazer floresans ve yakın kızılötesi transillüminasyonun, süt ve sürekli dişlerin arayüz çürüklerinin erken teşhisinde geleneksel yöntemlere ilave ve destek teşhis metotları olarak kullanılabilir olduklarını göstermiştir.

Minimal invaziv tedavi yaklaşım prensiplerinden biri olan hastaya özgü tedavi planlamasının uygulanabilmesinde önemi giderek artan erken çürük teşhis yöntemlerinin yaygın olarak kullanılabilmeleri için bu konuda yapılan in vivo ve invitro çalışmalar giderek önem kazanmaktadır. Bu nedenle de süt ve sürekli dişlerde arayüz çürüklerinin invivo ve in vitro şartlarda farklı teşhis yöntemlerinin etkinliğinin karşılaştırılmalı olarak değerlendirildiği araştırma sonuçlarımızın bu konuda yardımcı bir kaynak olabileceği düşünülmektedir.

8. KAYNAKLAR

Abdelaziz M, Krejci I. DIAGNOcam-A Near Infrared Digital Imaging Transillumination (NIDIT) technology. Int J Esthet Dent. 2015;10(1):158-65.

Abdelaziz M, Krejci I, Perneger T, Feilzer A, Vazquez L. Near infrared transillumination compared with radiography to detect and monitor proximal caries: A clinical retrospective study. J Dent. 2018;70:40-45.

Abogazalah N, Ando M. Alternative methods to visual and radiographic examinations for approximal caries detection. J Oral Sci. 2017;59(3):315-22.

Abogazalah N, Eckert GJ, Ando M. In vitro performance of near infrared light transillumination at 780-nm and digital radiography for detection of non-cavitated approximal caries. J Dent. 2017;63:44-50.

Abrams SH, Sivagurunathan KS, Silvertown JD, et al. Correlation with Caries Lesion Depth of The Canary System, DIAGNOdent and ICDAS II. Open Dent J. 2017;11:679.

Abreu-Placeres N, Newton JT, Pitts N, et al. Understanding dentists' caries management: The COM-B ICCMS™ questionnaire. Community Dent Oral Epidemiol. 2018;46(6):545-54.

Aktan AM, Cebe MA, Çiftçi ME, Karaarslan EŞ. A novel LED-based device for occlusal caries detection. Lasers Med Sci. 2012;27(6):1157-63.

Ammari MM, Soviero VM, da Silva Fidalgo TK, et al. Is non-cavitated proximal lesion sealing an effective method for caries control in primary and permanent teeth? A systematic review and meta-analysis. J Dent. 2014;42(10):1217-27.

Anaise JZ. Measurement of dental caries experience-modification of the DMFT index. Community Dent Oral Epidemiol. 1984;12(1):43-46.

Anttonen V, Seppa L, Hausen H. Clinical study of the use of the laser fluorescence device DIAGNOdent for detection of occlusal caries in children. Caries Res. 2003;37(1):17-23.

Anusavice K. Clinical decision-making for coronal caries management in the permanent dentition. J Dent Educ. 2001;65(10):1143-46.

Apostolopoulou D, Lagouvardos P, Kavvadia K, Papagiannoulis L. Histological validation of a laser fluorescence device for occlusal caries detection in primary molars. Eur Arch Paediatr Dent. 2009;10(1):11-15.

Aren G, Çayırcı M. Geleneksel çürük teşhis yöntemleri. Akyüz S, editör. Çürük Tespitinde Güncel Yaklaşımlar. 1. Baskı. Ankara: Türkiye Klinikleri. 2019: 1-5.

Ari T, Ari N. The performance of ICDAS-II using low-powered magnification with light-emitting diode headlight and alternating current impedance spectroscopy device for detection of occlusal caries on primary molars. ISRN Dent. 2013;2013:276070.

Bader JD, Shugars DA. A systematic review of the performance of a laser fluorescence device for detecting caries. J Am Dent Assoc. 2004;135(10):1413-26.

Bagińska J, Rodakowska E, Wilczyńska-Borawska M, Jamiołkowski J. Index of clinical consequences of untreated dental caries (pufa) in primary dentition of children from north-east Poland. Adv Med Sci. 2013;58(2):442-47.

Baltacıoğlu İH, Orhan K. Comparison of diagnostic methods for early interproximal caries detection with near-infrared light transillumination: an in vivo study. BMC Oral Health. 2017;17(1):130.

Bamzahim M, Aljehani A, Shi XQ. Clinical performance of DIAGnodent in the detection of secondary carious lesions. Acta Odontol Scand. 2005;63(1):26-30.

Banava S, Fattah M, Safaie T, et al. Clinical comparison of dental caries by DMFT and ICDAS systems. J Islam Dent Assoc Iran. 2012;24(3):146-51.

Becker T, Levin L, Shochat T, Einy S. How much does the DMFT index underestimate the need for restorative care? J Dent Educ. 2007;71(5):677-81.

Berg SC, Stahl JM, Lien W, Slack CM, Vandewalle KS. A clinical study comparing digital radiography and near-infrared transillumination in caries detection. J Esthet Restor Dent. 2018;30(1):39-44.

Bijle MNA, Chunawala YK, Bohari MR. Interrater agreement and reliability assessment of proximal caries detection tools in mixed dentition: An in-vivo study. Quintessence Int. 2018;49(6):469-77.

Bittar DG, Gimenez T, Morais CC, et al. Influence of moisture and plaque on the performance of a laser fluorescence device in detecting caries lesions in primary teeth. Lasers Med Sci. 2012;27(6):1169-74.

Boca C, Truyen B, Henin L, et al. Comparison of micro-CT imaging and histology for approximal caries detection. Scientific Reports. 2017;7(1):6680.

Braga MM, Ekstrand K, Martignon S, et al. Clinical performance of two visual scoring systems in detecting and assessing activity status of occlusal caries in primary teeth. Caries Res. 2010;44(3):300-08.

Braga MM, Morais CC, Nakama RCS, et al. In vitro performance of methods of approximal caries detection in primary molars. Oral Surg Oral Med Oral Pathol Oral Radiol Endod. 2009;108(4):35-41.

Bussaneli D, Restrepo M, Boldieri T, et al. Proximal caries lesion detection in primary teeth: does this justify the association of diagnostic methods? Lasers Med Sci. 2015;30(9):2239-44.

Bussaneli DG, Restrepo M, Boldieri T, et al. Assessment of a new infrared laser transillumination technology (808 nm) for the detection of occlusal caries-an in vitro study. Lasers Med Sci. 2015;30(7):1873-79.

Carvalho JC, Thylstrup A, Ekstrand KR. Results after 3 years of non-operative occlusal caries treatment of erupting permanent first molars. Community Dent Oral Epidemiol. 1992;20(4):187-92.

Carvalho RNd, Letieri AdS, Vieira TI, et al. Accuracy of visual and image-based ICDAS criteria compared with a micro-CT gold standard for caries detection on occlusal surfaces. Braz Oral Res. 2018;32:e60.

Castilho LS, Cotta FV, Bueno AC, et al. Validation of DIAGNO dent laser fluorescence and the International Caries Detection and Assessment System (ICDAS) in diagnosis of occlusal caries in permanent teeth: an in vivo study. Eur J Oral Sci. 2016;124(2):188-94.

Chan KH, Tom H, Lee RC, et al. Clinical monitoring of smooth surface enamel lesions using CP-OCT during nonsurgical intervention. Lasers Surg Med. 2016;48(10):915-23.

Chawla N, Messer L, Adams G, Manton D. An in vitro comparison of detection methods for approximal carious lesions in primary molars. Caries Res. 2012;46(2):161-69.

Chen J, Qin M, Ma W, Ge L. A clinical study of a laser fluorescence device for the detection of approximal caries in primary molars. Int J Paediatr Dent. 2012;22(2):132-38.

Chun-Te Ko A, Hewko MD, Leonardi L, et al. Ex vivo detection and characterization of early dental caries by optical coherence tomography and Raman spectroscopy. J Biomed Opt. 2005;10(3):031118.

Çınar Ç, Atabek D, Odabaş ME, Ölmez A. Comparison of laser fluorescence devices for detection of caries in primary teeth. Int Dent J. 2013;63(2):97-102.

Dawes C. What is the critical pH and why does a tooth dissolve in acid? J Can Dent Assoc. 2003;69(11):722-25.

de Almeida Neves A, Coutinho E, Vivan Cardoso M, Lambrechts P, Van Meerbeek B. Current concepts and techniques for caries excavation and adhesion to residual dentin. J Adhes Dent. 2011;13(1):7.

de Souza J, Diniz M, Boldieri T, et al. In vitro performance of a pen-type laser fluorescence device and bitewing radiographs for approximal caries detection in permanent and primary teeth. Indian J Dent Res. 2014; 25 (6): 70210.

Dean J, Barton D, Vahedi I, Hatcher E. Progression of interproximal caries in the primary dentition. J Clin Pediatr Dent. 1997;22(1):59-62.

Diniz M B, Rodrigues J A, Lussi A. Traditional and novel caries detection methods. Contemporary Approach to Dental Caries. 2012: 106–128.

Diniz MB, Campos PH, Wilde S, Rita de Cássia LC, Zandona AG. Performance of light-emitting diode device in detecting occlusal caries in the primary molars. Lasers Med Sci. 2019(34):1235–1241.

Diniz MB, de Almeida Rodrigues J, De Paula AB, Cordeiro RdCL. In vivo evaluation of laser fluorescence performance using different cut-off limits for occlusal caries detection. Lasers Med Sci. 2009;24(3):295-300.

Doneria D, Thakur S, Singhal P, et al. Comparative evaluation of caries status in primary and permanent molars in 7–8-year-old schoolchildren of Shimla using caries assessment Spectrum and treatment index. Contemp Clin Dent. 2017;8(1):128.

Dorothy McComb B, Tam LE. Diagnosis of occlusal caries: Part I. Conventional methods. J Can Dent Assoc. 2001;67(8):454-7.

Dorri M, Dunne SM, Walsh T, Schwendicke F. Micro-invasive interventions for managing proximal dental decay in primary and permanent teeth. Cochrane Database Syst Rev. 2015;5(11): 6-20.

Durutürk L, Çiftçi A, Baharoğlu S, Öztuna D. Clinical Evaluation of DIAGNOdent in Detection of Occlusal Caries in Newly Erupted Noncavitated First Permanent Molars in Caries-Active Children. Oper Dent.2011;36(4):348-55.

Dündar A, Çiftçi ME, İşman Ö, Aktan AM. In vivo performance of near-infrared light transillumination for dentine proximal caries detection in permanent teeth. Saudi Dent J. 2019:2-6.

Ekstrand K, Ricketts D, Kidd E. Reproducibility and accuracy of three methods for assessment of demineralization depth on the occlusal surface: an in vitro examination. Caries Res. 1997;31(3):224-31.

Ekstrand KR, Martignon S, Ricketts D, Qvist V. Detection and activity assessment of primary coronal caries lesions: a methodologic study. Oper Dent. 2007;32(3):225-35.

Eliasz W, Raczkowski M, Surdacka A. Caries Detection with DIAGNOCam: A Review. J Dent Forecast. 2018;1009(1):1-2.
Featherstone JD. The continuum of dental caries evidence for a dynamic disease process. J Dent Res. 2004;83:39-42.

Featherstone JD. Dental caries: a dynamic disease process. Aust Dent J. 2008;53(3):286-91.

Fejerskov O, Nyvad B. Root surface caries-rationale behind good diagnostic practice. Monogr Oral Sci. 2017;26:43-54.

Forgie AH, Pine CM, Pitts NB. The use of magnification in a preventive approach to caries detection. Quintessence Int. 2002;33(1):13-16.

Francescut P, Zimmerli B, Lussi A. Influence of different storage methods on laser fluorescence values: a two-year study. Caries Res. 2006;40(3):181-85.

Frencken JE, de Amorim RG, Faber J, Leal SC. The Caries Assessment Spectrum and Treatment (CAST) index: rational and development. Int Dent J. 2011;61(3):117-23.

Frencken JE, Peters MC, Manton DJ, et al. Minimal intervention dentistry for managing dental caries - a review: report of a FDI task group. Int Dent J. 2012;62(5):223-43.

Fried, D., Staninec, M., Darling, C. L., Lee, C., Kang, H., & Chan, K. H. (2011, February). In vivo near-IR imaging of occlusal lesions at 1310 nm. Lasers in dentistry XVII. International Society for Optics and Photonics. 2011, 7884:78840B

Fried D, Xie J, Shafi S, et al. Imaging caries lesions and lesion progression with polarization-sensitive optical coherence tomography. J Biomed Opt. 2002;7(4):618-27.

Fusayama T, Okuse K, Hosoda H. Relationship between hardness, discoloration, and microbial invasion in carious dentin. J Dent Res. 1966;45(4):1033-46.

Fyffe HE, Deery C, Nugent ZJ, Nuttall NM, Pitts NB. In vitro validity of the Dundee Selectable Threshold Method for caries diagnosis (DSTM). Community Dent Oral Epidemiol. 2000;28(1):52-58.

Gimenez T, Braga MM, Raggio DP, et al. Fluorescence-Based Methods for Detecting Caries Lesions: Systematic Review, Meta-Analysis and Sources of Heterogeneity. PLOS One. 2013;8(4):e60421.

Gimenez T, Piovesan C, Braga MM, et al. Visual inspection for caries detection: a systematic review and meta-analysis. J Dent Res. 2015;94(7):895-904.

Goldberg M. The Early Enamel Carious Lesion. In: Goldberg M, editor. Understanding Dental Caries: Pathogenesis to Prevention and Therapy. Cham: Springer International Publishing; 2016, p: 29-39.

Gomez J. Detection and diagnosis of the early caries lesion. BMC Oral Health. 2015;15(1):3.

Gomez J, Tellez M, Pretty I, Ellwood R, Ismail A. Non-cavitated carious lesions detection methods: a systematic review. Community Dent Oral Epidemiol. 2013;41(1):55-66.

Gugnani N, Pandit I, Srivastava N, Gupta M, Gugnani S. Light induced fluorescence evaluation: A novel concept for caries diagnosis and excavation. J Conserv Dent. 2011;14(4):418.

Gül EB, Sepet E. Okluzal çürük lezyonlarının saptanmasında lazer floresans yöntemi:DIAGNOdent,DIAGNOPEN. Türkiye Klinikleri. 2019;1:45-50.

Gündüz K, Çelenk P. Çürük tanısında kullanılan yeni yöntemler. Cumhuriyet Üniversitesi Diş Hekimliği Fakültesi Dergisi. 2003;6(1): 43-49.

Gürses M, Ünlü N. Okluzal çürük teşhis yöntemlerine güncel bakış. Selcuk Dent J. 2017;4(3):153-61.

Haak R, Wicht MJ, Noack MJ. Conventional, digital and contrast-enhanced bitewing radiographs in the decision to restore approximal carious lesions. Caries Res. 2001;35(3):193-9.

Heinrich-Weltzien R, Kühnisch J, van der Veen M, de Josselin de Jong E, Stöber L. Quantitative light-induced fluorescence (QLF)-A potential method for the dental practitioner. Quintessence Int. 2003;34(3).

Hicks J, Garcia-Godoy F, Flaitz C. Biological factors in dental caries enamel structure and the caries process in the dynamic process of demineralization and remineralization (part 2). J Clin Pediatr Dent. 2005;28(2):119-24.

Hintze H, Wenzel A. Clinically undetected dental caries assessed by bitewing screening in children with little caries experience. Dentomaxillofac Radiol. 1994;23(1):19-23.

Holmgren CJ, Roux D, Domejean S. Minimal intervention dentistry: part 5. Atraumatic restorative treatment (ART)-a minimum intervention and minimally invasive approach for the management of dental caries. Br Dent J. 2013;214(1):11-8.

Holtzman JS, Ballantine J, Fontana M, et al. Assessment of early occlusal caries pre- and post-sealant application-an imaging approach. Lasers Surg Med. 2014;46(6):499-507.

Holtzman JS, Kohanchi D, Biren-Fetz J, et al. Detection and proportion of very early dental caries in independent living older adults. Lasers Surg Med. 2015;47(9):683-8.

Hopcraft MS, Morgan MV. Comparison of radiographic and clinical diagnosis of approximal and occlusal dental caries in a young adult population. Community Dent Oral Epidemiol. 2005;33(3):212-8.

Hörsted-Bindslev P, Mjör IA. Modern Concepts in Operative Dentistry, 1st ed. Munksgaard, Copenhagen, Sweden; 1988, p: 190-246.

Hurley E, Barrett MPJ, Kinirons M, et al. Comparison of the salivary and dentinal microbiome of children with severe-early childhood caries to the salivary microbiome of caries-free children. BMC Oral Health. 2019;19(1):13.

Huth K, Lussi A, Gygax M, et al. In vivo performance of a laser fluorescence device for the approximal detection of caries in permanent molars. J Dent. 2010;38(12):1019-26.

Huth KC, Neuhaus KW, Gygax M, et al. Clinical performance of a new laser fluorescence device for detection of occlusal caries lesions in permanent molars. J Dent. 2008;36(12):1033-40.

Ibusuki T, Kitasako Y, Sadr A, et al. Observation of white spot lesions using swept source optical coherence tomography (SS-OCT): in vitro and in vivo study. Dent Mater J. 2015;34(4):545-52.

Ismail A. Visual and visuo-tactile detection of dental caries. J Dent Res. 2004;83(Suppl 1):56-66.

Ismail AI, Pitts NB, Tellez M. The international caries classification and management system (ICCMS™) an example of a caries management pathway. Paper presented at: BMC Oral Health, 2015;15 (Suppl 1):9.

Ismail AI, Sohn W, Tellez M, et al. The International Caries Detection and Assessment System (ICDAS): an integrated system for measuring dental caries. Community Dent Oral Epidemiol. 2007;35(3):170-78.

Iwami Y, Shimizu A, Hayashi M, Takeshige F, Ebisu S. Relationship between colors of carious dentin and laser fluorescence evaluations in caries diagnosis. Dent Mater J. 2006;25(3):584-90.

Iwami Y, Shimizu A, Yamamoto H, et al. In vitro study of caries detection through sound dentin using a laser fluorescence device, DIAGNOdent. Eur J Oral Sci. 2003;111(1):7-11.

Jablonski-Momeni A, Ricketts DN, Stachniss V, et al. Occlusal caries: evaluation of direct microscopy versus digital imaging used for two histological classification systems. J Dent. 2009;37(3):204-11.

Jablonski-Momeni A, Stachniss V, Ricketts D, Heinzel-Gutenbrunner M, Pieper K. Reproducibility and accuracy of the ICDAS-II for detection of occlusal caries in vitro. Caries Res. 2008;42(2):79-87.

Jan J, Wan Bakar WZ, Mathews SM, et al. Proximal caries lesion detection using the Canary Caries Detection System: an in vitro study. J Investig Clin Dent. 2016;7(4):383-90.

Jeon R, Han C, Mandelis A, Sanchez V, Abrams S. Diagnosis of pit and fissure caries using frequency-domain infrared photothermal radiometry and modulated laser luminescence. Caries Res. 2004;38(6):497-513.

Jones JA. Root caries: prevention and chemotherapy. Am J Dent. 1995;8(6):352-57.

Jones RS, Darling CL, Featherstone JD, Fried D. Remineralization of in vitro dental caries assessed with polarization-sensitive optical coherence tomography. J Biomed Opt. 2006;11(1):014016.

Kassa D, Day P, High A, Duggal M. Histological comparison of pulpal inflammation in primary teeth with occlusal or proximal caries. Int J Paediatr Dent. 2009;19(1):26-33.

Keyes PH. The infectious and transmissible nature of experimental dental caries. Findings and implications. Arch Oral Biol. 1960;1:304-20.

Kidd E. Essentials of Dental Caries: The Disease and Its Management. 3rd ed. London: Oxford University Press; 2005, p: 22-28.

Kidd E, Pitts N. A reappraisal of the value of the bitewing radiograph in the diagnosis of posterior approximal caries. Br Dent J. 1990;169(7):195.

Kielbassa AM, Mueller J, Gernhardt CR. Closing the gap between oral hygiene and minimally invasive dentistry: a review on the resin infiltration technique of incipient (proximal) enamel lesions. Quintessence Int. 2009;40(8).

Kielbassa AM, Paris S, Lussi A, Meyer-Lueckel H. Evaluation of cavitations in proximal caries lesions at various magnification levels in vitro. J Dent. 2006;34(10):817-22.

Ko H-Y, Kang S-M, Kim HE, Kwon H-K, Kim B-I. Validation of quantitative light-induced fluorescence-digital (QLF-D) for the detection of approximal caries in vitro. J Dent. 2015;43(5):568-75.

Koçkanat A, Ünal M. In vivo and in vitro comparison of ICDAS II, DIAGNOdent pen, CarieScan PRO and SoproLife camera for occlusal caries detection in primary molar teeth. Eur Arch Paediatr Dent. 2017;18(2):99-104.

Kordic A, Lussi A, Luder H-U. Performance of visual inspection, electrical conductance and laser fluorescence in detecting occlusal caries in vitro. Schweiz Monatsschr Zahnmed. 2003;113(8):852-59.

Korkut B, Tagtekin DA, Yanıkoglu FÇ. Early diagnosis of dental caries and new diagnostic methods: QLF, Diagnodent, Electrical Conductance and Ultrasonic System. EÜ Dişhek Fak Derg. 2011;32:55-67.

Kotsanos N, Darling A. Influence of posteruptive age of enamel on its susceptibility to artificial caries. Caries Res. 1991;25(4):241-50.

Kudiyirickal MG, Ivančaková R. Early enamel lesion. Part II. Histo-morphology and prevention. Acta Medica (Hradec Kralove). 2008;51(3):151-6.

Kunisch J, Schaefer G, Pitchika V, Garcia-Godoy F, Hickel R. Evaluation of detecting proximal caries in posterior teeth via visual inspection, digital bitewing radiography and near-infrared light transillumination. Am J Dent. 2019;32(2):74-80.

Kühnisch J, Bücher K, Henschel V, et al. Diagnostic performance of the universal visual scoring system (UniViSS) on occlusal surfaces. Clin Oral Investig. 2011;15(2):215-23.

Kühnisch J, Goddon I, Berger S, et al. Development, methodology and potential of the new Universal Visual Scoring System (UniViSS) for caries detection and diagnosis. Int J Environ Res Public Health. 2009;6(9):2500-09.

Kühnisch J, Söchtig F, Pitchika V, et al. In vivo validation of near-infrared light transillumination for interproximal dentin caries detection. Clin Oral Investig. 2016;20(4):821-29.

Laitala M-L, Piipari L, Sämpi N, et al. Validity of digital imaging of fiber-optic transillumination in caries detection on proximal tooth surfaces. Int J Dent. 2017;3:1-6.

Lara-Capi C, Cagetti MG, Lingström P, et al. Digital transillumination in caries detection versus radiographic and clinical methods: an in-vivo study. Dentomaxillofac Radiol. 2017;46(4):20160417.

Lederer A, Kunzelmann K-H, Heck K, Hickel R, Litzenburger F. In vitro validation of near-infrared transillumination at 780 nm for the detection of caries on proximal surfaces. Clin Oral Investig. 2019;23(11):3933-40.

Lederer A, Kunzelmann KH, Hickel R, Litzenburger F. Transillumination and HDR Imaging for Proximal Caries Detection. J Dent Res. 2018;97(7):844-49.

Liang Y, Deng Z, Dai X, Tian J, Zhao W. Micro-invasive interventions for managing non-cavitated proximal caries of different depths: a systematic review and meta-analysis. Clin Oral Investig. 2018;22(8):2675-84.

Lin-P'ing Choo-Smith C, Dong C, Cleghorn B, Hewko M. Shedding new light on early caries detection. J Can Dent Assoc. 2008;74(10):913-918.

Longbottom C, Huysmans M-C. Electrical measurements for use in caries clinical trials. J Dent Res. 2004;83(Suppl 1):76-79.

Luiz Mialhe F, Carlos Pereira A, Pardi V, de Castro Meneghim M. Comparison of three methods for detection of carious lesions in proximal surfaces versus direct visual examination after tooth separation. J Clin Pediatr Dent. 2004;28(1):59-62.

Lussi A. Validity of diagnostic and treatment decisions of fissure caries. Caries Res. 1991;25(4):296-303.

Lussi A, Francescut P. Performance of conventional and new methods for the detection of occlusal caries in deciduous teeth. Caries Res. 2003;37(1):2-7.

Lussi A, Hack A, Hug I, et al. Detection of approximal caries with a new laser fluorescence device. Caries Res. 2006;40(2):97-103.

Lussi A, Imwinkelried S, Pitts N, Longbottom C, Reich E. Performance and reproducibility of a laser fluorescence system for detection of occlusal caries in vitro. Caries Res. 1999;33(4):261-66.

Lussi A, Megert B, Longbottom C, Reich E, Francescut P. Clinical performance of a laser fluorescence device for detection of occlusal caries lesions. Eur J Oral Sci. 2001;109(1):14-19.

Machoy M, Seeliger J, Szyszka-Sommerfeld L, et al. The use of optical coherence tomography in dental diagnostics: a state-of-the-art review. J Healthc Eng. 2017;2017: 7560645.

Maia AM, Fonseca DD, Kyotoku BB, Gomes AS. Characterization of enamel in primary teeth by optical coherence tomography for assessment of dental caries. Int J Paediatr Dent. 2010;20(2):158-64.

Maia AMA, Karlsson L, Margulis W, Gomes ASL. Evaluation of two imaging techniques: near-infrared transillumination and dental radiographs for the detection of early approximal enamel caries. Dentomaxillofac Radiol. 2011;40(7):429-33.

Mansour S, Ajdaharian J, Nabelsi T, Chan G, Wilder-Smith P. Comparison of caries diagnostic modalities: A clinical study in 40 subjects. Lasers Surg Med. 2016;48(10):924-28.

Marinova-Takorova M, Panov V, Anastasova R. Effectiveness of near-infrared transillumination in early caries diagnosis. Biotechnol Biotechnol Equip. 2016;30(6):1207-11.

Martignon S, Chavarria N, Ekstrand KR. Caries status and proximal lesion behaviour during a 6-year period in young adult Danes: an epidemiological investigation. Clin Oral Investig. 2010;14(4):383-90.

Massler M. Pulpal reactions to dental caries. Int Dent J. 1967;17:441-60.

Matalon S, Feuerstein O, Calderon S, Mittleman A, Kaffe I. Detection of cavitated carious lesions in approximal tooth surfaces by ultrasonic caries detector. Oral Surg Oral Med Oral Pathol Oral Radiol Endod. 2007;103(1):109-13.

Matos R, Novaes TF, Braga MM, et al. Clinical performance of two fluorescence-based methods in detecting occlusal caries lesions in primary teeth. Caries Res. 2011;45(3):294-302.

Mejàre I, Stenlund H, Zelezny-Holmlund C. Caries incidence and lesion progression from adolescence to young adulthood: a prospective 15-year cohort study in Sweden. Caries Res. 2004;38(2):130-41.

Melo M, Pascual A, Camps I, Del Campo A, Ata-Ali J. Caries diagnosis using light fluorescence devices in comparison with traditional visual and tactile evaluation: a prospective study in 152 patients. Odontology. 2017;105(3):283-90.

Mendes FM, Novaes T, Matos R, et al. Radiographic and laser fluorescence methods have no benefits for detecting caries in primary teeth. Caries Res. 2012;46(6):536-43.

Menem R, Barngkgei I, Beiruti N, Al Haffar I, Joury E. The diagnostic accuracy of a laser fluorescence device and digital radiography in detecting approximal caries lesions in posterior permanent teeth: an in vivo study. Lasers Med Sci. 2017;32(3):621-28

Mepparambath R, Bhat SS, Hegde SK, et al. Comparison of proximal caries detection in primary teeth between laser fluorescence and bitewing radiography: An in vivo study. Int J Clin Pediatr Dent. 2014;7(3):163.

Mialhe FL, Pereira AC, Meneghim Mde C, Ambrosano GM, Pardi V. The relative diagnostic yields of clinical, FOTI and radiographic examinations for the detection of approximal caries in youngsters. Indian J Dent Res. 2009;20(2):136-40.

Mitropoulos P, Rahiotis C, Kakaboura A, Vougiouklakis G. The impact of magnification on occlusal caries diagnosis with implementation of the ICDAS II criteria. Caries Res. 2012;46(1):82-86.

Mitropoulos P, Rahiotis C, Stamatakis H, Kakaboura A. Diagnostic performance of the visual caries classification system ICDAS II versus radiography and micro-computed tomography for proximal caries detection: an in vitro study. J Dent. 2010;38(11):859-67.

Mohanraj M, Prabhu VR, Senthil R. Diagnostic methods for early detection of dental caries-A review. Int J Pedod Rehabil. 2016;1(1):29.

Monse B, Heinrich-Weltzien R, Benzian H, Holmgren C, van Palenstein Helderman W. PUFA–an index of clinical consequences of untreated dental caries. Community Dent Oral Epidemiol. 2010;38(1):77-82.

Mortensen D, Dannemand K, Twetman S, Keller MK. Detection of non-cavitated occlusal caries with impedance spectroscopy and laser fluorescence: an in vitro study. Open Dent J. 2014;8:28.

Mosahebi N, Ricketts DNJ. Effect of contact media on the diagnostic quality of electrical resistance measurements for occlusal caries. Community Dent Oral Epidemiol. 2002;30(3):161-67.

Muller-Bolla M, Courson F, Droz D, Lupi-Pégurier L, Velly A. Definition of at-risk occlusal surfaces of permanent molars-A descriptive study. J Clin Pediatr Dent. 2009;34(1):35-42.

Nakagawa H, Sadr A, Shimada Y, Tagami J, Sumi Y. Validation of swept source optical coherence tomography (SS-OCT) for the diagnosis of smooth surface caries in vitro. J Dent. 2013;41(1):80-89.

Neuhaus K, Jost F, Perrin P, Lussi A. Impact of different magnification levels on visual caries detection with ICDAS. J Dent. 2015;43(12):1559-64.

Neuhaus KW, Ciucchi P, Rodrigues JA, et al. Diagnostic performance of a new red light LED device for approximal caries detection. Lasers Med Sci. 2015;30(5):1443-47.

Newbrun E. Histopathology of Dental Caries in Cariology. 3 ed. Chicago, London, Berlin, Sao Paulo, Tokyo and Hong Kong. Quintessence Publishing Co: 1989. p: 248-58.

Ngaotheppitak P, Darling CL, Fried D. Measurement of the severity of natural smooth surface (interproximal) caries lesions with polarization sensitive optical coherence tomography. Lasers in Surg Med. 2005;37(1):78-88.

Ngo HC, Mount G, Mc Intyre J, Tuisuva J, Von Doussa RJ. Chemical exchange between glass-ionomer restorations and residual carious dentine in permanent molars: an in vivo study. J Dent. 2006;34(8):608-13.

Novaes T, Matos R, Braga M, et al. Performance of a pen-type laser fluorescence device and conventional methods in detecting approximal caries lesions in primary teeth–in vivo study. Caries Res. 2009;43(1):36-42.

Novaes TF, Matos R, Raggio DP, Braga MM, Mendes FM. Children's discomfort in assessments using different methods for approximal caries detection. Braz Oral Res. 2012;26:93-99.

Nuvvula S, Bhumireddy JR, Kamatham R, Mallineni SK. Diagnostic accuracy of direct digital radiography and conventional radiography for proximal caries detection in primary teeth: A systematic review. J Indian Soc Pedod Prev Dent. 2016;34(4):300-5.

Nyvad B, Baelum V. Nyvad Criteria for Caries Lesion Activity and Severity Assessment: A Validated Approach for Clinical Management and Research. Caries Res. 2018;52(5):397-405.

Nyvad B, Crielaard W, Mira A, Takahashi N, Beighton D. Dental caries from a molecular microbiological perspective. Caries Res. 2013;47(2):89-102.

Nyvad B, Fejerskov O, Baelum V. Visual–tactile caries diagnosis. Dental caries: The disease and it's clinical management. 2nd ed. Blackwell Munksgaard, Oxford, UK; 2008, p.55-57.

Nyvad B, Machiulskiene V, Bælum V. Reliability of a new caries diagnostic system differentiating between active and inactive caries lesions. Caries Res. 1999;33(4):252-60.

Otis LL, Everett MJ, Sathyam US, Colston Jr BW. Optical coherence tomography: a new imaging: technology for dentistry. J Am Dent Assoc. 2000;131(4):511-14.

Özkan G, Güzel KGU. Clinical evaluation of near-infrared light transillumination in approximal dentin caries detection. Lasers Med Sci. 2017;32(6):1417-22.

Özkan G, Kanlı A, Başeren NM, Arslan U, Tatar I. Validation of micro-computed tomography for occlusal caries detection: an in vitro study. Braz Oral Res. 2015; 2015;29(1):1-7.

Park K-J, Schneider H, Ziebolz D, Krause F, Haak R. Optical coherence tomography to evaluate variance in the extent of carious lesions in depth. Lasers Med Sci. 2018;33(7):1573-79.

Patel S, Dawood A, Whaites E, Pitt Ford T. New dimensions in endodontic imaging: part 1. Conventional and alternative radiographic systems. Int Endod J. 2009;42(6):447-62.

Pinelli C, Serra MC, Loffredo LdCM. Validity and reproducibility of a laser fluorescence system for detecting the activity of white-spot lesions on free smooth surfaces in vivo. Caries Res. 2002;36(1):19-24.

Pitts N. The use of bitewing radiographs in the management of dental caries: scientific and practical considerations. Dentomaxillofac Radiol. 1996;25(1):5-16.

Pitts N, Stamm J. International Consensus Workshop on Caries Clinical Trials (ICW-CCT)-final consensus statements: agreeing where the evidence leads. J Dent Res. 2004;83(Suppl 1):125-28.

Pitts NB, Zero DT, Marsh PD, et al. Dental caries. Nat Rev Dis Primers. 2017;3:17030.

Pontes LR, Novaes TF, Lara JS, et al. Impact of the radiographic method on treatment decisions related to dental caries in primary molars: a before–after study. Clin Oral Investig. 2019:1-7.

Pontes LRA, Novaes TF, Moro BLP, Braga MM, Mendes FM. Clinical performance of fluorescence-based methods for detection of occlusal caries lesions in primary teeth. Braz Oral Res. 2017;31.

Pourhashemi SJ, Jafari A, Motahhari P, et al. An in-vitro comparison of visual inspection, bite-wing radiography, and laser fluorescence methods for the diagnosis of occlusal caries. J Indian Soc Pedod Prev Dent. 2009;27(2):90-3.

Qudeimat MA, Alomari QD, Altarakemah Y, Alshawaf N, Honkala EJ. Variables affecting the inter-and intra-examiner reliability of ICDAS for occlusal caries diagnosis in permanent molars. J Public Health Dent. 2016;76(1):9-16.

Reis A, Mendes FM, Angnes V, et al. Performance of methods of occlusal caries detection in permanent teeth under clinical and laboratory conditions. J Dent. 2006;34(2):89-96.

Ricketts D, Kidd E, Wilson R. The electronic diagnosis of caries in pits and fissures: Site-specific stable conductance readings or cumulative resistance readings? Caries Res. 1997;31(2):119-24.

Rindal BJ, Gordan VV, Litaker MS, et al. Methods dentists use to diagnose primary caries lesions prior to restorative treatment: Findings from The Dental PBRN. Tex Dent J. 2015;132(2):102-9.

Roberson T. HHO, Swift E.J. Clinical significance of dental anatomy, histology, physiology and occlusion. Sturdevant's Art and Science of Operative Dentistry. 4th ed. Mosby: Missouri; 2002, p:16-22.

Robinson C, Shore RC, Brookes SJ, et al. The chemistry of enamel caries. Crit Rev Oral Biol Med. 2000;11(4):481-95.

Rocha RO, Ardenghi TM, Oliveira LB, Rodrigues CR, Ciamponi AL. In vivo effectiveness of laser fluorescence compared to visual inspection and radiography for the detection of occlusal caries in primary teeth. Caries Res. 2003;37(6):437-41.

Rodrigues JA, Diniz MB, Josgrilberg ÉB, Cordeiro RC. In vitro comparison of laser fluorescence performance with visual examination for detection of occlusal caries in permanent and primary molars. Lasers Med Sci. 2009;24(4):501-06.

Rodrigues Jde A, Hug I, Diniz MB, Cordeiro RC, Lussi A. The influence of zero-value subtraction on the performance of two laser fluorescence devices for detecting occlusal caries in vitro. J Am Dent Assoc. 2008;139(8):1105-12.

Rosa MI, Schambeck VS, Dondossola ER, et al. Laser fluorescence of caries detection in permanent teeth in vitro: a systematic review and meta-analysis. J Evid Based Med. 2016;9(4):213-24.

Rovaris K, Ferreira LM, Sousa TO, et al. Feasibility of micro-computed tomography to detect and classify proximal caries lesions in vitro. Dent Res J. 2018;15(2):123.

Schaefer G, Pitchika V, Litzenburger F, Hickel R, Kühnisch J. Evaluation of occlusal caries detection and assessment by visual inspection, digital bitewing radiography and near-infrared light transillumination. Clin Oral Investig. 2018;22(7):2431-38.

Schneider H, Park K-J, Häfer M, et al. Dental applications of optical coherence tomography (OCT) in cariology. Appl Sci. 2017;7(5):472.

Schwendicke F, Meyer-Lueckel H, Stolpe M, Dörfer CE, Paris S. Costs and effectiveness of treatment alternatives for proximal caries lesions. PLOS One. 2014;9(1):e86992.

Schwendicke F, Paris S, Stolpe M. Detection and treatment of proximal caries lesions: milieu-specific cost–effectiveness analysis. J Dent. 2015;43(6):647-55.

Schwendicke F, Tzschoppe M, Paris S. Radiographic caries detection: a systematic review and meta-analysis. J Dent. 2015;43(8):924-33.

Selwitz RH, Ismail AI, Pitts NB. Dental caries. The Lancet. 2007;369(9555):51-59.

Shah N, Bansal N, Logani A. Recent advances in imaging technologies in dentistry. World J Radiol. 2014;6(10):794.

Sheehy EC, Brailsford SR, Kidd EA, Beighton D, Zoitopoulos L. Comparison between visual examination and a laser fluorescence system for in vivo diagnosis of occlusal caries. Caries Res. 2001;35(6):421-6.

Shi X-Q, Tranaeus S, Angmar-Månsson B. Validation of DIAGNOdent for quantification of smooth-surface caries: an in vitro study. Acta Odontol Scand. 2001;59(2):74-78.

Shi X-Q, Welander U, Angmar-Månsson B. Occlusal caries detection with KaVo DIAGNOdent and radiography: an in vitro comparison. Caries Res. 2000;34(2):151-58.

Shi XQ, Tranaeus S, Angmar-Mansson B. Comparison of QLF and DIAGNOdent for quantification of smooth surface caries. Caries Res. 2001;35(1):21-6.

Shimada Y, Nakagawa H, Sadr A, et al. Noninvasive cross-sectional imaging of proximal caries using swept-source optical coherence tomography (SS-OCT) in vivo. J Biophotonics. 2014;7(7):506-13.

Shimada Y, Sadr A, Burrow MF, et al. Validation of swept-source optical coherence tomography (SS-OCT) for the diagnosis of occlusal caries. J Dent. 2010;38(8):655-65.

Shimada Y, Sadr A, Sumi Y, Tagami J. Application of optical coherence tomography (OCT) for diagnosis of caries, cracks, and defects of restorations. Current Oral Health Reports. 2015;2(2):73-80.

Shwetha G, Chandra P, Anandakrishna L, et al. Validation of different diagnostic aids in detection of occlusal caries in primary molars: An in vitro study. J Indian Soc Pedod Prev Dent. 2017;35(4):301-06.

Sicca C, Bobbio E, Quartuccio N, Nicolo G, Cistaro A. Prevention of dental caries: A review of effective treatments. J Clin Exp Dent. 2016;8(5):604-10.

Silvertown JD, Wong BP, Abrams SH, et al. Comparison of The Canary System and DIAGNO dent for the in vitro detection of caries under opaque dental sealants. J Investig Clin Dent. 2017;8(4):e12239.

Sinanoğlu A, Ozturk E, Ozel E. Diagnosis of occlusal caries using laser fluorescence versus conventional methods in permanent posterior teeth: a clinical study. Photomed Laser Surg. 2014;32(3):130-7.

Souza LAd, Cancio V, Tostes MA. Accuracy of pen-type laser fluorescence device and radiographic methods in detecting approximal carious lesions in primary teeth–an in vivo study. Int J Paediatr Dent. 2018;28(5):472-80.

Soviero VM, Leal SC, Silva RC, Azevedo RB. Validity of MicroCT for in vitro detection of proximal carious lesions in primary molars. J Dent. 2012;40(1):35-40.

Söchtig F, Hickel R, Kühnisch J. Caries detection and diagnostics with near-infrared light transillumination: clinical experiences. Quintessence Int. 2014;45(6):531-8.

Stookey G.K. JRD, Zandona A.G., Analoui M. Dental caries diagnosis. Dent Clin North Am. 1999;43 (4):665 - 77.

Subka S, Rodd H, Nugent Z, Deery C. In vivo validity of proximal caries detection in primary teeth, with histological validation. Int J Paediatr Dent. 2019;29(4):429-38.

Summitt J.B. RJW, Hilton T.J., Schwartz R.S. Fundamentals of operative dentistry: A contemporary approach. 2nd ed. Quintessence Publication; 2001, p:365-77.

Şen Yavuz B. Çeşitli Remineralizasyon Ajanlarının Etkilerinin Optik Koherens Tomografi ile İncelenmesi. Marmara Üniversitesi DHF, Uzmanlık Tezi, 2017, İstanbul (Danışman: Prof. Dr. B Kargül).

Şen Yavuz B, Kargül B. Erken çürük lezyonlarının görüntülenmesinde ve değerlendirilmesinde optik koherens tomografi (OCT)'nin kullanımı. Çürük Tespitinde Güncel Yaklaşımlar. Türkiye Klinikleri; 2019;1: 38-44.

Takahashi N, Nyvad B. Caries ecology revisited: microbial dynamics and the caries process. Caries Res. 2008;42(6):409-18.

Tan H, Lo E, Dyson J, Luo Y, Corbet E. A randomized trial on root caries prevention in elders. J Dent Res. 2010;89(10):1086-90.

Taşsöker M, Sener S, Karabekiroglu S. Occlusal Caries Detection and Diagnosis Using Visual ICDAS Criteria, Laser Fluorescence Measurements and Near-Infrared Light Transillumination Images. Med Princ Pract. 2019. doi: 10.1159/000501257

Tellez M, Gomez J, Pretty I, Ellwood R, Ismail A. Evidence on existing caries risk assessment systems: are they predictive of future caries? Community Dent Oral Epidemiol. 2013;41(1):67-78.

Teo TK-Y, Ashley PF, Louca C. An in vivo and in vitro investigation of the use of ICDAS, DIAGNOdent pen and CarieScan PRO for the detection and assessment of occlusal caries in primary molar teeth. Clin Oral Investig. 2014;18(3):737-44.

Thylstrup A, Fejerskov 0. Textbook of clinical cariology Copenhagen: Munksgaard; 1994, p:231-257.

Tikhonova S, Feine J, Pustavoitava N, Allison P. Reproducibility and diagnostic outcomes of two visual-tactile criteria used by dentists to assess caries lesion activity: a cross-over study. Caries Res. 2014;48(2):126-36.

Topping G, Pitts N. Clinical visual caries detection. Detection, assessment, diagnosis and monitoring of caries: Karger Publishers; 2009, p: 15-41.

Ünal İ. Defining an Optimal Cut-Point Value in ROC Analysis: An Alternative Approach. Comput Math Method M. 2017;2017:14.

Vanderas AP, Kavvadia K, Papagiannoulis L. Development of caries in permanent first molars adjacent to primary second molars with interproximal caries: four-year prospective radiographic study. Pediatr Dent. 2004;26(4):362-68.

Vargas CM, Crall JJ, Schneider DA. Sociodemographic distribution of pediatric dental caries: NHANES III, 1988–1994. J Am Dent Assoc. 1998;129(9):1229-38.

Vaswani S, Sharma DS, Mishra S, Sharma S. Histologic validation of ICDAS-II and polarization sensitive optical coherence tomography to detect smooth surface early carious lesions. Int J Paediatr Dent. 2019;29(2):193-202.

Verdonschot EH, Wenzel A, Bronkhorst EM. Assessment of diagnostic accuracy in caries detection: an analysis of two methods. Community Dent Oral Epidemiol. 1993;21(4):203-08.

Virajsilp V, Thearmontree A, Paiboonwarachat D, Aryatawong S. Comparison of proximal caries detection in primary teeth between laser fluorescence and bitewing radiography. Pediatr Dent. 2005;27(6):493-99.

Weerheijm KL, Groen H, Bast A, et al. Clinically undetected occlusal dentine caries: a radiographic comparison. Caries Res. 1992;26(4):305-09.

Wu Y, Jansen EC, Peterson KE, et al. The associations between lead exposure at multiple sensitive life periods and dental caries risks in permanent teeth. Sci Total Environ. 2019;654:1048-55.

Yang J, Dutra V. Utility of radiology, laser fluorescence, and transillumination. Dent Clin North Am. 2005;49(4):739-52.

Yıkılgan İ, Kılıç HS. Diş Çürüğü ve Diş Sert Dokuları. Turkiye Klinikleri J Restor Dent-Special Topics. 2016;2(1):5-8.

Yoon H-I, Yoo M-J, Park E-J. Detection of proximal caries using quantitative light-induced fluorescence-digital and laser fluorescence: a comparative study. J Adv Prosthodont. 2017;9(6):432-38.

Zandoná AF, Zero DT. Diagnostic tools for early caries detection. J Am Dent Assoc. 2006;137(12):1675-84.

Zeitouny M, Feghali M, Nasr A, et al. SOPROLIFE system: an accurate diagnostic enhancer. Sci World J. 2014;2014:924741.

Zhou Q, Peng C, Qin M. Near infrared light transillumination for detection of incipient proximal caries in primary molars. Beijing Da Xue Xue Bao. 2019;51(1):59-64.

9. EKLER

Ek 1: Etik Kurul Onayı

KLİNİK ARAŞTIRMALAR ETİK KURULU KARAR FORMU

ARAŞTIRMANIN AÇIK ADI	Çocuklarda arayüz çürüklerinin teşhisinde kullanılan farklı yöntemlerin in vivo ve in vitro değerlendirilmesi.
VARSA ARAŞTIRMANIN PROTOKOL KODU	Prot:2017-150

ETİK KURUL BİLGİLERİ	
ETİK KURULUN ADI	Marmara Üniversitesi Diş Hekimliği Fakültesi Klinik Araştırmalar Etik Kurulu
AÇIK ADRESİ:	Marmara Üniversitesi Diş Hekimliği Fakültesi Başıbüyük Sağlık Yerleşkesi, Başıbüyük Yolu 9/3, 34854 Maltepe/İST
TELEFON	0214 421 16 21 (1559)
FAKS	0216 421 02 91
E-POSTA	dhf.etikkurul@marmara.edu.tr

BAŞVURU BİLGİLERİ					
KOORDİNATÖR/SORUMLU ARAŞTIRMACI UNVANI/ADI/SOYADI	Prof.Dr.Betül KARGÜL				
KOORDİNATÖR/SORUMLU ARAŞTIRMACININ UZMANLIK ALANI	Pedodonti				
KOORDİNATÖR/SORUMLU ARAŞTIRMACININ BULUNDUĞU MERKEZ	Marmara Üniversitesi Diş Hekimliği Fakültesi				
VARSA İDARİ SORUMLU UNVANI/ADI/SOYADI	Prof.Dr.Yasemin ÖZKAN				
DESTEKLEYİCİ	Marmara Üniversitesi Bilimsel Araştırmalar Proje Başkanlığı (BAPKO)				
PROJE YÜRÜTÜCÜSÜ UNVANI/ADI/SOYADI (TÜBİTAK vb. gibi kaynaklardan destek alanlar için)	-				
DESTEKLEYİCİNİN YASAL TEMSİLCİSİ	-				
ARAŞTIRMANIN FAZI VE TÜRÜ	FAZ 1	☐			
	FAZ 2	☐			
	FAZ 3	☐			
	FAZ 4	☐			
	Gözlemsel ilaç çalışması	☐			
	Tıbbi cihaz klinik araştırması	☒			
	İn vitro tıbbi tanı cihazları ile yapılan performans değerlendirme çalışmaları	☐			
	İlaç dışı klinik araştırma	☐			
	Diğer ise belirtiniz				
ARAŞTIRMAYA KATILAN MERKEZLER	TEK MERKEZ ☒	ÇOK MERKEZLİ ☐	ULUSAL ☐	ULUSLARARASI ☐	

EĞERLENDİRİLEN BELGELER	Belge Adı	Tarihi	Versiyon Numarası	Dili
	ARAŞTIRMA PROTOKOLÜ	23.11.2017	1	Türkçe ☒ İngilizce ☐ Diğer ☐
	BİLGİLENDİRİLMİŞ GÖNÜLLÜ OLUR FORMU	23.11.2017	1	Türkçe ☒ İngilizce ☐ Diğer ☐
	OLGU RAPOR FORMU	23.11.2017	1	Türkçe ☒ İngilizce ☐ Diğer ☐
	ARAŞTIRMA BROŞÜRÜ			Türkçe ☐ İngilizce ☐ Diğer ☐

Etik Kurul Başkanının
Unvanı/Adı/Soyadı:Prof.Dr.Nimet Gençoğlu
İmza:

Not: Etik kurul başkanı, imzasının yer almadığı her sayfaya imza atmalıdır.

KLİNİK ARAŞTIRMALAR ETİK KURULU KARAR FORMU

ARAŞTIRMANIN AÇIK ADI	Çocuklarda arayüz çürüklerinin teşhisinde kullanılan farklı yöntemlerin ın vivo ve ın vitro değerlendirilmesi.
VARSA ARAŞTIRMANIN PROTOKOL KODU	Prot:2017-150

	Belge Adı		Açıklama
DEĞERLENDİRİLEN DİĞER BELGELER	SİGORTA	☐	
	ARAŞTIRMA BÜTÇESİ	☒	
	BİYOLOJİK MATERYEL TRANSFER FORMU	☐	
	İLAN	☐	
	YILLIK BİLDİRİM	☐	
	SONUÇ RAPORU	☐	
	GÜVENLİLİK BİLDİRİMLERİ	☐	
	DİĞER:	☐	
KARAR BİLGİLERİ	**Karar No: 2017-143**	**Tarih: 27.11.2017**	
	Yukarıda bilgileri verilen başvuru dosyası ile ilgili belgeler araştırmanın/çalışmanın gerekçe, amaç, yaklaşım ve yöntemleri dikkate alınarak incelenmiş ve uygun bulunmuş olup araştırmanın/çalışmanın başvuru dosyasında belirtilen merkezlerde gerçekleştirilmesinde etik ve bilimsel sakınca bulunmadığına toplantıya katılan etik kurul üye tam sayısının salt çoğunluğu ile karar verilmiştir. İlaç ve Biyolojik Ürünlerin Klinik Araştırmaları Hakkında Yönetmelik kapsamında yer alan araştırmalar/çalışmalar için Türkiye İlaç ve Tıbbi Cihaz Kurumu'ndan izin alınması gerekmektedir.		

KLİNİK ARAŞTIRMALAR ETİK KURULU	
ETİK KURULUN ÇALIŞMA ESASI	İlaç ve Biyolojik Ürünlerin Klinik Araştırmaları Hakkında Yönetmelik, İyi Klinik Uygulamaları Kılavuzu
BAŞKANIN UNVANI / ADI / SOYADI:	**Prof. Dr. Nimet GENÇOĞLU**

Unvanı/Adı/Soyadı	Uzmanlık Alanı	Kurumu	Cinsiyet		Araştırma ile ilişki		Katılım *		İmza
Prof.Dr. Nimet Gencoğlu	Endodonti	M.Ü. Diş Hek.Fak.	E☐	K☒	E☐	H☒	E☐	H☐	
Prof.Dr. İlknur Tanboğa	Pedodonti	M.Ü. Diş Hek.Fak.	E☐	K☒	E☐	H☒	E☐	H☐	
Prof.Dr. Ali Recai Menteş	Pedodonti	M.Ü. Diş Hek.Fak.	E☒	K☐	E☐	H☒	E☐	H☐	
Prof.Dr. Yaşar Özkan	Ağız Diş ve Çene Cerrahisi	M.Ü. Diş Hek.Fak.	E☒	K☐	E☐	H☒	E☐	H☐	
Prof.Dr. Ahu Acar	Ortodonti	M.Ü. Diş Hek. Fak	E☐	K☒	E☐	H☒	E☐	H☐	
Prof.Dr. Z.Hale Cimilli	Endodonti	M.Ü. Diş Hek. Fak.	E☐	K☒	E☐	H☒	E☐	H☐	
Doç.Dr. Buket Evren	Protetik Diş T	M.Ü. Diş Hek.Fak.	E☐	K☒	E☐	H☒	E☐	H☐	
Prof.Dr. Şebnem E.Yalçınkaya	Ağız ve Çene Radyolojisi	M.Ü. Diş Hek.Fak.	E☐	K☒	E☐	H☒	E☐	H☐	
Prof.Dr. Filiz Onat	Farmakoloji	M.Ü. Tıp Fakültesi	E☐	K☒	E☐	H☒	E☐	H☐	
Dr. Zerrin Kurşun	Halk Sağlığı	Çekmeköy TSM	E☐	K☒	E☐	H☒	E☐	H☐	
Doç.Dr.Tolga Güven	Deontoloji	M.Ü. Tıp Fakültesi	E☒	K☐	E☐	H☒	E☐	H☐	
Prof.Dr. Afife Binnaz Hazar Yoruç	Biyomedikal Mühendisliği	Y.T.Ü. Kimya Metalürji Fak.	E☐	K☒	E☐	H☒	E☐	H☐	
Av.Burçak Çopuroğlu	Hukuk	Serbest	E☐	K☒	E☐	H☒	E☐	H☐	
Gürol Pekel	Serbest Üye	Emekli	E☒	K☐	E☐	H☒	E☐	H☐	

Etik Kurul Başkanının
Unvanı/Adı/Soyadı:Prof.Dr.Nimet Gençoğlu
İmza:

Not: Etik kurul başkanı, imzasının yer almadığı her sayfaya imza atmalıdır.

Ek 2: Gönüllü Olur Formu

GÖNÜLLÜ OLUR FORMU

Sayın Veli;

"Çocuklarda Ara Yüz Çürüklerinin Teşhisinde Kullanılan Farklı Yöntemlerin Karşılaştırılması" isimli klinik çalışmada, çocuklarda süt ve sürekli dişlerde meydana gelen ara yüz çürüklerinin doğru teşhisinin yapılabilmesi amacıyla farklı diagnostik materyallerin etkinliği karşılaştırılacaktır. Oklüzal ve düz yüzey çürüklerinin aksine ara yüz çürükleri komşu diş varlığından dolayı doğrudan gözlenemez. Bu nedenle, ara yüz teşhisinde görsel muayeneye yardımcı ekipman gerekmektedir.

Bu çalışmada, Marmara Üniversitesi Diş Hekimliği Fakültesi Pedodonti Anabilim Dalı'na başvuran yaşları 5-14 arasında değişen çocuklardaki ara yüzde kavitesiz çürük lezyona sahip 200 adet süt/sürekli dişler ve in vitro çalışmada kullanmak üzere 100 adet ortodontik nedenlerle çekilmiş süt/sürekli dişler ya da eksfoliye olmuş süt dişleri incelenecektir.

Çalışmaya dâhil edilen çocukların klinik muayenesi iki araştırıcı tarafından Marmara Üniversitesi Diş Hekimliği Fakültesi Pedodonti Bölümü'nde muayene öncesinde tüm diş yüzeyleri su/pomza ve döner fırça ile temizlendikten sonra kurutularak ışık altında, dik oturtularak yapılacak ve hasta muayene formlarına işlenecektir. Öncelikle görsel muayene ve çürük skorlaması yapılacak, sonrasında ileri teşhis yöntemleri kullanılacaktır. Toplam muayene süresi yaklaşık 20 dakika olacaktır. Çalışma sırasında çocuğunuzu etkileyebilecek herhangi bir yan etki bulunmamaktadır.

Araştırmaya katılmayı reddetme hakkına sahipsiniz ve araştırmacıya haber vermek kaydıyla istediğiniz anda çalışmadan çekilebilirsiniz. Araştırmacı tarafından gerek görüldüğünde araştırmadan çıkartılabilirsiniz. Araştırma ile ilgili herhangi bir parasal sorumluluk altına girmeyeceksiniz. Hekim ile aranızda kalması gereken size ve çocuğunuza ait bilgiler gizli

tutulacaktır. Araştırmayı kabul etmediğiniz veya herhangi bir nedenle çalışma programından çıkmak istediğinizde ya da araştırmacı tarafından çalışmadan çıkarıldığınızda çocuğunuzun devam eden tedavisinde herhangi bir aksama olmayacaktır.

Bu bilgileri okuyup anladıktan sonra katılmak isterseniz formu imzalayınız. Danışmak istediğiniz herhangi bir konu olması durumunda aşağıda bilgileri verilen araştırmacılara ulaşabilirsiniz.

Açıklama Yapan Araştırmacının :

Adı Soyadı: Dt. Elif Kanberoğlu

İletişim: 05375645152

e-mail: eliffkanber@hotmail.com

Sayın Dt. Elif Kanberoğlu tarafından Marmara Üniversitesi Diş Hekimliği Fakültesi Pedodonti Anabilim Dalı'nda tıbbi bir araştırma yapılacağı belirtilerek bu araştırma ile ilgili yukarıdaki bilgiler bana aktarıldı. Bu bilgilerden sonra böyle bir araştırmaya "katılımcı" (denek) olarak davet edildim.

Eğer bu araştırmaya katılırsam hekim ile aramda kalması gereken bana ait bilgilerin gizliliğine bu araştırma sırasında da büyük özen ve saygı ile yaklaşılacağına inanıyorum. Araştırma sonuçlarının eğitim ve bilimsel amaçlarla kullanımı sırasında kişisel bilgilerimin ihtimamla korunacağı konusunda bana yeterli güven verildi.

Projenin yürütülmesi sırasında herhangi bir sebep göstermeden araştırmadan çekilebilirim. Ancak araştırmacıları zor durumda bırakmamak için araştırmadan çekileceğimi önceden bildirmemim uygun olacağının bilincindeyim. Ayrıca tıbbi durumuma herhangi bir zarar verilmemesi amacıyla araştırmacı tarafından araştırmadan çıkartılabileceğimi de biliyorum. Araştırma için yapılacak harcamalarla ilgili herhangi bir parasal sorumluluk altına girmiyorum. Bana da bir ödeme yapılmayacaktır. İster doğrudan, ister dolaylı olsun araştırma uygulamasından kaynaklanan nedenlerle meydana gelebilecek herhangi bir sağlık sorunumun ortaya çıkması halinde, her türlü tıbbi müdahalenin sağlanacağı konusunda gerekli güvence verildi. Bu tıbbi müdahalelerle ilgili olarak da parasal bir yük altına girmeyeceğimi biliyorum.

Araştırma sırasında bir sağlık sorunu ile karşılaştığımda; herhangi bir saatte, Dt. Elif Kanberoğlu'nu 05375645152 no'lu telefondan ve Marmara Üniversitesi Pedodonti Anabilim Dalı'ndan arayabileceğimi biliyorum. Bu araştırmaya katılmak zorunda değilim ve katılmayabilirim. Araştırmaya katılmam konusunda zorlayıcı bir davranışla karşılaşmış değilim. Eğer katılmayı reddedersem, bu durumun tıbbi bakımıma ve hekim ile olan ilişkime herhangi bir zarar getirmeyeceğini de biliyorum.

Bana yapılan tüm açıklamaları ayrıntılarıyla anlamış bulunmaktayım. Kendi başıma belli bir düşünme süresi sonunda adı geçen bu araştırma projesinde "katılımcı" (denek) olarak yer alma kararını aldım. Bu konuda yapılan daveti büyük bir memnuniyet ve gönüllülük içerisinde kabul ediyorum. İmzalamış bulunduğum bu form kâğıdının bir kopyası bana verilecektir.

GÖNÜLLÜ ONAY FORMU

Yukarıda gönüllüye araştırmadan önce verilmesi gereken bilgileri gösteren metni okudum. Bunlar hakkında bana yazılı ve sözlü açıklamalar yapıldı. Bu koşullarla söz konusu klinik araştırmaya kendi rızamla hiçbir baskı ve zorlama olmaksızın katılmayı kabul ediyorum.

Veli veya vasinin adı-soyadı:

Adresi:

Telefonu:

İmzası:

Açıklamaları yapan araştırmacının

Adı- Soyadı: Dt. Elif Kanberoğlu

İmzası:

Tanık adı-soyadı:

Görevi:

İmzası:

Ek 3: Anket Formu

MARMARA ÜNİVERSİTESİ DİŞ HEKİMLİĞİ FAKÜLTESİ

PEDODONTİ ANABİLİM DALI

HASTA MUAYENE FORMU

1. **Hasta Adı:**
2. **Cinsiyet:**
3. **Hastanın Yaşı:**

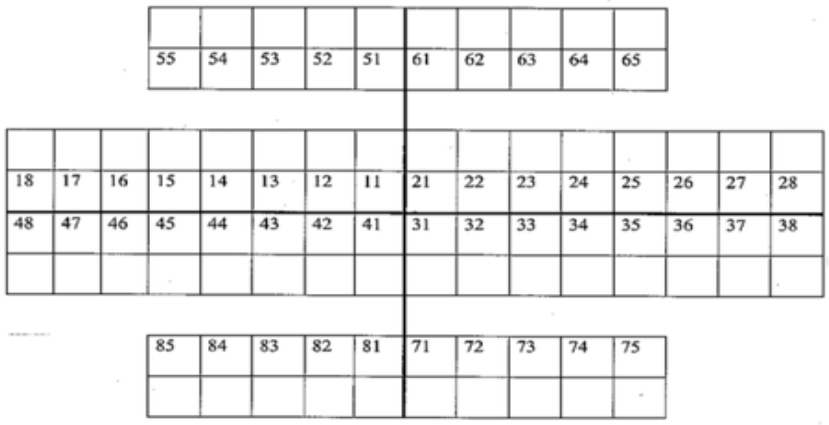

ICDAS İNDEKSİ

0: Normal

1: Minede ilk görsel değişim (Yalnızca hava spreyi ile görülen pit ve fissürlerdeki ilk değişiklik)

2: Minede belirgin değişiklik

3: Lokalize mine kırılmaları (dentin içermiyor)

4: Dentinden karanlık yansıma

5: Dentinde belirgin kavite formasyonu

6: Dentinde geniş kavite formasyonu

NYVAD KRİTERLERİ

Skor 0: Sağlam

Skor 1: Aktif çürük (Bozulmamış yüzey)

Skor 2: Aktif çürük (Bozulmuş yüzey)

Skor 3: Aktif çürük (Kavitasyon)

Skor 4: İnaktif çürük (Bozulmamış yüzey)

Skor 5: İnaktif çürük (Bozulmuş yüzey)

Skor 6: İnaktif çürük (Kavitasyon)

UNIVISS İNDEKSİ

DÜZ YÜZEYLER İÇİN EVRENSEL GÖRSEL SKORLAMA SİSTEMİ (UniViSS Smooth)						
İkinci Basamak: Renkleşme Değerlendirmesi	Birinci Basamak: Lezyon Teşhisi ve Şiddet Değerlendirmesi					
	Çürük lezyonun ilk görsel belirtisi Skor F	Oluşmuş Çürük Lezyonu Skor E	Mikrokavitasyon ve/veya lokalize mine kırılması Skor M	Dentinin açığa çıkması Skor D	Geniş Kavite Skor L	Pulpanın açığa çıkması Skor P
Sağlam Yüzey Skor 0						
Beyaz Skor 1						
Beyaz-kahverengi Skor 2						
(Koyu) Kahverengi Skor 3						
Gri Translüsensi Skor 4						

UNIVISS

DÜZ YÜZEYLER İÇİN EVRENSEL GÖRSEL SKORLAMA SİSTEMİ (UniViSS Smooth)						
İkinci Basamak: Renkleşme Değerlendirmesi	Birinci Basamak: Lezyon Teşhisi ve Şiddet Değerlendirmesi					
	Çürük lezyonun ilk görsel belirtisi Skor F	Oluşmuş Çürük Lezyonu Skor E	Mikrokavitasyon ve/veya lokalize mine kırılması Skor M	Dentinin açığa çıkması Skor D	Geniş Kavite Skor L	Pulpanın açığa çıkması Skor P
Sağlam Yüzey Skor 0	Kavitasyon ya da renklenme görülmez.					
Beyaz Skor 1	**İlk Beyaz Nokta Lezyonları** Uzun süre hava ilke kuruma sonrası teşhis edilir (5sn).	**Beyaz Nokta Lezyonları** Uzun süre hava kurutması yapılmadan da teşhis edilebilir.	Patolojik genişlemeler mine kırılmaları olsun yada olmasın yüzey devamlılığının kesilmesi olarak görülebilir. Dentin açığa çıkmamıştır. Genişlik > 0.5 mm ise mikrokavitasyona işaret edebilir.	Dentin açığa çıkmıştır.	Dentin kavitesi diş yüzeyinin en az yarısını içerir.	Pulpa açığa çıkmıştır.
Beyaz-kahverengi Skor 2	**Beyaz-Kahverengi Lezyonlar** Uzun süre hava ile kuruma sonrası teşhis edilir (5sn). Kahverengi alanlar hava kurutmasız da gözlenebilir.	**Beyaz-Kahverengi Lezyonlar** Hava kurutması yapılmadan da teşhis edilebilir. Hava ile kurutma çoğu durumda sert lezyona benzer yüzey dokusunun değerlendirilmesini geliştirir. Kahverengi alan beyaz demineralize alanla çevrilidir.				
(Koyu) Kahverengi Skor 3	**Küçük kahverengi Leke Lezyonları** Uzun süre hava kurutması yapılmadan da teşhis edilebilir. Saçlı kahverengi çatlaklar ve/veya Küçük yüzeysel renk değişimlerini içerir. (Lezyon<0.5 mm/CPI probu)	**Kahverengi Renkleşme Lezyonları** Hava kurutması yapılmadan teşhis edilir. Kahverengi renkleşme geniş bir çizgi olarak tanımlanabilir. (Lezyon>0.5 mm/CPI probu)				
Gri Translüsensi Skor 4						

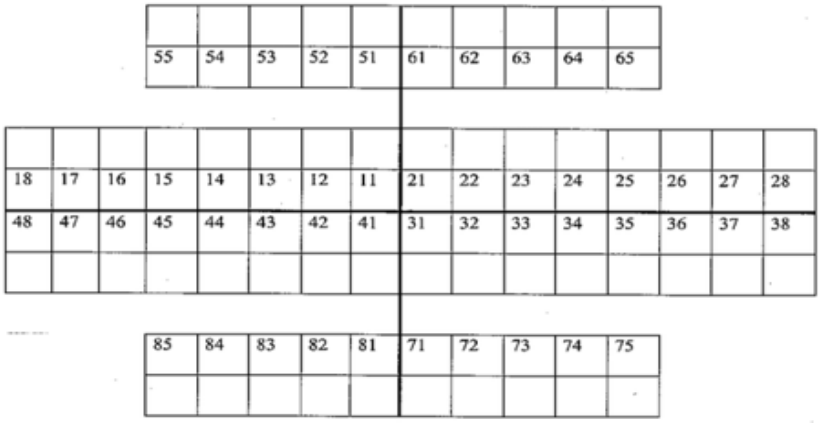

DIAGNODENT

SÜREKLİ DİŞLER

Sağlıklı: 0-27

Mine Çürüğü: 28-33

Dentin Çürüğü: >33

SÜT DİŞLERİ

Sağlıklı: 0-7

Mine Çürüğü: 8-32

Dentin Çürüğü: >32

DIAGNOCAM

Skor 0: Sağlıklı

Skor 1: Mine çürüğü

Skor 2: Mine dentin sınırına yaklaşmış mine çürüğü

Skor 3: Dentin çürüğü

Ek 4: Tez Kaynaklı Yayın

UNIUNEA NAŢIONALĂ A ASOCIAŢIILOR STOMATOLOGICE
Str.Mitropolit Filaret nr.24, sector 4, București tel/fax: 021-335.61.87
E-mail: office@unas.ro

Dear **Dr. Elif Kanberoğlu,**

The Editorial Board of "**Romanian Journal of Dental Medicine"** (in romanian: RRMD - Revista Română de Medicină Dentară) is pleased to inform you that your manuscript entitled **"Laser Fluorescence and Proximal Caries Detection in Permanent Dentition"** with manuscript number **Romanian Journal of Dental Medicine 2019; XXII (4)** is acceptable for publication in the Journal. We will be sending you the page proofs through the manuscript management site before publication of the manuscript. At that time, you may place the order for the extra reprints. If you have not sent the copyright form signed by all the contributors and the images, if any, till now, you are requested to do so at the earliest.

Please note that the journal reserves the rights to make changes in the language, grammar, presentation, etc to suit the journal's requirements.

We thank you for submitting your valuable research work to **Romanian Journal of Dental Medicine**.

With warm personal regards,
Yours sincerely,
The Editorial Team

Laser Fluorescence and Proximal Caries Detection in Permanent Dentition

Elif Kanberoğlu*, Nural Bekiroğlu**, Betül Kargül*.

* Department of Pediatric Dentistry, Faculty of Dentistry, Marmara University, Istanbul, Turkey

** Department of Biostatistics, Medical School, Marmara University, Istanbul, Turkey

Corresponding to: Elif Kanberoğlu

Post Address: Marmara University Facuty of Dentistry, Department of Pediatric Dentisry,Basibuyuk, Maltepe, Istanbul, Turkey

E-mail: eliffkanber@hotmail.com

Mobile: 05375645152

Abstract

Objectives: The aim of this study is to evaluate the performance of laser fluorescence(LF) in proximal caries detection of permanent molars.

Materials and Methods: 115 permanent molars of 25 patients were examined with ICDAS-II then LF measurements were performed. The study groups were compared according to healthy and caries(ICDAS-II 1,2,3). Relative Operating Characteristic(ROC) analysis was performed to find cut off values and McNemar analysis were performed in comparison of methods. Sensitivity, specificity, accuracy and area under the ROC curve were calculated for LF. Statistical significance was calculated by using $p<0.05$.

Results: According to visual examination evaluation, LF cut off value found 5 for sound enamel and caries. As a result of the McNemar analysis, statistically significant difference was found between visual examination and LF(p:0.008). LF method showed high sensitivity for proximal caries detection in permanent molars(Sensitivity:0.85,Specificity:1).

Conclusions: Laser fluorescence method can be used as an auxillary method in visual examination for proximal caries detection in children.

Keywords: laser fluorescence, proximal caries, permanent molars

INTRODUCTION

The minimally invasive approach, which is becoming increasingly important in today's dentistry, is based on caries diagnosis and caries risk control and prevention of caries progression by examining the initial caries in detail. Because dental caries is a preventable disease, it should be treated before clinical signs and symptoms occur. Therefore, early diagnosis of enamel caries and noncavitated dentine caries is important (1).

Visual and radiographic methods are traditionally used in the diagnosis of caries. Since these methods have high specificity and low sensitivity, subjective results are obtained depending on the experience of physicians [2]. More sensitive, specific and reproducible diagnostic tools have been developed due to the low rate of observers' disagreement, particularly in examining changes in the structure of initial caries lesions [3]. Digital radiography, laser fluorescence, electrical conductivity, fiber optic transillumination, digital fiber optic transillumination, quantitative laser fluorescence, near infrared laser transilluminaiton, optical coherence tomography, ultrasonic imaging system are newly developed diagnostic methods [4].

One of the actual and noninvasive caries diagnosis methods developed to eliminate the lacks of traditional methods is laser fluorescence method. It is a highly mineralized tissue with a low proportion of water and organic matrix in the structure of the sound enamel and has a very poor fluorescence. Laser fluorescence works with the principle that the caries tissue absorbs and scatter the laser beam differently than healthy tissue (2).

The mechanism of DIAGNOdent (Kavo, Biberach, Germany), which works with the principle of laser fluorescence, is based on monitorization the fluorescence light emitted by protoporphyrin, a light-sensitive pigment, as a result of bacterial metabolic activities by sending the beam with 655 nm wavelength to the surface of the tooth and quantifying the optical values by fiber optics. The degree of demineralization is monitored with values ranging from 0-99 [6].

The aim of this study is to evaluate the performance of laser fluorescence in proximal caries detection of permanent molars.

MATERIALS AND METHODS

This study was approved by Marmara University Faculty of Dentistry Clinical Research Ethics Committee (Protocol no. 2017-150). 25 pediatric patients aged between 5 and 13 years who applied to the Department of Pedodontics, Faculty of Dentistry of Marmara University and have permanent first molars with healthy or noncavitated caries lesion at the mesial proximal surface were included in the study. Patients which have permanent molars with dental anomalies or restorations and any systemic disease, physical disability or mental retardation and cooperative disorders were not included in the study. Parents were asked to sign the consent form before the study.

Before the examination, the teeth were cleaned with a rotating brush and then flossed. After the cleaning, the proximal areas were examined under the reflector light with the aid of a loop of x3 magnification (Keeler, UK). The selected teeth were dried for 5 seconds by using air spray and evaluated according to International Caries Detection and Assessment System II (ICDAS II) criteria (Ekstrand et al., 2007). The scores were:

0 Sound tooth: no changes in enamel translucency after prolonged air drying .
1 First visual change in enamel: no evidence of change when seen wet, but after prolonged air drying a carious change (white or brown lesion) is visible.
2 Distinct visual change in enamel: carious opacity or brown carious discolouration seen in wet tooth.
3 Localized enamel breakdown: distinct loss of enamel integrity.
4 Underlying dark shadow from dentine: a shadow of discoloured dentine visible through an apparently sound marginal ridge, buccal or lingual walls of enamel.
5 Distinct cavity with visible dentine: cavitation in opaque or discoloured enamel with exposed dentine.
6 Extensive distinct cavity with visible dentine: obvious loss of structure, with clearly visible extensive cavity in dentine.

The laser fluorescence (LF) method was used with the DIAGNOdent Pen (KaVo, Bieberach, Germany) and during the laser fluorescence method, fiberoptic

conical sapphire tip, which was developed for the diagnosis of proximal caries, was used in the examination. Before starting the measurements, the device was calibrated using a ceramic reference disc according to the manufacturer's instructions, and the zero point was recorded by applying it to a healthy area on the buccal surface of the tooth to be measured. Calibration was repeated before each tooth measurement. After calibration, it has been ensured that the instrument tip is not directed to light sources and reflective surfaces.

The reflector light is kept off during use of the DIAGNOdent Pen. The clean tooth surface was air dried for 5 seconds and insulated with cotton rolls. After the tip of the tool was positioned parallel to the tooth surface and below the point of contact, the tip was rotated about its axis to obtain a numerical value ranging from 0-99 on the digital display of the device. Three different measured values were recorded: two separate points at buccal point and one point at lingual / palatinal point. The mean values of the obtained values were recorded as DIAGNOdent Pen score.

Statistical Analysis

The study groups were compared according to healthy and caries (ICDAS-II 1, 2, 3) proximal regions. Relative Operating Characteristic (ROC) analysis of the DIAGNOdent device was performed to find cut off values for permanent teeth. Cross-tabulation and Mc Nemar analysis were performed in comparison of caries diagnosis methods. Sensitivity, specificity, accuracy and area under the ROC curve (Area Under Curve, AUC) were calculated for each method using MedCalc (Free Trial). Statistical analysis of the data was performed using the Statistical Package for the Social Sciences software (SPSS 15 for Windows, SPSS Inc., Chicago, Illinois, USA) and MedCalc (Free Trial). Statistical significance was calculated using $p < 0.05$.

RESULTS

115 permanent first molars of 25 pediatric patients were included in the study, 53 of which were caries and 62 healthy.

After classification according to the degree of caries, ROC analysis was performed for laser fluorescence and cut values were found. The success of the diagnostic method increases with the growth of the area under the ROC curve.

Specificity and sensitivity values were recorded as cut-off points. Cut off values were found by reference to the visual examination.

According to visual examination evaluation, laser fluorescence cut off value found 5 for sound enamel and caries (ICDAS-II 1, 2, 3) (Sensitivity: 0.89, Specificity: 0.92, AUC: 0.97) (Figure 1).

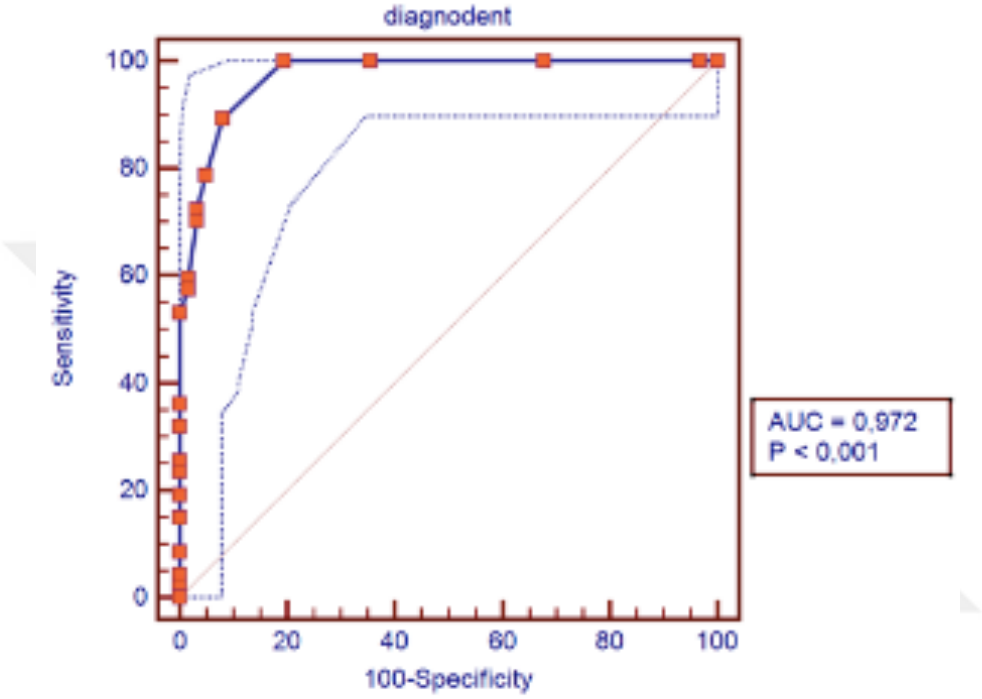

Figure 1. ROC analysis of sound enamel and caries lesion for permanent molars

Sensitivity, specificity, accuracy and areas under the curve were calculated for proximal caries diagnostic methods according to 5 cut-off values for permanent molars with sound enamel and caries lesion interfaces, and comparisons were made between McNemar analysis. The laser fluorescence method according to the reference of visual examination showed a high sensitivity value in the diagnosis of proximal caries in permanent molars (Sensitivity: 0.85, Specificity: 1, Accuracy: 0.93, AUC: 0.92).

Table 1. Area under the curve, sensitivity, specificity and accuracy results for the proximal caries diagnosis using cut-off value (= 5)

	Sensitivity	**Specificity**	**Accuracy**	**AUC**
Laser fluorescence	**0,85**	**1**	**0,93**	**0,92**

When cross-tabulation was evaluated, in comparison with laser fluorescence and visual examination in the differentiation of sound enamel and ICDAS-II 1, 2, 3, 8 proximal surfaces (15%) with caries detected by visual examination were recorded as healthy according to LF method. The detection rate of the LF diagnostic method in healthy proximal enamel was 100%, while the rate of caries detection was 85% (Table 2). As a result of the McNemar analysis, which was taken as a reference standard by visual examination, a statistically significant difference was found according to the ICDAS-II 1,2,3 group and sound enamel threshold (p:0.008).

Table 2. Cross-table between laser flourescence and visual examination in ICDAS-II 1, 2, 3 and healthy threshold

		Laser Fluorescence		**TOTAL**
		Sound Enamel (ICDAS-II 0)	**Caries Lesion (ICDAS-II 1, 2, 3)**	
Visual Examination	**Sound Enamel (ICDAS-II 0)**	62	0	62
	Caries Lesion (ICDAS-II 1, 2, 3)	8	45	53
TOTAL		70	45	115

DISCUSSION

The ideal method of caries diagnosis should accurately measure the depth of caries development in order to monitor the progression of active lesions and make accurate clinical decisions (3). Among the various methods used today, tactile and visual examination and radiography are the most commonly used in routine clinical applications (4). These conventional methods have limited use, particularly in detecting noncavitated lesions at the proximal surfaces. Therefore, various early detection methods have been developed by using new technologies (5).

The laser fluorescence method is a simple tool that is well accepted by children and can be read in a matter of seconds without the need for cooperation. It can be used especially when the caries lesion cannot be detected visually at the proximal surfaces (6).

In the study where laser fluorescence method was evaluated in proximal caries in permanent molars, the cut-off value was found 7 for differentiation of sound and enamel caries lesions with reference to radiographic examination. The difference between enamel and dentin caries was found to be 16 (7). In another in vivo study for the detection of proximal caries lesions in permanent molars, the diagnostic accuracy of laser fluorescence method in cavitated and noncavitated caries thresholds was detected and the cut-off values were found 16 for cavitation caries and 8 for cavitation caries lesions (8).

In our study, the sensitivity value for laser fluorescence method was 0.85 and the accuracy value was 0.93 in the diagnosis of proximal caries in permanent molars. In the clinical study of Ozkan and Guzel (2017), which was compared traditional caries diagnosis methods, laser fluorescence device and near infrared transillumination in permanent molars with proximal dentin caries lesions, radiography and near infrared transillumination methods have the highest sensitivity (0.83-0.82) and accuracy (0.82-0.80); laser fluorescence method and visual examination showed low sensitivity (0.60-0.54) [9]. Menem et al. (2017) compared the diagnostic accuracy of laser fluorescence device and radiography in detecting cavitated and noncavitated proximal caries lesions of permanent molars. Diagnostic accuracy of laser fluorescence was found to be significantly higher than digital radiography (8).

More clinical studies are available in the literature than the proximal caries comparing the efficacy of laser fluorescence on occlusal caries of permanent teeth (9-13). Sinanoglu et al. (2014) compared the laser fluorescence, visual and radiological examinations for the detection of occlusal caries in permanent molars. Visual inspection showed the highest sensitivity, accuracy and kappa values among the researchers in terms of agreement between the researchers. It has been

reported that laser fluorescence method can be used in permanent posterior teeth, occlusal surfaces are useful in the detection of dental caries and can be improved with traditional diagnostic methods (11).

CONCLUSIONS

In conclusion, laser fluorescence method can be used safely in the diagnosis of proximal caries in pediatric patients. It is suitable for visual inspection as an auxillary tool and it provides quantitative results in caries diagnosis with no radiation exposure which can be caused by radiography.

Acknowledgments:

This research was supported by Marmara University Scientific Research Project Coordination Unit (SAG-C-DRP-200318-0101).

REFERENCES

1. Frencken JE, Peters MC, Manton DJ, Leal SC, Gordan VV, Eden E. Minimal intervention dentistry for managing dental caries–a review: report of a FDI task group. International dental journal. 2012;62(5):223-43.
2. Lussi A. Validity of diagnostic and treatment decisions of fissure caries. Caries research. 1991;25(4):296-303.
3. Rindal BJ, Gordan VV, Litaker MS, Bader JD, Fellows JL, Qvist V, et al. Methods dentists use to diagnose primary caries lesions prior to restorative treatment: Findings from The Dental PBRN. Tex Dent J. 2015;132(2):102-9.
4. Haak R, Wicht MJ, Noack MJ. Conventional, digital and contrast-enhanced bitewing radiographs in the decision to restore approximal carious lesions. Caries Res. 2001;35(3):193-9.
5. Schwendicke F, Tzschoppe M, Paris S. Radiographic caries detection: a systematic review and meta-analysis. J Dent. 2015;43(8):924-33.
6. Virajsilp V, Thearmontree A, Paiboonwarachat D, Aryatawong S. Comparison of proximal caries detection in primary teeth between laser fluorescence and bitewing radiography. Pediatr Dent. 2005;27(6):493-9.

7. Huth K, Lussi A, Gygax M, Thum M, Crispin A, Paschos E, et al. In vivo performance of a laser fluorescence device for the approximal detection of caries in permanent molars. J Dent. 2010;38(12):1019-26.
8. Menem R, Barngkgei I, Beiruti N, Al Haffar I, Joury E. The diagnostic accuracy of a laser fluorescence device and digital radiography in detecting approximal caries lesions in posterior permanent teeth: an in vivo study. Lasers Med Sci. 2017;32(3):621-8.
9. Melo M, Pascual A, Camps I, Del Campo A, Ata-Ali J. Caries diagnosis using light fluorescence devices in comparison with traditional visual and tactile evaluation: a prospective study in 152 patients. Odontology. 2017;105(3):283-90.
10. Castilho LS, Cotta FV, Bueno AC, Moreira AN, Ferreira EF, Magalhaes CS. Validation of DIAGNOdent laser fluorescence and the International Caries Detection and Assessment System (ICDAS) in diagnosis of occlusal caries in permanent teeth: an in vivo study. Eur J Oral Sci. 2016;124(2):188-94.
11. Sinanoglu A, Ozturk E, Ozel E. Diagnosis of occlusal caries using laser fluorescence versus conventional methods in permanent posterior teeth: a clinical study. Photomed Laser Surg. 2014;32(3):130-7.
12. Reis A, Mendes FM, Angnes V, Angnes G, Grande RH, Loguercio AD. Performance of methods of occlusal caries detection in permanent teeth under clinical and laboratory conditions. J Dent. 2006;34(2):89-96.
13. Sheehy EC, Brailsford SR, Kidd EA, Beighton D, Zoitopoulos L. Comparison between visual examination and a laser fluorescence system for in vivo diagnosis of occlusal caries. Caries Res. 2001;35(6):421-6.

10. ÖZGEÇMİŞ

Adı	Elif	**Soyadı**	Kanberoğlu
Doğum Yeri	Kadıköy	**Doğum Tarihi**	03.08.1992
Uyruğu	TC	**Tel**	+905375645152
E-mail	eliffkanber@hotmail.com		

Eğitim Düzeyi

	Mezun Olduğu Kurumun Adı	**Mezuniyet Yılı**
Doktora/Uzmanlık	Marmara Üniversitesi Diş Hekimliği Fakültesi Pedodonti Anabilim Dalı	
Yüksek Lisans	Yeditepe Üniversitesi Diş Hekimliği Fakültesi	2015
Lise	Üsküdar Fen Lisesi	2010

Yabancı Dilleri	**Okuduğunu Anlama***	**Konuşma***	**Yazma***
İngilizce	İyi	İyi	İyi

Yabancı Dil Sınav Notu	
YDS	TIPDİL
71,25	93,75

	Sayısal	**Eşit Ağırlık**	**Sözel**
ALES Puanı	72,68		

Bilgisayar Programı Bilgisi	**Kullanma becerisi**
Microsoft Office	iyi
SPSS	zayıf

Uluslar arası hakemli dergilerde yayınlanan makaleler

1) E Kanberoglu, E. Haznedaroglu, B. Kargul. Caries Assessment Spectrum And Treatment Index In A Group Of Turkish Children: A Pilot Study. Caries Res. 2017;51:376 (189) Doi: 10.1159/000471777

Ulusal ve Uluslararası bilimsel toplantılarda sunulan ve bildiri kitabında basılan bildiriler

Poster Bildirimi

1) Kanberoglu E, Sen B, Muratoglu B, Kargul B. Child-Oral Impacts on Daily Performance (Child-OIDP) in child patients in a attending dental school: a pilot study. 21st Congress of The European Association of Dental Public Health, Budapest, Hungary, 29 September-1 October, 2016.

2) Sen B, Kanberoglu E, Muratoglu B, Kargul B. Clinical consequences of untreated dental caries in children. 21st Congress of The European Association of Dental Public Health, Budapest, Hungary, 29 September-1 October, 2016.

3) Şen B, Kanberoğlu E, Tanboğa İ. Türkiye'deki Eczacıların Oral Hijyen Ürünleriyle İlgili Bilgi ve Tutumlarının Değerlendirilmesi. 23. Türk Pedodonti Derneği Bilimsel Kongresi, 24-28 Eylül 2016.

4) Kanberoglu E., Haznedaroglu E., and Kargul B. Caries Assessment Spectrum and Treatment Index in a group of Turkish Children: A pilot study, 64th Congress of the European Organisation for Caries Research, Oslo, Norway, 5 - 8 July 2017.

5) Şen Yavuz B., Kanberoğlu E, Muratoğlu B, Kargül B. Çocuklarda Tedavi Edilmemiş Diş Çürüklerinin Değerlendirilmesi: Pilot Çalışma. TDB 23. Uluslararası Diş Hekimliği Kongresi. 21-24.04.2017. İstanbul, Türkiye.

6) E., Kanberoğlu, E., Haznedaroğlu, B., Kargül. Süt Ve Daimi Dişlerin Çürük Değerlendirme Spektrumu Ve Tedavi Cast Indeksi Ile Değerlendirilmesi:Pilot Çalışma Türk Pedodonti Derneği 24. Bilimsel kongresi, 19-22 Ekim 2017.

7) B. Muratoğlu,E. Kanberoğlu,Betül Şen,Kargul B. Çocuklarda Ağız Sağlığının Günlük Yaşama Etkisi (C-OIDP) Indeksinin Değerlendirilmesi :Pilot Çalışma Türk Pedodonti Derneği 24. Bilimsel Kongresi, 19-22 Ekim 2017.

8) Durhan A., Giray F., Kanberoglu E., Muratoğlu B., Kargul B., Clinical Study Evaluating Heat-Treated Glass Ionomer Cement: Preliminary Results**,** AAPD's 70th Annual Session will be held in Washington, D.C., May 25-May 28, 2017.

9) Kanberoğlu E, Kargül B, Yeni Bir LED Işığının Teşhiste Kullnaılması. Türk Dişhekimleri Birliği 25. Uluslararası Diş Hekimliği Kongresi, İstanbul, 4-7 Eylül 2019.

Sözlü Bildiriler

10) E.KANBEROGLU, E. HAZNEDAROGLU, B. KARGUL. Caries Assessment Spectrum and Treatment Index in a Group of Turkish Children: A Pilot Study 2017;51:290–385 64th ORCA Congress(page:376) July 5–8, 2017, Oslo,Norveç. (189)

11) Kanberoğlu E, Kargül B, Arayüz Çürük Teşhisinde Lazer Floresans Yönteminin Kullanımı. Türk Dişhekimleri Birliği 25. Uluslararası Diş Hekimliği Kongresi, İstanbul, 4-7 Eylül 2019.

12) Muratoğlu B, Kanberoğlu E, Kargül B, Çocuklarda Dental Korkunun Değerlendirilmesi. Türk Dişhekimleri Birliği 25. Uluslararası Diş Hekimliği Kongresi, İstanbul, 4-7 Eylül 2019.

13) Kanberoğlu E, Kargül B. The Near-Infrared Transillumination for Detection of Proximal Caries in Primary Teeth. II. International Symposium ”Prevent from Caries”. 26-27 April 2019, Istanbul.

14) Kanberoglu E, Yılmazkasapoglu E, Bekiroglu N, Kargul B.Inter- and Intraexaminer Reliability for Proximal Caries Detection Tools. 95th IADR,Vancouver,BC,Canada, June 19-22,2019.

15) Kanberoglu E, Bekiroglu N, Kargul B. Comparison Of Near-Infrared Transillumination And Radiography In Proximal Caries Detection. 26th International Congress Of Turkish Society Of Paediatric Dentistry,Antalya, Istanbul, October 10-13 2019.

Görevler

1) Diagnodent-Diagnocam kursu. Türk Dişhekimleri Birliği 25. Uluslararası Diş Hekimliği Kongresi, İstanbul, 4-7 Eylül 2019

Ödüller

1) Kanberoglu E, Sen B, Muratoglu B, Kargul B. Child-Oral Impacts on Daily Performance (Child-OIDP) in child patients in a attending dental school: a pilot study. 21st Cogress of The European Association of Dental Public Health, Budapest, Hungary, 29 September-1 October, 2016. (Travel Award)

2) SEN B, KANBEROGLU E, MURATOGLU B, KARGUL B. Clinical consequences of untreated dental caries in children. 21st Cogress of The European Association of Dental Public Health, Budapest, Hungary, 29 September-1 October, 2016. (Travel Award)

Bilimsel Kuruluşlara Üyelikleri

1) Türk Pedodonti Derneği

2)Türk Diş Hekimleri Birliği

Katıldığı Kurslar

1)Endodontide Biyoaktif Materyal Uygulamaları-2014

2) Kök Kanal Preparasyonlarında Rotary Sistemlerinin Kullanımı-2015

3) Direkt Kompozit Vener Restorasyonları Kursu-2017

3) NuSmile NeoMTA Uygulama Kursu -2018

4) NuSmile Pediatrik Estetik Kron Uygulama Kursu -2018

5) Aachen Dental Laser Center-Dental Lazer Uygulama Kursu-İstanbul-2018

6) Çürük Risk Değerlendirmesi-2019