TÜRKİYE CUMHURİYETİ
MARMARA ÜNİVERSİTESİ
SAĞLIK BİLİMLERİ ENSTİTÜSÜ

DİYETLE İNDÜKLENMİŞ OBEZİTEDE EGZERSİZİN TESTİS MORFOLOJİSİ, HÜCRE PROLİFERASYONU VE KAN TESTİS BARİYERİ ÜZERİNE ETKİLERİNİN İNCELENMESİ

MERVE AÇIKEL ELMAS

DOKTORA TEZİ

HİSTOLOJİ VE EMBRİYOLOJİ

ANABİLİM DALI

DANIŞMAN

Prof. Dr. FERİHA ERCAN

İSTANBUL - 2018

TEZ ONAYI

Kurum : Marmara Üniversitesi Sağlık Bilimleri Enstitüsü

Programın seviyesi : Doktora

Anabilim Dalı : Histoloji ve Embriyoloji

Tez Sahibi : Merve AÇIKEL ELMAS

Tez Başlığı : Diyetle İndüklenmiş Obezitede Egzersizin Testis Morfolojisi, Hücre Proliferasyonu Ve Kan Testis Bariyeri Üzerine Etkilerinin İncelenmesi

Sınav Yeri : M.Ü.Tıp Fak. Histoloji ve Embriyoloji Ab.D.

Sınav Tarihi : 28.11.2018

Tez tarafımızdan okunmuş, kapsam ve kalite yönünden Doktora Tezi olarak kabul edilmiştir.

Danışman (Unvan, Adı, Soyadı)	**Kurumu**	**İmza**
Prof. Dr. Feriha ERCAN	Marmara Üniversitesi	
Sınav Jüri Üyeleri (Unvan, Adı, Soyadı)		
Prof. Dr. Şule ÇETİNEL	Marmara Üniversitesi	
Prof. Dr. Serap ŞİRVANCI	Marmara Üniversitesi	
Prof. Dr. Serap ARBAK	Acıbadem, Mehmet Ali Aydınlar Ü.	
Prof. Dr. Elif GÜZEL MEYDANLI	İstanbul Üniversitesi-Cerrahpaşa	

Yukarıdaki jüri kararı Enstitü Yönetim Kurulu'nun ....12 Aralık 2018 tarih ve 44 sayılı kararı ile onaylanmıştır.

F. Arıcıoğlu.

Prof. Dr. Feyza ARICIOĞLU
Sağlık Bilimleri Enstitüsü Müdürü

-Sınav evrakları 3 iş günü içinde ıslak imzalı tek kopya halinde Enstitüye teslim edilmelidir.

-Bu form bilgisayar ortamında doldurulacaktır.

NOT: Sınava katılan tüm jüri üyelerinin ayrı ayrı doldurması gerekmektedir.

BEYAN

Bu tez çalışmasının kendi çalışmam olduğunu, tezin planlanmasından yazımına kadar bütün safhalarda etik dışı davranışımın olmadığını, bu tezdeki bütün bilgileri akademik ve etik kurallar içinde elde ettiğimi, bu tez çalışmayla elde edilmeyen bütün bilgi ve yorumlara kaynak gösterdiğimi ve bu kaynakları da kaynaklar listesine aldığımı, yine bu tezin çalışılması ve yazımı sırasında patent ve telif haklarını ihlal edici bir davranışımın olmadığı beyan ederim.

Merve Açıkel Elmas

ii

TEŞEKKÜR

Doktora öğrenimim, tez çalışmam ve tüm bu öğrenim süreci boyunca her konuda ilgi ve desteğini gördüğüm çok değerli danışman hocam ve Anabilim Dalı Başkanımız

Prof. Dr. Feriha ERCAN'a,

Öğrenimim süresince bana destek olan, bu süreci hem benimle paylaşan hem de bilgi ve tecrübeleri ile her zaman yanımda olan değerli hocam, Acıbadem Üniversitesi, Tıp Fakültesi, Histoloji ve Embriyoloji A.D. Başkanı Prof. Dr. Serap Arbak'a

Çalışmamın biyokimya bölümündeki yardımlarından dolayı

Doç. Dr. Özlem Bingöl Özakpınar'a ,

Tezde yer alan sperm analizlerindeki yardımlarından dolayı

Dr. Öğr. Kutay Köroğlu'na,

Tez sürecimde bilgi ve deneyimlerini her zaman benimle paylaşan değerli hocalarım

Prof. Dr. Göksel Şener, Prof. Dr. Şule Çetinel, Prof Dr. Serap Şirvancı, Doç. Dr. Dilek Akakın ve Dr. Öğr. Ü. Meltem Kolgazi'ye

değerli arkadaşlarım

Dr. Öğr. Ü. Özlem Tuğçe Kaya'a, Dr. Öğr. Ü. Elif Kervancıoğlu Demirci'ye

Dr. Öğr. Ayça Karagöz'e ve Yük. L. Öğr. Nilsu Atay'a

Uzun süren deney modeli çalışmalarım sırasında bana destek olan ve ailem gibi hissettiğim M.Ü. Tıp Fakültesi Öğrencileri Berkant Binbuğa, İbrahim Kozluca, İsmail Rahmi Dur, Melih Arınç ve Seyit Enes Çakıcı'ya,

Teknikerlerimiz Yücel Öztürk ve Belgin Terzi'ye

Tüm eğitimim boyunca maddi, manevi her türlü destek ve anlayışları için aileme, tez sürecim ve eğitimim boyunca her zaman yanımda olan ve desteğini hep hissettiğim eşim Muhammet Elmas'a varlığıyla beni mutlu eden hayatıma uğur getiren canım oğlum Mehmet Efe'ye çok teşekkür ederim.

Bu tez projesi, Türkiye Bilimsel ve Teknolojik Araştırma Kurumu 1002 Hızlı Destek programı (Proje No: 216S280), Marmara Ü. BAP birimi (SAG-C-DRP-131016-0443) ve Acıbadem Ü. BAP birimi (Karar no: 2016/05/01) tarafından desteklenmiştir.

Kasım 2018

İçindekiler

Sayfa

1. ÖZET 1

2. SUMMARY 2

3. GİRİŞ VE AMAÇ 3

4.1. Testis Histolojisi 6

4.2. Testis Histofizyolojisi 14

4.3. Kan Testis Bariyeri ve Ara Bağlantılar 14

4.4. Obezite ve İnfertilite 18

4.5. Oksidatif Stres ve İnfertilite 20

5.* GEREÇ VE YÖNTEM *21

5.1. GEREÇ 21

5.1.1 Deney Grupları 21

5.2. YÖNTEM 24

5.2.1 Histolojik Preparasyon 24

5.2.1.1 Sperm sayımı, motilitesi ve morfolojisi 24

5.2.1.2 Doku örneklerinin preparasyonu 24

5.2.1.3 Işık mikroskopik preparasyon 24

5.2.1.4 PCNA immunhistokimyası 25

5.2.1.5 TUNEL yöntemi 26

5.2.1.6 ZO-1 immünhistokimyası 27

5.2.1.7 Okludin immünhistokimyası 27

5.2.1.8 Cx 43 immünhistokimyası 28

5.2.1.9 Western blot analizi 28

5.2.1.10 Geçirmli elektron mikroskopik preparasyon 29

5.2.2. Biyokimyasal Analizler 30

5.2.2.1 Serumda biyokimyasal analizler 30

5.2.2.1.1 Serum glikoz, insülin ve lipid konsantrasyonunun ölçülmesi 30

5.2.2.1.2 Serum FSH, LH, testosteron ve leptin konsantrasyonunun ölçülmesi 32

5.2.2.2 Testis dokusunda biyokimyasal ölçümler 33

5.2.2.2.1 Doku MDA seviyelerinin ölçülmesi 33

5.2.2.2.2 Doku GSH seviyesinin ölçülmesi 34

5.2.2.2.3 Doku SOD aktivitesinin ölçümü 35

5.2.2.2.4 Doku TNF –alfa ve İL-6 seviyesi ve MPO aktivitesinin ölçümü 36

5.2.2.2.5 Doku 8-OHdG tayini 36

5.2.3. İstatiktiksel Analiz 36

6.* BULGULAR** ***37
6.1. Yem Tüketimi 37
6.2. Vücut Ağırlığı 38
6.3. Testis Ağırlığı 39
6.4. Sperm Sayımı, Motilitesi ve Morfolojisi 40
6.5. Seminifer Tübül Alanı ve Çapı 45
6.6. Seminifer Tübül Epitel Kalınlığı 46
6.7. Morfolojik Bulgular 47
6.7.1 PCNA İmmünohistokimyası Bulguları 60
6.7.2 Proliferasyon İndeksi Analizi 60
6.7.3 TUNEL Bulguları 64
6.7.4 Apoptotik İndeks Analizi 64
6.7.5 ZO-1 İmmunhistokimyası Sonuçları 68
6.7.6 Okludin İmmunhistokimyası Sonuçları 68
6.7.7 Cx 43 İmminohistokimyası Sonuçları 73
6.7.8 ZO-1, Okludin ve Cx 43 Western Blot Analizi 77
6.7.9 Geçirimli Elektron Mikroskop Bulguları 79
6.8. Biyokimyasal Bulgular 82
6.8.1 Serum Glikoz, İnsülin ve Lipid Seviyeleri 82
6.8.2 Serum FSH, LH, Testosteron ve Leptin Seviyeleri 88
6.8.3 Doku MDA ve GSH seviyesi, SOD ve 8-OHdG aktivitesi 90
6.8.4 Doku İL-6 ve TNF-alfa seviyesi ve MPO aktivitesi 92
7. TARTIŞMA VE SONUÇ **94**
8. KAYNAKLAR **108**
9. EK **128**
Etik Kurul Onayı 128
10. ÖZGEÇMİŞ **129**

KISALTMALAR ve SİMGELER LİSTESİ

8 OHdG: 8-hidroksi-2 -deoksiguanosin

ACU-DEHAM: Acıbadem Üniversitesi Deney Hayvanları Merkezi

ANOVA: Yönlü Varyans Analizi

BKİ: Beden kitle indeksi

Cx 43: Konneksin 43

ELISA: Enzyme-Linked ImmunoSorbent Assay

FSH: Folikül Uyarıcı Hormon

GLUT4: Glikoz Taşıyıcı Protein 4

GSH: Glutatyon

İL-6: İnterlökin-6

LH: Luteinleştirici hormon

MDA: Malondialdehit

MPO: Miyeloperoksidaz

PAS: Periodik Asit- Schiff

PCNA: Proliferatif hücre nukleus antijeni

ROS: Reaktif Oksijen Türevleri

TG: Trigliserid

TNF-α : Tümör Nekroz Faktörü α

TUNEL: Terminal deoksinükleotidil transferaz aracılı deoksiüridin trifosfat (dUTP) nick uçlu etiketleme

ZO-1: Zonula okludens-1

TABLOLAR DİZİNİ

Sayfa

Tablo 1. Deneyler Süresince Sıçanların Beslenmesi ve Egzersiz Uygulamaları 9

Tablo 2. Modifiye edilmiş Johnsen'ın Histopatolojik Skorlama Parametreleri 11

Tablo 3. Serum glikoz konsantrasyonu örnek hazırlama tablosu..... 14

Tablo 4. Serum total kolesterol seviyesi örnek hazırlama tablosu. 15

Tablo 5. Serum trigliserid seviyesi örnek hazırlama tablosu 15

Tablo 6. MDA seviyesi belirlenmesinde kullanılan çözeltiler 17

Tablo 7. GSH seviyesi belirlenmesinde kullanılan çözeltiler 11

Tablo 8. Deney gruplarındaki seminifer tübüllerde ZO-1 ve Cx 43 ir boyanma derecesi 54

Tablo 9. Yüksek Yağlı Diyet ile beslenen sıçanlarda görülen değişiklikler. **.....** 68

ŞEKİL LİSTESİ

Sayfa

Şekil 1. Erkek üreme sistemi (Ross ve Pawlina, 2019). 6

Şekil 2. İnsan testisi sagital kesit (Ross ve Pawlina, 2019). 7

Şekil 3. Seminifer epitelin görünümü (Ross ve Pawlina, 2019). 10

Şekil 4. Sertoli hücreleri arası bağlantı kompleksi (a), Sertoli hücresi bağlantı kompleksleri mayotik (m), post-mayotik (p.m.) ve germ hücrelerinin bulunduğu bir adluminal bölge oluşturan Sertoli hücrelerine komşu iken, germ hücreleri (spermatogonia, sg.) bazal bölgede yer alır. Bu sıkı bağlantılar, klaudin-11, okludin ve diğer kan testis bariyeri proteinlerini içerir. b) spermatogonyum, bir preleptoten spermatosit halindedir ve bazal kısımdadır. Preleptoten spermatosit, bazal membrandan ayrılır ve bir leptoten spermatosit olurken, 'yeni' Sertoli hücresi sıkı bağlantıları ve diğer bağlantı tipleri onun altında toplanır, böylece 'yeni' ve 'eski' arasında bir ara bölme içine leptoten spermatosit geçici olarak yerleştirilir. c) sperm salınımı öncesi (Stanton, 2016)..... 15

Şekil 5. Sıkı bağlantıların seminifer epiteldeki yapısı (Fink ve ark., 2006). 16

Şekil 6. Memeli seminifer tübülünde ve Leydig hücrelerinde farklı konneksinlerin lokalizasyonunu gösteren şematik diyagram. Cx 43 (mavi) ve Cx33 (kırmızı), öncelikle komşu Sertoli hücreleri arasındaki kan-testis bariyer alanında epitel tabanına lokalizedir (Kidder ve Cyr, 2016) 18

Şekil 7. Sıçanların haftalık yem tüketimleri.YYD ile beslenen sıçanların yem tüketimi STD ile beslenen sıçanlarla karşılaştırıldığında daha azdır. 37

Şekil 8. Sıçanların haftalık yem tüketimleri ** $P< 0,01$, *** $P< 0,001$ STD ile karşılaştırıldığında, $^{++}P< 0,01$, $^{+++}P< 0,001$ STD+EGZ ile karşılaştırıldığında..... 37

Şekil 9. Deney gruplarındaki sıçanların haftalık vücut ağırlıkları değişimleri. YYD ($P <0,05$) ve YYD+EGZ ($P <0,001$) gruplarındaki sıçanların vücut ağırlığı STD grubundakiler ile karşılaştırıldığında anlamlı artış görülmektedir. YYD > YYD+EGZ > STD > STD+EGZ (ANOVA). 38

Şekil 11. Deney gruplarına ait sıçanların sperm sayıları. $^{**}P < 0,01$, $^{***}P < 0,001$, STD grubu ile karşılaştırıldığında, $^{+++}P < 0,001$ YYD grubu ile karşılaştırıldığında..... 40

Şekil 12. Deney gruplarına ait sıçanların progresif sperm motilitesi. $^{***}P < 0,001$ STD grubu ile karşılaştırıldığında, $^{+++}P < 0,001$ YYD grubu ile karşılaştırıldığında..... 41

Şekil 13. Deney gruplarının spermlerinde morfolojik hasar oranı (%).**P* <0,05, ***P* <0,01,*** *P* <0,001, STD grubu ile karşılaştırıldığında, $^{++}P < 0,01$, $^{+++}P < 0,001$, YYD grubu ile karşılaştırıldığında.$^{\dot{Y}}P < 0,05$, $^{\dot{Y}\dot{Y}}P < 0,01$, $^{\dot{Y}\dot{Y}\dot{Y}}P < 0,001$, STD+EGZ grubu ile karşılaştırıldığında,..... 44

Şekil 14. Deney gruplarına ait sıçanların seminifer tübül alanı. **P* < 0,05: STD grubu ile karşılaştırıldığında, $^{+++}P < 0,001$ YYD grubu ile karşılaştırıldığında..... 45

Şekil 15. **Deney gruplarına ait sıçanların seminifer tübül çapı.** ***P* < 0,01 STD grubu ile karşılaştırıldığında, $^{+}P < 0,05$ YYD grubu ile karşılaştırıldığında. 46

Şekil 16. Deney gruplarına ait sıçanların seminifer tübül epitel kalınlığı. ****P* < 0,001 STD grubu ile karşılaştırıldığında, $^{+++}P < 0,001$ YYD grubu ile karşılaştırıldığında.47../26.10.2018/TEZ-SON-içindekiler-26.10.2018-foto tablosu.doc - _Toc528664568

Şekil 17. Deney gruplarının seminifer tübül histopatolojik skoru. *** *P* < 0,001, * *P* <0,05 STD grubu ile karşılaştırıldığında. $^{+}P < 0,05$ YYD grubu ile karşılaştırıldığında. 59

Şekil 18. **Deney gruplarının proliferasyon indeksi.** ***P* < 0,01 STD grubu ile karşılaştırıldığında. $^{+}P < 0,05$ YYD grubu ile karşılaştırıldığında..... 63

Şekil 19. Deney gruplarına ait apoptotik indeks. *** *P* < 0,001 STD grubu ile karşılaştırıldığında. $^{+++}P < 0,001$ YYD grubu ile karşılaştırıldığında. 67

Şekil 20. ZO-1 **(A)**, Okludin **(B)** ve Cx 43 **(C)** proteinlerinin dansitometrik analizi **: *P* < 0,01, ***: *P* < 0,001 STD grubu ile karşılaştırıldığında. $^{+}$: *P* < 0,05, $^{+++}P < 0,001$ YYD grubu ile karşılaştırıldığında. 78

Şekil 21. Deney gruplarında serum glikoz (A) ve insülin (B) seviyeleri. **P* < 0,05, ***P* < 0,01, ****P* < 0,001, STD grubu ile karşılaştırıldığında, $^{++}P < 0,01$, $^{+++}P < 0,001$, YYD grubu ile karşılaştırıldığında..... 83

Şekil 22. Deney gruplarının total kolesterol (A) ve trigliserid (B) seviyeleri. **P* < 0,05, ***P* < 0,01, ****P* < 0,001 STD grubu ile karşılaştırıldığında; $^{++}P < 0,01$, $^{+++}P < 0,001$, YYD grubu ile karşılaştırıldığında..... 85

Şekil 23. Deney gruplarına ait VLDL (A) ve HDL (B) seviyeleri. **P* < 0,05, ** *P* < 0,01, *** *P* < 0,001, STD grubu ile karşılaştırıldığında; $^{+++}$ *P* < 0,001 YYD grubu ile karşılaştırıldığında; $^{\dot{Y}\dot{Y}\dot{Y}}P < 0,001$ STD+EGZ grubu ile karşılaştırıldığında. 87

Şekil 24. Deney gruplarının FSH (A), LH (B), testosteron (C) ve leptin (D) seviyeleri. *P < 0,05, **P < 0,01, ***P < 0,01 STD grubu ile karşılaştırıldığında; ^{+}P < 0,05, ^{++}P < 0,01, ^{+++}P < 0,001, YYD grubu ile karşılaştırıldığında; ^{ϒϒ}P < 0,01 STD+EGZ grubu ile karşılaştırıldığında..... 89

Şekil 25. Deney gruplarının MDA (A), GSH (B) değerleri ve SOD (C), 8-OHdG (D) aktivitesi. *P < 0,05, **P < 0,01, ***P < 0,001 STD grubuyla karşılaştırıldığında; $^{++}$P < 0,01, $^{+++}$P < 0,001 YYD grubuyla karşılaştırıldığında; ^{ϒ}P < 0,05 STD+EGZ grubuna göre karşılaştırıldığında..... 91

Şekil 26. Deney gruplarının İL-6 (A), TNF-alfa (B) seviyeleri ve MPO (C) aktivitesi. *P < 0,05, **P < 0,01, ***P < 0,001 STD grubuyla karşılaştırıldığında; ^{++}P < 0,01, $^{+++}P < 0,001$ YYD grubuyla karşılaştırıldığında..... 93

Şekil 27. Obezite ile bozulan parametreler üzerine egzersizin etkisi 107

RESİM LİSTESİ

Sayfa

Resim 1. Sıçanların yetiştirildiği kafesler ve laboratuvar ortamı 22

Resim 2. Sıçanların yüzdüğü havuz ve yüzme egzersizi 22

Resim 3. STD **(A)** ve STD+EGZ **(B)** grubundaki sıçanlarda normal (→) morfolojide spermatozoalar görülmektedir**.** Diff-Quick boyası. 42

Resim 4. YYD **(C)** grubunda normal (→), boyun (►) ve çoklu (*) anomalisi olan spermatozoa görülmektedir. YYD+EGZ **(D)** grubunda normal (→) morfolojide spermlerin yanısıra boyun (►) anomalisi olan spermatozoa görülmektedir. Diff-Quick boyası. 43

Resim 5. STD **(A)** ve STD+EGZ **(B)** gruplarında, germinal epiteldeki spermatogonyumların, primer spermatositlerin, sekonder spermatositlerin, spermatidlerin, spermatozoanın, Sertoli ve Leydig hücrelerinin ve seminifer tübül kontürlerinin düzenli yapısı görülmektedir. H&E boyası. 49

Resim 6. YYD **(C)** grubunda seminifer tübül epitelinde yer yer açılma (→), bazal membran kontür yapısında düzensizlik (►), lümende çok sayıda immatür hücre döküntüleri (*) ve atrofik (a) seminifer tübüllerin varlığı görülmektedir. YYD+EGZ **(D)** grubunda az sayıda tübül epitelinde yer yer açılma (→) ve lümende immatür 50

Resim 7. STD **(A)** ve STD+EGZ **(B)** gruplarında seminifer tübül bazal membranlarının düzenli yapısı görülmektedir. PAS reaksiyonu. 51

Resim 8. YYD **(C)** grubunda seminifer tübülün bazal membranında yer yer düzensizlik (►) ve dejeneratif tübül (*) yapısı; YYD+EGZ **(D)** grubunda bazı seminifer tübüllerde bazal membranda düzensizlik (►) görülmektedir. PAS reaksiyonu. 52

Resim 9. STD **(A)** ve STD+EGZ **(B)** gruplarında seminifer tübülün ve interstisyel bağ dokusunun düzenli yapısı görülmektedir. Masson'un Trikrom boyası. 53

Resim 10. YYD **(C)** grubunda seminifer tübül lümeninde spermatogenik hücre döküntüleri (*), atrofik (a) seminifer tübüller, seminifer tübüllerin kontürlerinde bozukluk (►) ve düzenli morfolojide interstisyel bağ dokusu; YYD+EGZ **(D)** grubunda bazı tübüllerin epitelinde yer yer açılma (→) ve düzenli morfolojide interstisyel bağ dokusu görülmektedir. Masson'un Trikrom boyası. 54

Resim 11. STD **(A)** ve STD+EGZ **(B)** gruplarında seminifer tübülün düzenli yapısı görülmektedir. Toluidin Mavisi boyası. 55

Resim 12. YYD **(C)** grubunda seminifer tübül germinal epitel hücre sayısında azalma, spermatogenik hücreler arasında ayrılma (→) ve seminifer tübül lümeninde spermatogenik hücre döküntüleri (*); YYD+EGZ **(D)** grubunda yer yer spermatogenik hücreler arasında ayrılma (→) ve spermatogenik hücre döküntüleri (*) görülmektedir. Toluidin Mavisi boyası. 56

Resim 13. STD **(A)** ve STD+EGZ **(B)** epididimal kanallarının düzenli yapısı ve lümende sperm kümeleri görülmektedir. H&E boyası. 57

Resim 14. YYD **(C)** grubunda epididimal kanal lümeninde spermatoza sayısının azaldığı (*) ve epididimal yalancı çok katlı prizmatik ve streosilyalı epitel hücrelerinde yer yer vakuolizasyon (→); YYD+EGZ **(D)** grubunda epididimal kanallarının genel olarak düzenli yapısı ve lümende sperm kümeleri görülmektedir. H&E boyası. 58

Resim 15. STD **(A)** ve STD+EGZ **(B)** gruplarında seminifer tübüllerde çok sayıda PCNA pozitif (→) spermatogenik hücreler görülmektedir. PCNA immünhistokimyası. 61

Resim 16. YYD **(C)** grubunda seminifer tübüllerde PCNA pozitif boyanmış hücre sayısında azalma ve spermatogenik hücre döküntülerinde (*) PCNA pozitif hücreler; YYD+EGZ **(D)** grubunda ise seminifer tübüllerde çok sayıda PCNA pozitif spermatogenik hücre görülmektedir. PCNA immünhistokimyası..... 62

Resim 17. STD **(A)** ve STD+EGZ **(B)** gruplarında az sayıda hücrede TUNEL pozitif işaretlenme (→) görülmektedir**.** TUNEL boyaması..... 65

Resim 18. YYD **(C)** grubunda seminifer tübüllerde TUNEL pozitif işaretlenmede (→) artış ve Leydig hücrelerinde de TUNEL pozitif işaretlenme (→); YYD+EGZ **(D)** grubunda az sayıda hücrede TUNEL pozitif işaretlenme (→) görülmektedir. Pozitif kontrolde **(E)** TUNEL pozitif işaretlenme (→) görülmektedir**.** TUNEL boyama. 66

Resim 19. STD **(A)** ve STD+EGZ **(B)** gruplarında Sertoli hücrelerinin bazolateral bölgelerinde ZO-1- ir pozitif (→) alanlar görülmektedir**.** ZO-1 immunhistokimya boyası... 69

Resim 20. YYD **(C)** grubunda ZO-1- ir'de zayıf boyanma ve düzensizlik (→) ve lümende döküntü hücreleri (*); YYD+EGZ **(D)** grubunda Sertoli hücrelerinin bazolateral bölgelerinde oldukça düzenli ZO-1- ir pozitif (→) alanlar görülmektedir**. (E).**..... 70

Resim 21. STD **(A)** ve STD+EGZ **(B)** gruplarında Sertoli hücrelerinin bazolateral bölgelerinde okludin- ir pozitif (→) alanlar görülmektedir. Okludin immunhistokimya boyası. 71

Resim 22. YYD **(C)** grubunda okludin-ir'de zayıf boyanma ve düzensizlik (→) ve lümende döküntü hücreleri (*); YYD+EGZ **(D)** grubunda Sertoli hücrelerinin bazolateral bölgelerinde oldukça düzenli okludin- ir pozitif (→) alanlar görülmektedir. 72

Resim 23. STD (A) ve STD+EGZ (B) gruplarında Sertoli hücrelerinin bazolateral ve apikal bölgelerinde Cx 43- ir pozitif (→) alanlar görülmektedir. Cx 43 immunhistokimya boyası. 74

Resim 24. YYD **(C)** grubunda Cx 43- ir'de zayıf boyanma ve düzensizlik (→); YYD+EGZ **(D)** grubunda Sertoli hücrelerinin bazolateral ve apikal bölgelerinde oldukça düzenli Cx 43- ir pozitif (→) alanlar görülmektedir**.** Cx 43 immunhistokimya boyası..... 75

Resim 25. Negatif kontrol immunhistokimya boyamasında immunreaktivite görülmemektedir. 76

Resim 26. Deney gruplarında ZO-1, okludin ve Cx 43 proteinlerinin Western blot analizi . 77

Resim 27. STD **(A)** ve STD+EGZ **(B)** gruplarında düzenli morfolojide sıkı bağlantıları olan (→) Sertoli hücreleri, spermatogenik hücreler, luminal alanda sperm başı (►) ve kuyruk (*) kesitleri görülmektedir. TEM mikrografı..... 80

Resim 28. YYD **(C)** grubunda Sertoli hücreleri arasındaki sıkı bağlantıların (→) etrafında büyük vaküol oluşumları (v); YYD+EGZ **(D)** grubunda Sertoli hücreleri arasındaki sıkı bağlantıların (→) birçok alanda düzenli olduğu ve sitoplazma içinde nispeten küçük vaküol (v) oluşumları görülmektedir. TEM mikrografı..... 81

1. ÖZET

Diyetle İndüklenmiş Obezitede Egzersizin Testis Morfolojisi, Hücre Proliferasyonu ve Kan Testis Bariyeri Üzerine Etkilerinin İncelenmesi

Merve Açıkel Elmas, Prof. Dr. Feriha Ercan

Histoloji ve Embriyoloji Anabilim Dalı

Amaç: Bu çalışmada yüzme egzersizinin yüksek yağlı diyet (YYD) ile oluşturulmuş obez sıçanların testisinde spermatogenik hücre proliferasyonu, kan testis bariyeri, enflamatuvar ve oksidatif belirteçler ve hormon seviyeleri üzerindeki etkilerini göstermek amaçlanmıştır. **Gereç ve Yöntem:** Sprague Dawley cinsi erkek sıçanlar 18 hafta boyunca standart (STD grubu; % 6 yağ içeren yem) veya YYD (YYD grubu; % 45 yağ içeren yem) yem ile beslendiler. Bu hayvanların yarısına son 6 hafta boyunca yüzme egzersizi (STD+EGZ ve YYD+EGZ grupları; günde 1 saat, haftada 5 gün) yaptırıldı. Testis örnekleri morfolojik ve ultrastrüktürel yöntemlerle, hücre proliferasyonu ve apoptozu, kan testis bariyeri histokimyasal yöntemlerle değerlendirildi. Kan serumunda lipid ve hormon düzeyleri ve dokuda oksidatif stres belirteçleri biyokimyasal olarak incelendi. Tüm veriler istatistiksel olarak değerlendirildi. **Bulgular:** YYD grubunda hasarlı tübül sayısında ve apoptotik hücrelerde artış, hücrelerarası alanlarda genişleme, proliferatif hücre sayısında, Sertoli hücrelerinin sıkı bağlantı proteinleri ZO-1, Okludin ve ara bağlantı proteini Cx 43 immünreaktivitesinde azalma gözlendi. Bu grupta, serum total kolesterol, trigliserid seviyesinde, doku MDA seviyesinde ve MPO aktivitesinde artış görülürken, GSH seviyesinde ve SOD aktivitesinde ise azalma görüldü. YYD+EGZ grubunda ise tüm bu histolojik ve biyokimyasal bulguların düzeldiği gözlendi. **Sonuçlar:** Yüksek yağlı diyetin testis morfolojisinde bozulmaya, kan testis bariyerinde değişikliklere ve oksidan hasarın artışına sebep olduğu görüldü. Egzersizin ise testis fonksiyonlarını düzenleyen hormonal dengeyi düzenleyerek, enflamasyonu azaltarak, oksidan/antioksidan ve hücre proliferasyonu/apoptotik dengeyi düzenleyerek, kan-testis bariyer bütünlüğünü koruyarak testis hasarını önlediği düşünülmektedir.

Anahtar Sözcükler: Yüksek yağlı diyet, egzersiz, kan testis bariyeri, hücre proliferasyonu, apoptoz

2. SUMMARY

Investigation in the Effects of Exercise on the Testicular Morphology, Cell Proliferation and Blood Testis Barrier in the Diet-Induced Obesity

Merve Açıkel Elmas, Prof. Dr. Feriha Ercan

Department of Histology and Embryology

Aim: The aim of this study was to investigate the effects of execise on spermatogenic cell proliferation, blood testis barrier, inflammatory and oxidative markers and hormone levels in testes of high fat diet (HFD) induced obese rats. **Material and Methods:** Sprague Dawley male rats were fed with standard (STD group; 6% calories as fat) or HFD (HFD group; 45% calories as fat) for 18 weeks. Half of these animals were trained swimming exercise (STD+EXC and HFD+EXC groups; 1 hour a day, 5 days a week) for the last 6 weeks. Testis samples were evaluated by histological and ultrastructural methods. Cell proliferation, apoptosis and blood testis barrier was examined by histochemical methods. Lipid and hormone levels in blood serum and oxidative stress markers in tissue were examined by biochemically. All data were analyzed by statistically. **Results:** Damaged tubules and apoptotic cells were increased and dilated intercellular areas were seen in HFD group. The number of proliferative cells and Sertoli cell tight junction protein immunoreactivity (ir) of ZO-1, Occludin and gap junction protein ir of Cx 43 were decreased in the HFD group. In this group, serum total cholesterol and triglyceride level, tissue MDA level and MPO activity increased, GSH level and SOD activity were decreased. All these histological and biochemical findings were ameliorated in HFD+EXC group. **Conclusion:** It was observed that high fat diet caused degeneration of testis morphology, altered blood testis barrier integrity and increased oxidative damage. It is thought that exercise prevented testicular damage by regulating hormonal balance and testicular functions, reducing inflammation, regulating oxidant/antioxidant and cell proliferation/apoptotic balance, and also preserving blood-testicular barrier integrity. **Keywords:** High fat diet, exercise, blood testis barrier, cell proliferation, apoptosis

3. GİRİŞ VE AMAÇ

Obezite, beden kitle indeksinin (BKİ) 30kg/m^2'den fazla olmasıyla tanımlanan, tip 2 diyabet, kardiyovasküler hastalıklar, endokrin bozukluklar, solunum bozuklukları, immün yetmezlik, çeşitli kanser türleri, psikolojik problemler ve fertilitede bozulmaya sebep olan önemli bir sağlık problemidir (Ramlau-Hansen ve ark., 2010). Günümüzde obezitenin erkek infertilitesinde etkili olduğu görülmektedir. Son yıllarda obezitenin fertiliteyi azalttığı ve embriyo sağlığına olumsuz etkilerinin olduğu bildirilmiştir (Nguyen ve ark., 2007; Ramlau-Hansen ve ark., 2010). Obez hayvan modellerinde yapılan çalışmalara göre, yüksek yağlı diyetle beslenen gruplar standart diyet ile beslenenlerle karşılaştırıldıklarında spermlerin kapasitasyon yeteneği ve sperm bağlama yeteneklerinin düştüğü belirlenmiştir (Fan ve ark., 2015; Palmer ve ark., 2012). Ayrıca yüksek yağlı diyetle beslenen hayvanların spermlerinde morfolojik yapının bozulduğu sperm motilitesinin azaldığı (Ghanayem ve ark., 2010; Palmer ve ark., 2012) ve testosteron seviyesinin anlamlı bir şekilde düştüğü (Fan ve ark., 2015; Palmer ve ark., 2012) belirlenmiştir.

Spermatogenez puberteden ölüme kadar süren oldukça kompleks ve seçici bir süreçtir (Ruwanpura ve ark., 2010; Sofikitis ve ark., 2008). Bu oldukça özel süreç seks steroidlerinin kontrolü altındadır ve bu süreç, hipotalamus, hipofiz bezi, testisteki Leydig ve Sertoli hücreleri ile düzenlenir (Ruwanpura ve ark., 2010; Shukla ve ark., 2014; Sofikitis ve ark., 2008). Sertoli hücreleri, gelişen germ hücreleri ile doğrudan temas kuran tek somatik hücredir. Bu hücreler destek sağladıkları için erkek infertilitesi ile ilişkilidirler. Sertoli hücrelerinin gelişen germ hücreleri üzerine etkisi testosterona bağımlıdır ve testosteron seviyesindeki herhangi bir düşüklük olgun spermatidlerin fagositozuna neden olur ve bunun sonucu olarak sperm sayısı düşer (Kerr ve ark., 1993). FSH/LH oranı, inhibin B ve seks hormonu bağlayıcı globülin seviyesi gibi diğer hormonlar da spermatogenez ve Sertoli hücre fonksiyonunun düzenlenmesinde rol oynar. Erkeklerde bu hormon seviyelerinde görülen değişiklik ile beden kitle indeksi (BKI) artışı arasında ilişkiyi gösteren çalışmalar mevcuttur (Du Plessis ve ark., 2010; Fan ve ark., 2015; Landry ve ark., 2013).

Hiperinsülinemi ve hiperglisemi erkek obezitesi oluşturulmuş sıçan modellerinde sıklıkla ortaya çıkan ve karışıklığa neden olan faktörlerdir (Ghanayem ve ark., 2010; Ng ve ark., 2010; Palmer ve ark., 2012). Hiperinsülinemi ve hiperglisemi sperm sayısını ve kalitesini dolayısıyla da obez erkeklerdeki fertiliteyi azaltır (Kasturi ve ark., 2008; La Vignera ve ark., 2012).

Kan değerlerinden kolesterol, kan glikoz seviyesi gibi parametrelerin obezlerde yüksek olduğu gösterilmiştir (Palmer ve ark., 2012). Düzenli ve ağır olmayan egzersizin ise hormonal denge üzerinde olumlu etkilerinin olduğu çeşitli çalışmalar ile gösterilmiştir (Alhashem ve ark., 2014; Burneiko ve ark., 2006; Palmer ve ark., 2012). Ayrıca obez erkeklerde obezitenin potansiyel diğer bir etkisi de skrotal yağlanma ile sonuçlanan, gonadal sıcaklığın artmasıyla sperm üretiminin/parametrelerinin değişmesidir. Spermatogenez süreci, sıcaklığa oldukça hassastır. Optimal sıcaklık insanlarda 34-35 °C'dir (Bedford, 2015; Palmer ve ark., 2012; Robinson ve ark., 1968). Artan testis sıcaklığının sperm motilitesinde azalma, sperm DNA'sında hasar ve oksidatif stresin artışına neden olduğu belirtilmiştir (Paul ve ark., 2008; Shiraishi ve ark., 2010).

Son zamanlarda yapılan çalışmalar, diyet ve egzersizin obeziteden kaynaklanan sperm fonksiyonu üzerindeki olumsuz etkilerini geri döndürmede etkili olduğunu göstermektedir (Palmer ve ark., 2012). Düzenli fiziksel egzersizle, hiç kilo kaybı olmasa bile, egzersiz total ve viseral yağların azalmasına neden olur ve böylece obezite kaynaklı sağlık parametreleri üzerine olan olumsuz etkilerini azaltabileceği belirtilmektedir (Lee ve ark., 2005; Linden ve ark., 2014). Yüzme egzersizi ile obez hayvanlarda yağ dokuda ve pankreastaki Langerhans adacıklarında morfolojik değişiklikler gözlenmiştir (Leite Nde ve ark., 2013). Bunlara ek olarak, çeşitli çalışmalarda egzersiz derecesi ile dolaşımdaki leptin ve yağ dokudaki obezite geni ekspresyonu arasında güçlü ilişkilerin varlığı gösterilmiştir (Friedman ve ark., 1997; Perusse ve ark., 1997). Çeşitli çalışmalar ile diyet ve/veya egzersiz ile motilite, morfoloji, DNA hasarı ve mitokondriyal reaktif oksijen türevleri (ROS) gibi temel sperm parametrelerinin obez erkeklerde değiştiği gözlenmiştir (Du Plessis ve ark., 2010; Hammoud ve ark., 2008; MacDonald ve ark., 2010). Bu da diyet ve/veya egzersizin fertilizasyonu, blastosist gelişimini, hamilelik oranını arttırdığı, obez erkeklerde ise sperm parametrelerini iyileştirdiği, sperm DNA hasarı ve

mitokondriyal ROS seviyesini ise anlamlı şekilde düşürdüğü belirtilmiştir (Palmer ve ark., 2012). Ağır egzersizin fertiliteyi olumsuz etkilediği düzenli ve hafif egzersizin ise fertilite üzerinde olumlu etkileri olduğu gösterilmiştir (Olive, 2010). Özellikle obez hayvanlarla yapılan egzersiz çalışmalarında, egzersizin sperm morfolojisi, motilitesi ve fonksiyonu üzerinde olumlu etkilerinin olduğu gösterilmiştir (Palmer ve ark., 2012). Fakat spermatogenezde etkili rol oynayan kan testis bariyer bütünlüğüne olan etkileri incelenmemiştir.

Birçok patolojinin aksine obezite ile dokularda meydana gelen değişiklikler egzersiz gibi yaşam şekli değişikliği ile geri döndürülebilir. Diyetle indüklenmiş obez sıçan modeli ile egzersizin testis morfolojisi üzerine ve özellikle spermatogenez sürecine olan etkisi kan testis bariyer bütünlüğü incelenerek saptanabilir.

Bu çalışmada obezite ile oluşturulan testis hasarı üzerine yüzme egzersizinin testis histopatolojisi, hücre proliferasyonu, apoptozu ve kan-testis bariyeri üzerine etkileri histolojik, histokimyasal, immünhistokimyasal ve ultrastrüktürel yöntemler ile, kan-serum lipid, homon ve doku oksidan hasar düzeyleri üzerine olan etkilerinin ise biyokimyasal yöntemler ile incelenmesi amaçlanmıştır.

4. GENEL BİLGİLER

4.1. Testis Histolojisi

Erkek üreme sistemi, testislerden, genital boşaltım kanallarından, aksesuar cinsiyet bezleri (veziküla seminalis, prostat ve bulboüretral bezler) ve penisten oluşmaktadır (Şekil 1). Testisin spermatogenez (spermin üretimi) ve steroidogenez (androjenlerin sentezlanmesi) gibi iki ana fonksiyonu bulunmaktadır.

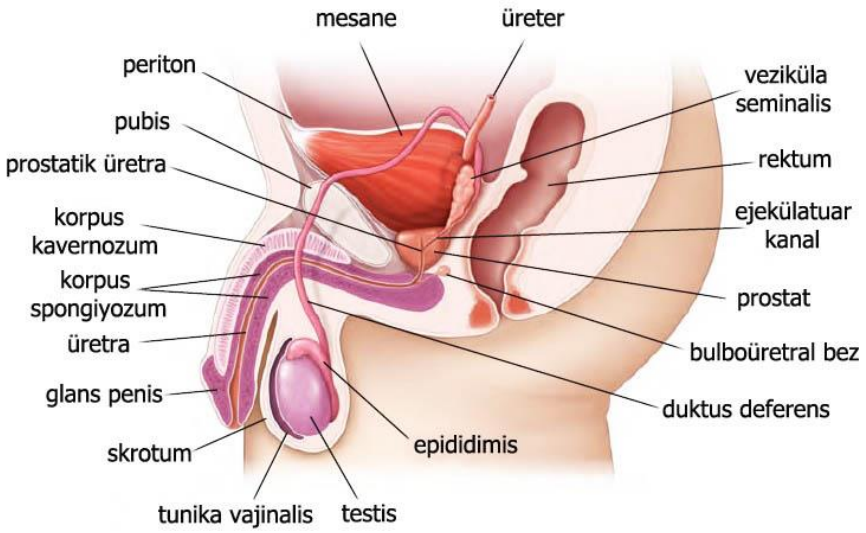

Şekil 1. Erkek üreme sistemi (Ross ve Pawlina, 2019).

Testisler, sıkı bağ dokusu yapısındaki bir kapsül olan tunika albuginea tarafından sarılmıştır (Şekil 2). Kapsülün iç kısmı kan damarlarını içeren gevşek bağ dokusu yapısındaki tunika vaskülozadır. Tunika albugenia testisin posteriyor yüzeyi boyunca kalınlaşır ve mediastinum testis olarak içeriye doğru uzanır. Kan damarları, lenf damarları ve genital boşaltım kanalları testise giriş ve çıkışta mediastinumun içinden geçer. Her bir testis, kapsülden uzanan bağ dokusu yapısındaki septumlar ile 250 lobüle bölünür. Her bir lobül içinde sperm üretilen 1-4 seminifer tübül ve Leydig hücrelerini içeren stroma bulunur. Lobülün içindeki her bir tübül bir halka yapar ve oldukça kıvrımlı olan bu yapı kendi üzerinde katlanır. Halkanın uçları mediastinuma yakındır ve burada düz bir şekilde

bulunur. Bu bölüm tubulus rektus (düz tübül) olarak adlandırılır. Düz tübül kısmı mediastinum içinde rete testis denilen anastamozlaşan kanallar sistemi olarak devam eder (Şekil 2).

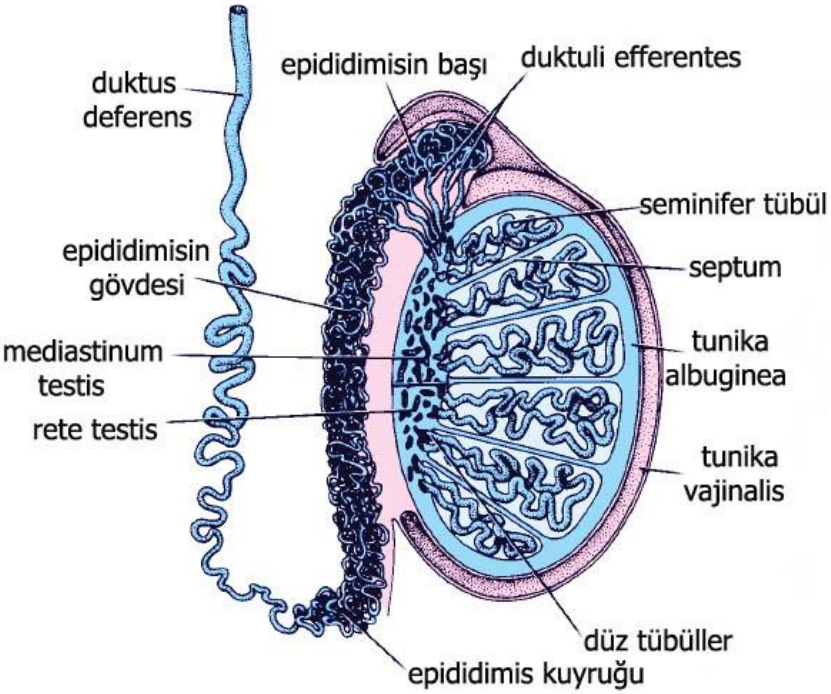

Şekil 2. İnsan testisi sagital kesit (Ross ve Pawlina, 2019).

Seminifer tübüller, tunika propriya tarafından çevrelenmiş seminifer epitelden meydana gelmektedir. Seminifer epitel, Sertoli hücreleri ve Spermatogenik hücreleri içeren iki temel hücre populasyonundan oluşmaktadır. Bu epitel yapısı çok katlı ve sıra dışı bir epiteldir (Şekil 3).

Sertoli hücreleri: Destek hücreleri olarak adlandırılırlar. Bu hücreler puberteden sonra çoğalmazlar. Sertoli hücreleri, komşu spermatogenik hücreleri çevreleyen ve aradaki boşlukları dolduran apikal ve lateral uzantılara sahip prizmatik hücrelerdir. Seminifer epitelin tüm kalınlığı boyunca uzanırlar ve tübüllere yapısal düzen verirler.

Spermatogenik hücreler: Düzenli olarak çoğalan ve olgun sperme farklılaşan hücrelerdir. Bu hücreler testis gelişiminde gonadal yolk kesesinden kaynaklanan ve gonadal kabartılarda kolonize halde bulunan primordiyal germ hücrelerinden gelişirler. Spermatogenik hücreler komşu Sertoli hücreleri arasında belirgin olmayan tabakalar halinde bulunurlar. Spermatogonyum olarak adlandırılan olgunlaşmamış spermatogenik hücreler bazal laminanın üzerinde bulunurlar. Spermatid olarak adlandırılan mayoz bölünme sonucu oluşan olgunlaşmış hücreler de Sertoli hücrelerinin apikal kısmına tutunmuşlardır ve tübül lümeninin sınırını oluştururlar.

Tunika (lamina) propriya: Fibroblast içermeyen çok tabakalı bağ dokusu yapısındadır. Peritübüler bağ doku olarak da adlandırılır. İnsanda seminifer tübülün bazal laminası dışında 3-5 tabaka miyoid hücre ve kollajen fibrilden oluşur. Miyoid hücreler ince yapı düzeyinde, bazal lamina ve bol miktarda aktin filamenti içermeleri ile düz kas hücrelerine benzerler. Bu hücreler, tipik fibroblastların yokluğunda, kollajen sentezlemenin işareti olan granüllü endoplazmik retikulum (GER) içerirler. Miyoid hücrelerin tipik kasılmaları spermatozoanın ve testiküler sıvının seminifer tübüllerden boşaltım kanallarına akışına yardım eden peristaltik dalgalanmaları oluşturur. Miyoid tabaka dışında, kan damarları, lenf damarları ve Leydig hücreleri bulunur.

Leydig hücreleri (interstisyel hücreler): Büyük, poligonal ve eozinofilik hücrelerdir. Steroid salgılarlar ve bundan dolayı bol miktarda granülsüz endoplazmik retikulum (aER) içerirler. Kolesterolden testosteron sentezi için gerekli enzimler aER ile ilişkilidir. Bu hücreler erken fetal yaşam sırasında farklılaşarak testosteron salgılarlar. Testosteronun salgılanması embriyonik gelişim, cinsel olgunlaşma ve üreme fonksiyonu için gereklidir. Embriyoda testosteron ve diğer androjenlerin salgılanması erkek fetusta gonadların normal gelişimi için gereklidir. Pubertede, sperm üretiminin başlatılmasından, aksesuar bezlerin salgılarından ve ikincil cinsiyet karakterlerinin gelişiminden sorumludur. Yetişkinde ise; testosteron salgılanması, spermatogenezin ve ikincil cinsiyet karakterlerinin, genital boşaltım kanallarının ve aksesuar bezlerin salgılarının devamlılığını sağlamak için gereklidir.

Spermatogenez, spermatogonyumdan sperm gelişimi sürecidir. 3 farklı fazdan oluşur.

Spermatogonyal faz; spermatogonyumlar mitoz ile bölünerek kendi yerlerine geçecek hücreleri oluştururken, primer spermatositlere farklılaşacak olan adanmış spermatogonyum populasyonunu da oluştururlar. İnsan spermatogonyumları, rutin histolojik preparatlarda nukleuslarının görünümüne göre 3 tipe ayrılırlar.

Tip A koyu spermatogonyumlar: İnce granüllü kromatinli, yoğun bazofilik, oval nukleuslara sahiptirler. Tip A koyu spermatogonyumların seminifer epitelin kök hücresi olduğu düşünülmektedir. Düzensiz aralıklarla bölünürler, ya bir çift tip A koyu spermatogonyum ya da tip A açık spermatogonyumu yaparlar (Şekil 3).

Tip A açık spermatogonyumlar: Açık renk boyanan ince granüllü kromatinli oval nukleuslara sahiptirler. Tip A açık spermatogonyumlar sperm oluşumu farklılaşma sürecine yönlendirilmişlerdir. Ardışık birkaç mitotik bölünme ile sayılarını arttırırlar (Şekil 3).

Tip B spermatogonyumlar: Kromatin içeren yuvarlak nukleuslara sahiptirler. Nuklear zarf boyunca ve merkezi nukleolusun çevresinde geniş kümeler oluştururlar (Şekil 3).

Bir adet tip A koyu spermatogonyum iki adet Tip A açık spermatogonyuma bölünür. Bu bölünmede kardeş hücreler ince bir sitoplazmik köprü ile birbirine bağlı kalır. Aynı şekilde bu sitoplazmik köprüler, orijinal tip A koyu spermatogonyum çiftinin de soyunun her ardışık mitotik ve mayotik bölünmesinde ortaya çıkmaktadır. Bu sitoplazmik bağlantılar spermatid maturasyonunun son evrelerine kadar intakt kalır ve orijinal tip A koyu spermatogonyum hücreleri çiftinden gelen her klonun senkronize olarak gelişimi için gereklidir. Birkaç bölünmeden sonra Tip A spermatogonyumlar Tip B spermatogonyumlara farklılaşırlar.

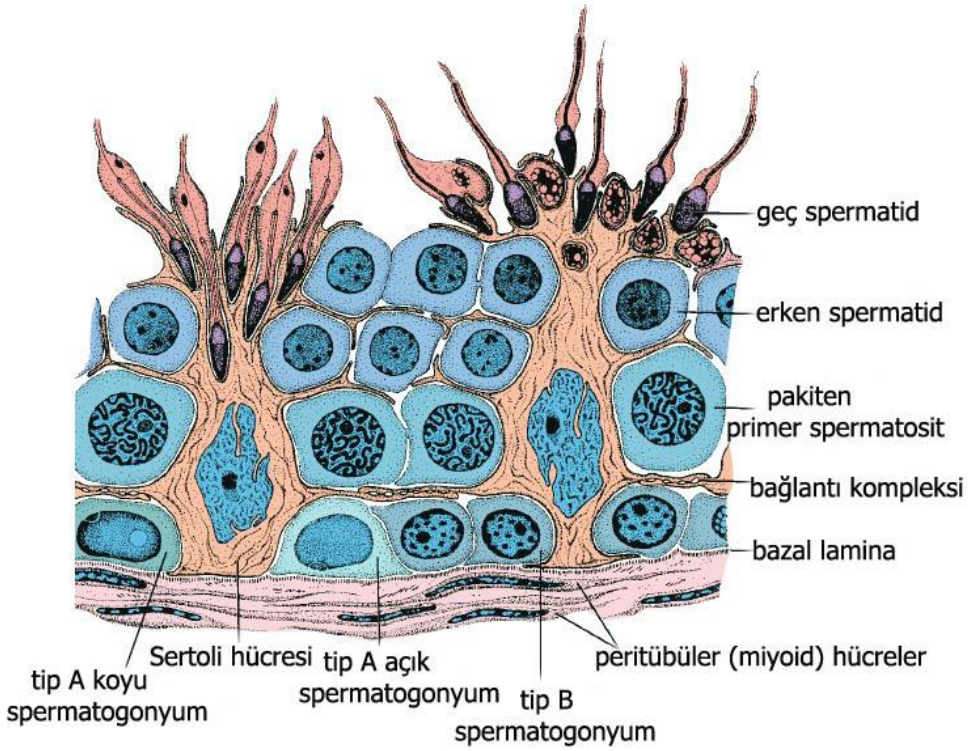

Şekil 3. Seminifer epitelin görünümü (Ross ve Pawlina, 2019).

Spermatosit Fazı (Mayoz): Spermatosit fazında primer spermatositler mayoza uğrayarak hem kromozom sayısını hem de DNA miktarını azaltırlar.

Tip B spermatogonyumların mitotik bölünmesi ile primer spermatositler oluşturulur. Oluştuktan kısa süre sonra da mayoz başlamadan önce DNA'larını replike ederler. Böylece her primer spermatosit normal sayıda kromozom (2n) ve iki katı miktarda DNA (4d) içerir. Her kromozom iki kardeş kromatitten oluştuğu için DNA miktarı 4d'dir. Mayoz I kromozom sayısını ve DNA miktarını yarıya indirir. Böylece kromozom sayısı 2n'den 1 n'ye; DNA miktarı da 4d'den 2d'ye iner. Bunun sonucu olarak sekonder spermatosit haploid kromozom sayısı (1n) ve 2d miktarda DNA içerir. Birinci mayotik bölünme ile oluşan hücreler sekonder spermatositler olarak adlandırılırlar.

Bu hücreler yeni DNA sentezlenmeden hemen ikinci mayotik bölünmenin profazına girerler. İkinci mayotik bölünme tamamlandığında ve nüklear membranlar yeniden oluştuğunda her bir sekonder spermatositten her biri 23 tek iplikli kromozom (1n) ve 1d miktarda DNA içeren haploid spermatid oluşur.

Spermatid Fazı (Spermiyogenez): Bu fazda spermatidler olgun sperme farklılaşırlarken yeniden şekillenirler. İkinci mayotik bölünmenin sonucunda oluşan her spermatid DNA içeriği olarak haploittir, 22 otozom ve bir X veya Y kromozomu ile temsil edilirler. Daha fazla bölünme olmaz. Haploid spermatositler, olgun spermi oluşturan bir farklılaşma sürecine girerler. Bu süreç spermiyogenez olarak adlandırılır ve 4 fazdan oluşur. Bu fazlar gerçekleşirken spermatidler fiziksel olarak Sertoli hücrelerinin plazma membranına özelleşmiş bağlantılarla tutunmuşlardır. Spermiyogenez fazları şu şekildedir;

Golgi fazı: Bu faz, spermatitte Golgi kompleksinde PAS pozitif granüllerin bulunması ile karakterizedir. Bu proakrozomal granüller, akrozomal vezikül denilen nüklear zarfa komşu, membranla sınırlandırılmış bir vezikülü oluşturmak üzere bir araya gelirler. Bu fazda akrozomal vezikül genişler ve içeriği artar. Bu fazda sentriyoller de jukstanuklear bölgeden spermatidin arka kutbuna göç ederler. Sentriyol, sperm kuyruğunun aksonemini oluşturan 9 periferik mikrotübül çiftinin ve 2 merkezi mikrotübül parçasının bir araya gelmesini başlatır.

Kep fazı: Bu fazda akrozomal vezikül, nükleusun ön yarısının üzerine uzanır. Bu yapıya akrozomal kep denir.

Akrozom fazı: Bu fazda spermatid kendini yeniden hizalar ve başı, Sertoli hücresinin içine iyice gömülür. Gelişmekte olan flagellum ise seminifer tübülün lümenine doğru uzanır. Sitoplazmik mikrotübüller, akrozomun arka kenarından spermatidin arka kutbuna doğru uzanan manşet adı verilen silindirik bir kılıfı oluştururlar.

Maturasyon (olgunlaşma) fazı: Bu son fazda flagellumun etrafındaki fazla sitoplazma azaltılır ve matür spermatozoon oluşur. Daha sonra rezidüel cisimcik olarak da adlandırılan fazla sitoplazma Sertoli hücreleri tarafından fagosite edilir. Gelişmekte olan gametlerde bulunan interselüler köprüler rezidüel cisimlerde kalır.

Spermatidler artık birbirine bağlı değildir ve Sertoli hücrelerinden salınırlar. Bu sürece spermiasyon denilir. Ejekülattaki sperm hücrelerinin sayısı, testisteki spermiasyon hızı ile ilişkilidir. Yeni salınan sperm hücreleri hareketsizdirler, epididimiste işlem görürler ve burada hareketlilik kazanarak daha ileri olgunlaşmaya uğrarlar. İnsanda spermatogenez yaklaşık 74 gün sürmektedir.

Sertoli hücreleri seminifer epitelin gerçek hücrelerini oluştururlar. Uzun, prizmatik şekilli bu hücreler bazal lamina üzerine oturmuştur. Bazal laminadan seminifer tübül lümenine uzanır ve gelişmekte olan spermatogenik hücrelere kriptalar sağladığı için düzensiz apikal ve lateral hücre membranlarına sahiptirler. Sertoli hücreleri birbirlerine Sertoli hücresi-Sertoli hücresi bağlantı kompleksi ile bağlanırlar. Bu özel bağlantı tipi zonula okludens tipi sıkı bağlantılardır ve peritübüler doku ile birlikte kan-testis bariyerinin morfolojik temelini oluşturur (Junqueira ve Carneiro, 2005)

İki Sertoli hücresinin (Sertoli hücresi-Sertoli hücresi bağlantı kompleksi) komşu olduğu yerlerde oldukça dar aralığa sahip bağlantı kompleksleri görülür. Sertoli hücreleri arası bağlantı kompleksi olarak bilinen Seminifer tübül içerisinde iki kompartman vardır. Sertoli hücresi-Sertoli hücresi bağlantı kompleksi seminifer epiteli bazal ve adluminal olarak iki kompartmana ayırır. Bazal kompartman bağlantılar ve bazal lamina arasında uzanır ve besin maddeleri ile diğer maddelerin interstisyel damarlar ile spermatogenik hücreler arasında kısmen serbestçe değişimine izin verir. Adluminal kompartman (lümene yakın) bağlantılar ile seminiferöz tübül lümeni arasında bulunur. Bu kompartman direkt madde değişimini engeller ve buradaki spermatogenik hücreler bazal kompartmandakilerden daha farklılaşmış olarak bulunurlar. Besin maddeleri ve diğer maddelerden yararlanabilmeleri Sertoli hücrelerine bağlıdır. Sertoli hücresi-Sertoli hücresi bağlantı kompleksi kan-testis bariyeri olarak adlandırılan bir geçirgenlik bariyer alanıdır. Bu bariyer, seminifer epitelde iyon, aminoasit, karbonhidrat ve protein kompozisyonu bakımından fizyolojik bir kompartman oluşumu için gereklidir. Sertoli hücrelerinin görevleri aşağıda kısaca özetlenmektedir.

Sertoli hücrelerinin görevleri:

1. Gelişmekte olan spermatozoonlar için gerekli besin ve fiziksel destek sağlar.

2. Spermiyogenez sırasında fazla spermatid sitoplazmasındaki sitoplazmik artıkları fagosite eder.

3. Fruktozca zengin bir sıvı sentezler ve salgılar.

4. Birbirleriyle yaptıkları sıkı bağlantılarla spermatogenetik hücreleri içlerinde muhafaza ederek kandaki savunma hücrelerinin otoimmünitesinden korurlar (Kan Testis Bariyeri)

5. Testiküler transferrin ile demir alımını sağlar.

6. Antimüllerian Hormon (MIF) ile embriyogenezde ovaryum oluşmasını engeller.

Leydig hücrelerinin aktiviteleri ve miktarları hormonal uyarılara bağlıdır.

Hamilelik sırasında plasentada üretilen gonadotropik hormon maternal olarak fetusa geçer ve fetal testiküler interstisyel hücreleri uyarır. Bu hormonlar erkek genital organlarının embriyonik gelişimi için gereklidir. Embriyonik interstisyel hücreler hamileliğin 4. ayına kadar tamamen farklılaşmış olarak kalırlar; bundan sonra gerilemeleri testosteron sentezinde azalma ile olur. Gebelik boyunca ve hipofizden sonra salınan Lüteinizan Hormon (LH) uyarımı altında puberte öncesi döneme kadar testosteron sentezini yeniden yapıncaya kadar dinlenmede kalırlar (Junqueira ve Carneiro, 2005).

4.2. Testis Histofizyolojisi

Spermatogenez, testislerin normal vücut sıcaklığının altında tutulmasını gerektirir. Testisler abdominal kaviteden skrotuma inerken beraberinde kan damarlarını, lenf damarlarını, otonomik sinirleri ve tunika vajinalisi de sürüklerler. Testislerin skrotum içindeki sıcaklığı vücut sıcaklığının 2-3 °C altındadır. Testiküler sıcaklık yaklaşık 35 ^{o}C'dir. Her bir testis, abdominal aortanın bir dalı olan testiküler arter ile kanlanır. Venöz pleksus (pampiniform pleksus) her bir testiküler arterin etrafını sarar böylece testislerin düşük sıcaklıkta tutulması sağlanır. Testisten dönen soğuk venöz kan bir zıt yönlü akım sıcaklık değişim mekanizması ile arteriyal kanı testise girmeden soğutur. Kramester kasları ortam sıcaklığına yanıt verir. Bu kasın kontraksiyonu testisleri abdominal duvara yaklaştırır. Relaksasyonu ise testisleri skrotum içinde aşağıya indirir. Spermatogenez, FSH ve LH'ın testiküler hücreler üzerindeki etkilerine bağlıdır. LH interstisyel hücreler üzerine etki ederek spermatogenik seri hücrelerinin normal gelişimi için gerekli olan testosteron yapımını stimüle eder. FSH ise Sertoli hücrelerini etkileyerek ABP'nin sentez ve salgılanmasını sağladığı bilinmektedir. Bu protein testosteron ile bağlanarak testosteronu seminifer tubullerin lümenine taşır. Spermatogenez testosteron ile uyarılır, östrojen ve progesteronlarla inhibe edilir.

4.3. Kan Testis Bariyeri ve Ara Bağlantılar

Sperm üretimi, testis içerisinde bulunan antikorları bağışıklık sisteminden ayıran, aksi takdirde onları 'yabancı' olarak görecek olan kan testis bariyeri (Şekil 4) adı verilen testis yapısına bağlıdır. Kan testis bariyeri işlevinin kaybı, doğrudan infertiliteye yol açarken, normal spermatogenez sırasında bu yapı, immatür germ hücrelerinin immün ayrıcalıklı çevreye geçmesine izin vermek için geçici olarak "açılır" ve "kapanır". Kan testis bariyeri, gelişen spermler ve immün sistem arasında oluşabilecek herhangi bir etkileşimi ortadan kaldırır. Bu bariyer seminifer tübüllere immünglobulinlerin geçmesini önler ve böylece serumlarında yüksek düzeyde sperm antikorları bulunan hastalarda bile herhangi bir fertilite bozukluğu görülmez (Şekil 4).

Testiküler kapilerler pencereli tiptedirler ve büyük moleküllerin serbest olarak geçişine izin verirler. Sertoli hücreleri arasındaki sıkı bağlantılar bu bariyerden sorumludur. Erkek germ hücrelerinin kandan gelen zararlı ajanlara karşı korunmasında bu sıkı bağlantılar önemli rol oynarlar (Junqueira ve Carneiro, 2005).

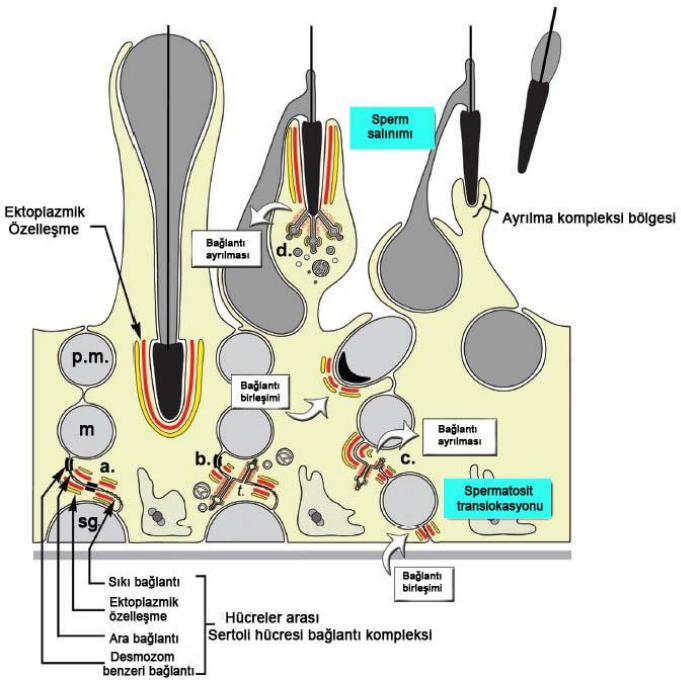

Şekil 4. Sertoli hücreleri arası bağlantı kompleksi (a), Sertoli hücresi bağlantı kompleksleri mayotik (m), post-mayotik (p.m.) ve germ hücrelerinin bulunduğu bir adluminal bölge oluşturan Sertoli hücrelerine komşu iken, germ hücreleri (spermatogonia, sg.) bazal bölgede yer alır. Bu sıkı bağlantılar, klaudin-11, okludin ve diğer kan testis bariyeri proteinlerini içerir. b) spermatogonyum, bir preleptoten spermatosit halindedir ve bazal kısımdadır. Preleptoten spermatosit, bazal membrandan ayrılır ve bir leptoten spermatosit olurken, 'yeni' Sertoli hücresi sıkı bağlantıları ve diğer bağlantı tipleri onun altında toplanır, böylece ‘yeni’ ve ‘eski’ arasında bir ara bölme içine leptoten spermatosit geçici olarak yerleştirilir. c) sperm salınımı öncesi (Stanton, 2016).

Seminifer epiteldeki sıkı bağlantılar, membrana en yakın konumdaki lokalizasyonu ile diğer sıkı bağlantılardan farklıdır. Sıkı bağlantılar, bazal laminanın yanındaki seminifer epitelin bazal kompartmanındaki Sertoli hücreleri arasında bulunur. Seminifer tübüldeki sıkı bağlantılar seminifer epitelin bazaline yakın bulunan Sertoli hücrelerinin sıkı bağlantılarıyla oluşur. Bu sıkı bağlantılar seminifer epiteli bazal ve adluminal kompartman olarak iki bölüme ayırır. Bazal bölümde spermatogonyumlar ve preleptoten spermatositler bulunurken adluminal bölümde

diğer germ hücreleri bulunur (Junqueira ve Carneiro, 2005). Testisteki sıkı bağlantı bölgesinde periferal membran proteinler dizisi ve 3 farklı sıkı bağlantı integral membran proteinlerinden oluşur. Bunlar; zonula okludens çeşitleri olan, zonula okludens-1 (ZO-1), zonula okludens-2 (ZO-2), okludin, klaudin gibi sıkı bağlantı proteinleridir. Sıkı bağlantıların en yüzeyde olanı zonula okludenstir. Ağa benzer bir yapı oluşturacak şekilde katlanma ve kıvrılmalar gösterir.

Sıkı bağlantı bariyerinde yer alan okludin kan testis bariyerinin regülasyonunda önemli rol oynar. Okludin ile direkt bağlantısı olan diğer sıkı bağlantı proteinleri arasında bulunan bağlantı komponentleri ZO-1 ve ZO-2'dir (Şekil 5). Okludinin C-terminal bölgesi, bazolateral membranda okludinin hedefi olan ZO-1'e bağlandığından dolayı bağlantıda okludin lokalizasyonu için ZO-1 gereklidir.

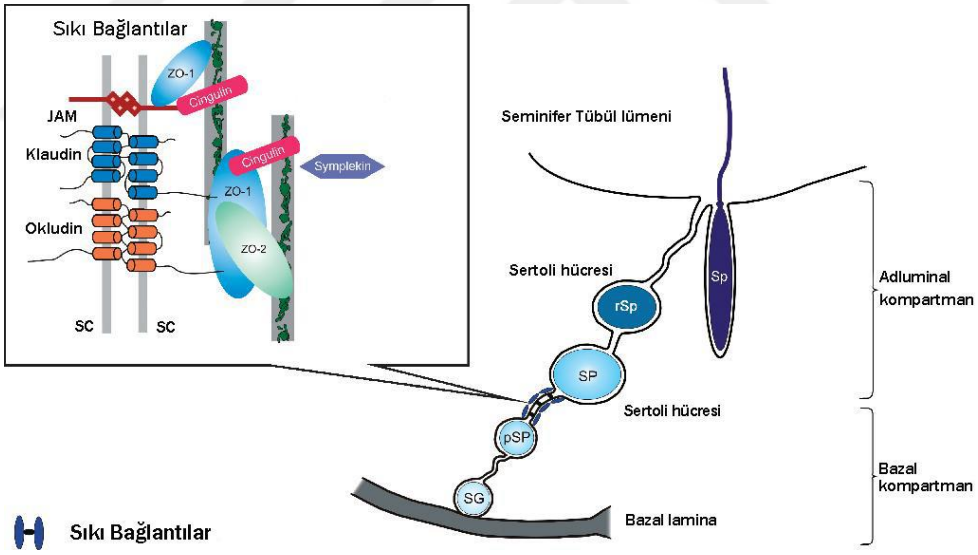

Şekil 5. Sıkı bağlantıların seminifer epiteldeki yapısı (Fink ve ark., 2006).

Ara bağlantılar neredeyse tüm memeli dokularında bulunur. Bu bağlantı tipinde hücre zarları birbirine çok yakındır (2nm). Bu bağlantı tipinde konneksin adı verilen protein birimleri, merkezlerinde yaklaşık 1,5 nm çapında hidrofilik kanal oluşturacak şekilde karşı karşıya gelirler.

Bu bağlantı tipinde hücreler arasında molekül ağırlığı 1500 kDa'un altındaki moleküller geçebilir. Bu bağlantılar aracılığıyla hücrelerin bağımsız değil eşgüdümlü hareket etmesi sağlanır (Junqueira ve Carneiro, 2005). Spermatogenezde yer alan hücrelerin gelişimi ve farklılaşması, hücreler arasında iyi derecede düzenlenmiştir ve koordineli etkileşimler gerektirir.

Hücre içi iletişim, özellikle konneksin 43 (Cx 43) ara bağlantıları aracılığıyla, fetal gelişim sırasında germ hücrelerinin gelişiminde ve yetişkinlerde spermatogenez sürecinde kritik rol oynar. Fetüste Cx 43 kaybı, germ hücrelerinin sayısında azalmaya neden olurken, yetişkin Sertoli hücrelerindeki Cx 43 kaybı, spermatogenezin tamamen engellenmesine neden olabilir. Konneksin 26, 32, 33, 36, 45, 46 ve 50 çeşitli memelilerde testisin özgün bölümlerinde (Şekil 6) yerleşmişlerdir (Kidder ve Cyr, 2016). Testis gelişimi sırasında, seminifer epitelde meydana gelen spermatogenez dalgalarını koordine etmek için Sertoli ve germ hücreleri arasında bölgesel olarak farklı ara bağlantılar kurulmaktadır (Kidder ve Cyr, 2016). Cx 43 muhtemelen gelişen germ hücrelerinden ziyade Sertoli hücrelerinin ve Sertoli-Sertoli etkileşimlerinin farklılaşması ile ilişkilidir (Gunther ve ark., 2013). Bir çalışmada, azospermili hastalarda Cx 43'te azalmaya işaret edilmiştir (Defamie ve ark., 2003). Klinefelter sendromu olan hastalarda ise seminifer tübül hasarının ciddiyeti ile Cx 43 immün boyanmasının immünreaktivitesi arasında bir korelasyon olduğu belirtilmiştir (Kotula-Balak ve ark., 2007).

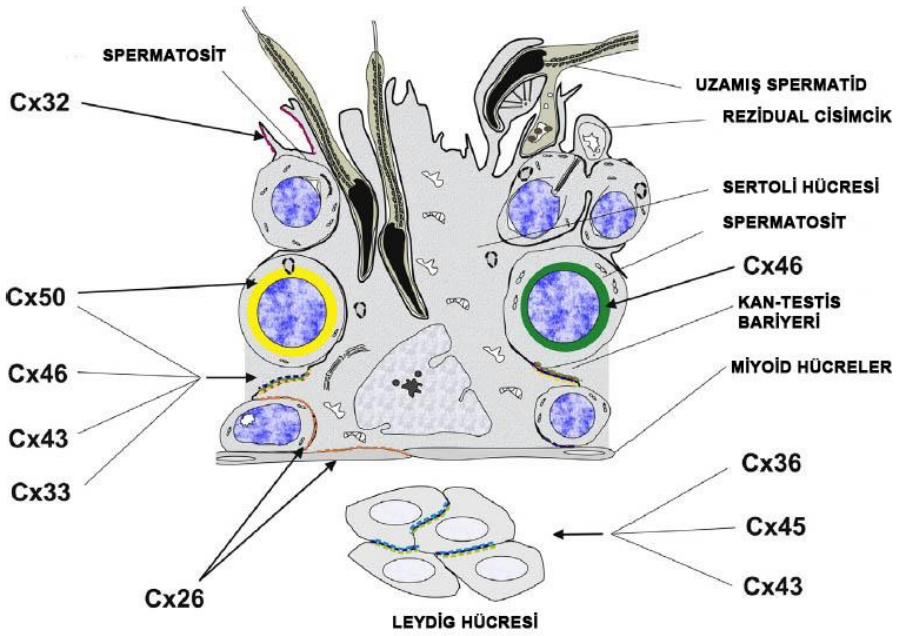

Şekil 6. Memeli seminifer tübülünde ve Leydig hücrelerinde farklı konneksinlerin lokalizasyonunu gösteren şematik diyagram. Cx 43 (mavi) ve Cx33 (kırmızı), öncelikle komşu Sertoli hücreleri arasındaki kan-testis bariyer alanında epitel tabanına lokalizedir (Kidder ve Cyr, 2016)

4.4. Obezite ve İnfertilite

Obezite, yaşam tarzı değişiklikleri, hormonal ve sperm genetik faktörlerindeki değişiklikler nedeniyle erkek fertilitesi ile bağlantılıdır (Hammoud ve ark., 2012). Sadece batı ülkelerinde değil, gelişmekte olan ülkelerde de küresel bir sağlık sorunudur (Stefan ve ark., 2013). Tüm dünyada son 10 yılda bireylerdeki sperm sayısı azalmıştır bu da popülasyonda beden kitle indeksi arttıkça, erkek infertilitesinde artış olduğunu gösteren kanıtlardan biridir (Hammoud ve ark., 2012). Obez erkeklerin semen kalitesindeki bozukluk normal kilodaki erkeklerden 3 kat fazladır (Sharma ve ark., 2013). Obezite, sadece sperm kalitesini düşürmekle kalmaz, aynı zamanda testislerdeki germ hücrelerinin fiziksel ve moleküler yapısını değiştirir ve sonuçta sperm hücrelerinin olgunlaşmasını ve fonksiyonunu etkiler (Shukla ve ark., 2014).

Yüksek yağlı diyet ile indüklenmiş obez erkeklerde sperm motilitesinin azaldığı ve normal morfolojiye sahip sperm yüzdesinin düştüğü belirlenmiştir (Du Plessis ve ark., 2010). Bununla birlikte, ayrıca yüksek yağlı diyetle obezitenin testosteron seviyesini düşürdüğü ve glikoz homeostazını değiştirdiği gösterilmiştir (Shukla ve ark., 2014). Aşırı viseral yağ, hormon seviyelerinde değişikliklere yol açtığı ve enflamasyona neden olduğu için zararlıdır (Dulloo ve Montani, 2012). Obez erkeklerin çoğunda normal kilolu erkeklere göre üreme hormonu profili değişmiştir (Winters ve ark., 2006). Bu erkeklerde, östrojen seviyesi yükselmiş ve testosteron ile FSH seviyeleri düşmüştür (Strain ve ark., 1982; Vermeulen ve ark., 1993). Beyaz yağ dokusu ise aromataz aktiviteden ve yağ doku türevli hormonlar ve adipokinlerden sorumludur ve adipokin seviyesi obez erkeklerde yüksektir (Palmer ve ark., 2012). Aromataz p450 enzimi yağ dokusunu içeren çoğu dokudan ve testisteki Leydig hücrelerinden salgılanır. Erkeklerde testosteronu östrojene dönüştürür (Cohen, 1999; Palmer ve ark., 2012). Artmış östrojen seviyesi spermatogenezi etkiler (Shukla ve ark., 2014). Viseral obezite luteinize edici hormonu (LH) ve testosteron düzeyini azaltabilir ve bu nedenle erkek infertilitesine neden olan hipogonadotropik hipogonadizm ile sonuçlanan önemli bir endokrin bozucu olarak işlev görebilir (Chughtai ve ark., 2011). Adipoz türevi hormonlar, besin alımı ve enerji dengesi, insülin, lipid ve glikoz metabolizması, anjiyogenez ve vasküler yeniden modelleme, pıhtılaşma ve kan basıncının düzenlenmesi dâhil olmak üzere vücut homeostazında önemli bir role sahiptir (Renes ve Mariman, 2013). Beyaz yağ dokudan üretilen leptin nöroendokrin sistemde yemek yeme ve enerji tüketimini düzenleyen anahtar nöropeptittir. Leptin, enerji alımı ve harcanmasında önemli rol üstlenir (Landry ve ark., 2013; Pimentel ve ark., 2014). Obezitede insülin direnci oluşmasıyla leptin sinyalizasyonu da bozulabilir (Shukla ve ark., 2014). Spesifik olarak, artmış olan leptin seviyesi, Leydig hücrelerinden testosteronun üretiminde anlamlı derecede azalmaya neden olur (Caprio ve ark., 1999). Böylece obez erkeklerde yükselmiş leptin seviyesi, Hipotalamus-Pineal bez (HPG) aksisini değiştirerek testosteron üretiminin azaltılmasına neden olur (Caro ve ark., 1996).

4.5. Oksidatif Stres ve İnfertilite

Vücutta antioksidanlar ile serbest radikaller arasındaki dengenin oksidanlar lehine değişmesi durumuna oksidatif stres denilmektedir (Sezer ve Keskin, 2014). Serbest radikaller, reaktif yapıları nedeni ile lipitleri nükleik asitler ve proteinler ile etkileşerek vücuda zararlı etkilerde bulunabilirler (Büyükuslu ve Yiğitbaşı, 2015). Buna bağlı olarak, serbest radikal oluşumundaki artış ve/veya antioksidan savunma sistemindeki yetersizlik sonucu organizmada oksidatif stres gelişir (Lobo ve ark., 2010). Reaktif oksijen türevleri (ROS) ile indüklenmiş oksidatif stresin erkek infertilitesinde önemli rol oynadığı bilinmektedir (Hamada ve ark., 2013). Erkek üreme sistemindeki aşırı ROS ve oksidatif stres, sperm konsantrasyonunda, motilitede ve morfolojide negatif değişikliklere neden olarak spermlere zarar verir ve semen parametrelerini etkileyerek infertiliteye neden olur (Khosrowbeygi ve Zarghami, 2007). ROS, sperm membran hasarı ve sperm DNA hasarı olarak iki şekilde erkek infertilitesine neden olur (Agarwal ve ark., 2014).

Sperm membranları yüksek oranda çoklu doymamış yağ asitleri içerir bu da onları oksidatif strese duyarlı hale getirir. Bu durum daha sonra ise, spermin oositi dölleme yeteneğini etkilemenin yanı sıra sperm motilitesini de etkiler. Bunların yanı sıra gelişen embryoda paternal kaynaklı DNA fragmentasyonuna neden olabilir (Tremellen, 2008). ROS'lar bir veya daha fazla eşlenmemiş elektron ile oksijen molekülleri içerdikleri için bir serbest radikal sınıfı olarak kabul edilirler. Bu da onları radikal formasyona karşı son derece reaktif ve duyarlı hale getirir, potansiyel olarak hücresel fonksiyonu değiştirir ve sonuçta hücre yaşamını tehlikeye sokar (de Lamirande ve Gagnon, 1993). Uygun olmayan diyet ve sedanter yaşam tarzı obeziteye neden olur. Obezite genel olarak hipertansiyon, dislipidemi, tip 2 diyabet, koroner kalp hastalıkları, felç, alkole bağlı olmayan yağlı karaciğer hastalığı, osteoartrit, uyku apnesi ve çeşitli kanser türlerine yakalanma riskini artırır (Savini ve ark., 2013). Bu obezite kaynaklı sistemik enflamatuvar hastalıklar redoks dengesini bozar ve seminal oksidatif strese neden olarak sperm fonksiyonlarının bozulmasına neden olur (Palmer ve ark., 2012). Obeziteye neden olan yağ dokusu birikimi, pro-enflamatuvar sitokinlerin salınması, lökositlerde artan ROS üretimi ve testis sıcaklığının artmasıyla ısınmasıyla ROS seviyesinde artışa neden olabilir (Banks ve ark., 2005).

5. GEREÇ VE YÖNTEM

5.1. GEREÇ

Bu çalışmada, Acıbadem Üniversitesi Deney Hayvanları Merkezi (ACU-DEHAM)'nden alınan genç yetişkin (7 haftalık) Sprague Dawley albino erkek sıçanlar (n=32, 250-300 gr) kullanıldı. Bu çalışmanın yapılabilmesi için Marmara Üniversitesi Deney Hayvanları Etik Kurulundan onay alındı (014.2016.mar).

5.1.1 Deney Grupları

Sıçanlar deney süresi boyunca 22±2°C sıcaklıkta, standart aydınlık/karanlık (12/12 saat) siklusu olan laboratuvar ortamında tutuldu (Resim 1). Kontrol (STD) ve Kontrol+Egzersiz (STD+EGZ) grubundaki sıçanlara standart sıçan yemi (STD) ve çeşme suyu verildi. Diyetle indüklenmiş obezite oluşturmak için (Atilgan ve ark., 2013; Ickin Gulen ve ark., 2015) yüksek yağlı diyet (YYD) ve YYD+Egzersiz (YYD+EGZ) grubundaki sıçanlar deney süresi boyunca %45 yağlı diyet ile beslendiler. STD+EGZ ve YYD+EGZ gruplarına çalışmanın 12. haftasından itibaren 6 hafta boyunca yüzme egzersizi uygulandı. Sıçanlara yüzme egzersizi, 32±1 ºC sıcaklığa sahip 60 cm boyunda, 150 cm genişliğinde ve 45 cm derinliğinde plastik yüzme tankında yaptırıldı (Resim 2). Sıçanların, yüzme egzersizine alıştırılması için, ilk haftanın ilk 2 günü hayvanlar 15 dakika yüzdürülerek egzersize alıştırılmaya başlandı. 3. gün 30 dakika, 4. gün 45 dakika, 5. gün de 60 dakika yüzdürüldüler. Altı hafta boyunca sıçanlara, haftada 5 gün günde 60 dakika yüzme egzersizi uygulandı. Yüzme egzersizi uygulanması için seçilen saat aralığı 10:00 -12:00 idi.



Resim 1. Sıçanların yetiştirildiği kafesler ve laboratuvar ortamı



Resim 2. Sıçanların yüzdüğü havuz ve yüzme egzersizi

Çalışma grupları aşağıdaki gibi oluşturuldu (Tablo 1),

STD grubu (n=8): Bu gruptaki sıçanlar standart sıçan yemi ile 18 hafta boyunca beslendiler.

YYD grubu (n=8): Bu gruptaki sıçanlar 18 hafta boyunca %45 yağlı diyet ile beslendiler.

STD+EGZ grubu (n=8): Bu gruptaki sıçanlar 18 hafta boyunca standart sıçan yemi ile beslendiler ve son 6 hafta boyunca bu sıçanlara yüzme egzersizi uygulandı.

YYD+EGZ grubu (n=8): Bu gruptaki sıçanlar 18 hafta boyunca %45 yağlı diyet ile beslendiler ve bu sıçanlara son 6 hafta boyunca yüzme egzersizi uygulandı.

Deneye başlamadan önce ve deney boyunca haftada bir kez olacak şekilde her hafta sıçanların ağırlıkları ölçüldü.

Tablo 1. Deneyler Süresince Sıçanların Beslenmesi ve Egzersiz Uygulamaları.

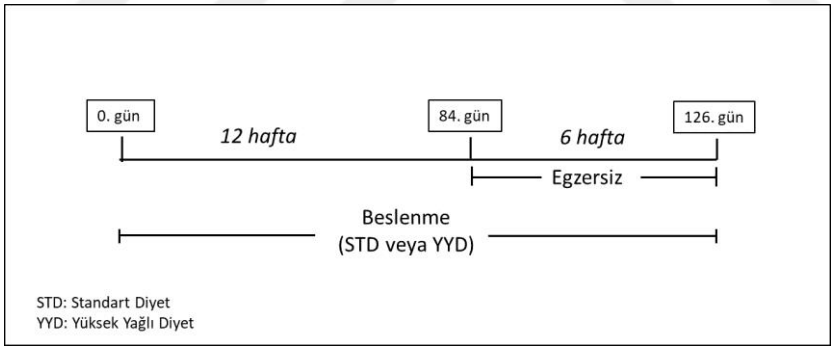

5.1.2. Kan ve Doku Örneklerinin Elde Edilmesi

Sıçanlar ketamin (9 cc/kg) ve ksilazin (7 cc/kg) derin anestesizi altında diseke edildi. Kalpten alınan kan örnekleri biyokimyasal incelemeler için, testis dokuları mikroskobik and biyokimyasal değerlendirmeler için, epididimis dokusu ise hem mikroskobik değerlendirme hem de sperm sayımı için kullanıldı.

5.2. YÖNTEM

5.2.1 Histolojik Preparasyon

5.2.1.1 Sperm sayımı, motilitesi ve morfolojisi

Tüm gruplardaki sıçanların sol epididimis örnekleri diseke edildikten sonra Hepes eklendi. Earle's Balanced Salts Solution içerisine alındı. Epididimis dokularından semen incelemesi yapmak için epididimis küçük parçalara ayrıldı. Oluşan doku sıvı karışımı tüplere alınarak (5 ml) çöktürme işlemi yapıldı. Beş dakika dokuları çöktürme işleminden sonra üst kısımdaki süpernatant alındı. Gradient yöntemi kullanılarak 18 dakika 1800 devir/dakikada santrifuj edildi ve süpernatant atıldı. Kalan 0,5 ml örneğin üzerine 2 ml sperm yıkama medyumu eklenerek 10 dakika 2000 devir/dakikada santrifuj edildi ve süpernatant kısmı atıldı. Elde ettiğimiz pellete 0,3 ml fertilizasyon mediumu eklendi. Makler sayım kamarası üzerine bir damla damlatıldı ve 100 karedeki tüm spermler sayılarak milyonla çarpıldı. Kalan örnekler semen yayma yöntemi kullanılarak ince bir katman olacak şekilde yayılarak kurutuldu. Hücreleri hem fikse etmek hem de dehidrate etmek için etonol kullanıldı. Diff-Quik boyası kullanılarak örnekler boyandı. Her preparatta 100 sperm seçilerek baş, boyun ve kuyruk anomalileri incelendi**.**

5.2.1.2 Doku örneklerinin preparasyonu

Sıçanlardan alınan testis ve epididimis dokuları morfolojik ve histolojik incelemeler amacıyla %10 tamponlu formalin ve Bouin solüsyonu ile fikse edildi. Biyokimyasal incelemeler için de alınan dokular -80^{0}C'de donduruldu**.**

5.2.1.3 Işık mikroskopik preparasyon

Sağ testislerden ve epididimisten alınan doku örnekleri, %10'luk nötral tamponlu formalin ile 72 saat fikse edildi. Fiksasyonu takiben dokular, yükselen etil alkol serisi (% 70, % 90, % 96, % 100) ile dehidrasyon ve ksilenle saydamlaştırma aşamalarından geçirildi. Dokular daha sonra parafine gömüldü. Mikrotom ile 5 μm kalınlığında alınan kesitler sıcak su banyosuna aktarıldı ve histolojik boyamalar için lamlara alındı. Kesitlere, histolojik değerlendirme için hematoksilen ve eozin (H&E) boyası uygulandı. Bazal membrandaki değişiklikleri göstermek için periyodik asit Schiff (PAS) reaksiyonu ve ayrıca bağ dokudaki değişiklikleri göstermek için de Masson'un trikrom boyası uygulandı. H&E boyalı kesitlerde imaj j (NIH-USA)

programı kullanılarak 100 seminifer tübülün çapı, alanı ve seminifer tübül epitel kalınlığı ölçüldü. Seminifer tübüller, normal, regresif, dejeneratif ve atrofik olmalarına göre histolojik olarak değerledirildi (Hess ve ark., 1988). Her kesitte en az 100 seminifer tübül modifiye edilmiş Johnsen'ın skorlamasına (Tablo 2) göre skorlandı (Gozen ve ark., 2013; Johnsen, 1970).

Tablo 2. Modifiye edilmiş Johnsen'ın Histopatolojik Skorlama Parametreleri (Gozen ve ark., 2013; Johnsen, 1970)

10	Tam spermatogenez
9	Hafif bozulmuş spermatogenez, çok sayıda geç spermatid, epitel organizasyonunda bozukluk
8	Her tübül lümeninde 5'den az spermatozoa, az sayıda geç spermatid var
7	Spermatozoa yok, geç spermatid yok, çok sayıda erken spermatid var
6	Spermatozoa yok, geç spermatid yok birkaç erken spermatid var
5	Spermatozoa veya spermatid yok, çok sayıda spermatosit var
4	Spermatozoa veya spermatid yok, birkaç spermatosit var
3	Yalnızca spermatogonyumlar var
2	Germ hücresi yok, sadece Sertoli hücresi var
1	Seminifer tubul içinde hiç hücre yok

5.2.1.4 PCNA immunhistokimyası

Testis dokuları, %4 paraformaldehid içerisinde 72 saat fikse edildi. Pozitif şarjlı lamlara alınan 5 µm kalınlığında parafin kesitler 1 gece boyunca 37°C'lik etüvde bekletildi. Deparafinize etmek amacıyla ksilende 3x5 dakika tutuldu ve saf alkol ve %96'lık alkolde 10 dakika bekletildikten sonra metanol ile hazırlanmış %3'lük hidrojen peroksitte 20 dakika bekletilerek endojen enzim blokajı yapıldı. Kesitler, önce musluk suyu sonra distile suda yıkama işleminden sonra antijen geri kazanımı için sitrat tamponda 20 dakika 300 W mikrodalgaya maruz bırakıldı. Oda

ısısında soğutulan kesitler PBS ile 3 kere 5'er dakika yıkandıktan sonra bloklama solüsyonunda (Invitrogen) 10 dakika bekletildi, tavşan anti-PCNA (Novus) primer antikorunda (1: 2000) 1 gece boyunca 4°C'de bekletildi. Kesitler, 3 kez 5'er dakika PBS'te yıkandıktan sonra biotinlenmiş sekonder antikorda (Thermo) 30 dakika, PBS ile yıkamadan sonra, streptoavidin peroksidazda (Invitrogen) 10 dakika tutuldu, PBS ile yıkandıktan sonra, DAB kromojeninde 5 dakika bekledi ve distile suda yıkamanın ardından Mayer Hematoksilen ile zıt boyama yapıldı. Kesitler entellan ile kapatıldı. İlk seminifer tübül rastgele seçildikten sonra diğerleri preparatın saat yönünde kaydırılmasıyla toplam 20 seminifer tübülde PCNA+ hücreler toplam hücre sayısına bölünerek proliferasyon indeksi belirlendi.

5.2.1.5 TUNEL yöntemi

Pozitif şarjlı lamlara alınan 5 µm kalınlığında kesitler ksilen ile deparafinize edildi, azalan alkol serilerinden geçirilerek rehidrate edilen ve PBS'te yıkanan kesitlere, TUNEL metodu üretici firmanın (ApopTag Plus, In Situ Apoptosis Detection Kit, S7101, Millipore) verdiği kullanım kılavuzundaki yönteme göre yapıldı. Buna göre, doku kesitleri, 3x5 dk ksilen, 2x5 dk %100 alkol, 3 dk %95 alkol, 3 dk %70 alkolde bekletildİ ve 5 dk PBS ile çalkalandı. Proteinlerin sindirilmesi için kesitler Proteinaz K (20µg/ml) ile oda ısısında 15 dk inkübe edildi ve 2x2 dk distile su ile çalkalandı. Endojen peroksidazın maskelenmesi için kesitler PBS ile hazırlanmış %3'lük H_2O_2 ile 5 dk oda ısısında inkübe edildi. Daha sonra, PBS ile 2x5 dk yıkandı. Lamların etrafı dikkatlice kurulanarak kesitlerin üzerine 15 µl dengeleyici tampon konulup, plastik lamel ile kapatıldı ve 30 dk oda ısısında inkübe edildi. Plastik lamel kaldırılarak dokunun etrafı kurulandı ve her lam üzerine 15 µl Tdt enzimi konuldu ve tekrar plastik lamel ile kapatıldı. Nemli ortamda 37 ^{0}C etüvde 1 saat inkübe edildi. Plastik lameller kaldırılarak kesitler durdurma/yıkama tamponu ile oda ısısında 10 dk yıkandı. PBS ile 3x5 dk yıkamanın ardından, her kesit üzerine 13 µl Anti-Digoksigenin- Peroksidaz konuldu ve üzerlerine plastik lameller kapatılarak oda ısısında 30 dk inkübe edildi. Kesitler PBS ile 3x5 dk yıkandı. Kesitlerin çevresi kurulandıktan sonra her kesit üzerine 15 µl 3,3'-diaminobenzidine (DAB) substrat solusyonu damlatıldı. Boyanma için oda ısısında 5 dk bekletilmenin ardından renk reaksiyonu oluşması gözlemlendikten sonra kesitler distile su ile yıkandı. Kesitler Mayer Hematoksilen ile boyanarak zıt boyaması yapıldıktan sonra,

%96 alkolde 2x2 dk bekletilerek kurumaya bırakıldı. Kuruma gerçekleştikten sonra entellan ile kapatıldı. Rastgele seçilen 20 seminifer tübül incelenerek TUNEL pozitif hücreler sayıldı. Apoptotik indeks, 3 veya daha fazla TUNEL pozitif hücre içeren seminifer tübül sayısının toplam seminifer tübül sayısına oranlanmasıyla bulundu.

5.2.1.6 ZO-1 immünhistokimyası

Parafin kesitler 1 gece boyunca 37°C'lik etüvde bekletildi. Deparafinize etmek amacıyla ksilende 3x5 dakika tutuldu. Saf alkol ve %96'lık alkolde 10 dakika bekletildikten sonra metanol ile hazırlanmış %3'lük hidrojen peroksitte 20 dakika bekletilerek endojen enzim blokajı yapıldı. Önce çeşme suyu sonra distile suda yıkama işleminden sonra antijen geri kazanımı için etilen diamin tetra asetik asid (EDTA) tamponunda 20 dakika 200 W mikrodalgaya maruz bırakıldı. Oda ısısında soğutulan kesitler PBS ile 3 kez 5'er dakika yıkandıktan sonra bloklama solüsyonunda 10 dakika bekletildi. Kesitler, tavşan anti-ZO-1 primer antikorunda (1:100) 1 gece boyunca 4°C'de bekletildi. PBS'de 3 kez 5'er dakika yıkandıktan sonra biotinlenmiş sekonder antikorda 37^0C'de 30 dakika bekletildikten sonra PBS ile yıkandı ve streptavidin peroksidazda 10 dakika tutuldu. PBS ile yıkanma sonrası AEC kromojeninde (20 µl AEC kromojen + 1 ml AEC substrat tamponu) 15 dakika bekletildi. Distile suda yıkama işleminden sonra, kesitler gliserin jel ile kapatıldı. Seminifer tübüllerde ZO-1 immunreaktivite derecesi yok (0), çok az (+), orta (++) ve yoğun (+++) şeklinde değerlendirildi.

5.2.1.7 Okludin immünhistokimyası

Pozitif şarjlı lamlara alınan 5 µm kalınlığında parafin kesitler 1 gece boyunca 37°C'lik etüvde bekletildi. Deparafinize etmek amacıyla ksilendede 30 dakika tutuldu. Saf alkol ve %96"lık alkolde 10 dakika bekletildikten sonra distile suya alındı. Daha sonra metanol ile hazırlanmış %3'lük hidrojen peroksitte 20 dakika bekletilerek endojen enzim blokajı yapıldı. Önce çeşme suyu sonra distile suda yıkama işleminden sonra antijen geri kazanımı için EDTA tamponunda 20 dakika 200 W mikrodalgaya maruz bırakıldı. Oda ısısında soğutulan kesitler PBS ile 3 kez 5'er dakika yıkandıktan sonra bloklama solüsyonunda 10 dakika bekletildi. Kesitler, tavşan anti-Okludin primer antikorunda (1: 150) 1 gece boyunca 4°C'de bekletildi. PBS'de 3 kez 5'er dakika yıkandıktan sonra biotinlenmiş sekonder antikorda

37^0C'de 30 dakika bekletildikten sonra PBS ile yıkandı ve streptavidin peroksidazda 10 dakika tutuldu. PBS ile yıkanma sonrası AEC kromojeninde (20 µl AEC kromojen + 1 ml AEC substrat tamponu) 15 dakika bekletildi. Distile suda yıkama işleminden sonra, kesitler gliserin jel ile kapatıldı. Seminifer tübüllerde ZO-1 immunreaktivite derecesi yok (0), çok az (+), orta (++) ve yoğun (+++) şeklinde değerlendirildi.

5.2.1.8 Cx 43 immünhistokimyası

Parafine gömülmüş bloklardan alınan kesitler 1 gece boyunca 37°C'lik etüvde bekletildi. Deparafinize etmek amacıyla ksilende 3x5 dakika tutuldu. Saf alkol ve %96'lık alkolde 10 dakika bekletildikten sonra metanol ile hazırlanmış %3'lük hidrojen peroksitte 10 dakika bekletilerek endojen enzim blokajı yapıldı. Kesitler, önce çeşme suyu sonra distile suda yıkama işleminden sonra antijen geri kazanımı için EDTA tamponunda 20 dakika 300 W mikrodalgaya maruz bırakıldı. Oda ısısında soğutulan kesitler, bloklama solüsyonunda 10 dakika bekletildi. Kesitler, tavşan anti-Cx 43 primer antikorunda (1: 50) 1 gece boyunca 4°C'de bekletildi. PBS'de 3 kez 5'er dakika yıkandıktan sonra biotinlenmiş sekonder antikorda 37 ^{0}C'de 1 saat bekletildi.

PBS ile yıkamadan sonra, streptavidin peroksidazda 10 dakika tutuldu. PBS ile yıkanma sonrası AEC kromojeninde (20 µl AEC kromojen + 1 ml AEC substrat tamponu) 15 dakika bekletildi. Distile suda yıkama işleminden sonra, kesitler gliserin jel ile kapatıldı. Seminifer tübüllerde Cx 43 immunreaktivite derecesi yok (0), çok az (+), orta (++) ve yoğun (+++) şeklinde değerlendirildi.

5.2.1.9 Western blot analizi

Sağ testisten alınan taze doku örnekleri -80°C'de saklandı. Protein konsantrasyonları Quant-iT™ protein analiz kiti (Qubit; Molecular Probes, Invitrogen) kullanılarak belirlendi. Standart konsantrasyon için sığır serum albümini (BSA) kullanıldı. BSA ve diğer örneklerdeki protein konsantrasyonları Qubit™ florometre cihazı (Invitrogen Q32857) ile ölçüldü. Protein lizatlarına lityum dodesilsülfat (LDS) tamponu (1: 4), ditiyotretol (DTT, 1: 20) ve ultra distile su eklendi. Hazırlanan örnekler, 70 °C'de 10 dakika ısıtıldı. Örnekler ve protein standartı dikey jel elektroforez sisteminde (Invitrogen) hazır %4-12'lik Bis-Tris

gradient jeline yüklenerek yürütme çözeltisi içinde, 200 voltta yürütüldü. Elektroforezden sonra çıkarılaran jeller polivinilidin florür (PVDF) membran (Iblot transfer stack Kit, Invitrogen) kullanılarak sandviç sistem içerisine yerleştirildi ve Iblot kuru blotlama sistemi kullanılarak jellerdeki proteinler PVDF membranlara transfer edildi. Transfer sonrası işlem basamaklarında Western kromojenik belirleme anti- tavşan kiti (IBlot Western Detection Chromogenic anti-taabbit Kit, Invitrogen-WB7105) kullanıldı. Özgün olmayan bağlanmayı engellemek için membranlar kit içindeki bloklama solüsyonunda 30 dakika bekletildi. Ağırlıkları sırasıyla ~ 210 kDa olan ZO-1, ~ 65 kDa olan Okludin ve ~ 43 kDa olan Cx 43 protein miktarlarını saptamak için proteinlerin aktarıldığı PVDF membranlar tavşan anti-ZO-1 (1: 500, Invitrogen), tavşan anti-okludin (1: 500, Invitrogen) ve tavşan Cx 43 (1: 500, Invitrogen) antikorlarında 4°C'de 1 gece inkübe edildi. İnkübasyon sonrası membranlar yıkama solüsyonu ile 4 kere 5 dakika yıkandı. Yıkama sonrası membranlar sekonder antikor ile 30 dakika oda ısında inkübe edilip yıkama solüsyonu ile tekrar 4 kere 5 dakika yıkandı.

Bantlar, kit içerisindeki kromojenik solüsyon kullanılarak görünür hale getirildi. Protein miktarı kontrolü β-Aktin kullanılarak yapıldı. Membran görüntüleri görüntüleme sistemi (BIORAD) kullanılarak alındı. Image J (NIH- USA) programı kullanılarak bantlar dansitometrik olarak ölçüldü.

5.2.1.10 Geçirimli elektron mikroskopik preparasyon

Sağ testislerden alınan doku örnekleri %2,5'luk 0,1 M PBS tamponlu (pH 7,2) glutaraldehit fiksatifi içerisinde 4 ºC'de 4 saat fiksasyonu yapıldı. Tamponla yıkamadan sonra, %1'lik osmiyum tetroksitle 1 saat postfiksasyon yapıldı. Yükselen alkol serilerinden (%70, %90, %96, %100) geçirilerek dehidrate edildi ve propilen oksitten geçirilerek 60 ºC'deki etüvde epon 812'ye gömüldü. Ultramikrotomda alınan yarı ince kesitler (1 μm) toluidin mavisi ile boyanarak yarı ince kesitlerde yer tayini yapıldıktan sonra, yaklaşık 60 nm kalınlığındaki ince kesitler bakır gridler üzerine alındı uranil asetat ve kurşun sitrat ile kontrastlandı ve geçirimli elektron mikroskopunda (Jeol 1200 EXII, Japonya) incelendi.

5.2.2. Biyokimyasal Analizler

5.2.2.1 Serumda biyokimyasal analizler

Dekapitasyon öncesi kalpten alınan kan örnekleri, içerisinde antikoagülan madde bulunmayan kuru vakumlu tüplere alındı. Oda sıcaklığında 30 dakika bekletildikten sonra 4000 rpm'de 15 dakika boyunca santrifüj edildi ve ayrılan serum örnekleri çalışma yapılıncaya kadar -20°C'de saklandı. Analizler, Marmara Üniversitesi, Eczacılık Fakültesi, Biyokimya Anabilim Dalı Laboratuarı'nda yapıldı.

5.2.2.1.1 Serum glikoz, insülin ve lipid konsantrasyonunun ölçülmesi

Serum glikoz konsantrasyonunun belirlenmesi: Serum örnekleri derin dondurucudan çıkartıldıktan sonra oda sıcaklığında çözünmesi beklendi. Serum glikoz konsantrasyonu, ticari kit (Biolabo, Glucose GOD-PAP) kullanılarak spektrofotometre (BioTek) ile belirlendi.

Tablo 3'de gösterildiği gibi hazırlanan tüpler vorteks ile karıştırıldıktan sonra oda sıcaklığında 20 dakika bekletildi. Bekleme süresinin ardından tüpler 550 nm'de okundu.

Tablo 3. Serum glikoz konsantrasyonu örnek hazırlama tablosu

	Örnek	Standart	Kör
Reaktif	1 mL	1 mL	1 mL
Örnek	10 µL	-	-
Standart	-	10 µL	-
Distile su	-	-	10 µL

Serum glikoz konsantrasyonu aşağıdaki formül yardımıyla hesaplandı ve sonuçlar mg/dL olarak verildi.

$$\text{Serum glikoz miktarı} = \frac{\text{Absorbans (örnek)}}{\text{Absorbans (standart)}} \times \text{Standart konsantrasyon (100)}$$

Serum insülin seviyelerinin belirlenmesi: İnsülin seviyeleri ticari olarak satın alınan "Sıçan İnsülin ELISA kiti" (Bioassay Technology Laboratory) kullanılarak ölçüldü. ELISA yöntemi, özgül antikor kullanılarak örnekteki antijen miktarını, özgül antijen kullanarak da örnekteki antikorun miktarının ölçülebildiği immunokimyasal bir ölçüm tekniğidir. Kit prosedürüne uygun olarak yapılan işlemlerin ardından insülin konsantrasyonları belirlendi ve sonuçlar mIU/L olarak verildi.

Serum total kolesterol seviyelerinin belirlenmesi: Total kolesterol konsantrasyonu, ticari kit (Biolabo, CHOD-PAP) kullanılarak spektrofotometre (BioTek) ile belirlendi. Tablo 4'te gösterildiği gibi hazırlanan tüpler vorteks ile karıştırıldıktan sonra oda sıcaklığında 10 dakika bekletildi. Bekleme süresinin ardından tüpler 500 nm'de köre karşı okundu.

Tablo 4. Serum total kolesterol seviyesi örnek hazırlama tablosu

	Örnek	Standart	Kör
Reaktif	1 mL	1 mL	1 mL
Örnek	10 µL	-	-
Standart	-	10 µL	-
Distile su	-	-	10 µL

Serum total kolesterol konsantrasyonu aşağıdaki formül yardımıyla hesaplandı ve sonuçlar mg/dL olarak verildi.

$$\text{Serum total kolesterol miktarı} = \frac{\text{Absorbans (örnek)}}{\text{Absorbans (standart)}} \times \text{Standart konsantrasyon (200 mg/dL)}$$

Serum trigliserid seviyelerinin belirlenmesi: Trigliserid konsantrasyonu, ticari kit (Biolabo, GPO-PAP) kullanılarak spektrofotometre (BioTek) ile belirlendi. Tablo 5'te gösterildiği gibi hazırlanan tüpler vorteks ile karıştırıldıktan sonra oda

sıcaklığında 10 dakika bekletildi. Bekleme süresinin ardından tüpler 500 nm'de köre karşı okundu.

Tablo 5. Serum trigliserid seviyesi örnek hazırlama tablosu

	Örnek	Standart	Kör
Reaktif	1 mL	1 mL	1 mL
Örnek	10 µL	-	-
Standart	-	10 µL	-
Distile su	-	-	10 µL

Serum trigliserid konsantrasyonu aşağıdaki formül yardımıyla hesaplandı ve sonuçlar mg/dL olarak verildi.

$$\text{Serum trigliserid miktarı} = \frac{\text{Absorbans (örnek)}}{\text{Absorbans (standart)}} \times \text{Standart konsantrasyon (200 mg/dL)}$$

Serum HDL ve VLDL seviyelerinin belirlenmesi: HDL ve VLDL seviyeleri ticari olarak satın alınan "Sıçan Yüksek Yoğunluklu Lipoprotein (Rat High Density Lipoprotein-HDL) ELISA kit" ve "Sıçan Çok Düşük Yoğunluklu Protein (Rat Very-Low Density Lipoprotein-VLDL) ELISA kiti" (Bioassay Technology Laboratory) kullanılarak ölçüldü. Kitin protokolüne uygun olarak işlemler gerçekleştirildi. Elde edilen standart grafikten yararlanılarak serum HDL ve VLDL seviyeleri belirlendi ve sonuçlar mg/dL olarak verildi.

5.2.2.1.2 Serum FSH, LH, testosteron ve leptin konsantrasyonunun ölçülmesi

Serum FSH, LH ve testosteron seviyelerinin belirlenmesi: Serum FSH, LH ve testosteron konsantrasyonları, ticari sıçan FSH ELISA kiti, Sıçan LH ELISA kiti ve Sıçan testosteron ELISA kiti (Bioassay Technology Laboratory) kullanılarak ölçüldü. Kit prosedürüne uygun olarak yapılan işlemlerin ardından oluşturulan standart

grafikler kullanılarak örneklerdeki FSH, LH ve testosteron konsantrasyonu belirlendi. Sonuçlar FSH ve LH için mIU/L; testosteron içinse nmol/L olarak verildi.

Serum leptin seviyesinin belirlenmesi: Serum leptin konsantrasyonu, ticari sıçan leptin ELISA kiti" (Bioassay Technology Laboratory) kullanılarak ölçüldü. Kit prosedürüne uygun olarak yapılan işlemlerin ardından oluşturulan standart leptin grafiği kullanılarak örneklerdeki leptin konsantrasyonu belirlendi ve sonuçlar ng/mL olarak verildi.

5.2.2.1.2.1 Testis dokusunda biyokimyasal ölçümler

Dekapitasyondan hemen sonra çıkarılan sol testis dokusu, PBS tamponu ile yıkanarak tartıldı ve ependorf tüplere konularak -80° C'de ölçümler yapılana kadar saklandı. Biyokimyasal ölçümler yapılacağı gün -80'den çıkarılan dokular soğuk 150 mM KCl çözeltisiyle homojenize edilerek %10'luk doku homojenatı hazırlandı.

5.2.2.2.1.1.1 Doku MDA seviyesinin ölçülmesi

Lipit peroksidasyonun göstergesi olan MDA seviyelerinin tayini için Ohkawa ve ark. (Ohkawa ve ark., 1979) tarafından geliştirilen metot kullanıldı. Metodun prensibi, lipid peroksidasyonunun yıkım ürünlerinden olan MDA'nın tiyobarbitürik asit (TBA) ile oluşturduğu pembe renkli kompleksin renk şiddetinin 532 nm dalga boyunda ölçülmesi esasına dayanır.

Kullanılan reaktifler

% 8,1'lik sodyum dodesil sülfat (SDS)

% 20'lik asetik asit

%0,8'lik 2-tiyobarbutürik asit (TBA)

2 mmol/L 1,1',3,3' tetraetoksipropan

Hazırlanan çözeltiler Tablo 6'da belirtildiği şekilde deney tüplerine eklendikten sonra çözeltilerin karışması için iyice vortekslendi. Tüpler kaynar suda (en az 95 derecede) 1 saat bekletildi, akan çeşme suyunda soğutuldu ve 5000 rpm'de 10 dakika santrifüj edildi. Pembe renkli süpernatantların absorbansları 532 nm'de

okundu ve 1.1',3,3' tetraetoksipropanla hazırlanan standart grafiğinden yararlanılarak nmol/gr doku cinsinden MDA düzeyleri bulundu.

Tablo 6. MDA seviyesi belirlenmesinde kullanılan çözeltiler

	Numune	Kör
Homojenat	100 µl	--------
% 8,1 SDS	200 µl	200 µl
% 20'lik asetik asit	1500 µl	1500 µl
% 0,8'lik TBA	1500 µl	1500 µl
Distile su	700 µl	800 µl

5.2.2.2.2 Doku GSH seviyesinin ölçülmesi

GSH hücre, doku ve organ sistemlerinin bütünlüğünün yapısal ve fonksiyonel olarak korunmasında antioksidan bir molekül olarak rol alır. Testis dokularında GSH analizi, Beutler metoduna göre yapıldı (Beutler ve ark., 1963). Metodun prensibi, analiz tüpünde bulunan GSH'nin 5,5'-ditiyobis 2- nitrobenzoik asit (DTNB) ile reaksiyona girerek sarımsı renk vermesi ve oluşan bu rengin ışık şiddetinin 410 nm dalga boyunda spektrofotometrede okunmasına dayanır.

Doku homojenatları 5000 rpm'de, +4 derecede, 20 dakika santrifüj edildi. Elde edilen süpernatanta %10'luk triklor asetik asit çözeltisi ilave edildi, karıştırıldı ve tekrar 3000 rpm'de, 4 °C'de, 20 dakika santrifüj edilerek proteinlerin çökmesi sağlandı. Açık renkli süpernatant numuneleri GSH analizinde kullanıldı.

*Kullanılan Reaktifler***:**

% 10'luk triklor asetik asit

% 1'lik trisodyum sitrat

% 0.4'lük 5,5'-DTNB

0.3 M disodyum hidrojen fosfat

Tablo 7'de belirtilen çalışma şemasına göre deney tüpleri hazırlandı, çözeltilerin iyice karışması için tüpler vortekslendi. Oda ısısında 5 dakika bekletilen numunelerde oluşan rengin şiddeti spektrofotometrede 410 nm'de okundu ve glutatyon standard grafiğinden yararlanılarak µmol/gr doku cinsinden GSH düzeyleri bulundu.

Tablo 7. GSH seviyesi belirlenmesinde kullanılan çözeltiler

	Numune	Kör
%10'luk Homojenat	500µl	-------
Na_2HPO4 (0,3M)	4 ml	4 ml
DTNB	500 µl	500 µl
Distile su	--------	500 µl

5.2.2.2.3 Doku SOD aktivitesinin ölçümü

SOD aktivitesi, suda çözünür tetrazolium tuz (water-soluble tetrazolium salt: WST) reaksiyonuna dayanan ticari kit (Sigma SOD Determination Kit, Cat. No:19160) ile belirlendi. Kit protokolüne göre aşağıda ayrıntılı olarak yazılan işlemler uygulanarak testis SOD aktivitesi tayini yapıldı. Dört tüp alınarak örnek, blank 1, blank 2 ve blank 3 olarak etiketlendi, 20 µl örnek ve tüm örnek blank 2 kuyucuklarına eklendi. Sonra, bidistile su (20 µl) blank 1 ve blank 3 kuyucuklarına eklendi, WST solüsyonu (200 µl) tüm kuyucuklara eklenerek karıştırıldı.

Dilüsyon tamponu (20 µl) tüm blank 2 ve blank 3'lere eklendi. Son olarak, enzim çalışma solüsyonu (20 µl) tüm blank 1'lere eklendi, karıştırıldı ve 37 °C'de 20 dk inkübe edildi. Absorbans değerleri 450 nm'de okundu.

SOD aktivitesi aşağıdaki denklem kullanılarak hesaplandı.

İnhibisyon oranı (%) = [(A blank 1-A blank 3)- (A örnek- A blank 2)] / (A blank 1- A blank 3) formüle göre hesaplandı.

5.2.2.2.4 Doku TNF-alfa ve İL 6 seviyesi ve MPO aktivitesinin ölçümü

Testis dokularında inflamasyon durumunun belirlenmesi amacıyla Tümör nekroz faktör-alfa (TNF-alfa), İnterlökin-6 (İL-6) seviyeleri ve miyeloperoksidaz (MPO) enzim aktivitesi ölçüldü. Ticari olarak satın alınan "Bioassay Technology Laboratory" markalı "Rat TNF-α ELISA kit", "Rat IL-6 ELISA kit" ve "Rat Myeloperoxidase ELISA kit" kullanılarak ölçümler gerçekleştirildi. Kit prosedürüne uygun olarak yapılan işlemlerin ardından oluşturulan standart grafikler kullanılarak örneklerdeki TNF-alfa, İL-6 ve miyeloperoksidaz enzim konsantrasyonları belirlendi. Sonuçlar; TNF-alfa ve İL 6 için pg/mL, miyeloperoksidaz içinse ng/mL olarak verildi.

5.2.2.2.5 Doku 8-OHdG tayini

Dokuda 8-OHdG tayini yapmak için, toplanan doku örnekleri -80ºC'de saklandı. DNA hasarının göstergesi olarak kullanılan 8-OHdG seviyeleri ticari olarak temin edilen "Rat 8-OHdG kiti" kullanılarak ölçüldü. Kit prosedürüne bağlı olarak işlemle gerçekleştirildi. Sonuçlar ng/mL olarak verildi.

5.2.3. İstatiktiksel Analiz

İstatistiksel analiz Graph- Pad Prism 6.0 (GraphPad Software, San Diego, CA, USA) programı kullanılarak yapıldı. İstatistiksel analizler için One-Way veya Two Way ANOVA yöntemi ve karşılaştırma analizleri için de Tukey testi kullanıldı. $P < 0,05$ anlamlı olarak kabul edildi.

6. BULGULAR

6.1. Yem Tüketimi

STD grubunda yem tüketimi 18,06±0,78 gr iken, STD+EGZ grubunda 19,19 ± 0,99 gr, YYD grubunda 13,64 ± 1,4 gr ve YYD+EGZ grubunda 14,25 ± 1,86 gr'dır (Şekil 7). Deney boyunca YYD grubunun yem tüketimi STD ve STD+EGZ gruplarına kıyasla anlamlı olarak daha azdır (Şekil 8).

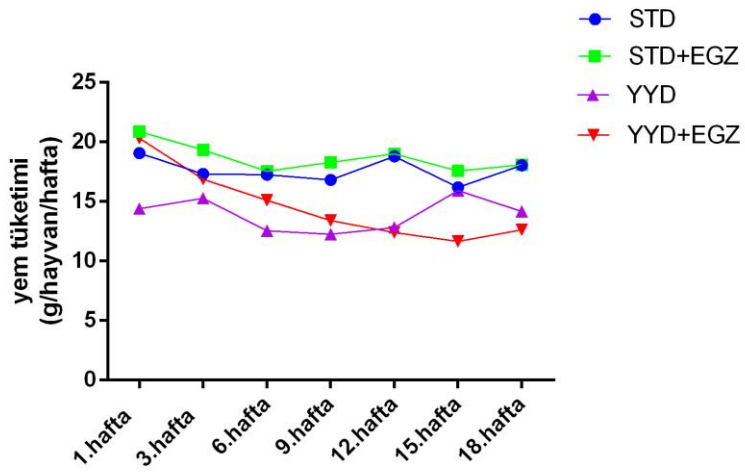

Şekil 7. Sıçanların haftalık yem tüketimleri. YYD ile beslenen sıçanların yem tüketimi STD ile beslenen sıçanlarla karşılaştırıldığında daha azdır.

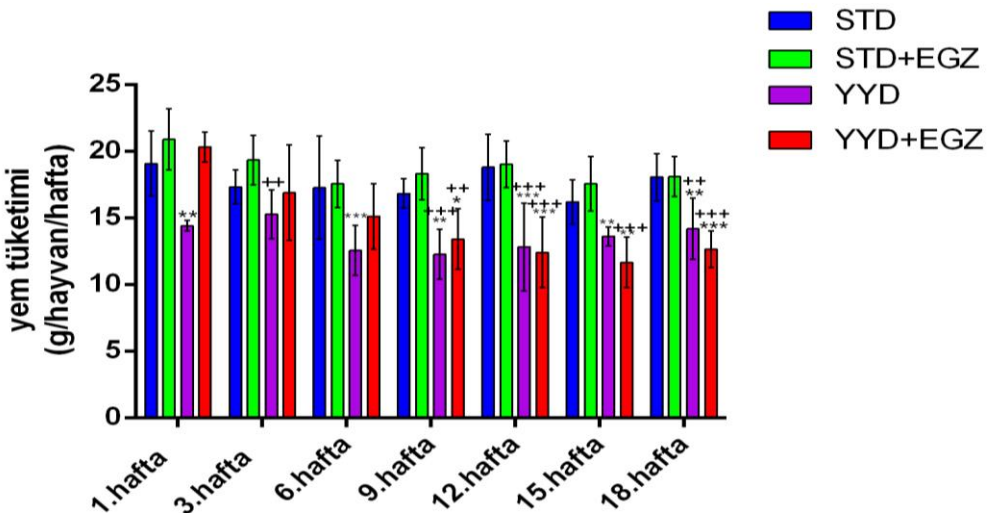

Şekil 7. Sıçanların haftalık yem tüketimleri ** $P< 0,01$, *** $P< 0,001$ STD ile karşılaştırıldığında, $^{++}$ $P< 0,01$, $^{+++}$ $P< 0,001$ STD+EGZ ile karşılaştırıldığında.

6.2. Vücut Ağırlığı

STD grubunda sıçan ağırlığı 303,6 ± 9,48 gr iken STD+EGZ grubunda 306,0 ± 9,66 gr, YYD grubunda 315,8 ± 12,73 gr ve YYD+EGZ grubunda 319,6 ± 10,83 gr'dır. STD grubu ile kıyaslandığında YYD *(P* < 0,05) ve YYD+EGZ (*P* <0,01) gruplarında sıçan ağırlığında anlamlı bir artış gözlendi (Şekil 9).

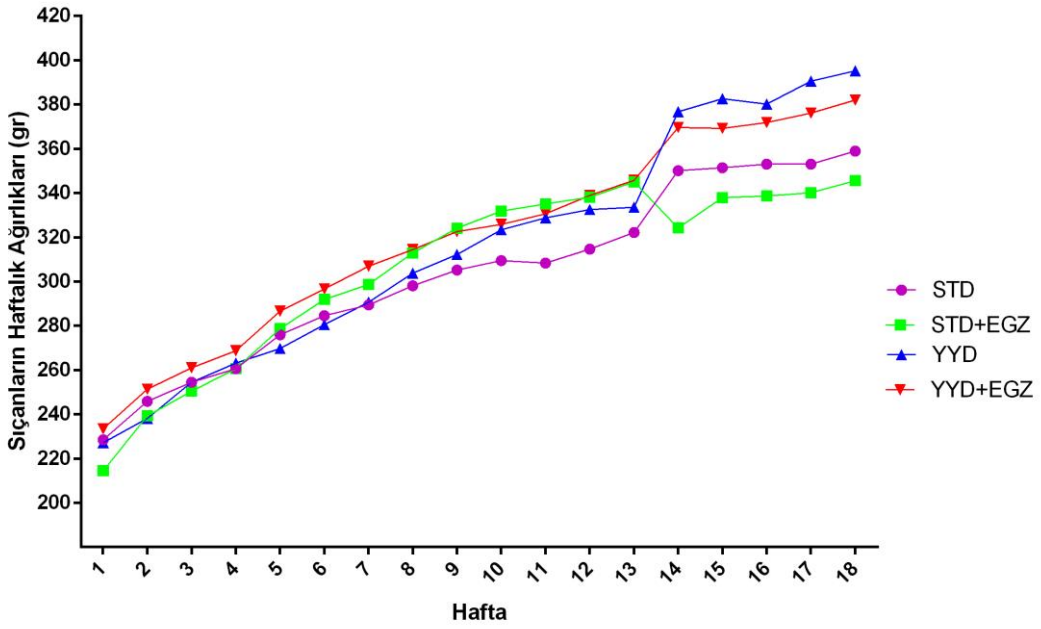

Şekil 9. Deney gruplarındaki sıçanların haftalık vücut ağırlıkları değişimleri. YYD (*P <0,05*) ve YYD+EGZ (*P* <0,001) gruplarındaki sıçanların vücut ağırlığı STD grubundakiler ile karşılaştırıldığında anlamlı artış görülmektedir. YYD > YYD+EGZ > STD > STD+EGZ (ANOVA).

6.3. Testis Ağırlığı

STD grubunda testis ağırlığı 1,46 ± 0,05 gr iken STD+EGZ grubunda 1,5 ± 0,02 gr, YYD grubunda 1,3 ± 0,09 gr ve YYD+EGZ grubunda 1,49 ± 0,05 gr'dır. STD grubu ile karşılaştırıldığında YYD grubunda anlamlı bir azalma ($P < 0,05$) gözlenirken YYD+EGZ grubunun testis ağırlığında YYD grubuna göre anlamlı artış (P <0,01) görüldü (Şekil 10).

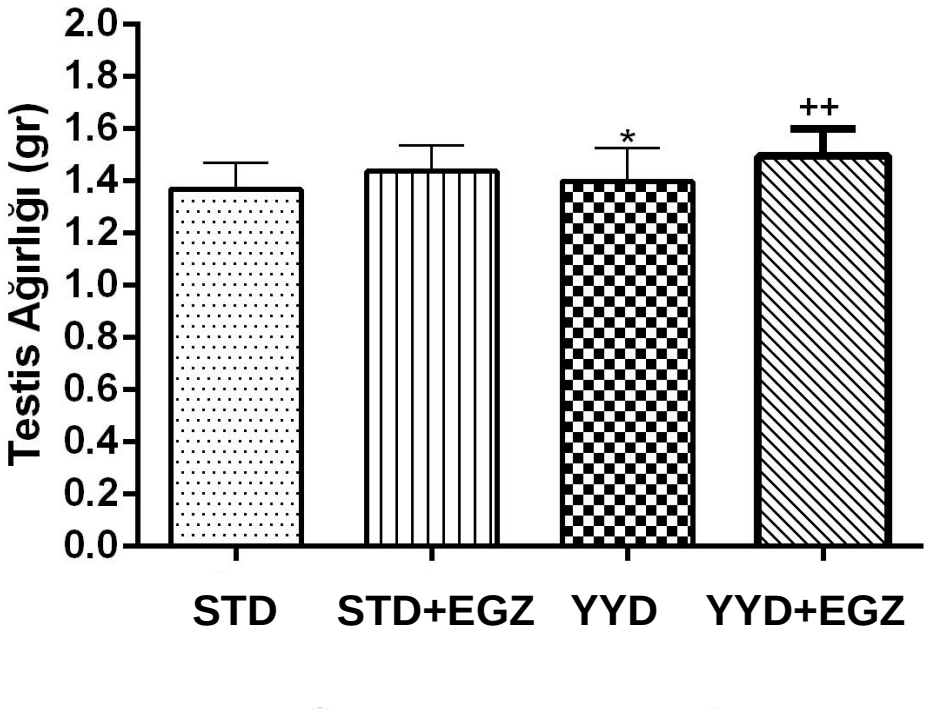

Şekil 10. Deney gruplarına ait hayvanların testis ağırlığı. *P <0,05 STD grubu ile karşılaştırıldığında, ^{++}P <0,01 YYD grubu ile karşılaştırıldığında.

6.4. Sperm Sayımı, Motilitesi ve Morfolojisi

STD grubunda sperm sayısı $73{,}2.10^6 \pm 2{,}86.10^6$ milyon/mL iken STD+EGZ grubunda $66.10^6 \pm 5{,}35.10^6$ milyon/mL, YYD grubunda $38.10^6 \pm 9{,}65.10^6$ milyon/mL ve YYD+EGZ grubunda $58.10^6 \pm 6{,}5.10^6$ milyon/mL'dir. STD grubu ile kıyaslandığında YYD (P <0,001) ve YYD+EGZ (P <0,01) grubunda sperm sayısında anlamlı bir düşüş olduğu gözlenirken YYD ile kıyaslandığında YYD+EGZ grubunda sperm sayısının (P <0,01) anlamlı olarak arttığı görüldü. (Şekil 11).

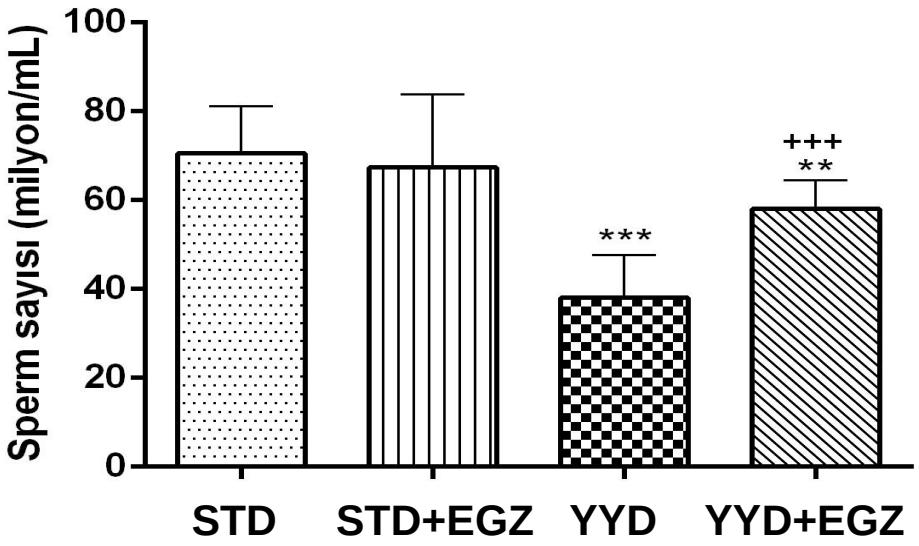

Şekil 8. Deney gruplarına ait sıçanların sperm sayıları. $^{**}P < 0{,}01$, $^{***}P < 0{,}001$, STD grubu ile karşılaştırıldığında, $^{+++}P < 0{,}001$ YYD grubu ile karşılaştırıldığında.

STD grubunda progresif sperm motilitesi STD grubunda $17.10^6 \pm 2{,}64.10^6$ milyon/mL iken STD+EGZ grubunda $21{,}25.10^6 \pm 2{,}9.10^6$ milyon/mL, YYD grubunda $6{,}42.10^6 \pm 2{,}29.10^6$ milyon/mL ve YYD+EGZ grubunda $18.10^6 \pm 4{,}1.10^6$ milyon/mL'dir. STD ile kıyaslandığında YYD ($P < 0{,}001$) grubunda progresif motil sperm sayısında anlamlı bir düşüş gözlenirken, YYD ile kıyaslandığında YYD+EGZ grubunda ise ($P < 0{,}001$) anlamlı olarak arttığı görüldü (Şekil 12).



Şekil 9. Deney gruplarına ait sıçanların progresif sperm motilitesi. ***P < 0,001 STD grubu ile karşılaştırıldığında, $^{+++}$ P < 0,001 YYD grubu ile karşılaştırıldığında.

STD ve STD+EGZ grubu spermlerinde normal morfolojide spermlerin yanı sıra az sayıda baş, boyun ve kuyruk hasarı olan spermler gözlendi (Resim 3 A ve B). YYD grubunda normal morfolojiye sahip spermlerin sayısında anlamlı düzeyde azalma gözlenirken, baş, boyun ve kuyruk anomalilerine sahip sperm sayısında ise artış gözlendi (Resim 4 C). YYD+EGZ grubuna ait sperm örnekleri incelendiğinde normal morfolojiye sahip spermlerin yanı sıra baş, boyun ve kuyruk hasarı bulunan az sayıda sperm de gözlendi (Resim 4 D).

STD grubunda normal morfolojiye sahip % 29,88±4,35 sperm iken STD+EGZ grubunda %29,5±4,07, YYD grubunda %19,3 ± 2,3 ve YYD+EGZ grubunda ise %25 ± 6,5 sperm görüldü. STD grubunda baş anomalili %27,25±4,06 sperm var iken STD+EGZ grubunda %24,17±4,07, YYD grubunda %25,25±4,8 ve YYD+EGZ grubunda ise %24,86±25,4 sperm görüdü. STD grubunda boyun anomalili %22,6±3,02 sperm var iken STD+EGZ grubunda %24,6±3,14, YYD grubunda %28,38 ± 5,7 ve YYD+EGZ grubunda ise %21,5 ± 4,6 sperm görüldü. STD grubunda kuyruk anomalili %20,25 ± 2,3 sperm var iken STD+EGZ grubunda %21,6 ± 4,7, YYD grubunda %27,25±2,3 ve YYD+EGZ grubunda ise %28,5±5,4 sperm görüldü (Şekil 13).

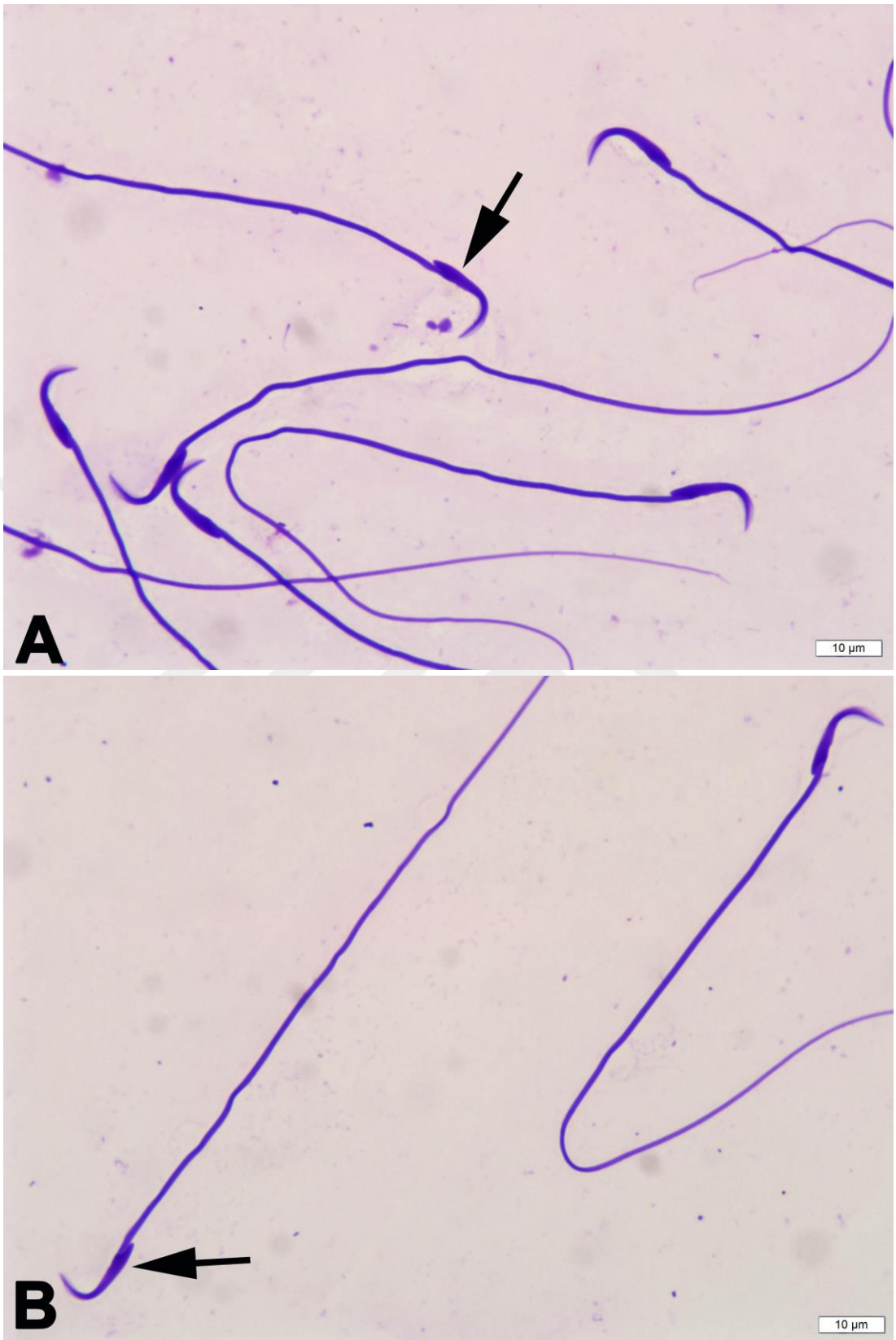

Resim 3. STD **(A)** ve STD+EGZ **(B)** grubundaki sıçanlarda normal (→) morfolojide spermatozoalar görülmektedir**.** Diff-Quick boyası.

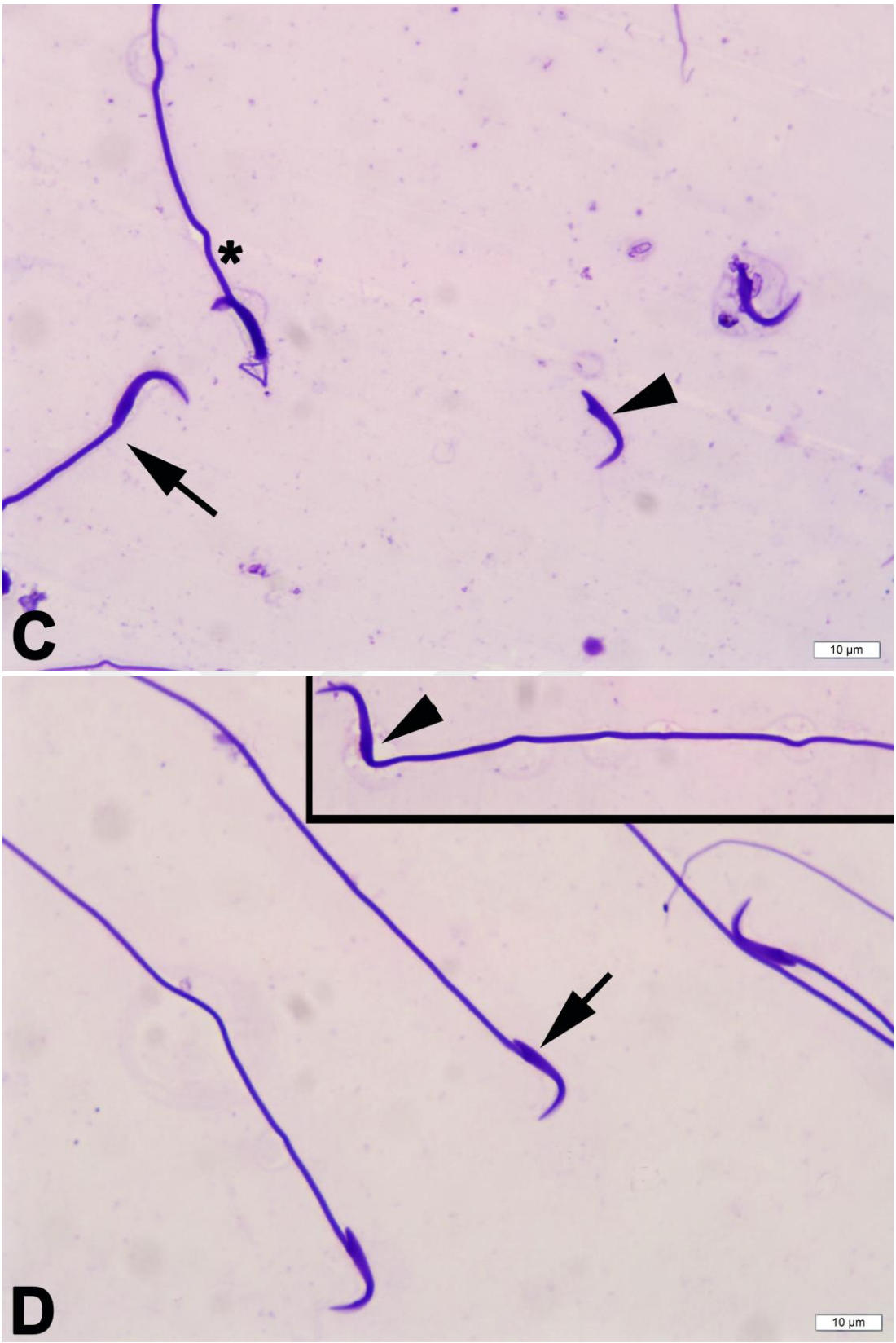

Resim 4. YYD **(C)** grubunda normal (→), boyun (►) ve çoklu (*) anomalisi olan spermatozoa görülmektedir. YYD+EGZ **(D)** grubunda normal (→) morfolojide spermlerin yanısıra boyun (►) anomalisi olan spermatozoa görülmektedir. Diff-Quick boyası.

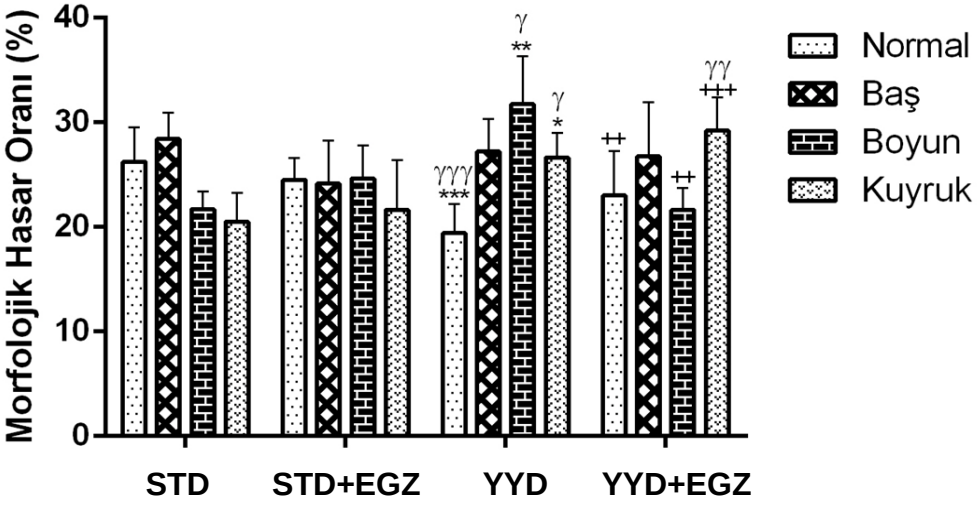

Şekil 13. Deney gruplarının spermlerinde morfolojik hasar oranı (%).**P* <0,05, ***P* <0,01,*** *P* <0,001, STD grubu ile karşılaştırıldığında, $^{++}$ *P* < 0,01, $^{+++}$ *P* < 0,001, YYD grubu ile karşılaştırıldığında.$^{\gamma}$ *P* < 0,05, $^{\gamma\gamma}$ *P* <0,01, $^{\gamma\gamma\gamma}$ *P* < 0,001, STD+EGZ grubu ile karşılaştırıldığında,

6.5. Seminifer Tübül Alanı ve Çapı

STD grubunda testis alanı 75,08 ± 15,2 mm^2 iken STD+EGZ grubunda 78,42 ± 9,27 mm^2, YYD grubunda 68,82±13,04 mm^2, ve YYD+EGZ grubunda 79,84 ± 13,05 mm^2 dir. STD grubu ile kıyaslandığında YYD grubunda testis alanında anlamlı bir azalma *(P* <0,05) görüldü. YYD ve YYD+EGZ grupları karşılaştırıldığında, YYD+EGZ grubunun seminifer tübül alanının YYD grubuna göre anlamlı (*P* < 0,001) olarak arttığı görüldü (Şekil 14).

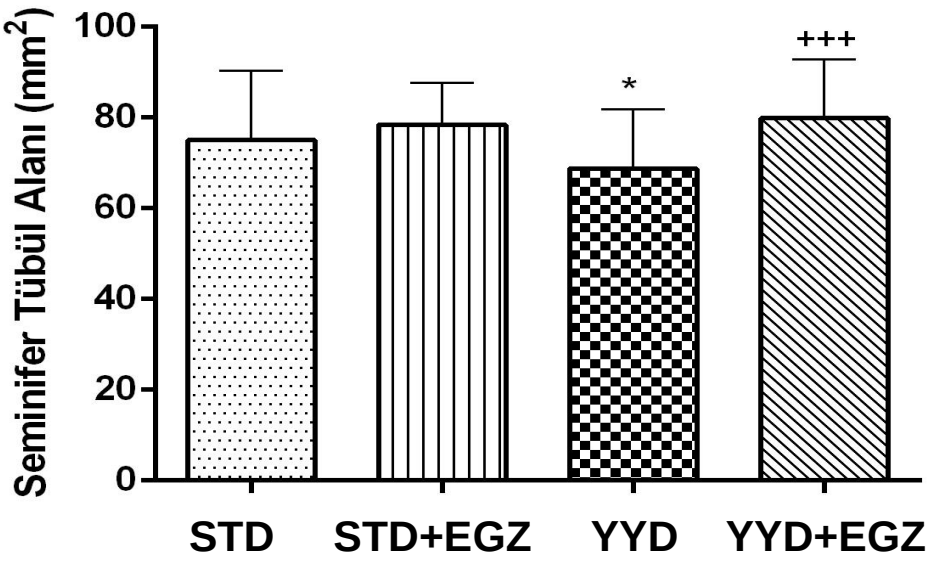

Şekil 14. Deney gruplarına ait sıçanların seminifer tübül alanı. **P* < 0,05: STD grubu ile karşılaştırıldığında, ^{+++}P < 0,001 YYD grubu ile karşılaştırıldığında.

STD grubunda seminifer tübül çapı 171,6± 44,08 µm iken STD+EGZ grubunda 180,5±38,78 µm, YYD grubunda 160,3± 33,01µm ve YYD+EGZ grubunda 173,4±40,61 µm'dir. STD grubu ile kıyaslandığında YYD grubunda seminifer tübül çapında anlamlı bir azalma (*P* <0,05) görüldü. YYD grubu ile karşılaştırıldığında, YYD+EGZ grubunun seminifer tübül çapının anlamlı (*P* <0,05) olarak arttığı görüldü (Şekil 15).

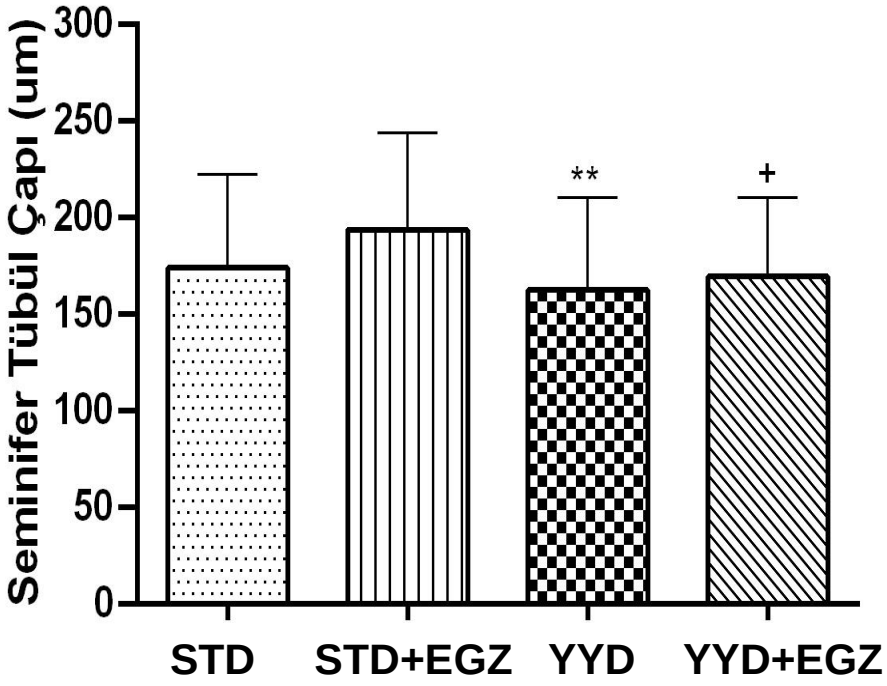

Şekil 15. Deney gruplarına ait sıçanların seminifer tübül çapı. ***P* < 0,01 STD grubu ile karşılaştırıldığında, $^{+}$*P*< 0,05 YYD grubu ile karşılaştırıldığında.

6.6. Seminifer Tübül Epitel Kalınlığı

STD grubunda seminifer tübül epitel kalınlığı 32,63±7,16 µm iken STD+EGZ grubunda 33,86±6,5 µm, YYD grubunda 18,21±5,5 µm ve YYD+EGZ grubunda 22,93±6,9 µm'dir. STD grubu ile kıyaslandığında YYD grubu seminifer tübül epitel kalınlığında anlamlı bir azalma (*P* <0,001) görüldü. YYD ve YYD+EGZ grupları karşılaştırıldığında, YYD+EGZ grubunun seminifer tübül epitel kalınlığında YYD grubuna göre anlamlı (*P < 0,05*) olarak artış görülmektedir (Şekil 16).

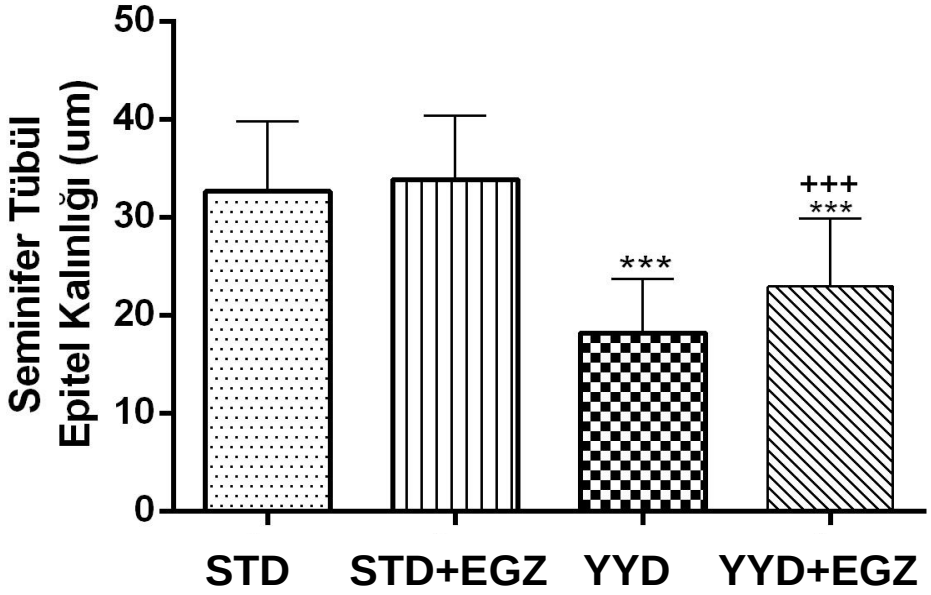

Şekil 16. Deney gruplarına ait sıçanların seminifer tübül epitel kalınlığı. ***P <0,001 STD grubu ile karşılaştırıldığında, ^{+++}P < 0,001 YYD grubu ile karşılaştırıldığında.

6.7. Morfolojik Bulgular

Işık mikroskobik incelemelerde H&E ile boyalı parafin kesitler ve toluidin mavisi ile boyalı yarı ince kesitler incelendiğinde STD grubuna ait seminifer tübüllerde normal morfolojik yapı gözlendi Seminifer tübüllerde bazalden lümene doğru spermatogenik seriyi oluşturan spermatogonyumlar, primer spermatositler, sekonder spermatositler ve spermatidler gözlendi. Seminifer tübüllerin çoğunluğunda lümende spermatozoa görüldü. Sertoli hücreleri normal görünümde gözlendi. Tübüllerin etrafında düzgün görünümde interstisyel bağ dokusu ve bazal membran gözlendi (Resim 5A ve Resim 11A). STD+EGZ grubunda STD grubuna benzer testis morfolojisi izlendi (Resim 5B ve Resim 11B). Normal seminifer tübüllerin yanında çok az sayıda regresif seminifer tübül gözlendi. YYD grubunda regresif, dejeneratif ve atrofik seminifer tübül varlığı görüldü, bazı seminifer tübüllerin lümeninde hücre döküntüleri ve spermatogenik seriye ait hücrelerde yer yer açılmalar gözlendi (Resim 6C ve Resim12C). Bazı tübüllerde ise spermatogenik serideki hücre sayısında azalma görüldü. YYD+EGZ grubunda yer yer regresif seminifer tübül görülmekle beraber az sayıda dejeneratif ve atrofik seminifer tübüllere rastlandı. Az sayıda seminifer tübül

lümeninde spermatogenik hücre döküntüleri, spermatogenik hücrelerde vakuolizasyon ve spermatogenik seriye ait hücrelerde yer yer açılmalar görüldü (Resim 6D ve Resim 12D).

Bazal membrandaki değişiklikleri izlemek için, PAS ile boyalı kesitler incelendiğinde STD ve STD+EGZ (Resim 7 A ve B) gruplarında bazal membran yapılarının ve seminifer tübül kontürlerinin düzenli morfolojide olduğu gözlendi. YYD grubunda bazı tübüllerde seminifer tübül kontürlerinin bozulduğu görüldü (Resim 8C). YYD+EGZ grubunda bazal membran yapılarının ve seminifer tübül kontürlerinin düzenli morfolojide olduğu gözlendi (Resim 8D).

İnterstisyel bağ dokudaki değişiklikleri incelemek için kesitler Masson'un üçlü boyası ile boyandı. Tüm deney gruplarında interstisyel bağ dokusuna ait yapıların düzenli morfolojide olduğu gözlendi (Resim 9 ve Resim 10).

Işık mikroskobik incelemelerde H&E ile boyalı kesitlerde, STD ve STD+EGZ gruplarına ait epididimis örneklerinin epididimal kanal kesitlerinde lümenin spermatozoa ile dolu olduğu ve fibromüsküler bağ dokunun düzenli morfolojide olduğu görüldü (Resim13 Ave B). YYD grubuna ait bazı epididimal kanal kesitlerinin lümeninde spermatozoa sayısının STD grubuna göre azaldığı görüldü. Ayrıca bu grupta epididimal yalancı çok katlı prizmatik ve streosilyalı epitel hücrelerinde yer yer büyük vaküollerin oluştuğu gözlendi (Resim 14 C). YYD+EGZ grubuna ait bazı epididimal kanal kesitlerinin lümeninde spermatozoa sayısının YYD grubuna göre arttığı görüldü (Resim 14 D).

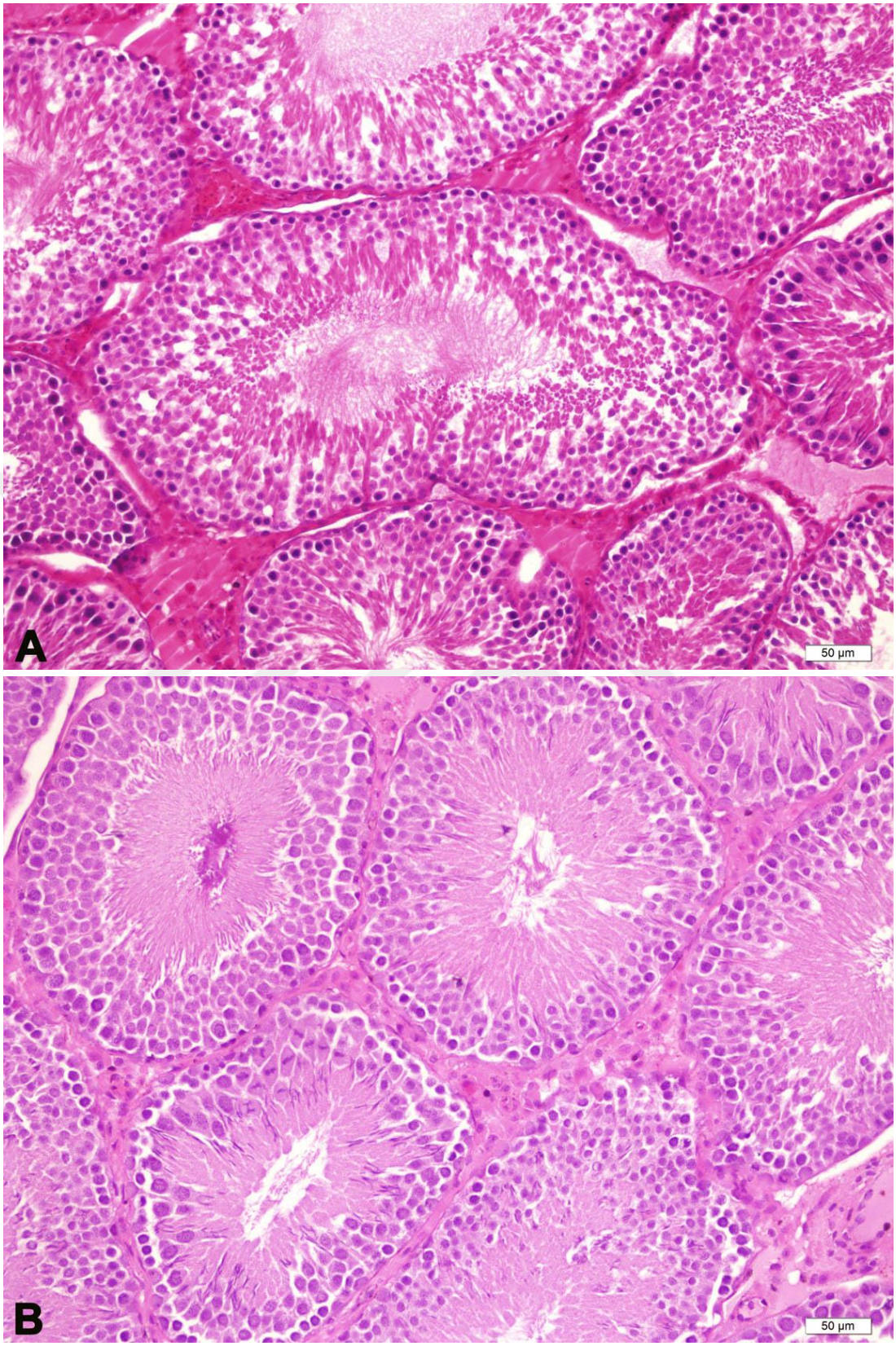

Resim 5. STD **(A)** ve STD+EGZ **(B)** gruplarında, germinal epiteldeki spermatogonyumların, primer spermatositlerin, sekonder spermatositlerin, spermatidlerin, spermatozoanın, Sertoli ve Leydig hücrelerinin ve seminifer tübül kontürlerinin düzenli yapısı görülmektedir. H&E boyası.

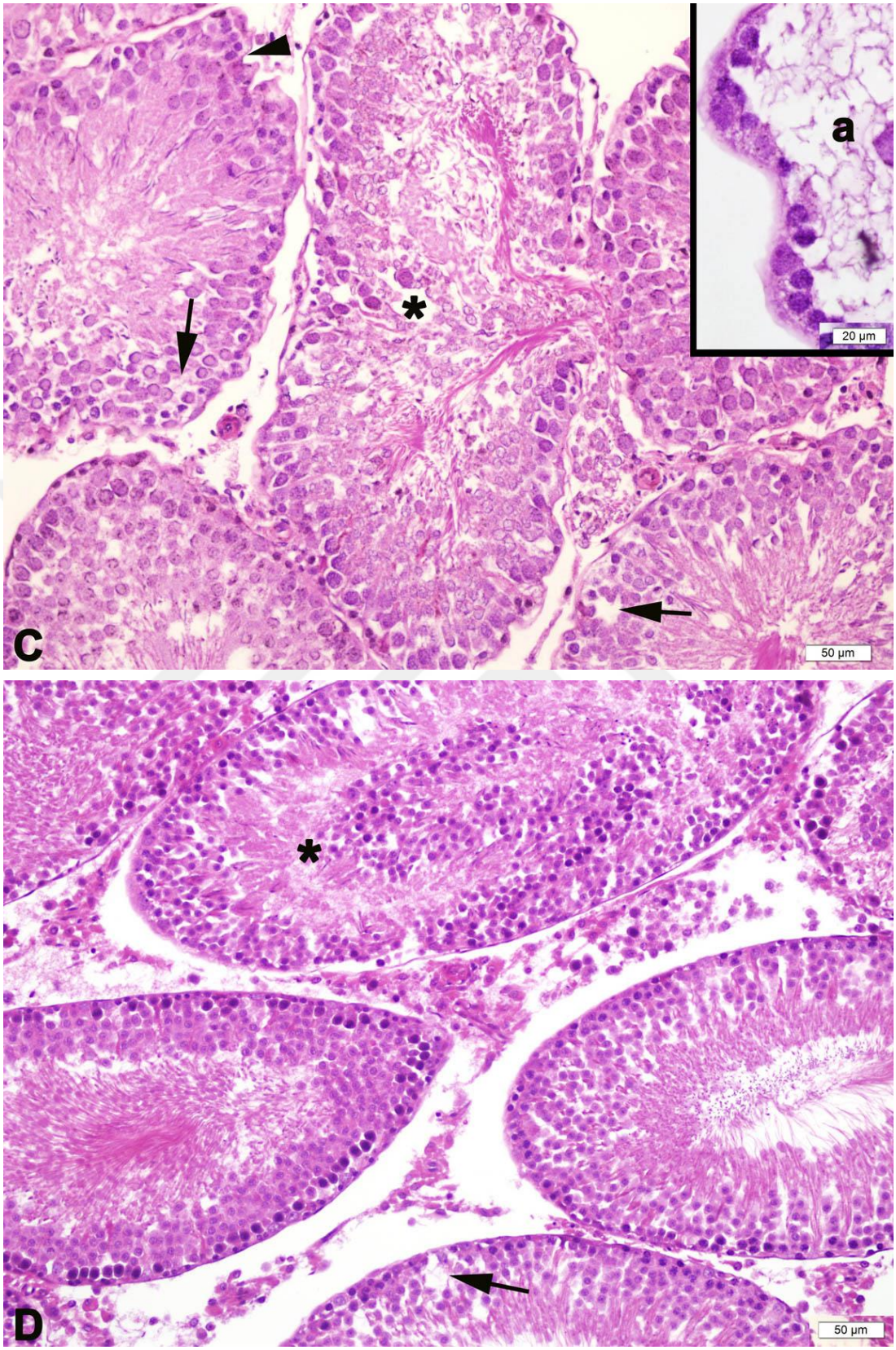

Resim 6. YYD **(C)** grubunda seminifer tübül epitelinde yer yer açılma (→), bazal membran kontür yapısında düzensizlik (►), lümende çok sayıda immatür hücre döküntüleri (*) ve atrofik (a) seminifer tübüllerin varlığı görülmektedir. YYD+EGZ **(D)** grubunda az sayıda tübül epitelinde yer yer açılma (→) ve lümende immatür hücre döküntüleri (*) görülmektedir. H&E boyası.

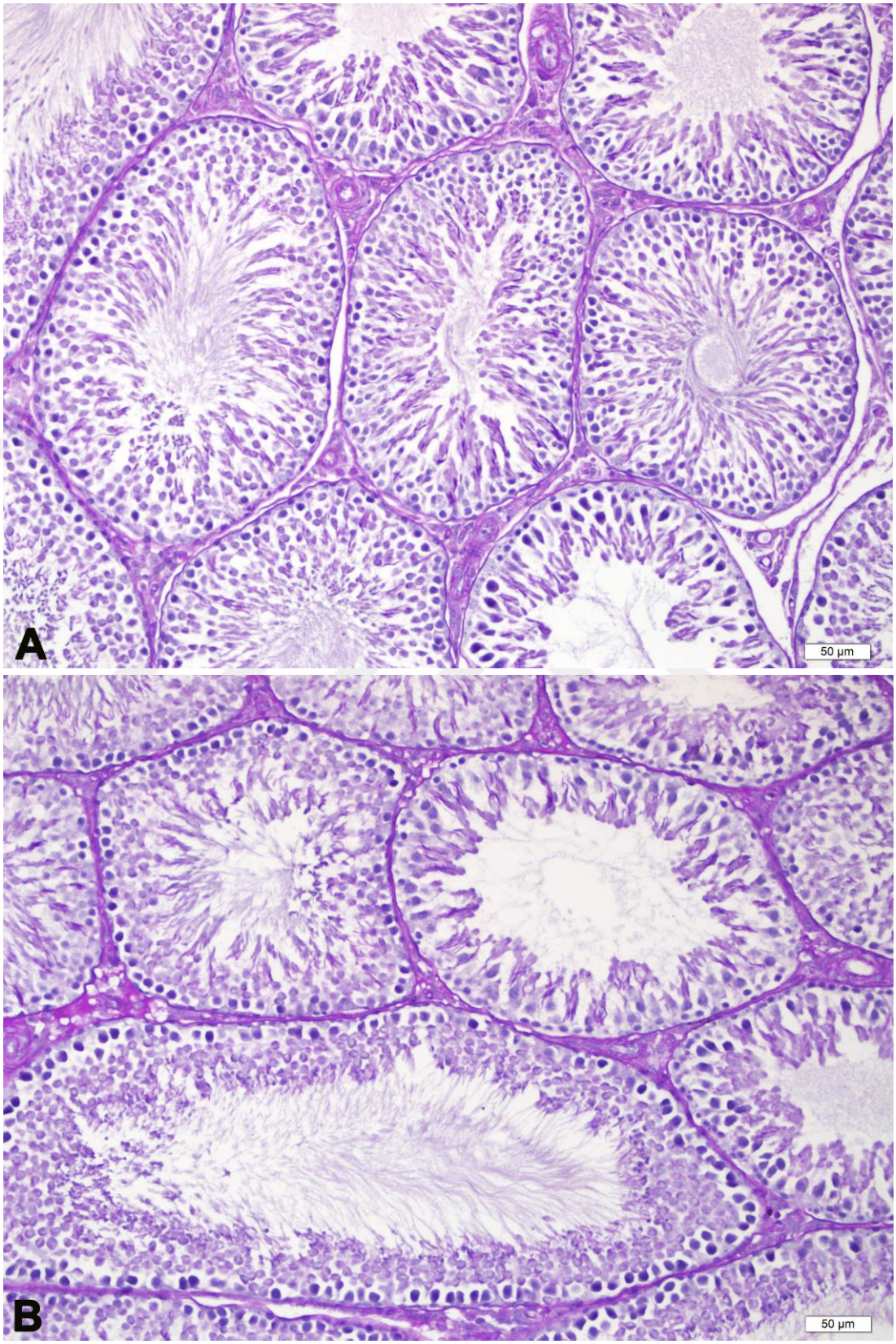

Resim 7. STD **(A)** ve STD+EGZ **(B)** gruplarında seminifer tübül bazal membranlarının düzenli yapısı görülmektedir. PAS reaksiyonu.

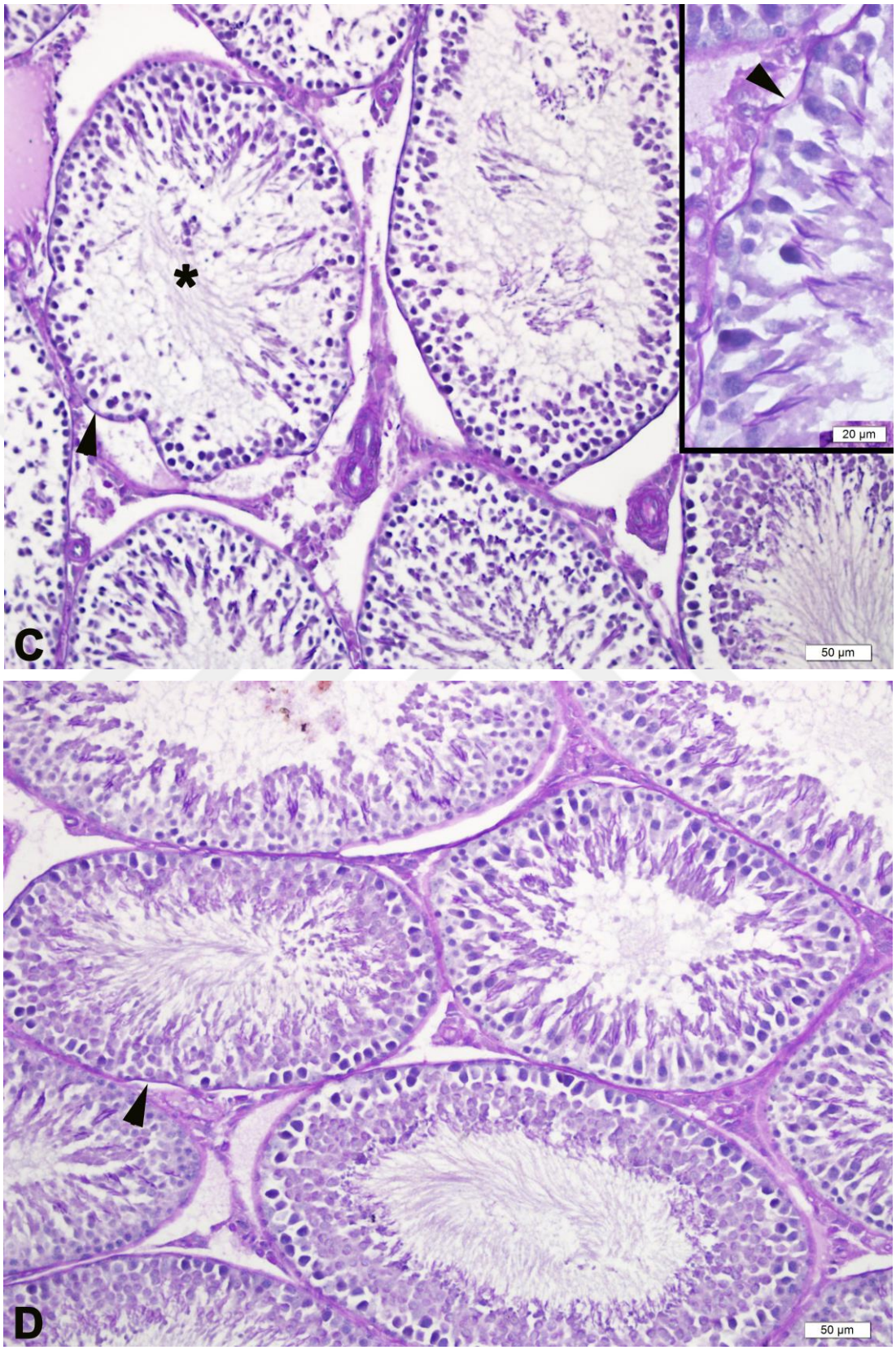

Resim 8. YYD **(C)** grubunda seminifer tübülün bazal membranında yer yer düzensizlik (►) ve dejeneratif tübül (*) yapısı; YYD+EGZ **(D)** grubunda bazı seminifer tübüllerde bazal membranda düzensizlik (►) görülmektedir. PAS reaksiyonu.

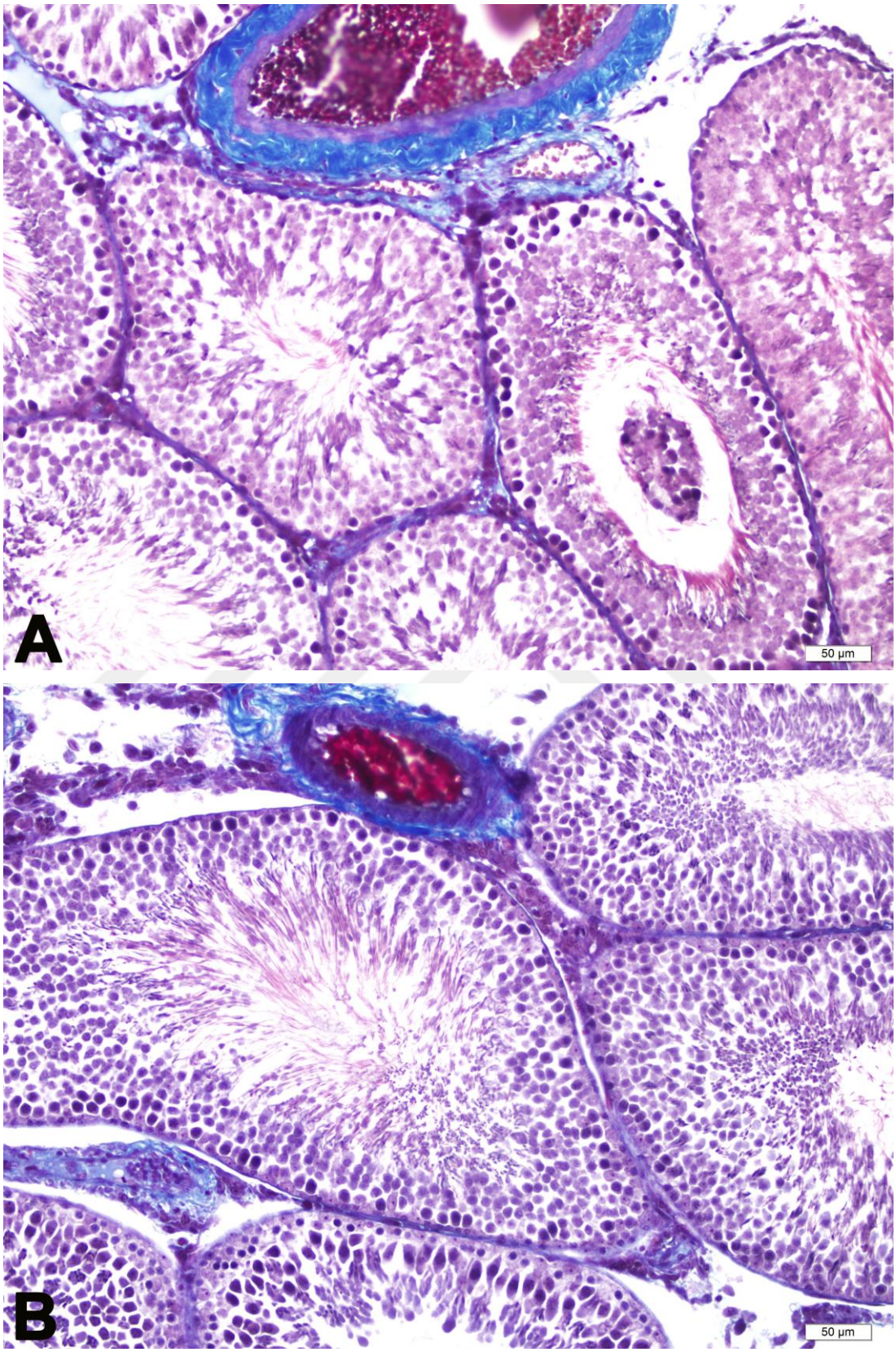

Resim 9. STD **(A)** ve STD+EGZ **(B)** gruplarında seminifer tübülün ve interstisyel bağ dokusunun düzenli yapısı görülmektedir. Masson'un Trikrom boyası.

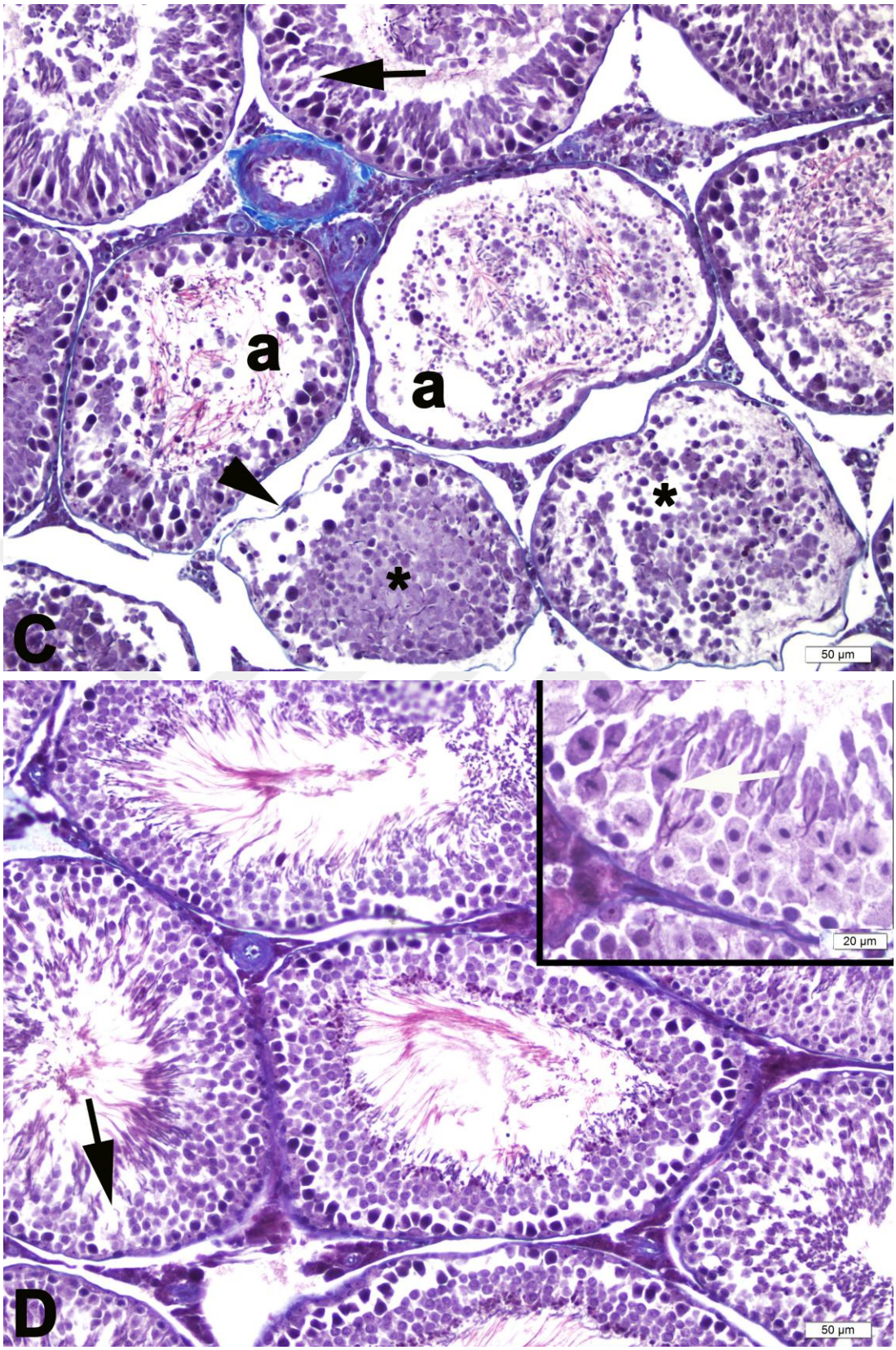

Resim 10. YYD **(C)** grubunda seminifer tübül lümeninde spermatogenik hücre döküntüleri (*), atrofik (a) seminifer tübüller, seminifer tübüllerin kontürlerinde bozukluk (►) ve düzenli morfolojide interstisyel bağ dokusu; YYD+EGZ **(D)** grubunda bazı tübüllerin epitelinde yer yer açılma (→) ve düzenli morfolojide interstisyel bağ dokusu görülmektedir. Masson'un Trikrom boyası.

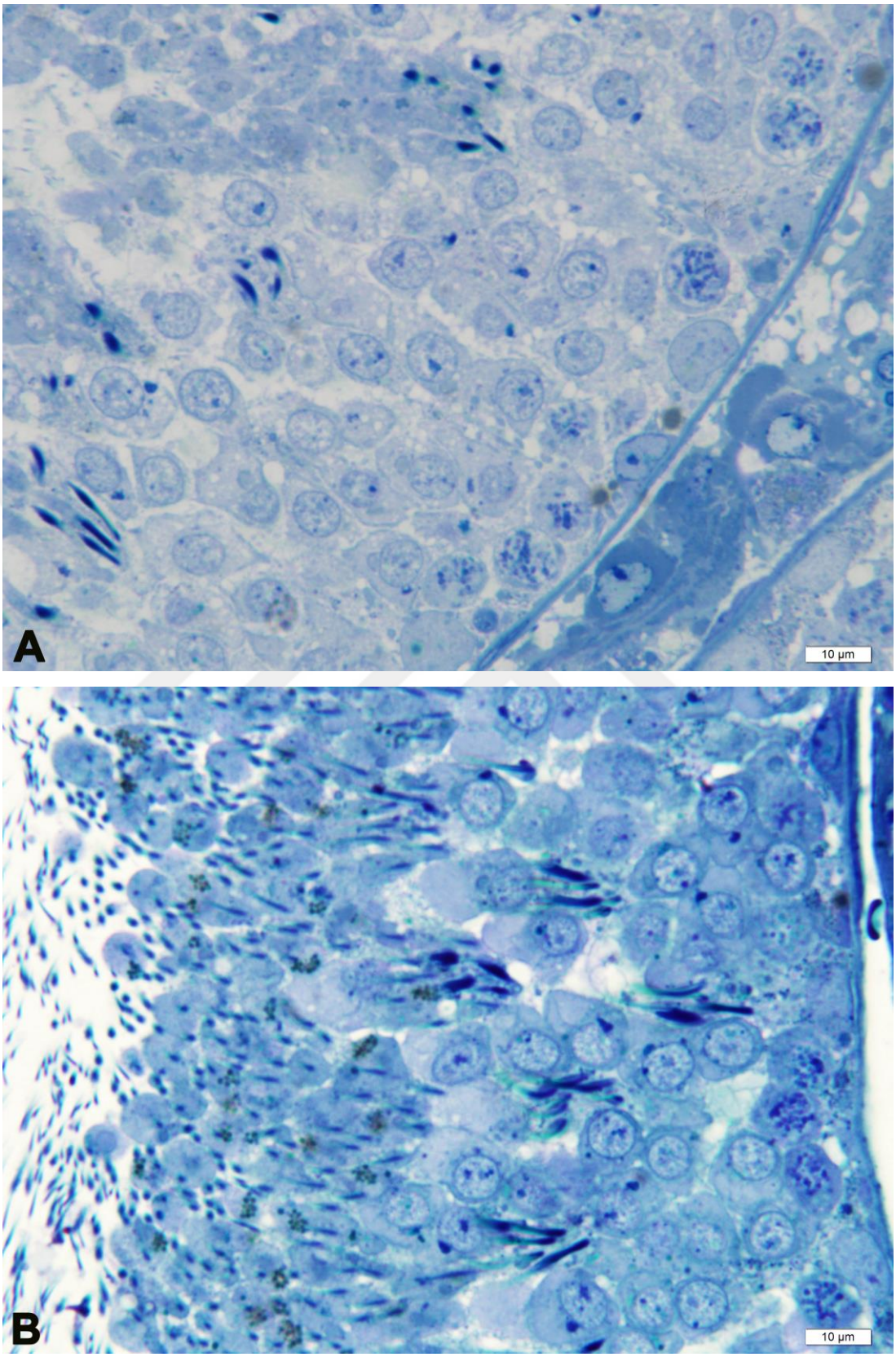

Resim 11. STD **(A)** ve STD+EGZ **(B)** gruplarında seminifer tübülün düzenli yapısı görülmektedir. Toluidin Mavisi boyası.

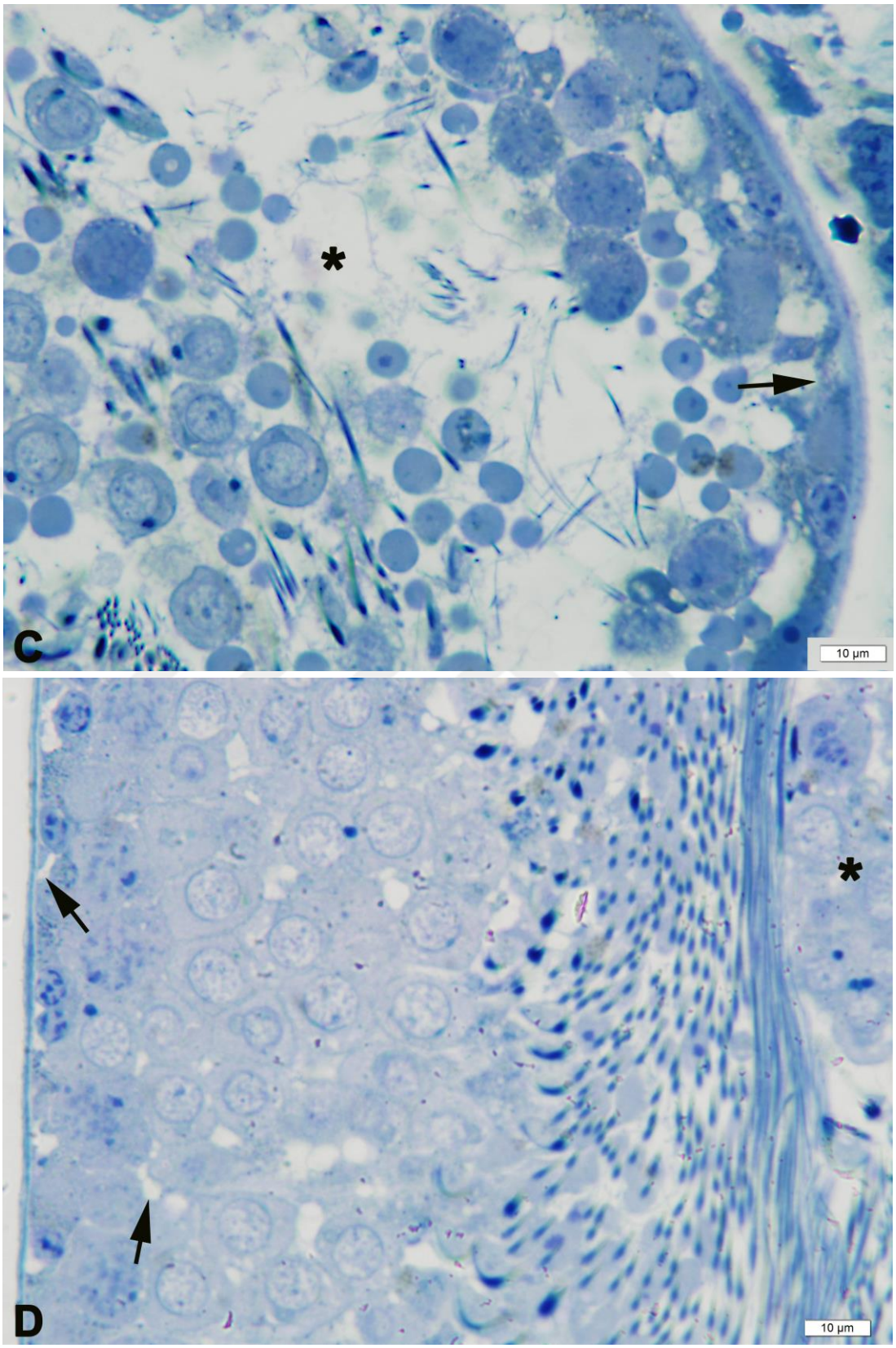

Resim 12. YYD **(C)** grubunda seminifer tübül germinal epitel hücre sayısında azalma, spermatogenik hücreler arasında ayrılma (→) ve seminifer tübül lümeninde spermatogenik hücre döküntüleri (*); YYD+EGZ **(D)** grubunda yer yer spermatogenik hücreler arasında ayrılma (→) ve spermatogenik hücre döküntüleri (*) görülmektedir. Toluidin Mavisi boyası.

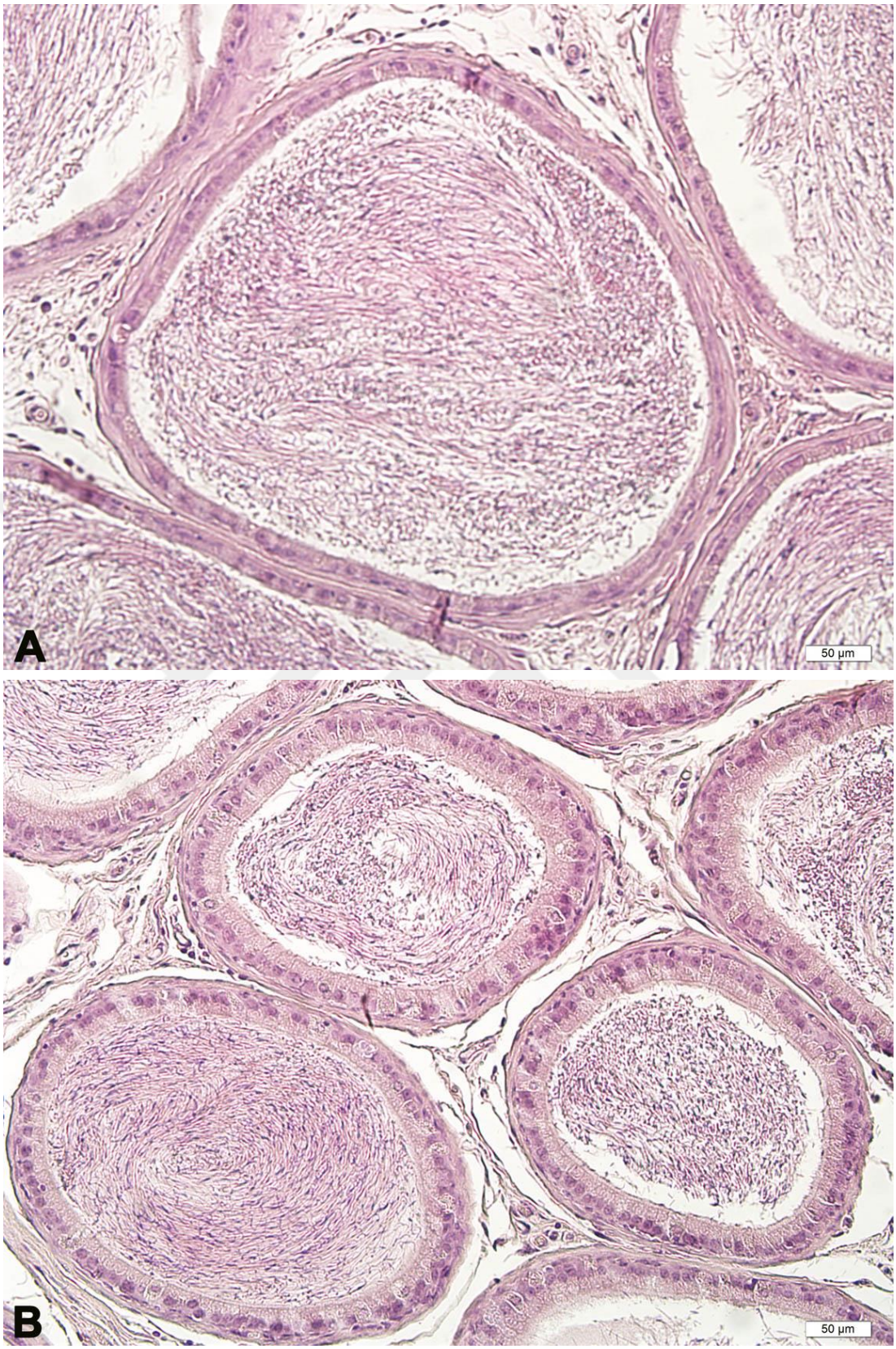

Resim 13. STD **(A)** ve STD+EGZ **(B)** epididimal kanallarının düzenli yapısı ve lümende sperm kümeleri görülmektedir. H&E boyası.

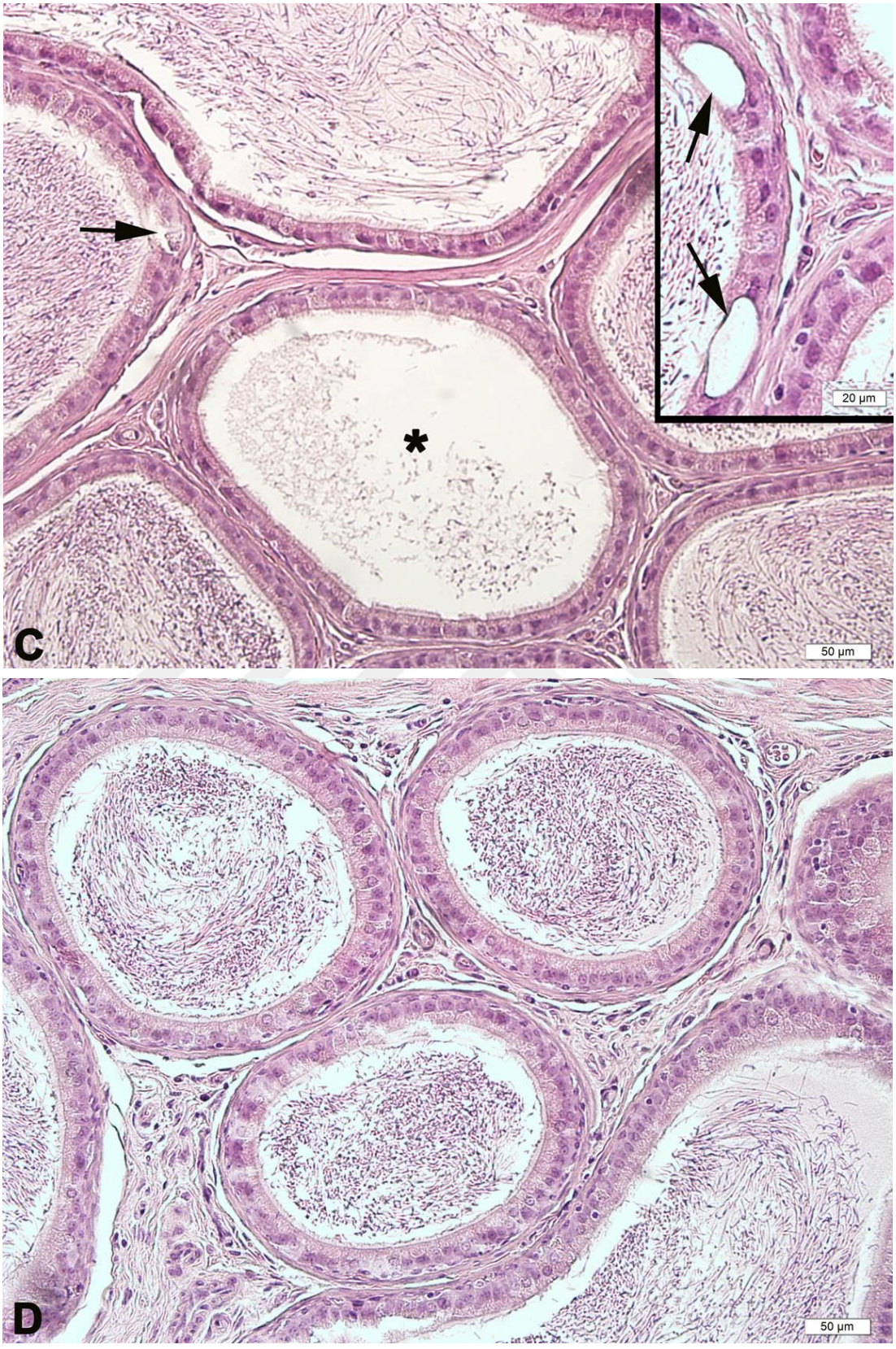

Resim 14. YYD **(C)** grubunda epididimal kanal lümeninde spermatoza sayısının azaldığı (*) ve epididimal yalancı çok katlı prizmatik ve streosilyalı epitel hücrelerinde yer yer vakuolizasyon (→); YYD+EGZ **(D)** grubunda epididimal kanallarının genel olarak düzenli yapısı ve lümende sperm kümeleri görülmektedir. H&E boyası.

Seminifer tübül histopatolojik skorlamasına göre, STD grubu 9,5±0,5, STD+EGZ grubu 9,1±0,8, YYD grubu 6,5±1,4 ve YYD+EGZ grubunda ise 8,1±0,8 olarak belirlendi. YYD ve YYD+EGZ gruplarında, STD ve STD+EGZ grupları ile karşılaştırıldığında histopatolojik hasarın anlamlı derecede arttığı görüldü (sırasıyla, $*P < 0,05$, $** P < 0,01$). YYD grubu ile karşılaştırıldığında YYD+EGZ grubunda hasarın anlamlı derecede daha az olduğu ($^{+}P < 0,05$) görüldü (Şekil 17).

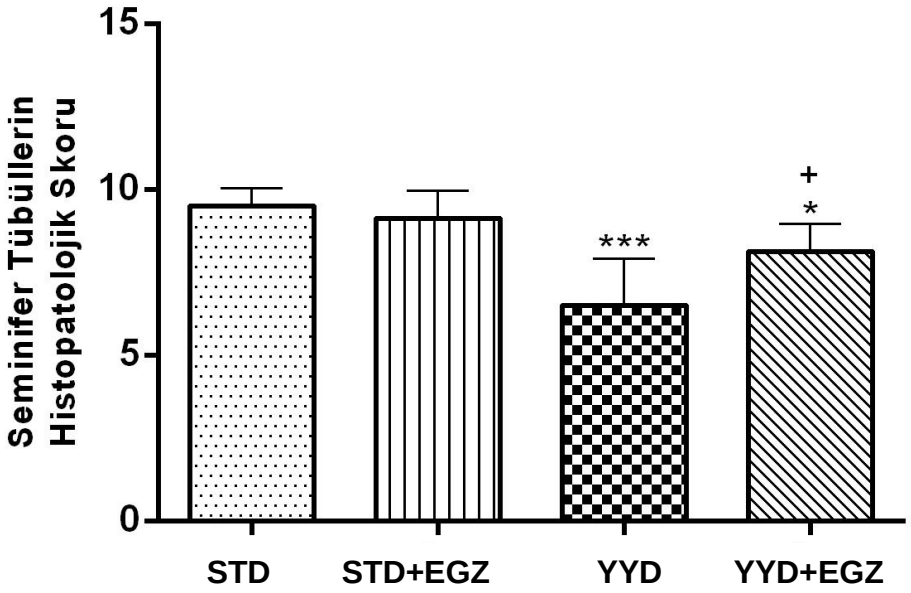

Şekil 17. Deney gruplarının seminifer tübül histopatolojik skoru. *** $P < 0,001$, * $P < 0,05$ STD grubu ile karşılaştırıldığında. $^{+}P < 0,05$ YYD grubu ile karşılaştırıldığında.

6.7.1 PCNA İmmünohistokimyası Bulguları

Tüm deney gruplarında PCNA pozitif hücreler koyu kahverengi olarak görüldü. STD ve STD+EGZ gruplarına ait testis dokusunda spermatogenik seriye ait çok sayıda PCNA pozitif hücre görüldü (Resim 15 Ave B). YYD grubunda seminifer tübüllerde daha az sayıda PCNA pozitif spermatogenik hücre serisi görüldü (Resim 16 C). YYD+EGZ grubunda ise PCNA pozitif hücre sayısının arttığı gözlendi (Resim 16 D).

6.7.2 Proliferasyon İndeksi Analizi

PCNA immunhistokimyasal boyanma özelliklerine göre belirlenen proliferasyon indeksi, STD grubunda ortalama 43,83±5,2 iken STD+EGZ grubunda 36,33±2,9, YYD grubunda 30,5±3,2 ve YYD+EGZ grubunda 40±5,09 idi.

STD grubu ile kıyaslandığında YYD grubunda proliferasyon indeksinin anlamlı olarak düştüğü gözlendi ($P < 0,01$). YYD+EGZ grubunda ($P < 0,05$) ise YYD grubuna göre yükselme gözlendi (Şekil 18).

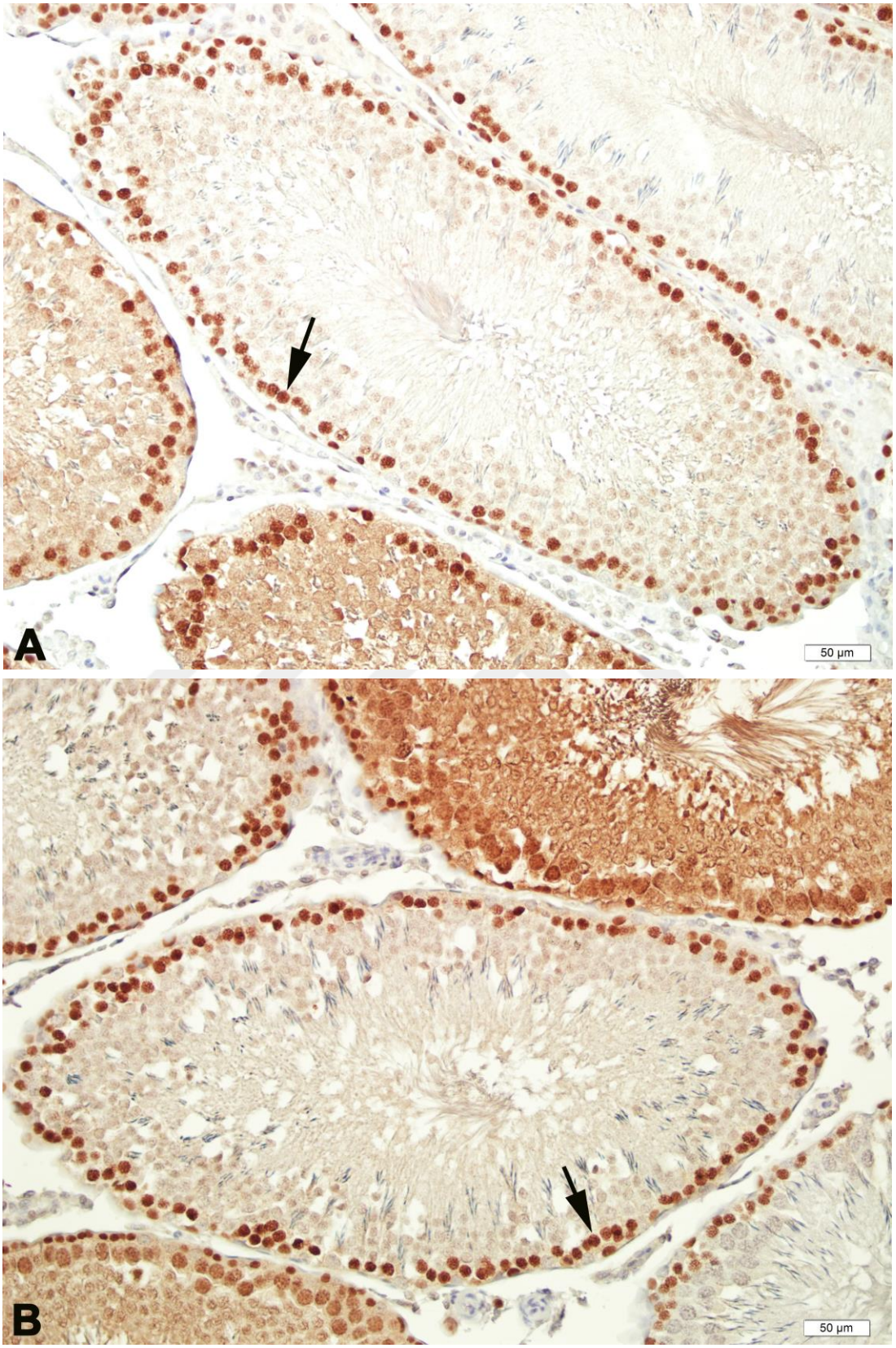

Resim 15. STD **(A)** ve STD+EGZ **(B)** gruplarında seminifer tübüllerde çok sayıda PCNA pozitif (→) spermatogenik hücreler görülmektedir. PCNA immünhistokimyası.

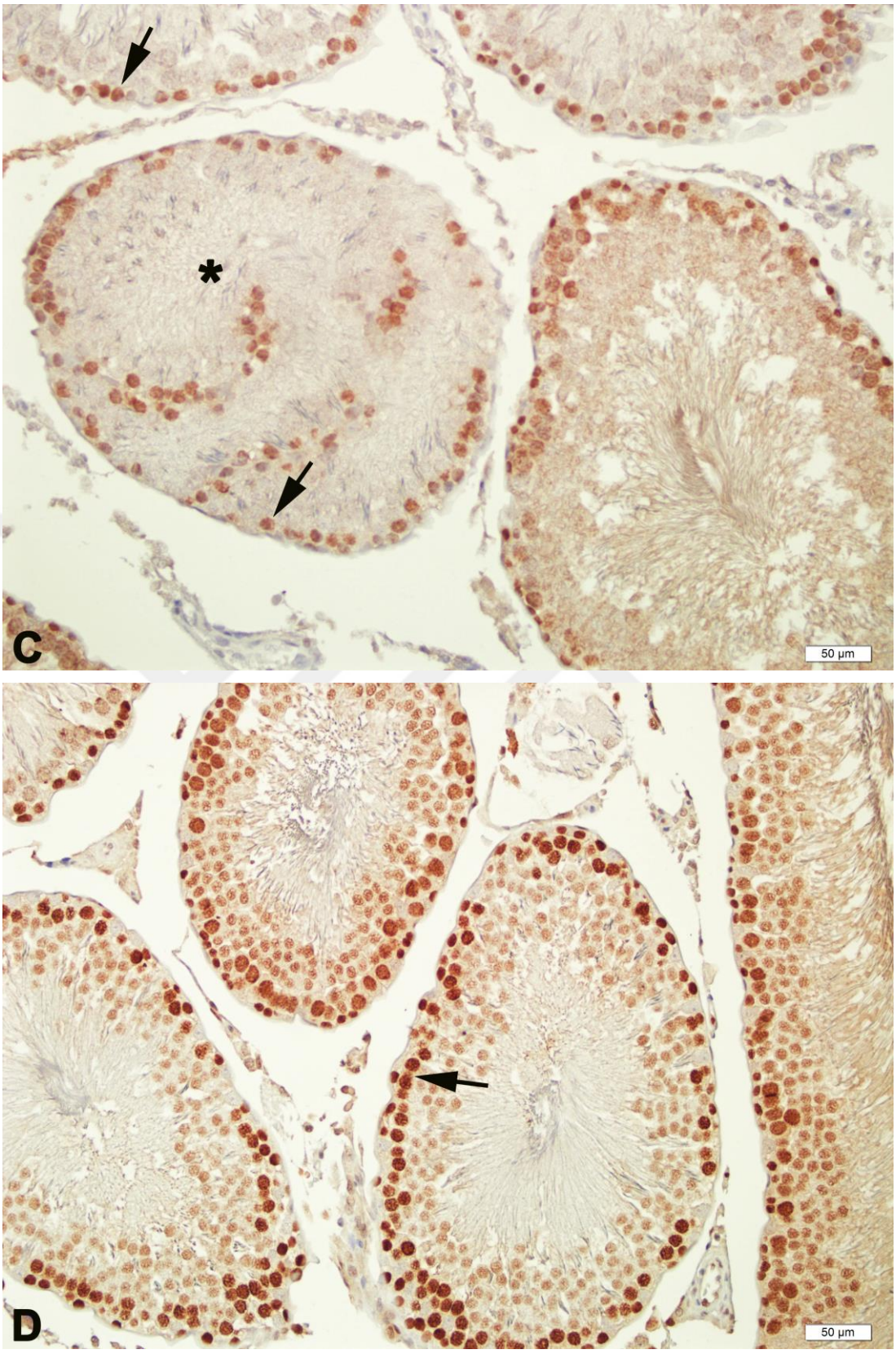

Resim 16. YYD **(C)** grubunda seminifer tübüllerde PCNA pozitif boyanmış hücre sayısında azalma ve spermatogenik hücre döküntülerinde (*) PCNA pozitif hücreler; YYD+EGZ **(D)** grubunda ise seminifer tübüllerde çok sayıda PCNA pozitif spermatogenik hücre görülmektedir. PCNA immünhistokimyası.

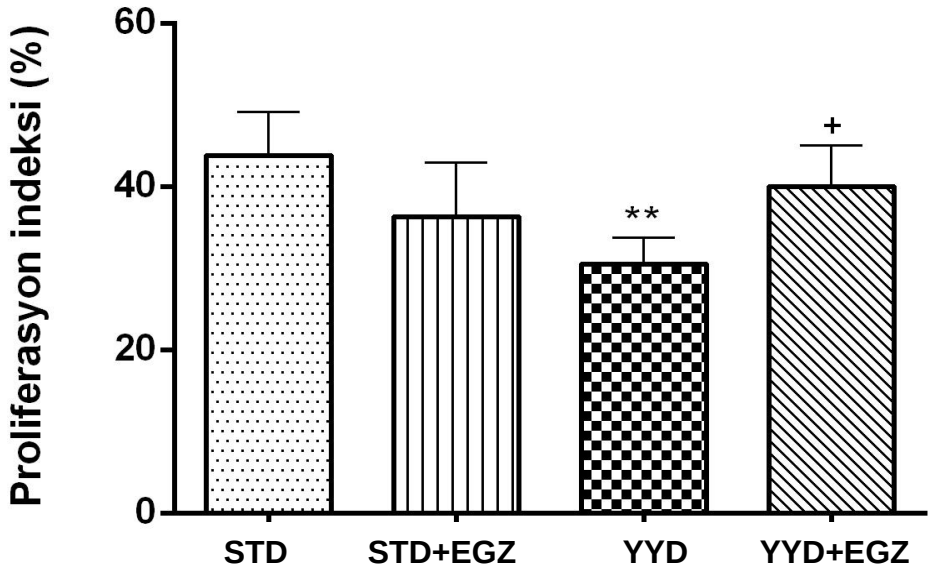

Şekil 18. **Deney gruplarının proliferasyon indeksi.** $^{**}P < 0,01$ STD grubu ile karşılaştırıldığında. $^{+}P < 0,05$ YYD grubu ile karşılaştırıldığında.

6.7.3 TUNEL Bulguları

Tüm deney gruplarında TUNEL pozitif hücreler koyu kahverengi olarak görüldü. STD ve STD+EGZ gruplarının testis dokusunun seminifer tübüllerinde bulunan hücrelerde çok az sayıda TUNEL pozitif hücrelere rastlandı (Resim 17 A ve B). YYD grubunda STD grubuna göre 3 ve daha fazla TUNEL pozitif hücre içeren seminifer tübüllerin sayısının arttığı gözlendi (Resim 18C). YYD+EGZ grubunda ise 3 ve daha fazla TUNEL pozitif hücre içeren seminifer tübül sayısında azalma olduğu gözlendi (Resim 18D). TUNEL boyamanın pozitif kontrolü kit içinden çıkan preparatın boyanması ile yapıldı (Resim 18E).

6.7.4 Apoptotik İndeks Analizi

Apoptotik indeks STD grubunda 1,83±0,7, STD+EGZ grubunda 2±0,6, YYD grubunda 4,3 ± 0,8, YYD+EGZ grubunda ise 2 ± 0,8 olarak bulundu. STD grubu ile kıyaslandığında YYD grubunda (P <0,001) apoptotik indeks anlamlı bir şekilde yüksekti. YYD+EGZ grubunda YYD grubuna göre anlamlı düşüş (P <0,001) gözlendi (Şekil 19).

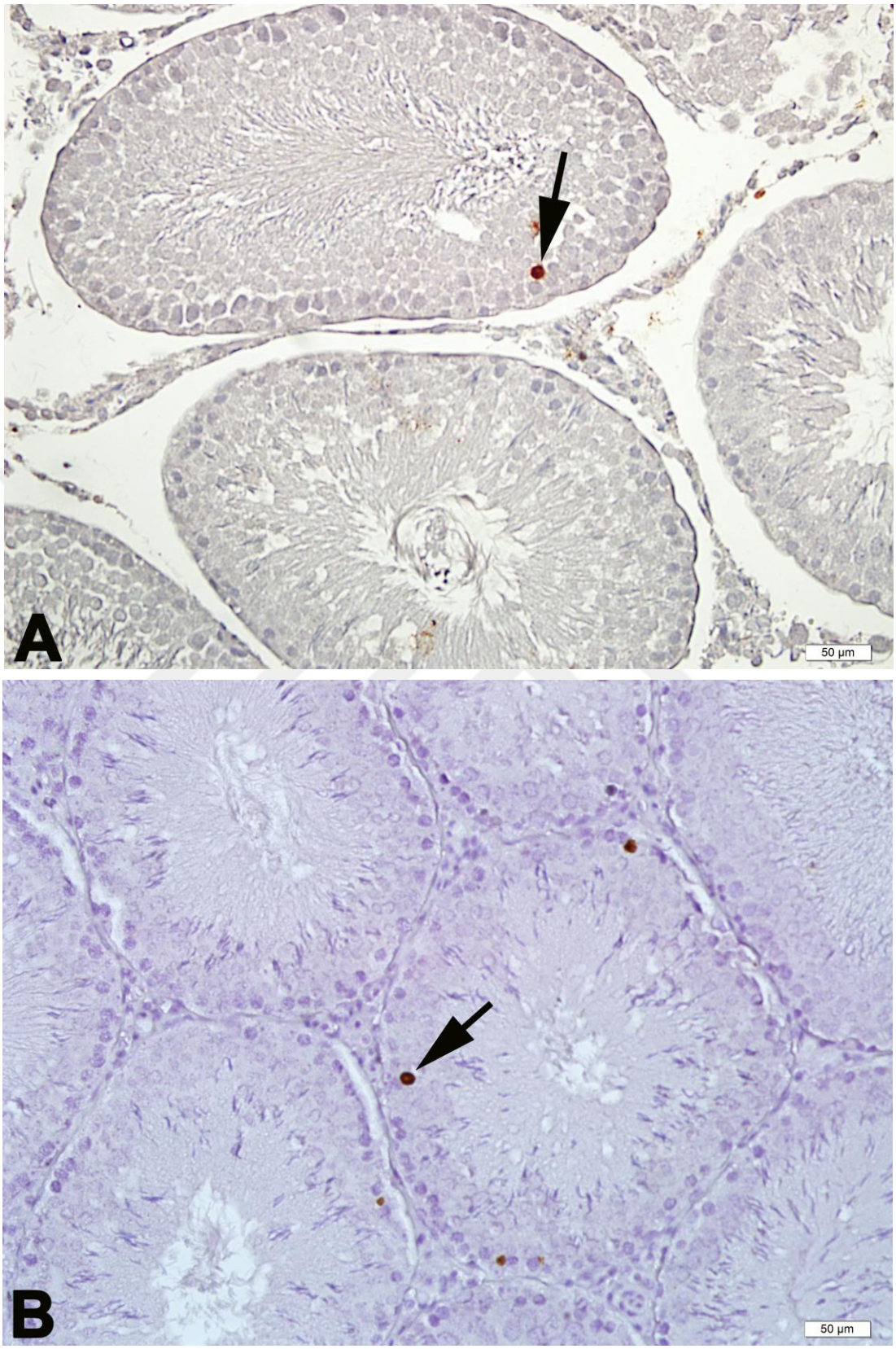

Resim 17. STD **(A)** ve STD+EGZ **(B)** gruplarında az sayıda hücrede TUNEL pozitif işaretlenme (→) görülmektedir**.** TUNEL boyaması.

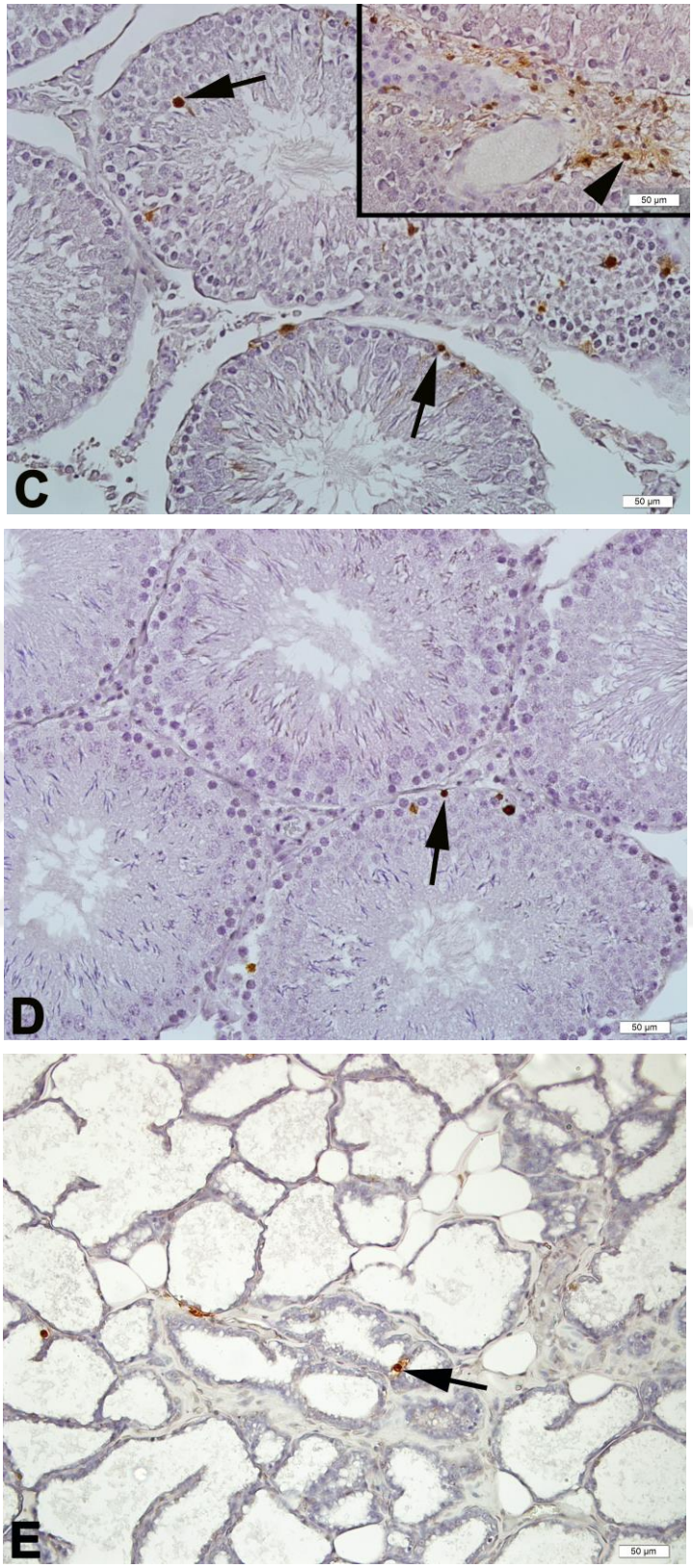

Resim 18. YYD **(C)** grubunda seminifer tübüllerde TUNEL pozitif işaretlenmede (→) artış ve Leydig hücrelerinde de TUNEL pozitif işaretlenme (→); YYD+EGZ **(D)** grubunda az sayıda hücrede TUNEL pozitif işaretlenme (→) görülmektedir. Pozitif kontrolde **(E)** TUNEL pozitif işaretlenme (→) görülmektedir**.** TUNEL boyama.

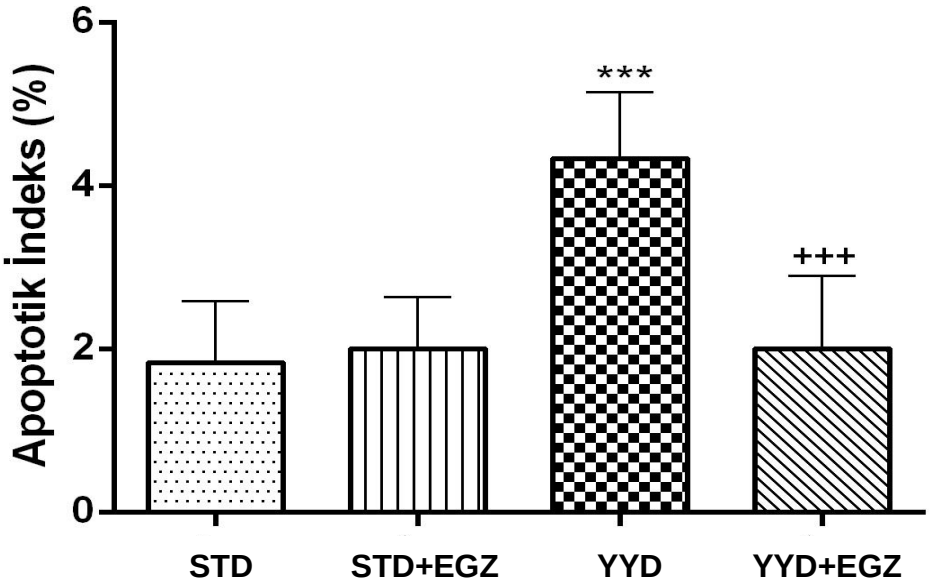

Şekil 19. Deney gruplarına ait apoptotik indeks. *** *P* <0,001 STD grubu ile karşılaştırıldığında. ^{+++}P <0,001 YYD grubu ile karşılaştırıldığında.

6.7.5 ZO-1 İmmunhistokimyası Sonuçları

STD grubunda ZO-1 immunohistokimyası yapılmış seminifer tübüllerdeki Sertoli hücrelerinin bazal bölümünün periferinde kırmızı-kahverengi olarak boyanmış ZO-1 immunreaktivitesi (ir) gözlendi (Resim 19A). STD+EGZ grubunda STD grubuna benzer şekilde testiste birçok seminifer tübüldeki Sertoli hücrelerinin bazolateral sitoplazmasında ZO-1 ir gözlendi (Resim 19B). YYD grubunda Sertoli hücrelerinin bazolateral sitoplazmasında ZO-1 ir'nin yoğunluğunda düşüş ve yer yer dağılımında düzensizlikler gözlendi (Resim 20C). YYD+EGZ grubunda yer yer zayıf ZO-1 ir görülmesine rağmen Sertoli hücrelerinin ve bazalde yerleşmiş spermatogenik seriye ait hücrelerin bazolateralinde STD grubuna benzer yoğunlukta ZO-1 ir gözlendi (Resim 20D, Tablo 8).

6.7.6 Okludin İmmunhistokimyası Sonuçları

STD grubunda Okludin immünhistokimyası yapılmış seminifer tübüllerdeki Sertoli hücrelerinin bazal bölümünün periferinde kırmızı-kahverengi olarak boyanmış okludin ir gözlendi (Resim 21A). STD+EGZ grubunda STD grubuna benzer şekilde testiste birçok seminifer tübüldeki Sertoli hücrelerinin bazolateral sitoplazmasında okludin ir gözlendi (Resim 21B). YYD grubunda Sertoli hücrelerinin bazolateral sitoplazmasında okludin ir'nin yoğunluğunda düşüş ve yer yer dağılımında düzensizlikler gözlendi (Resim 22C). YYD+EGZ grubunda yer yer zayıf okludin ir görülmesine rağmen Sertoli hücrelerinin ve bazalde yerleşmiş spermatogenik seriye ait hücrelerin bazolateralinde STD grubuna benzer yoğunlukta okludin ir gözlendi (Resim 22D, Tablo 8). İmmünhistokimya bulgularını doğrulamak amacıyla primer antikoru çıkarıp diğer immünhistokimya basamakları aynı olacak şekilde yapılan negatif kontrollerde herhangi bir boyanma gözlenmedi.

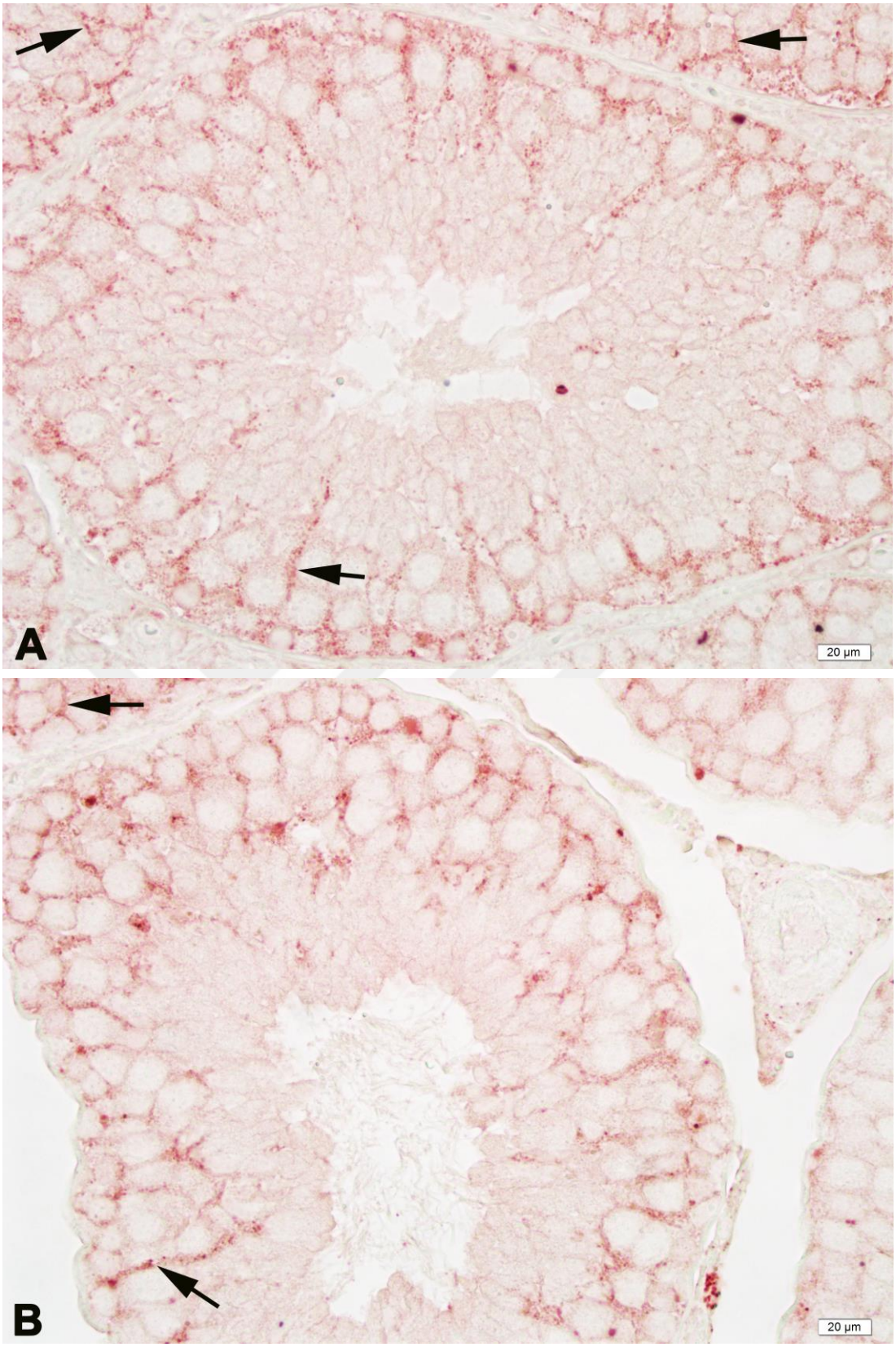

Resim 19. STD **(A)** ve STD+EGZ **(B)** gruplarında Sertoli hücrelerinin bazolateral bölgelerinde ZO-1- ir pozitif (→) alanlar görülmektedir**.** ZO-1 immunhistokimya boyası.

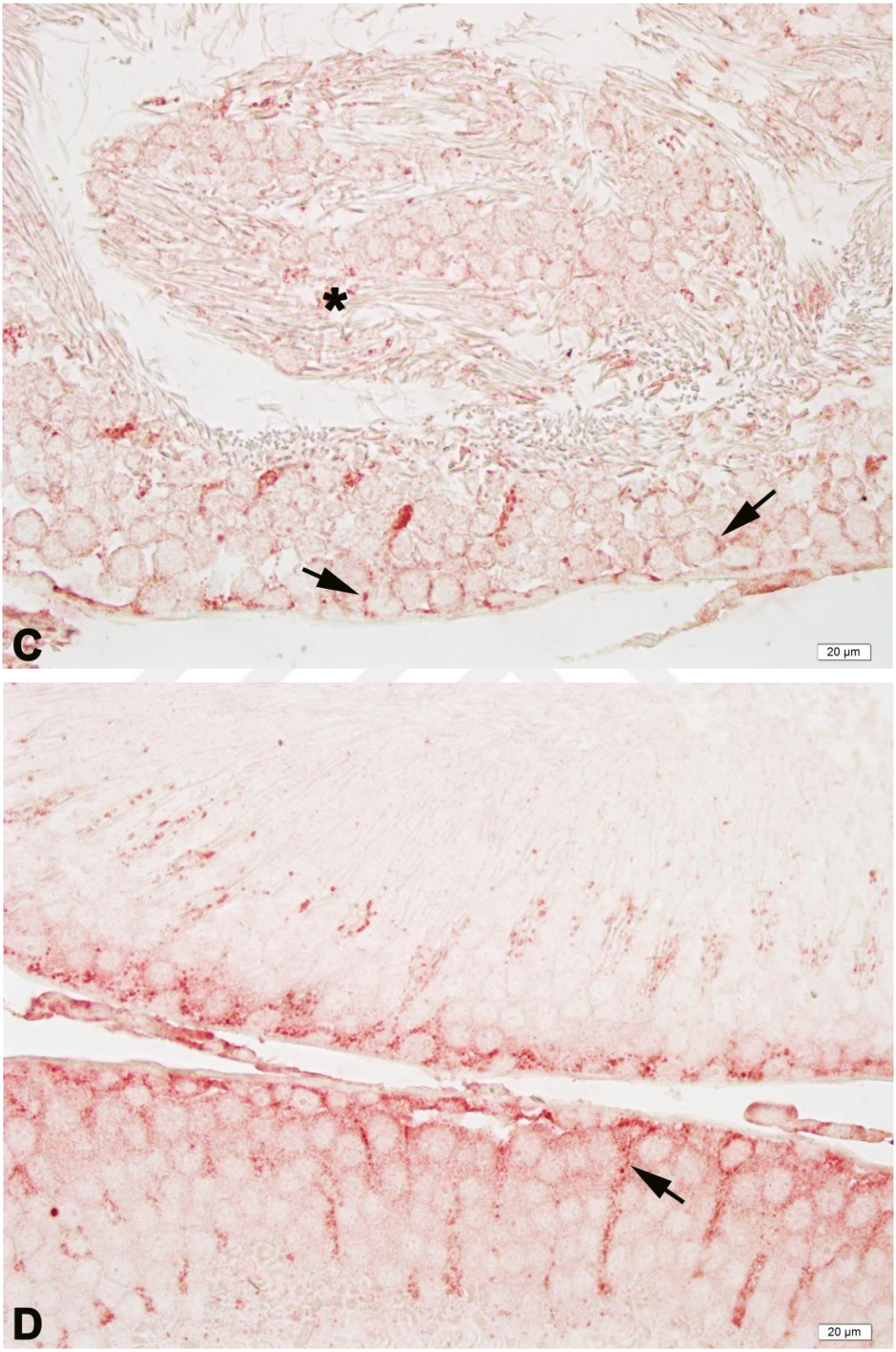

Resim 20. YYD **(C)** grubunda ZO-1- ir'de zayıf boyanma ve düzensizlik (→) ve lümende döküntü hücreleri (*); YYD+EGZ **(D)** grubunda Sertoli hücrelerinin bazolateral bölgelerinde oldukça düzenli ZO-1- ir pozitif (→) alanlar görülmektedir**. (E).** ZO-1 immunhistokimya boyası.

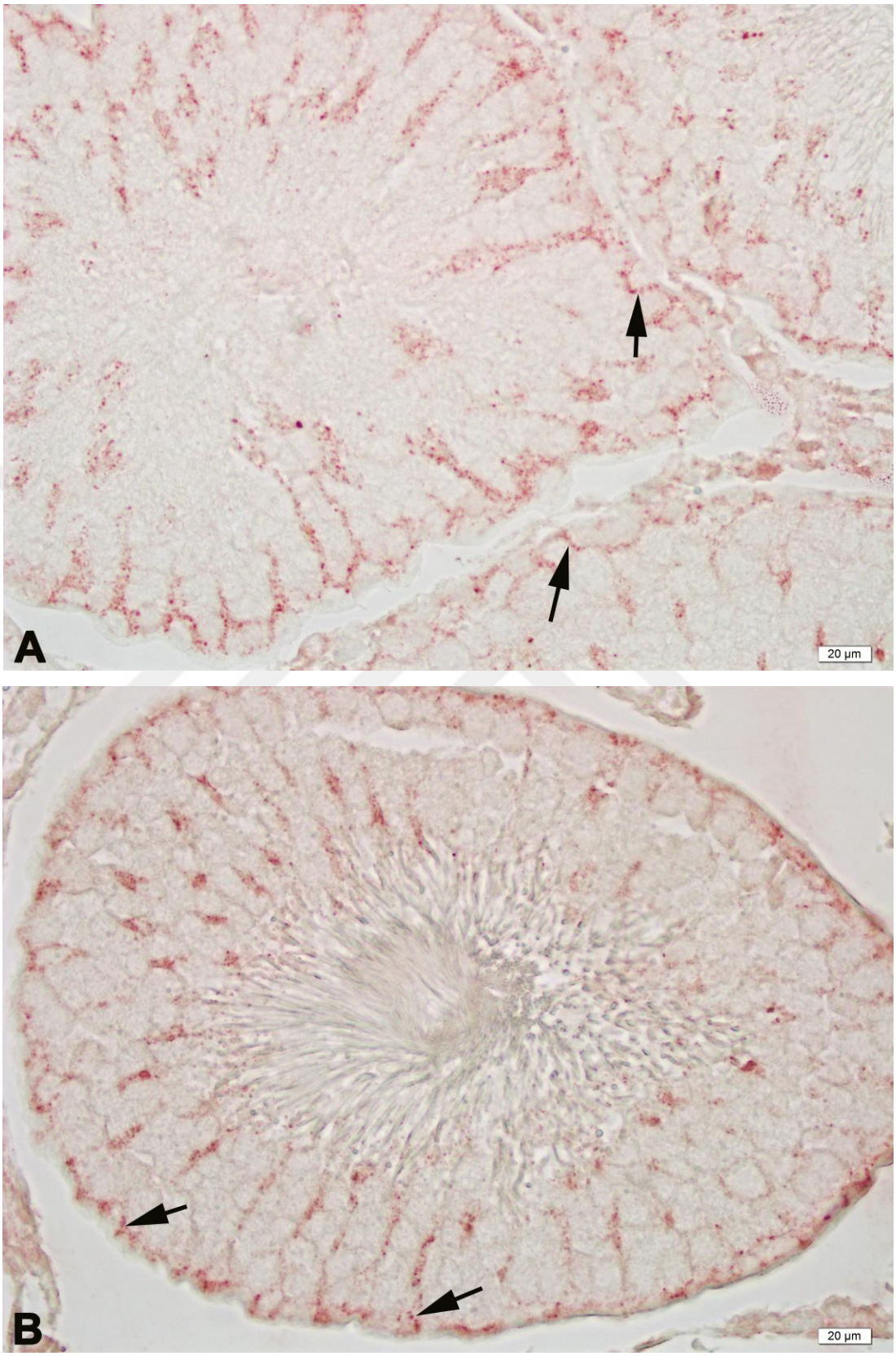

Resim 21. STD **(A)** ve STD+EGZ **(B)** gruplarında Sertoli hücrelerinin bazolateral bölgelerinde okludin- ir pozitif (→) alanlar görülmektedir. Okludin immunhistokimya boyası.

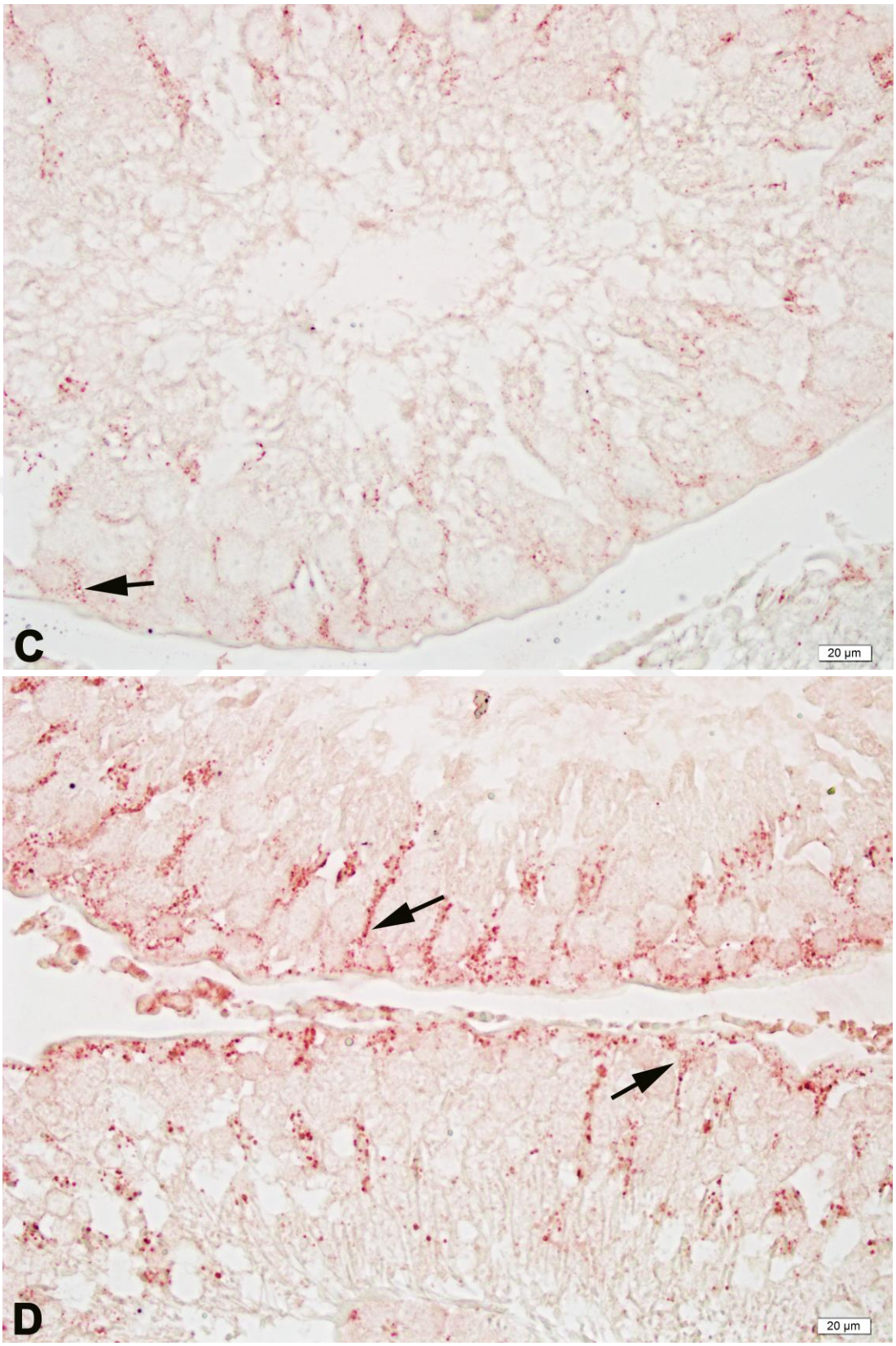

Resim 22. YYD **(C)** grubunda okludin-ir'de zayıf boyanma ve düzensizlik (→) ve lümende döküntü hücreleri (*); YYD+EGZ **(D)** grubunda Sertoli hücrelerinin bazolateral bölgelerinde oldukça düzenli okludin- ir pozitif (→) alanlar görülmektedir. Okludin immunhistokimya boyası

6.7.7 Cx 43 İmminohistokimyası Sonuçları

STD grubunda Cx 43 immunohistokimyası yapılmış seminifer tübüllerdeki Sertoli hücrelerinin, bazalde yerleşmiş spermatogenik seriye ait hücrelerin periferinde ve Sertoli hücresinin apikalinde uzamış spermatid yakınlaşma yüzeylerinde kırmızı-kahverengi olarak boyanmış Cx 43 ir gözlendi (Resim 23A). STD+EGZ grubunda STD grubuna benzer şekilde Cx 43 ir boyanma gözlendi (Resim 23B). YYD grubunda seminifer tübüllerdeki Sertoli hücrelerinin ve bazalde yerleşmiş spermatogenik seriye ait hücrelerin periferinde ve Sertoli hücresinin apikal sitoplazma bölgesi uzamış spermatid yakınlaşma yüzeylerinde zayıflamış ir ve seminifer tübül epiteli organizasyonunda yer yer düzensizlikler gözlendi (Resim 24 C). YYD+EGZ grubunda yer yer zayıf Cx 43 ir'si görülmekle birlikte Sertoli hücrelerinin perifer ve apikal sitoplazma bölgelerinde STD grubuna benzer yoğınlukta Cx 43 ir gözlendi (Resim 24D, Tablo 8).

ZO-1, Okludin ve Cx 43 immunohistokimyasını doğrulamak amacıyla primer antikoru çıkarıp diğer immunohistokimya basamakları aynı olacak şekilde yapılan negatif kontrollerde herhangi bir boyanma gözlenmedi (Resim 25).

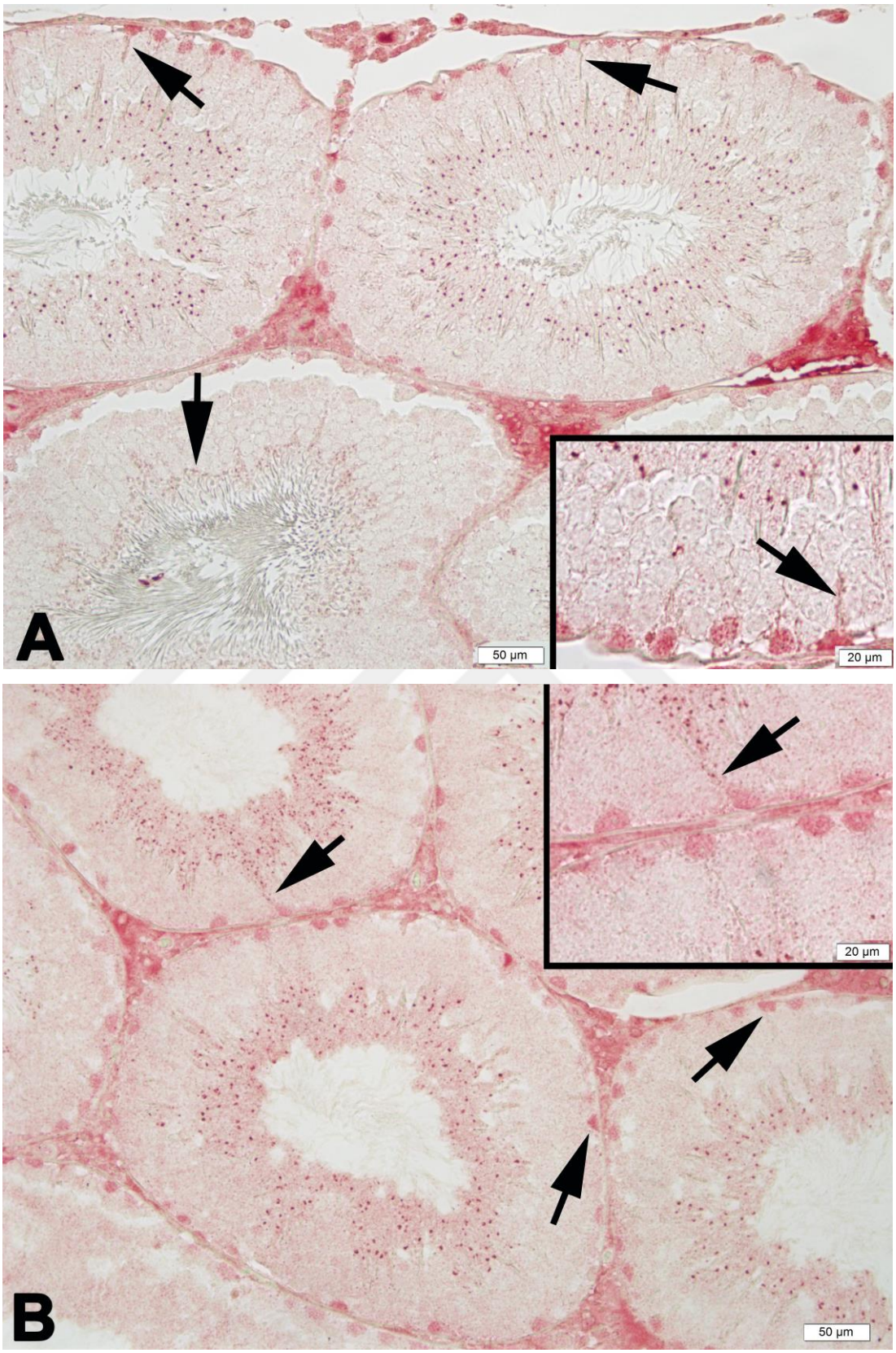

Resim 23. STD **(A)** ve STD+EGZ **(B)** gruplarında Sertoli hücrelerinin bazolateral ve apikal bölgelerinde Cx 43- ir pozitif (→) alanlar görülmektedir. Cx 43 immunhistokimya boyası.

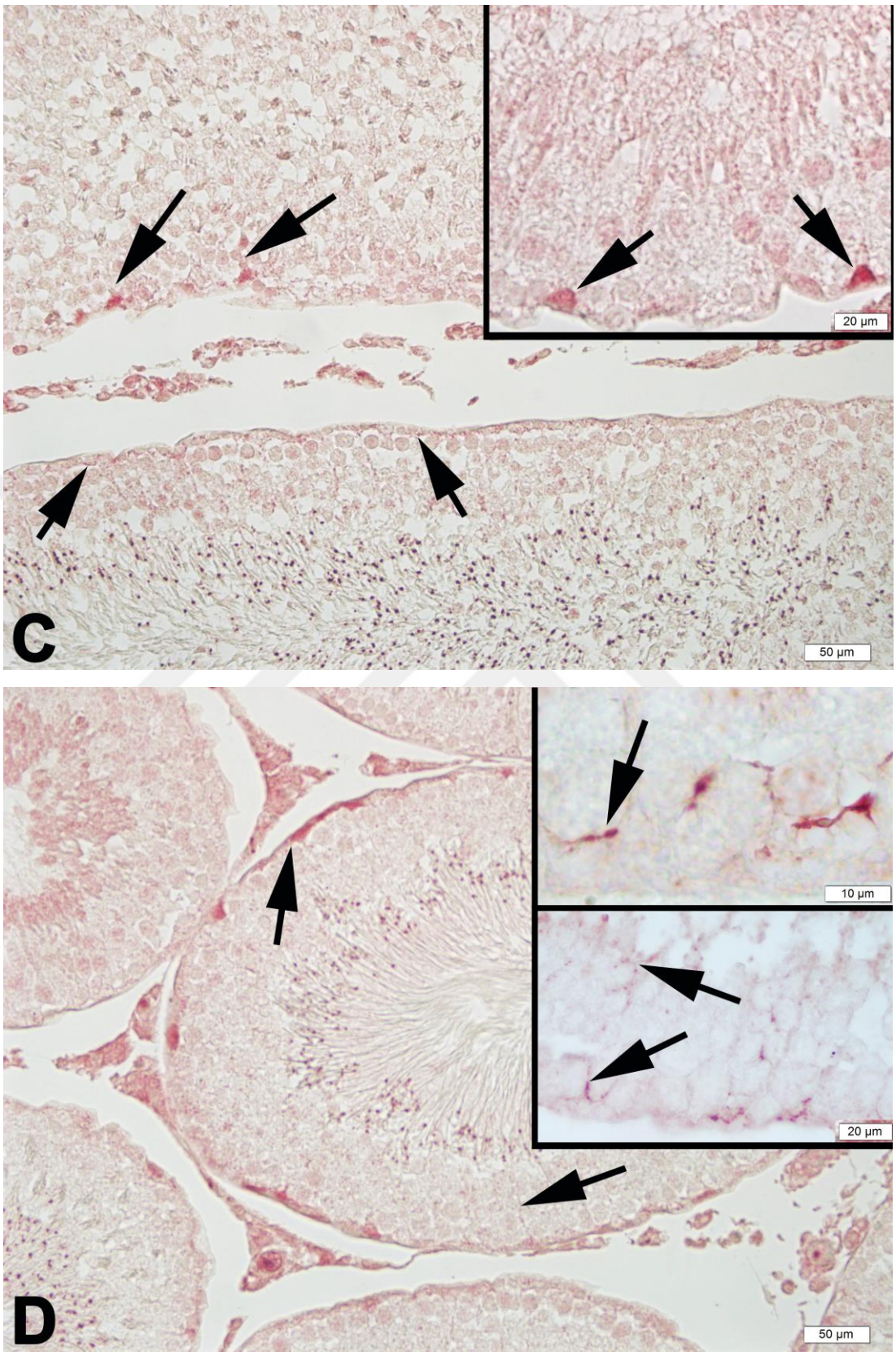

Resim 24. YYD **(C)** grubunda Cx 43- ir'de zayıf boyanma ve düzensizlik (→); YYD+EGZ **(D)** grubunda Sertoli hücrelerinin bazolateral ve apikal bölgelerinde oldukça düzenli Cx 43- ir pozitif (→) alanlar görülmektedir**.** Cx 43 immunhistokimya boyası.

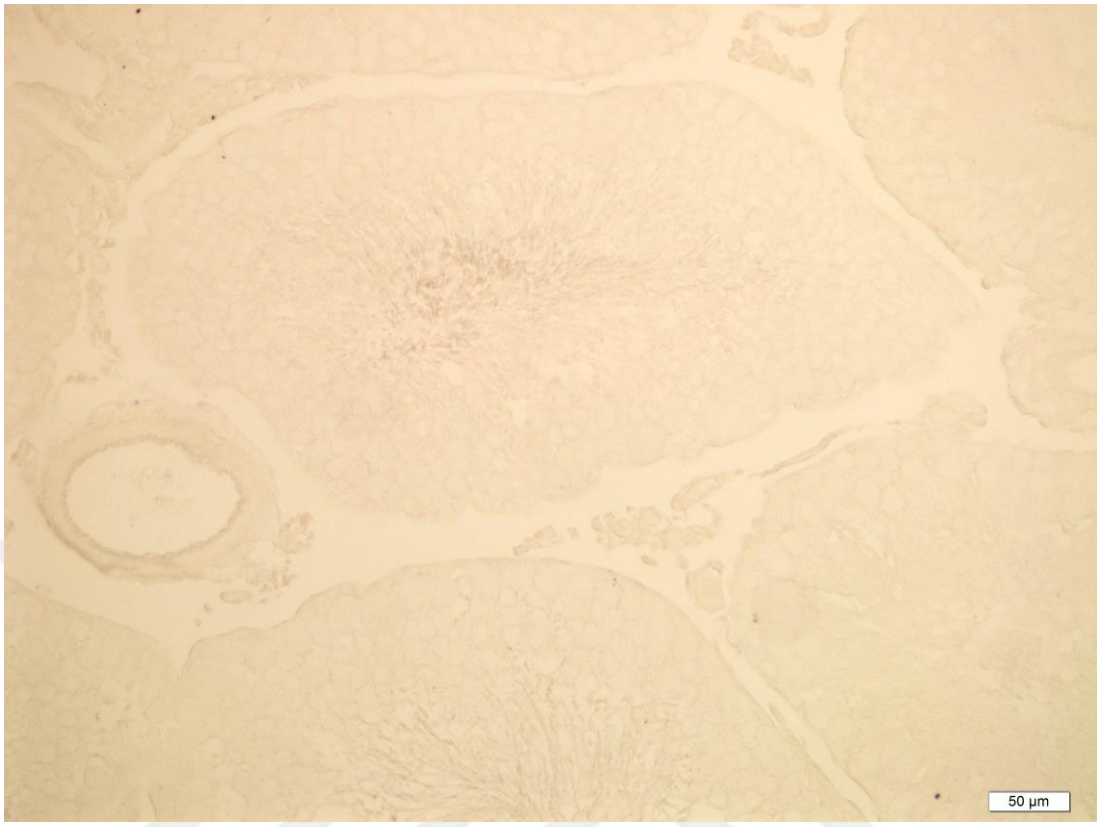

Resim 25. Negatif kontrol immunhistokimya boyamasında immunreaktivite görülmemektedir.

Tablo 8. Deney gruplarındaki seminifer tübüllerde ZO-1, okludin ve Cx 43 ir boyanma derecesi

	STD	STD+EGZ	YYD	YYD+EGZ
ZO-1	+++	+++	+	++
Okludin	+++	+++	+	++
Cx 43	+++	+++	+	+++
+++: yoğun, ++: orta derecede, +:az, +/-:çok az,-:yok				

6.7.8 ZO-1, Okludin ve Cx 43 Western Blot Analizi

Deney gruplarında ZO-1, Okludin ve Cx 43 proteinlerinin miktarı Western blot tekniğiyle değerlendirildi. Protein miktarı kontrolü β-aktin proteini kullanılarak yapıldı. Proteinlerin Western blot analizleri dansitometrik olarak değerlendirildi. STD ve STD+EGZ gruplarında ZO-1, Okludin ve Cx 43 immünreaktiviteleri koyu bir bant şeklinde gözlenirken, STD grubu ile karşılaştırıldığında YYD grubunda her 3 antikor için immünreaktivitenin zayıfladığı gözlendi (sırasıyla P <0,01, P <0,01, P <0,001). YYD+EGZ grubunda (sırasıyla P < 0,05, P <0,001, P <0,001) ise YYD'ye kıyasla immünreaktivitenin daha fazla olduğu görüldü (Resim 26, Şekil 20 A -C)

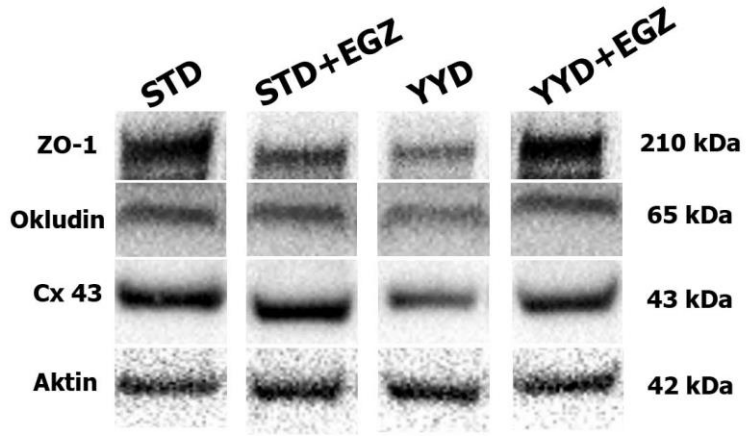

Resim 26. Deney gruplarında ZO-1, okludin ve Cx 43 proteinlerinin Western blot analizi

A)

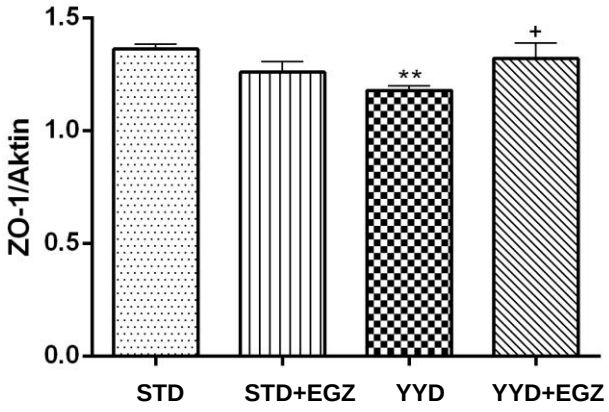

B)

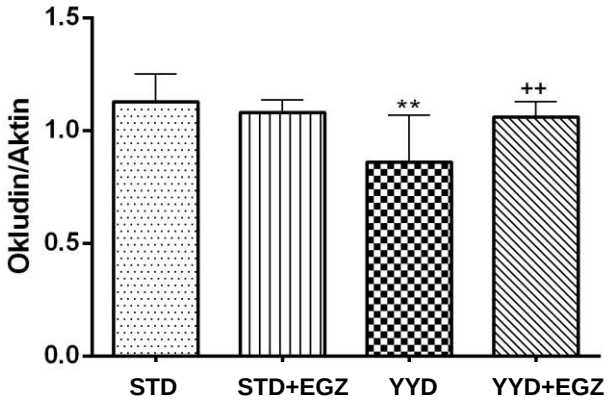

C)

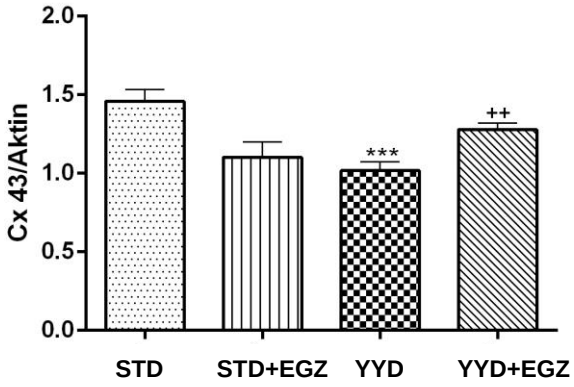

Şekil 20. ZO-1 **(A)**, Okludin **(B)** ve Cx 43 **(C)** proteinlerinin dansitometrik analizi **: *P* <0,01, ***: *P* <0,001 STD grubu ile karşılaştırıldığında. $^{+}$: *P*<0,05, $^{+++}$*P* <0,001 YYD grubu ile karşılaştırıldığında.

6.7.9 Geçirimli Elektron Mikroskop Bulguları

STD grubu (Resim 27A) ve STD+EGZ grubunda (Resim 27B) düzenli morfolojide, normal kalınlıkta bazal lamina üzerine oturan Sertoli hücreleri ve spermatogonyumlar gözlendi. Sertoli hücreleri arasında düzenli morfolojide sıkı bağlantılar bulunmaktaydı. Spermatogenik hücrelerin bazalden lümene doğru organizasyonu normal morfolojide gözlendi. Seminifer tübüllerin lümeninde düzenli morfolojide bol miktarda spermatozoa gözlendi.

YYD grubunda seminifer tübül hasarı oldukça belirgindi. Seminifer tübül duvarındaki hücre sırasının azaldığı gözlendi. Sertoli hücrelerinin ve spermatogenik seriye ait hücrelerin morfolojilerinin bozulduğu ve hücreler arası alanlarda büyük vaküollerin olduğu gözlendi (Resim 28C).

YYD+EGZ grubunda bazal lamina üzerine oturan birçok alanda düzenli morfolojide sıkı bağlantıları olan Sertoli hücreleri ve spermatogenik seriye ait hücreler gözlendi. Seminifer tübül lümeninde düzenli yapıda bol miktarda spermatozoa gözlendi. Bazı tübüllerin bazal bölümlerinde hücre içinde ve sıkı bağlantıların etrafındaki sitoplazmik alanlarda vakuol oluşumlarına ve hücreler arası alanlarda lokal açılmalara rastlandı (Resim 28D).

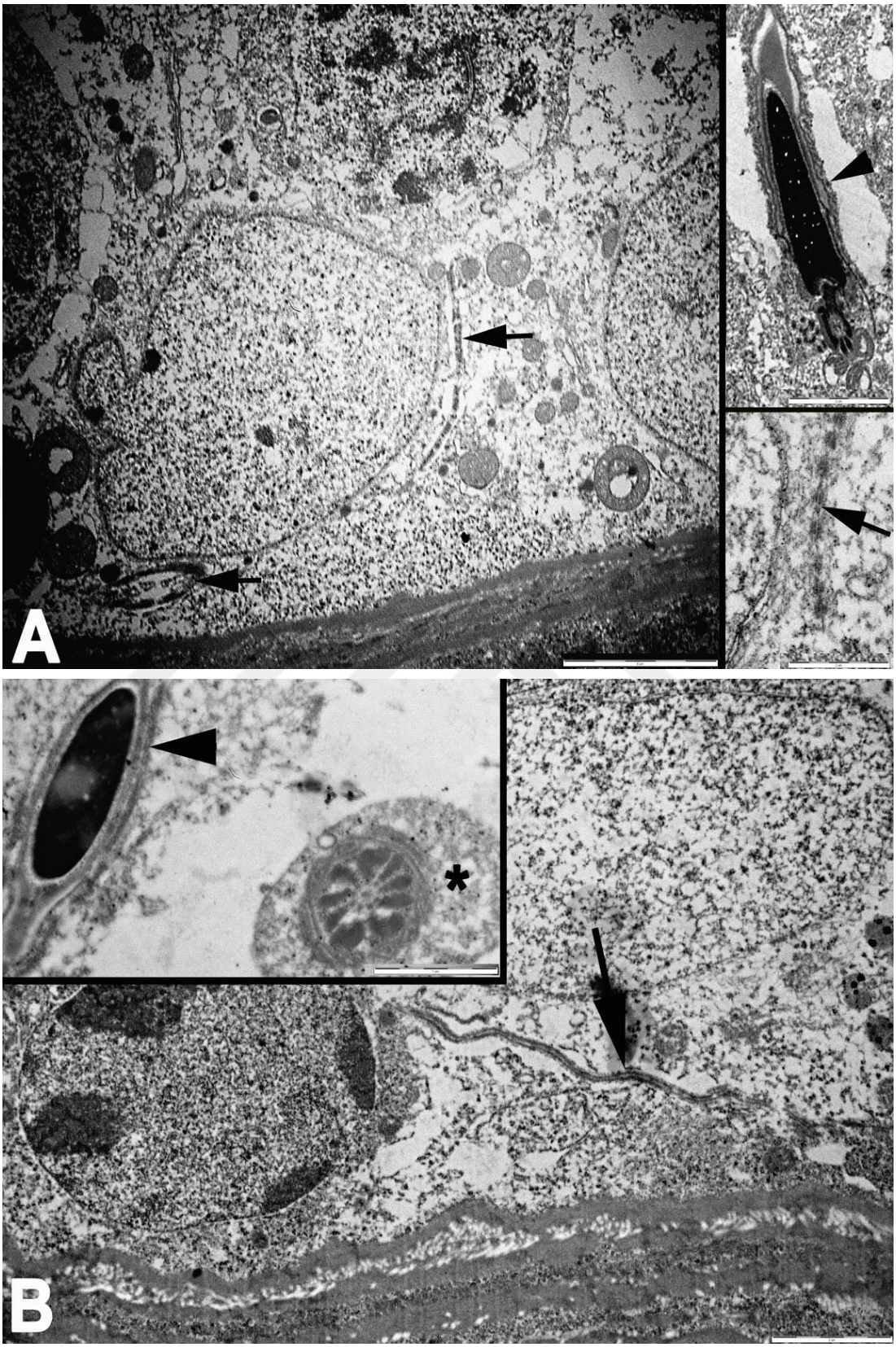

Resim 27. STD **(A)** ve STD+EGZ **(B)** gruplarında düzenli morfolojide sıkı bağlantıları olan (→) Sertoli hücreleri, spermatogenik hücreler, luminal alanda sperm başı (►) ve kuyruk (*) kesitleri görülmektedir. TEM mikrografı.

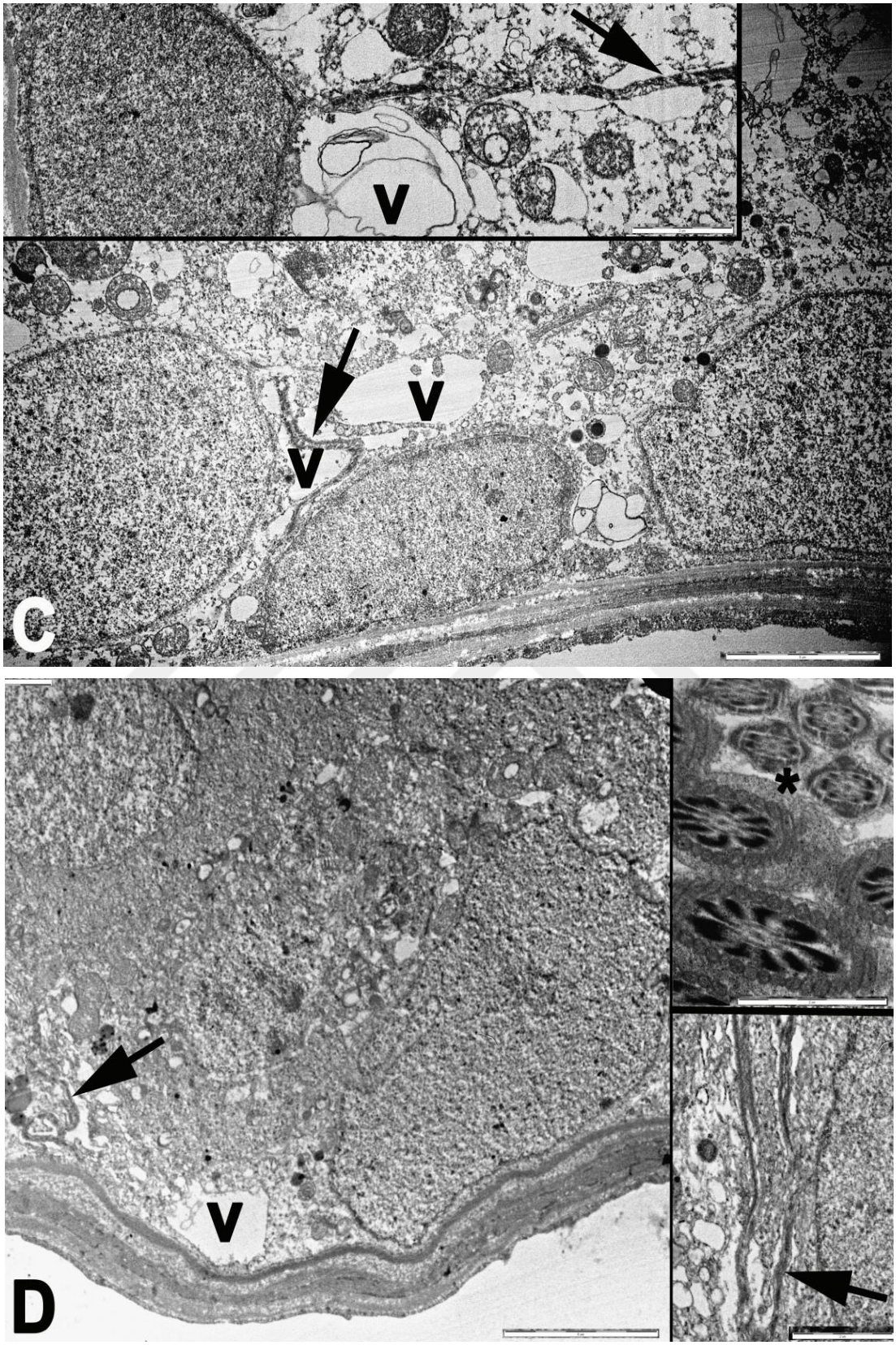

Resim 28. YYD **(C)** grubunda Sertoli hücreleri arasındaki sıkı bağlantıların (→) etrafında büyük vaküol oluşumları (v); YYD+EGZ **(D)** grubunda Sertoli hücreleri arasındaki sıkı bağlantıların (→) birçok alanda düzenli olduğu ve sitoplazma içinde nispeten küçük vaküol (v) oluşumları görülmektedir. TEM mikrografı.

6.8. Biyokimyasal Bulgular

6.8.1 Serum Glikoz, İnsülin ve Lipid Seviyeleri

Yapılan analiz sonuçlarına göre, YYD grubu (P <0.001) serum glikoz konsantrasyonunun (250,4±36 mg/dL) STD (151,2±28,47 mg/dL) ve STD+EGZ (146,3±35,83 mg/dL) gruplarına kıyasla istatistiksel olarak anlamlı arttığı belirlendi YYD+EGZ grubunda (P < 0.001) ise glikoz konsantrasyonunun (163±35,16 mg/dL) YYD grubuna göre istatistiksel anlamlı olarak azaldığı tespit edildi (Şekil 21A).

Serum insülin seviyeleri, STD+EGZ (6,24±0,46 mIU/L) ve YYD+EGZ (6,68±0,58 mIU/L) gruplarında STD (5,74±0,78 mIU/L) ve YYD (5,10±0,81 mIU/L) gruplarına göre istatistiksel olarak anlamlı bir artış (P < 0,05 ve P < 0,01; P < 0,05; sırasıyla) gösterdi (Şekil 21B).

A)

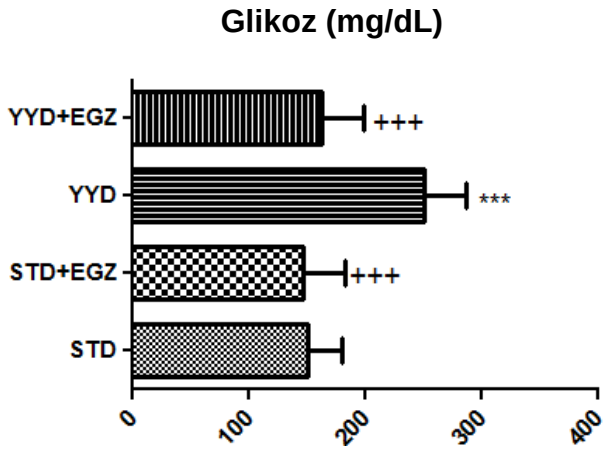

B)

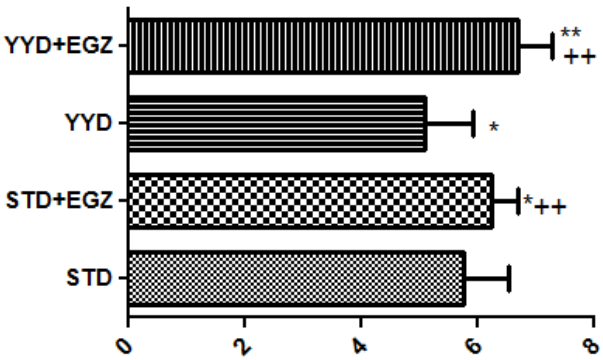

Şekil 21. Deney gruplarında serum glikoz (A) ve insülin (B) seviyeleri. **P*<0,05, ***P* <0,01, ****P* <0,001, STD grubu ile karşılaştırıldığında, ^{++}P <0,01, ^{+++}P <0,001, YYD grubu ile karşılaştırıldığında.

Serum lipid profili olarak total kolesterol, trigliserid, HDL ve VLDL konsantrasyonlarının ölçümü yapıldı. YYD (P <0,01) ve STD+EGZ (P <0,001) gruplarının total kolesterol değerlerinin (168,4±16,80 mg/dL ve 176,1±16,22 mg/dL, sırasıyla) STD grubuna (134,7±15,39 mg/dL) göre oldukça anlamlı olarak arttığı belirlendi. Diğer taraftan YYD+EGZ grubunda (133±13,47 mg/dL P <0,001) kolesterol değerinin YYD grubuna kıyasla istatistiksel anlamlı olarak azaldığı tespit edildi (Şekil 22A).

Trigliserid analiz sonuçlarına göre, YYD grubunun (142,2±71,83 mg/dL) konsantrasyonunun diğer gruplara göre oldukça arttığı belirlendi. Bu artış STD grubuna (77±12,98 mg/dL) göre P <0,05 anlamlı; STD+EGZ (52,10±29,55 mg/dL) ve YYD+EGZ gruplarına (52,67±26,29 mg/dL) göre ise P <0,01 anlamlı olarak gerçekleşti (Şekil 22B).

A)

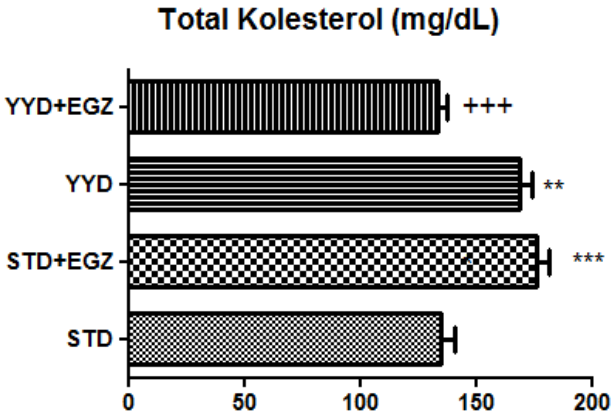

B)

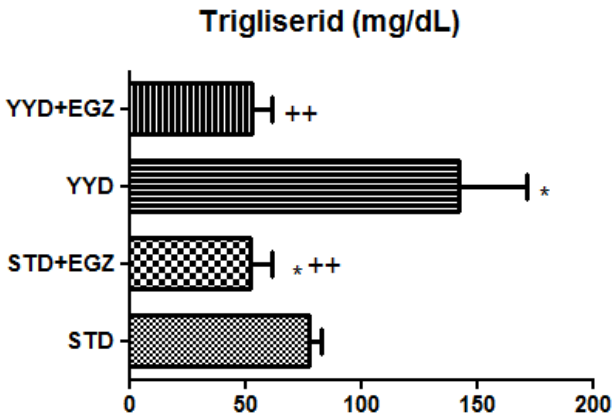

Şekil 22. Deney gruplarının total kolesterol (A) ve trigliserid (B) seviyeleri. **P* <0,05, ***P* <0,01, ****P* <0,001 STD grubu ile karşılaştırıldığında; ^{++}P <0,01, ^{+++}P <0,001, YYD grubu ile karşılaştırıldığında.

Biyokimyasal analiz sonuçlarına göre serum HDL kolesterol değerinin YYD grubunda (30,69±3,043 mg/dL, p<0,001) STD ve STD+EGZ gruplarına (43,98±5,23 mg/dL ve 59,28±4,2 mg/dL; sırasıyla) kıyasla oldukça azaldığı gözlendi. Diğer taraftan, YYD+EGZ grubunda (48,51±3,92 mg/dL, p<0,001) HDL seviyesinin YYD grubuna göre istatistiksel anlamlı olarak arttığı belirlendi. STD+EGZ ve YYD+EGZ grupları (*P* <0,001) arasında da istatistiksel olarak anlamlı artış gözlendi (Şekil 23A).

Serumda bulunan ve trigliseridce zengin lipoproteinlerinden biri olan VLDL konsantrasyonlarının YYD grubunda (24,67± 2,87 mg/dL, *P* <0,001) STD grubuna (13,07±0,91 mg/dL) göre istatistiksel anlamlı arttığı, STD+EGZ grubunda (10,28±0,78 mg/dL, *P* <0,001) ise anlamlı olarak azaldığı bulundu. YYD grubunun VLDL konsantrasyonundaki artışın YYD+EGZ grubunda (13,37±2,87 mg/dL, p<0,001) anlamlı olarak azaldığı belirlendi (Şekil 23B).

A)

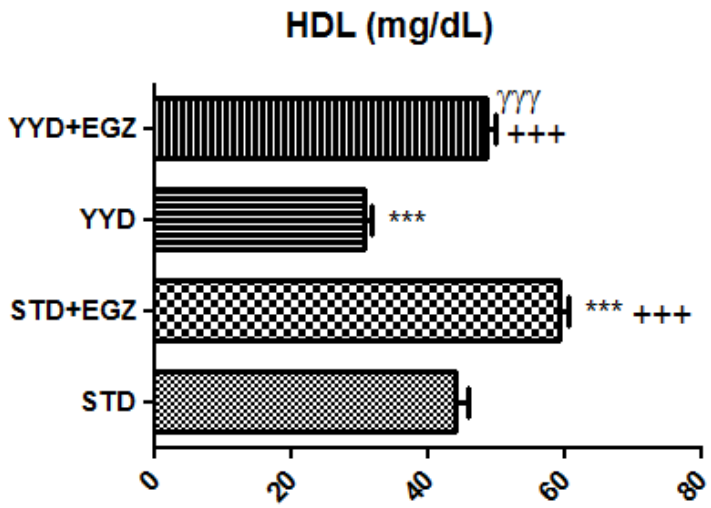

B)

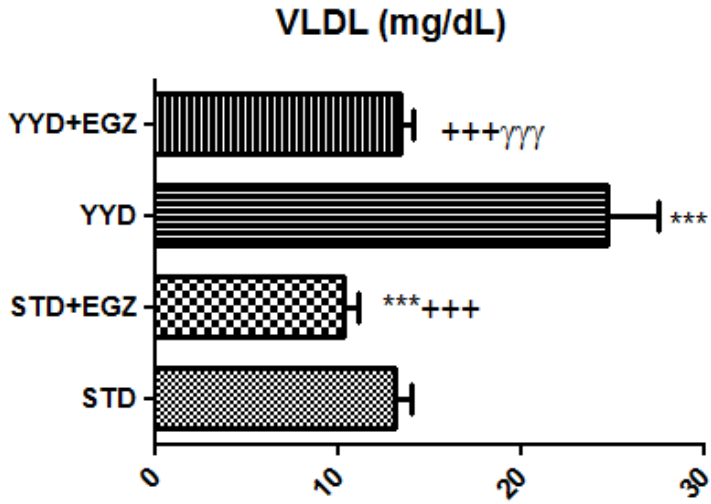

Şekil 23. Deney gruplarına ait VLDL (A) ve HDL (B) seviyeleri. *P <0,05, ** P <0,01, *** P <0,001, STD grubu ile karşılaştırıldığında; ^{+++}P <0,001 YYD grubu ile karşılaştırıldığında; $^{\gamma\gamma\gamma}P$ <0,001 STD+EGZ grubu ile karşılaştırıldığında.

6.8.2 Serum FSH, LH, Testosteron ve Leptin Seviyeleri

Serum örneklerinde yapılan hormon analizlerine göre; FSH seviyesinin YYD grubunda (3,80±0,97 mIU/L) STD grubuna (5,01±0,87mIU/L) göre istatistiksel olarak anlamlı azaldığı saptandı ($p < 0,05$). Diğer taraftan, STD+EGZ (5,48±0,9 mIU/L) ve YYD+EGZ (3,80±0,97 mIU/L) gruplarının FSH değerlerinin YYD grubuna kıyasla anlamlı ($P < 0,01$) olarak arttığı belirlendi (Şekil 24A).

Serum LH analizleri de FSH seviyelerine benzer sonuçlar gösterdi. YYD grubunda (2,51±0,41 mIU/L) LH seviyesi, STD grubuna (3,35±0,52 mIU/L) göre istatistiksel olarak anlamlı olarak azaldı ($P < 0,01$). Egzersizin her iki grupta etkili olduğu gözlendi. STD+EGZ (3,79±0,52 mIU/L) ve YYD+EGZ (3,06±0,45 mIU/L) gruplarına ait LH seviyesinin YYD grubuna kıyaslandığında anlamlı arttığı (sırasıyla, $P < 0,001$ ve $P < 0,05$) görüldü (Şekil 24B).

Serum testosteron seviyesi de diğer cinsiyet hormon seviyelerine benzer değişiklikler gösterdiği tespit edildi. YYD grubunda (15,69±2,38 nmol/L) testosteron seviyesinin STD grubuna (18,46±1,4 nmol/L) göre anlamlı olarak azaldığı saptandı ($P < 0,05$). STD+EGZ (19,70±2,45 nmol/L) ve YYD+EGZ (19,23±1,55 nmol/L) gruplarında ise testosteron seviyelerinin YYD grubuna göre anlamlı arttığı ($P < 0,01$) görüldü (Şekil 24C).

Yağ dokusundan salınan ve metabolizmada etkin bir rol üstlenen leptin hormon seviyelerinde de gruplar arasında önemli değişiklikler meydana geldiği gözlendi. YYD grubunun (3,21±0,5 ng/mL) hormon seviyesinin STD (1,74±0,55 ng/mL) grubuna göre istatistiksel olarak anlamlı arttığı belirlendi ($P < 0,001$). Diğer taraftan, STD+EGZ (1,71±0,32 ng/mL) ve YYD+EGZ (2,04±0,47 ng/mL) gruplarının leptin seviyesinin YYD grubuna kıyasla anlamlı ($P < 0,001$) azaldığı gözlendi (Şekil 24D).

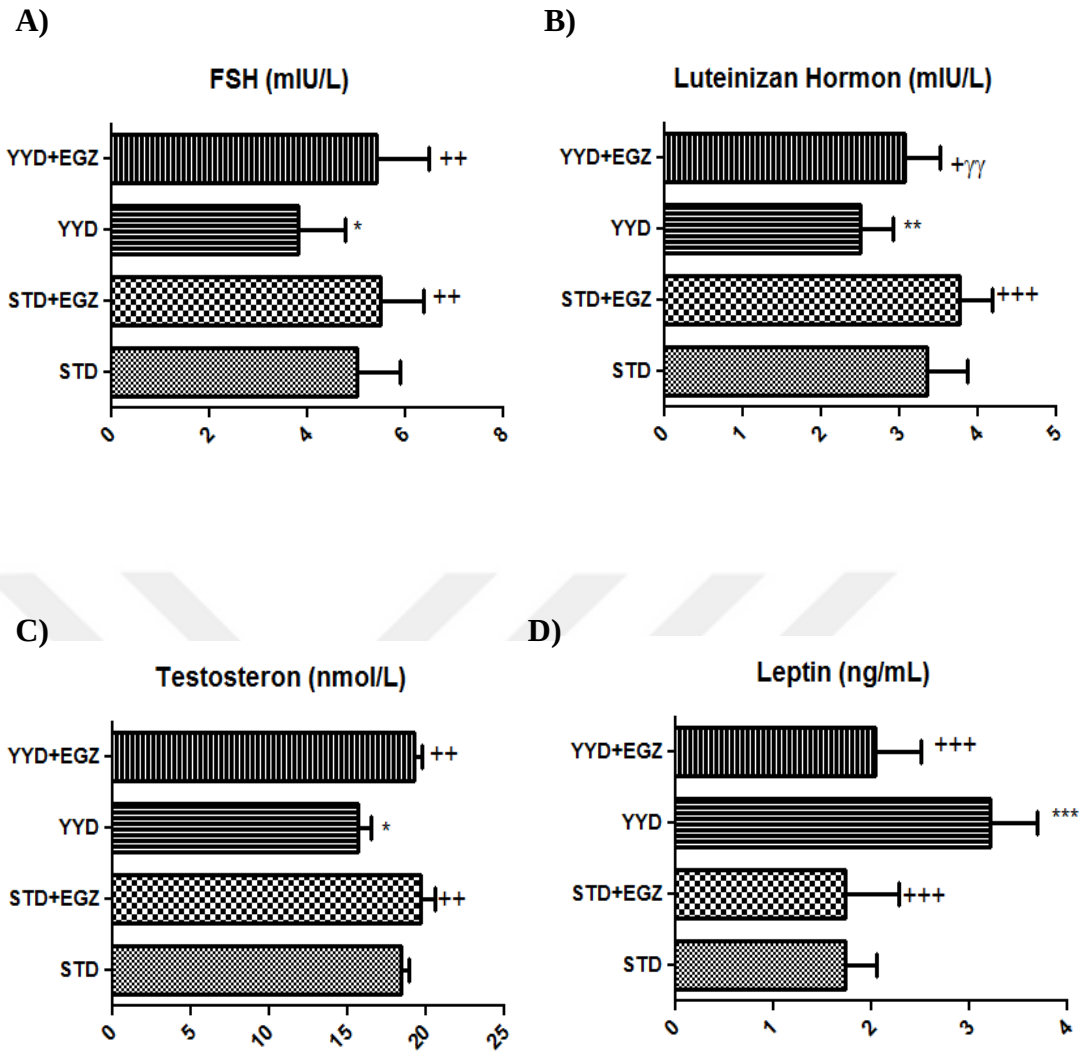

Şekil 24. Deney gruplarının FSH (A), LH (B), testosteron (C) ve leptin (D) seviyeleri. **P* <0,05, ***P* <0,01, ****P* <0,01 STD grubu ile karşılaştırıldığında; $^{+}P < 0,05$, $^{++}P < 0,01$, $^{+++}P < 0,001$, YYD grubu ile karşılaştırıldığında; $^{\gamma\gamma}P < 0,01$ STD+EGZ grubu ile karşılaştırıldığında.

6.8.3 Doku MDA ve GSH seviyesi, SOD ve 8-OHdG aktivitesi

STD grubuyla (15,61±4,93 nmol/gr doku) karşılaştırıldığında, YYD grubunun MDA seviyesinin (61,42±32,09 nmol/gr doku) istatistiksel olarak anlamlı artttığı ($P < 0,001$) görüldü. YYD grubu ile kıyaslandığında STD+EGZ (20,21±8,05 nmol/gr doku; $P < 0,01$) ve YYD+EGZ (25,80±6,98 nmol/gr doku; $P < 0,01$) guplarının MDA düzeylerinin düşük olduğu görüldü. STD grubuyla karşılaştırıldığında YYD+EGZ grubunun ($P < 0,01$) MDA düzeyinin yüksek olduğu görüldü (Şekil 25A).

STD grubuyla (50,24±6,56 µmol/gr doku) karşılaştırıldığında, YYD grubunun (41,84±6,06 µmol/gr doku) GSH seviyesinin istatistiksel olarak anlamlı azaldığı belirlendi ($P < 0,05$). Diğer taraftan, YYD+EGZ grubuyla (51,24±8,56 µmol/gr doku) YYD grubunun GSH seviyesi karşılaştırıldığında artış olmakla birlikte bu artışın istatistiksel olarak anlamlı olmadığı görüldü. YYD grubuyla karşılaştırıldığında, STD+EGZ grubunun (55,89±7,91 µmol /gr doku; $P < 0.01$) GSH seviyesinin yüksek olduğu görüldü (Şekil 25B).

Yapılan analizler sonucunda, STD (%111,8±12,31) ve STD+EGZ (%112,7±10,64) grubuna göre YYD grubunun (%85,39±14,78) SOD aktivitesinin istatistiksel olarak anlamlı düşük olduğu belirlendi ($P < 0,01$). Diğer taraftan, YYD+EGZ grubunun (%95,44±14,11) SOD aktivitesinin de STD ve STD+EGZ grubundan anlamlı olarak düşük olduğu belirlendi ($P < 0,05$). YYD+EGZ grubunun SOD aktivitesi, YYD grubuna göre artış göstermesine rağmen, istatistiksel olarak anlamlı değildi (Şekil 25C).

Yapılan analizler sonucunda, YYD (4,42±0,85 ng/mL) grubunda DNA hasarının STD (2,25±0,44 ng/mL) ve STD+EGZ 2,55±0,5 pg/mL) grubuna göre istatistiksel olarak anlamlı derecede yüksek olduğu belirlendi ($p<0.001$ ve $p<0.001$, sırasıyla). Bununla birlikte, YYD+EGZ (2,48±0,67) grubunun 8-OHdG değerleri YYD grubuna göre istatistiksel olarak anlamlı düşük bulundu ($p<0,01$) (Şekil 25D).

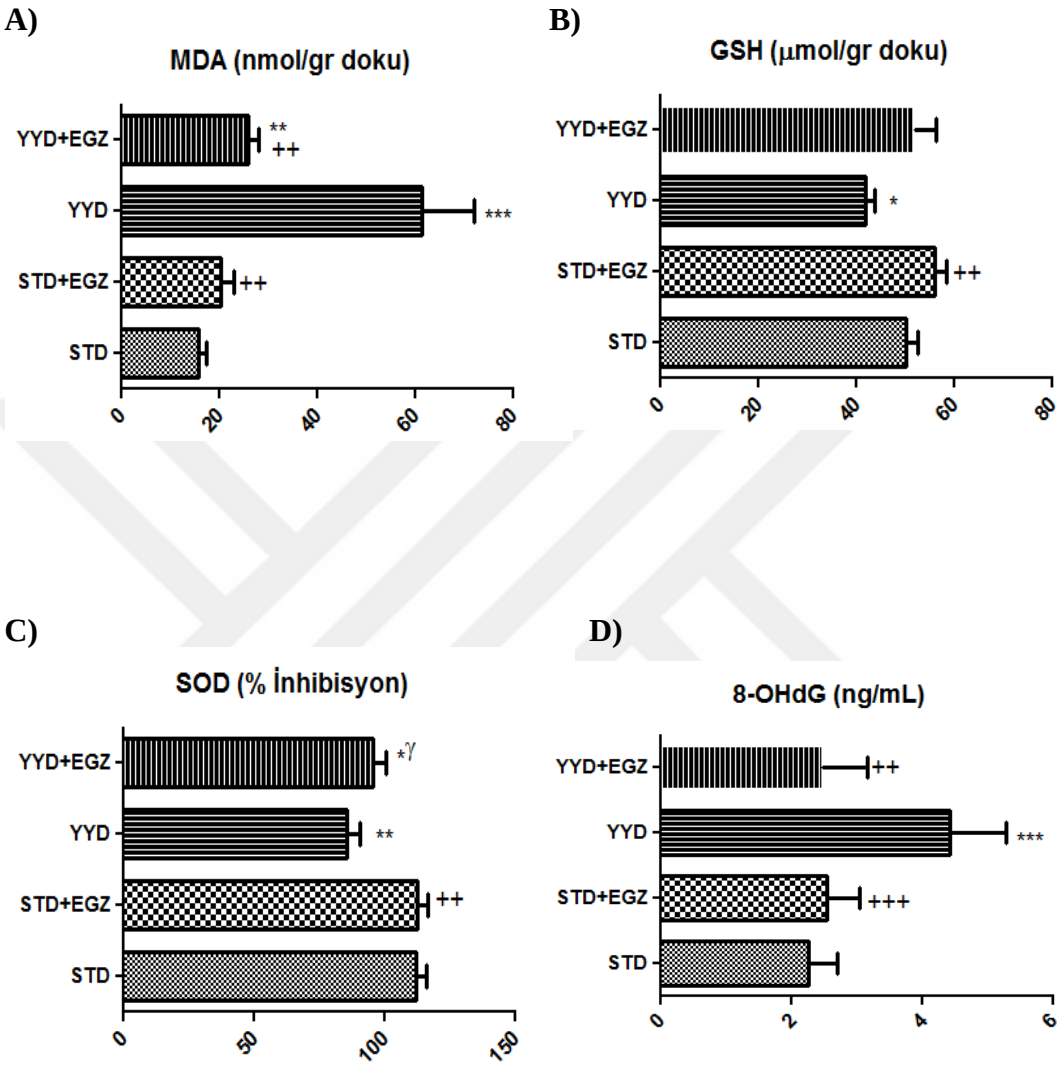

Şekil 25. Deney gruplarının MDA (A), GSH (B) değerleri ve SOD (C), 8-OHdG (D) aktivitesi. *P <0,05, **P <0,01, ***P <0,001 STD grubuyla karşılaştırıldığında; $^{++}$P <0,01, $^{+++}$P <0,001 YYD grubuyla karşılaştırıldığında; $^{\gamma}$P <0,05 STD+EGZ grubuna göre karşılaştırıldığında.

6.8.4 Doku İL-6 ve TNF-alfa seviyesi ve MPO aktivitesi

Testis dokusu İL-6 değerinin, YYD grubunda (7,66±1,62 pg/L), STD (4,18±1,4 pg/L) ve STD+EGZ (2,83±1,01 pg/L) gruplarına göre istatistiksel olarak anlamlı ($p<0.01$ ve $p<0.001$, sırasıyla) bir artış gösterdiği saptandı. Diğer taraftan, YYD+EGZ grubunun İL-6 değerlerinin (2,42±1,33 pg/L) önemli derecede ($p< 0.01$) azalarak STD grubu değerlerinden daha düşük bir seviyeye ulaştığı belirlendi (Şekil 26A).

Yapılan istatistiksel analizler sonucunda testis dokusu TNF-α seviyelerinin; STD+EGZ (122,8±36,37 pg/mL), YYD (176±77,38 pg/mL) ve YYD+EGZ (1211,2±35,07 mL) gruplarında STD (91,58±16,82 pg/mL) grubuna göre anlamlı ($p<0.05$, $p<0.01$ ve $p<0.05$; sırasıyla) olarak artmış olduğu belirlendi (Şekil 26B).

İstatistiksel analizler sonucunda, YYD grubunun MPO seviyesi (114,97±8,29 ng/mL) STD (67,77±13,99 ng/mL) ve STD+EGZ gruplarıyla (77,76±17,39 ng/mL) karşılaştırıldığında istatistiki açıdan anlamlı olarak ($P < 0.001$ ve $P < 0,01$; sırasıyla) artış gösterdiği; bununla birlikte YYD+EGZ grubunda (87,66±14,04 ng/mL) ise MPO düzeyinin önemli derecede ($P < 0.01$) düştüğü saptandı (Şekil 26C).

A)

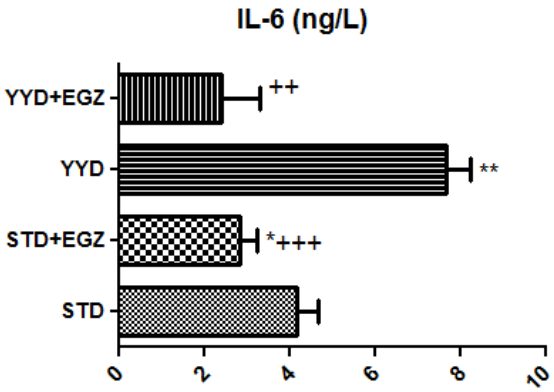

B)

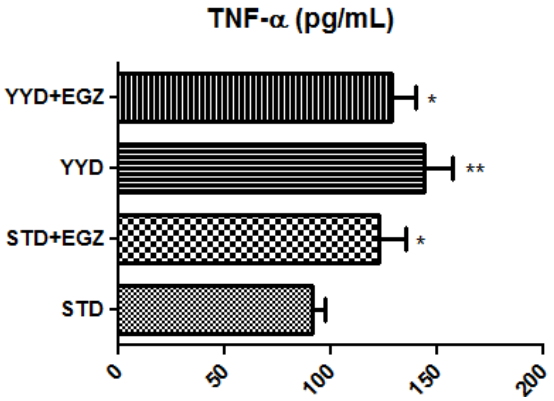

C)

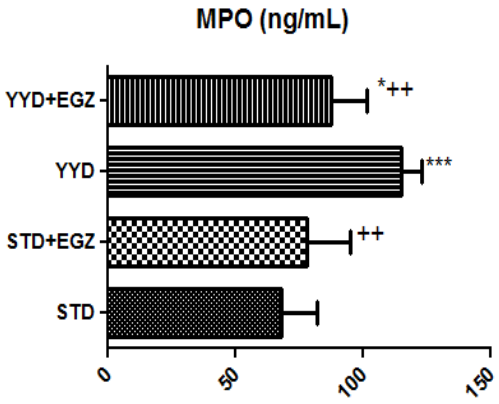

Şekil 26. Deney gruplarının İL-6 (A), TNF-alfa (B) seviyeleri ve MPO (C) aktivitesi. **P* < 0,05, ***P* < 0,01, ****P* < 0,001 STD grubuyla karşılaştırıldığında; ^{++}P < 0,01, $^{+++}P < 0,001$ YYD grubuyla karşılaştırıldığında.

7. TARTIŞMA VE SONUÇ

Bu çalışmada, YYD ile indüklenmiş obezitenin testis ağırlığını, seminifer tübül alanını, çapını ve epitel kalınlığını, progresif motil sperm sayısını azalttığı ve morfolojik olarak hasarlı sperm sayısını arttırdığı görüldü. Ayrıca obez sıçanların testislerinde regresif, dejeneratif ve atrofik seminifer tübül varlığı, seminifer tübüllerin lümeninde hücre dökünтüleri gözlendi. Spermatogenik germ hücre proliferasyonu YYD grubunda daha az gözlenirken apoptotik hücreler ise daha fazla görüldü. YYD'nin kan-testis bariyeri bağlantı proteinlerinden olan ZO-1, okludin ve Cx 43'ün dağılımının ve miktarının azaldığı görüldü. İlaveten, YYD grubunda serum glikoz, total kolesterol, trigliserid, VLDL ve HDL seviyesinin arttığı, hormon değerlerinden FSH, LH ve testosteron seviyesinin azaldığı, leptin seviyesinin ise arttığı, oksidatif stres parametrelerinden MDA seviyesinin arttığı, GSH ve SOD seviyesinin ise azaldığı görüldü. Ayrıca YYD testis dokusunda DNA hasarının ve enflamasyon belirteçleri olan İL-6 ve TNF-alfa seviyesinin de arttırdığı görüldü. Egzersiz uygulamasının YYD ile indüklenmiş obez sıçanların testisinde tüm bu histolojik ve biyokimyasal parametreleri iyileştirdiği görüldü.

Obezite, tip 2 diyabet, kardiyovasküler hastalıklar, endokrin bozukluklar, solunum bozuklukları, immün yetmezlik, çeşitli kanser türleri, psikolojik problemler ve infertiliteye sebep olan önemli bir sağlık problemidir (Roumaud ve Martin, 2015). Batı yaşam tarzı olan gelişmiş ülkelerde, metabolik sendrom ve diyabet yaygın sağlık sorunlarıdır. Obezite hipertansiyon ve insülin direncine neden olur. İnsülin direnci, obezite gelişimine eşlik eden tip II diyabet, kardiyovasküler komplikasyonlar ve infertilitede rol oynar. Bunlara ek olarak, yağ kütlesi artışı ile birlikte enflamasyon ve oksidatif stresten dolayı obezite ile ilgili sağlık komplikasyonları görülür. Çevre ve kültürel davranışlar, azalmış günlük fiziksel aktivite seviyesi ve yoğun enerji içeren yiyeceklerin aşırı tüketilmesi metabolik hastalıklara ve vücut yağ kütlesi artışına etki eder. Egzersiz ise kilo alımını engeller, insülin direncinin kırılmasında ve oksidatif stresin azaltılmasında etkilidir (Oharomari ve ark., 2015). Artan fiziksel aktivite obeziteyi ve kilo alımını kontrol etmek için kullanılan farmakolojik olmayan bir stratejidir (Ciolac ve Greve, 2011; Saris ve ark., 2003; Sene-Fiorese ve ark., 2008). Çeşitli çalışmalarda yürüme egzersizinin obez farelerde viseral beyaz yağ dokusu enflamasyonunu azalttığı ve obez olmayan sıçanlarda dahi enflamasyonu minumum

seviyeye indirdiği gösterilmiştir (Bradley vd., 2008; Gomez-Merino vd., 2007; Sakurai vd., 2009). Besin alımı gram olarak ifade edildiğinde, hiperkalorik diyetle beslenen sıçanlar, kontrol diyeti ile beslenen sıçanlara göre daha az yiyecek tüketmesine rağmen, enerji alımları daha fazladır (Burneiko ve ark., 2006; Toklu ve ark., 2016). Bundan dolayı da bu grupta kilo alımı daha fazladır (Suk ve Shin, 2015). Egzersizin ise kilo alımını ve iştahı azalttığına dair çalışmalar bulunmaktadır (Burneiko ve ark., 2006; Rivest ve Richard, 1990) ve egzersizin sıklığının kilo alımını etkilediği belirtilmektedir (Burneiko ve ark., 2006). Ayrıca, egzersizin hiç kilo kaybı olmasa bile, total ve viseral yağların azalmasında etkili olduğunu ve böylece obezite kaynaklı sağlık parametreleri üzerinde olumlu etkiler gösterebileceğini belirten çalışmalar bulunmaktadır (Lee ve ark., 2005; Linden ve ark., 2014). Bu çalışmada da benzer şekilde yüksek yağlı diyetle beslenen sıçan grubunda standart sıçan yemi ile beslenenlere göre yem tüketimi daha az olmasına rağmen, yüksek yağlı diyetin kalorisi daha yüksek olduğu için YYD grubunda kilo alımının daha fazla olduğu görüldü. Deney süresi boyunca yüksek yağlı diyetle beslenen ve sedanter olan hayvanların ağırlığının egzersiz yapan gruba nazaran daha fazla olduğu gözlenirken, standart diyetle beslenen egzersiz grubu ile sedanter grup ağırlığı arasında istatistiksel olarak anlamlılık gözlenmedi.

Spermatogenez süreci sıcaklığa oldukça hassastır. İnsanlarda optimal skrotal sıcaklık 34-35 °C'dir (Bedford, 2015; Palmer ve ark., 2012; Robinson ve ark., 1968). Obez erkeklerde skrotal yağlanmanın artmasına bağlı olarak gonadal sıcaklığın artttığı bunun da sperm üretiminin olumsuz olarak etkilenmesine sebep olduğu belirtilmiştir (Palmer ve ark., 2012). Artan testis sıcaklığı spermde oksidatif stresin artışına, DNA hasarına ve motilitede azalmaya neden olur (Paul ve ark., 2008; Shiraishi ve ark., 2010). Testiküler sıcaklığa ilişkin değişiklikler, varikosel gibi fiziksel bozukluklar, artmış skrotal yağlanma veya uzun süre bisiklet kullanımı gibi çevresel faktörlerden kaynaklanan çeşitli mekanizmalarla oluşmuş olabilir. Tüm bu mekanizmalar, sperm fonksiyonlarının azalmasına ve subfertiliteye neden olabilir (Ivell, 2007; Mariotti ve ark., 2011; Setchell, 1998; Southorn, 2002; Yaeram ve ark., 2006). Sperm DNA hasarının ve oksidatif stresin arttığı obez bireylerde yapılan ve skrotal yağın cerrahi olarak çıkarılmasının etkisini gösteren bir çalışmada sperm parametrelerinde iyileşme sağlandığı gözlenmiştir (Shafik ve Olfat, 1981). Obez

farelerde yapılan bir çalışmada, yüksek yağlı diyet ile beslenen ve yüzme egzersizi uygulanan grup ile yüksek yağlı diyet ile beslenen obez grup karşılaştırıldığında skrotal yağlanmayı azaltmamakla birlikte, egzersizin sperm parametrelerini, sperm DNA hasarını ve sperm fonksiyonlarını iyileştirdiği belirtilmektedir (Palmer ve ark., 2012). Bu çalışmada da benzer şekilde obez sıçanların spermlerinde görülen progresif motilitede azalmanın skrotal yağlanmaya bağlı olarak artan lokal ısıdan olduğu, egzersizin de azalan motiliteyi iyileştirmede etkili olduğu düşünülmektedir.

Testiküler spermlerin progresif motilitesi yoktur ve ovumu dölleyemezler, ancak epididimise ulaştıklarında fertilizasyon yeteneği kazanırlar (Vigueras-Villasenor ve ark., 2011). Epididimal doku spermatozoanın olgunlaşması için önemlidir ve bu nedenle obez hayvanların epididimisindeki morfolojik ve fonksiyonel değişiklikler önemli olabilir. Obez sıçanlarda epididimiste reaktif oksijen türevlerinin arttığı ve bunun da sperm motilitesine olumsuz etki edebileceği belirtilmiştir (Vigueras-Villasenor ve ark., 2011). Bu çalışmada da benzer şekilde, YYD ile indüklenmiş obez sıçanlarda, epididimal kanal lümeninde spermatozoa sayısının azaldığı ve epididimal yalancı çok katlı prizmatik ve streosilyalı epitel yapısında hasar olduğu gözlendi. Bu grupta motil sperm sayısı da daha az olduğu için, bu durumun spermlerin motilite kazanmasında rol oynayan epididimisteki değişen epididimal sekresyondan kaynaklandığı düşünülebilir. Yüzme egzersizinin ise, YYD ile indüklenen obez sıçanlarda sperm motilitesinde ve epididimis morfolojisinde iyileşme sağladığı gözlendi. Egzersizin epididimiste oksidan hasarı engelleyerek sperm motilitesini kazanmada rol oynayabileceği düşünülmektedir.

Sedenter hayat tarzı olan obez bireylerde total kolesterol, serum glikoz ve LDL değerlerinde anlamlı olarak artış olduğu belirtilmiştir (de Lima ve ark., 2008; Silva ve ark., 2016). Sedanter hayat tarzı ile kasın insülin duyarlılığı düşer, ancak kandan glikozu uzaklaştırmak için insülin miktarının yükseldiği belirtilmektedir. Kısa süreli bir egzersiz uygulaması bile iskelet kası ve yağ dokusunda glikoz transport proteini olan GLUT- 4'ün endoplazmik retikulumdan hücre yüzeyine hareket etmesini ve buradaki toplam GLUT-4 miktarının artmasını sağlayarak kan glikoz düzeyini düşürür (Goodyear ve Kahn, 1998). Plazma glikozunun normale yakın seviyeye getirilmesi, serum kolesterolu, trigliserit ve protein seviyelerini anlamlı

olarak düşürmektedir (Kameswararao ve ark., 2003). Bu çalışmada da literatürle uyumlu şekilde, obez sıçanlarda glikoz, total kolesterol, HDL, LDL seviyeleri STD grubuna göre daha yüksek olduğu gözlenirken egzersizin ise bu parametrelerde iyileşme sağladığı görüldü.

BKİ fertiliteyi etkileyen önemli faktörlerden biridir. BKİ arttıkça erkeklerde infertilite oluşma oranı 3 kat artmaktadır (Sallmen ve ark., 2006). Obez erkeklerde semen kalitesinde azalma normal kilodaki bireylerde 3 kat fazla görülmektedir (Magnusdottir ve ark., 2005). Sıçanlarda ve diğer kemirici hayvanlarda çeşitli obezite modelleri oluşturulmaktadır (Bray ve ark., 2004; Decorde ve ark., 2009). YYD ile oluşturulan obez sıçan modeli, çalışmalarda sıklıkla kullanılmaktadır (Jarukamjorn ve ark., 2016; Johnson ve ark., 2016; Silva ve ark., 2016). Testis ağırlığının obez sıçanlarda kontrol grupları ile karşılaştırıldığında azaldığını gösteren çalışmalar mevcuttur (Miao ve ark., 2018; Mounzih ve ark., 1997). BKİ arttıkça sperm konsantrasyonunda ve motilitesinde azalma (Hammoud ve ark., 2008; Jensen ve ark., 2004; Niederberger, 2011) ve testis morfolojisinde hasar oluşumu belirtilmiştir (Fan ve ark., 2015; Jia ve ark., 2018). Bu çalışmada da yapılan çalışmalarla uyumlu olarak, STD ve STD+EGZ gruplarında normospermik parametreler gözlendi. YYD grubunda ise sperm sayısı ve motilitesinin anlamlı olarak azaldığı ve morfolojik anomaliye sahip sperm sayısının arttığı görüldü.

Kan-testis bariyeri, Sertoli hücreleri arasındaki sıkı bağlantılar, ektoplazmik özelleşmeler, dezmozomlar ve ara bağlantılar ile oluşturulur. Kan-testis bariyeri bütünlüğüne birincil olarak katkıda bulunan proteinler, okludin, klaudin-3, -5 ve -11 ile ZO- 1, -2 ve -3 ve adezyon bağlantı molekülü (Junctional Adhesion Melecule – JAM) - A ve -B'dir. Bu bariyer proteinlerinden klaudin-11 veya okludini içermeyen erkek farelerin infertil olduğu gösterilmiştir (Gow ve ark., 1999; Saitou ve ark., 2000). Klaudin-11 knock-out farelerin seminifer tübül lümeninde dejenere olmuş germ hücreleri bulunmasına rağmen lümende sperm görülmez (Gow ve ark., 1999). JAM'ler sıkı bağlantı oluşumu ve hücre adezyonu için önemli olan transmembran proteinleridir. JAM-A'da delesyon sperm motilitesinde hasar oluşturacağı için subfertiliteye neden olur (Shao ve ark., 2008). ZO proteinleri, klaudini ve okludini hücre iskeletinde aktine bağlayan adaptör proteinlerdir. ZO-3 knock-out farelerde

herhangi bir fenotipik etki görülmezken, ZO-1 ve ZO-2 knock-out farelerde embriyonik olarak öldürücü bir etkiye sahiptir (Xu ve ark., 2009). ZO-1'i eksperese eden genin knock-out yapılıp ZO-2'nin muaf tutulduğu embriyolarda germ hücresi kaybı ve sıkı bağlantıların geçirgen olduğu gösterilmiştir. Kan-testis bariyeri bütünlüğünün bozulmasıyla fertilitenin azalmasına neden olduğu gösterilmiştir (Xu ve ark., 2009). Ayrıca, bu bariyerin bütünlüğü klatrin bağımlı proteinlerin endositozu, transitozu ve geri dönüşümünden etkilenmektedir (Su ve ark., 2010; Yan ve ark., 2008). Obez farelerde endositik vezikül bağımlı sıkı bağlantı proteinlerinden ZO-1'in ve okludinin miktarında azalma olduğu görülmüştür ve kan-testis bariyer bütünlüğünün bozulduğu belirtilmiştir. Aynı çalışmada, testosteron seviyesi düşük olmasına rağmen, klatrin seviyesinin yüksek olduğu gösterilmiştir, sıkı bağlantı proteinlerinin endositozu, transitozu, geri dönüşümü ve degradasyonu arasındaki dengenin bozulduğu ve ilaveten endozom ilişkili sıkı bağlantı proteinlerinin degradasyonunun olduğu belirtilmiştir. Bundan dolayı, endozom ilişkili sıkı bağlantı proteinlerinin degradasyonu kan-testis bariyeri bütünlüğünün bozulmasındaki bir diğer yolak olduğu düşünülmektedir (Fan ve ark., 2015). Bu çalışmada da benzer şekilde yüksek yağlı diyetle beslenen sıçanlarda testosteron seviyesinin azaldığı, ZO-1 ve okludin dağılımının bozulduğu ve miktarının azaldığı görülmüştür. Yüzme egzersizinin ise testosteron seviyesini ve kan-testis bariyeri proteinlerinin dağılımını ve miktarını iyileştirdiği görülmektedir. İlaveten, ultrastrüktürel incelemelerde YYD grubundaki sıçanların Sertoli hücreleri arasındaki sıkı bağlantı yapıları incelendiğinde Sertoli hücrelerinin ve spermatogenik seriye ait hücrelerin morfolojilerinin bozulduğu ve hücreler arası alanlarda büyük vaküollerin olduğu gözlenerek kan-testis bariyer bütünlüğünün bozulduğu, egzersizin ise kan-testis bariyer bütünlüğünün düzenlenmesinde etkili olduğu görülmüştür. İlaveten egzersiz uygulanan obez sıçanların elektron mikroskopik incelemelerinde, düzenli ultrastrüktüre sahip spermatogenik seriye ait hücreler ve lümende bol miktarda spermatozoa izlenmiştir. Yüksek yağlı diyet, spermatogenezi regüle eden testosteron seviyesinin düşmesine ve kan-testis bariyer bütünlüğünün bozulmasına ve sperm parametrelerini bozarak infertiliteye neden olduğu egzersizin ise bu parametreleri iyileştirici etkisinin olduğu görülmektedir. Bu tez çalışması yüksek yağlı diyetle

bozulmuş kan-testis bariyerinin egzersiz ile iyileştirici etkisini gösteren ilk çalışma olması yönünden önemlidir.

Ara bağlantılar komşu hücreler arasında ikincil haberciler de dahil olmak üzere küçük moleküllerin geçişini kontrol ederek hücre büyümesi ve farklılaşmasının düzenlenmesinde rol alırlar (St-Pierre ve ark., 2003). Konneksinler yaklaşık 20 protein içeren bir ailedir ve bazı dokularda dağılımları spesifik olan ara bağlantı proteinleridir. Testiste bir konneksin proteini olan Cx 43 komşu Sertoli hücreleri arasında, Sertoli hücreleri ve germ hücreleri arasında ve Leydig hücreleri arasında lokalizedir (Tan ve ark., 1996). Cx 43, kan-testis bariyerinde seminifer epitelde sıkı bağlantı proteini okludinle birlikte lokalizedir (Cyr ve ark., 1996). Çalışmalar, Sertoli hücrelerinin farklılaşmasının ve bu farklılaşmanın tiroid hormonları tarafından düzenlenmesinin Sertoli hücreleri arasındaki Cx 43 ara bağlantıları ile de ilişkili olduğunu göstermektedir (Cyr, 2011; Holsberger ve Cooke, 2005). Sertoli hücrelerine spesifik olarak Cx 43 knock-out yapılmış farelerde, Sertoli hücreleri tam olarak farklılaşamaz (Brehm ve ark., 2007; Sridharan ve ark., 2007) ve bu farelerde spermatogenez kontrolü sadece Cx 43 tarafından Sertoli ve germ hücreleri arasındaki hücre-hücre etkileşimini değil aynı zamanda kan testis bariyeri için gerekli diğer proteinlerin düzenlenmesinde de Cx 43'ün gerekli olduğunu göstermektedir. (Carette ve ark., 2010). Ayrıca, literatürde Cx 43 knock-out farelerin Sertoli hücrelerinde androjen reseptörü immün boyanmasının azaldığını bildiren bir çalışma da bulunmaktadır (Chojnacka ve ark., 2012). Cx 43 knock-out farelerin Sertoli hücreleri kullanılarak yapılan in vitro çalışmada, sıkı bağlantıların oluşumu gecikiyor olmasına rağmen okludin seviyesi artmıştır (Gerber ve ark., 2014). Bu da Cx 43'ün kan testis bariyeri oluşumu ve işlevi için düzenleyici olarak hareket ettiğini düşündürmektedir (Gerber ve ark., 2014). Cx 43'ün lokalizasyonu büyük ölçüde kan testis bariyerinin fizyolojik ve morfolojik durumuna bağlıdır. Sıkı bağlantıların sitoplazmik komponenti olan ve Cx 43 ile ilişkili olan ZO-1'in Cx 43'ün lokalizasyonunun belirlenmesinde önemli olduğu belirtilmiştir (Giepmans ve Moolenaar, 1998). Bir çalışmada, protein kinaz sinyal yolağının bileşenlerinden biri olan A-kinaz çapa proteininin (A-kinase anchoring protein - AKAP9) parçalanması ile Sertoli hücrelerindeki hem Cx 43 hem de ZO-1'in yanlış lokalize olduğu gösterilmiştir (Schimenti ve ark., 2013). Bu çalışmada kullanılan farelerde Cx 43'ten kaynaklanan

bozulma, kan testis bariyeri bölgesi yakınında bulunan seminifer tübüllerin bazal ve adluminal bölümlere ayırılmasında başarısızlığa yol açar. Böylece gametogenez sekteye uğrar ve infertiliteye neden olur (Schimenti ve ark., 2013). Mayoz I arest veya Sertoli cell only sendromu olan infertil hastalarda hem kaudin 11 hem de Cx 43'ün boyanma paterni bozulmuştur. Fertil erkeklerde ise hem klaudin 11 hem de Cx 43, seminifer tübüllerin bazal kompartmanında lokalizedir (Haverfield ve ark., 2013). Bu da boyanma lokalizasyonunun germ hücrelerinden ziyade Sertoli hücrelerine bağımlı olduğunu göstermektedir (Haverfield ve ark., 2013). Bu çalışmada da, standart sıçan yemi ile beslenen gruplarda normal miktarda ve dağılımda Cx 43 ir gözlenirken, YYD grubunda ise Cx 43 dağılımının ve miktarının bozulduğu görüldü. Egzersiz uygulamasının ise obez sıçanlarda Cx 43 proteininin dağılımının ve miktarının düzelmesine etki ettiği gözlendi. Bu çalışma testiste ara bağlantı proteini Cx 43'ün obez sıçanlarda dağılımında ve miktarında bozulmaya sebep olduğu ve egzersizin ise bu bozulamayı kısmen düzelttiğini ortaya koyması açısından da önemlidir.

Apoptoz çeşitli genlerle regüle edilen ve spesifik olarak kontrol edilen otonom programlı hücre ölümüdür. Obezitenin spermatogenik hücrelerdeki apoptotik indeksi anlamlı derecede arttırarak erkek subfertilitesine neden olduğu belirtilmiştir (Jia ve ark., 2018). Hücre apoptozu öncelikli olarak Bax ve Bcl-2 genlerinin homeostazı ile düzenlenmekte ve kontrol edilmektedir. Bcl-2/Bax dengesi bozulduğunda kaspaz sinyal yolağı aktive olur ve apoptoz indüklenir. YYD çalışmalarında testiste Bax'ın ve kaspaz 3 ekspresyonunun arttığı fakat Bcl-2 ekspresyonunun azaldığı gösterilmiştir (Jia ve ark., 2018). Bunun yanında obezite lipid metabolik bozukluklara ve hiperlipidemiye neden olmaktadır. Bu da muhtamelen ER stresini arttırır (Jia ve ark., 2018). Bunun sonucunda spermatogenik hücre apoptoz insidansı hızlıca artar (Xin ve ark., 2011). Apoptozun artması hasarlı spermatogenezin oluştuğuna dair kullanılan yaygın bir fenomendir (Sukhotnik ve ark., 2013). Spermatogenez hücre proliferasyonu ve apoptozunun koordine olduğu kompleks bir işlemdir (Sakkas ve ark., 2003). Testis dokusunda hücre proliferasyonu ve hücre apoptozu arasındaki dengenin bozulması spermatogenez sürecinin bozulmasına sebep olmaktadır. Yine obez sıçanlarda hücre proliferasyonunun olumsuz yönde azaldığı çeşitli çalışmalarla gösterilmiştir (Fukuta ve ark., 2017). Bu

çalışmada da, YYD uygulanmış sıçanlarda spermatogenik hücre proliferasyonunun düştüğü, apoptozun ise arttığı görülürken, egzersiz uygulaması ile her iki değerin standart yem ile beslenen sıçanların değerlerine yaklaştığı görülmektedir. Orta düzeydeki yüzme egzersizinin ise yüksek yağlı diyet ile bozulmuş hücre proliferasyonu ile apoptoz arasındaki dengeyi yeniden oluşturmakta önemli rolü olduğunu düşündürmektedir.

Nüklear ve mitokondriyal DNA'da 8-hidroksi-2 -deoksiguanosin (8-OHdG) veya 8-okso-7,8-dihidro-2 -deoksiguanosin (8-oksodG), serbest radikal kaynaklı oksidatif lezyonların baskın formlarından biridir. Bu nedenle 8-OHdG ölçümü, DNA'daki oksidatif hasarın göstergesi olarak kabul edilmektedir ve oksidatif DNA hasarını belirlemede en sık kullanılan yöntemlerden biridir (Helbock ve ark., 1999). Literatürde, obez bireylerden ve hayvanlardan alınan kan serumu örneklerinde 8-OHdG seviyesinin yüksek olduğu gösterilmiştir (Donmez-Altuntas ve ark., 2014; Ongoz Dede ve ark., 2016; Qi ve ark., 2016). Yüksek yağlı diyet ile beslenen sıçanların kan serumlarında 8-OHdG seviyesinin yükseldiği orta derecede egzersiz sonrası ise bu sıçanlarda 8-OHdG seviyesinin düştüğü gösterilmiştir (Qi ve ark., 2016). Yüksek derecede egzersiz yapan yüzücülerde ise 8-OHdG seviyesinin egzersizden bir gün sonra bile yüksek olduğu görülmüştür (Kabasakalis ve ark., 2014). Literatüre göre, normal kiloya sahip bireylerde, yüksek yoğunlukta egzersiz, DNA'daki oksidatif hasarı arttırırken obezlerde orta yoğunluktaki egzersizin DNA'daki oksidatif hasarı azalttığı söylenebilir. Deneysel iskemi reperfüzyon ile oluşturulan testis hasarı modellerinde membran oksidan hasarı artışının yanısıra, DNA'da da oksidan hasarın arttığı 8OHdG ölçümü ile gösterilmiştir (Sener ve ark., 2015). Bu çalışmada da, testis de, YYD grubunda 8-OHdG seviyesinin arttığı, egzersiz uygulaması ile 8-OHdG seviyesinin anlamlı derecede düştüğü dolayısıyla DNA'daki oksidatif hasarın azaldığı görülmüştür.

Yüksek enerjili diyet tüketimi (YED), testiküler ortamda yağ asitleri birikimine ve yağda çözünen toksik maddelere yol açar ve steroidogenez bozulur ve Leydig hücreleri tarafından salgılanan testosteron sentezi azalır (Rato ve ark., 2014). Testiküler metabolizmada ayrıca yağ asidi aşırı birikmesi ile glikoliz bozulur ve bu da gelişmekte olan germ hücrelerinin yetersiz beslenmesiyle sonuçlanır (Rato ve ark.,

2013; Rato ve ark., 2012). Diğer yandan, YED tüketimi testis lipid metabolizmasını özellikle de Sertoli hücrelerinin lipit metabolizmasını bozar ve gelişmekte olan germ hücrelerinin membranlarının yeniden şekillenmesini etkileyerek yapısının bozulmasına neden olur. YED alımının diğer bir yan etkisi ise testiküler biyoenerjetik kapasitenin azalması ve oksidatif ortamın artmasıdır. Testiküler mitokondriler tüm yağ asitlerini okside edemediğinden, testiküler ortamda lipid birikimi mitokondriyal DNA'yı ve disfonksiyonu etkiler, ATP sentezini azaltır ve ROS'un aşırı üretimini tetikleyerek testiküler elektron transport zincirinin normal işleyişini bozar. ROS, esas olarak çoklu doymamış yağ asitlerinden oluşan sperm plazma membranını, testis lipitlerini ve proteinlerini kolayca hedef alabilir (Retterstol ve ark., 2000; Retterstol ve ark., 1998). Bu çalışmada da gözlenen YYD grubundaki sıçanlarda testis ve sperm morfolojisindeki hasarın artışının ve progresif sperm motilitesindeki düşüşün, oksidan hasarın artışına bağlı olarak membran yapısının bozulmasıyla ilişkili olduğu düşünülmektedir.

Leptin iştah kontrolü, enflamasyon ve insülin sekresyonunun azaltılmasında etkili rol oynayan bir hormondur. Leptin seviyesinin obez farelerde normal kilodaki farelerden 5 kat daha fazla olduğu ve fertiliteyi 5 kat düşürdüğü gösterilmiştir (Ghanayem ve ark., 2010). Ayrıca obez farelerin testislerinde bulunan leptin reseptörlerinin azalmasına ve bunun da muhtemelen leptin direncine neden olarak erkek infertilitesinde rol oynayabileceği düşünülmektedir (Ghanayem ve ark., 2010). Leptin ve testosteron negatif korelasyon gösterir. Serum leptin, kan-testis bariyerini geçebilir ve testosteron biyosentezini düzenleyen Leydig hücreleri üzerindeki reseptörlere bağlanabilir (Giovambattista ve ark., 2003). In vitro ve in vivo çalışmalar, artan leptin düzeyinin, testiküler dokudaki leptin reseptörlerinin (LepR) ekspresyonunu azalttığını göstermiştir (Caprio ve ark., 1999; Giovambattista ve ark., 2003). YYD uygulanmış farelerde, testis dokusunda serum leptin konsantrasyonu, mRNA ve leptin protein düzeylerini, cinsiyet hormonlarının düzensizliğini anlamlı derecede arttırdığı gösterilmiştir (Yi ve ark., 2017). Bu çalışmada da benzer şekilde YYD grubunda serum leptin düzeyinin yükseldiği testosteron düzeyinin ise düştüğü egzersizin ise leptin ve testosteron düzeyini kontrol seviyesine getirdiği görülmüştür.

Sertoli hücreleri testosteron ve FSH değişiminden etkilendiği için testiküler metabolizmanın kontrolü için önemlidir (Petersen ve Soder, 2006; Rato ve ark., 2013). YED'in neden olduğu vücut metabolizmasındaki değişiklikler memeli üreme fonksiyonlarının yönetildiği Hipotalamus-hipofiz-testis (HPT) aksının bozulmasına neden olarak Sertoli hücrelerinin metabolizmasını düzenleyen sinyal yolaklarında değişikliğe neden olur. (Rato vd., 2014). Bu çalışmada da benzer şekilde, YYD grubunda gözlenen FSH ve testosteron düzeylerindeki düşüşün HPT aksının bozulmasıyla ilişkili olduğu düşünülmektedir, egzersiz uygulaması ile her iki hormonun seviyesinin kontrol düzeylerine yaklaştığı görülmüştür.

Oksidatif stres obezite ile ilişkili insülin direncinde önemli rol oynar (Wellen ve Hotamisligil, 2005). Obezite, adipoz dokuda NADPH oksidaz aktivasyonu yoluyla ROS'un üretimine neden olur (Furukawa ve ark., 2004). Aşırı ROS oluşumu, kas (Maddux ve ark., 2001) ve yağ dokularının (Rudich ve ark., 1998) glikoz alımını bozar ve hepatik steatozun (Roskams ve ark., 2003) patogenezinde yer alır ve hep birlikte sistemik insülin direncine yol açar. Bu nedenle, oksidatif stres, obezite ile ilişkili insülin direnciyle yakından ilişkilidir ve böylece metabolik sendrom gelişimine neden olur (Kondo ve ark., 2013). Oksidatif stres, antioksidanlar tarafından yetersiz şekilde nötralize edilen serbest radikallerin neden olduğu vücuttaki kümülatif hasar ile yüksek oranda ilişkilidir ve oksidatif hasar, SOD, katalaz (CAT) ve glutatyon S-transferaz (GST) gibi antioksidan enzim aktivitelerindeki azalmalar ile şiddetlenir (Blokhina ve ark., 2003). Obezitede birçok oksidatif stres kaynağı olabilir (Vincent ve Taylor, 2006). SOD, hücreleri ROS kaynaklı serbest radikal hasarından korur. MDA ise; hücre membran hasarını gösterir ve reaktif hücrelerdeki oksijen radikali atağı yoğunluğunu ve in vivo serbest radikal metabolizmasını gösterir. Azalan SOD ve artan MDA oksidatif stresi tetikler ve hücrede hasara hatta ölüme neden olur (Jia ve ark., 2018). Plazma MDA değerleri obezlerde obez olmayan gruba göre % 65 daha yüksek bulunmuştur. MDA/SOD oranlarının obez bireylerde normal seviyeden yüksek olduğu gösterilmiştir (Vincent ve Taylor, 2006). Obezlerde kronik hiperglisemi MDA formasyonunun devamlı artmasına (Menon ve ark., 2004), MDA artışı da daha fazla ROS üretimine neden olarak obez bireylerde oksidatif stresin normal glikoz metabolizmasını bozmasına neden olabilir (Yue ve ark., 2003). Obez sedenter sıçanlarla yapılan çalışmalarda bir diğer endojen antioksidan olan GSH

oranın daha düşük olduğu da belirtilmektedir (Vincent ve Taylor, 2006). Yukarıdaki bilgilerle uyumlu olarak bizim çalışmamızda da YYD grubunda MDA seviyesinde artış, GSH seviyesi ve SOD aktivitesinde düşüş gözlenmiş, egzersiz uygulamasının ise bu oksidan parametrelerde iyileştirici etkisi olduğu görülmüştür. Egzersiz uygulamasının yüksek yağlı diyetle bozulan oksidan/antioksidan dengenin düzelmesinde rol oynadığı düşünülmektedir.

Literatürde oksidatif stresle ilgili olarak, nötrofillerde eksprese edilen bir heme proteini olan miyeloperoksidazın (MPO) aktivasyonunun obezitenin gelişmesi ile ilişkili olduğu belirtilmektedir (Wang ve ark., 2014). MPO, hücre sinyallerinde ve hücre-hücre etkileşimlerinde rol oynayan çeşitli yolakları etkiler ve böylece enflamatuar yanıtları modüle edebilir (van der Veen ve ark., 2009). Bu nedenle, MPO aktivitesindeki artış, diyetle indüklenen obezite ve oksidatif stres ile korelasyon gösteriyor olabilir (Cardoso ve ark., 2018). Obez bireylerde yapılan bir egzersiz çalışmasında ise, orta derecede uygulanan egzersizin obezite ile artmış olan MPO seviyesini düşürdüğü gösterilmiştir (Koh ve ark., 2018). Obezitede TNF-alfa ve İL-6 gibi enflamatuar sitokinlerin plazma konsantrasyonlarının arttığı, plazma TNF-alfa yüksekliğinin insülin direncine neden olabileceği belirtilmektedir (Chentouf ve ark., 2011; Dandona ve ark., 2004). İnsülin dirençli farelerde TNF-alfa'nın nötralize edilmesi insüline cevabı artırmıştır (Hotamisligil ve ark., 1993). Hem TNF-alfa ligandının hem de onun reseptörlerinden birinin olmadığı mutant fareler insülin direnci aracılı obeziteden kısmen korunmuşlardır (Uysal ve ark., 1997). Enflamasyonun en önemli mediatörlerinden biri İL-6 dır (Pradhan ve ark., 2001). IL-6 lipolizi artırmakla birlikte obeziteyle ilişkili serum serbest yağ asidi ve trigliserid düzeylerini de artırmaktadır (Nonogaki ve Iguchi, 1997). Bu çalışmada da YYD ile indüklenmiş obezitede enflamatuar sitokinlerden TNF-alfa ve İL-6 ile birlikte total kolesterol ve trigliserid seviyesinin artmasına sebep olduğu egzersizin ise bu parametreleri düşürerek testis morfolojisini ve sperm motilitesini düzeltmeye yardımcı olduğu görülmektedir.

Egzersizin akciğer ve beyin gibi çeşitli organlarda oksidatif stres üzerine olumlu etkileri olduğunu gösteren çalışmalar mevcuttur (Cardoso ve ark., 2018; Nonato ve ark., 2016). Stresle indüklenmiş çoklu organ hasarında (Cakir ve ark.,

2010) ve deneysel kolit modelinde (Kasimay ve ark., 2006) egzersizin oksidan hasarı engelleyerek doku hasarını iyileştirdiği gösterilmiştir. Birçok insan ve hayvan çalışmalarında orta derecede yapılan egzersizin erkek fertilitesi üzerine olumlu etkileri olduğu gösterilmiştir. Egzersiz sperm motilitesini, morfolojisini ve kapasitasyon yeteneğini arttırmaktadır, sperm DNA hasarını ve oksidan hasarı azaltmaktadır (Palmer ve ark., 2012). Aerobik egzersizinin obez sıçanlarda testis morfolojik hasarını ve apoptozu azalttığı gösterilmiştir (Li ve ark., 2018). Joseph ve arkadaşları (2014), egzersizin mitokondriyal adaptasyonu sağlayarak sıçanlarda yaşa bağlı testis atrofisini azaltığını göstermişlerdir (Joseph ve ark., 2014). Obez farelerde yapılan çalışmaya göre egzersizin bozulmuş sperm fizyolojisini düzelttiği gösterilmiştir (Palmer ve ark., 2012). Bir başka çalışmada fiziksel olarak aktif insanlar ile sedenter bireyler karşılaştırıldığında FSH, LH ve testosteron seviyesinin ve semen kalitesinin arttığı gösterilmiştir (Vaamonde ve ark., 2012). Ancak, uzun süreli ve yoğun bisiklet kullanan insanlarda semen parametrelerinin bozulduğu gösterilmiştir (Hajizadeh Maleki ve Tartibian, 2015). Bu bulgulara göre egzersizin şiddeti ve süresi erkek fertilitesi ile ilişkilidir. Orta derecede egzersiz, testosteron/östrojen oranını ve sperm kalitesini artırırken yüksek derecede egzersiz olumsuz ya da anlamsız bir etkiye sahip olabilir. Egzersizin obez erkek sıçanların üreme fonksiyonları üzerindeki etkisinin egzersiz derecesi ile ilişkili olduğu söylenebilir. Bu çalışmada ise orta derecede egzersizin bozulan testis morfolojisini iyileştirdiği, apoptozu azalttığı ve bozulan hormon düzeylerinin yeniden normal seviyelere gelmesinde etkili olduğu gözlendi. Ayrıca egzersizin sperm ve oksidatif stres parametreleri üzerine olumlu etkisi görüldü.

Bu çalışmadan YYD ile indüklenmiş obez sedanter ve egzersiz uygulanmış sıçanlardan elde edilen verilerin özeti Tablo 9'da gösterilmektedir.

Tablo 9. Yüksek Yağlı Diyet ile beslenen sıçanlarda görülen değişiklikler.

	SONUÇ		
Serum Şeker, Yağ ve Hormon Değerleri		**YYD**	**YYD+EGZ**
	Glikoz	▲	▼
	Trigliserid (TG), Total Kolesterol	▲	▼
	VLDL	▲	▼
	HDL	▼	▲
	Leptin	▲	▼
	İnsülin	▼	▲
	FSH, LH, Testosteron	▼	▲
Histopatolojik Değerlendirme			
	Seminifer tübül hasarı	▲	▼
	Proliferatif İndeks	▼	▲
	Apoptotik İndeks	▲	▼
	ZO-1, okludin ve Cx 43 immunreaktivitesi	▼	▲
	Sperm motilitesi, sayısı ve morfolojisi	▼	▲
Doku Oksidan Hasar ve Enflamasyon Değerleri			
	MDA	▲	▼
	8-OHdG	▲	▼
	GSH, SOD	▼	▲
	MPO	▲	▼
	İL-6, TNF-alfa	▲	▼

Sonuç olarak, bu çalışmada yüksek yağlı diyet ile oluşturulan sıçan testis hasarında orta düzeyde uygulanan yüzme egzersizinin reaktif oksijen türevlerinin oluşumunu ve HPT aksını düzenleyerek, proliferatif indeks ve apoptotik indeks arasındaki dengeyi sağlayarak, kan-testis bariyer bütünlüğünü koruyarak testis hasarının azaltılmasına, sperm parametrelerinin normal seviyeye yaklaşmasına katkıda bulunduğu düşünülmektedir (Şekil 27).



Şekil 27. Obezite ile bozulan parametreler üzerine egzersizin etkisi

Bu çalışma ile obezitede egzersiz gibi basit yaşam şekli değişikliği yapılarak spermatogenez süreci ile ilgili parametrelerin, azalan fertilitenin tekrar normal düzeylere getirilmesi, obezite ile oluşmuş patofizyolojinin iyileştirilmesine katkıda bulunduğu düşünülmektedir.

Obezite patofizyolojisinin ve egzersizin koruyucu etkisinin daha iyi anlaşılabilmesi için gelecek çalışmalarda,

- Testiste bulunan leptin reseptörlerinin aktivitesi ve düzeylerinin, leptin-infertilite arasındaki ilişkinin incelenmesi,
- Spermatogenezi olumsuz yönde etkileyen apoptotik mekanizmaların araştırılması,
- Obeziteyle aktive olan oksidatif stres yolaklarının gösterilmesi düşünülmektedir.

8. KAYNAKLAR

Agarwal, A, Durairajanayagam, D, Halabi, J, Peng, J and Vazquez-Levin, M. Proteomics, oxidative stress and male infertility. Reprod Biomed Online 2014;29(1):32-58.

Alhashem, F, Alkhateeb, M, Sakr, H, Alshahrani, M, Alsunaidi, M, Elrefaey, H, Alessa, R, Sarhan, M, Eleawa, SM and Khalil, MA. Exercise protects against obesity induced semen abnormalities via downregulating stem cell factor, upregulating Ghrelin and normalizing oxidative stress. EXCLI J 2014;13:551-572.

Atilgan, D, Parlaktas, BS, Uluocak, N, Erdemir, F, Kilic, S, Erkorkmaz, U, Ozyurt, H and Markoc, F. Weight loss and melatonin reduce obesity-induced oxidative damage in rat testis. Adv Urol 2013;2013:836121.

Banks, S, King, SA, Irvine, DS and Saunders, PT. Impact of a mild scrotal heat stress on DNA integrity in murine spermatozoa. Reproduction 2005;129(4):505-514.

Bedford, JM. Human spermatozoa and temperature: the elephant in the room. Biol Reprod 2015;93(4):97.

Beutler, E, Duron, O and Kelly, BM. Improved method for the determination of blood glutathione. J Lab Clin Med 1963;61:882-888.

Blokhina, O, Virolainen, E and Fagerstedt, KV. Antioxidants, oxidative damage and oxygen deprivation stress: a review. Ann Bot 2003;91 Spec No:179-194.

Bray, GA, Paeratakul, S and Popkin, BM. Dietary fat and obesity: a review of animal, clinical and epidemiological studies. Physiol Behav 2004;83(4):549-555.

Brehm, R, Zeiler, M, Rüttinger, C, Herde, K, Kibschull, M, Winterhager, E, Willecke, K, Guillou, F, Lécureuil, C, Steger, K, Konrad, L, Biermann, K, Failing, K and Bergmann, M. A Sertoli Cell-Specific Knockout of Connexin43 Prevents Initiation of Spermatogenesis. The American Journal of Pathology 2007;171(1):19-31.

Burneiko, RC, Diniz, YS, Galhardi, CM, Rodrigues, HG, Ebaid, GM, Faine, LA, Padovani, CR, Cicogna, AC and Novelli, EL. Interaction of hypercaloric diet and physical exercise on lipid profile, oxidative stress and antioxidant defenses. Food Chem Toxicol 2006;44(7):1167-1172.

Büyükuslu, N and Yiğitbaşı, T. Reaktif oksijen türleri ve obezitede oksidatif stres. 2015.

Cakir, B, Kasimay, O, Kolgazi, M, Ersoy, Y, Ercan, F and Yegen, BC. Stress-induced multiple organ damage in rats is ameliorated by the antioxidant and anxiolytic effects of regular exercise. Cell Biochem Funct 2010;28(6):469-479.

Caprio, M, Isidori, AM, Carta, AR, Moretti, C, Dufau, ML and Fabbri, A. Expression of functional leptin receptors in rodent Leydig cells. Endocrinology 1999;140(11):4939-4947.

Cardoso, GH, Petry, DM, Probst, JJ, de Souza, LF, Ganguilhet, G, Bobinski, F, Santos, ARS, Martins, DF, Bonorino, KC, Dafre, AL and Hizume Kunzler, DC. High-Intensity Exercise Prevents Disturbances in Lung Inflammatory Cytokines and Antioxidant Defenses Induced by Lipopolysaccharide. Inflammation 2018.

Carette, D, Weider, K, Gilleron, J, Giese, S, Dompierre, J, Bergmann, M, Brehm, R, Denizot, J-P, Segretain, D and Pointis, G. Major involvement of connexin 43 in seminiferous epithelial junction dynamics and male fertility. Developmental biology 2010;346(1):54-67.

Caro, JF, Kolaczynski, JW, Nyce, MR, Ohannesian, JP, Opentanova, I, Goldman, WH, Lynn, RB, Zhang, PL, Sinha, MK and Considine, RV. Decreased cerebrospinal-fluid/serum leptin ratio in obesity: a possible mechanism for leptin resistance. Lancet 1996;348(9021):159-161.

Chentouf, M, Dubois, G, Jahannaut, C, Castex, F, Lajoix, AD, Gross, R and Peraldi-Roux, S. Excessive food intake, obesity and inflammation process in Zucker fa/fa rat pancreatic islets. PLoS One 2011;6(8):e22954.

Chojnacka, K, Brehm, R, Weider, K, Hejmej, A, Lydka, M, Kopera-Sobota, I and Bilinska, B. Expression of the androgen receptor in the testis of mice with a Sertoli cell specific knock-out of the connexin 43 gene (SCCx43KO−/−). Reproductive Biology 2012;12(4):341-346.

Chughtai, B, Lee, RK, Te, AE and Kaplan, SA. Metabolic syndrome and sexual dysfunction. Current opinion in urology 2011;21(6):514-518.

Ciolac, EG and Greve, JM. Exercise-induced improvements in cardiorespiratory fitness and heart rate response to exercise are impaired in overweight/obese postmenopausal women. Clinics (Sao Paulo) 2011;66(4):583-589.

Cohen, PG. The hypogonadal-obesity cycle: role of aromatase in modulating the testosterone-estradiol shunt--a major factor in the genesis of morbid obesity. Med Hypotheses 1999;52(1):49-51.

Cyr, DG. Connexins and pannexins. Spermatogenesis 2011;1(4):325-338.

Cyr, DG, Hermo, L and Laird, DW. Immunocytochemical localization and regulation of connexin43 in the adult rat epididymis. Endocrinology 1996;137(4):1474-1484.

Dandona, P, Aljada, A and Bandyopadhyay, A. Inflammation: the link between insulin resistance, obesity and diabetes. Trends in immunology 2004;25(1):4-7.

de Lamirande, E and Gagnon, C. Human sperm hyperactivation in whole semen and its association with low superoxide scavenging capacity in seminal plasma. Fertil Steril 1993;59(6):1291-1295.

de Lima, DC, Silveira, SA, Haibara, AS and Coimbra, CC. The enhanced hyperglycemic response to hemorrhage hypotension in obese rats is related to an impaired baroreflex. Metabolic Brain Disease 2008;23(4):361-373.

Decorde, K, Teissedre, PL, Sutra, T, Ventura, E, Cristol, JP and Rouanet, JM. Chardonnay grape seed procyanidin extract supplementation prevents high-fat diet-induced obesity in hamsters by improving adipokine imbalance and oxidative stress markers. Mol Nutr Food Res 2009;53(5):659-666.

Defamie, N, Berthaut, I, Mograbi, B, Chevallier, D, Dadoune, JP, Fenichel, P, Segretain, D and Pointis, G. Impaired gap junction connexin43 in Sertoli cells of patients with secretory azoospermia: a marker of undifferentiated Sertoli cells. Lab Invest 2003;83(3):449-456.

Donmez-Altuntas, H, Sahin, F, Bayram, F, Bitgen, N, Mert, M, Guclu, K, Hamurcu, Z, Aribas, S, Gundogan, K and Diri, H. Evaluation of chromosomal damage, cytostasis, cytotoxicity, oxidative DNA damage and their association with body-mass index in obese subjects. Mutat Res Genet Toxicol Environ Mutagen 2014;771:30-36.

Du Plessis, SS, Cabler, S, McAlister, DA, Sabanegh, E and Agarwal, A. The effect of obesity on sperm disorders and male infertility. Nat Rev Urol 2010;7(3):153-161.

Dulloo, AG and Montani, JP. Body composition, inflammation and thermogenesis in pathways to obesity and the metabolic syndrome: an overview. Obes Rev 2012;13 Suppl 2:1-5.

Fan, Y, Liu, Y, Xue, K, Gu, G, Fan, W, Xu, Y and Ding, Z. Diet-induced obesity in male C57BL/6 mice decreases fertility as a consequence of disrupted blood-testis barrier. PLoS One 2015;10(4):e0120775.

Fink, C, Weigel, R, Hembes, T, Lauke-Wettwer, H, Kliesch, S, Bergmann, M and Brehm, RH. Altered expression of ZO-1 and ZO-2 in Sertoli cells and loss of blood-testis barrier integrity in testicular carcinoma in situ. Neoplasia 2006;8(12):1019-1027.

Friedman, JE, Ishizuka, T, Liu, S, Farrell, CJ, Bedol, D, Koletsky, RJ, Kaung, HL and Ernsberger, P. Reduced insulin receptor signaling in the obese spontaneously hypertensive Koletsky rat. Am J Physiol 1997;273(5 Pt 1):E1014-1023.

Fukuta, K, Shirakami, Y, Maruta, A, Obara, K, Iritani, S, Nakamura, N, Kochi, T, Kubota, M, Sakai, H, Tanaka, T and Shimizu, M. Preventive Effects of Pentoxifylline on the Development of Colonic Premalignant Lesions in Obese and Diabetic Mice. International Journal of Molecular Sciences 2017;18(2):413.

Furukawa, S, Fujita, T, Shimabukuro, M, Iwaki, M, Yamada, Y, Nakajima, Y, Nakayama, O, Makishima, M, Matsuda, M and Shimomura, I. Increased oxidative stress in obesity and its impact on metabolic syndrome. J Clin Invest 2004;114(12):1752-1761.

Gerber, J, Weider, K, Hambruch, N and Brehm, R. Loss of connexin43 (C×43) in Sertoli cells leads to spatio-temporal alterations in occludin expression. Histology and Histopathology 2014;29(7):935-948.

Ghanayem, BI, Bai, R, Kissling, GE, Travlos, G and Hoffler, U. Diet-induced obesity in male mice is associated with reduced fertility and potentiation of acrylamide-induced reproductive toxicity. Biol Reprod 2010;82(1):96-104.

Giepmans, BNG and Moolenaar, WH. The gap junction protein connexin43 interacts with the second PDZ domain of the zona occludens-1 protein. Current Biology 1998;8(16):931-934.

Giovambattista, A, Suescun, MO, Nessralla, CC, Franca, LR, Spinedi, E and Calandra, RS. Modulatory effects of leptin on leydig cell function of normal and hyperleptinemic rats. Neuroendocrinology 2003;78(5):270-279.

Goodyear, LJ and Kahn, BB. Exercise, glucose transport, and insulin sensitivity. Annual review of medicine 1998;49:235-261.

Gow, A, Southwood, CM, Li, JS, Pariali, M, Riordan, GP, Brodie, SE, Danias, J, Bronstein, JM, Kachar, B and Lazzarini, RA. CNS myelin and sertoli cell tight junction strands are absent in Osp/claudin-11 null mice. Cell 1999;99(6):649-659.

Gozen, A, Demiryurek, S, Taskin, A, Ciralik, H, Bilinc, H, Kara, S, Aydin, A, Aksoy, N and Ceylan, H. Protective activity of ischemic preconditioning on rat testicular ischemia: effects of Y-27632 and 5-hydroxydecanoic acid. J Pediatr Surg 2013;48(7):1565-1572.

Gunther, S, Fietz, D, Weider, K, Bergmann, M and Brehm, R. Effects of a murine germ cell-specific knockout of Connexin 43 on Connexin expression in testis and fertility. Transgenic Res 2013;22(3):631-641.

Hajizadeh Maleki, B and Tartibian, B. Long-term Low-to-Intensive Cycling Training: Impact on Semen Parameters and Seminal Cytokines. Clin J Sport Med 2015;25(6):535-540.

Hamada, A, Sharma, R, Du Plessis, SS, Willard, B, Yadav, SP, Sabanegh, E and Agarwal, A. Two-dimensional differential in-gel electrophoresis-based proteomics of male gametes in relation to oxidative stress. Fertility and Sterility 2013;99(5):1216-1226e1212.

Hammoud, AO, Meikle, AW, Reis, LO, Gibson, M, Peterson, CM and Carrell, DT. Obesity and male infertility: a practical approach. Semin Reprod Med 2012;30(6):486-495.

Hammoud, AO, Wilde, N, Gibson, M, Parks, A, Carrell, DT and Meikle, AW. Male obesity and alteration in sperm parameters. Fertil Steril 2008;90(6):2222-2225.

Haverfield, JT, Meachem, SJ, O'Bryan, MK, McLachlan, RI and Stanton, PG. Claudin-11 and connexin-43 display altered spatial patterns of organization in men with primary seminiferous tubule failure compared with controls. Fertility and Sterility 2013;100(3):658-666.

Helbock, HJ, Beckman, KB and Ames, BN. 8-Hydroxydeoxyguanosine and 8-hydroxyguanine as biomarkers of oxidative DNA damage. Methods Enzymol 1999;300:156-166.

Hess, RA, Linder, RE, Strader, LF and Perreault, SD. Acute effects and long-term sequelae of 1,3-dinitrobenzene on male reproduction in the rat. II. Quantitative and qualitative histopathology of the testis. J Androl 1988;9(5):327-342.

Holsberger, DR and Cooke, PS. Understanding the role of thyroid hormone in Sertoli cell development: a mechanistic hypothesis. Cell and Tissue Research 2005;322(1):133-140.

Hotamisligil, GS, Shargill, NS and Spiegelman, BM. Adipose expression of tumor necrosis factor-alpha: direct role in obesity-linked insulin resistance. Science (New York, N.Y.) 1993;259(5091):87-91.

Ickin Gulen, M, Guven Bagla, A, Yavuz, O and Hismiogullari, AA. Histopathological changes in rat pancreas and skeletal muscle associated with high fat diet induced insulin resistance. Biotech Histochem 2015;90(7):495-505.

Ivell, R. Lifestyle impact and the biology of the human scrotum. Reprod Biol Endocrinol 2007;5:15.

Jarukamjorn, K, Jearapong, N, Pimson, C and Chatuphonprasert, W. A High-Fat, High-Fructose Diet Induces Antioxidant Imbalance and Increases the Risk and Progression of Nonalcoholic Fatty Liver Disease in Mice. Scientifica (Cairo) 2016;2016:5029414.

Jensen, TK, Andersson, AM, Jorgensen, N, Andersen, AG, Carlsen, E, Petersen, JH and Skakkebaek, NE. Body mass index in relation to semen quality and reproductive hormones among 1,558 Danish men. Fertil Steril 2004;82(4):863-870.

Jia, YF, Feng, Q, Ge, ZY, Guo, Y, Zhou, F, Zhang, KS, Wang, XW, Lu, WH, Liang, XW and Gu, YQ. Obesity impairs male fertility through long-term effects on spermatogenesis. BMC Urol 2018;18(1):42.

Johnsen, SG. Testicular biopsy score count--a method for registration of spermatogenesis in human testes: normal values and results in 335 hypogonadal males. Hormones 1970;1(1):2-25.

Johnson, AR, Wilkerson, MD, Sampey, BP, Troester, MA, Hayes, DN and Makowski, L. Cafeteria diet-induced obesity causes oxidative damage in white adipose. Biochem Biophys Res Commun 2016;473(2):545-550.

Joseph, AM, Nguyen, LM, Welter, AE, Dominguez, JM, 2nd, Behnke, BJ and Adhihetty, PJ. Mitochondrial adaptations evoked with exercise are associated with a reduction in age-induced testicular atrophy in Fischer-344 rats. Biogerontology 2014;15(5):517-534.

Junqueira, LC and Carneiro, J. Basic Histology: Text & Atlas. New York: McGraw-Hill; 2005.

Kabasakalis, A, Tsalis, G, Zafrana, E, Loupos, D and Mougios, V. Effects of endurance and high-intensity swimming exercise on the redox status of adolescent male and female swimmers. J Sports Sci 2014;32(8):747-756.

Kameswararao, B, Kesavulu, MM and Apparao, C. Evaluation of antidiabetic effect of Momordica cymbalaria fruit in alloxan-diabetic rats. Fitoterapia 2003;74(1):7-13.

Kasimay, O, Guzel, E, Gemici, A, Abdyli, A, Sulovari, A, Ercan, F and Yegen, BC. Colitis-induced oxidative damage of the colon and skeletal muscle is ameliorated by regular exercise in rats: the anxiolytic role of exercise. Exp Physiol 2006;91(5):897-906.

Kasturi, SS, Tannir, J and Brannigan, RE. The metabolic syndrome and male infertility. J Androl 2008;29(3):251-259.

Kerr, JB, Millar, M, Maddocks, S and Sharpe, RM. Stage-dependent changes in spermatogenesis and Sertoli cells in relation to the onset of spermatogenic failure following withdrawal of testosterone. Anat Rec 1993;235(4):547-559.

Khosrowbeygi, A and Zarghami, N. Levels of oxidative stress biomarkers in seminal plasma and their relationship with seminal parameters. BMC clinical pathology 2007;7(1):6.

Kidder, GM and Cyr, DG. Roles of connexins in testis development and spermatogenesis. Semin Cell Dev Biol 2016;50:22-30.

Koh, Y, Park, J and Carter, R. Oxidized Low-Density Lipoprotein and Cell Adhesion Molecules Following Exercise Training. Int J Sports Med 2018;39(2):83-88.

Kondo, K, Ishigaki, Y, Gao, J, Yamada, T, Imai, J, Sawada, S, Muto, A, Oka, Y, Igarashi, K and Katagiri, H. Bach1 deficiency protects pancreatic beta-cells from oxidative stress injury. Am J Physiol Endocrinol Metab 2013;305(5):E641-648.

Kotula-Balak, M, Hejmej, A, Sadowska, J and Bilinska, B. Connexin 43 expression in human and mouse testes with impaired spermatogenesis. Eur J Histochem 2007;51(4):261-268.

La Vignera, S, Condorelli, RA, Vicari, E and Calogero, AE. Negative effect of increased body weight on sperm conventional and nonconventional flow cytometric sperm parameters. J Androl 2012;33(1):53-58.

Landry, D, Cloutier, F and Martin, LJ. Implications of leptin in neuroendocrine regulation of male reproduction. Reprod Biol 2013;13(1):1-14.

Lee, S, Kuk, JL, Davidson, LE, Hudson, R, Kilpatrick, K, Graham, TE and Ross, R. Exercise without weight loss is an effective strategy for obesity reduction in obese individuals with and without Type 2 diabetes. J Appl Physiol (1985) 2005;99(3):1220-1225.

Leite Nde, C, Ferreira, TR, Rickli, S, Borck, PC, Mathias, PC, Emilio, HR and Grassiolli, S. Glycolytic and mitochondrial metabolism in pancreatic islets from MSG-treated obese rats subjected to swimming training. Cell Physiol Biochem 2013;31(2-3):242-256.

Linden, MA, Pincu, Y, Martin, SA, Woods, JA and Baynard, T. Moderate exercise training provides modest protection against adipose tissue inflammatory gene expression in response to high-fat feeding. Physiol Rep 2014;2(7).

Lobo, V, Patil, A, Phatak, A and Chandra, N. Free radicals, antioxidants and functional foods: Impact on human health. Pharmacogn Rev 2010;4(8):118-126.

MacDonald, AA, Herbison, GP, Showell, M and Farquhar, CM. The impact of body mass index on semen parameters and reproductive hormones in human males: a systematic review with meta-analysis. Hum Reprod Update 2010;16(3):293-311.

Maddux, BA, See, W, Lawrence, JC, Jr., Goldfine, AL, Goldfine, ID and Evans, JL. Protection against oxidative stress-induced insulin resistance in rat L6 muscle cells by mircomolar concentrations of alpha-lipoic acid. Diabetes 2001;50(2):404-410.

Magnusdottir, EV, Thorsteinsson, T, Thorsteinsdottir, S, Heimisdottir, M and Olafsdottir, K. Persistent organochlorines, sedentary occupation, obesity and human male subfertility. Hum Reprod 2005;20(1):208-215.

Mariotti, A, Di Carlo, L, Orlando, G, Corradini, ML, Di Donato, L, Pompa, P, Iezzi, R, Cotroneo, AR, Romani, GL and Merla, A. Scrotal thermoregulatory model and assessment of the impairment of scrotal temperature control in varicocele. Ann Biomed Eng 2011;39(2):664-673.

Menon, V, Ram, M, Dorn, J, Armstrong, D, Muti, P, Freudenheim, JL, Browne, R, Schunemann, H and Trevisan, M. Oxidative stress and glucose levels in a population-based sample. Diabet Med 2004;21(12):1346-1352.

Miao, XL, Gao, GM, Jiang, L, Xu, R and Wan, DP. Asiatic acid attenuates high-fat diet-induced impaired spermatogenesis. Exp Ther Med 2018;15(3):2397-2403.

Mounzih, K, Lu, R and Chehab, FF. Leptin treatment rescues the sterility of genetically obese ob/ob males. Endocrinology 1997;138(3):1190-1193.

Ng, SF, Lin, RC, Laybutt, DR, Barres, R, Owens, JA and Morris, MJ. Chronic high-fat diet in fathers programs beta-cell dysfunction in female rat offspring. Nature 2010;467(7318):963-966.

Nguyen, RH, Wilcox, AJ, Skjaerven, R and Baird, DD. Men's body mass index and infertility. Hum Reprod 2007;22(9):2488-2493.

Niederberger, C. Re.: Overweight and seminal quality: a study of 794 patients. J Urol 2011;185(5):1838-1839.

Nonato, LF, Rocha-Vieira, E, Tossige-Gomes, R, Soares, AA, Soares, BA, Freitas, DA, Oliveira, MX, Mendonca, VA, Lacerda, AC, Massensini, AR and Leite, HR. Swimming training attenuates oxidative damage and increases enzymatic but not non-enzymatic antioxidant defenses in the rat brain. Braz J Med Biol Res 2016;49(10):e5310.

Nonogaki, K and Iguchi, A. Stress, acute hyperglycemia, and hyperlipidemia role of the autonomic nervous system and cytokines. Trends in endocrinology and metabolism: TEM 1997;8(5):192-197.

Oharomari, LK, Garcia, NF, Freitas, EC, Jordao Junior, AA, Ovidio, PP, Maia, AR, Davel, AP and de Moraes, C. Exercise training and taurine supplementation reduce oxidative stress and prevent endothelium dysfunction in rats fed a highly palatable diet. Life Sci 2015;139:91-96.

Ohkawa, H, Ohishi, N and Yagi, K. Assay for lipid peroxides in animal tissues by thiobarbituric acid reaction. Anal Biochem 1979;95(2):351-358.

Olive, DL. Exercise and fertility: an update. Curr Opin Obstet Gynecol 2010;22(4):259-263.

Ongoz Dede, F, Bozkurt Dogan, S, Balli, U, Avci, B and Durmuslar, MC. The effect of initial periodontal treatment on plasma, gingival crevicular fluid and salivary levels of 8-hydroxy-deoxyguanosine in obesity. Arch Oral Biol 2016;62:80-85.

Palmer, NO, Bakos, HW, Fullston, T and Lane, M. Impact of obesity on male fertility, sperm function and molecular composition. Spermatogenesis 2012;2(4):253-263.

Palmer, NO, Bakos, HW, Owens, JA, Setchell, BP and Lane, M. Diet and exercise in an obese mouse fed a high-fat diet improve metabolic health and reverse perturbed sperm function. Am J Physiol Endocrinol Metab 2012;302(7):E768-780.

Paul, C, Melton, DW and Saunders, PT. Do heat stress and deficits in DNA repair pathways have a negative impact on male fertility? Mol Hum Reprod 2008;14(1):1-8.

Perusse, L, Collier, G, Gagnon, J, Leon, AS, Rao, DC, Skinner, JS, Wilmore, JH, Nadeau, A, Zimmet, PZ and Bouchard, C. Acute and chronic effects of exercise on leptin levels in humans. J Appl Physiol (1985) 1997;83(1):5-10.

Petersen, C and Soder, O. The sertoli cell--a hormonal target and 'super' nurse for germ cells that determines testicular size. Horm Res 2006;66(4):153-161.

Pimentel, GD, Ganeshan, K and Carvalheira, JB. Hypothalamic inflammation and the central nervous system control of energy homeostasis. Mol Cell Endocrinol 2014;397(1-2):15-22.

Pradhan, AD, Manson, JE, Rifai, N, Buring, JE and Ridker, PM. C-reactive protein, interleukin 6, and risk of developing type 2 diabetes mellitus. Jama 2001;286(3):327-334.

Qi, J, Yang, B, Ren, C, Fu, J and Zhang, J. Swimming Exercise Alleviated Insulin Resistance by Regulating Tripartite Motif Family Protein 72 Expression and AKT Signal Pathway in Sprague-Dawley Rats Fed with High-Fat Diet. J Diabetes Res 2016;2016:1564386.

Ramlau-Hansen, CH, Hansen, M, Jensen, CR, Olsen, J, Bonde, JP and Thulstrup, AM. Semen quality and reproductive hormones according to birthweight and body mass index in childhood and adult life: two decades of follow-up. Fertil Steril 2010;94(2):610-618.

Rato, L, Alves, MG, Cavaco, JE and Oliveira, PF. High-energy diets: a threat for male fertility? Obes Rev 2014;15(12):996-1007.

Rato, L, Alves, MG, Dias, TR, Lopes, G, Cavaco, JE, Socorro, S and Oliveira, PF. High-energy diets may induce a pre-diabetic state altering testicular glycolytic metabolic profile and male reproductive parameters. Andrology 2013;1(3):495-504.

Rato, L, Alves, MG, Socorro, S, Duarte, AI, Cavaco, JE and Oliveira, PF. Metabolic regulation is important for spermatogenesis. Nat Rev Urol 2012;9(6):330-338.

Renes, J and Mariman, E. Application of proteomics technology in adipocyte biology. Mol Biosyst 2013;9(6):1076-1091.

Retterstol, K, Haugen, TB and Christophersen, BO. The pathway from arachidonic to docosapentaenoic acid (20:4n-6 to 22:5n-6) and from eicosapentaenoic to docosahexaenoic acid (20:5n-3 to 22:6n-3) studied in testicular cells from immature rats. Biochim Biophys Acta 2000;1483(1):119-131.

Retterstol, K, Haugen, TB, Woldseth, B and Christophersen, BO. A comparative study of the metabolism of n-9, n-6 and n-3 fatty acids in testicular cells from immature rat. Biochim Biophys Acta 1998;1392(1):59-72.

Rivest, S and Richard, D. Involvement of corticotropin-releasing factor in the anorexia induced by exercise. Brain research bulletin 1990;25(1):169-172.

Robinson, D, Rock, J and Menkin, MF. Control of human spermatogenesis by induced changes of intrascrotal temperature. JAMA 1968;204(4):290-297.

Roskams, T, Yang, SQ, Koteish, A, Durnez, A, DeVos, R, Huang, X, Achten, R, Verslype, C and Diehl, AM. Oxidative stress and oval cell accumulation in mice and humans with alcoholic and nonalcoholic fatty liver disease. Am J Pathol 2003;163(4):1301-1311.

Ross, MH and Pawlina, W. Histology: A Text and Atlas with Correlated Cell and Molecular Biology. 2019.

Roumaud, P and Martin, LJ. Roles of leptin, adiponectin and resistin in the transcriptional regulation of steroidogenic genes contributing to decreased Leydig cells function in obesity. Horm Mol Biol Clin Investig 2015;24(1):25-45.

Rudich, A, Tirosh, A, Potashnik, R, Hemi, R, Kanety, H and Bashan, N. Prolonged oxidative stress impairs insulin-induced GLUT4 translocation in 3T3-L1 adipocytes. Diabetes 1998;47(10):1562-1569.

Ruwanpura, SM, McLachlan, RI and Meachem, SJ. Hormonal regulation of male germ cell development. J Endocrinol 2010;205(2):117-131.

Saitou, M, Furuse, M, Sasaki, H, Schulzke, JD, Fromm, M, Takano, H, Noda, T and Tsukita, S. Complex phenotype of mice lacking occludin, a component of tight junction strands. Molecular biology of the cell 2000;11(12):4131-4142.

Sakkas, D, Seli, E, Bizzaro, D, Tarozzi, N and Manicardi, GC. Abnormal spermatozoa in the ejaculate: abortive apoptosis and faulty nuclear remodelling during spermatogenesis. Reprod Biomed Online 2003;7(4):428-432.

Sallmen, M, Sandler, DP, Hoppin, JA, Blair, A and Baird, DD. Reduced fertility among overweight and obese men. Epidemiology 2006;17(5):520-523.

Saris, WH, Blair, SN, van Baak, MA, Eaton, SB, Davies, PS, Di Pietro, L, Fogelholm, M, Rissanen, A, Schoeller, D, Swinburn, B, Tremblay, A, Westerterp, KR and Wyatt, H. How much physical activity is enough to prevent unhealthy weight gain? Outcome of the IASO 1st Stock Conference and consensus statement. Obes Rev 2003;4(2):101-114.

Savini, I, Catani, M, Evangelista, D, Gasperi, V and Avigliano, L. Obesity-Associated Oxidative Stress: Strategies Finalized to Improve Redox State. International Journal of Molecular Sciences 2013;14(5):10497.

Schimenti, KJ, Feuer, SK, Griffin, LB, Graham, NR, Bovet, CA, Hartford, S, Pendola, J, Lessard, C, Schimenti, JC and Ward, JO. AKAP9 Is Essential for Spermatogenesis and Sertoli Cell Maturation in Mice. Genetics 2013;194(2):447-457.

Sene-Fiorese, M, Duarte, FO, Scarmagnani, FR, Cheik, NC, Manzoni, MS, Nonaka, KO, Rossi, EA, de Oliveira Duarte, AC and Damaso, AR. Efficiency of intermittent exercise on adiposity and fatty liver in rats fed with high-fat diet. Obesity (Silver Spring) 2008;16(10):2217-2222.

Sener, TE, Yuksel, M, Ozyilmaz-Yay, N, Ercan, F, Akbal, C, Simsek, F and Sener, G. Apocynin attenuates testicular ischemia-reperfusion injury in rats. J Pediatr Surg 2015;50(8):1382-1387.

Setchell, BP. The Parkes Lecture. Heat and the testis. J Reprod Fertil 1998;114(2):179-194.

Sezer, K and Keskin, M. Serbest Oksijen radikallerinin hastalıkların patogenezisindeki rolü. FÜ Sağ. Bil. Vet. Dergisi 2014;28(1):49-56.

Shafik, A and Olfat, S. Lipectomy in the treatment of scrotal lipomatosis. Br J Urol 1981;53(1):55-61.

Shao, M, Ghosh, A, Cooke, VG, Naik, UP and Martin-DeLeon, PA. JAM-A is present in mammalian spermatozoa where it is essential for normal motility. Developmental biology 2008;313(1):246-255.

Sharma, R, Biedenharn, KR, Fedor, JM and Agarwal, A. Lifestyle factors and reproductive health: taking control of your fertility. Reproductive Biology and Endocrinology: RB&E 2013;11:66-66.

Shiraishi, K, Takihara, H and Matsuyama, H. Elevated scrotal temperature, but not varicocele grade, reflects testicular oxidative stress-mediated apoptosis. World J Urol 2010;28(3):359-364.

Shukla, KK, Chambial, S, Dwivedi, S, Misra, S and Sharma, P. Recent scenario of obesity and male fertility. Andrology 2014;2(6):809-818.

Silva, JF, Correa, IC, Diniz, TF, Lima, PM, Santos, RL, Cortes, SF, Coimbra, CC and Lemos, VS. Obesity, Inflammation, and Exercise Training: Relative Contribution of iNOS and eNOS in the Modulation of Vascular Function in the Mouse Aorta. Front Physiol 2016;7:386.

Sofikitis, N, Giotitsas, N, Tsounapi, P, Baltogiannis, D, Giannakis, D and Pardalidis, N. Hormonal regulation of spermatogenesis and spermiogenesis. J Steroid Biochem Mol Biol 2008;109(3-5):323-330.

Southorn, T. Great balls of fire and the vicious cycle: a study of the effects of cycling on male fertility. J Fam Plann Reprod Health Care 2002;28(4):211-213.

Sridharan, S, Simon, L, Meling, DD, Cyr, DG, Gutstein, DE, Fishman, GI, Guillou, F and Cooke, PS. Proliferation of Adult Sertoli Cells Following Conditional Knockout of the Gap Junctional Protein GJA1 (Connexin 43) in Mice1. Biology of Reproduction 2007;76(5):804-812.

St-Pierre, N, Dufresne, J, Rooney, AA and Cyr, DG. Neonatal hypothyroidism alters the localization of gap junctional protein connexin 43 in the testis and messenger RNA levels in the epididymis of the rat. Biol Reprod 2003;68(4):1232-1240.

Stanton, PG. Regulation of the blood-testis barrier. Semin Cell Dev Biol 2016;59:166-173.

Stefan, N, Haring, HU, Hu, FB and Schulze, MB. Metabolically healthy obesity: epidemiology, mechanisms, and clinical implications. Lancet Diabetes Endocrinol 2013;1(2):152-162.

Strain, GW, Zumoff, B, Kream, J, Strain, JJ, Deucher, R, Rosenfeld, RS, Levin, J and Fukushima, DK. Mild Hypogonadotropic hypogonadism in obese men. Metabolism 1982;31(9):871-875.

Su, L, Mruk, DD, Lee, WM and Cheng, CY. Differential effects of testosterone and TGF-beta3 on endocytic vesicle-mediated protein trafficking events at the blood-testis barrier. Exp Cell Res 2010;316(17):2945-2960.

Suk, M and Shin, Y. Effect of high-intensity exercise and high-fat diet on lipid metabolism in the liver of rats. J Exerc Nutrition Biochem 2015;19(4):289-295.

Sukhotnik, I, Nativ, O, Roitburt, A, Bejar, D, Coran, AG, Mogilner, JG and Nativ, O. Methotrexate induces germ cell apoptosis and impairs spermatogenesis in a rat. Pediatr Surg Int 2013;29(2):179-184.

Tan, IP, Roy, C, Saez, JC, Saez, CG, Paul, DL and Risley, MS. Regulated assembly of connexin33 and connexin43 into rat Sertoli cell gap junctions. Biol Reprod 1996;54(6):1300-1310.

Toklu, HZ, Muller-Delp, J, Sakaraya, Y, Oktay, S, Kirichenko, N, Matheny, M, Carter, CS, Morgan, D, Strehler, KY, Tumer, N and Scarpace, PJ. High dietary fructose does not exacerbate the detrimental consequences of high fat diet on basilar artery function. J Physiol Pharmacol 2016;67(2):205-216.

Tremellen, K. Oxidative stress and male infertility—a clinical perspective. Human Reproduction Update 2008;14(3):243-258.

Uysal, KT, Wiesbrock, SM, Marino, MW and Hotamisligil, GS. Protection from obesity-induced insulin resistance in mice lacking TNF-alpha function. Nature 1997;389(6651):610-614.

Vaamonde, D, Da Silva-Grigoletto, ME, Garcia-Manso, JM, Barrera, N and Vaamonde-Lemos, R. Physically active men show better semen parameters and hormone values than sedentary men. Eur J Appl Physiol 2012;112(9):3267-3273.

van der Veen, BS, de Winther, MP and Heeringa, P. Myeloperoxidase: molecular mechanisms of action and their relevance to human health and disease. Antioxid Redox Signal 2009;11(11):2899-2937.

Vermeulen, A, Kaufman, JM, Deslypere, JP and Thomas, G. Attenuated luteinizing hormone (LH) pulse amplitude but normal LH pulse frequency, and its relation to plasma androgens in hypogonadism of obese men. J Clin Endocrinol Metab 1993;76(5):1140-1146.

Vigueras-Villasenor, RM, Rojas-Castaneda, JC, Chavez-Saldana, M, Gutierrez-Perez, O, Garcia-Cruz, ME, Cuevas-Alpuche, O, Reyes-Romero, MM and Zambrano, E. Alterations in the spermatic function generated by obesity in rats. Acta Histochem 2011;113(2):214-220.

Vincent, HK and Taylor, AG. Biomarkers and potential mechanisms of obesity-induced oxidant stress in humans. Int J Obes (Lond) 2006;30(3):400-418.

Wang, Q, Xie, Z, Zhang, W, Zhou, J, Wu, Y, Zhang, M, Zhu, H and Zou, MH. Myeloperoxidase deletion prevents high-fat diet-induced obesity and insulin resistance. Diabetes 2014;63(12):4172-4185.

Wellen, KE and Hotamisligil, GS. Inflammation, stress, and diabetes. J Clin Invest 2005;115(5):1111-1119.

Winters, SJ, Wang, C, Abdelrahaman, E, Hadeed, V, Dyky, MA and Brufsky, A. Inhibin-B levels in healthy young adult men and prepubertal boys: is obesity the cause for the contemporary decline in sperm count because of fewer Sertoli cells? J Androl 2006;27(4):560-564.

Xin, W, Li, X, Lu, X, Niu, K and Cai, J. Involvement of endoplasmic reticulum stress-associated apoptosis in a heart failure model induced by chronic myocardial ischemia. Int J Mol Med 2011;27(4):503-509.

Xu, J, Anuar, F, Ali, SM, Ng, MY, Phua, DC and Hunziker, W. Zona occludens-2 is critical for blood-testis barrier integrity and male fertility. Molecular biology of the cell 2009;20(20):4268-4277.

Yaeram, J, Setchell, BP and Maddocks, S. Effect of heat stress on the fertility of male mice in vivo and in vitro. Reprod Fertil Dev 2006;18(6):647-653.

Yan, HH, Mruk, DD, Lee, WM and Cheng, CY. Blood-testis barrier dynamics are regulated by testosterone and cytokines via their differential effects on the kinetics of protein endocytosis and recycling in Sertoli cells. FASEB J 2008;22(6):1945-1959.

Yi, X, Gao, H, Chen, D, Tang, D, Huang, W, Li, T, Ma, T and Chang, B. Effects of obesity and exercise on testicular leptin signal transduction and testosterone biosynthesis in male mice. Am J Physiol Regul Integr Comp Physiol 2017;312(4):R501-R510.

Yue, KK, Chung, WS, Leung, AW and Cheng, CH. Redox changes precede the occurrence of oxidative stress in eyes and aorta, but not in kidneys of diabetic rats. Life Sci 2003;73(20):2557-2570.

8. EK

Etik Kurul Onayı

MARMARA ÜNİVERSİTESİ HAYVAN DENEYLERİ YEREL ETİK KURULU

PROJE ONAY FORMU

BAŞVURU BİLGİLERİ	**PROTOKOL KODU**	014.2016.mar	**ÇALIŞMA:** BİLİMSEL
	PROJE ADI	Diyetle İndüklenmiş Obezitede Egzersizin Testis Morfolojisi, Hücre Proliferasyonu ve Kan Testis Bariyeri Üzerine Etkilerinin İncelenmesi	
	SORUMLU ARAŞTIRMACI ÜNVANI/ ADI	Prof. Dr. Feriha ERCAN	
	ARAŞTIRMA MERKEZİ	DEHAMER	
	DESTEKLEYİCİ		
KARAR BİLGİLERİ	**TARİH: 01.02.2016**		
	Yukarıda başvuru bilgileri verilen araştırma başvuru dosyası ve ilgili belgeler araştırmanın gerekçe, amaç, yaklaşım ve yöntemleri dikkate alınarak incelenmiş ve gerçekleştirilmesinde sakınca bulunmadığı için kurulumuzca onaylanmasına oy birliği ile karar verilmiştir. Onay sonrasında yapılacak her türlü proje değişiklikleri (katılımcılar, başlık vb.) veya protokol değişikliklerinin Etik Kurula bildirilerek proje onayının yenilenmesi gerekmektedir.		
ETİK KURUL BİLGİLERİ			
ÇALIŞMA ESASI	Deney hayvanları ile yapılacak olan bilimsel araştırma, test, sağlık hizmetleri uygulamaları ve eğitim-öğretim gibi temel etkinliklerde kullanılan yöntem ve materyaller ile ilgili etik standartları gözetmek, etik ilkeler doğrultusunda görüş bildirmek, araştırma önerilerini incelemek ve sertifikası olmayanların deney hayvanı kullanmalarını engellemektir.		

ÜYELER

Ünvanı/ Adı/ Soyadı	Uzmanlık Dalı	Kurumu/ Ek Üyeliği	Onaylanan Proje ile İlişkisi	Toplantıya Katılım	İmza
Prof.Dr. Göksel ŞENER	Farmakoloji	M.Ü. Eczacılık Fakültesi ve Hayvan Deneyleri Etik Kurul Başkanı	Var Yok	Evet Hayır	
Prof.Dr. İnci ALİCAN	Fizyoloji	M.Ü. Tıp Fakültesi ve Hayvan Deneyleri Etik Kurul (Yürütücü Sekreter)	Var Yok	Evet Hayır	
Prof.Dr. Ayşen YARAT	Biyokimya	M.Ü. Diş Hekimliği Fakültesi ve Hayvan Deneyleri Etik Kurul Üyesi	Var Yok	Evet Hayır	
Prof.Dr. Serap ŞİRVANCI	Histoloji Embriyoloji ABD	M.Ü. Tıp Fakültesi ve Hayvan Deneyleri Etik Kurul Üyesi	Var Yok	Evet Hayır	
Prof.Dr. Rezzan GÜLHAN	Farmakoloji	M.Ü. Tıp Fakültesi ve Hayvan Deneyleri Etik Kurul Üyesi	Var Yok	Evet Hayır	
Doç.Dr. Gürkan SERT	Tıp Tarihi ve Etik	M.Ü. Tıp Fakültesi ve Hayvan Deneyleri Etik Kurul Üyesi	Var Yok	Evet Hayır	
Vet.Hek. Dilek ÖZBEYLİ	Veteriner Hekim	M.Ü. Tıp Fakültesi ve Hayvan Deneyleri Etik Kurul Üyesi	Var Yok	Evet Hayır	
Bio. Arif GÜMÜŞ	Biyoloji	Sivil Toplum Kuruluşu Üyesi ve Kurumla ilişkisi olmayan TC vatandaşı üye	Var Yok	Evet Hayır	
Dilek KÖKTÜRK	Emekli Memur	Kurumla ilişkisi olmayan TC vatandaşı üye	Var Yok	Evet Hayır	

9. ÖZGEÇMİŞ

Adı	Merve	**Soyadı**	Açıkel Elmas
Doğum Yeri	Karşıyaka	**Doğum Tarihi**	29.09.1986
Uyruğu	T.C	**Tel**	0216 500 4094
E-mail	acikelmerve@gmail.com		

Eğitim Düzeyi

	Mezun Olduğu Kurumun Adı	**Mezuniyet Yılı**
Doktora/Uzmanlık		
Yüksek Lisans	Ege Üniversitesi Fen Fakültesi Biyoloji Bölümü Moleküler Biyoloji Ana Bilim Dalı	2011
Lisans	Celal Bayar Üniversitesi Fen Fakültesi Biyoloji Bölümü	2008
Lise	Mavişehir Süleyman Demirel Lisesi	2003

İş Deneyimi

Görevi	**Kurum**	**Süre (Yıl - Yıl)**
Uzman	Acıbadem Üniversitesi	2014-

Yabancı Dilleri	Okuduğunu Anlama*	Konuşma*	Yazma*
İngilizce	Çok iyi	İyi	Çok iyi

Yabancı Dil Sınav Notu #								
YDS	ÜDS	IELTS	TOEFL IBT	TOEFL PBT	TOEFL CBT	FCE	CAE	CPE
81,25								

	Sayısal	Eşit Ağırlık	Sözel
ALES Puanı	71,16	70,36	63,93
(Diğer) Puanı			

Bilgisayar Bilgisi

Program	Kullanma becerisi
MS Office, Excel, Word, PowerPoint	Çok iyi

EK : Diğer Bilimsel faaliyetler (yayın, kongre bildirisi vs.)

Yayınlar

1. Uluslararası hakemli dergilerde yayınlanan makaleler

1. Guleken Z, Ozbeyli D, **Acikel-Elmas M**, Oktay S, Alev B, Sirvanci S, Velioglu Ogunc A, Kasimay Cakir O, " The Effect of Estrogen Receptor Agonısts on Pancreaticobiliary Duct Ligation Induced Experimental Acute Pancreatitis" journal of physiology and pharmacology, **2017.**

2. Nihan Unubol, Suleyman Selim Cinaroglu, **Merve Acikel Elmas**, Sümeyye Akçelik, Arzu Tugba Ozal Ildeniz, Serap Arbak, Adil Allahverdiyev and Tanil Kocagoz, "Peptide Antibiotics Developed by Mimicking Natural Antimicrobial Peptides" Clinical Microbiology: Open Access, **2017**.

3. Hazan Özyurt, Özge Çevik, Zerrin Özgen, A.Sevgi Özden, Selin Çadırcı, **Merve Açıkel Elmas**, Feriha Ercan, M. Zafer Gören & Göksel Şener, "Quercetin Protects Radiation Induced DNA Damage and Apoptosis in Kidney and Bladder Tissues of Rats", Free Radical Research, **2014**.

4. Hazan Özyurt, A.Sevgi Özden, Özge Çevik, Zerrin Özgen, Selin Çadırcı, **Merve Açıkel Elmas**, Feriha Ercan, Göksel Şener, M.Z. Gören, "Investigation into the Role of Cholinergic System in Radiation-Induced Damage in The Rat Liver and Ileum", Journal of Radiation Research, **2014.**

5. Sadık Sahin, Ozlem Bingol Ozakpınar, Koray Ak, Mustafa Eroğlu, **Merve Acikel**, Sermin Tetik, Fikriye Uras, Sule Cetinel " The Protective Effects of Tacrolimus on Rat Uteri exposed to Ischemia-Reperfusion Injury:A Biochemical and Histopathologic Evaluation", Fertility and Sterility, **2014.**

6. R Befru Turan, Ayşe Okur, Remziye Deveci, **Merve Açıkel**, "Predicting the intra-yarn porosity by image analysis method", Textile Research Journal, **2012**.

2. Uluslararası bilimsel toplantılarda sunulan ve bildiri kitabında (Proceeding) basılan bildiriler.

1. **Merve Acikel Elmas**, Seyit Enes Cakıcı, Ismail Rahmi Dur, Ibrahim Kozluca, Melih Arınc, Berkant Binbuga, Ozlem Bingol Ozakpinar, Meltem Kolgazi, Goksel Sener, Feriha Ercan "Protective Effects of Exercise on Cardiovascular System in High-Fat Diet Induced Obese Rats", 10.5505/2017ichc.PP-271,15th International Congress of Histochemistry and Cytochemistry, Antalya, Türkiye, **2017.**

2. **Merve Açıkel Elmas,** Nilsu Atay, Özlem Bingöl Özakpınar, Meltem Kolgazi, Göksel Şener, Feriha Ercan, Serap Arbak "Putative effect of exercise on liver in high-fat diet-fed rats", s248, 13th Multinational Congress on Microscopy, Rovinj, Hırvatistan **2017.**

3. Serkan Deveci, **Merve Acikel Elmas**, Deniz Yucel, M. Selcuk Keskin, Sibel Demirci Delipinar, Ismail Seckin, Ahmet Sahin, Serap Arbak, "The effect of administration of nanoparticles on testis structure", 10.5505/2017ichc.PP-12, s165, 15th International Congress of Histochemistry and Cytochemistry, Antalya, Türkiye, **2017.**

4. Meltem Kolgazi, Edanur Arsoy, Gulsen Oztosun, Muge Yalcin, Simge Oral, Neslisah Z. Unan, Sumeyye Cilingir, **Merve Açıkel Elmas**, Nilsu Atay, Serap Arbak, "Healing effect of p-coumaric acid on ethanol induced gastric damage", s240, 13th Multinational Congress on Microscopy, Rovinj, Hırvatistan **2017.**

5. Coskun, C.Yegen, S. Arbak, O. Gunal, W.Attaallah, I. Seckin, B.Cetiner, Z.Yildirim, Y.Erdemgil, **M. A. Elmas**, S. Demirci, O. Can, M. Serteser1, A. Ozpınar, G. Basdemir, A. Belce, I. Unsal, "The Effect of Modified University of Wisconsin Solution on Kidney Preservation Time", DOI: 10.1002/9783527808465.EMC2016.6157, Session Code: LS08-096, Human health and disease, 16 th European Microscopy Congress, Lyon, Fransa, **2016**.

6. Coskun, C. Yegen, S. Arbak, O. Gunal, W.Attaallah, I. Seckin, B.Cetiner, Z.Yildirim, Y. Erdemgil, **M. A. Elmas**, S. Demirci, O. Can, M. Serteser, A. Ozpınar, G. Basdemir, A. Belce, I. Unsal "Modified University of Wisconsin Solution With Melatonin and the Its Efficacy of Kidney Preservation Time" DOI: 10.1002/9783527808465.EMC2016.6441, Session Code: LS08-097, Human health and disease, 16th European Microscopy Congress, Lyon, Fransa, **2016.**

7. Sinan Öksüz, Fikret Eren, **Merve Açıkel Elmas**, Ceyhun Cesur, Mustafa Tansel Kendirli, Serap Şirvancı "Peripheral Nerve Defect Reconstructıon with Loop Nerve Graft Prefabricatıon", L3 – Neurobiology, PO-265, 12th Multinational Congress on Microscopy, Eger, Macaristan, **2015**.

8. Öksüz S, Eren F, Cesur C, **Elmas MA**, Kendirli MT, Şirvanci S. " Loop Nerve Graft Prefabrication in Peripheral Nerve Defect Reconstruction", Plast Reconstr Surg.;136(4 Suppl):32. doi: 10.1097/01.prs.0000472314.90264.19, Ekim, **2015**.

9. Abdurrahman Coskun, Cumhur Yegen, Serap Arbak, Ömer Günal, Wafi Attaallah, İsmail Seçkin, Banu Çetiner, Zeynep Yıldırım, Yiğit Erdemgil, **Merve Açıkel Elmas**, Sibel Demirci, Özge Can, Mustafa Serteser, Aysel Özpınar, Gülçin Başdemir, Ahmet Belce, İbrahim Ünsal "Effect of Melatonin on the Efficacy of Unıversıty of Wısconsin Solution During Kidney Preservation", L5 – Multidisciplinary approaches in biology and medicine, PO-363, Eger, Macaristan, **2015.**

10. **M Acikel Elmas.**, M Kolgazi., F Ozgur., O.Beyazoglu, A.Kocagoz, M.Celik, M. Yuksel, F. Ercan, I. Alican. "The Role of The Cholinergic Anti-Inflammatory Pathway in Endotoxemia Induced Multiple Organ Damage in Rats: Histological and Biochemical Investigations", LS-10-P-2245,18th International Microscopy CongressPrag, Çek Cumhuriyeti, **2014**.

11. Z. Guleken, D.Ozbeyli, **M.Açıkel-Elmas**, S. Oktay, B. Alev, S. Sirvanci, A.Veli Ovunc, O. Kasımay Cakır "The Effect of Estrogen Reseptor Agonists on Pancreatic Duct Ligation Induced Exprimantal Acute Pancreatitis Model", Proceeding of The Physiological Society 31,C55, Londra, İngiltere, **2014.**

12. S. Sahin, O. Bingol Ozakpınar, K. Ak, M. Eroğlu, **M. Acikel**, S. Tetik, F. Uras, S. Cetinel "Tacrolimus Amelioratesoxidative Damage and Protects From Uterine Ischemia-Reperfusion Injury in Rats", The 18th World Congress on Controversies in Obstetrics, Gynecology&Infertility, Viyana, 24-27 Ekim, **2013.**

3. Ulusal hakemli dergilerde yayınlanan makaleler

1. Meltem Kolgazi, Fatih Özgür, Ömer Beyazoğlu, AliKocagöz, Mehmethan Çelik, **Merve Açıkel Elmas**, Meral Yüksel, Feriha Ercan, İnci Alican. "Sıçanda Endotoksemiye Bağlı Çoklu Organ Hasarında Kolinerjik Anti-İnflamatuvar Yolun Rolü", Marmara Üniversitesi Sağlık Bilimleri Enstitüsü Dergisi, Cilt:5, Sayı:1, **2015.**

4. Ulusal bilimsel toplantılarda sunulan bildiri kitabında basılan bildiriler

1. **Merve Açıkel Elmas**, Özlem Bingöl Özakpınar, Meltem Kolgazi, Göksel Şener, Serap Arbak, Feriha Ercan "Sıçanlarda Yüksek Yağlı Diyetle Oluşturulan Obezite ile İndüklenmiş Testis Hasarı Üzerine Egzersizin Etkilenin Morfolojik ve Biyokimyasal Olarak Değerlendirilmesi", 14. Ulusal Histoloji Kongresi (sözlü sunum), s100, 2018, 10-13 Mayıs, Antalya, **2018.**

2. **Merve Açıkel Elmas**, Yeşim Gezer, Yeşim Özbabalık, Sevde Arıkan, Alperen Akbaba, Özlem Bingöl Özakpınar, Meltem Kolgazi, Göksel Şener, Feriha Ercan "Yüksek Yağlı Diyetle İndüklenmiş Böbrek ve Mesane Hasarı Üzerine Egzersizin Koruyucu Etkileri", 14. Ulusal Histoloji Kongresi, s298, 2018, 10-13 Mayıs, Antalya, **2018.**

3. Serap Arbak, Meltem Kolgazi, Edanur Arsoy, Gülşen Öztosun, Müge Yalçın, Simge Oral, Neslişah Z Ünan, Sümeyye Çilingir, **Merve Açıkel Elmas**, Nilsu Atay, "Sıçanlarda etanol ile oluşturulan deneysel ülser modelinde p-kumarik asitin iyileştirici etkisinin mikroskopik ve biyokimyasal düzeyde incelenmesi", 14. Ulusal Histoloji Kongresi, s185, 2018, 10-13 Mayıs, Antalya, **2018**.

4. Serkan Deveci, Deniz Yücel, Selçuk Keskin, **Merve Açıkel Elmas**, Hakan Özveri, Sibel Demirci, İsmail Seçkin, Serap Arbak, Ahmet Şahin " Nano-teknolojinin Ürolojide Kullanımı İçin Yeni Bir İlaç Salınım Sistemi: Silika Yapılı Nanopartikülasyon ile Ön Sonuçlar", Ulusal Ürolojik Cerrahi Kongresi, Referans numarası: SS-84, **2016.**

5. Hakan Coşkun, Savaş İzzetoğlu, Umut Şahar, **Merve Açıkel**, Remziye Deveci, Sabire Karaçalı "Deniz Kestanesi (Paracentrotus lividus)'nin Embriyonik Gelişim Sürecinde Sialik Asit Çeşitlerinin Floresan Mikroskop ve Cap-LC-ESI-MS/MS Sistemi ile Belirlenmesi", II. Ulusal Glikobiyoloji Kongresi, s 23, 11-14 Haziran, İzmir, **2013.**

6. **Açıkel M.,** Naghavi, A, Deveci, R., "The Relevance of Sialic Acides in *Galleria mellonella* Silk Glands for Apoptosis and Aging Mechanism", 21. Ulusal Biyoloji Kongresi, 3-7 Eylül, İzmir, **2012**.

7. Şener E, **Açıkel M**., Şahar U., "Lektin Blotting ve CapLC-ESI-MS/MS Sistemi ile Gelişen Balb/c Fare Omuriliğinde Sialik Asitlerin ve Tiplerinin Belirlenmesi", 21. Ulusal Biyoloji Kongresi, 3-7 Eylül, İzmir, **2012**.

8. Deveci, R., Naghavi, A., **Açıkel, M**., Özaydın, H., Balcan E., Karaçalı, S. "The Role of Glycosylation on Apoptosis in Mullerian Duct of Balb/C Mouse Embryos", International Cell Death Society Presents: Multidisciplinary Approaches in Cell Death Research, May 28-31 Antalya, **2010**.

9. Deveci, R., **Açıkel, M**., Naghavi, A., Karaçalı, S. "Balb/c Fare Embriyolarında Cinsiyetin Belirlendiği Süreçte Antimüller Hormon Aktivitesinde Sialik Asidin Önemi", 19. Ulusal Elektron Mikroskopi Kongresi, Trabzon s 50, **2009**.

10. Deveci, R., Naghavi, A., **Açıkel, M**., Keskin, N., Karaçalı, S. "Balb/c Fare Embriyolarında Cinsiyetin Belirlendiği Süreçte Erkek Genital Sistemin Gelişmesi ve Tunikamisin Uygulamasının Etkileri", 19. Ulusal Elektron Mikroskopi Kongresi, Trabzon, s 106, **2009**.

11. **Açıkel, M**., Deveci, R. "Başkalaşım Geçiren *Galleria mellonella* (Lepidoptera)'da İpek Bezlerinin İnce Yapısı ve Sialik Asitlerin Belirlenmesi", 19. Ulusal Elektron Mikroskopi Kongresi, Trabzon, s 108, **2009**.

12. **Açıkel M.**, Deveci R."Büyük Mum Güvesi *Galleria mellonella* (Lepidoptera)'nın Başkalaşım Geçiren İpek Bezlerinde Sialik Asitlerin Belirlenmesi" "1.Moleküler Biyoloji ve Genetik Öğrenci Kongresi, İzmir, 27-30 ağustos **2008** (sözlü sunum)

5. Projeler

1. Diyetle İndüklenmiş Obezitede Egzersizin Testis Morfolojisi, Hücre Proliferasyonu ve Kan Testis Bariyeri Üzerine Etkilerinin İncelenmesi, Feriha Ercan, **Merve Açıkel Elmas Marmara Üniversitesi BAPKO,** Proje no: SAG-C-DRP-131016-0443 **(araştırmacı).**

2. Diyetle İndüklenmiş Obezitede Egzersizin Kardiyovasküler ve Üriner Sistem Üzerine Etkisi: Morfolojik ve Biyokimyasal Değerlendirme, Feriha Ercan, **Merve Açıkel Elmas**, Özlem Bingöl Özakpınar, Göksel Şener, **Marmara Üniversitesi BAPKO,** Proje no: SAG-B-110117-0003 **(araştırmacı)**

3. **S**ilika Yapılı Nanopartiküllerin Spermatogenez Üzerine Etkileri**, TÜBİTAK Projesi,** 215S642 **(bursiyer).**

4. Embriyoda Cinsiyetin Belirlendiği Süreçte Antimüller Hormonda Sialik Asit Değişiklikleri ile Müller Kanalında Apoptozis İlişkisinin Araştırılması, **TÜBİTAK Projesi**, 107T129 **(bursiyer)**.

5. LC-ESI-MS/MS Sistemi ve Lektin Blotting ile Gelişen Balb/c Fare Omuriliğinde Sialik Asitlerin ve Tiplerinin Belirlenmesi, 2209 programı-**TÜBİTAK Öğrenci Projesi (yardımcı araştırmacı).**

6. Bilimsel Kuruluşlara Üyelikleri

Türk Elektron Mikroskopi Derneği

Türk Histoloji ve Embriyoloji Derneği

European Microscopy Society

International Federative Societies of Histochemistry and Cytochemistry

7. Ödüller ve Burslar

Genç Araştırmacı Poster Ödülü, 12th Multinational Congress on Microscopy/MCM 2015, Eger, Macaristan, 23-28 Ağustos 2015.

Avrupa Mikroskopi Derneği Genç Araştırmacı Kongre Katılım Bursu**,** The 16th European Microscopy Congress 2016 (EMC 2016) Lyon, Fransa, 28 Ağustos-2 Eylül 2016.

Avrupa Mikroskopi Derneği Genç Araştırmacı Kongre Katılım Bursu**,** 18th International Microscopy Congress (IMC 2014), Prag, 7-12 Eylül 2014.