T.C.
MARMARA ÜNİVERSİTESİ
TIP FAKÜLTESİ TIBBİ PATOLOJİ ANABİLİM DALI

ATİPİK LİPOMATÖZ TÜMÖRLERDE MDM2, CDK4 VE P16 PROTEİN EKSPRESYONUNUN TANISAL ETKİNLİĞİ VE MORFOLOJİK DEĞİŞKENLERLE İLİŞKİSİ

Dr. FATMA GERİN

UZMANLIK TEZİ

İSTANBUL 2016

T.C.
MARMARA ÜNİVERSİTESİ
TIP FAKÜLTESİ TIBBİ PATOLOJİ ANABİLİM DALI

ATİPİK LİPOMATÖZ TÜMÖRLERDE MDM2, CDK4 VE P16 PROTEİN EKSPRESYONUNUN TANISAL ETKİNLİĞİ VE MORFOLOJİK DEĞİŞKENLERLE İLİŞKİSİ

Dr. FATMA GERİN

UZMANLIK TEZİ

Danışman: Doç. Dr. HÜSEYİN KEMAL TÜRKÖZ

ÖNSÖZ

Uzmanlık eğitimim boyunca bilgisinden ve tecrübelerinden faydalandığım, insani ve ahlaki değerleri ile de örnek edindiğim, yanında çalışmaktan onur duyduğum ve ayrıca tecrübelerinden yararlanırken göstermiş oldukları hoşgörü ve sabırdan dolayı, başta tez danışmanım Doç. Dr. Hüseyin Kemal Türköz olmak üzere, Prof. Dr. Çiğdem Ataizi Çelikel, Prof. Dr. Rengin Ahıskalı, Prof. Dr. Funda Eren, Prof. Dr. Handan Kaya, Prof. Dr. Leyla Cinel ve Doç. Dr. Süheyla Uyar Bozkurt'a, ayrıca çalışmamıza yaptıkları katkılarından ve yakın ilgilerinden dolayı İstanbul Üniversitiesi Cerrahpaşa Tıp Fakültesi Tıbbi Patoloji Anabilim Dalı'ndan ve özellikle Prof. Dr. Sergülen Dervişoğlu ve Doç. Dr. Nil Çomunoğlu'na;

Asistanlığım süresince bana birçok şey öğreten ve yönlendiren, tez çalışmam sırasında desteklerini esirgemeyen sevgili uzmanlarım Doç. Dr. Pelin Bağcı, Yard. Doç. Dr. Emine Bozkurtlar, Yard. Doç. Dr. İpek Erbarut Seven, Yard. Doç. Dr. Deniz Filinte ve Uzm. Dr. Engin Ciğercioğulları'na;

Asistanlığım boyunca bir arada olmaktan dolayı çok şanslı ve mutlu hissettiğim asistan arkadaşlarım Dr. Burcu Ergönül, Dr. Aygün İkinci, Dr. Gülçiçek Ayrancı, Dr. Gökçe Aşkan, Dr. Dilek Kaymakçı, Dr. Hande Mollamemişoğlu, Dr. Erdem Kombak, Dr. Melike Eraslan, Dr. Hasan Toper, Dr. Gamze Akbaş, Dr. İdris Önem, Dr. Hülya Şahin, Dr. İrem Şahver İşgör, Dr. Yiğit Erçetin, Dr. Medine Özgür'e, eğitimimimde ve tezimde emeği geçen tüm laboratuvar ekibine, sekreter ve personel arkadaşlarıma;

Bugüne kadar hep yanımda olan, her problemime çözüm bulabilen ve her adımımı destekleyen, sevgilerini ve desteklerini daima hissettiğim tüm ailem; başta eşim, sevgili annem ve babama sonsuz teşekkürler.

Fatma Gerin
Aralık 2016
İstanbul

ÖZET

Liposarkomlar erişkin dönemde en sık görülen yumuşak doku sarkomlarıdır. Atipik lipomatöz tümör/ iyi diferansiye liposarkom (ALT/İDL), liposarkomların %40-45'ini oluşturur ve agresif adipositik tümörlerin en geniş kısmını teşkil eder. Benign adipositik tümörlerle iyi diferansiye liposarkomun ayırıcı tanısı yalnızca morfolojik kriterler kullanıldığında zor olabilmektedir. Biz de çalışmamızda iyi diferansiye liposarkom ile karışabilecek adipöz tümörler arasındaki ayırıcı tanıda CDK4, MDM2 ve p16 proteinlerinin varlığını ve tanısal etkinliğini immünhistokimyasal yöntemle araştırdık. Ayrıca bu parametrelerin yaş, lokalizasyon, tümör boyutu gibi diğer prognostik faktörlerle ilişkisini inceledik.

Çalışmamıza 85 hasta dahil edilmiştir. Hastaların yaş ortalaması ve standart sapması 54.1 ± 14.9' dur. Hastalar tanılarına göre benign, şüpheli ve malign olmak üzere üç gruba ayrıldı. Benign, şüpheli ve malign gruplardaki hasta sayıları sırasıyla 31 (%36.47), 20 (%23.53), 34 (%40)' tür. MDM2 ekspresyon oranı ortalaması benign, şüpheli ve malign gruplarda sırasıyla %12.03, %31.40, %64.71; CDK4 ekspresyon oranı ortalaması benign, şüpheli ve malign gruplarda sırasıyla %6.10, %17.90, %50.09; ve p16 ekspresyon oranı ortalaması benign, şüpheli ve malign gruplarda sırasıyla %9.58, %18.40, %58.53 olarak bulunmuştur. Gruplar arasında istatistiksel olarak anlamlı fark olduğu görülmüştür. MDM2, CDK4 ve p16 boyanma oranlarının malignitiye öngörmedeki duyarlılıkları sırasıyla %97.1, %73.5 ve %91.2 iken özgüllükleri %72.5, %90.2, ve %82.4 olarak bulunmuştur.

Sonuç olarak MDM2, CDK4 ve p16 immünhistokimyası ALT/İDL ve benign lipomatöz tümörleri ayırt etmede kullanılabilir. Bu işaretleyicilerin ikili ya da üçlü kombinasyonlar halinde kullanılması duyarlılığı ve özgüllüğü arttırmaktadır.

ANAHTAR SÖZCÜKLER: Liposarkom, CDK4, MDM2, p16

İNGİLİZCE ÖZET (ABSTRACT)

Liposarcomas are the most common soft tissue sarcomas among the adults. Atypical lipomatouse tumors/ well differentiated liposarcomas (ALT/WDL) form 40-45 % liposarcomas. ALT/WDL constitutes the widest part of aggressive adipocytic tumors. Differentiation of WDL from benign adipocytic tumors is very difficult by using only morphological criteria. In this study, we evaluated the efficiency of CDK4, MDM2 and p16 in differentiation of WDL from benign adipocytic tumors. Additionally, we investigated the relationship between these proteins and some prognostic factors such as age, tumor localization and tumor size with immunohistochemistry statining.

85 patients were included in this study. The mean ages and standard deviations of patients were 54.1 ± 14.9. The patients were divided into three groups as benign, suspicious and malignant. The numbers of patients in benign, suspicious and malignant groups were 31 (36.47%), 20 (23.53%), 34 (40%), respectively. The mean MDM2 expressions according to groups were 12.03%, 31.40%, and 64.71%, respectively. The mean CDK4 expressions according to groups were 6.10%, 17.90%, 50.09%, respectively. The mean p16 expressions according to groups were 9.58%, 18.40%, 58.53%, respectively. There were statistically significant differences between groups according to MDM2, CDK4 and p16 expressions. The sensitivities of MDM2, CDK4, and p16 in prediction of malignity were 97.1%, 73.5%, and 91.2%, respectively. The specificities of these proteins were 72.5%, 90.2%, and 82.4%, respectively.

In conclusion, MDM2, CDK4 and p16 can be used to differentiate ALT/WDL from benign lipomatous tumors. The sensitivity and specificity increase by using double and triple combinations of these markers.

KEYWORDS: Liposarcoma, CDK4, MDM2, p16

İÇİNDEKİLER

ÖNSÖZ ..... **i**

ÖZET ..... **ii**

İNGİLİZCE ÖZET (ABSTRACT) ..... **iii**

İÇİNDEKİLER ..... **iv**

ŞEKİL DİZİNİ ..... **vi**

TABLO DİZİNİ ..... **viii**

SİMGELER VE KISALTMALAR ..... **x**

1. GİRİŞ VE AMAÇ **1**

2. GENEL BİLGİLER **3**

2.1. Beyaz Yağ Dokusu **3**

2.2. Kahverengi Yağ Dokusu **5**

2.3. Benign Lipomatöz Tümörler **5**

2.3.1. Lipom 6

2.3.2. İğsi hücreli/pleomorfik lipom 10

2.3.3. İntramusküler/intermusküler lipom 13

2.3.4. Lipoblastom 14

2.4. Malign Lipomatöz Tümörler **16**

2.4.1. Tedavi 18

2.4.2. Sitogenetik ve moleküler genetik 18

2.4.3. Atipik lipomatöz tümör (ALT)/iyi diferansiye liposarkom (İDL) 22

2.4.4. Dediferansiye lipoarkom (DL) 27

2.4.5. Miksoid liposarkom (MLS) 29

2.4.6. Pleomorfik liposarkom (PL) 31

3. GEREÇ VE YÖNTEM **33**

3.1. Olgu Seçimi **33**

3.2. Etik Kurul **33**

3.3. Yöntem **34**

3.3.1. İmmünohistokimya 34
3.3.2. İmmünohistokimyasal değerlendirme 35
3.3.3. İstatistiksel değerlendirme 38

4. BULGULAR 39
4.1. Demografik Bulgular 39
4.2. Histopatolojik Bulgular 41
4.3. İmmünohistokimya Bulguları 41
4.3.1. MDM2 immünekspresyonu 41
4.3.2. CDK4 immünekspresyonu 43
4.3.3. p16 immünekspresyonu 45
4.4. Klinikopatolojik Bulgular Arası İlişkiler 47
4.4.1. Malignitenin diğer klinikopatolojik değişkenler ile ilişkisi 47
4.5. İmmünohistokimya İle Klinikopatolojik Bulgular Arası İlişkiler 49
4.5.1 MDM2 immün ekspresyonu ile klinikopatolojik değişkenler arasındaki ilişki 49
4.5.2. CDK4 immün ekspresyonu ile klinikopatolojik değişkenler arasındaki ilişki 53
4.5.3. p16 immün ekspresyonu ile klinikopatolojik değişkenler arasındaki ilişki 57
4.6. İHK Boyaları Arasındaki İlişki 61
4.7. İHK'ların Maligniteyi Öngörmedeki Rolleri 64

5. TARTIŞMA VE SONUÇLAR 71

6. KAYNAKLAR 86

ŞEKİL DİZİNİ

Şekil 1. Yağ dokusunun gelişim evreleri……4
Şekil 2. Lipom……9
Şekil 3. İğsi hücreli/pleomorfik lipom (HEx200)..... 11
Şekil 4. İntramusküler/intermusküler lipom (HEx200). 14
Şekil 5. Lipoblastom (HEx200)..... 15
Şekil 6. P16 proteininin etki mekanizması 19
Şekil 7. MDM2 proteininin etki mekanizması 20
Şekil 8. CDK4 proteininin etki mekanizması 21
Şekil 9. Atipik lipomatöz tümör/İyi diferansiye liposarkom (HEx200). 23
Şekil 10. Dediferansiye liposarkom (HEx200).. 28
Şekil 11. Miksoid liposarkom (HEx200).. 30
Şekil 12. Pleomorfik liposarkom (HEx200)..... 32
Şekil 13. MDM2 zayıf, orta, kuvvetli immünekspresyon (İHKx200). 37
Şekil 14. CDK4 zayıf, orta, kuvvetli immünekspresyon (İHKx200). 37
Şekil 15. P16 zayıf, orta, kuvvetli immünekspresyon (İHKx200). 37
Şekil 16. Hastaların gruplara göre dağılımı. 39
Şekil 17. Hastaların yaş dağılımı. 40
Şekil 18. Gruplara göre MDM2 boyanma şiddetleri. 42
Şekil 19. Gruplara göre MDM2 boyanma oranları. 43
Şekil 20. Gruplara göre CDK4 boyanma şiddetleri. 44
Şekil 21. Gruplara göre CDK4 boyanma oranları. 45
Şekil 22. Gruplara göre p16 boyanma şiddetleri. 46
Şekil 23. Gruplara göre p16 boyanma oranları. 47
Şekil 24. Gruplara göre tümör yerleşimi..... 48
Şekil 25. Gruplara göre tümör boyutu ortalamaları. 49
Şekil 26. Gruplara göre MDM2 boyanma oranları dağılımı. 50
Şekil 27. Gruplara göre MDM2 IRS oranları dağılımı. 51
Şekil 28. Gruplara göre CDK4 boyanma oranları dağılımı. 54
Şekil 29. Gruplara göre CDK4 IRS oranları dağılımı. 55
Şekil 30. Gruplara göre p16 boyanma oranları dağılımı. 58

Şekil 31. Gruplara göre p16 IRS oranları dağılımı. 59
Şekil 32. CDK4 IRS oranı ile p16 IRS oranı arasındaki ilişki 62
Şekil 33. MDM2 IRS oranı ile p16 IRS oranı arasındaki ilişki. 63
Şekil 34. MDM2 IRS oranı ile CDK4 IRS oranı arasındaki ilişki..... 63
Şekil 35. İHK IRS oranlarına ait ROC Eğrisi. 65
Şekil 36. İHK boyanma oranlarına ait ROC Eğrisi. 66
Şekil 37. MDM2 IRS oranın farklı kesim noktalarındaki duyarlılık ve özgüllük değerleri. 67
Şekil 38. CDK4 IRS oranın farklı kesim noktalarındaki duyarlılık ve özgüllük değerleri. 68
Şekil 39. p16 IRS oranın farklı kesim noktalarındaki duyarlılık ve özgüllük değerleri 68
Şekil 40. MDM2 boyanma oranın farklı kesim noktalarındaki duyarlılık ve özgüllük değerleri 69
Şekil 41. CDK4 boyanma oranın farklı kesim noktalarındaki duyarlılık ve özgüllük değerleri 69
Şekil 42. p16 boyanma oranın farklı kesim noktalarındaki duyarlılık ve özgüllük değerleri 70

TABLO DİZİNİ

Tablo 1. En sık görülen genetik değişiklikler 10
Tablo 2. Pleomorfik lipom, İyi diferansiye liposarkom ve pleomorfik liposarkom karşılaştırması. 12
Tablo 3. Lipomatöz tümörlerde MDM2 gen amplifikasyonu endikasyonları. 25
Tablo 4. Ekstremite, retroperiton ve diğer alanlarda yerleşimli ALT/İDL olgularının karşılaştırılması. 25
Tablo 5. ALT/İDL'yi taklit eden lezyonlar. 26
Tablo 6. Miksoid liposarkoma benzer lezyonlar. 31
Tablo 7. Çalışmada kullanılan antikorlar ve özellikleri. 35
Tablo 8. İHK'ların boyanma oranlarına göre skorlaması. 36
Tablo 9. Gruplara göre demografik bilgiler. 40
Tablo 10. Gruplara göre tümör yerleşimi ve boyutu. 41
Tablo 11. Gruplara göre MDM2 boyanma şiddetleri. 42
Tablo 12. Gruplara göre MDM2 boyanma oranları. 43
Tablo 13. Gruplara göre CDK4 boyanma şiddetleri. 44
Tablo 14. Gruplara göre CDK4 boyanma oranları. 45
Tablo 15. Gruplara göre p16 boyanma şiddetleri. 46
Tablo 16. Gruplara göre p16 boyanma oranları. 47
Tablo 17. Tümör yerleşimine göre MDM2 İHK IRS ortalama değerleri. 52
Tablo 18. Malign grupta tümör yerleşimine göre MDM2 İHK IRS ortalama değerleri. 52
Tablo 19. Tümör boyutuna göre MDM2 IRS ortalama değerleri. 53
Tablo 20. Malign grupta tümör boyutuna göre MDM2 IRS ortalama değerleri. 53
Tablo 21. Tümör yerleşimine göre CDK4 İHK IRS ortalama değerleri. 56
Tablo 22. Malign grupta tümör yerleşimine göre CDK4 İHK IRS ortalama değerleri. 56
Tablo 23. Tümör boyutuna göre CDK4 IRS ortalama değerleri. 57

Tablo 24. Malign grupta tümör boyutuna göre CDK4 IRS ortalama değerleri. 57
Tablo 25. Tümör yerleşimine göre p16 IRS ortalama değerleri. 60
Tablo 26. Malign grupta tümör yerleşimine göre p16 IRS ortalama değerleri. 60
Tablo 27. Tümör Boyutuna Göre p16 İHK IRS Ortalama Değerleri. 60
Tablo 28. Malign Grupta Tümör Boyutuna Göre p16 İHK IRS Ortalama Değerleri. 61
Tablo 29. İHK'ların IRS Oranları Arasındaki Korelasyon. 61
Tablo 30. Malign Grupta İHK'ların IRS Oranları Arasındaki Korelasyon. 62
Tablo 31. İHK'ların Boyanma Oranları Arasındaki Korelasyon. 64
Tablo 32. Malign Grupta Boyanma Oranları Arasındaki Korelasyon. 64
Tablo 33. İHK'ların optimum kesim noktalarına göre IRS ve boyanma oranlarının duyarlılık ve özgüllük değerleri. 67
Tablo 34. İHK'ların tek tek ve kombinasyon halinde duyarlılık, özgüllük, PPV, NPV değerleri (%10 ve üzeri pozitif olarak kabul edildi). 70

SİMGELER VE KISALTMALAR

DSÖ	:Dünya Sağlık Örgütü
ALT/İDL	:Atipik lipomatöz tümör/iyi diferansiye liposarkom
DL	:Dediferansiye liposarkom
MLS	:Miksoid liposarkom
PL	:Pleomorfik liposarkom
FİSH	:Floresan in situ hibridizasyon
MDM2	:Murine double minute 2 homolog protein
CDK4	:Siklin bağımlı kinaz 4
CDK6	:Siklin bağımlı kinaz 6
İHK	:İmmünohistokimya
FNCLCC	:French Federation Nationale des Centres de Lutte Contre le Cancer
NCI	:National Cancer Institute
Rb	:Retinoblastom
PI3K	:Fosfatidilinozitol 3-kinaz
JAK	*:janus kinaz*
STAT	*:Signal transducer and activator of transcription*
NF-kB	*:Nucler factor kappa-light-chain-enhancer of activated B cells*
BAPKO	:Bilimsel Araştırma ve Projeler Komisyonu
SPSS	:Statistical Package for Social Sciences
ROC	:Reciever Operator Characteristics Curve
IRS	:İmmünreaktivite skoru

1. GİRİŞ VE AMAÇ

Liposarkomlar erişkin dönemde en sık görülen yumuşak doku sarkomlarıdır. Yumuşak doku sarkomlarının %10-16'sını liposarkomlar oluşturmaktadır. Genellikle 5-7. dekatlarda görülmektedirler. Yerleşim yerleri açısından incelendiğinde genellikle uyluğun derin dokuları ve retroperitonda yerleştiği göze çarpmaktadır. Bununla birlikte baş-boyun bölgesi dahil vücudun birçok bölgesinde de görülebilir[1–3]. Histolojik, biyolojik ve sitogenetik olarak liposarkomların çok çeşitli alt grupları vardır. Dünya Sağlık Örgütü (DSÖ) yumuşak doku tümörlerinin yeni sınıflandırmasını 2013 yılında yayınlamıştır. Bu sınıflandırmaya göre liposarkomlar atipik lipomatöz tümör/iyi diferansiye liposarkom (ALT/İDL), dediferansiye liposarkom (DL), miksoid liposarkom (MLS) ve pleomorfik liposarkom (PL) olarak dört gruba ayrılmışlardır[4]. Genetik olarak ALT/İDL ring (halka) ve dev kromozoma sahiptir. Bunlar murine double minute 2 homolog protein (MDM2) genini de içeren, 12q14-15 bölgesinin amplifikasyonunu gösterir. Bu kromozomlar diğer kromozomal bölgelerin ko-amplifikasyonu ile bağlantılıdır. Bunların çoğunda da alfa-satellit sentromerik sekansları yoktur[1,4,5].

Anatomik lokalizasyon ALT/İDL'de en önemli prognostik faktördür. Geniş eksize edilmediği takdirde yüksek nüks etme ihtimali bulunmaktadır. Ancak dediferansiye olmayan vakalar metastaz yapmazlar. Lezyonların yerleşim yerlerine göre nüks oranları da farklılık göstermektedir. Ekstremite yerleşimli olguların nüks oranı %43 iken, retroperiton yerleşimli olguların nüks oranı %91'dir. Ekstremite yerleşimli olgular hayatı tehdit etmeyebilir. Retroperiton, mediasten yerleşimli olgular ise geç dönemde de olsa nüksler sonucu lokal etki ile veya dediferansiye olup sistemik metastazlar ile hastanın ölümüne yol açabilir. Lezyonun yeri ve bulunma süresi dediferansiyasyona bağlı değişikliklerin ortaya çıkmasındaki en önemli etkenlerdir. Retroperitonda yerleşen tümörlerde %20'den fazla, ekstremitede yerleşen tümörlerde %2'den az oranda dediferansiyasyona gidiş izlenebilir. 10-20 yıllık takiplerde

mortalite oranı ekstremite yerleşimli tümörlerde %0, retroperiton yerleşimli tümörlerde ise %80'dir. Sağkalım ortalama 6-11 yıldır [1,4,6,7].

ALT/İDL, liposarkomların %40-45'ini oluşturur ve agresif adipositik tümörlerin en geniş kısmını teşkil eder. En sık alt ekstremite, retroperiton ve paratestiküler bölgede görülür. Bu liposarkom tipi, benign adipositik tümörlere morfolojik olarak çok benzer. Benign adipositik tümörlerle iyi diferansiye liposarkomun ayırıcı tanısı yalnızca morfolojik kriterler kullanıldığında zor olabilmektedir. Aralarındaki küçük morfolojik farklara rağmen, ayırıcı tanı önemlidir, çünkü iyi diferansiye liposarkom benign adipositik tümörlerin aksine nüks edebilir ve dediferansiye olup, metastaz yapabilme özelliğine sahiptir. Bu yüzden morfolojiye ek olarak MDM2 ve siklin bağımlı kinaz 4 (CDK4) ile p16 ekspresyonu gibi daha objektif yöntemler ayırıcı tanıda kullanılmaya başlanmıştır. Günümüzde ayırıcı tanı için altın standart olarak MDM2 ve CDK4'ün floresan in situ hibridizasyon (FİSH) yöntemiyle araştırılması kabul edilmektedir. MDM2 ve CDK4 proteinlerinin ve bunlara ek olarak CDK4 üzerine etkili olan p16 proteininin immünohistokimyasal yöntemlerle gösterilmesinin de faydalı olabileceği bildirilmektedir [8,9].

Bölümümüzde iyi diferansiye liposarkomlarla benign adipositik tümörlerin ayırıcı tanısında sadece morfolojik kriterler kullanılmaktadır. Oysa, bu ikisi arasındaki morfolojik farklar zaman zaman çok belirsizdir. İyi diferansiye liposarkom ve iyi diferansiye liposarkom ile morfolojik olarak karışabilecek olgularda altın standart olarak kullanılan MDM2 ve CDK4 gen amplifikasyonunun FİSH yöntemiyle araştırılması altın standart olarak kabul edilmekle birlikte bu yöntem pahalı ve zaman alıcıdır[8–11]. Çalışmamızın amacı, bölümümüzde iyi diferansiye liposarkom ile karışabilecek adipöz tümörler arasındaki ayırıcı tanıda CDK4 ve MDM2 proteinlerinin ve bunlara ek olarak, ayırıcı tanıda faydalı olduğu bildirilen p16 proteininin immünohistokimyasal olarak varlığının ve tanısal etkinliğinin araştırılmasıdır. Ayrıca bu parametrelerin yaş, tümör boyutu, tümör lokalizasyonu ve klinik verilerine ulaşılabilen olgularda sağkalım gibi diğer prognostik faktörlerle ilişkisinin değerlendirilmesi amaçlanmıştır.

2. GENEL BİLGİLER

Yağ dokusunun önemi ve bir çok fonksiyonu henüz tam olarak aydınlatılamamıştır. Yağ dokusu sadece enerji kaynağı olarak fonksiyon göstermez. Yağ dokusu vücut ısısının korunmasında önemli role sahiptir, aynı zamanda travma ve yaralanmalara karşı mekanik bir koruyucu olarak da fonksiyon gösterir [12]. Ayrıca son zamanlarda yağ dokusunun bir çok sitokin ve adipokin sentezlediği bildirilmiştir. Bu yüzden sentezlemiş olduğu bu sitokinlerden dolayı endokrin bir organ olarak da değerlendirilmektedir [13].

2.1. Beyaz Yağ Dokusu

İkinci trimesterden önce yağ doku öncülleri ışık mikroskobu ile gösterilemez. 14. haftadan sonra mezenkimal hücre grupları primitif kan damarları çevresinde yoğunlaşmaya başlar (evre 2). Bu evreden önce yağ doku fibroblastlara benzer gevşek iğsi hücreler ve zeminden oluşmaktadır (evre 1). Sonrasında kan damarları çoğalmaya devam etmekte ve preadipositler mezenkimal lobüller şeklinde organize olmaktadır (evre 3). Preadipositler lipid içermezler. Evre 4'te karakteristik sitoplazmik yağ vakuolü görülmeye başlar. Son olarak evre 5'te interlobüler fibröz septa oluşumu gerçekleşir (Şekil 1). Bu olay 14-24. haftalar arasında gerçekleşir. 24-29. haftalarda yağ lobülü sayısı değişmez. En erken yağ lobülü yüz, boyun, meme ve abdomende oluşur. 15. haftadan sonra sırt, omuzlar, alt ve üst ekstremitede oluşmaya başlar.

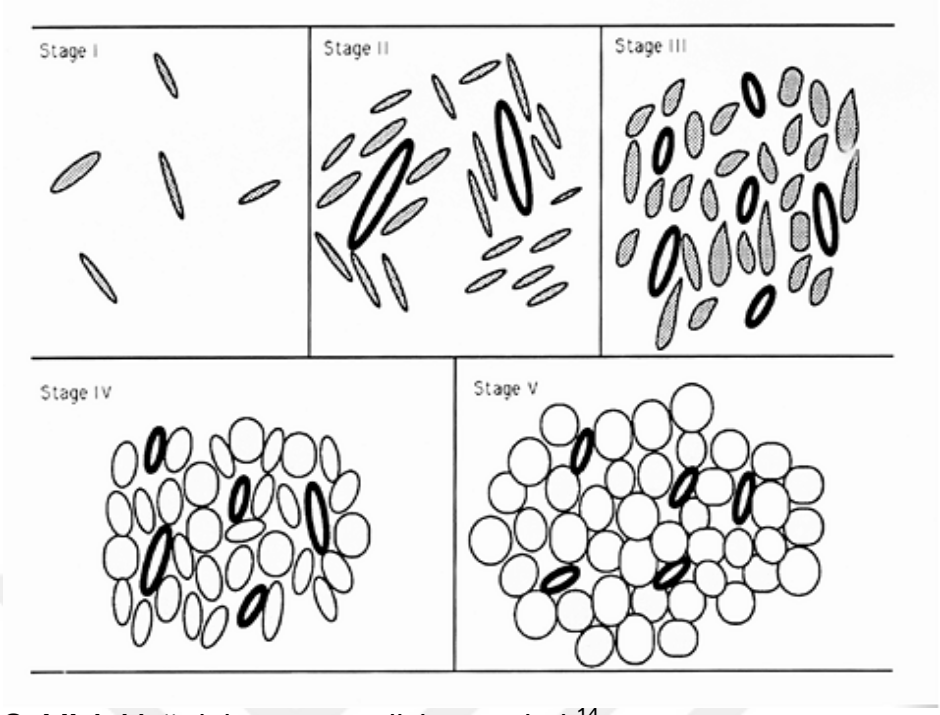

Şekil 1. Yağ dokusunun gelişim evreleri [14].

Adiposit gelişimi ve anjiogenez arasında ilişki vardır. Bu gelişimsel ilişkiden dolayı adiposit öncüllerinin endotel hücrelerinden kaynaklandığı düşünülmüştür [15]. Ortalama boy ve kiloda olan bir yenidoğanda yaklaşık 5 milyar adiposit vardır. İlk 10 yılda yağ doku gelişime paralel bir şekilde büyür. Ergenliğe kadar hücrelerin sadece sayısı artarken ergenlikte hem sayısı hem de boyutu artar.

Yağ dokunun ısı yalıtımı ve mekanik koruma gibi fonksiyonları vardır. En önemli görevi ise lipid alımı, sentezi, depolanması, hormonal ve sinirsel uyarılarla serbest yağ asitlerinin salınmasıdır [14].

Histolojik olarak sitoplazmasında tek büyük yağ damlacığı, periferik yerleşimli yassılaşmış çekirdeği ve ince bir sitoplazmik çerçevesi olan sferik ya da poligonal şekilli, ortalama 120 μm çapında hücrelerdir (taşlı yüzük benzeri) [12].

2.2. Kahverengi Yağ Dokusu

Kahverengi yağ öncülleri kapiller ağ ile de ilişkili olan iğsi hücrelerdir. Özellikle yenidoğanlarda ve çocuklarda bulunur, yaş ilerledikçe azalır. Çocuklarda özellikle interskapular alanda, boyun, mediasten, akciğer hilusu, göğüs duvarı, abdomen ve retroperitonda bulunur; erişkinlerde ise böbrek, adrenal ve aort çevresi, mediasten ve boyunda bulunmaya devam eder [12].

Ana görevi ısı üretimidir, bunu sempatik sinirlerden norepinefrin salınımıyla kontrol eder. Erişkinlerde kilo düzenlemesinde de rolü vardır.

Beyaz yağla karşılaştırıldığında daha belirgin lobüler büyüme paterni vardır. Belirgin vaskülarite ve hücre içi mitokondri karakteristik kırmızı-kahverengi görüntüyü oluşturur. Beyaz yağa oranla 4-6 kat fazla vaskülaritesi vardır. Beyaz yağa göre daha küçük, poligonal ya da yuvarlak, daha eozinofilik sitoplazmaları vardır. Açlık ve soğuğa maruziyet hücre boyutunda küçülmeye neden olur [14].

2.3. Benign Lipomatöz Tümörler

Benign lipomatöz tümörler yumuşak doku tümörleri içinde en sık rastlanan tümör grubudur. Yağ dokusunun özel olarak tanımlanmış benign tümörleri ve tümör benzeri lezyonları da mevcuttur.

Benign lipomatöz tümörler 4 gruba ayrılır[12]:

1) Yüzeyel lipomlar

2) Derin lipomlar

Anjiomiyolipom

İntramuskuler/intermuskuler lipom

Tendon kılıfı lipomu

Nöral fibrolipom

Lumbosakral lipom

3) Matür yağ dokusunun infiltran ya da diffüz neoplastic/nonneoplastik proliferasyonları

Diffüz lipomatozis
Pelvik lipomatozis
Simetrik lipomatozis (Madelung hastalığı)
Adipozis dolorosa (Dercum hastalığı)
Steroid lipomatozis
Nevus lipomatozis

4) Lipom varyantları

Anjiolipom
Miyolipom
Anjiomiyolipom
Miyelolipom
Kondroid lipom
Iğsi hücreli/pleomorfik lipom
Hibernom
Lipoblastom/lipoblastomatozis

Bu grupları tanımlarken gerçek neoplaziler, hamartomatöz lezyonlar ve lokalize yağ büyümesi gibi gruplandırmalar yapmaya çalışmak pratik olarak anlam taşımamaktadır. Sitogenetik analizler benign lipomatöz tümörlerde tanısal katkı sağlamasa da son yıllarda benign ve malign lipomatöz tümörlerin patogenezinin anlaşılmasına katkı sağlamıştır [12].

2.3.1. Lipom

2.3.1.1. Epidemiyoloji

Lipomlar erişkinlerde en sık görülen mezenkimal neoplazilerdir. Hayatın ilk iki dekadında nadir görülmekle birlikte daha çok 40-60 yaş arasında görülmektedir [12]. Hastaların yaklaşık %5'inde multipl lipomlar görülmektedir [4].

Cinsiyete göre dağılım değişmekle birlikte çoğu çalışmada erkeklerdeki insidansın daha yüksek olduğu gösterilmiştir [16] .

Lipomlar subkutan dokudan, derin yumuşak dokulardan ve kemik yüzeylerinden (parosteal lipom) kaynaklanabilir. Subkutan/yüzeyel lipomlar en çok sırt, boyun ve karın bölgesinde, proksimal ekstremitelerde, nadiren de yüz, el, alt bacak ve ayaklarda görülür. Derin yerleşimli lipomlar nadirdir ve geç dönemde büyük boyutlara ulaştıktan sonra tespit edilebilir. El ve ayakların subfasyal dokularında, periostta, alın ve skalpte, mediasten ve toraksta, göğüs duvarı, pelvis, retroperiton, paratestiküler doku gibi bir çok yerde görülebilir. Gastrointestinal sistemde kalın ve ince bağırsağın submukoza ve subserozasında görülür. Derin lipomların sınırları yüzeyel lipomlara göre daha belirsizdir. Gövde, baş-boyun, alt ve üst ekstremiteler gibi vücudun çeşitli yerlerinde yer alan iskelet kaslarının içinden veya kas lifleri arasından kaynaklanabilir. Bu lipomlar intramusküler ya da intermusküler lipom adını alır. Retroperitoneal lipomlar çok nadirdir ve moleküler doğrulama gerektirir.

Lipomlar genellikle asemptomatik, yavaş büyüyen, yumuşak kıvamlı, yuvarlak, ağrısız kitle olarak ortaya çıkarlar, ancak büyük kitlelerde periferik sinirlere basıdan dolayı ağrı olabilir. Derin yerleşimli lipomlarda lokalizasyon ve boyutuna bağlı olarak dolgunluk hissi, hareket kısıtlılığı, dispne ve çarpıntı gibi semptomlar görülebilir. Literatürde retroperiton yerleşimli olgular bildirilmiş olmakla birlikte bunların lipomdan çok, iyi diferansiye liposarkom olduklarına inanılmaktadır [17]. Radyolojik olarak çevre dokudan belirgin sınırla ayrılan, radyolusen globüler kitleler şeklinde görülür. Bilgisayarlı tomografide (BT) subkutan yağ dokuya benzer, liposarkoma göre daha uniform dansitededir. Manyetik rezonans görüntülemenin (MRI) ayırıcı tanıya katkısı yoktur. Yüzeyel lipomlar genellikle 5 cm'den küçüktür, 10 cm'den büyük lipomlar nadirdir. Makroskopik olarak lipomlar yumuşak, iyi sınırlı, ince kapsüllüdür, kesit yüzeyi sarı parlak görünümde ve düzensiz lobüler paterndedir [4,12].

2.3.1.2. Histopatoloji

Normalden biraz daha büyük yağ hücrelerinden oluşan lipomlar çevre yağ dokusundan çok az farklılık gösterirler. Hepsi damardan zengindir ancak damar ağı geniş lipositler tarafından sıkıştırıldığından net olarak görülemez (Şekil 2). Atrofik lipomlarda liposit hacminde belirgin küçülme sonucu damarlar görülebilir hale gelirler. Lipomlara başka mezenkimal elemanlar da eşlik edebilir. Genelde hyalinize olan, fibröz kapsül ya da septayla ilişkili fibröz bağ dokusunun eşlik ettiği lipomlara fibrolipom denir. Sklerotik lipomlar genç erkeklerde, genellikle kafa derisi ya da elde yerleşen sklerotik fibröz doku ve fokal lipositik alanlar içeren lipomlardır [18]. Miksolipomlarda ise tümörün bir bölümü alsian mavisi ile boyanan ve hyaluronidaz uygulaması ile ortadan kalkan mukoid maddeden oluşur. Bu lezyonların bir kısmı ince ve kalın duvarlı damarlardan zengin olabilir (vasküler miksolipom/ anjiomiksolipom)[19]. Bu tümörlerin miksomalardan ve miksoid liposarkomlardan ayrımı zordur. Miksolipomlarda yağ komponenti ile miksoid alanlar arasındaki geçiş bölgelerinin varlığı miksomadan; lipoblast ve pleksiform kapiller patern yokluğu miksoid liposarkomdan ayrımda önemlidir. Miksolipomlarda seyrek olarak mukoid materyal içeren atipik vakuollü hücreler görülebilir ancak bunlarda neoplastik lipoblastların aksine hiperkromatik çekirdek ve sitoplazma içinde belirgin sınırlı lipid damlacıkları yoktur. Kemik ve kıkırdak (osteolipom, kondrolipom) diferansiyasyon nadirdir ve daha çok uzun süreli ve büyük boyutlu lipomlarda görülür [20].

Kan akımı bozukluğu, enfeksiyon ya da travma sonucu infarkt, kanama, kalsifikasyon, kistik dejenerasyon, çok çekirdekli dev hücreler, seyrek iltihap hücresi ve köpüksü makrofajların eşlik ettiği yağ nekrozu gibi sekonder değişiklikler gelişebilir.

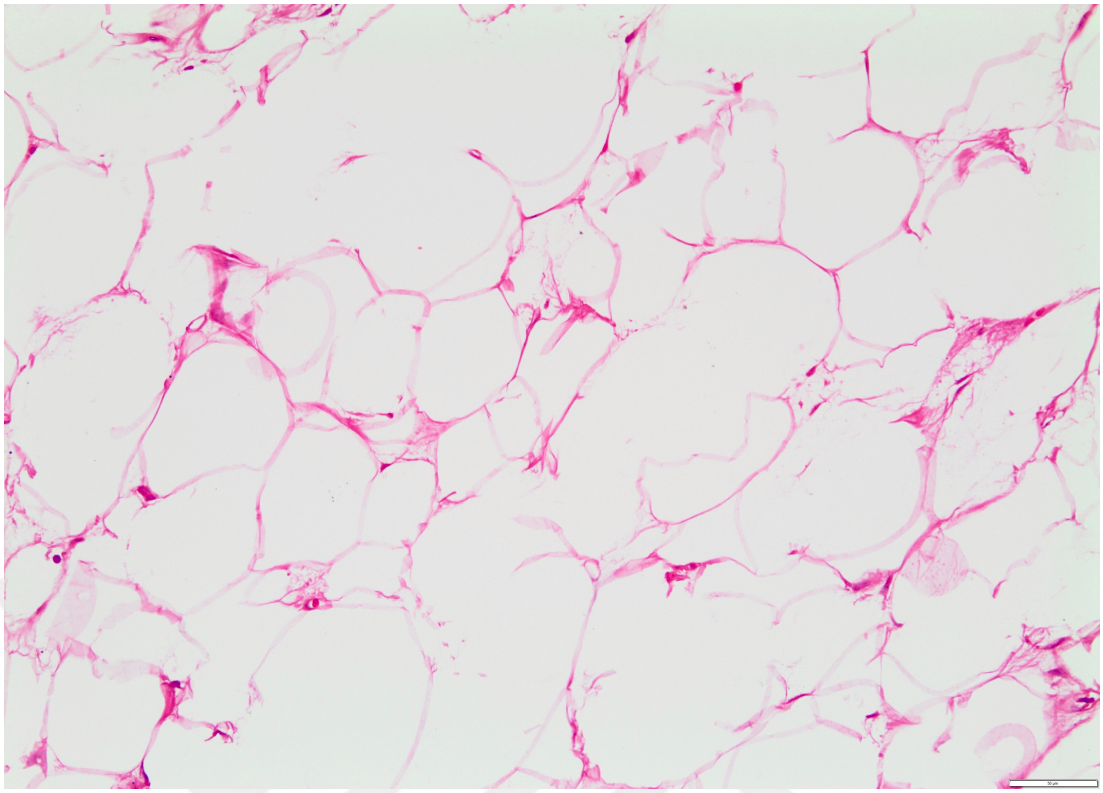

Şekil 2. Lipom (HEx200).

2.3.1.3. Sitogenetik ve moleküler genetik

Lipomların yaklaşık %55-75'inde kromozomal değişiklik gösterilebilmiştir. Sitogenetik değişiklikler hasta yaşı ile orantılı olarak artmaktadır.

En sık görülen genetik değişiklikler tablo 1'de gösterilmiştir [4,12].

Tablo 1. En sık görülen genetik değişiklikler

12q13-15 aberasyonu
t(3;12)(q27-28;q13-15)
1p36, 1p32-34, 2p22-24, 2q35-37, 5q33, 11q13, 12p11-12
6p21-23, 13q11-12, 12q22-24 aberasyonu
t(3;6)(q27-28;p21-23)
13q delesyonu
13q11-12 ve 6p21-23 rearanjmanı
13q11-12 ve 12q13-15 rearanjmanı
HMGA2 geni (12q14.3)
HMGA2-LPP; t(3;12)
CXCR7 (2q37.3), EBF1 (5q33.3), NFIB (9p22.3), LHFP (13q13.3)
MDM2 kazanımı
PLAG1 rearanjmanı

2.3.1.4. Tedavi ve prognoz

Lipomlar klinik açıdan benign lezyonlar olup eksizyon sonrası lokal nüks oranı %5'ten azdır. Derin lipomlarda total eksizyon güçlüğü nedeniyle nüks oranı daha yüksektir. Lipomlarda malign transformasyonla ilgili nadir olgu bildirilmekle birlikte bunların da aslında morfolojik özellikleri lipoma benzeyen iyi diferansiye liposarkomlar olma ihtimali yüksektir.

2.3.2. İğsi hücreli/pleomorfik lipom

Olgun yağ ve iğsi hücrelerin bir arada görülmesiyle karakterize lezyondur. Pleomorfik lipomda ek olarak çok çekirdekli dev hücreler de görülür. Orta yaşlarda (55 yaş) ve erkeklerde daha sık görülür. Ense, sırt, omuzlar başta olmak üzere yüz, baş-boyun, ağız içi ve ekstremitelerde de görülebilir. Genellikle subkutan doku yerleşimli, uzun süreli, bulgu vermeyen, ağrısız

kitle olarak kliniğe gelir. Makroskopik olarak; 3-5 cm boyutta, iyi sınırlı, kesit yüzü daha hücresel alanları yansıtan gri-beyaz jelatinöz odaklar dışında klasik bir lipom görüntüsündedir. Mikroskopik olarak; değişen oranlarda olgun yağ ve iğsi/pleomorfik hücreli komponent içerir. Yağ komponentin minimal, iğsi/pleomorfik hücreli komponentin baskın olduğu durumlarda tanı oldukça zordur. Bazı olgular sadece iğsi ya da sadece pleomorfik hücreli komponent içerirken, çoğunda bu iki komponent birlikte görülür. Klasik iğsi hücreli lipomda, tek uzun çekirdekli, bipolar sitoplazmik uzantıları olan, genelde birbirine paralel, kısa demetler şeklinde sıralanan hücreler görülür. Klasik pleomorfik lipomda ise, koyu eozinofilik sitoplazma içinde çelenk şeklinde dizilmiş çok sayıda hiperkromatik çekirdek içeren dağınık yerleşimli atipik dev hücreler karakteristiktir (Şekil 3).

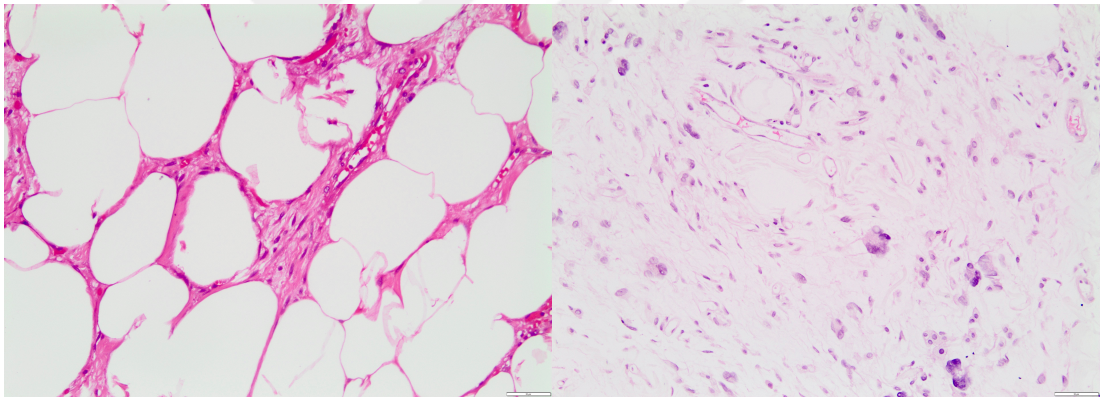

Şekil 3. İğsi hücreli/pleomorfik lipom (HEx200).

İmmünohistokimya (İHK) ile hücreler CD34 antikoru ile pozitif boyanırken, aktin ve desmin antikorları ile negatiftir. S100 proteini ile yağ hücreleri pozitif boyanır iken, iğsi hücreler ve atipik/çelenk benzeri dev hücrelerde boyanma görülmez. Bcl-2 ayırıcı tanıya faydası olmamakla birlikte pozitiftir. CD10 da özgüllüğü düşük olmakla birlikte pozitif olabilmektedir [21,22].

16q ve 13q kaybı iğsi hücreli ve pleomorfik lipomun ortak özellikleridir. ALT/İDL'de görülen ''halka kromozom'' ve ''dev marker'' anomalilerinin iğsi hücreli ve pleomorfik lipomda görülmemesi bu ikisi arasındaki ilişkiyi ve bunların ALT/İDL'den ayrı kabul edilmesi gerektiğini desteklemektedir [23].

Ayırıcı tanı baskın olan komponente göre değişmekle birlikte klasik iğsi hücreli lipom en çok dermatofibrosarkom protuberans ile karışmaktadır. Pleomorfik lipom ayırıcı tanısına giren adipositik lezyonlar tablo 2'de özetlenmiştir.

Tablo 2. Pleomorfik lipom, İyi diferansiye liposarkom ve pleomorfik liposarkom karşılaştırması.

Özellik	**Pleomorfik Lipom**	**İyi Diferansiye Liposarkom**	**Pleomorfik Liposarkom**
Lokalizasyon	Subkutan, boyun, ense, omuzlar	Derin, ektremiteler, retroperiton	Ekstremiteler
Yaş	45-60	50-70	50-70
Çelenk benzeri hücreler	Karakteristik	Mevcut	Nadir
Pleomorfik lipoblastlar	Yok	Mevcut	Karakteristik
Genetik	16q ve 13q kaybı	Halka kromozom, dev marker	Değişen kompleks anomaliler
MDM2 amplifikasyonu	Yok	Mevcut	Görülebilir
Metastaz	Yapmaz	Çok nadir	Yaygın

İğsi hücreli/pleomorfik lipomlar klinik olarak benign lezyonlardır; nüks, dediferansiyasyon, metastaz beklenmez.

2.3.3. İntramusküler/intermusküler lipom

Büyük boyut, derin yerleşim ve infiltratif büyüme paterni nedeniyle klinisyen ve patologlar için önemli olan lezyonlardır. Infiltratif lipom olarak da adlandırılmaktadır [24]. Erkeklerde daha çok olmak üzere 30-60 yaş arası bireylerde sık görülür. En sık uyluk, üst kol ve omuz kaslarında görülür. 20 cm'ye kadar ulaşabilen, yavaş büyüyen, ağrısız kitle olarak ortaya çıkar. Makroskopik olarak kas dokusunun yerini almış, kas fasyası ve intermusküler bağ dokuya uzanım gösteren yağ dokusu şeklindedir. Mikroskopik olarak kas içinde diffüz infiltrasyon gösteren lipositler görülür. Arada kalan kas lifleri genellikle atrofiktir (Şekil 4). Ayırıcı tanıda yer alan ALT/İDL'de görülen lipoblastlar ve atipik çekirdekli hücreler görülmez. Dikkatli örnekleme intramusküler atipik lipomatöz tümörü atlamamk açısından çok önemlidir. Atipik lipomatöz tümörden ayırmada MDM2 amplifikasyonu yardımcıdır. Total eksizyon sonrası tam iyileşme sağlanır. Bildirilen nüks oranları %3 ile %62.5 arasında değişmekle birlikte bunların yetersiz eksizyon ve intramusküler atipik lipomatöz tümör ile ayırıcı tanıda kullanılan kriterlerdeki eksiklik ile ilişkili olduğu düşünülmektedir [24].

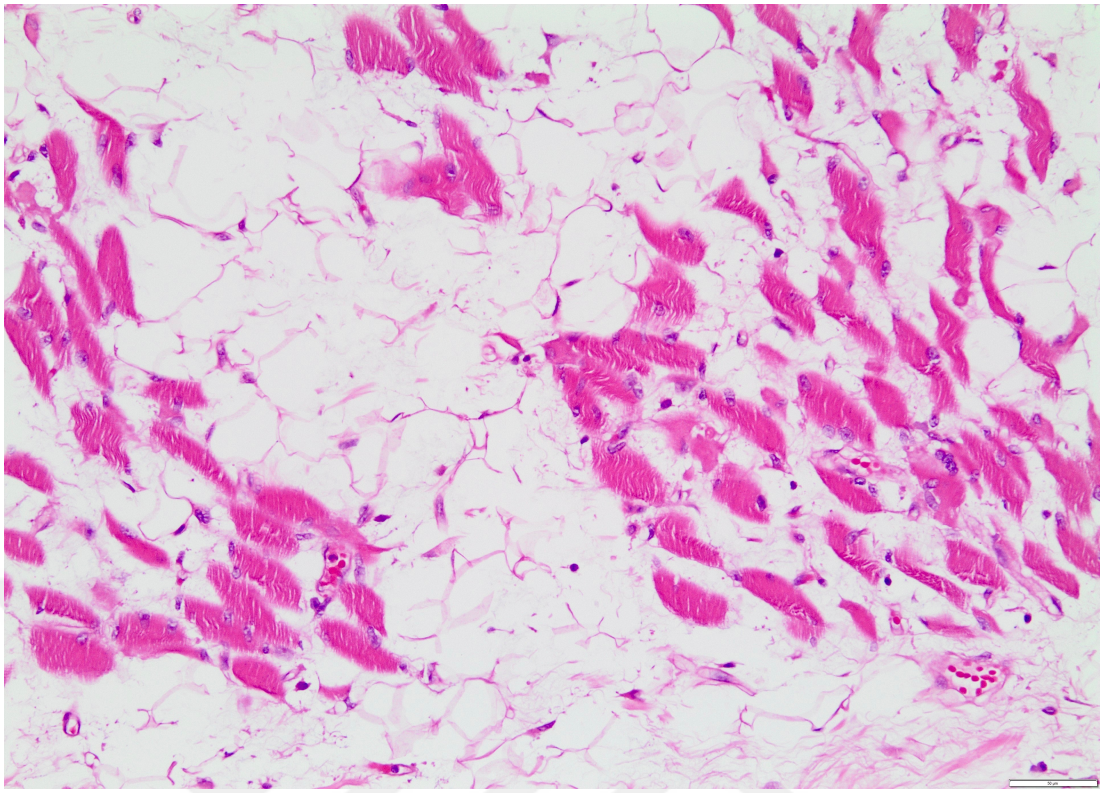

Şekil 4. İntramusküler/intermusküler lipom (HEx200).

2.3.4. Lipoblastom

Embriyonel beyaz yağ dokusu özellikleri taşıyan, lokal ya da diffüz olabilen benign bir tümördür. Çocukluk çağı tümörüdür, 3 yaş altında ve erkeklerde daha sık görülür. En sık ekstremitelerde ve gövdede ağrısız kitle şeklinde ortaya çıkar. Daha az oranla retroperiton, pelvis, abdomen, mezenter, mediasten, baş-boyunda da görülebilir. Sınırlı (benign lipoblastom) ve diffüz (diffüz lipoblastomatozis) olmak üzere iki tipi vardır. Daha çok görülen sınırlı tip yüzeyel yumuşak doku yerleşimli olup lipomu taklit eder. Diffüz tip subkutan yağ doku ve kas dokuya infiltratif yayılma ve nüks etme eğilimindedir. Makroskopik olarak; 2-5cm boyutta, lipoma göre daha soluk renkli, kesit yüzü miksoid/jelatinöz görünümdedir.

Mikroskopik olarak; arada değişen kalınlıkta fibröz septa ve gevşek miksoid mezenkimal alanlar içeren, immatür yağ hücrelerinden oluşan küçük düzensiz lobüllerden oluşur. Lobüllerde primitif iğsi mezenkimal hücrelerden

univakuoler matür yağ hücresine kadar değişen morfolojide lipoblastlar içerirler. Arada kahverengi yağ hücresine banzeyen yuvarlak, ince vakuollü hücreler de görülebilir. Bazı alanlarda miksoid liposarkoma benzeyen miksoid stroma ve damar ağı görülebilir [4,12] (Şekil 5).

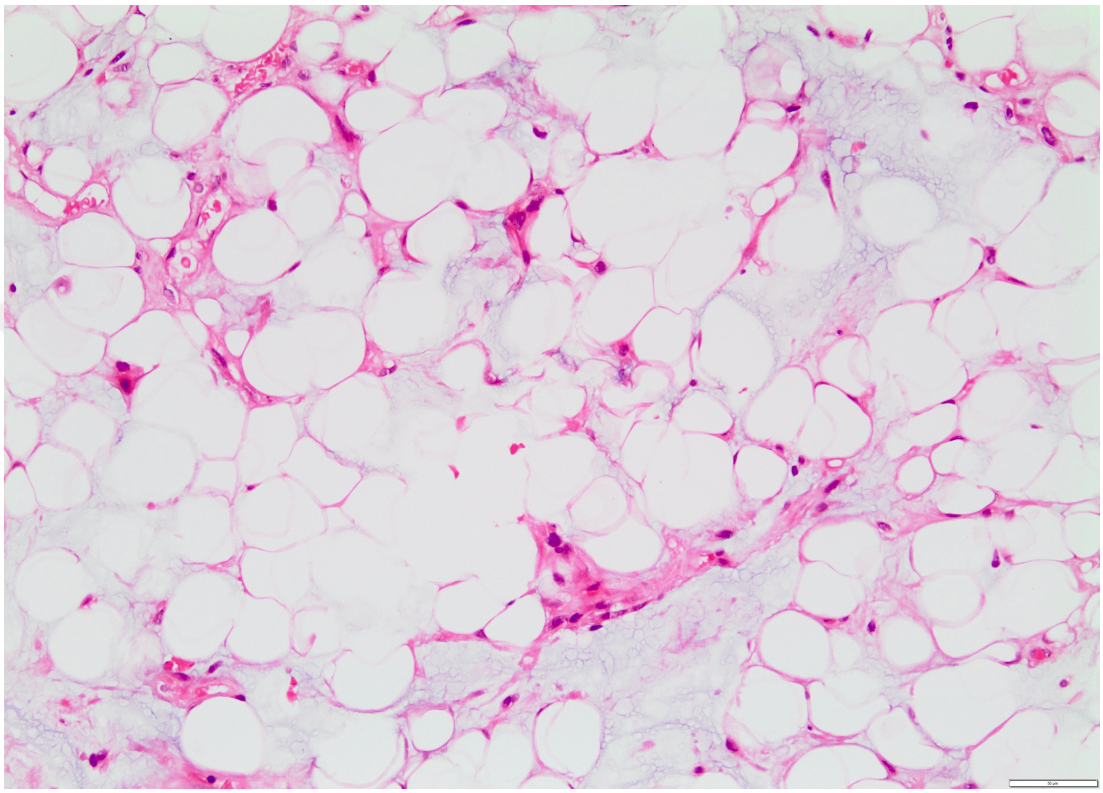

Şekil 5. Lipoblastom (HEx200).

İmmünohistokimyasal olarak adipositler S100 proteini ve CD34 antikoru ile, primitif mezenkimal hücreler de desmin ile pozitiftir. Lipoblastomlarda en karakteristik sitogenetik değişiklik 8q11-13 yeniden düzenlenimidir [25]. Bu tümörlerde HAS2/PLAG1 ve COL1A2/PLAG1 içeren PLAG1 yeniden düzenlenimi sonucu oluşan füzyon genleri tanımlanmıştır. Bu tümörlerde miksoid liposarkomda görülen t(12;16) görülmesi beklenmez [26]. Lipoblastomlarda prognoz çok iyidir. Total eksize edilemeyen olgularda nüks oranı %13-46'dır. Metastaz ya da malign transformasyon görülmez.

2.4. Malign Lipomatöz Tümörler

Amerika Birleşik Devletleri'nin 2010 yılında açıklanan istatistik sonuçlarına göre 2009 yılında toplam 13.000 yeni hasta kemik ve yumuşak doku sarkomu tanısı almıştır. Bunların da %20'sini liposarkomlar oluşturmaktadır (https://seer.cancer.gov/data/, Erişim tarihi: 3 Ekim 2016).

Liposarkomlar erişkinlerde en çok görülen sarkomlardır ve bütün sarkomların %15-25'ini oluştururlar. DSÖ 2013 yılında yayınladığı son sınıflamada [4] bu gruptaki tümörleri 4 gruba ayırmıştır. Bunlar;

- Atipik lipomatöz tümör
- Dediferansiye liposarkom
- Miksoid liposarkom
- Pleomorfik liposarkom'dur.

Liposarkom tanısı koyulurken dikkat edilmesi gereken noktalar;

- Lipomların aksine liposarkomların çoğu derin yerleşimlidir.
- Lipomların liposarkoma transformasyonu nadirdir; malign transformasyon görülen olguların aslında ilk lezyonun yetersiz örneklenmesine ya da morfolojik olarak lipomla karışan liposarkomlar olmasına bağlı olduğu düşünülmektedir.
- Liposarkomlar çocuklarda çok nadir olarak görülür, bu yaşlarda görülen liposarkom benzeri lezyonlar çok büyük olasılıkla lipoblastomdur.
- Liposarkomlar nadiren radyasyona sekonder gelişebilir.

En sık 5.-7. dekatta görülür [1,14,15,18]. En çok uyluğun derin dokuları ve retroperitonda olmak üzere baş-boyun bölgesi dahil vücudun birçok bölgesinde görülebilirler[1,4,14,19]. Makroskopik olarak genellikle büyük boyutlarda, multilobüle yapıda, düzgün sınırlı, yumuşak kitlelerdir. Kesit yüzeyleri gri-sarı-beyaz renklerde olup, iyi diferansiye alanlarda lipom benzeri, kötü diferansiye alanlarda ise solid yapıdadır [15,16,20].

Liposarkomların mikroskopik incelemesinde boyut ve şekil farklılığı gösteren lipositler ve pleomorfik, hiperkromatik çekirdekli atipik stromal hücreler görülmektedir. İyi diferansiye liposarkomlarda bu morfoloji kolaylıkla seçilebilirken, diğer alt tiplerde tümör hücrelerinin yağ dokusu görünümü olmayabilir. Lipoblast varlığı liposarkom tanısı için kullanılan önemli bir kriterdir, ancak lipoblastlar başka tümörlerde de görülebileceği için tanı için şart değildir.

Tanısal lipoblastları belirlemeye yardımcı kriterler;

- Hiperkromatik keskin sınırlı katlantılı çekirdek.
- Sitoplazmada yağ damlacığı.
- Uygun histolojik arka plan.

Lezyonun tamamının birlikte değerlendirilmesi gerekmektedir, çünkü lipoblast benzeri hücreler yağ nekrozu, atrofik değişiklikler, hibernomatöz değişiklikler, silikona karşı yabancı cisim reaksiyonu, takip artefaktı, karsinom, melanom ve lenfoma gibi bir çok durumda da görülebilir.

Yumuşak doku sarkomlarında çok çeşitli faktörlerin prognostik öneminin araştırıldığı çalışmalarda iki parametrenin büyük öneme sahip olduğu gösterilmiştir. Bunlar histolojik tip ve derece(grade)lendirmedir. Mitotik indeks ve tümör nekroz miktarı derecelendirmede kullanılan parametrelerdir. Derecelendirme özellikle uzak metastaz olasılığını ve sağkalımı gösterir. Ancak lokal nüksü daha çok cerrahi sınırlarda tümör varlığı belirler.

United States National Cancer Institute (NCI) ve French Federation Nationale des Centres de Lutte Contre le Cancer (FNCLCC) sistemleri en fazla kabul görmüş histolojik derecelendirme sistemleridir. Liposarkomların derecelendirilmesinde sıklıkla FNCLCC kriterlerinden yararlanılır. FNCLCC sistemi 1984 yılında Trojoni tarafından önerilmiş, 1997 yılında Guillou tarafından modifiye edilmiştir [27,28] . 2006 yılında Deyrup ve arkadaşları FNCLCC sınıflamasının NCI'ya göre daha kullanılabilir ve yüksek prediktif değere sahip olduğunu bildirmişlerdir [29].

2.4.1. Tedavi

Liposarkomların asıl tedavisi cerrahi rezeksiyondur. Radyoterapi; lokal kontrolün sağlanmasında, sistemik hastalık halinde ise kemoterapiye ek olarak kullanılmaktadır. Miksoid liposarkom olguları, iyi diferansiye ve dediferansiye liposarkom olgularına göre kemoterapiye ve radyoterapiye daha duyarlıdır. Klasik kemoterapiye cevap veren liposarkom alt grubunun sınırlı olması ve güncel kemoterapi modaliteleri ile tam kür sağlanamaması, bu tümörlerin moleküler biyolojik özelliklerini hedef alan yeni tedavilerin araştırılmasına ve bu tümör gruplarının moleküler genetik özelliklerinin detaylıca aydınlatılmasına olanak sağlamaktadır.

2.4.2. Sitogenetik ve moleküler genetik

2.4.2.1. p16 (CDKN2A, INK4a)

P16 hücre siklusu düzenleyicisi ve tümör baskılayıcı fonksiyona sahip önemli bir proteindir. Kodlayıcı geni, kromozom 9p21'de lokalize, 156 aminoasitten oluşan ve 3 ekzondan oluşan tümör baskılayıcı bir gendir [30]. Hücre siklusunda, G1 fazında CDK4 ve Siklin bağımlı kinaz 6'yı (CDK6) bağlayarak retinoblastom proteininin (Rb) fosforilasyonunu önler ve G1 fazından S fazına geçişe engel olur. Mutasyon, hipermetilasyon veya delesyon yoluyla birçok tümörde p16 inaktivasyonu gösterilmiştir [31]. P16 mutasyonu genellikle p53 mutasyonu olmayan hastalarda saptanmıştır ve p16'nın homozigot delesyonu yüksek Ki67 proliferasyon indeksi ile ilişkili bulunmuştur [32]. p16 ifade eksikliğinde siklin D1-CDK4 kompleksi Rb proteinini fosforlayarak E2F'nin serbest kalmasına ve E2F'nin siklus ilerletici etkisi ile hücrenin S fazına geçmesine neden olur [33] (Şekil 6). Premalign lezyonlarda p16 kaybının sıklığının fazla olması, p16 inaktivasyonunun kanser gelişiminin erken dönemindeki önemini gösterirken, p16 ekspresyonunun

değerlendirilmesi kanser nüksünün öngörülmesinde erken prognostik bir gösterge olarak değerli olabilir [34].

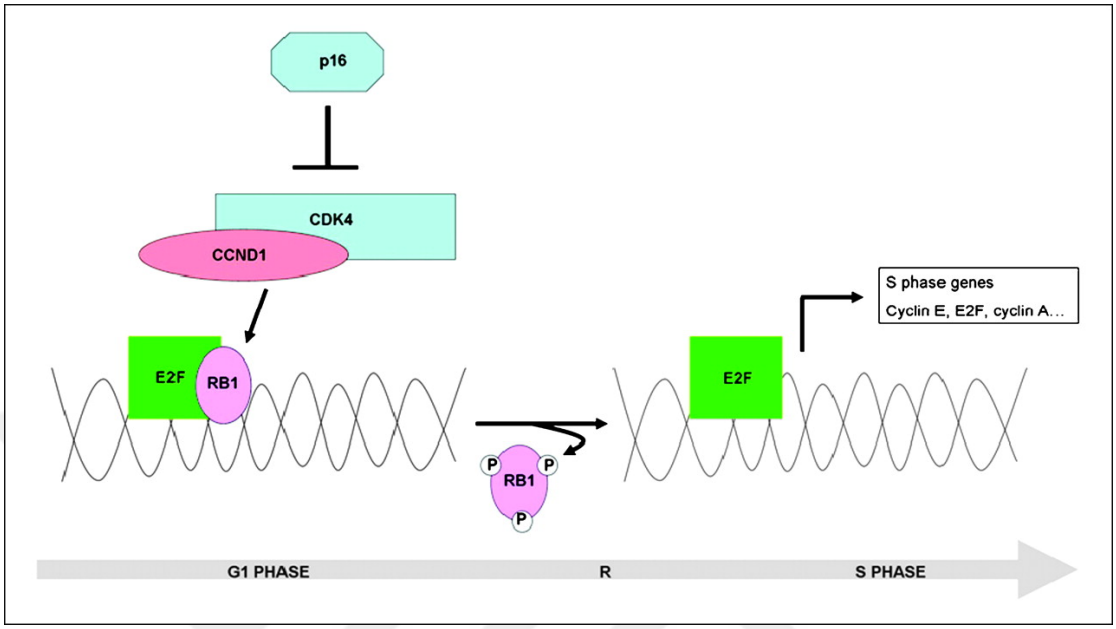

Şekil 6. P16 proteininin etki mekanizması [35].

2.4.2.2. MDM2

56kDa ağırlığında olan p53 proteini, 11 ekzonlu, 17. kromozomda yer alan bir gen tarafından kodlanmaktadır. Bir çok malignite ile ilişkili olduğu bilinen p53, ilaçlar, hipoksi, radyasyon, ultraviyole maruziyeti gibi stres durumlarında p21, p14 ARF, MDM2 ve bax genleri ile etkileşime girer ve apoptoza neden olur. 12q13-15 kromozom bölgesinde kodlanan MDM2 proteini (pMDM2), p53'ü tutarak G1/S geçişinde siklusu durdurma ve apoptoz etkisini engeller. pMDM2 sitoplazmada p53'e bağlanarak ve ''E3 ubiquitin ligase'' aktivitesi ile p53'ü yıkarak çalışır. Hipoksi, radyasyon, ultraviyole gibi stres durumlarında asetilasyon ve fosforilasyon ile pMDM2'nin p53'e bağlanma yerinde yapısal değişiklik olur. Bu durumda pMDM2 p53'ü bağlayamaz ve p53 G1 ve G2 kontrol noktalarında siklusun durdurulmasına ve bax geni aktivasyonu sayesinde apoptoza neden olur. Ancak pMDM2, etkisini özellikle onkojenik uyarı varlığında p53 bağımlı olmayan yol ile gösterir. G1/S fazı geçişinden

sorumlu olan E2F/DP1, p14ARF'yi inaktive eder, böylece çekirdekte pMDM2'yi bağlayamaz ve pMDM2'nin sitoplazmaya çıkmasına engel olamaz. Bu durumda p53'ün etkisi azalır, E2F aktivasyonundan dolayı hücre G1 fazından S fazına geçer (Şekil 7).

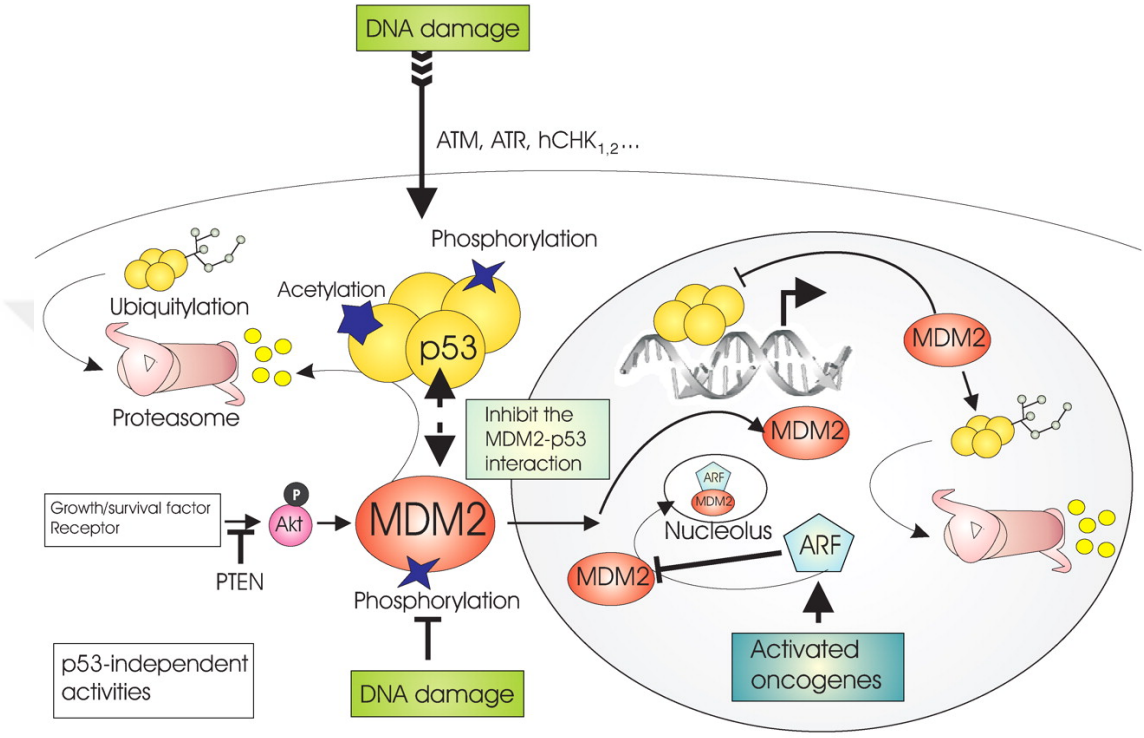

Şekil 7. MDM2 proteininin etki mekanizması [36].

2.4.2.3. Siklin bağımlı kinaz 4 (CDK4)

Siklin bağımlı kinaz ailesinden olmakla birlikte ''cell division protein kinase 4'' olarak da bilinir, 12. kromozomun uzun kolunda (12q14.1) yer alan Ser/Thr protein kinaz ailesinden CDK4 geni tarafından kodlanır. Siklin D-CDK4/6-INK4-Rb yolağı, G1/S geçişini kontrol eden önemli bir yolaktır [37]. CDK4 ve CDK6 proteinleri %71 oranında benzer amino asitlere sahiplerdir ve birbirine benzer fonksiyonları vardır. Her iki kinaz da çoğu hücre tarafından sentezlenirler ve bütün D-tip siklinlerle (D1, D2 ve D3) etkileşim içerisinde bulunurlar [38]. CDK4, Rb geninin fosforilasyonunda gereklidir. Mitojenik sinyal yolağının aktif olmasıyla D-tip siklinler CDK4 ve 6 ile etkileşime geçerler. Bu

etkileşim sonucunda siklin D-CDK4/6 kompleksi oluşur. Oluşan bu kompleks Rb geninin fosforillenmesini sağlar. Rb geninin fosforillenmesiyle transkripsiyonel olarak baskılayıcı özeliğe sahip Rb-E2F kompleksi birbirinden ayrılır. Serbest kalan E2F transkripsiyon faktörü G'den S fazına geçiş ve replikasyon için gerekli olan ilgili genin aktive olmasını sağlar [37,39] (Şekil 8).

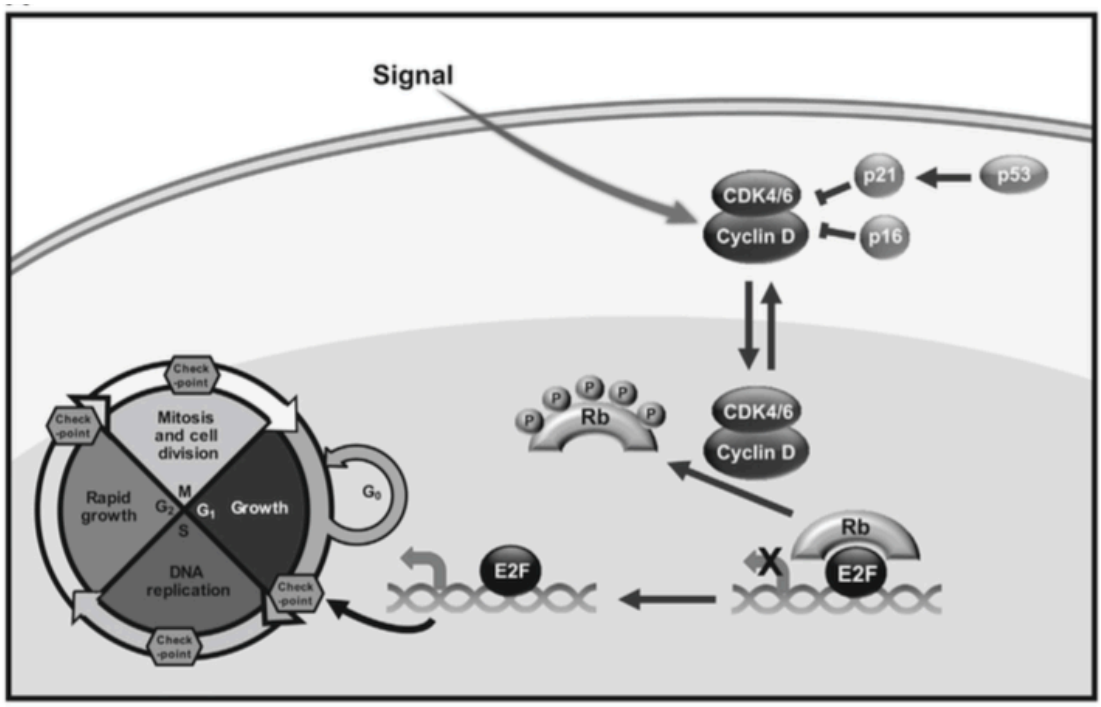

Şekil 8. CDK4 proteininin etki mekanizması [37].

CDK4/6 aktivitesi INK4 (p16 ^{INK4A}, p15 ^{INK4B}, p18 ^{INK4C}, p19 ^{INK4D}) , Cip ve Kip (p21^{CIP1}, p27 ^{KIP1}) ailesine ait proteinler tarafından düzenlenir. INK4 proteinleri siklinD-CDK4/6 aktivitesini doğrudan CDK'ye bağlanarak inhibe eder. Bu proteinler içinde özellikle p16 ^{INK4A} proteini tümör süpresyonu için çok önemlidir. p21^{CIP1} ve p27 ^{KIP1} proteinlerinin ise siklin D-CDK4/6 aktivitesi üzerinde negatif ve pozitif etkileri olabilmektedir [39,40].

Bazı kanser tiplerinde Rb kaybı G1-S geçişinden sorumlu tutulurken kanserlerin büyük çoğunluğunda doğal tip (wild-type) Rb bulunmaktadır [37]. Bu Rb (+) kanserler, onkojenik hücre proliferasyonunun devamı için

retinoblastom yerine siklin D-CDK4/6 aktivitesine bağımlıdırlar. Bu kanserlerde siklin D-CDK4/6 aşırı ifadesi, siklin D-CDK4/6 negatif düzenleyicilerin kaybı ve siklin D-CDK4/6 aktivitesini arttıran onkojenik sinyal yolaklarının varlığı görülmektedir. Fosfatidilinozitol 3-kinaz (PI3K)/AKT/*mammalian target of rapamycin* (mTOR), mitojenle-aktive protein kinaz (MAPK), wnt/β-katenin, *janus kinaz (JAK)-signal transducer and activator of transcription (STAT), nucler factor kappa-light-chain-enhancer of activated B cells (NF-κB)* ve steroid hormone sinyal yolakları (östrojen, progesterone ve androjen) siklin D-CDK4/6 aktivitesini arttıran kilit onkojenik sinyal yolaklarındandır [41] .

Siklin D-CDK4/6-INK4-Rb yolağını aktive eden en önemli mekanizma ise CCND1, CDK4 ve CDK6'ı kodlayan genlerin amplifikasyonu ve p16 ^{INK4A}'ı kodlayan lokusun delesyonudur.

2.4.3. Atipik lipomatöz tümör (ALT)/iyi diferansiye liposarkom (İDL)

Atipik lipomatöz tümörler lokal agresif mezenkimal neoplazilerdir. Bütün liposarkomların %30-40'ını oluştururlar, erişkin dönemde en çok görülen alt tiptir [42]. Kadın/erkek oranı eşittir ve en çok 6-7. dekatta görülür. Çocuklarda nadirdir. Olguların %75'i uyluk başta olmak üzere ekstremitelerde, %20'si retroperitonda ve diğerleri paratestiküler alan ve mediasten yerleşimlidir. Derin yerleşimli, ağrısız kitle oluştururlar. Retroperitoneal lezyonlar tümör çapı 20cm'ye ulaşıncaya kadar asemptomatik seyredebilirler. Makroskopik olarak ALT/İDL büyük boyutlu, iyi sınırlı, multilobüle kitledir (Şekil 9). Nadiren infiltratif büyüme paterni görülebilir. Kesit yüzü lipom benzeri sarı-beyaz veya yoğun fibrotik gri-beyaz renkli olabilir. Lipom benzeri kesit yüzüne sahip olgularda özellikle fibröz bantların yoğun olduğu alanlardan ve miksoid alanlardan örnekleme yapmak önemlidir. Büyük kitlelerde yağ nekrozu alanları yaygın olarak görülür.

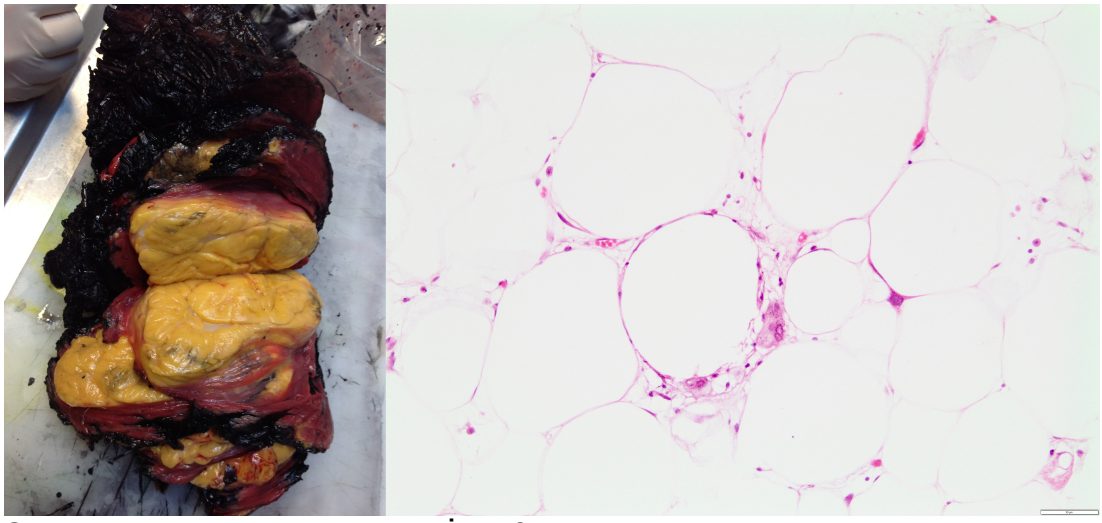

Şekil 9. Atipik lipomatöz tümör/İyi diferansiye liposarkom (HEx200). Makroskopik ve mikroskobik görünüm.

2.4.3.1. Histopatoloji

Mikroskopik incelemede boyut farkı gösteren adipositlerin yanı sıra özellikle kalınlaşmış fibröz septalar boyunca dağılmış hiperkromatik iri çekirdekli stromal hücrelerin görülmesi tanı için yeterlidir. Çekirdekte çentiklenme oluşturan sitoplazmik vakuoller ve hiperkromatik çekirdeğe sahip değişen oranlarda lipoblastlar görülür (Şekil 9). Lipoblastlar tanı için şart olmadığı gibi tek başına yeterli de değildir.

ALT/İDL morfolojik olarak adipositik (lipom benzeri), sklerozan ve inflamatuar olmak üzere 3 alt tipe ayrılır. Özellikle retroperiton yerleşimli tümörlerde olmak üzere aynı lezyonda birden fazla patern görülebilir. Lipom benzeri ve sklerozan alt tipler çoğu tümörde birlikte bulunduğu için bu iki alt tipin ayrımı isteğe bağlıdır ve pratik olarak çok önemi yoktur.

Lipom benzeri ALT/İDL' ler en çok görülen alt tip olup ağırlıklı olarak adipositler ve değişen oranlarda lipoblast ve iğsi hücrelerden oluşurlar. Özellikle retroperiton ve paratestiküler alanda yerleşen sklerozan alt tipte; bazı vakalarda septa oluşturan yoğun fibrotik alanlar ve adipositler ile seyrek lipoblastlar görülür. Lezyonun çoğunun fibröz komponentten oluşması adipositik komponentin gözden kaçmasına neden olabilir; bu yüzden dikkatli ve çok örnekleme tanı için önemlidir.

İnflamatuar formu; yoğun lenfositik/plazmasitik infiltrasyonun baskın olduğu, çoğunlukla retroperiton yerleşimli lipom benzeri ya da sklerozan ALT/İDL'lerdir. Adipositik komponentte nadir multinükleer stromal hücre varlığı tanıyı koymaya yardım eder. Yoğun inlamatuar infiltrasyondan dolayı lipogranülomatöz inflamasyon, inflamatuar myofibroblastik tümör, castleman hastalığı ya da lenfomalar ile karışabilir [43].

İğsi hücreli liposarkom ise fibröz ya da miksoid zeminde iğsi hücre proliferasyonu ve lipoblastlar içeren atipik lipomatöz komponentten oluşur. ALT/İDL' lerde nadiren metaplastik kemik formasyonu, düz ya da çizgili kas komponenti gibi heterolog diferansiyasyon da görülebilir [1,4].

2.4.3.2. İmmünohistokimyasal ve moleküler belirteçler

Bölümümüzde iyi diferansiye liposarkomlar ile benign adipositik tümörlerin ayırıcı tanısında sadece morfolojik kriterler kullanılmaktadır. Oysa, bu ikisi arasındaki morfolojik farklar zaman zaman çok belirsizdir. İyi diferansiye liposarkom ile morfolojik olarak karışabilecek olgularda kullanılan MDM2 ve CDK4 gen amplifikasyonunun FİSH yöntemiyle araştırılması altın standart olarak kabul edilmekle birlikte bu yöntem pahalı ve zaman alıcıdır.

ALT/İDL ayırıcı tanısında immünohistokimyanın rolü azdır. Ayırıcı tanıda FİSH yöntemiyle CDK4 ve MDM2 amplifikasyonu kullanılmaktadır. Son zamanlarda bu genlerin kodladığı MDM2 ve CDK4 proteininin immünohistokimyasal olarak gösterilmesi üzerinde çalışmalar vardır [44]. Derin yerleşimli lipomlarda MDM2 ve CDK4 genellikle negatiftir. Ancak az sayıda iğsi hücreli/pleomorfik lipomlarda pozitif olduğu gösterilmiştir [45,46]. Malign periferik sinir kılıfı tümörü gibi bazı lipomatöz olmayan sarkomlarda da pozitiflik görülebilmektedir. Bu yüzden bu çalışma daima morfolojik bulgularla paralel olarak yürütülmelidir.

Genetik olarak ALT/İDL halka ve dev kromozoma sahiptir. Bunlar MDM2 genini de içeren 12q14-15 bölgesinin amplifikasyonunu gösterir. Bunların çoğunda da alfa satellit sentromerik sekanslar yoktur. FİSH ile MDM2 gen amplifikasyonunun gösterilmesi iğne biyopsiler dahil ALT/İDL tanısında

oldukça duyarlı ve özgüldür [47,48]. İğsi hücreli/pleomorfik lipomlarda 12q geninde polizomi görülebilmekle birlikte lipomlarda MDM2 gen amplifikasyonu görülmez. Zhang ve arkadaşları yaptıkları çalışmada lipomatöz tümörlerde MDM2 gen amplifikasyonu endikasyonlarını tablo 3'deki gibi belirtmişlerdir [49].

Tablo 3. Lipomatöz tümörlerde MDM2 gen amplifikasyonu endikasyonları.

1-Sitolojik atipinin belirsiz olduğu lipomatöz tümörler
2-Tekrarlayan lipomlar
3-Derin yerleşimli, 15cm'den büyük atipisiz lipomlar
4-Sitolojik atipi izlenmeyen retroperiton ya da abdomen yerleşimli lipomlar

2.4.3.3. Klinik ve prognoz

ALT/İDL metastaz yapmayan ve genel olarak derecelendirme yapılmayan tümörlerdir. En önemli prognostik faktör anatomik lokalizasyon olup, lokal rekürrens ve mortaliteyle ilişkilidir [7,50]. Ekstremite yerleşimli lezyonların yaklaşık yarısında rekürrens görülürken retroperiton yerleşimli lezyonların hemen tamamında rekürrens görülmektedir. Weiss ve arkadaşları yaptıkları bir çalışmada ekstremite ve retroperiton yerleşimli lezyonlarda rekürrens oranlarını ve diğer bulguları tablo 4'deki gibi bulmuşlardır [7].

Tablo 4. Ekstremite, retroperiton ve diğer alanlarda yerleşimli ALT/İDL olgularının karşılaştırılması.

Lokalizasyon	Rekürrens (%)	Ölüm (%)	Dediferansiyasyon (%)	Hastalıksız Sağkalım Süresi ve Ortalaması
Ekstremite	43	0	6	2-25 (9)
Retroperiton	91	33	17	1-35 (10)
Kasık	79	14	28	2-25 (8)
Toplam	63	11	13	

ALT/İDL'ler lokal agresif lezyonlar oldukları için az oranda da olsa zamanla dediferansiyasyon ve yüksek dereceli lezyona (dediferansiye liposarkom) ilerleme görülebilir. Bu ilerleme özellikle retroperitoneal lezyonlarda olmakla birlikte derin yerleşimli ekstremite lokalizasyonlu lezyonlarda da görülebilir ve yüzeyel tümörlerde nadirdir [6,7]. Dediferansiyasyon özellikle total eksizyonun mümkün olmadığı retroperiton yerleşimli tümörlerde %10-15 oranında görülürken bu oran ekstremite yerleşimli lezyonlarda %5'tir. Dediferansiyasyon ortalama 7-8 (16-20) yılda olmaktadır. Dediferansiye olan tümörler metastaz yapabilir.

2.4.3.4. Ayırıcı tanı

ALT/İDL ayırıcı tanısına olgun yağ dokusu ve fibröz bağ dokudan zengin olduğu için daha çok benign lezyonlar olmak üzere hem neoplastik, hem de neoplastik olmayan lezyonlar girer, bunlar tablo 5'te gösterilmiştir. Dikkatli örnekleme, kaliteli ve güzel hazırlanmış kesitler çok önemlidir. Ayırıcı tanıda FİSH yöntemiyle MDM2 ve CDK4 amplifikasyonu gösterilmesi en önemli yardımcı yöntemdir.

Tablo 5. ALT/İDL'yi taklit eden lezyonlar.

Yağ nekrozu
''Lochkern'' hücreleri
Yağ atrofisi
Silikon reaksiyonu
Diffüz lipomatozis
İğsi hücreli/Pleomorfik lipom
Myolipom
Hücresel anjiolipom
Anjiomyolipom
Lipomatöz hemanjioperisitom/Soliter fibröz tümör

Yağ nekrozu: Küçük boyutlu adipositler ve kronik inflamasyon ile karakterli hasarlanmış yağ dokusudur. Özellikle kalın kesitlerde makrofaj çekirdekleri katlanarak hiperkromatik görülür ve ALT/İDL ile karışabilir.

Lochkern (Almanca; ‘’çekirdek içindeki delik’’) hücreleri: Özellikle kalın kesitlerde lipoblast ile karışabilen, adiposit çekirdeğinin sıyrılarak karakteristik santral vakuollü görünüm aldığı hücrelerdir [1].

İntramusküler lipom: Hücresel atipi olmamakla birlikte intramusküler yerleşimli ve düzensiz sınırlı olmasıyla ALT/İDL ile karışır. Desmin İHK’sı tanıya yardımcı olabilir.

İğsi hücreli/pleomorfik lipom: Uzun klinik öykü, atipinin olmaması ve klasik olarak yüzeyel ve omuz-sırt yerleşimli olması önemlidir. Kollajenize iğsi hücrelerin ve adipositik alanların birlikte görülmesi, çelenk (floret) şekilli hiperkromatik hücreler nedeniyle ALT/İDL ile karışabilir.

Silikon reaksiyonu: Lipoblast benzeri hücre sayısı liposarkomdan daha çok olabilir. Bazen yabancı cisim reaksiyonunun eşlik ettiği inflamatuar infiltrasyon görülür. Lipoblast benzeri histiositler nedeniyle ALT/İDL ile karışabilir [1].

2.4.4. Dediferansiye lipoarkom (DL)

ALT/İDL zemininde, düşük veya yüksek dereceli non-adipositik sarkom, genellikle fibrosarkom ya da indiferansiye pleomorfik sarkom (malign fibröz histiositom), gelişimi olarak özetlenebilir. DL’ler bütün liposarkomların %18’ini oluşturur [42]. ALT/İDL olgularının yaklaşık %10’unda dediferansiyasyon gelişir. İyi diferansiye liposarkomlarla aynı yaşlarda görülürler ve kadın/erkek oranı eşittir. En çok retroperitonda olmak üzere genellikle derin yerleşimlilerdir. DL retroperitonda büyük ağrısız kitle olarak genellikle tesadüfen ortaya çıkar. Ekstremitelerde uzun süredir bulunan bir kitlenin boyutunun son zamanlarda büyümesi dediferansiyasyonu gösterir [4].

Makroskopik olarak, dediferansiyasyon iyi diferansiye liposarkom içinde genellikle beyaz, sert ve solid bir alan olarak izlenir (Şekil 10). Bu değişim iyi diferansiye bir liposarkom içinde küçük bir odak şeklinde olabilir. Bu nedenle

de, özellikle dediferansiyasyonun daha sık olabileceği retroperitoneal iyi diferansiye liposarkom olgularında örnekleme sayısı çok önem kazanmaktadır.

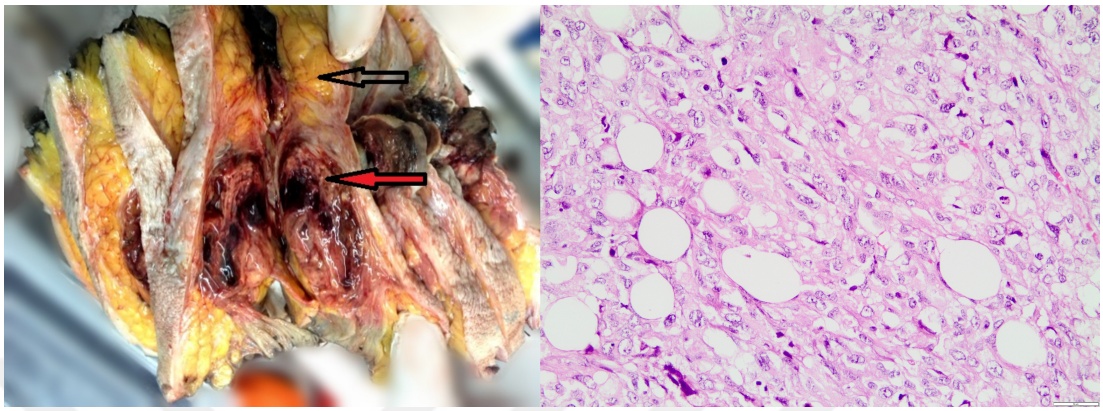

Şekil 10. Dediferansiye liposarkom (HEx200). Makroskopik görünüm (açık ok ALT alanı, kırmızı ok DL alanı) ve mikroskobik görünüm.

Dediferansiyasyon, histolojik olarak iyi diferansiye liposarkom ile geçiş gösteren yüksek dereceli non-adipositik sarkom (yüksek dereceli indiferansiye sarkom) ya da daha düşük dereceli fibromatozis veya düşük dereceli miksofibrosarkom olarak görülebilir (Şekil). İDL ile geçiş gösteren alanların görülmesi DL tanısının konulmasına ve diğer olası non-adipositik sarkomların ekarte edilmesine olanak sağlar. Biyolojik davranış potansiyelleri birbirinden farklı olduğu için düşük dereceli dediferansiyasyon alanlarının iğsi hücreli tipteki iyi diferansiye liposarkom ile karıştırılmaması gerekir. İDL'ye benzer şekilde DL'de de kemik, kıkırdak ve kastan oluşan heterolog alanlar görülebilir. Son zamanlarda nöral ya da meningotelyal yapıya benzer paternler de bildirilmiştir [51,52]. Tümörün anatomik lokalizasyonunun, özellikle retroperitonel yerleşimin, prognoz üzerinde en etkili parametre olduğu bilinmektedir.

Dediferansiye alandaki tümörün derecesinin prognoz üzerine farklı bir etkisi olmadığı için dediferansiye liposarkomların yüksek dereceli sarkom olarak ele alınması gerektiği bilinmektedir. Diğer yüksek dereceli sarkomlarla karşılaştırıldığı zaman DL daha az agresif gidiş gösterir [5,53].

DL'de ALT/İDL'ye benzer olmakla birlikte, daha geniş ve kompleks genetik değişiklikler gösterilmiştir. Vakaların yaklaşık 2/3'ünde en çok 12q13-15 olmak üzere 1q23, 12q24, 1q23 ve 1p32 amplifikasyonları gösterilmiştir [54]. Son yıllarda yapılan çalışmalar, İDL olgularındaki dediferansiyasyon sürecinde JNK (c-Jun N-terminal kinaz) yolağının aktif rolünü ortaya çıkarmıştır. 1p32 ve 6q23 lokalizasyonlu c-Jun ve *apoptosis signaling kinase 1* (ASK1) gen amplifikasyonlarının İDL'lerde olmadığı ve dediferansiye komponentin bir göstergesi olduğu düşünülmüştür [55].

DL'lerde, ALT/İDL'ye benzer şekilde en önemli prognostik belirteç lokalizasyondur ve retroperitoneal lezyonlar en kötü prognoza sahiptir. 10-20 yıllık izlemlerde DL'de ortalama %40 oranında lokal nüks görülürken, retroperitoneal lezyonların neredeyse tamamında lokal rekürrens görülür. Uzak metastaz %15-20 oraninda görülür, beş yıllık sağkalım ise %28-30 arasındadır.

2.4.5. Miksoid liposarkom (MLS)

Yuvarlak ya da oval şekilli nonlipojenik hücreler, değişen oranlarda taşlı yüzük benzeri lipoblastlar ve ağ şeklinde ince vasküler yapı ile karakterli malign bir tümördür. Önceki sınıflamalarda kullanılan yuvarlak hücreli liposarkom DSÖ'nün 2013 yılında yaptığı yeni sınıflamayla ayrı bir sınıf değil, MLS'un daha hücresel ve az diferansiye formu olarak kabul edilmiştir. MLS, liposarkomların %15-20'sini, bütün yumuşak doku sarkomlarının ise %5'ini oluşturmaktadır. En fazla 4. ve 5. dekatta olmak üzere genç erişkinlerde görülür. Kadın/erkek oranı eşit olmakla birlikte çocuklarda da görülebilir [4]. En sık alt ekstremitelerde, daha az oranda da retroperitonda görülür. Genellikle büyük ve ağrısız kitle olarak ortaya çıkar. 1/3 oranında, özellikle retroperiton, karşı ekstremite, aksilla, kemik ve akciğerde metastaz görülebilir.

Makroskopik olarak; kesit yüzü miksoid-jelatinöz görünümde, iyi sınırlı, multinodüler kitlelerdir (Şekil 11). Yüksek dereceli (yuvarlak hücreli) alanlar solid, balık eti kıvamındadır, nekroz sık görülmez.

Mikroskopik incelemede miksoid zeminde yuvarlak-oval şekilli nonlipojenik hücreler, taşlı yüzük benzeri lipoblastlar ve ‘’kümes teli’’ni anımsatan kapiller proliferasyon görülür (Şekil 11). Lobüllerin periferinde artmış hücresellikle birlikte nodüler büyüme paterni dikkat çekicidir. Mitoz nadir olarak görülür. Yüksek dereceli (yuvarlak hücreli) alanlar çekirdek/sitoplazma oranı yüksek, belirgin nükleollü yuvarlak hücrelerden oluşur. Hücresellik çok belirgin olduğu için miksoid zemin ve kapiller ağ görülemez. Prognostik önemi olmayan transizyonel pattern, yuvarlak hücre kriterlerini tam olarak karşılamayan MLS’nin hücresel alanları için kullanılır. MLS’de fokal kıkırdak, kemik ve düz kas farklılaşması gösteren alanlar olabilir [56].

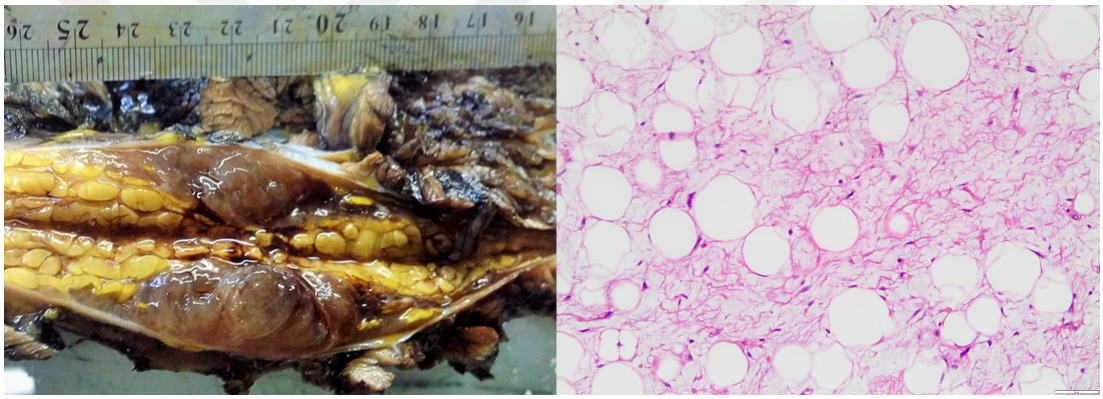

Şekil 11. Miksoid liposarkom (HEx200). Makroskopik ve mikroskobik görünüm.

MLS’lerin hemen hemen tamamı FUS-DDIT3 gen füzyonuna yol açan t(12;16) ile karakterizedir. Nadiren DDIT genii le EWSR1 geni arasinda füzyon oluşacak şekilde t(12;22)(q13;p11) görülür. %1’den az vakada EWSR1 ya da DDIT3, FUS’dan başka bir genle füzyon oluşturur. Yuvarlak hücreli komponentte daha sık olmak üzere p53 mutasyonu, PTEN kaybı ve PIK3CA aktivasyon mutasyonu da görülebilir.

Yüksek derece (%5’ten fazla yuvarlak hücre komponenti), nekroz varlığı, genç yaş, p53 ve CDKN2A mutasyonları kötü prognoz göstergesidir. MLS’lerin %35’inde metastaz geliştiği ve tümöre bağlı ölüm oranının %31 oranında olduğu bildirilmiştir [57]. Yuvarlak hücre komponenti prognoz

açısından önemli olduğu için yuvarlak hücreli komponent oranı mutlaka belirtilmelidir. Ayırıcı tanısına miksoid görünümlü ve küçük yuvarlak hücreli tümörler gibi bir çok lezyon girmektedir (Tablo 6).

Tablo 6. Miksoid liposarkoma benzer lezyonlar.

Miksoma (İntramusküler ve kutanöz formlar)
Miksoid dermatofibrosarkom protuberans
Anjiomiksoma
Miksoid kondrosarkom
Miksoid alanlar içeren iyi diferansiye liposarkom
Miksoid indiferansiye pleomorfik sarkom (düşük dereceli miksofibrosarkom)
Lösemi/lenfoma
Ewing/PNET ailesi sarkom
Rabdomyosarkom
Nöroblastom

2.4.6. Pleomorfik liposarkom (PL)

ALT/İDL alanları içermeyen daha çok pleomorfik lipoblastlardan oluşan yüksek dereceli liposarkomdur. %5'lik oranla en az görülen liposarkom alt tipidir. Genellikle ileri yaşlarda (7. dekad) ve erkeklerde kadınlara oranla biraz daha fazla görülür. Retroperiton ve ekstremiteler en sık görüldüğü lokalizasyonlardır. Ortalama 3-6 ay gibi kısa sürede hızlı büyüyen kitle olarak ortaya çıkarlar. Kapsülsüz, iyi sınırlı ya da infiltratif, ortalama 8-10 cm büyüklükte kitlelerdir. Kesit yüzünde miksoid ve nekroz alanları da izlenir ve beyaz-sarı reklidir.

Mikroskopik olarak; düzensiz büyüme paterni ve artmış hücresel pleomorfizmin görüldüğü iki histolojik patern dikkati çeker. Hiperkromatik dev lipoblastlar içeren indiferansiye pleomorfik sarkom benzeri patern daha sık görülür (Şekil 12). Bu paternde lipoblastlar çok az miktarda görülebileceğinden bol örnek almak tanı için yararlıdır. Daha az görülen diğer

patern ise çok sayıda pleomorfik lipoblastın sellüler görüntüsü ile karakterlidir.

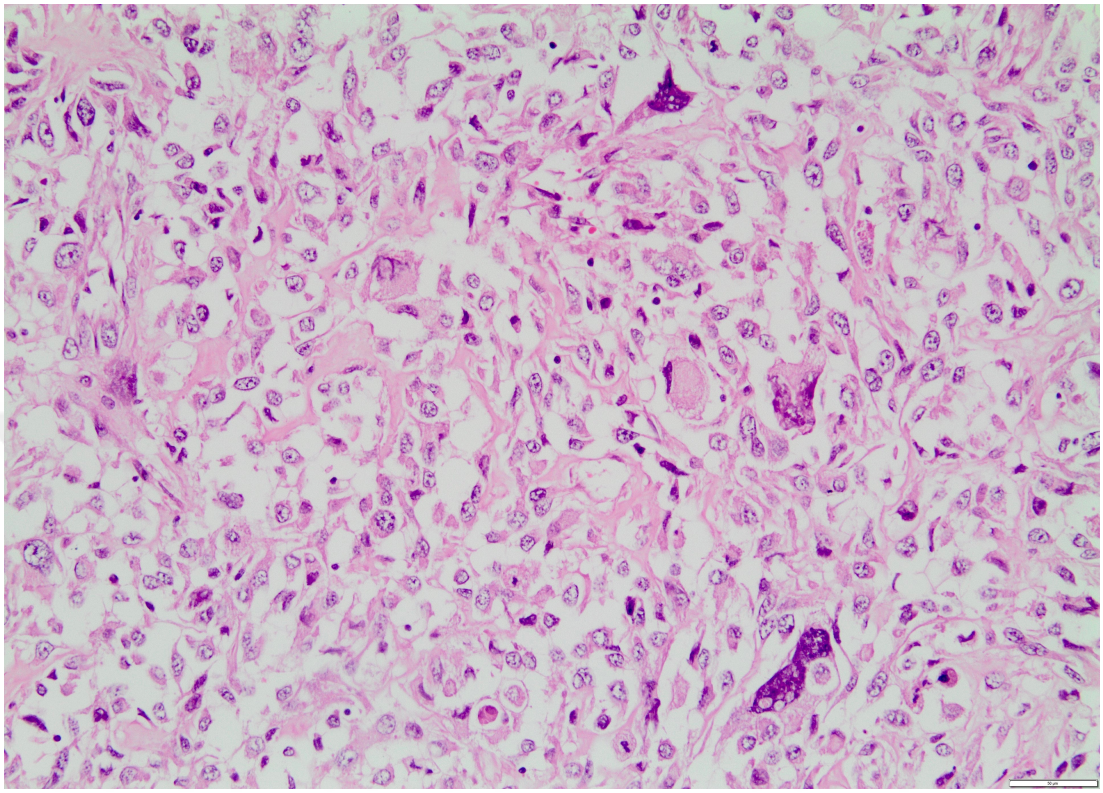

Şekil 12. Pleomorfik liposarkom (HEx200).

PL, lokal rekürrens ve metastaz oranı %30-40, 5 yıllık sağkalımı %55-65 olan yüksek dereceli malign bir tümördür [58]. PL olguları nadir olmaları nedeniyle genetik profilleri ile ilgili iyi diferansiye ve miksoid liposarkomlar kadar detaylı araştırma konusu olmamıştır. Ancak bir çok kromozomda kazanım ve kayıplar görülebildiği belirtilmiştir. Bir çok tümörde baskılayıcı yolağın (p53, Rb1, NF1 gibi) düzensizliği görülebilir [59,60].

3. GEREÇ VE YÖNTEM

3.1. Olgu Seçimi

Marmara Üniversitesi Tıp Fakültesi Tıbbi Patoloji Anabilim Dalı'nda 2011-2016 yılları arasında tanı almış, klinik-patolojik evre, yaş ve yaklaşık beş yıllık klinik takipleri olan 31 adet derin yerleşimli (intramusküler ve intermusküler lipomlar dahil) ve/veya 10 cm'den büyük çapa sahip atipi göstermeyen lipom ve intramusküler lipom, 20 adet aralarında pleomorfik lipom, iğsi hücreli lipom ve ALT/İDL için yeterli atipi içermeyen ancak seyrek ve hafif atipi görülen lipomatöz tümör olgusu, 24 adet adipositler ve iğsi hücrelerde atipinin belirgin olduğu ve ALT/İDL tanısı almış olgu ve İstanbul Üniversitesi Cerrahpaşa Tıp Fakültesi Tıbbi Patoloji Anabilim Dalı'nda 2014-2016 yılları arasında tanı almış 10 adet iyi diferansiye liposarkom olgusunda MDM2, CDK4 ve p16 protein ekspresyon durumları immünohistokimya ile araştırıldı. Vakaların 13 tanesi iğne biyopsisi, 72 tanesi de rezeksiyon materyalidir. 2 tanesi İstanbul Üniversitesi Cerrahpaşa Tıp Fakültesi'nde, 2 tanesi de Marmara Üniversitesi Tıp Fakültesi'nde olmak üzere toplam 4 vakada nüks saptanmıştır. Hastaların yaşları; klinik istem raporları ve biyopsi protokol barkodları esas alınarak, sayısal olarak değerlendirilmiştir. Hastaların yaş dağılımı minimum 1, maksimum 77, yaş ortalaması 54.1 ve standart sapması 14.9 idi. Hastaların 34'ü (%40) kadın, 51'i (%60) erkek olup kadın/erkek oranı 0.66 idi.

3.2. Etik Kurul

Projemiz 09.2015.138 protokol numarası ile Marmara Üniversitesi Tıp Fakültesi Klinik Araştırmalar Etik Kurulu tarafından onaylanmıştır. Projemiz; SAG-C-TUP-080715-0317 proje no ile Marmara Üniversitesi Bilimsel

Araştırma ve Projeler Komisyonu (BAPKO)'nun finansal desteği ile gerçekleştirilmiştir.

3.3. Yöntem

3.3.1. İmmünohistokimya

Formalin fikse parafine gömülü dokulardan pozitif şarjlı lamlara 4 mikrometre kalınlığında kesitler alındı. Leica Bond-Max İHK cihazı kullanılarak yapılan immünohistokimya boyama işleminde; öncelikle dokudaki endojen peroksidaz aktivitesi metanol içinde %3'lük H_2O_2 çözeltisi ile baskılandı. Maskelenen antijenleri açığa çıkarmak amacı ile MDM2 ve p16 boyaları için pH 6 Sitrat tampon (20 dakika), CDK4 boyası için pH 8 Edta tampon (40 dakika) çözeltileri antijen retrieval işlemi için kullanıldı. Daha sonra 1:400 dilüsyon oranında MDM2 (Klon 1B10, Novocastra, Leica Microsystems, UK), 1:100 dilüsyon oranında CDK4 (Klon D9G3E, Rabbit mAb, Cell Signaling), kullanıma hazır (RTU) p16 (Klon E6H4, Mouse monoclonal, Ventana) antikorları damlatılarak oda ısısında her biri 45 dakika süre ile inkübe edildi. Pirimer antikorların ardından cihazda post pirimer ve poly-HRP solüsyonları (Bond Polymer Refine Detection Kit; DS9800, Leica) uygulandı. Görüntülemek amacıyla kromojen olarak diaminobenzidine kullanıldı ve Mayer Hematoksilen ile yapılan nükleer zıt boyamanın ardından kesitler etanol serileri ile dehidrate edildi. Boyanan tüm lamlar uygun kapama maddesi ile kapatılarak ışık mikroskobunda değerlendirildi.

Boyama işleminden önce eksternal pozitif kontrol dokuları kullanıldı. MDM2, CDK4 ve p16 boyama işlemleri sırasında pozitif kontrol olarak invaziv duktal karsinom olgusuna ait kesitler kullanıldı.

Tablo 7. Çalışmada kullanılan antikorlar ve özellikleri.

Antikor	Marka	Klon	Dilüsyon	Uygulama
MDM2	Novocastra, Leica Microsystems	1B10	1:400	Leica Bond-Max İHK cihazı
CDK4	Cell Signaling	D9G3E	1:100	Leica Bond-Max İHK cihazı
P16	Ventana	E6H4	Kullanıma hazır	Leica Bond-Max İHK cihazı

3.3.2. İmmünohistokimyasal değerlendirme

MDM2, CDK4 ve p16 için nükleer boyanma pozitif kabul edildi, perinükleer ve sitoplazmik boyanma nonspesifik kabul edilerek değerlendirme dışı bırakıldı. Yağ nekrozu alanındaki boyanma ve inflamatuar hücrelerin boyanması değerlendirilmedi.

Literatürde farklı derecelendirme yöntemleri olduğu dikkati çekmiştir ve çoğunun ortak olarak kullandıkları %10 ve üzeri hücrede boyanma görülen olgular bizim çalışmamızda da pozitif kabul edildi [61]. Değerlendirme göz kararı yapıldı. Boyanma şiddeti ve boyanma oranı kullanılarak immünreaktivite skoru (IRS) elde edildi. Boyanma şiddeti negatif, zayıf, orta ve kuvvetli olarak gruplandı (Şekil 13, 14, 15). Boyanma oranı değerlendirilirken ise pozitif boyanan adipositik hücrelerin bütün adipositik hücrelere oranına bakıldı ve yüzde olarak değer verildi. Boyanma oranı negatif, %10'dan az, %10-50 arası ve %50'den fazla olarak dört gruba ayrıldı (Tablo 8.).

IRS hesaplaması ise;
''Boyanma şiddeti x Boyanma oranı = İmmünreaktivite skoru''
olarak yapıldı.

Tablo 8. İHK'ların boyanma oranlarına göre skorlaması.

Grup	Boyanma Oranı
0	Negatif
1	< %10
2	% 10-50
3	> %50

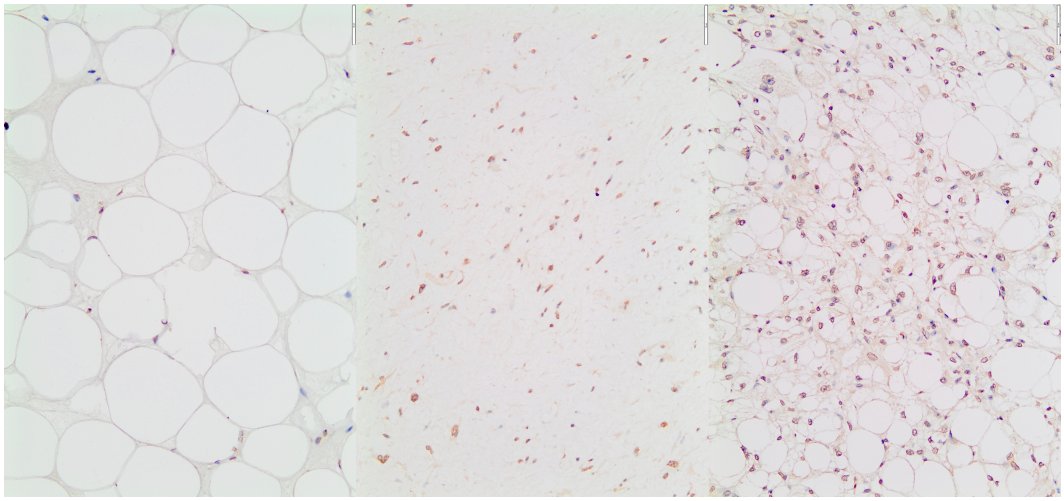

Şekil 13. MDM2 zayıf, orta, kuvvetli immünekspresyon (İHKx200).

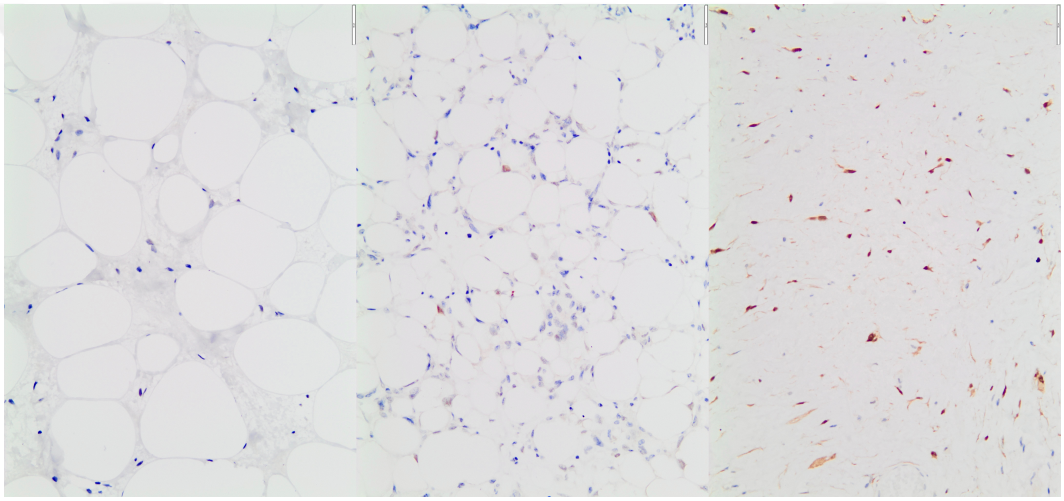

Şekil 14. CDK4 zayıf, orta, kuvvetli immünekspresyon (İHKx200).

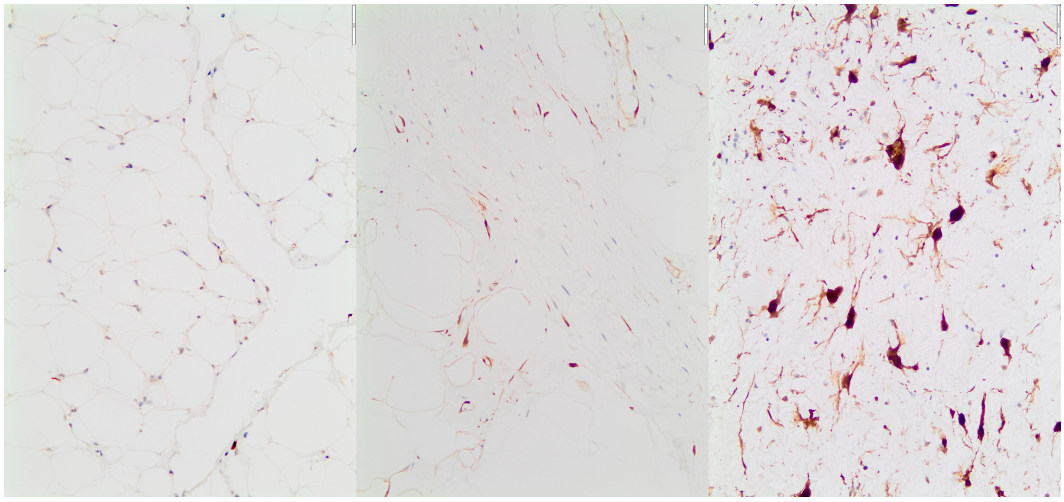

Şekil 15. P16 zayıf, orta, kuvvetli immünekspresyon (İHKx200).

3.3.3. İstatistiksel değerlendirme

İstatistiksel analizler Statistical Package for Social Sciences (SPSS) 21 paket programı kullanılarak yapıldı. Verilerin normal dağılıp dağılmadığının değerlendirilmesinde Kolmogorov-Smirnov veya Shapiro Wilk testleri kullanıldı. Bağımsız iki grup ortalamalarının karşılaştırılmasında, dağılımların normalliği göz önüne alınarak Student's t-testi veya Mann-Whitney U testi kullanıldı. Varyansların homojenliği Levene testi ile değerlendirildi. İkiden fazla bağımsız grup karşılaştırılmasında, dağılımlar normal ve varyanslar homojen ise ANOVA, normal dağılım göstermeyen ikiden fazla bağımsız grup ise Kruskal Wallis testi kullanıldı. Kategorik verilerin değerlendirilmesinde çapraz tablolar oluşturularak ki-kare veya Fisher's exact testi yapıldı. Bağımsız değişkenler arasındaki bağıntının değerlendirilmesinde verilerin normal dağılıp dağılmadığına göre Pearson veya Spearman korelasyon testleri yapıldı. Malignite varlığını öngörmede bağımsız değişkenlerin rolünü belirlemek için Reciever Operator Characteristics Curve (ROC) eğrileri çizildi. Belirlenen kesme değerleri için duyarlılık ve özgüllük hesaplamaları yapıldı. Tüm analizlerde istatistiksel anlamlılık düzeyi olarak $p<0.05$ kabul edildi.

4. BULGULAR

Çalışmamıza 85 hasta dahil edilmiştir. Hastalar tanılarına göre benign, şüpheli, malign olmak üzere üç gruba ayrılmıştır. Gruplara göre hasta sayıları benign, şüpheli, malign sırasıyla 31 (%36.47), 20 (%23.53), 34 (%40)' tür. Hastaların gruplara göre dağılımı şekil 16'da gösterilmiştir.

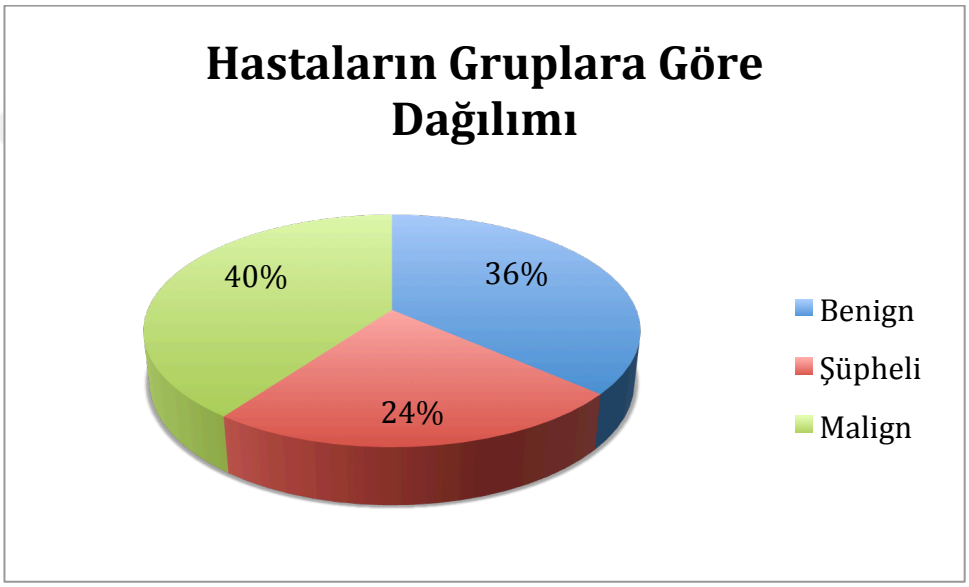

Şekil 16. Hastaların gruplara göre dağılımı.

4.1. Demografik Bulgular

- Yaş: Çalışmaya aldığımız hastaların yaş ortalaması ve standart sapması 54.1 ± 14.9 (min-max: 1-77)'dur. Hastaların yaş dağılımı Şekil 17'de gösterilmiştir.
- Cinsiyet: Çalışmaya dahil edilen hastaların cinsiyete göre dağılımı incelendiğinde K/E oranı 34 (%40) / 51 (%60) olarak bulunmuştur. Hastaların gruplara göre yaş ve cinsiyet dağılımı tablo 9'da gösterilmiştir.

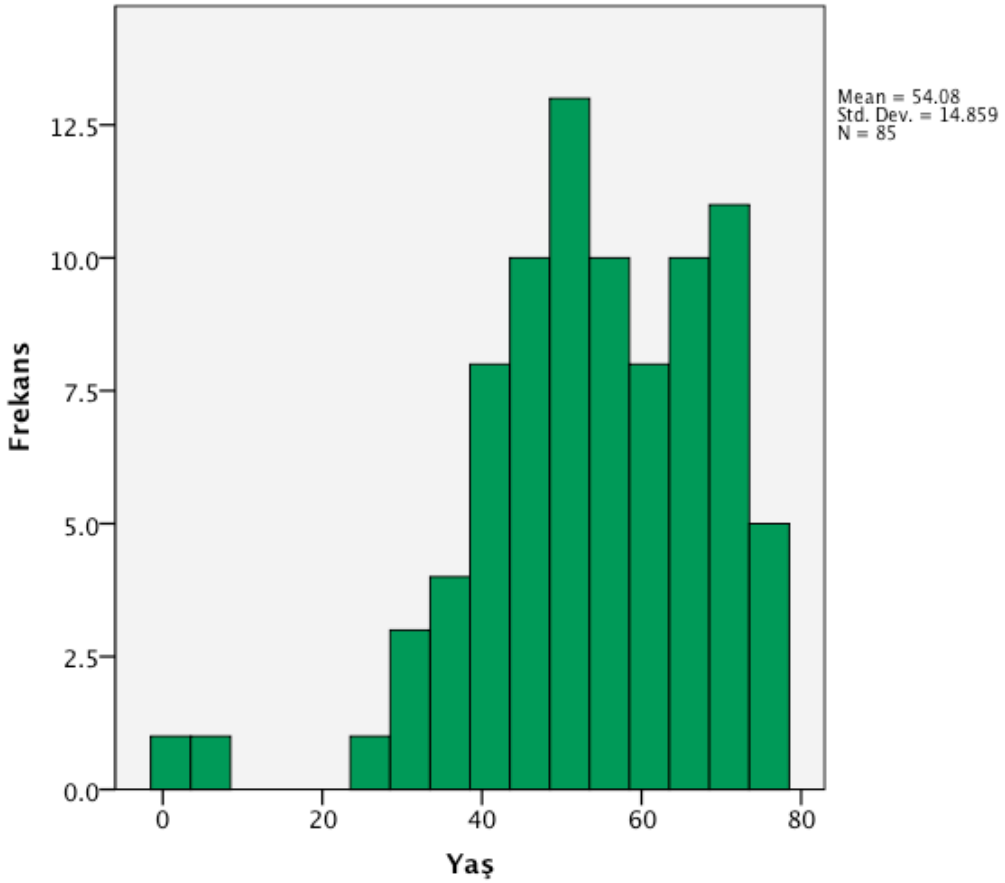

Şekil 17. Hastaların yaş dağılımı.

.

Tablo 9. Gruplara göre demografik bilgiler.

	Yaş (Ortalama) ± SS*	Cinsiyet (K/E)*
Benign (n=31)	49.8 ± 14.7	12/19
Şüpheli (n=20)	54.5 ± 16.8	5/15
Malign (n=34)	57.8 ± 13.1	17/17
Toplam (n=85)	54.1 ± 14.9	34/51

*Gruplar arasında istatistiksel olarak anlamlı bir farklılık yoktur (p>0.05).

4.2. Histopatolojik Bulgular

- Tümör boyutu: Çalışmaya alınan olguların boyut ortalaması ve standart sapması 12.9 ± 6.6 cm (min-max: 1.5-35cm)'dir.
- Tümör yerleşimi: Çalışmaya alınan olguların 43 (%50.59) tanesi yüzeyel, 42 (%49.41) tanesi derin yerleşimlidir. Gruplara göre tümör boyutları ve tümör yerleşimi tablo 10' da gösterilmiştir.

Tablo 10. Gruplara göre tümör yerleşimi ve boyutu.

	Boyut (cm) Ortalama ± SS	**Yerleşim (Y/D)**
Benign (n=31)	14.1 ± 4.7	12/19
Şüpheli (n=20)	8.3 ± 3.8*	16/4*
Malign (n=34)	14.2 ± 8.1#%	15/19#%
Toplam (n=85)	12.9 ± 6.6	43/42

SS:Standart Sapma
Y:Yüzeyel D:Derin
*Benign grup ile karşılaştırıldığında istatistiksel olarak anlamlı bir fark bulunmaktadır ($p<0.05$)
Benign grup ile karşılaştırıldığında istatistiksel olarak anlamlı bir fark bulunmamaktadır ($p>0.05$)
% Şüpheli grup ile karşılaştırıldığında istatistiksel olarak anlamlı bir fark bulunmaktadır ($p<0.05$)

4.3. İmmünohistokimya Bulguları

4.3.1. MDM2 immünekspresyonu

MDM2 Boyanma Şiddeti ve Oranı: MDM2 boyanma şiddeti 1(%1.17) vakada negatif, 44 (%51.76) vakada zayıf, 38 (%44.70) vakada orta ve 2 (%2.35)

vakada kuvvetli olarak bulunmuştur. MDM2 boyanma oranlarına bakıldığında ise 27 (%31.76) vakanın negatif , 58 (%68.23) vakanın ise pozitif olduğu bulunmuştur. Çalışmadaki olguların gruplara göre MDM2 boyanma şiddetleri (Tablo 11, Şekil 18) ve boyanma oranları (Tablo 12, Şekil 19) aşağıda gösterilmiştir.

Tablo 11. Gruplara göre MDM2 boyanma şiddetleri.

Grup	MDM2 Boyanma Şiddeti				Toplam
	Negatif	Zayıf	Orta	Kuvvetli	
Benign	0 (%0)	27 (%87)	4 (%13)	0 (%0)	31
Şüpheli	1 (%5)	12 (%60)	7 (%35)	0 (%0)	20
Malign	0 (%0)	5 (%15)	27 (%79)	2 (%6)	34
Toplam	1 (%1)	44 (%52)	38 (%45)	2 (%2)	85

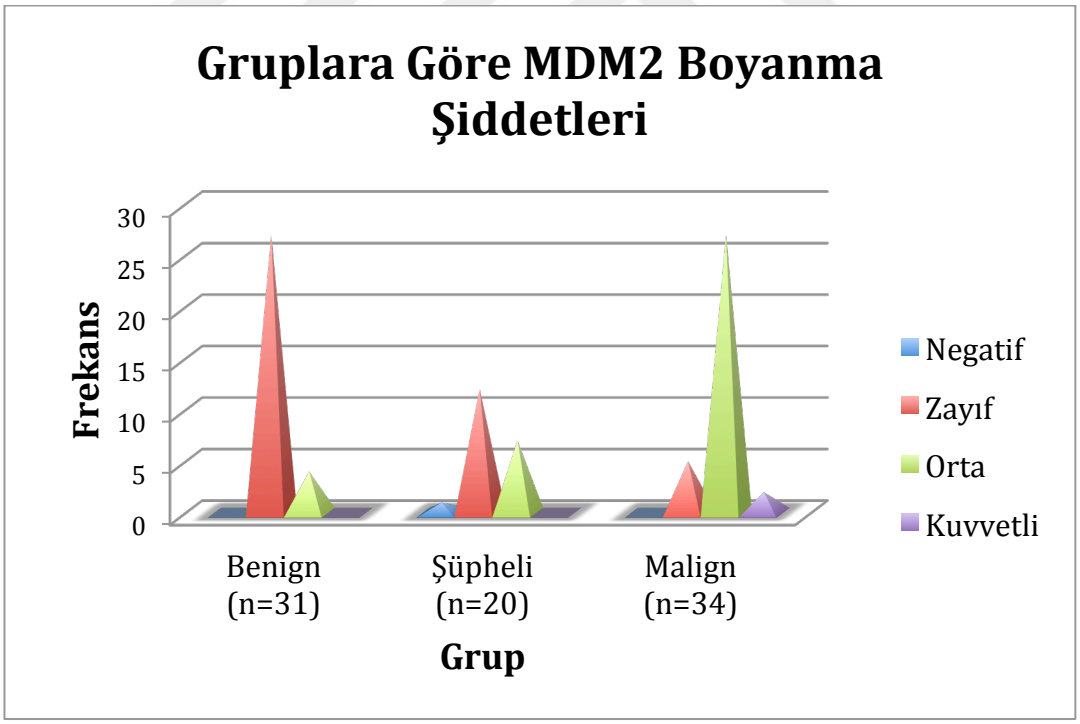

Şekil 18. Gruplara göre MDM2 boyanma şiddetleri.

Tablo 12. Gruplara göre MDM2 boyanma oranları.

Grup	MDM2 Boyanma Oranı				Toplam
	0	%1-10	%10-50	>%50	
Benign	0 (%0)	22 (%71)	7 (%23)	2 (%6)	31
Şüpheli	1 (%5)	4 (%20)	8 (%40)	7 (%35)	20
Malign	0 (%0)	0 (%0)	9 (%26)	25 (%74)	34
Toplam	1 (%1)	26 (%31)	24 (%28)	34 (%40)	85

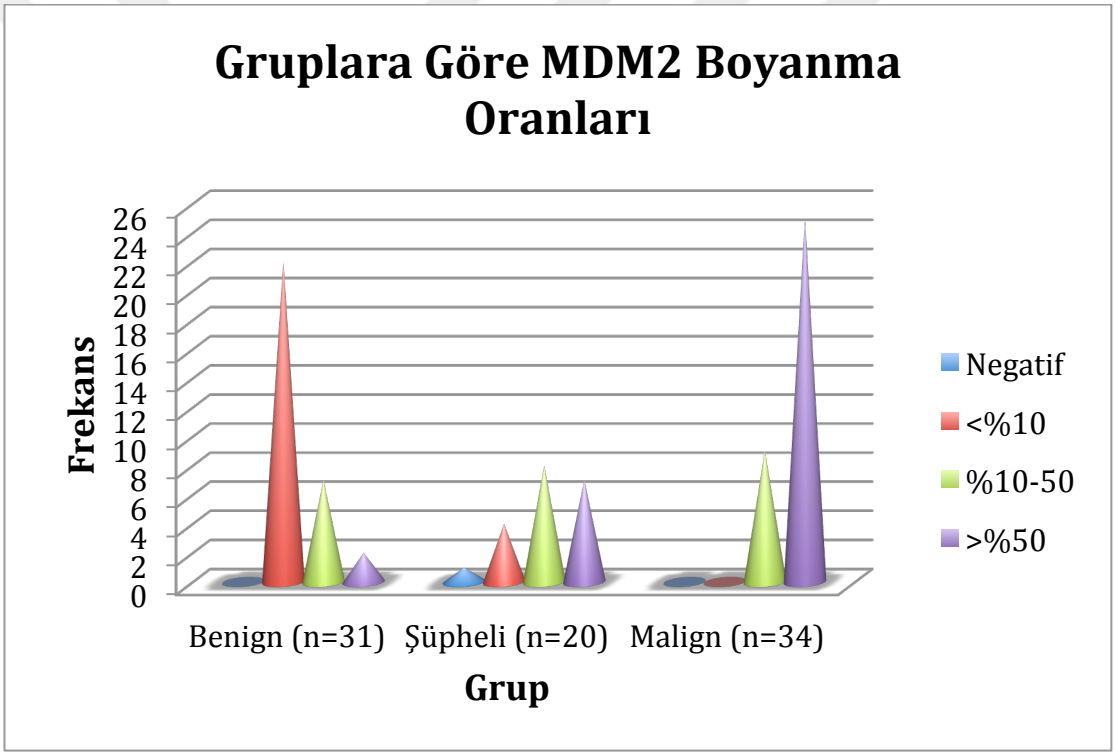

Şekil 19. Gruplara göre MDM2 boyanma oranları.

4.3.2. CDK4 immünekspresyonu

CDK4 Boyanma Şiddeti ve Oranı: Vakaların CDK4 immünohistokimya boyanma şiddetleri değerlendirildiğinde 8 (%9.41) vakanın negatif, 58 (%68.24) vakanın zayıf, 8 (%9.41) vakanın orta ve 11 (%12.94) vakanın

kuvvetli olarak boyandığı tespit edilmiştir. CDK4 boyanma oranları değerlendirildiğinde ise 34 (%40) vakanın negatif, 51 (%60) vakanın ise pozitif olduğu bulunmuştur. Çalışmadaki olguların gruplara göre CDK4 boyanma şiddetleri (Tablo 13, Şekil 20) ve boyanma oranları (Tablo 14, Şekil 21) aşağıda gösterilmiştir.

Tablo 13. Gruplara göre CDK4 boyanma şiddetleri.

Grup	CDK4 Boyanma Şiddeti				Toplam
	Negatif	Zayıf	Orta	Kuvvetli	
Benign	5 (%16)	26 (%84)	0 (%0)	0 (%0)	31
Şüpheli	3 (%15)	15 (%75)	2 (%10)	0 (%0)	20
Malign	0 (%0)	17 (%50)	6 (%18)	11 (%32)	34
Toplam	8 (%9)	58 (%68)	8 (%9)	11 (%13)	85

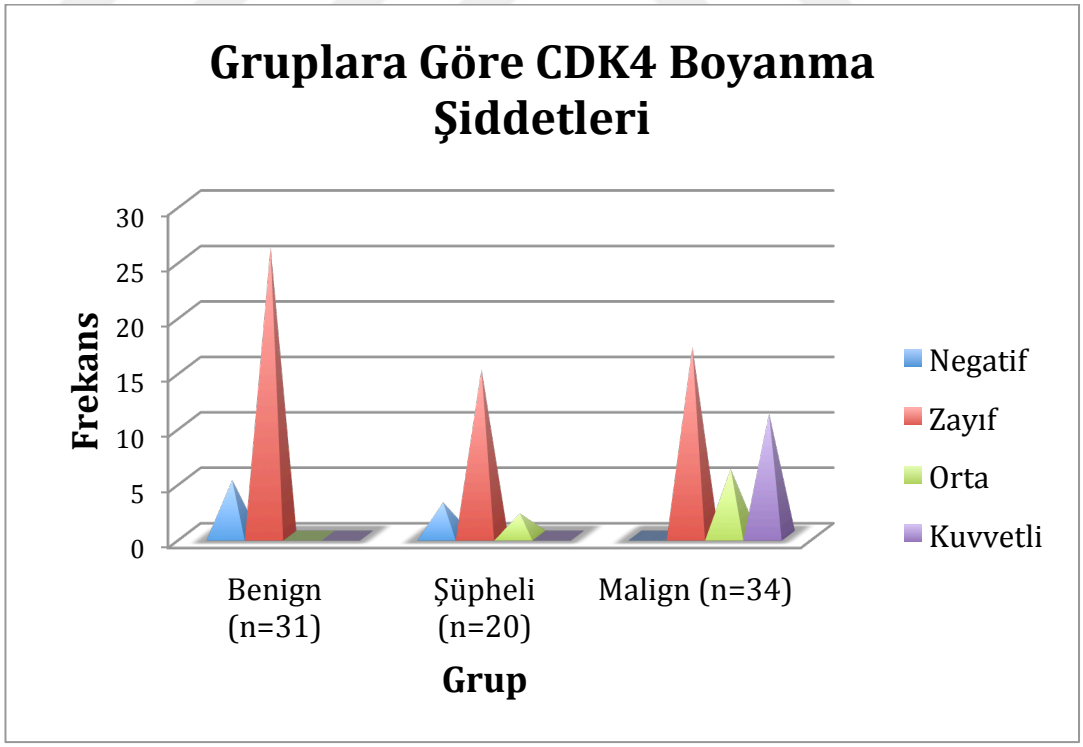

Şekil 20. Gruplara göre CDK4 boyanma şiddetleri.

Tablo 14. Gruplara göre CDK4 boyanma oranları.

Grup	CDK4 Boyanma Oranı				Toplam
	0	%1-10	%10-50	>%50	
Benign	5 (%16)	19 (%61)	7 (%23)	0 (%0)	31
Şüpheli	3 (%15)	4 (%20)	11 (%55)	2 (%10)	20
Malign	0 (%0)	3 (%9)	13 (%38)	18 (%53)	34
Toplam	8 (%9)	26 (%31)	31 (%36)	20 (%24)	85

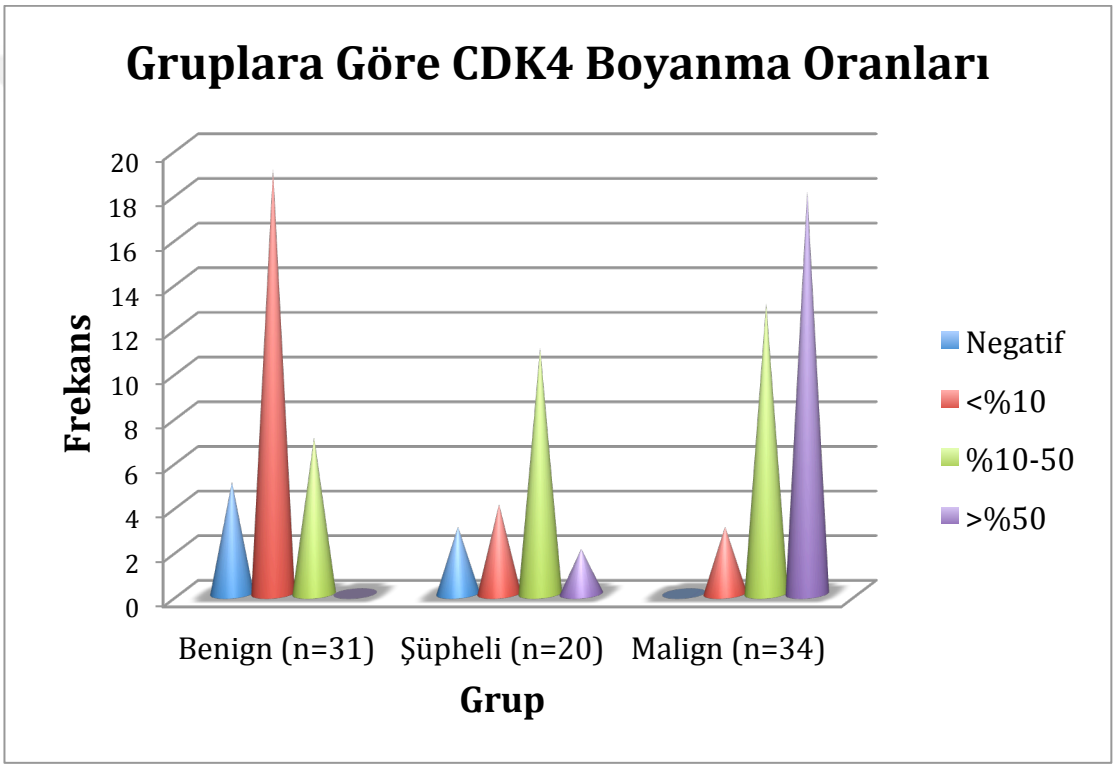

Şekil 21. Gruplara göre CDK4 boyanma oranları.

4.3.3. p16 immünekspresyonu

p16 Boyanma Şiddeti ve Oranı: Vakaların p16 immünohistokimya boyanma şiddetleri değerlendirildiğinde 1 (%1.18) vakanın negatif, 44 (%51.76) vakanın zayıf, 18 (%21.18) vakanın orta ve 22 (%25.88) vakanın kuvvetli olarak boyandığı tespit edilmiştir. Vakaların p16 boyanma oranları

değerlendirildiğinde ise 33 (%38.82) vakanın negatif, 52 (%61.18) vakanın ise pozitif olduğu görülmüştür. Çalışmadaki olguların p16 boyanma şiddetleri (Tablo 15, Şekil 22) ve oranları (Tablo 16, Şekil 23) aşağıda gösterilmiştir.

Tablo 15. Gruplara göre p16 boyanma şiddetleri.

Grup	p16 Boyanma Şiddeti				Toplam
	Negatif	Zayıf	Orta	Kuvvetli	
Benign	0 (%0)	27 (%87)	3 (%10)	1 (%3)	31
Şüpheli	1 (%5)	13 (%65)	6 (%30)	0 (%0)	20
Malign	0 (%0)	4 (%12)	9 (%26)	21 (%62)	34
Toplam	1 (%1)	44 (%52)	18 (%21)	22 (%26)	85

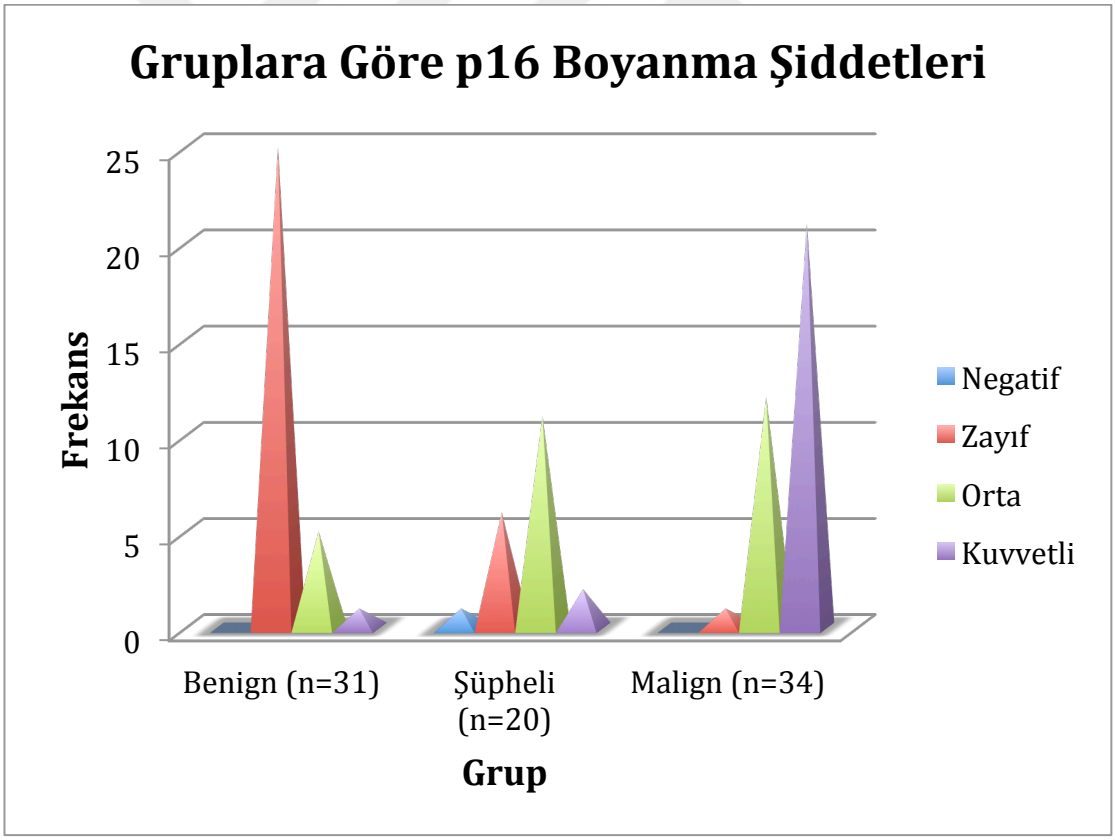

Şekil 22. Gruplara göre p16 boyanma şiddetleri.

Tablo 16. Gruplara göre p16 boyanma oranları.

Grup	p16 Boyanma Oranı				Toplam
	0	%1-10	%10-50	>%50	
Benign	0 (%0)	25 (%81)	5 (%16)	1 (%3)	31
Şüpheli	1 (%5)	6 (%30)	11 (%55)	2 (%10)	20
Malign	0 (%0)	1 (%3)	12 (%35)	21 (%62)	34
Toplam	1 (%1)	32 (%38)	28 (%33)	24 (28)	85

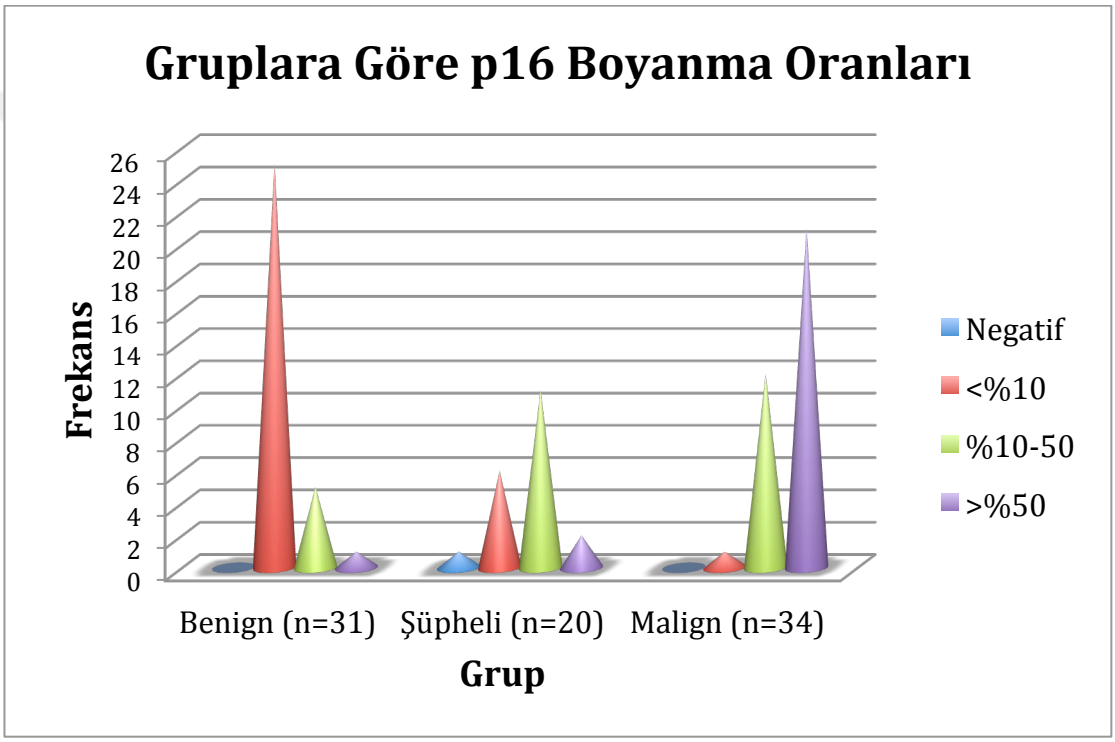

Şekil 23. Gruplara göre p16 boyanma oranları.

4.4. Klinikopatolojik Bulgular Arası İlişkiler

4.4.1. Malignitenin diğer klinikopatolojik değişkenler ile ilişkisi

4.4.1.1. Malignite & Yaş: Hastaların yaş ortalamaları gruplara göre karşılaştırıldığında, gruplar arasında herhangi bir farklılık olmadığı tespit edilmiştir (p>0.05) (Tablo 9).

4.4.1.2. Malignite & Yerleşim: Tümör yerleşimi ile gruplar arasındaki ilişki incelendiğinde; benign grup ile şüpheli grup arasında ($p<0.05$) ve malign grup ile şüpheli grup arasında istatistiksel olarak anlamlı bir farklılık bulunurken ($p<0.05$) malign grup ile benign grup arasında herhangi bir farklılık saptanmamıştır ($p>0.05$) (Tablo 10, Şekil 24).

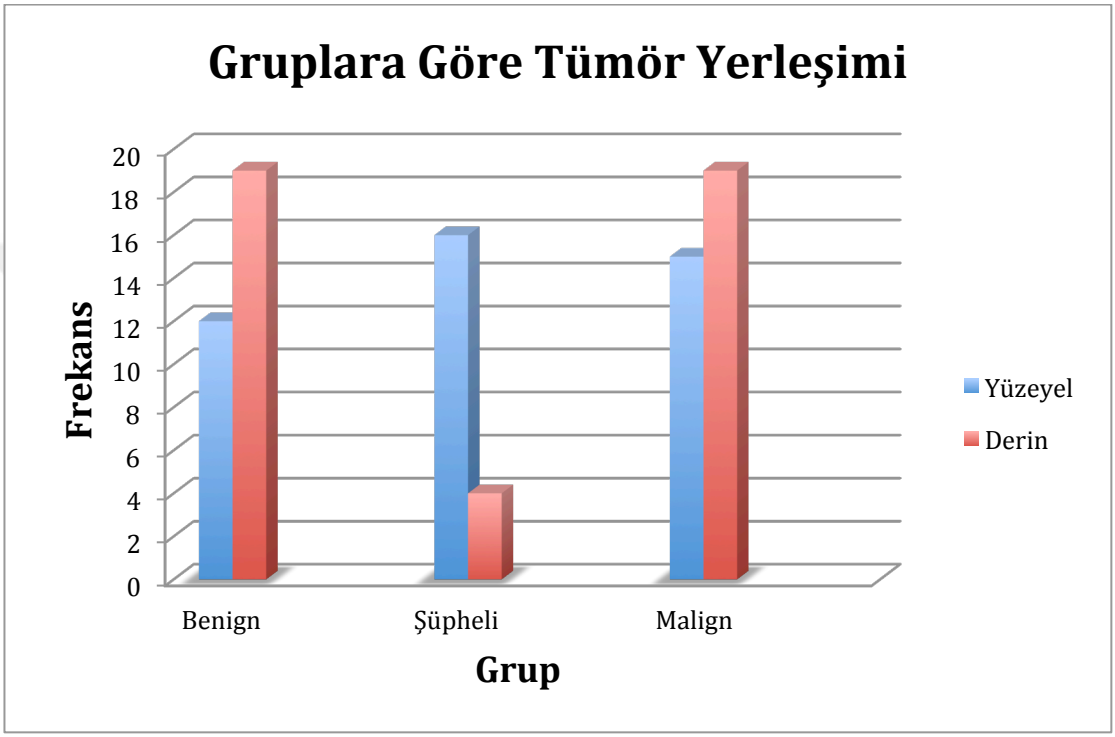

Şekil 24. Gruplara göre tümör yerleşimi.

4.4.1.3. Malignite & Boyut: Tümör boyutu ile gruplar arasındaki ilişki incelendiğinde; benign grup ile şüpheli grup arasında ve malign grup ile şüpheli grup arasında istatistiksel olarak anlamlı bir farklılık bulunurken ($p<0.05$), malign grup ile benign grup arasında herhangi bir farklılık saptanmamıştır ($p>0.05$) (Tablo 10, Şekil 25).

Tümör boyutları 10 cm'nin altı ve 10 cm'nin üstü olarak kategorize edilip gruplar arasındaki farklılık incelenmiştir. Boyutlar kategorize edildiğinde de benign grup ile şüpheli grup arasında ($p<0.05$) ve malign grup ile şüpheli grup arasında istatistiksel olarak anlamlı bir farklılık bulunurken ($p<0.05$), malign grup ile benign grup arasında herhangi bir farklılık saptanmamıştır ($p>0.05$).

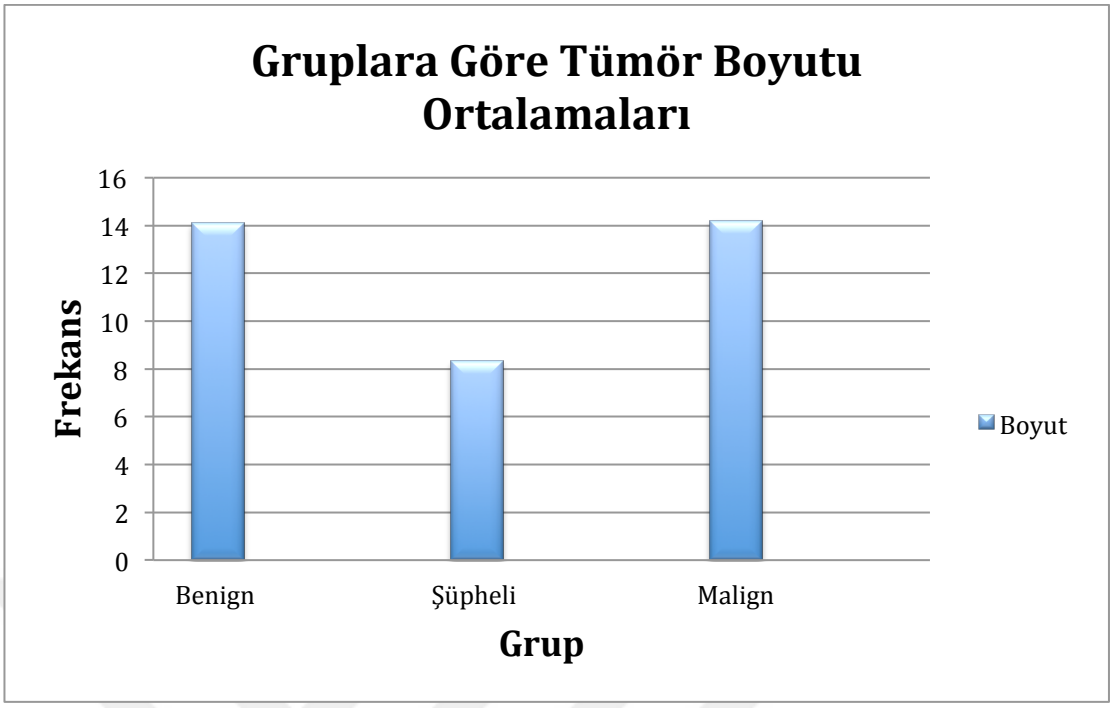

Şekil 25. Gruplara göre tümör boyutu ortalamaları.

4.5. İmmünohistokimya İle Klinikopatolojik Bulgular Arası İlişkiler

4.5.1 MDM2 immün ekspresyonu ile klinikopatolojik değişkenler arasındaki ilişki

4.5.1.1. MDM2 & Malignite: Gruplara göre vakaların MDM2 boyanma oranları karşılaştırıldığında gruplar arasında istatistiksel olarak anlamlı farklılık olduğu tespit edilmiştir ($p<0.05$). MDM2 boyanma oranları benign grupta düşük (%12.03) iken şüpheli (%31.40) ve malign grupta (%64.71) oranlar yüksek bulunmuştur. Grupların MDM2 boyanma oranları Şekil 26'da gösterilmiştir.

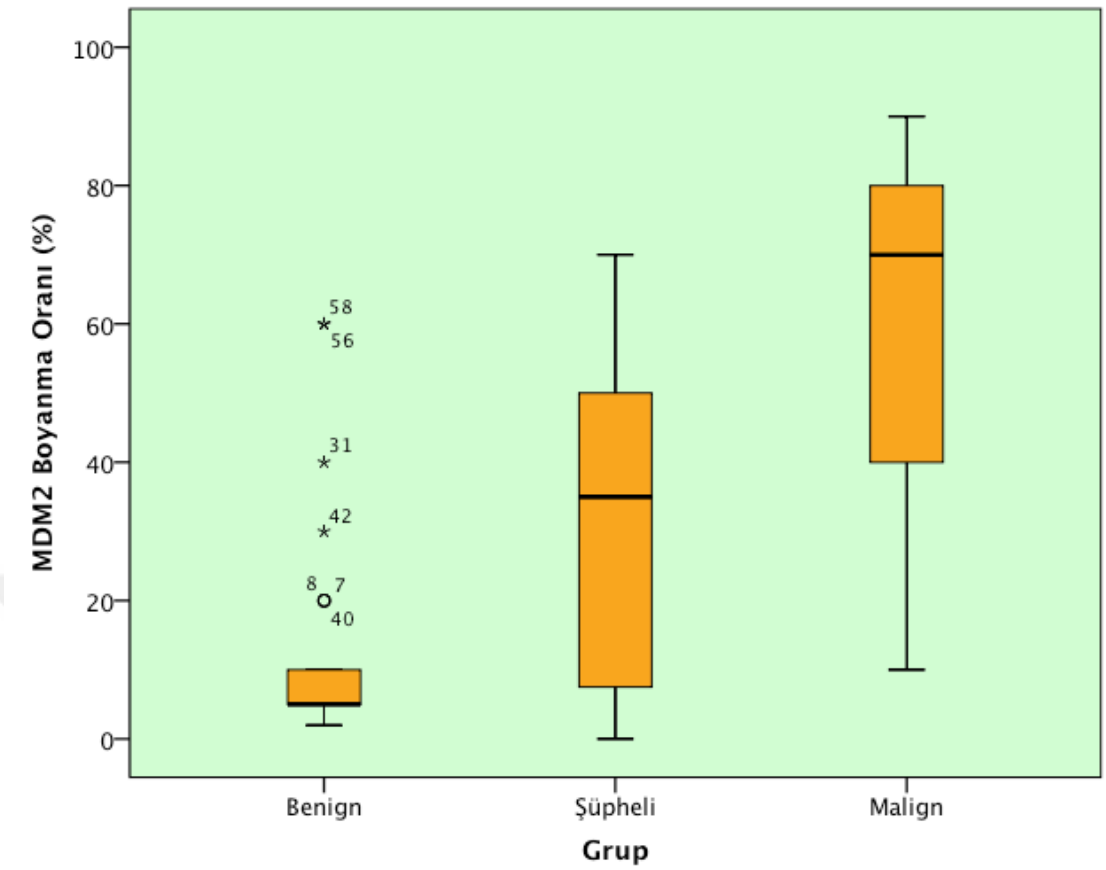

Şekil 26. Gruplara göre MDM2 boyanma oranları dağılımı.

MDM2 ‘nin IRS oranının gruplar arasında dağılımı analiz edildiğinde gruplar arasında istatistiksel olarak anlamlı bir farklılık olduğu bulunmuştur. MDM2 IRS oranları benign grupta düşük (%17.35) iken şüpheli (%48.90) ve malign grupta (%128.82) oranlar yüksek bulunmuştur. Grupların MDM2 IRS oranları Şekil 27’de gösterilmiştir.

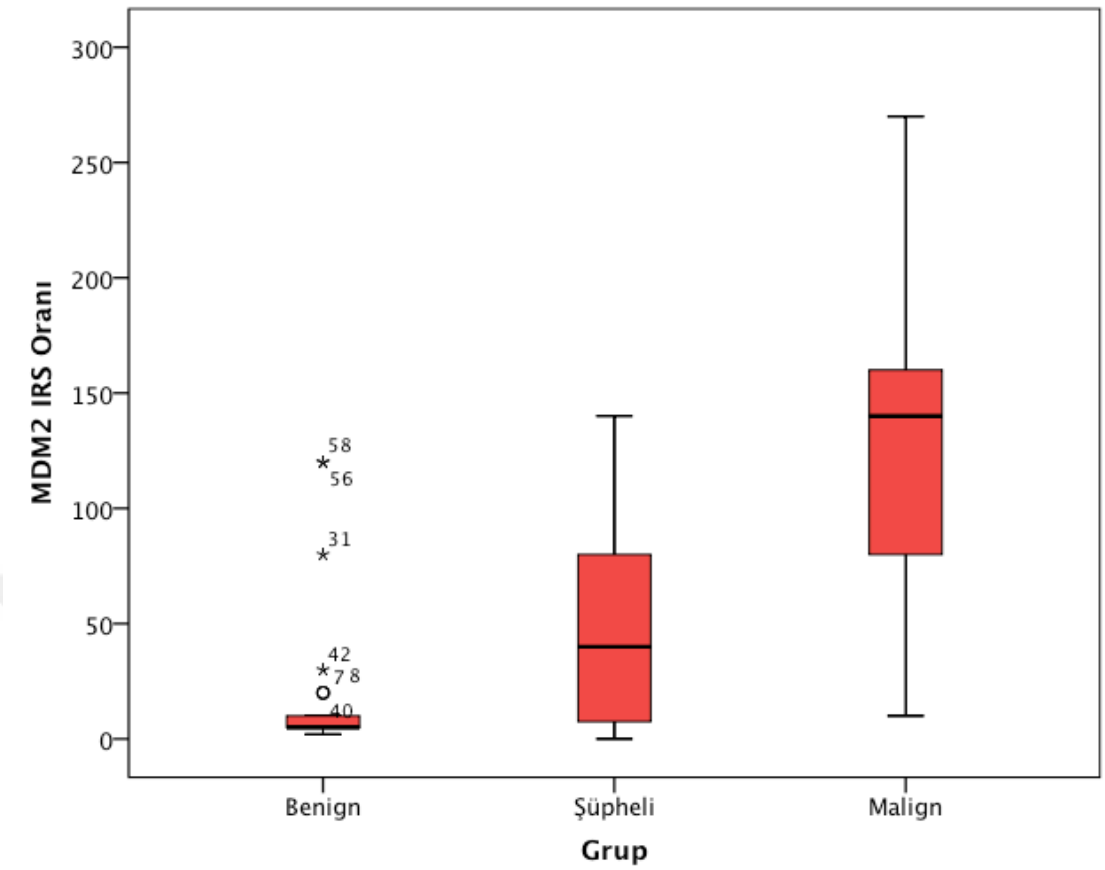

Şekil 27. Gruplara göre MDM2 IRS oranları dağılımı.

4.5.1.2. MDM2 & Yerleşim: Tümör yerleşimi ile MDM2 İHK'sı arasındaki ilişki incelendi. Vakalar yüzeyel ve derin olarak iki gruba ayrıldıktan sonra grupların İHK IRS ortalama değerleri karşılaştırıldı. Gruplar arasında istatistiksel olarak anlamlı bir farklılık bulunmadı. Tümör yerleşimine göre MDM2 IRS değerleri aşağıda gösterilmiştir (Tablo 17). Sadece malign gruptaki vakalar ile MDM2 IRS değerleri arasındaki ilişki incelendiğinde de tümör yerleşimi ile MDM2 IRS arasında bir ilişki saptanmamıştır. Malign gruptaki vakaların tümör yerleşimine göre MDM2 IRS değerleri aşağıda gösterilmiştir (Tablo 18).

Tablo 17. Tümör yerleşimine göre MDM2 İHK IRS ortalama değerleri.

	MDM2 IRS Ortalama (min-maks)	p Değeri
Yüzeyel (n=43)	66.40(2-180)	p>0.05
Derin (n=42)	72.40(0-270)	

Tablo 18. Malign grupta tümör yerleşimine göre MDM2 İHK IRS ortalama değerleri.

	MDM2 IRS Ortalama(min-maks)	p Değeri
Yüzeyel (n=15)	114 (40-180)	p>0.05
Derin (n=19)	140.53 (10-270)	

4.5.1.3. MDM2 & Boyut: Tümör boyutu ile MDM2 IRS ortalamaları arasında bir ilişki olup olmadığı incelendi. Vakalar tümör boyutuna göre ≤10 cm ve >10 cm olmak üzere iki gruba ayrıldı. Gruplar arasında MDM2 IRS ortalamaları arasında istatistiksel olarak anlamlı bir fark olmadığı tespit edildi (Tablo 19). Sadece malign gruptaki vakalar ile MDM2 IRS değerleri arasındaki ilişki incelendiğinde de tümör boyutu ile MDM2 IRS arasında bir ilişki saptanmamıştır. Malign gruptaki vakaların tümör boyutuna göre MDM2 IRS değerleri aşağıda gösterilmiştir (Tablo 20).

Tablo 19. Tümör boyutuna göre MDM2 IRS ortalama değerleri.

	MDM2 IRS Ortalama (min-maks)	**p Değeri**
≤10 cm (n=29)	71.14 (0-270)	p>0.05
>10 cm (n=50)	69.96 (2-270)	

Tablo 20. Malign grupta tümör boyutuna göre MDM2 IRS ortalama değerleri.

	MDM2 IRS Ortalama(min-maks)	**p Değeri**
≤10 cm (n=12)	86.78 (10-270)	p>0.05
>10 cm (n=21)	140 (40-270)	

4.5.2. CDK4 immün ekspresyonu ile klinikopatolojik değişkenler arasındaki ilişki

4.5.2.1. CDK4 & Malignite*:* Gruplara göre vakaların CDK4 boyanma oranları karşılaştırıldığında gruplar arasında istatistiksel olarak anlamlı farklılık olduğu tespit edilmiştir ($p<0.05$). CDK4 boyanma oranları benign grupta düşük (%6.10) iken şüpheli (%17.90) ve malign grupta (%50.09) oranlar yüksek bulunmuştur. Grupların CDK4 boyanma oranları Şekil 28'de gösterilmiştir.

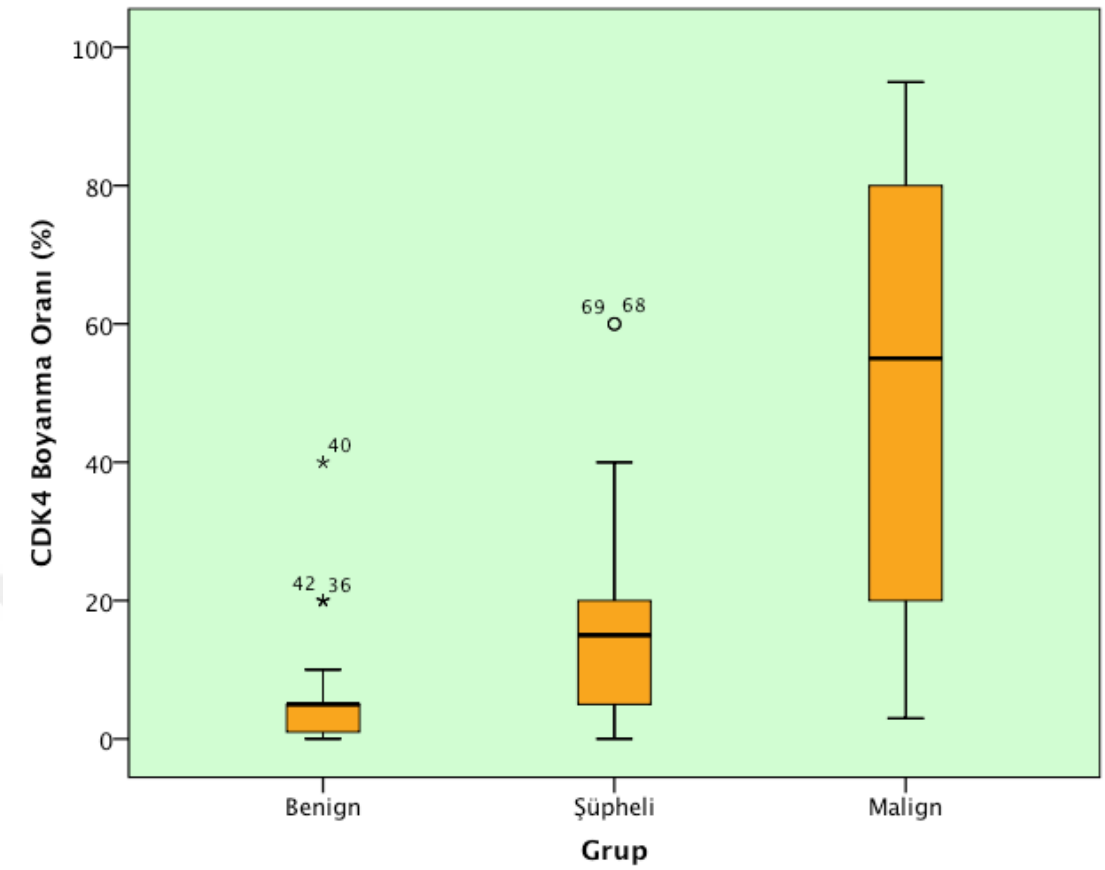

Şekil 28. Gruplara göre CDK4 boyanma oranları dağılımı.

CDK4'ün IRS oranının gruplar arasında dağılımı analiz edildiğinde gruplar arasında istatistiksel olarak anlamlı bir farklılık olduğu bulunmuştur. CDK4 IRS oranları benign grupta düşük (%6.10) iken şüpheli (%23.90) ve malign grupta (%114.50) oranlar yüksek bulunmuştur Grupların CDK4 IRS oranları Şekil 29'da gösterilmiştir.

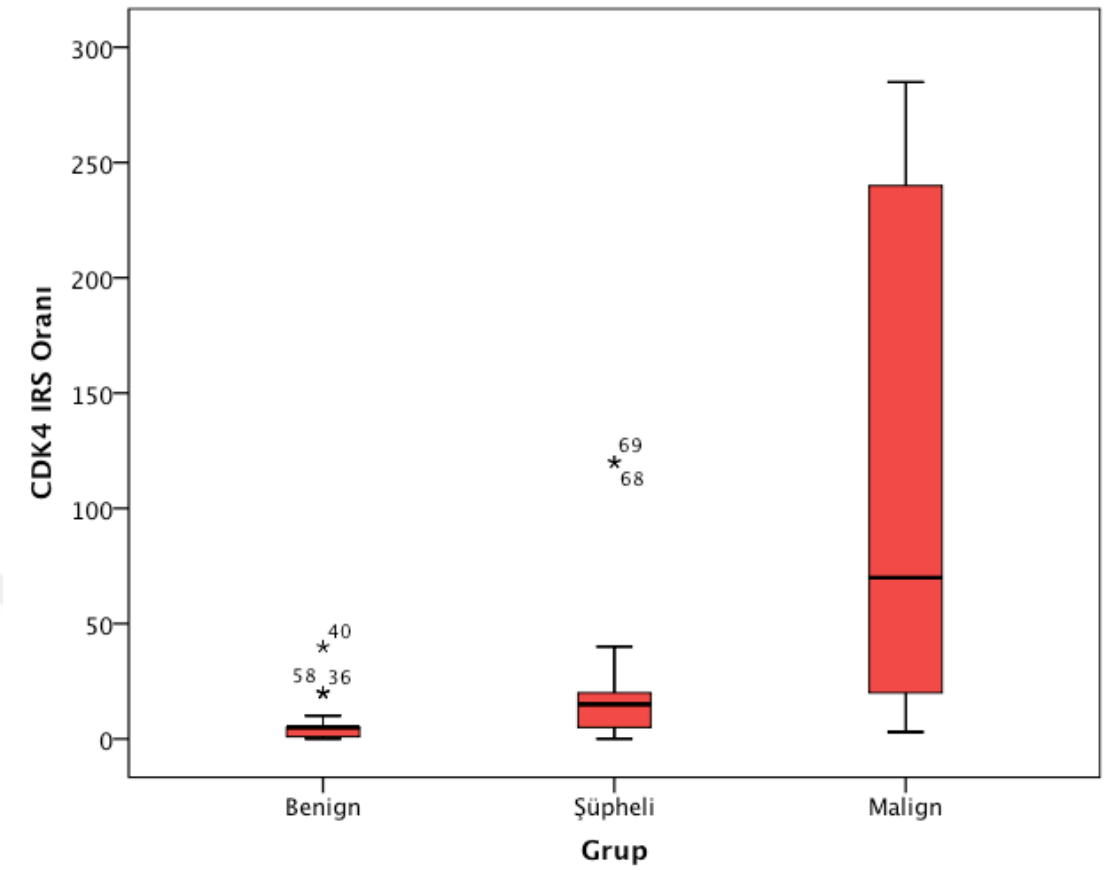

Şekil 29. Gruplara göre CDK4 IRS oranları dağılımı.

4.5.2.2. CDK4 & Yerleşim: Tümör yerleşimi ile CDK4 İHK'sı arasındaki ilişki incelendi. Vakalar yüzeyel ve derin olarak iki gruba ayrıldıktan sonra grupların İHK IRS ortalama değerleri karşılaştırıldı. Gruplar arasında istatistiksel olarak anlamlı bir farklılık bulunmadı. Tümör yerleşimine göre CDK4 IRS değerleri aşağıda gösterilmiştir (Tablo 21). Sadece malign gruptaki vakalar ile CDK4 IRS değerleri arasındaki ilişki incelendiğinde de tümör yerleşimi ile CDK4 IRS arasında bir ilişki saptanmamıştır. Malign gruptaki vakaların tümör yerleşimine göre CDK4 IRS değerleri aşağıda gösterilmiştir (Tablo 22).

Tablo 21. Tümör yerleşimine göre CDK4 İHK IRS ortalama değerleri.

	CDK4 IRS Ortalama (min-maks)	p Değeri
Yüzeyel (n=43)	39.47(0-270)	p>0.05
Derin (n=42)	68.17(0-285)	

Tablo 22. Malign grupta tümör yerleşimine göre CDK4 İHK IRS ortalama değerleri.

	CDK4 IRS Ortalama (min-maks)	p Değeri
Yüzeyel (n=15)	77.33 (5-270)	p>0.05
Derin (n=19)	143.84 (3-285)	

4.5.2.3. CDK4 & Boyut: Tümör boyutu ile CDK4 IRS ortalamaları arasında bir ilişki olup olmadığı incelendi. Vakalar tümör boyutuna göre ≤10 cm ve >10 cm olmak üzere iki gruba ayrıldı. Gruplar arasında CDK4 IRS ortalamaları arasında istatistiksel olarak anlamlı bir fark olmadığı tespit edildi (Tablo 23). Sadece malign gruptaki vakalar ile CDK4 IRS değerleri arasındaki ilişki incelendiğinde de tümör boyutu ile CDK4 IRS arasında bir ilişki saptanmamıştır. Malign gruptaki vakaların tümör boyutuna göre CDK4 IRS değerleri aşağıda gösterilmiştir (Tablo 24).

Tablo 23. Tümör boyutuna göre CDK4 IRS ortalama değerleri.

	CDK4 Ortalama(min-maks)	**p Değeri**
≤10 cm (n=29)	51.34 (0-270)	p>0.05
>10 cm (n=50)	57.02 (0-285)	

Tablo 24. Malign grupta tümör boyutuna göre CDK4 IRS ortalama değerleri.

	CDK4 Ortalama(min-maks)	**p Değeri**
≤10 cm (n=12)	92.50 (10-270)	p>0.05
>10 cm (n=21)	123.95 (3-285)	

4.5.3. p16 immün ekspresyonu ile klinikopatolojik değişkenler arasındaki ilişki

4.5.3.1. p16 & Malignite: Gruplara göre vakaların p16 boyanma oranları karşılaştırıldığında gruplar arasında istatistiksel olarak anlamlı farklılık olduğu tespit edilmiştir ($p<0.05$). p16 boyanma oranları benign grupta düşük (%9.58) iken şüpheli (%18.40) ve malign grupta (%58.53) oranlar yüksek bulunmuştur. Grupların p16 boyanma oranları Şekil 30'da gösterilmiştir.

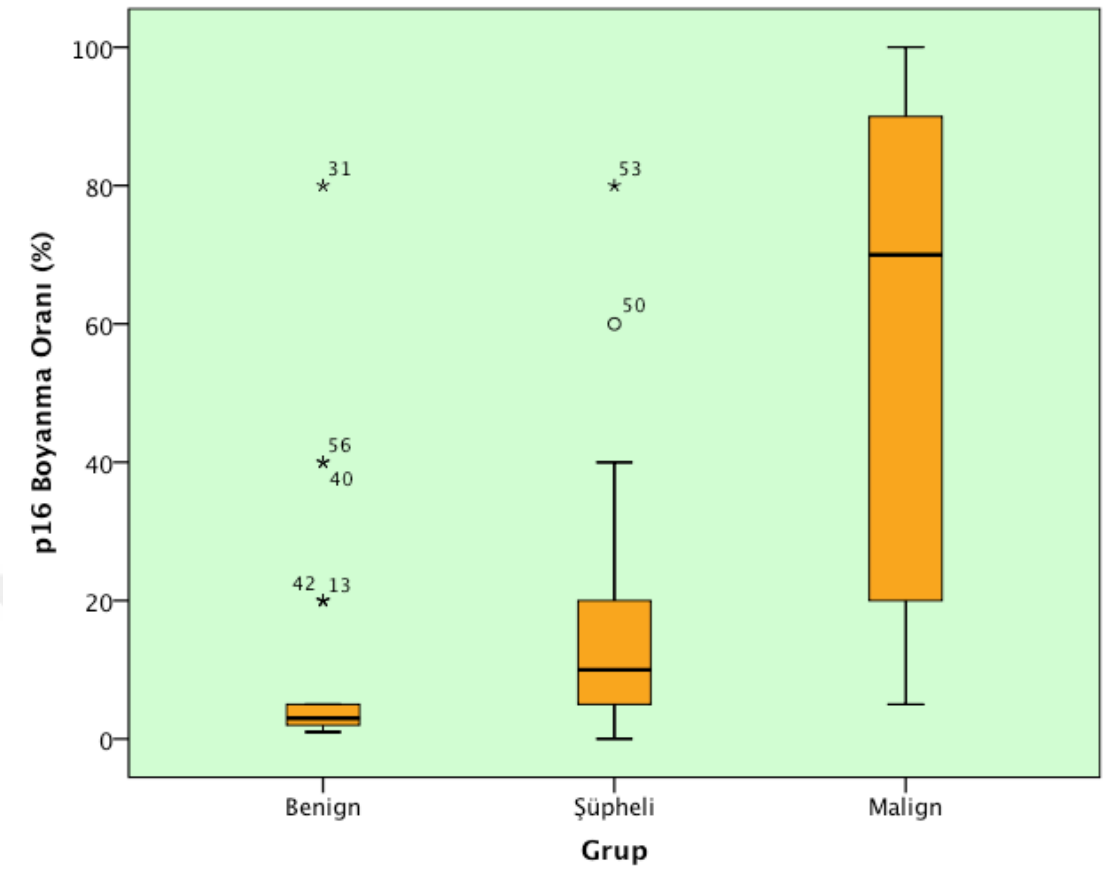

Şekil 30. Gruplara göre p16 boyanma oranları dağılımı.

p16 IRS oranının gruplar arasında dağılımı analiz edildiğinde gruplar arasında istatistiksel olarak anlamlı bir farklılık olduğu bulunmuştur. p16 IRS oranları benign grupta düşük (%17.32) iken şüpheli (%30.40) ve malign grupta (%163.53) oranlar yüksek bulunmuştur Grupların p16 IRS oranları Şekil 31'de gösterilmiştir.

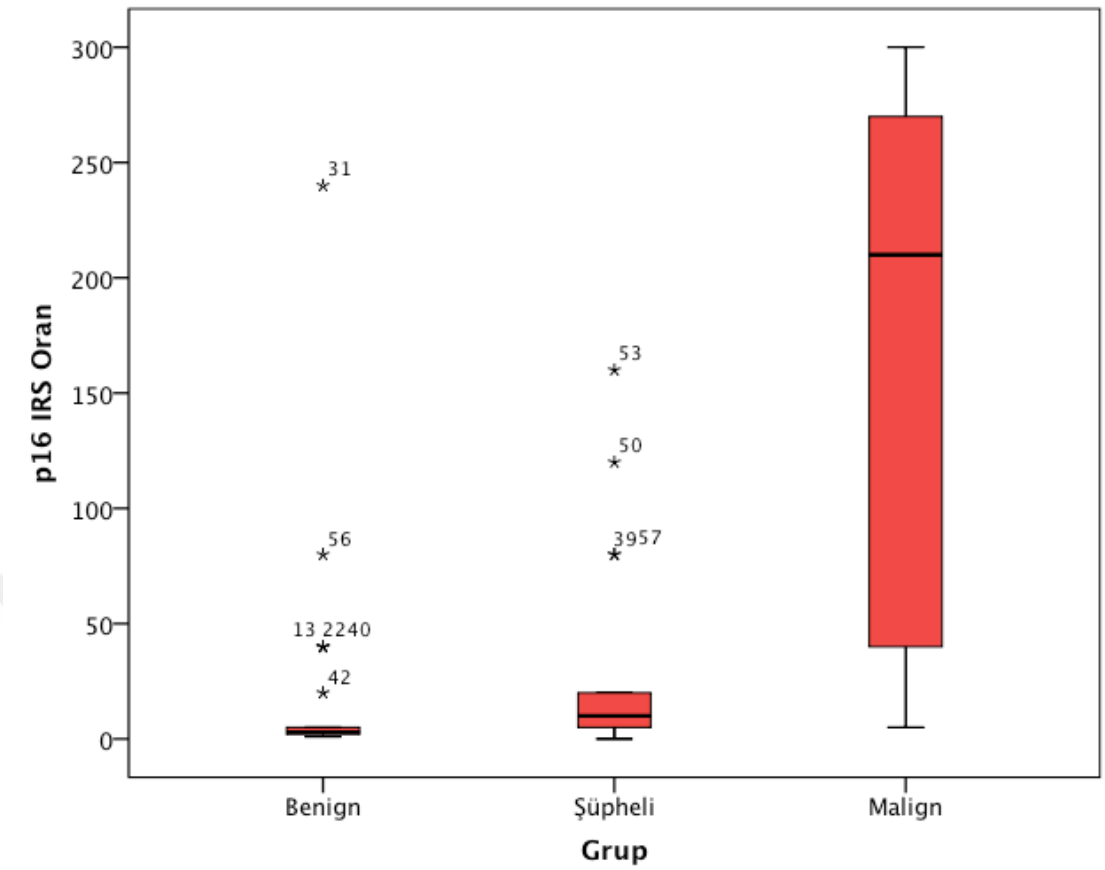

Şekil 31. Gruplara göre p16 IRS oranları dağılımı.

4.5.3.2. p16 & Yerleşim: Tümör yerleşimi ile p16 İHK'sı arasındaki ilişki incelendi. Vakalar yüzeyel ve derin olarak iki gruba ayrıldıktan sonra grupların IRS ortalama değerleri karşılaştırıldı. Gruplar arasında istatistiksel olarak anlamlı bir farklılık bulunmadı. Tümör yerleşimine göre p16 IRS değerleri aşağıda gösterilmiştir (Tablo 25). Sadece malign gruptaki vakalar ile p16 IRS değerleri arasındaki ilişki incelendiğinde de tümör yerleşimi ile p16 IRS arasında bir ilişki saptanmamıştır. Malign gruptaki vakaların tümör yerleşimine göre p16 IRS değerleri aşağıda gösterilmiştir (Tablo 26).

Tablo 25. Tümör yerleşimine göre p16 IRS ortalama değerleri.

	p16 IRS Ortalama (min-maks)	p Değeri
Yüzeyel (n=43)	59.14(0-300)	p>0.05
Derin (n=42)	99.10(1-300)	

Tablo 26. Malign grupta tümör yerleşimine göre p16 IRS ortalama değerleri.

	p16 IRS Ortalama (min-maks)	p Değeri
Yüzeyel (n=15)	117 (10-300)	p>0.05
Derin (n=19)	200.26 (5-300)	

4.5.3.3. p16 & Boyut: Tümör boyutu ile p16 IRS ortalamaları arasında bir ilişki olup olmadığı incelendi. Vakalar tümör boyutuna göre ≤10 cm ve >10 cm olmak üzere iki gruba ayrıldı. Gruplar arasında p16 IRS ortalamaları arasında istatistiksel olarak anlamlı bir fark olmadığı tespit edildi (Tablo 27). Sadece malign gruptaki vakalar ile p16 IRS değerleri arasındaki ilişki incelendiğinde de tümör boyutu ile p16 IRS arasında bir ilişki saptanmamıştır. Malign gruptaki vakaların tümör boyutuna göre p16 IRS değerleri aşağıda gösterilmiştir (Tablo 28).

Tablo 27. Tümör Boyutuna Göre p16 İHK IRS Ortalama Değerleri.

	p16 Ortalama(min-maks)	p Değeri
≤10 cm (n=29)	59.00 (1-270)	p>0.05
>10 cm (n=50)	86.78 (1-300)	

Tablo 28. Malign Grupta Tümör Boyutuna Göre p16 İHK IRS Ortalama Değerleri.

	p16 Ortalama(min-maks)	p Değeri
≤10 cm (n=12)	119.17 (30-270)	p>0.05
>10 cm (n=21)	183.81 (5-300)	

4.6. İHK Boyaları Arasındaki İlişki

İHK boyalarının kendi aralarında ilişki varlığını ortaya koyabilmek için korelasyon analizleri yapıldı. Yapılan istatistiksel değerlendirmelerin sonucunda CDK4 ile MDM2, CDK4 ile p16 ve MDM2 ile p16 IRS oranları arasında ileri düzeyde pozitif yönlü korelasyon olduğu tespit edildi ($p<0.001$, sırasıyla $r=0.765$, $r=0.813$, $r=0.786$) (Tablo 29). İHK'lar arasındaki korelasyon Şekil 32-33-34'de gösterilmiştir. Sadece malign grupta İHK'lar arasındaki korelasyona bakıldığında daha düşük olmakla birlikte İHK'lar arasında istatistiksel olarak anlamlı bir korelasyon olduğu tespit edildi (Tablo 30).

Tablo 29. İHK'ların IRS Oranları Arasındaki Korelasyon.

	p Değeri	r Değeri
CDK4 & MDM2	<0.001	0.765
CDK4 & p16	<0.001	0.813
MDM2 & p16	<0.001	0.786

Spearman's korelasyon testi yapılmıştır.

Tablo 30. Malign Grupta İHK'ların IRS Oranları Arasındaki Korelasyon.

	p Değeri	r Değeri
CDK4 & MDM2	0.048	0.342
CDK4 & p16	<0.001	0.741
MDM2 & p16	0.003	0.489

Spearman's korelasyon testi yapılmıştır.

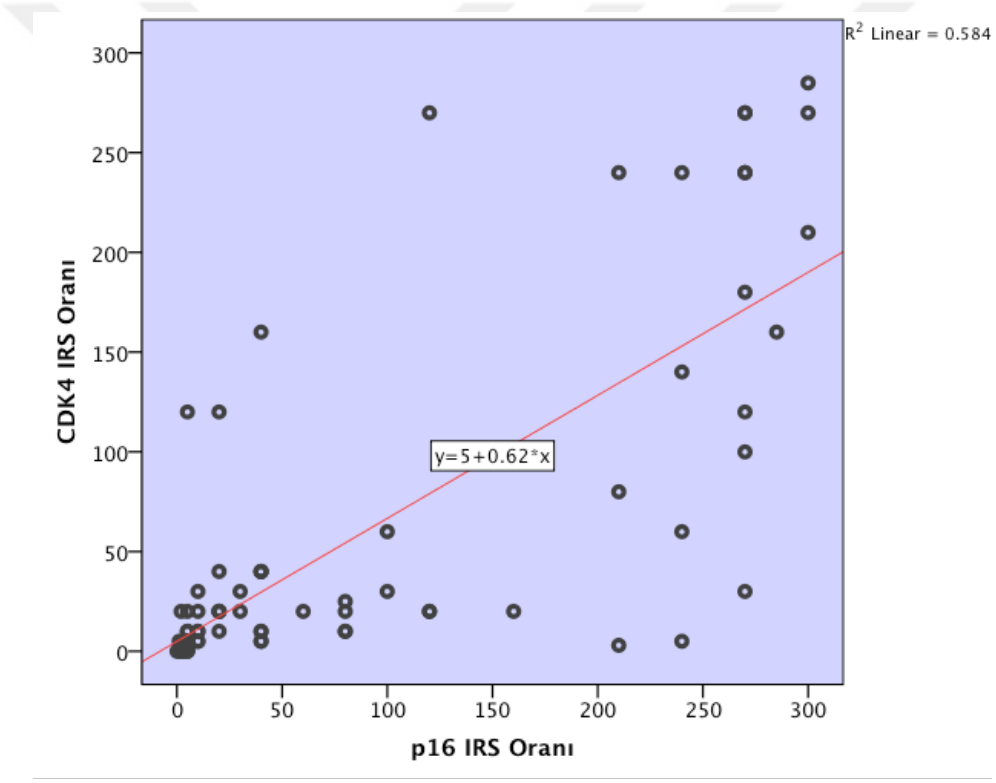

Şekil 32. CDK4 IRS oranı ile p16 IRS oranı arasındaki ilişki

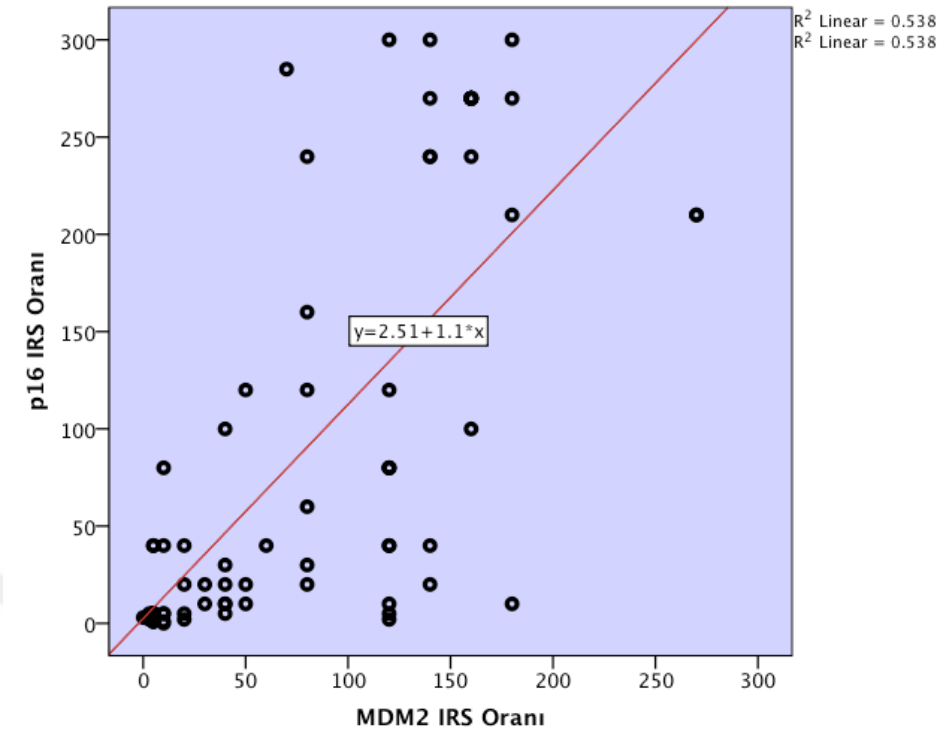

Şekil 33. MDM2 IRS oranı ile p16 IRS oranı arasındaki ilişki.

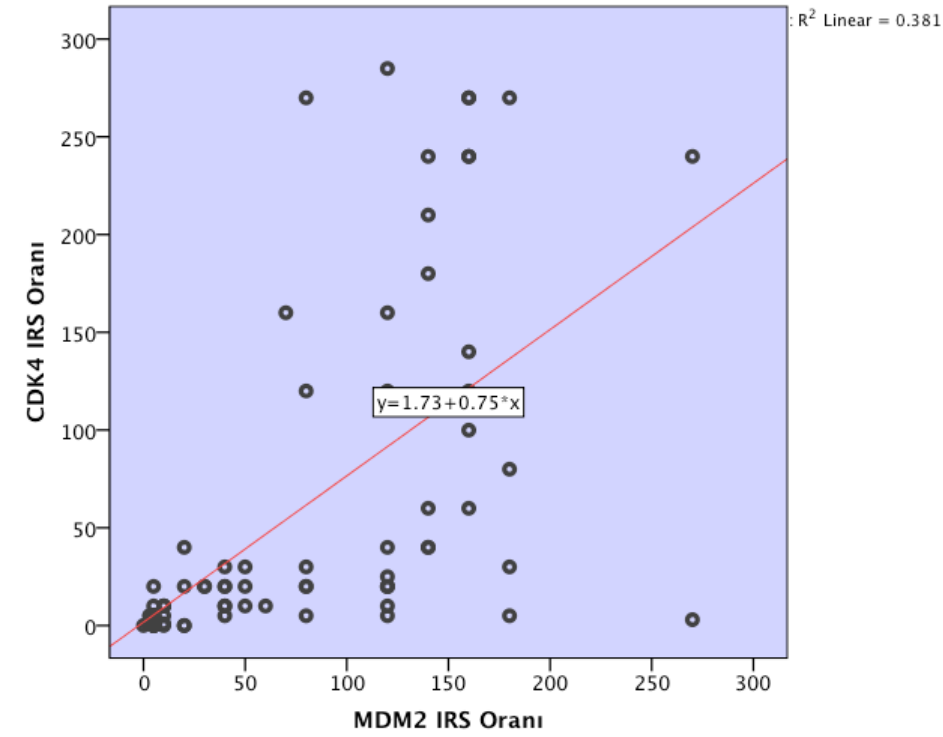

Şekil 34. MDM2 IRS oranı ile CDK4 IRS oranı arasındaki ilişki.

İHK'ların boyanma oranları arasındaki korelasyona bakıldı. Tüm vakalar değerlendirildiğinde MDM2 ile CDK4 , MDM2 ile p16 ve CDK4 ile p16 arasında ileri düzeyde pozitif yönlü korelasyon olduğu tespit edildi (p<00.1, sırasıyla r=0.765, r=0.786, r=0.806) (Tablo 31). Sadece malign grupta boyanma oranları arasındaki korelasyona bakıldığında CDK4 ile p16, MDM2 ile p16 arasında anlamlı bir korelasyon (p<0.001, sırasıyla r=0.694, r=0.549) saptanırken CDK4 ile MDM2 arasında bir korelasyon saptanmadı (p=0.065, r=0.321) (Tablo 32).

Tablo 31. İHK'ların Boyanma Oranları Arasındaki Korelasyon.

	p Değeri	**r Değeri**
CDK4 & MDM2	<0.001	0.765
CDK4 & p16	<0.001	0.806
MDM2 & p16	<0.001	0.786

Spearman's korelasyon testi yapılmıştır.

Tablo 32. Malign Grupta Boyanma Oranları Arasındaki Korelasyon.

	p Değeri	**r Değeri**
CDK4 & MDM2	0.065	0.321
CDK4 & p16	<0.001	0.694
MDM2 & p16	0.001	0.549

4.7. İHK'ların Maligniteyi Öngörmedeki Rolleri

İHK'ların maligniteyi öngörmedeki yol göstericiliğini ortaya koyabilmek için ROC analizleri yapıldı. Yapılan analizler sonucunda MDM2, CDK4 ve p16 IRS oranlarının maligniteyi öngörmede kullanılabileceği bulundu

(sırasıyla EAA= 0.922, 0.886, 0.918). Daha sonra yapılan hesaplamalar ile her bir İHK için en uygun kesim noktası belirlendi. Bu kesim noktasına göre özgüllük ve duyarlılık değerleri hesaplandı. Buna göre MDM2 IRS oranı için kesim noktası 35 olarak alındığında %97.1 duyarlılık ve %72.5 özgüllük değerlerine sahip olduğu bulundu. CDK4 IRS oranı için kesim noktası 22.5 olarak alındığında %73.5 duyarlılık ve %90.2 özgüllük değerlerine sahip olduğu bulundu. p16 IRS oranı için kesim noktası 25 olarak alındığında %91.2 duyarlılık ve %82.4 özgüllük değerlerine sahip olduğu bulundu. İHK'lara ait ROC Eğrisi aşağıda gösterilmiştir (Şekil 35). İHK'ların optimum kesim noktalarına göre IRS ve boyanma oranlarının duyarlılık ve özgüllük değerleri aşağıda gösterilmiştir (Tablo 33).

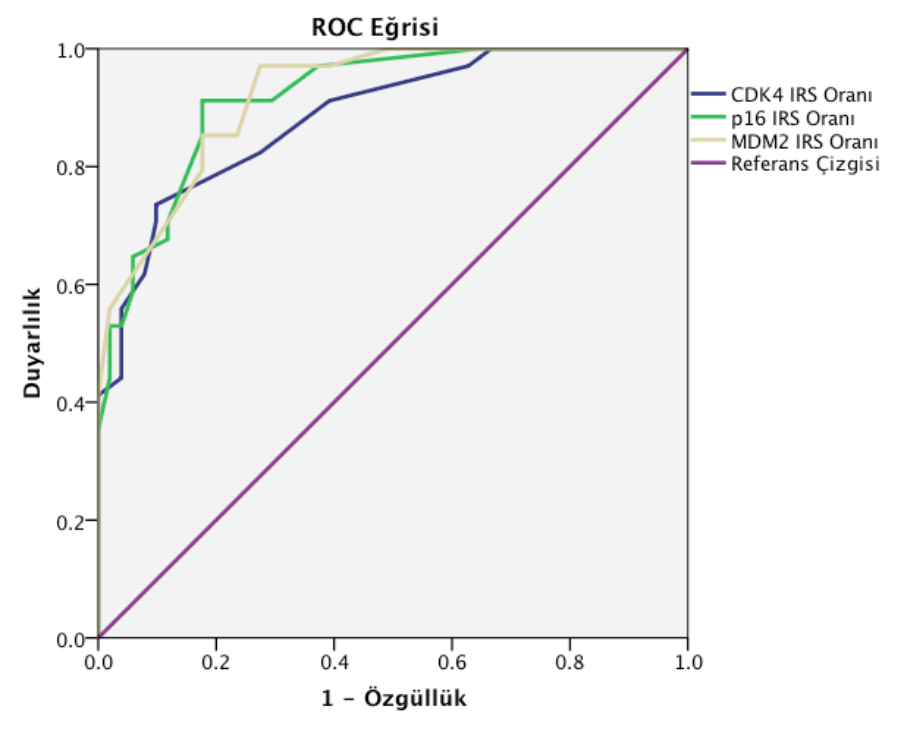

Şekil 35. İHK IRS oranlarına ait ROC Eğrisi.

İHK boyanma oranlarının maligniteyi öngörmedeki yol göstericiliği yine ROC analizleri yapılarak belirlendi. Buna göre MDM2, CDK4 ve p16

boyanma oranlarının maligniteyi öngörmede kullanılabileceği bulundu (sırasıyla EAA= 0.919, 0.886, 0.903). Daha sonra yapılan hesaplamalar ile her bir İHK için en uygun kesim noktası belirlendi. Bu kesim noktasına göre özgüllük ve duyarlılık değerleri hesaplandı. Buna göre MDM2 boyanma oranı için kesim noktası %35 olarak alındığında %91.2 duyarlılık ve %74.5 özgüllük değerlerine sahip olduğu bulundu. CDK4 boyanma oranı için kesim noktası %22.5 olarak alındığında %73.5 duyarlılık ve %90.2 özgüllük değerlerine sahip olduğu bulundu. p16 boyanma oranı için kesim noktası %15 olarak alındığında %88.2 duyarlılık ve %74.5 özgüllük değerlerine sahip olduğu bulundu. İHK'lara ait ROC Eğrisi aşağıda gösterilmiştir (Şekil 36).

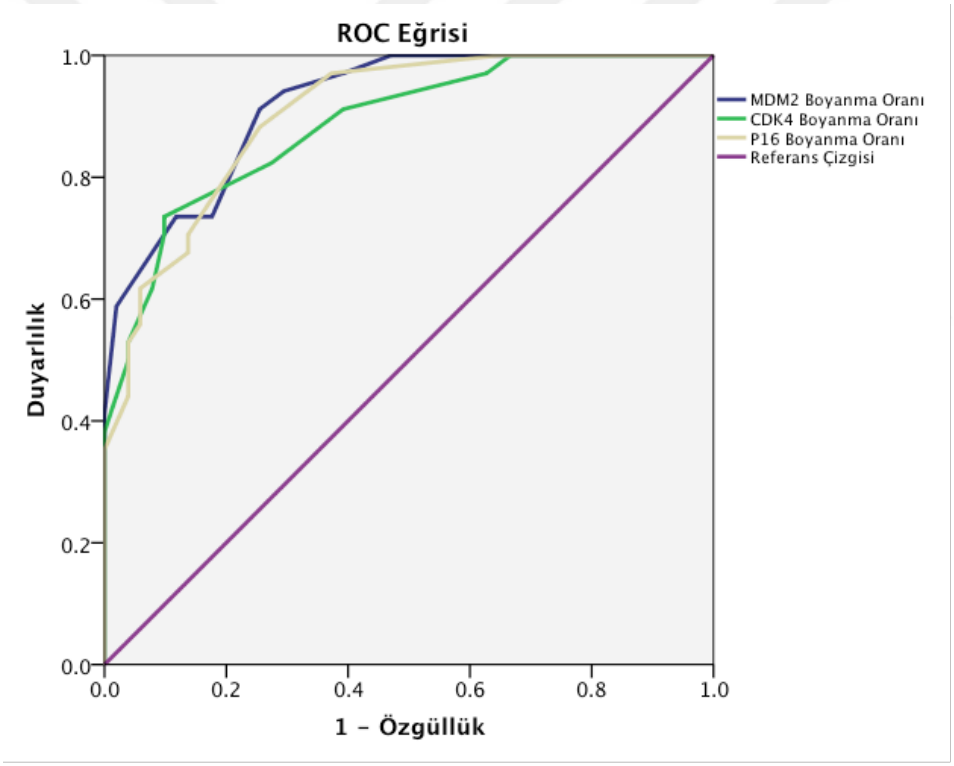

Şekil 36. İHK boyanma oranlarına ait ROC Eğrisi.

Tablo 33. İHK'ların optimum kesim noktalarına göre IRS ve boyanma oranlarının duyarlılık ve özgüllük değerleri.

	IRS Oranı		Boyanma Oranı	
	Duyarlılık	Özgüllük	Duyarlılık	Özgüllük
MDM2	97.1	72.5	91.2	74.5
CDK4	73.5	90.2	73.5	90.2
p16	91.2	82.4	88.2	74.5

İHK IRS oranları ve İHK boyanma oranlarının farklı kesim noktalarındaki maligniteyi öngörmedeki duyarlılık ve özgüllük değerleri hesaplandı. Yapılan bu hesaplamalar ile farklı kesim noktaları alındığında duyarlılık ve özgüllük değerlerinin nasıl bir değişim gösterdiği belirlendi. Bu durumu gösteren grafikler aşağıda gösterilmiştir (Şekil 37-42).

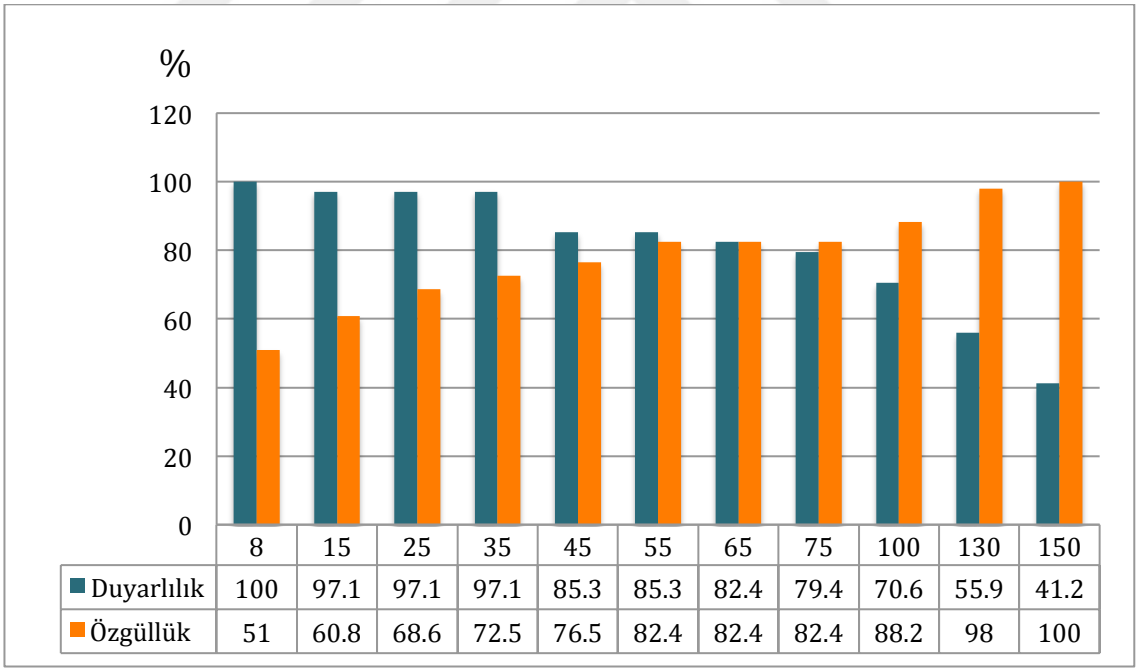

	8	15	25	35	45	55	65	75	100	130	150
Duyarlılık	100	97.1	97.1	97.1	85.3	85.3	82.4	79.4	70.6	55.9	41.2
Özgüllük	51	60.8	68.6	72.5	76.5	82.4	82.4	82.4	88.2	98	100

Şekil 37. MDM2 IRS oranın farklı kesim noktalarındaki duyarlılık ve özgüllük değerleri.

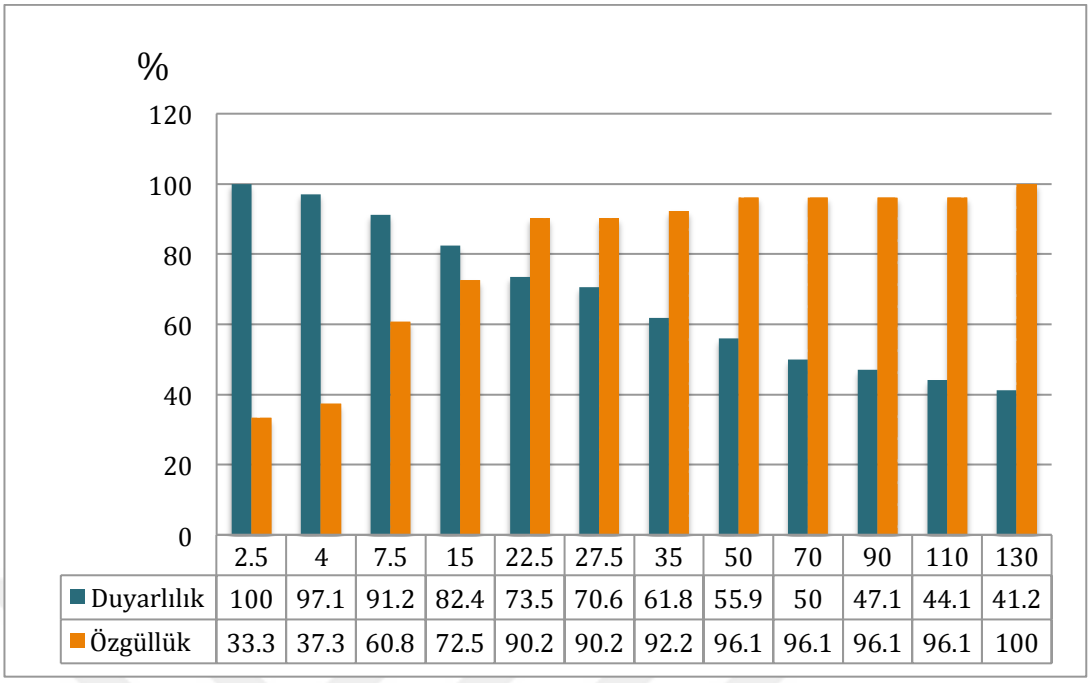

	2.5	4	7.5	15	22.5	27.5	35	50	70	90	110	130
Duyarlılık	100	97.1	91.2	82.4	73.5	70.6	61.8	55.9	50	47.1	44.1	41.2
Özgüllük	33.3	37.3	60.8	72.5	90.2	90.2	92.2	96.1	96.1	96.1	96.1	100

Şekil 38. CDK4 IRS oranın farklı kesim noktalarındaki duyarlılık ve özgüllük değerleri.

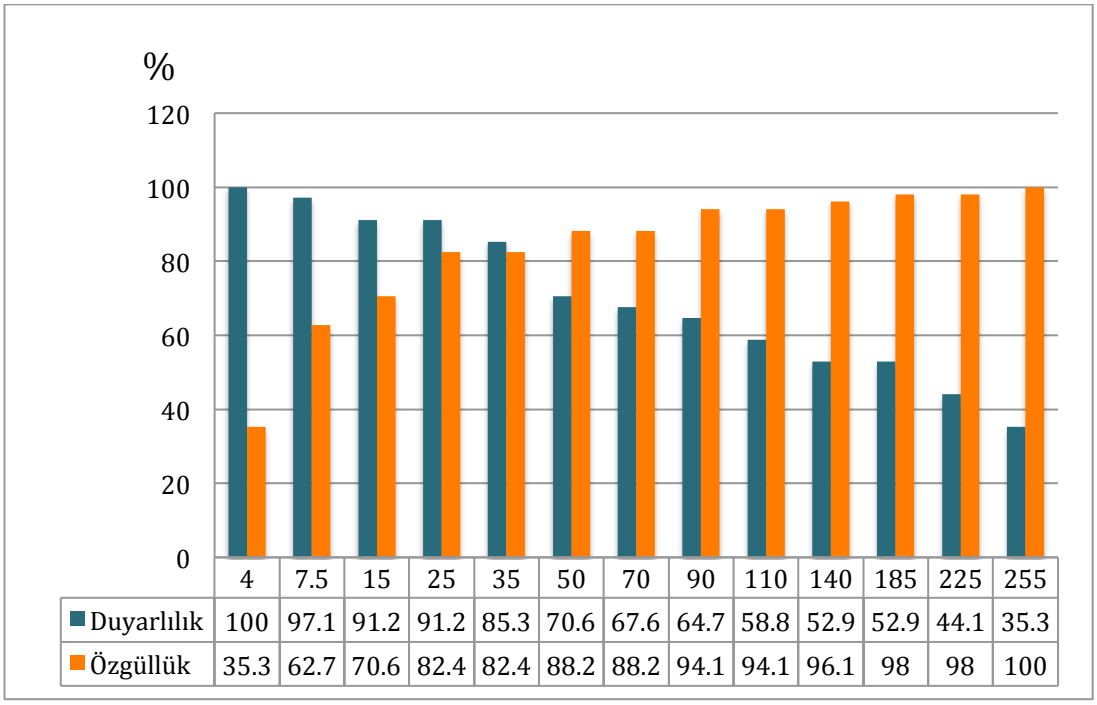

	4	7.5	15	25	35	50	70	90	110	140	185	225	255
Duyarlılık	100	97.1	91.2	91.2	85.3	70.6	67.6	64.7	58.8	52.9	52.9	44.1	35.3
Özgüllük	35.3	62.7	70.6	82.4	82.4	88.2	88.2	94.1	94.1	96.1	98	98	100

Şekil 39. p16 IRS oranın farklı kesim noktalarındaki duyarlılık ve özgüllük değerleri

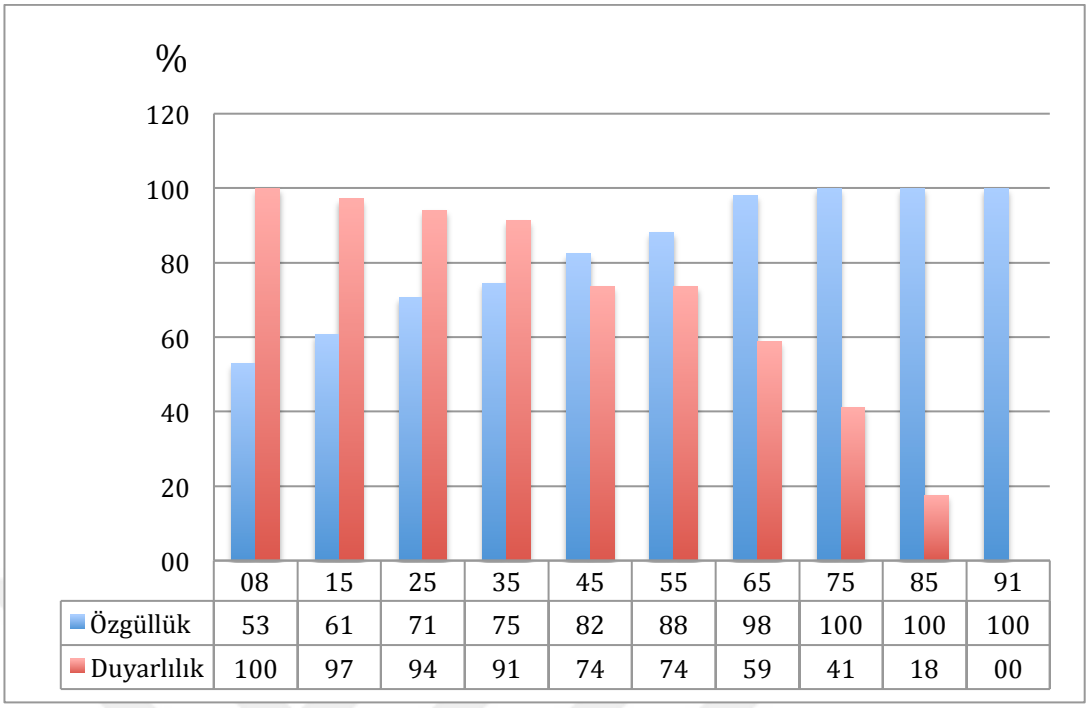

	08	15	25	35	45	55	65	75	85	91
Özgüllük	53	61	71	75	82	88	98	100	100	100
Duyarlılık	100	97	94	91	74	74	59	41	18	00

Şekil 40. MDM2 boyanma oranın farklı kesim noktalarındaki duyarlılık ve özgüllük değerleri.

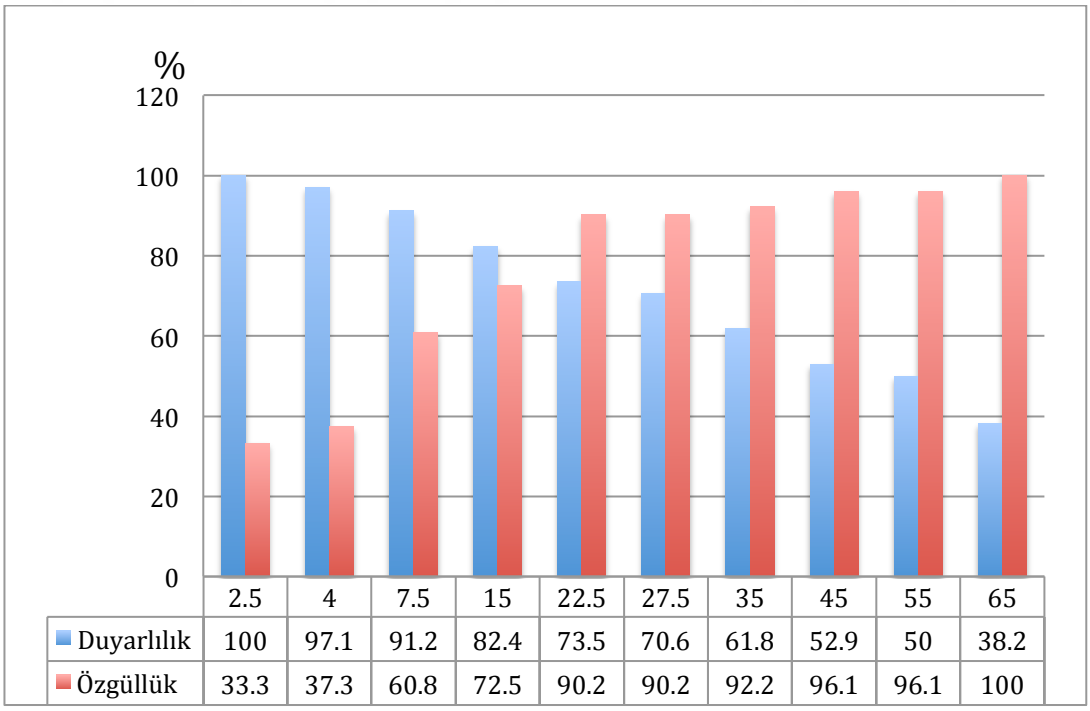

	2.5	4	7.5	15	22.5	27.5	35	45	55	65
Duyarlılık	100	97.1	91.2	82.4	73.5	70.6	61.8	52.9	50	38.2
Özgüllük	33.3	37.3	60.8	72.5	90.2	90.2	92.2	96.1	96.1	100

Şekil 41. CDK4 boyanma oranın farklı kesim noktalarındaki duyarlılık ve özgüllük değerleri.

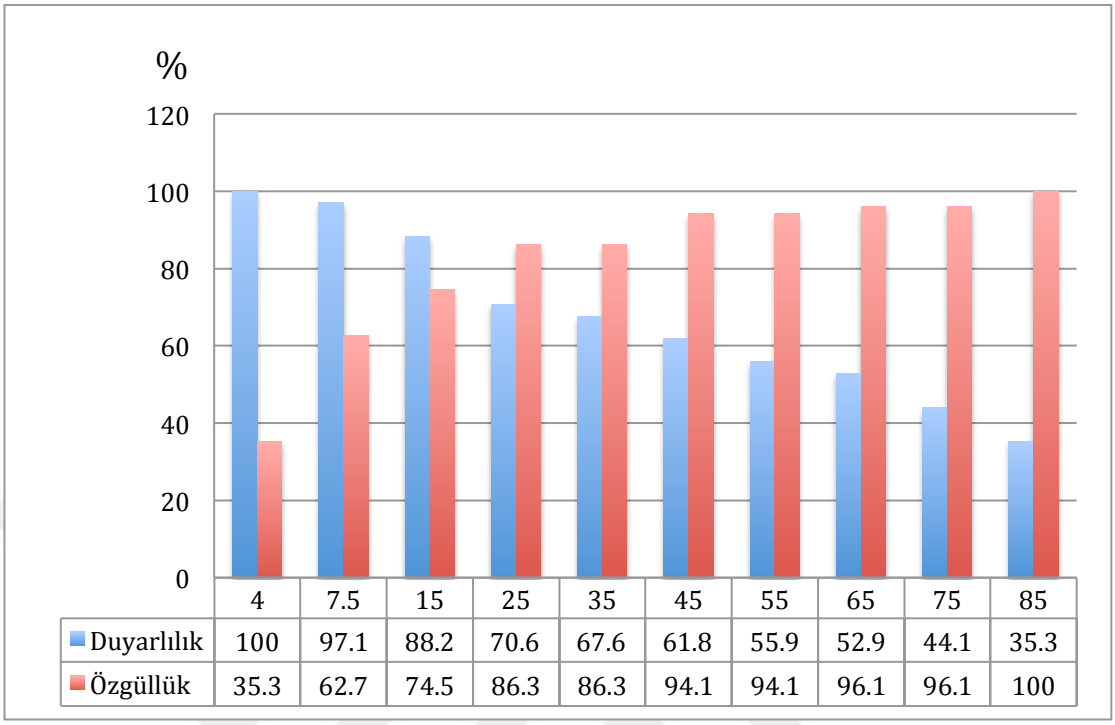

Şekil 42. p16 boyanma oranın farklı kesim noktalarındaki duyarlılık ve özgüllük değerleri.

Her bir İHK için %10 ve üzeri boyanma pozitif kabul edildiğinde tek tek ve kombinasyon halinde hesaplanan duyarlılık, özgüllük, pozitif öngörü değeri (PPV) ve negatif öngörü değerleri (NPV) tablo 34'deki gibidir.

Tablo 34. İHK'ların tek tek ve kombinasyon halinde duyarlılık, özgüllük, PPV, NPV değerleri (%10 ve üzeri pozitif olarak kabul edildi).

	Duyarlılık(%)	Özgüllük(%)	PPV(%)	NPV(%)
MDM2	100	52,94	58,62	100
CDK4	91,17	60,78	60,78	91,17
p16	97,05	62,74	60,46	96,96
CDK4+MDM2	91,17	64,7	63,26	91,66
CDK4+p16	91,17	70,58	67,39	92,3
MDM2+p16	97,05	66,66	66	97,14
MDM2+p16+CDK4	91,17	70,58	67,39	92,3

5. TARTIŞMA VE SONUÇLAR

Liposarkomlar, İndiferansiye sarkomdan (malign fibröz histiositom) sonra yumuşak doku sarkomları arasında ikinci sıklıkta görülür [12]. Erişkinlerdeki malign tümörlerin %0,1-0,2'sini oluştururlar [62].

Liposarkomların klinik seyirleri daha çok sahip oldukları histopatolojik özelliklerle benzerlik göstermektedir. Düşük dereceli lezyonlar ile yüksek dereceli lezyonlar karşılaştırıldığında düşük dereceli lezyonların uzak metastaz yapma ihtimalleri çok düşük iken yüksek dereceli lezyonların uzak metastaz yapma eğiliminde oldukları ve daha agresif seyir gösterdikleri tespit edilmiştir [63].

DSÖ'nün yapmış olduğu yumuşak doku tümörleri sınıflamasına göre liposarkomlar; atipik lipomatöz tümör, dediferansiye liposarkom, miksoid liposarkom, pleomorfik liposarkom olarak dörde ayrılmıştır. Atipik lipomatöz tümörler lokal agresif mezenkimal neoplazilerdir. Bütün liposarkomların %30-40'ını oluştururlar, erişkin dönemde en çok görülen alt tiptirler [42].

ALT/İDL'ler normal yağ dokuya ve lipomlara benzeyebilirler ve tanı için yeterli ve gerekli olmayan lipoblastlar genellikle görülemeyebilir. Karakteristik büyük, hiperkromatik, septal iğsi hücreler seyrek olarak görülebilir [8]. Büyük lipomlarda yağ nekrozu odakları kolaylıkla lipoblast ile karışabilir, çok çekirdekli makrofajlar atipik hücre olarak yorumlanabilir [64]. Düşük dereceli, lokal agresif tümörler olan iyi diferansiye liposarkomları dediferansiye olup uzak metastaz yapabileceği için lipomlardan ayırt etmek çok önemlidir.

ALT/İDL'lerde kadın/erkek oranı eşit olmakla birlikte erkeklerde daha sık görüldüğünü bildiren çalışmalar da bulunmaktadır [65]. Biz de çalışmamızda kadın/erkek oranını eşit (17/17) olarak bulduk. ALT/İDL en çok 6-7. dekatta görülmekle birlikte nadir olarak çocuklarda da görülebilir. Yapılan bazı çalışmalarda 10-15 yaşları arasındaki çocuklarda da liposarkom görüldüğü bildirilmiştir. Enzinger ve arkadaşları yapmış olduğu çalışmada 11 yaşında bir erkek çocukta liposarkom bildirmişlerdir [66]. Bizim çalışmamızda ise en genç liposarkom hastası 30 yaşındadır. Kim ve arkadaşlarının yapmış olduğu

çalışmada yaş ortalaması 56 (20-80) [67] olarak bildirilirken başka bir çalışmada 51.5 (25-78) [68] olarak bildirilmiştir. Bizim çalışmamızda ise yaş ortalaması 57.8 (30-75) olarak bulunmuştur. Yaş dağılımlarımız literatür ile uygunluk göstermektedir.

ALT/İDL olgularının %75'i uyluk başta olmak üzere ekstremite, %20'si retroperiton ve diğerleri paratestiküler alan ve mediasten yerleşimlidir. Thway ve arkadaşları [8] yaptığı çalışmada İDL'lerin %54.83'ünün uyluk yerleşimli, %19.35'inin retroperiton yerleşimli, %19.35'inin göğüs duvarı yerleşimli olduğunu bildirmişlerdir. Bunların yanında paratestiküler ve meme yerleşimli vakalar da görülmüştür. Bizim çalışmamızda ise ALT/İDL olgularının %41.17'sinin uyluk başta olmak üzere ekstremite yerleşimli, %17.64'ünün retroperiton, %20.58'inin batın içi ve %20.58'inin baş-boyun, meme, inguinal bölge ve göğüs duvarı yerleşimli olduğu tespit edilmiştir. ALT/İDL'lerin derin yerleşimli lezyonları ağrısız kitle oluştururlar. Retroperitoneal lezyonlar tümör çapı 20 cm'ye ulaşıncaya kadar asemptomatik seyredebilirler. Dediferansiyasyon yüzeyel ve ekstremite yerleşimli tümörlerde nadir görülürken retroperiton yerleşimli tümörlerde daha sık görülmektedir [53,69]. Biz vakalarımızı lokalizasyona göre kategorize ettiğimizde ALT/İDL olgularının %55.88'inin derin yerleşimli, benign vakaların ise %61.29'unun derin yerleşimli olduğunu tespit ettik. Bu iki grup arasında tümör lokalizasyonu açısından istatistiksel olarak anlamlı bir farklılık bulunmamaktadır. Çalışmamıza dahil edilen benign gruptaki vakalar derin yerleşimli lezyonlardan seçildiği için gruplar arasında bir farklılık bulunmaması doğaldır. Fakat vaka seçimi yapılırken lokalizasyonun dikkate alınmadığı şüpheli grup, malign grup ile karşılaştırıldığında bu iki grup arasında istatistiksel olarak anlamlı bir farklılık olduğu tespit edilmiştir. Buna göre malign grubun şüpheli gruba göre daha derin yerleşimli olduğu bulunmuştur.

Retroperitoneal lezyonlar tümör çapı 20 cm'ye ulaşıncaya kadar asemptomatik seyredebilirler. Ayrıca yapılan prognoz çalışmalarında lezyon boyutunun prognoz üzerinde etkili olduğu bildirilmiştir. Küçük boyutlu tümörlerin prognozunun büyük boyutlu tümörlere göre çok daha iyi prognoza sahip oldukları gösterilmiştir [70]. Yapmış olduğumuz çalışmada ALT/İDL

olgularının tümör boyutları ortalama 14.2 ± 8.1 cm (3-35cm) olarak bulunmuştur. Benign vakalardaki tümör boyutları ise ortalama 14.1 ± 4.7 cm (3-27 cm) olarak belirlenmiştir. Bu iki grup arasında istatistiksel olarak anlamlı bir farklılık bulunmamaktadır. Çalışmamıza dahil edilen benign gruptaki vakalar büyük lezyonlardan seçildiği için gruplar arasında bir farklılık bulunmaması doğaldır. Fakat vaka seçimi yapılırken boyutun dikkate alınmadığı şüpheli grup, malign grup ile karşılaştırıldığında bu iki grup arasında istatistiksel olarak anlamlı bir farklılık olduğu tespit edilmiştir. Buna göre malign grubun şüpheli gruptan daha büyük boyutlara sahip olduğu bulunmuştur.

Adipositik tümörlerin histolojik tanısı genel olarak morfoloji ile koyulmaktadır, ancak son yıllarda MDM2 ve CDK4 İHK'sı değeri sınırlı olsa da ALT/İDL'leri diğer adipositik neoplazilerden ayırmada popülarite kazanmıştır. MDM2, p53 tümör baskılayıcı geninin negatif düzenleyicisidir. MDM2/CDK4 proteinleri aşırı eksprese olduklarında G1-S fazında hücre siklusunu uyarır [71,72]. Bu proteinlerin aşırı ekspresyonu hücre siklusu kontrolünün kaybına neden olur ve neoplastik büyüme ile sonuçlanır [71–73]. Sitogenetik olarak ALT/İDL'ler 12q13-15 lokalizasyonundaki MDM2 ve CDK4 hücre siklus onkogenlerinin amplifikasyonu ve aşırı ekspresyonundan sonuçlanmaktadır [11,74–78]. Bu bulgular anatomik lokalizasyondan bağımsız olarak yüzeyel yerleşimli tümörlerde de görülebilir [79].

ALT/İDL'ler ile benign lipomatöz tümörlerin birbirinden ayırt edilmesi çok önemlidir. Fakat MDM2 sadece tümör hücrelerini boyamamaktadır, inflamatuar hücreler de MDM2 ile pozitif boyanabilmektedir. Bu yüzden MDM2 pozitifliği yanlış değerlendirmelere neden olabilir [44]. MDM2 pozitifliği kötü diferansiye sarkomlar gibi polizomi vakalarında da görülebildiği için İHK'sal olarak MDM2 pozitifliği MDM2 geninin amplifikasyonunun spesifik belirteci değildir. İtaliano ve arkadaşlarının yaptığı çalışmada CDK4 boyanması daha diffüz ve kuvvetli olmasına rağmen MDM2'ye göre daha az duyarlı bulunmuştur. Bunun ALT/İDL'lerin yaklaşık %10'unun CDK4 amplifikasyonuna sahip olmamasından kaynaklandığı düşünülmüştür [35,80]. FİSH tanıda altın standart olduğu için aslında çoğu vakanın tanısının FİSH ile

doğrulanması gerekmektedir. Ancak FİSH'in zaman alıcı ve pahalı bir yöntem olması, özel cihazlar gerektirmesi ve deneyimli personele ihtiyaç duyulduğu için bütün merkezlerde yapılma imkanı bulunmamaktadır. Aynı zamanda FİSH'in tanıya önemli oranda katkı sağlamadığı durumlar da mevcuttur. Bütün bunlardan dolayı İHK ile tarama panelinin genişletilmesi vaka seçmede ve gereken vakalarda FİSH ile doğrulama yapılabilmesi için yönlendirici olabilir [81].

Pilotti ve arkadaşları[82] MDM2/CDK4 immünofenotipinin ALT/İDL tanısında değerli bir yöntem olduğunu belirtmişlerdir. Çalışmalarında 21 adet ALT/İDL vakasında MDM2/CDK4 fenotipi bulunurken 19 adet lipom vakasında bulunmadığını göstermişlerdir. Binh ve arkadaşları [44] ise 559 yumuşak doku sarkomunu inceleyerek yaptıkları çalışmada çoğu ALT/İDL vakasında MDM2 (%97) ekspresyonu var iken az sayıda benign adipositik tümörde MDM2 (%4.2) ekspresyonu olduğunu göstermişlerdir. İHK'sal olarak MDM2 analizinin gen amplifikasyonları ile uyumlu olduğunu gösterip İHK'nın benign adipöz tümörler ile ALT/İDL'leri birbirinden ayırmada yardımcı olabileceğini vurgulamışlardır. Ayrıca MDM2 İHK'sının farklı laboratuvarlarda rutin kullanıma girebileceğini raporlamışlardır [45]. Sirvent ve arkadaşları yaptığı çalışmada ALT/İDL'lerde %81 oranında MDM2 ekspresyonu olduğunu bildirirken intramusküler lipomları da içeren benign lipomatöz tümörlerde bu oranı %6 olarak bulmuşlardır [47]. Bununla birlikte Yoo ve arkadaşları [83] ve Sabah ve arkadaşları [84] lipomlarda İHK'sal olarak MDM2 pozitifliğini %27 ve %6.3 olarak göstermişlerdir. Her iki çalışmada da %10 ve üzeri tümör hücresinde boyanma pozitif kabul edilmiştir. Ayrıca bu çalışmalarda liposarkomların histolojik alt tipleri belirtilmeden ve gruplandırılmadan çalışmaya dahil edilmiştir. Başka bir çalışmada Thway ve arkadaşları [8] ALT/İDL olgularında %80.64 oranında MDM2 ile pozitif boyanma olduğunu göstermişlerdir. Lipom vakalarında ise 58 olgunun 18 (%31.03) tanesinde MDM2 ile fokal zayıf ve orta şiddette boyanma izlemişlerdir.

Bizim çalışmamızda ise %10 ve üzeri boyanmayı pozitif kabul edersek ALT/İDL vakalarının tamamının MDM2 ekspresyonu gösterdiğini, benign

adipositik tümörlerin ise %29.03'ünün MDM2 ekspresyonu gösterdiğini tespit ettik. Eğer %50 ve üzeri boyanmayı pozitif kabul edersek ALT/İDL'lerde %73.52 oranında, benign vakalarda ise %6.45 oranında MDM2 ekspresyonu olduğunu bulduk. Şüpheli olarak adlandırdığımız ve pleomorfik lipom, iğsi hücreli lipom ve ALT/İDL için yeterli atipi içermeyen ancak seyrek ve hafif atipi görülen lipomatöz tümörler gibi vakalardan oluşan grupta ise %10 ve üzeri boyanma pozitif kabul edildiğinde %75 oranında, %50 ve üzeri boyanma pozitif kabul edildiğinde ise %35 oranında MDM2 ekspresyonu olduğunu bulduk. Buradan MDM2 immünekspresyonunun şüpheli ve malign grubu ayırmadaki katkısının, benign ve şüpheli grubun ayrımındaki kadar etkili olmadığını, benign ile malign grubu ayırt etmede ise oldukça etkili olduğunu gördük. Boyanma şiddetlerine baktığımızda ise benign ve şüpheli grubun zayıf boyanmada (sırasıyla 27/31 ve 12/20) yoğunlaşırken malign grubun orta şiddette ve kuvvetli boyanmada yoğunlaştığını (29/34) gördük. Thway ve arkadaşlarının yapmış olduğu çalışmada ALT/İDL vakalarının %48.38 (15/31)'inin MDM2 İHK'sı ile orta-kuvvetli boyanır iken benign lipomatöz tümörlerin çoğunun (40/58) negatif olduğu, pozitif olanların da %88.88'inin zayıf şiddette boyandığı belirtilmiştir [8].

Thway ve arkadaşları [8] İDL ve DDL'leri diğer adipositik lezyonlardan ayırmada MDM2 için %86.4 duyarlılık ve %74.2 özgüllük değerlerini bulmuşlardır. Kammerer ve arkadaşlarının [81] yaptığı çalışmada ise ALT/İDL'leri diğer benign adipositik tümörlerden ayırt etmede MDM2 için %89.5 duyarlılık ve %97.7 özgüllük değerlerini bulmuşlardır. Bihn ve arkadaşları [44] yaptığı çalışmada ise MDM2 için %100 duyarlılık ve %96 özgüllük değerlerini bulmuşlardır.

Bizim çalışmamızda ise %10 ve üzeri boyanma pozitif olarak kabul edildiğinde ALT/İDL'leri diğer benign adipositik tümörlerden ayırt etmede MDM2 için %100 duyarlılık ve %52.94 özgüllük değerlerini bulduk. Yaptığımız istatistiksel değerlendirmeler sonucunda ROC eğrisine göre optimum kesim noktasını belirledik. Buna göre eğer %35'ten fazla nükleer boyanma pozitif kabul edilirse MDM2'nin özgüllüğü %74.5'e çıkmaktadır. Yani nükleer boyanma oranı %35 olarak kabul edildiğinde özgüllük değerinde

%21.56'lık bir artış olmaktadır. Bu yüzden %35 ve üzeri nükleer boyanmanın pozitif olarak kabul edilmesi daha uygun olabilir.

CDK4, Rb geninin fosforilasyonunda gereklidir. Mitojenik sinyal yolağının aktif olmasıyla D-tip siklinler CDK4 ve 6 ile etkileşime geçerler. Bu etkileşim sonucunda siklin D-CDK4/6 kompleksi oluşur. Oluşan bu kompleks Rb geninin fosforillenmesini sağlar. Rb geninin fosforillenmesiyle transkripsiyonel olarak baskılayıcı özeliğe sahip Rb-E2F kompleksi birbirinden ayrılır. Serbest kalan E2F transkripsiyon faktörü G'den S fazına geçiş ve replikasyon için gerekli olan ilgili genin aktive olmasını sağlar.

Binh ve arkadaşlarının yapmış olduğu çalışmada çoğu ALT/İDL vakasında (%92) CDK4 ekspresyonu bulunurken çok az sayıda benign adipositik tümörde (%2.3) CDK4 ekspresyonu bulunduğu bildirilmiştir. Bu araştırmacılar İHK'sal olarak CDK4 analizinin gen amplifikasyonları ile uyumlu olduğunu gösterip İHK'nın benign adipöz tümörler ile ALT/İDL'leri birbirinden ayırmada yardımcı olabileceğini vurgulamışlardır [9]. Elde ettikleri bulgulardan yola çıkarak CDK4 İHK'sının laboratuarlarda rutin kullanıma girebileceğini bildirmişlerdir [45]. Sirvent ve arkadaşlarının yaptığı çalışmada ise ALT/İDL'lerde %86 oranında CDK4 ekspresyonu gösterilirken intramusküler lipomları da içeren benign lipomatöz tümörlerde bu oran %0 olarak bulunmuştur [47]. Thway ve arkadaşları yaptıkları çalışmada ALT/İDL olgularında CDK4 boyanma pozitifliğinin %87.09 olduğunu bildirmişlerdir. Lipom vakalarında ise 58 olgunun sadece 10 (%17.24) tanesinde CDK4 ile fokal zayıf ve orta şiddette boyanma saptanmıştır [8].

Bizim çalışmamızdaki CDK4 sonuçlarını değerlendirdiğimizde ise %10 ve üzeri boyanma pozitif kabul edildiğinde ALT/İDL vakalarının %91.17'si CDK4 ekspresyonu gösterirken benign grupta bu oranın %22.58 olduğunu gördük. Şüpheli grupta ise bu oran %65 olarak bulundu. Eğer %50 ve üzeri boyanma pozitif kabul edilirse ALT/İDL vakalarında %52.94 oranında boyanma görülürken benign grupta hiç boyanma olmadığı dikkati çekmiştir. Şüpheli grupta ise sadece 2 vakada (%10) boyanma izlenmiştir. CDK4 boyanma oranını %50 ve üzeri pozitif kabul etmenin benign ve şüpheli grubu malign gruptan ayırmada oldukça etkili olduğunu gördük. CDK4 için boyanma

şiddetlerine baktığımızda ise ALT/İDL vakalarında %50 (17/34) oranında orta-kuvvetli ekspresyon izlenirken benign ve şüpheli grupta kuvvetli boyanma izlenen vaka yoktur. Benign grubun %83.87 (26/31)'sinin, şüpheli grubun ise %75 (15/20)'inin zayıf şiddette boyandığı bulunmuştur. Thway ve arkadaşlarının yapmış olduğu çalışmada ise ALT/İDL vakalarının %87.09 (27/31)'unun CDK4 İHK'sı ile orta-kuvvetli boyanır iken benign lipomatöz tümörlerin çoğunun negatif (48/58) olduğu, pozitif olanların da %90'ının zayıf şiddette boyandığı belirtilmiştir [8].

Thway ve arkadaşları [8] İDL ve DDL'leri diğer adipositik lezyonlardan ayırmada CDK4 için %86.4 duyarlılık ve %89.1 özgüllük değerlerine sahip olduğunu bildirmişlerdir. Kammerer ve arkadaşlarının [81] yaptığı çalışmada ise ALT/İDL'leri diğer benign adipositik tümörlerden ayırt etmede CDK4 için %68.4 duyarlılık ve %97.7 özgüllük değerlerini bulmuşlardır. Bihn ve arkadaşları [44] yaptığı çalışmada ise CDK4 için ise %91 duyarlılık ve %98 özgüllük değerlerini bulmuşlardır.

Bizim çalışmamızda ise %10 ve üzeri boyanma pozitif olarak kabul edildiğinde ALT/İDL'leri diğer benign adipositik tümörlerden ayırt etmede CDK4 için %91.17 duyarlılık ve %60.78 özgüllük değerlerini bulduk. Yaptığımız istatistiksel değerlendirmeler sonucunda ROC eğrisine göre optimum kesim noktasını belirledik. Buna göre eğer %22.5'den fazla nükleer boyanma pozitif kabul edilirse CDK4'ün özgüllüğü %90.2'ye çıkmaktadır. Yani nükleer boyanma oranı %22.5 olarak kabul edilirse özgüllük değerinde %29.42'lik bir artış olmaktadır. Bu yüzden %22.5 ve üzeri nükleer boyanmanın pozitif olarak kabul edilmesi daha uygun olabilir.

p16, CDK4/6'ya bağlanarak retinoblastoma proteininin inaktivasyonunu önler ve böylece hücre siklusunun ilerlemesini inhibe ederek görev yapar. p16, CDK4/6'nın spesifik inhibitörüdür ve tümör baskılayıcı gen olarak kabul edilmektedir. Lipomatöz tümörler erişkinlerde en sık görülen yumuşak doku tümörü olmasına rağmen patogenetik mekanizması tam olarak bilinmemektedir. Yapılan bir gen ekspresyon profil çalışmasında liposarkomlarda (iyi diferansiye liposarkomlarda yaklaşık 9 kat, dediferansiye liposarkomlarda yaklaşık 7.7 kat) normal yağ dokuya göre p16 aşırı

ekspresyonu gösterilmiştir [85]. Bazı çalışmalarda çeşitli liposarkomları da içeren yumuşak doku sarkomlarında p16 ekspresyonu değerlendirilmiştir. Thway ve arkadaşlarının yapmış olduğu çalışmada ALT/İDL olgularında p16 pozitif boyanma oranı %96.7 olarak raporlanmıştır. Lipom vakalarının ise hiçbirinde p16 pozitifliği saptanmamıştır [8]. Sabah ve arkadaşları [86] yaptıkları 152 vakalık çalışmada alt tip belirtilmeden liposarkomların %50'sinde İHK'sal olarak p16 ekspresyonu olduğunu göstermişlerdir. Cohen ve Geradts [87] ise liposarkomların %80'inde p16 nükleer boyanmasının pozitif olduğunu raporlamışlardır.

Bizim çalışmamızda ise %10 ve üzeri boyanma pozitif kabul edildiğinde benign grupta %19.35 oranında, şüpheli grupta %65 ve malign grupta %97.05 oranında p16 ile ekspresyon izlenmiştir. Eğer %50 ve üzeri boyanma pozitif kabul edilirse benign grupta %3.22, şüpheli grupta %10 ve malign grupta %61.76 oranında ekspresyon izlenmiştir. Kammerer ve ark. [81] yapmış olduğu çalışmada bizim şüpheli grupta değerlendirdiğimiz vakaların bir kısmını benign olarak değerlendirmişler ve bu gruptaki vakalarda boyanma oranını %31.81 olarak bulmuşlardır. Eğer biz de bu iki grubu birleştirip değerlendirirsek %10 ve üzeri boyanan vaka oranı %37.25, %50 ve üzeri boyanan vaka oranı %5.88 olarak değişmektedir ve yukarıdaki çalışmayla benzer sonuçlar elde edilmektedir. p16 boyanma şiddetine bakıldığında da MDM2 ve CDK4 ile benzer sonuçlar elde edilmiştir. Malign grupta orta ve kuvvetli boyanma (%88.23) izlenirken benign ve şüpheli grupta zayıf boyanma (sırasıyla %87.09 ve %65) dikkati çekmiştir. Mai ve arkadaşları [88] yaptıkları çalışmada p16 immünekspresyonunun ALT/İDL'ler için duyarlı bir belirteç olduğunu bildirmişlerdir. Pozitif boyanan vakalar arasında çoğunluğunun (%72) diffüz ve kuvvetli ekspresyona (3+, >%80) sahip olduğunu, 4 (%16) vakada ise pozitif boyanan hücre oranını %20'den az (1+) olduğunu bulmuşlardır.

Kammerer ve arkadaşları ALT/İDL ve benign adipositik tümörlerin ayırıcı tanısında p16'nın %89.5 duyarlılığa ve %68.2 özgüllüğe sahip olduğunu göstermişlerdir [81]. P16'nın özgüllüğünün düşük olmasının çalışmadaki sekonder değişikliklerin bulunduğu lipom vakalarının sayısının fazla

olmasından kaynaklanmış olabileceğini bildirmişlerdir. Benzer bir çalışmada da Thway ve arkadaşları p16'nın duyarlılık değerini % 96.8 olarak bulurken He ve arkadaşları ise %83.3 olarak bulmuşlardır [8,88] . Biz de çalışmamızda p16'nın duyarlılık ve özgüllük değerlerini sırasıyla %97.05 ve %62.74 olarak tespit ettik. Yapılan bu çalışmalarda ve bizim çalışmamızda %10'dan fazla nükleer boyanma pozitif olarak kabul edilmiştir. Yaptığımız istatistiksel değerlendirmeler sonucunda ROC eğrisine göre optimum kesim noktasını belirledik. Buna göre eğer %25'den fazla nükleer boyanma pozitif kabul edilirse p16'nın özgüllüğü %82.4'e çıkmaktadır. Yani nükleer boyanma oranı %25 olarak kabul edilirse özgüllük değerinde %19.66'lık bir artış olmaktadır. Bu yüzden %25 ve üzeri nükleer boyanmanın pozitif olarak kabul edilmesi daha uygun olabilir.

Daha önceki çalışmalarda ALT/İDL'leri diğer yumuşak doku sarkomlarından ayırmada CDK4 ve MDM2 İHK'sının birlikte kullanılmasının ayrı ayrı kullanılmasına göre daha duyarlı ve özgül olduğu bildirilmiştir [10,44,47,82]. He ve arkadaşları [88] yaptıkları çalışmada ALT/İDL'lerin %90'ında p16, MDM2 ya da her ikisiyle immünekspresyon var iken derin yerleşimli lipomların hepsinde bu belirteçlerin negatif olduğunu tespit etmişlerdir. Thway ve arkadaşları [8] yaptıkları çalışmada İDL ve DL olgularının %70'inde MDM2, CDK4 ve p16'nın üçünün birlikte pozitif olduğunu, %95'inde ise en az iki belirtecin pozitif olduğunu bulmuşlardır. Benign lipomatöz tümörlerde ise %2 oranında her üç İHK'nın, %11 oranında da iki İHK'nın pozitif olduğunu bulmuşlardır. p16 ile pozitif boyanan ancak MDM2 ile negatif olan 9 vakanın 6'sında (%66.7) diffüz ve kuvvetli ekspresyon bulunurken 2 vakada (%22.2) pozitif hücre oranını %20'nin altında olduğunu tespit etmişlerdir. Bu vakalarda MDM2 boyanması seyrek ve dağınık olduğu için bu iki belirteç birlikte kullanılarak yanlış negatiflik önlenebilir yorumunu yapmışlardır. Ek olarak karyotipleme ya da FİSH yönteminin mümkün olmadığı merkezlerde İHK'sal olarak p16 ve MDM2'nin kullanılabileceğini vurgulamışlardır. Ancak endotelyal ve inflamatuar hücrelerde de p16 pozitifliği olabileceği için değerlendirme yapılırken dikkatli olunmalıdır.

Thway ve arkadaşları CDK4 ve p16 ekspresyonunu daha çok orta ve kuvvetli, MDM2 ekspresyonunu ise daha zayıf ve fokal olarak bulmuşlardır. Aynı zamanda CDK4 ve p16'nın, MDM2'ye göre daha diffüz boyanma paternine sahip olduğunu belirtmişlerdir. Lipomların %28'inde (30/109) MDM2 ekspresyonu (yarısından çoğu zayıf) bulunurken, 12'si zayıf toplam 15 vakada CDK4 ekspresyonu bulunmuştur. Zayıf boyanmalar dışlandığında lipomlarda immünekspresyon oranları MDM2 için %13, CDK4 için %3 olarak değişmiştir. Buna karşın İDL ve DL'lerde MDM2 ekspresyonu zayıf boyanmaya (%27) oranla daha çok orta ve kuvvetli boyanmaya (%54.5) sahip olduğu görülmüştür. Sadece orta ve kuvvetli boyanma dikkate alındığında CDK4 ve p16 İDL ve DL'leri ayırmada daha güçlü bir etkiye sahiptir (CDK4; %88, p16; %92) [8]. Bu üç belirteç içerisinde duyarlılığı ve özgüllüğü en yüksek olan p16'dır, MDM2 amplifikasyonunun FİSH ile gösterilemeyeceği merkezlerde tanıya daha çok yardımcı olabileceği düşünülmüştür. Bizim çalışmamızda da özgüllük ve duyarlılığı en yüksek olan belirteç p16 olarak bulunmuştur. Az sayıda vaka ile yapılan bir çalışmada lipomların tanısında MDM2 ve CDK4 ikilisine göre MDM2, CDK4 ve p16 üçlüsünün kullanılması ile özgüllüğün arttığı belirtilmiştir [89]. Yaptığımız çalışmada p16+CDK4 ve p16+MDM2 ikilisinin sadece p16 kullanımıyla karşılaştırıldığında özgüllük değerinin daha yüksek olduğu tespit edildi. Fakat p16+CDK4+MDM2 üçlü olarak kullanıldığında özgüllük değerinin p16+CDK4 ikilisine göre bir artış göstermediği tespit edildi. Bu sonuca göre MDM2'nin özgüllüğe çok katkısının olmadığı düşünülmüştür. Binh ve arkadaşlarının yapmış olduğu çalışmada benign adipositik tümörlerde MDM2-CDK4 ikilisinin ise %2.3 oranında pozitif olduğu bildirilmiştir [44]. Başka bir çalışmada da MDM2 ekspresyonu lipomlar ve diğer sarkomlarla karşılaştırıldığında İDL ve DL'lerde daha yoğun olduğu gösterilmiştir [89]. Bizim çalışmamızda da benign adipositik tümörlerde MDM2, CDK4 ve p16 immünekspresyonu ALT/İDL ile karşılaştırıldığında daha düşük bulunmuştur.

P16'nın düşük özgüllüğe sahip olması tek başına tanısal bir belirteç olarak kullanılmasına engel teşkil etmektedir. Bu yüzden MDM2 ve CDK4

gibi diğer belirteçlerle birlikte kullanılması daha uygun olabilir. Böylelikle bu belirteçlerin tanısal değerinin arttırılması sağlanabilir. Kammerer ve arkadaşlarının [81] yaptıkları çalışmada p16 ve MDM2 kombinasyonunun ALT/İDL'yi benign adipositik tümörlerden ayırmada yüksek özgüllüğe (%100) sahip oldukları gösterilmiştir. Bizim çalışmamızda ise p16 ve MDM2'nin birlikte kullanıldığı durumda özgüllük oranlarının arttığı tespit edilmiş fakat bu artış yukarıda bahsedilen çalışma kadar fazla olmamıştır. Bizim çalışmamızda p16 ve MDM2 birlikteliğinin özgüllüğü %66.66 olarak bulunmuştur.

Thway ve arkadaşları [8] İDL ve DL'leri diğer adipositik lezyonlardan ayırmada p16 için %93.2 duyarlılık ve %92.2 özgüllük, CDK4 için %86.4 duyarlılık ve %89.1 özgüllük, MDM2 için %86.4 duyarlılık ve %74.2 özgüllük değerlerini bulmuşlardır. İkili kombinasyonlar olarak baktıklarında ise p16+CDK4 için %83 duyarlılık ve %97.7 özgüllük, p16+MDM2 için %77.3 duyarlılık ve %95.3 özgüllük, CDK4+MDM2 için ise %76.1 duyarlılık ve %89.1 özgüllük değerlerine sahip olduğunu bildirmişlerdir. Herhangi ikisi pozitif olduğunda %95.4 duyarlılık ve %87.5 özgüllük, üç İHK'nın da pozitif olduğu durumda ise %70.5 duyarlılık ve %97.7 özgüllük değerlerini eld etmişlerdir.

Kammerer ve arkadaşlarının [81] yaptığı çalışmada ise ALT/İDL'leri diğer benign adipositik tümörlerden ayırt etmede MDM2 için %89.5 duyarlılık ve %97.7 özgüllük, CDK4 için %68.4 duyarlılık ve %97.7 özgüllük, p16 için %89.5 duyarlılık ve %68.2 özgüllük, MDM2+CDK4 için %68.4 duyarlılık ve %100 özgüllük, MDM2+p16 için %78.9 duyarlılık ve %100 özgüllük, CDK4+p16 için %68.4 duyarlılık ve %97.7 özgüllük, MDM2+CDK4+p16 için ise %68.4 duyarlılık ve %100 özgüllük değerlerini bulmuşlardır.

Bizim çalışmamızda ise %10 ve üzeri boyanma pozitif olarak kabul edildiğinde ALT/İDL'leri diğer benign adipositik tümörlerden ayırt etmede MDM2 için %100 duyarlılık ve %52.94 özgüllük, CDK4 için %91.17 duyarlılık ve %60.78 özgüllük, p16 için %97.05 duyarlılık ve %62.74 özgüllük değerlerini elde ettik. İHK'ları ikili ve üçerli olarak değerlendirdiğimizde ise MDM2+CDK4 için %91.17 duyarlılık ve %64.7 özgüllük, MDM2+p16 için

%97.05 duyarlılık ve %66.66 özgüllük, CDK4+p16 için %91.17 duyarlılık ve %70.58 özgüllük, MDM2+CDK4+p16 için ise %91.17 duyarlılık ve %70.58 özgüllük değerlerini bulduk. MDM2 inflamatuar hücreleri de boyayabilmekte ve benign lezyonlarda da pozitif olabilmektedir. Çalışmamızda şüpheli grupta 6 vakada İHK'ların boyanma oranları arasında farklılıklar olduğu tespit edilmştir. Örneğin bazı vakalarda MDM2'nin boyanma oranı yüksek iken aynı vakaların CDK4 ve/veya p16 boyanma oranları düşük olduğu bulunmuştur. Bizim elde ettiğimiz sonuca göre de MDM2'nin pozitif olarak kabul edildiği nükleer boyanma oranının arttırılması ve CDK4 ve p16 gibi belirteçlerle desteklenmesi daha uygun olabilir.

Literatürdeki çalışmaların çoğunluğunda %10 ve üzeri boyanma pozitif olarak kabul edilmiştir. Duyarlılık ve özgüllük değerlerinin farklı boyanma oranlarına göre nasıl bir değişim gösterdiğini de bu çalışmada incelemek istedik. Bihn ve arkadaşlarının yaptığı çalışmada İDL tanısında CDK4 ve MDM2 için en iyi duyarlılık değerlerine %30'dan fazla neoplastik hücrede diffüz ve kuvvetli immünreaktivite olması durumunda ulaşıldığı belirtilmiştir [10]. Çalışmamızda yaptığımız analizler sonucunda CDK4, MDM2 ve p16 İHK'ları için en yüksek özgüllük ve duyarlılık oranlarını sırasıyla %22.5, %35 ve %15 boyanma oranları ile elde ettik. Bu sonuçlara göre %10'dan daha yüksek olan optimum bir boyanma oranının pozitif olarak kabul edilmesi duyarlılık ve özgüllük değerlerimizin artmasını sağlayacaktır.

Çalışmamızda İHK'lar arası ilişki de incelenmiştir. Bütün vakalar birlikte değerlendirildiğinde boyanma oranına ve IRS oranına göre hem CDK4 ile MDM2, hem CDK4 ile p16 hem de MDM2 ile p16 arasında ileri düzeyde pozitif yönlü korelasyon olduğu izlendi (sırasıyla, $p<0.05$, $r=0.77$; $p<0.05$, $r=0.81$; $p<0.05$, $r=0.79$). Sadece malign grup değerlendirildiğinde ise boyanma oranına göre yapılan incelemede CDK4 ile MDM2 ekspresyonları arasında korelasyon yokken IRS oranına göre bu iki belirteç arasında korelasyon varlığı dikkat çekti. Pleomorfik lipom, iğsi hücreli lipom ve ALT/İDL için yeterli atipi içermeyen ancak seyrek ve hafif atipi görülen lipomatöz tümörlerden oluşan şüpheli grupta İHK'lar arası ilişki incelendiğinde IRS oranına göre yapılan incelemede CDK4 ile p16 ve MDM2

ile p16 arasında korelasyon yokken boyanma oranına göre değerlendirildiğinde korelasyon varlığı tespit edilmiştir. Buradan değerlendirme yapılırken sadece boyanma oranının değil aynı zamanda boyanma şiddetinin de göz önünde bulundurulmasının daha değerli olabileceği sonucunu çıkarabiliriz.

Retroperiton yerleşimli liposarkomların prognozunun diğer lokalizasyonlardaki liposarkomlara göre daha kötü olduğu bilinmektedir. Pilotti ve arkadaşlarının yaptığı çalışmada p53 ve MDM2 ekspresyonunun ekstremite yerleşimli tümörlere (%45) göre retroperiton yerleşimli liposarkomlarda (%96) daha yüksek olduğu gösterilmiştir. Lipom vakalarında ise her iki lokalizasyondaki tümörlerde ekspresyon izlenmemiştir [90]. Başka bir çalışmada da p53 ve MDM2 ekspresyonunun retroperiton yerleşimli liposarkomlarda ekstremite yerleşimlilere göre daha yüksek olduğu bildirilmiştir [68].

Retroperitoneal liposarkomlarda ekstremite yerleşimli liposarkomlara göre p53 ve MDM2 ekspresyonunun daha yüksek olması, özellikle retroperitoneal liposarkomların patogenezinde MDM2'ye bağlı p53 inhibisyonunun rol oynadığını düşündürmektedir. MDM2 ekspresyonunun liposarkom benzeri çeşitli yumuşak doku sarkomlarında kötü prognoz ve düşük sağkalım tahmininde kullanıldığı bilinmektedir, ayrıca dediferansiyasyon ile ilişkili olduğu da belirtilmektedir [74,91].

Çalışmamızda MDM2, CDK4 ve p16 ekspresyonu ile tümör yerleşimini (derin ve yüzeyel) karşılaştırdığımızda anlamlı bir farklılık saptamadık. Diğer çalışmalarda oranın lokalizasyona göre farklı çıkması yüzeyel olanlarda araya ALT/İDL tanısı almış rejeneratif atipi içeren lipomların girmesi olabilir. Bizim çalışmamızda lokalizasyona göre fark olmaması, prognozun kötü olmasının lokalizasyon ve derin yerleşimli tümörlerde cerrahinin güç olmasından kaynaklanmış olabileceğini göstermektedir.

Yapılan prognoz çalışmalarında lezyon boyutunun prognoz üzerinde etkili olduğu bildirilmiştir. Orson ve arkadaşları yaptıkları çalışmada küçük boyutlu tümörlerin büyük boyutlu tümörlere göre daha iyi prognoza sahip olduğunu göstermişlerdir [72]. Yaptığımız çalışmada tümör boyutu ile

immünekspresyon arasındaki ilişkiyi incelemek için bütün vakaları tümör boyutuna göre 10 cm'den küçük ve 10 cm'den büyük olarak iki gruba ayırdık. Bu iki grup arasında İHK ekspresyonları açısından istatistiksel olarak anlamlı bir fark olmadığını tespit ettik. Sadece malign vakaları tümör boyutlarına göre gruplandırarak incelediğimizde ise yine tümör boyutu ile İHK ekspresyonları arasında bir ilişki olmadığını tespit ettik. Bu sonuca göre boyutun prognostik öneminin tümör biyolojisinden değil, cerrahinin güçlüğünden kaynaklandığı sonucunu çıkarabiliriz. Literatürü incelediğimizde ise tümör boyutları ile İHK ekspresyonlarının karşılaştırıldığı herhangi bir çalışmaya rastlamadık.

Sonuç olarak;

- Yaptığımız çalışmada immünohistokimya ile MDM2, CDK4 ve p16 ekspresyonunun ALT/İDL ve benign lipomatöz tümörleri ayırd etmede kullanılabileceğini gösterdik.

- İmmünohistokimya sonuçlarımızı gruplar arasında karşılaştırdığımızda elde ettiğimiz sonuçlar literatür ile uyumludur.

- Yaptığımız istatistiksel değerlendirmeler sonucu İHK'sal değerlendirmede boyanma şiddetinin de kullanıldığı immünreaktivite skoru ve sadece boyanma oranı ile yapılan karşılaştırmalarda fark olmadığı görülmüş ve boyanma oranının boyanma şiddetinden daha değerli olduğu sonucuna varılmıştır.

- Boyanma oranı sınırımızı daha yüksek değerlerde pozitif kabul ettiğimizde duyarlılık ve özgüllük değerlerimizin arttığını gördük ve İHK ile yanlış negatifliği önlemek için pozitiflik sınırımızın yüksek olması gerektiği sonucuna vardık.

- Bulgularımızı FİSH ile korele edebilirsek hangi vakalarda FİSH çalışmasının yapılması gerektiğine dair daha net sayısal rakamlar verebiliriz. Böylece hem klinisyenler için hem de patologlar için gereksiz masraf ve zaman kaybı önlenmiş olabilir.

- İHK’ları ikili ya da üçlü kombinasyonlar halinde kullandığımızda duyarlılık ve özgüllük değerlerinin arttığını gördük ve tanı için daha yardımcı olabileceğini düşündük.

6. KAYNAKLAR

1. Goldblum JR, Weiss SW, Folpe AL. Enzinger and Weiss's Soft Tissue Tumors. In: 6th ed. Philadelphia: Elsevier Saunders; 2014:484-520.
2. Üstündağ N, Dervişoğlu S. Recently described lipomatous tumors and our 11 year- experience on lipomatous tumors. *Cerrahpaşa J Med*. 2003;34:119-126.
3. Belhan O, Serbest S, Karakurt L, Özercan IH, Gökçe H, Kargın D. Kalçada liposarkom: Olgu sunumu. *Fırat Üniversitesi Sağlık Bilim Derg*. 2008;22:241-243.
4. Fletcher CDM, Bridge JA, Hogendoorn PCW, Mertens F. WHO Classification of Tumors of Bone and Soft Tissue. In: Lyon: IARC; 2013:20-43.
5. Dei Tos AP. Liposarcoma: New entities and evolving concepts. *Ann Diagn Pathol*. 2000;4(4):252-266. doi:10.1053/adpa.2000.8133.
6. Lucas DR, Nascimento AG, Sanjay BKS, Rock MG. Well-differentiated liposarcoma: The Mayo Clinic experience with 58 cases. *Am J Clin Pathol*. 1994;102(5):677-683.
7. Weiss SW, Rao VK. Well-differentiated liposarcoma (atypical lipoma) of deep soft tissue of the extremities, retroperitoneum, and miscellaneous sites. A follow-up study of 92 cases with analysis of the incidence of "dedifferentiation. *Am J Surg Pathol*. 1992;16(11):1051-1058.
8. Thway K, Flora R, Shah C, Olmos D, Fisher C. Diagnostic Utility of p16, CDK4, and MDM2 as an Immunohistochemical Panel in Distinguishing Well-differentiated and Dedifferentiated Liposarcomas From Other Adipocytic Tumors. *Am J Surg Pathol*. 2012;36(3):462-469. doi:10.1097/PAS.0b013e3182417330.
9. Binh MBN, Sastre-Garau X, Guillou L, et al. MDM2 and CDK4 immunostainings are useful adjuncts in diagnosing well-differentiated and dedifferentiated liposarcoma subtypes: a comparative analysis of

559 soft tissue neoplasms with genetic data. *Am J Surg Pathol*. 2005;29(10):1340-1347. doi:10.1097/01.pas.0000170343.09562.39.

10. Aleixo PB, Hartmann AA, Menezes IC, Meurer RT, Oliveira AM. Can MDM2 and CDK4 make the diagnosis of well differentiated/dedifferentiated liposarcoma? An immunohistochemical study on 129 soft tissue tumours. *J Clin Pathol*. 2009;62(12):1127-1135. doi:10.1136/jcp.2009.070201.
11. Dei Tos AP, Doglioni C, Piccinin S, et al. Coordinated expression and amplification of the MDM2, CDK4, and HMGI-C genes in atypical lipomatous tumours. *J Pathol*. 2000;190(5):531-536. doi:10.1002/(SICI)1096-9896(200004)190:5<531::AID-PATH579>3.0.CO;2-W.
12. Goldblum JR, Weiss SW, Folpe AL. Enzinger and Weiss's Soft Tissue Tumors. In: 6th ed. Philadelphia: Elsevier Saunders; 2014:443-479.
13. Booth A, Magnuson A, Fouts J, Foster MT. Adipose tissue: an endocrine organ playing a role in metabolic regulation. *Horm Mol Biol Clin Investig*. 2016;26(1):25-42. doi:10.1515/hmbci-2015-0073.
14. Mills SE. Histology for Pathologists. In: Mills SE, ed. 3rd ed. Philadelphia: Lippincott, Williams and Wilkins; 2007:165-189.
15. Hausman GJ, Campion DR, Martin RJ. Search for the adipocyte precursor cell and factors that promote its differentiation. *J Lipid Res*. 1980;21(6):657-670. WOS:A1980KF90800001.
16. Rydholm A, Berg NO. Size, site and clinical incidence of lipoma. Factors in the differential diagnosis of lipoma and sarcoma. *Acta Orthop Scand*. 1983;54(6):929-934. doi:10.3109/17453678308992936.
17. Macarenco RS, Erickson-Johnson M, Wang X, et al. Retroperitoneal lipomatous tumors without cytologic atypia: are they lipomas? A clinicopathologic and molecular study of 19 cases. *Am J Surg Pathol*. 2009;33(10):1470-1476.
18. Laskin WB, Fetsch JF, Michal M, Miettinen M. Sclerotic (fibroma-like) lipoma: a distinctive lipoma variant with a predilection for the distal extremities. *Am J Dermatopathol*. 2006;28(4):308-316.

doi:10.1097/00000372-200608000-00003.

19. Martinez-Mata G, Roci MF, Juan LEC, Paes AO, Adalberto MT. Angiomyxolipoma (Vascular Myxolipoma) of the Oral Cavity. Report of a Case and Review of the Literature. *Head Neck Pathol*. 2011;5(2):184-187. doi:10.1007/s12105-011-0241-7.
20. Fritchie KJ, Renner JB, Rao KW, Esther RJ. Osteolipoma: Radiological, pathological, and cytogenetic analysis of three cases. *Skeletal Radiol*. 2012;41(2):237-244. doi:10.1007/s00256-011-1241-0.
21. Suster S, Fisher C, Moran CA. Expression of bcl-2 oncoprotein in benign and malignant spindle cell tumors of soft tissue, skin, serosal surfaces, and gastrointestinal tract. *Am J Surg Pathol*. 1998;22(7):863-872. doi:10.1097/00000478-199807000-00008.
22. Magro G, Caltabiano R, Di Cataldo A, Puzzo L. CD10 is expressed by mammary myofibroblastoma and spindle cell lipoma of soft tissue: an additional evidence of their histogenetic linking. *Virchows Arch*. 2007;450(6):727-728.
23. Rubin BP, Dal Cin P. The genetics of lipomatous tumors. *Semin Diagn Pathol*. 2001;18(4):286-293.
24. Dionne GP, Seemayer TA. Infiltrating lipomas and angiolipomas revisited. *Cancer*. 1974;33(3):732-738.
25. Chen Z, Coffin CM, Scott S, et al. Evidence by spectral karyotyping that 8q11.2 is nonrandomly involved in lipoblastoma. *J Mol Diagnostics*. 2000;2(2):73-77. doi:Doi 10.1016/S1525-1578(10)60619-8.
26. Gisselsson D, Hibbard MK, Dal Cin P, et al. PLAG1 alterations in lipoblastoma: involvement in varied mesenchymal cell types and evidence for alternative oncogenic mechanisms. *Am J Pathol*. 2001;159(3):955-962. doi:10.1016/S0002-9440(10)61771-3.
27. Guillou L, Coindre JM, Bonichon F, et al. Comparative study of the National Cancer Institute and French Federation of Cancer Centers Sarcoma Group grading systems in a population of 410 adult patients with soft tissue sarcoma. *J Clin Oncol*. 1997;15(1):350-362.

28. Trojani M, Contesso G, Coindre JM, et al. Soft-tissue sarcomas of adults; study of pathological prognostic variables and definition of a histopathological grading system. *Int J cancer*. 1984;33(1):37-42. doi:10.1002/ijc.2910330108.
29. Deyrup AT, Weiss SW. Grading of soft tissue sarcomas: The challenge of providing precise information in an imprecise world. *Histopathology*. 2006;48(1):42-50. doi:10.1111/j.1365-2559.2005.02288.x.
30. Cobrinik D, Dowdy SF, Hinds PW, Mittnacht S, Weinberg RA. The retinoblastoma protein and the regulation of cell cycling. *Trends Biochem Sci*. 1992;17(8):312-315. http://www.ncbi.nlm.nih.gov/entrez/query.fcgi?cmd=Retrieve&db=PubMed&dopt=Citation&list_uids=1412705.
31. Koh J, Enders GH, Dynlacht BD, Harlow E. Tumour-derived p16 alleles encoding proteins defective in cell-cycle inhibition. *Nature*. 1995;375(6531):506-510. doi:10.1038/375506a0.
32. Ono Y, Tamiya T, Ichikawa T, et al. Malignant astrocytomas with homozygous CDKN2/p16 gene deletions have higher Ki-67 proliferation indices. *J Neuropathol Exp Neurol*. 1996;55:1026-1031. doi:10.1097/00005072-199655100-00002.
33. Stevaux O, Dyson NJ. A revised picture of the E2F transcriptional network and RB function. *Curr Opin Cell Biol*. 2002;14(6):684-691. doi:10.1016/S0955-0674(02)00388-5.
34. Loughran O, Malliri A, Owens D, et al. Association of CDKN2A/p16INK4A with human head and neck keratinocyte replicative senescence: relationship of dysfunction to immortality and neoplasia. *Oncogene*. 1996;13(3):561-568. http://www.ncbi.nlm.nih.gov/pubmed/8760298.
35. Italiano A, Bianchini L, Gjernes E, et al. Clinical and biological significance of CDK4 amplification in well-differentiated and dedifferentiated liposarcomas. *Clin Cancer Res*. 2009;15(18):5696-5703. doi:10.1158/1078-0432.CCR-08-3185.
36. Moll UM, Petrenko O. The MDM2-p53 Interaction. *Mol Cancer Res*.

2004;1(14).
37. Shapiro GI. Cyclin-Dependent Kinase Pathways As Targets for Cancer Treatment. *J Clin Oncol*. 2006;24(11):1770-1783. doi:10.1200/JCO.2005.03.7689.
38. Grossel MJ, Hinds PW. From Cell Cycle to Differentiation: An Expanding Role for Cdk6. *Cell Cycle*. 2006;5(3):266-270. doi:10.4161/cc.5.3.2385.
39. Baker SJ, Reddy EP. CDK4: A Key Player in the Cell Cycle, Development, and Cancer. *Genes Cancer*. 2012;3(11-12):658-669. doi:10.1177/1947601913478972.
40. Paternot S, Bockstaele L, Bisteau X, Kooken H, Coulonval K, Roger PP. Rb inactivation in cell cycle and cancer: the puzzle of highly regulated activating phosphorylation of CDK4 versus constitutively active CDK-activating kinase. *Cell Cycle*. 2010;9(4):689-699. doi:10.4161/cc.9.4.10611.
41. Lange CA, Yee D. Killing the second messenger: targeting loss of cell cycle control in endocrine-resistant breast cancer. *Endocr Relat Cancer*. 2011;18(4):C19-24. doi:10.1530/ERC-11-0112.
42. Coindre JM, Pedeutour F, Aurias A. Well-differentiated and dedifferentiated liposarcomas. *Virchows Arch*. 2010;456(2):167-179.
43. Kraus MD, Guillou L, Fletcher CD. Well-differentiated inflammatory liposarcoma: an uncommon and easily overlooked variant of a common sarcoma. 1997;21(5):518-527.
44. Binh MBN, Sastre-Garau X, Guillou L, et al. MDM2 and CDK4 immunostainings are useful adjuncts in diagnosing well-differentiated and dedifferentiated liposarcoma subtypes: a comparative analysis of 559 soft tissue neoplasms with genetic data. *Am J Surg Pathol*. 2005;29(10):1340-1347. doi:10.1097/01.pas.0000170343.09562.39.
45. Binh MB, Garau XS, Guillou L, Aurias A, Coindre JM. Reproducibility of MDM2 and CDK4 staining in soft tissue tumors. *Am J Clin Pathol*. 2006;125(5):693-697.
46. Weaver J, Downs-Kelly E, Goldblum JR, et al. Fluorescence in situ

hybridization for MDM2 gene amplification as a diagnostic tool in lipomatous neoplasms. *Mod Pathol*. 2008;21(8):943-949.

47. Sirvent N, Coindre JM, Maire G, et al. Detection of MDM2-CDK4 amplification by fluorescence in situ hybridization in 200 paraffin-embedded tumor samples: utility in diagnosing adipocytic lesions and comparison with immunohistochemistry and real-time PCR. *Am J Surg Pathol*. 2007;31(10):1476-1489.
48. Weaver J, Rao P, Goldblum JR, et al. Can MDM2 analytical tests performed on core needle biopsy be relied upon to diagnose well-differentiated liposarcoma? *Mod Pathol*. 2010;23(10):1301-1306. doi:10.1038/modpathol.2010.106.
49. Zhang H, Erickson-Johnson M, Wang X, et al. Molecular testing for lipomatous tumors: critical analysis and test recommendations based on the analysis of 405 extremity-based tumors. *Am J Surg Pathol*. 2010;34(9):1304-1311.
50. Evans HL. Atypical lipomatous tumor, its variants, and its combined forms: a study of 61 cases, with a minimum follow-up of 10 years. *Am J Surg Pathol*. 2007;31(1):1-14.
51. Li C, Liu L, Liu D li. Dedifferentiated liposarcoma with meningothelial-like whorls. *Zhonghua Bing Li Xue Za Zhi*. 2005;34(6):344.
52. Thway K, Robertson D, Thway Y, Fisher C. Dedifferentiated liposarcoma with meningothelial-like whorls, metaplastic bone formation, and CDK4, MDM2, and p16 expression: a morphologic and immunohistochemical study. *Am J Surg Pathol*. 2011;35(3):356-363. doi:10.1097/PAS.0b013e31820832c1.
53. Henricks WH, Chu YC, Goldblum JR, Weiss SW. Dedifferentiated liposarcoma: a clinicopathological analysis of 155 cases with a proposal for an expanded definition of dedifferentiation. *Am J Surg Pathol*. 1997;21(3):271-281. doi:10.1097/00000478-199703000-00002.
54. Horvai AE, DeVries S, Roy R, O'Donnell RJ, Waldman F. Similarity in genetic alterations between paired well-differentiated and dedifferentiated components of dedifferentiated liposarcoma. *Mod*

Pathol. 2009;22(11):1477-1488. doi:10.1038/modpathol.2009.119.

55. Nishio J. Contributions of cytogenetics and molecular cytogenetics to the diagnosis of adipocytic tumors. *J Biomed Biotechnol*. 2011;2011:52406.
56. G.Ioannou M, Kouvaras E, Papamichali R, Karachalios T, Koukoulis G. Myxoid liposarcoma with cartilaginous differentiation: A case study with fish analysis and review of the literature. *Pathol Res Pract*. 2013;209(10):666-669. doi:10.1016/j.prp.2013.06.010.
57. Kilpatrick SE, Doyon J, Choong PFM, Sim FH, Nascimento AG. The clinicopathologic spectrum of myxoid and round cell liposarcoma: A study of 95 cases. *Cancer*. 1996;77(8):1450-1458. doi:10.1002/(SICI)1097-0142(19960415)77:8<1450::AID-CNCR5>3.0.CO;2-G.
58. Hornick JL, Bosenberg MW, Mentzel T, McMenamin ME, Oliveira AM, Fletcher CDM. Pleomorphic liposarcoma: clinicopathologic analysis of 57 cases. *Am J Surg Pathol*. 2004;28(10):1257-1267. doi:00000478-200410000-00001 [pii].
59. Fritz B, Schubert F, Wrobel G, et al. Microarray-based copy number and expression profiling in dedifferentiated and pleomorphic liposarcoma. *Cancer Res*. 2002;62(11):2993-2998.
60. Rieker RJ, Joos S, Bartsch C, et al. Distinct chromosomal imbalances in pleomorphic and in high-grade dedifferentiated liposarcomas. *Int J Cancer*. 2002;99(1):68-73. doi:10.1002/ijc.10287.
61. Adams EJ, Green JA, Clark AH, Youngson JH. Comparison of different scoring systems for immunohistochemical staining. *J Clin Pathol*. 1999;52(1):75-77. doi:10.1136/jcp.52.1.75.
62. Goss G, Demetri G. Medical management of unresectable, recurrent low-grade retroperitoneal liposarcoma: Integration of cytotoxic and non-cytotoxic therapies into multimodality care. *Surg Oncol*. 2000;9(2):53-59. doi:10.1016/S0960-7404(00)00023-2.
63. Linehan DC, Lewis JJ, Leung D, Brennan MF. Influence of biologic factors and anatomic site in completely resected liposarcoma. *J Clin*

Oncol. 2000;18(8):1637-1643.

64. Fisher C. Diagnosing sarcomas: The role of experience. *Diagnostic Histopathol*. 2011;17(8):333-339. doi:10.1016/j.mpdhp.2011.06.002.
65. Papp DF, Khanna a J, McCarthy EF, Carrino J a, Farber AJ, Frassica FJ. Magnetic resonance imaging of soft-tissue tumors: determinate and indeterminate lesions. *J Bone Joint Surg Am*. 2007;89 Suppl 3:103-115. doi:10.2106/JBJS.G.00711.
66. Shmookler BM, Enzinger FM. Liposarcoma occurring in children. An analysis of 17 cases and review of the literature. *Cancer*. 1983;52(3):567-574.
67. Kim HS, Lee J, Yi SY, et al. Liposarcoma: exploration of clinical prognostic factors for risk based stratification of therapy. *BMC Cancer*. 2009;9:205. doi:10.1186/1471-2407-9-205.
68. Tutar E, Gedikoğlu G. Liposarkom patogenezinde p53 ve MDM2'nin rolü. *Patoloji Bülteni*. 2002;19:75-78.
69. McCormick D, Mentzel T, Beham A, Fletcher CD. Dedifferentiated liposarcoma. Clinicopathologic analysis of 32 cases suggesting a better prognostic subgroup among pleomorphic sarcomas. *Am J Surg Pathol*. 1994;18(12):1213-1223.
70. Orson GG, Sim FH, Reiman HM, Taylor WF. Liposarcoma of the musculoskeletal system. *Cancer*. 1987;60:1362-1370.
71. Momand J, Wu HH, Dasgupta G. MDM2--master regulator of the p53 tumor suppressor protein. *Gene*. 2000;242(1-2):15-29. doi:S0378-1119(99)00487-4 [pii].
72. Ortega S, Malumbres M, Barbacid M. Cyclin D-dependent kinases, INK4 inhibitors and cancer. *Biochim Biophys Acta - Rev Cancer*. 2002;1602(1):73-87. doi:10.1016/S0304-419X(02)00037-9.
73. Albertson DG. Gene amplification in cancer. *Trends Genet*. 2006;22(8):447-455. doi:10.1016/j.tig.2006.06.007.
74. Nakayama T, Toguchida J, Wadayama B, Kanoe H, Kotoura Y, Sasaki M. MDM2 gene amplification in bone and soft-tissue tumors: association with tumor progression in differentiated adipose-tissue

tumors. *Int J Cancer*. 1995;64(5):342-346.

75. Nilbert M, Rydholm A, Mitelman F, Meltzer PS, Mandahl N. Characterization of the 12q13-15 amplicon in soft tissue tumors. *Cancer Genet Cytogenet*. 1995;83(1):32-36. doi:10.1016/S0165-4608(95)00016-X.
76. Pedeutour F, Forus A, Coindre JM, et al. Structure of the supernumerary ring and giant rod chromosomes in adipose tissue tumors. *Genes Chromosom Cancer*. 1999;24(1):30-41. doi:10.1002/(SICI)1098-2264(199901)24:1<30::AID-GCC5>3.0.CO;2-P.
77. Pedeutour F, Suijkerbuijk RF, Forus A, et al. Complex composition and co-amplification of SAS and MDM2 in ring and giant rod marker chromosomes in well-differentiated liposarcoma. *Genes Chromosom Cancer*. 1994;10(2):85-94. doi:10.1002/gcc.2870100203.
78. Pilotti S, Della Torre G, Lavarino C, et al. Molecular abnormalities in liposarcoma: Role of MDM2 and CDK4-containing amplicons at 12q13-22. *J Pathol*. 1998;185(2):188-190. doi:10.1002/(SICI)1096-9896(199806)185:2<188::AID-PATH53>3.0.CO;2-2.
79. Fletcher CD, Akerman M, Dal Cin P, et al. Correlation between clinicopathological features and karyotype in lipomatous tumors. A report of 178 cases from the Chromosomes and Morphology (CHAMP) Collaborative Study Group. *Am J Pathol*. 1996;148(2):623-630.
80. Italiano A, Bianchini L, Keslair F, et al. HMGA2 is the partner of MDM2 in well-differentiated and dedifferentiated liposarcomas whereas CDK4 belongs to a distinct inconsistent amplicon. *Int J Cancer*. 2008;122(10):2233-2241. doi:10.1002/ijc.23380.
81. Mbbs ST. Differential diagnosis of atypical lipomatous tumor/well-differentiated liposarcoma and dedifferentiated liposarcoma: utility of p16 in combination with MDM2 and CDK4 immunohistochemistry. *Hum Pathol*. 2016. doi:10.1016/j.humpath.2016.08.009.
82. Pilotti S, Della Torre G, Mezzelani A, et al. The expression of MDM2/CDK4 gene product in the differential diagnosis of well

differentiated liposarcoma and large deep-seated lipoma. *Br J Cancer*. 2000;82(7):1271-1275.

83. Yoo J, Park SY, Kang SJ, Shim SI, Kim BK. Altered expression of G1 regulatory proteins in human soft tissue sarcomas. *Arch Pathol Lab Med*. 2002;126(5):567-573. doi:10.1043/0003-9985(2002)126<0567:AEOGRP>2.0.CO;2.
84. Sabah M, Cummins R, Leader M, Kay E. Immunoreactivity of p53, Mdm2, p21(WAF1/CIP1) Bcl-2, and Bax in soft tissue sarcomas: correlation with histologic grade. *Appl Immunohistochem Mol Morphol*. 2007;15(1):64-69.
85. Singer S, Socci ND, Ambrosini G, et al. Gene expression profiling of liposarcoma identifies distinct biological types/subtypes and potential therapeutic targets in well-differentiated and dedifferentiated liposarcoma. *Cancer Res*. 2007;67(14):6626-6636.
86. Sabah M, Cummins R, Leader M, Kay E. Aberrant expression of the Rb pathway proteins in soft tissue sarcomas. *Appl Immunohistochem Mol Morphol*. 2006;14(4):397-403.
87. Cohen JA, Geradts T. Loss of RB and MTS1/CDKN2 (p16) expression in human sarcomas. *Hum Pathol*. 1997;28(8):893-898.
88. He M, Aisner S, Benevenia J, Patterson F, Aviv H, Hameed M. P16 Immunohistochemistry As an Alternative Marker To Distinguish Atypical Lipomatous Tumor From Deep-Seated Lipoma. *Appl Immunohistochem Mol Morphol*. 2009;17(1):51-56. doi:10.1097/PAI.0b013e3181719223.
89. Brimo F, Dion D, Huwait H, Turcotte R, Nahal A. The utility of MDM2 and CDK4 immunohistochemistry in needle biopsy interpretation of lipomatous tumours: a study of 21 Tru-Cut biopsy cases. *Histopathology*. 2008;52(7):892-895.
90. Pilotti S, Della Torre G, Lavarino C, et al. Distinct mdm2/p53 expression patterns in liposarcoma subgroups: implications for different pathogenetic mechanisms. *J Pathol*. 1997;181(1):14-24.
91. Cordon-Cardo C, Latres E, Drobnjak M, et al. Molecular Abnormalities

of mdm2 and p53 Genes in Adult Soft Tissue Sarcomas. *Cancer Res*. 1994;54(3):794-799.