Olgu Sunumu/Case Report *Mikrobiyol Bul 2026;60(1):72-80*/doi: 10.5578/mb.20260164

Geliş Tarihi (Received): 12.06.2025 • Kabul Ediliş Tarihi (Accepted): 04.10.2025

Atipik Semptomları Olan Adölesan Bir Olguda Moleküler Yöntemle Saptanan *Neisseria meningitidis* Serogrup C: Sessiz Bir Tehdit

Molecular Detection of *Neisseria meningitidis* Serogroup C in an Adolescent with Atypical Presentation: A Silent Threat

Murat YAMAN[1] (ID), Nurgül TOPBAŞOĞLU[2] (ID), Damla ATAÇ[1,3] (ID), Arzu İLKİ[1,3] (ID)

[1]Marmara Üniversitesi Tıp Fakültesi, Pendik Eğitim ve Araştırma Hastanesi Tıbbi Mikrobiyoloji Kliniği, İstanbul.
[1]Marmara University Pendik Research and Training Hospital, Clinic of Medical Microbiology, İstanbul, Türkiye.

[2]Marmara Üniversitesi Tıp Fakültesi Pendik Eğitim ve Araştırma Hastanesi, Çocuk Sağlığı ve Hastalıkları Kliniği, İstanbul.
[2] Marmara University Pendik Research and Training Hospital, Clinic of Pediatrics, İstanbul, Türkiye.

[3]Marmara Üniversitesi Tıp Fakültesi, Tıbbi Mikrobiyoloji Anabilim Dalı, İstanbul.
[3]Marmara University Faculty of Medicine, Department of Medical Microbiology, İstanbul, Türkiye.

Makale Atıfı: *Yaman M, Topbaşoğlu N, Ataç D, İlki A. Moleküler yöntemle saptanan Neisseria meningitidis serogrup C: Sessiz bir tehdit. Mikrobiyol Bul 2026;60(1):72-80.*

ÖZ

Neisseria meningitidis, endemik ya da sporadik olarak görülebilen; özellikle A, B, C, W ve Y serogrupları ile invaziv meningokokal hastalıklara neden olabilen önemli bir patojendir. İnvaziv meningokokal hastalığın erken tanısı ve tedavisi hayat kurtarıcıdır. Özellikle adölesan yaş grubunda atipik semptomlar ile başlayabilen akut menenjit tanısının gecikmesi, morbidite ve mortalite riskini daha da arttırabilmektedir. Bu olgu raporunda; karın ağrısı, ateş, öksürük ve halüsinasyon semptomları ile acil servise başvuran ve başlangıçta abdominal patoloji düşünülen 15 yaşında bir kız hastanın, klinik değerlendirilmesi ve tanı süreci sunulmuştur. Çocuk acil servisindeki sistematik klinik değerlendirme sonucunda akut menenjit ön tanısı konulmuş olup, tanının doğrulanması amacıyla lomber ponksiyon ile beyin omurilik sıvısı (BOS) örneği alınmıştır. Pürülan görünümlü BOS örneği, Bio-Speedy® Menenjit/Ensefalit (Bioeksen, Türkiye) multipleks polimeraz zincir reaksiyonu [polymerase chain reaction (PCR)] kitiyle değerlendirilmiş ve etken *N.meningitidis* olarak saptanmıştır. *N.meningitidis*'in serogrubunun belirlenmesinde, gerçek zamanlı PCR [real-time-PCR (Rt-PCR)] tabanlı bir yöntem kullanılarak serogrup C olarak tespit edilmiştir. Bu bulgular doğrultusunda; hastaya ampirik olarak seftriakson [2 g intravenöz (IV)] başlanmış, BOS'un direkt bakısında yoğun lökosit görülmesi üzerine tedaviye vankomisin (15 mg/kg IV) eklenmiştir. Yakın temaslı kişilere kemoprofilaksi uygulanmıştır. Klinik seyir boyunca ekimotik döküntülerin görünümü ve laboratuvar parametreleri yakından takip edilmiştir. Erken moleküler tanı ve etkin antimikrobiyal ve yoğun destek tedavisi sayesinde hasta nörolojik sekel gelişmeden taburcu edilmiştir. Bu olgu sunumunda, meningokokal enfeksiyonların atipik klinik bulgularla seyredebilme potansiyeli, hızlı moleküler tanı testlerinin kritik önemi ve toplum sağlığının korunmasında aşılamanın gerekliliği vurgulanmıştır.

Anahtar kelimeler: *Neisseria meningitidis; serogrup C; PCR; moleküler tanı ve tiplendirme.*

İletişim (Correspondence): *Dr. Murat Yaman, Marmara Üniversitesi Tıp Fakültesi Pendik Eğitim ve Araştırma Hastanesi, Tıbbi Mikrobiyoloji Anabilim Dalı, İstanbul, Türkiye.* ***Tel (Phone):*** *+90 (216) 625 4545,* ***E-posta (E-mail):*** *drmrtyaman@gmail.com*

ABSTRACT

Neisseria meningitidis is an important pathogen that can cause invasive meningococcal diseases, especially with serogroups A, B, C, W and Y, which can be seen endemic or sporadic. Early diagnosis and treatment of invasive meningococcal disease is life-saving. Delay in diagnosis of meningitis infection, especially in the adolescent age group, which initially presents with atypical symptoms, can further increase the risk of morbidity and mortality. In this case report the clinical evaluation and diagnostic process of a 15-year-old female patient who admitted to the emergency department with abdominal pain, fever, cough and hallucinations and was initially considered to have an abdominal pathology was presented. Based on systematic clinical evaluations in the pediatric emergency department, a preliminary diagnosis of meningitis was established and cerebrospinal fluid (CSF) was obtained via lumbar puncture for diagnostic confirmation. The purulent-appearing CSF sample was analyzed using the Bio-Speedy® Meningitis/Encephalitis quantitative polymerase chain reaction (qPCR) MX-17 Panel (Bioeksen, Türkiye) multiplex PCR kit, which identified *N.meningitidis* as the causative pathogen. We used an real-time (RT)-PCR-based method to identify the serogroup of *N.meningitidis* and identified as serogroup C. Based on these findings, empirical treatment with ceftriaxone [2 g intravenous (IV)] was initiated and vancomycin (15 mg/kg IV) was subsequently added following the observation of abundant leukocytes in direct examination of cerebrospinal fluid.Chemoprophylaxis was administered to close contacts. The appearance of ecchymotic rashes and laboratory parameters were closely monitored throughout the clinical course. Prompt molecular diagnosis, coupled with efficacious antimicrobial therapy and intensive supportive care enabled the patient's discharge without neurological sequelae. In this case report, we emphasized the potential for meningitis infections to present with atypical clinical courses, the critical importance of rapid molecular diagnostic methods and the necessity of vaccination as a fundamental contribution to the protection of public health.

Keywords: *Neisseria meningitidis; serogroup C; PCR; molecular diagnosis and typing.*

GİRİŞ

Neisseria meningitidis, sadece insanları enfekte eden, aerobik, gram-negatif diplokok yapıda bir bakteridir[1]. Çocuklarda ve genç yetişkinlerde bakteriyel menenjitin, yetişkinlerde ise toplum kökenli bakteriyel menenjitin ikinci en sık görülen nedenidir[2]. Dünya Sağlık Örgütüne göre *N.meningitidis*, bakteriyel menenjitin başlıca dört etkeninden biridir ve bu dört bakteri küresel menenjit ölümlerinin %50'den fazlasından sorumludur[3]. Bakterinin kapsülü en önemli virülans faktörlerinden biridir ve bakterinin invaziv hastalık oluşturmasını kolaylaştırır. Günümüzde *N.meningitidis* polisakkarit yapısındaki kapsülün immünojenik özelliklerine göre 13 farklı serogrupta sınıflandırılır (A, B, C, W, X, Y, Z, H, I, K, L, 29E ve 1A)[4]. Serogrupların dağılımı coğrafik bölgelere ve yaş gruplarına göre farklılık gösterir. Serogruplar A, B, C, W-135, X ve Y dünya çapında hastalıkların %90'ından fazlasına neden olur[5]. A ve C serotipleri Afrika'da, B, C ve Y serotipleri Avrupa, Amerika Birleşik Devletleri ve Kanada'da, W serotipinin ise küresel dağılımlı salgınlarda ve Suudi Arabistan'a yapılan hac ziyaretleriyle ilişkili olabileceği bildirilmiştir[6,7]. Türkiye'de invaziv meningokokal hastalığa ilişkin bildirilen ilk salgın, 1973-1976 yılları arasında Ankara'da çocuklar arasında görülmüş olup; kış sonu ve ilkbahar başında zirveye ulaşan bu salgının başlıca serogrup B, daha düşük oranlarda ise serogrup C ve A kaynaklı olduğu bildirilmiştir[8]. *N.meningitidis*, nazo-orofarengeal mukoza kolonizasyonunun ardından asemptomatik taşıyıcılığa neden olabilmektedir[9]. Bulaş genellikle damlacık yoluyla ya da yakın temas aracılığıyla gerçekleşir. Özellikle adölesan yaş gru-

bundaki enfekte bireyler ya da asemptomatik taşıyıcılar hastalığın doğal rezervuarı olsa da taşıyıcılığın çoğu kendiliğinden eradike olur[10]. İnkübasyon süresinin 1-14 gün aralığında olduğu bildirilmektedir[11]. Meningokokal menenjitte enfeksiyon süreci, bakterinin beyin omurilik sıvısı (BOS)'na invazyonu ile başlar. Ateş, baş ağrısı, ense sertliği ve bilinç değişikliği gibi klasik semptom ve bulgularla ortaya çıkabilir. Meningokoksemi ise bakterinin sistemik dolaşıma geçmesi sonucu sepsis tablosunun geliştiği, daha fulminan seyirli bir formdur ve ateş, hipotansiyon, peteşi/purpura, dissemine intravasküler koagülopati ve çoklu organ yetmezliği ile karakterizedir. Klinik tablo hızlı ilerleme göstererek mortaliteye yol açabilir[12]. İki form birlikte ya da ayrı ayrı görülebilir ve klinik tablo hızla kötüleşebilir. Yunanistan'da çocuk yaş grubunda invaziv menenjit hastalığı ile ilgili yapılan 10 yıllık retrospektif bir çalışmada; mortalite oranı %5.5 olarak bildirilmiştir. Aynı çalışmada, olguların %37.4'ünde menenjit, %36.2'sinde septisemi ve menenjit birlikteliği ve %26.4'ünde ise septisemi saptanmıştır[13]. Tanı yöntemleri arasında moleküler teknikler, konvansiyonel yöntemlere kıyasla daha hızlı ve duyarlıdır. *N.meningitidis*'in moleküler tanısında hedeflenen gen bölgeleri; dış membran proteinlerini kodlayan *ctr*A geni, *por*A ile 16S rRNA'dır[14]. Rutin laboratuvarlarda uygulanabilen polimeraz zincir reaksiyonu [polymerase chain reaction (PCR)] tabanlı moleküler testler, kültür sonuçlarından bağımsız ampirik antibiyotik tedavisine başlandıktan sonra da kullanılarak hızlı tanının koyulmasına ve epidemiyolojik izlemin yapılmasına olanak tanır. Bu çalışmada, meningokokal enfeksiyonların atipik klinik bulgularla seyredebilme potansiyelinin, hızlı moleküler tanı testlerinin kritik öneminin ve toplum sağlığının korunmasında aşılamanın gerekliliğinin vurgulanması amaçlanmıştır.

OLGU SUNUMU

On beş yaşında kız hasta; ateş, kuru öksürük, alt karın ağrısı ve ateşe eşlik eden halüsinasyonlar nedeniyle ambulansla acil servise getirildi. Çocuk acil servisindeki değerlendirilmesinde vücut sıcaklığı 38.5 °C, oksijen satürasyonu %98, parmak ucu kan şekeri 120 mg/dL, kalp atımı 150/dk, SpO_2 değeri %97, tansiyon ise 95/60 mmHg olarak ölçüldü. Mide bulantısı mevcut olup; kusma, ishal ve üriner sistem ile ilişkili semptomlar saptanmadı. Zaman zaman geçici kabızlık şikayetlerinin olduğu öğrenilen olguya, üç gün önce sekonder amenore nedeniyle kadın doğum hekimi tarafından medroksiprogesteron tedavisinin başlandığı bildirildi.

Hastanın öz geçmiş ve soy geçmişinde bilinen bir kronik hastalığı olmadığı ancak sık baş ağrısı yaşadığı, ayrıca çocukluk çağı aşılarının düzenli olarak yapıldığı, menenjit aşısı ise olmadığı öğrenildi. Soy geçmişinde ise annede kolon kanseri öyküsü olması dışında ek bir özellik saptanmadı

Fizik muayenesinde genel durumu orta-düşkün görünümde, bilinç açık ve kooperedyi. Ciltte döküntü saptanmadı, dolaşım muayenesi normaldi. Nörolojik muayenede meningeal irritasyon bulgusu ve ense sertliği yoktu. Kardiyak ve solunumsal muayene normaldi. Batın muayenesinde suprapubik bölgede hassasiyeti mevcuttu.

Hasta yakın takip amacıyla müşahedeye alındı. Elektrokardiyografisinde sinüs taşikardisi izlendi. Tansiyonu sınırda hipotansif ölçüldü ve 15 cc/kg serum fizyolojik infüze edildi. Ateşinin 38 °C ölçülmesi nedeniyle parasetamol intravenöz (IV) uygulandı. Kan şekeri 106 mg/dL ve C-reaktif protein (CRP) değeri 236 mg/L olarak saptandı. Kan sayımında nötrofil hakimiyetinde lökositoz mevcuttu (Beyaz küre: 18430/mm³, nötrofil: 17100/mm³) ve hastanın başvurusunun dokuzuncu saatinde yüksek ateş, CRP ve lökositoz (nötrofil hakimiyetinde) nedeniyle seftriakson (2 g IV) başlandı. Tam idrar tetkikinde enfeksiyon bulgusu yoktu. Böbrek ve karaciğer fonksiyon testleri normaldi. Abdomen ve pelvik ultrasonografi görüntülemelerinde ateş ve karın ağrısı ile ilintili, batın içi apse, akut apandisit, piyelonefriti tarifleyen belirgin patoloji saptanmadı. Bu nedenle ve batın alt kadranlarda belirgin hassasiyetinin devam etmesi sebebiyle akut cerrahi patolojiler açısından (over torsiyonunu da içeren) kontrastlı çekilen pelvik manyetik rezonans görüntüleme (MRG)'sinde, patolojik bir görünüm izlenmedi. Beyin difüzyon MRG'de akut difüzyon kısıtlılığı gözlenmedi. Hastanın ateş, öksürük ve boğaz ağrısına yönelik alınan nazofarengeal sürüntü örneği, multipleks PCR solunum yolu panel testi (Bio-Speedy®, Türkiye) ile çalışıldı ve analiz sonucunda bir etken saptanmadı. Olgunun takibi esnasında, yüksek ateşinin devam etmesi, baş ağrısı tariflemesi, aralıklı kusmaları ve kontrol muayenelerinde şüpheli ense sertliği gelişmesi üzerine menenjit şüphesinin değerlendirilmesi için lomber ponksiyon yapılması kararlaştırıldı. Hastanın acile başvurusunun 16. saatinde alınan BOS'tan biyokimyasal ve mikrobiyolojik analizler yapıldı. BOS'un makroskopisi hafif pürülan görünümde olup biyokimyasal analizinde; glukoz 31 mg/dL (eş zamanlı kan glukozu: 110 mg/dL), BOS proteini 150 mg/dL olarak saptandı; mikroskobik incelemesinde ise bol lökosit görülmesi üzerine seftriaksona ek olarak 15 mg/kg IV vankomisin başlandı. BOS örneğinden ekim işlemleri; koyun kanlı (%5), çikolata, MacConkey ve tiyoglukolatlı sıvı besiyerine (bioMérieux, Etoile-Fransa) yapıldı. Ardından çikolata agar %5 CO_2 içeren, diğer besiyerleri ise normal atmosferik koşullardaki etüvlerde, 37 °C'de inkübe edildi. Rutin olarak her gün besiyerlerinde üreme varlığı değerlendirildi ve beş gün (120 saat) boyunca üreme takibi yapıldı. Eş zamanlı tek set olarak alınan kan kültür şişeleri (BactT/Alert- bioMérieux, Durham-Amerika Birleşik Devletleri) pozitif sinyal alınıncaya (beş gün boyunca) kadar BacT/Alert 3D (bioMérieux, Fransa) cihazında inkübe edildi.

Menenjit panel işlemi için; 200 µl BOS örneğinden, önce Zybio ekstraksiyon cihazında dokuz dakika süren otomatik kimyasal ve mekanik ekstraksiyon işlemi gerçekleştirildi. Elde edilen 60 µl ekstrakt, menenjit paneli kantitatif gerçek zamanlı PCR [real-time quantitative PCR (Rt-qPCR) MX-17L, Bio-Speedy; Bioeksen, Türkiye] kiti kullanılarak, Mic PCR cihazında (Bio Molecular Systems, Avustralya) üretici firmanın belirlediği PCR protokolüne göre, 45 dakika süren amplifikasyon ile analiz edildi. PCR sonrası analiz Sigmoidea (Bioeksen, Türkiye) yazılımı üzerinden değerlendirildi ve panik değer bildirim talimatına uygun olarak menenjit-ensefalit panelinde *N.meningitidis*'in saptandığı ilgili klinisyene bildirildi. *N.meningitidis*'in serotiplendirilmesi için önce BOS örneğinden nükleik asit ekstraksiyonu gerçekleştirildi. Bu işlem, Bio-speedy® hızlı nükleik asit ekstraksiyon kiti (Bioeksen, Türkiye) kullanılarak 16 dakika süren CS-200 protokolü kapsamında Zybio EXM

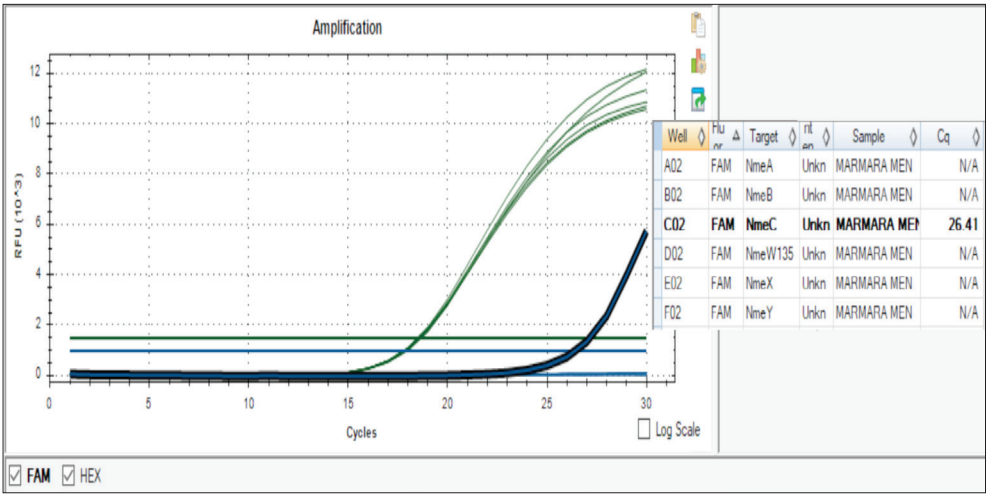

Şekil 1. *N.meningitidis serogrup C'nin moleküler tiplendirme ile tespiti. Yeşil renkli parabolik eğriler taranan serogrupların (A, B, C, W-135, X ve Y) internal kontrollerini göstermektedir. Koyu renkli ve 26.41 Cq değerine sahip eğri ise N.meningitidis serogrup C'yi göstermektedir.*

3000 robotik nükleik asit izolasyon cihazında (Zybio Inc., Çin) uygulandı. Bu protokol, *N.meningitidis*'in A, B, C, W135, X ve Y serotiplerinin bağımsız kuyucuklarda eş zamanlı olarak tespit edilmesini sağladı.

İzole edilen nükleik asit; Bio-speedy® *N.meningitidis* Rt-PCR serotyping test (Bioeksen, Türkiye) ile üretici firmanın önerdiği algoritma doğrultusunda ısı döngü cihazında (CFX96 Rt-PCR, Bio-Rad, ABD) analiz edildi ve sonuç *N.meningitidis* serogrup C pozitif olarak değerlendirildi (Şekil 1).

Hastanın temaslıları belirlenerek, uygun kemoprofilaksi tedavileri verildi. Pediyatri yoğun bakım takibi önerildi. Yirmi dört saatlik takibin ardından CRP: 210 mg/L, prokalsitonin: 5.7 ng/mL, INR: 1.42 olarak ölçüldü. K vitamini 10 mg verildi. Olgumuzun 30. saatinde bacaklarda 5-6 adet, kollarda ise iki adet ekimotik döküntü izlendi. Alınan BOS, kan ve idrar kültürlerinde ise üreme olmadı.

İzolasyon amacı ile 36. saatte dış merkez çocuk yoğun bakım ünitesine sevk edilerek yakın takibi ve tedavisi yapılan olgu bir hafta sonra çocuk servisine stabil olarak yönlendirildi.

TARTIŞMA

N.meningitidis serogrup C'nin özellikle gelişmiş ve gelişmekte olan ülkelerde ani başlayan, virülansı yüksek ve kümelenme eğilimi gösterebilen salgınlara neden olan bir serogrup olduğu bildirilmektedir. Nijerya'da 2015-2017 yıllarında; Liberya'da 2017'de ve Çin'de 2010 yılında gerçekleşen salgınlar serogrup C'nin ani başlayan ve yüksek mortalite oranları ile karakterize salgınlara neden olabilme potansiyelini göstermektedir[15-17].

N.meningitidis serogrup C enfeksiyonları açısından özellikle 15-24 yaş aralığındaki adölesan ve genç yetişkinler yüksek risk altındadır. Ceyhan ve arkadaşlarının[18] çocukluk çağı akut bakteriyel menenjit etkenlerinin dağılımını belirlemek amacıyla gerçekleştirdikleri Türkiye'nin yedi coğrafi bölgesini kapsayan çok merkezli prospektif çalışmalarında, PCR ile saptanan 138 *N.meningitidis* olgusunun büyük çoğunluğunu serogrup W-135 ve B oluşturmuş, serogrup C'nin ise tespit edilemediği bildirilmiştir. Avrupa Birliği'ne üye 30 ülkenin 2022 yılı invaziv menenjit hastalığı epidemiyolojik raporunda, serogrup C'nin dördüncü sıklıkta (%6) tespit edilmesine rağmen en yüksek mortalite oranına (%20) sahip olduğu bildirilmiştir[19]. Bu bulgular, Avrupa'nın birçok bölgesinde saptanan serogrup C'nin tanısal ve klinik önemini göstermekte olup güncel epidemiyolojik verileri takip etmemiz gerektiğini ortaya koymaktadır.

Türkiye'den rapor edilen *N.meningitidis* serogrup C olgularını araştırmak amacıyla literatür incelendiğinde, nadir sayıda olgu olduğu saptanmıştır. Bildirilen olgulardan biri, 2.5 yaşında ateş, uykuya meyil gösteren ve vücudunda yaygın purpurik döküntüleri olan bir pediyatrik olgudur. Menenjit ön şüphesiyle alınan BOS kültüründe üreme olmamış ancak Rt-PCR ile BOS'un analizinde *N.meningitidis* tespit edilmiş, moleküler yöntem ile serogrup C olarak saptanmıştır[20]. Olgumuz ile benzer olarak lomber ponksiyon öncesi seftriakson başlanması nedeniyle kültürde üreme saptanamamış ancak moleküler yöntem ile *N.meningitidis* serogrup C tespit edilebilmiştir. Mikrobiyolojik örneklerin mümkün olduğunca antibiyotik tedavisine başlamadan önce alınması gerekir. BOS kültür sonucu negatif olsa da antibiyotik tedavisinin başlanmasından sonra bile PCR ile etkenin saptanması, moleküler tanı yöntemlerinin değerini göstermektedir.

Olgumuzun klasik menenjit veya meningokoksemi bulguları yerine abdominal ağrı ve psikotik semptomlar (halüsinasyon) ile başvurması dikkat çekmektedir. Meningokokal menenjit çoğu vakada, ateş, baş ağrısı, kusma, bilinç bulanıklığı ve peteşiyal döküntü ile karakterize olsa da nadiren gastrointestinal yakınmalar, karın ağrısı, boğaz ağrısı, ishal ve öksürük gibi atipik başlangıçlı semptomlarla rapor edilmiştir. İnvaziv meningokokal hastalık olgularında gözlenen abdominal klinik bulguların, özellikle serogrup C ve W ile ilişkili olabileceği ve altta yatan patofizyololojik mekanizmaların, spesifik enflamatuvar yanıt sonucu gelişen immünkompleks birikimine bağlı mezenterik hipoperfüzyon kaynaklı olabileceği bildirilmiştir[21]. São Paulo'dan bildirilen 27 yaşında bir erkek olgunun; 2-3 gündür süren yaygın karın ağrısı, gaz ve dışkı çıkışında duraklama ile birlikte yüksek ateş öyküsüyle hastaneye başvurduğu ve yapılan acil laparotomi sırasında, karın içinde pürülan sıvı ve bağırsaklarda kalın yapışıklıklar olduğu tespit edilmiştir. BOS'tan yapılan kültür ve PCR testleri sonucunda *N.meningitidis* serogrup C saptanmıştır. Hastaya başlanan seftriakson tedavisinde 72 saat sonra, hem nörolojik hem de abdominal semptomlarda iyileşme olduğu gözlenmiştir[22]. Türkiye'den, karın ağrısı ve halsizlik yakınmaları ile akut apandisit/perforasyon tablosu ile acile başvuran 21 yaşındaki bir erkek olguda yüksek ateş ve bilinç değişikleri saptanmıştır. Bu olguda, klinik bulgular ve tanısal işlemler sonucunda (BOS kültüründe *N.meningitidis* saptanmış, serotiplendirme ise yapılamamış)

menenjit tanısı konulmuş ve buna sekonder yalancı pozitif bir akut apandisit olduğu düşünülmüştür[23]. Meningokokal menenjit tanılı hastalarda, tedavi altında olanlarda dahi ölüm oranının %10-15 arasında seyrettiği bildirilmektedir[24]. ABD'de 13 yaşındaki erkek bir meningokoksemik olgu bildiriminde; hasta acil servise yüksek ateş ve şiddetli karın ağrısı semptomları ile gelmiş ve burada aşırı ajitasyon belirtilerinin olduğu tanımlanmıştır. Bu olguda, BOS kültüründe üreme saptanmamış ve moleküler test yapılamamış olmakla birlikte, kan kültüründe *N.meningitidis* izole edilmiş ve serotiplendirme sonucunda serogrup C olarak tanımlanmıştır. Çocuğun vital bulgularının her geçen gün kötüleştiği bildirilmiş olup, yoğun bakım dahil tüm tıbbi girişimlere rağmen hasta kurtarılamamıştır[25]. Olgumuzda zamanında kılavuza uygun ampirik tedavi başlanarak olası komplikasyonlar önlenmiştir[26]. Özellikle çocuk yaş grubunda; yüksek ateş ve genel durum bozukluğu yanında atipik abdominal bulguların varlığında ayrıntılı izlem ve değerlendirmenin yapılarak meningokoksemiden şüphelenilmesi önemlidir.

N.meningitidis serogrup A, C, W, Y ve yakın zamanda ise serogrup B için aşılar geliştirilmiş ve bazı ülkelerin ulusal aşılama takviminde yer almıştır[27,28]. Rutin meningokok aşılaması ülkemizde henüz yapılmamaktadır.

Sonuç olarak *N.meningitidis* serogrup C ile seyreden atipik bir menenjit olgusunda erken tanı ve tedavi uygulamaları ile ağır komplikasyonların önüne geçilerek başarılı bir sağkalım mücadelesi verilmiştir. Multidisipliner yaklaşım ve moleküler tanı algoritmalarının etkin kullanımı hayati önem taşımaktadır. Ayrıca temaslılara yönelik kemoprofilaksi uygulanması ve pediyatri yoğun bakım desteğinin sağlanması, bulaş zincirinin kırılması ve komplikasyonların önlenmesi açısından yararlı olmuştur.

Çalışmamız, menenjit aşısının ulusal çocukluk çağı aşı takvimine eklenmesini desteklemekle birlikte, bu konuda daha kapsamlı epidemiyolojik çalışmaların yapılmasının gerekli olduğunu vurgulamaktadır.

Aydınlatılmış Onam

Bu çalışma için hastadan aydınlatılmış onam alınmıştır.

ÇIKAR ÇATIŞMASI

Yazarlar bu makale ile ilgili herhangi bir çıkar çatışması bildirmemişlerdir.

KAYNAKLAR

1. Takada S, Fujiwara S, Inoue T, Kataoka Y, Hadano Y, Matsumoto K, et al. Meningococcemia in adults: A review of the literature. Intern Med 2016; 55(6): 567-72. https://doi.org/10.2169/internalmedicine.55.3272
2. Rausch-Phung EA, Ashong D. Meningococcal disease (*Neisseria meningitidis* infection). In: StatPearls. Treasure Island (FL): StatPearls Publishing; 2025 Jan-. Erişim adresi: https://www.ncbi.nlm.nih.gov/books/NBK549849 (Erişim tarihi: 03.06.2025).
3. World Health Organization (WHO). Meningitis. Erişim adresi: https://www.who.int/news-room/fact-sheets/detail/meningitis (Erişim tarihi: 03.06.2025).

4. Rouphael NG, Stephens DS. *Neisseria meningitidis*: Biology, microbiology, and epidemiology. Methods Mol Biol 2012; 799: 1-20. https://doi.org/10.1007/978-1-61779-346-2_1

5. Brigham KS, Sandora TJ. *Neisseria meningitidis*: Epidemiology, treatment and prevention in adolescents. Curr Opin Pediatr 2009; 21(4): 437-43. https://doi.org/10.1097/MOP.0b013e32832c9668

6. Mbaeyi SA, Bozio CH, Duffy J, Rubin LG, Hariri S, Stephens DS, et al. Meningococcal vaccination: Recommendations of the Advisory Committee on Immunization Practices, United States, 2020. MMWR Recomm Rep 2020; 69(9): 1-41. https://doi.org/10.15585/mmwr.rr6909a1

7. Badur S, Khalaf M, Öztürk S, Al-Raddadi R, Amir A, Farahat F, et al. Meningococcal disease and immunization activities in Hajj and Umrah pilgrimage: A review. Infect Dis Ther 2022; 11(4): 1343-59. https://doi.org/10.1007/s40121-022-00620-0

8. Berkman E, Ozben G, Ilhan O. A meningococcal epidemic in Ankara. Mikrobiyol Bul 1977; 11: 256-66.

9. Yazdankhah SP. *Neisseria meningitidis*: An overview of the carriage state. J Med Microbiol 2004; 53(Pt 9): 821-32. https://doi.org/10.1099/jmm.0.45529-0

10. Krone M, Gray S, Abad R, Skoczynska A, Stefanelli P, van der Ende A, et al. Carriage of *Neisseria meningitidis* in adolescents and young adults in Europe: A multicenter study. J Infect 2009; 59(2): 126-35.

11. Christensen H, May M, Bowen L, Hickman M, Trotter CL. Meningococcal carriage by age: A systematic review and meta-analysis. Lancet Infect Dis 2010; 10(12): 853-61. Erratum in: Lancet Infect Dis 2011; 11(8): 584. https://doi.org/10.1016/S1473-3099(10)70251-6

12. PIDSP, CNSP Bacterial Meningitis Technical Working Group. Philippine clinical practice guidelines on the diagnosis and management of acute bacterial meningitis. Pediatr Infect Dis Soc Philipp J 2015; 16(2): 2-42.

13. Poulikakos P, Kapnisis D, Xirogianni A, Antoniadou A, Exindari M, Zogaki E, et al. Invasive meningococcal disease in children: Outcomes and risk factors for sequelae and fatal cases in Greece. Microorganisms 2025; 13(4): 705. https://doi.org/10.3390/microorganisms13040705

14. Taha MK, Parent du Chatelet I, Schlumberger M, Sanou I, Djibo S, de Chabalier F, et al. Interlaboratory comparison of PCR-based identification and genogrouping of *Neisseria meningitidis*. J Clin Microbiol 2005; 43(1): 144-9. https://doi.org/10.1128/JCM.43.1.144-149.2005

15. Nnadi C, Oladejo J, Yennan S, Ogunleye A, Agbai C, Bakare L, et al. Large outbreak of *Neisseria meningitidis* serogroup C - Nigeria, December 2016-June 2017. MMWR Morb Mortal Wkly Rep 2017; 66(49): 1352-6. https://doi.org/10.15585/mmwr.mm6649a3

16. Bozio CH, Vuong J, Dokubo EK, Fallah MP, McNamara LA, Potts CC, et al. Outbreak of *Neisseria meningitidis* serogroup C outside the meningitis belt-Liberia, 2017: an epidemiological and laboratory investigation. Lancet Infect Dis 2018; 18(12): 1360-7. https://doi.org/10.1016/S1473-3099(18)30476-6

17. Xu XH, Ye Y, Hu LF, Jin YH, Jiang QQ, Li JB. Emergence of serogroup C meningococcal disease associated with a high mortality rate in Hefei, China. BMC Infect Dis 2012; 12: 205. https://doi.org/10.1186/1471-2334-12-205

18. Ceyhan M, Yildirim I, Balmer P, Borrow R, Dikici B, Turgut M, et al. A prospective study of etiology of childhood acute bacterial meningitis, Turkey. Emerg Infect Dis. 2008; 14(7): 1089-96. https://doi.org/10.3201/eid1407.070938

19. European Centre for Disease Prevention and Control. Invasive meningococcal disease - Annual epidemiological report for 2022. Erişim adresi: https://www.ecdc.europa.eu/en/publications-data/invasive-meningococcal-disease-annual-epidemiological-report-2022 (Erişim tarihi: 20.08.2025).

20. Aladağ Çiftdemir N, Duran R, Vatansever Özbek Ü, Hançerli Törün S, Acunaş B, Ünal Şahin N. Meningokoksemi: Aynı coğrafyada farklı serotipler. Mikrobiyol Bul 2020; 54(1): 163-70. https://doi.org/10.5578/mb.68961

21. Akinosoglou K, Alexopoulos A, Koutsogiannis N, Gogos C, Lekkou A. *Neisseria meningitidis* presenting as acute abdomen and recurrent reactive pericarditis. Braz J Infect Dis 2016; 20(6): 641-4. https://doi.org/10.1016/j.bjid.2016.08.005

22. Gentile JKA, Franciss MY, Brasil HR. *Neisseria meningitidis* peritonitis serotype C: Case report. Arq Bras Cir Dig 2016; 29(1): 67-8. https://doi.org/10.1590/0102-6720201600010019

23. Durusu M, Ilıca AT, Eryılmaz M, Beker CM. Akut apandisit prezentasyonunda akut bakteriyel menenjit: Olgu sunumu. Akademik Acil Tıp Dergisi 2009. https://doi.org/10.4170/jaem.2009.64936
24. Centers for Disease Control and Prevention (CDC). Clinical guidance for meningococcal disease, 2024 Aug 21. Erişim adresi: https://www.cdc.gov/meningococcal/hcp/clinical-guidance/index.html (Erişim tarihi: 10.06.2025).
25. Hsia RYJ, Wang E, Thanassi WT. Fever, abdominal pain, and leukopenia in a 13-year-old: A case-based review of meningococcemia. J Emerg Med 2009; 37(1): 21-8. https://doi.org/10.1016/j.jemermed.2007.11.083
26. Sanford Guide to Antimicrobial Therapy 2024. *Neisseria meningitidis* infections in children. Sperry K, et al., editors. Hyde Park (VT): Antimicrobial Therapy, Inc.; 2024.
27. Taha S, Taha MK, Deghmane AE. Impact of mandatory vaccination against serogroup C meningococci in targeted and non-targeted populations in France. NPJ Vaccines 2022; 7(1): 73. https://doi.org/10.1038/s41541-022-00488-8
28. Ladhani SN, Andrews N, Parikh SR, Campbell H, White J, Edelstein M, et al. Vaccination of infants with meningococcal group B vaccine (4CMenB) in England. N Engl J Med 2020; 382(4): 309-17. https://doi.org/10.1056/NEJMoa1901229

Bu eser CC BY-NC Atıf-GayriTicari Türev Eser Yaratma 4.0 Uluslararası Lisansı kapsamında lisanslanmıştır.
Veri Paylaşım Beyanı: Bu çalışmanın bulgularını destekleyen veriler, makul talepler doğrultusunda sorumlu yazardan temin edilebilir.
©Telif Hakkı 2026 Mikrobiyoloji Bülteni'ne aittir. Makale metnine www.mikrobiyolbul.org web sayfasından ulaşılabilir.