T.C.

MARMARA ÜNİVERSİTESİ

TIP FAKÜLTESİ

ANESTEZİYOLOJİ VE REANİMASYON

ANABİLİM DALI

ELEKTİF CERRAHİ GEÇİRECEK ERİŞKİN HASTALARDA ULTRASONOGRAFİ YÖNTEMİ İLE RADİAL ARTERİN PROKSİMAL VE DİSTAL KANÜLASYONUNUN KARŞILAŞTIRILMASI

UZMANLIK TEZİ

Dr. KHATAI ALIYEV

İSTANBUL

2025



T.C.

MARMARA ÜNİVERSİTESİ

TIP FAKÜLTESİ

ANESTEZİYOLOJİ VE REANİMASYON

ANABİLİM DALI

ELEKTİF CERRAHİ GEÇİRECEK ERİŞKİN HASTALARDA ULTRASONOGRAFİ YÖNTEMİ İLE RADİAL ARTERİN PROKSİMAL VE DİSTAL KANÜLASYONUNUN KARŞILAŞTIRILMASI

UZMANLIK TEZİ

Dr. KHATAI ALIYEV

TEZ DANIŞMANI

Doç. Dr. Ruslan ABDULLAYEV

ÖNSÖZ

Uzmanlık eğitimim boyunca ve tezimin her aşamasında bilgi ve deneyimiyle bana destek olan, tecrübesiyle yol gösteren değerli hocam, abim, tez danışmanım Doç. Dr. Ruslan Abdullayev başta olmak üzere,

Eğitim hayatım boyunca bilgi ve desteklerini esirgemeyen çok kıymetli hocalarım Prof. Dr. Alper Kararmaz, Prof. Dr. Tümay Umuroğlu, Prof. Dr. Nazan Atalan Özlen, Doç. Dr. Fethi Gül, Doç. Dr. Beliz Bilgili, Doç. Dr. S. Ülgen Zengin, Doç. Dr. Meliha Orhon Ergün ve tüm uzman abla ve abilerime,

Tez hazırlama döneminde yardımlarını esirgemeyen Uzm. Dr. Gül Cansever, Uzm. Dr. Gökhan Korkmaz ve Uzm. Dr. Mustafa Duran'a,

Asistanlık günlerinde omuz omza çalıştığımız asistan doktor arkadaşlarıma,

Zorlu çalışma sürecinde beraber çalıştığımız tekniker, hemşire ve personel arkadaşlarıma,

Her koşulda destekleriyle yanımda olan, sevgileri ve fedakarlıklarıyla bu süreci benimle yaşayan, haklarını ödemeyeceğim kıymetli aileme,

Her zaman, her türlü zorluğa rağmen yanımda olan canım Eşime

Teşekkürü borç bilirim.

Dr. Khatai ALIYEV

İÇİNDEKİLER

ÖNSÖZ 1
İÇİNDEKİLER 2
ŞEKİLLER LİSTESİ 3
TABLOLAR LİSTESİ 3
SİMGELER VE KISALTMALAR LİSTESİ 4
ÖZET 5
ABSTRACT 6
1. GİRİŞ VE AMAÇ 7
2. GENEL BİLGİLER 8
2.1. ARTER 8
2.1.1. ARTERLERİN ANATOMİSİ 8
2.1.2. ARTER KANÜLASYONU 12
2.1.3. RADİAL ARTER KATETERİZASYON TEKNİKLERİ 12
2.2. ULTRASONOGRAFİ 15
2.2.1. TEMEL FİZİK KURALLARI 15
2.2.2. ULTRASON MODLARI 17
2.2.3. DOPPLER AKIŞ GÖRÜNTÜSÜ VE SPEKTRAL DALGA ANALİZİ 21
3. GEREÇ VE YÖNTEM 26
3.1. ÇALIŞMANIN TASARIMI VE RANDOMİZASYONU 26
3.2. HASTA MONİTÖRİZASYONU VE ANESTEZİ UYGULAMASI 26
3.3. USG EŞLİĞİNDE İNVAZİV ARTERİYEL KATETERİZASYON 27
3.4. TAKİP EDİLEN VERİLERİN KAYDI 30
3.5. İSTATİSTİKSEL ANALİZ 30
4. BULGULAR 32
5. TARTIŞMA 39
6. SONUÇ 45
7. KAYNAKLAR 46

ŞEKİLLER LİSTESİ

Şekil 1. Palmar ark anatomisi[15] 9
Şekil 2. Brakiyal arter anatomisi[21] 10
Şekil 3. Femoral arter anatomisi[25].....11
Şekil 4. B Mod görüntüsü 17
Şekil 5. M Mod görüntüsü.....18
Şekil 6. Renkli Doppler görüntüsü.....18
Şekil 7. Power Doppler görüntüsü [65] 19
Şekil 8. A-Yüksek pulsatilite, B-Orta pulsatilite, C-Düşük pulsatilite[66] 20
Şekil 9. Pulsed-wave Doppler görüntüsü[66] 20
Şekil 10. Karotid arter Doppler spektrum görüntüsü[71].....21
Şekil 11.Akselerasyon ölçümleri[71] 24
Şekil 12. A-Pulsatilite indeksi, B-Rezistif indeks, C-Sistolik/diyastolik oran[71] 25
Şekil 13. Radial arterin distal ve proksimal kanülasyon bölgesi ve USG prob yerleşimi. 28
Şekil 14. Radial arterin distalde sırasıyla transvers ve longitüdinal USG görüntüleri. Ok radial arteri gösteriyor.....29
Şekil 15. Radial arterin proksimalde sırasıyla transvers ve longitüdinal USG görüntüleri. Ok radial arteri gösteriyor.....29
Şekil 16. CONSORT akış diyagramı. Grup D ve Grup P; sırasıyla distal ve proksimal kanülasyon uygulanan gruplar. PP, per-protokol. 34
Şekil 17. Başarılı işlem süresi (p = 0.596, Mann-Whitney U testi). Noktalar uç değerleri göstermektedir. 37
Şekil 18. İşlem başarısı (p = 0.099, Fisher'in kesin testi). 38
Şekil 19. Deneme sayısı (p = 0.104, Fisher'in kesin testi). 38
Şekil 20. Perioperatif kateter disfonksiyonu (p = 0.583, Fisher'in kesin testi). 39

TABLOLAR LİSTESİ

Tablo 1. Hastaların demografik ve klinik özellikleri. 35
Tablo 2. Başarılı ve başarısız kateterizasyon işlemlerinin karşılaştırılması. 36

SİMGELER VE KISALTMALAR LİSTESİ

ASA	American Society of Anesthesiologists
EKG	Elektrokardiyografi
G	Gauge
Hz	Hertz
İV	İntravenöz
MCG	Mikrogram
MG	Miligram
MHz	Megahertz
PI	Pulsatilite indeksi
POCUS	Point-of-care Ultrasound
PVR	Pulmoner vasküler rezistans
PW	Pulsed-wave
PWD	Pulsed-wave Doppler
RA	Radial arter
RI	Rezistif indeks
SAB	Sistolik arteriyel basınç
SONAR	Sound Navigation and Ranging
SPO_2	Periferik oksijen satürasyonu
SVR	Sistemik vasküler rezistans
SVR	Sistemik vasküler rezistans
USG	Ultrasonografi
VKİ	Vücut kitle indeksi

Elektif cerrahi geçirecek erişkin hastalarda ultrasonografi yöntemi ile radial arterin proksimal ve distal kanülasyonunun karşılaştırılması

ÖZET

Giriş: Radial arter kanülasyonu, invaziv hemodinamik monitörizasyon ve arter kan gazı takibi amacıyla anestezi pratiğinde yaygın olarak uygulanmaktadır. Son yıllarda ultrasonografi (USG) eşliğinde yapılan girişimler, damar yapılarının daha net görüntülenmesine ve işlem başarısının artmasına katkı sağlamaktadır. Radial arterin distal (stiloid çıkıntı hizası) ve proksimal (yaklaşık 5 cm üstü) bölgelerinden yapılabilen kanülasyon işlemlerinin başarı, süre ve komplikasyon açısından karşılaştırılması literatürde sınırlı sayıda çalışmada ele alınmıştır. Bu çalışmanın amacı, erişkin hastalarda USG rehberliğinde uygulanan distal ve proksimal radial arter kanülasyon tekniklerini karşılaştırmaktır.

Gereç ve Yöntemler: Prospektif randomize olarak tasarlanan çalışmaya, elektif cerrahi geçirecek, ASA I–III sınıfında, 18–75 yaş arası 60 hasta dahil edildi. Randomizasyon ile hastalar distal (Grup D) ve proksimal (Grup P) kanülasyon gruplarına ayrıldı. Girişimler deneyimli tek bir uygulayıcı tarafından, in-plane USG tekniğiyle gerçekleştirildi. İşlem süresi, başarı oranı, deneme sayısı ve komplikasyonlar kaydedildi. İstatistiksel analiz Jamovi programı ile yapıldı. Hastalardan yazılı onam alınmıştır.

Bulgular: Çalışma 54 hasta ile tamamlandı. İşlem süresi her iki grupta benzerdi ($p = 0.596$). Grup D'de başarı oranı %96, Grup P'de %76.9 olarak gözlendi; bu fark istatistiksel olarak anlamlı değildi ($p = 0.099$). İlk deneme başarısı Grup D'de daha yüksek eğilim gösterdi (%34.6'ya karşı %64; $p = 0.104$). Komplikasyon oranları gruplar arasında benzerdi.

Sonuç: USG eşliğinde yapılan distal ve proksimal radial arter kanülasyonları benzer sürelerde tamamlanmaktadır. Başarı oranı distal grupta daha yüksek görünmekle birlikte istatistiksel olarak anlamlı değildir. Bu durum, örneklem büyüklüğüne bağlı Tip II hata ile ilişkili olabilir. Daha geniş örneklemli çalışmalara ihtiyaç vardır.

Anahtar Kelimeler: Başarı; Kanülasyon; Kateterizasyon; Radial Arter; Stiloid; USG

Comparison of ultrasonography-guided proximal and distal cannulation of the radial artery in adult patients undergoing elective surgery

ABSTRACT

Introduction: Radial artery cannulation is commonly performed in anesthesia practice for invasive hemodynamic monitoring and arterial blood gas analysis. In recent years, ultrasound (USG)-guided procedures have contributed to improved visualization of vascular structures and increased procedural success. Cannulation can be performed at the distal (styloid process level) or proximal (approximately 5 cm above) regions of the radial artery. However, only a limited number of studies in literature have compared these approaches in terms of success rates, procedure duration, and complication rates. This study aims to compare distal and proximal radial artery cannulation techniques performed under USG guidance in adult patients.

Materials and Methods: This prospective randomized study included 60 patients aged 18-75 years, classified as ASA physical status I-III, who were scheduled for elective surgery. Patients were randomized into two groups: distal (Group D) and proximal (Group P) radial artery cannulation. All procedures were performed by a single experienced operator using the in-plane USG technique. Procedure duration, success rate, number of attempts, and complications were recorded. Statistical analysis was conducted using Jamovi software. Written informed consent was obtained from all participants.

Results: The study was completed with 54 patients. Procedure duration was similar between the two groups ($p = 0.596$). The success rate was 96% in Group D and 76.9% in Group P, although the difference was not statistically significant ($p = 0.099$). First-attempt success showed a higher trend in Group D compared to Group P (64% vs. 34.6%; $p = 0.104$). Complication rates were similar between the groups.

Conclusion: Distal and proximal radial artery cannulations performed under USG guidance are completed in comparable durations. Although the success rate appears higher in the distal group, this difference was not statistically significant, possibly due to a Type II error related to sample size. Further studies with larger sample sizes are warranted.

Keywords: Cannulation; Catheterization; Radial Artery; Success; Styloid; Ultrasound

1. GİRİŞ VE AMAÇ

Radial arter kanülasyonu, hemodinamik monitörizasyon ve arteriyel kan gazı analizleri için modern anestezi uygulamalarında sık kullanılan invaziv bir tekniktir.[1] Elektif cerrahi geçirecek erişkin hastalarda intraoperatif dönemde arteriyel basınç takibi ve perioperatif metabolik değerlendirme, hasta güvenliği açısından büyük önem arz etmektedir. Bu amaçla, en sık tercih edilen arter, anatomik yüzeyel konumu, düşük komplikasyon riski ve kolay erişilebilirliği nedeniyle radial arterdir.[2]

Geleneksel olarak palpasyona dayalı yöntemlerle gerçekleştirilen radial arter kanülasyonu, her ne kadar deneyimli ellerde başarılı bir yöntem olsa da, özellikle zor damar yolu olan hastalarda başarısızlık oranı artmakta, çoklu denemeler komplikasyon riskini yükseltmektedir.[3] Bu komplikasyonlar arasında hematom, arteriyel spazm, enfeksiyon, distal iskemi ve diseksiyon gibi önemli sorunlar yer almaktadır.[4]

Son yıllarda USG teknolojisindeki gelişmeler, damar yapılarının gerçek zamanlı ve noninvaziv olarak görüntülenebilmesini mümkün kılmış, böylece damar girişimlerinin güvenilirliği ve başarı oranı artmıştır.[5,6] USG eşliğinde radial arter kanülasyonu, arterin anatomik varyasyonlarının saptanmasına olanak tanıyarak, kanülasyon girişimini daha güvenli ve etkin hale getirmiştir.[7]

Radial arterin anatomik olarak farklı bölgelerinden distalde radius stiloid çıkıntı hizasından ve proksimalde stiloid çıkıntı hizasının 5 cm proksimalinden kanülasyon yapılabilmektedir.[8] Her iki bölgenin damar duvar kalınlığı, lümen çapı, çevre dokularla ilişkisi ve kanülasyon sonrası komplikasyon insidansı farklılık gösterebilmektedir.[9] Literatürde bu iki teknik arasında başarı oranı, girişim süresi, komplikasyon gelişimi ve operatör memnuniyeti gibi parametreler açısından karşılaştırmalı çalışmaların sayısı sınırlıdır.

Bu çalışmanın amacı, elektif cerrahi geçirecek erişkin hastalarda USG eşliğinde uygulanan proksimal ve distal radial arter kanülasyonlarını işlem süresi, başarısı ve komplikasyon oranları açısından karşılaştırmaktır. Böylece en etkili ve güvenilir girişim yeri konusunda klinik uygulamalara ışık tutulması hedeflenmektedir.

2. GENEL BİLGİLER

2.1. ARTER

2.1.1. ARTERLERİN ANATOMİSİ

Radial Arter: En sık kullanılan, kolay erişilebilir ve kollateral dolaşımı iyi olan damardır.[10] [11] Brakiyal arterin iki terminal dalından daha ince ve dış tarafta olanıdır.[12] Collum radii hizasında ve m. biceps brachii'nin kirişinin hemen medialinde başlar. Radial arterin proksimal kısmını, brakiyoradial kasın üst bölümü örter. Brakiyal arter ile radial arter aynı doğrultuda bulunur. Ön kolda radial arterin arkasında kaslar bulunurken, arter yalnızca el bileğine yakın bir yerde doğrudan radiusun üzerinde seyreder ve burada arteri parmağımızla radiusun arasına sıkıştırarak pulsasyon alabiliriz.[13]

Radial arter, radiusun distal ucunun dışından dolanarak eldeki enfiye çukuruna gelir. Burada ekstansör pollisis brevis, abduktör pollisis longus ve ekstansör pollisis longus kaslarının kirişlerinin derininden geçerek el sırtında birinci metakarpal aralığa ulaşır. Bu aralıktaki adduktör pollisis kasını delerek palmar tarafa geçer ve ulnar arterin derin dalı ile anastomoz yaparak arcus palmaris profundusu oluşturur.[14] (Şekil 1.)

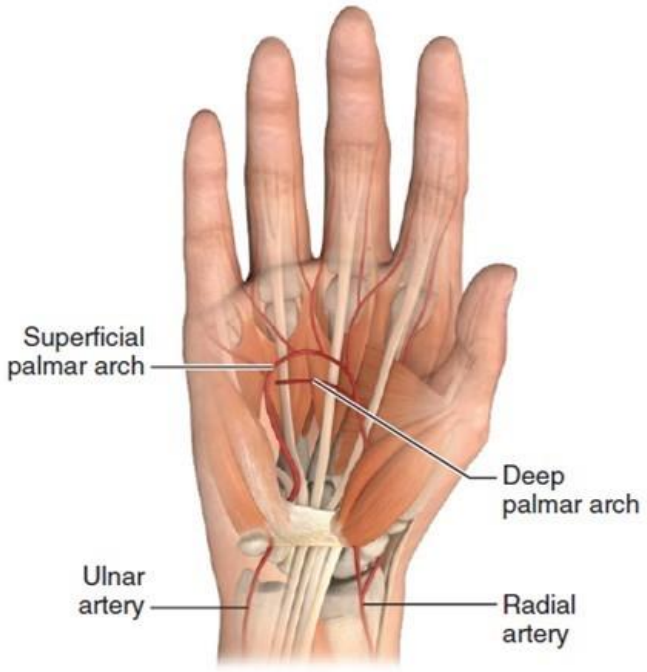

Şekil 1. Palmar ark anatomisi[15]

Brakiyal Arter: Brakiyal arter aksiller arterin devamıdır. Arteriyel izleme için kanüle edilebilir, ancak kollateral dolaşım olmadığı için optimum bir yer değildir.[16] Dirsek ekleminin önünden geçer ve burada biceps brachii kasının tendonunun hemen medialinde yer alır. Brakiyal arter, radial ve ulnar arterlere ayrılmadan önce, en büyüğü profunda brachii olmak üzere yol boyunca çok sayıda dal verir.[17] (Şekil 2.)

Profunda brachii arteri üst kolun posteromedialinden başlar. Humerus şaftı, teres major kasının alt kenarı ve triceps kasının uzun başının lateral kenarı tarafından oluşturulan üçgen aralıktan, radial sinirle birlikte kolun posterioruna geçerek buranın beslenmesini sağlar.[18] [19] Profunda brachii arterinin dalları, bitişik kasları besler ve posterior sirkumfleks humeral arterle anastomoz yapar. Brakiyal arter kolun esas arteriyel akımını sağlar. Kübital fossada ikiye ayrılır, radial ve ulnar arter olarak devam eder.[20]

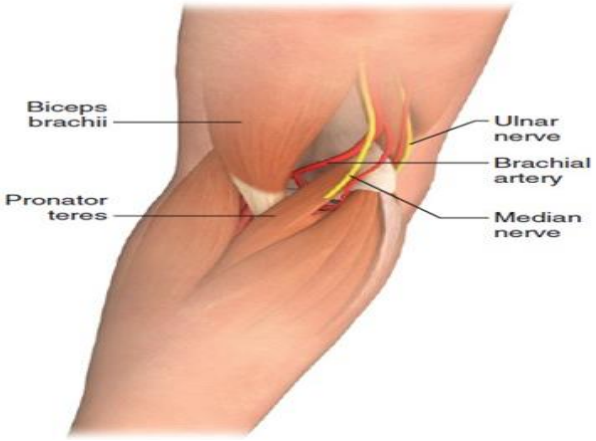

Şekil 2. Brakiyal arter anatomisi[21]

Femoral Arter: Büyük çaplıdır, yoğun bakımda ve acil girişimlerde sık kullanılır. Enfeksiyon ve kanama riski daha yüksektir.[22] Femoral arter ve ven, üstte inguinal ligament, medialde adduktor longus kası ve lateralde sartorius kası tarafından oluşturulan femoral üçgen içerisinde bulunur.[23] İnguinal ligament, simfizis pubis ile spina iliaka anterior superior arasındaki çizginin altında yer alır. Femoral arter inguinal ligamanın orta noktasının altından görüntülenir. Femoral ven, arterin medialinde, femoral sinir arterin lateralinde yer alır (Şekil 3). Femoral arter büyüktür ve derinde yer alır. Kanülasyon, iğne yerleştirme açısının dik olmasını (45°), daha uzun ve daha büyük çaplı iğne ve kateter kullanımını; ayrıca radial arter kanülasyonuna kıyasla daha sık kateter-üzeri-kılavuz tel (Seldinger) tekniği uygulamasını gerektirir[24]. Femoral artere girişim uygulamak istenen nokta yüzeyel ve derin femoral arterlere ayrılan bölgenin proksimalinde ve inguinal ligamanın altındadır.

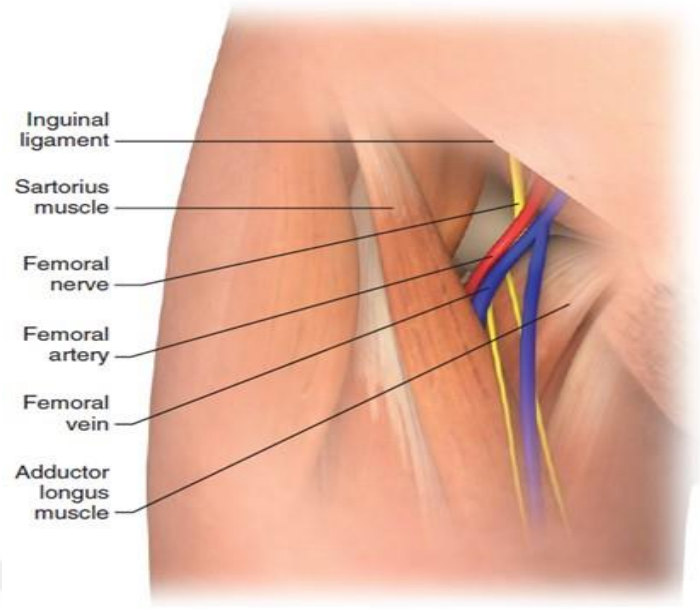

Şekil 3. Femoral arter anatomisi[25]

Dorsalis Pedis Arteri: Anterior tibial arterin devamı olup ayak bileği ekleminin ön kısmından başlar, birinci intermetatarsal boşluğun proksimal kısmında sonlanır. Burada birinci dorsal metatarsal arter ve derin plantar arter olmak üzere iki dala ayrılır. Oldukça yüzeyeldir. Dorsalis pedis arteri, derin plantar arter aracılığıyla ayağın plantar akımına katılır. Seyri boyunca, dorsalis pedis venine eşlik eder.[26] Alt ekstremiteden arteriyel girişim gereken durumlarda dorsalis pedis ve posterior tibial arter kullanılabilir.[27]

Ulnar Arter: Daha derinde olması ve radial artere göre daha zorlu yerleşim nedeniyle nadiren tercih edilir.[28] Brakiyal arterin iki terminal dalından daha kalın olanıdır. Ön kolun ve elin dominant arteridir. Collum radii hizasında veya dirsek ekleminin 1 cm distalinde başlar.[29] El bileğinde retinaculum flexorum'un yüzeyinden ve os. psiforme'nin de radial tarafından geçerek ele girer.[30] Burada radial tarafa dönerek arcus palmaris superficialisi oluşturur (Şekil 1).[31] Elde bulunan arteriyel anastomozlardan dolayı radial arter kanülasyonu ile iskemik komplikasyon riski düşüktür.[32]

2.1.2. ARTER KANÜLASYONU

Arter kanülasyonu, genellikle radial arter gibi yüzeyel bir arterin içerisine bir kanül yerleştirilmesi işlemidir.[33] [34] Bu yöntem sayesinde invaziv arteriyel basınç monitörizasyonu sağlanabilir, ayrıca seri arter kan gazı örneklemeleri yapılabilir. Arter kanülasyonu özellikle American Society of Anesthesiologists (ASA) skoru yüksek, majör cerrahi geçirecek, hemodinamik instabilite beklenen hastalarda ve yoğun bakım takiplerinde yaygın olarak kullanılır.

İntraoperatif süreçte sürekli invaziv arteriyel basınç izlemi ihtiyacının olduğu majör cerrahi işlemler veya yüksek riskli hastalarda, vazoaktif ilaç tedavisi alan hastalarda, nörocerrahi girişimlerde perfüzyonun yakın takip edilmesi gereken hastalarda ve sık aralıklarla arteriyel kan gazı örneklemesi gereken hastalarda arteriyel kateterizasyon endikasyonu bulunmaktadır.[35] [36] [37] Yoğun bakımlarda yine kritik hastaların izleminde, şok tablolarında ve sık aralıklarla kan örneklemesi yapılan hastaların takiplerinde sıkça kullanılmaktadır.

Arteriyel kateterizasyon yapılacak ekstremitede enfeksiyon ve travma olması kesin kontrendikasyondur.[38] Allen testiyle doğrulanan yetersiz kollateral dolaşım, Raynaud hastalığı, vaskülitler, ciddi periferik arter hastalıkları, ekstremitede ciddi ödem varlığı, kanama diyatezi ya da antikoagülan tedavi altındaki hastalarda ise arteriyel kateterizasyonun rölatif diğer kontrendikasyonlarıdır.

2.1.3. RADİAL ARTER KATETERİZASYON TEKNİKLERİ

Radial arterin kateterizasyonu, birkaç farklı teknikle gerçekleştirilebilir. Geleneksel olarak palpasyon yöntemi ile yapılmakla birlikte, günümüzde USG eşliğinde yapılan girişimler daha yüksek başarı oranı ve düşük komplikasyon oranı sunmaktadır.[39]

Direkt kateterizasyon: Arteriyel trasenin palpasyon ile belirlenmesi prensibine dayanan bu teknikte el bileğinin dorsifleksiyona getirilerek tespit edilmesi gerekmektedir. Yapılan çalışmalarda işlem başarısını arttırmak için en uygun açının 45° olduğu belirlenmiştir. Bileğin supinasyon ve dorsifleksiyonu radial arter ve cilt

arası mesafeyi azaltarak arterin en iyi şekilde hissedilmesini sağlar.[40] Ama aşırı bilek açısı ile median sinirde kompresyon riskinin artabileceği akılda bulundurulmalıdır.

Geleneksel yöntemde, el bileğine uygun konum verildikten sonra radial arter nabzı palpe edilir ve nabzın en iyi hissedildiği bölge üzerinde dominant olmayan elin ikinci ve üçüncü parmakları ile arterin seyri tespit edilir. Cilt temizlendikten sonra, tercihen 20 Gauge (G) intravenöz (IV) branül ile 45°'lik açı ile cilt, cilt altı geçilir.[41] İşlem öncesinde lokal anestezik de uygulanabilir. Kateterin haznesine kan geldiğinde giriş açısı 30°'ye kadar azaltılarak 1-2 mm daha ilerlenir. Sonrasında iğne geri çekilir ve kateter ilerletilir. İşlem iğnenin tamamen çekilip pulsatil kan gelişinin gözlenmesiyle doğrulanır ve basınç hatlı transdüser sistemi kanüle bağlanır.[42]

Seldinger Tekniği: Arter palpasyon ya da USG yardımıyla lokalize edilir ve bir iğne ile ponksiyone edilir. Pulsatil kan gelişi gözlendiğinde iğnenin içinden bir kılavuz tel gönderilir. Daha sonra iğne çıkarılır ve kateter kılavuz telin üzerinden artere ilerletilir.[43] Kılavuz tel geri geçilir, pulsatil kan gelişi gözlenir ve basınç hatlı transdüser sistemi bağlanır.

Cerrahi Cutdown: Cerrahi olarak gerçekleştirilen cilt kesisi ile birlikte dokular arterin duvarından disseke edilir ve arter, iğne üzerinden kateter ile doğrudan görerek kanüle edilir. İşlemi kolaylaştırmak için arterin duvarına da kesi yapılabilir.

Doppler Yardımlı Teknik: Doppler akım probuyla arter lokalize edilir ve kateter bu sinyale göre yerleştirilir. Özellikle pediatrik vakalarda yararlıdır.

Ultrasonografi Kılavuzluğunda Kateterizasyon: USG ile gerçek zamanlı görüntüleme eşliğinde işlem gerçekleştirilir.[44] Anestezi uygulayıcısının tercihine göre karar verilebilen iki farklı yaklaşım vardır. Arterin boyuna görüntülendiği uzun eksen (longitudinal) yaklaşımda iğne, görüntü düzleminde ilerletilir.[45] Sıklıkla in-plane iğne yaklaşım ile beraber kullanılarak iğne ve iğne ucu görüntü düzlemi içinde gözlenir. Arterin enine kesit halinde görüntülendiği kısa eksen (transvers) yaklaşımda ise iğne ekrana dik açıyla ilerletilir.[46] Sıklıkla out-of-plane teknikle ile beraber kullanılır ve iğnenin dokularda yarattığı artefaktlar sayesinde yeri belirlenir.

Özellikle koagülopatisi olan hastalarda arter kateterizasyonu sırasında ve sonrasında hematom riski, tüm diğer invaziv girişimlerde olduğu gibi yüksektir.[47] Arteriyel kanülün tekrarlayan girişimleri sırasında sıklıkla arteriyel vazospazm gelişebilir ve bu durumda kateterizasyon için başka bir alan seçilmelidir.[48] Enfekte ciltten girilmesi ve asepsi kurallarına uyulmaması nedeniyle enfeksiyon gelişebilir. Geniş kateter ve küçük arter çapı tromboz riskini artıran faktörlerdir. Uzun süreli kateter kullanımlarında distal iskemi ve nekroz görülme ihtimali vardır.[49] Hava veya parçacıkların kateter içine enjeksiyonu, emboliye neden olabilir.[50] Kanülün tıkanması, yer değiştirmesi, çıkması da arter kanülasyonu sonrası görülebilmektedir. Psödoanevrizma, arteriyovenöz fistül oluşumu geç vasküler komplikasyonlardandır.[51]

Distal girişimin yapıldığı, radius stiloid çıkıntı hizası, radial arterin daha yüzeyel olması sebebiyle geleneksel palpasyon ile kanülasyonun en sık yapıldığı bölgedir. Ancak USG eşliğinde bu bölgede damar yapısı varyasyonları daha sık saptanabilmektedir.[52] (Şekil 13.) Proksimal girişimin yapıldığı, radius stiloid çıkıntının 5 cm proksimalinde ise radial arter daha derin yerleşimlidir, çevresel yumuşak doku desteği daha fazla ve komplikasyon riski daha düşük olabilir.[1] (Şekil 13.)

2.2. ULTRASONOGRAFİ

Ultrasonografinin keşfi 19. yüzyılın başlarına dayanır. İkinci Dünya savaşında SONAR sisteminin bir parçası olarak kullanılmıştır. Tıp alanında USG kullanımı 50'lerde başlamış olup, anestezide ilk kullanımı 70'lerin sonunda gerçekleştirilen bir supraklaviküler blok uygulamasına dayanmaktadır.[53] USG, çok yüksek frekanslı ses dalgasının yayılması prensibi ile çalışmaktadır.[54]

2.2.1. TEMEL FİZİK KURALLARI

İnsanlar 20 ila 20.000 Hz frekans aralığındaki sesleri duyar. USG 2 ila 15 MHz frekanslı bir transdüserden üretilen ses dalgalarını kullanır. Transdüserlerde; ses dalgaları, titreşimi ve ses dalgası oluşumunu indükleyen bir kristal kafes boyunca elektrik akımının uygulanmasıyla üretilen ters piezoelektrik etki olarak bilinen bir fenomeni kullanır.[55]

Piezoelektrik kristalleri elektrik akımını, mekanik basınç dalgalarına dönüştürür. Oluşmuş olan ses dalgaları dokulara gönderildikten sonra, yansıyıp veya kırılıp transdüsere geri döner. Transdüser alıcı görevi görerek gelen ses dalgalarını piezoelektrik kristalleri aracılığıyla elektrik akımına çevirir ve elde edilen görüntüyü ekrana ileterek görselleştirir. Dokuların derinliği, ses dalgaların dokulardan deri yüzeyine dönmesi için gereken süre kullanılarak hesaplanır.[56]

Akustik empedans, dokuların ultrasonik ses dalgalarının yayılmasına karşı gösterdiği dirençtir. Ses dalgaları vücutta dolaşırken bitişik dokular arasındaki akustik empedans farklılıklarıyla karşılaşır. Bu ara yüzler, ses dalgalarının dağılmasına, kırılmasına veya yansımasına neden olur. Transdüsere geri yansıyan dalgaların kümülatif modeli, doku yapısının ana hatlarını oluşturur. Dokular arasındaki akustik empedans farkı, USG ekranında ses dalgalarının o derinlikte yansımasının artmasına neden olarak, ilgili yapıların sınırlarının daha belirgin hale gelmesini sağlar.[57]

Atenüasyon (zayıflama), ses dalgalarının dokular arasında ilerlerken bir kısmının doku tarafından emilmesi sonucu oluşan enerji kaybını ifade eder. Bu durum, genellikle enerjide bir azalmaya ve az miktarda ısı üretimine neden olur. Daha yüksek

frekanslı, daha kısa dalga boyu olan ses dalgaları, daha fazla zayıflama yaşar ve bu nedenle daha az doku penetrasyonu sağlar.[58]

Odaklama, ultrasonik ses dalgalarının odaklanabilir ve yönlendirilebilir özellikte olmasını ifade eder. USG ekranında, odak bölgesinin proksimal veya distalindeki alanlar sırasıyla yakın ve uzak alanlar olarak adlandırılır. Odak bölgesindeki çözünürlük genellikle yakın ve uzak alanlara göre daha keskindir.

Aksiyal rezolüsyon, ses dalgasının seyrine paralel bir çizgideki iki yapıyı, örneğin daha derin bir yapı üzerinde uzanan yüzeysel bir yapı, ayırt etme yeteneğidir. Aksiyal rezolüsyon, ses frekansı arttıkça artar.

Yanal çözünürlük, ses dalgasına dikey olarak hizalanmış yan yana iki yapıyı ayırt etme yeteneğidir. Yanal çözünürlük, odak bölgesinde en fazladır.[59] Lateral çözünürlük ise genellikle daha geniş transdüserlerde daha iyidir.

TRANSDÜSER: Transdüserler piezoelektrik dizilimlerine göre adlandırılır.

Lineer Prob: Yüksek frekanslı prob olup (5-13 MHz) yüzeyel dokularda çok iyi görüntü sağlar. Vasküler görüntüleme için lineer transdüser, yüzeyel yapıların yüksek çözünürlüklü görüntülerini sağlar. Ayrıca lineer transdüser derin ven trombozunu tanımak için de kullanılabilir.

Konveks (Curvilinear) Prob: Daha geniş ve derin dokulara ulaşabilmek için düşük frekans (2-5 MHz) kullanır. İnferior vena kava görüntülemesi için yeterli bir derinliğe ulaşmak için daha düşük frekanslı konveks (curvilinear) veya faz dizilimli (array) transdüser kullanılabilir.[60]

Faz Dizilimli (Array) veya Mikrokonveks Prob: Daha küçük bir alandan daha fazla görüntü elde etmek için özellikle kardiyak ve torasik görüntülemede kullanılır.

İntrakaviter Prob: Uzun saplı mikrokonveks probla benzer olup transvajinal kullanılır.

Yüksek frekanslı, daha kısa dalga boylu transdüserler yüzeysel yapıların daha iyi görüntülenmesini sağlarken daha düşük frekanslı, daha uzun dalga boylu transdüserler derin yapıların daha iyi görüntülenmesini sağlar.

2.2.2. ULTRASON MODLARI

B Mod (Brightness Mode): Transdüserden gönderilen ses dalgaları yayılır, kırılır ve yansır, daha sonra geri dönerek ekranda iki boyutlu bir görüntü oluşturur.[61] Bu görüntüler, dokuların sese tepkisine bağlı olarak USG ekranında siyahla beyaz arasında olan çeşitli renkteki yansımalar sayesinde oluşur. (Şekil 4.)

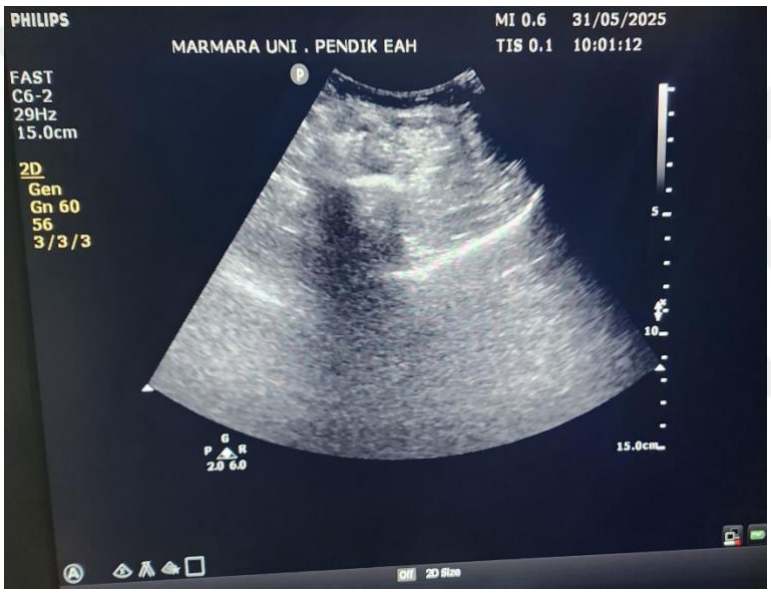

Şekil 4. B Mod görüntüsü

M Mod (Motion Mode): Zaman içindeki boyut veya şekil değişiklilerini saptamak için kullanılır; örneğin inferior vena kava çapındaki değişiklikleri incelemek veya akciğer dokusunun zaman içinde hareketini incelemek için kullanılabilir.[62] (Şekil 5.)

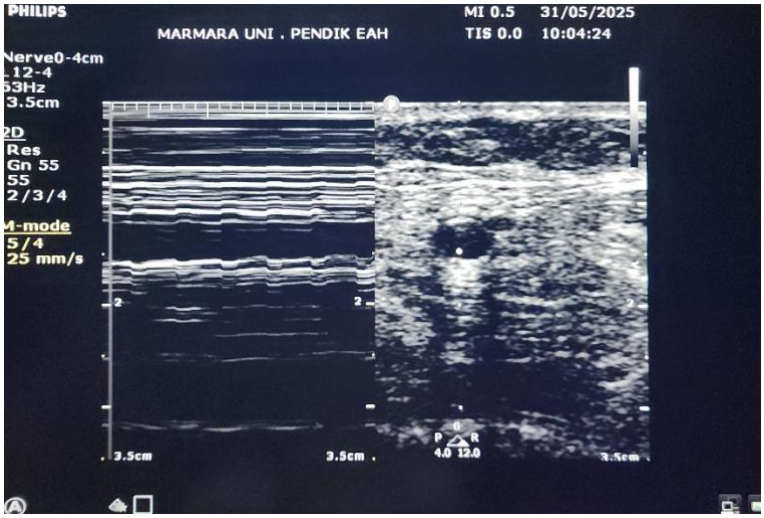

Şekil 5. M Mod görüntüsü

Renkli Doppler: B mod üzerinde kan akımını veya doku hareketlerini renklendirerek görüntüleme sağlar.[63] (Şekil 6.)

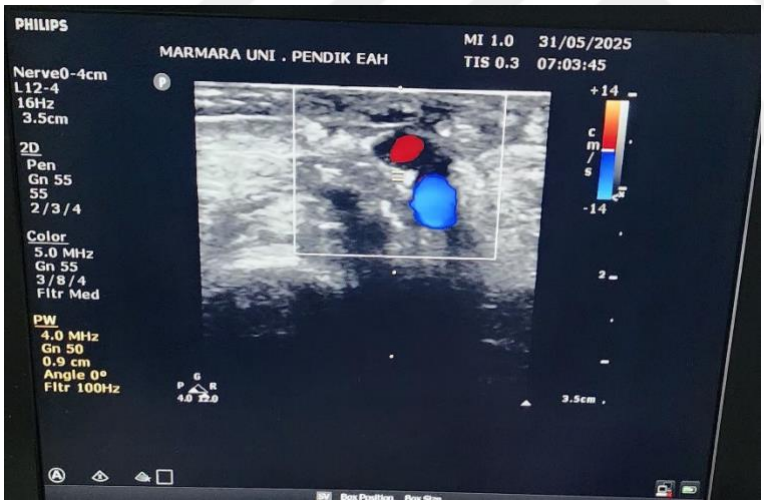

Şekil 6. Renkli Doppler görüntüsü

Power Doppler: Renkli Dopplerin aksine akım hızı ve yönünü değil, dönen frekans genişliğini ve çok düşük akımları ölçmede kullanılan moddur.[64] (Şekil 7.)

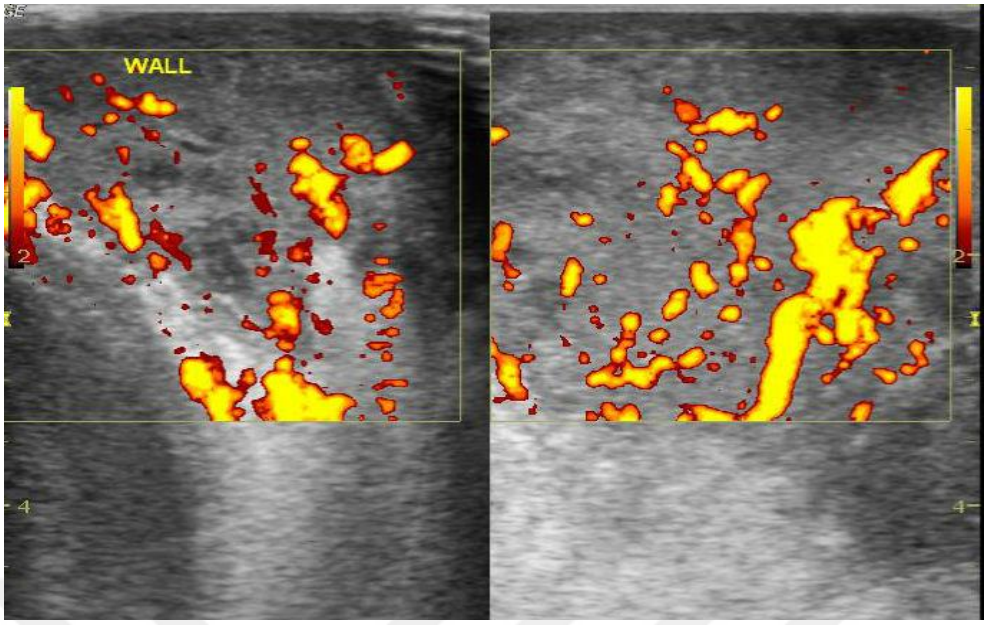

Şekil 7. Power Doppler görüntüsü [65]

Spektral Doppler (Dupleks Doppler): İncelenecek olan damarın üzerinde önce bir örnekleme alanı işaretlenir. Daha sonra, bu alana gönderilecek ses demetlerinin açısı belirlenir. Dönen dalgalardan çıkarılan frekans farkı, USG ekranındaki B Mod görüntünün yanında frekans/zaman grafiği şeklinde gösterilir.[66] Frekans değeri ses demetinin açısına göre hıza çevrilir ve spektrum genellikle hız-zaman grafiği şeklinde ifade edilir. Bu mod, temelde bir zamansal çözümleme sağlar.[67] (Şekil 8.)

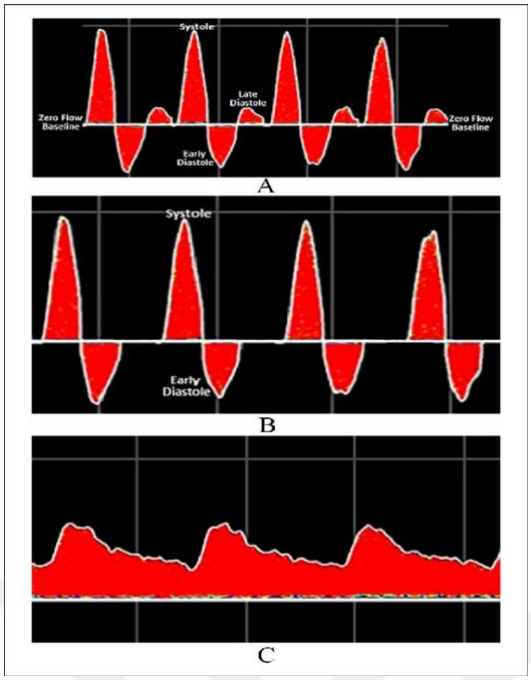

Şekil 8. A-Yüksek pulsatilite, B-Orta pulsatilite, C-Düşük pulsatilite[66]

Pulsed-Wave Doppler (PWD): Doppler USG, kan akışının varlığını, yönünü ve hızını göstermek için kullanılır. PWD, damar içindeki belirlenmiş bir örneklem alanı içindeki akışın göreceli hızını sürekli olarak ölçer.[68] Akış hızı dalga biçimleri, PSV/EDV (S/D) oranını, pulsatilite indeksini (PI) ve rezistif indeksi (RI) hesaplamak için kullanılır. Bu indeksler öncelikle damardaki akış direncini değerlendirmek için kullanılır (Şekil 9).

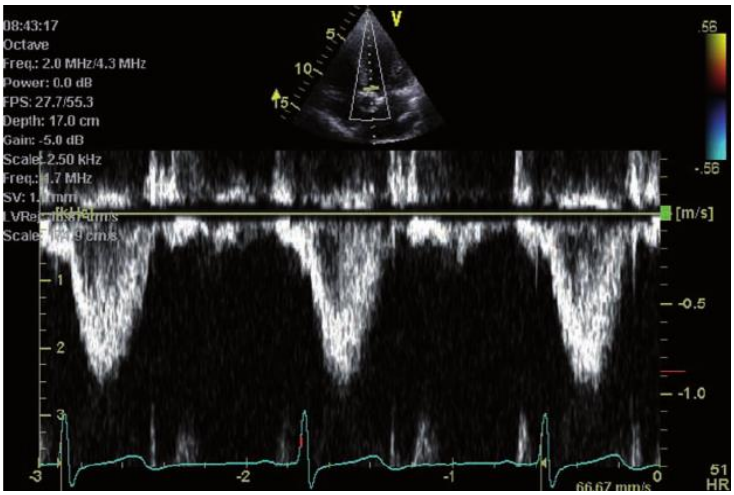

Şekil 9. Pulsed-wave Doppler görüntüsü[66]

2.2.3. DOPPLER AKIŞ GÖRÜNTÜSÜ VE SPEKTRAL DALGA ANALİZİ

Kan Akışı Modelleri: Seyirleri boyunca damarlar boyut ve yön değiştirir. Kan akış hızı da damar lümeninin büyüklüğüne ve akış yönünün değişmesine bağlı olarak değişir. Arteriyel kan akışı damarın merkezinde pulsatil ve hızlı, lümenin periferinde ise daha yavaştır. Doppler değerlendirmesi sırasında kan akışı, damar lümeninde değişen Doppler frekansı kaymalarının bir karışımını üretir; Doppler frekanslarının karmaşıklığını çözmek ve vasküler patolojinin teşhisi için kritik olan niceliksel bilgi sağlamak için spektrum analizine ihtiyaç vardır.[69]

Doppler Spektrumu: Doppler spektrumu, kanın hareket etmesiyle oluşan Doppler frekanslarının bir görüntüsüdür. Bu görüntü, bir damarın bir kesitinde kısa süre içinde meydana gelen Doppler frekanslarının karışımını gösteren bir grafiktir.[70] Doppler spektrumunun temel unsurları zaman, frekans, hız ve Doppler sinyal gücüdür. (Şekil 10.)

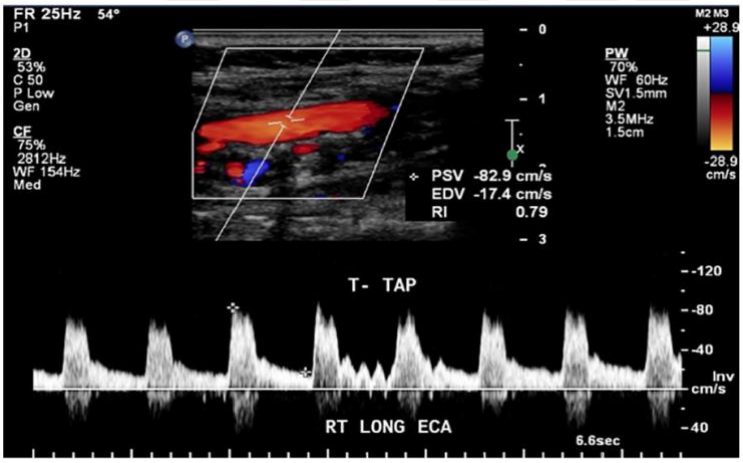

Şekil 10. Karotid arter Doppler spektrum görüntüsü[71]

Renk Akışı (Color Flow) Görüntüsü: Damarın örnek hacmi ve Doppler açısı, USG ekranının üst yarısındaki renkli akış görüntüsünde gösterilir.[72] Görüntünün solundaki renk çubuğu, kan akışının yönü ile akış görüntüsündeki renkler arasındaki ilişkiyi gösterir. Geleneksel olarak çubuğun üst yarısı transdüsere doğru akışı gösterir, alt yarı ise transdüserden uzaklaşan akışı temsil eder. Bu durumda kırmızı ve sarı renkler transdüsere doğru akışı, mavi ve açık mavi renkler ise ters yönde akışı belirtir. Rengin

kırmızıdan sarıya veya maviden açık maviye değişmesi ise akış hızının arttığını gösterir.[73]

Akış Yönü: Akış yönü, spektrum taban çizgisine göre belirlenir. Bu durumda, transdüsere doğru olan akış, taban çizgisinin üzerinde gösterilirken, transdüserden uzaklaşan akış ise taban çizgisinin altında gösterilir. Taban çizgisinin altındaki alan transdüserden uzağa doğru akışı temsil ettiği için negatif bir Doppler kayması oluşur. Akış yönü ile Doppler taban çizgisi arasındaki ilişki operatör tarafından tersine çevrilebilir, ancak transdüsere doğru akış her zaman pozitif hız veya frekans değerleriyle temsil edilir.

Doppler Açısı: Spektral Doppler için Doppler açısı, renkli akış görüntüsünün sağ tarafında görüntülenir; bu durumda açı 60 derecedir.

Zaman: Zaman, Doppler spektrumunun yatay (x) ekseni boyunca ekranın tabanında temsil edilir. Çizgiler saniyenin bölümlerini temsil eder; ancak her zaman bir ölçek sağlanmamış olabilir.

Velosite (Hız): Kan akış hızı, spektrumun dikey (y) ekseni üzerinde gösterilir. Bu durumda hız, dikey eksende santimetre/saniye (cm/sn) olarak ifade edilir.

Örneklenen damardaki hareketli hücrelerden transdüsere geri yansıyan dalgalar, sadece Doppler frekans kayması bilgisini içerir. Ancak Doppler spektrumu genellikle hızı (cm/sn veya m/sn) gösterir. Doğru frekans ve hız ölçümleri elde etmek için 60° veya daha az bir Doppler açısı gereklidir. Açı 60°'den büyükse hız ölçümleri güvenilir değildir. Kan akım volümü, ortalama hız ve damar kesit yüzeyi ile hesaplanabilir.

Akım (cm/sn) = Ortalama hız (cm/sn) x Kesit yüzeyi (cm^2)

Kesit alanın sistol ve diyastolde değişmesi ve her zaman dairesel olmaması, Doppler USG'de kan akım volümü hesaplanmasını zorlaştırır. Bu nedenle direnç (impedans) indekslerini hesaplamak daha kıymetlidir. İmpedans hesaplamaları kan akımına karşı olan tüm dirençlerin toplamını temsil eder. Bu indeksler damar çapını

ve transdüser açısını kullanmadan hesaplanır. Doppler USG'de en sık kullanılan impedans indeksleri PI, RI ve S/D oranıdır.

Pulsatilite: Arterlerde, her kalp atım döngüsü, Doppler frekans spektrumunda sistol ile başlayan ve diyastol ile sona eren farklı bir dalga üretir. Dalga formu terimi, bu dalgaların her birinin şeklini ifade eder ve bu şekil, pulsatilite adı verilen çok önemli bir akış özelliğini tanımlar. Doppler dalga formları, Şekil 9'de gösterildiği gibi düşük, orta veya yüksek pulsatilite özelliklerine sahip olabilir.

Düşük Pulsatiliteli Doppler Dalga Morfolojisi: Geniş sistolik tepelere ve diyastol boyunca ileri akışa sahiptir. Karotid, vertebral, renal ve çölyak arterlerin tümü normal bireylerde düşük pulsatiliteye sahip dalga formlarına sahiptir, bu damarlar akışa karşı düşük periferik direnç gösterir. Düşük pulsatiliteli dalga formları monofaziktir; bu da akışın her zaman ileri olduğu ve tüm dalga formunun Doppler spektrum taban çizgisinin üstünde veya altında olduğu anlamına gelir.

Orta Pulsatiliteli Doppler Dalga Morfolojisi: Düşük ve yüksek direnç modelleri arasında bir yere sahiptir. Orta düzeyde akım direnci ile sistolik tepe uzun ve keskindir, ancak diyastol boyunca ileri akım mevcuttur, bazen erken diyastolik akımın tersine çevrilmesiyle kesintiye uğrayabilir. Orta derecede pulsatilite örnekleri, eksternal karotid arterden ve superior mezenterik arterden elde edilen dalga formlarında bulunur.

Yüksek Pulsatiliteli Doppler Dalga Morfolojisi: Uzun, dar, keskin sistolik tepe noktalarına sahiptir ve diyastolik akış tersine çevrilmiştir veya hiç yoktur. Bu model, istirahat halindeki bir bireyin ekstremite arterinde görülen üç fazlı akış modelidir. Birinci fazda keskin bir sistolik tepe, ikinci fazda kısa süreli akışın tersine çevrilmesi ve üçüncü fazda kısa süreli ileri akış gözlenir. Yüksek pulsatiliteye sahip dalga formları, kan akışına karşı yüksek dirence sahip dolaşım sistemlerinin bir özelliğidir.

Akselerasyon: Akselerasyon, Doppler spektral dalga formlarında belirgin olan bir diğer önemli akış özelliğidir. Arterdeki eritrositler ventriküler kasılmasının başlamasından sonra saniyenin yüzde biri süre içinde en yüksek hıza ulaşır. Sistol sırasındaki bu hızlanma, sistol başlangıcında Doppler dalga formunda neredeyse dikey

bir sapmasına neden olur. Akselerasyonun ölçümü, Şekil 12'de gösterildiği gibi hızlanma süresi ve hızlanma oranının ölçülmesiyle gerçekleştirilir.[74]

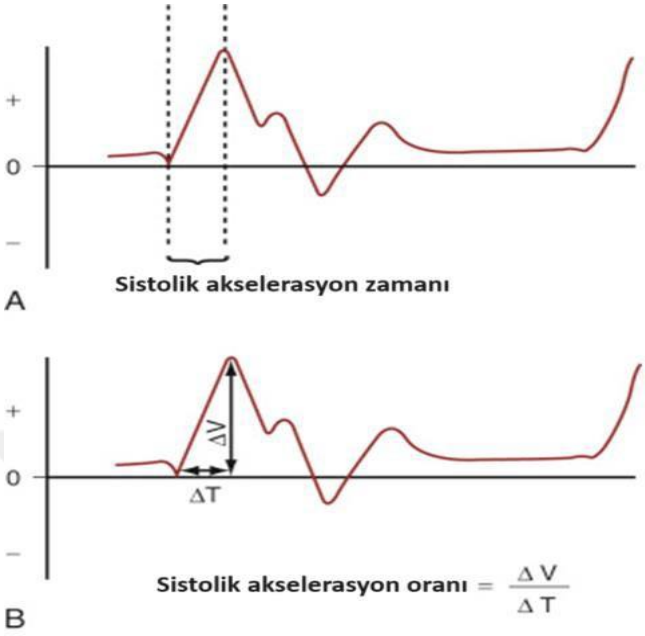

Şekil 11.Akselerasyon ölçümleri[71]

Pulsatilite İndeksi ve Rezistif İndeks: Doppler spektrum dalga formlarının görsel olarak incelenmesi ile niteliksel olarak ölçülebilir. Bunun için farklı ölçüm yöntemleri geliştirilmiştir. Sık kullanılan PI, RI ve sistolik/diyastolik orandır. Bu formülasyonlar Şekil 13'tgösterilmiştir.[75]

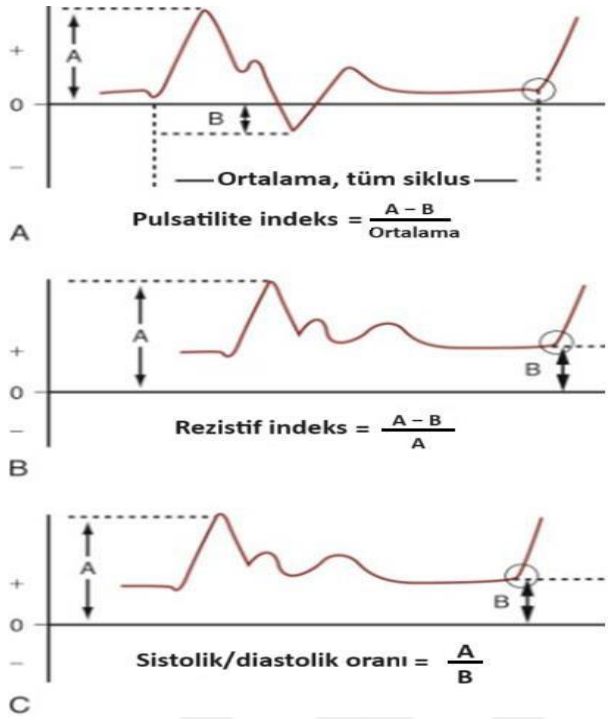

Şekil 12. A-Pulsatilite indeksi, B-Rezistif indeks, C-Sistolik/diyastolik oran[71]

3. GEREÇ VE YÖNTEM

3.1. ÇALIŞMANIN TASARIMI VE RANDOMİZASYONU

Prospektif randomize olarak tasarlanan bu çalışmaya, 17.05.2024 tarihinde Marmara Üniversitesi Tıp Fakültesi Klinik Araştırmalar Etik Kurulu'ndan 09.2024.653 protokol numaralı onay alındıktan sonra başlanmıştır. Marmara Üniversitesi Pendik Eğitim ve Araştırma Hastanesi ameliyathanesinde elektif cerrahi yapılacak ASA I-III, 18-75 yaş arası, invaziv kan basıncı takibi ve/veya sık kan gazı örneklemesi gerektiren, radial arter kateterizasyonu planlanan tüm hastalar çalışmaya dahil edilmiştir. Çalışmaya alınmadan önce tüm hastalara bilgi verilerek yazılı onamları alınmıştır. Çalışma halka açık bir internet sayfasında veritabanına prospektif olarak kaydedildi (www.clinicaltrials.gov; ID: NCT06658873).

Çalışmaya katılmayı reddeden, acil cerrahi geçirecek olan, periferik damar hastalığı ve koagülasyon bozukluğu olan, işlem yerinde enfeksiyon veya anatomik bozukluğu olan hastalar çalışmaya dahil edilmemiştir.

Hastalar ameliyat salonuna gelmeden önce kapalı zarf usulü ile Grup D ve Grup P olarak ayrılmıştır. Grup D'ye distalden, radius stiloid çıkıntı hizasından; Grup P'ye proksimalden, stiloid çıkıntı hizasının 5 cm proksimalinden girişim yapılması planlandı.

3.2. HASTA MONİTÖRİZASYONU VE ANESTEZİ UYGULAMASI

Operasyon salonuna alınan hastalara noninvaziv kan basıncı, elektrokardiyografi ve periferik oksijen satürasyonu monitörizasyonları yapıldı. Tüm hastalara %80 oksijen ile uygulanan preoksijenasyonu takiben, lidokain 1 mg/kg *(Aritmal %2 I.M./I.V./S.C/5ml Osel İlaç Sanayi ve Ticaret A.Ş. Akbaba Mahallesi Maraş Cad. No: 5234820 Beykoz, İSTANBUL),* propofol 2 mg/kg *(Propofol-PF® %1 200mg/20ml Polifarma İlaç San. ve Tic. A.Ş. Ergene, Tekirdağ, Türkiye),* remifentanil 1 µg/kg *(Ultan-5mg Remifentanil Hidroklorür liyofilize toz/flakon Centurion İlaç San. ve Tic. A.Ş. Sincan, Ankara),* roküronyum 0.6 mg/kg *(Muscuron 50 mg/5 ml Koçak Farma İlaç ve Kimya Sanayi A.Ş. Mahmutbey Mah. Kuğu Sok. No:18 Bağcılar,*

İstanbul) ile anestezi indüksiyonu uygulandı. Anestezi indüksiyonunda hastanın özelliklerine göre doz değişimi yapılabilir olup primer anestezi uygulayıcısının kararına bırakılmıştır. Roküronyum sonrası 2-3 dakika yeterli kas gevşemesi için beklenildikten sonra endotrakeal entübasyon ile hava yolu güvenliği sağlandı. Bilateral eşit olan akciğer oskültasyonu ve ardışık end-tidal karbondioksit traselerinin görülmesi ile başarılı entübasyon doğrulandı. 6-8 ml/kg tidal volüm, 12/dk solunum frekansı ile mekanik ventilasyona geçildi. Anestezi idamesi için yeterli minimum alveolar konsantrasyon düzeyinde sevofluran *(Sevones %100 inhalasyon çözelti Polifarma İlaç San. ve Tic. A.Ş. Ergene, Tekirdağ, Türkiye)* ve remifentanil infüzyonu ile genel anestezi idamesine başlandı.

3.3. USG EŞLİĞİNDE İNVAZİV ARTERİYEL KATETERİZASYON

Girişimlerin tamamı arter kateterizasyonu ve USG kullanımı konusunda deneyimli tek bir anestezi uygulayıcısı tarafından gerçekleştirildi. Arter kateterizasyonu öncesinde el bileğinde dorsifleksiyon sağlamak amacıyla bilek altına yükselti konulup el tespit edildi. El bileğinde 45 derece ekstansiyon sağlandı. Girişim yapılacak bölgeye klorheksidin ile asepsi uygulandı.

Ultrasonografinin (Mylab^{TM} Seven, Esaote Medical, Italy) 5-13 MHz lineer transdüseri girişim için kullanıldı. Girişim öncesi transdüsere steril bir kılıf geçirildi. Kateterizasyon öncesinde tüm hastalarda transdüser artere transvers konularak B Mod'da proksimal ve distal radial arter transvers düzlemdeki medio-lateral ve antero-posterior çapları; ulnar arter varlığı ve distal ulnar arter transvers düzlemdeki medio-lateral ve antero-posterior çapları cilde dik olarak ölçülerek kaydedildi. Sonrasında kapalı zarf usulü randomizasyon sonucuna göre belirlenen gruplara uygun şekilde distalden veyahut proksimalden in-plane yaklaşım ile 20 gauge intravenöz kanül (1.1x33 mm 20G Global Medikit Limited.) kullanılarak radial arter kateterizasyonu gerçekleştirildi. Distalden, yani radius stiloid çıkıntı seviyesinden kanülasyon yapılan hastalar Grup D'yi; proksimalden, yani stiloid çıkıntısının 5 cm proksimalinden kanülasyon yapılan hastalar Grup P'yi oluşturacak şekilde çalışmaya dahil edildi (Şekil 13). Kanülasyon için toplamda en fazla 3 deneme yapıldı; başarısız olunduysa ya işlemden vazgeçildi, ya da alternatif yerlerden arter kateterizasyonu sağlandı.

İşlem, kateter içindeki iğnenin tamamen çekilip pulsatil kan gelişinin gözlenmesiyle doğrulandı ve basınç hatlı transdüser sistemi kanüle bağlandı.

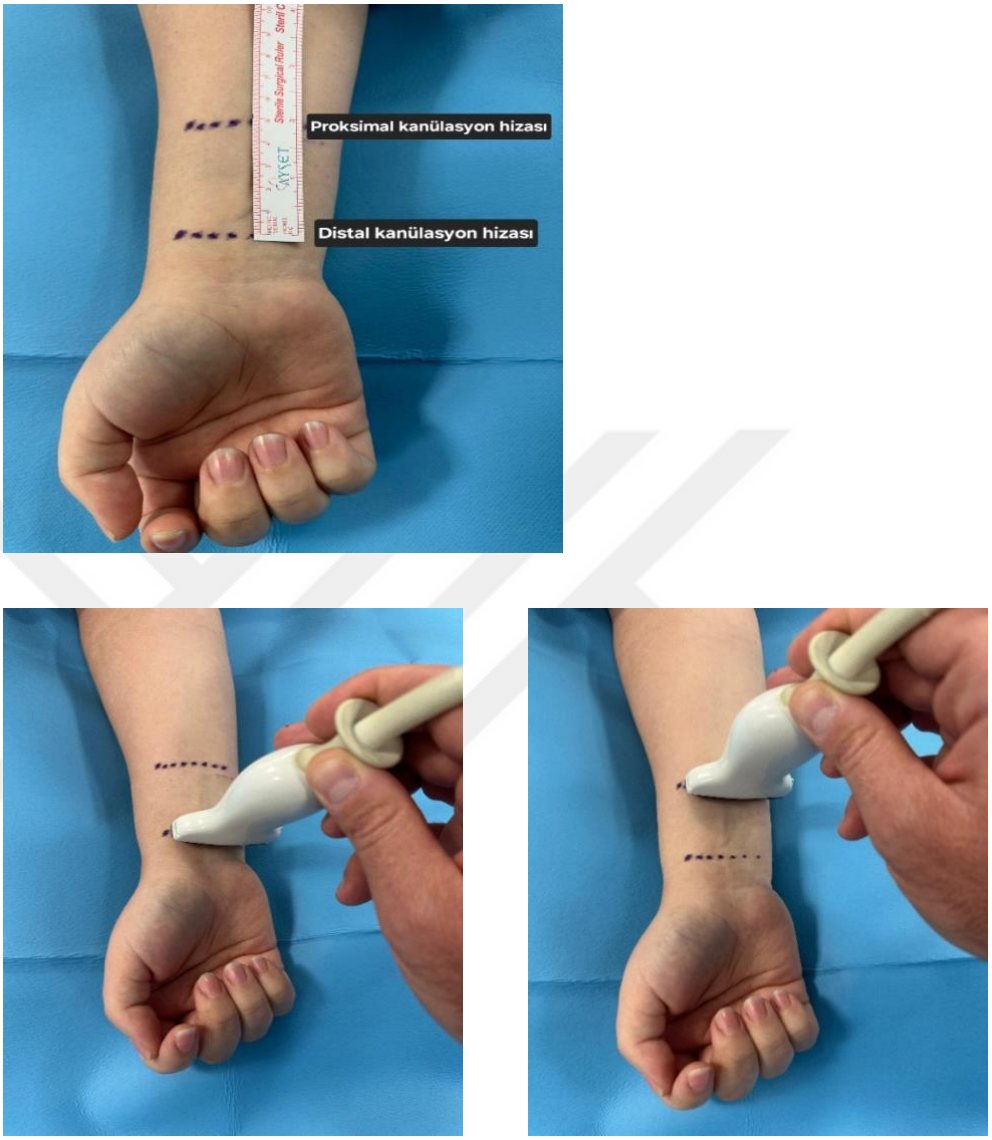

Şekil 13. Radial arterin distal ve proksimal kanülasyon bölgesi ve USG prob yerleşimi.

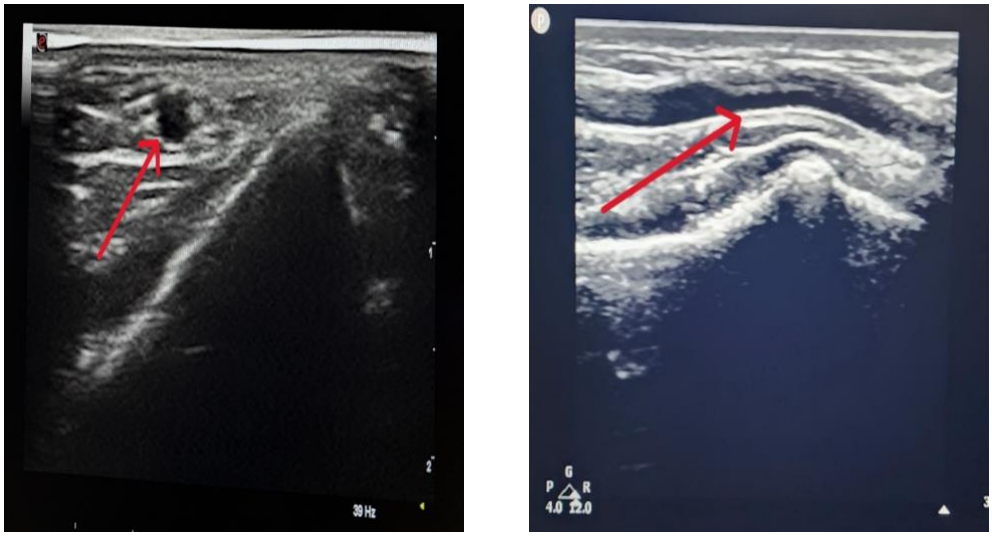

Şekil 14. Radial arterin distalde sırasıyla transvers ve longitüdinal USG görüntüleri. Ok radial arteri gösteriyor.

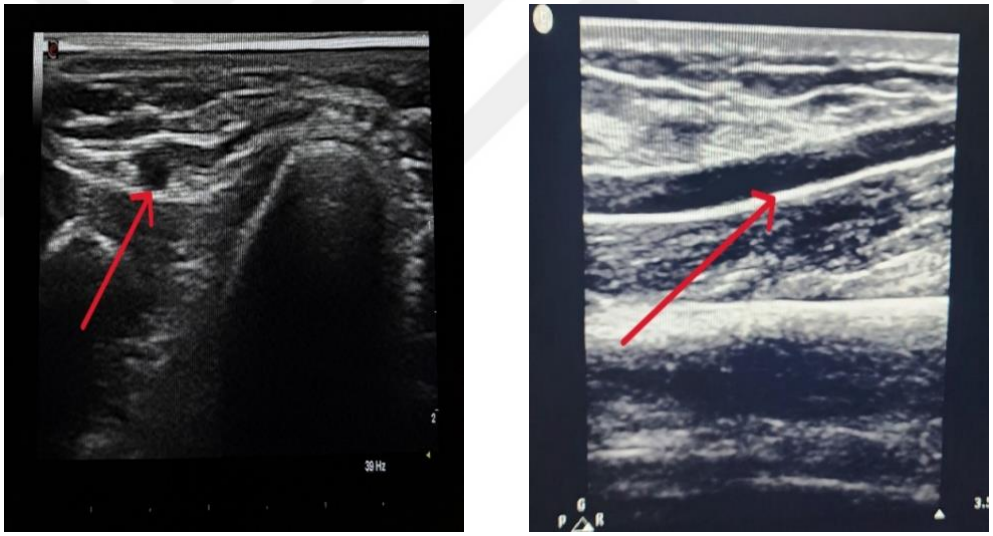

Şekil 15. Radial arterin proksimalde sırasıyla transvers ve longitüdinal USG görüntüleri. Ok radial arteri gösteriyor.

3.4. TAKİP EDİLEN VERİLERİN KAYDI

Hastaların yaş, cinsiyet, boy, kilo gibi demografik ve antropometrik verileri ile ASA skorları, ek hastalıkları, kullandıkları ilaçlar ve geçirecekleri cerrahi işlemler gibi klinik verileri kaydedildi.

Her iki grup için radial arterin transvers düzlemdeki medio-lateral ve antero-posterior çapları proksimal ve distal seviyede ölçülüp kaydedildi. Ulnar arter varlığı ve ulnar arterin distalde transvers düzlemdeki medio-lateral ve antero-posterior çapları ölçülüp kaydedildi. Girişim süresi, USG probunun cilde konulmasından başarılı kanülasyona kadar geçen süre olarak bir yardımcı tarafından kronometre ile kaydedildi. Eğer arteriyel kanülasyon gerçekleştirilemediyse bu süre probun cilde konulmasından kanülün geri çekilmesine kadar geçen süre olarak belirlendi. Başarılı kanülasyon öncelikle kanülden pulsatil kan gelişinin gözlenmesi ile değerlendirilip kronometre durduruldu. Ancak monitörde arteriyel dalga formu görülen kateterizasyonlar kesin başarılı kateterizasyon olarak değerlendirildi. Tekrarlayan denemelerde arter kanülasyonunun kaçıncı denemede başarıya ulaştığı not edildi. Girişim sırasında gelişen komplikasyonlar kaydedildi. Takip sürecinde gelişen arter trasesinin bozulması, hasta pozisyonlanması sonrası arterin çıkması gibi durumlar anestezi uygulayıcısı tarafından gözlemlenip kaydedildi.

Hastalar elde olan dolaşım bozukluğu ve hematom gelişimi açısından takip edildi, postoperatif 24. saatte muayene yapılarak bulgular kaydedildiler. Bu süreçte taburcu olanlar çalışma dışı bırakıldı.

3.5. İSTATİSTİKSEL ANALİZ

Veriler Jamovi yazılımının güncel versiyonu kullanılarak analiz edildi (The jamovi project (2022). jamovi. (Version 2.3) [Computer Software]. Retrieved from https://www.jamovi.org.). Tanımlayıcı istatistikte sürekli veriler için, normal dağılıma uyan veriler ortalama ± standart sapma, normal dağılıma uymayanlar ortanca (25.-75. çeyreklikler) olarak ifade edildi. Kategorik veriler sayı (%) olarak ifade edildi. Bağımsız grupların karşılaştırılmasında Student'in t testi, koşulları sağlanmadığında Mann-Whitney U testi kullanıldı.

Birincil sonuç ölçütü işlem süresi; ikincil sonuç ölçütleri işlem başarısı, deneme sayısı, perioperatif disfonksiyon ve postoperatif komplikasyon varlığı idi.

Örneklem boyutu hesaplaması için G*Power yazılımı (Version 3.1.9.7., Faul F et al. 2007) kullanıldı. Güncel literatür bilgisi ve uygulayıcıların klinik deneyimi neticesinde, proksimal ve distal kanülasyon sürelerinin birbirinden klinik anlamda farklı olmadığı düşünülerek "non-inferiority" analizi yapıldı. Klinik anlamlılık marjı 10 sn olarak alındı. Etki büyüklüğü 0.75, $\alpha = 0.025$ ve $\beta = 0.2$ (%80 güç) alınarak çalışmaya her grupta 28 olmak üzere toplamda 56 hasta alınması gerektiği sonucuna varıldı. Olası veri kaybını göz önüne alarak 60 hasta alınması planlandı.

4. BULGULAR

Çalışmaya toplamda 60 hasta dahil edildi. Hemodinamik bozukluk nedeniyle vazopressör infüzyonu başlanan iki hasta, 24. saat takipleri yapılmadan taburcu olan bir hasta ve hasta pozisyonlaması sonrasında arteriyel trasesi kaybolan üç hasta çalışmadan çıkarıldı ve dolayısıyla çalışma, her grupta 27 olmak üzere toplamda 54 hasta ile tamamlandı. Grup D'de iki, Grup P'de ise bir hastada 2 deneme sonrası kateterizasyon yapılamamış olup işlemden vazgeçilmiş ve bu işlem başarısız olarak not edilmişti. Bahsi geçen bu üç hasta da daha sonra analizden çıkarılarak verilerin değerlendirilmesi per-protokol (PP) analizine göre yapıldı. Çalışmanın akış şeması Şekil 16'da sunulmuştur. En küçüğü 18, en büyüğü 75 yaşında olan hastaların yaş ortalaması 59 (50-66) yıl olup, bunların 26'sı kadındı (%51). Hastaların 9'u (%17.6) ASA III fiziksel risk sınıfında olup, geri kalanı ASA I ve II idi. Hastaların 36'sına (%70.6) sol radial arter kanülasyonu yapılmış olup geri kalanında sağ radial arter tercih edilmişti. Hastalardan 44'ünde (%86.3) başarı sağlanmış olup, bunların 25'inde (%49) ilk denemede başarı sağlanmıştı. Perioperatif disfonksiyon 3 hastada (%6.8) gerçekleşmişti. Ulnar arter hastaların hepsinde patent olup içinde kan akımı vardı.

Hastaların gruplara göre ayrılmış demografik, antropometrik ve klinik özellikleri Tablo 1'de sunulmuştur. Hastaların yaş, cinsiyet ve ASA risk sınıfı dağılımı gruplar arasında benzerdi. Grup D'deki hastaların boyu Grup P'dekilere göre anlamlı bir şekilde daha yüksekti ($p = 0.032$, Student'in t testi). Vücut ağırlığı ve VKİ gruplar arasında benzerdi. Proksimal radial arter bölgesinden ölçülen damar boyutları gruplar arasında benzer iken, distal radial arter bölgesinden ölçülen damar boyutları anlamlı şekilde farklıydı (medio-lateral ve antero-posterior çapları için p değerleri sırasıyla, 0.041 ve 0.014, Mann-Whitney U testi). Ulnar arter bölgesinden ölçülen arter medio-lateral çapı gruplar arasında benzer iken, antero-posterior çapı Grup D'de anlamlı bir şekilde daha yüksekti ($p = 0.023$, Mann-Whitney U testi). Sol taraf radial arter seçimi açısından da gruplar benzerdi (Grup D ve P için sırasıyla, %72 ve %69.2, $p = 0.828$, Ki-kare testi).

İşlem süresi yalnızca başarılı olan işlem için ölçülmüş olup gruplar arasında benzerdi (Grup D ve P için sırasıyla, 40.5 (29.3-59) ve 35 (26.8-47.8), $p = 0.596$,

Mann-Whitney U testi). İşlem, Grup D'de 24/25 hastada, Grup P'de ise 20/26 hastada başarılı olmuş olup iki grup arasında matematiksel fark vardı, fakat bu fark istatistiki olarak anlamlı değildi (başarı oranı Grup D ve P'de sırasıyla, %96 ve 76.9, p = 0.099, Fisher'in kesin testi). Grup D'de işlemin ilk denemesinde hastaların %64'ünde, ikinci deneme ile birlikte %92'sinde başarılı kanülasyon sağlanmıştı. Bu rakamlar Grup P'de sırasıyla %34.6 ve 76.9 idi. Bu bağlamda gruplar arasında matematiksel bir fark görünüyor olmakla birlikte istatistiksel olarak anlamlı bir fark yoktu (p = 0.104, Fisher'in kesin testi). Peroperatif disfonksiyon da Grup D'de bir, Grup P'de iki hastada olmuş olup, gruplar arasında benzerdi. Hastaların hiçbirinde 24. saatte yapılan kontrolde hematom veya elde dolaşım bozukluğu gibi komplikasyonlar gelişmedi.

Başarılı ve başarısız kateterizasyon gruplarına göre, hastaların demografik ve klinik özellikleri Tablo 2'de sunulmuştur. İki grup arasında anlamlı bir fark olmamakla birlikte, başarılı kateterizasyon uygulanan hastaların boyu, başarısız olan gruba göre daha uzun olma eğilimindeydi (155'e karşı 165, p = 0.064, Mann-Whitney U testi). Yine anlamlı olmamakla birlikte, iki grup arasında distal veya proksimal seviyeden yapılan işlem başarı oranları da farklı olma eğilimindeydi, ki bu, yukarıda detaylarıyla birlikte açıklanmıştır. Gruplar arasında anlamlı bir fark olmaması dolayısıyla, ileri bir analiz yapılmamasına karar verdik.

Şekil 16. CONSORT akış diyagramı. Grup D ve Grup P; sırasıyla distal ve proksimal kanülasyon uygulanan gruplar. PP, per-protokol.

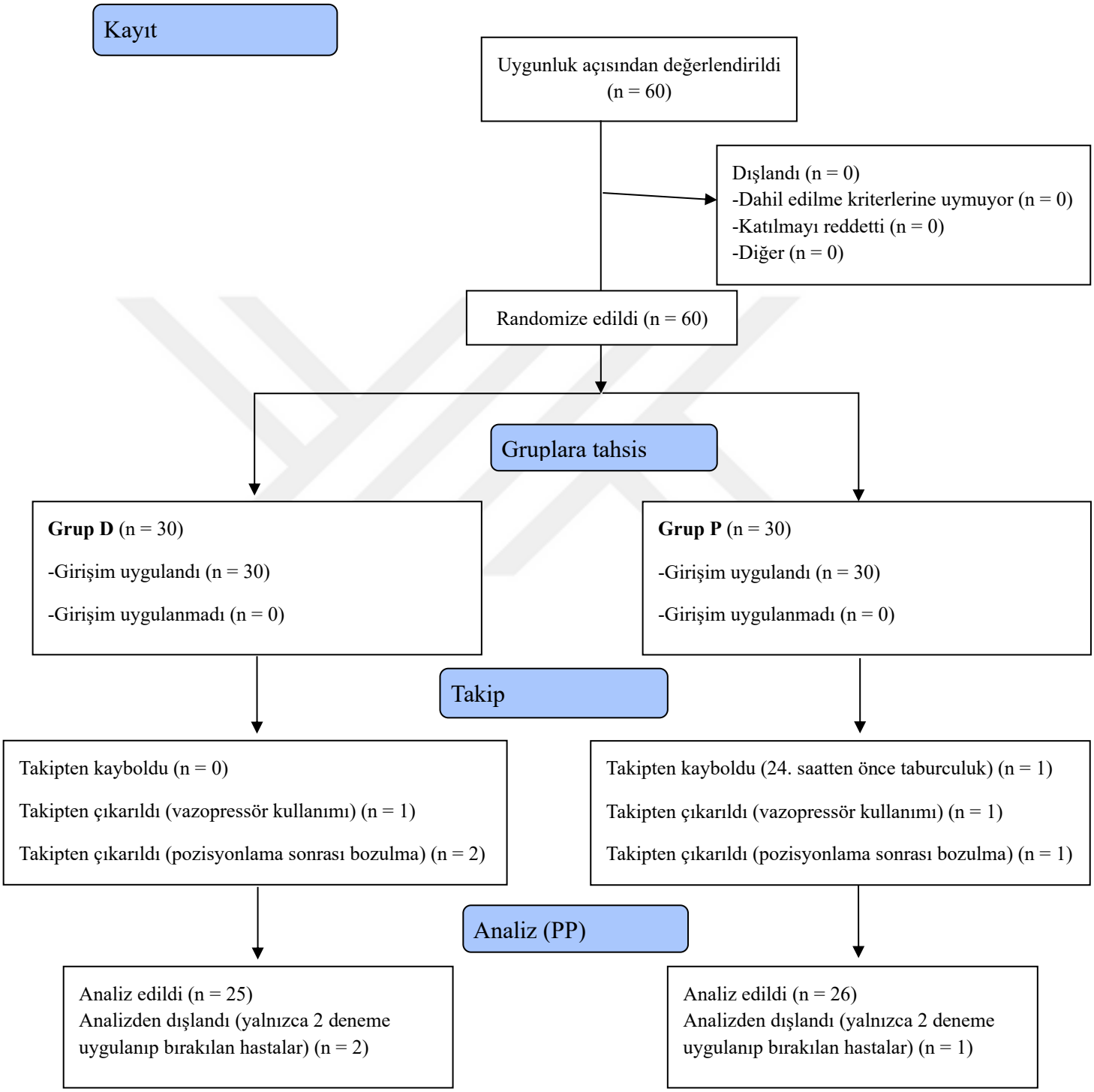

Tablo 1. Hastaların demografik ve klinik özellikleri.

		Grup D (n = 25)	**Grup P** (n = 26)	**p**
Yaş (yıl)		56 (46-63)	61.5 (51.5-67.8)	0.258^{M}
Cinsiyet	Erkek	14 (56)	11 (42.3)	0.328^{K}
	Kadın	11 (44)	15 (57.7)	
Boy (cm)		168.8 ± 10.3	162.9 ± 8.4	0.032*^{S}
Vücut ağırlığı (kg)		78.1 ± 13.9	77.1 ± 11.6	0.781^{S}
VKİ (kg/m^2)		27.7 ± 5.9	29.1 ± 4.3	0.331^{S}
ASA	I	7 (28)	4 (15.4)	0.422^{F}
	II	15 (60)	16 (61.5)	
	III	3 (12)	6 (23.1)	
Başarılı işlem süresi (sn)		40.5 (29.3-59)	35 (26.8-47.8)	0.596^{M}
Distalde radial arter medio-lateral çapı (mm)		2.4 (2-2.9)	2.05 (1.8-2.3)	0.041*^{M}
Distalde radial arter antero-posterior çapı (mm)		1.9 (1.7-2.2)	1.5 (1.22-1.8)	0.014*^{M}
Proksimalde radial arter medio-lateral çapı (mm)		2.1 (1.9-2.3)	2.1 (1.9-2.2)	0.550^{M}
Proksimalde radial arter antero-posterior çapı (mm)		1.93 ± 0.37	1.78 ± 0.40	0.156^{S}
Ulnar arter medio-lateral çapı (mm)		2 (1.8-2.5)	1.9 (1.42-2.18)	0.359^{M}
Ulnar arter antero-posterior çapı (mm)		1.8 (1.6-2.2)	1.45 (1.15-1.7)	0.023*^{M}
Taraf	**Sol**	18 (72)	18 (69.2)	0.828^{K}
	Sağ	7 (28)	8 (30.8)	
İşlem başarısı	**Başarısız**	1 (4)	6 (23.1)	0.099^{F}
	Başarılı	24 (96)	20 (76.9)	
Deneme sayısı	**1**	16 (64)	9 (34.6)	0.104^{F}
	2	7 (28)	11 (42.3)	
	3	2 (8)	6 (23.1)	
Peroperatif disfonksiyon	**Yok**	23 (95.8)	18 (90)	0.583^{F}
	Var	1 (4.2)	2 (10)	

Not: Sürekli veriler ortalama ± standart sapma veya ortanca (25.-75. yüzdelik); kategorik veriler sayı (%) olarak verilmiştir. Grup D, distal kanülasyon grubu. Grup P, proksimal kanülasyon grubu. K, Ki-kare testi; F, Fisher'in kesin testi; M, Mann-

Whitney U testi; S, Student'in t testi. ASA, American Society of Anesthesiologists; VKİ, vücut-kitle indeksi. *p <0.05.

Tablo 2. Başarılı ve başarısız kateterizasyon işlemlerinin karşılaştırılması.

		Başarılı kanülasyon (n = 44)	**Başarısız kanülasyon** (n = 7)	**p**
Yaş (yıl)		59 (49-64.5)	65 (55-68.5)	0.403[M]
Cinsiyet	Erkek	23 (92)	2 (8)	0.419[F]
	Kadın	21 (80.8)	5 (19.2)	
Boy (cm)		165 (160-173.25)	155 (152.5-164)	0.064[M]
Vücut ağırlığı (kg)		77.7 ± 13.1	77 ± 10.5	>0.9[S]
VKİ (kg/m^2)		28.1 ± 5	30.5 ± 5.4	0.292[S]
ASA	I	10 (90.9)	1 (9.1)	0.455[F]
	II	25 (80.6)	6 (19.4)	
	III	9 (100)	0 (0)	
Distalde radial arter medio-lateral çapı (mm)		2.45 (2-2.9)	2 (2-2)	0.445[M]
Distalde radial arter antero-posterior çapı (mm)		1.9 (1.67-2.23)	1.9 (1.9-1.9)	>0.9[M]
Proksimalde radial arter medio-lateral çapı (mm)		2.1 (1.85-2.32)	2.1 (1.95-2.1)	0.578[M]
Proksimalde radial arter antero-posterior çapı (mm)		1.79 ± 0.43	1.73 ± 0.28	0.767[S]
Ulnar arter medio-lateral çapı (mm)		2.05 (1.58-2.42)	1.8 (1.3-2.05)	0.284[M]
Ulnar arter antero-posterior çapı (mm)		1.7 (1.4-2.02)	1.4 (1.15-1.5)	0.138[M]
Taraf	**Sol**	31 (86.1)	5 (13.9)	>0.9[F]
	Sağ	13 (86.7)	2 (13.3)	
Kanülasyon yeri	**Distal**	24 (96)	1 (4)	0.099[F]
	Proksimal	20 (76.9)	6 (23.1)	

Not: Sürekli veriler ortalama ± standart sapma veya ortanca (25.-75. yüzdelik); kategorik veriler sayı (%) olarak verilmiştir. F, Fisher'in kesin testi; M, Mann-Whitney U testi; S, Student'in t testi. ASA, American Society of Anesthesiologists; VKİ, vücut-kitle indeksi. *p <0.05.

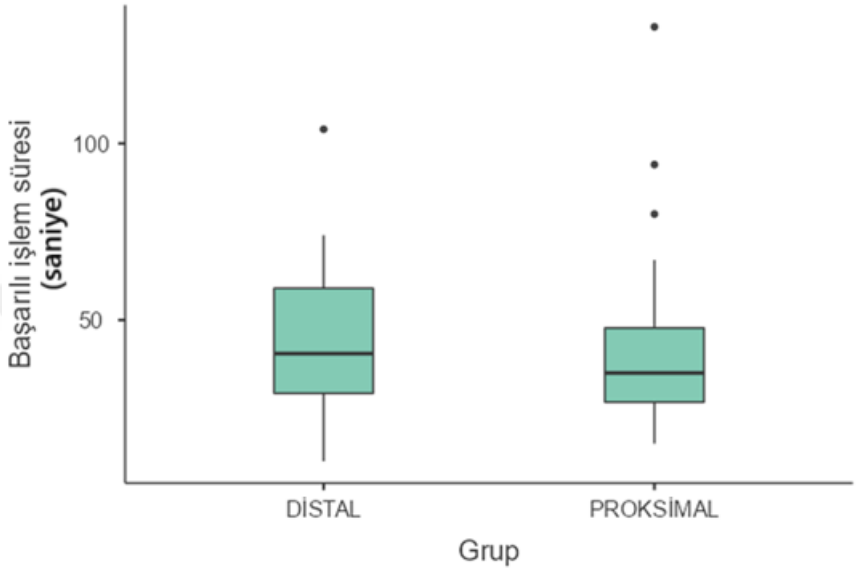

Şekil 17. Başarılı işlem süresi (p = 0.596, Mann-Whitney U testi). Noktalar uç değerleri göstermektedir.

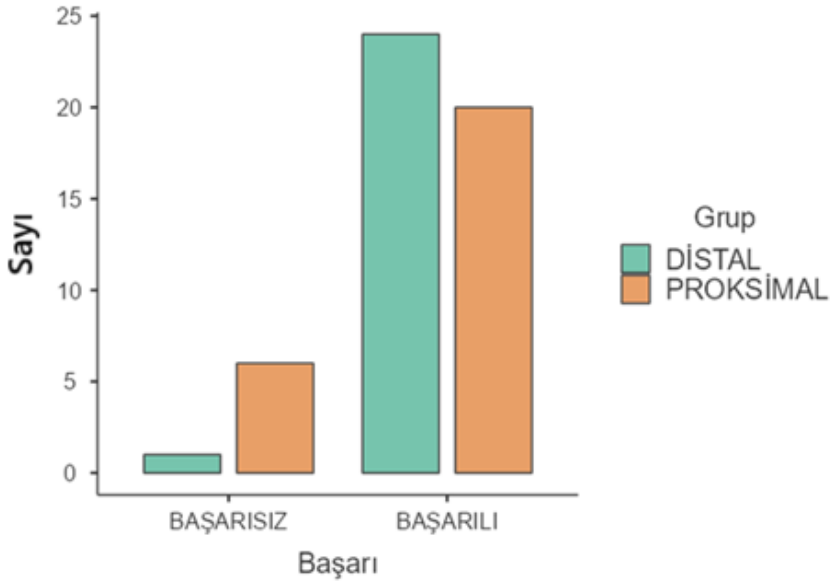

Şekil 18. İşlem başarısı (p = 0.099, Fisher'in kesin testi).

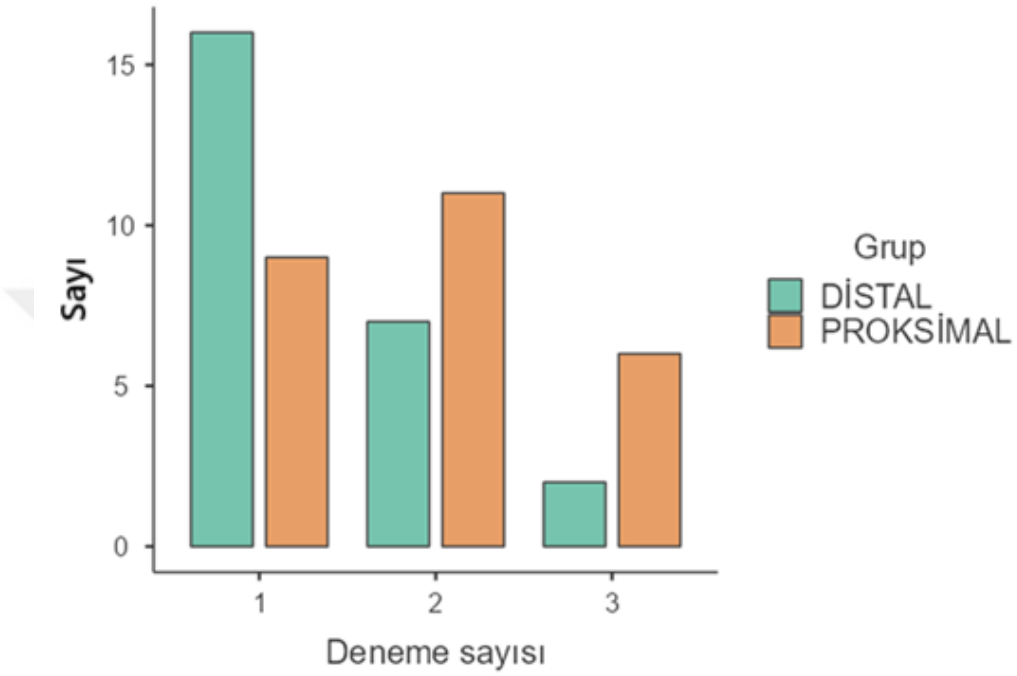

Şekil 19. Deneme sayısı (p = 0.104, Fisher'in kesin testi).

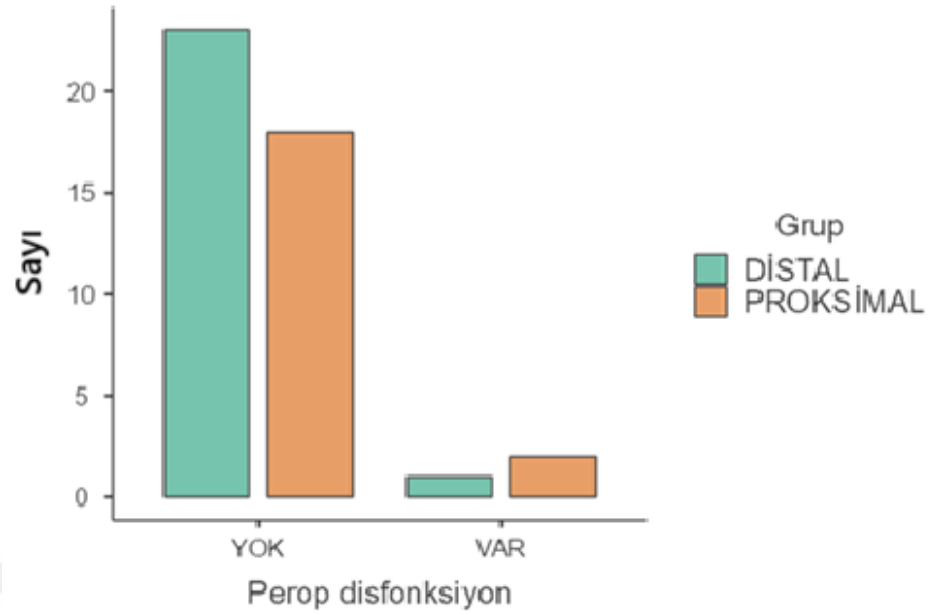

Şekil 20. Perioperatif kateter disfonksiyonu (p = 0.583, Fisher'in kesin testi).

5. TARTIŞMA

Ameliyathanede USG eşliğinde uygulanan distal ve proksimal radial arter kateterizasyonlarını karşılaştırdığımız bu çalışmanın esas sonucu işlem süresinin iki grupta da benzer olmasıydı. Her ne kadar başarı oranı distal radial arter kanülasyonunda daha yüksek olma eğiliminde olsa da bu sonuç istatistiksel olarak anlamlı düzeye ulaşmadı.

Literatürde, USG eşliğinde radial arterin distal ve proksimal kanülasyonlarını karşılaştıran sınırlı sayıda çalışma vardır. Wu ve ark.'nın 240 hasta ile yapmış oldukları çalışmada bir grupta orta ön koldan, diğer grupta bilek seviyesinden USG kılavuzluğunda radial arter kanülasyonu yapılmış.[76] Bu çalışmalarında genel başarı ve ilk girişim başarı oranları, bilek grubuna kıyasla orta ön kol grubunda anlamlı derecede daha yüksek saptanmıştır (%80.8'e karşı %90.8 ve %60.0'a karşı %75.0; p değerleri sırasıyla, 0.026 ve 0.013). Başarılı kateterizasyon süresinde gruplar arası anlamlı bir fark görülmemiştir (bilek grubu ve ön kol grubunda sırasıyla, 86.5 ve 81.0 sn, p değeri 0.612). Ön kol ortasından uygulanan USG rehberliğinde radial arter kateterizasyonu görüntü kalitesini artırmış, iğne ucunun daha iyi izlenmesini sağlamış, ilk deneme ve

genel başarı oranlarını yükseltmiş, hematom riskini azaltmıştır. Küçük ve ark.[77], 60 yaş üstü 100 hastada USG kılavuzluğunda in-plane teknikle farklı açılarda (0°, 15°, 30° 45° ve 60°) radial arter kanülasyonunu yaptıkları çalışmalarında 45° grubunun ortalama kanülasyon süresini (25.80 ± 4.85 sn) diğer gruplara göre anlamlı şekilde daha kısa bulmuşlar (p değeri <0.05). Bu grupta aynı zamanda, tüm kanülasyonlar ilk denemede gerçekleştirilmiş olup ilk deneme başarısı %100 olarak bulunmuştu. Pandey ve ark.[78] da çeşitli bilek ekstansiyon açılarında radial arter kateterizasyonunu karşılaştırdıkları çalışmalarında en kısa işlem süresinin 45°'lik açıyla olduğunu gözlemlemişler (30.5 ± 16.8 sn). Çalışmalarında 30 ve 60°'lik açılarla işlem süreleri sırasıyla 36 ± 14.2 ve 43.5 ± 13.8 idi. Ayrıca, ilk deneme başarı oranları da 30°'lik açı için %50; 45 ve 60°'lik açılar için ise %60'tı. Bizim çalışmamızda distal grupta 40.5 sn, proksimal grupta 35 sn olan başarılı kateterizasyon süreleri arasında anlamlı fark görülmemiş olup; bu süreler Pandey ve ark.'nın sonuçları ile benzer, Küçük ve ark.'nın sonuçlarından uzun, Wu ve ark.'nın çalışmalarındaki sonuçlarından oldukça kısaydı. Kullanılan USG cihazının özelliği, uygulayıcı deneyimi ve süre kaydetmedeki farklar buna neden olmuş olabilir. Ayrıca, çalışmamızda kanülasyonu, el bileğine standart bir açı vermeyip, hastanın anatomisi ve USG ekranındaki görüntüye göre dinamik olarak ayarladığımız bir açıda gerçekleştirdik. Literatürdeki verilerden anlaşılacağı üzere, farklı açılarda farklı süre ve başarı oranları elde edilebilir, ama hasta ve görüntü faktörüne göre anlık olarak değiştirebilen bilek açısı da bu bağlamda uygulayıcıya avantaj sağlamış olabilir.

İlginç bir şekilde, elde ettiğimiz başarı oranı, distal ile kıyaslandığında, proksimal kanülasyonda daha düşük olma eğilimindeydi (%96'ya karşı %76.9, p değeri 0.099). Bu sonuç, Wu ve ark.'nın[76] sonuçlarının tam tersiydi. Wu ve ark.'nın orta ön kol seviyesinde gerçekleştirdikleri kanülasyon bizim çalışmamızdaki, stiloid çıkıntının yalnızca 5 cm kadar proksimali olan seviyesinden daha proksimaldeydi. Bu bölgede radial arterin çapı, derinliği ve çevre dokularla olan ilişkisi bu farkın nedeni olmuş olabilir. Şunu hatırlatmakta fayda var ki, başarı oranı açısından, çalışmamızdaki gruplar arasındaki fark istatistiksel olarak anlamlı bulunmamakla birlikte (p değeri 0.09), bu sonuç sınıra yakın olup, örneklem büyüklüğünün sınırlılığı nedeniyle Tip II hata olasılığı göz önünde bulundurulmalıdır. Distal kanülasyon yaptığımız hastalardaki başarı oranı Küçük ve ark.'nın[77] çalışmalarının sonuçları ile, ayrıca

Pandey ve ark.'nın[78] 45 veya 60°'lik açıyı kullandıkları sonuçlarla benzerdi. Çalışmamızdaki proksimal kanülasyon yaptığımız hastalardaki başarı oranı ise Pandey ve ark.'nın[78] 30°'lik açıyı kullandıkları sonuçlarla benzerdi.

Çalışmamızdaki distal kanülasyon ilk deneme başarı oranı, anlamlı olmasa da, proksimalin yaklaşık iki katıydı (%34.6'ya karşı %64, p değeri 0.104). Bu rakamlar Wu ve ark.'nın[76] çalışmalarındaki el bileği grubu sonuçlarına benzer, ama orta ön kol grubu sonuçlarından epey düşüktü. Bu, yine yukarıda açıkladığımız şekilde, ön koldaki radial arterin anatomik hususlarından kaynaklanmış olabilir. Çalışmamızdaki distal kanülasyon ilk deneme oranları Pandey ve ark.'nın[78] sonuçları; ayrıca Küçük ve ark.'nın[77] çalışmasındaki 0, 15, 30 ve 60°C'lik açı gruplarının sonuçları ile uyumluydu.

Radial arter kanülasyon işlemlerinde geleneksel palpasyon tekniği hala yaygın olarak kullanılmaktadır.[79] Son yıllarda USG kullanımının yaygınlaşmasıyla beraber, günümüz anestezi pratiğinde sinir blokları, vasküler erişim, cerrahi risk değerlendirilmesi (kardiyak, pulmoner, gastrik risk faktörleri), zor hava yolu değerlendirilmesi gibi birçok günlük uygulamada USG önemli bir rol oynamaktadır.[80] Tüm bu işlemlerle beraber radial arter kanülasyonunun USG eşliğinde yapılması da yaygınlaşmıştır. USG eşliğinde radial arter kanülasyonunun başarı oranını artırdığı pek çok sayıda çalışmada gösterilmiştir.[81] [82] Ancak kanülasyon başarı oranını radial arterin özellikleri, hastaların ek hastalıkları gibi çeşitli faktörler de etkilemektedir. Proksimal bölgede radial arter daha derin yerleşimli olduğu için, USG bize daha derin bir görüntüleme penceresi sunar. Bu durum, iğne yönlendirilmesini kolaylaştırıp başarısızlık oranlarını azaltabilir. Yücel ve ark.[83] yapmış oldukları çalışmada USG kılavuzluğunda radial arter kanülasyonu için en uygun girişim yerinin ön kolun distal ¼'ü olduğu sonucuna varmışlar. Çalışmalarında, bilek seviyesinden yapılan kanülasyonların daha yüksek başarı oranına sahip olduğunu, ancak kanülün daha kısa süre yerinde kaldığını; ön kolun distal ¼'ünden yapılan girişimlerin ise, benzer başarı oranının yanı sıra daha uzun kanül ömrüne ve daha az komplikasyona sahip olduğunu göstermişler.[83] Özellikle el bileği seviyesinde %27'lere varan oranlarda kateterin yerinden çıkması komplikasyonunu gözlemlemişler. Çalışmamızda toplamda 3 hastada kateter disfonksiyonu görülmüş olup (%5.6), ki hepsinin yerinden çıkma

nedeniyle olduğunu varsaysak bile, Yücel ve ark.'nın sonuçlarından çok düşüktü. Bu üç kateter disfonksiyonunun da pozisyonlama sonra meydana gelmesi, trombozdan ziyade, yerinden çıkmış olduğunu düşündürmektedir. Arora ve ark.[84] in-plane tekniğin, out-of-plane tekniğe göre daha yüksek başarı sağladığını bildirmiştir. Bizim çalışmamızda da tüm kanülasyonlar in-plane teknikle yapılmıştır ve başarı oranları Arora ve ark.'nın sonuçları ile benzerdi.

Gopalasingam ve ark.[85], radial arter kanülasyonu için palpasyon tekniği ile USG eşliğinde DNTP (dynamic needle tip positioning) tekniğini karşılaştırdıkları çalışmalarında, başarı oranının, DNTP ile daha yüksek olduğunu (%100) göstermişler. DNTP'nin en büyük avantajı, iğne ucunun işlem boyunca sürekli ve hassas şekilde izlenebilmesidir. Bu sayede, damar dışı yapılar kazara delinmeden işlem tamamlanabilir. Yine Hansen ve ark.[39] palpasyon ve USG'yi karşılaştırdıkları çalışmalarında, USG tekniği ile daha yüksek başarı ve daha az girişim sayısı gözlemlemişler. Arter kateterizasyonunda USG'nin avantajları pediatrik hasta popülasyonunda da gösterilmiş olup, literatürde bu teknikle %100'lere varan başarı oranları bildirilmiştir.[86] USG tekniği ile arteriyel kateterizasyon, özellikle hemodinamik instabilitesi olan yoğun bakım hastalarında da faydalı gibi görünmektedir.[87]

Imbriaco ve ark.[87] 103 erişkin yoğun bakım hastasında palpasyon ve USG rehberli radial arter kateterizasyonunu karşılaştırdıkları çalışmalarında, USG ile bilekten 4-10 cm proksimal girişimlerin, distal girişimlere kıyasla daha başarılı olduğunu, 2 kat daha uzun kateter ömrü sağladığını ve enfeksiyon riskini azalttığını göstermişler. Bu çalışmadaki başarı oranları bizim sonuçlarımız ile uyumludur.

USG kullanımının bir avantajı olmadığını söyleyen çalışmalar da bulunmaktadır. Ganesh ve ark.[88] 18 yaş altı 152 pediatrik hastada yapmış oldukları çalışmada USG kullanımının radial arter kanülasyonunda başarı oranını artırmadığını gözlemlemişler. Çalışmalarında ağırlıklı olarak yan dal uzmanlık öğrencileri iştirak etmiş olup, USG kullanımı konusunda deneyim sahibiydiler. USG kullanımında deneyimin son derece önemli olduğunu düşünmekteyiz. Her ne kadar çalışmamızda palpasyon tekniği kullanılmamış olsa da, USG rehberliğinde arteriyel

kateterizasyonun, özellikle anatomisi zor olan hastalarda, palpasyon tekniği ile işlemin yapılamadığı durumlarda kurtarıcı olabileceğini düşünmekteyiz. Bu, radial arteri küçük veya anatomisi farklı olan erişkin, ayrıca pediatrik hastalar için özellikle önemli olabilir.[89]

Al-Azizi ve ark.[90] anatomik enfiye çukurundan ve geleneksel el bileği seviyesinden radial arter kateterizasyon tekniklerini kardiyak kateterizasyon uygulanan 300 hasta üzerinde karşılaştırmışlar. Çalışmalarında; kanama, arter oklüzyonu gibi erken ve el fonksiyonu değişikliği gibi geç dönem komplikasyonları iki teknik arasında benzer bulunmuştur. Anatomik enfiye çukurundan uygulanan radial arter kateterizasyonunun güvenli olduğu sonucuna varmışlar. Bardin-Spencer ve ark.'nın[91] yaptıkları 12 randomize kontrollü çalışmanın sistematik derlemesi ve meta analizinde girişim bölgesinin hareketli eklem bölgesinden 4 cm yukarı taşınması önerilerek, bu şekilde mekanik komplikasyonların azaltılabileceği belirtilmiştir. Saima ve ark.[92] ise erkeklerde bilekten 6.8 cm, kadınlarda 5.4 cm uzaklığın sinir hasarını önlemek için güvenli olabileceğini bildirmiştir. Çalışmamızda parestezi veya elde güç kaybı gibi sinir hasarını işaret eden komplikasyonlar bildirilmemişti. Sinir hasarı ve güç kaybı gibi komplikasyonlar açısından takibin veya en azından hastanın bu konuda tembihlenmesinin önemli olduğunu düşünüyoruz.

Radial arter kanülasyonu, hem işlem sırasında hem de sonrasında komplikasyon riski olan bir girişimdir.[93] Kanama, vazospazm, iskemi, duvar hasarı, dolaşım bozukluğu ve hematom gelişimi radial arter kanülasyonunun önemli komplikasyonlarındandır.[94] Scheer ve ark.[95] 19.617 radial arter kateterizasyonu yapılan hastayı inceledikleri çalışmalarında, en yaygın komplikasyonun, geçici arter tıkanıklığı olduğunu; ayrıca, kalıcı tıkanıklık, psödoanevrizma, enfeksiyon, apse, median sinir hasarı, hava embolisi, kompartman sendromu ve karpal tünel sendromu gibi komplikasyonların da olabildiğini belirtmişlerdir. Çalışmamızda sadece kanama ve tromboz gibi erken dönem komplikasyonlar açısından detaylı takip yaptık ve komplikasyon sıklığı düşüktü.

Çalışmamızın bazı kısıtlılıkları vardı. En önemlisi, çalışmamızın örneklem büyüklüğü, kanülasyon işlemi süresi referans alınarak hesaplanmıştır. Toplamış

olduğumuz verilerden distal ve proksimal girişimler arasında başarı oranları açısından önemli matematiksel fark olmakla birlikte, bu fark istatistiksel anlamlılık seviyesine ulaşmamıştı. Başarı oranları açısından elde ettiğimiz bu sonuç Tip II hata içerebilir. Örneklem büyüklüğünün başarı oranına göre hesaplanmış olması bu bağlamda istatistiksel anlamlılık düzeyine ulaşmamızı sağlayabilirdi. İkinci olarak, çalışmaya 18-75 yaş arasında hemodinamik olarak stabil, ASA I-III risk sınıfında yer alan erişkin hastalar dahil edilmişti. Bu nedenle elde ettiğimiz sonuçlar tüm hastalara genellenemez. Bu durum, çalışmanın genellenebilirliğini sınırlamakta olup elde edilen bulgular özellikle kardiyovasküler sistem hastalığı, periferik damar hastalığı bulunan ya da vazoaktif ilaç kullanımı gerektiren hastalarda aynı şekilde geçerli olmayabilir. Üçüncü olarak, tüm ölçüm ve girişimler tek bir uygulayıcı tarafından gerçekleştirilmiştir. Bu durum metodolojik açıdan tutarlılık sağlasa da operatörler arası farklılıkları değerlendirme imkânını ortadan kaldırmıştır. Farklı deneyim düzeylerine sahip uygulayıcılar arasında işlem süresi ve başarı oranları farklılık gösterebilir. Bu bağlamda, girişimsel işlemin kendisinin olmasa da, anatomik ölçümlerin birden fazla uygulayıcı tarafından yapılmasını önermekteyiz. Dördüncü olarak, anatomik ölçümler sırasında yalnızca arterlerin çapları ölçülmüştür. Arter duvarına kadar olan cilt altı mesafesi de önemli bir parametre olup, çalışmamızda bu ölçüm yapılmamıştır. Özellikle proksimal bölgede radial arterin derinleşmesi ile birlikte, bu parametrenin ölçülmesi faydalı bilgiler sağlayabilir. Son olarak, hastaların uzun dönem takibi yapılmamış, yalnızca erken dönem komplikasyonlar değerlendirilmiştir. Radial arter kanülasyonu sonrası gelişebilecek geç dönem tromboz, psödoanevrizma, arteriovenöz fistül, nörolojik hasar gibi geç komplikasyonlar bu çalışmanın kapsamı dışında kalmıştır.

6. SONUÇ

Ultrason kılavuzlu radial arter kanülasyonunda distal ve proksimal yaklaşım tekniklerinin başarı oranlarını karşılaştırdığımız bu çalışmadan elde edilen bulgular, distal yaklaşım grubunda matematiksel olarak daha yüksek bir başarı oranına işaret etse de, bu fark istatistiksel olarak anlamlı bulunmamıştır. Her iki teknikle de işlem süreleri benzer düzeyde olup, perioperatif komplikasyonlar açısından da anlamlı bir fark saptanmamıştır. Arteriyel boyut ölçümleri bazı bölgelerde gruplar arasında farklılık göstermiştir; ancak bu farklılıkların işlem başarısı üzerine etkisi sınırlı görünmektedir. Bulgular, distal yaklaşımın daha başarılı olabileceğini göstermekte, ancak istatistiksel anlamlılık sağlanamaması örneklem büyüklüğünün yetersizliğine ve Tip II hata olasılığına işaret etmektedir. Daha geniş örneklemli çalışmalar distal ve proksimal radial arter kanülasyonlarının başarı oranlarını tespit etmekte ve proksimal kanülasyonun gerçekten iyi bir alternatif olabileceğini ortaya koymakta etkili olacaktır.

7. KAYNAKLAR

1. Brzezinski M, Luisetti T, London MJ. Radial Artery Cannulation: A Comprehensive Review of Recent Anatomic and Physiologic Investigations. Anesth Analg. Aralık 2009;109(6):1763.

2. Xiong J, Hui K, Xu M, Zhou J, Zhang J, Duan M. Distal radial artery as an alternative approach to forearm radial artery for perioperative blood pressure monitoring: a randomized, controlled, noninferiority trial. BMC Anesthesiol. 09 Mart 2022;22(1):67.

3. Anantasit N, Cheeptinnakorntaworn P, Khositseth A, Lertbunrian R, Chantra M. Ultrasound Versus Traditional Palpation to Guide Radial Artery Cannulation in Critically Ill Children: A Randomized Trial. J Ultrasound Med. 2017;36(12):2495-501.

4. Weiss BM, Gattiker RI. Complications during and following radial artery cannulation: a prospective study. Intensive Care Med. 01 Kasım 1986;12(6):424-8.

5. Lee D, Kim JY, Kim HS, Lee KC, Lee SJ, Kwak HJ. Ultrasound evaluation of the radial artery for arterial catheterization in healthy anesthetized patients. J Clin Monit Comput. 01 Nisan 2016;30(2):215-9.

6. Horák D, Bernat I, Jirouš Š, Slezák D, Rokyta R. Distal radial access and postprocedural ultrasound evaluation of proximal and distal radial artery. Cardiovasc Interv Ther. 01 Ekim 2022;37(4):710-6.

7. Domagała Z, Grzelak J, Pospiech N, Hunter N, Klekowski J, Lach A, vd. Ultrasound evaluation of the radial artery in young adults — A pilot study. Ann Anat - Anat Anz. 01 Kasım 2021;238:151763.

8. Maitra S, Ray BR, Bhattacharjee S, Baidya DK, Dhua D, Batra RK. Distal radial arterial cannulation in adult patients: A retrospective cohort study. Saudi J Anaesth. Mart 2019;13(1):60.

9. Al-Azizi K, Moubarak G, Dib C, Sayfo S, Szerlip M, Thomas S, vd. Distal Versus Proximal Radial Artery Access for Cardiac Catheterization: 1-Year Outcomes. Am J Cardiol. 01 Haziran 2024;220:102-10.

10. Roberts JS, Niu J. An Ultrasound Survey of the Radial and Ulnar Arteries in an American Population: Implications for Transradial Access. J Invasive Cardiol. 01 Mart 2023;35(3):E143-50.

11. Slogoff S, Keats AS, Arlund C. On the safety of radial artery cannulation. Anesthesiology. Temmuz 1983;59(1):42-7.

12. Nasr AY. The radial artery and its variations: anatomical study and clinical implications. Folia Morphol. 2012;71(4):252-62.

13. Huang PY, Lin WC, Chiu BYC, Chang HH, Lin KP. Regression analysis of radial artery pulse palpation as a potential tool for traditional Chinese medicine training education. Complement Ther Med. 01 Aralık 2013;21(6):649-59.

14. Haładaj R, Wysiadecki G, Dudkiewicz Z, Polguj M, Topol M. The High Origin of the Radial Artery (Brachioradial Artery): Its Anatomical Variations, Clinical Significance, and Contribution to the Blood Supply of the Hand. BioMed Res Int. 2018;2018(1):1520929.

15. Kong AC, Varacallo MA. Anatomy, Shoulder and Upper Limb, Hand Volar Arch Arteries. Içinde: StatPearls [Internet]. Treasure Island (FL): StatPearls Publishing; 2025 [a.yer 19 Haziran 2025]. Erişim adresi: http://www.ncbi.nlm.nih.gov/books/NBK545377/

16. Brachial Artery - an overview | ScienceDirect Topics [İnternet]. [a.yer 06 Haziran 2025]. Erişim adresi: https://www.sciencedirect.com/topics/medicine-and-dentistry/brachial-artery

17. Przybycień W, Zarzecki M, Musiał A, Depukat P, Kruszyna B, Mazurek A, vd. Anatomy of the deep brachial artery - general overview (cadaveric study) - discussion on terminology. Folia Med Cracov. 29 Eylül 2021;61(3):85-93.

18. Bertelli JA, Goklani MS, Hill E. Anatomy of Profunda Brachial Artery in the Axilla and Its Relationship With the Radial Nerve: Fresh-Cadaver Anatomical Study and Clinical Observations. J Hand Surg. Mart 2024;49(3):278.e1-278.e7.

19. Tubbs RS, Parmar A, Noordeh N, Rogers C, Rogers N, Loukas M, vd. Surgical anatomy of the radial nerve and profunda brachii artery within the triangular interval. Ital J Anat Embryol Arch Ital Anat Ed Embriologia. 2008;113(3):129-34.

20. Breeland G, Alshuqayfi HA. Anatomy, Shoulder and Upper Limb, Profunda Brachii Artery. Içinde: StatPearls [Internet]. Treasure Island (FL): StatPearls Publishing; 2025 [a.yer 06 Haziran 2025]. Erişim adresi: http://www.ncbi.nlm.nih.gov/books/NBK542225/

21. Epperson TN, Varacallo MA. Anatomy, Shoulder and Upper Limb, Brachial Artery. Içinde: StatPearls [Internet]. Treasure Island (FL): StatPearls Publishing; 2025 [a.yer 19 Haziran 2025]. Erişim adresi: http://www.ncbi.nlm.nih.gov/books/NBK537145/

22. Thomas F, Burke JP, Parker J, Orme JF, Gardner RM, Clemmer TP, vd. The risk of infection related to radial vs femoral sites for arterial catheterization.

23. Samarawickrama MB, Nanayakkara BG, Wimalagunarathna KWR, Nishantha DG, Walawage UB. Branching pattern of the femoral artery at the femoral triangle: a cadaver study. Galle Med J [Internet]. 08 Ekim 2009 [a.yer 07 Haziran 2025];14(1). Erişim adresi: https://gmj.sljol.info/articles/10.4038/gmj.v14i1.1169

24. Katırcıbaşı MT, Güneş H, Aykan AÇ, Aksu E, Özgül S. Comparison of Ultrasound Guidance and Conventional Method for Common Femoral Artery Cannulation: A Prospective Study of 939 Patients. Acta Cardiol Sin. Eylül 2018;34(5):394.

25. Swift H, Bordoni B. Anatomy, Bony Pelvis and Lower Limb: Femoral Artery. Içinde: StatPearls [Internet]. Treasure Island (FL): StatPearls Publishing; 2025 [a.yer 19 Haziran 2025]. Erişim adresi: http://www.ncbi.nlm.nih.gov/books/NBK538262/

26. Lee JH, Dauber W. Anatomic Study of the Dorsalis Pedis-First Dorsal Metatarsal Artery. Ann Plast Surg. Ocak 1997;38(1):50.

27. Naguib M, Hassan M, Farag H, Bodman RI, Absood GH. CANNULATION OF THE RADIAL AND DORSALIS PEDIS ARTERIES. Br J Anaesth. 01 Nisan 1987;59(4):482-8.

28. Karacalar S, Ture H, Baris S, Karakaya D, Sarihasan B. Ulnar artery versus radial artery approach for arterial cannulation: a prospective, comparative study. J Clin Anesth. 01 Mayıs 2007;19(3):209-13.

29. Wright TW, Glowczewskie F. Vascular anatomy of the ulna. J Hand Surg. 01 Eylül 1998;23(5):800-4.

30. Hardy BT, Glowczewskie F, Wright TW. Vascular Anatomy of the Proximal Ulna. J Hand Surg. 01 Mayıs 2011;36(5):808-10.

31. Jelicic N, Gajisin S, Zbrodowski A. Arcus palmaris superficialis. Acta Anat (Basel). 1988;132(3):187-90.

32. Sfeir R, Khoury S, Khoury Gh, Rustum J, Ghabash M. Ischaemia of the Hand after Radial Artery Monitoring. Cardiovasc Surg. 01 Ağustos 1996;4(4):456-8.

33. Cousins TR, O'Donnell JM. Arterial cannulation: A critical review. | EBSCOhost [Internet]. C. 72. 2004 [a.yer 06 Haziran 2025]. s. 267. Erişim adresi:

https://openurl.ebsco.com/contentitem/gcd:14045313?sid=ebsco:plink:crawler&id=ebsco:gcd:14045313

34. Davis FM, Stewart JM. RADIAL ARTERY CANNULATION: A prospective study in patients undergoing cardiothoracic surgery. Br J Anaesth. 01 Ocak 1980;52(1):41-7.

35. Cumitini L, Giubertoni A, Rossi L, Patti G. Distal Radial Artery Approach for Invasive Blood Pressure Monitoring in Intensive Cardiac Care Unit. Am J Cardiol. 01 Ağustos 2025;248:16-22.

36. Grandpierre RG, Bobbia X, Muller L, Markarian T, Occéan BV, Pommet S, vd. Ultrasound guidance in difficult radial artery puncture for blood gas analysis: A prospective, randomized controlled trial. PLOS ONE. 20 Mart 2019;14(3):e0213683.

37. Arora NR, Maddali MM, Al-Sheheimi RAR, Al-Mughairi H, Panchatcharam SM. Ultrasound-Guided Out-of-Plane Versus In-Plane Radial Artery Cannulation in Adult Cardiac Surgical Patients. J Cardiothorac Vasc Anesth. 01 Ocak 2021;35(1):84-8.

38. Roy S, Kabach M, Patel DB, Guzman LA, Jovin IS. Radial Artery Access Complications: Prevention, Diagnosis and Management. Cardiovasc Revasc Med. 01 Temmuz 2022;40:163-71.

39. Hansen MA, Juhl-Olsen P, Thorn S, Frederiksen CA, Sloth E. Ultrasonography-guided radial artery catheterization is superior compared with the traditional palpation technique: a prospective, randomized, blinded, crossover study. Acta Anaesthesiol Scand. Nisan 2014;58(4):446-52.

40. How To Do Radial Artery Cannulation - Critical Care Medicine [Internet]. Merck Manual Professional Edition. [a.yer 08 Haziran 2025]. Erişim adresi: https://www.merckmanuals.com/professional/critical-care-medicine/how-to-do-peripheral-vascular-procedures/how-to-do-radial-artery-cannulation

41. Kim JU, Lee YJ, Lee J, Kim JY. Differences in the Properties of the Radial Artery between Cun, Guan, Chi, and Nearby Segments Using Ultrasonographic Imaging: A Pilot Study on Arterial Depth, Diameter, and Blood Flow. Evid Based Complement Alternat Med. 2015;2015(1):381634.

42. Dubey R, Singh V, Khetarpal M, Singha SK, Sharma K, Neema P. A Comparative Study of the Ease of Radial Artery Cannulation Using the Palpation Method in Patients Undergoing Surgery Under General Anaesthesia: Pre-induction Versus Post-induction. Cureus. Şubat 2025;17(2):e79115.

43. Ranganath A, Hanumanthaiah D. Radial artery pseudo aneurysm after percutaneous cannulation using Seldinger technique. Indian J Anaesth. Haziran 2011;55(3):274.

44. Bai B, Tian Y, Yu CH. [Ultrasound-guided Radial Artery Cannulation]. Zhongguo Yi Xue Ke Xue Yuan Xue Bao. Nisan 2022;44(2):332-7.

45. Abdalla UEM, Elmaadawey A, Kandeel A. Oblique approach for ultrasound-guided radial artery catheterization vs transverse and longitudinal approaches, a randomized trial. J Clin Anesth. 01 Şubat 2017;36:98-101.

46. Quan Z, Tian M, Chi P, Cao Y, Li X, Peng K. Modified Short-Axis Out-of-Plane Ultrasound Versus Conventional Long-Axis In-Plane Ultrasound to Guide Radial Artery Cannulation: A Randomized Controlled Trial. Anesth Analg. Temmuz 2014;119(1):163.

47. Nagai S, Abe S, Sato T, Hozawa K, Yuki K, Hanashima K, vd. Ultrasonic assessment of vascular complications in coronary angiography and angioplasty after transradial approach. Am J Cardiol [İnternet]. 1999;83. Erişim adresi: https://doi.org/10.1016/S0002-9149(98)00821-2

48. Varenne O, Jégou A, Cohen R, Empana JP, Salengro E, Ohanessian A, vd. Prevention of arterial spasm during percutaneous coronary interventions through radial artery: The SPASM study. Catheter Cardiovasc Interv. 2006;68(2):231-5.

49. Valentine RJ, Modrall JG, Clagett GP. Hand Ischemia after Radial Artery Cannulation. J Am Coll Surg. 01 Temmuz 2005;201(1):18-22.

50. Dube L, Soltner C, Daenen S, Lemarieé J, Asfar P, Alquier P. Gas embolism: an exceptional complication of radial arterial catheterization. Acta Anaesthesiol Scand. 2004;48(9):1208-10.

51. Tosti R, Özkan S, Schainfeld RM, Eberlin KR. Radial Artery Pseudoaneurysm. J Hand Surg. 01 Nisan 2017;42(4):295.e1-295.e6.

52. Eid-Lidt G, Rivera Rodríguez A, Jimenez Castellanos J, Farjat Pasos JI, Estrada López KE, Gaspar J. Distal Radial Artery Approach to Prevent Radial Artery Occlusion Trial. JACC Cardiovasc Interv. 22 Şubat 2021;14(4):378-85.

53. Gürkan Y. Rejyonel Anestezi Uygulamalarında Ultrasonografi Kullanımı. Turk Klin Anesthesiol Reanim - Spec Top. 2015;8(3):15-9.

54. Newman PG, Rozycki GS. THE HISTORY OF ULTRASOUND. Surg Clin North Am. 01 Nisan 1998;78(2):179-95.

55. Dalecki D. Mechanical Bioeffects of Ultrasound. Annu Rev Biomed Eng. 15 Ağustos 2004;6(Volume 6, 2004):229-48.

56. Henderson J, Willson K, Jago JR, Whittingham TA. A survey of the acoustic outputs of diagnostic ultrasound equipment in current clinical use. Ultrasound Med Biol. 01 Ocak 1995;21(5):699-705.

57. Santoro GA. Fundamental Principles of Ultrasound Imaging. Içinde: Santoro GA, Di Falco G, editörler. Benign Anorectal Diseases: Diagnosis with Endoanal and Endorectal Ultrasound and New Treatment Options [Internet]. Milano: Springer Milan; 2006 [a.yer 09 Haziran 2025]. s. 3-9. Erişim adresi: https://doi.org/10.1007/88-470-0507-8_1

58. Pinton G, Aubry JF, Bossy E, Muller M, Pernot M, Tanter M. Attenuation, scattering, and absorption of ultrasound in the skull bone. Med Phys. 2012;39(1):299-307.

59. Ng A, Swanevelder J. Resolution in ultrasound imaging. Contin Educ Anaesth Crit Care Pain. 01 Ekim 2011;11(5):186-92.

60. Lv Y, Liu H, Yu P, Wang G, Liu M, Li Y, vd. Evaluating the Long-, Short-, and Oblique-Axis Approaches for Ultrasound-Guided Vascular Access Cannulation. J Ultrasound Med Off J Am Inst Ultrasound Med. Şubat 2019;38(2):347-55.

61. Patey SJ, Corcoran JP. Physics of ultrasound. Anaesth Intensive Care Med. 01 Ocak 2021;22(1):58-63.

62. Lloyd T, Tang YM, Benson MD, King S. Diaphragmatic paralysis: the use of M mode ultrasound for diagnosis in adults. Spinal Cord. Ağustos 2006;44(8):505-8.

63. Stewart SFC. Effects of transducer, velocity, Doppler angle, and instrument settings on the accuracy of color Doppler ultrasound. Ultrasound Med Biol. 01 Nisan 2001;27(4):551-64.

64. Martinoli C, Pretolesi F, Crespi G, Bianchi S, Gandolfo N, Valle M, vd. Power Doppler sonography: clinical applications. Eur J Radiol. 01 Mayıs 1998;27:S133-40.

65. Patel MS. Scrotal wall abscess | Radiology Case | Radiopaedia.org [Internet]. Radiopaedia. [a.yer 18 Haziran 2025]. Erişim adresi: https://radiopaedia.org/cases/scrotal-wall-abscess-1

66. Kim ES, Sharma AM, Scissons R, Dawson D, Eberhardt RT, Gerhard-Herman M, vd. Interpretation of peripheral arterial and venous Doppler waveforms: A consensus statement from the Society for Vascular Medicine

and Society for Vascular Ultrasound. Vasc Med. 01 Ekim 2020;25(5):484-506.

67. Wood MM, Romine LE, Lee YK, Richman KM, O'Boyle MK, Paz DA, vd. Spectral Doppler Signature Waveforms in Ultrasonography: A Review of Normal and Abnormal Waveforms. Ultrasound Q. Haziran 2010;26(2):83.

68. Jiang B, Liu B, McNeill KL, Chowienczyk PJ. Measurement of Pulse Wave Velocity Using Pulse Wave Doppler Ultrasound: Comparison with Arterial Tonometry. Ultrasound Med Biol. 01 Mart 2008;34(3):509-12.

69. Santos SN dos, Alcantara ML de, Freire CMV, Cantisano AL, Teodoro JAR, Porto CLL, vd. Vascular Ultrasound Statement from the Department of Cardiovascular Imaging of the Brazilian Society of Cardiology - 2019. Arq Bras Cardiol. 15 Temmuz 2019;112:809-49.

70. Wells PNT, Skidmore R. Doppler developments in the last quinquennium. Ultrasound Med Biol. 01 Temmuz 1985;11(4):613-23.

71. Themes UFO. Doppler Flow Imaging and Spectral Analysis [Internet]. Radiology Key. 2019 [a.yer 18 Haziran 2025]. Erişim adresi: https://radiologykey.com/doppler-flow-imaging-and-spectral-analysis/

72. Liu L jia, Zhou H mei, Tang H liang, Zhou Q he. Evaluation of radial and ulnar artery blood flow after radial artery decannulation using colour Doppler ultrasound. BMC Anesthesiol. 10 Aralık 2021;21(1):312.

73. Kruskal JB, Newman PA, Sammons LG, Kane RA. Optimizing Doppler and Color Flow US: Application to Hepatic Sonography. RadioGraphics. Mayıs 2004;24(3):657-75.

74. Madore B, White PJ, Thomenius K, Clement GT. Accelerated focused ultrasound imaging. IEEE Trans Ultrason Ferroelectr Freq Control. Aralık 2009;56(12):2612-23.

75. Wielicka M, Neubauer-Geryk J, Kozera G, Bieniaszewski L. Clinical application of pulsatility index. Med Res J. 2020;5(3):201-10.

76. Wu XL, Wang JJ, Yuan DQ, Chen WT. Ultrasound-guided radial artery catheterization at different sites: a prospective and randomized study. Eur Rev Med Pharmacol Sci. Ocak 2022;26(2):415-21.

77. Kucuk A, Yuce HH, Yalcin F, Boyacı FN, Yıldız S, Yalcin S. Forty-five degree wrist angulation is optimal for ultrasound guided long axis radial artery cannulation in patients over 60 years old: a randomized study. J Clin Monit Comput. 01 Aralık 2014;28(6):567-72.

78. Pandey R, Ashraf H, Bhalla AP, Garg R. Optimal wrist angulation shortens time needed for radial artery catheterization: a prospective, randomized, and blinded study. Acta Anaesthesiol Belg. 01 Ocak 2012;63(4):187-90.

79. Tangwiwat S, Pankla W, Rushatamukayanunt P, Waitayawinyu P, Soontrakom T, Jirakulsawat A. Comparing the Success Rate of Radial Artery Cannulation under Ultrasound Guidance and Palpation Technique in Adults. J Med Assoc Thail Chotmaihet Thangphaet. Mayıs 2016;99(5):505-10.

80. Li L, Yong RJ, Kaye AD, Urman RD. Perioperative Point of Care Ultrasound (POCUS) for Anesthesiologists: an Overview. Curr Pain Headache Rep. 21 Mart 2020;24(5):20.

81. White L, Halpin A, Turner M, Wallace L. Ultrasound-guided radial artery cannulation in adult and paediatric populations: a systematic review and meta-analysis. Br J Anaesth. Mayıs 2016;116(5):610-7.

82. Anantasit N, Cheeptinnakorntaworn P, Khositseth A, Lertbunrian R, Chantra M. Ultrasound Versus Traditional Palpation to Guide Radial Artery Cannulation in Critically Ill Children: A Randomized Trial. J Ultrasound Med Off J Am Inst Ultrasound Med. Aralık 2017;36(12):2495-501.

83. Yücel ED, Tekgul ZT, Okur O. The distal quarter of the forearm is the optimal insertion site for ultrasound-guided radial artery cannulation: A randomized controlled trial. J Vasc Access. 01 Mart 2024;25(2):538-45.

84. Ultrasound-Guided Out-of-Plane Versus In-Plane Radial Artery Cannulation in Adult Cardiac Surgical Patients - ScienceDirect [İnternet]. [a.yer 15 Haziran 2025]. Erişim adresi: https://www.sciencedirect.com/science/article/abs/pii/S1053077020308193

85. Gopalasingam N, Hansen MA, Thorn S, Sloth E, Juhl-Olsen P. Ultrasound-guided radial artery catheterisation increases the success rate among anaesthesiology residents: a randomised study. J Vasc Access. 17 Kasım 2017;18(6):546-51.

86. Schwemmer U, Arzet HA, Trautner H, Rauch S, Roewer N, Greim CA. Ultrasound-guided arterial cannulation in infants improves success rate. Eur J Anaesthesiol. Haziran 2006;23(6):476-80.

87. Imbriaco G, Monesi A, Giugni A, Cilloni N. Radial artery cannulation in intensive care unit patients: Does distance from wrist joint increase catheter durability and functionality? J Vasc Access. 01 Temmuz 2021;22(4):561-7.

88. Ganesh A, Kaye R, Cahill AM, Stern W, Pachikara R, Gallagher PR, vd. Evaluation of ultrasound-guided radial artery cannulation in children. Pediatr Crit Care Med. Ocak 2009;10(1):45.

89. Kilicaslan A, Gök F, Sarkılar G, Üstün D, Bilge O. A Variation of Radial Artery Detected During Ultrasound-Guided Cannulation. J Cardio-Vasc-Thorac Anaesth Intensive Care Soc. 2014;20(1):65-6.

90. Al-Azizi K, Moubarak G, Dib C, Sayfo S, Szerlip M, Thomas S, vd. Distal Versus Proximal Radial Artery Access for Cardiac Catheterization: 1-Year Outcomes. Am J Cardiol. 01 Haziran 2024;220:102-10.

91. Arterial insertion method: A new method for systematic evaluation of ultrasound-guided radial arterial catheterization - Amy J Bardin-Spencer, Timothy R Spencer, 2021 [İnternet]. [a.yer 15 Haziran 2025]. Erişim adresi: https://journals.sagepub.com/doi/abs/10.1177/1129729820944104

92. Saima S, Asai T, Okuda Y. Margin of safety for needle puncture of a radial artery. J Anesth. 01 Haziran 2021;35(3):459-63.

93. Weiss BM, Gattiker RI. Complications during and following radial artery cannulation: a prospective study. Intensive Care Med. 1986;12(6):424-8.

94. Roy S, Kabach M, Patel DB, Guzman LA, Jovin IS. Radial Artery Access Complications: Prevention, Diagnosis and Management. Cardiovasc Revascularization Med Mol Interv. Temmuz 2022;40:163-71.

95. Scheer BV, Perel A, Pfeiffer UJ. Clinical review: Complications and risk factors of peripheral arterial catheters used for haemodynamic monitoring in anaesthesia and intensive care medicine. Crit Care. 18 Nisan 2002;6(3):199.