TÜRKİYE CUMHURİYETİ
MARMARA ÜNİVERSİTESİ
SAĞLIK BİLİMLERİ ENSTİTÜSÜ

SIÇANLARDA HYALÜRONİK ASİT UYGULAMASININ PALATAL MUKOZADAKİ SEKONDER YARA İYİLEŞMESİ ÜZERİNE ETKİSİNİN KLİNİK, HİSTOMORFOMETRİK VE İMMÜNOHİSTOKİMYASAL DEĞERLENDİRİLMESİ

EZGİ AKÇE
DOKTORA TEZİ

DANIŞMAN
DR. ÖĞR. ÜYESİ HATİCE SELİN YILDIRIM
PERİODONTOLOJİ DOKTORA PROGRAMI

İSTANBUL-2023

TÜRKİYE CUMHURİYETİ
MARMARA ÜNİVERSİTESİ
SAĞLIK BİLİMLERİ ENSTİTÜSÜ

SIÇANLARDA HYALÜRONİK ASİT UYGULAMASININ PALATAL MUKOZADAKİ SEKONDER YARA İYİLEŞMESİ ÜZERİNE ETKİSİNİN KLİNİK, HİSTOMORFOMETRİK VE İMMÜNOHİSTOKİMYASAL DEĞERLENDİRİLMESİ

EZGİ AKÇE
DOKTORA TEZİ

DANIŞMAN
DR. ÖĞR. ÜYESİ HATİCE SELİN YILDIRIM
PERİODONTOLOJİ DOKTORA PROGRAMI

İSTANBUL-2023

BEYAN

Bu tez çalışmasının kendi çalışmam olduğunu, tezin planlanmasından yazımına kadar bütün safhalarda etik dışı davranışımın olmadığını, bu tezdeki bütün bilgileri akademik ve etik kurallar içinde elde ettiğimi, bu tez çalışması ile elde edilmemiş bütün bilgi ve yorumlara kaynak gösterdiğimi ve bu kaynakları da kaynaklar listesine aldığımı, yine bu tezin çalışılması ve yazımı sırasında patent ve telif haklarını ihlal edici bir davranışımın olmadığı beyan ederim.

Ezgi Akçe

TEŞEKKÜR

Doktora eğitimimin ilk gününden itibaren emeğini benden esirgemeyen, hem akademik hem de klinik bilgi ve tecrübelerini özveri ve içtenlikle paylaşan, sabrıyla, sevgisiyle ve güler yüzüyle en zor anlarda yanımda olarak zorlukların üstesinden gelmemi sağlayan ve her koşulda beni destekleyen sevgili ve kıymetli danışman hocam Sayın Dr. Öğr. Üyesi Hatice Selin YILDIRIM'a,

Engin bilgi ve tecrübesini her zaman büyük bir zevkle paylaşan ve ihtiyacım olduğumda her zaman tüm desteğiyle yanımda olan, mesleki gelişimim yanında hayata dair kendisinden çok şey öğrendiğim çok değerli hocam Sayın Prof. Dr. Leyla KURU'ya,

Doktora süresince, akademik ve klinik bilgilerini içtenlikle ve büyük özveriyle paylaşan, her zaman yardım elini uzatan çok kıymetli hocam Sayın Prof. Dr. Başak DOĞAN'a,

Teorik ve pratik her türlü konuda yol gösteren, bilgi ve deneyimlerini benden esirgemeyen değerli hocalarım Doç. Dr. Ömer Birkan AĞRALI, Dr. Öğr. Üyesi Kemal N. KÖSE ve Dr. Öğr. Üyesi Hafize ÖZTÜRK ÖZENER'e,

Çalışmamı gerçekleştirebilmemde büyük emeği olan, tezimin histoloji kısmını son derece titiz ve dikkatli bir şekilde tamamlamamı sağlayan çok değerli hocam Dr. Öğr. Üyesi Sibel DEMİRCİ DELIPINAR'a,

Doktora eğitimim boyunca beraber yürüdüğüm ve hep hayatımı kolaylaştıran sevgili yol arkadaşlarım Aslı AKTAN, Elif VAR ODABAŞ, Selçuk KIRMACI, Gizem GÜNDÜZ, Gülce Nil VARLIHAN ve Gözdem BAYRAKTAR'a,

Doktora eğitimimi öğretici, eğlenceli ve samimi bir ortamda keyifle ve huzurla geçirmemi sağlayan eski ve yeni tüm çalışma arkadaşlarıma ve Periodontoloji Anabilim Dalı personeline,

Bugünlere gelmemde en büyük paya sahip olan, koşulsuz sevgileriyle bana zorluklarla başa çıkma gücünü veren, varlıklarından güç aldığım ve haklarını asla ödeyemeyeceğim annem Sevinç KURTOĞLU, babam Ercüment SÜER ve kardeşim Sinem SÜER'e,

Hayatıma girdiği ilk günden itibaren sonsuz sevgisi, inancı ve desteğiyle her zaman ve her koşulda yanımda olan en büyük şansım, hayat arkadaşım, canım eşim Burak AKÇE'ye en içten teşekkürlerimi sunarım.

İÇİNDEKİLER

KISALTMALAR LİSTESİ ..... **i**
ŞEKİL LİSTESİ ..... **iii**
TABLO LİSTESİ ..... **vi**
1. ÖZET **1**
2. SUMMARY **2**
3. GİRİŞ ve AMAÇ **3**
4. GENEL BİLGİLER **5**
4.1. Yara İyileşmesi 5
4.1.1. Hemostaz fazı 6
4.1.2. Enflamatuar faz 6
4.1.3. Proliferasyon fazı 8
4.1.4. Yeniden şekillenme fazı 10
4.2. Yara İyileşmesinde Rol Oynayan Mediyatörler 11
4.2.1. İnterlökin-1β 11
4.2.2. Vasküler endotelyal büyüme faktörü 13
4.2.3. Kaspaz-3 15
4.3. Yara İyileşmesi Tipleri 17
4.3.1. Primer yara iyileşmesi 18
4.3.2. Sekonder yara iyileşmesi 18
4.3.3. Tersiyer yara iyileşmesi 19
4.3.4. Akut ve kronik yaralar 19
4.4. Yara İyileşmesini Etkileyen Faktörler 20
4.4.1. Lokal faktörler 20
4.4.2. Sistemik faktörler 20
4.5. Diabetes Mellitus 21
4.5.1. Diabetes mellitusun epidemiyolojisi 21
4.5.2. Diabetes mellitusun sınıflaması 21
4.5.2.1. Tip 1 diabetes mellitus 22
4.5.2.2. Tip 2 diabetes mellitus 22
4.5.3. Diabetes mellitusun komplikasyonları 22
4.5.4. Diabetes mellitus ve yara iyileşmesi 23
4.6. Hyalüronik Asit 25

4.6.1. Hyalüronik asit ve yara iyileşmesi 27
4.6.2. Hyalüronik asitin kullanım alanları 28
5. GEREÇ ve YÖNTEM 30
5.1. Örneklem Sayısının Hesaplanması 30
5.2. Deney Hayvanlarının Seçilmesi 30
5.3. Deney Hayvanlarının Bakımı 31
5.4. Deneysel Olarak Diyabet Oluşturulması 32
5.5. Damakta Cerrahi Yara Oluşturulması 33
5.6. Deney Grupları 35
5.7. Deneyin Sonlandırılması ve Örneklerin Elde Edilmesi 36
5.8. Klinik Değerlendirme 37
5.9. Histomorfometrik Değerlendirme 37
5.10. İmmünohistokimyasal Değerlendirme 38
5.11. İstatistiksel Değerlendirme 39
6. BULGULAR 40
6.1. Klinik Bulgular 40
6.2. Histomorfometrik Bulgular 43
6.3. İmmünohistokimyasal Bulgular 46
6.3.1. İnterlökin-1β immün reaksiyonu 46
6.3.2. Vasküler endotelyal büyüme faktörü immün reaksiyonu 48
6.3.3. Kaspaz-3 immün reaksiyonu 51
7. TARTIŞMA ve SONUÇ 55
8. KAYNAKLAR 66
9. ÖZGEÇMİŞ 77
10. BİLİMSEL FAALİYETLER 78
11. EKLER 79

KISALTMALAR LİSTESİ

%	:	Yüzde
°C	:	Santigrat derece
α	:	Alfa
β	:	Beta
Apaf-1	:	Apoptoz aktive edici faktör-1
bFBF	:	Bazik fibroblast büyüme faktörü
D	:	Diyabetik
DAB	:	3, 3′ Diaminobenzidine tetrahydrochloride
D-HA	:	Diyabetik hyalüronik asit
dk	:	Dakika
DM	:	Diabetes Mellitus
DMAHA	:	Düşük moleküler ağırlıklı hyalüronik asit
D-Salin	:	Diyabetik salin
EBF	:	Epidermal büyüme faktörü
EM	:	Epithelial margins
EKM	:	Epitelyal kenarlar arasındaki ortalama mesafe
ESM	:	Ekstraselüler matriks
HA	:	Hyalüronik asit
IBF	:	İnsülin benzeri büyüme faktörü
IL	:	İnterlökin
KBF	:	Keratinosit Büyüme Faktörü
µm	:	Mikrometre
mm^2	:	Milimetrekare
NA	:	Nikotinamid
ND	:	Non-diabetic

ND-HA	:	Non-diabetic hyaluronic acid
ND-Saline	:	Non-diabetic saline
Ort	:	Aritmetik ortalama
PMNL	:	Polimorfonükleer lökosit
S	:	Sağlıklı
S-HA	:	Sağlıklı hyalüronik asit
SPSS	:	Statistical Package for Social Science
SS	:	Standart sapma
S-Salin	:	Sağlıklı salin
STZ	:	Streptozotosin
TBF-β	:	Transforme edici büyüme faktörü beta
TKBF	:	Trombosit kaynaklı büyüme faktörü
TNF-α	:	Tümör nekrotizan faktörü alfa
VEBF	:	Vasküler endotelyal büyüme faktörü
VEGF	:	Vascular endothelial growth factor
VEBFR-1	:	Vasküler endotelyal büyüme faktörü reseptörü-1
VEBFR-2	:	Vasküler endotelyal büyüme faktörü reseptörü-2
WA	:	Wound area
YA	:	Yara alanı
YMAHA	:	Yüksek moleküler ağırlıklı hyalüronik asit

ŞEKİL LİSTESİ

Sayfa Numarası

Şekil 1. Yara iyileşmesinin fazları (Wilkinson & Hardman, 2020'den yararlanılarak hazırlanmıştır).....5
Şekil 2. Yara iyileşmesinin enflamatuar fazı (Singer ve ark., 1999'dan yararlanılarak hazırlanmıştır).....8
Şekil 3. Yara iyileşmesinin proliferasyon fazı (Singer ve ark., 1999'dan yararlanılarak hazırlanmıştır).....10
Şekil 4. IL-1β'nın enflamasyondaki rolü (Dinarello ve ark., 2012'den yararlanılarak hazırlanmıştır).....12
Şekil 5. Tip 2 diabetes mellitusta IL-1β'nın rolü (Mirza ve ark., 2014'ten yararlanılarak hazırlanmıştır).....13
Şekil 6. VEBF salgılanmasını etkileyen faktörler (Vural, 2018'den yararlanılarak hazırlanmıştır).....14
Şekil 7. VEBF'nin yara iyileşmesindeki rolü (Bao ve ark., 2009'dan yararlanılarak hazırlanmıştır).....15
Şekil 8. İntrinsik ve ekstrinsik apoptoz yolaklarının şematik gösterimi (Johnson ve ark., 2014'ten yararlanılarak hazırlanmıştır).....17
Şekil 9. Primer yara iyileşmesi (Broughton ve ark., 2006'dan yararlanılarak hazırlanmıştır).18
Şekil 10. Sekonder yara iyileşmesi (Broughton ve ark., 2006'dan yararlanılarak hazırlanmıştır).....19
Şekil 11. Tersiyer yara iyileşmesi (Broughton ve ark., 2006'dan yararlanılarak hazırlanmıştır).....19
Şekil 12. Diyabetik yaraların patofizyolojisi (Burgess ve ark., 2021'den yararlanılarak hazırlanmıştır).....24
Şekil 13. Hyalüronik asidin kimyasal yapısı (Dahiya & Kamal, 2013'ten yararlanılarak hazırlanmıştır).....25
Şekil 14. Hyalüronik asitin özellikleri (Dahiya & Kamal, 2013'ten yararlanılarak hazırlanmıştır).....26
Şekil 15. Yara iyileşmesi fazlarında hyalüronik asitin rolü (Valachova ve Soltes, 2021'den yararlanılarak hazırlanmıştır).....28
Şekil 16. Çalışma planı.....31
Şekil 17. Sıçanlarda deneysel olarak diyabet oluşturulmasında kullanılan (a) streptozotosin, (b) nikotinamid, (c) glikoz solüsyonu.....32
Şekil 18. Glikoz ölçümünde kullanılan kan şekeri ölçüm cihazı.....33

Şekil 19. Sıçanlara intraperitoneal olarak Ketamin-HCL ve Ksilazin-HCL uygulanması.....33
Şekil 20. Tek kullanımlık punch biyopsi aleti.....34
Şekil 21. Sıçanların ağzı içerisinde ekartör kullanarak palatinal bölgede 5 mm çapında yara oluşturulması 34
Şekil 22. Yara bölgesine uygulanan (a) hyalüronik asit, (b) salin 35
Şekil 23. Yara bölgesine künt uçlu bir enjektör yardımıyla topikal hyalüronik asit uygulanması.....36
Şekil 24. Postoperatif 0. gün (a) sağlıklı grup ve (b) diyabetik grup, 7. gün (c) sağlıklı hyalüronik asit grup, (d) sağlıklı salin grup, (e) diyabetik hyalüronik asit grup ve (f) diyabetik salin grup, 14. gün (g) sağlıklı hyalüronik asit grup, (h) sağlıklı salin grup, (i) diyabetik hyalüronik asit grup ve (j) diyabetik salin gruplarına ait temsili birer sıçanın palatinal yara alanlarının klinik görüntüleri 40
Şekil 25. 0. gün (a) sağlıklı grup ve (b) diyabetik grup, 7. gün (c) sağlıklı hyalüronik asit grup, (d) sağlıklı salin grup, (e) diyabetik hyalüronik asit grup ve (f) diyabetik salin grup, 14. gün (g) sağlıklı hyalüronik asit grup, (h) sağlıklı salin grup, (i) diyabetik hyalüronik asit grup ve (j) diyabetik salin gruplarına ait temsili bir sıçanın epitelyal kenarlar arasındaki mesafeyi gösteren histolojik görüntüleri (x2 büyütme) 43
Şekil 26. 0. gün (a) sağlıklı grup ve (b) diyabetik grup, 7. gün (c) sağlıklı hyalüronik asit grup, (d) sağlıklı salin grup, (e) diyabetik hyalüronik asit grup ve (f) diyabetik salin grup, 14. gün (g) sağlıklı hyalüronik asit grup, (h) sağlıklı salin grup, (i) diyabetik hyalüronik asit grup ve (j) diyabetik salin gruplarına ait temsili bir sıçanın IL-1β pozitif boyanan hücrelerin immünohistokimyasal görüntüsü (x40 büyütme).....46
Şekil 27. Bağ dokusundaki IL-1β pozitif hücrelerin yüzdesinin grup içi karşılaştırması; *p<0,05.....47
Şekil 28. Bağ dokusundaki IL-1β pozitif hücrelerin yüzdesinin gruplar arası karşılaştırması; *p<0,05 48
Şekil 29. 0. gün (a) sağlıklı grup ve (b) diyabetik grup, 7. gün (c) sağlıklı hyalüronik asit grup, (d) sağlıklı salin grup, (e) diyabetik hyalüronik asit grup ve (f) diyabetik salin grup, 14. gün (g) sağlıklı hyalüronik asit grup, (h) sağlıklı salin grup, (i) diyabetik hyalüronik asit grup ve (j) diyabetik salin gruplarına ait temsili bir sıçanın VEBF pozitif boyanan hücrelerin immünohistokimyasal görüntüsü (x40 büyütme).....49
Şekil 30. Bağ dokusundaki VEBF pozitif hücrelerin yüzdesinin grup içi karşılaştırması; *p<0,05.....50
Şekil 31: Bağ dokusundaki VEBF pozitif hücrelerin yüzdesinin gruplar arası karşılaştırması; *p<0,05 51

Şekil 32. 0. gün (a) sağlıklı grup ve (b) diyabetik grup, 7. gün (c) sağlıklı hyalüronik asit grup, (d) sağlıklı salin grup, (e) diyabetik hyalüronik asit grup ve (f) diyabetik salin grup, 14. gün (g) sağlıklı hyalüronik asit grup, (h) sağlıklı salin grup, (i) diyabetik hyalüronik asit grup ve (j) diyabetik salin gruplarına ait temsili bir sıçanın Kaspaz-3 pozitif boyanan hücrelerin immünohistokimyasal görüntüsü (x40 büyütme) 52
Şekil 33. Bağ dokusundaki Kaspaz-3 pozitif hücrelerin yüzdesinin grup içi karşılaştırması; *p<0,05 53
Şekil 34. Bağ dokusundaki Kaspaz-3 pozitif hücrelerin yüzdesinin gruplar arası karşılaştırması; *p<0,05 54

TABLO LİSTESİ

Sayfa Numarası

Tablo 1. Diabetes mellitusun komplikasyonları 23
Tablo 2. Diabetes mellitusta bozulmuş yara iyileşmesi fazları..... 25
Tablo 3. Sıçanların gruplara göre dağılımı 35
Tablo 4. Yara alanının (mm^2) grup içi ve gruplar arası karşılaştırması..... 42
Tablo 5. Epitelyal kenarlar arasındaki mesafenin (μm) grup içi ve gruplar arası karşılaştırması..... 45

1. ÖZET

Tezin başlığı: Sıçanlarda Hyalüronik Asit Uygulamasının Palatal Mukozadaki Sekonder Yara İyileşmesi Üzerine Etkisinin Klinik, Histomorfometrik Ve İmmünohistokimyasal Değerlendirilmesi
Öğrencinin Adı Soyadı: Ezgi Akçe
Danışmanın Adı Soyadı: Dr. Öğr. Üyesi Hatice Selin Yıldırım
Programın Adı: Periodontoloji Doktora Programı

Amaç: Çalışmamızda, sağlıklı (S) ve deneysel olarak diyabet (D) oluşturulmuş sıçanlarda, hyalüronik asitin (HA) gargara formunun topikal olarak uygulamasının palatinal yara iyileşmesi üzerine etkilerinin klinik, histomorfometrik ve immünohistokimyasal olarak incelenmesi amaçlandı.

Gereç ve Yöntem: Çalışmamızda kullanılan 60 adet erkek *Wistar* albino sıçan, S ve D oluşturulan 2 ana gruba ayrıldı. 30 sıçanda intraperitoneal olarak 110 mg/kg nikotinamid uygulamasından 15 dk sonra 65 mg/kg streptozotosin uygulanarak diyabet oluşturuldu. Sıçanların palatinal bölgelerinin ortasında 5 mm çapında mukoperiostal defekt meydana getirildi ve her iki gruptan 6 sıçan sakrifiye edildi. Ardından S ve D gruplar yara bölgesine uygulanacak ajana göre HA ve salin olarak 2 alt gruba ayrıldı. Defektler oluşturulduktan 0, 7 ve 14 gün sonra, yara alanları (YA) fotoğraflar üzerinden ölçüldü. Örneklere rutin histolojik doku takibi uygulandıktan sonra alınan kesitlere hematoksilen-eozin boyaması yapıldı. Epitelyal kenarlar arasındaki ortalama mesafe (EKM) histomorfometrik olarak ölçüldü. Kesitlere interlökin (IL)-1 beta (β), vasküler endotelyal büyüme faktörü (VEBF) ve Kaspaz-3 primer antikorları kullanılarak, streptavidin peroksidaz yöntemiyle immünohistokimyasal boyama işlemi yapıldı.

Bulgular: S-HA ve D-HA gruplarının 14. günde, YA ve EKM'sinin S-Salin ve D-Salin gruplarına göre daha küçük olduğu saptandı ($p<0,05$). S-HA ve D-HA gruplarında 7. ve 14. günlerde VEBF pozitif hücrelerin yüzdelerinin S-Salin ve D-Salin gruplarına kıyasla istatistiksel olarak anlamlı yüksek olduğu görülürken, IL-1β ve Kaspaz-3 pozitif hücrelerin yüzdelerinin düşük olduğu tespit edildi ($p<0,05$).

Sonuç: Diyabetik sıçanların palatinal bölgelerinde oluşturulan yaralarda topikal HA uygulanmasının YA'yı küçülttüğü, epitelizasyonu ve anjiyogenezi hızlandırdığı, enflamasyonu ve apoptozu azalttığı görüldü.

Anahtar Kelimeler: Diabetes mellitus, hyalüronik asit, sıçan, yara iyileşmesi

2. SUMMARY

Title of Thesis: Clinical, Histomorfometric and Immunohistochemical Evaluation of The Effect of Hyaluronic Acid Application on Secondary Wound Healing in The Palatal Mucosa in Rats
Student Name, Surname: Ezgi Akçe
Supervisor Name: Assistant Dr. Hatice Selin Yıldırım
Program Name: Periodontology PhD Program

Objective: The aim of this study was to to assess clinically, histomorphometrically and immunohistochemically the effect of topically applied hyaluronic acid (HA) on palatal wound healing in non-diabetic (ND) and diabetic (D) rats.

Materials and Methods: 60 *Wistar* albino male rats were divided into ND and D groups. Diabetes was induced to 30 rats by intraperitoneal administration of 65 mg/kg streptozotocin, 15 min after 110 mg/kg nicotinamide administration. Excisional wounds, 5 mm diameter, were made in the centre of the palate. After wound induction, 6 animals from each group were sacrificed. Then, the ND and D groups were subdivided into HA and saline groups. The wound areas (WA) were measured photographically at 0, 7 and 14 days postoperatively. After routine histological tissue follow-up, hematoxylin&eosin staining was performed on the sections taken and the distance between epithelial margins (EM) were determined histomorphometrically. Immunohistochemical staining was performed with the streptavidin peroxidase method using interleukin (IL)-1 beta (β), vascular endothelial growth factor (VEGF) and Caspase-3 primary antibody.

Results: ND-HA and D-HA groups showed a significant reduction in the WA and EM than the ND-Saline and D-Saline groups at day 14 ($p<0.05$). At days 7 and 14, VEGF was found to be statistically higher, IL-1β and Caspase-3 were found to be lower in both HA groups compared to both saline groups ($p<0.05$).

Conclusion: It can be concluded that topical HA application to wounds in palatal regions of diabetic rats reduced WA, accelerated epithelialization and angiogenesis, decreased inflammation and apoptosis.

Keywords: Diabetes mellitus, hyaluronic acid, rat, wound healing

3. GİRİŞ ve AMAÇ

Yara, normal anatomik yapının ve fonksiyonel devamlılığın bozulmasıdır (Alven & Aderibigbe, 2020). Yara iyileşmesi, doku hasarına yanıt olarak gelişen ve doku bütünlüğünün geri kazanılması için oluşan kompleks biyokimyasal ve hücresel olaylar dizisidir. Normal yara iyileşmesi, birbirinden ayrı olsa da iç içe geçen hemostaz, enflamasyon, proliferasyon ve yeniden şekillenme fazlarından oluşmaktadır (Chhabra ve ark., 2017; Diegelmann & Evans, 2004). Normal iyileşme süreci; pıhtı oluşumu, enflamasyon, reepitelizasyon, granülasyon dokusu oluşumu, anjiyogenez, yara kontraksiyonu, skar oluşumu ve dokunun yeniden şekillenmesi ile devam eder (Blakytny & Jude, 2006). Bu fazların düzenlenmesinde çeşitli hücre ve moleküller yer almaktadır.

İnterlökin (IL)-1beta (β), IL-1'in temel formlarından biridir. Yara iyileşmesinin düzenlenmesi ile ilişkili olan enflamatuar sinyallere yanıt olarak polimorfonükleer lökositler (PMNL) ve monositler tarafından salınan önemli bir proenflamatuar sitokindir (Oncul ve ark., 2007). IL-1β, enfeksiyon bölgelerinde kan akışının artmasına neden olabilecek vasküler değişiklikler yapan mediyatörlerin üretimini ve adezyon moleküllerinin salgılanmasını arttırır. Ayrıca IL-1β, bir anjiyogenik faktördür (Dinarello, 2009).

Vasküler endotelyal büyüme faktörü (VEBF), biyolojik aktivitesini ağırlıklı olarak endotelyal hücreler üzerinde gösteren, yara iyileşmesinde de çok önemli rol oynayan, anjiyogenezin temel mediyatörüdür (Ferrara, 2004). VEBF, yara iyileşmesi sırasında endotel hücre proliferasyonunu indükler, hücre göçünü arttırır, kan damarlarının geçirgenliğini arttırmasının yanı sıra anjiyogenezi başlatarak vaskülarizasyondan sorumludur (Neufeld ve ark., 1999).

Kaspazlar, apoptoz esnasında önemli rol oynayan sistein-proteaz grubu enzimlerdir. Kaspaz-3, en sık aktive edilen ve apoptozun anahtar düzenleyicisi olan bir proteazdır. Apoptozun intrinsik ve ekstrinsik yolaklarının son aşamasında yer alarak yara iyileşmesinin enflamasyon ve proliferasyon fazlarında nötrofil ve fibroblastların apoptuzuna neden olur (Akar ve ark., 2018).

Yara, akut ve kronik olmak üzere ikiye ayrılır. Akut yaralar, 8-12 haftada iyileşebilen yaralardır. Kronik yaralar ise obezite, diyabet, vasküler hastalıklar gibi etkenler nedeniyle uzun zamanda iyileşen veya iyileşme göstermeyen yaralardır (Alven & Aderibigbe, 2020; Chhabra ve ark., 2017; Robson ve ark., 2001). Pek çok lokal ve sistemik faktör yara iyileşmesini etkileyerek yara iyileşmesinde gecikme, kronik enflamasyon veya enfeksiyon, bozulmuş doku onarımına neden olur (Guo & Dipietro, 2010). Diabetes mellitus (DM), yara iyileşmesini etkileyen sistemik hastalıklardan biridir (Yuksel ve ark., 2014) ve insülin üretimi, insülin salınımı veya her ikisindeki bozukluktan kaynaklanan hiperglisemi ile karakterize metabolik bir hastalıktır (American Diabetes Association, 2014). Tip 1 DM, mutlak insülin eksikliğine

neden olan pankreas beta hücrelerinin otoimmün yıkılması sonucu oluşur. Tip 2 DM ise, insülin yapımında ya da salınımında yetersizlik veya insülin reseptör yetersizliği sonucu meydana gelir (American Diabetes Association, 2014; Schleicher ve ark., 2022). Yara iyileşmesinin ilk evresi olan enflamatuar faz diyabette değişikliğe uğrar. Lökosit fonksiyonu bozulur, bu da yara bölgesine göç eden nötrofillerin ve makrofajların sayılarının azalmasına yol açar. Yara bölgesinde enflamatuar hücre yoğunluğu ve mediyatörler ise sayıca artar (Blakytny & Jude, 2006; Komesu ve ark., 2004). Ayrıca hiperglisemi sonucu endotel hücre proliferasyonunda, anjiyogenezde, granülasyon dokusunun oluşumunda, kolajen sentezinde azalma meydana gelir (King, 2001). Tüm bu nedenlere bağlı olarak DM yara iyileşmesinin gecikmesine ve yaralarda enfeksiyon oluşum riskinin artmasına neden olmaktadır.

Hyalüronik asit (HA), yüksek molekül ağırlıklı, glikozaminoglikan ailesinin sülfatlanmamış polisakkarit bileşenidir. Deri, bağ dokusu, sinovyal eklem ve diğer dokuların ekstraselüler matriksinin (ESM) önemli bileşenlerinden biridir (Bartold ve ark., 1981). Bakteriyostatik, fungistatik, antienflamatuar, antiödematöz, osteoindüktif, proanjiyogenetik gibi çeşitli özellikleriyle birçok dokuda yara iyileşmesini destekler (Yıldırım ve ark., 2018). HA, yumuşak dokunun iyileşmesinde yaralanmayı takiben başlayan enflamasyon, granülasyon dokusu oluşumu, doku formasyonu ve yeniden şekillenme aşamalarında enflamasyonun etkilerini azaltma, hücre proliferasyonunu, reepitelizasyonu, anjiyogenezi, rejenerasyonu ve enflamatuar yanıtı arttırma gibi çeşitli fonksiyonlara sahiptir (Aya & Stern, 2014; Brown, 2004; Frenkel, 2014; Neuman ve ark., 2015).

Cerrahi işlemlerin başarısı oluşturulan yaranın iyileşmesine bağlıdır. Son yıllarda sekonder yara iyileşmesiyle ilgili yapılan hayvan çalışmaları ve klinik çalışmalarda (Hammad ve ark., 2011; Taşkan ve ark., 2021; Yıldırım ve ark., 2018) topikal olarak uygulanan HA yara iyileşmesinde olumlu sonuçlar verdiği görülmüştür.

Bu bilgiler ışığında; "diyabetli sıçanlarda yara yüzeyine topikal HA uygulaması, epitelizasyonu ve VEBF'yi arttırır, IL-1β'yı ve Kaspaz-3'ü azaltır ve yara iyileşmesini hızlandırır" hipotezinden yola çıkarak, bu çalışmanın amacı sağlıklı ve deneysel olarak diyabet oluşturulan sıçanlarda, HA'nın gargara formunun topikal olarak uygulamasının palatinal yara iyileşmesine etkisini klinik, histomorfometrik ve immünohistokimyasal olarak incelemektir.

4. GENEL BİLGİLER

Yara; canlı dokularda fiziksel, kimyasal veya cerrahi nedenlere bağlı olarak normal anatomik yapının ve fonksiyonel devamlılığın bozulmasıdır (Chhabra ve ark., 2017).

4.1. Yara İyileşmesi

Yara iyileşmesi, doku hasarına yanıt olarak gelişen, doku bütünlüğünün ve fonksiyonel devamlılığın geri kazanılması için oluşan karmaşık biyokimyasal ve hücresel olaylar dizisidir (Chhabra ve ark., 2017). Normal yara iyileşme süreci; pıhtı oluşumu, enflamasyon, reepitelizasyon, granülasyon dokusu oluşumu, anjiyogenez, yara kontraksiyonu, skar oluşumu ve dokunun yeniden şekillenmesi ile devam etmektedir (Blakytny & Jude, 2006; Guo & Dipietro, 2010). Yara iyileşmesi birbirinden ayrı olsa da iç içe geçen dört fazdan oluşmaktadır (Chhabra ve ark., 2017; Guo & Dipietro, 2010) (Şekil 1). Bu fazlar sırasıyla;

- Hemostaz fazı,
- Enflamatuar faz,
- Proliferasyon fazı ve
- Yeniden şekillenme fazıdır.

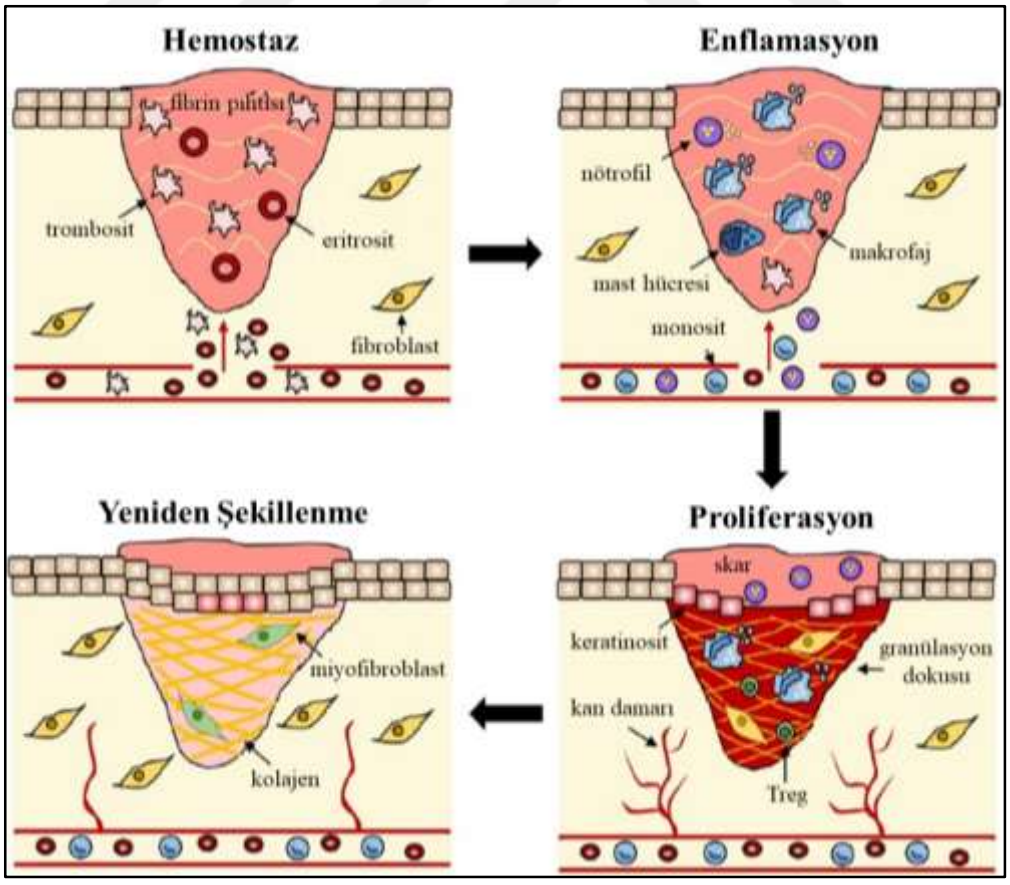

Şekil 1. Yara iyileşmesinin fazları (Wilkinson & Hardman, 2020'den yararlanılarak hazırlanmıştır)

4.1.1. Hemostaz fazı

Hemostaz, yaralanmadan hemen sonra başlayan ve birkaç saat sonra tamamlanan, kanamayı durduran, yara iyileşmesinin ilk basamağıdır (Reinke & Sorg, 2012; Rodrigues ve ark., 2019; Wilkinson & Hardman, 2020). Bu süreçte yer alan kritik hücre trombosit, matriks bileşeni ise fibrinojendir. Bu faz, vazokonstrüksiyon, primer ve sekonder hemostaz aşamalarından oluşur. Yaralanma gerçekleştiğinde, kanamayı durdurmak için damar duvarlarında vazokonstrüksiyon meydana gelir. Vazokonstrüksiyon, serotonin, endotelin gibi vazokonstrüktörler tarafından tetiklenen vasküler düz kasın refleks olarak kasılmasıyla gerçekleşir. Ayrıca, yaralı hücrelerden salınan dolaşımdaki katekolaminler, epinefrin, norepinefrin ve prostaglandinler de vazokonstrüksiyonu düzenler. Trombositler, özellikle damar duvarlarında kasılmayı sağlayan düz kasları aktive eden trombosit kaynaklı büyüme faktörü (TKBF) üretirler. Ancak, başlangıçtaki refleks kasılma sadece geçici olarak kanamayı azaltır. Bunun nedeni, yara bölgesinde hipoksi ve asidoz artışının kasta pasif gevşemeye yol açması ve kanamanın yeniden başlamasına neden olmasıdır (Rodrigues ve ark., 2019).

Vazokonstrüksiyon sonrası primer ve sekonder hemostaz eşzamanlı ve mekanik olarak iç içe geçmiş iki yolla gerçekleşir. Primer hemostaz, subendotelyal matriks içinde kolajenin açığa çıkmasıyla ortaya çıkan trombosit agregasyonunu ve trombosit tıkaç oluşumunu içerir. Tıkaç içindeki trombositler hemostaz sağlanmasının yanı sıra TKBF, transforme edici büyüme faktörü beta (TBF-β), epidermal büyüme faktörü (EBF), insülin benzeri büyüme faktörü (IBF) gibi büyüme faktörlerinin ve sitokinlerin serbest kalmasından, bağışıklık sisteminin aktivasyonundan ve yara iyileşmesinin enflamatuar fazına geçişi sağlayan immün mediyatörlerin salgılanmasından sorumludurlar. Sekonder hemostaz, çözünür fibrinojenin fibrine dönüştürüldüğü koagülasyon kaskadının aktivasyonunu ifade eder. Trombosit tıkacı ve fibrin ağı birleşerek pıhtıyı meydana getirirler. Pıhtı, kanamayı durdurur ve yara iyileşmesinde gerekli olan lökosit, keratinosit, fibroblast gibi hücrelerin göçü için geçici bir yapı iskeleti oluşturur (Gantwerker & Hom, 2011; Reinke & Sorg, 2012; Rodrigues ve ark., 2019; Wilkinson & Hardman, 2020).

Hemostaz sağlandıktan sonra endotel hücrelerinden salgılanan histamin, kapiller dilatasyona neden olarak, enflamatuar hücrelerin yara bölgesine göçünü hızlandırır ve yara iyileşmesinin enflamatuar fazına geçiş sağlar (Ellis ve ark., 2018).

4.1.2. Enflamatuar faz

Enflamatuar faz, hemostaz fazını takiben, doku hasarını önlemek ve patojenik mikroorganizmaları ortadan kaldırmak için yara bölgesine nötrofil, makrofaj ve lenfositlerin göç etmesiyle karakterize, doku onarımı ve fonksiyonun tekrar kazanılmasını sağlayan fazdır (Ellis ve ark., 2018; Gantwerker & Hom, 2011). Enflamatuar yanıt, yaralanmayı takiben ilk 24

saat içinde başlar, 24-48 saat sonra zirve yapar, iki hafta veya daha uzun sürebilir (Shah ve ark., 2012).

Nötrofiller, bölgeye ilk 24 saat içinde toplu halde gelen ilk lökositlerdir (Gantwerker & Hom, 2011). Fagositoz ve proteaz salgılama yetenekleri sayesinde yara bölgesindeki mikroorganizmaları öldürdükleri ve nekrotik dokunun parçalanmasına yardımcı oldukları için yaralanmadan sonraki ilk günlerde oldukça önemlidirler. Ayrıca, enflamatuar fazda yer alan diğer hücreler için kemoatraktan görevi görürler. Nötrofiller, enflamatuar yanıtı güçlendiren tümör nekrotizan faktörü alfa (TNF-α), IL-1β ve IL-6 gibi mediyatörlerin salgılanmasında ve VEBF ve IL-8 stimülasyonunda rol oynarlar (Reinke & Sorg, 2012). Yara bölgesi mikroorganizmalardan temizlendikten sonra, nötrofiller ekstrüzyon, apoptoz ve fagositoz yoluyla yara bölgesinden uzaklaşırlar. Herhangi bir sebepten dolayı bozulmuş veya uzamış yara iyileşmesi durumunda, nötrofiller, enflamatuar fazın uzamasıyla yara bölgesinde bulunarak proteaz üretiminin devam etmesine ve kronik yara oluşumuna sebep olurlar (Toma ve ark., 2021).

Yaralanmadan yaklaşık 48 saat sonra nötrofillerin ardından yara bölgesine makrofajlar göç eder ve ortamda enflamatuar fazın sonuna kadar bulunurlar (Gantwerker & Hom, 2011). Yara bölgesine gelen makrofajlar, patojenlerin ve hücre debrislerinin fagositozunu gerçekleştirmenin yanı sıra TBF-β, TBF-α, TKBF ve VEBF gibi çok sayıda büyüme faktörlerini, kemokinleri ve sitokinleri salgılayarak devam eden enflamasyonun çözülmesi, apoptotik hücrelerin uzaklaştırılması ve yaralanmayı takiben hücre proliferasyonunu ve doku restorasyonunu destekler (Reinke & Sorg, 2012; Toma ve ark., 2021) (Şekil 2). Yara bölgesindeki patojenlerin makrofajlar tarafından uzaklaştırılmasının ardından, kan damarı geçirgenliğinde ve kapillerden transüda sızıntısında bir artış olur. Bu da proliferasyon fazının başlamasını sağlar (Toma ve ark., 2021).

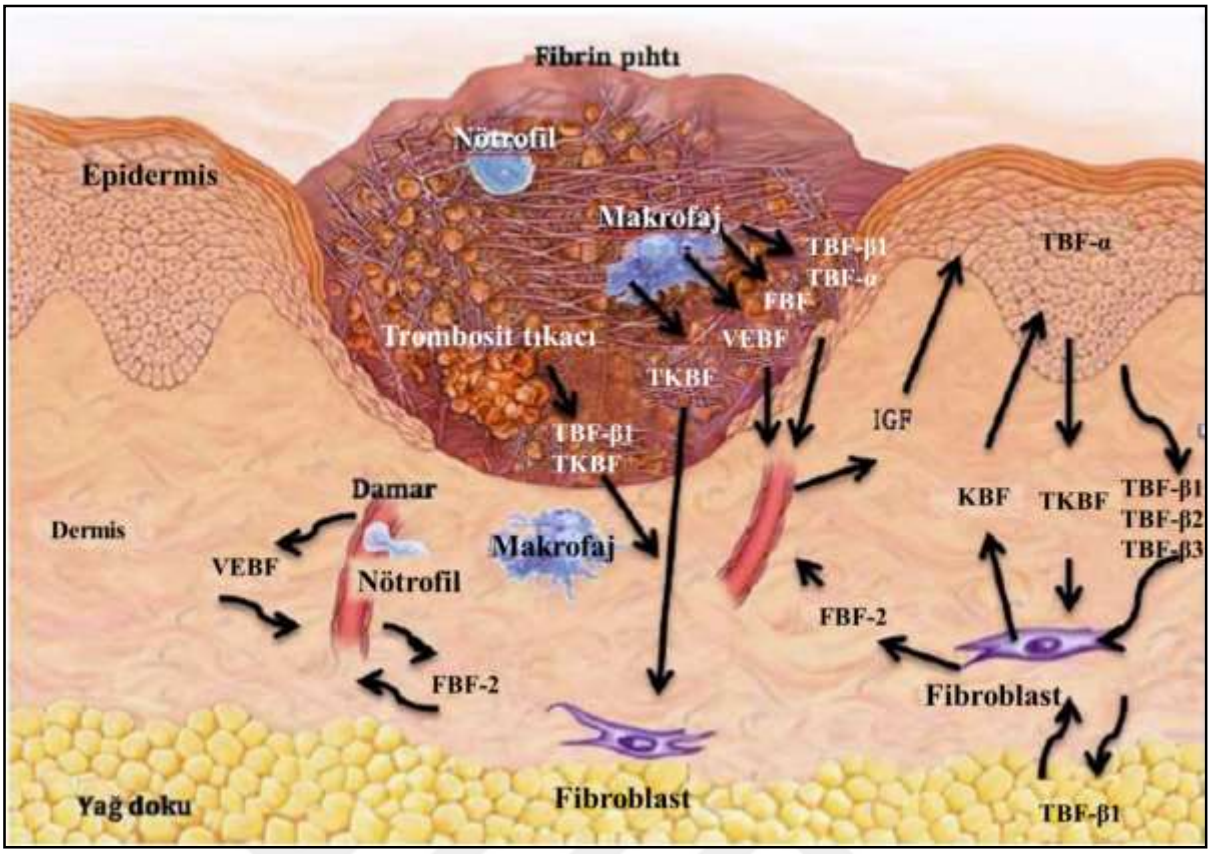

Şekil 2. Yara iyileşmesinin enflamatuar fazı (Singer ve ark., 1999'dan yararlanılarak hazırlanmıştır)

4.1.3. Proliferasyon fazı

Proliferasyon fazı; yaralanmadan sonraki 48 saat içinde başlayıp 15-21. günlere kadar devam eden, reepitelizasyon, granülasyon dokusunun oluşumu ve anjiyogenez aşamalarının gerçekleştiği evredir. Bu evrede enflamatuar hücrelerin sayısı azalırken keratinosit, fibroblast ve endotel hücreleri sayıca artar. Proliferatif faz, fibrin ve fibronektinden oluşan geçici bir ağ olarak işlev gören yeni sentezlenmiş ESM'nin birikimi ve fibroblastların göçü ile karakterizedir. (Reinke & Sorg, 2012; Toma ve ark., 2021; Wilkinson & Hardman, 2020).

Reepitelizasyon; yaralanmadan saatler sonra, trombositler, keratinositler ve antienflamatuar makrofajlar tarafından üretilen EBF, keratinosit büyüme faktörü (KBF) ve TBF-α tarafından başlatılır ve ilk olarak IL-1 ve TNF-α gibi enflamatuar sitokinler tarafından uyarılır (Broughton ve ark., 2006; Ellis ve ark., 2018). Fibroblastlar, komşu keratinositlerin yara bölgesine göç etmesini, epidermiste çoğalmasını ve farklılaşmasını simüle eden KBF-1, KBF-2 ve IL-6'yı sentezler ve salgılar. Yara kenarlarında keratinosit proliferasyonu meydana gelir. Keratinositler, proteazları kullanarak yara kenarı boyunca ESM'ye göç ederler. ESM'nin mezenkimiyle karşılaştıklarında yaranın iç kenarına yakın bir yere yapışırlar ve yeni bir bazal membran oluşturmaya başlarlar. Bunu takiben, başka bir keratinosit sırası defekti doldurmak için yeni oluşan epitelyal hücrelerin üzerinden geçer. Bu işlem, göç eden keratinositler

birbirleriyle fiziksel temasa geçene kadar devam eder. Temas ettiklerinde ise komşu keratinositler temas inhibisyonu ile sinyal vererek göç etmeyi durdururlar ve ince bir epitel tabakası oluşur. Yeni oluşan epitel, yarayı mikroorganizmaların invazyonundan ve enfeksiyondan korur, elektrolit ve sıvı kaybını engeller. (Broughton ve ark., 2006; Gantwerker & Hom, 2011).

Granülasyon dokusu yaralanmadan yaklaşık 4 gün sonra yara bölgesini doldurmaya başlar (Singer & Clark, 1999). Fibroblastlar, fibrinden zengin geçici matriksin granülasyon dokusu ile yer değiştirmesinden sorumlu ana hücrelerdir. Makrofajlar, fibroblastlar ve kan damarları aynı anda yara bölgesine hareket ederler. Makrofajlar, fibroplazi ve anjiyogenezi uyarmak için gerekli büyüme faktörlerinin salgılanmasından, fibroblastlar, geçici matriks olarak adlandırılan yeni ESM'nin sentezi, depozisyonu ve yeniden şekillenmesinden sorumludur. Kan damarları ise, hücre metabolizmasını sürdürmek için gerekli olan oksijen ve besinleri taşır (Singer & Clark, 1999). Fibroblastlar, TBF-β ve TKBF dahil olmak üzere trombositlerden, endotelyal hücrelerden ve makrofajlardan gelen sinyaller tarafından yara bölgesine yönlendirilirler (Wilkinson & Hardman, 2020). Yara bölgesine göç ettikten sonra matriks metalloproteinazlar olarak adlandırılan proteolitik enzimleri üreterek geçici matriksi bozarlar. Geçici matriksi fibronektin, tip III kolajen olan olgunlaşmamış kolajen ve proteoglikanlar açısından zengin olan granülasyon dokusu ile yer değiştirirler. Granülasyon dokusu hem yeni kan damarlarının oluşumunu hem de olgun ESM'nin birikmesini destekleyen yara bölgesine hücre göçü ve farklılaşması için yapı iskelesi görevi görür. Yarada bol miktarda kolajen matriks biriktiğinde, fibroblastlar kolajen üretimini durdururlar ve apoptoza uğrayarak ortadan kaybolurlar (Singer & Clark, 1999; Wilkinson & Hardman, 2020).

Yeni oluşan granülasyon dokusunu devam ettirebilmek için anjiyogenez süreci sırasında yeni kan damarlarının oluşumu gerçekleşir. Anjiyogenez, yara bölgesindeki ESM'nin yanı sıra endotelyal hücrelerin migrasyonuna da dayanan karmaşık bir süreçtir. Anjiyogenez; hipoksi nedeniyle tetiklenir, makrofajlar ve endotelyal hücreler tarafından üretilen VEBF, TKBF ve bazik fibroblast büyüme faktörü (bFBF) ile uyarılır. Anjiyogenez için bFBF yara iyileşmesinin ilk üç günü, VEBF ise 4 ile 7. günlerde granülasyon dokusunun oluşumu sırasında önemlidir. Yeni damar oluşumundaki ilk adım, büyüme faktörlerinin mevcut damarların endotel hücreleri üzerindeki reseptörlerine bağlanarak hücre içi sinyal yolaklarını aktive etmesidir. Aktive edilmiş endotel hücreleri, bazal membranı parçalayan proteolitik enzimler salgılar. Bazal membranın parçalanması, anjiyogenez faktörleri tarafından uyarılan endotel hücrelerinin çoğalıp, göç etmesine ve yaralı bölgede yeni kan damarları oluşturmasına izin verir (Reinke & Sorg, 2012; Singer & Clark, 1999; Wilkinson & Hardman, 2020) (Şekil 3).

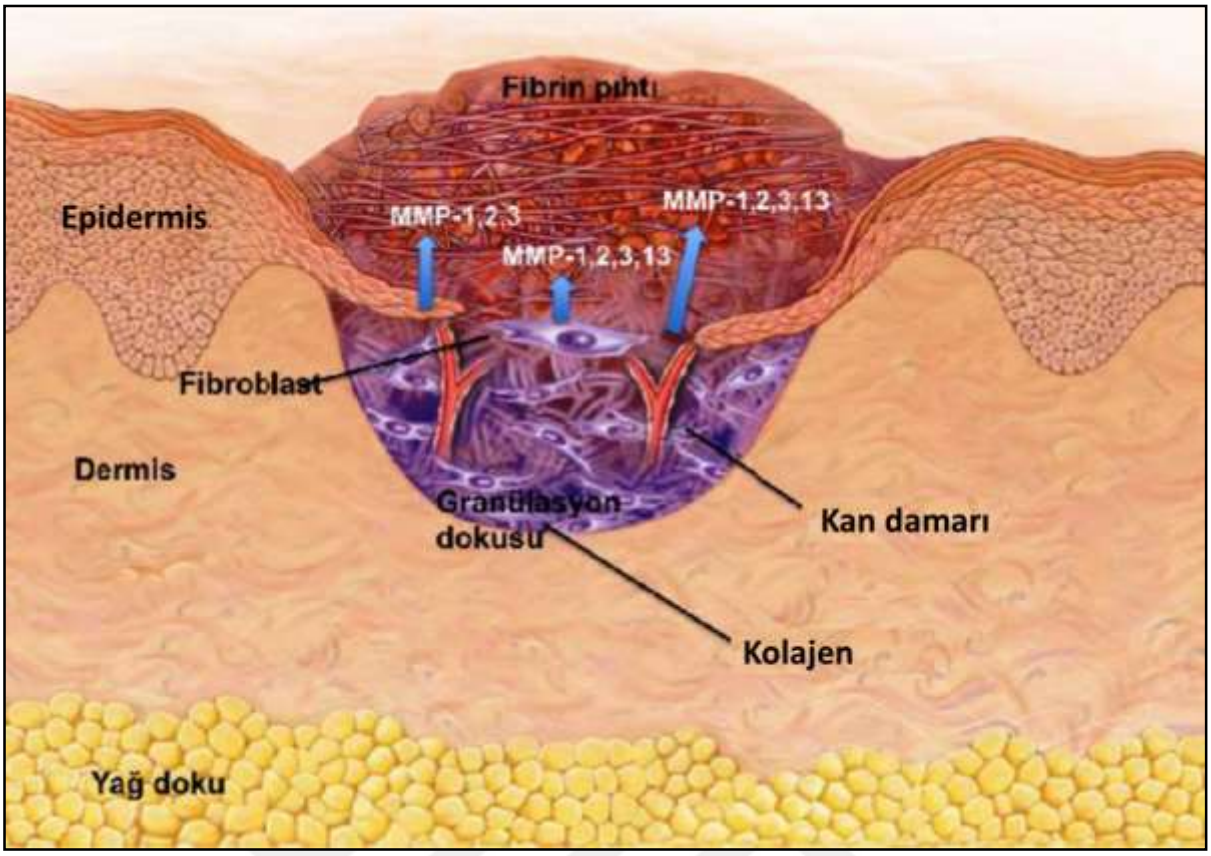

Şekil 3. Yara iyileşmesinin proliferasyon fazı (Singer ve ark., 1999'dan yararlanılarak hazırlanmıştır)

4.1.4. Yeniden şekillenme fazı

Yeniden şekillenme fazı; yara iyileşmesinin en uzun süre devam eden son evresidir. Yaralanmadan yaklaşık üç hafta sonra başlar ve iki yıla kadar devam edebilir (Toma ve ark., 2021). Bu faz sırasında, kolajenin yeniden yapılanması, düzenlenmesi ve kolajen demetleri arasında bağlantının yeniden kurulması meydana gelir. İyileşmenin önceki evrelerinde rol oynayan hücreler etkinliklerini kaybederler, apoptoza uğrayarak ortadan kalkarlar. Fibroblastların apoptozisi ile hücresel yoğunluğun ve damarlanması fazla olan granülasyon dokusunun oluşumu durur, yerini daha az hücre ve damardan oluşan skar dokusuna bırakır. Bu nedenle olgunlaşmış yara, hem avasküler hem de aselüler olarak karakterize edilir (Gantwerker & Hom, 2011; Reinke & Sorg, 2012).

Yeniden şekillenme fazı, mekanik gerilime ve TBF-β sinyaline yanıt olarak fibroblastlardan farklılaşan ve yaranın kontraksiyonundan sorumlu olan miyofibroblastlar tarafından yürütülür (Ellis ve ark., 2018). Miyofibroblastlar, makrofajlar, epidermal, endotelyal hücreler ve fibroblastlar tarafından salgılanan, matriks metalloproteinazları salgılarlar. Matriks metalloproteinazlar, proliferatif fazda üretilen, geçici ESM'yi ve organize olmamış, jel benzeri yapıda olan tip III kolajeni parçalar. Parçalanan tip III kolajen, daha sıkı ve organize yapıda olan tip I kolajen ile yer değiştirir. Sonra miyofibroblastlar, yara kontraksiyonuna neden olan

skar dokusunun küçülmesine yardımcı olurlar. Tip I kolajen, yaranın gerilme kuvvetini önemli ölçüde arttırır. Yara gerginliği, sağlamlığı ve mekanik etkilere verdiği cevap kolajen miktarı ve niteliğiyle paralellik gösterir. Yara gerilim kuvveti hiçbir zaman normal derinin % 80'ini geçmez (Ellis ve ark., 2018; Reinke & Sorg, 2012; Singer & Clark, 1999). Diyabet gibi yara iyileşmesini etkileyen sistemik hastalıklar, zayıf kolajen birikimine yol açarak yaranın gerilim kuvvetini büyük ölçüde etkilerler (Broughton ve ark., 2006; Witte & Barbul, 1997).

4.2. Yara İyileşmesinde Rol Oynayan Mediyatörler

Yara iyileşmesi, yara bölgesinde sitokinlerin ve çeşitli büyüme faktörlerinin salınmasıyla başlar. Yara iyileşmesinde, gerekli olan hücresel aktiviteleri stimüle veya inhibe etmek için çok fazla sayıda mediyatör görev almaktadır (Elbialy ve ark., 2021).

4.2.1. İnterlökin-1β

IL-1β, 11 çözünür molekül ve 10 ilişkili reseptörden oluşan IL-1 sitokin ailesinin bir üyesidir. IL-1 sitokin ailesi enflamasyon ve doğuştan gelen immün yanıtla ilişkilendirilmiştir (Mantovani ve ark., 2019). IL-1β, yara iyileşmesinin düzenlenmesi ile ilişkili olan, enflamatuar sinyallere yanıt olarak PMNL ve makrofajlar tarafından salgılanan proenflamatuar sitokindir (Oncul ve ark., 2007). IL-1β, sağlıklı bireylerin hücrelerinde mevcut değildir. Patojenler veya doku hasarıyla ilişkili moleküllere yanıt olarak aktif olmayan pro-IL-1β salgılanır. Bu protein Kaspaz-1 tarafından enflamazom olarak adlandırılan multiprotein kompleksine dahil edilerek aktif IL-1β'ya dönüştürülür (Bent ve ark., 2018; Lopez-Castejon & Brough, 2011; Mantovani ve ark., 2019). Salgılanan aktif IL-1β yara iyileşmesinde enflamasyonu başlatmada görev alır. IL-1β, vasküler alana erişim sağlayabilmek için vasküler bütünlüğü bozarak kılcal damarlardaki IL-1RI reseptörlerine bağlanır. Bu adım, daha fazla monosit göçünü destekleyerek IL-1β üretimini arttıran vasküler hücre adezyon molekülü 1'in salgılanmasını sağlar. Adezyon moleküllerinin artması ve kemokinlerin uyarılmasıyla birlikte nötrofillerin dolaşımdan ekstravasküler boşluğa oradan da etkilenmiş dokulara infiltrasyonu gerçekleşir. Nötrofiller nekrotik alanı çevreleyerek ölü hücreleri ve kalıntıları temizler (Dinarello, 2009; Dinarello ve ark., 2012) (Şekil 4).

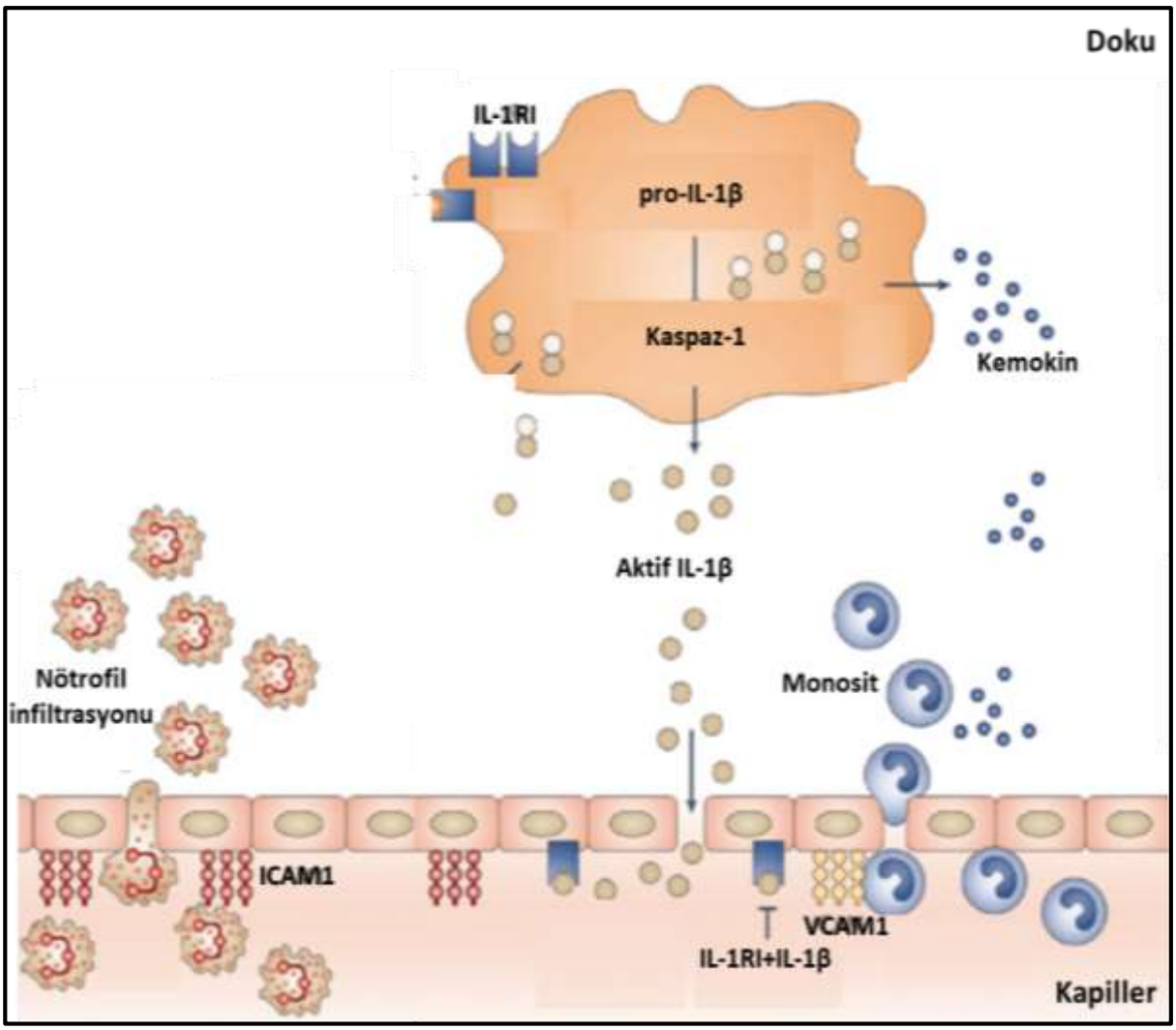

Şekil 4. IL-1β'nın enflamasyondaki rolü (Dinarello ve ark., 2012'den yararlanılarak hazırlanmıştır)

IL-1β, DM de dahil olmak üzere birçok enflamatuar hastalığın patofizyolojisinde rol oynayan güçlü bir proenflamatuar sitokindir. DM'nin neden olduğu hiperglisemi, makrofajlar tarafından yüksek seviyelerde IL-1β salgılanmasını uyarır. Salgılanan IL-1β, normal yara iyileşmesinde yer alan iyileştirici makrofaj fenotipinin salgılanmasını bloke ederek, kronik yara iyileşmesinde gözlenen proenflamatuar makrofaj fenotipinin sürdürülmesini sağlar. Bu da proenflamatuar yara ortamını destekler, enflamasyonu devam ettirir, DM'de yara iyileşmesinin bozulmasına ve gecikmesine neden olur (Mirza ve ark., 2013; Mirza ve ark., 2014) (Şekil 5). Diyabetik sıçanlarda yapılan bir çalışmada, IL-1β seviyelerinin azaltılmasıyla yara iyileşmesinin hızlandırılabileceği gösterilmiştir (Sun ve ark., 2021). Ancak, halen IL-1β'nın diyabetik yaralardaki gerçek rolü tam olarak aydınlatılamamıştır.

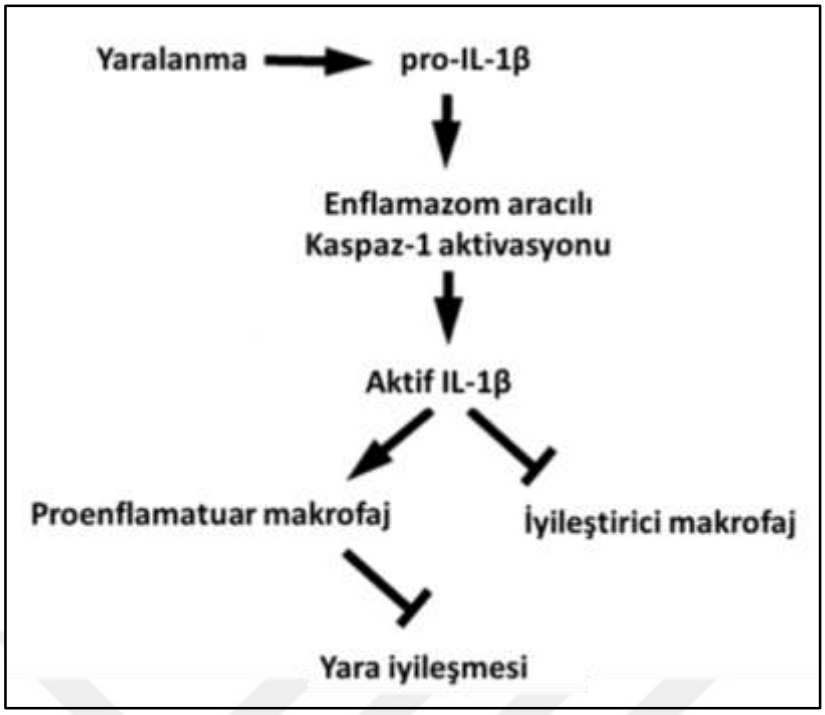

Şekil 5. Tip 2 diabetes mellitusta IL-1β'nın rolü (Mirza ve ark., 2014'ten yararlanılarak hazırlanmıştır)

4.2.2. Vasküler endotelyal büyüme faktörü

VEBF, biyolojik aktivitesini ağırlıklı olarak endotelyal hücreler üzerinde gösteren, anjiyogenezin temel mediyatörü olan, disülfite bağlı homodimerik, heparin bağlayıcı bir glikoproteindir (Li ve ark., 2003). Bir endotelyal hücre mitojeni, kemotaktik ajan ve vasküler geçirgenliğin indükleyicisi olarak görevleri vardır. VEBF gen ailesinin, VEBF-A, VEBF-B, VEBF-C, VEBF-D, VEBF-E, VEBF-F ve plasental büyüme faktörü olmak üzere 7 farklı üyesi bulunur. Bu üyeler anjiyogenez, lenfanjiyogenez, damar geçirgenliğini düzenleme gibi benzer biyolojik aktiviteler sergilemelerine karşın heparin ve ESM'ye bağlanmaları bakımından farklılıklar gösterirler. İnsanlarda VEBF, endotel hücrelerinde salgılanan ve yüksek afiniteli tip III tirozin kinaz reseptörü olan, VEBF reseptörü-1 (VEBFR-1) ve VEBF reseptörü-2'ye (VEBFR-2) bağlanarak etki göstermektedir (Bao ve ark., 2009; Li ve ark., 2003). VEBFR-1 hem pozitif hem de negatif anjiyojenik etkilere sahiptir. VEBFR-2 ise VEBF-A'nın mitojenik, anjiyojenik ve vasküler geçirgenlik etkilerinin birincil mediyatörüdür. VEBF-A, anjiyogenezle en çok ilgili olan ve çoğunlukla VEBF diye ifade edilen, VEBFR-1 ve VEBFR-2 yoluyla etki ederken, hipoksi tarafından aktive olan VEBF üyesidir (Bhisitkul, 2006). VEBF salgılanmasını; hipoksi, aktive edilmiş onkogenler, H_2O_2, siklooksijenaz-2, nitrik oksit, EBF, IBF, TKBF, bFBF, TBF- β gibi çeşitli büyüme faktörleri ve TNF-α, IL-1β, IL-6, IL-8 gibi çeşitli sitokinler arttırmaktadır (Josko & Mazurek, 2004; Kim ve ark., 2013; Vural, 2018) (Şekil 6).

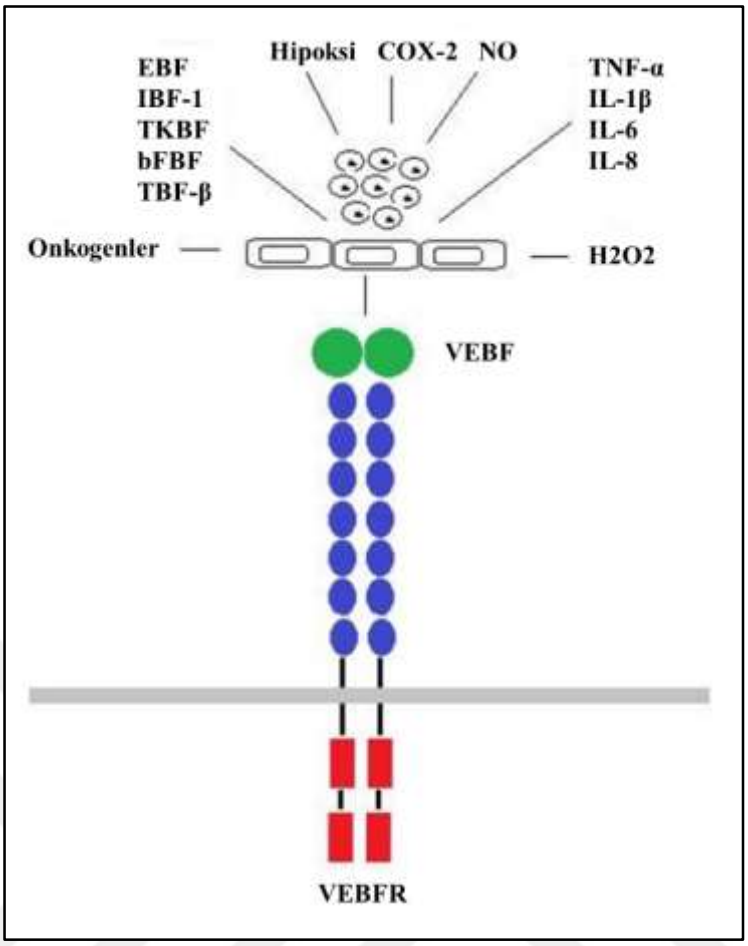

Şekil 6. VEBF salgılanmasını etkileyen faktörler (Vural, 2018'den yararlanılarak hazırlanmıştır)

VEBF'nin yara iyileşmesindeki en önemli görevi anjiyogenezin uyarılmasıdır. Yara iyileşmesi sırasında meydana gelen anjiyogenez; vazodilatasyon, bazal membran degradasyonu, endotelyal hücre göçü ve proliferasyonu dahil olmak üzere birçok aşamadan meydana gelir ve bu aşamaların çoğunda rol oynar. VEBF, yara iyileşmesine katılan endotel hücreleri, fibroblastlar, keratinositler, düz kas hücreleri, trombositler, nötrofiller ve makrofajlar gibi birçok hücre tarafından salgılanır. Normalde deride düşük seviyede salgılanırken, yara iyileşmesi sırasında keratinositler tarafından salgılanması arttırılır (Bao ve ark., 2009; Li ve ark., 2003).

VEBF, VEBFR-2 reseptörüne bağlanarak nitrik oksit sentezini uyarır. Nitrik oksit vazodilatasyonu destekleyerek vasküler geçirgenliği arttırır. VEBF tarafından endotelyal hücrelerden üretimi arttırılan matriks metalloproteinazlar ise, bazal membranın ve ekstraselüler matriksin yapısal elemanlarını yok ederek ekstravasküler boşluğa endotelyal hücre göçünü kolaylaştırır. VEBF, kemotaksis ve vazodilatasyon olmak üzere iki ana mekanizma yoluyla yara iyileşmesinde endotelyal hücre göçünü uyarır. Ayrıca, endotelyal hücrelerin ömrünü uzatır ve proliferatif kapasitelerini arttırır (Bao ve ark., 2009) (Şekil 7).

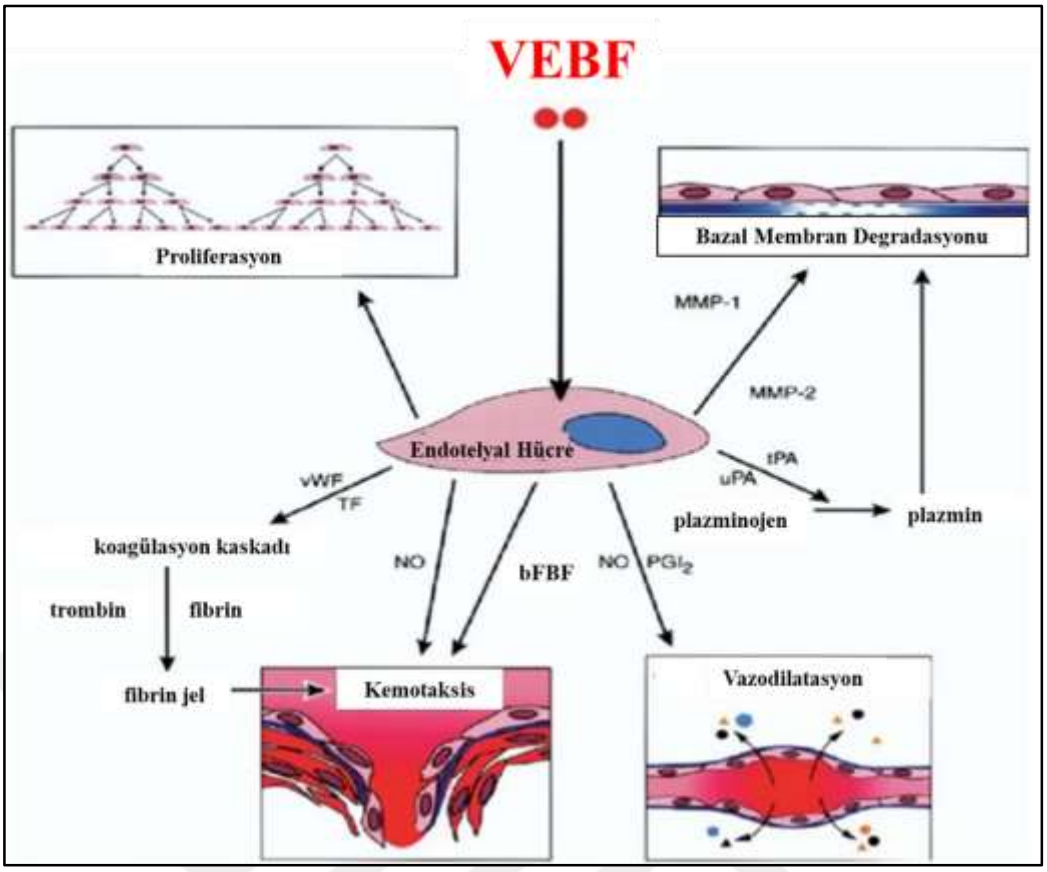

Şekil 7. VEBF'nin yara iyileşmesindeki rolü (Bao ve ark., 2009'dan yararlanılarak hazırlanmıştır)

4.2.3. Kaspaz-3

Kaspazlar, apoptozun başlatılması ve durdurulmasında anahtar rol oynayan sistein-aspartik-proteazlardır (Akar ve ark., 2018). Kaspaz gen ailesi şimdiye kadar bilinen en az 14 üye içerir. Bu üyeler, apoptozun başlatılmasında ve uygulanmasında önemli roller oynamaktadır (Nicholson, 1999). Kaspazlar, inaktif proteinler olan prokaspazlar tarafından sentezlenir ve aktive edilirler. Prokaspaz apoptozun başlatılmasından sonra aktif kaspaz formuna dönüşür. Kaspazlar, ilk aktifleşen kaspaz 2, 8, 9 ve 10'dan oluşan başlatıcı kaspazlar, apoptozun yıkım aşamasını gerçekleştiren kaspaz 3, 6 ve 7'dan oluşan efektör kaspazlar ve kaspaz 1, 4, 5, 11, 12, 13 ve 14'ten oluşan enflamatuar kaspazlar olarak üç gruba ayrılır (Akar ve ark., 2018; Johnson ve ark., 2014). Bunlar arasında yer alan Kaspaz-3, en sık aktive olan, hücre ölümünü gerçekleştiren ve memeli hücrelerinde apoptozun anahtar düzenleyicisi olan bir proteazdır. Kaspaz-3, apoptozun hem intrinsik hem de ekstrinsik yolaklarının son aşamasında yer alır (Akar ve ark., 2018) (Şekil 8).

- **İntrinsik yolak:** Genellikle hipoksi, iskemi veya UV hasarının sonucu meydana gelir. Bu yolağın temelinde mitokondrial geçirgenliği düzenleyen proapoptotik ve antiapoptotik moleküllerin dengesi vardır. Bu aşamada mitokondrial geçirgenlik artar ve proapoptotik moleküller hücre sitoplazmasına salınır. Apoptoz inhibisyonunda

görevli olan en önemli protein Bcl-2'dir. Apoptozun düzenlenmesinde Bcl-2 ailesinin yirmiden fazla proteini görevlidir. Bunlardan Bcl-2 ve Bcl-x iki ana antiapoptotik proteindir. Hücreler yaşamsal sinyallerini kaybettiklerinde mitokondrial membrandan Bcl-2 ve Bcl-x antiapoptotik proterinler yok olarak yerlerini ailenin Bak, Bax ve Bim gibi proapoptotik proteinlerine bırakırlar. Buna bağlı olarak membran geçirgenliği artar ve sitokrom-c mitokondriden sitoplazmaya geçer. Böylece normalde Bcl-2'ye bağlı bir protein olan Apaf-1 (apoptoz aktive edici faktör-1) de Bcl-2'den ayrılıp sitoplazmaya salınır. Her iki protein sitoplazmadaki pro-Kaspaz-9 ile birleşerek apoptozom adı verilen yapıyı, dolayısıyla kaspaz-9 aktivasyonunu gerçekleştirirler. Pro-Kaspaz-9 bölünür ve kaspaz kaskadını aktive ederek Kaspaz-3, Kaspaz-6 ve Kaspaz-7'nin bölünmesine ve aktivasyonuna neden olur. Ortaya çıkan kaspaz kaskadı, Kaspaz-3 aktivasyonu ile sona erer. Kaspaz-3 aktivasyonu, intrinsik ve ekstrinsik yolaklar için birleşme noktasını temsil eder ve hücre ölümünün başlatılmasındaki son adımdır (Johnson ve ark., 2014).

- **Ekstrinsik yolak:** Bu yolakta ölüm reseptörleri görev alırlar. Ölüm reseptörleri, TNF ailesinden olan reseptörlerdir. Bunlardan TNF-α ve Fas ölüm reseptörü en önemlilerindendir. Hücre yüzeyindeki ölüm reseptörlerine (Fas, TNFR, DR5) ölüm sinyalleri (FasL, TNF-alfa, TRAİL) bağlanır. FasL ve TNF-α bağlanması ile pro-Kaspaz-8, Kaspaz-8'e dönüşür. Böylece kaspaz kaskadı aktivasyonu başlatılmış olur. Kaspaz-3, Kaspaz-6 ve Kaspaz-7'nin bölünmesi ve aktivasyonu ile sonuçlanan kaspaz kaskadı, intrinsik yolakla benzer şekilde, DNA parçalanması, apoptotik cisimlerin oluşumu ve hücre ölümüyle sonuçlanır (Johnson ve ark., 2014).

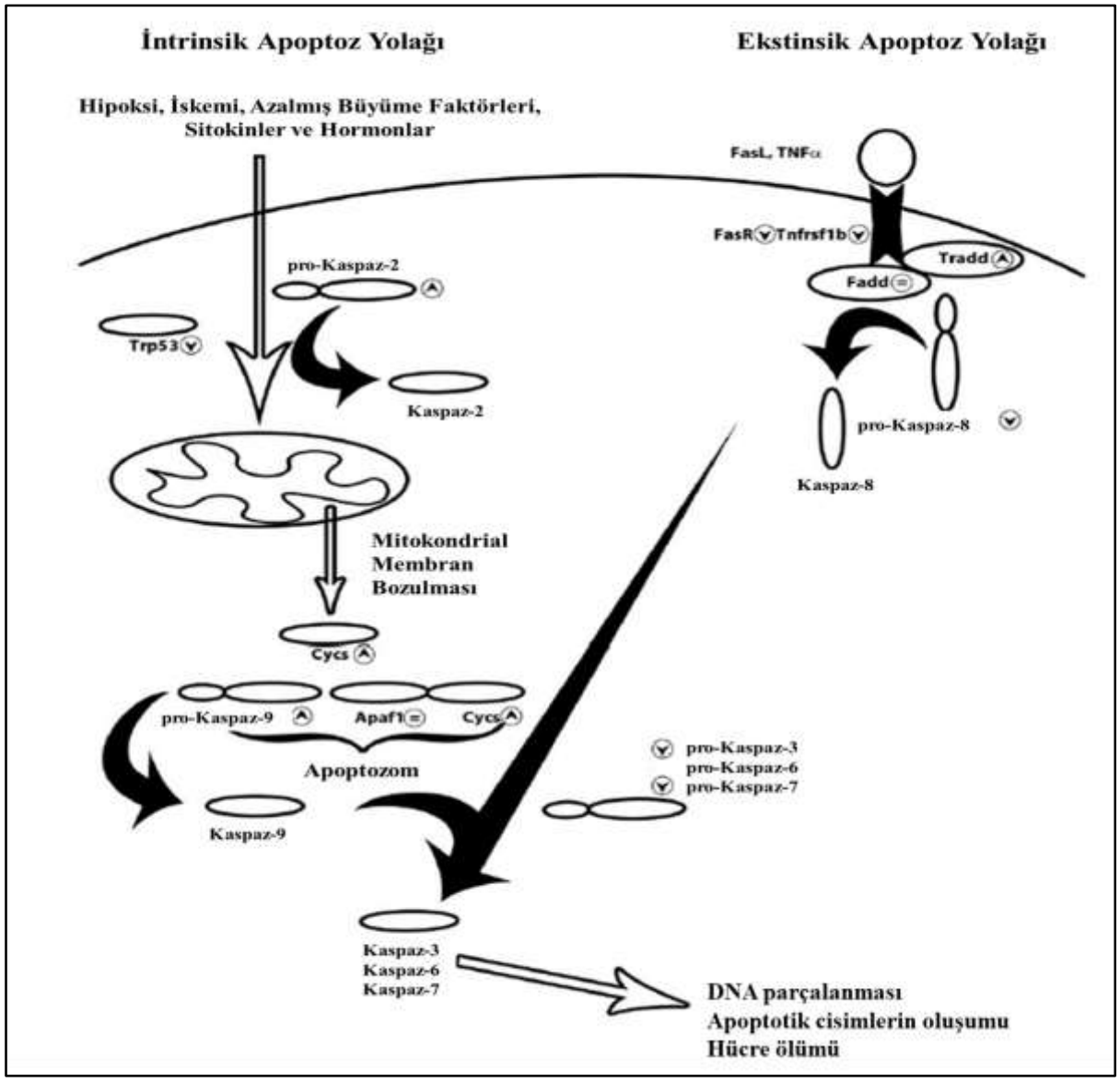

Şekil 8. İntrinsik ve ekstrinsik apoptoz yolaklarının şematik gösterimi (Johnson ve ark., 2014'ten yararlanılarak hazırlanmıştır)

Apoptoz, yara iyileşmesinin çeşitli evrelerinde görevini tamamlamış ve daha fazla ihtiyaç bulunmayan enflamatuar hücre ve dokuların efektör kaspazlar tarafından ortamdan uzaklaştırılmasını sağlar. Proliferatif fazın sonunda yeterli kolajen biriktiğinde fibroblastlar apoptoza uğramaya başlar. Yara matürasyonunun tamamlanması üzerine, endotelyal hücreler ve geri kalan fibroblastlar da apoptoza uğrayarak yara bölgesinden yok olurlar (Greenhalgh, 1998).

4.3. Yara İyileşmesi Tipleri

Yara iyileşmesi onarım türüne göre primer, sekonder ve tersiyer olmak üzere üçe, iyileşme zamanına göre de akut ve kronik yaralar olmak üzere ikiye ayrılır (Whitney, 2005).

4.3.1. Primer yara iyileşmesi

Primer yara iyileşmesi, yara kenarlarının birbirine yaklaştırıldığı, dikiş materyalleri ile kapatıldığı, temiz, enfekte olmayan cerrahi kesinin en az skar dokusuyla komplikasyonsuz olarak iyileşmesidir (Şekil 9). Yara kenarlarında 24 saat içinde fibrin pıhtısına doğru hareket eden nötrofiller belirir. Epidermal süreklilik 24-48 saatte yeniden kurulur. Nötrofiller 3. günde büyük ölçüde kaybolurken yerini makrofajlar alır. 2-3 gün içinde neovaskülarizasyon maksimuma ulaşır, çevredeki sağlam dokulardan yeni damarlar oluşur ve yara alanı granülasyon dokusu ile dolar. Yara kenarlarında açıklık yoktur, meydana gelen granülasyon dokusu dar bir alanı kaplar ve mikroorganizma kontaminasyonu çok azdır. Birinci ayın sonunda skar dokusu, intakt bir epidermisle kaplı, enflamatuar hücre bulunmayan bağ dokusundan oluşur (Chhabra ve ark., 2017; Velnar ve ark., 2009).

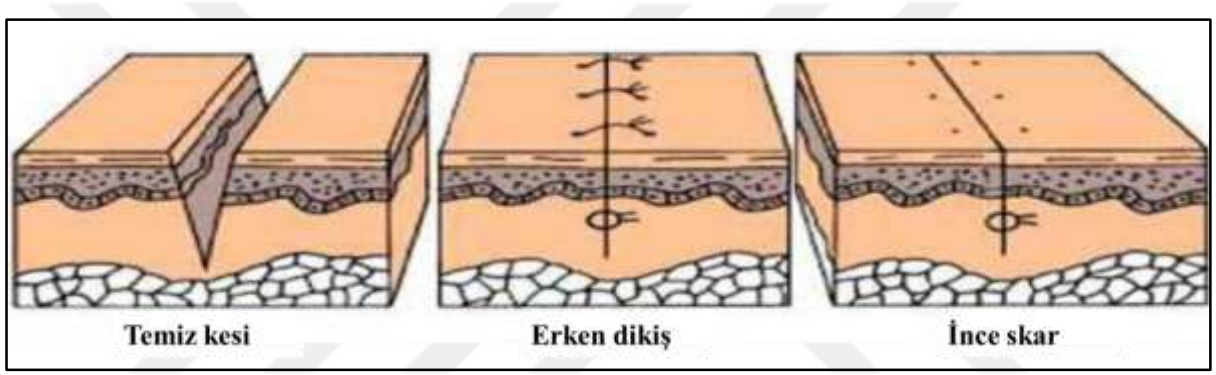

Şekil 9. Primer yara iyileşmesi (Broughton ve ark., 2006'dan yararlanılarak hazırlanmıştır)

4.3.2. Sekonder yara iyileşmesi

Sekonder yara iyileşmesi, doku kaybının fazla olduğu, yara kenarlarının bir araya getirilemediği durumlarda yaranın açık bir şekilde iyileşmesidir (Şekil 10). Geniş doku defekti olan yüzey yaralanmalarında, çok fazla miktarda hücre ve doku kaybının olduğu durumlarda iyileşme süreci daha karmaşıktır. Genellikle avülziv yaralanmalar, lokal enfeksiyonlar ya da yetersiz kapanan yaralarda sekonder iyileşme görülür. Dikiş atılmadan kendiliğinden iyileşmeye bırakılan veya dikişleri alınarak sonradan kenarları birbirinden ayrılan ameliyat yaraları da sekonder olarak iyileşir. Primer iyileşmeye kıyasla sekonder iyileşme daha uzun sürer. Enflamatuar reaksiyonun daha şiddetli olması, daha fazla miktarlarda granülasyon dokusunun oluşması ve yara kontraksiyonun çok daha fazla olması sekonder iyileşmeyi primer iyileşmeden ayıran farklardır. (Chhabra ve ark., 2017; Velnar ve ark., 2009).

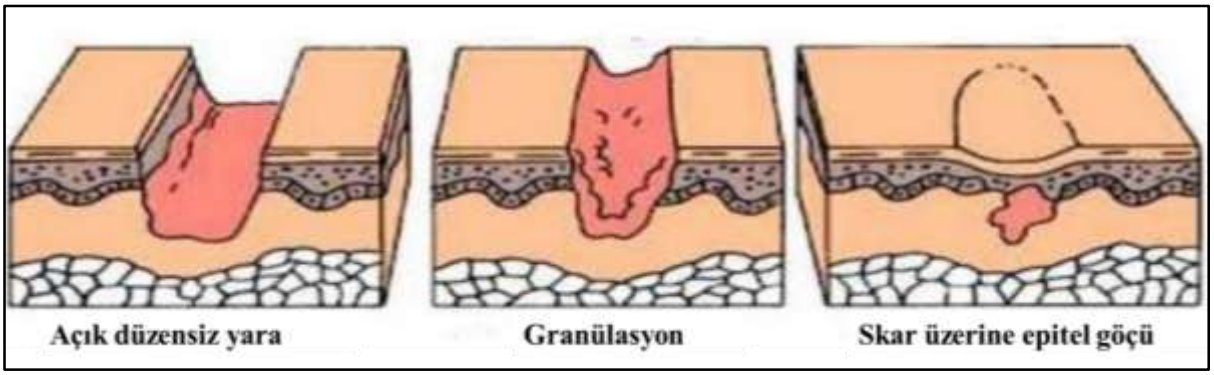

Şekil 10. Sekonder yara iyileşmesi (Broughton ve ark., 2006'dan yararlanılarak hazırlanmıştır)

4.3.3. Tersiyer yara iyileşmesi

Tersiyer yara iyileşmesi ya da diğer adıyla gecikmiş primer kapama yaranın 4-5 gün açık bırakıldıktan sonra primer iyileşmesi için kapatıldığı iyileşme şeklidir (Şekil 11). Doku hasarının geniş olduğu ve mikroorganizma kontaminasyonu olan yaralarda yaradaki enfeksiyon riskini azaltmak için bu iyileşme şekli uygulanır. Kontamine yara debride edilir. Granülasyon dokusunun oluşması beklenir. Bu sürede yara sekonder iyileşmeye bırakılır. Yeterince granülasyon dokusu oluştuğunda ve enfeksiyon riskinin minimal olduğu düşünüldüğünde, yara primer iyileşmesi için dikilir (Broughton ve ark., 2006).

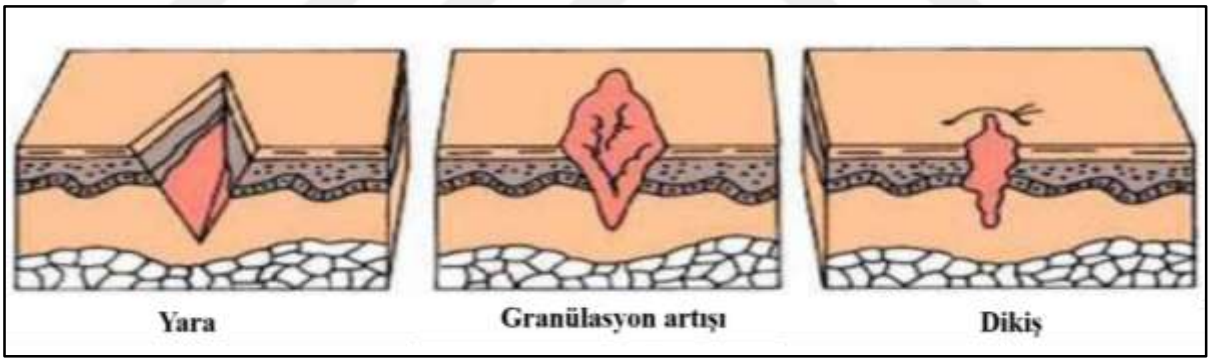

Şekil 11. Tersiyer yara iyileşmesi (Broughton ve ark., 2006'dan yararlanılarak hazırlanmıştır)

4.3.4. Akut ve kronik yaralar

Akut yaralar; yaranın derinliğine ve boyutuna göre 8-12 haftada iyileşebilen yaralardır. Yaralanma başlangıcında bütün yaralar akut olarak kabul edilebilir (Alven & Aderibigbe, 2020). Kronik yaralar; 12 haftadan daha uzun zamanda iyileşen veya iyileşmeyen yaralardır. İlerlemiş yaş, sigara kullanımı, radyoterapi, kemoterapi, malignite, obezite, immün sistemi baskılayan ilaç kullanımı, steroid ve antikoagülan kullanımı, enfeksiyon varlığı gibi çeşitli faktörler yara iyileşme zamanını geciktirerek kronik yara oluşumuna sebep olur (Alven & Aderibigbe, 2020; Chhabra ve ark., 2017). Kronik yaralar, zamanında iyileşme göstermediği için yara bölgesinde mikroorganizma invazyonuna ve enfeksiyona yatkınlık artar. Buna bağlı

olarak, kronik yaralar yaşamı tehdit ederek hasta morbiditesine ve mortalitesine yol açabilir (Alven & Aderibigbe, 2020; Ellis ve ark., 2018).

4.4. Yara İyileşmesini Etkileyen Faktörler

Yara iyileşmesinin bozulmasına birden çok faktör neden olabilir. Yara iyileşmesini etkileyen bu faktörler lokal ve sistemik olarak iki ana sınıfa ayrılabilir (Guo & Dipietro, 2010).

4.4.1. Lokal faktörler

Lokal faktörler, yaranın özelliklerini doğrudan etkileyen faktörlerdir. Bunlar (Guo & Dipietro, 2010):

- Enfeksiyon,
- Yetersiz oksijenlenme veya perfüzyon,
- Yabancı cisimler,
- Vasküler bozukluklar

4.4.2. Sistemik faktörler

Sistemik faktörler; kişinin iyileşme yeteneğini etkileyen genel sağlık veya hastalık durumudur. Sistemik faktörler, lokal faktörlerle ilişkilidir. Lokal faktörler yoluyla yara iyileşmesinin bozulmasına yol açarlar. Bunlar (Gantwerker & Hom, 2011; Guo & Dipietro, 2010):

- Yaş/cinsiyet,
- Stres,
- Hastalıklar:
    - DM,
    - Kalıtsal iyileşme bozuklukları,
    - Kronik akciğer hastalığı,
    - Kronik kalp hastalığı,
    - Kronik karaciğer hastalığı,
    - Üremi
- Obezite
- İlaçlar:
    - Glukokortikoid steroidler,
    - Non-steroid antienflamatuar ilaçlar,
    - Kemoterapi
- Sigara ve alkol,
- Bağışıklık sistemini baskılayan durumlar:
    - Kanser,
    - Radyasyon tedavisi,
    - AIDS

- Malnütrisyon
    - Protein eksikliği,
    - Vitamin eksikliği,
    - Mineral eksikliği

4.5. Diabetes Mellitus

DM, pankreastan salgılanan insülin yetersizliği ve/veya dokuların insüline cevabının bozulmasıyla oluşan; yavaş ilerleyen, hiperglisemi ile karakterize kronik metabolik bir hastalıktır. DM nedeniyle başta karbonhidrat metabolizması olmak üzere protein ve yağ metabolizmalarında bozukluklar meydana gelmektedir. DM sonucu ortaya çıkan kronik hiperglisemi, özellikle gözler, böbrekler, sinirler, kalp ve kan damarları gibi farklı organların yetmezliğine, uzun dönem hasarına ve fonksiyon bozukluğuna yol açmaktadır (American Diabetes Association, 2014).

4.5.1. Diabetes mellitusun epidemiyolojisi

DM, en sık görülen kronik hastalıklardan biridir. 2021 yılında Uluslararası Diyabet Federasyonu tarafından yayınlanan 'Onuncu Diyabet Atlası' verilerine göre 2021 yılı itibari ile dünyada 537 milyon DM hastası olduğu bilinmektedir. Bu sayının 2030'da 643 milyona, 2045'te ise 783 milyona çıkacağı tahmin edilmektedir (Aschner ve ark., 2021; Sun ve ark., 2022). DM, 21.yüzyılda insan sağlığını tehdit eden en önemli sistemik hastalıklardan biri haline gelmiştir. Dünya Sağlık Örgütü'nün verilerine göre DM, tüm dünyada ölüm nedenleri arasında iskemik kalp hastalığı, inme, kronik obstrüktif akciğer hastalığı, alt solunum yolu enfeksiyonları, doğumsal anomaliler, solunum yolu kanserleri, Alzheimer ve diğer demans hastalıklar, diyare ile ilişkili hastalıklardan sonra 9. sırada yer almaktadır (World Health Organization, 2020). 2021 yılında dünyada 6,7 milyon insanın DM ve komplikasyonları nedeniyle hayatını kaybettiği rapor edilmiştir (Sun ve ark., 2022).

4.5.2. Diabetes mellitusun sınıflaması

DM'nin sınıflaması Amerikan Diyabet Derneği tarafından şu şekilde yapılmıştır (American Diabetes Association, 2019):

- Tip 1 DM
- Tip 2 DM
- Gestasyonel DM
- Diğer DM tipleri
    - Monogenik DM sendromları
        - Neonatal DM
        - Gençlerde görülen erişkin tip DM
    - Ekzokrin pankreas hastalıkları

- Kistik fibrozis
- Pankreatit

➢ İlaç veya kimyasal indüklenmiş DM

- Glukokortikoid kullanımı ile gelişen DM
- HIV/AIDS tedavisi sırasında gelişen DM
- Organ nakli sonrası gelişen DM

4.5.2.1. Tip 1 diabetes mellitus

Tip 1 DM, tüm DM hastalarının yaklaşık %5-10'unu oluşturmaktadır. Daha önce insüline bağımlı DM veya jüvenil DM olarak adlandırılan tip 1 DM, insülin üretecek pankreastaki β-hücrelerinin hücresel olarak otoimmün yıkımı sonucu insülin eksikliğinden kaynaklanmaktadır. β-hücrelerinin otoimmün yıkımı, birden fazla genetik yatkınlık ve açıklanamayan çevresel faktörlerle ilişkilidir. DM'nin bu tipinde, β-hücre yıkım hızı değişkenlik göstermektedir. Bebekler ve çocuklarda hızlı bir yıkım görülürken yetişkinlerde yıkım daha yavaştır. Tip 1 DM'li bireylerde üretilen insülin miktarı yetersiz olduğu için insülin hormonunun dışarıdan takviye olarak alınması gerekmektedir. Bu hastalar ayrıca Graves hastalığı, Hashimoto tiroiditi, Addison hastalığı, vitiligo, çölyak hastalığı, otoimmün hepatit, miyastenia gravis ve pernisiyöz anemi gibi diğer otoimmün bozukluklara eğilim göstermektedirler (American Diabetes Association, 2014).

4.5.2.2. Tip 2 diabetes mellitus

Tip 2 DM, tüm DM hastalarının yaklaşık %90-95'ini oluşturmaktadır. Daha önce insüline bağımlı olmayan DM veya erişkin DM olarak adlandırılan tip 2 DM, genellikle insülin direncine sahip olan ve göreceli olarak insülin eksikliğine sahip olan bireyler bu grupta yer alır. Spesifik etiyolojiler bilinmemekle birlikte, bu hastalarda β-hücrelerinin otoimmün yıkımı görülmez. Tedavisinde insülin hormonunun dışarıdan takviye olarak alınması gerekmemektedir. Yaş, obezite ve fiziksel aktivite eksikliği gibi faktörler tip 2 DM gelişme riskini arttırmaktadır. Ayrıca önceden gestasyonel DM geçirmiş olan kadınlarda, hipertansiyon veya dislipidemisi olan bireylerde daha sık görülmektedir. Görülme sıklığı ırksal/etnik alt gruplara göre değişiklik göstermektedir (American Diabetes Association, 2014).

4.5.3. Diabetes mellitusun komplikasyonları

DM'nin komplikasyonları akut ve kronik olmak üzere iki gruba ayrılmaktadır (Tablo 1). Etiyolojilerinde farklılıklar bulunsa da, tip 1 DM ve tip 2 DM tedavi edilerek kontrol altına alınmadığı takdirde akut ve kronik komplikasyonların birçoğuna neden olabilir. Bu komplikasyonlar yaşamı tehdit edebilecek seviyede ve ciddi olabilir (Fonseca ve ark., 2012). DM nedeniyle gelişebilecek komplikasyonların önlenmesi ya da geciktirilmesi için DM'li

bireylerin, yaşamları boyunca DM yönetimlerini en iyi şekilde ve kararlılıkla sağlamaları, devam ettirmeleri oldukça önemlidir (Tuchman, 2009).

Tablo 1. Diabetes mellitusun komplikasyonları

Akut Komplikasyonlar	**Kronik Komplikasyonlar**	
• Hipoglisemi	**Makrovasküler Komplikasyonlar**	**Mikrovasküler Komplikasyonlar**
• Diyabetik ketoasidoz	• Koroner arter hastalığı	• Retinopati
• Hiperglisemik hiperozmolar nonketotik koma	• Serebrovasküler hastalık	• Nefropati
• Laktik asidoz	• Periferal vasküler bozukluk	• Nöropati
		• Diyabetik ayak

4.5.4. Diabetes mellitus ve yara iyileşmesi

DM, yara iyileşmesinin bozulmasına ve gecikmesine neden olan önemli bir metabolik hastalıktır. DM'a bağlı gelişen hiperglisemi, makrovasküler ve mikrovasküler komplikasyonlara ve enfeksiyona karşı direnç gösterebilme kabiliyetinin azalmasına yol açarak DM'de doku onarımının değişmesine ve yara iyileşmesinin bozulmasına neden olmaktadır (Burgess ve ark., 2021; Greenhalgh, 2003). Normal yara iyileşmesinde enflamatuar hücrelerin yara bölgesine göçüyle uyarılan büyüme faktörlerinin etkisiyle meydana gelen endotel hücre proliferasyonu, anjiyogenez, kolajen sentezi gibi olaylar DM'de değişikliğe uğradığı için yara iyileşmesi gecikebilmektedir. DM, hücre proliferasyonunu ve kolajen sentezini engeller, fibroblast oluşumunu ve büyüme faktörlerinin salgılanmasını azaltır, yara bölgesindeki hücrelerin apoptozunu arttırır, anjiyogenez, granülasyon dokusu oluşumu, kemotaksi ve fagositozu azaltır, enfeksiyon oluşma riskini arttırır (Blakytny & Jude, 2006) (Şekil 12).

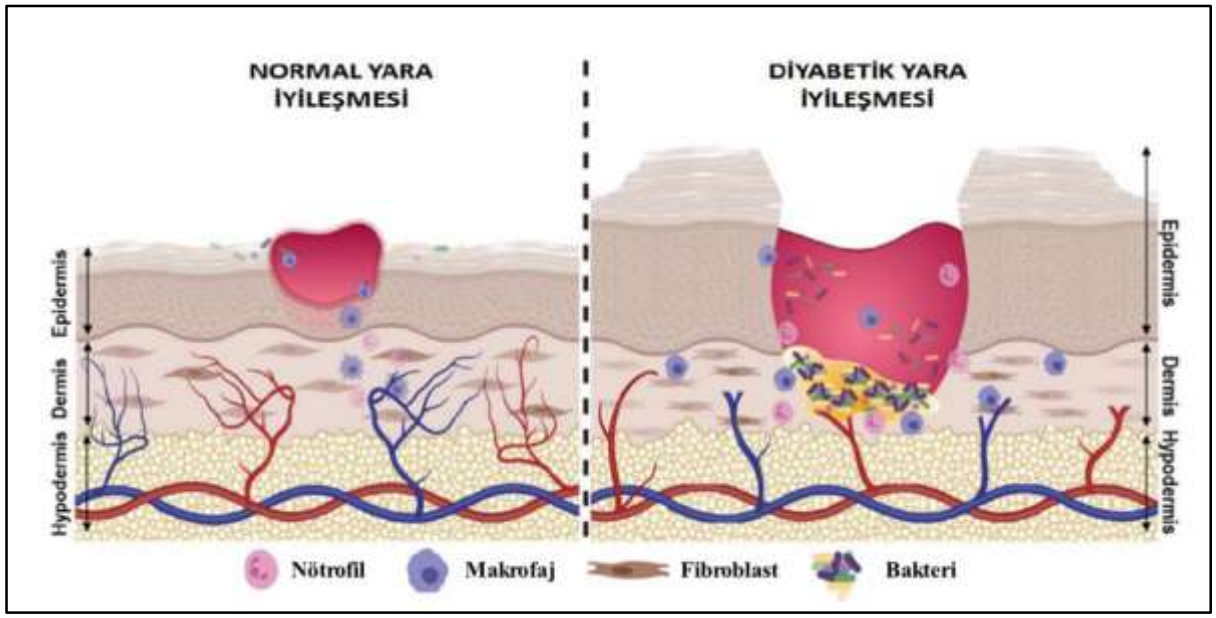

Şekil 12. Diyabetik yaraların patofizyolojisi (Burgess ve ark., 2021'den yararlanılarak hazırlanmıştır)

DM, yara iyileşmesi fazlarında değişiklikler meydana gelmesine neden olmaktadır (Tablo 2). Yara iyileşmesi fazları, spesifik metabolik eksiklikler, hemoglobinin glikasyonuna bağlı hipoksi gibi bozulmuş fizyolojik cevaplar ve kan damarlarının vazokonstrüksiyonu gibi faktörler tarafından durdurulur. Hipoksi, vasküler değişikliklerin bir sonucu olarak ortaya çıkar ve dokuya yetersiz besin ve oksijen sağlanmasına neden olarak yara iyileşme sürecini geciktirir (Patel ve ark., 2019; Sharp & Clark, 2011). DM'li bireylerde hipoksi ve hiperglisemiye bağlı bozulmuş lökosit fonksiyonu vardır. DM'taki metabolik anormallikler, lökositlerin kemotaksisinde azalma ile birlikte nötrofillerin ve makrofajların yaraya yetersiz göçüne yol açar. Azalan lökosit aktivitesini telafi etmek için enflamatuar sitokinler, diyabetik yarada normalden çok daha uzun süre kalarak enflamatuar fazı uzatır ve granülasyon dokusu oluşumunun gecikmesine neden olur (Sharp & Clark, 2011). Hipoksi, iyileşmenin erken evrelerinde anjiyogenezin ve fibroblast çoğalmasının uyarılmasında rol oynar (Stadelmann ve ark., 1998). Anjiyogenez, normal yara iyileşmesinin proliferatif fazı sırasında, ESM için kolajen üreten fibroblastları desteklemek için yeni vasküler doku üretir. Ancak, DM varlığında yara bölgesinde yüksek sayıdaki enflamatuar sitokinler nedeniyle proliferasyonu destekleyen faktörlerde azalma meydana gelir. Yara bölgesine oksijen taşıyan yeni kan damarları ile oksijen seviyesi düzelmez, fibroblastlar kolajen üretemez ve yara iyileşmesinde bozulma meydana gelir (Sharp & Clark, 2011). Hücresel değişiklikler, DM'de yara iyileşmesini geciktirerek yara bölgesinde enfeksiyonu riskini arttırır (Blakytny & Jude, 2006; Falanga, 2005).

Tablo 2. Diabetes mellitusta bozulmuş yara iyileşmesi fazları

HEMOSTAZ	**ARTMIŞ ENFEKSİYON RİSKİ** **ZAYIF VASKÜLARİZASYON**
ENFLAMASYON	Yavaş ve etkisiz nötrofil ve makrofaj aktivitesi Uzun süren enflamasyon
PROLİFERASYON	Azalmış fibroblast aktivitesi Azalmış kolajen sentezi
YENİDEN ŞEKİLLENME	Skar dokusunun zayıf olması nedeniyle enfeksiyonun tekrarlama riski

4.6. Hyalüronik Asit

İlk olarak 1934 yılında Karl Meyer ve John Palmer tarafından sığır gözünün vitröz humorundan izole edilen HA, yüksek moleküler ağırlıklı, tekrarlayan glukuronik asit ve N-asetil-glukozamin birimlerinden oluşan, glikozaminoglikan ailesinin sülfatlanmamış polisakkarit bileşenidir (Gupta ve ark., 2019) (Şekil 13). Diğer glikozaminoglikanlar gibi bir çekirdek proteine bağlanma göstermez ve Golgi cisimciği yerine plazma membranında sentezlenir (Fraser ve ark., 1997; Kavasi ve ark., 2017). HA, fibroblastlar tarafından salgılanan hyalüronan sentetaz enzimi ile sentezlenerek doğrudan ESM'ye salınır. HA'nın enzimatik degredasyonu ise, HA'yı yüksek afiniteyle parçalayan hyalüronidaz enzimi tarafından gerçekleşir (Dahiya & Kamal, 2013; Kavasi ve ark., 2017).

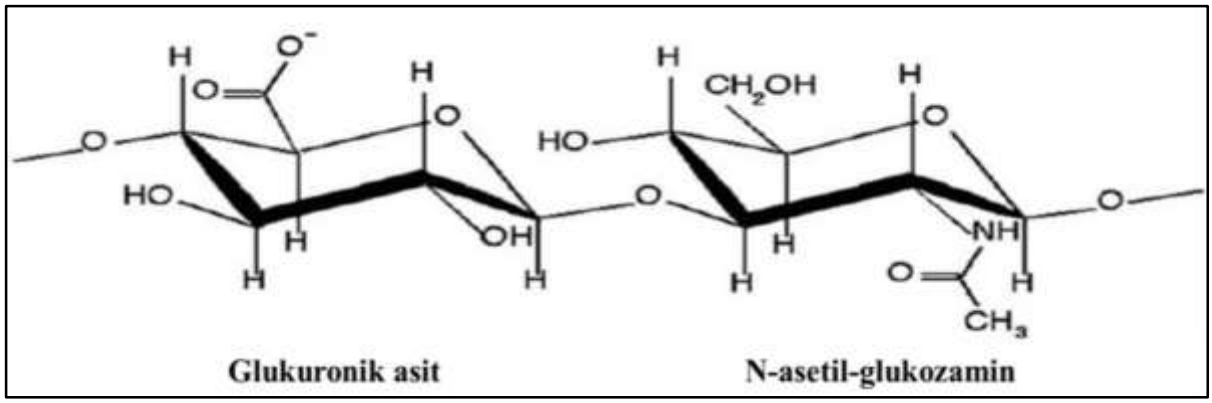

Şekil 13. Hyalüronik asidin kimyasal yapısı (Dahiya & Kamal, 2013'ten yararlanılarak hazırlanmıştır)

İnsan vücudunun önemli bileşenlerinden biri olan HA, derinin dermis ve epidermis tabakasında bulunmaktadır. HA tüm omurgalılarda, deri, bağ dokusu, sinovyal eklemler ve diğer dokuların

ESM'nin önemli bir bileşenini oluşturur. Ayrıca, sinoviyal sıvı, serum, tükürük ve diş eti oluğu sıvısı gibi çeşitli vücut sıvılarında bulunur (Bartold ve ark., 1981).

HA'nın birçok farklı özelliği bulunmaktadır (Şekil 14). HA, yüksek oranda biyouyumludur ve nonimmünojenik bir yapıya sahiptir. Doğada bilinen en higroskopik moleküllerden biri olan HA, sulu çözeltiye eklendiğinde, komşu karboksil ve N-asetil grupları arasında hidrojen bağı oluşturur. Higroskopik özelliği, HA'nın yapısal sertliğini korumasına ve su tutmasına izin verir. HA, su bağladıkça viskoelastik özellik kazanır ve jelimsi bir hal alır. Dokulara stabilite ve elastikiyet sağlayan, virüslerin ve bakterilerin invazyonunu geciktiren HA'nın viskoelastisitedir. HA'nın yüksek konsantrasyonu bakteriyostatik etkilidir. Ayrıca, antiödematöz, antienflamatuar ve antioksidan özelliklere sahiptir. Antienflamatuar etkisiyle prostaglandinleri, metalloproteinazları ve diğer biyoaktif molekülleri süzerken antioksidan özelliğiyle reaktif oksijen türlerini temizler. Böylece granülasyon dokusu matriksinin stabilize edilmesine yardımcı olabilir (Dahiya & Kamal, 2013; Kavasi ve ark., 2017).

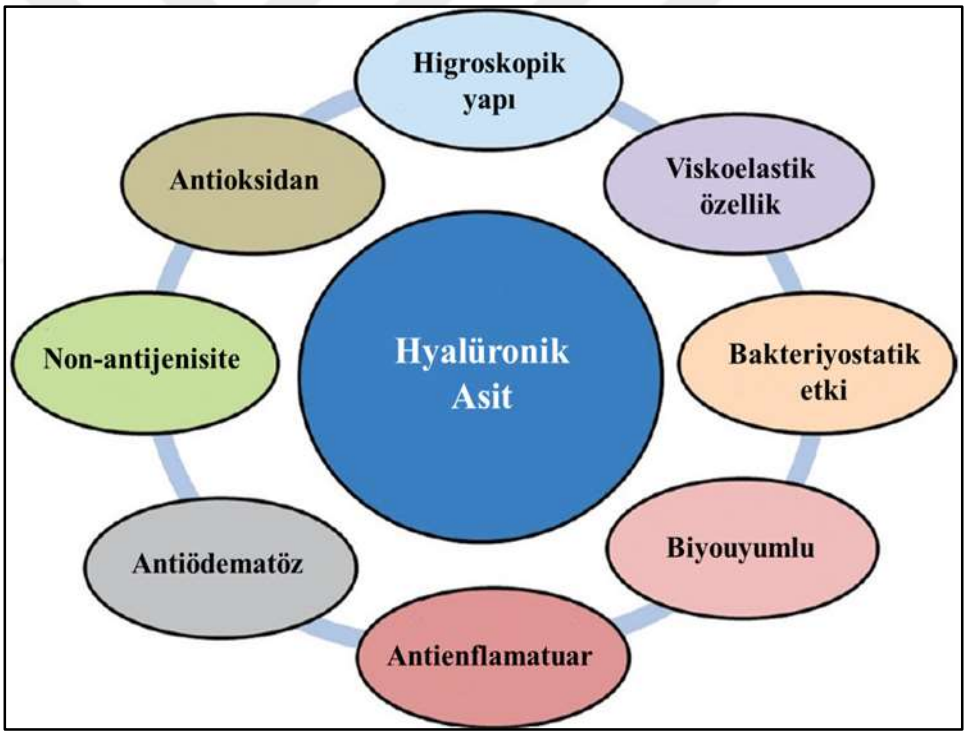

Şekil 14. Hyalüronik asitin özellikleri (Dahiya & Kamal, 2013'ten yararlanılarak hazırlanmıştır)

HA'nın özellikleri moleküler ağırlığına göre değişkenlik göstermektedir. Yüksek moleküler ağırlıklı HA (YMAHA), homeostaz sırasında normal dokularda birikir ve ESM'nin yapısal organizasyonunun ve sinyal iletiminin kontrolü amacıyla ESM'nin diğer makromolekülleriyle etkileşime girer. Düşük moleküler ağırlıklı HA (DMAHA) ise, HA sentezi sırasında veya hyalüronidazlar tarafından başlatılan HA degredasyonu sırasında ve reaktif oksijen türleri tarafından tetiklenen kimyasal reaksiyonlar yoluyla üretilebilir (Kavasi ve ark., 2017).

YMAHA, DMAHA'dan farklı olarak antienflamatuar, antioksidan ve immünsüpresif özelliklere sahiptir. Ayrıca higroskopisite ve viskoelastisiteye sahiptir. Bu özellikleri sayesinde fibrinojeni bağlar, enflamatuar sitokinlerin seviyelerini kontrol eder, hücre proliferasyonunu destekler, doku rejenerasyonuna, yara iyileşmesine, epitelyal bütünlüğe ve embriyogeneze, plazma protein dağılımına, matriks yapılanmasına katılır ve su homeostazı sağlar (Valachova & Soltes, 2021).

4.6.1. Hyalüronik asit ve yara iyileşmesi

HA'nın yara iyileşmesinde önemli bir rol oynar. Deri ve mukozadaki yüksek konsantrasyonu nedeniyle, HA'nın enflamasyon, granülasyon ve reepitelizasyonu etkileyerek kutanöz veya mukozal yara iyileşmesinde önemli biyolojik görevleri olduğu bildirilmiştir (Chen & Abatangelo, 1999; Fallacara ve ark., 2018; Frenkel, 2014; Litwiniuk ve ark., 2016). Yara iyileşme süreci başladıktan kısa bir süre sonra yara bölgesinde, artmış HA seviyeleri ve enflamatuar hücre, lökosit ve nötrofil akışı izlenir (Stern & Maibach, 2008). HA başlangıçta yara kenarlarında göç eden keratinositler tarafından sonrasında ise çoğalan ve göç eden fibroblastlar tarafından üretilir (Monslow ve ark., 2009). Yara iyileşme süreci sırasında HA ile ilişkili birkaç önemli fonksiyon, CD44 hücre yüzey reseptöründen kaynaklanmaktadır. CD44, hücre göçü ve proliferasyonu gibi birçok fizyolojik olayı indükleyen HA'nın ana reseptörü olarak kabul edilir. Yara bölgesinde CD44, fibroblastların çevre dokudan yara alanına alınmasından sorumlu olan, enflamatuar yanıt sırasında önemli bir reseptördür (Ghazi ve ark., 2012; Valachova & Soltes, 2021).

Yara iyileşmesinin ilk aşaması olan hemostazda YMAHA (~2000 kDa) hücre dışı matriste birikir ve pıhtı oluşturmak için fibrinojene bağlanır. Enflamatuar fazda ise YMAHA, hyalüronidaz tarafından DMAHA'ya (80-800 kDa) parçalanır (Trabucchi ve ark., 2002). HA'nın temel fonksiyonu; hücre göçü, proenflamatuar sitokin sentezi ve mikroorganizmaların fagositozunun sağlanması için enflamatuar hücrelerin ve fibroblast aktivitelerinin düzenlenmesidir. DMAHA, IL-6, TNF-α, IL-1β üretimini uyarmak için *Toll* benzeri reseptör 2 ve 4'e bağlanır (Ghazi ve ark., 2012). Bu aşamada HA, dokunun hidrasyon seviyesini düzenler. Granülasyon dokusu oluşumu sırasında HA, hücre proliferasyonunu ve granülasyon dokusu organizasyonunu destekler, anjiyogenezi ve ESM üretimini uyarır, fibroblastların ve keratinositlerin üretimi ve farklılaşmasını arttırır. Granülasyon dokusunun oluşumu ve reepitelizasyon sırasında fibroblastlar ve keratinositler tarafından sentezlenen HA seviyeleri artar. Kronik yaraların ayırt edici özelliklerinden birinin, radikal oksijen türlerinin ve proteazlar ve matriks metalloproteinazlar gibi matriks parçalayıcı enzimlerin üretiminin neden olduğu uzamış enflamatuar faz olduğu bilinmektedir. Bu nedenle, HA'nın doku rejenerasyonundaki en önemli mekanizması, granülasyon dokusunun oluşumu sırasında meydana gelen serbest

radikalleri ortamdan uzaklaştırmasıdır (Dahiya & Kamal, 2013; Valachova & Soltes, 2021) (Şekil 15).

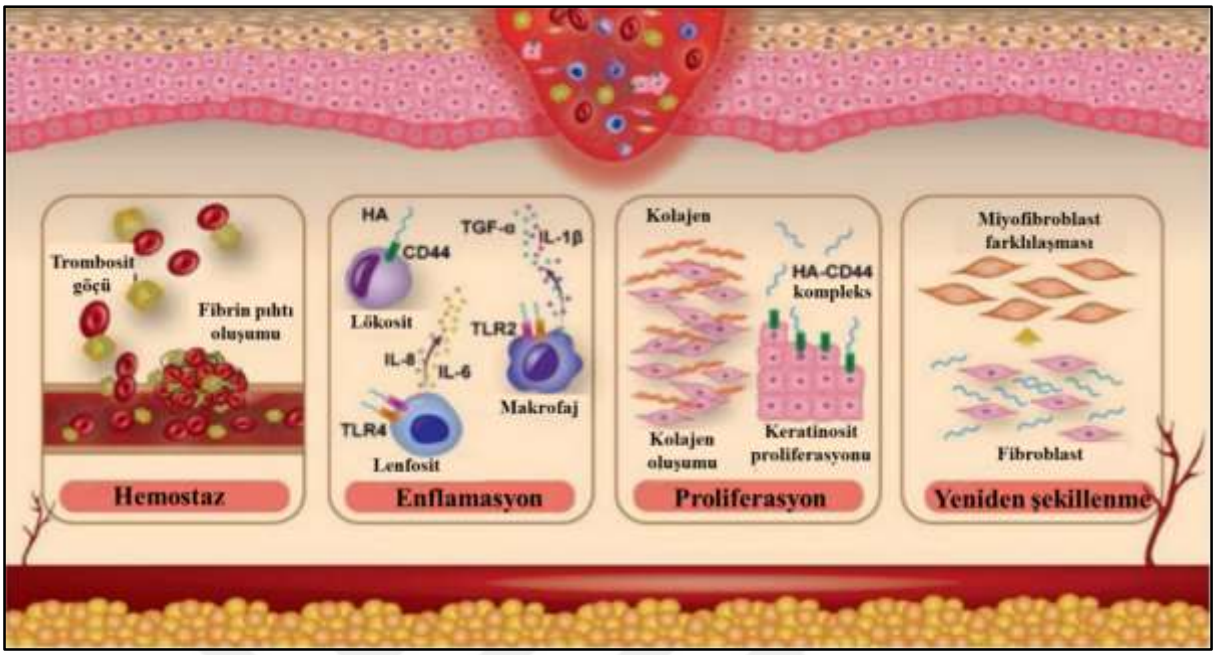

Şekil 15. Yara iyileşmesi fazlarında hyalüronik asitin rolü (Valachova ve Soltes, 2021'den yararlanılarak hazırlanmıştır)

4.6.2. Hyalüronik asitin kullanım alanları

HA, fizyolojik ve yapısal özellikleri sayesinde ortopedi, dermatoloji ve oftalmoloji gibi tıbbın birçok alanında kullanılmaktadır (Egelius ve ark., 1956; Goa & Benfield, 1994; Liguori ve ark., 1997). Diş hekimliğinde de çekim soketindeki iyileşme sürecinin hızlandırılması, temporomandibular eklem hastalıklarının tedavisi, kemik rejenerasyonunda boşluğun korunması ve tekrarlayan aftöz ülserasyonlarda ağrının kontrolü için kullanılır (Bjornland ve ark., 2007; Gocmen ve ark., 2016; Koray ve ark., 2014; Mendes ve ark., 2008; Nolan ve ark., 2006). Periodontolojide ise HA, enflamasyonu azaltmak ve yara iyileşmesini desteklemek için tek başına veya cerrahi olmayan ve/veya cerrahi periodontal tedaviye ek olarak kullanılmaktadır (Fawzy El-Sayed ve ark., 2012; Xu ve ark., 2004; Yıldırım ve ark., 2018).

Cerrahisiz periodontal tedaviyi destekleyici olarak %0,2 veya %0,8'lik HA jel kullanımının gingivitis ve periodontitisli hastalarda plak indeksi, gingival indeks, sondalamada kanama, cep derinliği gibi klinik periodontal parametrelerde önemli azalma sağladığı bildirilmiştir (Gontiya & Galgali, 2012; Jentsch ve ark., 2003; Mesa ve ark., 2002; Pilloni ve ark., 2011; Rajan ve ark., 2014; Sahayata ve ark., 2014).

Yapılan çalışmalarda periodontal cerrahiden sonra iyileşmeyi desteklemek için HA kullanıldığında komplikasyon ve yan etki bildirilmeden dokularda hızlı iyileşme, enflamatuar bulgularda azalma ve ağrıda hafifleme gözlemlenmiştir (de Araujo Nobre ve ark., 2007; Koray

ve ark., 2014; Vanden Bogaerde, 2009). Serbest diş eti grefti alımı sonrası palatinal donör bölgeye topikal HA uygulamasının palatinal yara iyileşmesini arttırdığını ve epitelizasyonu hızlandırdığını gösteren klinik çalışmalar mevcuttur (Hassan ve ark., 2021; Yıldırım ve ark., 2018). Lee ve ark. (2008), oral ülserlerin tedavisinde topikal HA kullanımı sonrasında hastalarda ülser sayısının azaldığını ve ülser alanının küçüldüğünü rapor etmişlerdir (Lee ve ark., 2008).

Literatür incelemesi yapıldığında son yıllarda yapılan hayvan çalışmalarında, topikal HA uygulamalarının yara iyileşmesinde olumlu sonuçlar verdiği görülmüştür. Hammad ve ark. (2011), 125 adet sağlıklı *Wistar* albino sıçanın palatal mukozalarında *punch* biyopsi yöntemiyle oluşturdukları 3 mm çapındaki mukoperiostal yaralara topikal olarak %0,2 klorheksidin diglukonat jel, %0,2 HA jel veya % 0,5 allantoin jel ve aktif madde içermeyen plasebo jel uygulamışlardır. Bu ajanlardan HA jelin sekonder yara iyileşmesini hızlandırdığını bildirmişlerdir. (Hammad ve ark., 2011). Taşkan ve ark. (2021), 72 adet sağlıklı *Wistar* albino sıçanın palatal mukozalarında *punch* biyopsi yöntemiyle 5 mm çapında oluşturdukları mukoperiostal yaralara topikal olarak HA jel veya plasebo jel uygulamışlardır. Çalışmanın sonucunda HA jelin yara alanını küçülttüğünü gözlemlemişlerdir (Taşkan ve ark., 2021). Lee ve ark. (2022), sağlıklı sıçanların dil yüzeylerinde 5 mm çapında yaralar oluşturarak sekonder yara iyileşmesinde HA jel ve HA filmin etkinliğini karşılaştırmışlardır. HA jel ve HA filmin klinik olarak yara kapanmasını arttırdığını gözlemlemişlerdir (Lee ve ark., 2022).

5. GEREÇ ve YÖNTEM

Çalışma protokolü, T.C İstanbul Üniversitesi Hayvan Deneyleri Yerel Etik Kurulu'nun 26.03.2021 tarihli toplantısında alınan, 2021/08 protokol no'lu Etik Kurul kararı ile onaylandı (Ek 1).

5.1. Örneklem Sayısının Hesaplanması

Çalışmanın örneklem sayısı G Power 3.1.9.2 (G Power Version 3.1.9.2, 2014, Kiel Üniversitesi, Almanya) isimli program ile hesaplandı. Örneklem sayısının belirlenmesinde benzer çalışma dizaynına sahip önceki çalışma (Hammad ve ark., 2011) referans alınarak HA uygulanan ve uygulanmayan iki grubun 14. gün yara alanı arasındaki fark 1 mm^2, standart sapma 0,56 ve α 0,05 alınarak yapılan güç analizinde %80'lik güçte, her bir grupta bulunması gereken sıçan sayısı 5 olarak belirlendi. Sıçanların deney sırasında kaybedilme olasılığı göz önünde bulundurularak her gruba 6 sıçan dâhil edildi.

5.2. Deney Hayvanlarının Seçilmesi

Bu çalışmada deney hayvanı olarak; ortalama 3 aylık, ağırlıkları 250-300 gr arasında değişen, 60 adet genç erişkin erkek *Wistar* albino sıçan kullanıldı. Çalışmada kullanılan deney hayvanları, İstanbul Üniversitesi Aziz Sancar Deneysel Tıp Araştırma Enstitüsü tarafından temin edildi ve çalışmanın deneysel kısmı aynı enstitüde gerçekleştirildi. Hayvanlar rastgele sağlıklı (S) (n=30) ve diyabetik (D) (n=30) olarak 2 ana gruba ayrıldı. Araştırmanın çalışma planı Şekil 16'da gösterilmektedir.

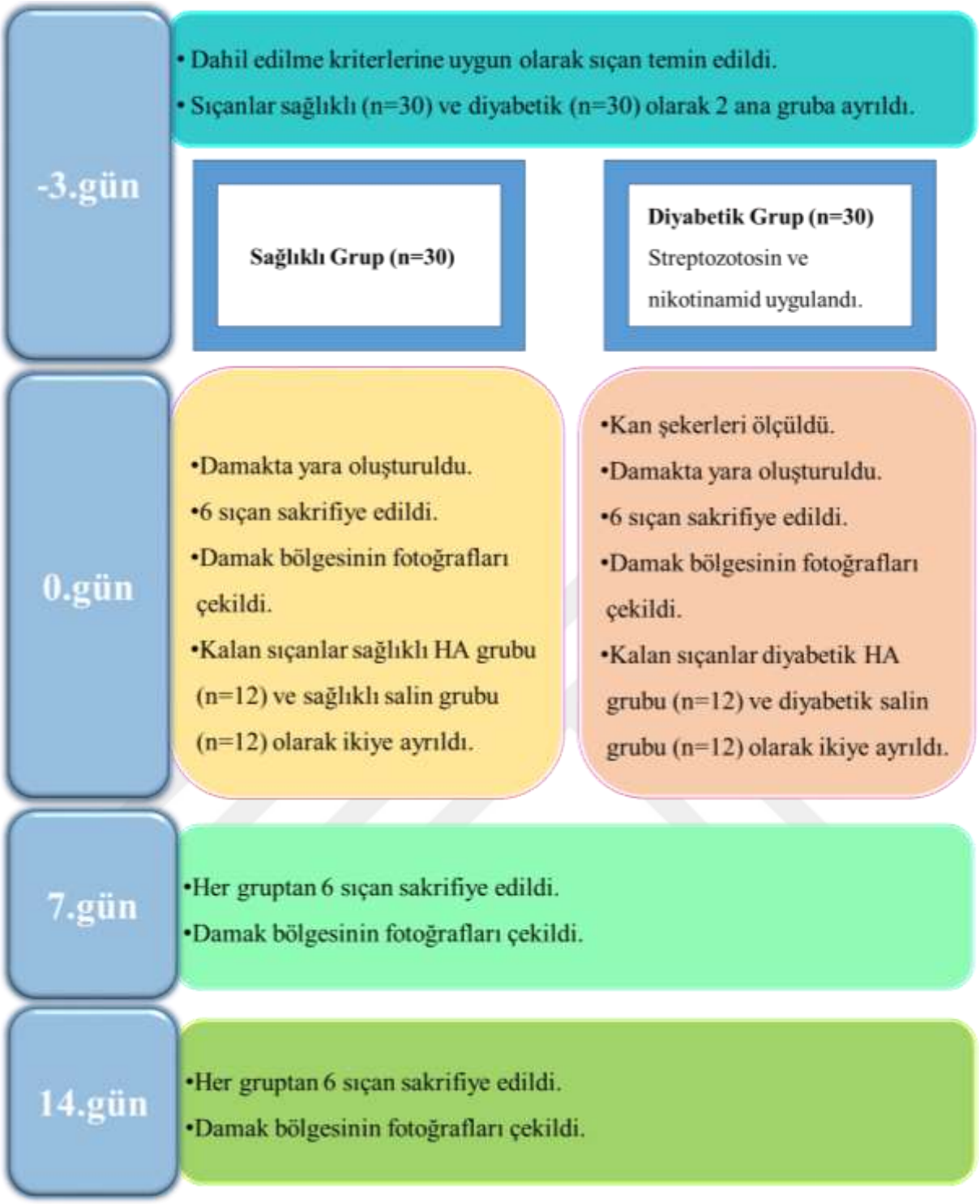

Şekil 16. Çalışma planı

5.3. Deney Hayvanlarının Bakımı

Hayvanların bakımı İstanbul Üniversitesi Aziz Sancar Deneysel Tıp Araştırma Enstitüsü Laboratuvarlarında yapıldı. Sıçanlar standart deney kafesleri içerisine bir kafeste en fazla 3 sıçan olacak şekilde konuldu. Hayvan odasında sıcaklık 22 ± 1 ℃, nem oranı %40-60 arasında olacak şekilde, 12 saat gece 12 saat gündüz aydınlatma sağlanarak barındırıldı. Kafesler

muntazam olarak temizlendi. Sıçanlar ad libitum, saf su ve pellet yem ile beslendi. Gün içerisinde oda iki kez havalandırıldı.

5.4. Deneysel Olarak Diyabet Oluşturulması

Çalışmada streptozotosin (STZ) (Sigma Chemical Co., St. Louis Missouri, ABD) ve nikotinamid (NA) (Acros Organics BV, Geel, Belçika) kullanılarak (Şekil 17a, Şekil 17b), deneysel olarak Tip 2 DM oluşturuldu. Deney öncesi rastgele seçilen 30 adet sıçan bir gece aç bırakıldıktan sonra kan şekerleri ölçüldü ve diyabet oluşturulmak üzere intraperitoneal olarak 110 mg/kg NA uygulanmasından 15 dk sonra distile su içerisinde çözündürülen STZ tek doz 65 mg/kg intraperitoneal olarak enjekte edildi. Masif pankreatik insülin salınımına bağlı hipoglisemiyi önlemek için sıçanlara STZ uygulamasından 6 saat sonra %5 glikoz solüsyonu (Biolife Glucose, Milano, İtalya) (Şekil 17c) ilk 24 saatte verildi. STZ enjeksiyonundan 72 saat sonra sıçanların kuyruk venlerinden alınan kanda, kan şekeri ölçüm cihazı (eBsensor Blood Glucose Monitoring System, Visgeneer Inc., Tayvan) (Şekil 18) ve cihaza uygun test stripleri kullanılarak kan glikoz düzeyleri saptandı. Kan glikoz düzeyi 200 mg/dl'nin üzerinde olanlar diyabetik olarak kabul edildi (Parmar ve ark., 2018) ve çalışmaya dâhil edildi.



Şekil 17. Sıçanlarda deneysel olarak diyabet oluşturulmasında kullanılan (a) streptozotosin, (b) nikotinamid, (c) glikoz solüsyonu



Şekil 18. Glikoz ölçümünde kullanılan kan şekeri ölçüm cihazı

5.5. Damakta Cerrahi Yara Oluşturulması

Tüm cerrahi işlemler steril cerrahi koşullar altında asepsi, antisepsi ve sterilizasyon kurallarına dikkat edilerek veteriner hekim kontrolünde, tek bir araştırmacı (EA) tarafından gerçekleştirildi. Hayvanlarda yara oluşturulmadan önce sıçanlar intraperitoneal olarak 100 mg/kg Ketamin-HCL (Ketalar, Eczacıbaşı, Türkiye), 10 mg/kg Ksilazin-HCL (Rompun, Bayer, Almanya) enjeksiyonuyla anestezi altına alındı (Şekil 19).



Şekil 19. Sıçanlara intraperitoneal olarak Ketamin-HCL ve Ksilazin-HCL uygulanması

Sıçanların ağız içi uygulamalarında yeterli ağız açıklığını sağlamak, başı uygun konuma getirmek ve yumuşak dokuların ekartasyonunu kolaylaştırmak için özel tasarlanmış ağız ekartörü kullanıldı. Sıçanlarda palatinal mukozanın ortasında, tek kullanımlık *punch* biyopsi aleti (Kai Medikal, Kai Industries Co., Ltd., Seki, Japonya) (Şekil 20) kullanılarak 5 mm çapında tam kalınlık defekt oluşturuldu (Şekil 21). Kanama kontrolü yapıldıktan sonra mukoperiostal yaralar sekonder iyileşmeye bırakıldı. Yaraların oluşturulduğu ilk gün 0. gün olarak kaydedildi.



Şekil 20. Tek kullanımlık *punch* biyopsi aleti



Şekil 21. Sıçanların ağzı içerisinde ekartör kullanarak palatinal bölgede 5 mm çapında yara oluşturulması

5.6. Deney Grupları

S ve D gruplardaki sıçanların palatal mukozalarında yara oluşturulmasını takiben başlangıç değerlerinin elde edilebilmesi için her iki gruptan da 6'şar sıçan 0. günde sakrifiye edildi. Ardından S ve D gruplar randomize olarak kendi içlerinde HA (Gengigel® First-aid, Ricerfarma SRL, Milano, İtalya) (n=24) ve salin (Polifarma, Tekirdağ, Türkiye) (n=24) (Şekil 22) uygulanacak 2 alt gruba ayrıldı. Gruplar Tablo 3'te gösterilmektedir.



Şekil 22. Yara bölgesine uygulanan (a) hyalüronik asit, (b) salin

Tablo 3. Sıçanların gruplara göre dağılımı

ANA GRUPLAR	ALT GRUPLAR	n
Sağlıklı (S) Grup	Sağlıklı HA (S-HA) Grubu	12
	Sağlıklı Salin (S-Salin) Grubu	12
Diyabetik (D) Grup	Diyabetik HA (D-HA) Grubu	12
	Diyabetik Salin (D-Salin) Grubu	12

Sağlıklı HA (S-HA) Grubu (n=12): Bu gruptaki sıçanlara damakta cerrahi müdahale ile yara oluşturulmasını takiben 1 hafta boyunca günde 2 kez olmak üzere 1 ml HA 1 dakika süreyle yara bölgesine künt uçlu bir enjektör ile topikal olarak uygulandı (Şekil 23). Bu gruptan 6'şar sıçan 7 ve 14. günlerde sakrifiye edildi.

Sağlıklı Salin (S-Salin) Grubu (n=12): Bu gruptaki sıçanlara damakta cerrahi müdahale ile yara oluşturulmasını takiben 1 hafta boyunca günde 2 kez olmak üzere 1 ml salin 1 dakika süreyle yara bölgesine künt uçlu bir enjektör ile topikal olarak uygulandı. Bu gruptan 6'şar sıçan 7 ve 14. günlerde sakrifiye edildi.

Diyabetik HA (D-HA) Grubu (n=12): Bu gruptaki sıçanlara damakta cerrahi müdahale ile yara oluşturulmasını takiben 1 hafta boyunca günde 2 kez olmak üzere 1 ml HA 1 dakika süreyle yara bölgesine künt uçlu bir enjektör ile topikal olarak uygulandı. Bu gruptan 6'şar sıçan 7 ve 14. günlerde sakrifiye edildi.

Diyabetik Salin (D-Salin) Grubu (n=12): Bu gruptaki sıçanlara damakta cerrahi müdahale ile yara oluşturulmasını takiben 1 hafta boyunca günde 2 kez olmak üzere 1 ml salin 1 dakika süreyle yara bölgesine künt uçlu bir enjektör ile topikal olarak uygulandı. Bu gruptan 6'şar sıçan 7 ve 14. günlerde sakrifiye edildi.

HA ve salin uygulanmasından 2 saat sonra sıçanlara ad libitum, saf su ve pellet yem verildi.



Şekil 23. Yara bölgesine künt uçlu bir enjektör yardımıyla topikal hyalüronik asit uygulanması

5.7. Deneyin Sonlandırılması ve Örneklerin Elde Edilmesi

Her gruptan 6 sıçan 0, 7 ve 14. günlerde sakrifiye edildi. Sıçanların anestezi altında dekapitasyon yöntemiyle sakrifikasyon işlemi gerçekleştirildi. Sakrifiye edilen sıçanların kafaları vücutlarından keskin bir makas yardımıyla ayrıldı ve maksillaları diseke edildi.

Örnekler %4'lük tamponlanmış nötral formaldehit (Atabay Kimya, İstanbul) içeren kaplara alındı ve histomorfometrik ve immünohistokimyasal değerlendirmeler için Biruni Üniversitesi Tıp Fakültesi Histoloji ve Embriyoloji Anabilim Dalı Histoloji Laboratuvarı'na teslim edildi.

5.8. Klinik Değerlendirme

Sıçanların maksillaları ayrıldıktan sonra her yara 0, 7 ve 14. günlerde fotoğraflandı ve yara iyileşmesi klinik olarak değerlendirildi. Palatal örnekler sabit bir mesafede ve büyütülmüş olarak Nikon F-3 kamera (Nikon Corp. Tokyo, Japonya) ile fotoğraflandı. Tüm fotoğraflar kalibrasyon sağlamak amacıyla 10 mm uzunluğunda periodontal sond (*Williams probe, Hu-Friedy Manufacturing Inc*., Şikago, IL, ABD) ile birlikte çekildi. Fotoğraf çekiminin tamamlanmasının ardından elde edilen görüntüler bilgisayar ortamına aktarıldı. Ortalama yara alanı her grup için Image J (*National Institutes of Health*, Bethesda, Maryland, ABD, https://imagej.nih.gov/ij) programı kullanılarak hesaplandı.

5.9. Histomorfometrik Değerlendirme

Yara oluşturulan damak bölgesinden elde edilen doku örnekleri, histolojik inceleme için %4'lük tamponlanmış nötral formaldehit ile 24 saat fikse edildi. Fiksasyon işlemini takiben dokular, gün aşırı yenilenen Morse'un dekalsifikasyon solüsyonu (Shibata ve ark., 2000) içerisinde dekalsifikasyon işlemine tabi tutuldu. Dekalsifiye olan örnekler bu işlemden sonra her birinde 24 saat bekletilmek üzere sırasıyla %70, %90, %96 ve %100'lük yükselen etil alkol serilerinden (Merck) geçirilerek dehydrate edildi. Dokular şeffaflaştırma işlemi için 3 kez 5 dakika süreyle toluenden (*Riedel-de Haën)* geçirildikten sonra infiltrasyon işlemi için 56 °C'lik etüv içerisinde, yumuşak parafin (46-48 °C) ve sert parafinde (56-58 °C) 45'er dakika bekletildi. Rutin doku takibi tamamlanan örnekler, sert parafin içerisine gömüldü ve kalıpların oda ısısında sertleşmesi beklendi. Parafin blok haline getirilen doku örneklerinden mikrotom (Leica SM 2000) aracılığı ile, her bir yara için damağın orta hattına dik olacak şekilde 5 µm kalınlığında seri beş kesit alındı ve pozitif şarjlı lamlar (Thermo Scientific) üzerine yapıştırıldı. Hematoksilen-Eozin boyaması için parafin dokulardan alınan kesitler ksilol içerisinde 2 saat bekletilerek deparafinize edildi. Deparafinizasyon sonrası dokular inen etanol serilerinde (%100, %96, %90, %70 etanol) 5'er dakika bekletildi ve hidratasyon işlemi uygulandı. Hidratasyon sonrası dokular distile su ile çalkalandıktan sonra Erlich Hematoksilen boyasında 15 dakika bekletildi. Hematoksilen boyama sonrası dokular akarsu altında yıkandı ve farklılaştırma işlemi için %1'lik asit-alkol çözeltisiyle çalkalandı. Çalkalanan dokular morartma işlemi için akarsu altında 10 dakika yıkandı ve distile sudan geçirildikten sonra Eozin boyasında 1-3 dakika bekletildi. Dokular yeniden akarsu ile yıkandı ve dehidratasyon işlemi için yükselen etanol serilerinde (%70, %90, %96, %100 etanol) 5'er dakika bekletildi.

Dehidratasyon sonrası 1 saat ksilol içerisinde bekletilen dokulara şeffaflaştırma işlemi uygulandı ve entellan kullanılarak lamel ile kapatıldı.

Her kesit, Nikon DS-Fİ2 kamera ataçmanlı Nikon Eclipse E200 ışık mikroskopu kullanılarak x2 büyütmede fotoğraflandı. Çekilen fotoğraflar bilgisayara aktarıldı ve her kesitin epitelyal kenarları arasındaki mesafe Image J programıyla µm cinsinden ölçülerek morfometrik olarak değerlendirildi.

5.10. İmmünohistokimyasal Değerlendirme

Doku kesitlerinde, hücre ve doku antijenlerini göstermek amacı ile işaretlenmiş monoklonal ve poliklonal antikorlar kullanılarak Streptavidin-Biotin-Peroksidaz yöntemi ile immünohistokimyasal boyama işlemi uygulandı.

Kesitler deparafinizasyon işlemi için 1 saat toluende bekletildi. Dokular hidratasyon amacıyla sırasıyla %100-%96-%90-%70'lik inen alkol serilerinden geçirildikten sonra 3x5 dk fosfat tamponu ile yıkandı. Antijenik epitopların açığa çıkarılması amacıyla mikrodalga fırının orta ayarında 3x5 dk sitrat tamponu ile antijen geri-kazandırma işlemi yapıldı. Kesitler oda ısısına soğutuldu. Kesitler fosfat tamponu ile 3x5 dk yıkandı ve dokudaki endojen peroksidaz aktivitesini durdurmak için %3'lük hidrojen peroksit içerisinde 10 dk bekletildi. Fosfat tamponu ile 3x5 dk yıkanan kesitler, boyama haznesine dizildikten sonra, özgün olmayan bağlanmayı engellemek ve istenmeyen zemin boyanmasını önlemek için 5 dk UV blokta bekletildi. UV bloktan sonra yıkama yapılmadan uygun dilüsyon oranlarında sulandırılan primer antikor damlatıldı ve kesitler +4 °C'de 1 gece bekletildi. İnkübasyon süresi tamamlanan kesitler 4 kere fosfat tamponu ile yıkandıktan sonra fazla sıvı kurulandı ve sekonder antikor damlatılarak 30 dk beklendi. Kesitler 4 kere fosfat tamponu ile yıkandıktan sonra fazla sıvı kurulandı ve streptavidin-peroksidazda 30 dk bekletildi. Kesitler 4 kere fosfat tamponu ile yıkandıktan sonra fazla sıvı kurulandı ve DAB (3, 3′ diaminobenzidine tetrahydrochloride) kromojen damlatılarak mikroskop altında renkli reaksiyon oluşana kadar takip edildi. Reaksiyon veren kesitler distile suya alınarak reaksiyon durduruldu. Nukleus boyası olarak 30 sn Mayer Hematoksilen uygulandı. Fosfat tamponu ile morartma işlemi yapılan kesitler distile sudan geçirildikten sonra dehidratasyon işlemi için 2x5 dk %96 alkol, 2x5 dk %100 alkol, 30 dk toluenden geçirildikten sonra entellan kullanılarak lamel ile kapatıldı.

İmmünohistokimyasal incelemeler için parafin bloklardan alınan 5 µm kalınlığındaki kesitlere IL-1β (Thermo Fisher, PA5-105048), VEBF (Santacruz Biotechnology, SC-53462), Kaspaz-3 (Cellsignaling, 9664s), primer antikorları uygulandı.

Kamera ataçmanlı ışık mikroskobu yardımıyla, her kesitte rastgele seçilen 5 alanda x40 büyütmede fotoğraflar çekildi. Fotoğraflar bilgisayara aktarıldı ve kesitlerdeki antikorların boyanma yoğunluğu her grup için görsel yanlılıktan kaçınmak amacıyla FIJI ImageJ programı

kullanılarak hesaplandı. Program, dijital görüntü haline getirilen kesitleri renk dekonvolüzyonu ile boyanma türü seçildikten sonra DAB, hematoksilen ve ek imaj olmak üzere üç histogram profiline ayırdı. Bu profillerden kullanılmayacak olan hematoksilen ve ek imaj profili kapatılırken kalan DAB profili üzerinde eşik seviyesi belirlendi. Eşik seviyesi 0-255 aralığındaydı. Her kesit için en uygun eşik seviyesi seçildi. Eşik seviyesi belirlenirken seçilen alanlar kırmızı renk ile boyandı. Ortalama bir eşik seviyesi değeri tespit edildikten sonra program üzerinde uygula sekmesine tıklandı ve seçili alanlar siyaha boyandı. Program, siyah ile boyanan hücreleri sayarak her kesitin antikorla boyanma yüzdesini verdi.

5.11. İstatistiksel Değerlendirme

Çalışmada elde edilen bulgular değerlendirilirken istatistiksel analizler için SPSS (*Statistical Package for Social Sciences*) 24 paket programı (*IBM SPSS Statistic for Windows,* versiyon 24.0. Win64 IBM Inc., ABD) kullanıldı. Tüm veriler ortalama ve standart sapma olarak verildi. Dağılım, *Shapiro Wilk* testi ile değerlendirildi. Parametreler normal dağılım göstermediği için non-parametrik testler kullanıldı. Gruplar arası çoklu karşılaştırmada *Kruskal-Wallis* testi kullanıldı, anlamlılık tespit edildiğinde grupların ikili karşılaştırılmasında *Bonferroni* düzeltmeli *Mann Whitney U* testi uygulandı. Aynı gruba ait tekrarlayan verilerin grup içi çoklu değerlendirilmesinde *Friedman* testi kullanıldı. Bu test sonucunda anlamlılık tespit edildiğinde dönemlerin ikili karşılaştırmasında *Bonferroni* düzeltmeli *Wilcoxon Signed Rank* testi uygulandı. İstatistiksel anlamlılık $p<0,05$ olarak kabul edildi.

6. BULGULAR

6.1. Klinik Bulgular

Çalışmanın tüm gruplarına ait temsili birer sıçanın 0, 7 ve 14. günlerdeki yara alanını gösteren ağız içi klinik görüntüleri Şekil 24'te görülmektedir. Klinik görüntülere bakıldığında, tüm gruplardaki yara alanlarının 0. günden 14. güne doğru zamanla iyileştiği görüldü. Postoperatif 7. günde S-Salin, D-HA ve D-Salin gruplarında başlangıca göre yara alanı boyutundaki değişimin az olduğu gözlendi.

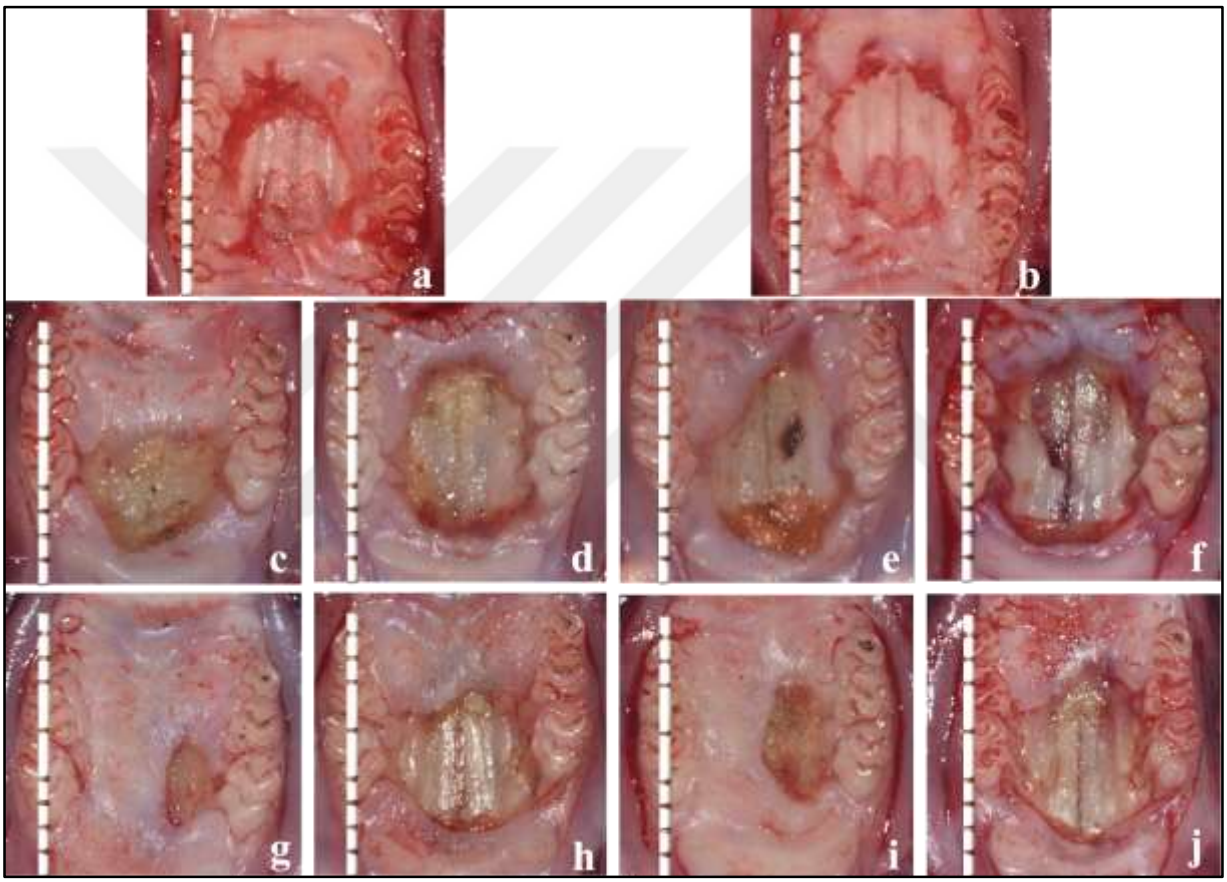

Şekil 24. Postoperatif 0. gün (a) sağlıklı grup ve (b) diyabetik grup, 7. gün (c) sağlıklı hyalüronik asit grup, (d) sağlıklı salin grup, (e) diyabetik hyalüronik asit grup ve (f) diyabetik salin grup, 14. gün (g) sağlıklı hyalüronik asit grup, (h) sağlıklı salin grup, (i) diyabetik hyalüronik asit grup ve (j) diyabetik salin gruplarına ait temsili birer sıçanın palatinal yara alanlarının klinik görüntüleri

Tablo 4'te tüm grupların 0, 7 ve 14. günlerdeki ortalama yara alanı ölçümleri gösterilmektedir. Ortalama yara alanı boyutunda başlangıçta (0. gün) 19,40±1,34 mm^2 S grubu ve 21,65±2,89 mm^2 D grubu arasında anlamlı fark bulunmadı ($p>0,05$). Yedinci ve 14. günlerde ortalama yara alanı boyutlarının sırasıyla S-HA grubunda 14,00±0,68 mm^2 ve 4,64±2,16 mm^2, S-Salin grubunda 17,95±0,36 mm^2 ve 12,62±0,95 mm^2, D-HA grubunda 16,95±0,40 mm^2 ve 6,18±1,68

mm^2 ve D-Salin grubunda 20,25±0,61 mm^2 ve 15,20±1,58 mm^2 olduğu tespit edildi. Tüm grupların ortalama yara alanı boyutları grup içi karşılaştırıldığında başlangıca göre 7. ve 14. günlerde anlamlı azalma olduğu saptandı ($p<0,05$).

Gruplar arası çoklu karşılaştırmada 7. ve 14. günlerde ortalama yara alanı boyutlarında istatistiksel olarak anlamlı fark tespit edildi ($p<0,05$). Yedinci ve 14. günlerde en küçük ortalama yara alanı S-HA grubunda sırasıyla, 14,00±0,68 mm^2 ve 4,64±2,16 mm^2 olduğu görülür iken, en büyük ortalama yara alanı D-Salin grubunda sırasıyla, 20,25±0,61 mm^2 ve 15,20±1,58 mm^2 olduğu gözlendi ($p<0,05$). Ortalama yara alanı boyutlarında S-HA ve D-HA grupları arasında 7. günde istatistiksel olarak anlamlı fark tespit edildi ($p<0,05$). Ancak, 14. günde S-HA ve D-HA grupları arasında istatistiksel olarak anlamlı fark bulunmadı ($p>0,05$). Ortalama yara alanı boyutlarında S-Salin ve D-Salin grupları arasında 7. ve 14. günlerde istatistiksel olarak anlamlı fark olduğu saptandı ($p<0,05$). Ortalama yara alanı boyutlarının 14. günde, S-HA ve D-HA gruplarında, S-Salin ve D-Salin gruplarına göre istatistiksel anlamlı daha küçük olduğu görüldü ($p<0,05$).

Tablo 4. Yara alanının (mm^2) grup içi ve gruplar arası karşılaştırması

	Gruplar													
	S (a) (n=6) Ort±SS	**D (b) (n=6) Ort±SS**	**S-HA (c) (n=12) Ort±SS**	**S-Salin (d) (n=12) Ort±SS**	**D-HA (e) (n=12) Ort±SS**	**D-Salin (f) (n=12) Ort±SS**	**$p^{*(a-b)}$**	**$p^{\#(c-d-e-f)}$**	**$p^{*(c-d)}$**	**$p^{*(c-e)}$**	**$p^{*(c-f)}$**	**$p^{*(d-e)}$**	**$p^{*(d-f)}$**	**$p^{*(e-f)}$**
0. gün	19,40±1,3	21,65±2,9					0,578	-	-	-	-	-	-	-
7. gün	-	-	14,00±0,68	17,95±0,36	16,95±0,40	20,25±0,61	-	0,000	0,004	0,004	0,004	0,004	0,004	0,004
14. gün	-	-	4,64±2,16	12,62±0,95	6,18±1,68	15,20±1,58	-	0,000	0,004	0,332	0,004	0,004	0,023	0,004
$p^{\dagger}$	-	-	0,002	0,002	0,002	0,009								
$p^{\ddagger(0-7)}$	-	-	0,002	0,014	0,013	0,459								
$p^{\ddagger(0-14)}$	-	-	0,001	0,002	0,004	0,015								
$p^{\ddagger(7-14)}$	-	-	0,002	0,010	0,006	0,010								

S;Sağlıklı, D; Diyabetik, HA; Hyalüronik asit, Ort; Ortalama, SS; Standart Sapma, * *Bonferroni* düzeltmeli *Mann Whitney U* testi, $^{\#}$ *Kruskal Wallis* testi, † *Friedman* testi, ‡ *Bonferroni* düzeltmeli *Wilcoxon* testi, $p<0,05$.

6.2. Histomorfometrik Bulgular

Çalışmanın tüm gruplarına ait temsili bir sıçanın 0, 7 ve 14. günlerdeki epitelyal kenarlar arasındaki ortalama mesafeyi gösteren histolojik görüntüleri Şekil 25'te görülmektedir. Histolojik görüntülere bakıldığında, tüm gruplardaki epitelyal kenarlar arasındaki mesafenin 0. günden 14. güne doğru zamanla azaldığı görüldü. Postoperatif 7. günde S-Salin, D-HA ve D-Salin gruplarında başlangıca göre epitelyal kenarlar arasındaki mesafe değişiminin az olduğu gözlendi.

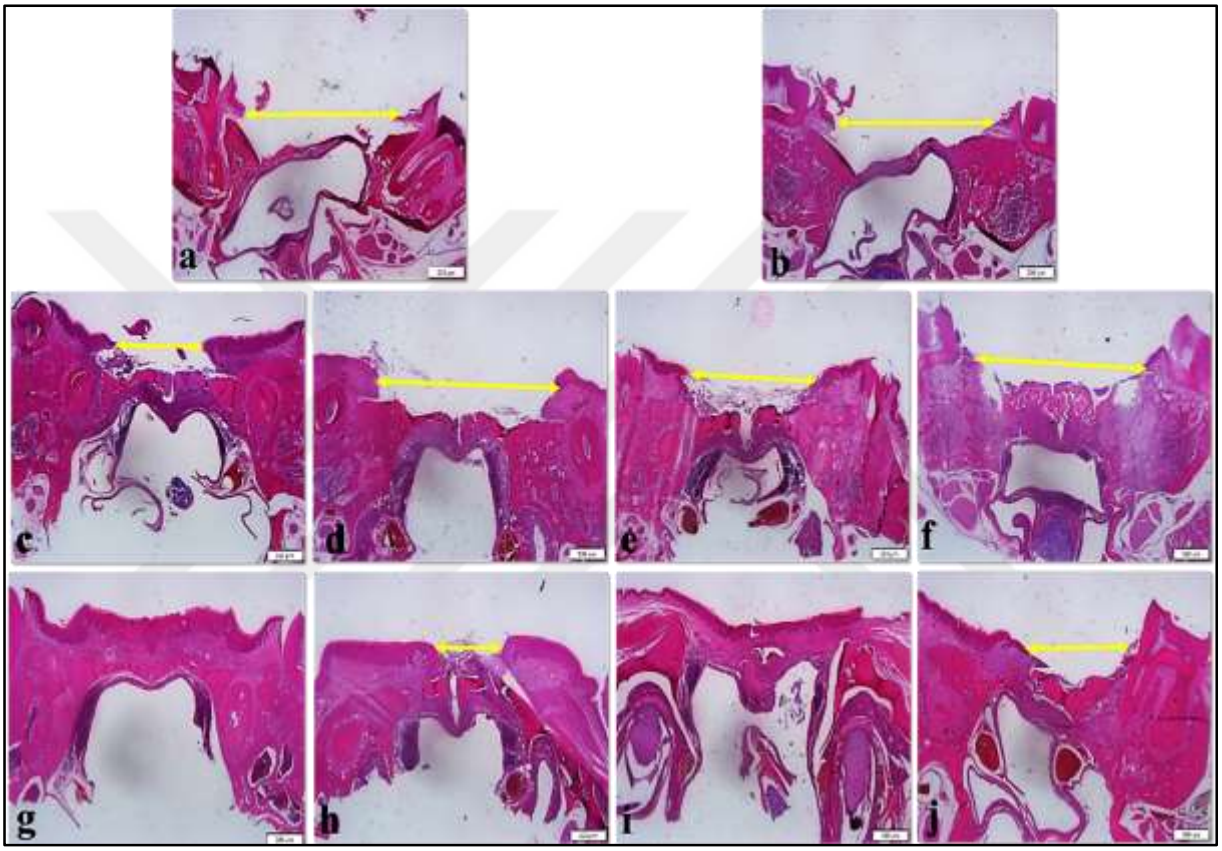

Şekil 25. 0. gün (a) sağlıklı grup ve (b) diyabetik grup, 7. gün (c) sağlıklı hyalüronik asit grup, (d) sağlıklı salin grup, (e) diyabetik hyalüronik asit grup ve (f) diyabetik salin grup, 14. gün (g) sağlıklı hyalüronik asit grup, (h) sağlıklı salin grup, (i) diyabetik hyalüronik asit grup ve (j) diyabetik salin gruplarına ait temsili bir sıçanın epitelyal kenarlar arasındaki mesafeyi gösteren histolojik görüntüleri (x2 büyütme)

Tüm gruplara ait 0, 7 ve 14. günlerdeki epitelyal kenarlar arasındaki ortalama mesafe ölçümleri Tablo 5'te gösterildi. Epitelyal kenarlar arasındaki ortalama mesafe başlangıçta S grubu (2446,7±52,8 µm) ve D grubu (2533,8±113,4 µm) arasında anlamlı fark bulunmadı ($p>0,05$). Epitelyal kenarlar arasındaki ortalama mesafe değerleri 7 ve 14. günlerde S-HA grubuda sırasıyla 1263,8±252,4 µm ve 156,9±243,2 µm, S-Salin grubunda 2267,7±175 µm ve 1338,2±297,5 µm, D-HA grubunda 2184,3±168,4 µm ve 533±415,7 µm, D-Salin grubunda 2517,3±188,9 µm ve 2168,1±545,9 µm olduğu tespit edildi. Epitelyal kenarlar arasındaki

ortalama mesafe, D-Salin grubu hariç ($p>0,05$) tüm gruplarda başlangıca kıyasla 7 ve 14. günlerde istatistiksel anlamlı azalma gösterdi ($p<0,05$).

Epitelyal kenarlar arasındaki ortalama mesafenin 7. ve 14. günlerdeki gruplar arası çoklu karşılaştırmasında istatistiksel olarak anlamlı fark tespit edildi ($p<0,05$). Bu günlerde epitelyal kenarlar arasındaki ortalama mesafe, en kısa S-HA grubunda sırasıyla, 1263,8±252,4 µm ve 156,9±243,2 µm olduğu görülür iken, en uzun D-Salin grubunda sırasıyla, 2517,3±188,9 µm ve 2168,1±545,9 µm olduğu gözlendi ($p<0.05$). S-HA ve D-HA grupları arasında 7. günde istatistiksel olarak anlamlı fark tespit edildi ($p<0,05$). Ancak, 14. günde S-HA ve D-HA grupları arasında istatistiksel olarak anlamlı fark bulunmadı ($p>0,05$). Epitelyal kenarlar arasındaki ortalama mesafe değerleri 7. günde S-Salin ve D-HA gruplarında benzerken ($p>0,05$), 14. günde S-Salin ve D-HA grupları arasında istatistiksel olarak anlamlı fark tespit edildi ($p<0,05$). Epitelyal kenarlar arasındaki ortalama mesafenin 7. ve 14. günlerde S-Salin grubunda D-Salin grubuna kıyasla daha kısa olduğu tespit edildi ($p<0,05$). Epitelyal kenarlar arasındaki ortalama mesafenin 14. günde, S-HA ve D-HA gruplarında, S-Salin ve D-Salin gruplarına göre istatistiksel olarak daha kısa olduğu görüldü ($p<0,05$).

Tablo 5. Epitelyal kenarlar arasındaki mesafenin (µm) grup içi ve gruplar arası karşılaştırması

	Gruplar												
	S (a) (n=6) Ort±SS	**D (b) (n=6) Ort±SS**	**S-HA (c) (n=12) Ort±SS**	**S-Salin (d) (n=12) Ort±SS**	**D-HA (e) (n=12) Ort±SS**	**D-Salin (f) (n=12) Ort±SS**	**$p^{*(a-b)}$**	**$p^{\#(c-d-e-f)}$**	**$p^{*(c-d)}$**	**$p^{*(c-e)}$**	**$p^{*(c-f)}$**	**$p^{*(d-e)}$**	**$p^{*(d-f)}$**	**$p^{*(e-f)}$**
0. gün	2446,7±52,8	2533,8±113,4					0,140	-	-	-	-	-	-	-
7. gün	-	-	1263,8±252,4	2267,7±175,1	2184,3±168,4	2517,3±188,9		0,000	0,004	0,004	0,004	0,332	0,023	0,004
14. gün	-	-	156,9±243,2	1338,2±297,5	533±415,7	2168,1±545,9		0,000	0,003	0,086	0,003	0,004	0,009	0,004
$p^{\dagger}$	-	-	0,002	0,006	0,002	0,135								
$p^{\ddagger(0-7)}$	-	-	0,250	0,745	0,250	-								
$p^{\ddagger(0-14)}$	-	-	0,002	0,004	0,002	-								
$p^{\ddagger(7-14)}$	-	-	0,250	0,130	0,250	-								

S; Sağlıklı, D; Diyabetik, HA; Hyalüronik asit, Ort; Ortalama, SS; Standart Sapma, * *Bonferroni* düzeltmeli *Mann Whitney U* testi, $^{\#}$ *Kruskal Wallis* testi, † *Friedman* testi, ‡ *Bonferroni* düzeltmeli *Wilcoxon* testi, p<0,05.

6.3. İmmünohistokimyasal Bulgular

6.3.1. İnterlökin-1β immün reaksiyonu

Çalışmanın tüm gruplarından alınan palatinal kesitlere uygulanan IL-1β immün boyamasının ardından hazırlanan preparatlardan x40 büyütmede immersiyon objektifiyle çekilen fotoğraflarda kırmızı reaksiyon veren hücreler immün pozitif olarak kabul edildi (Şekil 26). Histolojik görüntülere bakıldığında, tüm gruplarda IL-1β pozitif hücrelerin başlangıca kıyasla 7.gün arttığı, 7. günden 14. güne doğru ise zamanla azaldığı görüldü.

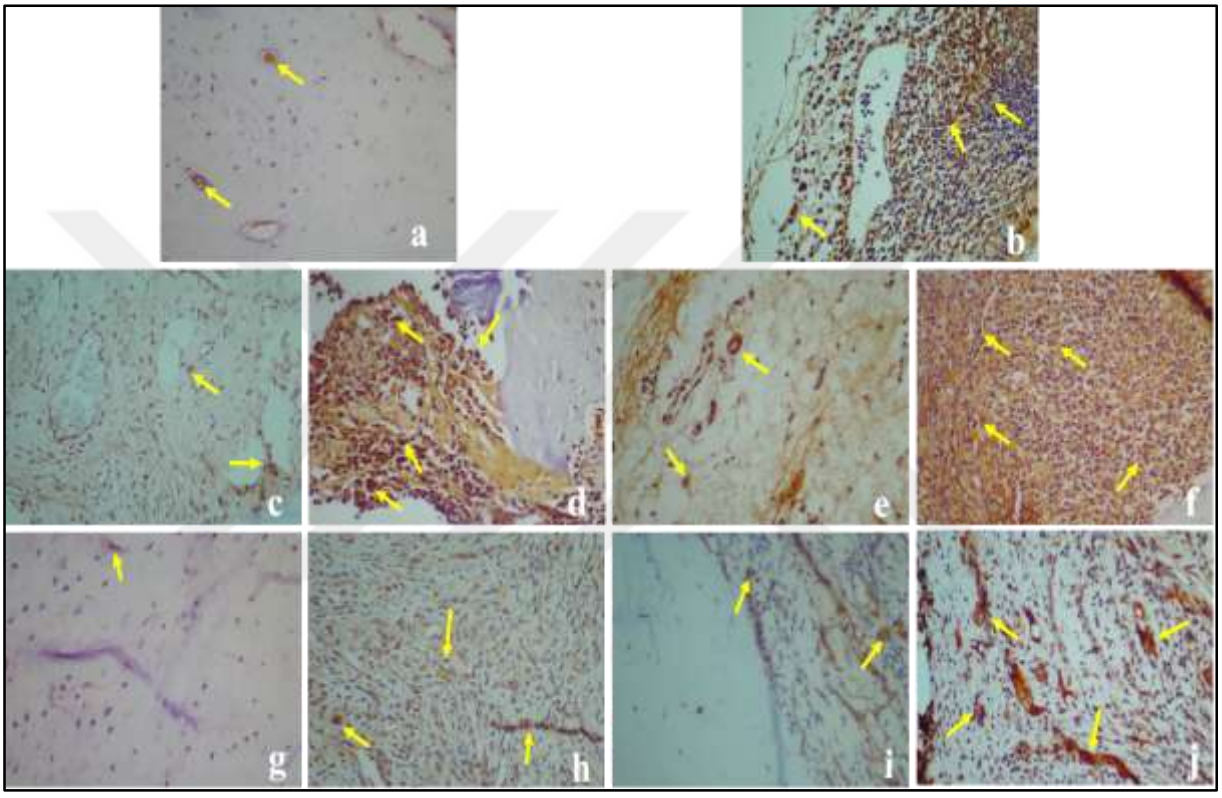

Şekil 26. 0. gün (a) sağlıklı grup ve (b) diyabetik grup, 7. gün (c) sağlıklı hyalüronik asit grup, (d) sağlıklı salin grup, (e) diyabetik hyalüronik asit grup ve (f) diyabetik salin grup, 14. gün (g) sağlıklı hyalüronik asit grup, (h) sağlıklı salin grup, (i) diyabetik hyalüronik asit grup ve (j) diyabetik salin gruplarına ait temsili bir sıçanın IL-1β pozitif boyanan hücrelerin immünohistokimyasal görüntüsü (x40 büyütme)

Tüm gruplara ait IL-1β pozitif hücrelerin yüzdelerinin 0, 7 ve 14. günlerdeki grup içi ve gruplar arası karşılaştırmaları Şekil 27 ve Şekil 28'de gösterilmektedir. S grubun 0. gün IL-1β pozitif hücrelerinin yüzdesi 1,47±0,27 ve D grubun 4,35±0,47 olarak bulundu. Yedinci ve 14. günlerde IL-1β pozitif hücrelerin yüzdeleri sırasıyla S-HA grubun 2,85±0,39 ve 0,69±0,15, S-Salin grubun 12,07±1,00 ve 5,52±0,90, D-HA grubun 7,09±0,25 ve 2,78±0,51 ve D-Salin grubun 21,51±2,52 ve 16,17±3,05 olduğu tespit edildi. Grup içi karşılaştırmada tüm gruplarda IL-1β pozitif hücrelerin yüzdelerinde başlangıca kıyasla 7. gün istatistiksel olarak anlamlı artma görülür iken, 7. gün ile 14. gün arasında istatistiksel olarak anlamlı azalma gözlendi ($p<0,05$).

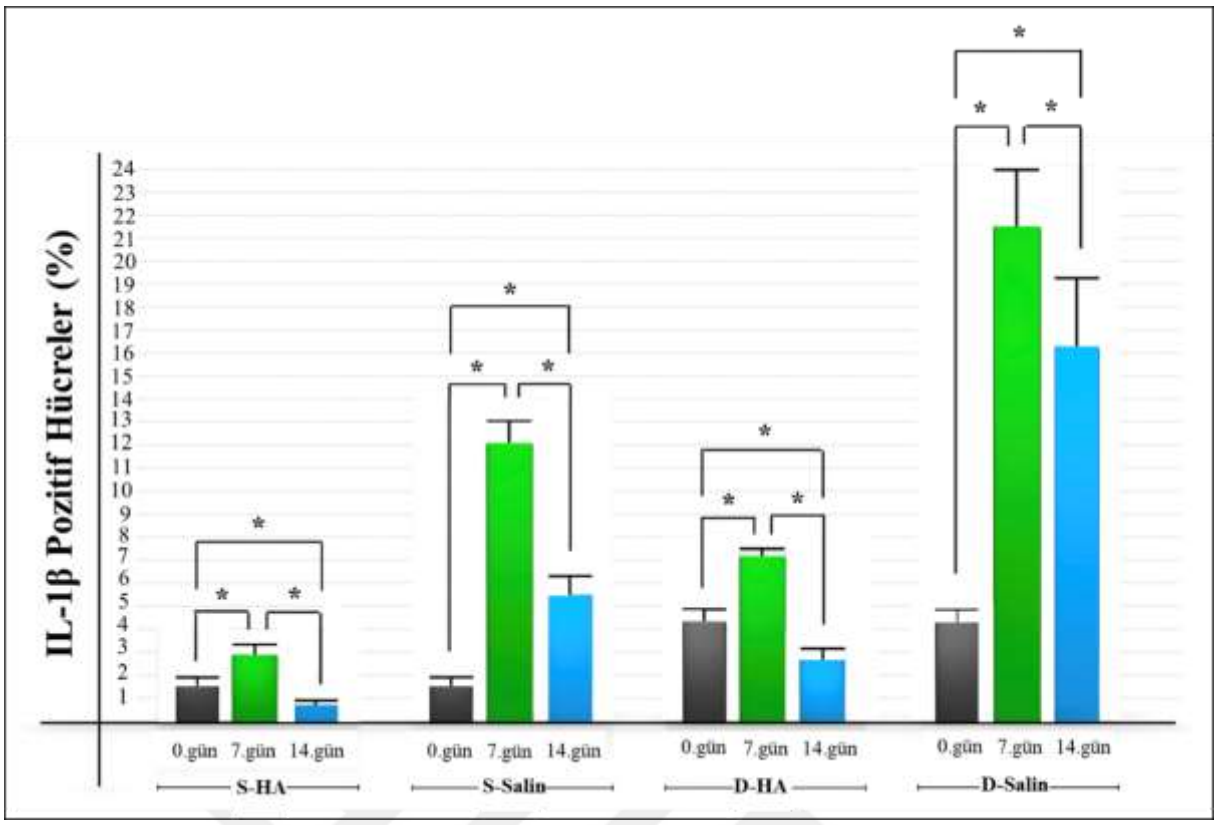

Şekil 27. Bağ dokusundaki IL-1β pozitif hücrelerin yüzdesinin grup içi karşılaştırması; *p<0,05

Gruplar arası karşılaştırmada S grubun 0. gün IL-1β pozitif hücrelerinin yüzdesinin D grubundan istatistiksel olarak anlamlı daha düşük olduğu saptandı (p<0,05). Gruplar arası çoklu karşılaştırmada 7. ve 14. günlerde IL-1β pozitif hücrelerin yüzdelerinde istatistiksel olarak anlamlı fark tespit edildi (p<0,05). 7. ve 14. günlerde IL-1β pozitif hücrelerin yüzdeleri en az S-HA grubunda sırasıyla, 2,85±0,39 ve 0,69±0,15 olduğu görülür iken, en çok D-Salin grubunda sırasıyla, 21,51±2,52 ve 16,17±3,05 olduğu gözlendi (p<0,05). IL-1β pozitif hücrelerin yüzdelerinde S-HA ile D-HA grupları arasında ve S-Salin ile D-Salin grupları arasında 7. ve 14. günlerde istatistiksel olarak anlamlı fark tespit edildi (p<0,05). IL-1β pozitif hücrelerin yüzdelerinin 7. ve 14. günlerde, S-HA ve D-HA gruplarında, S-Salin ve D-Salin gruplarına göre istatistiksel olarak daha düşük olduğu görüldü (p<0,05).

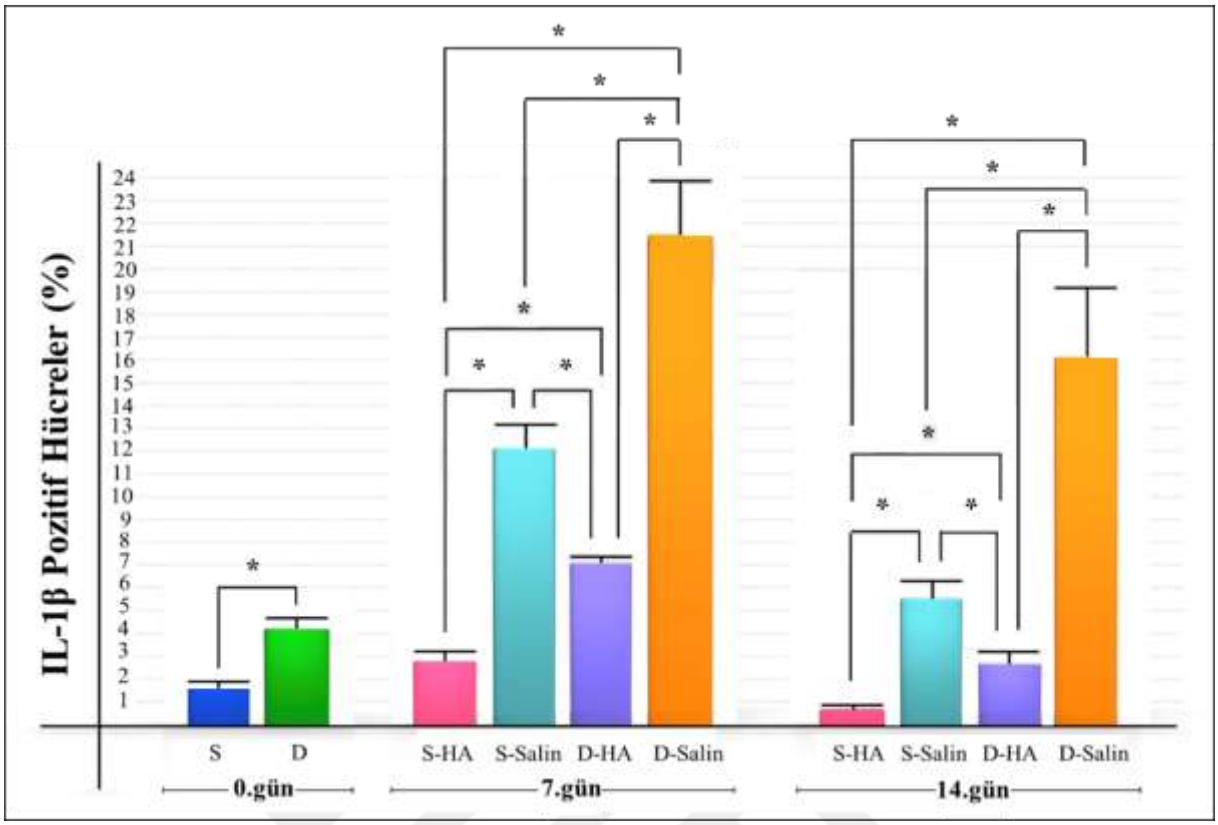

Şekil 28. Bağ dokusundaki IL-1β pozitif hücrelerin yüzdesinin gruplar arası karşılaştırması; *p<0,05

6.3.2. Vasküler endotelyal büyüme faktörü immün reaksiyonu

Çalışmanın tüm gruplarından alınan palatinal kesitlere uygulanan VEBF immün boyamasının ardından hazırlanan preparatlardan x40 büyütmede immersiyon objektifiyle çekilen fotoğraflarda kırmızı reaksiyon veren hücreler immün pozitif olarak kabul edildi (Şekil 29). Histolojik görüntülere bakıldığında, S-HA ve D-HA gruplarında VEBF pozitif hücrelerin 0. günden 14. güne doğru zamanla arttığı görüldü.

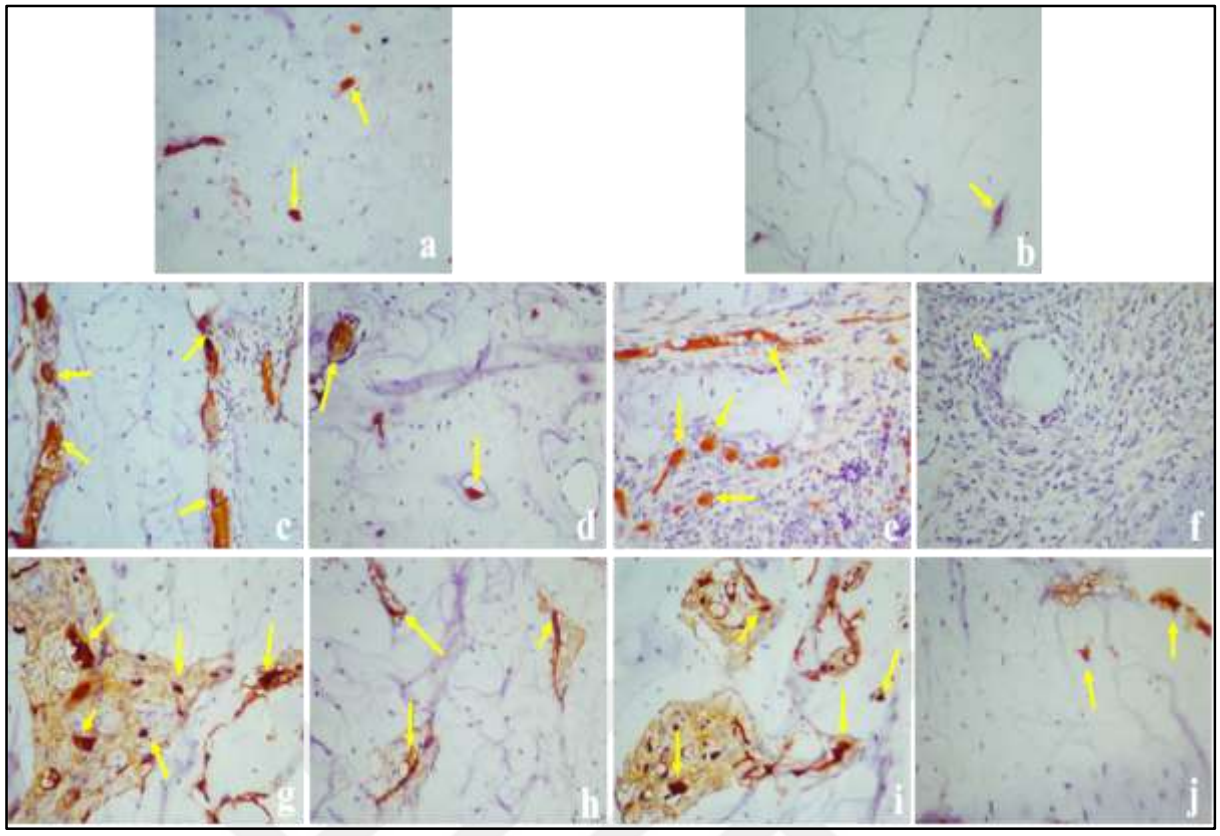

Şekil 29. 0. gün (a) sağlıklı grup ve (b) diyabetik grup, 7. gün (c) sağlıklı hyalüronik asit grup, (d) sağlıklı salin grup, (e) diyabetik hyalüronik asit grup ve (f) diyabetik salin grup, 14. gün (g) sağlıklı hyalüronik asit grup, (h) sağlıklı salin grup, (i) diyabetik hyalüronik asit grup ve (j) diyabetik salin gruplarına ait temsili bir sıçanın VEBF pozitif boyanan hücrelerin immünohistokimyasal görüntüsü (x40 büyütme)

Tüm gruplara ait VEBF pozitif hücrelerin yüzdelerinin 0, 7 ve 14. günlerdeki grup içi ve gruplar arası karşılaştırmaları Şekil 30 ve Şekil 31'de gösterilmektedir. S grubun 0. gün VEBF pozitif hücrelerinin yüzdesi 1,71±0,22 ve D grubun 0,59±0,37 olarak bulundu. 7. ve 14. günlerdeki VEBF pozitif hücrelerin yüzdeleri sırasıyla S-HA grubunda 4,17±0,18 ve 5,50±0,39, S-Salin grubunda 1,76±0,23 ve 1,93±0,32, D-HA grubunda 3,03±0,70 ve 3,59±0,38, D-Salin grubunda 0,89±0,40 ve 1,00±0,26 olduğu saptandı. S-HA ve D-HA gruplarında 7. ve 14. günlerde VEBF pozitif hücrelerin yüzdelerinin başlangıca kıyasla istatistiksel olarak anlamlı arttığı görülür iken ($p<0,05$), S-Salin ve D-Salin gruplarında benzer olduğu bulundu ($p>0,05$).

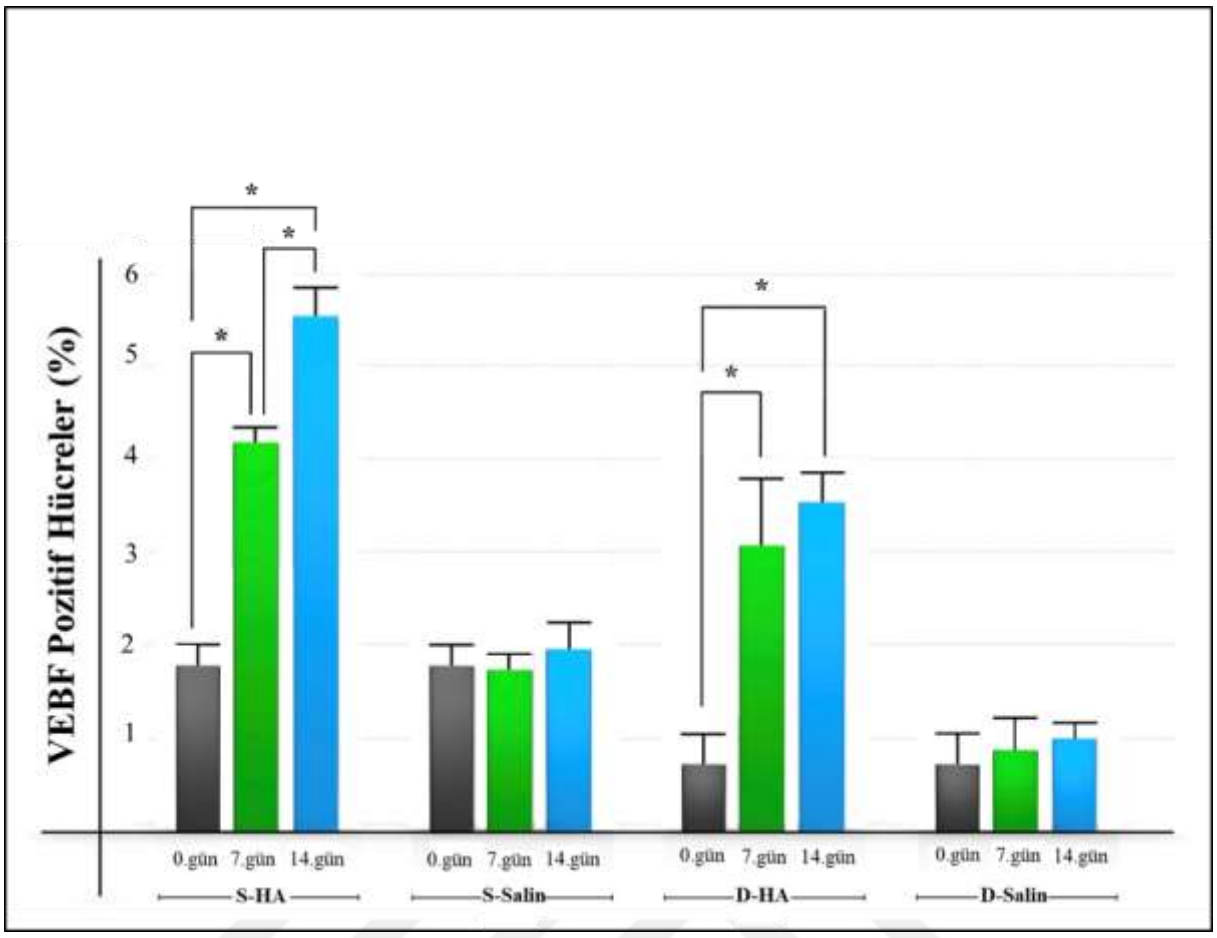

Şekil 30. Bağ dokusundaki VEBF pozitif hücrelerin yüzdesinin grup içi karşılaştırması; *p<0,05

Gruplar arası karşılaştırmada S grubun 0. gün VEBF pozitif hücrelerinin yüzdesinin D grubundan istatistiksel olarak anlamlı daha yüksek olduğu saptandı (p<0,05). VEBF pozitif hücrelerin yüzdeleri 7. ve 14. günlerde gruplar arası çoklu karşılaştırmada istatistiksel olarak anlamlı fark tespit edildi (p<0,05). VEBF pozitif hücrelerin yüzdeleri hem 7 hem de 14. günlerde S-HA grubunda diğer gruplara göre daha yüksek iken, D-Salin grubunda ise diğer gruplara kıyasla daha düşük bulundu (p<0,05). VEBF pozitif hücrelerinin yüzdelerinde hem 7 hem de 14. günlerde S-HA ile D-HA grupları arasında ve S-Salin ile D-Salin grupları arasında istatistiksel olarak anlamlı fark tespit edildi (p<0,05). S-HA grubunda hem 7 hem de 14. günlerde VEBF pozitif hücrelerin yüzdelerinin D-HA grubuna göre daha yüksek olduğu saptandı (p<0,05). D-Salin grubunda 7. ve 14. günlerde VEBF pozitif hücrelerin yüzdelerinin S-Salin grubuna göre daha düşük olduğu saptandı (p<0,05). S-HA ve D-HA gruplarında VEBF pozitif hücrelerin yüzdeleri 7. ve 14. günlerde S-Salin ve D-Salin gruplarına kıyasla istatistiksel olarak daha yüksek tespit edildi (p<0,05).

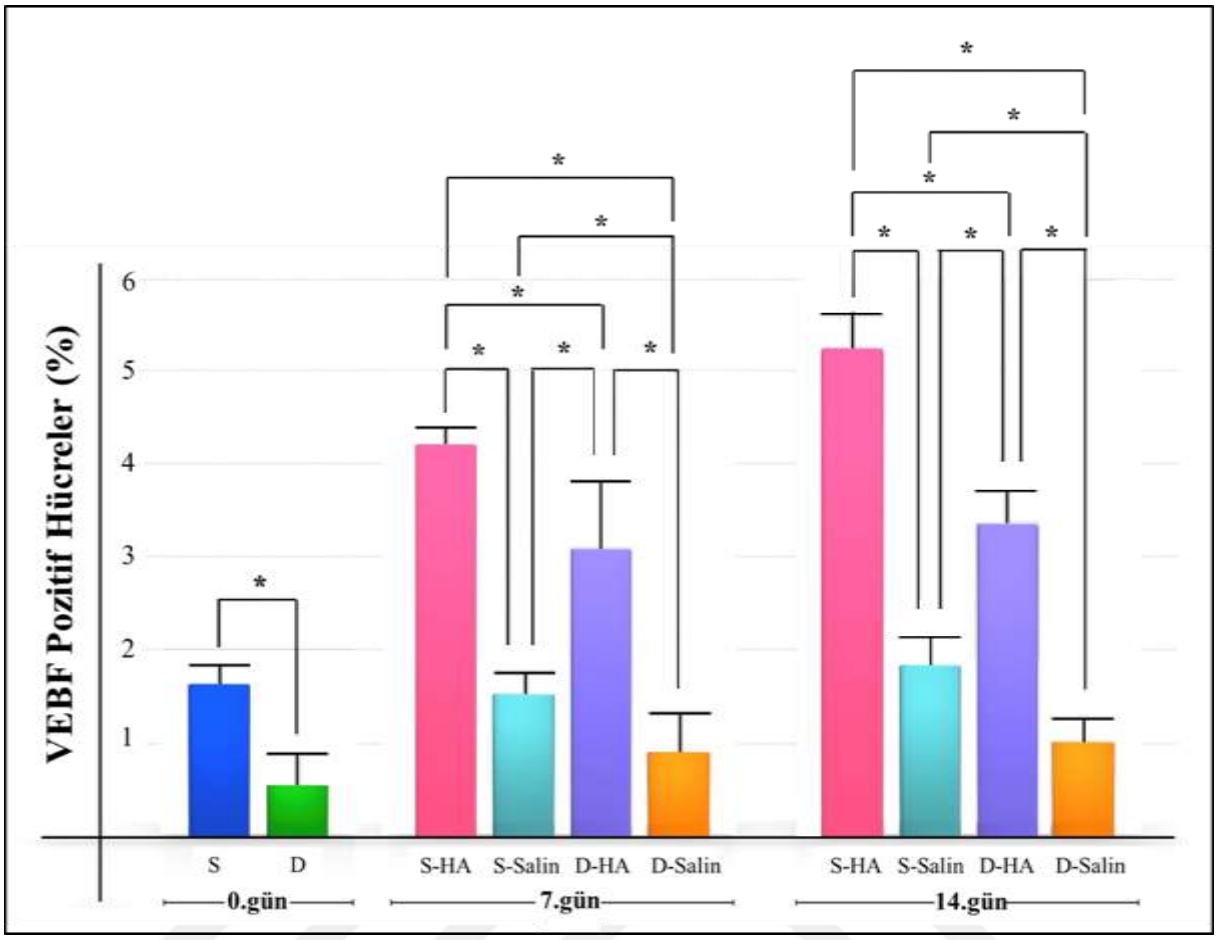

Şekil 31. Bağ dokusundaki VEBF pozitif hücrelerin yüzdesinin gruplar arası karşılaştırması; *p<0,05

6.3.3. Kaspaz-3 immün reaksiyonu

Çalışmanın tüm gruplarından alınan palatinal kesitlere uygulanan Kaspaz-3 immün boyamasının ardından hazırlanan preparatlardan x40 büyütmede immersiyon objektifiyle çekilen fotoğraflarda kırmızı reaksiyon veren hücreler immün pozitif olarak kabul edildi (Şekil 32). Histolojik görüntülere bakıldığında, tüm gruplarda Kaspaz-3 pozitif hücrelerin başlangıca kıyasla 7.gün arttığı, 7. günden 14. güne doğru ise zamanla azaldığı görüldü.

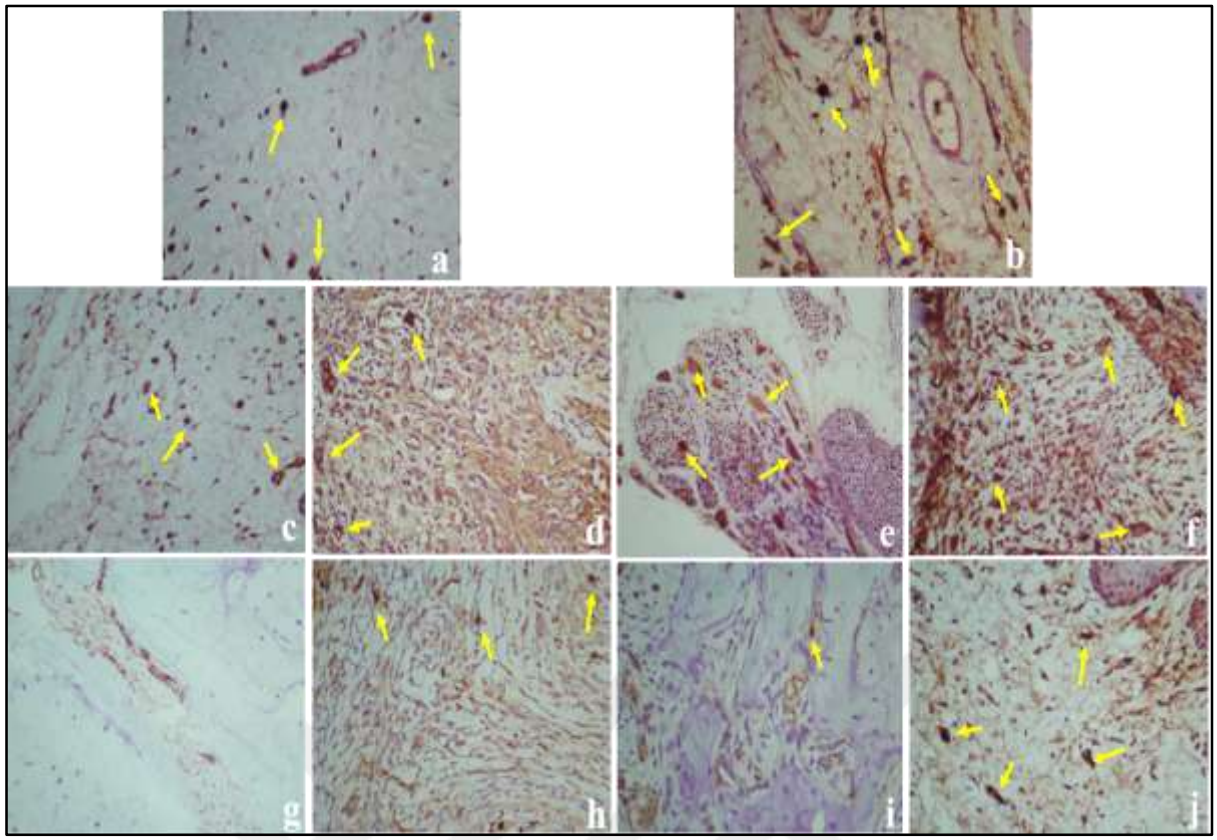

Şekil 32. 0. gün (a) sağlıklı grup ve (b) diyabetik grup, 7. gün (c) sağlıklı hyalüronik asit grup, (d) sağlıklı salin grup, (e) diyabetik hyalüronik asit grup ve (f) diyabetik salin grup, 14. gün (g) sağlıklı hyalüronik asit grup, (h) sağlıklı salin grup, (i) diyabetik hyalüronik asit grup ve (j) diyabetik salin gruplarına ait temsili bir sıçanın Kaspaz-3 pozitif boyanan hücrelerin immünohistokimyasal görüntüsü (x40 büyütme)

Tüm gruplara ait Kaspaz-3 pozitif hücrelerin yüzdelerinin 0, 7 ve 14. günlerdeki grup içi ve gruplar arası karşılaştırmaları Şekil 33 ve Şekil 34'te gösterilmektedir. S grubun 0. gün Kaspaz-3 pozitif hücrelerinin yüzdesi, 2,72±0,75 ve D grubun 4,88±0,43 olarak bulundu. Yedinci ve 14. günlerde Kaspaz-3 pozitif hücrelerin yüzdeleri sırasıyla S-HA grubun 3,40±0,72 ve 1,23±0,66, S-Salin grubun 9,68±1,80 ve 6,73±0,99, D-HA grubun 6,11±0,67 ve 1,29±0,88 ve D-Salin grubun 13,68±2,14 ve 9,66±0,77 olduğu tespit edildi. Tüm gruplarda Kaspaz-3 pozitif hücrelerin yüzdelerinin başlangıca kıyasla 7.gün arttığı görülürken, 7. gün ile 14. gün arasında istatistiksel olarak anlamlı azalma gözlendi ($p<0,05$).

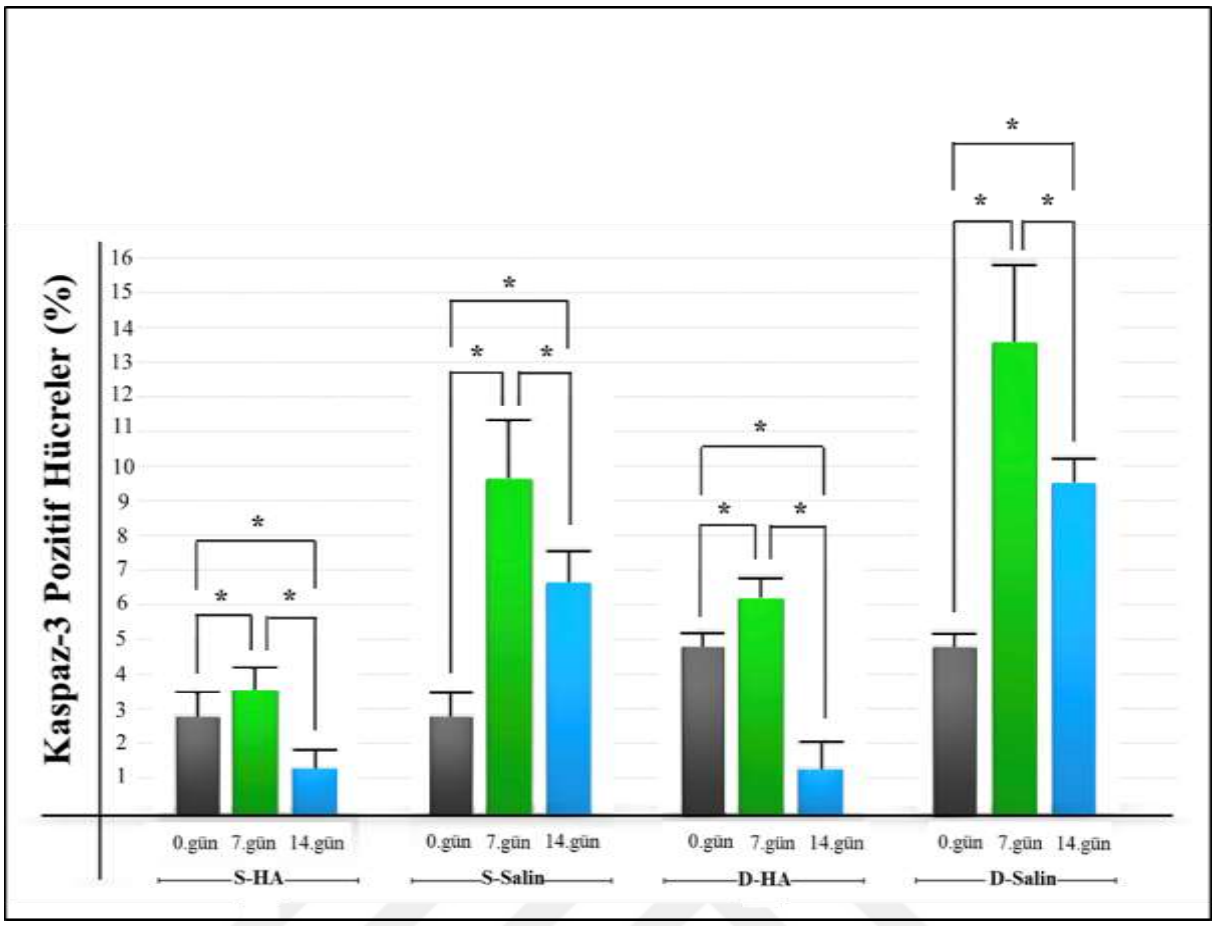

Şekil 33. Bağ dokusundaki Kaspaz-3 pozitif hücrelerin yüzdesinin grup içi karşılaştırması; *p<0,05

Gruplar arası karşılaştırmada S grubun 0. gün Kaspaz-3 pozitif hücrelerinin yüzdesinin D grubundan istatistiksel olarak anlamlı daha düşük olduğu saptandı (p<0,05). Kaspaz-3 pozitif hücrelerin yüzdelerinin 7. ve 14. günlerdeki gruplar arası çoklu karşılaştırmasında istatistiksel olarak anlamlı fark tespit edildi (p<0,05). Kaspaz-3 pozitif hücrelerin yüzdelerinde S-HA ve D-HA grupları arasında 7. günde istatistiksel olarak anlamlı fark saptandı (p<0,05). Ancak, 14. günde S-HA ve D-HA grupları arasında istatistiksel olarak anlamlı fark bulunmadı (p>0,05). Kaspaz-3 pozitif hücrelerin yüzdelerinde S-Salin ve D-Salin grupları arasında hem 7 hem de 14. günlerde istatistiksel olarak anlamlı fark olduğu tespit edildi (p<0,05). 7. ve 14. günlerde Kaspaz-3 pozitif hücrelerin yüzdelerinin en çok D-Salin grubunda sırasıyla, 13,68±2,14 ve 9,66±0,77 olduğu belirlendi (p<0,05). Kaspaz-3 pozitif hücrelerin yüzdelerinin 7. ve 14. günlerde, S-HA ve D-HA gruplarında, S-Salin ve D-Salin gruplarına göre istatistiksel olarak düşük olduğu görüldü (p<0,05).

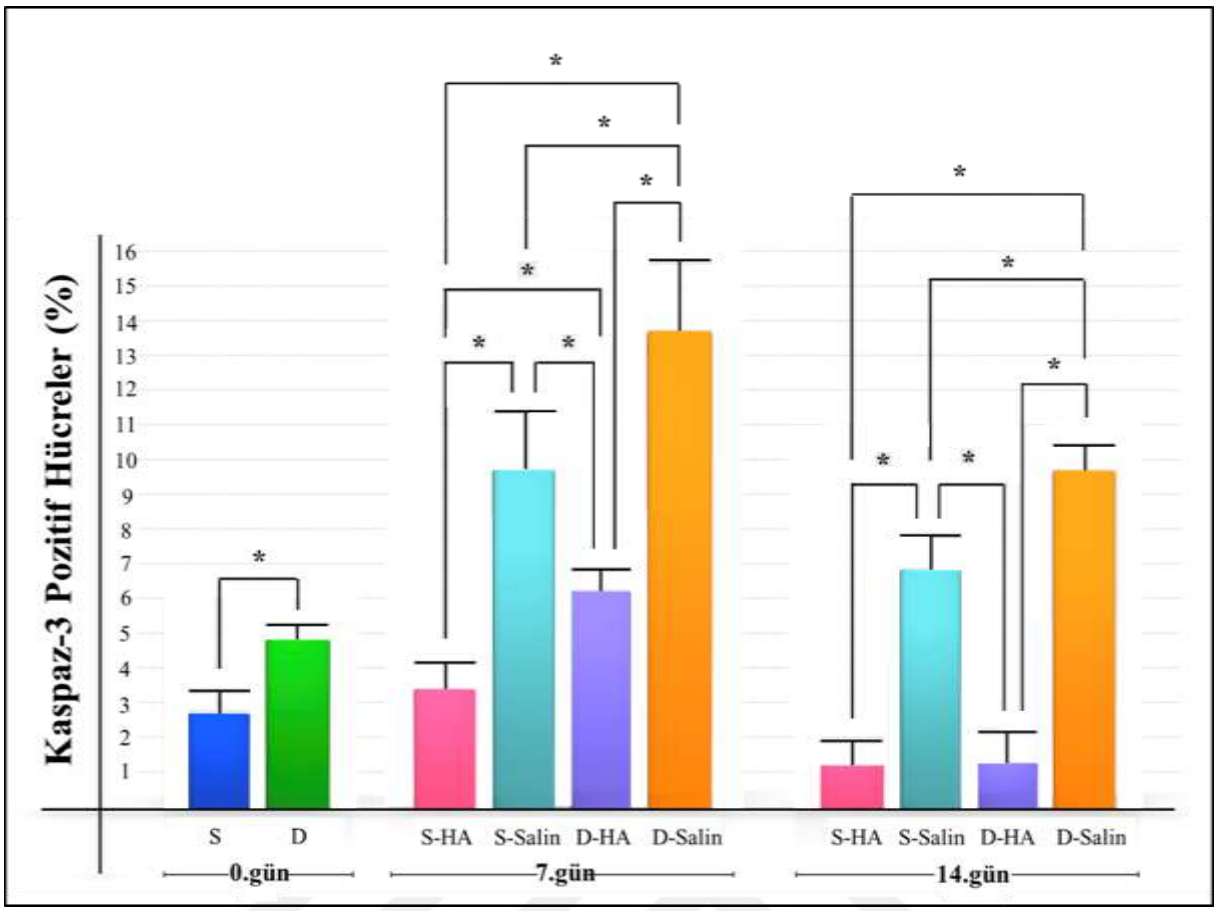

Şekil 34. Bağ dokusundaki Kaspaz-3 pozitif hücrelerin yüzdesinin gruplar arası karşılaştırması; *p<0,05

7. TARTIŞMA ve SONUÇ

Yara iyileşmesi, çok sayıda hücreyi, büyüme faktörünü ve sitokini içeren, iç içe geçmiş sıralı fazlardan oluşan karmaşık biyolojik bir süreçtir. Her fazda gerçekleşmesi gereken hücresel olaylar kesin ve düzenli olmalıdır. Fazlarda meydana gelebilecek kesintiler, anormallikler ya da fazların gerçekleşmesi gereken süre içinde tamamlanamaması, gecikmiş yara iyileşmesine veya iyileşmeyen kronik yaralara yol açabilir (Guo & Dipietro, 2010).

DM, yara iyileşmesi sürecinin bir veya daha fazla biyolojik mekanizmasını etkileyerek yara iyileşmesinin bozulmasına neden olabilir (Baltzis ve ark., 2014). DM'ye bağlı olarak yara iyileşmesinin enflamatuar fazında değişiklikler meydana gelir. Yara bölgesine göç eden nötrofil ve makrofajların sayısı azalır, yara nekrotik materyal, debris ve bakteriyel ajanlardan temizlenemez ve enflamasyon süreci uzar. Uzamış enflamasyon çevre dokulara, yeni yapılan yara onarım dokusuna da zarar verir. Ortaya çıkan döngü ile süreç uzar. Bu da yara iyileşmesinin gecikmesine ve yara bölgesinde enfeksiyon oluşum riskinin artmasına yol açar (Blakytny & Jude, 2006; Komesu ve ark., 2004). DM'nin en önemli komplikasyonlarından biri, gecikmiş yara iyileşmesi sonucu oluşan kronik yaralardır (Guo & Dipietro, 2010).

HA'nın biyouyumlu ve nonimmünojenik yapısı, bakteriyostatik, fungistatik, antienflamatuar, antiödematöz, osteoindüktif, proanjiyogenetik gibi işlevleri ile çeşitli dokularda yara iyileşmesinin desteklenmesine olanak sağlar. Bu işlevleri sayesinde yara bölgesine bakterilerin penetrasyonunu azaltarak yaranın enfekte olmasını önler (Yıldırım ve ark., 2018). Yapılan çalışmalarda topikal HA uygulamasının, PMNL ve makrofajların enflame yara bölgesine göç etmesini ve yapışmasını sağladığı, enflamatuar yanıtı destekleyen fibroblastlar ve keratinositler tarafından proenflamatuar sitokinlerin üretimini indüklediği, anjiyogenezi hızlandırdığı, granülasyon dokusunu stabilize ettiği ve reepitelizasyonu destekleyerek sekonder yara iyileşmesine katkıda bulunduğu bildirilmiştir (Brown, 2004; Dahiya & Kamal, 2013; Frenkel, 2014).

Bilgimiz dâhilinde deneysel diyabet oluşturulan sıçanlarda HA'nın gargara formunun palatinal yara iyileşmesi üzerine etkisini klinik, histomorfometrik ve immünohistokimyasal olarak değerlendiren bir çalışma bulunmamaktadır. Bu çalışmada sağlıklı ve deneysel diyabet oluşturulan sıçanlarda, palatinal yara iyileşmesinde HA'nın gargara formunun, klinik olarak yara kapanması, histomorfometrik olarak epitelyal kenarlar arasındaki mesafe ve immünohistokimyasal olarak da IL-1β, VEBF ve Kaspaz-3 seviyeleri üzerine etkisini değerlendirmek amaçlandı.

Günümüzde çeşitli hastalıklara tanı koyabilmek, hastalıkların patogenezine ışık tutabilmek ve tedavi seçeneklerini belirleyebilmek için yapılan çalışmalarda, deneysel hayvan modellerinin

kullanımı oldukça yaygındır. Deneysel hayvan modelleri, araştırılan patolojiye genetik olarak uygun türler seçilebilmesine, istatistiksel değerlendirme yapmak için yeterli sayıda örnekte çalışılabilmesine ve gerekli olan örneklem sayısına kısa sürede ulaşılabilmesine, henüz denenmemiş teşhis yöntemleri, koruyucu veya tedavi edici yaklaşımların denenmesine olanak vermektedir (İrer & Alper, 2004). Deneysel hayvan modelleri oluşturulurken fare, sıçan, kobay, tavşan gibi hayvan türleri sıklıkla kullanılmaktadır. Çalışmamızda; yetiştirilme, barınma ve beslenme şartlarının kolay sağlanabilmesi, yeterli sayıda deney hayvanı temin edilebilmesi, düşük maliyetli olması ve daha önce yapılan benzer çalışmalarla uyumlu olması gibi etkenler göz önüne alınarak çalışmamızda deney hayvanı olarak sıçan tercih edildi.

Dişi sıçanların menstural sikluslarına bağlı hormonal değişimlerin yara iyileşmesini etkileyebileceğinden dolayı çalışmamızda, ağız içi sekonder yara iyileşmesinin değerlendirildiği benzer çalışma modelleriyle uyumlu olarak yalnızca erkek sıçanlar kullanıldı (Çalışır ve ark., 2018; Hammad ve ark., 2011; Kozlovsky ve ark., 2007; Maeda ve ark., 2013; Mariano ve ark., 2015; Zhu ve ark., 2015).

Hayvan çalışmalarında deneysel diyabet oluşturulmak üzere çeşitli yöntemler kullanılmaktadır. Tip 2 DM, doğuştan tek gen mutasyonlu fare veya sıçanlar şeklinde, kimyasal ajanlarla, diyetle, cerrahi yöntemlerle ve/veya bunların kombinasyonu ile indüklenerek elde edilebilir. Kimyasal ajanlarla oluşturulan diyabet modelleri, diğer deneysel modellere göre daha ucuz olması; daha kolay geliştirilebilmesi, pankreastaki beta hücrelerini tahrip ederken alfa ve delta hücrelerine zarar vermemesi, ketozis ve mortalitenin göreceli olarak daha az olması gibi avantajları sayesinde çoğunlukla tercih edilmektedir (Srinivasan & Ramarao, 2007). Alloksan ve STZ hayvanlarda deneysel diyabet oluşturmak için sıklıkla kullanılan, hipoinsülinemik ve hiperglisemik duruma yol açan kimyasal ajanlardır. Alloksan, ürik asidin nitrik asit tarafından oksidasyonu ile elde edilen, pankreatik β hücrelerinde spesifik nekroza sebep olan, genellikle insüline bağımlı tip 1 DM hayvan modeli oluşturulması için kullanılan bir ajandır (Szkudelski, 2001). Alloksan ile oluşturulan diyabette, ketozis insidansı ve mortalite oranı yüksektir ve pankreas rejenerasyonuna bağlı olarak hiperglisemi geri dönebilir (Srinivasan & Ramarao, 2007). STZ, hem insüline bağımlı tip 1 DM hem de insüline bağımlı olmayan tip 2 DM indüklemek için kullanılan, *streptomyces achromogenes*'ten izole edilen, pankreatik β hücreleri üzerinde sitotoksik etki gösteren bir nitrozüre analoğudur (Szkudelski, 2012; Yang ve ark., 2016). NA, pankreatik β hücrelerini STZ'nin sitotoksisitesine karşı etkili bir şekilde koruyabilen B3 vitamininin amid formudur. STZ-NA kombinasyonu ile indüklenen diyabet, daha uzun süre stabil kalan, yaklaşık %60 β-hücre fonksiyonu kaybıyla ilişkili, orta derecede hiperglisemi ile karakterizedir. STZ-NA modeli, diyabetik komplikasyonlar ve anti-diyabetik özellikleri olan yeni ilaçların denenmesiyle ilgili çalışmalarda da sıklıkla kullanılmaktadır (Furman, 2015;

Szkudelski, 2012). Bu nedenler ile çalışmamızda insüline bağımlı olmayan tip 2 DM modeli oluşturmada STZ-NA kombinasyonu kullanıldı.

Oral mukoza ve kutanöz epitel arasında yapısal ve fonksiyonel benzerlikler olmakla birlikte farklılıklar da bulunmaktadır. Oral mukozadan farklı olarak kutanöz epitel, multipotent kök hücrelere sahip kıl foliküllerini içerir. Kutanöz bölgede yaralanmayı takiben kıl foliküllerindeki kök hücreler, yara çevresinde bulunan epitel hücrelerinin yara bölgesine migrasyonunu ve proliferasyonunu aktive ederek yara iyileşmesini hızlandırırlar. Kıl foliküllerinin bulunmaması, yara bölgesine bağışıklık sisteminde yer alan hücrelerin göçünü, sitokinlerin ve büyüme faktörlerinin salınmasını azaltır. Bu durum kıl folikülü içermeyen oral mukozada yara iyileşmesinin gecikmesine neden olur (Toma ve ark., 2021). Ağız boşluğu, sekonder yaraların iyileşme sürecini etkileyecek birçok çevresel faktörü bir arada barındırır. Normal iyileşme sürecini bozabilen bu çevresel faktörler; çiğneme sırasında yiyeceklerin meydana getirdiği travma, kompleks ve heterojen ağız florasıdır. Ağız boşluğunda özellikle palatinal bölge, çiğnemeye bağlı oluşan mekanik ve fiziksel travmalara maruz kalır. Travmaya bağlı olarak, yara iyileşmesi fazlarının süresi uzar ve yara iyileşmesi gecikir. Gecikmiş yara iyileşmesi, yara bölgesinde postoperatif komplikasyonların daha fazla görülmesine neden olur. Ağız boşluğu milyonlarca mikroorganizmanın bulunduğu karmaşık bir mikro floradan oluştuğu için gecikmiş yara iyileşmesi durumunda oral mukozal yaralarda bakteriyel invazyon artar. Yara bölgesine nüfuz eden bakteriler, oksijen tüketimini, enzim ve toksinlerin üretimini artırarak yara iyileşmesinde olumsuz etkilere neden olur (Sanz ve ark., 1989). Bakterilerden salınan proteinaz, hücrelerin prolifere olmasını sağlayan büyüme faktörlerinin yıkımına yol açar ve sitotoksik enzim ve serbest radikallerin üretimini arttırarak yeni oluşmakta olan epitelde hasara neden olur. Yara bölgesinde bakteriyel kolonizasyon sonucu yara iyileşmesinin enflamatuar fazı uzar (Jones ve ark., 2004). Buna bağlı olarak yara bölgesinde enfeksiyon oluşum riski artar, bu da bakteriyemi, sistemik enflamasyon ve sepsise yol açabilir. Ayrıca, oral enfeksiyonlar ve gecikmiş yara iyileşmesi, doğal bağışıklık sistemini de bozabilir (Ko ve ark., 2021; Toma ve ark., 2021). Bu nedenlere bağlı olarak HA'nın oral mukozal iyileşme üzerindeki etkinliğini değerlendirebilmek için çalışmamızda sıçanların palatinal bölgelerinde yara oluşturuldu.

Literatürde, sıçanların palatinal mukozalarında oluşturulacak defektin boyutu hakkında fikir birliğine varılamadığı görülmektedir. Hammad ve ark. (Hammad ve ark., 2011), Zhu ve ark. (Zhu ve ark., 2015), Çalışır ve ark. (Çalışır ve ark., 2018), sıçanların palatinal mukozalarının ortasında 3 mm çapında defekt oluştururken, Mariano ve ark. (Mariano ve ark., 2015) 4 mm çapında, Kozlovsky ve ark. (Kozlovsky ve ark., 2007), Maeda ve ark. (Maeda ve ark., 2013), Taşkan ve ark. (Taşkan ve ark., 2021) 5 mm çapında defekt oluşturmuşlardır. Bizim

çalışmamızda sıçanların palatinal mukozalarının ortasında 5 mm çapında mukoperiostal yaralar oluşturuldu.

HA'nın etkinliği molekül ağırlığına göre değişiklik göstermektedir. YMAHA, DMAHA'ya kıyasla doku rejenerasyonunu, antienflamatuar yanıtı ve yara iyileşmesini hızlandırmada daha etkili olduğu gösterilmiştir (Chen ve ark., 2019). Ayrıca YMAHA, nükleer faktör-κB yolağıyla yara iyileşmesinde yer alan hücrelerin apoptozunu azaltır (Jiang ve ark., 2005; Jiang ve ark., 2011). Fouda ve ark. (Fouda ve ark., 2016) sıçanlarda yaptıkları deneysel bir çalışmada, YMAHA'nın, antioksidan savunma sistemini güçlendirerek enfeksiyonlara karşı koruma sağladığını ve DM'de kronik yaralarının iyileşmesini hızlandırdığını bildirmişlerdir. Oral mukozal yara iyileşmesini hızlandırmak için yapılan çeşitli çalışmalarda YMAHA'nın %0,2 veya %0,8'lik konsantrasyonlardaki jel, sprey, gargara gibi çeşitli formlarının kullanıldığı bildirilmiştir. Çalışmamızda, uygulama kolaylığı ve invaziv olmaması nedeniyle yüksek molekül ağırlıklı %0,12 HA içeren gargara formu kullanıldı.

Normal yara iyileşmesi birbirinden ayrı olsa da iç içe geçen dört fazdan oluşmaktadır (Chhabra ve ark., 2017). Oral yara iyileşmesinin enflamatuar fazı postoperatif birinci haftada gerçekleşir IL-1β, yara iyileşmesinin enflamatuar fazında makrofajlar tarafından aktive edilerek enflamasyonun başlatılmasını sağlar. Enflamatuar fazın sonu ile proliferatif fazın başlangıcına doğru ilk fibroblastlar yara bölgesinde belirir. Fibroblastların seviyeleri 7. günde pik yaparken 14. günde normal seviyelere düşer (Bainbridge, 2013). Fibrin ağı boyunca devam eden fibroblast göçü, yara kenarlarında reepitelizasyonun başlamasını sağlar (Reinke & Sorg, 2012). Proliferasyon fazı sırasında VEBF, 7. gün maksimum seviyeye ulaşarak anjiyogenezi uyarır. Yara iyileşmesinin sonunda ise görevini tamamlayan fibroblastlar Kaspaz-3 tarafından apoptoza uğrayarak yara bölgesinden uzaklaşır. Böylece yara alanının klinik olarak küçüldüğünü, histomorfometrik olarak da reepitelizasyonunu görmek mümkün olur. Bu nedenle çalışmamızda palatinal yaranın iyileşme değerlendirmesi 7. ve 14. günlerde yapıldı.

Ağız içi sekonder yara iyileşmesi ve buna etki eden faktörleri değerlendiren pek çok çalışmada klinik olarak yara iyileşmesi fotoğraflardan yara alanının ölçülmesiyle değerlendirilmiştir (Chaushu ve ark., 2021; Çalışır ve ark., 2018; Hammad ve ark., 2011; Kozlovsky ve ark., 2007; Mariano ve ark., 2015; Zhu ve ark., 2015). Çalışmamızda S-Salin grubundaki yara alanının başlangıca kıyasla zamanla azaldığı ve S-Salin grubunun 7 ve 14. günlerde yara alanın D-Salin grubuna göre daha küçük olduğu görüldü. S-Salin grubunda yara bölgesinin zamanla küçülmesi ve D-Salin grubuna göre ölçüm dönemlerinde küçük olması S-Salin grubunda yara iyileşme sürecinin gecikme veya bozulma olmadan devam ettiğini göstermektedir. Çalışmamızda S-Salin grubundaki yara alanı 7. ve 14. günlerde S-HA grubuna kıyasla daha büyüktü. Çalışmamızdan farklı olarak 7. ve 14. günlerde salin grubuyla diğer ajan uygulanan grupların

yara alanın makroskopik değerlendirme olan klinik görüntülerde benzer olduğunu bildiren bir çalışma (Kozlovsky ve ark., 2007), çalışmamızla paralel olarak daha büyük olduğunu gösteren birçok çalışma bulunmaktadır (Çalışır ve ark., 2018; Hammad ve ark., 2011; Lee ve ark., 2022; Maeda ve ark., 2013). Çalışmamızda, yara kapanması 7. ve 14. günlerde S-HA ve D-HA gruplarında S-Salin ve D-Salin gruplarına kıyasla daha fazla gözlendi. HA'nın reepitelizasyonu destekleyerek klinik olarak yara kapanmasını hızlandırdığını gösteren hayvan çalışmaları (Chen ve ark., 2019; Hammad ve ark., 2011; Lee ve ark., 2022; Taşkan ve ark., 2021) ve insan çalışmaları (Hassan ve ark., 2021; Yıldırım ve ark., 2018) bulunmaktadır. Hammad ve ark. (2011), 125 adet sağlıklı *Wistar* albino sıçanın palatal mukozalarında *punch* biyopsi yöntemiyle 3 mm çapında mukoperiostal yara oluşturmuşlardır. Yara oluşturulmasını takiben sıçanları 3 adet deney, 1 adet kontrol grubuna ayırmışlardır. Deney gruplarına topikal olarak %0,2 klorheksidin diglukonat jel, %0,2 HA jel veya % 0,5 allantoin jel uygularken kontrol grubuna ise aktif madde içermeyen plasebo jel uygulamışlardır. Bu ajanlardan HA jel uygulanan gruptaki yara alanının çalışmamızla benzer olarak 7. ve 14. günlerde kontrol grubuna kıyasla daha küçük olduğunu tespit etmişler ve HA jelinin 7. ve 14. günlerde klinik olarak sekonder yara iyileşmesini hızlandırdığını bildirmişlerdir (Hammad ve ark., 2011). Taşkan ve ark. (2021), 72 adet sağlıklı *Wistar* albino sıçanın palatal mukozalarında *punch* biyopsi yöntemiyle 5 mm çapında oluşturdukları mukoperiostal yaralara kendi hazırladıkları HA jeli veya plasebo jeli topikal olarak uygulamışlardır. Çalışmamızla benzer olarak, HA jel uygulanan grupta, palatal yara alanının plasebo grubuna kıyasla 7, 14 ve 21. günlerde daha küçük olduğunu tespit etmişlerdir (Taşkan ve ark., 2021). Lee ve ark. (2022), sağlıklı sıçanların dil yüzeylerinde 5 mm çapında yaralar oluşturarak sekonder yara iyileşmesinde HA jel ve HA filmin etkinliğini karşılaştırmışlardır. 3. günde HA jel, HA film ve tedavi edilmeyen kontrol grubu arasında anlamlı bir fark olmamasına rağmen, çalışmamızla uyumlu olarak 7. günde HA jel ve HA filmin kontrol grubuna göre klinik olarak yara kapanmasını arttırdığını gözlemlemişlerdir (Lee ve ark., 2022). Yapılan çalışmaların ve çalışmamızın bulgusu HA'nın klinik olarak epitelizasyonu hızlandırarak yara alanını küçültebileceğini göstermektedir.

Çalışmamızda, en büyük yara alanı hem 7 hem de 14. günlerde D-Salin grubunda tespit edildi. S-HA ve D-HA gruplarının 14. gündeki yara kapanması benzerdi. HA, S ve D gruplarında klinik olarak yara alanının küçülmesini sağladı ve yara iyileşmesini hızlandırdı. Bilgimiz dahilinde literatür incelendiğinde, diyabetli sıçanlarda HA'nın kutanöz yara iyileşmesi üzerine etkilerini klinik olarak değerlendiren yalnızca bir çalışma mevcuttur. Chen ve ark. (2019), deneysel diyabet oluşturdukları sıçanların sekonder yara iyileşmesinde düşük molekül ağırlıklı HA, yüksek molekül ağırlıklı HA, %0,1 povidon iyodür solüsyonu, düşük molekül ağırlıklı HA ile kombine %0,1 povidon iyodür solüsyonu ve yüksek molekül ağırlıklı HA ile kombine %0,1

povidon iyodür solüsyonunu karşılaştırmışlardır. Çalışmamızın bulgularıyla paralel olarak yüksek molekül ağırlıklı HA'nın tedavi edilmeyen diyabetik kontrol grubuna kıyasla yara iyileşmesini önemli ölçüde hızlandırdığını ve yara alanını küçülttüğünü, diyabetik kontrol grubundaki yara alanının ise diğer tüm gruplara göre daha büyük olduğunu bildirmişlerdir (Chen ve ark., 2019). Topikal HA uygulamasının deneysel oluşturulan diyabette de yara alanını küçülttüğü ve yara iyileşmesini hızlandırdığı düşünülebilir. Ancak DM varlığında palatal yara iyileşmesinde topikal HA'nın etkinliğinin değerlendirildiği başka bir çalışma bulunmaması nedeniyle bu konunun aydınlatılabilmesi için ileri çalışmalara ihtiyaç duyulmaktadır.

Yaralanmanın ardından yara kenarındaki hücreler arasındaki bağlantı kopmaktadır. Epidermal hücreler trombositler ve makrofajlardan salgılanan büyüme faktörlerinin etkisiyle yara alanına göç ederek yeni epitel oluşumunu sağlarlar (Singer & Clark, 1999). Reepitelizasyon, histomorfometrik olarak epitelyal kenarlar arasındaki mesafenin ölçülmesiyle değerlendirilebilir. Çalışmamızda D-Salin grubu hariç tüm gruplarda zamanla epitelyal kenarlar arası mesafe azaldı. S-Salin grubunun 7. ve 14. günlerde epitelyal kenarlar arası mesafesi S-HA grubundan daha fazla olduğu saptandı. Çalışmamızın bulgusuna paralel olarak salin uygulanan ya da tedavi uygulanmayan grupların 7. ve 14. günlerde epitelyal kenarlar arasındaki mesafesinin ajan veya tedavi uygulanan gruplara göre daha yüksek olduğu tespit edilmiştir (Kozlovsky ve ark., 2007; Maeda ve ark., 2013). Çalışmamızda S-HA grubundaki epitelyal kenarlar arası mesafenin 7. günde diğer tüm gruplardan kısa olduğu, 14. günde ise D-HA grubuyla benzer ve salin gruplarına göre daha kısa olduğu tespit edildi. Literatür incelemesi yapıldığında, HA'nın histomorfometrik olarak etkinliğinin değerlendirildiği tek bir çalışmada, HA uygulanan grupta epitelyal kenarlar arasındaki mesafenin çalışmamızla paralel olarak zamanla azaldığını ancak çalışmamızın bulgusundan farklı olarak HA grubuyla plasebo jel uygulanan kontrol grubunun 7. ve 14. günlerde epitelyal kenarlar arasındaki mesafenin benzer olduğunu tespit etmişlerdir (Hammad ve ark., 2011). Bu farklılığın başlangıçta açılan yaranın farklı boyutta olmasından kaynaklandığı düşünülebilinir. S ve D gruplarda topikal HA uygulaması epitelizasyonu hızlandırarak histomorfometrik olarak epitelyal kenarlar arasındaki mesafeyi kısaltabilir.

IL-1β, enflamatuar yanıtta yer alan keratinositler, monositler ve diğer epitel hücreleri dahil olmak üzere çeşitli bağışıklık hücreleri tarafından üretilen, yara iyileşmesinin düzenlenmesi ile ilişkili güçlü bir proenflamatuar sitokindir (Lv ve ark., 2017; Oryan ve ark., 2019). Çalışmamızda tüm gruplarda IL-1β pozitif hücrelerin yüzdelerinin başlangıca kıyasla 7. gün arttığı, 7. günden 14. güne doğru ise azaldığı görüldü. IL-1β pozitif hücrelerin yüzdelerinin 7. ve 14. günlerde en az S-HA grubunda olduğu görülür iken, en çok D-Salin grubunda olduğu tespit edildi. S-Salin grubundaki IL-1β pozitif hücrelerin yüzdelerinin 7. ve 14. günlerde S-HA

ve D-HA gruplarına kıyasla daha yüksek olduğu görülürken, D-Salin grubuna göre ise daha düşük olduğu saptandı. 7. ve 14. günlerde IL-1β pozitif hücrelerin yüzdelerinin HA gruplarında, salin gruplarına göre düşük olduğu tespit edildi. Çalışmamız bilgimiz dahilinde sağlıklı ve diyabetik sıçanların palatinal yara iyileşmesinde topikal HA'nın immünohistokimyasal olarak IL-1β seviyeleri üzerindeki etkinliğinin değerlendirildiği ilk çalışmadır. Sağlıklı ve diyabetik sıçanların kutanöz yara iyileşmesinde ELİSA yöntemiyle IL-1β seviyelerinin değerlendirildiği bir çalışmada, ajan uygulanmayan diyabetik kontrol grubunun 14. gün IL-1β seviyelerinin ajan uygulanan diyabetik gruptan yüksek, ajan uygulanmayan sağlıklı kontrol grubundan ise düşük olduğu tespit edilmiştir (Parmar ve ark., 2018). Cao ve ark. (2022), diyabetik sıçanların kutanöz yara iyileşmesinde ELİSA yöntemiyle IL-1β seviyelerini değerlendirdikleri çalışmada, diyabetik salin uygulanan gruptaki IL-1β seviyelerinin diyabetik ajan uygulanan gruptan yüksek olduğunu bildirmişlerdir (Cao ve ark., 2022). Bu çalışmaların ve çalışmamızın bulgusundan yola çıkarak, yara iyileşmesi sırasında IL-1β'nın dokularda fazla üretiminin yara iyileşmesinin uzamasına ve gecikmesine sebep olabileceğini, HA'nın normal ve diyabetik yara iyileşmesinde IL-1β seviyelerini düşürerek enflamasyonu azalttığı ve yara iyileşmesini hızlandırdığını düşünmekteyiz.

Anjiyogenez, yara iyileşmesi sırasında yara bölgesine beslenme ve oksijen desteği sağlayan oldukça önemli bir aşamadır (Elbialy ve ark., 2021). VEBF, endotel hücre göçünü ve proliferasyonunu doğrudan uyaran güçlü bir anjiyojenik indükleyicidir (Kim ve ark., 2013). Çalışmamızda, HA gruplarında 7. ve 14. günlerde VEBF pozitif hücrelerin yüzdelerinin başlangıca kıyasla arttığı görülürken, salin gruplarında benzer olduğu tespit edildi. S-Salin grubundaki VEBF pozitif hücrelerin yüzdelerinin 7. ve 14. günlerde S-HA ve D-HA gruplarına kıyasla daha düşük olduğu tespit edildi. Gül ve ark. (2020), palatinal bölgede sekonder yara iyileşmesinde immünohistokimyasal olarak VEBF ekspresyonunu değerlendirdikleri bir çalışmada, çalışmamızla benzer olarak tedavi uygulanmayan kontrol grubunda 7, 14 ve 21. günlerde VEBF ekspresyonunun topikal olarak ajan uygulanan iki farklı deney gruplarına göre daha düşük olduğunu tespit etmişlerdir (Gül ve ark., 2020). Elbialy ve ark. (2021), tarafından yapılan sağlıklı sıçanların kutanöz yara iyileşmesinde VEBF seviyelerinin değerlendirildiği başka bir çalışmada da çalışmamızın bulgularıyla uyumlu olarak VEBF seviyelerinin 15. günde tedavi uygulanmayan kontrol grubunda topikal ajan uygulanan deney grubuna kıyasla daha düşük olduğu bildirilmiştir (Elbialy ve ark., 2021). Kim ve ark. (2013), VEBF pozitif hücreleri değerlendirdikleri çalışmada, sağlıklı sıçanların palatal mukozalarında oluşturdukları yaralara deney grubunu oluşturan artin M jeli veya karboksimetilselüloz jeli uygularken kontrol grubuna tedavi uygulamamışlardır. Çalışmamızın bulgularından farklı olarak 5. ve 7. günlerde jel uygulanan gruplarla kontrol grubu arasında fark olmadığını bildirmişlerdir (Kim ve ark., 2013).

Çalışmamızda, S-Salin grubundaki VEBF pozitif hücrelerin yüzdelerinin HA gruplarına kıyasla düşük olduğu görülürken, D-Salin grubuna göre ise daha yüksek olduğu tespit edildi. 7. ve 14. günlerde VEBF pozitif hücrelerin yüzdeleri en düşük D-Salin grubunda saptandı. Chen ve ark. (2019) tarafından yapılan çalışmada, çalışmamızla paralel olarak diyabetik kontrol grubunun VEBF seviyelerinin sağlıklı kontrol grubuna göre düşük olduğu bildirilmiştir (Chen ve ark., 2019). Aktop ve ark. (2017) sağlıklı ve diyabetik sıçanların kutanöz yara iyileşmesinde topikal ankaferd uygulamasının etkinliğini değerlendirdikleri çalışmada, çalışmamızla benzer olarak sağlıklı ajan uygulan gruptaki VEBF seviyelerinin sağlıklı ajan uygulanmayan kontrol grubuna kıyasla daha yüksek olduğunu tespit etmişlerdir. Ancak çalışmamızın bulgularından farklı olarak, diyabetik ajan uygulanan grupla, diyabetik kontrol grubunun VEBF seviyeleri arasında fark olmadığını ve sağlıklı kontrol grubuyla diyabetik kontrol grubunun VEBF seviyelerinin benzer olduğunu bildirmişlerdir (Aktop ve ark., 2017). Bu farklık metodolojik olarak hayvanların uzun dönem takip edilmeyip 4. günde sakrifiye edilmesinden kaynaklanabilir. Lwin ve ark.'nın (2021) diyabetik sıçanların kutanöz yara iyileşmesinde topikal olarak %1 magniferin jel, %2 magniferin jel ve %1 gümüş sülfürdiazin jelin VEBF ekspresyonundaki etkinliklerini karşılaştırdıkları bir çalışmada, çalışmamızdan farklı olarak 7, 14 ve 21. günlerde plasebo jel uygulanan diyabetik kontrol grubuyla %1 magniferin jel uygulanan gruptaki VEBF değerlerinin benzer olduğunu tespit etmişlerdir (Lwin ve ark., 2021). Bu farklılığın da % 1'lik düşük konsantrasyonda kullanılan ajanın diyabetik sıçanlarda yara iyileşmesine etki etmemesinden kaynaklanabileceğini düşünmekteyiz.

Çalışmamızda, 7 ve 14. günlerde VEBF pozitif hücrelerin yüzdeleri en yüksek S-HA grubunda saptandı. S-HA grubunda 7 ve 14. günlerde VEBF pozitif hücrelerin yüzdelerinin D-HA grubuna kıyasla daha yüksek olduğu görüldü. S-HA ve D-HA gruplarında VEBF pozitif hücrelerin yüzdeleri 7. ve 14. günlerde S-Salin ve D-Salin gruplarına kıyasla daha yüksek tespit edildi. Literatür incelendiğinde, sekonder yara iyileşmesinde HA'nın anjiyogenez üzerine etkinliğini değerlendirebilmek için immünohistokimyasal olarak VEBF ekspresyonunun incelendiği yalnızca bir çalışma mevcuttur. Chen ve ark. (2019) yaptıkları çalışmada, çalışmamızın bulgularıyla uyumlu olarak diyabetik yüksek molekül ağırlıklı HA uygulanan grupta VEBF seviyelerinin ajan uygulanmayan sağlıklı kontrol ve diyabetik kontrol gruplarına kıyasla daha yüksek olduğunu bildirmişlerdir (Chen ve ark., 2019). Chen ve ark'nın (2019) yaptıkları çalışma ve çalışmamızın bulgusu HA'nın sağlıklı ve diyabetik sıçanlarda immünohistokimyasal olarak VEBF seviyelerini arttırarak anjiyogenezi hızlandırdığını göstermektedir. Ancak topikal HA uygulamasının VEBF seviyeleri üzerine etkinliğinin değerlendirildiği başka bir çalışma bulunmaması nedeniyle bu konunun aydınlatılabilmesi için ileri çalışmalara ihtiyaç duyulmaktadır.

Apoptoz, yara iyileşmesi sırasında yara bölgesindeki hücrelerin eliminasyonu ve granülasyon dokusunun skar dokusuna dönüşmesini sağlayan önemli bir mekanizmadır (Akar ve ark., 2018; Johnson ve ark., 2014). Kaspaz-3, apoptozun intrinsik ve ekstrinsik yolaklarının son aşamasında yer alan, apoptoza gidecek hücrelerdeki ilgili proteinleri parçalayarak apoptozun düzenlenmesinde rol oynayan bir mediyatördür (Akar ve ark., 2018; Porter & Janicke, 1999). Yara iyileşmesinde apoptozu göstermek için Kaspaz-3 seviyesinin immünohistokimyasal olarak analiz edildiği bir in vitro çalışmada, skar dokularında Kaspaz-3 proteolitik aktivitelerinin arttığı ve bu durumun fibroblastların apoptozuna yol açtığı ortaya konmuştur (Akasaka ve ark., 2000). Çalışmamızda, tüm gruplarda Kaspaz-3 pozitif hücrelerin yüzdelerinin başlangıca kıyasla 7. gün arttığı, 7 ile 14. gün arasında azaldığı tespit edildi. Johnson ve ark. (2014), tarafından yapılan kutanöz ve oral yara iyileşmesinde apoptozun değerlendirildiği çalışmada, oral yara iyileşmesinde Kaspaz-3 seviyesinin 24 saat sonra zirve yaptığı ve bu değerin çalışmamızla benzer olarak 7. günde de azalmaya başlamayıp aynı seviyede kaldığı bildirilmiştir (Johnson ve ark., 2014). Du ve ark. (2004), sağlıklı farelerin kutanöz yara iyileşmesinde Kaspaz-3'ün seviyesini araştırdıkları bir çalışmada, Kaspaz-3 ekspresyonunun yara iyileşmesinin ilk 3 saati düşük olduğu, 3. gün zirve yaptığını, çalışmamızla benzer olarak 14. gün ise azaldığını belirtmişlerdir (Du ve ark., 2004). Sağlıklı sıçanların sırtlarında oluşturulan kutanöz yara iyileşmesinde, Kaspaz-3'ün değerlendirildiği başka bir çalışmada da, Kaspaz-3 pozitif hücrelerin başlangıca kıyasla 3. ve 5. günlerde arttığı ancak çalışmamızdan farklı olarak 7. günde Kaspaz-3 pozitif hücrelerin tespit edilmediği bildirilmiştir (Akar ve ark., 2018). Bu farklılığın, kutanöz yara iyileşmesinde apoptozun ekstrinsik yolakla, oral yara iyileşmesinde ise intrinsik yolakla gerçekleşmesinden kaynaklı olduğu düşünülebilinir.

Çalışmamızda S-Salin grubundaki Kaspaz-3 pozitif hücrelerin yüzdelerinin 7. ve 14. günlerde HA gruplarına kıyasla daha yüksek olduğu görülürken, D-Salin grubuna göre ise daha düşük olduğu saptandı. 7. ve 14. günlerde Kaspaz-3 pozitif hücrelerin yüzdeleri en yüksek D-Salin grubunda gözlendi. Desta ve ark. (2010) tarafından yapılan, sağlıklı ve diyabetik farelerin palatal yara iyileşmesinde apoptoza uğrayan fibroblastların değerlendirildiği çalışmada, 5. gün Kaspaz-3 pozitif hücrelerin tip 2 DM'li farelerde sağlıklı farelere göre 3 kat fazla olduğu tespit edilmiştir (Desta ve ark., 2010). Cao ve ark. (2022) diyabetik sıçanların sırtlarında oluşturdukları kutanöz yaralara 2 farklı ajan uyguladıkları ve Kaspaz-3 seviyelerini değerlendirdikleri çalışmada diyabetik salin uygulanan gruptaki 15. gün Kaspaz-3 seviyelerinin ajan uygulanan gruplara kıyasla daha yüksek olduğunu bildirmişlerdir (Cao ve ark., 2022). Çalışmamızın bulguları bu çalışmalarla paralellik göstermektedir. Diyabetik sıçanlarda Kaspaz-3 seviyelerinin sağlıklı sıçanlara göre daha fazla yükselmesi, yara iyileşmesinde fonksiyonlarını

yerine getiremeden PMNL, monosit ve fibroblastların apoptozunda artışa neden olabileceğini düşündürmektedir.

Çalışmamızda, 7. günde S-HA grubundaki Kaspaz-3 pozitif hücrelerin yüzdeleri D-HA grubuna göre düşükken 14. günde Kaspaz-3 pozitif hücrelerin yüzdeleri S-HA ve D-HA gruplarında benzerdi. 7. ve 14. günlerde Kaspaz-3 pozitif hücrelerin yüzdelerinin S-HA ve D-HA gruplarında, S-Salin ve D-Salin gruplarına göre düşük olduğu saptandı. İnsan tendon hücreleri üzerinde yapılan in vitro bir çalışmada, HA'nın moleküler ağırlığından bağımsız olarak apoptotik hücrelerin yüzdesini düşürdüğü ve Kaspaz-3 aktivasyonunu tersine çevirerek apoptozu azalttığı bildirilmiştir (Gallorini ve ark., 2022). Bilgimiz dahilinde literatür incelemesi yapıldığında, sağlıklı ve diyabetik sıçanların palatal yara iyileşmesinde topikal olarak HA uygulamasının apoptoz üzerindeki etkinliğini göstermek için Kaspaz-3 seviyesinin immünohistokimyasal olarak değerlendirildiği bir çalışma bulunmamaktadır. HA'nın apoptoza etkisini değerlendirmek için daha ileri çalışmalara ihtiyaç vardır.

Çalışmamızın limitasyonları, S ve D sıçanların palatinal yara iyileşmesinde 14 günlük kısa bir takip süresinin olması, HA'nın tek bir form ve tek bir konsantrasyonun değerlendirilmesidir. Kesin sonuçlara varılmadan önce, farklı HA form ve konsantrasyonlarında daha uzun takip dönemli ileri çalışmalara ihtiyaç vardır.

Sonuç olarak;

- S-HA ve D-HA gruplarının 14. gün yara alanlarının S-Salin ve D-Salin gruplarına kıyasla daha küçük olduğu ve epitelyal kenarlar arasındaki mesafelerinin daha kısa olduğu görüldü.
- D-HA grubunun yara alanı 7. gün S-HA grubunun yara alanından büyük ve D-HA grubunun epitelyal kenarlar arasındaki mesafesi 7. gün S-HA grubunun epitelyal kenarlar arasındaki mesafesinden uzunken, 14. gün her iki grubun yara alanlarının ve epitelyal kenarlar arasındaki mesafelerinin benzer olduğu tespit edildi.
- D-Salin grubunun yara alanının 7. ve 14. günlerde S-Salin grubuna göre daha büyük olduğu, epitelyal kenarlar arasındaki mesafesinin ise daha uzun olduğu saptandı.
- 7. gün D-HA ve S-Salin grubundaki epitelyal kenarlar arasındaki mesafe benzerken 14. gün S-Salin grubundaki epitelyal kenarlar arasındaki mesafenin D-HA grubuna göre daha uzun olduğu görüldü.
- VEBF pozitif hücrelerin yüzdelerinin 7. ve 14. günlerde salin gruplarına kıyasla HA gruplarında arttığı görüldü.
- VEBF pozitif hücrelerin yüzdelerinin 7. ve 14. günlerde S-HA grubunda D-HA grubuna göre daha yüksek olduğu saptandı.

- 7. ve 14. günlerde VEBF pozitif hücrelerin yüzdelerinin D-Salin grubunda S-Salin grubuna göre daha düşük olduğu görüldü.
- Kaspaz-3 ve IL-1β pozitif hücrelerin yüzdelerinin 7. ve 14. günlerde HA gruplarında salin gruplarına göre daha düşük olduğu tespit edildi.
- Kaspaz-3 ve IL-1β pozitif hücrelerin yüzdelerinin 7. gün S-HA grubunda D-HA grubuna göre düşük olduğu görülürken 14. günde S-HA ve D-HA gruplarında Kaspaz-3 pozitif hücrelerin yüzdelerinin benzer olduğu saptandı.
- 7. ve 14. günlerde Kaspaz-3 ve IL-1β pozitif hücrelerin yüzdelerinin D-Salin grubunda S-Salin grubuna göre daha yüksek olduğu tespit edildi.
- Bu çalışmanın klinik, histomorfometrik ve immünohistokimyasal sonuçlarına göre HA'nın, sağlıklı ve diyabetik sıçanlarda palatinal yara iyileşmesini, epitelizasyonu hızlandırdığı, enflamasyonu ve apoptozu azalttığı, anjiyogenezi artırdığı görüldü.
- HA'nın diyabetik sıçanlarda sekonder yara iyileşmesinde epitelizasyonu hızlandırarak, enflamasyonu ve apoptozu azaltarak, anjiyogenezi arttırarak HA uygulanan sağlıklı sıçanlar ile benzer tedavi edici etkisinin olduğu görüldü.
- HA diyabetli hastalarda sekonder yaraların tedavisinde pratik ve etkili bir ajan olarak kullanılabilir.

8. KAYNAKLAR

Akar, T., Yar Sağlam, A. S., Uyar Göçün, U., Alp, E., Konac, E., & Menevşe, A. (2018). Evaluation of apoptotic caspase levels in estimation of the wound age. *Turkish Journal of Biochemistry*, *43*(2), 126-133. https://doi.org/10.1515/tjb-2017-0131

Akasaka, Y., Ishikawa, Y., Ono, I., Fujita, K., Masuda, T., Asuwa, N., Inuzuka, K., Kiguchi, H., & Ishii, T. (2000). Enhanced expression of caspase-3 in hypertrophic scars and keloid: Induction of caspase-3 and apoptosis in keloid fibroblasts in vitro. *Laboratory Investigation*, *80*(3), 345-357. https://doi.org/10.1038/labinvest.3780039

Aktop, S., Cevreli, B., Genc, D., Serdaroglu Kasikci, E., Comunoglu Ustundag, N., Zibandeh, N., Ozcan, E. M., Gocmen, G., Goker, M. K., Uzbay, I. T., & Akkoc, T. (2017). Effects of ankaferd bloodstopper on dermal healing in diabetic rats. *Turkish Journal of Medical Sciences*, *47*(2), 675-680. https://doi.org/10.3906/sag-1604-145

Alven, S., & Aderibigbe, B. A. (2020). Chitosan and cellulose-based hydrogels for wound management. *International Journal of Molecular Sciences*, *21*(24). https://doi.org/10.3390/ijms21249656

American Diabetes Association. (2014). Diagnosis and classification of diabetes mellitus. *Diabetes Care*, *37*(Suppl 1), 81-90. https://doi.org/10.2337/dc14-S081

American Diabetes Association. (2019). 2. Classification and diagnosis of diabetes: Standards of medical care in diabetes-2019. *Diabetes Care*, *42*(Suppl 1), 13-28. https://doi.org/10.2337/dc19-S002

Aschner, P., Karuranga, S., James, S., Simmons, D., Basit, A., Shaw, J. E., Wild, S. H., Ogurtsova, K., Saeedi, P., & International Diabetes Federation's Diabetes Epidemiological Guide Writing, G. (2021). The international diabetes federation's guide for diabetes epidemiological studies. *Diabetes Research and Clinical Practice*, *172*, 108630. https://doi.org/10.1016/j.diabres.2020.108630

Aya, K. L., & Stern, R. (2014). Hyaluronan in wound healing: Rediscovering a major player. *Wound Repair and Regeneration*, *22*(5), 579-593. https://doi.org/10.1111/wrr.12214

Bainbridge, P. (2013). Wound healing and the role of fibroblasts. *Journal of Wound Care*, *22*(8), 407-408, 410-412. https://doi.org/10.12968/jowc.2013.22.8.407

Baltzis, D., Eleftheriadou, I., & Veves, A. (2014). Pathogenesis and treatment of impaired wound healing in diabetes mellitus: New insights. *Advences in Therapy*, *31*(8), 817-836. https://doi.org/10.1007/s12325-014-0140-x

Bao, P., Kodra, A., Tomic-Canic, M., Golinko, M. S., Ehrlich, H. P., & Brem, H. (2009). The role of vascular endothelial growth factor in wound healing. *Journal of Surgical Research*, *153*(2), 347-358. https://doi.org/10.1016/j.jss.2008.04.023

Bartold, P. M., Wiebkin, O. W., & Thonard, J. C. (1981). Glycosaminoglycans of human gingival epithelium and connective tissue. *Connective Tissue Research*, *9*(2), 99-106. https://doi.org/10.3109/03008208109160247

Bent, R., Moll, L., Grabbe, S., & Bros, M. (2018). Interleukin-1 beta-a friend or foe in malignancies? *International Journal of Molecular Sciences*, *19*(8), 2155. https://doi.org/10.3390/ijms19082155

Bhisitkul, R. B. (2006). Vascular endothelial growth factor biology: Clinical implications for ocular treatments. *British Journal of Ophthalmology*, *90*(12), 1542-1547. https://doi.org/10.1136/bjo.2006.098426

Bjornland, T., Gjaerum, A. A., & Moystad, A. (2007). Osteoarthritis of the temporomandibular joint: An evaluation of the effects and complications of corticosteroid injection compared with injection with sodium hyaluronate. *Journal of Oral Rehabilitation*, *34*(8), 583-589. https://doi.org/10.1111/j.1365-2842.2007.01759.x

Blakytny, R., & Jude, E. (2006). The molecular biology of chronic wounds and delayed healing in diabetes. *Diabetic Medicine*, *23*(6), 594-608. https://doi.org/10.1111/j.1464-5491.2006.01773.x

Broughton, G., 2nd, Janis, J. E., & Attinger, C. E. (2006). The basic science of wound healing. *Plastic and Reconstructive Surgery*, *117*(7 Suppl), 12-34. https://doi.org/10.1097/01.prs.0000225430.42531.c2

Brown, J. A. (2004). The role of hyaluronic acid in wound healing's proliferative phase. *Journal of Wound Care*, *13*(2), 48-51. https://doi.org/10.12968/jowc.2004.13.2.26573

Burgess, J. L., Wyant, W. A., Abdo Abujamra, B., Kirsner, R. S., & Jozic, I. (2021). Diabetic wound-healing science. *Medicina (Kaunas)*, *57*(10), 1072. https://doi.org/10.3390/medicina57101072

Cao, G., Xiang, C., Zhou, R., Zhang, Y., Xu, H., Yang, H., & Zhang, J. (2022). Notoginsenoside R1 facilitated wound healing in high-fat diet/streptozotocin-induced diabetic rats. *Oxidative Medicine and Cellular Longevity*, *2022*, 2476493. https://doi.org/10.1155/2022/2476493

Chaushu, L., Atzil, S., Vered, M., Chaushu, G., Matalon, S., & Weinberg, E. (2021). Age-related palatal wound healing: An experimental in vivo study. *Biology (Basel)*, *10*(3), 240. https://doi.org/10.3390/biology10030240

Chen, R. F., Wang, C. T., Chen, Y. H., Chien, C. M., Lin, S. D., Lai, C. S., Wang, C. J., & Kuo, Y. R. (2019). Hyaluronic acid-povidone-iodine compound facilitates diabetic wound healing in a streptozotocin-induced diabetes rodent model. *Plastic and Reconstructive Surgery*, *143*(5), 1371-1382. https://doi.org/10.1097/PRS.0000000000005504

Chen, W. Y., & Abatangelo, G. (1999). Functions of hyaluronan in wound repair. *Wound Repair and Regeneration*, *7*(2), 79-89. https://doi.org/10.1046/j.1524-475x.1999.00079.x

Chhabra, S., Chhabra, N., Kaur, A., & Gupta, N. (2017). Wound healing concepts in clinical practice of OMFS. *Journal of Maxillofacial and Oral Surgery*, *16*(4), 403-423. https://doi.org/10.1007/s12663-016-0880-z

Çalışır, M., Akpınar, A., Talmaç, A. C., Lektemur Alpan, A., & Göze, O. F. (2018). Humic acid enhances wound healing in the rat palate. *Evidence-Based Complementary and Alternative Medicine*, *2018*, 1783513. https://doi.org/10.1155/2018/1783513

Dahiya, P., & Kamal, R. (2013). Hyaluronic acid: A boon in periodontal therapy. *North American Journal of Medical Sciences*, *5*(5), 309-315. https://doi.org/10.4103/1947-2714.112473

de Araujo Nobre, M., Cintra, N., & Malo, P. (2007). Peri-implant maintenance of immediate function implants: A pilot study comparing hyaluronic acid and chlorhexidine. *International Journal of Dental Hygiene*, *5*(2), 87-94. https://doi.org/10.1111/j.1601-5037.2007.00239.x

Desta, T., Li, J., Chino, T., & Graves, D. T. (2010). Altered fibroblast proliferation and apoptosis in diabetic gingival wounds. *Journal of Dental Research*, *89*(6), 609-614. https://doi.org/10.1177/0022034510362960

Diegelmann, R. F., & Evans, M. C. (2004). Wound healing: An overview of acute, fibrotic and delayed healing. *Frontiers in Bioscience*, *9*, 283-289. https://doi.org/10.2741/1184

Dinarello, C. A. (2009). Immunological and inflammatory functions of the interleukin-1 family. *Annual Review of Immunology*, *27*, 519-550. https://doi.org/10.1146/annurev.immunol.021908.132612

Dinarello, C. A., Simon, A., & van der Meer, J. W. (2012). Treating inflammation by blocking interleukin-1 in a broad spectrum of diseases. *Nature Reviews Drug Discovery*, *11*(8), 633-652. https://doi.org/10.1038/nrd3800

Du, Y., Guan, D. W., & Zhao, R. (2004). [An immunohistochemical study on the expression of caspase-3 in the skin wound healing]. *Fa Yi Xue Za Zhi*, *20*(1), 1-3.

Egelius, N., Jonsson, E., & Sunblad, L. (1956). Studies of hyaluronic acid in rheumatoid arthritis. *Annals of the Rheumatic Diseases*, *15*(4), 357-363. https://doi.org/10.1136/ard.15.4.357

Elbialy, Z. I., Assar, D. H., Abdelnaby, A., Asa, S. A., Abdelhiee, E. Y., Ibrahim, S. S., Abdel-Daim, M. M., Almeer, R., & Atiba, A. (2021). Healing potential of spirulina platensis for skin wounds by modulating bFGF, VEGF, TGF-ss1 and alpha-SMA genes expression targeting angiogenesis and scar tissue formation in the rat model. *Biomedicine & Pharmacotherapy*, *137*, 111349. https://doi.org/10.1016/j.biopha.2021.111349

Ellis, S., Lin, E. J., & Tartar, D. (2018). Immunology of wound healing. *Current Dermatology Reports*, *7*(4), 350-358. https://doi.org/10.1007/s13671-018-0234-9

Falanga, V. (2005). Wound healing and its impairment in the diabetic foot. *The Lancet*, *366*(9498), 1736-1743. https://doi.org/10.1016/S0140-6736(05)67700-8

Fallacara, A., Baldini, E., Manfredini, S., & Vertuani, S. (2018). Hyaluronic acid in the third millennium. *Polymers (Basel)*, *10*(7), 701. https://doi.org/10.3390/polym10070701

Fawzy El-Sayed, K. M., Dahaba, M. A., Aboul-Ela, S., & Darhous, M. S. (2012). Local application of hyaluronan gel in conjunction with periodontal surgery: A randomized controlled trial. *Clinical Oral Investigation*, *16*(4), 1229-1236. https://doi.org/10.1007/s00784-011-0630-z

Ferrara, N. (2004). Vascular endothelial growth factor: Basic science and clinical progress. *Endocrine Reviews*, *25*(4), 581-611. https://doi.org/10.1210/er.2003-0027

Fonseca, V. A., Kirkman, M. S., Darsow, T., & Ratner, R. E. (2012). The american diabetes association diabetes research perspective. *Diabetes Care*, *35*(6), 1380-1387. https://doi.org/10.2337/dc12-9001

Fouda, M. M., Abdel-Mohsen, A. M., Ebaid, H., Hassan, I., Al-Tamimi, J., Abdel-Rahman, R. M., Metwalli, A., Alhazza, I., Rady, A., El-Faham, A., & Jancar, J. (2016). Wound healing of different molecular weight of hyaluronan; in-vivo study. *International Journal of Biological Macromolecules*, *89*, 582-591. https://doi.org/10.1016/j.ijbiomac.2016.05.021

Fraser, J. R., Laurent, T. C., & Laurent, U. B. (1997). Hyaluronan: Its nature, distribution, functions and turnover. *Journal of Internal Medicine*, *242*(1), 27-33. https://doi.org/10.1046/j.1365-2796.1997.00170.x

Frenkel, J. S. (2014). The role of hyaluronan in wound healing. *International Wound Journal*, *11*(2), 159-163. https://doi.org/10.1111/j.1742-481X.2012.01057.x

Furman, B. L. (2015). Streptozotocin-induced diabetic models in mice and rats. *Current Protocols in Pharmacology*, *70*, 5.47.1-5.47.20. https://doi.org/10.1002/0471141755.ph0547s70

Gallorini, M., Antonetti Lamorgese Passeri, C., Cataldi, A., Berardi, A. C., & Osti, L. (2022). Hyaluronic acid alleviates oxidative stress and apoptosis in human tenocytes via caspase 3 and 7. *International Journal of Molecular Sciences*, *23*(15), 8817. https://doi.org/10.3390/ijms23158817

Gantwerker, E. A., & Hom, D. B. (2011). Skin: Histology and physiology of wound healing. *Facial Plastic Surgery Clinics of North America*, *19*(3), 441-453. https://doi.org/10.1016/j.fsc.2011.06.009

Ghazi, K., Deng-Pichon, U., Warnet, J. M., & Rat, P. (2012). Hyaluronan fragments improve wound healing on in vitro cutaneous model through P2X7 purinoreceptor basal activation: role of molecular weight. *PLoS One*, *7*(11), e48351. https://doi.org/10.1371/journal.pone.0048351

Goa, K. L., & Benfield, P. (1994). Hyaluronic acid. A review of its pharmacology and use as a surgical aid in ophthalmology, and its therapeutic potential in joint disease and wound healing. *Drugs*, *47*(3), 536-566. https://doi.org/10.2165/00003495-199447030-00009

Gocmen, G., Atali, O., Aktop, S., Sipahi, A., & Gonul, O. (2016). Hyaluronic acid versus ultrasonic resorbable pin fixation for space maintenance in non-grafted sinus lifting. *Journal of Oral and Maxillofacial Surgery*, *74*(3), 497-504. https://doi.org/10.1016/j.joms.2015.10.024

Gontiya, G., & Galgali, S. R. (2012). Effect of hyaluronan on periodontitis: A clinical and histological study. *Journal of Indian Society of Periodontology*, *16*(2), 184-192. https://doi.org/10.4103/0972-124X.99260

Greenhalgh, D. G. (1998). The role of apoptosis in wound healing. *The International Journal of Biochemistry & Cell Biology*, *30*(9), 1019-1030. https://doi.org/10.1016/s1357-2725(98)00058-2

Greenhalgh, D. G. (2003). Wound healing and diabetes mellitus. *Clinics in Plastic Surgery*, *30*(1), 37-45. https://doi.org/10.1016/s0094-1298(02)00066-4

Guo, S., & Dipietro, L. A. (2010). Factors affecting wound healing. *Journal of Dental Research*, *89*(3), 219-229. https://doi.org/10.1177/0022034509359125

Gupta, R. C., Lall, R., Srivastava, A., & Sinha, A. (2019). Hyaluronic acid: Molecular mechanisms and therapeutic trajectory. *Frontiers in Veterinary Science*, *6*, 192. https://doi.org/10.3389/fvets.2019.00192

Gül, M., Gunay, A., & Tanik, A. (2020). An evaluation of the effects of caffeic acid phenethyl ester and Ankaferd blood stopper on secondary wound healing of oral mucosal tissue. *Turkish Journal of Medical Sciences*, *50*(1), 248-257. https://doi.org/10.3906/sag-1908-114

Hammad, H. M., Hammad, M. M., Abdelhadi, I. N., & Khalifeh, M. S. (2011). Effects of topically applied agents on intra-oral wound healing in a rat model: A clinical and histomorphometric study. *International Journal of Dental Hygiene*, *9*(1), 9-16. https://doi.org/10.1111/j.1601-5037.2009.00410.x

Hassan, A., Ahmed, E., Ghalwash, D., & Elarab, A. E. (2021). Clinical comparison of MEBO and hyaluronic acid gel in the management of pain after free gingival graft harvesting: A randomized clinical trial. *International Journal of Dentistry*, *2021*, 2548665. https://doi.org/10.1155/2021/2548665

İrer, S. V., & Alper, G. (2004). Deneysel Diyabet Modelleri. *Türk Klinik Biyokimya Dergisi*, *2*(3), 127-136.

Jentsch, H., Pomowski, R., Kundt, G., & Gocke, R. (2003). Treatment of gingivitis with hyaluronan. *Journal of Clinical Periodontology*, *30*(2), 159-164. https://doi.org/10.1034/j.1600-051x.2003.300203.x

Jiang, D., Liang, J., Fan, J., Yu, S., Chen, S., Luo, Y., Prestwich, G. D., Mascarenhas, M. M., Garg, H. G., Quinn, D. A., Homer, R. J., Goldstein, D. R., Bucala, R., Lee, P. J., Medzhitov, R., & Noble, P. W. (2005). Regulation of lung injury and repair by Toll-like receptors and hyaluronan. *Nature Medicine*, *11*(11), 1173-1179. https://doi.org/10.1038/nm1315

Jiang, D., Liang, J., & Noble, P. W. (2011). Hyaluronan as an immune regulator in human diseases. *Physiological Reviews*, *91*(1), 221-264. https://doi.org/10.1152/physrev.00052.2009

Johnson, A., Francis, M., & DiPietro, L. A. (2014). Differential apoptosis in mucosal and dermal wound healing. *Advances in Wound Care*, *3*(12), 751-761. https://doi.org/10.1089/wound.2012.0418

Jones, S. G., Edwards, R., & Thomas, D. W. (2004). Inflammation and wound healing: The role of bacteria in the immuno-regulation of wound healing. *The International Journal of Lower Extremity Wounds*, *3*(4), 201-208. https://doi.org/10.1177/1534734604271810

Josko, J., & Mazurek, M. (2004). Transcription factors having impact on vascular endothelial growth factor (VEGF) gene expression in angiogenesis. *Medical Science Monitor*, *10*(4), RA89-98. https://www.ncbi.nlm.nih.gov/pubmed/15039660

Kavasi, R. M., Berdiaki, A., Spyridaki, I., Corsini, E., Tsatsakis, A., Tzanakakis, G., & Nikitovic, D. (2017). HA metabolism in skin homeostasis and inflammatory disease. *Food and Chemical Toxicology*, *101*, 128-138. https://doi.org/10.1016/j.fct.2017.01.012

Kim, Y. J., Carvalho, F. C., Souza, J. A., Goncalves, P. C., Nogueira, A. V., Spolidorio, L. C., Roque-Barreira, M. C., & Cirelli, J. A. (2013). Topical application of the lectin Artin M accelerates wound healing in rat oral mucosa by enhancing TGF-beta and VEGF production. *Wound Repair and Regeneration*, *21*(3), 456-463. https://doi.org/10.1111/wrr.12041

King, L. (2001). Impaired wound healing in patients with diabetes. *Nursing Standard*, *15*(38), 39-45. https://doi.org/10.7748/ns2001.06.15.38.39.c3039

Ko, K. I., Sculean, A., & Graves, D. T. (2021). Diabetic wound healing in soft and hard oral tissues. *Translational Research*, *236*, 72-86. https://doi.org/10.1016/j.trsl.2021.05.001

Komesu, M. C., Tanga, M. B., Buttros, K. R., & Nakao, C. (2004). Effects of acute diabetes on rat cutaneous wound healing. *Pathophysiology*, *11*(2), 63-67. https://doi.org/10.1016/j.pathophys.2004.02.002

Koray, M., Ofluoglu, D., Onal, E. A., Ozgul, M., Ersev, H., Yaltirik, M., & Tanyeri, H. (2014). Efficacy of hyaluronic acid spray on swelling, pain, and trismus after surgical extraction of impacted mandibular third molars. *International Journal of Oral and Maxillofacial Surgery*, *43*(11), 1399-1403. https://doi.org/10.1016/j.ijom.2014.05.003

Kozlovsky, A., Artzi, Z., Hirshberg, A., Israeli-Tobias, C., & Reich, L. (2007). Effect of local antimicrobial agents on excisional palatal wound healing: A clinical and histomorphometric study in rats. *Journal of Clinical Periodontology*, *34*(2), 164-171. https://doi.org/10.1111/j.1600-051X.2006.01033.x

Lee, J. H., Jung, J. Y., & Bang, D. (2008). The efficacy of topical 0.2% hyaluronic acid gel on recurrent oral ulcers: comparison between recurrent aphthous ulcers and the oral ulcers of Behcet's disease. *Journal of the European Academy of Dermatology and Venereology*, *22*(5), 590-595. https://doi.org/10.1111/j.1468-3083.2007.02564.x

Lee, J. H., Lee, K. E., Nam, O. H., Chae, Y. K., Lee, M. H., Kweon, D. K., Kim, M. S., Lee, H. S., & Choi, S. C. (2022). Orodispersible hyaluronic acid film delivery for oral wound healing in rats. *Journal of Dental Sciences*, *17*(4), 1595-1603. https://doi.org/10.1016/j.jds.2022.04.004

Li, J., Zhang, Y. P., & Kirsner, R. S. (2003). Angiogenesis in wound repair: Angiogenic growth factors and the extracellular matrix. *Microscopy Research and Technique*, *60*(1), 107-114. https://doi.org/10.1002/jemt.10249

Liguori, V., Guillemin, C., Pesce, G. F., Mirimanoff, R. O., & Bernier, J. (1997). Double-blind, randomized clinical study comparing hyaluronic acid cream to placebo in patients treated with radiotherapy. *Radiotherapy and Oncology*, *42*(2), 155-161. https://doi.org/10.1016/s0167-8140(96)01882-8

Litwiniuk, M., Krejner, A., Speyrer, M. S., Gauto, A. R., & Grzela, T. (2016). Hyaluronic acid in inflammation and tissue regeneration. *Wounds*, *28*(3), 78-88.

Lopez-Castejon, G., & Brough, D. (2011). Understanding the mechanism of IL-1beta secretion. *Cytokine and Growth Factor Reviews*, *22*(4), 189-195. https://doi.org/10.1016/j.cytogfr.2011.10.001

Lv, C., Wu, J., & He, H. (2017). Experimental study on the expression of IL-1beta and bFGF in wound healing process of rabbit cutaneous infective wound in liu-he-dan. *Evidence-*

Based Complementary and Alternative Medicine, *2017*, 7230178. https://doi.org/10.1155/2017/7230178

Lwin, O. M., Giribabu, N., Kilari, E. K., & Salleh, N. (2021). Topical administration of mangiferin promotes healing of the wound of streptozotocin-nicotinamide-induced type-2 diabetic male rats. *Journal of Dermatological Treatment*, *32*(8), 1039-1048. https://doi.org/10.1080/09546634.2020.1721419

Maeda, T., Masaki, C., Kanao, M., Kondo, Y., Ohta, A., Nakamoto, T., & Hosokawa, R. (2013). Low-intensity pulsed ultrasound enhances palatal mucosa wound healing in rats. *Journal of Prosthodontic Research*, *57*(2), 93-98. https://doi.org/10.1016/j.jpor.2012.11.001

Mantovani, A., Dinarello, C. A., Molgora, M., & Garlanda, C. (2019). Interleukin-1 and related cytokines in the regulation of inflammation and immunity. *Immunity*, *50*(4), 778-795. https://doi.org/10.1016/j.immuni.2019.03.012

Mariano, R. C., Oliveira, M. R., Silva, L. C., Ferreira, S., Garcia Junior, I. R., & de Carvalho Silva, A. (2015). Effect of topical application of chlorhexidine and metronidazole on the tissue repair of palatal wounds of rats: A clinical and histomorphometric study. *Oral Surgery, Oral Medicine, Oral Pathology and Oral Radiology*, *119*(5), 505-513. https://doi.org/10.1016/j.oooo.2014.12.023

Mendes, R. M., Silva, G. A., Lima, M. F., Calliari, M. V., Almeida, A. P., Alves, J. B., & Ferreira, A. J. (2008). Sodium hyaluronate accelerates the healing process in tooth sockets of rats. *Archives of Oral Biology*, *53*(12), 1155-1162. https://doi.org/10.1016/j.archoralbio.2008.07.001

Mesa, F. L., Aneiros, J., Cabrera, A., Bravo, M., Caballero, T., Revelles, F., del Moral, R. G., & O'Valle, F. (2002). Antiproliferative effect of topic hyaluronic acid gel. Study in gingival biopsies of patients with periodontal disease. *Histology and Histopathology*, *17*(3), 747-753. https://doi.org/10.14670/HH-17.747

Mirza, R. E., Fang, M. M., Ennis, W. J., & Koh, T. J. (2013). Blocking interleukin-1beta induces a healing-associated wound macrophage phenotype and improves healing in type 2 diabetes. *Diabetes*, *62*(7), 2579-2587. https://doi.org/10.2337/db12-1450

Mirza, R. E., Fang, M. M., Weinheimer-Haus, E. M., Ennis, W. J., & Koh, T. J. (2014). Sustained inflammasome activity in macrophages impairs wound healing in type 2 diabetic humans and mice. *Diabetes*, *63*(3), 1103-1114. https://doi.org/10.2337/db13-0927

Monslow, J., Sato, N., Mack, J. A., & Maytin, E. V. (2009). Wounding-induced synthesis of hyaluronic acid in organotypic epidermal cultures requires the release of heparin-binding egf and activation of the EGFR. *Journal of Investigative Dermatology*, *129*(8), 2046-2058. https://doi.org/10.1038/jid.2009.9

Neufeld, G., Cohen, T., Gengrinovitch, S., & Poltorak, Z. (1999). Vascular endothelial growth factor (VEGF) and its receptors. *The FASEB Journal*, *13*(1), 9-22.

Neuman, M. G., Nanau, R. M., Oruna-Sanchez, L., & Coto, G. (2015). Hyaluronic acid and wound healing. *Journal of Pharmacy & Pharmaceutical Sciences*, *18*(1), 53-60. https://doi.org/10.18433/j3k89d

Nicholson, D. W. (1999). Caspase structure, proteolytic substrates, and function during apoptotic cell death. *Cell Death & Differentiation*, *6*(11), 1028-1042. https://doi.org/10.1038/sj.cdd.4400598

Nolan, A., Baillie, C., Badminton, J., Rudralingham, M., & Seymour, R. A. (2006). The efficacy of topical hyaluronic acid in the management of recurrent aphthous ulceration. *Journal of Oral Pathology & Medicine*, *35*(8), 461-465. https://doi.org/10.1111/j.1600-0714.2006.00433.x

Oncul, O., Yildiz, S., Gurer, U. S., Yeniiz, E., Qyrdedi, T., Top, C., Gocer, P., Akarsu, B., Cevikbas, A., & Cavuslu, S. (2007). Effect of the function of polymorphonuclear leukocytes and interleukin-1 beta on wound healing in patients with diabetic foot infections. *Journal of Infection*, *54*(3), 250-256. https://doi.org/10.1016/j.jinf.2006.05.004

Oryan, A., Alemzadeh, E., & Eskandari, M. H. (2019). Kefir accelerates burn wound healing through inducing fibroblast cell migration in vitro and modulating the expression of IL-1ss, TGF-ss1, and bFGF genes in vivo. *Probiotics and Antimicrobial Proteins*, *11*(3), 874-886. https://doi.org/10.1007/s12602-018-9435-6

Parmar, K. M., Shende, P. R., Katare, N., Dhobi, M., & Prasad, S. K. (2018). Wound healing potential of solanum xanthocarpum in streptozotocin-induced diabetic rats. *Journal of Pharmacy and Pharmacology*, *70*(10), 1389-1400. https://doi.org/10.1111/jphp.12975

Patel, S., Srivastava, S., Singh, M. R., & Singh, D. (2019). Mechanistic insight into diabetic wounds: Pathogenesis, molecular targets and treatment strategies to pace wound healing. *Biomedicine & Pharmacotherapy*, *112*, 108615. https://doi.org/10.1016/j.biopha.2019.108615

Pilloni, A., Annibali, S., Dominici, F., Di Paolo, C., Papa, M., Cassini, M. A., & Polimeni, A. (2011). Evaluation of the efficacy of an hyaluronic acid-based biogel on periodontal clinical parameters. A randomized-controlled clinical pilot study. *Annali di Stomatologica*, *2*(3-4), 3-9.

Porter, A. G., & Janicke, R. U. (1999). Emerging roles of caspase-3 in apoptosis. *Cell Death & Differentiation*, *6*(2), 99-104. https://doi.org/10.1038/sj.cdd.4400476

Rajan, P., Baramappa, R., Rao, N. M., Pavaluri, A. K., P, I., & Rahaman, S. M. (2014). Hyaluronic acid as an adjunct to scaling and root planing in chronic periodontitis. A randomized clinical trail. *Journal of Clinical and Diagnostic Research*, *8*(12), ZC11-14. https://doi.org/10.7860/JCDR/2014/8848.5237

Reinke, J. M., & Sorg, H. (2012). Wound repair and regeneration. *European Surgical Research*, *49*(1), 35-43. https://doi.org/10.1159/000339613

Robson, M. C., Steed, D. L., & Franz, M. G. (2001). Wound healing: Biologic features and approaches to maximize healing trajectories. *Current Problems in Surgery*, *38*(2), 72-140. https://doi.org/10.1067/msg.2001.111167

Rodrigues, M., Kosaric, N., Bonham, C. A., & Gurtner, G. C. (2019). Wound healing: A cellular perspective. *Physiological Reviews*, *99*(1), 665-706. https://doi.org/10.1152/physrev.00067.2017

Sahayata, V. N., Bhavsar, N. V., & Brahmbhatt, N. A. (2014). An evaluation of 0.2% hyaluronic acid gel (Gengigel (R)) in the treatment of gingivitis: A clinical & microbiological study. *Oral Health and Dental Management*, *13*(3), 779-785.

Sanz, M., Newman, M. G., Anderson, L., Matoska, W., Otomo-Corgel, J., & Saltini, C. (1989). Clinical enhancement of post-periodontal surgical therapy by a 0.12% chlorhexidine gluconate mouthrinse. *Journal of Periodontology*, *60*(10), 570-576. https://doi.org/10.1902/jop.1989.60.10.570

Schleicher, E., Gerdes, C., Petersmann, A., Muller-Wieland, D., Muller, U. A., Freckmann, G., Heinemann, L., Nauck, M., & Landgraf, R. (2022). Definition, classification and diagnosis of diabetes mellitus. *Experimental and Clinical Endocrinology & Diabetes*, *130*(S 01), S1-S8. https://doi.org/10.1055/a-1624-2897

Shah, J. M., Omar, E., Pai, D. R., & Sood, S. (2012). Cellular events and biomarkers of wound healing. *Indian Journal of Plastic Surgery*, *45*(2), 220-228. https://doi.org/10.4103/0970-0358.101282

Sharp, A., & Clark, J. (2011). Diabetes and its effects on wound healing. *Nursing Standard*, *25*(45), 41-47. https://doi.org/10.7748/ns2011.07.25.45.41.c8626

Shibata, Y., Fujita, S., Takahashi, H., Yamaguchi, A., & Koji, T. (2000). Assessment of decalcifying protocols for detection of specific RNA by non-radioactive in situ hybridization in calcified tissues. *Histochemistry and Cell Biology*, *113*(3), 153-159. https://doi.org/10.1007/s004180050434

Singer, A. J., & Clark, R. A. (1999). Cutaneous wound healing. *New England Journal of Medicine*, *341*(10), 738-746. https://doi.org/10.1056/NEJM199909023411006

Srinivasan, K., & Ramarao, P. (2007). Animal models in type 2 diabetes research: An overview. *Indian Journal of Medical Research*, *125*(3), 451-472.

Stadelmann, W. K., Digenis, A. G., & Tobin, G. R. (1998). Impediments to wound healing. *The American Journal of Surgery*, *176*(2A Suppl), 39S-47S. https://doi.org/10.1016/s0002-9610(98)00184-6

Stern, R., & Maibach, H. I. (2008). Hyaluronan in skin: Aspects of aging and its pharmacologic modulation. *Clinics in Dermatology*, *26*(2), 106-122. https://doi.org/10.1016/j.clindermatol.2007.09.013

Sun, H., Saeedi, P., Karuranga, S., Pinkepank, M., Ogurtsova, K., Duncan, B. B., Stein, C., Basit, A., Chan, J. C. N., Mbanya, J. C., Pavkov, M. E., Ramachandaran, A., Wild, S. H., James, S., Herman, W. H., Zhang, P., Bommer, C., Kuo, S., Boyko, E. J., & Magliano, D. J. (2022). IDF Diabetes Atlas: Global, regional and country-level diabetes prevalence estimates for 2021 and projections for 2045. *Diabetes Research and Clinical Practice*, *183*, 109119. https://doi.org/10.1016/j.diabres.2021.109119

Sun, X., Wang, X., Zhao, Z., Chen, J., Li, C., & Zhao, G. (2021). Paeoniflorin inhibited nod-like receptor protein-3 inflammasome and NF-kappaB-mediated inflammatory reactions in diabetic foot ulcer by inhibiting the chemokine receptor CXCR2. *Drug Development Research*, *82*(3), 404-411. https://doi.org/10.1002/ddr.21763

Szkudelski, T. (2001). The mechanism of alloxan and streptozotocin action in B cells of the rat pancreas. *Physiological Research*, *50*(6), 537-546.

Szkudelski, T. (2012). Streptozotocin-nicotinamide-induced diabetes in the rat. Characteristics of the experimental model. *Experimental Biology and Medicine*, *237*(5), 481-490. https://doi.org/10.1258/ebm.2012.011372

Taşkan, M. M., Balci Yuce, H., Karatas, O., Gevrek, F., Isiker Kara, G., Celt, M., & Sirma Taskan, E. (2021). Hyaluronic acid with antioxidants improve wound healing in rats. *Biotechnic & Histochemistry*, *96*(7), 536-545. https://doi.org/10.1080/10520295.2020.1832255

Toma, A. I., Fuller, J. M., Willett, N. J., & Goudy, S. L. (2021). Oral wound healing models and emerging regenerative therapies. *Translational Research*, *236*, 17-34. https://doi.org/10.1016/j.trsl.2021.06.003

Trabucchi, E., Pallotta, S., Morini, M., Corsi, F., Franceschini, R., Casiraghi, A., Pravettoni, A., Foschi, D., & Minghetti, P. (2002). Low molecular weight hyaluronic acid prevents oxygen free radical damage to granulation tissue during wound healing. *International Journal of Tissue Reactions*, *24*(2), 65-71.

Tuchman, A. (2009). Diabetes and the public's health. *The Lancet*, *374*(9696), 1140-1141. https://doi.org/10.1016/s0140-6736(09)61730-x

Valachova, K., & Soltes, L. (2021). Hyaluronan as a prominent biomolecule with numerous applications in medicine. *International Journal of Molecular Sciences*, *22*(13), 7077. https://doi.org/10.3390/ijms22137077

Vanden Bogaerde, L. (2009). Treatment of infrabony periodontal defects with esterified hyaluronic acid: Clinical report of 19 consecutive lesions. *The International Journal of Periodontics & Restorative Dentistry*, *29*(3), 315-323.

Velnar, T., Bailey, T., & Smrkolj, V. (2009). The wound healing process: An overview of the cellular and molecular mechanisms. *Journal of International Medical Research*, *37*(5), 1528-1542. https://doi.org/10.1177/147323000903700531

Vural, P. (2018). Fizyolojik ve patolojik anjiogenezde vasküler endotelyal büyüme faktörünün rolü. *Türk Klinik Biyokimya Dergisi*, *16*(1), 53-62.

Whitney, J. D. (2005). Overview: Acute and chronic wounds. *Nursing Clinics of North America*, *40*(2), 191-205. https://doi.org/10.1016/j.cnur.2004.09.002

Wilkinson, H. N., & Hardman, M. J. (2020). Wound healing: Cellular mechanisms and pathological outcomes. *Open Biology*, *10*(9), 200223. https://doi.org/10.1098/rsob.200223

Witte, M. B., & Barbul, A. (1997). General principles of wound healing. *Surgical Clinics of North America*, *77*(3), 509-528. https://doi.org/10.1016/s0039-6109(05)70566-1

World Health Organization. (2020). The top 10 causes of death. World Health Organization. https://www.who.int/news-room/fact-sheets/detail/the-top-10-causes-of-death

Xu, Y., Hofling, K., Fimmers, R., Frentzen, M., & Jervoe-Storm, P. M. (2004). Clinical and microbiological effects of topical subgingival application of hyaluronic acid gel adjunctive to scaling and root planing in the treatment of chronic periodontitis. *Journal of Periodontology*, *75*(8), 1114-1118. https://doi.org/10.1902/jop.2004.75.8.1114

Yang, P., Pei, Q., Yu, T., Chang, Q., Wang, D., Gao, M., Zhang, X., & Liu, Y. (2016). Compromised wound healing in ischemic type 2 diabetic rats. *PLoS One*, *11*(3), e0152068. https://doi.org/10.1371/journal.pone.0152068

Yıldırım, S., Özener, H. Ö., Doğan, B., & Kuru, B. (2018). Effect of topically applied hyaluronic acid on pain and palatal epithelial wound healing: An examiner-masked, randomized, controlled clinical trial. *Journal of Periodontology*, *89*(1), 36-45. https://doi.org/10.1902/jop.2017.170105

Zhu, T., Park, H. C., Son, K. M., & Yang, H. C. (2015). Effects of dimethyloxalylglycine on wound healing of palatal mucosa in a rat model. *BMC Oral Health*, *15*, 60. https://doi.org/10.1186/s12903-015-0047-1

10. BİLİMSEL FAALİYETLER

Makale

Akçe, E., Demirci Delipınar, S., Kuru, L., & Yıldırım, H.S. Efficacy of Hyaluronic Acid in the Palatal Soft Tissue Wound Repair in Rats. European Journal of Research in Dentistry. Yayımlanmak üzere kabul edilmiş araştırma makalesi

Bildiri (Poster veya Sözel)

Akçe, E., Demirci Delipınar, S., Kuru, L., & Yıldırım, H.S. Sağlıklı ve diyabet oluşturulan sıçanlarda topikal olarak uygulanan hyalüronik asidin palatinal yara iyileşmesi üzerine etkisi: klinik ve histomorfometrik bir çalışma. Türk Diş Hekimleri Birliği 26. Uluslararası Diş Hekimliği Kongresi, 08-11 Eylül 2022, İstanbul, Türkiye. *(Sözel Sunum)*

Akçe, E., Demirci Delipınar, S., Kuru, L., & Yıldırım, H.S. Sağlıklı ve diyabetli sıçanlarda hyalüronik asidin palatinal yara iyileşmesine etkisinin immünohistokimyasal değerlendirilmesi. Türk Periodontoloji Derneği 51. Uluslararası Bilimsel Kongresi, 06-09 Kasım 2022, Antalya, Türkiye. *(Sözel Sunum)*

Yıldırım, H.S., Süer, E., & Kuru, L. İltihabi Dişeti Büyümesinin Diode Lazer Gingivektomi ile Tedavisi: Olgu Sunumu. Türk Diş Hekimleri Birliği 25. Uluslararası Diş Hekimliği Kongresi, 04-07 Eylül 2019, İstanbul, Türkiye. *(Poster Sunumu)*