TÜRKİYE CUMHURİYETİ
MARMARA ÜNİVERSİTESİ
DİŞ HEKİMLİĞİ FAKÜLTESİ

DUDAK DAMAK YARIKLI HASTALARDA OSTEOMEATAL KOMPLEKS ANATOMİK VARYASYONLARI, PATOLOJİLERİ VE NAZAL KAVİTE HACMİNİN KONİK IŞINLI BİLGİSAYARLI TOMOGRAFİ İLE DEĞERLENDİRİLMESİ

TUĞBA CEBECİ

UZMANLIK TEZİ

AĞIZ, DİŞ VE ÇENE RADYOLOJİSİ ANABİLİM DALI

DANIŞMAN

DR. ÖĞR. ÜYESİ BERCESTE POLAT AKMANSOY

İSTANBUL-2024

BEYAN

Bu tez çalışmasının kendi çalışmam olduğunu, tezin planlanmasından yazımına kadar bütün safhalarda etik dışı davranışımın olmadığını, bu tezdeki bütün bilgileri akademik ve etik kurallar içinde elde ettiğimi, bu tez çalışması ile elde edilmemiş bütün bilgi ve yorumlara kaynak gösterdiğimi ve bu kaynakları da kaynaklar listesine aldığımı, yine bu tezin çalışılması ve yazımı sırasında patent ve telif haklarını ihlal edici bir davranışımın olmadığını beyan ederim.

Tuğba Cebeci

TEŞEKKÜR

Uzmanlık öğrencisi olmaktan büyük mutluluk duyduğum, attığım adımlarda beni her zaman destekleyen, yol gösteren, tecrübesini aktaran sevgili danışman hocam Dr. Öğr. Üyesi Berceste Polat Akmansoy'a ve değerli eşi Arş. Gör. Şükrü Can Akmansoy'a,

Başta değerli bölüm başkanımız Prof. Dr. Şebnem Erçalık Yalçınkaya ve Prof. Dr. Birsay Gümrü Tarçın'a olmak üzere; sahip olduğum bilgi birikimimde büyük emekleri bulunan Marmara Üniversitesi Diş Hekimliği Fakültesi Ağız, Diş ve Çene Radyolojisi Anabilim Dalındaki tüm değerli hocalarıma,

Uzmanlık sürecimde bana yoldaş olan, en zor anlarımda yanımda olan ve bana motivasyon sağlayan, yüzümü güldüren sevgili eş kıdemim Arş. Gör. Ezgi Cahide Aydaş Bayramov'a ve kısa bir süre beraber çalışmış olsak bile bana bilgilerini aktaran ve tez çalışmamda emeği geçen Dr. Öğr. Üyesi Nuran Bayramov'a,

Sabahlarımı güzelleştiren, derdimi kendilerine dert edinen, mutluluğumu benimle paylaşan sevgili Uzm. Dt. Merve Gökyar'a ve eş kıdemim Arş. Gör. Yeliz Güneş'e,

Birlikte çalışmaktan büyük keyif aldığım asistan arkadaşlarıma ve bölümümüz çalışanlarına,

Beni büyüten, her zaman yanımda olan ve her konuda desteklerini esirgemeyen sevgili annem, babam ve kardeşlerime,

Lisans ve uzmanlık sürecimde hep yanımda olan, beni her konuda motive eden, düştüğümde kaldıran, bu uzun yolda beraber yürüdüğüm çok sevgili eşim Dr. Ahmet Ceyhun Cebeci'ye

Saygı, sevgi ve teşekkürlerimle.

İÇİNDEKİLER

KISALTMALAR LİSTESİ……...i

ŞEKİLLER LİSTESİ……ii

TABLOLAR LİSTESİ……iv

1. ÖZET...……...1

2. SUMMARY……2

3. GİRİŞ VE AMAÇ……...……...3

4. GENEL BİLGİLER……...……4

4.1. Osteomeatal Kompleks Embriyolojisi……..4

4.2. Osteomeatal Kompleks Anatomisi……...7

4.3. Osteomeatal Kompleks Anatomik Varyasyonları……...12

4.3.1.Unsinat proçes varyasyonları……12

4.3.1.1.Unsinat proçesin süperior ataçmanı……...12

4.3.1.2.Unsinat bulla……..13

4.3.1.3.Bifid unsinat proçes……...14

4.3.1.4.Unsinat proçesin oryantasyon tipi……..14

4.3.2.Etmoid hücre varyasyonları……..14

4.3.2.1.Agger nazi hücresi……14

4.3.2.2.Haller hücresi……14

4.3.2.3.Aşırı pnömatize etmoid bulla……15

4.3.3.Konka varyasyonları……15

4.3.3.1.Konka bülloza……15

4.3.3.2.Paradoksal konka……...16

4.3.3.3.İkinci orta konka……16

4.3.3.4.Bifid konka……16

4.3.4.Nazal septum varyasyonları……..16

4.3.4.1.Nazal septum deviasyonu……..16

4.3.4.2.Nazal septum pnömatizasyonu……..18

4.4. Osteomeatal Kompleksin Patolojileri……18

4.4.1.Hipertrofik konka……18

4.4.2.Rinolit……...19

4.4.3.Mukozal kalınlaşma……..19

4.5.Burun ve Paranazal Sinüslerin Fonksiyonları……..19

4.6.Sinüzit Predispozan Faktörleri……20

4.7.Dudak Damak Yarığı……...20

4.7.1.Dudak damak yarığı etiyolojisi……20

4.7.2.Dudak damak yarığı sınıflandırması……21

4.7.3.Dudak damak yarığı komplikasyonları……23

4.8. Osteomeatal Kompleksin Görüntülenmesinde Kullanılan Radyografik Yöntemler……..23

4.8.1.Konvansiyonel yöntemler……23

4.8.2.Bilgisayarlı tomografi……...24

4.8.3.Konik ışınlı bilgisayarlı tomografi……24

4.8.4.Manyetik rezonans görüntüleme……...25

5.GEREÇ VE YÖNTEM……26

5.1.Etik Kurul Onayı……26

5.2.Çalışma Grubu……26

5.2.1.Dahil edilme ve hariç tutulma kriterleri……...26

5.2.2.Görüntülerin elde edilmesi……...27

5.3.Değerlendirilen Parametreler……..27

5.3.1.Dudak damak yarığının lokalizasyonu……27

5.3.2.Unsinat proçes varyasyonları……...28

5.3.3.Etmoid hücre varyasyonları……29

5.3.4.Konka varyasyonları……31

5.3.5.Nazal septum varyasyonları……32

5.3.6. Osteomeatal kompleks patolojileri……..34

5.3.7.Nazal kavite hacmi……...35

5.4. İstatistiksel Değerlendirme……38

6.BULGULAR……39

7.TARTIŞMA VE SONUÇ……..49

8.KAYNAKLAR……..65

9.ÖZGEÇMİŞ……..77

10.BİLİMSEL FAALİYETLER……78

11.EKLER……79

KISALTMALAR LİSTESİ

ANH: Agger nazi hücresi

APEB: Aşırı pnömatize etmoid bulla

BK: Bifid konka

BT: Bilgisayarlı tomografi

BUP: Bifid unsinat proçes

DDY: Dudak damak yarığı

FOV: Görüntüleme alanı (field of view)

HH: Haller hücresi

HK: Hipertrofik konka

İOK: İkinci orta konka

KB: Konka bülloza

KIBT: Konik ışınlı bilgisayarlı tomografi

MK: Mukozal kalınlaşma

MRG: Manyetik rezonans görüntüleme

NSD: Nazal septum deviasyonu

NSP: Nazal septum pnömatizasyonu

OMK: Osteomeatal kompleks

PK: Paradoksal konka

UB: Unsinat bulla

UP: Unsinat proçes

ŞEKİLLER LİSTESİ

Şekil 1. Embriyonun 4.haftadaki görünümü (Sadler, 2015'ten uyarlanmıştır.)……4

Şekil 2. 4. ve 7. haftalar arası embriyolojik gelişimin şematik gösterimi (Neskey ve ark., 2009'dan uyarlanmıştır.).……5

Şekil 3. İntermaksiller segment ve maksiller proçes (A); intermaksiller segmentten oluşan dudağın filtrum yapısı, ön dört kesici diş, kama şeklindeki primer damak (B) (Sadler, 2015'ten uyarlanmıştır.).……7

Şekil 4. Dilin ağız tabanına yaklaşması ile yatay pozisyona geçen palatin rafların koronal görüntüsü (A), aksiyel görüntüsü (B) (Sadler, 2015'ten uyarlanmıştır.)...……7

Şekil 5. OMK yapılarının şematik gösterimi (Stammberger ve Kennedy, 1995'ten uyarlanmıştır.)…….8

Şekil 6. Nazal septumun kemik ve kıkırdak bileşenleri (Neskey ve ark., 2009'dan uyarlanmıştır.)…….9

Şekil 7. Lateral nazal duvarın anatomik yapısı ve nazal konkalar (Kalabalık, 2015'ten alınmıştır.)…….10

Şekil 8. Etmoid kemiğin ön (A) arka (B) ve üstten (C) görünümü (Netter, 2010'dan uyarlanmıştır.)……...11

Şekil 9. Frontal reses yapılarının şematik gösterimi (Lal ve Hwang, 2019'dan uyarlanmıştır.)……...12

Şekil 10. UP süperior ataçman tipleri (Landsberg ve Friedman, 2001'den alınmıştır.)…….13

Şekil 11. KB tipleri ok ile gösterilen alanlardır; lameller tip (A), bülböz tip (B), ekstensif tip (C) (El-Din ve ark., 2021'den alınmıştır.).……16

Şekil 12. Mladina sınıflaması tipleri (Wee ve ark., 2012'den uyarlanmıştır.).……...18

Şekil 13. Veau sınıflaması tipleri (Swanson, 2021'den alınmıştır.).…….22

Şekil 14. DDY hastalarında Kernahan Y sınıflandırması. 1. ve 4. bölge dudağı, 2 ve 5. bölgeler alveol segmenti, 3 ve 6. bölgeler insiziv foramene kadar primer damağı, 7 ve 8. bölgeler insiziv foramenden sonraki sert damak alanını, 9. bölge ise yumuşak damağı temsil etmektedir (Kernahan, 1971'den uyarlanmıştır.).……22

Şekil 15. Sağ tarafta unilateral DDY varlığı (A), sol tarafta unilateral DDY varlığı (B), bilateral DDY varlığı (C)…….27

Şekil 16. Sol tarafta ok ile gösterilen UB varlığı koronal kesit görüntüsü……..28

Şekil 17. BUP varlığı (A), normal UP (B)…….28

Şekil 18. UP; tip 1 (A), UP tip 2 (B), UP tip 3 (C), UP tip 4 (D), UP tip 5 (E) ve UP tip 6 (F)……..29

Şekil 19. Oryantasyon tiplerine göre horizontal UP (A), vertikal UP (B) ve kıvrımlı UP (C)…….29

Şekil 20. Bilateral ANH koronal (A) ve sağ ANH sagital (B) kesit görüntüleri…….30

Şekil 21. Sol tarafta bulunan HH'nin koronal (A) ve sagital (B) kesit görüntüleri…….30

Şekil 22. Sol tarafta bulunan APEB'nin koronal (A) ve sagital (B) kesit görüntüleri……30

Şekil 23. Sağ tarafta beyaz ok ile gösterilen ekstensif tip KB, sol tarafta kırmızı ok ile gösterilen lameller tip KB (A) ve kırmızı ok ile gösterilen büllöz tip KB (B) koronal kesit görüntüleri….31

Şekil 24. Sol tarafta İOK varlığı (A), sol tarafta BK varlığı (B) ve bilateral PK varlığı (C) koronal kesit görüntüleri……31

Şekil 25. NSD yok (A), Mladina tip1 deviasyon (B), Mladina tip 2 deviasyon (C), Mladina tip 3 deviasyon (D), Mladina tip 4 deviasyon (E), Mladina tip 5 deviasyon ve ok ile gösterilen sol tarafta nazal spur varlığı (F), Mladina tip 3 ve tip 5'in kombinasyonu olan tip 7 deviasyon (G).....33

Şekil 26. NSP tip 1 (A), tip 2 (B), tip 4 koronal kesit görüntüsü (C), tip 4 aksiyel kesit görüntüsü (D), tip 5 koronal kesit görüntüsü (E) ve tip 5 sagital kesit görüntüsü (F)……..…….....34

Şekil 27. Sağ tarafta orta konka hipertrofisi……...35

Şekil 28. Mukozal kalınlaşma varlığı……35

Şekil 29. Threshold seçeneği ile nazal kaviteye uygun düşen HU eşik değerlerinin belirlenmesi……...36

Şekil 30. Nazal kaviteyi içine alan en dar sınırların belirlenmesi……...37
Şekil 31. Nazal kavitenin üç boyutlu modeli…….37
Şekil 32. Nazal kavite hacmi ile ilgili sayısal veriler…….38
Şekil 33. DDY'ye sahip bireyler ve kontrol grubunda cinsiyete bağlı hasta dağılımı……39
Şekil 34. DDY'ye sahip bireylerin yarık hattının unilateral veya bilateral olmasına ve unilateral DDY'ye sahip bireylerin yarık hattının sağ/sol tarafta olmasına göre dağılımı……..40

TABLOLAR LİSTESİ

Tablo 1. OMK varyasyonlarının ve patolojilerinin görülme sıklıklarının DDY'ye sahip bireyler ve kontrol grubu arasındaki karşılaştırılması…….41

Tablo 2. OMK varyasyonlarının ve patolojilerinin görülme sıklıklarının cinsiyetlere göre karşılaştırılması…….41

Tablo 3. KB alt tiplerinin görülme sıklıklarının DDY'ye sahip bireyler ve kontrol grupları arasındaki karşılaştırılması……42

Tablo 4. UP süperior ataşman tiplerinin DDY'ye sahip bireyler ve kontrol grupları arasındaki karşılaştırılması…….42

Tablo 5. UP oryantasyon tiplerinin DDY'ye sahip bireyler ve kontrol grupları arasındaki karşılaştırılması…….43

Tablo 6. OMK varyasyonlarının ve patolojilerinin görülme sıklıklarının DDY'ye sahip bireyler ve kontrol grubu arasında lateralite açısından karşılaştırılması……..44

Tablo 7. OMK varyasyonları ve patolojilerinden unilateral olarak görülenlerin DDY'ye sahip bireyler ve kontrol grupları arasında taraf yönünden karşılaştırılması ……..45

Tablo 8. NSD ve NSP tiplerinin DDY'ye sahip bireyler ve kontrol grupları arasındaki ilişkinin değerlendirilmesi ……..46

Tablo 9. NSD ile HK varlığı ve NSD ile unilateral DDY'ye sahip bireylerde yarık hattı tarafı arasındaki ilişkinin değerlendirilmesi……46

Tablo 10. Nazal kavite hacminin DDY'ye sahip bireyler ile kontrol grubu arasındaki ve cinsiyetler arasındaki ilişkisinin değerlendirilmesi……....47

Tablo 11. OMK varyasyonlarının ve patolojilerinin görülme durumlarının nazal kavite hacmi üzerine etkilerinin karşılaştırılması……...48

1.ÖZET

Tezin başlığı: Dudak Damak Yarıklı Hastalarda Osteomeatal Kompleks Anatomik Varyasyonları, Patolojileri ve Nazal Kavite Hacminin Konik Işınlı Bilgisayarlı Tomografi ile Değerlendirilmesi

Öğrencinin Adı Soyadı: Tuğba Cebeci

Danışmanın Adı Soyadı: Dr. Öğr. Üyesi Berceste Polat Akmansoy

Anabilim Dalı: Ağız, Diş ve Çene Radyolojisi

Amaç: Haller hücresi (HH), Agger nasi hücresi (ANH), konka bülloza ve nazal septum deviasyonu (NSD) gibi bazı anatomik varyasyonlar maksiller ve frontal sinüslerin drenaj yollarında tıkanıklığa neden olabilir ve kronik rinosinüzite zemin hazırlayabilir. Bu çalışmanın amacı, konik ışınlı bilgisayarlı tomografi (KIBT) görüntüleri kullanarak dudak damak yarığına (DDY) sahip bireyler ile sağlıklı kişiler arasında osteomeatal kompleks anatomik varyasyonları ve patolojilerinin görülme sıklıklarını ve nazal kavite hacmini karşılaştırarak değerlendirmektir.

Gereç ve Yöntem: Bu çalışmada 100 dudak damak yarığına sahip bireyin ve 100 sağlıklı kişinin KIBT görüntüleri incelendi. Tüm bireyler osteomeatal kompleksteki anatomik varyasyonların ve patolojilerin görülme insidansı açısından değerlendirildi. Nazal kavite hacim ölçümü için Mimics® (Research 20.0.0.691, Materialise NV technologielaan 15 3001 Leuven, Belçika) yazılım programı kullanıldı. Değerlendirilen parametreler, DDY'ye sahip bireyler ile kontrol grubu karşılaştırılarak incelendi.

Bulgular: Kontrol grubunda HH (p=0,006), nazal septum pnömatizasyonu (p=0,001) görülme sıklığı DDY'ye sahip bireylere göre istatistiksel olarak anlamlı derecede yüksek bulundu. Paradoksal konka (p=0,015), NSD (p=0,001), mukozal kalınlaşma (p=0,001) görülme sıklığı DDY'ye sahip bireylerde kontrol grubuna göre istatistiksel olarak anlamlı derecede yüksek bulundu (p=0,001).

Sonuç: OMK anatomik varyasyonları ve patolojileri açısından DDY'ye sahip bireyler ve kontrol grubu arasında istatistiksel olarak anlamlı derecede farklılıklar bulunmuştur. Sinüzit oluşumuna zemin hazırlayan bu farklılıklara dikkat edilmeli ve endoskopik sinüs cerrahisi öncesi osteomeatal kompeks anatomisi değerlendirilmelidir.

Anahtar Kelimeler: Dudak damak yarığı, nazal kavite hacmi, osteomeatal kompleks

2.SUMMARY

Title of Thesis: Evaluation of Osteomeatal Complex Anatomical Variations, Pathologies and Nasal Cavity Volume in Patients with Cleft Lip and Palate by Cone Beam Computed Tomography

Student Name, Surname: Tuğba Cebeci

Supervisor Name: Dr. Öğr. Üyesi Berceste Polat Akmansoy

Department: Oral and Maxillofacial Radiology

Objective: Some anatomic variations such as Haller cell (HC), Agger nasi cell (ANC), concha bullosa (CB) and nasal septum deviation (NSD) may induce the obstruction in the drainage pathways of the maxillary and frontal sinuses and predispose the chronic rhinosinusitis. The aim of this study was to compare the incidence of anatomical variations and pathologies of the osteomeatal complex and nasal cavity volume between individuals with cleft lip and palate (CLP) and healthy subjects using cone beam computed tomography (CBCT).

Materials and Methods: In this study, CBCT images of 100 individuals with cleft lip and palate and 100 healthy individuals were analyzed. All individuals were evaluated for anatomical variations and pathologies in the osteomeatal complex. Mimics® (Research 20.0.0.691, Materialise NV technologielaan 15 3001 Leuven, Belgium) software program was used for nasal cavity volume measurement. The parameters evaluated were compared between the individuals with CLP and the control group.

Result: In CLP and control groups, the most common anatomical variation was ANH and the most common pathology was hypertrophic turbinate. In the control group, the frequency of ANH ($p=0.006$) and nasal septum pneumatization ($p=0.001$) was statistically significantly higher than in individuals with CLP. The frequency of paradoxical turbinate ($p=0.015$), NSD ($p=0.001$) and mucosal thickening ($p=0.001$) were found to be significantly higher in individuals with CLP compared to the control group ($p=0.001$).

Conclusion: Statistically significant differences were found between individuals with DDH and the control group in terms of anatomical variations and pathologies of the OMC. Attention should be paid to these differences that predispose to the formation of sinusitis, and the anatomy of the osteomeatal complex should be evaluated before endoscopic sinus surgery.

Key Words: Cleft lip and palate, nasal cavity volume, osteomeatal complex

3.GİRİŞ VE AMAÇ

Anatomik varyasyon çeşitlerinden olan Haller hücresi (HH), agger nazi hücresi (ANH), konka bülloza (KB), nazal septum deviasyonu (NSD) gibi bazı oluşumlar maksiller ve frontal sinüslerin drenaj yollarında tıkanıklığa ve obstrüksiyona neden olarak kronik sinüzite zemin hazırlayabilir (Gruszka ve ark., 2022).

Son yıllarda, tıbbi tedaviye dirençli kronik sinüzit vakalarında, endoskopik sinüs cerrahisi öncelikli tedavi yöntemi olarak kabul edilmiştir. Frontal sinüs ve frontal reses, cerrahlar için karmaşık ve değişken bir anatomik yapıya sahip olduğundan, endoskopik sinüs cerrahisi bu bölgelerde özellikle zorlayıcı olabilir. Endoskopik sinüs cerrahisinin başarısızlık nedenlerinden biri, frontal sinüs drenajını etkileyen yapıların yeterli açıklığa sahip olmamasıdır. Frontal resesin ön duvarının boyutu, ANH'nin pnömatizasyon durumuna bağlı olarak değişir. Unsinat proçes (UP), frontal resesin açılmasında kritik bir rol oynar ve bu nedenle cerrahi planlamada önemli bir faktör olarak değerlendirilir. Endoskopik sinüs cerrahisi gerçekleşmeden önce, paranazal sinüslerin yüksek çözünürlüklü bilgisayarlı tomografi (BT) görüntüleri elde edilerek hastalığın tanısı konulmalı ve anatomik varyasyonlar tanımlanmalıdır. Böylelikle sinüslerin drenajında endoskopik operasyonun seyri önceden planlanıp yönlendirilebilir. Bu planlama ile cerrah, iyatrojenik yaralanmaların, komplikasyonların ve başarısız ameliyatların önüne geçebilir. (Wormald, 2012; Singh Gendeh ve Singh Gendeh, 2022).

Dudak veya damağı içeren yarıklar, kraniyofasiyal bölgenin en yaygın konjenital malformasyonlarıdır ve dünya çapında tüm konjenital malformasyonların yaklaşık %15' ini oluşturur. Dudak damak yarığı (DDY) ile birlikte ortaya çıkan deformiteler nedeniyle oral ve nazal kavitelerin birbirinden ayrılamamasının yanı sıra üst hava yollarının hem yapısı hem de fonksiyonları etkilenebilmektedir. Tek taraflı DDY bulunan bireyler septum deviasyonu, premaksillanın uygun olmayan pozisyonu, maksiller yetersizlik başta olmak üzere pek çok anatomik farklılığa sahiptir. Bu durum, nazal havayolu boyutlarında üç boyutlu bir daralmaya neden olabilir, bu da nazal direncin artmasına yol açabilir. DDY'den etkilenen hastalarda genellikle uyku sırasında horlama, solunum güçlüğü, ağız solunumunda artış ve hipopne şikayetleri bildirilmiştir (Çelikoğlu ve ark., 2014; Ataol, 2017).

Bu çalışmanın amacı, osteomeatal kompleks (OMK) anatomik varyasyonlarının ve patolojilerinin, DDY'ye sahip bireyler ile sağlıklı bireyler arasındaki görülme sıklığını ve bu bireyler arasındaki nazal kavite hacmini karşılaştırmaktır.

4.GENEL BİLGİLER

4.1.Osteomeatal Kompleks Embriyolojisi

Nöral krest, nöral katlantılardan köken alan pluripotent hücre popülasyonunu ifade eder. Nöral krest hücrelerinin çoğalması, farklılaşması ve göç etmesi, embriyonik baş ve boyun yapısının oluşumunda rol oynar. 4. haftanın sonunda yüz çıkıntıları temel olarak nöral krest kökenli mezenşim dokusundan ve birinci brankiyal arktan oluşur. Bu süre sonunda gelişen ve birinci brankiyal ark tarafından çevrelenen primitif ağız bölgesi (stomodeum), baş ve yüzün oluşumuna katılan çevresindeki mezenşimal çıkıntıları içerir. Stomodeum, üst kısmında frontonazal çıkıntı ile yanlarda iki adet maksiller ve alt kısmında ise iki adet mandibular çıkıntı ile çevrilidir (Şekil 1). Maksiller ve mandibular çıkıntılar, sırasıyla stomodeumun her iki tarafında superolateral ve inferolateral yönde uzanır (Neskey ve ark., 2009; Sadler, 2015).

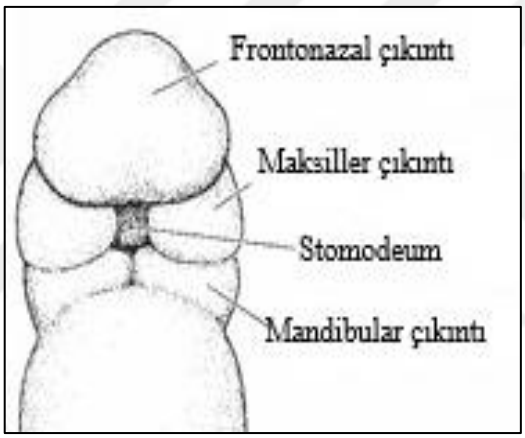

Şekil 1. Embriyonun 4. haftadaki görünümü (Sadler, 2015'ten uyarlanmıştır.)

Gebeliğin 4. haftasının sonunda, stomodeumun üst kısmında bulunan frontonazal çıkıntıda ektodermal kalınlaşmalar gözlemlenir ve bu oval plakodlar, burun ve burun boşluklarına doğru gelişme gösterir. 5. hafta sırasında, nazal plakodların çevresinde bulunan mezenşimal hücreler, at nalı şeklinde yükseltiler oluşturmak üzere çoğalmaya başlarlar. Nazal plakodları çevreleyen mezenşimal doku, kalınlaşarak çoğalmaya devam eder ve plakodlarda bir çöküntü oluşturur. Bu çöküntü daha sonra burun çukurları olarak adlandırılır ve burun boşlukları ile nazal kavitenin öncü yapıları olarak kabul edilir (Neskey ve ark., 2009; Sadler, 2015).

5. haftada, burun keselerinin koku alma bölgeleri gelişirken, maksiller çıkıntılar medial yönde büyümeye başlar. Bu büyüme süreci, burun keselerinin medial yönde yer değiştirmesine yol açar. 6. haftada ise iki median nazal çıkıntı burun keseleri arasında kalınlaşmış bir mezodermal bölge oluşturur. Bu bölgede intermaksiller segment oluşur (Som ve Naidich, 2013).

6. haftanın sonunda, lateral nazal çıkıntılar maksiller çıkıntılarla birleşerek, üst dudağın lateral kısmını, ala nasiyi ve her iki tarafta burun deliğinin lateral sınırını oluşturmaya başlar. Medial nazal çıkıntıların füzyonu burun yapısını oluşturur. Maksiller çıkıntı ile medial nazal çıkıntı arasındaki füzyon devam ettikçe üst dudağı burun deliklerinden ayırarak 7. haftada primer damağı oluşturan bir mezenkimal doku kitlesi oluşur (Şekil 2). Bir taraftaki maksiller çıkıntı ile nazal çıkıntı arasındaki füzyonun başarısız olmasından kaynaklanan bu süreçteki herhangi bir gecikme veya değişiklik, tek taraflı dudak yarığı ile sonuçlanır. Bu iki çıkıntı arasındaki füzyonun iki taraflı başarısızlığı ise iki taraflı dudak yarığına yol açar (Babai ve Irving, 2023).

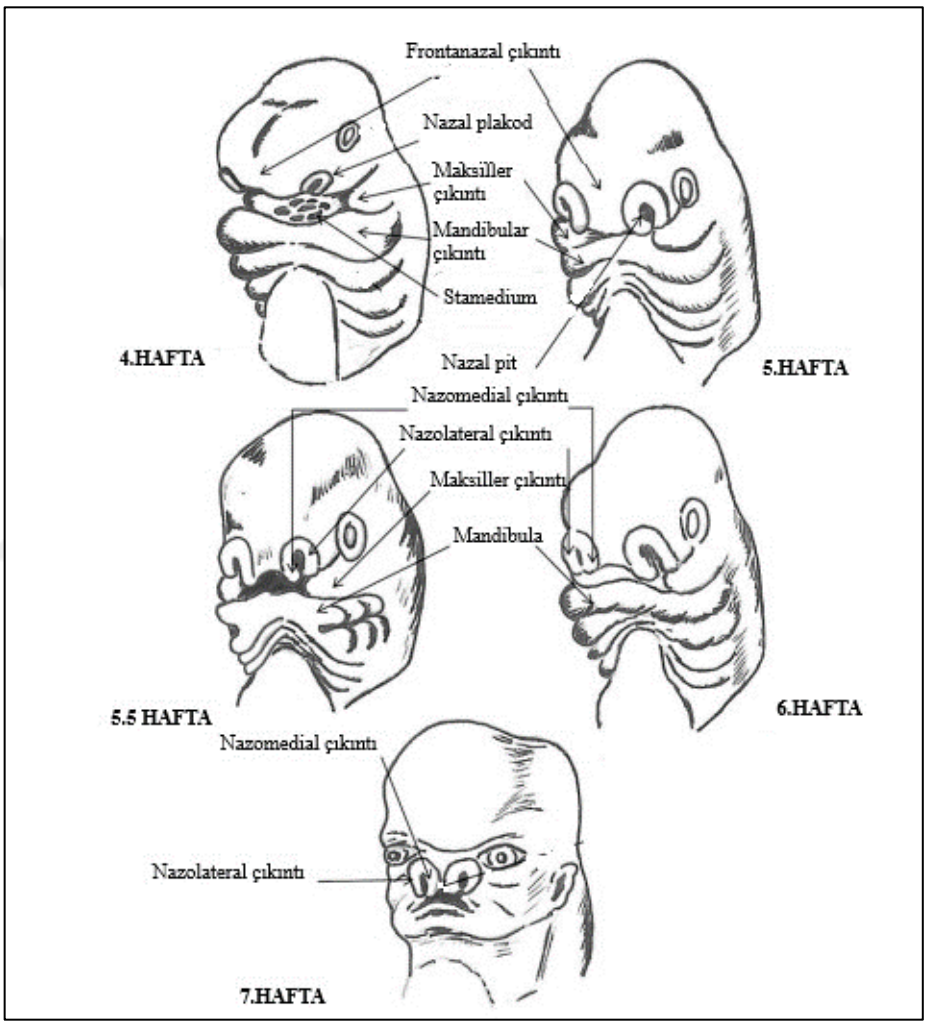

Şekil 2. 4. ve 7. haftalar arası embriyolojik gelişimin şematik gösterimi (Neskey ve ark., 2009'dan uyarlanmıştır.)

Frontonazal çıkıntıdaki mezenşimin yoğunlaşması, ilkel burun boşluğunun üst orta hattındaki prekartilajinöz nazal septumu oluşturur. Gelişmekte olan sfenoid kemiğin gövdesinden gelen kıkırdak, daha sonra nazal septuma doğru uzanarak 6. haftanın ortalarında nazal septumun birincil kıkırdak yapısına form verir. Kıkırdak nazal kapsülü, nazal kavitenin etrafında iki ayrı kitle olarak gelişir ve nazal septumu meydana getirir. Kıkırdak nazal kapsülünün median kitlesi,

nazal septumun erken formunun bir parçası haline gelirken, lateral kitle ise lateral nazal duvar yapılarını oluşturur. Tüm konkalar ve paranazal sinüsler, kıkırdak burun kapsülünden gelişirler (Som ve Naidich, 2013).

Her bir burun boşluğunun yan duvarında, önce kıkırdak yapı daha sonra ise kemik yapı tarafından desteklenen preturbinaller olarak adlandırılan birkaç yumuşak doku kıvrımı görülür. Ek olarak, rudimenter bir nazoturbinal başlangıçta anteriorda görülür ve daha sonra hafif bir yükselti olarak fark edilen agger nazi adını alır. 8. haftada, alt ve orta konkaların taslakları şekillenmeye başlar ve bunları üst konkanın taslağı takip eder. Bu gelişim, mezenkimal hücrelerin çoğalması ve üstteki epitel dokusunun büyümesi ile gerçekleşir. 8. haftaya gelindiğinde, lateral burun duvarı belirgin bir şekilde gelişir (Som ve Naidich, 2013).

UP, 10. haftada kıkırdak bir kapsül olarak oluşur. Daha sonra UP'nin lateralinde aşamalı olarak bir hava kanalı gelişir ve bu yapı, 10-11. haftalarda ilkel infundibulum olarak adlandırılacaktır (Som ve Naidich, 2013).

Damak, 6. ve 12. haftalar arasında median palatin çıkıntı ve iki lateral çıkıntıdan oluşan 3 primordiadan köken alır. 6. haftanın başında, iki medial nazal çıkıntının birleşmesi ile intermaksiller segment meydana gelir. İntermaksiller segmentten üst dudağın filtrum yapısı, ön dört kesici diş ve kama şeklindeki primer damak oluşur (Şekil 3). Kama şeklindeki primer anterior mezenkimal yapı, gelişen maksilladan köken alarak birincil damağı oluşturmak için posteriora doğru uzanır. Dilin ağız tabanına yaklaşmasıyla birlikte, her iki tarafta dikey pozisyonda bulunan palatin raflar 7. ve 8. haftalarda medial yönde yatay bir pozisyona geçerler ve birleşerek ikincil damağı oluştururlar (Şekil 4). İkincil damak, kalan sert ve yumuşak damakların öncüsüdür. Palatin raflar daha sonra birbirleriyle, nazal septumla ve sert damakla kaynaşır. İki palatin raf, üçgen şeklindeki birincil damakla anteromedialde birleşir ve Y şeklinde bir füzyon hattı oluşturur. İkincil damak raflarının birincil damakla kaynaşma noktası insiziv foramendir. Damak raflarındaki kemiklerin yükselmesi, teması veya kaynaşmasındaki başarısızlık yarıklarla sonuçlanır (Som ve Naidich, 2014; Babai ve Irving, 2023).

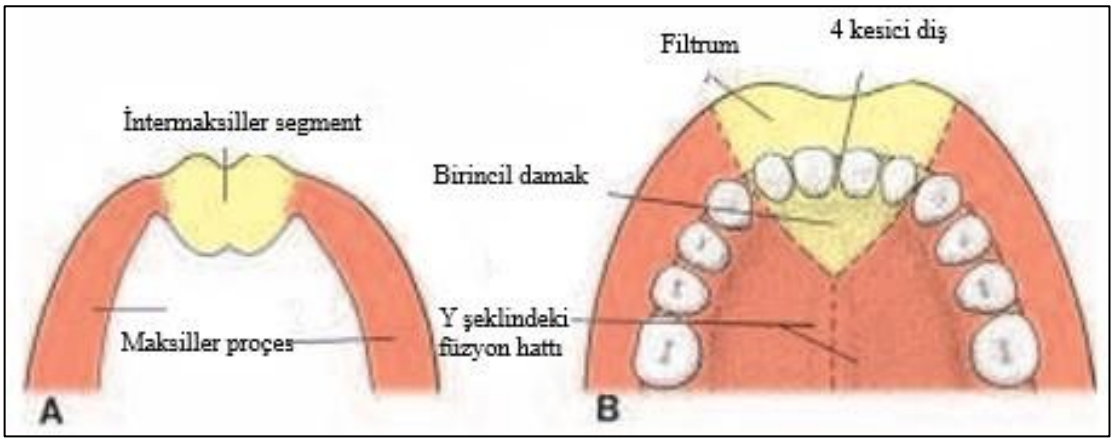

Şekil 3. İntermaksiller segment ve maksiller proçes (A); intermaksiller segmentten oluşan dudağın filtrum yapısı, ön dört kesici diş, kama şeklindeki primer damak (B) (Sadler, 2015'ten uyarlanmıştır.)

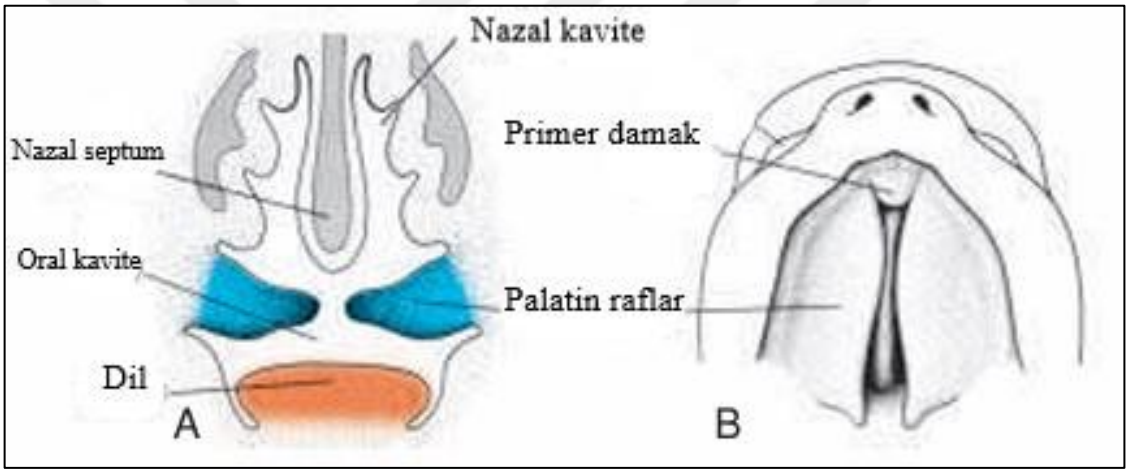

Şekil 4. Dilin ağız tabanına yaklaşması ile yatay pozisyona geçen palatin rafların koronal görüntüsü (A), aksiyel görüntüsü (B) (Sadler, 2015'ten uyarlanmıştır.)

4.2. Osteomeatal Kompleks Anatomisi

OMK; orta konka, hiatus semilunaris, maksiller sinüs ostiumu, infundibulum, etmoid bulla ve frontal resesi içeren bir yapıdır (Şekil 5). OMK maksiller, frontal ve anterior etmoid hava hücrelerinin drenajını ve ventilasyonunu sağlayan son ortak yolu temsil eder. Bu dar bölgenin tıkanması, kronik sinüzit gelişiminde önemli bir faktördür (Zinreich ve ark., 1987; Bandyopadhyay ve ark., 2015).

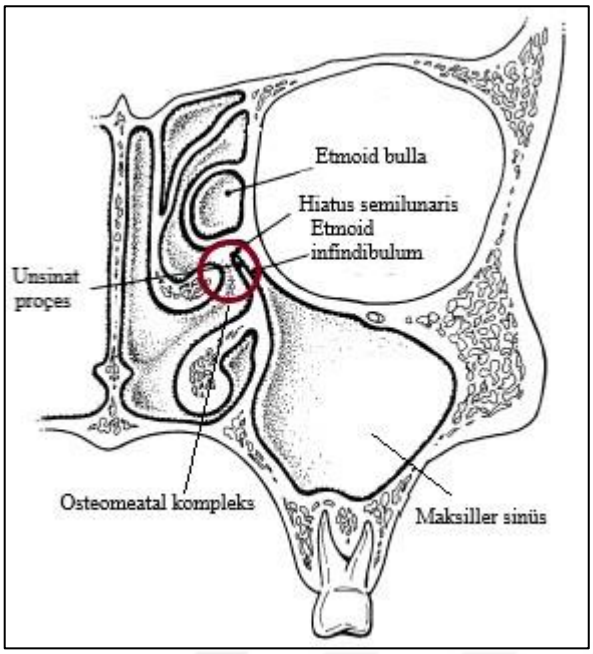

Şekil 5. OMK yapılarının şematik gösterimi (Stammberger ve Kennedy, 1995'ten uyarlanmıştır.)

Nazal kavite, orta yüzde yer alan bilateral bir yapıdır ve dikey bir septum ile benzer şekildeki iki boşluğa ayrılır. Bu boşlukların medial duvarını nazal septum oluşturur. Nazal kavitenin tavanı krista galli, kribriform plak ve sfenoid sinüsü içeren sfenoid gövdeden oluşur. Kribriform plakalar koku alma duyusu ile ilişkili sinirleri içerir. Nazal kavitenin tabanı ise anteriorda maksillanın palatin çıkıntısından, posteriorda ise palatin kemiğin horizontal parçasından oluşur (Ogle ve ark., 2012).

Nazal septum kemik ve kıkırdak yapıdan meydana gelir. Kemik bileşenleri arasında maksiller kemiğin nazal parçası, palatin kemiğin nazal parçası, etmoid kemiğin perpendiküler parçası ve vomer bulunur (Ogle ve ark., 2012). Etmoid kemiğin perpendiküler parçası anteriorda frontal kemiğin nazal parçasına ulaşır, posteriorda ise sfenoid kemiğin sfenoidal çıkıntısına katılır. Perpendiküler kemik, etmoid kemiğin kribriform plağının üzerindeki krista galli ile devamlılık gösterir (Şekil 6) (Mureşan ve ark., 2021).

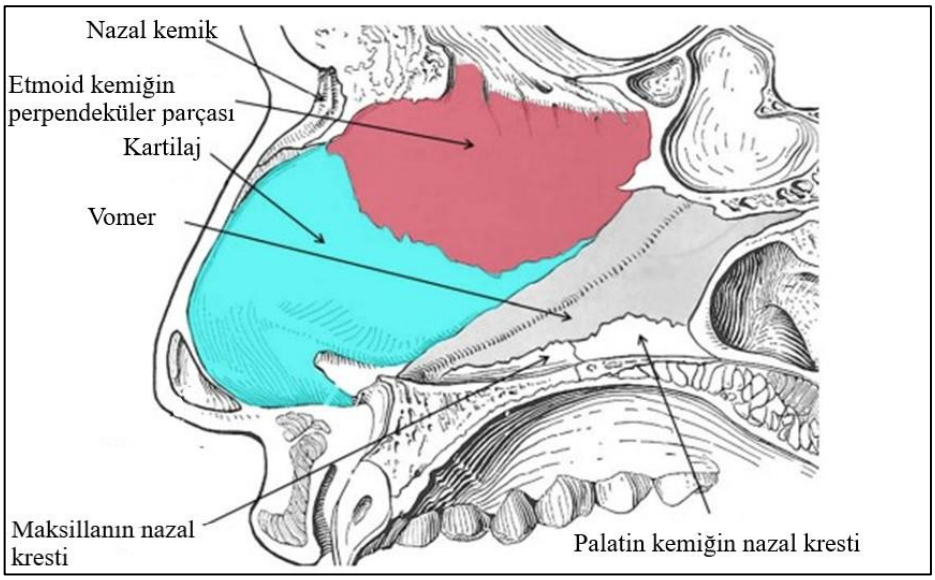

Şekil 6. Nazal septumun kemik ve kıkırdak bileşenleri (Neskey ve ark., 2009'dan uyarlanmıştır.)

Nazal kavitenin lateral duvarının anterior ve inferior kısmını maksilla, posterior kısmını palatin kemiğin vertikal parçası, anterosüperior kısmını nazal kemik ve süperior parçasını etmoid kemik oluşturur (von Arx ve ark., 2019). Nazal kavitenin lateral duvarında konkalar baskın anatomik yapı olarak yer alır. Her bir konka, uzun ekseni burun boşluğunun tabanına paralel olan dikdörtgen bir yapıdadır. Konkalar kemikten oluşur ve mukoza ile kaplı değişken miktarda fibrovasküler erektil doku ile çevrilidir. Konkalar; alt, orta ve üst olarak üç ve bazen de nadir görülen dördüncü konka olarak bilinen supreme konka ile birlikte 4 konkadan oluşabilir (Şekil 7). Her bir konkanın altında ilgili meatus bulunur. Orta meatus; UP, ethmoid bulla, frontal bulla, frontal reses ve maksiller sinüs ostiumunu içerir (Chastain ve Sindwani, 2006; Vaid ve Vaid, 2022).

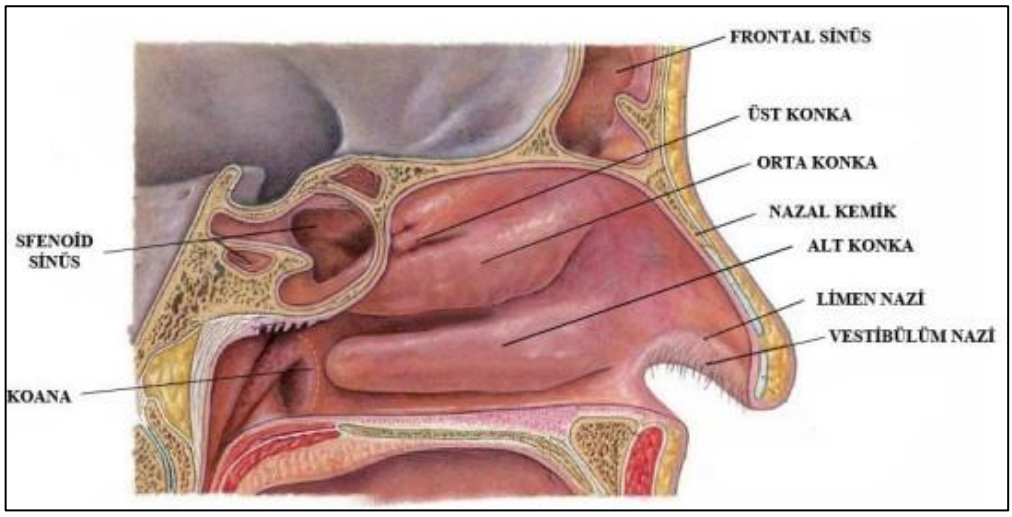

Şekil 7. Lateral nazal duvarın anatomik yapısı ve nazal konkalar (Kalabalık, 2015'ten alınmıştır.)

Etmoid kemik; krista galli, kribriform plaka, perpendiküler plaka ve bilateral etmoid labirentler olmak üzere beş farklı bileşeni içeren karmaşık bir morfolojiye sahiptir. Krista galli, nazal kavitenin değil de ön kraniyal fossanın bir parçasını oluştururken, etmoid kemiğin delikli kribriform plağı, burun boşluklarının çatısını oluşturur ve içindeki delikler, koku alma hücrelerinden beyne koku alma siniri aksonlarının geçişine olanak tanır. Etmoid kemiğin perpendiküler plağı nazal septumun üst kısmını oluşturur. Perpendiküler plak üst kısımda kribriform plak ile devamlılık gösterir. Orta ve üst konkalar etmoid kemiğin parçalarıdır. Etmoid bulla orta meatusun lateralinde konumlanan bir çıkıntıdır. Etmoid kemiğin UP'si inferolateral olarak uzanan bir kemik projeksiyonudur ve hiatus semilunarisin alt sınırına katılır, ayrıca inferior konka ile temas edebilir. Etmoid labirentler (etmoid sinüs), birden fazla hava hücresini içerir ve medial orbital duvarın hemen iç kısmında yer alır. Etmoid kemiğin en lateral kısımları, orbitanın medial duvarlarına katkıda bulunan ince *laminae paprisea*dır (Şekil 8). Etmoid sinüs, şekil ve yapı bakımından geniş bir değişkenlik gösterir ve tipik olarak yedi küçük ön hücre ve dört büyük arka hücre içerir. Anterior etmoid hava hücreleri orta meatusa drene olurken, posterior etmoid hücreler üst meatusa ve sfenoetmoidal resese drene olma eğilimindedir (von Arx ve ark., 2019).

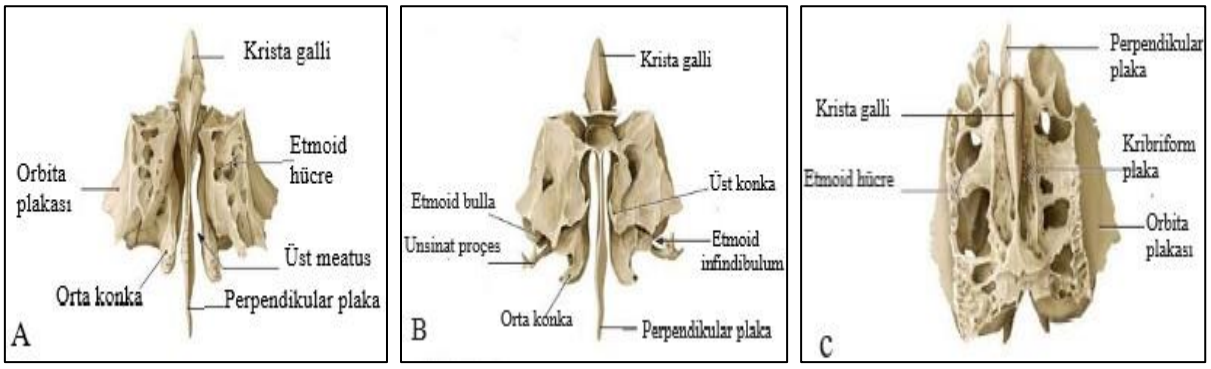

Şekil 8. Etmoid kemiğin ön (A), arka (B) ve üstten (C) görünümü (Netter, 2010' dan uyarlanmıştır.).

Hiatus semilunaris terimi UP'nin arka kenarı ile etmoid bullanın ön kenarı arasındaki yarım ay şeklindeki boşluğu tanımlamak için kullanılmıştır (Dahlstrom ve Olinger, 2014). Hiatus semilunaris yaklaşık olarak lateral nazal duvarın orta bölgesinde, orta nazal meatus seviyesinde ve orta konkanın lateralinde yer alır ve yatay bir inferior ve dikey bir süperior bileşene sahiptir (Stammberger ve Kennedy, 1995). Bu yapı; frontal, maksiller ve anterior etmoidal sinüslerin drenaj paternleri ile olan ilişkisi nedeniyle klinik olarak oldukça önemlidir (Dahlstrom ve Olinger, 2014).

Frontal sinüs, frontal kemik içinde yer alır ve süpersiliyer arkın arkasında bulunur. Düzensiz şekilli iki frontal sinüs, yaklaşık olarak orta hatta bulunan bir kemik septum ile tamamen ayrılır. Frontal sinüsün, ön kafa tabanı ve orbita gibi anatomik yapılarla yakın ilişkisi bulunur. Frontal reses orta meatusta derin bir anterosüperior çöküntü olup frontal sinüsün içine drene olduğu boşluktur (Şekil 9). Frontal resesin şekli, boyutları ve sınırları çevresindeki yapılar tarafından belirlenir. Bununla birlikte, anatomik varyantlar frontal resesin konfigürasyonunu değiştirebilir. Frontal resesin medial duvarı kribriform plağın lateral lamellası ve orta konkanın vertikal lamellası tarafından, lateral duvarı ise *lamina paprisea* ve lakrimal kemik tarafından oluşturulur. (Çakur ve ark., 2011; Wormald ve ark., 2016).

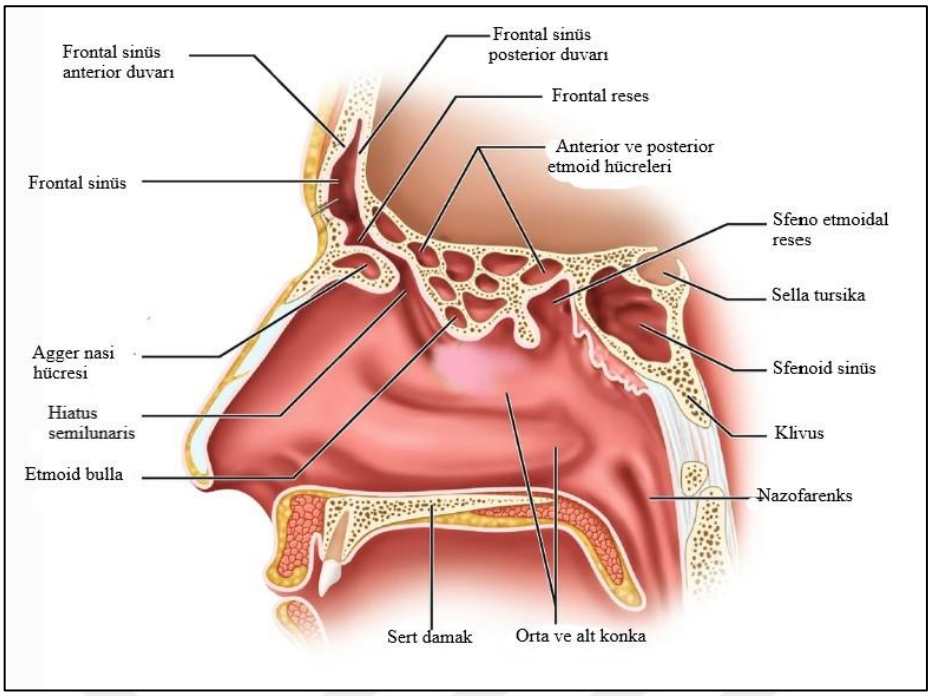

Şekil 9. Frontal reses yapılarının şematik gösterimi (Lal ve Hwang, 2019'dan uyarlanmıştır.).

Maksiller sinüs, maksiller kemiğin gövdesini kaplayan bir boşluktur ve çatısı orbitanın tabanı tarafından, tabanı ise maksiller alveolar proçes tarafından oluşur. Maksiller sinüs ostiumu ve infundibulum, maksiller sinüs ile burun boşluğu arasında önemli bir bağlantı işlevi görür. Maksiller ostium, sinüsün medial duvarının üst kısmında konumlanır ve etmoidal infundibulumun tabanına drene olur. İnfundibulum; lateralde inferomedial orbita, süperiorda hiatus semilunaris ve etmoidal bulla, medialde unsinat proçes tarafından sınırlanırken inferiorda ise maksiller sinüs tarafından sınırlanır (Zinreich ve ark., 1987).

4.3. Osteomeatal Kompleksin Anatomik Varyasyonları

4.3.1.Unsinat proçes varyasyonları

4.3.1.1.Unsinat proçesin süperior ataçmanı

Etmoid kemiğin UP'si lateral nazal duvarda yer alan, ince ve kanca şeklinde bir kemik projeksiyonudur. Maksiller sinüs ostiumunun medialinde, alt ve orta konka arasında konumlanır. UP'nin alt kısmı alt konkanın etmoidal çıkıntısına yapışır. Orta kısmı anteriorda lakrimal kemiğe yakın bir şekilde sonlanırken, posteriorda hiatus semilunarisi sınırlar ve orta kısmında ise lateralde infundibulum uzanır. UP'nin süperior kısmı, anatomik varyasyonlar gösterebilir (Netto ve ark., 2015).

Endoskopik sinüs cerrahisi paranazal sinüs hastalıkları için temel tedavi yöntemidir. Herhangi bir komplikasyon olmadan başarılı bir tedavi için kapsamlı bir anatomik bilgi önemli bir role

sahiptir. Nazofrontal bölgedeki anatomik varyasyonlar oldukça yaygın görülür ve bu tür varyasyonlar frontal resesin incelenmesini zorlaştırabilir. UP'nin süperior ataçmanı frontal reses cerrahisi için önemli bir belirleyici olarak kabul edilir (Cheng ve ark., 2017). Stammberger ve Posawetz (1990) UP'nin süperior ataçmanını *lamina paprisea*, kafa tabanı ve orta konkada sonlanmasına göre üç gruba ayırarak sınıflandırmışlardır. Landsberg ve Friedman (2001) ise UP süperior ataçmanını 6 farklı tipte sınıflandırmışlardır. Bu sınıflamaya göre tipler şunlardır:

Tip 1: UP'nin lamina papriseaya ataçmanıdır.
Tip 2: UP'nin ANH'nin posteromedial duvarına ataçmanıdır.
Tip 3: UP'nin *lamina paprisea* ve orta konkanın kribriform tabaka ile birleşim yerine ataçmanıdır.
Tip 4: UP'nin orta konkanın kribriform tabaka ile birleşim yerine ataçmanıdır.
Tip 5: UP'nin kafa tabanına ataçmanıdır.
Tip 6: UP'nin orta konkaya ataçmanıdır. (Şekil 10)

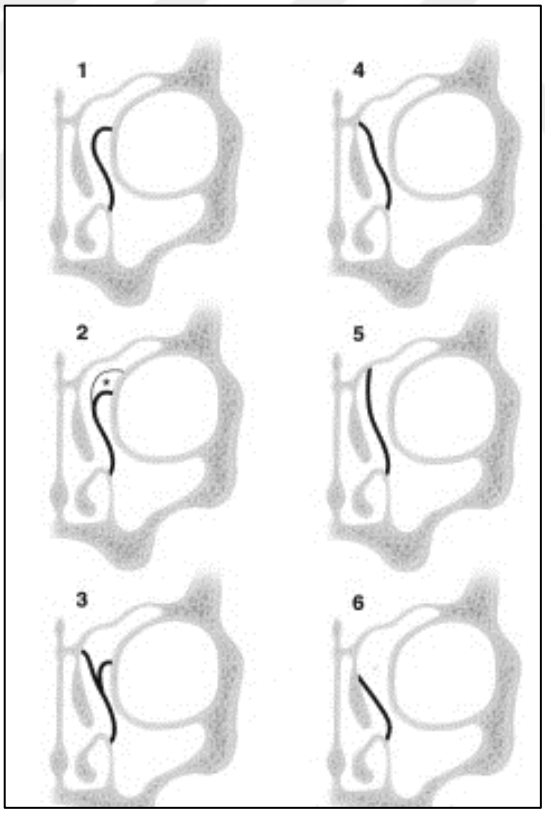

Şekil 10. UP süperior ataçman tipleri (Landsberg ve Friedman, 2001'den alınmıştır.)

4.3.1.2.Unsinat bulla

UP'nin pnömatizasyonu, unsinat bulla (UB) olarak adlandırılan nadir bir anatomik varyasyon olarak tanımlanır. Bu varyasyon, UP içindeki hava hücrelerinin genişlemesi sonucu meydana

gelir ve bu durum, infundibulumun daralmasına neden olarak sinüs ventilasyonunu etkileyebilir (Kantarci ve ark., 2004).

4.3.1.3.Bifid unsinat proçes

Bifid unsinat proçes (BUP) iki süperior kemik çıkıntısını ifade eder. Önemi tam olarak bilinmemektedir ve literatürde çok nadir bir varyasyon olarak tanımlanmaktadır (Güngör ve ark., 2016; Singh Gendeh ve Singh Gendeh, 2022).

4.3.1.4.Unsinat proçesin oryantasyon tipi

UP'nin vertikal veya horizontal konumu, genellikle çevresindeki komşu yapılar tarafından etkilenir. Bu komşu yapılar arasında etmoid bulla, orta konka ve nazal septum bulunur. Horizontal UP, neredeyse her zaman genişlemiş bir etmoid bulla ile ilişkilendirilmiştir. Ayrıca, UP bazen kıvrımlı bir yapıda bulunabilir (Beale ve ark., 2009).

4.3.2.Etmoid hücre varyasyonları

4.3.2.1.Agger nazi hücresi

ANH, insanların %93'ünde bulunan en önde yerleşimli anterior etmoidal hücredir (Bolger ve ark., 1991). ANH orta konkanın önünde lateral nazal duvarda çıkıntı oluşturur. Koronal BT kesitleri anteriordan posteriora doğru incelendiğinde ANH, orta konka görülmeye başlamadan önce tespit edilir. ANH'nin çoğu, unsinat kemiğin anteriorunda konumlanır ancak bazen ANH'nin posterior kısmı UP'nin yukarı doğru uzanan bölümü ile yakın bir komşuluğa sahip olabilir (Wormald, 2003). ANH'de değişen boyutlarda pnömatizasyon gözlenebilir. Ayrıca, süperiorda frontal reses ile komşulukta olduğu için frontal reseste daralmaya neden olarak drenajını bozabilir (Stammberger ve Wolf, 1988).

4.3.2.2.Haller hücresi

Etmoid hava hücrelerinin orbitanın anterior ve inferior kısmında yer almasına HH denir. İnfraorbital etmoid hücre olarak da adlandırılır. HH maksiller sinüsün çatısında, maksiller sinüs ostiumunun yanında ve üstünde bulunur; ayrıca inferior orbital duvarı ve infundibulumun lateral sınırını oluşturur. HH değişken boyutlarıyla birlikte, infundibulumun daralmasına ve normal mukosiliyer akışın bozulmasıyla tekrarlayan akut rinosinüzit ile ilişkili ostium tıkanıklığına neden olabilecek önemli bir konumdadır (Caversaccio ve ark., 2011; Singh Gendeh ve Singh Gendeh, 2022). Mathew ve ark. (2013) yaptığı çalışmada, HH varlığı ile orbita tabanı dehisensi arasında istatistiksel olarak anlamlı bir ilişki belirlemişlerdir. Bu bulgu, OMK

cerrahisi sırasında HH varlığının orbita tabanına zarar verme riskini artırabileceğini göstermektedir.

4.3.2.3.Aşırı pnömatize etmoid bulla

Etmoid bulla belirgin bir anterior etmoid hücredir ve bu nedenle güvenilir bir anatomik belirleyicidir. Etmoid bulla lateralde *lamina paprisea*, süperiorda kafa tabanı ve posteriorda bazal lamella ile değişken bir mesafede birleşebilir. Ayrıca etmoid bulla etmoid infundibulumun posterior ve süperior duvarını oluşturur. Koronal BT'de etmoid bulla sadece etmoid infundibulumun üst kısmında görülür (Chong ve ark., 1998). Aşırı pnömatize etmoid bulla (APEB), orta konka ve unsinat proçes arasında yer alır ve UP'nin medial yönde yer değiştirmesine neden olabilir (Dasar ve Gökçe, 2016).

4.3.3.Konka varyasyonları

4.3.3.1.Konka bülloza

Konkaların pnömatizasyonu KB olarak adlandırılır. KB en yaygın sinonazal anatomik varyasyondur. KB en sık orta konkada görülmekle birlikte, daha az sıklıkta inferior ve süperior konkalarda da görülebilmektedir (El-Taher ve ark., 2019). 7-8 yaş itibari ile görülmeye başlanıp gelişimi adölesan dönemde devam eden KB'nin etiyolojisi kesin olarak bilinmemektedir. (Aktas ve ark., 2003).

Bolger ve ark. (1991) yaptıkları çalışmada KB'yi lokalizasyonunu dikkate alarak üç tipte kategorize etmiştir:

1.Lameller tip KB: Orta konkanın vertikal lamellasının pnömatizasyonudur.

2.Bülböz tip KB: Orta konkanın inferior bülböz parçasının pnömatizasyonudur.

3.Ekstensif tip KB: Orta konkanın vertikal lamellar ve inferior parçasının birlikte pnömatizasyonudur. (Şekil 11)

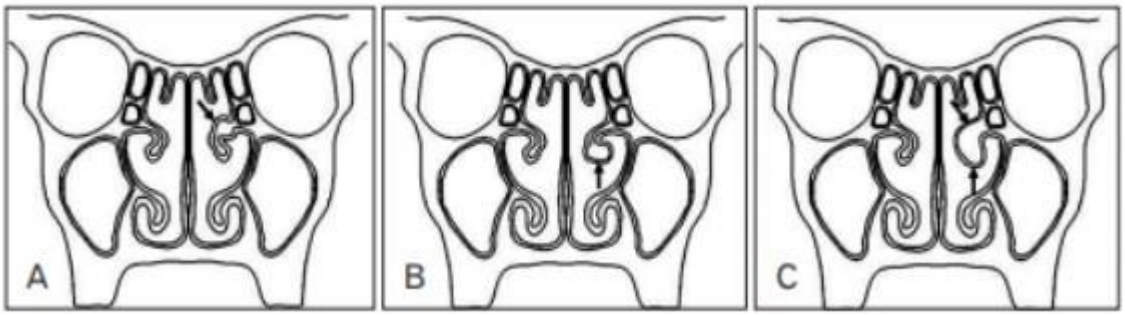

Şekil 11. KB tipleri ok ile gösterilen alanlardır; lameller tip (A), bülböz tip (B), ekstensif tip (C) (El-Din ve ark., 2021'den alınmıştır.)

Pnömatize olmuş orta konka septum ve lateral nazal duvar arasındaki boşluğu tamamen doldurabilir. Orta meatusun bloke edilmesi ile sinüs enfeksiyonları riski artabilir (Maru ve Gupta, 1999).

4.3.3.2.Paradoksal konka

Orta konkanın konveksitesinin medial yönde olması gerekirken lateral yönde olması, nazal septuma doğru konveksite göstermesi, paradoksal konka (PK) olarak adlandırılır. PK genellikle bilateral olarak izlenir (Cellina ve ark., 2020). PK tek başına patojen değildir ancak orta meatusta önemli bir daralmaya neden olabilir ve bunun sonucunda ortaya çıkan rinosinüzit ile osteometal kompleksin tıkanmasına yol açabilir (Neskey ve ark., 2009).

4.3.3.3.İkinci orta konka

İkinci orta konka (İOK), lateral nazal duvardan köken alan mukoza ile kaplı bir kemik projeksiyonudur. Nadir görülen bir anatomik varyasyondur (Aykut ve ark., 1994).

4.3.3.4.Bifid konka

Literatürde, tek konka kökünden iki konka çıkması bifid konka (BK) olarak adlandırılmaktadır. Bifid kısmın UP'ye ait bir parça olmadığı düşünülmektedir (Aksungur ve ark., 1999; Banan ve ark., 2016).

4.3.4.Nazal septum varyasyonları

4.3.4.1.Nazal septum deviasyonu

Nazal septum burnu iki kaviteye ayıran, kemik ve kıkırdak yapıdan oluşan kompleks bir yapıdır. Septumun asemptomatik küçük deviasyonu, nüfusun büyük çoğunluğunda görülen normal bir gelişimsel varyasyon olarak kabul edilmektedir. Bildirilen küresel prevalans oranları, raporlanan çalışmalarda dikkate alınan deviasyon derecesine bağlı olarak büyük farklılıklar

göstermiştir. NSD konjenital olabilir ya da travma, ameliyat gibi sebeplerden sonradan kazanılabilir. NSD nazal kavitenin en sık görülen deformitesidir (Alghamdi ve ark., 2022; Atsal ve ark., 2022). Bu deformite nazal obstrüksiyon riskini arttırır. Ayrıca vokal kord aktivitesini, solunumu ve dış görünümü etkileyebilir ve yüz iskeletinin morfolojisini değiştirip ağız solunumuna neden olabilir. Bir diğer taraftan paranasal sinüslerin enflamasyonuna neden olarak baş ağrısına ve nefes almada zorluğa yol açabilir (Moshfeghi ve ark., 2020). NSD'nin değerlendirilmesi ile ilgili çeşitli sınıflamalar mevcuttur. NSD Earwaker'ın sınıflandırmasına göre tek kurvatürlü ise "C" tipi, çift kurvatürlü ise "S" tipi deviasyon olarak adlandırılmaktadır (Earwaker, 1993).

Mladina (1987) ise yaptığı çalışmada KIBT'da veya rinoskopta nazal septumda görülen vertikal ve horizontal deformitelerin karakteristik özelliklerine göre NSD'yi 7 farklı kategoriye ayırmıştır:

Tip 1: Septal kartilajda nazal dorsuma ulaşmayan vertikal yöndeki deviasyondur. Nazal valvın fonksiyonunu etkilemez.
Tip 2: Nazal valv bölgesindeki dorsuma ulaşan vertikal yöndeki deviasyondur. Nazal valvın fonksiyonunu etkiler.
Tip 3: Median konkanın üst kısmına kadar ulaşan vertikal yöndeki deviasyondur (C şeklinde olan deviasyon).
Tip 4: Sağ ve sol tarafta olan vertikal yöndeki deviasyondur (S şeklinde olan deviasyon).
Tip 5: Bir tarafta düz nazal septum var iken diğer tarafta spur varlığı olan horizontal yöndeki deviasyondur.
Tip 6: Bir tarafta bazal segmentin anterior septal bölgesinde derin bir horizontal oluk varlığı diğer tarafta ise intermaksillar kemik kanadı varlığı olan horizontal yöndeki deformitedir.
Tip 7: İki veya daha fazla tipin kombinasyonudur (Parasad ve ark., 2013; Janović ve ark., 2022). (Şekil 12)

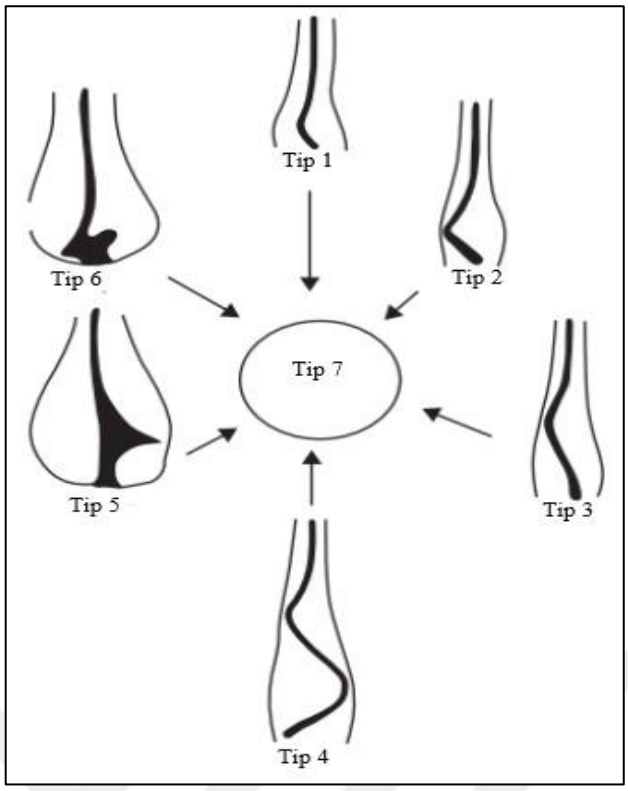

Şekil 12. Mladina sınıflaması tipleri (Wee ve ark., 2012'den uyarlanmıştır.).

4.3.4.2.Nazal septum pnömatizasyonu

Nazal septum pnömatizasyonu (NSP), krista galli veya sfenoid sinüsteki hava hücrelerinin posteriosüperior yönde uzanması ile meydana gelir. Bu hücreler genellikle sfenoid sinüse drene olur. NSP genellikle klinik öneme sahip değildir ancak bazı durumlarda sfenoetmoidal resesi daraltabilir. (Rao ve el-Noueam, 1998; Beale ve ark., 2009)

4.4.Osteomeatal Kompleksin Patolojileri

4.4.1.Hipertrofik konka

Hipertrofik konka (HK), kronik nazal tıkanıklığın en yaygın nedenlerinden biridir ve genellikle alerjik rinit, kronik sinüzit veya NSD gibi etkenlerle ilişkilendirilir. Bu durumun düzeltilmesi amacıyla birçok hasta cerrahi yöntemlere başvurmaktadır (Çukurova ve ark., 2011). HK; yalnız kemik, yalnız yumuşak doku veya hem kemik hem yumuşak doku kaynaklı olmak üzere üç farklı türe ayrılır. Kemik kaynaklı HK sıklıkla konkanın belirgin bir inferolateral dönüşünden kaynaklanır ve genellikle normal şekle sahip olmasına rağmen büyük boyutlarda konkalar gözlemlenir. Yumuşak doku kaynaklı hipertrofi çok yaygındır ve vakaların çoğunda bu tür hipertrofi bulunur. Yumuşak doku kaynaklı hipertrofi, kronik rinit ve diğer kronik mukozal inflamasyon nedeniyle ortaya çıkan patofizyolojik süreçlere dayanır. Kemik ve yumuşak doku

kaynaklı HK anatomik kemik hipertrofisinin kronik rinit ile ilişkilendirildiği durumlarda ortaya çıkan bir türdür (Neskey ve ark., 2009).

4.4.2.Rinolit

Rinolit nazal fossada nadir görülen bir kalsifikasyon türüdür. Kalsiyum fosfat, kalsiyum karbonat ve magnezyum gibi mineral tuzlarının merkezi bir odak etrafında yavaşça birikmesi sonucu meydana gelir. Bu merkezi odak yetişkinlerde çoğunlukla endojen kaynaklı iken, çocuklarda eksojen kaynaklıdır. Madeni para, tohum veya boncuk gibi yabancı cisimlerin burna kaçması sonucu oluşan rinolitler eksojen kaynaklı rinolite örnektir. Rinolitin boyutu, merkezi odağın ne tür bir maddeye dayandığına bağlı olarak değişebilir. Özellikle cerrahi işlem gerektiğinde, KIBT rinolitin lokalizayonunu ve boyutunu belirleme konusunda yardımcı olabilir (Vasegh ve Ghazizadeh Ahsaie, 2021). Rinolitlerin semptomları genellikle burun tıkanıklığı, sürekli akıntı, baş ağrısı, burun kokusu, ağız kokusu ve aralıklı burun kanamasıdır. Bazı vakalar ise asemptomatiktir ve tesadüfen keşfedilir. (Ersözlü ve Gültekin, 2020).

4.4.3.Mukozal kalınlaşma

Kronik nazal mukozal enflamatuar hastalık, burun mukozasında yaygın olarak görülen bir hastalıktır ve bu hastalıkta mast hücreleri, eozinofiller, bazofiller, makrofajlar ve lenfositler gibi çeşitli enflamatuar hücrelerin burna infiltrasyonu gözlenir. En yoğun bulunan inflamatuar hücre türü ise T lenfositleridir. Nazal mukozada inflamatuar reaksiyonun temel patolojik özellikleri arasında yoğun mukus salgılanması ve dokunun yeniden şekillendirilmesi yer alır (Calderón ve ark., 1994; Jin ve ark., 2023).

4.5.Burun ve Paranazal Sinüslerin Fonksiyonları

Burun; kemik, kıkırdak, fibröz doku, mukoza zarı ve deriden oluşan orta yüzde çıkıntı yapan piramidal şekilli bir yapıdır. Periferik koku alma organını içerir ve solunum yolunun proksimal kısmıdır. Burun; solunum, koku alma, filtrasyon, nemlendirme gibi bir dizi önemli işleve sahiptir ve paranazal sinüslerden ve nazolakrimal kanallardan gelen salgılar için bir rezervuardır (Finucane ve ark., 2011).

Paranazal sinüsler; frontal, maksiller, etmoid ve sfenoid sinüslerden oluşur. Paranazal sinüslerin fonksiyonları şu şekildedir; sese rezonans kazandırma, burun boşluğunu nemlendirmek için mukus salgılama, burun boşluğunun bağışıklık savunmasına ve nitrik oksit üretimine yardımcı olma, solunan havanın nemlendirilmesi ve ısıtılması, koku alma alanının artırılması, ısı yalıtımı sağlama ve duyu organlarını korumak için travmaya karşı koruma (Keir, 2009).

4.6.Sinüzit Predispozan Faktörleri

Burun ve paranazal sinüslerin fizyolojisi silyalı epitel, mukus tabakası ve mukus üreten bezlerin oluşturduğu mukosiliyer sistem tarafından düzenlenir. Mukosiliyer sistem, burnun nemlendirme, koruma, ısı regülasyonu ve filtrasyon gibi birçok işlevinden sorumludur. Sinüslerdeki debris ve sekresyonların temizlenmesi, mukosiliyer epitelin normal fonksiyon göstermesine bağlıdır. Mukosiliyer temizleme etkili olmadığında, sinüslerde sekresyon birikerek bakteriyel mikroorganizmaların üremesi için uygun bir ortam oluşturur (Solmaz, 1999).

Maksiller, ön etmoid ve frontal sinüslerin hepsi orta meatusa drene olur. Sağlıklı bir durumda sinonazal salgıların sadece %5'i sinüslerden gelirken, osteomeatal komplekste akışın herhangi bir şekilde engellenmesi, sinüslerde kaçınılmaz sorunlara yol açar. Günümüzde sinüzit tedavisi için yapılan birçok cerrahi işlem, rijit endoskoplar ve BT'nin sağladığı görselleştirme ile osteomeatal kompleks bölgesine odaklanmaktadır. Anatomik varyasyonların enfeksiyon gelişimindeki önemi, varyasyonların neden olduğu akıştaki tıkanıklığın derecesine bağlıdır. Bu durum; alerji, azalmış mukosiliyer temizleme ve/veya hafif bağışıklık yetersizlikleri ile birleşerek, akut rinosinüzitten kronik rinosinüzite geçişi belirler (Lund, 1997).

4.7.Dudak Damak Yarığı

4.7.1.Dudak damak yarığı etiyolojisi

Orofasiyal yarıklar, en yaygın ve iyi bilinen doğumsal anomali türlerindendir. DDY'ye sahip yeni doğanlar; beslenme güçlükleri, iletim tipi işitme kaybı, konuşma sorunları ve diş anomalileri gibi çeşitli sağlık sorunlarıyla karşılaşabilirler. Bu fiziksel problemler, bireyin yaşam kalitesini etkileyebilir ve ayrıca sosyal ve psikolojik sorunlara yol açabilir. En iyi tedavi sonuçlarına ulaşmak için yarık tedavisi ve bakımına odaklanmış uzman bir ekibin cerrahi onarımına ek olarak, ortodontik çalışmaları içeren yaklaşımlarla birlikte konuşma ve işitme terapisi gibi tedavi yöntemlerinin de tedaviye dahil edilmesi gereklidir (Setó-Salvia ve Stanier, 2014).

DDY'nin doğum prevalansı, popülasyona bağlı olarak 1/500 ile 1/1.000 arasında değişiklik göstermektedir. Prevalans, Asya popülasyonunda 500 canlı doğumda 1'e kadar yükselirken, Afrika popülasyonunda 2500'de 1'e kadar düşmektedir. Birçok araştırma grubu, DDY'nin etyolojisini incelemiş ve sendromik formlarda önemli başarılar elde etmişken, sendromik olmayan formlar için çelişkili sonuçlara ulaşmıştır. DDY'nin bazı sendromların bir bileşeni olarak ortaya çıkabileceği, belirli kromozomal anomalilerin fenotiplerinde DDY'yi

içerebileceği ve bazı teratojenlerin orofasiyal yarıklı bir çocuğa sahip olma riskini artırabileceği bildirilmiştir. Bugüne kadar yapılan çalışmalar; 1q, 9q, 16p12.1, 17q22 ve diğer kromozomal bölgelerdeki risk lokusları ve IRF6, MAFB, MAX1 ve TGFA gibi kraniyofasiyal gelişimde rol oynayan duyarlılık genlerindeki varyantlar gibi 43'ten fazla gen ve lokus ile sendromik olmayan orofasiyal yarıklar arasındaki ilişkiyi bildirmiştir (Marazita ve ark., 2004; Babai ve Irving, 2023).

Araştırmacılar, DDY'nin oluşmasına genel olarak genetik, beslenme ve çevresel faktörlerin katkıda bulunduğu konusunda ortak bir görüşe sahiptir. Orofasiyal yarık gelişimi için risk faktörleri arasında genetik yatkınlık, fenitoin, sodyum valproat, topiramat ve metotreksat gibi ilaçların kullanımı, sigara ve tütün ürünleri tüketimi ve dumanına maruz kalma, alkol kullanımı, folik asit eksikliği, anne obezitesi, annede görülen diyabet yer almaktadır. Amerika Birleşik Devletleri Hastalık Kontrol ve Korunma Merkezleri nöral tüp defektlerini önlemeye yardımcı olmak için doğurganlık çağındaki kadınların günde 0,4 mg folik asit almasını önermektedir (Alois ve Ruotolo, 2020).

4.7.2.Dudak damak yarığı sınıflandırması

Günümüze kadar DDY ile ilgili çeşitli sınıflamalar yapılmıştır. Davis and Ritchie Sınıflaması (1922), Brophy Sınıflaması (1921-1923), Veau (1931) Sınıflaması, Fogh-Andersen Sınıflaması (1942), Kernahan ve Stark Sınıflaması (1958), Amerika Damak Yarığı Birliği'nin Sınıflandırması (1962) bu sınıflamalardan bazılarıdır. Fogh-Andersen ve Kernahan Sınıflandırmalarını embriyolojik perspektiflere dayandırmışlar ve insiziv foramenin yarıkları sınıflandırmak için daha iyi bir ayırıcı çizgi olduğunu düşünmüşlerdir (Allori ve ark., 2017).

Veau'nun DDY'yi büyük ölçüde basitleştiren sınıflandırması, dört morfolojik formu içermektedir: yumuşak damak yarığı, sert ve yumuşak damak yarığı, insiziv forameni içeren; alveol boyunca tek taraflı genişleyen yumuşak ve sert damağın yarığı ve alveol boyunca iki taraflı genişleyen yumuşak ve sert damağın yarığı (Şekil 13) (Allori ve ark., 2017).

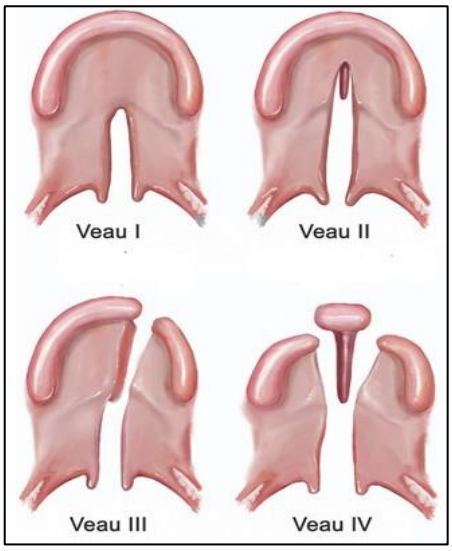

Şekil 13. Veau sınıflaması tipleri (Swanson, 2021'den alınmıştır.).

Kernahan ve Stark, DDY sınıflaması için üç grup önermiştir: insiziv foramenin önündeki yapıları etkileyen yarıklar, insiziv foramenin posteriorundaki yapıları etkileyen yarıklar ve insiziv foramenin hem anterior hem de posteriorundaki yapıları etkileyen yarıklar (Kernahan ve Stark, 1958). Kernahan 1971 yılında bu sınıflandırmayı temel alarak, defekti görsel olarak özetlemeyi amaçlayan bir 'Y' görselini kullanmıştır; bu görselde insiziv foramen, Y'nin çatallaşma noktası olarak kabul edilmiştir (Şekil 14) (Kernahan, 1971).

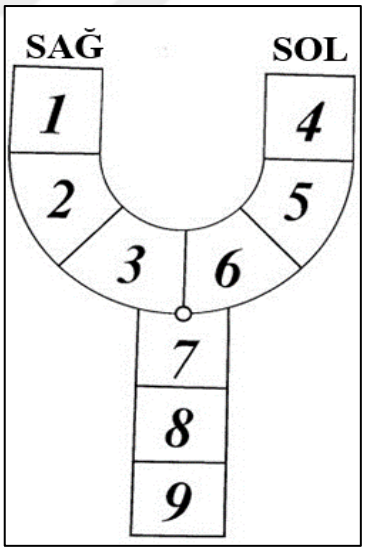

Şekil 14. DDY hastalarında Kernahan Y sınıflandırması. 1. ve 4. bölge dudağı, 2 ve 5. bölgeler alveol segmenti, 3 ve 6. bölgeler insiziv foramene kadar primer damağı, 7 ve 8. bölgeler insiziv foramenden sonraki sert damak alanını, 9. bölge ise yumuşak damağı temsil etmektedir (Kernahan, 1971'den uyarlanmıştır.).

4.7.3.Dudak damak yarığı komplikasyonları

Diş bakımı ve ortodontik tedavi, DDY'ye sahip çocuklar için özellikle önem taşır. Bu çocuklar, tipik çürük risk faktörlerine ek olarak, çürük ve diğer ağız hastalıkları için durumlarına ve tedavilerine özgü ek potansiyel risk faktörleriyle karşılaşma eğilimindedir. Bu risk faktörleri şunlardır; etkilenen dişlerde çürüme riskini artıran mine hipoplazisi, gıda artıkları için retansiyon nişleri oluşumunu destekleyen ve dişlerin kendi kendini temizlemesini bozan yapısal anomaliler, karyojenik bakterilerle kolonize olan ve ağız hijyenini engelleyebilen ağızdaki cihazlar (damak genişleticiler, ortodontik braketler ve teller, obturatörler, tutucular) ve ameliyatlardan sonra ağız vestibülündeki alanı kısıtlayan, oklüzyonun ve artikülasyonun bozulmasına neden olan ve diş fırçalamayı ile diş ipi kullanmayı zorlaştıran fibröz yara izleri (Lewis ve ark., 2017).

DDY'ye sahip bebekler, sütü etkili bir şekilde emmek için yeterli negatif ağız içi basıncı oluşturamazlar. Bu nedenle özel bir beslenme cihazına ihtiyaç duyarlar (Smedegaard ve ark., 2008).

Tek taraflı tam dudak yarığında, orbicularis oris kasının anormal yapışması, dudak yarığı olan taraftaki dudağın aynı yöne çekilmesine neden olan kuvvetlere yol açar. Deviye ve kısalmış bir kolumella, yer değiştirmiş alar taban, yarıklı tarafta alt lateral kıkırdakta düzleşme ve deviye burun ucu, tek taraflı DDY'de gözlenen tipik burun özellikleridir (Bansal ve ark., 2022).

DDY'ye sahip bireyler genellikle nazal mukozal kalınlaşma, nazal septum deviasyonu, konka hipertrofisi ve/veya maksiller büyüme bozukluğu nedeniyle nazal hava yolunun tıkanması sorunuyla karşılaşabilirler. DDY'si olan bireylerde nazal hava yolu direnci genel popülasyona göre %20-30 oranında daha yüksektir. Bu durum, bu bireylerin önemli bir yüzdesinin ağızdan nefes almasına neden olur. Yapılan bir çalışmada, DDY'li bireylerin %70 'inin ağırlıklı olarak ağız solunumu ya da hem ağız hem burun solunumu yaptığı rapor edilmiştir (Farzal ve ark., 2016). DDY'ye sahip çocukların %10 ila %25'inde yarık hattının onarımı sonrasında velofarengeal yetmezlik adı verilen damak ile ilgili kalıcı bir konuşma zorluğu görülmektedir (Hosseinaba ve ark., 2015).

4.8. Osteomeatal Kompleksin Görüntülenmesinde Kullanılan Radyografik Yöntemler

4.8.1.Konvansiyonel Yöntemler

Günümüzde konvansiyonel yöntemler maksiller sinüslerin görüntülenmesinde kullanılsa da, iki boyutlu görüntülemenin süperpozisyon ve distorsiyon gibi dezavantajları bulunmaktadır. Maksiller antrumdaki akut sinüziti düşündüren hava-sıvı seviyelerini belirlemede doğrudan

radyografi, görece kolay ve hassas bir inceleme yöntemi olarak öne çıkmaktadır. Ancak, kronik sinüzit vakalarında mukozal kalınlaşma gibi durumların varlığı söz konusu olduğunda, doğrudan radyografinin anatomik yapıların süperpozisyonu gibi dezavantajları öne çıkmakta ve osteometal kompleks, anterior etmoid sinüs, orta meatus ve sfenoid sinüsün detaylı incelenmesinde yetersiz kalmaktadır (Yousem, 1993).

4.8.2.Bilgisayarlı tomografi

BT görüntülerinden elde edilen koronal ve aksiyal kesitler, paranazal sinüslerdeki patolojilerin teşhisinde altın standart olarak kabul edilmektedir. BT; fonksiyonel endoskopik sinüs cerrahisinden önce sinüslerin, nazal kavitenin, lateral nazal duvarın ve OMK' nın detaylı bir şekilde görüntülenmesine olanak tanır. Paranazal sinüslerdeki konjenital anomaliler, kırıklar, mukoza kalınlığındaki değişiklikler, sinüs içindeki havanın farklı radyodansiteleri, fibröosseöz lezyonlar, inflamatuar hastalıklar, paranazal sinüslerin ve kafa kaidesinin ayrıntılı kemik yapıları, paranazal sinüslerin anatomik varyasyonları en iyi BT ile değerlendirilir. Paranazal sinüslerin incelenmesinde koronal ve aksiyal kesitler tercih edilir. Frontal sinüs, sfenoid sinüs, orta meatus, OMK, etmoid bulla, anterior ve posterior etmoid hücreler hakkında detaylı bilgi genellikle koronal kesitlerden elde edilir. Ancak, BT cihazlarının avantajlarının yanında, yüksek maliyetleri ve yüksek dozda radyasyona maruz kalma gibi dezavantajları da bulunmaktadır (Temur, 2018).

4.8.3.Konik ışınlı bilgisayarlı tomografi

KIBT ünitesinin, geleneksel BT'ye kıyasla daha uygun maliyetli ve küçük boyutlu olması BT'ye göre önemli bir avantajıdır. Ayrıca önceki nesil BT tarayıcılarına göre daha hassas ve doğru sonuçlar sağlar, daha düşük radyasyon seviyeleri gerektirir ve tek bir dönüşte maksilla ve mandibulayı görüntüleme yeteneğiyle öne çıkar. KIBT ile alınan radyasyon miktarı, BT'nin yaklaşık %20'si kadar olup, tüm ağız periapikal serileri sırasında maruz kalınan radyasyonla benzer düzeydedir. KIBT teknolojisinin önceki nesil BT'lere göre bir diğer avantajı da birincil ve ikincil rekonstrüksiyonlarda metal artefaktlarının daha düşük seviyede olmasıdır (Palomo ve ark., 2006).

KIBT'ın görüntülemedeki güvenilirliğiyle, maksillofasiyal bölgedeki anatomik yapılar, dişler ve çevre dokular, mandibular kanal ve mental foramen ile bu yapıların varyasyonlarını, aksesuar bukkal foramenleri, lingula mandibulayı, nazopalatin kanal ile çeşitli varyasyonlarını, paranazal sinüslerin hacmini ve çeşitli varyasyonlarının üst hava yolu anatomisiyle ilişkisini değerlendirmek; ayrıca bu yapıların dentomaksillofasiyal sistem üzerindeki potansiyel etkilerini araştırmak mümkündür (Bulut ve Köse, 2017).

4.8.4.Manyetik rezonans görüntüleme

Manyetik rezonans görüntüleme (MRG), paranazal sinüslerin değerlendirilmesi ve hastalıklarının teşhisi için kritik bir rol oynar. Farklı planlardan elde edilen çoklu kesitlerle, yüksek çözünürlüklü aksiyal ve koronal MR görüntülerinde, paranazal sinüslerin ve bu alanlarla ilişkili yumuşak dokuların etkili şekilde değerlendirilmesini sağlar. Özellikle sinüslere ve çevresindeki yumuşak dokulara infiltre olan neoplazmaların kapsamını belirleme gibi konularda, yumuşak dokuların üstün görüntülenmesine olanak tanır (Fişekçioğlu ve El-Zuki, 2015).

Paranazal sinüslerin değerlendirilmesinde MRG'nin en büyük dezavantajı, kemik yapıları net bir şekilde gösterememesidir. Diğer dezavantajları arasında yüksek maliyet, anterior kafa tabanının tamamen değerlendirilememesi ve enflamatuar hastalıkların görüntülenmesindeki yetersizlik yer alır (Temur, 2018).

5.GEREÇ VE YÖNTEM

5.1.Etik Kurul Onayı

Bu tez çalışması için Marmara Üniversitesi Tıp Fakültesi Girişimsel Olmayan Klinik Araştırmalar Etik Kurulu tarafından 05.05.2023 tarihinde onay alındı (Proje No: 09.2023.710).

5.2.Çalışma Grubu

5.2.1.Dahil edilme ve hariç tutulma kriterleri

DDY'ye sahip olan bireylerin araştırmaya dahil edilme kriterleri şunlardır:

- Anamnezinde DDY hikayesi olan bireyler

- Marmara Üniversitesi Ağız, Diş ve Çene Radyolojisi Anabilim Dalı arşivinde; çeşitli nedenler (gömülü diş, implant, cerrahi planlama vb) ile elde edilmiş, OMK'nın görüntüleme alanı (FOV) içerisine dahil olduğu KIBT görüntüsü sistemde mevcut olan bireyler

Sağlıklı grubun araştırmaya dahil edilme kriterleri şunlardır:

- Anamnezinde DDY hikayesi bulunmayan bireyler

- Marmara Üniversitesi Ağız, Diş ve Çene Radyolojisi Anabilim Dalı arşivinde; çeşitli nedenler ile elde edilmiş, OMK'nın FOV içerisine dahil olduğu KIBT görüntüsü sistemde mevcut olan bireyler

- DDY'li bireyler ile mümkün olan en yakın yaşa sahip bireyler

- DDY'li bireyler ile mümkün olan en eşit şekilde cinsiyet dağılımı olan bireyler

Araştırmadan hariç tutulma kriterleri şunlardır:

- İncelemeye uygun yüksek diagnostik kaliteye sahip KIBT görüntüleri olmayan bireyler

- DDY'ye eşlik eden herhangi bir sendromu olan hastalar

- Anamnezinde maksillofasiyal bölgeye travma hikayesi bulunan bireyler

- Nazal kavite hacmini etkileyebilecek kist veya tümöre sahip bireyler

- Ortognatik cerrahi geçirmiş bireyler

5.2.2.Görüntülerin elde edilmesi

Bu tez çalışması, Marmara Üniversitesi Diş Hekimliği Fakültesi Ağız Diş ve Çene Radyolojisi Anabilim Dalı'na çeşitli nedenlerle (gömülü diş pozisyonu değerlendirme, maksillofasiyal bölgedeki patolojilerin incelenmesi, ortognatik cerrahi veya implant planlaması gibi) başvuran hastaların KIBT ile alınan görüntülerinin retrospektif olarak incelenmesi ile yapıldı. OMK'nın FOV içerisinde bulunduğu yüksek diagnostik kaliteye sahip KIBT görüntüleri bu çalışmada kullanıldı. Anamnezinde DDY hikayesi bulunan 444 adet birey tespit edildi. Bu hasta grubu içerisinden OMK'nın FOV içerisine dahil olduğu, KIBT görüntüsü sistemde mevcut olan 104 adet birey belirlendi. 104 birey görüntüsü içerisinden radyodiagnostik kriterleri karşılamadığı için 4 adet birey çalışmadan çıkarıldı.

Çalışmada kullanılan tüm görüntüler Planmeca® Promax 3D Mid (Planmeca Oy, Helsinki, Finladiya, 2012) KIBT cihazı ile 0.4 mm^3 izotropik voksel, 0,40 mm kesit kalınlığı kullanılarak elde edildi. Kullanım parametreleri 90 kVp, 10 mA ve 36 sn olan cihazın FOV'u 16x9 cm^2 olup ardışık yapılan iki ayrı ışınlama sonucu elde edilen görüntüler Romexis® yazılım programında birleştirilip 16x16 cm^2 FOV alanı elde edildi. Elde edilen görüntüler Digital Imaging and Communications in Medicine (DICOM) formatında kaydedildi.

5.3.Değerlendirilen parametreler

5.3.1.Dudak damak yarığının lokalizasyonu

DDY'ye sahip bireylerde yarık tipi unilateral veya bilateral olarak incelendi. Unilateral DDY'ye sahip bireyler yarık tarafının sağ ya da solda olmasına göre değerlendirildi (Şekil 15).

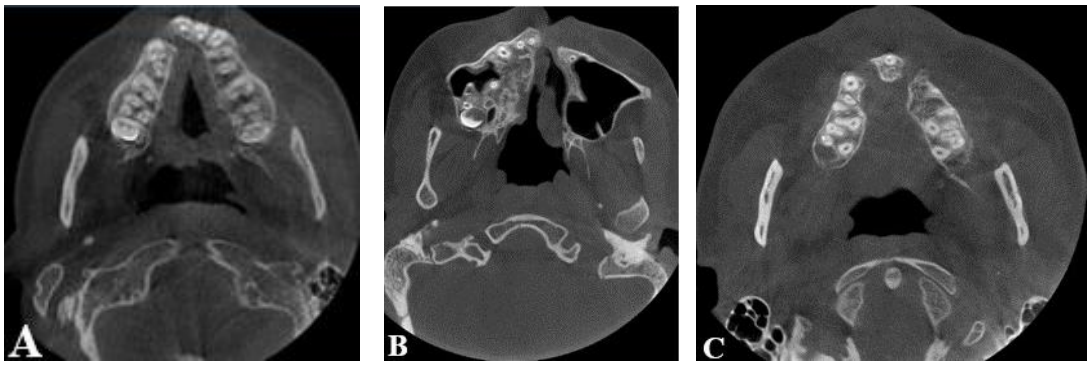

Şekil 15. Sağ tarafta unilateral DDY varlığı (A), sol tarafta unilateral DDY varlığı (B), bilateral DDY varlığı (C)

5.3.2.Unsinat proçes varyasyonları

UP varyasyonları; UP'nin süperior ataçmanına ve oryantasyonuna göre tipine (Şekil 18, 19), UB (Şekil 16) ve Bifid UP (Şekil 17) varlığı veya yokluğuna göre değerlendirildi.

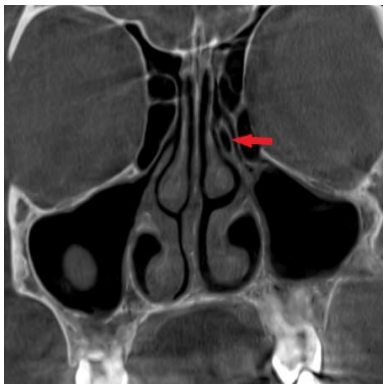

Şekil 16. Sol tarafta ok ile gösterilen UB varlığı koronal kesit görüntüsü

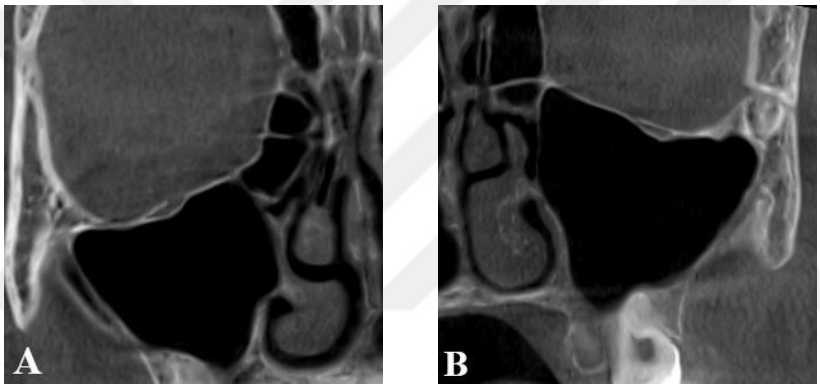

Şekil 17. BUP varlığı (A), normal UP (B)

UP'nin süperior ataçman tipi, Landsberg ve Friedman'ın (2001) sınıflamasına göre değerlendirildi. Bu sınıflamaya göre;

Tip 1: UP'nin *lamina papriseay*a ataçmanıdır.

Tip 2: UP'nin ANH'nin posteromedial duvarına ataçmanıdır.

Tip 3: UP'nin *lamina paprisea* ve orta konkanın kribriform tabaka ile birleşim yerine ataçmanıdır.

Tip 4: UP'nin orta konkanın kribriform tabaka ile birleşim yerine ataçmanıdır.

Tip 5: UP'nin kafa tabanına ataçmanıdır.

Tip 6: UP'nin orta konkaya ataçmanıdır. (Şekil 18)

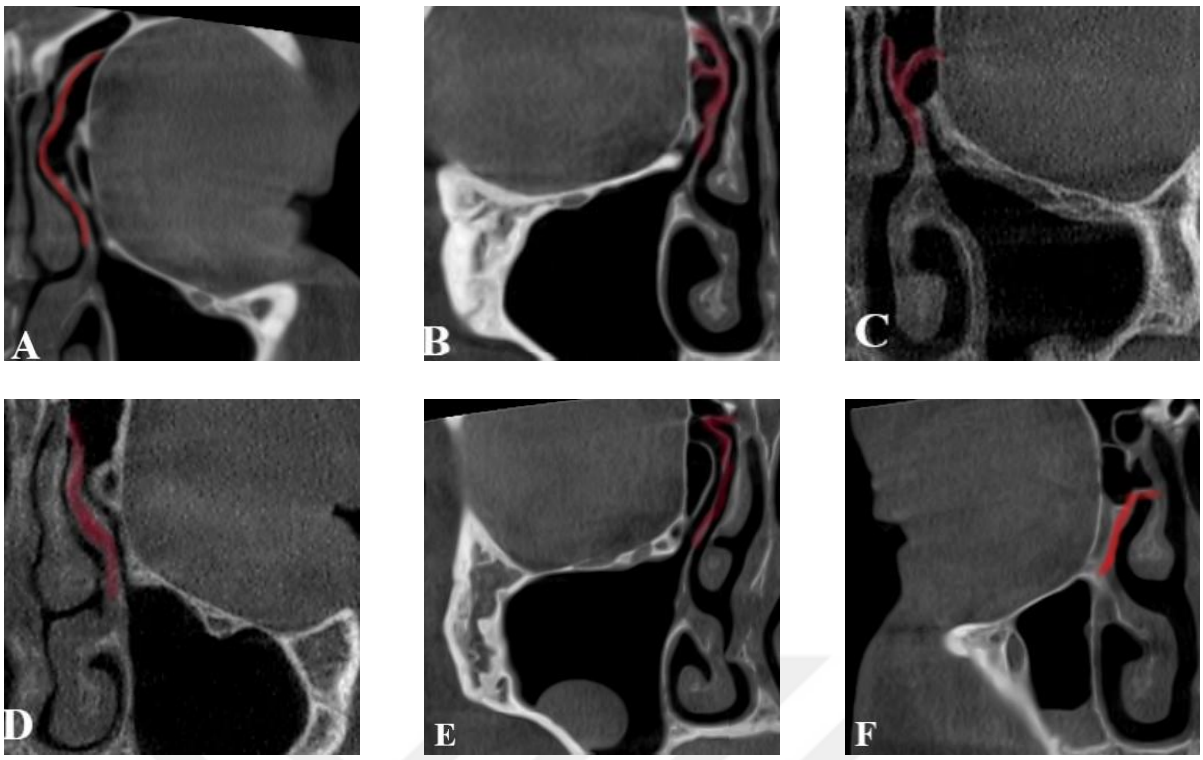

Şekil 18. UP; tip 1 (A), UP tip 2 (B), UP tip 3 (C), UP tip 4 (D), UP tip 5 (E) ve UP tip 6 (F)

Oryantasyon tipine göre UP; horizontal, vertikal ve kıvrımlı olarak değerlendirildi. (Şekil 19)

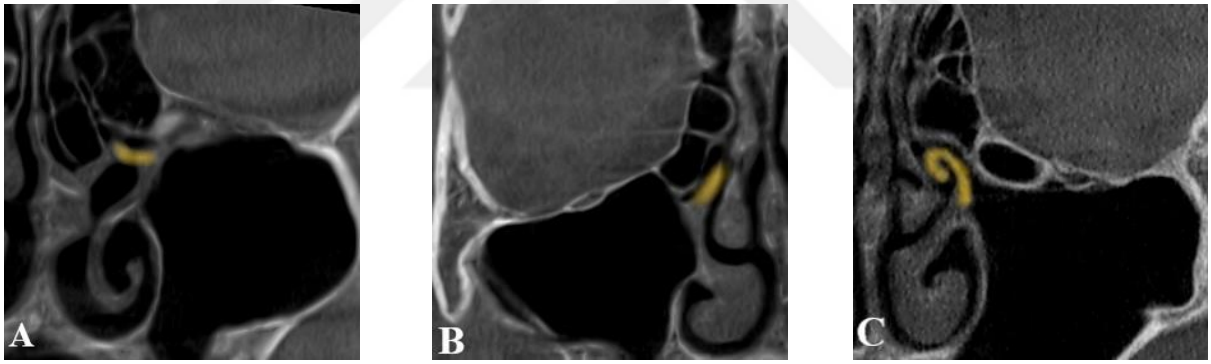

Şekil 19. Oryantasyon tiplerine göre horizontal UP (A), vertikal UP (B) ve kıvrımlı UP (C)

5.3.3.Etmoid hücre varyasyonları

Etmoid hücre varyasyonları; ANH (Şekil 20), HH (Şekil 21) ve APEB (Şekil 22) varlığı veya yokluğuna göre incelendi.

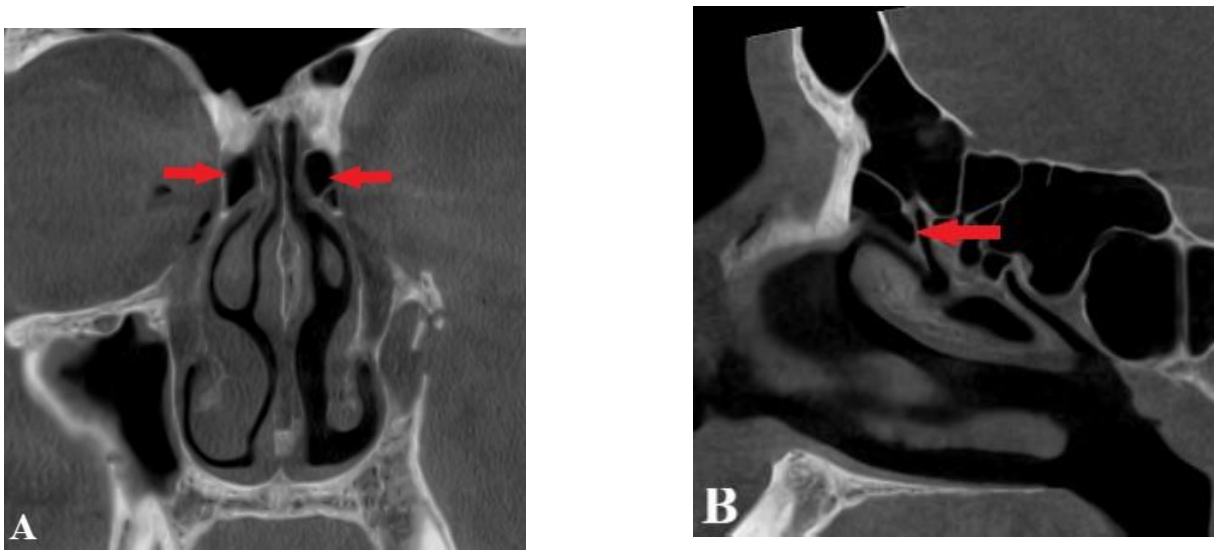

Şekil 20. Bilateral ANH koronal (A) ve sağ ANH sagital (B) kesit görüntüleri.



Şekil 21. Sol tarafta bulunan HH'nin koronal (A) ve sagital (B) kesit görüntüleri.

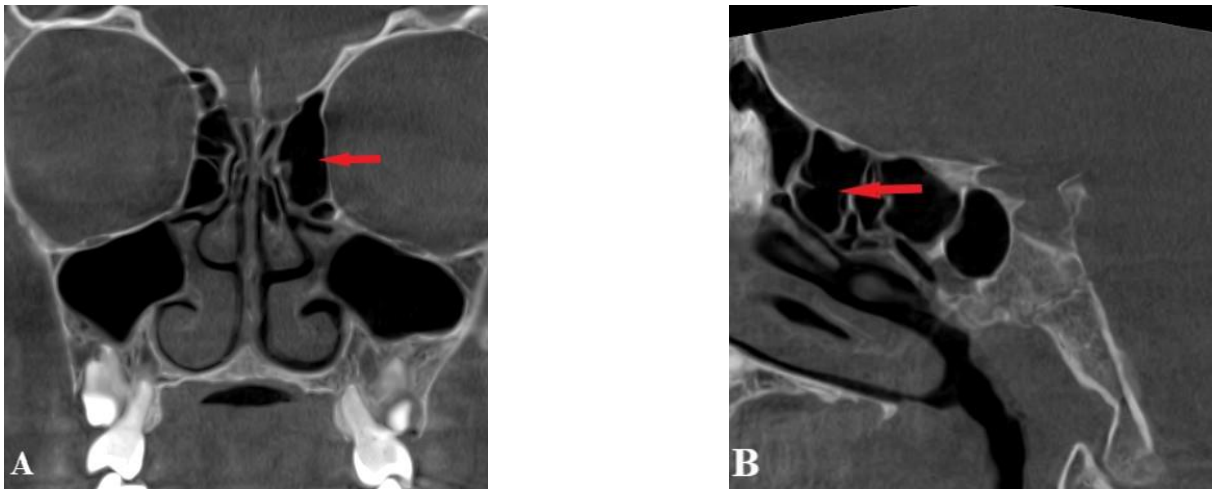

Şekil 22. Sol tarafta bulunan APEB'nin koronal (A) ve sagital (B) kesit görüntüleri

5.3.4.Konka varyasyonları

Konka varyasyonları; KB (Şekil 23), paradoksal konka, ikinci orta konka ve bifid konkanın (Şekil 24) mevcut olup olmamasına göre değerlendirildi.

KB mevcut olduğu durumda, tip değerlendirmesi Bolger ve ark.'ın (1991) yaptığı çalışmadaki sınıflamaya göre kategorize edildi. Bu sınıflamaya göre KB tipleri şu şekildedir:

1.Lameller tip KB: Orta konkanın vertikal lamellasının pnömatizasyonudur.

2.Bülböz tip KB: Orta konkanın inferior bülböz parçasının pnömatizasyonudur.

3.Ekstensif tip KB: Orta konkanın vertikal lamellar ve inferior parçasının birlikte pnömatizasyonudur. (Şekil 23)

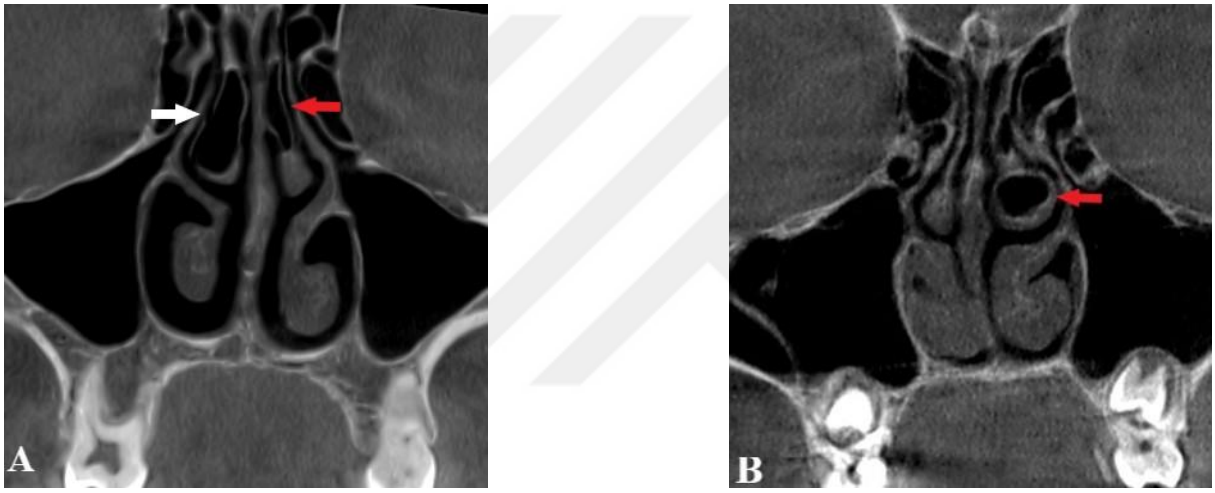

Şekil 23. Sağ tarafta beyaz ok ile gösterilen ekstensif tip KB, sol tarafta kırmızı ok ile gösterilen lameller tip KB (A) ve kırmızı ok ile gösterilen büllöz tip KB (B) koronal kesit görüntüleri

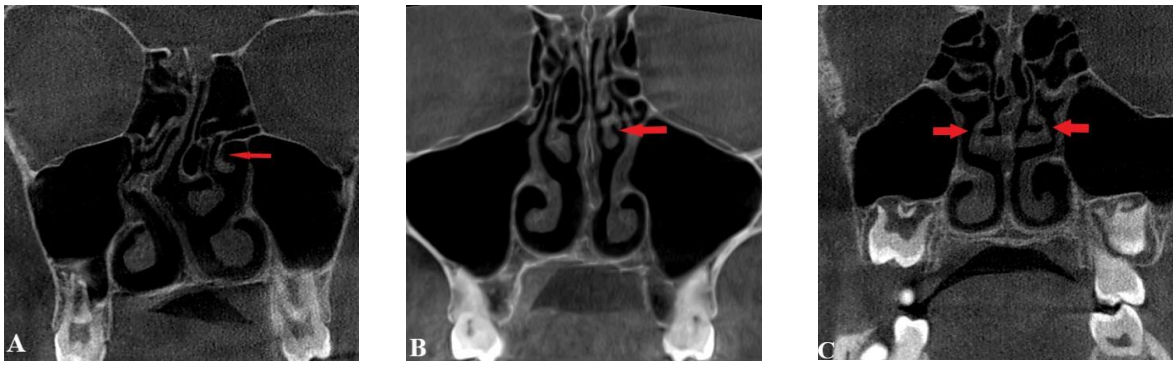

Şekil 24. Sol tarafta İOK varlığı (A), sol tarafta BK varlığı (B) ve bilateral PK varlığı (C) koronal kesit görüntüleri

5.3.5.Nazal septum varyasyonları

Nazal septum varyasyonları, NSD ve NSP mevcudiyeti ve tipleri olarak incelendi.

NSD; mevcut olup olmama durumuna göre ve deviasyon varlığında NSD tipi Mladina sınıflamasına göre değerlendirildi. Bu sınıflamaya göre tipler şu şekildedir:

Tip 1: Septal kartilajda nazal dorsuma ulaşmayan vertikal yöndeki deviasyondur. Nazal valvın fonksiyonunu etkilemez.

Tip 2: Nazal valv bölgesindeki dorsuma ulaşan vertikal yöndeki deviasyondur. Nazal valvın fonksiyonunu etkiler.

Tip 3: Median konkanın üst kısmına kadar ulaşan vertikal yöndeki deviasyondur (C şeklinde olan deviasyon).

Tip 4: Sağ ve sol tarafta olan vertikal yöndeki deviasyondur (S şeklinde olan deviasyon).

Tip 5: Bir tarafta düz nazal septum var iken diğer tarafta spur varlığı olan horizontal yöndeki deviasyondur.

Tip 6: Bir tarafta bazal segmentin anterior septal bölgesinde derin bir horizontal oluk varlığı diğer tarafta ise intermaksillar kemik kanadı varlığı olan horizontal yöndeki deformitedir.

Tip 7: İki veya daha fazla tipin kombinasyonudur. (Şekil 25) (Parasad ve ark.,2013; Janović ve ark.,2022)

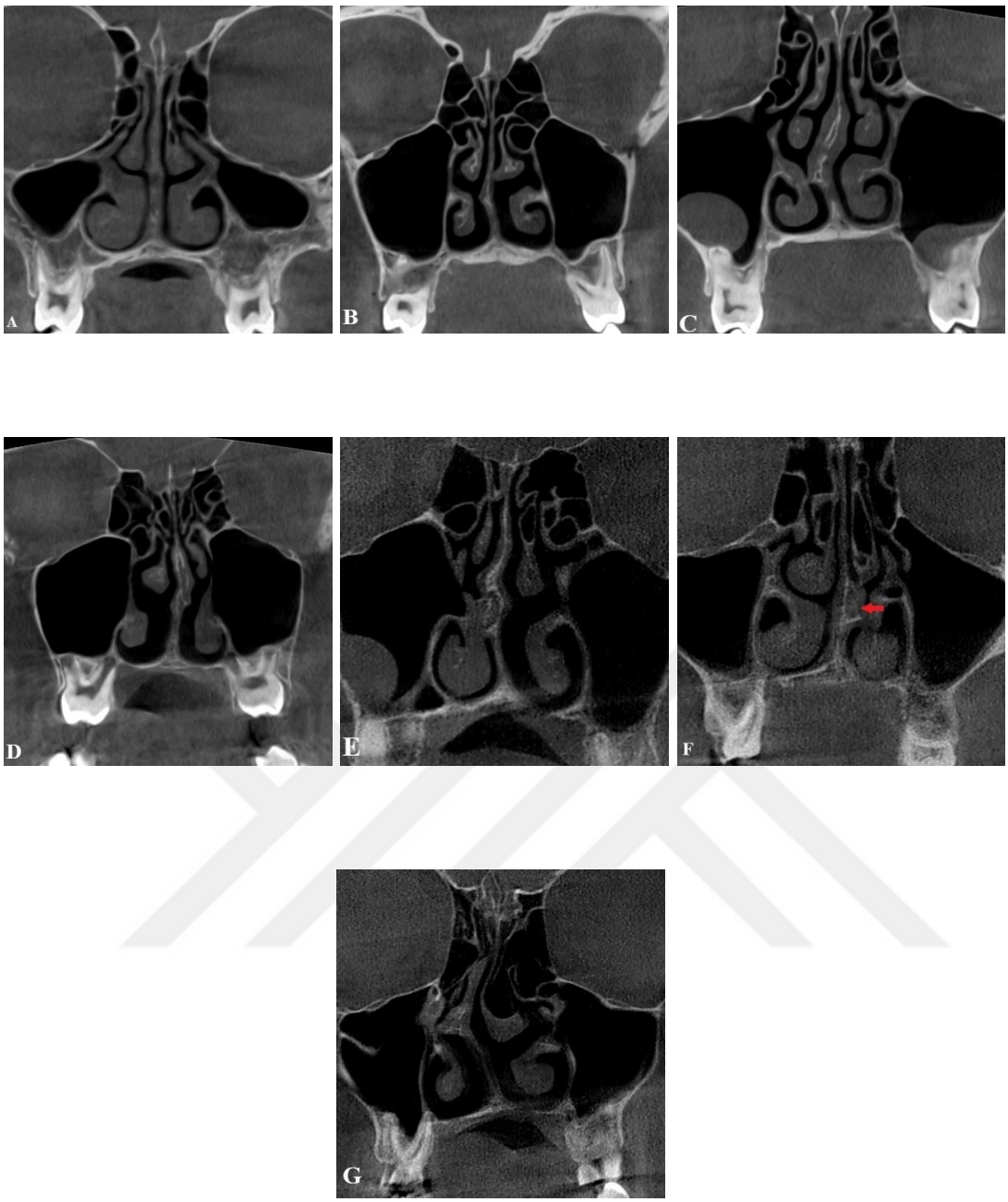

Şekil 25. NSD yok (A), Mladina tip1 deviasyon (B), Mladina tip 2 deviasyon (C), Mladina tip 3 deviasyon (D), Mladina tip 4 deviasyon (E), Mladina tip 5 deviasyon ve ok ile gösterilen sol tarafta nazal spur varlığı (F), Mladina tip 3 ve tip 5'in kombinasyonu olan tip 7 deviasyon (G)

NSP anatomik kökenlerine göre Mureşan ve ark.'ın (2021) yapmış olduğu sınıflamaya göre değerlendirildi. Bu sınıflamaya göre tipler şu şekildedir:

Tip 1: Nazal septumda pnömatizasyon yoktur.

Tip 2: Krista galli pnömatizasyonu vardır.

Tip 3: Frontal sinüsün septal uzantıları kaynaklı pnömatizasyon vardır.

Tip 4: Sfenoidal kökenli posterior septal pnömatizasyonlar vardır.

Tip 5: Perpendiküler plağın etmoid kaynaklı pnömatizasyonu vardır. (Şekil 26)

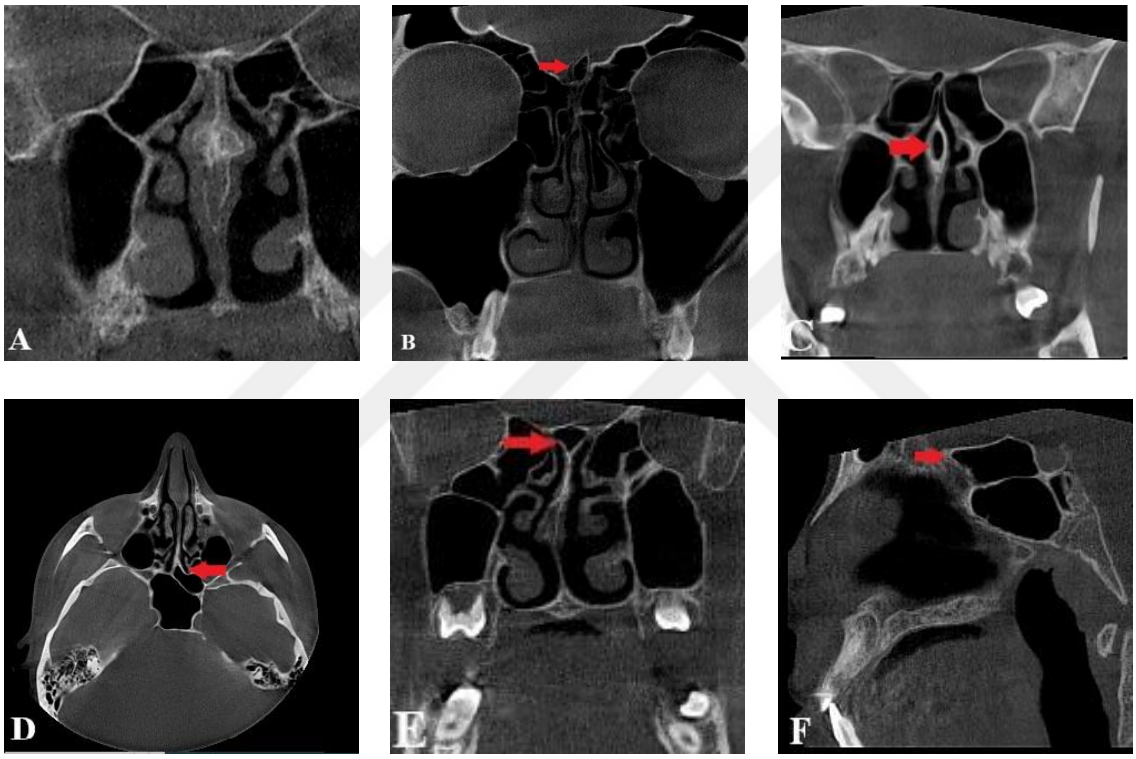

Şekil 26. NSP; tip 1 koronal kesit görüntüsü (A), tip 2 koronal kesit görüntüsü (B), tip 4 koronal kesit görüntüsü (C), tip 4 aksiyel kesit görüntüsü (D), tip 5 koronal kesit görüntüsü (E) ve tip 5 sagital kesit görüntüsü (F).

5.3.6.Osteometal Kompleks Patolojileri

OMK'nın patolojileri; orta konkanın simetriğine göre hipertrofik olup olmamasına (Şekil 27), rinolit ve mukozal kalınlaşma mevcut olup olmamasına (Şekil 28) göre incelendi.

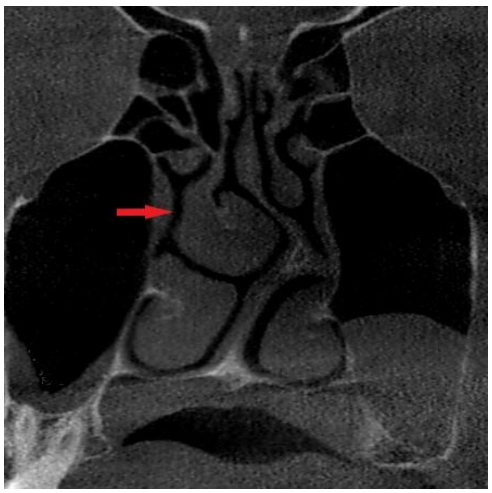

Şekil 27. Sağ tarafta orta konka hipertrofisi



Şekil 28. Mukozal kalınlaşma varlığı

5.3.7.Nazal kavite hacmi

Nazal kavite hacim ölçümünde Mimics® (Research 20.0.0.691, Materialise NV technologielaan 15 3001 Leuven, Belçika) yazılım programı kullanılmış olup, DICOM formatında kaydedilen KIBT görüntüleri Mimics® programına aktarıldı.

Aksiyel, koronal ve sagital kesitlerde nazal kavite görüntülenirken "segment" sekmesinde bulunan "threshold" seçeneği ile nazal kaviteye uygun düşen HU eşik değerleri belirlendi (Şekil 29).

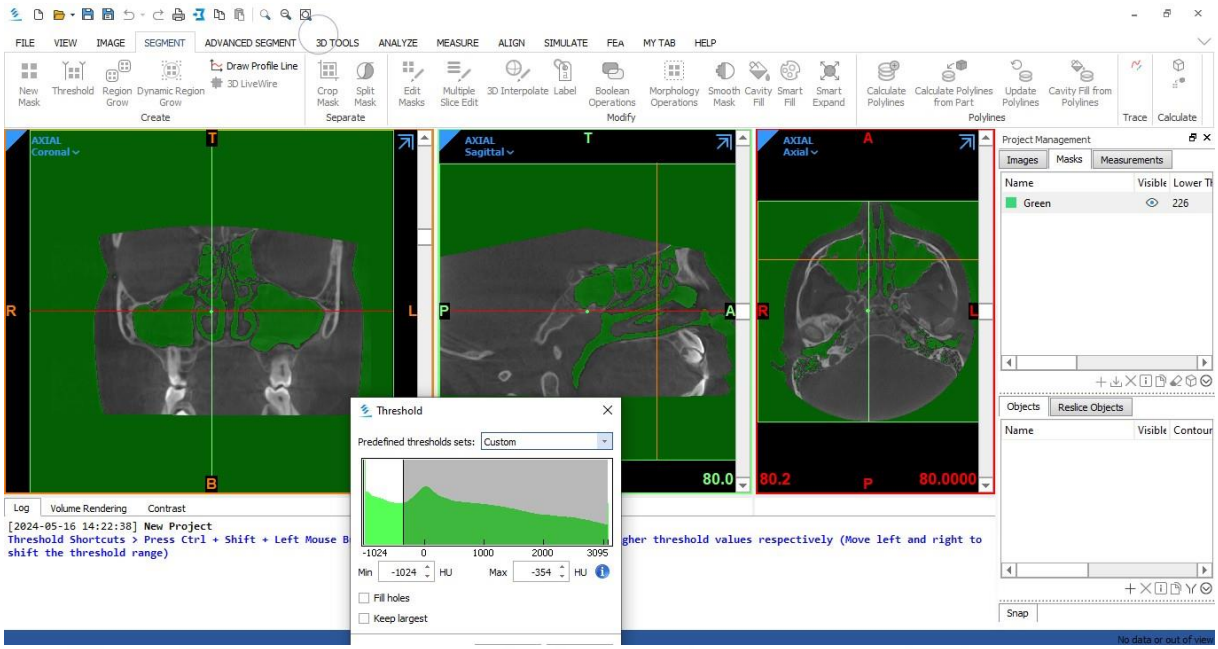

Şekil 29. Threshold seçeneği ile nazal kaviteye uygun düşen HU eşik değerlerinin belirlenmesi

Nazal kavite sınırları belirlenirken Glupker ve ark. (2015) tarafından belirlenen referans çizgileri kullanıldı. Bu referans çizgileri şunlardır:

-Anteriorda, anterior nazal spinadan nazal kemiğin apeksine çizilen çizgi

-Posteriorda, selladan posterior nazal spinaya çizilen çizgi

-Süperiorda, nasiondan veya nazal kemiğin en yüksek noktasının 1 mm altından sellaya çizilen çizgi

-İnferiorda, anterior nazal spinadan posterior nazal spinaya çizilen çizgi

Bu çizgiler arasında kalan alan nazal kavite hacmi olarak hesaplandı.

"Crop mask" seçeneği ile aksiyel, koronal ve sagital kesitlerde nazal kaviteyi içine alan en uç sınır çizgileri belirlendi ve bu alan dışında kalan, nazal kavite ile aynı eşiğe sahip diğer alanlar temizlendi. "Edit mask" seçeneğinde bulunan "erase" aracı kullanılarak, nazal kavitenin sınırının dışına taşan alanlar her kesitten silindi (Şekil 30).

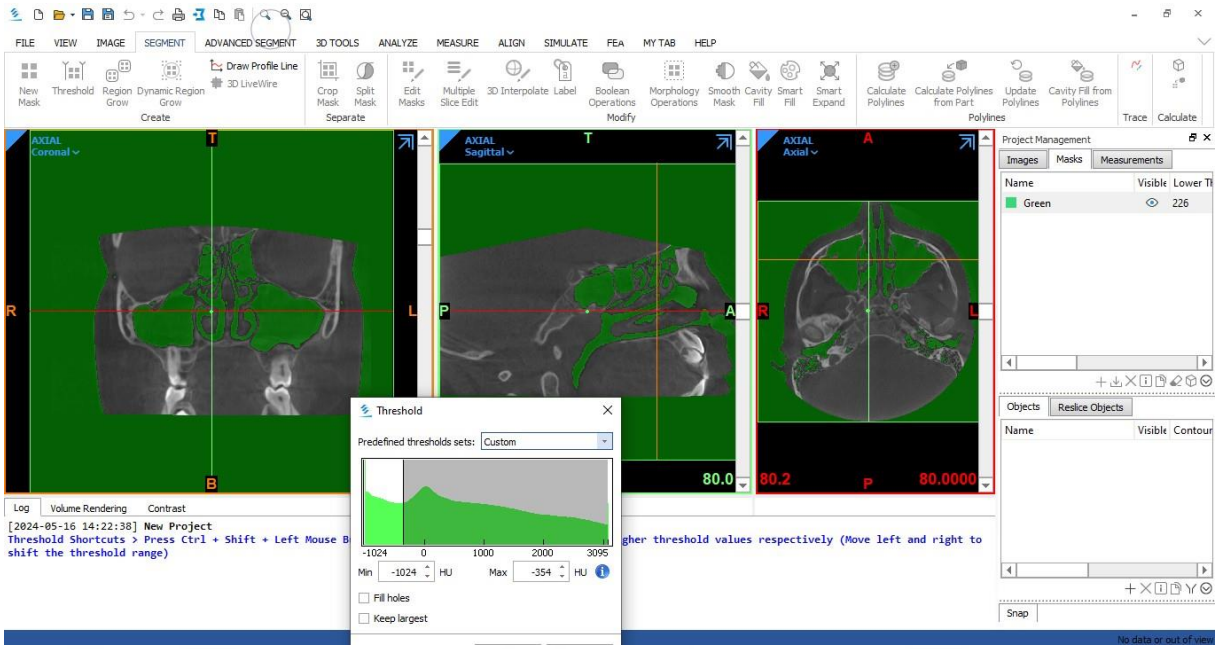

Şekil 30. Nazal kaviteyi içine alan en uç sınırların belirlenmesi

"Calculate part" seçeneği kullanılarak nazal kavitenin üç boyutlu modeli elde edildi (Şekil 31).

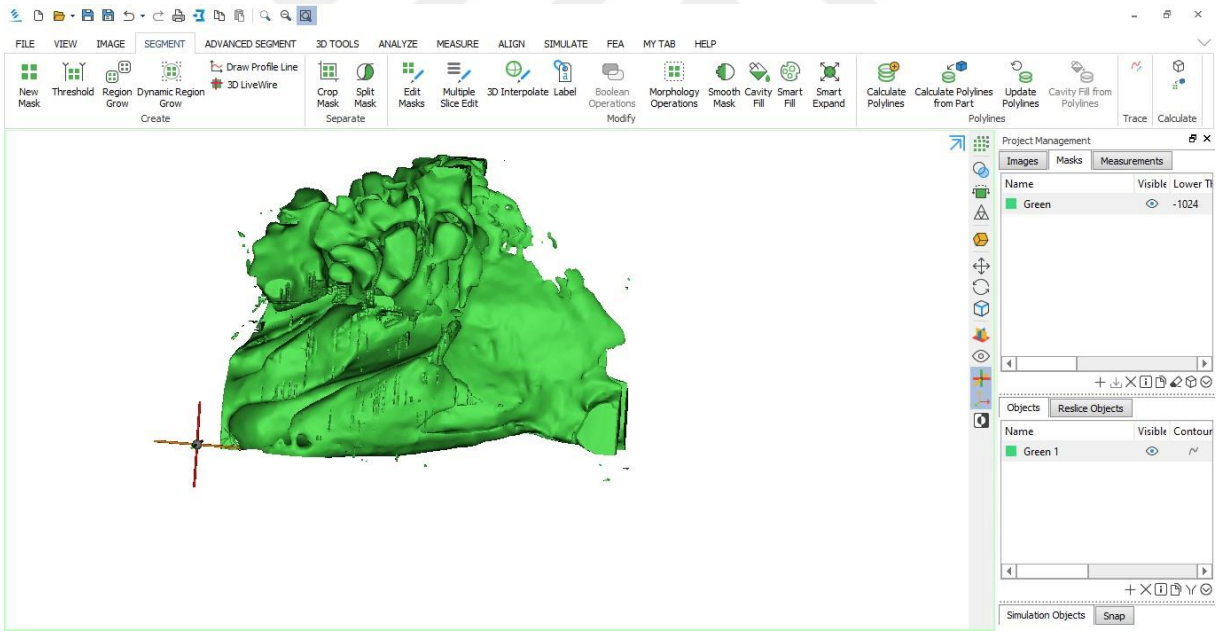

Şekil 31. Nazal kavitenin üç boyutlu modeli

Nazal kaviteye ait üç boyutlu modellerin hacmi ile ilgili veriler, "properties" ve "show details" seçenekleri kullanılarak görüntülendi (Şekil 32).

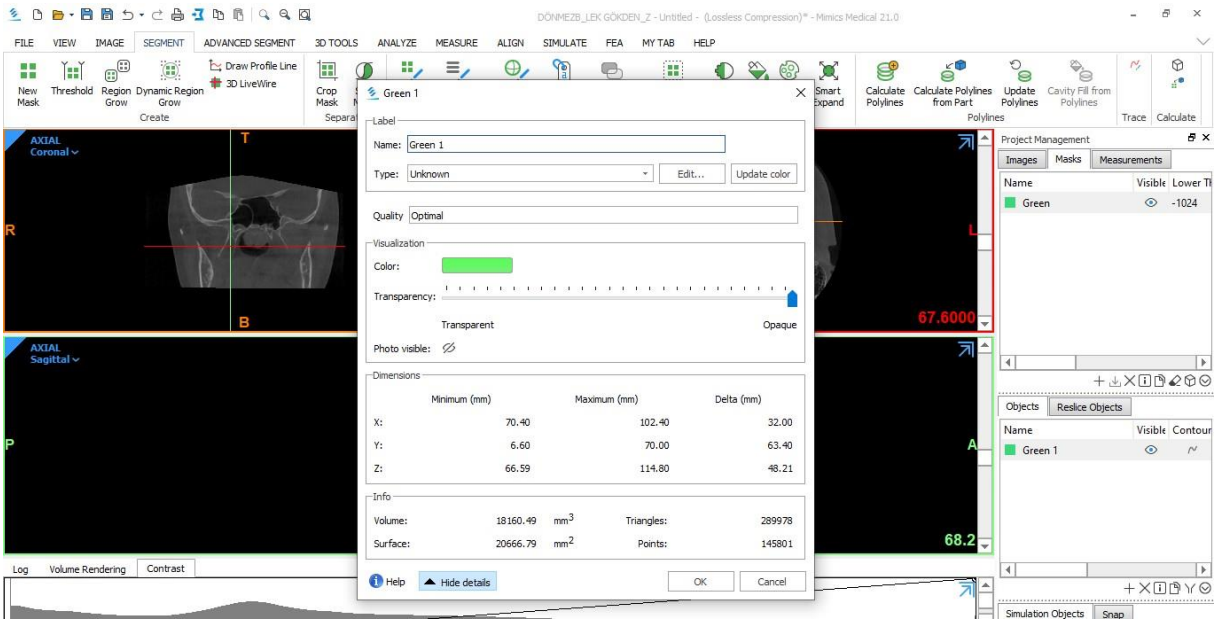

Şekil 32. Nazal kavite hacmi ile ilgili sayısal veriler

Tüm bu parametreler, DDY'ye sahip bireyler ile kontrol grubu karşılaştırılarak değerlendirildi. Parametrelerin cinsiyet ve lateralite açısından istatistiksel analizi yapıldı. NSD'nin ve hipertorfik konkanın görüldüğü taraf arasındaki ilişki araştırıldı. Unilateral DDY'ye sahip bireylerde NSD'nin görüldüğü taraf ile yarık hattının bulunduğu taraf arasındaki ilişki incelendi. Ayrıca OMK varyasyonları ve patolojilerinin nazal kavite hava yolu hacmi üzerine etkisi değerlendirildi.

5.4. İstatistiksel Değerlendirme

Verilerin istatistiksel değerlendirilmesi için SPSS (Statistical Package for Social Sciences) for Windows 21.0 programı kullanıldı. Sonuçlar %95 güven aralığında anlamlılık $p<0,05$ düzeyinde değerlendirildi. Çalışma verileri değerlendirilirken tanımlayıcı istatistiksel metotların (ortalama, standart sapma) yanı sıra niteliksel verilerin gruplar arası karşılaştırılmasında Pearson Ki-Kare testi ve Fisher Exact testi, niceliksel verilerin gruplar arası karşılaştırılmasında da verilerin normal dağılım göstermesi sebebiyle Bağımsız Örnek T-testi kullanıldı.

6.BULGULAR

Bu tez çalışmasında; DDY'ye sahip yaş ortalaması 13,64±4,315 olan, 43 kadın ve 57 erkek (100) ile kontrol grubunda yaş ortalaması 13,67±4,318 olan 45 kadın ve 55 erkek (100) olmak üzere toplamda 200 kişinin OMK bölgesindeki anatomik varyasyonları, patolojileri ve nazal kavite hacmi incelendi (Şekil 33).

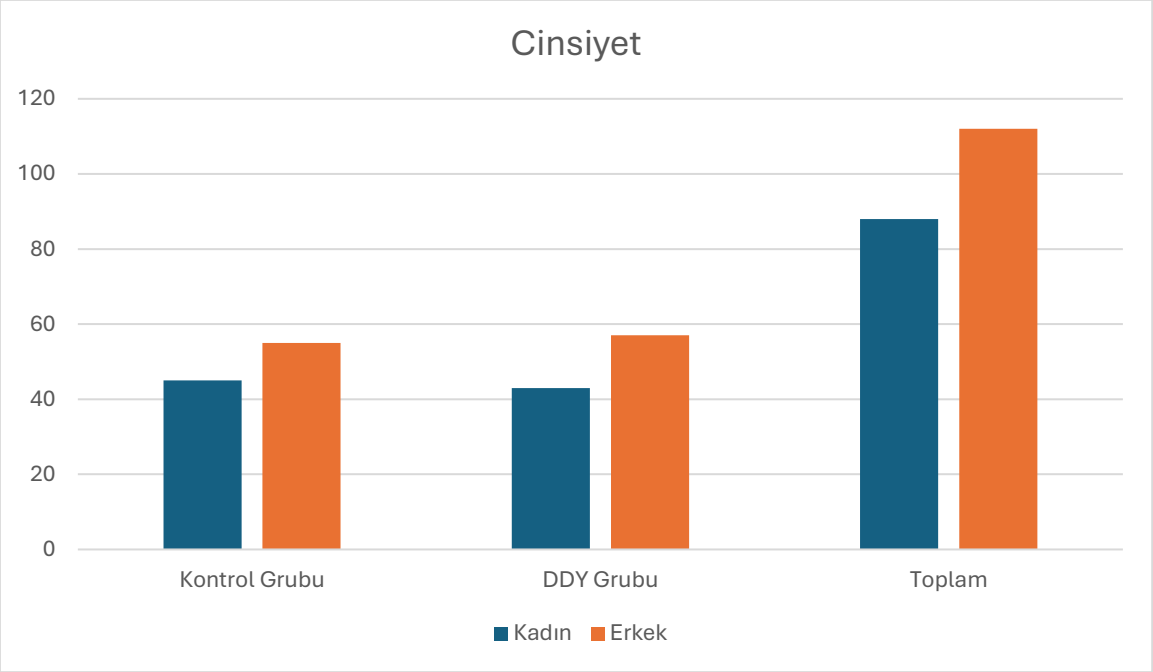

Şekil 33. DDY'ye sahip bireyler ve kontrol grubunda cinsiyete bağlı hasta dağılımı

DDY'ye sahip olan bireyler, DDY'nin unilateral veya bilateral tarafta yarık olmasına göre iki gruba ayrıldı. %73 unilateral yarık hattı, %27 bilateral yarık hattı tespit edildi. Unilateral yarık hattına sahip olan bireylerin %26'sında yarık hattı sağ tarafta iken %74' ünde ise yarık hattı sol tarafta izlendi (Şekil 34).

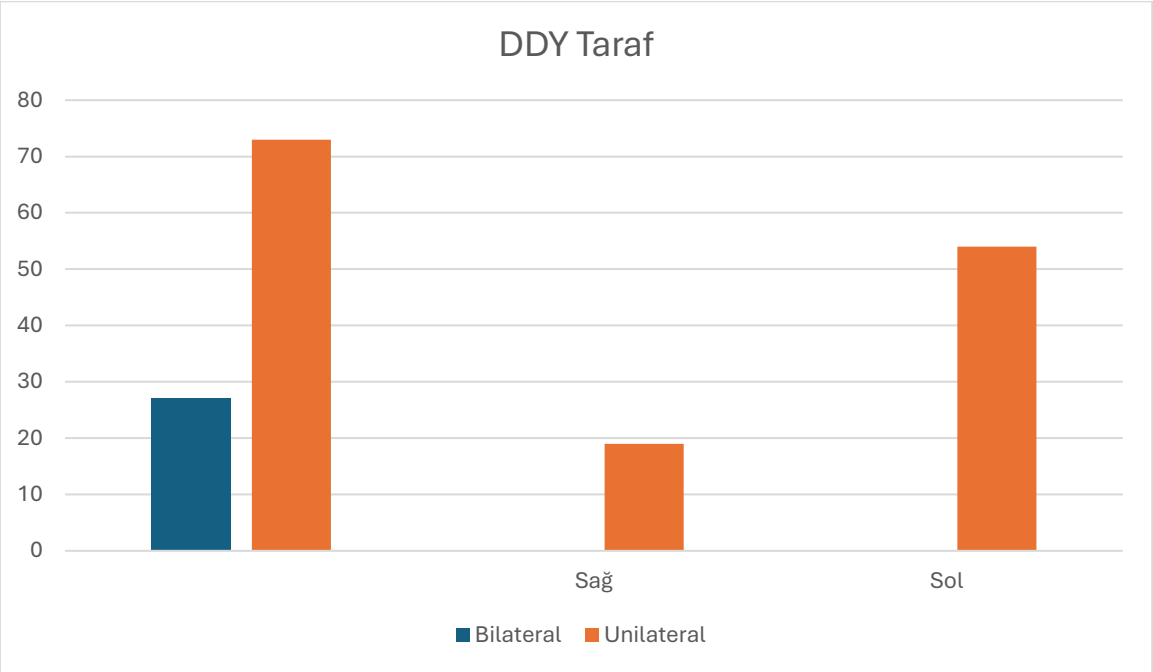

Şekil 34. DDY'ye sahip bireylerin yarık hattının unilateral veya bilateral olmasına ve unilateral DDY'ye sahip bireylerin yarık hattının sağ/sol tarafta olmasına göre dağılımı

DDY'ye sahip bireylerde ve kontrol grubunda, en sık görülen anatomik varyasyon ANH, en sık görülen patoloji HK olarak bulundu. DDY'li bireylerde ve kontrol grubunda en az görülen anatomik varyasyon İOK, en az görülen patoloji ise rinolit olarak saptandı (Tablo 1).

HH görülme sıklığının kontrol grubunda DDY'ye sahip bireylere göre istatistiksel olarak anlamlı derecede yüksek bulundu (p=0,006) (Tablo 1).

PK görülme sıklığının DDY'ye sahip bireylerde kontrol grubuna göre istatistiksel olarak anlamlı derecede yüksek olduğu tespit edildi (p=0,015) (Tablo 1).

NSD görülme sıklığının DDY'ye sahip bireylerde kontrol grubuna göre istatistiksel olarak anlamlı derecede yüksek olduğu saptandı (p=0,001) (Tablo 1).

NSP görülme sıklığının kontrol grubunda DDY'ye sahip bireylere göre istatistiksel olarak anlamlı derecede yüksek olduğu görüldü (p=0,001) (Tablo 1).

Mukozal kalınlaşma görülme sıklığının DDY'ye sahip bireylerde kontrol grubuna göre istatistiksel olarak anlamlı derecede yüksek olduğu izlendi (p=0,001) (Tablo 1).

Diğer varyasyonların ve patolojilerin görülme oranları incelendiğinde ise, iki grup arasında istatistiksel olarak anlamlı bir fark bulunmadı (p>0,05) (Tablo 1).

Tablo 1. OMK varyasyonlarının ve patolojilerinin görülme sıklıklarının DDY'ye sahip bireyler ve kontrol grubu arasındaki karşılaştırması

	Kontrol Grubu	**DDY Grubu**	
n	100	100	**p**
ANH	100	96	0,61*
HH	22	8	**0,006**
APEB	37	25	0,067
PK	35	52	**0,015**
BK	7	6	0,774
İOK	4	5	0,733
KB	76	82	0,298
UB	36	30	0,367
BUP	21	20	0,861
NSD	77	95	**0,001**
NSP	72	41	**0,001**
MK	34	71	**0,001**
Rinolit	0	1	0,5*
HK	65	81	0,11

Pearson Ki-Kare Testi

**Fischer's Exact Testi*

OMK varyasyonları ve patolojilerinin DDY ve kontrol grubunda cinsiyete göre görülme sıklıkları karşılaştırıldığında, kadın ve erkek bireyler arasında istatistiksel olarak anlamlı bir fark bulunmadı (p>0,05) (Tablo 2).

Tablo 2. OMK varyasyonlarının ve patolojilerinin görülme sıklıklarının her iki grupta cinsiyetlere göre karşılaştırılması

	Kadın	**Erkek**	
n	88	112	**p**
ANH	85	111	0,207
HH	15	15	0,473
APEB	29	33	0,596
PK	43	44	0,175
BK	4	8	0,443
İOK	3	6	0,509
KB	69	89	0,856
UB	26	40	0,357
BUP	16	25	0,472
NSD	75	97	0,782
NSP	46	67	0,285
MK	43	62	0,361
Rinolit	0	1	0,560*
HK	60	86	0,174

Pearson Ki-Kare Testi

**Fischer's Exact Testi*

KB'nin görülme sıklığı, kontrol grubunda sağ ve sol tarafta benzer değerler gösterirken, DDY grubunda sağ tarafta daha fazla KB olduğu tespit edildi. Ayrıca KB alt tipleri, kontrol grubu ve

DDY grubu arasında sağ ve sol taraftaki görülme sıklıklarına göre değerlendirildi ve gruplar arasında istatistiksel olarak anlamlı bir fark bulunmadı (p>0,05). Her iki grupta da en sık görülen lameller tip KB, en az görülen büllöz tip KB olarak izlendi (Tablo 3).

Tablo 3. KB alt tiplerinin görülme sıklıklarının DDY'ye sahip bireyler ve kontrol grupları arasındaki karşılaştırılması

	Kontrol Grubu (Sağ)	**DDY Grubu (Sağ)**		**Kontrol Grubu (Sol)**	**DDY Grubu (Sol)**	
n	56	68	**p**	58	58	**p**
BKB	2	3	0,146	2	3	0,973
LKB	38	37		38	38	
EKB	16	28		18	17	

Pearson Ki-Kare Testi

UP süperior ataçman tiplerinin görülme sıklığı DDY ve kontrol gruplarında sağ ve sol total olarak değerlendirildiğinde, kontrol grubunda en sık görülen tip 3, en az görülen ise tip 5 olarak tespit edildi. DDY grubunda ise en sık görülen tip; kontrol grubuna benzer şekilde tip 3 iken, en az görülen tip 6 olarak bulundu. UP süperior ataçman tiplerinin sağ ve sol taraftaki görülme sıklıkları DDY'ye sahip bireyler ve kontrol grubu arasında incelendi ve istatistiksel olarak anlamlı bir fark bulunmadı (p>0,05) (Tablo 4).

Tablo 4. UP süperior ataşman tiplerinin DDY'ye sahip bireyler ve kontrol grupları arasındaki karşılaştırılması

	Kontrol Grubu (Sağ)	**DDY Grubu (Sağ)**		**Kontrol Grubu (Sol)**	**DDY Grubu (Sol)**	
n	100	100	p	100	100	**p**
Tip 1	11	14	0,428	14	9	0,438
Tip 2	23	30		27	36	
Tip 3	56	48		49	45	
Tip 4	6	2		6	7	
Tip 5	1	3		2	3	
Tip 6	3	3		2	0	

Pearson Ki-Kare Testi

UP oryantasyon tiplerinin görülme sıklığı incelendiğinde; kontrol grubunda en sık görülen vertikal tip, en az görülen ise kıvrımlı tip olarak tespit edildi. DDY grubunda ise en sık görülen tip kontrol grubuna benzer şekilde vertikal tip iken, en az görülen horizontal tip oldu. UP oryantasyon tiplerinin sağ ve sol taraftaki görülme sıklıkları DDY'ye sahip bireyler ve kontrol grubu arasında değerlendirdiğinde, istatistiksel olarak anlamlı bir fark bulunmadı (p>0,05) (Tablo 5).

Tablo 5. UP oryantasyon tiplerinin DDY'ye sahip bireyler ve kontrol grupları arasındaki karşılaştırılması

	Kontrol Grubu (Sağ)	DDY Grubu (Sağ)		Kontrol Grubu (Sol)	DDY Grubu (Sol)	
n	100	100	**p**	100	100	**p**
Horizontal	3	5	0,11	3	8	0,61
Kıvrımlı	0	8		2	7	
Vertikal	97	87		95	85	

Pearson Ki-Kare Testi

DDY'ye sahip bireylerin ve kontrol grubunun her ikisinde de ANH'nin, UP süperior ataçman tutunma yerlerinin tipinin ve UP oryantasyon tipinin bilateral olarak görülme sıklığı, unilateral olarak görülme sıklığından daha fazla iken bu varyasyonlar dışındaki diğer varyasyonlar sıklıkla unilateral olarak izlendi (Tablo 6).

PK'nın unilateral olarak görülme sıklığının DDY'ye sahip bireylerde kontrol grubuna göre istatistiksel olarak anlamlı derecede yüksek olduğu saptandı (p=0,015) (Tablo 6).

HK'nın unilateral olarak görülme sıklığı, DDY'ye sahip bireylerde kontrol grubuna göre daha yüksek olup, bu fark istatistiksel olarak anlamlıdır (p=0,011) (Tablo 6).

UP oryantasyon tipinin unilateral olarak görülme sıklığının, DDY'ye sahip kişilerde kontrol grubuna göre istatistiksel olarak anlamlı derecede yüksek olduğu belirlendi (p=0,004) (Tablo 6).

Diğer anatomik varyasyonlar ve patolojilerin unilateral ya da bilateral olarak görülme sıklıkları arasında istatistiksel olarak anlamlı bir fark tespit edilmedi (p>0,05) (Tablo 6).

Tablo 6. OMK anatomik varyasyonlarının ve patolojilerinin görülme sıklıklarının DDY'ye sahip bireyler ve kontrol grubu arasında lateralite açısından karşılaştırılması

		Kontrol Grubu	DDY Grubu	
	n	100	100	**p**
ANH	Bilateral	93	84	0,056
	Unilateral	7	12	
	Yok	0	4	
HH	Bilateral	7	2	0,2
	Unilateral	15	6	
	Yok	78	92	
APEB	Bilateral	15	8	0,147
	Unilateral	22	17	
	Yok	63	75	
PK	Bilateral	13	11	**0,015**
	Unilateral	22	41	
	Yok	65	48	
BK	Bilateral	0	0	0,774
	Unilateral	7	6	
	Yok	93	94	
İOK	Bilateral	2	0	0,193
	Unilateral	2	5	
	Yok	96	95	
KB	Bilateral	38	44	0,523
	Unilateral	38	38	
	Yok	24	18	
UB	Bilateral	13	12	0,632
	Unilateral	23	18	
	Yok	64	70	
BUP	Bilateral	11	11	0,971
	Unilateral	10	9	
	Yok	79	80	
HK	Bilateral	0	0	**0,011**
	Unilateral	65	81	
	Yok	35	19	
UP Süperior Ataşman Tutunma Yeri	Bilateral	62	66	0,556
	Unilateral	38	34	
UPO Tipi	Bilateral	93	79	**0,004**
	Unilateral	7	21	

Pearson Ki-Kare Testi

**Fischer's Exact Testi*

DDY'li bireyler ve kontrol grubunda OMK anatomik varyasyonları ve patolojilerinin unilateral olarak görülenlerinin sağ ve sol tarafta görülme sıklıkları karşılaştırıldığında, PK'nın sağ tarafta görülme olasılığı her iki grupta da sol tarafta görülmesine göre istatistiksel olarak anlamlı derecede yüksek olarak izlendi (p=0,013) (Tablo 7).

NSD'nin sol tarafta görülme sıklığı DDY'li bireylerde kontrol grubuna göre istatistiksel olarak anlamlı derecede yüksek bulundu (p<0,001) (Tablo 7).

HK'nın sağ tarafta görülme sıklığının DDY'li bireylerde kontrol grubuna göre istatistiksel olarak anlamlı derecede yüksek olduğu görüldü (p=0,002) (Tablo 7).

Diğer anatomik varyasyonlar ve patolojilerin DDY'li bireyler ve kontrol grubunda sağ ve sol tarafta görülme sıklıkları açısından istatistiksel olarak anlamlı bir fark belirlenmedi (p>0,05) (Tablo 7).

Tablo 7. OMK varyasyonları ve patolojilerinden unilateral olarak görülenlerin DDY'ye sahip bireyler ve kontrol grupları arasında taraf yönünden karşılaştırılması

		Kontrol Grubu	**DDY Grubu**	
	n	100	100	**p**
ANH	Sağ	3	8	0,3
	Sol	4	4	
HH	Sağ	8	4	0,102
	Sol	7	2	
APEB	Sağ	11	11	0,444
	Sol	11	6	
PK	Sağ	13	27	**0,013**
	Sol	3	14	
BK	Sağ	4	4	0,902
	Sol	3	2	
İOK	Sağ	1	2	0,502
	Sol	1	3	
KB	Sağ	18	24	0,384
	Sol	20	14	
UB	Sağ	13	6	0,232
	Sol	10	12	
BUP	Sağ	1	2	0,745
	Sol	9	7	
NSD	Sağ	33	31	**< 0,001**
	Sol	44	64	
HK	Sağ	34	58	**0,002**
	Sol	31	23	

Pearson Ki-Kare Testi

NSD ve NSP tiplerinin DDY'li bireyler ve kontrol grubu arasındaki dağılımı incelendiğinde, NSD ve NSP tipleri arasında istatistiksel olarak anlamlı bir fark olduğu bulundu. NSD tipleri kıyaslandığında, kontrol grubunda; NSD yokluğu, tip 1 ve tip 3 NSD bulunmasının, DDY'ye sahip bireylere göre istatistiksel olarak anlamlı derecede yüksek olduğu izlendi. DDY'ye sahip bireylerde ise tip 2 ve tip 7 NSD bulunması, kontrol grubuna göre anlamlı derecede yüksek olarak belirlendi (p<0,001) (Tablo 8).

NSP tipleri karşılaştırıldığında, tip 1'in DDY'ye sahip kişilerde kontrol grubuna göre; tip 4 ve tip 5'in ise kontrol grubunda DDY'ye sahip kişilere göre istatistiksel olarak anlamlı derecede yüksek olduğu tespit edildi (p<0,001) (Tablo 8).

Tablo 8. NSD ve NSP tiplerinin DDY'ye sahip bireyler ve kontrol grupları arasındaki ilişkinin değerlendirilmesi

	NSD			**NSP**		
	Kontrol Grubu	**DDY Grubu**		**Kontrol Grubu**	**DDY Grubu**	
n	100	100	**p**	100	100	**p**
Yok	21[a,c]	5[a,c]				
Tip 1	18[a]	3[a]		28[a]	59[a]	
Tip 2	1[b]	7[b]		1[a,b]	0[a,b]	
Tip 3	19[a]	2[a]	**<0,001**	1[a,b]	0[a,b]	**<0,001**
Tip 4	7[b,c]	12[b,c]		64[b]	40[b]	
Tip 5	3[a,b,c]	0[a,b,c]		6[b]	1[b]	
Tip 6	0	0				
Tip 7	31[a,c]	71[a,c]				

Pearson Ki-Kare Testi

DDY'ye sahip bireyler ile kontrol grubunda NSD'nin ve HK'nin tarafları arasındaki ilişki incelendiğinde, NSD'nin sol tarafta olması ile HK'nin sağ tarafta olması ve NSD'nin sağ tarafta olması ile HK'nin sol tarafta olması arasında istatistiksel olarak anlamlı bir fark olduğu saptandı (p<0,001) (Tablo 9).

NSD'nin ve DDY'li hastalarda yarık hattının varlığının sağ veya sol tarafta olması arasındaki ilişki incelendiğinde, NSD'nin sağ tarafta olması ile yarık hattının sağ tarafta olması ve NSD'nin sol tarafta olması ile yarık hattının sol tarafta olması arasında istatistiksel olarak anlamlı bir ilişki gözlendi (p<0,001) (Tablo 9).

Tablo 9. NSD ile HK varlığı ve NSD ile unilateral DDY'ye sahip bireylerde yarık hattı tarafı arasındaki ilişkinin değerlendirilmesi

NSD	**HK (Sağ)**		**P**	**HK (Sol)**		**p**	**Yarık Hattı**			**p**
	Var	**Yok**		**Var**	**Yok**		**Sağ**	**Sol**	**Yok**	
Sağ	14[a]	50[b]		38[a]	26[b]		14[a]	5[b]	0[b]	
Sol	71[a]	37[b]	**<0,001**	9[a]	99[b]	**<0,001**	6[a]	48[b]	0[a]	**<0,001**
Yok	7[a]	21[b]		7[a]	21[a]		44[a]	55[a]	28[b]	

Pearson Ki-Kare Testi

Nazal kavite hacminin DDY'ye sahip bireyler ve kontrol grubu arasındaki ilişkisi değerlendirildiğinde, istatistiksel olarak anlamlı bir fark belirlenmedi (p>0,05). Ancak, cinsiyete göre nazal hava yolu hacimleri karşılaştırıldığında, erkek bireylerin nazal kavite

hacminin kadınlara göre daha yüksek olduğu istatistiksel olarak anlamlı bulundu (p=0,009) (Tablo 10).

Tablo 10. Nazal kavite hacminin DDY'ye sahip bireyler ile kontrol grubu arasındaki ve cinsiyetler arasındaki ilişkisinin değerlendirilmesi

	Mean		**p**
	Kontrol Grubu	**DDY Grubu**	
Nazal Kavite Hacmi	19379,87	18291,59	0,219
	Erkek	**Kadın**	
	19848,47	17546,80	**0,009**

Bağımsız Örnek T-Testi

DDY'ye sahip bireyler ve kontrol grubunda, OMK anatomik varyasyonları ve patolojilerinin varlığı veya yokluğuna göre nazal kavite hacmi değerlendirildiğinde, ANH olan bireylerde olmayan bireylere göre nazal kavite hacminin istatistiksel olarak anlamlı derecede yüksek olduğu görüldü (p=0,028) (Tablo 11).

Her iki grupta HH olan bireylerde olmayan bireylere göre nazal kavite hacmi istatistiksel olarak anlamlı derecede yüksek bulundu (p=0,007) (Tablo 11).

NSP olan bireylerde olmayan bireylere göre nazal kavite hacmi istatistiksel olarak anlamlı derecede yüksek olarak saptandı (p=0,017) (Tablo 11).

Mukozal kalınlaşma bulunan bireylerde nazal kavite hacminin mukozal kalınlaşmaya sahip olmayan bireylere göre istatistiksel olarak anlamlı bir şekilde az olduğu tespit edildi (p=0,002) (Tablo 11).

Diğer anatomik varyasyonların ve patolojilerin varlığı ya da yokluğunun nazal kavite hacmi üzerine olan etkileri arasında istatistiksel olarak anlamlı bir fark bulunmadı (Tablo 11).

Tablo 11. OMK anatomik varyasyonlarının ve patolojilerinin görülme durumlarının nazal kavite hacmi üzerine etkilerinin karşılaştırılması

	Var	**Yok**	
Mean			**p**
ANH	18973,66	12077,51	**0,028**
HH	21634,83	18341,78	**0,007**
APEB	19152,85	18693,26	0,632
PK	18549,93	19055,78	0,571
BK	18501,86	18857,05	0,849
İOK	22269,41	18673,94	0,092
KB	19128,35	17734,96	0,2
UB	18807,29	18849,75	0,964
BUP	18679,11	18876,12	0,858
NSD	18941,76	18184,42	0,553
NSP	19758,08	17637,74	**0,017**
MK	17515,12	20295,36	**0,002**
Rinolit	20762,64	18826,05	0,758
HK	18923,77	18597,71	0,744

Bağımsız Örnek T-Testi

7.TARTIŞMA VE SONUÇ

Paranazal sinüslerdeki enfeksiyon genellikle burnun orta meatusunda başlayarak frontal reses, ön etmoidler ve infundibulum aracılığıyla frontal sinüs ve maksiller antruma yayılır. Enfeksiyonun yayılımında önemli bir yapı olan osteomeatal kompleks çeşitli kaynaklarda farklı şekillerde betimlenmektedir. Genel olarak; orta konka, hiatus semilunaris, infundibulum, etmoid bulla ve frontal reses anatomik yapılarını içerdiği ifade edilen bu bölüm, drenaj ve ventilasyonda önemli rol oynar. Konka bülloza, aşırı pnömatize olmuş etmoid bulla, paradoksal konka, Haller hücreleri ve agger nasi hücreleri gibi bazı osteomeatal kompleksle ilişkili anatomik varyasyonların darlık ve tıkanıklığa neden olarak orta meatusta enfeksiyona yatkınlık oluşturduğu bildirilmiştir. Ayrıca bu varyasyonlar, sinüslerdeki normal hava akışına ve mukosiliyer temizliğe engel olabilmektedir (Lund, 1997; Gruszka ve ark., 2022). Bazı çalışmalar, anatomik varyasyonların büyüklüğüne, konumuna veya neden olduğu mukozal temas miktarına bağlı olarak kronik sinüzit gelişiminde önemli bir faktör olduğunu ileri sürmektedir (Lloyd ve ark., 1991; Mohebbi ve ark., 2012).

Orofasiyal yarıklar en yaygın görülen kraniyofasiyal anomalilerdendir. Yarıklar; unilateral, bilateral, tam veya tam olmayan şekilde görülebilir ve sadece dudağı, sadece damağı veya hem dudağı hem de damağı içerebilir (Nasreddine ve ark., 2021). DDY ile doğan bebekler, beslenme sorunları yaşarlar ve erken çocukluk döneminde konuşma güçlüğü riski taşırlar. Ayrıca, tekrarlayan orta kulak iltihabı ve diş ile ilgili sorunlar yaşama olasılıkları da yüksektir. Bu çocuklar belirgin nazal deformite ve azalmış nazal hava yolu boyutuna sahip olabilmektedir. Orofasiyal yarığı olan bir çocukla ilgilenen multidisipliner ekip; plastik cerrahi, ağız ve çene cerrahisi, ortodonti, kulak burun boğaz, beyin cerrahisi, genetik, beslenme, konuşma terapisi ve çocuk gelişimi uzmanlarını içermelidir (Drake ve ark., 1993; Alois ve Ruotolo, 2020).

DDY prevelansını değerlendiren çalışmalarda etnik köken farklılığının DDY görülme oranını değiştirdiği izlenmiştir. Örneğin; Latin Amerika ve Asya'da DDY daha yüksek oranda görülürken Güney Avrupa ve Güney Afrika'da daha düşük oranda olduğu saptanmıştır (Suleiman ve ark., 2005; Mossey ve Modell, 2012; Antoszewski ve Fijałkowska, 2013; Abdulhameed ve ark., 2014; Lee ve ark., 2015; Alswairki ve ark., 2019). Bu çalışmada DDY'ye sahip bireylerin prevelansı değerlendirilmedi. Yapılan arşiv taramasında fakülte sisteminde kayıtlı 444 adet DDY'ye sahip birey bulundu ve bu bireylerin 100 tanesi çalışma kriterlerine uyum gösterdi.

DDY'ye sahip bireylerde oral ve nazal kavitede görülen DDY ile ilişkili deformitelere dair çalışmalar göz önünde bulundurulduğunda, önemli anatomik oluşumları içeren osteomeatal

kompleksin radyolojik olarak daha ayrıntılı bir şekilde değerlendirilmesi gerektiği anlaşılmaktadır. Önceki araştırmalar incelendiğinde, DDY'ye sahip bireyler ile sağlıklı bireyler arasında osteomeatal kompleksteki varyasyonların ilişkisini inceleyen çalışmaların sayısının oldukça az olduğu görüldü (Dedeoğlu ve ark., 2016; Göksel, 2019). Ayrıca, osteomeatal kompleks anatomik varyasyonları ve patolojilerinin nazal kavite hacmi üzerine etkisini inceleyen çalışmaya rastlanmadı. Bu tez çalışmasında, DDY'ye sahip ve sağlıklı bireylerin osteomeatal kompleks anatomik varyasyonları ve patolojilerinin yanı sıra nazal kavite hacmi de değerlendirildi ve bu parametrelerin birbirleri ile olan ilişkileri incelendi.

DDY'li bireylerin cinsiyet dağılımını değerlendiren çalışmalara bakıldığında; Richman (1997) %52'sinin erkek, %48'inin kadın; Millard ve Richman (2001) %54'ünün erkek, %46'sının kadın; Damiano ve ark. (2007) %64'ünün erkek, %36'sının kadın; Kramer ve ark. (2009) %67,8'inin erkek, %32,2'sinin kadın; Berger ve Dalton (2009) %51'inin erkek, %49'unun kadın; Yılmaz ve ark. (2019) ise %54,2'sinin erkek, %45,8'inin kadın olduğunu belirtmişlerdir. Bu çalışmada ise DDY'li bireylerin %57'sinin erkek ve %43'ünün kadın olduğu tespit edildi. Bu sonuç erkeklerin oranının kadınlara göre fazla olması ile literatürdeki çalışmalarla paralellik gösterdi.

Unilateral ve bilateral DDY varlığını inceleyen araştırmalara bakıldığında, sonuçlar DDY'nin unilateral olma eğiliminde olduğunu ve sol tarafta daha sık görüldüğünü ortaya koymaktadır (Tolarová, 1987; Jensen ve ark., 1988; Derijcke ve ark., 1996; Shapira ve ark., 1999; *The International Perinatal Database of Typical Oral Clefts, 2011;* Yılmaz ve ark., 2019; Chong ve ark., 2022). Tolarová M. (1987) yaptığı çalışmada DDY'li bireylerin %29'unda bilateral, %71'inde unilateral yarık hattı saptamıştır. Unilateral vakaların ise yarık hattının %67,1'inde sol, %32,9'unda ise sağ tarafta olduğu sonucuna ulaşmıştır. Shapira ve ark. (1999) çalışmalarında DDY'li bireylerin %26'sında bilateral yarık hattı; %31'inde sağ ve %43'ünde sol tarafta unilateral yarık hattı olduğunu görmüştür. *The International Perinatal Database of Typical Oral Clefts* (2011) çalışması sonucunda, DDY'ye sahip bireylerin %30,2'sinde bilateral, %69,8'inde unilateral yarık hattı tespit edilmiş ve unilateral DDY'nin sağ tarafta %41,1 ve sol tarafta %58,9 oranında olduğu bulunmuştur. Yılmaz ve ark. (2019) çalışmalarında; DDY'li bireylerin %36,5'inin bilateral, %63,5'inin unilateral yarık hattına sahip olduğunu saptamış ve unilateral DDY'ye sahip bireylerde yarık hattının %35'inin sağ ve %65'inin sol tarafta yerleşim gösterdiğini izlemiştir. Chong ve ark. (2022) yaptıkları çalışmada unilateral DDY hastalarını değerlendirmiş olup; unilateral DDY'ye sahip bireylerde yarık hattının %36,5 sağ, %63,5 sol tarafta olduğu sonucuna ulaşmıştır. Bu tez çalışmasında DDY'li bireylerdeki yarık hattı dağılımı %27 bilateral, %73 unilateral olarak bulundu. Unilateral hastaların ise %26'sında yarık

hattının sağ tarafta, %74'ünde sol tarafta olduğu belirlendi. Bu sonucun geçmiş çalışmalar ile paralellik gösterdiği görüldü.

DDY'si olmayan bireylerde etmoid hücre varyasyonlarından olan ANH görülme sıklığını değerlendiren araştırmalarda %7,7'den %100'e kadar uzanan farklı oranlar olduğu izlenmiştir. Kayalıoğlu ve ark. (2000), ANH sıklığını %7,7 oranında bulmuşlardır. Maru ve Gupta (2001), 61 hastada yaptıkları BT çalışmasında ANH görülme oranını %88,5; Dedeoğlu ve ark. (2016) yapılan KIBT çalışmasında ise 24 bireyde %100 olarak tespit etmiştir. Earwaker (1993) ve Öz (2018) incelemelerinde, ANH görülme oranını sırasıyla %96 ve %71,3 oranlarında bulmuştur. Angélico ve Rapoport (2013) yaptıkları çalışmada ANH oranını %100 olarak belirlemiştir. Göksel (2019) çalışmasında ANH oranını %99 gibi yüksek bir oranda tespit ederken, Çalışkan ve ark. (2016) yaptıkları araştırmada bu oranı %40,7 gibi düşük bir oranda izlemiştir. Çalışmalarda değişik oranlarda ANH bulunmasının nedeninin anatomik tanımlamalardaki farklılıklardan kaynaklandığı düşünüldü. Bu çalışmada ANH görülme sıklığı geçmiş çalışmaların çoğu ile uyumlu olarak %100 gibi yüksek bir oranda bulundu.

DDY'si olmayan bireylerde ANH'ın bilateral ya da unilateral olması incelendiğinde; Çalışkan ve ark. (2016) sırasıyla %23,6 ile %17,1 oranlarında ANH olduğunu bildirmiş ve %17,1 unilateral kısmın sağ tarafta bulunma insidansını %9,6, sol tarafta bulunma insidansını ise %7,5 oranında izlemiştir. Angélico ve Rapoport (2013) bilateral ANH görülme oranını %98,7 olarak bulmuştur. Öz (2018) bilateral ANH görülme insidansını %58,6, unilateral görülme insidansını %12,7 olarak saptarken, Göksel (2019) bu oranı %92,3 bilateral, %7,7 unilateral olarak belirlemiştir. Bu tez çalışmasında DDY'si olmayan kontrol grubunda ANH %93 bilateral, %7 unilateral olarak izlenmiş olup; bunların %3'ünün sağ tarafta, %4'ünün ise sol tarafta olduğu tespit edildi.

ANH varlığı DDY'li bireylerde değerlendirildiğinde; Dedeoğlu ve ark. (2016) %100, Göksel (2019) %97 gibi yüksek oranlarda ANH varlığı saptamıştır. Bu çalışmada da benzer şekilde ANH mevcudiyeti %96 gibi yüksek bir oranda izlendi. Göksel (2019) ayrıca ANH lateralitesini de incelemiş ve ANH'ların %90 bilateral, %7 unilateral olduğunu bildirmiştir. Bu tez çalışmada ise ANH %84 bilateral, %12 unilateral olarak görülmüş olup, bunların %8'inin sağ tarafta, %4'ünün ise sol tarafta olduğu belirlendi.

Dedeoğlu ve ark. (2016) çalışmalarında, 0.2, 0.25, veya 0.3 mm^3 voksel boyutuna ve 1 mm kesit kalınlığına sahip KIBT görüntülerini değerlendirmiştir. Çalışmasında yine KIBT kullanan Göksel (2019), 0.3 mm^3 voksel boyutlarına ve 0.2 mm kesit kalınlığına sahip görüntüleri incelemiştir. Bu çalışmada ise görüntüler diğer iki çalışmada olduğu gibi KIBT ile elde edilmiş

olup 0.4 mm^3 izotropik voksel, 0.40 mm kesit kalınlığına sahiptir. Bu tez çalışmasında Dedeoğlu ve ark. (2016) ve Göksel (2019) ile oldukça benzer sonuçlar çıkması inceleme kesit derinliklerinin yakın değerlere sahip olması ile ilişkilendirilebilir.

Dedeoğlu ve ark. (2016) ile Göksel (2019) kontrol grubu kullanarak DDY'li bireylerde yaptıkları incelemelerde bu iki grup arasında ANH görülme sıklığı oranında istatistiksel olarak anlamlı bir fark saptamamıştır ($p>0,05$). Bu çalışmada DDY'ye sahip bireyler ve kontrol grubu arasında önceki çalışmalara benzer olarak iki grup arasında istatistiksel olarak anlamlı bir fark izlenmedi ($p=0,61$).

Yeğin ve ark. (2016) DDY'si olmayan bireylerde ANH görülme oranını erkeklerde %60, kadınlarda %52,1 olarak belirlemiştir. Göksel (2019) çalışmasında ANH oranını, kontrol grubunda erkeklerde %100, kadınlarda %97,77; DDY grubunda ise erkeklerde %94,64, kadınlarda %100 olarak tespit etmiştir. Bu çalışmada ANH görülme oranı DDY ve kontrol grubunda incelendi ve bu oran erkeklerde %56,6, kadınlarda %43,4 olarak bulundu.

DDY'si olmayan bireylerde etmoid hücre varyasyonlarından olan HH prevalansını değerlendiren araştırmalar; %11,9'dan %60'a uzanan farklı prevalans oranları sunmuştur. Farklı görüntüleme yöntemi kullanılarak yapılan çalışmalarda; Orhan ve ark. (1991) %11,9; Bolger ve ark. (1991) %45,1; Mathew ve ark. (2013) %60; Çalışkan ve ark. (2016) %17,1; Dedeoğlu ve ark. (2016) %29,2; Öz (2018) %27,3; Devaraja ve ark. (2019) %39; Göksel (2019) ise HH prevalansını %18 oranında tespit etmiştir. Bu tez çalışmasında HH görülme sıklığı %22 oranında bulundu.

Kennedy ve Zinreich (1988) maksiller sinüsün açıldığı bölgede orbital taban içinde etmoid bullanın altında çıkıntı yapan hava boşluklarını HH olarak kabul etmiş ve çalışmalarında %10 oranında HH gözlemlemişlerdir. Pérez-Piñas ve ark. (2000) bu kritere göre HH varlığını değerlendirdiğinde %2,7 oranında HH saptamıştır. Ancak Bolger ve ark. (1991) HH'yi etmoidal bulla, etmoid kemiğin orbital laminası ve orbital taban arasında yer alan herhangi bir hücreyi içerecek şekilde tanımlamışlardır ve Pérez-Piñas ve ark. (2000) bu tanımlamayı kullanarak HH varlığını incelediğinde bu oranı %45 olarak tespit etmişlerdir. Çalışmalarda farklı insidanslarda HH görülmesinin sebebinin; HH'nin başka tanımlamalara göre incelenmesi, görüntüleme tekniklerinin ve etnik kökenlerin farklı olması olduğu düşünüldü.

DDY'si olmayan bireylerde HH'nin bilateral ya da unilateral olması incelendiğinde; bilateral ya da unilateral görülme oranlarını Öz (2018) sırasıyla %14 ile %13,3; Mathew ve ark. (2013) ise sırasıyla %34 ile %26 olarak bildirmiştir. Çalışkan ve ark. (2016), bilateral HH'nin insidansını %7,8 olarak belirlerken, yapılan taraf değerlendirmesinde sağ tarafta %3,4, sol

tarafta %5,9 oranında HH tespit etmiştir. Göksel (2019), sağlıklı kontrol grubunda HH'yi %4 oranında bilateral, %14 oranında unilateral olarak gözlemlemiştir. Bu çalışmada, HH'nin %7 oranında bilateral, %15 oranında unilateral olduğu, bunların %8'inin sağ, %7'sinin ise sol tarafta bulunduğu izlendi.

HH varlığı DDY'li bireylerde değerlendirildiğinde, HH görülme oranını; Dedeoğlu ve ark. (2016) %41,7; Göksel (2019) ise %24 oranında bulmuştur. Ayrıca Göksel (2019) tarafından lateralite değerlendirilmiş ve %5 bilateral, %19 unilateral HH mevcudiyeti saptanmıştır. Bu tez çalışmasında ise HH varlığı DDY'li bireylerde %8 oranında tespit edildi ve HH mevcudiyetinin %2 bilateral, %6 unilateral olduğu, bunların %4'ünün sağ, %2'sinin ise sol tarafta olduğu belirlendi.

DDY'ye sahip bireylerde kontrol grubu kullanarak çalışan Dedeoğlu ve ark. (2016) ile Göksel (2019) tarafından yapılan araştırmalarda HH görülme sıklığında iki grup arasında istatistiksel olarak anlamlı bir fark görülmemiştir ($p>0,05$). Bu çalışmada ise kontrol grubunda HH görülme sıklığı DDY'ye sahip bireylerden istatistiksel olarak anlamlı bir şekilde yüksek olarak saptandı ($p=0,006$).

HH'nin cinsiyete göre karşılaştırmasında Göksel (2019) kontrol grubunda kadınlarda %20, erkeklerde %16,36; DDY grubunda ise kadınlarda %20,45, erkeklerde %26,78 oranında HH tespit etmiştir. Friedrich ve ark. (2017) ise KIBT ile DDY'si olmayan bireylerde yaptıkları çalışmada HH oranını kadınlarda %44,7, erkeklerde ise %55,3 olarak bulmuştur. Bu çalışmada HH görülme oranı DDY ve kontrol grubunda değerlendirildiğinde erkeklerde ve kadınlarda %50 oranında HH bulundu.

DDY'si olmayan bireylerde etmoid hücre varyasyonlarından bir diğeri olan APEB inceleyen çalışmalarda; Orhan ve ark. (1991) APEB görülme sıklığını %11,2; Kaygusuz ve ark. (2014) %31,3; Çalışkan ve ark. (2016) %5,6; Dasar ve Gökçe (2016) %6,3; Öz (2018) % 41,3; Göksel (2019) %17 oranında bulurken bu tez çalışmasında ise APEB görülme sıklığı %37 oranında izlendi.

DDY'si olmayan bireylerde Çalışkan ve ark. (2016), Öz (2018) ile Göksel ve ark. (2019) bilateral ya da unilateral APEB varlığını değerlendirmiş olup; Çalışkan ve ark. (2016) bilateral görülme insidansını %1,9, sağ tarafta bulunma insidansını %0,9, sol tarafta bulunma insidansını ise %2,8 olarak belirtmiştir. Öz (2018) %27,3 bilateral, %14 unilateral APEB mevcudiyeti rapor ederken; Göksel (2019) %4 bilateral, %13 unilateral APEB olduğunu tespit etmiştir. Bu çalışmada; %15 oranında bilateral, %22 oranında unilateral APEB olduğu, bunların %11'inin sağ, %11'inin ise sol tarafta bulunduğu saptandı.

APEB varlığı DDY'li bireylerde değerlendirildiğinde; Göksel (2019) APEB görülme oranını %12, bilateral olarak rastlanma oranını %5, unilateral görülme oranını ise %7 olarak bildirmiştir. Bu tez çalışmasında APEB görülme sıklığı DDY'li bireylerde %25 olup, APEB'lerin %8'inin bilateral, %17'sinin unilateral olduğu, bunların %11'inin sağ, %6'sının sol tarafta olduğu tespit edildi.

Göksel (2019), APEB görülme sıklığını DDY'ye sahip bireyler ve kontrol grubu arasında değerlendirdiğinde bu gruplar arasında istatistiksel olarak anlamlı bir fark bulmamıştır (p=0,315). Bu çalışmada da benzer olarak DDY'ye sahip bireyler ve kontrol grubu arasında APEB görülme oranı arasında istatistiksel olarak anlamlı bir fark görülmedi (p=0,067).

Göksel (2019) DDY'si olmayan bireylerde kadınlarda %20, erkeklerde %14,54; DDY grubunda ise kadınlarda %6,81, erkeklerde %16,07 oranında APEB tespit etmiştir. Bu tez çalışmasında APEB görülme oranı DDY ve kontrol grubunda değerlendirildiğinde kadınlarda %46,8; erkeklerde %53,2 oranında bulundu.

DDY'si olmayan bireylerde yapılan çalışmalarda konka varyasyonlarından olan PK görülme sıklığı incelenmiş ve bu sıklığı Bolger ve ark. (1991) %26,1; Orhan ve ark. (1991) %15,9; Joe ve ark. (2000) %3; Wani ve ark. (2009) %9,33; Kaygusuz ve ark. (2014) %13,1; Andyopadhyay ve ark. (2015) %11,36; Dasar ve Gökçe (2016) %15,8; Çalışkan ve ark. (2016) %21,8; Dedeoğlu ve ark. (2016) %37,5; Öz (2018) %26,7 ve Göksel (2019) %42 oranlarında rapor etmiştir. Bu tez çalışmasında kontrol grubunda PK görülme sıklığı %35 olarak belirlendi.

Çalışkan ve ark. (2016), Öz (2018) ve Göksel (2019) DDY'si olmayan bireylerde PK'nın unilateral ya da bilateral olması durumunu da araştırmıştır. Çalışkan ve ark. (2016) sağ tarafta unilateral PK görülme insidansını %7,8, sol tarafta unilateral %5, bilateral görülme insidansını ise %9 oranında bildirmiştir. PK'nın unilateral ve bilateral görülme sıklığını Öz (2018) ve Göksel (2019) sırasıyla; %16 unilateral, %10,7 bilateral ve %27 unilateral, %15 bilateral olarak tespit etmiştir. Bu çalışmada kontrol grubunda PK; %13 bilateral, %22 unilateral olarak bulundu ve bunların %13'ü sağ, %9'u sol tarafta izlendi. Unilateral PK'lar literatür ile uyumlu olarak bilateralden daha fazla oranda belirlendi ve Çalışkan ve ark.'nın (2016) çalışması gibi sağ tarafta daha yüksek oranda olduğu saptandı.

PK varlığı DDY'li bireylerde değerlendirildiğinde; Dedeoğlu ve ark. (2016) %45,8, Göksel (2019) ise %58 oranında olduğunu görmüştür. Bu çalışmada ise PK varlığı DDY'li bireylerde %52 oranında tespit edildi. Ayrıca Göksel (2019) DDY'li bireylerde; %20 bilateral, %38 unilateral PK olduğunu bildirmiştir. Bu tez çalışmasında; %11 bilateral, %41 unilateral PK varlığı görüldü ve bunların %27'sinin sağ tarafta, %14'ünün ise sol tarafta olduğu izlendi.

Dedeoğlu ve ark. (2016) ile Göksel (2019), DDY'ye sahip bireylerde PK görülme sıklığını kontrol grubu da kullanarak incelemiştir. Dedeoğlu ve ark. (2016) PK görülme sıklığında iki grup arasında istatistiksel olarak anlamlı bir fark belirtmemiştir ($p>0,05$). Ancak Göksel (2019) DDY'ye sahip bireylerde PK görülme oranının kontrol grubuna göre daha yüksek olduğunu izlemiş ve istatistiksel olarak anlamlı bir fark olduğunu rapor etmiştir ($p=0,024$). Bu çalışmada da Göksel (2019) ile paralel olarak DDY'ye sahip bireylerde kontrol grubuna göre daha yüksek oranda PK görüldü ve istatistiksel olarak anlamlı bir fark olduğu belirlendi($p=0,015$).

Bifid konka mevcudiyetini değerlendiren Banan ve ark. (2016); BT'de 28 adet sağlıklı, 57 adet kronik rinosinüzitli bireyde yaptığı çalışmada bifid konka oranını sağlıklı bireylerde %3,6 bulurken kronik sinüzitli hastalarda %7 olarak saptamıştır. Göksel (2019), DDY'si olmayan sağlıklı kontrol grubunda BK oranını %11 olarak belirlemiş ve BK'ların %3'ünün bilateral, %8'inin unilateral olduğunu bildirmiştir. Bu tez çalışmasında BK %7 oranında bulunmuş olup bütün BK'ların unilateral olduğu görüldü. Ayrıca taraf değerlendirilmesi yapıldı ve bunların %4'ünün sağ, %3'ünün sol tarafta olduğu izlendi.

Göksel (2019), BK oranını DDY grubunda %29 olarak tespit etmiştir ve bunların %5'inin bilateral, %24'ünün unilateral olduğunu rapor etmiştir. Bu çalışmada tümü unilateral olan %6 oranında BK bulundu ve bunların %4'ünün sağ, %2'sinin sol tarafta olduğu saptandı.

Göksel (2019), BK görülme sıklığını DDY'ye sahip bireyler ve kontrol grubu arasında değerlendirdiğinde bu gruplar arasında istatistiksel olarak anlamlı bir fark bulmuştur ($p=0,001$). Bu çalışmada farklı olarak DDY'ye sahip bireyler ve kontrol grubu arasında BK görülme oranı arasında istatistiksel olarak anlamlı bir fark görülmedi ($p=0,774$).

İOK görülme sıklığı DDY'si olmayan bireylerde Çalışkan ve ark. (2016) tarafından incelenmiş ve %2,2 olarak belirlenmiştir. İOK'nın sağ tarafta görülme insidansının %0,3; sol tarafta %1,2; bilateral olarak görülme insidansının ise %0,6 oranında olduğu bildirmiştir. Bu tez çalışmasında ise İOK kontrol grubunda %4 oranında görüldü ve görülen İOK'lerin %2'sinin bilateral, %2'sinin unilateral olduğu izlendi. Bunların %1'inin sağ %1'inin sol tarafta olduğu tespit edildi.

DDY'si olmayan bireylerde bir diğer konka varyasyonu olan KB incelendiğinde; KB görülme sıklığını Zinreich ve ark. (1988) %34; Bolger ve ark (1991) % 53; Orhan ve ark. (1991) % 25,8; Al-Qudah (2008) %51; Kaygusuz ve ark. (2014) %45,4; Bandyopadhyay ve ark. (2015) %15,9; Dedeoğlu ve ark. (2016) %87,5; Öz (2018) %76 ve Göksel (2019) %92 gibi %15,9'dan %92'ye değişen oranlarda bulmuştur. Bu çalışmada ise kontrol grubunda KB görülme sıklığı %76 oranındadır.

DDY'si olmayan bireylerde unilateral ya da bilateral KB varlığını değerlendiren çalışmalarda; Öz (2018) unilateral görülme sıklığını %28,7, bilateral görülme sıklığını %47,3; Göksel (2019) ise unilateral görülme sıklığını %26, bilateral görülme sıklığını %66 olarak saptamıştır. Bu tez çalışmasında ise KB hem unilateral ve hem bilateralde %38 oranında eşit bulundu. Ayrıca yapılan taraf incelemesinde bunların %18'inin sağ, %20'sinin sol tarafta olduğu belirlendi.

DDY'li bireylerde KB varlığını inceleyen Dedeoğlu ve ark. (2016) KB varlığını %83,3, Göksel (2019) ise %97 oranında tespit etmiştir. Bu çalışmada ise KB varlığı DDY'ye sahip bireylerde %82 oranında tespit edildi. Göksel (2019) ayrıca KB'lerin %81'inin bilateral, %16'sının unilateral olduğunu izlemiştir. Bu tez çalışmasında DDY'li bireylerde KB lateralitesi değerlendirildiğinde; %44 bilateral, %38 unilateral KB görülmüş olup, bunların %24'ünün sağ tarafta, %14'ünün ise sol tarafta olduğu izlendi.

Dedeoğlu ve ark. (2016) ile Göksel (2019) çalışmalarında KB görülme sıklığını DDY'ye sahip bireyler ve kontrol grubu arasında incelemiş ve iki grup arasında KB görülme sıklığı oranında istatistiksel olarak anlamlı bir fark belirlememiştir ($p>0,05$). Bu tez çalışmasında da DDY'ye sahip bireyler ve kontrol grubu arasında Dedeoğlu ve ark. (2016) ve Göksel (2019) ile paralel olarak kontrol grubu ve DDY'ye sahip bireyler arasında KB görülme sıklığı oranında istatistiksel olarak anlamlı bir fark izlenmedi ($p=0,298$).

Unsinat proçes varyasyonlarından olan UB; büyük boyutlarda görüldüğünde etmoid infundibulum tıkanıklığına neden olabilmektedir. DDY'si olmayan bireylerde UB görülme sıklığını Kennedy ve Zinreich (1988), Bolger ve ark. (1991), Orhan ve ark. (2014), Çalışkan ve ark. (2016), Öz (2018) ve Göksel (2019) farklı görüntüleme metotları kullanılarak yapılan çalışmalar ile değerlendirmiştir. Bu çalışmalarda UB görülme sıklığının %0,4'ten %33'e kadar değişen oranlarda olduğu sonucuna varılmıştır. BT çalışmalarında, Kennedy ve Zinreich (1988) UB görülme sıklığını 230 hastada %0,4; Bolger ve ark. (1991) 202 hastada %2,5 ve Orhan ve ark. (2014) 426 hastada %5,6 olarak bildirmiştir. KIBT çalışmalarında; bu oranları Çalışkan ve ark. (2016) 322 hastada %6,2; Öz (2018) 150 hastada %28,7; Göksel (2019) ise %33 olarak saptamıştır. Bu çalışmada ise kontrol grubunda UB görülme sıklığı %36 oranında bulundu.

DDY'si olmayan bireylerde Çalışkan ve ark. (2016), bilateral UB görülme insidansını %0,9, unilateral görülme insidansını %5,3 olarak izlemiştir. Öz (2018) bilateral görülme sıklığını %6,7, unilateral UB sıklığını ise %22 olarak bildirmiştir. Bu tez çalışmasında sağlıklı kontrol grubunda UB; %13 bilateral, %23 ise unilateral olarak görüldü. Çalışkan ve ark. (2016) ayrıca unilateral UB'lerin taraf değerlendirmesinde, sağ tarafta bulunma insidansını %2,5, sol tarafta

ise %2,8 olarak rapor etmiştir. Bu çalışmada ise kontrol grubunda unilateral olarak görülen UB'nin sağ tarafta görülme sıklığı %13 iken, sol tarafta görülme sıklığı %10 olarak belirlendi.

Göksel (2019) DDY grubunda UB görülme sıklığını araştırmış ve %47 oranında bulmuştur. Bu tez çalışmasında ise DDY grubunda UB görülme sıklığı %30 oranında saptandı.

Göksel (2019), UB görülme sıklığını DDY'ye sahip bireyler ve kontrol grubu arasında değerlendirdiğinde ise DDY'ye sahip bireylerde UB görülme oranı istatistiksel olarak anlamlı derecede yüksek olarak izlenmiştir (p=0,043). Bu çalışmada ise aksine, DDY'ye sahip bireyler ve kontrol grubu arasında UB görülme oranı arasında istatistiksel olarak anlamlı bir fark tespit edilmedi (p=0,367).

Güngör ve ark. (2016) tarafından bifid UP'nin oldukça nadir olduğunu belirtilse de Göksel (2019) DDY'si olmayan kontrol grubunda BUP görülme sıklığını da incelemiş ve %25 gibi yüksek bir oranda bulmuştur. BUP'ların %7 bilateral, %18 unilateral yerleştiği görülmüştür. Ayrıca sağ ve sol tarafta %9'ar eşit oranda olacak şekilde unilateral BUP bildirilmiştir. Bu tez çalışmasında ise BUP görülme sıklığı %21 olarak izlendi. BUP'lar %11 oranında bilateral, %10 oranında unilateral olarak yerleşim gösterdi ve bunlar sağ tarafta %1, sol tarafta ise %9 oranında bulundu.

Göksel (2019), DDY hastalarında BUP'u %40 oranında, %14'ü bilateral %26'sı unilateral yerleşimli olarak saptamıştır. Unilateral BUP görülme insidansı; sağ tarafta %9, sol tarafta ise %17 olarak izlenmiştir. Bu çalışmada ise DDY hastalarında %20 oranında görülen BUP, %11 oranında bilateral, %9 oranında ise unilateral olarak tespit edildi. Bunların %2'si sağ tarafta, %7'si ise sol tarafta görüldü.

Göksel (2019) BUP görülme sıklığını DDY'ye sahip bireyler ve kontrol grubu arasında değerlendirildiğinde ise; DDY'ye sahip bireylerde BUP görülme oranı istatistiksel olarak anlamlı derecede yüksek bulunmuştur (p=0,024). Bu tez çalışmasında, bu sonucun aksine DDY'ye sahip bireyler ve kontrol grubu arasında BUP görülme oranı arasında istatistiksel olarak anlamlı bir fark belirlenmedi (p=0,861).

Göksel (2019), DDY'si olmayan bireylerde kadınlarda %31,11, erkeklerde %20; DDY grubunda ise kadınlarda %34,09, erkeklerde %44,64 oranında BUP tespit etmiştir. Bu tez çalışmasında BUP görülme oranı DDY ve kontrol grubunda incelendiğinde; kadınlarda %39, erkeklerde %61 oranında bulundu.

UP süperior ataçman tipleri frontal reses ile ilgili cerrahi işlemlerde önemli rol oynar. Friedman ve ark. (2000) çalışmalarında frontal sinüsün yeterli açılması ve frontal reses sırasında uygun

diseksiyon için UP'nin süperior yapışma yerinin konumuna vurgu yapmıştır. Stammberger ve Posawetz (1990), UP'nin süperior ataçmanını *lamina paprisea*, kafa tabanı ve orta konkada sonlanmasına göre üç gruba ayırarak sınıflandırmışlardır. Landsberg ve Friedman (2001), DDY olmayan bireylerde UP süperior ataçman tiplerini incelediği BT çalışmasında, 144 hastayı retrospektif olarak değerlendirmişler ve UP süperior ataçman tiplerini 6 gruba ayırarak sınıflamışlardır. Tip 1'i %52, tip 2'yi %18,5, tip 3'ü %17,5, tip 4'ü %7, tip 5'i %3,6 ve tip 6'yı %1,4 oranında bildirmişlerdir. Bu bulgulara göre en sık görülen tipin tip 1, en az görülen tipin ise tip 6 olduğunu belirtmişlerdir.

Ercan ve ark. (2006) yaptıkları retrospektif BT çalışmasında, Landsberg ve Friedman'a (2001) göre sınıflandırdıkları UP süperior ataçman tiplerinin ayrıca ANH varlığı ile olan ilişkisini 243 hastaya ait görüntüde incelemiştir. Landsberg ve Friedman'den (2001) farklı olarak tip 1 ve tip 2'yi aynı kategoride incelemiş ve tip 1/2 ismi altında sınıflandırmışlardır. Değerlendirme sonucunda; tip 1/2 en sık görülen tip olarak %62,6 oranında izlenirken, tip 3 %3,1 ile en az görülen tip olarak belirlenmiştir.

Yaptığı KIBT çalışmasında Göksel (2019), 100 sağlıklı ve 100 DDY'ye sahip bireyin UP süperior ataçman tipini incelemiş ve hem DDY hem de sağlıklı birey grubunda en sık görülen tipin tip 2, en az görülen tipin ise tip 6 olduğunu rapor etmiştir.

Bu tez çalışmasında, KIBT ile 100 sağlıklı ve 100 DDY'li bireyde UP süperior ataçman tipleri değerlendirildi. Sağlıklı bireylerde; tip 1 %12,5, tip 2 %25, tip 3 %52,5, tip 4 %6, tip 5 %1,5 ve tip 6 %2,5 oranında izlendi. DDY'li bireylerde ise tip 1 %11,5, tip 2 %33, tip 3 %46,5, tip 4 %4,5, tip 5 %3 ve tip 6 %1,5 oranında tespit edildi. Diğer çalışmalardan farklı olarak, bu çalışmada en sık görülen tipin tip 3 olduğu belirlendi. En az görülen tip ise kontrol grubunda tip 5 iken DDY'li bireylerde tip 6 olarak bulundu.

Göksel (2019) hem kontrol hem de DDY grubunda sağ ve sol tarafta en sık görülen tipi, tip 2 olarak saptamıştır. Bu tez çalışmasında ise, Göksel (2019) ile farklı olarak hem DDY hem de kontrol grubunda sağ ve sol tarafta en sık görülen tip, tip 3'tür. Göksel (2019) çalışmasında; kontrol grubunda sağ tarafta en az görülen tipleri tip 5 ve tip 6, sol tarafta ise tip 6 olarak belirtmiştir. Bu çalışmada kontrol grubunda sağ tarafta en az görülen tip tip 5, sol tarafta ise tip 5 ve tip 6'dır. Göksel (2019) DDY grubunda sağ ve sol tarafta en az görülen tipin tip 6 olduğunu görmüştür. Bu çalışmada ise, DDY grubunda sağ tarafta en az görülen tip, tip 4; sol tarafta ise Göksel'e (2019) benzer şekilde tip 6'dır.

Önceki çalışmalar vertikal, horizontal ve kıvrıntılı UP tiplerinden bahsetmektedir (Beale ve ark., 2009). DDY'si olmayan bireylerde UP oryantasyon tipini değerlendiren BT

çalışmalarında; Earwaker (1993) 110 hastada horizontal yönde UP oryantasyonunu %19, vertikal yönde %32, Pérez-Piñas ve ark. (2000) aynı sayıda hastada horizontal yönde UP oryantasyonunu %4,5, vertikal yönde ise %2,6 olarak rapor etmiştir. Göksel (2019) UP oryantasyonunu DDY'si olmayan bireylerde; %87,5 vertikal yönde, %9,5 horizontal yönde, %3 ise kıvrımlı olarak bildirmiştir. Bu çalışmada, vertikal yönde UP oryantasyonu %96, horizontal %3, kıvrımlı UP oryantasyonu ise %1 oranında izlendi.

Göksel (2019), DDY grubunda UP oryantasyon tiplerini incelediğinde; vertikal yönde %75,5, horizontal yönde %12,5 ve kıvrımlı olarak %12 oranlarında saptamıştır. Bu çalışmada ise vertikal yönde %86, horizontal yönde %6,5 ve kıvrımlı olarak %7,5 oranları belirlendi.

Göksel (2019), UP oryantasyon tipinin kontrol grubunda %87,5 ve DDY grubunda %75,5 ile en sık olarak vertikal tip olduğunu; kontrol grubunda %3, DDY grubunda %12 ile en az olarak ise kıvrımlı tip olduğunu görmüştür. Bu çalışmada da kontrol grubunda sağ ve sol tarafta en sık ve en az görülen tipler açısından Göksel (2019) ile benzer sonuca ulaşıldı. En sık görülen tip kontrol grubunda %96 oranında vertikal tip iken en az görülen tip %1 oranında kıvrımlı tiptir. DDY grubunda ise Göksel (2019) ile benzer şekilde sağ ve sol tarafta en sık görülen tip vertikal (%86) oldu. En az görülen tipler sağ tarafta horizontal (%5), sol tarafta ise kıvrımlı (%7) olarak bulundu.

NSD tiplerini inceleyen araştırmalarda birkaç farklı sınıflamaya göre değerlendirilmeler yapılmıştır (Mladina, 1987; Earwaker, 1993). DDY'si olmayan bireylerde Wee ve ark. (2012), Prasad ve ark. (2013), Dikici ve Durgut (2021) yaptıkları BT çalışmasında Mladina sınıflamasına göre NSD'yi incelemişlerdir. Wee ve ark. (2012) 970 hastada; tip 1'i %35,4, tip 2'yi %27,9, tip 3'ü %8,8, tip 4'ü %17, tip 5'i %6,8, tip 6'yı %4,1, tip 7'yi %0 oranında izlerken; Prasad ve ark. (2013) 120 hastada tip 1'i %21, tip 2'yi %27,1, tip 3'ü %14,9, tip 4'ü %14,9, tip 5'i %9,6, tip 6'yı %7,89 ve tip 7'yi %4,38 olarak saptamış; Dikici ve Durgut (2021) 157 hastada, tip 1'i %38,9, tip 2'yi %39,5, tip 3'ü %10,8, tip 4'ü %1,9, tip 5'i %5,1 ve tip 6'yı %3,2 oranında tespit etmiştir. Dikici ve Durgut (2021) ayrıca NSD'yi taraf yönünden değerlendirmiş ve %45,9 sağ tarafa, %52,9 ise sol tarafa deviasyon gördüklerini rapor etmiştir.

Moshfeghi ve ark. (2020) 386 hastada yaptıkları KIBT çalışmasında; aynı sınıflamayı kullanarak NSD tip oranlarını; tip 1 %19,4, tip 2 %6,2, tip 3 %20,7, tip 4 %5,4, tip 5 %4,4, tip 6 %0,3 ve tip 7 %30,3 olarak belirtmişlerdir. %13,2 oranında ise NSD'nin mevcut olmadığını bildirmişlerdir.

Bu tez çalışmasında kontrol grubunda Mladina sınıflaması kullanıldı ve tip 1 %18, tip 2 %1, tip 3 %19, tip 4 %7, tip 5 %3, tip 6 %0 ve tip 7 %21 oranında görüldü. Ayrıca %21 oranında

NSD'nin mevcut olmadığı izlendi. En sık ve en az görülen tipler Moshfeghi ve ark. (2020) ile paralel olarak sırasıyla tip 7 ve tip 6 olarak belirlendi. Yapılan taraf değerlendirilmesinde %33 sağ tarafa, %44 sol tarafa doğru NSD olduğu saptandı. Dikici ve Durgut (2021) ile paralel olarak sol tarafta NSD oranının daha yüksek olduğu görüldü.

Dedeoğlu ve ark. (2016) ise NSD'yi anterior ve posterior olarak incelemişler ve NSD görülme sıklığını DDY grubunda %91,7 oranında rapor etmişlerdir.

Altun ve Dumlu (2023) yaptıkları KIBT çalışmasında; 100 sağlıklı, 100 DDY'li hastada NSD'yi Earwaker'ın sınıflamasına göre değerlendirmiş olup NSD görülme sıklığını DDY grubunda %67 olarak saptamıştır. Aynı sınıflamayı kullanan Göksel (2019) DDY grubunun %92'sinde NSD tespit etmiş ve bu deviasyonların %34'ünün sağa, %58'inin ise sola doğru olduğunu bildirmiştir.

Kuijpers ve ark. (2014) CBCT ile 187 DDY'li bireyde yaptığı çalışmada, NSD'yi %34 oranında bulmuştur. Suzuki ve ark. (1999) DDY'li bireylerde %89 oranında NSD tespit etmiştir.

Bu çalışmada DDY grubunda Mladina sınıflamasına göre NSD tipleri; tip 1 %3, tip 2 %7, tip 3 %2, tip 4 %12, tip 5 ve tip 6 %0, tip 7 %71 oranlarında bulundu ve %5 hastada NSD mevcut olmadığı izlendi. Bu tez çalışması, DDY'li bireylerde NSD'yi Mladina sınıflamasına göre inceleyen ilk çalışmadır. Yapılan taraf değerlendirmesinde, NSD'nin sağ tarafta %31, sol tarafta %64 oranında olduğu görüldü. Bu sonuç Göksel (2019) ile uyumlu olarak izlendi.

Mølsted ve Dahl (1990), Kolbenstvedt ve ark. (2002), Suri ve ark. (2008), Starbuck ve ark. (2014) yaptıkları çalışmalarda, unilateral DDY'li hastalarda nazal septumun yüksek oranda yarık hattıyla aynı tarafa deviye olduğu sonucuna ulaşmışlardır. Bu çalışmada da önceki çalışmalarla aynı sonuca varıldı.

DDY'si olmayan bireylerde NSP değerlendiren çalışmalar incelendiğinde; Çalışkan ve ark. (2016) %30,7, Banan ve ark. (2016) %28,6, Öz (2018) %21,3 ve Göksel (2019) %69 oranlarında NSP mevcudiyeti bildirmiştir.

Ayrıca Göksel (2019) NSP varlığını DDY grubunda %50 oranında belirlemiştir.

Mureşan ve ark. (2021) DDY'si olmayan bireylerde yaptıkları KIBT çalışmasında; 190 bireyin görüntüsünü değerlendirmiş ve anatomik lokalizasyonlarına göre NSP'yi sınıflamışlardır. Bu sınıflamaya göre NSP tiplerinin görülme sıklığında; tip 1 %26,9, tip 2 %7,01, tip 3 %7,6, tip 4 %71,34 ve tip 5 %14,05 olarak görülmüştür.

Bu çalışmada hem sağlıklı hem DDY grubu için NSP incelenirken; Mureşan ve ark. (2021) tarafından yapılan sınıflama kullanıldı ve böylelikle DDY'li bireylerde bu sınıflamaya göre NSP inceleyen ilk çalışma oldu. Sağlıklı grupta NSP, tip 1 %28, tip 2 ve tip 3 %1, tip 4 % 64 ve tip 5 %6 oranlarında; DDY grubunda ise, tip 1 % 59, tip 2 ve tip 3 %0, tip 4 % 40 ve tip 5 %1 oranlarında izlendi.

HK'yı değerlendiren Çalışkan ve ark. (2016) DDY'si olmayan bireylerde HK görülme sıklığını %1,5 olarak saptamıştır. Yapılan taraf değerlendirmesinde ise sağ tarafta %0,6, sol tarafta %0,9 oranında HK olduğu bildirilmiştir. Bu tez çalışmasında sağlıklı bireylerde %65 gibi yüksek bir oranda HK tespit edildi. HK'ların %65'inin unilateral olduğu, ayrıca %35'inin sağ ve %30'unun sol tarafta yerleşim gösterdiği belirlendi.

Literatürde HK ve NSD arasında bir ilişki olduğu düşünülmüş olup bu aralarındaki ilişkiyi açıklamak için iki teori öne sürülmüştür. İlk ve yaygın olarak kabul gören teori, kontralateral konkanın hipertrofisinin NSD'ye karşı telafi edici bir reaksiyon olarak ortaya çıktığını belirtir. İkinci teori ise nazal konkanın tek taraflı büyümesinin genetik nedenlerden veya erken yaştaki bir travmadan kaynaklandığını ve bu durumun, çocukluk ve ergenlik dönemi boyunca büyüyen nazal septum üzerinde baskı oluşturması sonucu nazal septumun karşı tarafa doğru sapmasına yol açtığıdır (Rohrich ve ark., 2001; Egeli ve ark., 2004; Shetty ve ark.,2021).

Egeli ve ark. (2004) ile Orhan ve ark. (2014) DDY'si olmayan bireylerde, NSD ile inferior konka hipertrofisi arasındaki ilişkiyi incelemiş ve NSD olmayan tarafta, NSD olan tarafa göre inferior konka hipertrofisi olduğunu istatistiksel olarak anlamlı izlemiştir. Demir ve ark. (2015) NSD ile orta konka hipertrofisi arasındaki ilişkiyi değerlendirmiş ve orta konkanın kemik ve mukozal yapı alanı ölçümleri, konkav taraftaki orta konkada diğer tarafa göre anlamlı derecede daha büyük olarak görülmüştür. Bu tez çalışmasında da diğer çalışmalara paralel olarak NSD olmayan tarafta orta konkanın hipertrofik olduğu hem kontrol grubunda hem de DDY grubunda istatistiksel olarak anlamlı bulundu ($p<0,001$).

Nazal hava yolunu değerlendiren Drake ve ark. (1993), DDY'ye sahip bireyler ve sağlıklı kişilerde nazal hava yolu boyutlarının yaş ile artış gösterdiğini ve yaşın nazal havayolu boyutu üzerinde belirleyici bir faktör olduğunu ortaya koymuştur.

Loftus ve ark. (2016) ise yaptıkları BT çalışmasında 62 kişi incelenmiş ve bu bireyleri 20-30 yaş, 40-50 yaş ve 70 yaş ve üzeri olmak üzere sınıflandırmıştır. Çalışma, yaş ile intranazal kavite hacminin arttığını ve erkeklerin intranazal kavite hacminin kadınlara göre daha geniş

olduğunu ortaya koymuştur. Ayrıca, bu çalışmada vücut kitle indeksinin intranazal kavite hacmi üzerinde bir etkisi olmadığı bildirilmiştir.

Önceki yapılan çalışmalarda yaş ve cinsiyetin nazal kavite hacmi üzerinde belirleyici bir etkisi olduğu sonucu bulunmuştur. Bu nedenle çalışmamızda kontrol grubu için DDY'li bireyler ile mümkün olan en yakın yaşa sahip ve en eşit şekilde cinsiyet dağılımı olan bireyler seçildi. Bu çalışma retrospektif bir çalışma olduğu için kişilerin fiziksel özelliklerinin nazal kavite hacmi üzerine etkisi değerlendirilemedi. Ancak Loftus ve ark. (2016) çalışmalarında vücut kitle indeksinin intranazal kavite hacmi üzerinde bir etkisinin olmadığı yönünde bir sonuca varmıştır. Bu nedenle bireylerin fiziksel özelliklerinin değerlendirilememesinin bu çalışmada limitasyon oluşturmadığı düşünülmektedir ancak kesin bir sonuca varmak için Loftus ve ark. (2016) tarafından yapılan çalışmaya benzer ileri çalışmalara ihtiyaç duyulmaktadır.

Starbuck ve ark. (2014), 29 unilateral ve 21 bilateral DDY'li bireyde yaptığı çalışmada nazal hava yolu ve septal varyasyonları incelemişlerdir. Nazal hava yolunu belirlerken lateral kesitte orbitale ve poriondan geçen çizgiyi, frontal kesitte nazion ve mentondan geçen çizgiyi ve ek olarak birçok anatomik noktayı referans alarak nazal hava yolu hacminin sınırlarını çizmişlerdir. Bu çalışma sonucunda bilateral DDY'ye sahip bireylerin unilateral DDY'ye sahip bireylere göre total nazal hava yolu hacminin daha küçük boyutta olduğu rapor edilmiştir.

Farzal ve ark. (2016); 10 sağlıklı, 10 unilateral DDY'ye ve 10 bilateral DDY'ye sahip toplam 30 bireyde yaptığı volümetrik nazal kavite analizi araştırmasında, unilateral ve bilateral DDY'ye sahip bireylerin nazal kavite hacminin sağlıklı bireylere göre daha düşük olduğu sonucuna varmıştır.

Heuzé (2019) yaptığı BT çalışmasında; sağlıklı 15 kadın ve 15 erkek birey değerlendirmiş olup, anteriorda apertiro piriformis, posteriorda *choanae* ve ek olarak 16 anatomik noktayı referans alarak nazal kavite hava yolu hacmini belirlemiş ve incelemiştir. Ancak bu çalışmada kadın ve erkek nazal kavite havayolu hacmi arasında istatistiksel olarak anlamlı bir fark görülmemiştir.

Ataol (2019) yaptığı araştırmada; sınıf 3 ilişkiye sahip tek taraflı DDY'si bulunan 16 hastanın ve sınıf 3 ilişkiye sahip sağlıklı 16 bireyin nazal hava yolu hacmini Glupker ve ark. (2015) tarafından belirlenen sınırları referans alarak değerlendirmiş ve tek taraflı DDY'ye sahip bireylerin nazal hava yolu hacminin sağlıklı bireylere göre daha geniş olduğunu belirtmiştir.

Bu tez çalışmasında DDY'ye sahip bireylerin ve kontrol grubunun nazal kavite hacmi Ataol (2019) gibi Glupker ve ark. (2015) tarafından belirlenen sınırlar kullanılarak hesaplandı. Bu çalışmada Farzal ve ark. (2016) ile Ataol'dan (2019) farklı olarak DDY'ye sahip bireyler ve

kontrol grubu arasında nazal kavite hacmi arasında istatistiksel olarak anlamlı bir fark görülmedi. Cinsiyet değerlendirilmesinde ise; DDY ve kontrol grubunda Loftus ve ark. (2016) ile paralel olarak ve Heuzé (2019) ile farklı olarak erkeklerin nazal kavite hacminin kadınlara göre istatistiksel olarak anlamlı derecede geniş olduğu sonucuna ulaşıldı.

Önceki yapılan çalışmalarda sağlıklı ya da DDY'li hastalarda osteomeatal kompleks anatomik varyasyonlarının ve patolojilerinin varlığının, nazal kavite hacmi üzerine etkisini inceleyen çalışmaya rastlanılmadı. Bu çalışma bu parametreleri inceleyen ilk çalışma olma niteliğindedir.

Maksiller, etmoid ve frontal sinüsler orta meatusa drene olur. Osteomeatal komplekste akışın herhangi bir şekilde engellenmesi, sinüslerde kaçınılmaz sorunlara yol açar. Anatomik bir varyasyon, paranazal sinüslerin drenaj yollarında tıkanıklığa ve obstrüksiyona neden olarak kronik sinüzite zemin hazırlayabilir. Günümüzde sinüzit tedavisi için yapılan birçok cerrahi işlem, çeşitli görüntüleme yöntemleri ile osteomeatal kompleks bölgesine odaklanmaktadır. Endoskopik sinüs cerrahisi öncesinde bu bölgedeki anatomik varyasyonların ve patolojilerin net bir şekilde tespit edilmesi cerrahi tedaviyi başarılı bir şekilde yönlendirmek için oldukça önemlidir.

Çalışmamızda dudak ve damak yarıklı hastalarda sağlıklı popülasyona kıyasla osteomeatal komplekste yer alan anatomik varyasyonlar arasında istatistiksel olarak anlamlı farklılıklar bulunmuş olup bu konuda literatürde yeterli çalışma olmadığı sonucuna ulaşılmıştır. Dudak damak yarıklı hastalara ait anatomik varyasyonların farklılıklarını daha iyi anlayabilmek için sağlıklı popülasyon ile karşılaştırmalı ileri çalışmaların yapılması önerilir.

SONUÇ

1. Yaptığımız çalışmada OMK anatomik varyasyonlarının rastlanma sıklığı, diğer çalışmalar ile uyumluluk gösterdi. Ancak, bu anatomik varyasyonların rastlanma sıklığı hakkında literatürde kesin sonuçlar bulunmamaktadır. Bu çalışmalardaki farklılıkların, genetik ve ırksal farklılıklardan kaynaklanabileceği düşünülmektedir.
2. Çalışmalardaki farklı insidanslarda anatomik varyasyon görülmesinin sebebinin, varyasyonların farklı tanımlamalara göre incelenmesi olduğu düşünülmektedir. Bu nedenle, çalışmalarda standardizasyon sağlanabilmesi için tanımların standart hale getirilmesi önerilmektedir.
3. Anatomik varyasyonları değerlendirirken, çalışmalarda kullanılan görüntüleme yönteminin aynı olması ve inceleme kesit derinliklerinin yakın değerlere sahip olmasının, çalışmalar arasında standardizasyon sağlanabilmesi için önemli olduğu düşünülmektedir.
4. KIBT'ın kesit aralığının dar olması, voksellerin izotropik olması ve koronal, sagittal, aksiyal ve çapraz kesitlerde görüntüleme olanağı sağlaması ile osteomeatal kompleksin anatomik varyasyonlarını değerlendirmek için etkili bir görüntüleme yöntemi olduğu düşünülmektedir.
5. Bu tez çalışmasında DDY'li bireylerde, sağlıklı popülasyona kıyasla OMK'da yer alan anatomik varyasyonlar ve patolojiler arasında istatistiksel olarak anlamlı farklılıklar bulundu ve bu konuda literatürde yeterli çalışma olmadığı sonucuna varıldı. DDY'li bireylere ait anatomik varyasyonların farklılıklarını daha iyi anlayabilmek için, sağlıklı popülasyon ile karşılaştırmalı ileri çalışmalar yapılmalıdır.
6. Nazal kavite hacmi değerlendirilirken tutarlı ve standart sonuçlar elde edebilmek için hacim ölçümünde kullanılan yazılım programlarının ve belirlenen referans noktalarının standardize edilmesi önerilmektedir.

8.KAYNAKLAR

Abdulhameed, F.D., Sabbagh H.J.,Hummaida T.I.,Alamoudi N.M.(2014). Epidemiology of non-syndromic orofacial cleft (nsofc) in medina, saudi arabia. *Experimental And Clinical Cardiology*, *20*(7), 505-516.

Aksungur, E. H., Bıçakçı, K., Inal, M., Akgül, E., Binokay, F., Aydoğan, B., & Oğuz, M. (1999). CT demonstration of accessory nasal turbinates: secondary middle turbinate and bifid inferior turbinate. *European journal of radiology*, *31*(3), 174–176. https://doi.org/10.1016/s0720-048x(98)00130-2

Aktaş, D., Kalcıoğlu, M. T., Kutlu, R., Özturan, O., & Öncel, S. (2003). The relationship between the concha bullosa, nasal septal deviation and sinusitis. *Rhinology, 41*(2), 103–106.7

Alghamdi, F. S., Albogami, D., Alsurayhi, A. S., Alshibely, A. Y., Alkaabi, T. H., Alqurashi, L. M., Alahdal, A. A., Saber, A. A., & Almansouri, O. S. (2022). Nasal Septal Deviation: A Comprehensive Narrative Review. *Cureus, 14*(11), e31317. https://doi.org/10.7759/cureus.31317

Allori, A. C., Mulliken, J. B., Meara, J. G., Shusterman, S., & Marcus, J. R. (2017). Classification of Cleft Lip/Palate: Then and Now. *The Cleft palate-craniofacial journal : official publication of the American Cleft Palate-Craniofacial Association, 54*(2), 175–188. https://doi.org/10.1597/14-080

Alois, C. I., & Ruotolo, R. A. (2020). An overview of cleft lip and palate. *JAAPA : official journal of the American Academy of Physician Assistants, 33*(12), 17–20. https://doi.org/10.1097/01.JAA.0000721644.06681.06

Alswairki, H. J. R., El-Sayed, F. A. A., Fouda, M. Y., Fahim, F. H., Haque, S., & Alam, M. K. (2019). Incidence of Egyptian live births of cleft lip and/or palate in Cairo, Luxor, Aswan and New Valley Governorates: A survey study in 237,783 children. *Pesquisa Brasileira em Odontopediatria e Clínica Integrada*, *19*, e4695.

Altun, B. D., & Dumlu, A. (2023). Evaluation of maxillary sinus volumes and pathologies in children with and without cleft lip and palate using cone beam computed tomography. *Orthodontics & craniofacial research*, 10.1111/ocr.12718. Advance online publication. https://doi.org/10.1111/ocr.12718

Al-Qudah M. (2008). The relationship between anatomical variations of the sino-nasal region and chronic sinusitis extension in children. *International journal of pediatric otorhinolaryngology*, *72*(6), 817–821. https://doi.org/10.1016/j.ijporl.2008.02.006

Angélico, F. V., Jr, & Rapoport, P. B. (2013). Analysis of the Agger nasi cell and frontal sinus ostium sizes using computed tomography of the paranasal sinuses. *Brazilian journal of otorhinolaryngology*, *79*(3), 285–292. https://doi.org/10.5935/1808-8694.20130052

Antoszewski, B., & Fijałkowska, M. (2013). The prevalence of cleft lip and/or palate in children from Łódź in years 2001-2010. *Polski przeglad chirurgiczny*, *85*(6), 329–332. https://doi.org/10.2478/pjs-2013-0049

Ataol,M.(2017). Cerrahi tedavisi tamamlanmış tek taraflı dudak damak yarığı hastalarında nazal havayolu hacminin ve nazal fonksiyonun değerlendirilmesi [Uzmanlık Tezi, Atatürk Üniversitesi].

Atsal, G., Demir, E., Yıldırım, O., Edizer, D. T., & Olgun, L. (2022). The Relationship Between Degree of Nasal Septum Deviation With Sinonasal Structures and Variations. *The Journal of craniofacial surgery, 33*(5), e447–e449. https://doi.org/10.1097/SCS.0000000000008274

Aykut, M., Gümüşburun, E., Müderrïs, S., & Adıgüzel, E. (1994). The secondary nasal middle concha. *Surgical and radiologic anatomy: SRA, 16*(3), 307–309. https://doi.org/10.1007/BF01627687

Babai, A., & Irving, M. (2023). Orofacial Clefts: Genetics of Cleft Lip and Palate. *Genes, 14*(8), 1603. https://doi.org/10.3390/genes14081603

Banan, R., Dalili, Z., Sigaroudi, A. K. ve Sedaghati, M. J. (2016). Evaluation of anatomical variations of paranasal sinuses in cone-beam computed tomography (cbct) of patients with chronic rhinosinusitis in comparing with normal ındividuals. *Journal Of Dentomaxillofacial Radiology, Pathology And Surgery*, *4*(4), 1-6. doi:10.18869/acadpub.3dj.4.4.1

Banan, R., Kajan, Z. D., Sigaroudi, A. K. S. K. ve Sedaghati, M. J. (2016). Evaluation of anatomical variations of paranasal sinuses in cone-beam computed tomography (cbct) of patients with chronic rhinosinusitis in comparing with normal ındividuals. *Journal Of Dentomaxillofacial Radiology Pathology And Surgery*, *4*(4), 1-6.https://doi.org/10.18869/acadpub.3dj.4.4.1

Bandyopadhyay, R., Biswas, R., Bhattacherjee, S., Pandit, N., & Ghosh, S. (2015). Osteomeatal Complex: A Study of Its Anatomical Variation Among Patients Attending North Bengal Medical College and Hospital. *Indian journal of otolaryngology and head and neck surgery: official publication of the Association of Otolaryngologists of India*, *67*(3), 281–286. https://doi.org/10.1007/s12070-015-0874-z

Bansal, A., Reddy, S. G., Chug, A., Markus, A. F., & Kuijpers-Jagtman, A. M. (2022). Nasal symmetry after different techniques of primary lip repair for unilateral complete cleft lip with or without cleft of the alveolus and palate: A systematic review. *Journal of cranio-maxillo-facial surgery : official publication of the European Association for Cranio-Maxillo-Facial Surgery, 50*(12), 894–909. https://doi.org/10.1016/j.jcms.2022.12.006

Beale, T. J., Madani, G., & Morley, S. J. (2009). Imaging of the paranasal sinuses and nasal cavity: normal anatomy and clinically relevant anatomical variants. *Seminars in ultrasound, CT, and MR, 30*(1), 2–16. https://doi.org/10.1053/j.sult.2008.10.011

Berger, Z. E., & Dalton, L. J. (2009). Coping with a cleft: psychosocial adjustment of adolescents with a cleft lip and palate and their parents. *The Cleft palate-craniofacial journal : official publication of the American Cleft Palate-Craniofacial Association*, *46*(4), 435–443. https://doi.org/10.1597/08-093.1

Bolger, W. E., Butzin, C. A., & Parsons, D. S. (1991). Paranasal sinus bony anatomic variations and mucosal abnormalities: CT analysis for endoscopic sinus surgery. *The Laryngoscope, 101*(1 Pt 1), 56–64. https://doi.org/10.1288/00005537-199101000-00010

Bulut, D. G. ve Köse, E. (2017). Diş hekimliğinde konik ışınlı bilgisayarlı tomografi kullanımı: literatür taraması. *Journal Of İnternational Dental Sciences*, (1), 1-17. DOI: 10.21306/jids.2017.1.26

Calderón, M. A., Lozewicz, S., Prior, A., Jordan, S., Trigg, C. J., & Davies, R. J. (1994). Lymphocyte infiltration and thickness of the nasal mucous membrane in perennial and

seasonal allergic rhinitis. *The Journal of allergy and clinical immunology*, *93*(3), 635–643. https://doi.org/10.1016/s0091-6749(94)70075-3

Caversaccio, M., Boschung, U., & Mudry, A. (2011). Historical review of Haller's cells. *Annals of anatomy = Anatomischer Anzeiger : official organ of the Anatomische Gesellschaft, 193*(3), 185–190. https://doi.org/10.1016/j.aanat.2011.02.006

Cellina, M., Gibelli, D., Cappella, A., Martinenghi, C., Belloni, E., & Oliva, G. (2020). Nasal cavities and the nasal septum: Anatomical variants and assessment of features with computed tomography. *The neuroradiology journal, 33*(4), 340–347. https://doi.org/10.1177/1971400920913763

Chastain, J. B., & Sindwani, R. (2006). Anatomy of the orbit, lacrimal apparatus, and lateral nasal wall. *Otolaryngologic clinics of North America, 39*(5), 855–vi. https://doi.org/10.1016/j.otc.2006.07.003

Cheng, S. Y., Yang, C. J., Lee, C. H., Liu, S. C., Kuo, C. Y., Lee, J. C., & Shih, C. P. (2017). The association of superior attachment of uncinate process with pneumatization of middle turbinate: a computed tomographic analysis. *European archives of oto-rhino-laryngology : official journal of the European Federation of Oto-Rhino-Laryngological Societies (EUFOS) : affiliated with the German Society for Oto-Rhino-Laryngology - Head and Neck Surgery, 274*(4), 1905–1910. https://doi.org/10.1007/s00405-016-4441-3

Chong, D. K., Somasundaram, M., Ho, E., Dhooghe, N. S., & Fisher, D. M. (2022). Comparison of Presurgical Anthropometric Measures of Right and Left Complete Unilateral Cleft Lip and/or Palate. *Plastic and reconstructive surgery*, *149*(2), 248e–253e. https://doi.org/10.1097/PRS.0000000000008769

Chong, V. F., Fan, Y. F., Lau, D., & Sethi, D. S. (1998). Functional endoscopic sinus surgery (FESS): what radiologists need to know. *Clinical radiology, 53*(9), 650–658. https://doi.org/10.1016/s0009-9260(98)80291-2

College and Hospital. Indian journal of otolaryngology and head and neck surgery : official publication of the Association of Otolaryngologists of India, 67(3), 281–286. https://doi.org/10.1007/s12070-015-0874-z

Çakur, B., Sümbüllü, M. A., & Durna, N. B. (2011). Aplasia and agenesis of the frontal sinus in Turkish individuals: a retrospective study using dental volumetric tomography. *International journal of medical sciences, 8*(3), 278–282. https://doi.org/10.7150/ijms.8.278

Çalışkan, A., Sumer, A. P. ve Bulut, E. (2016). Evaluation of anatomical variations of the nasal cavity and ethmoidal complex on cone-beam computed tomography. *Japanese Society For Oral And Maxillofacial Radiology*, *33*, 51-59. https://10.1007/s11282-016-0248-6

Çelikoğlu, M., Büyük, S. K., Şekerci, A. E., Uçar, F. I., & Cantekin, K. (2014). Three-dimensional evaluation of the pharyngeal airway volumes in patients affected by unilateral cleft lip and palate. *American journal of orthodontics and dentofacial orthopedics : official publication of the American Association of Orthodontists, its constituent societies, and the American Board of Orthodontics*, *145*(6), 780–786. https://doi.org/10.1016/j.ajodo.2014.02.008

Çukurova, I., Çetinkaya, E. A., Demirhan, E., & Avcı, A. (2011). Long-term histological examination of inferior concha after radiofrequency thermal ablation. *The Journal of laryngology and otology, 125*(2), 158–161. https://doi.org/10.1017/S0022215110001532

Dahlstrom, K., & Olinger, A. (2014). Anatomic description of the middle meatus and classification of the hiatus semilunaris into five types based upon morphological characteristics. *Clinical anatomy (New York, N.Y.), 27*(2), 176–181. https://doi.org/10.1002/ca.22255

Drake, A. F., Davis, J. U., & Warren, D. W. (1993). Nasal airway size in cleft and noncleft children. *The Laryngoscope*, *103*(8), 915–917. https://doi.org/10.1288/00005537-199308000-00014

Damiano, P. C., Tyler, M. C., Romitti, P. A., Momany, E. T., Jones, M. P., Canady, J. W., Karnell, M. P., & Murray, J. C. (2007). Health-related quality of life among preadolescent children with oral clefts: the mother's perspective. *Pediatrics*, *120*(2), e283–e290. https://doi.org/10.1542/peds.2006-2091

Dasar, U., & Gökçe, E. (2016). Evaluation of variations in sinonasal region with computed tomography. *World journal of radiology, 8*(1), 98–108. https://doi.org/10.4329/wjr.v8.i1.98

Dedeoğlu, N., Altun, O., Küçük, E. B., Altındis, S., & Hatunoğlu, E. (2016). Evaluation of the anatomical variation in the nasal cavity and paranasal sinuses of patients with cleft lip and palate using cone beam computed tomography. *Bratislavske lekarske listy*, *117*(12), 691–696. https://doi.org/10.4149/BLL_2016_133

Demir, D., Asil, K., Güven, M., Kayabaşoğlu, G., & Yılmaz, M. S. (2015). Assessment of the correlation between nasal septal deviation and compensatory hypertrophy of the middle turbinate. *European archives of oto-rhino-laryngology : official journal of the European Federation of Oto-Rhino-Laryngological Societies (EUFOS) : affiliated with the German Society for Oto-Rhino-Laryngology - Head and Neck Surgery*, *272*(10), 2847–2851. https://doi.org/10.1007/s00405-014-3387-6

Devaraja, K., Doreswamy, S. M., Pujary, K., Ramaswamy, B., & Pillai, S. (2019). Anatomical Variations of the Nose and Paranasal Sinuses: A Computed Tomographic Study. *Indian journal of otolaryngology and head and neck surgery : official publication of the Association of Otolaryngologists of India*, *71*(Suppl 3), 2231–2240. https://doi.org/10.1007/s12070-019-01716-9

Dikici, O. ve Durgut, O. (2021). The relationship between nasal septal deviation and anatomical variations of the paranasal sinus. *The European Research Journal*, *7*(2), 170-176. https://doi.org/10.18621/eurj.645582

Earwaker J. (1993). Anatomic variants in sinonasal CT. *Radiographics : a review publication of the Radiological Society of North America, Inc*, *13*(2), 381–415. https://doi.org/10.1148/radiographics.13.2.8460226

Egeli, E., Demirci, L., Yazıcı, B., & Harputluoğlu, U. (2004). Evaluation of the inferior turbinate in patients with deviated nasal septum by using computed tomography. *The Laryngoscope*, *114*(1), 113–117. https://doi.org/10.1097/00005537-200401000-00020

El-Din, W. A. N., Madani, G. A., Fattah, I. O. A., Mahmoud, E., & Essawy, A. S. (2021). Prevalence of the anatomical variations of concha bullosa and its relation with sinusitis among Saudi population: a computed tomography scan study. *Anatomy & cell biology, 54*(2), 193–201. https://doi.org/10.5115/acb.20.247

El-Taher, M., AbdelHameed, W. A., Alam-Eldeen, M. H., & Haridy, A. (2019). Coincidence of Concha Bullosa with Nasal Septal Deviation; Radiological Study. *Indian journal of otolaryngology and head and neck surgery : official publication of the Association of Otolaryngologists of India, 71*(Suppl 3), 1918–1922. https://doi.org/10.1007/s12070-018-1311-x

Ercan, I., Çakır, B. O., Sayın, I., Başak, M., & Turgut, S. (2006). Relationship between the superior attachment type of uncinate process and presence of agger nasi cell: a computer-assisted anatomic study. *Otolaryngology--head and neck surgery : official journal of American Academy of Otolaryngology-Head and Neck Surgery*, *134*(6), 1010–1014. https://doi.org/10.1016/j.otohns.2006.01.021

Ersözlü T, Gültekin E. (2020). Rhinolith in the concha bullosa as a rare location: a case report. *Journal of International Medical Research, 48*(8). doi:10.1177/0300060520951019

Farzal, Z., Walsh, J., Lopes de Rezende Barbosa, G., Zdanski, C. J., Davis, S. D., Superfine, R., Pimenta, L. A., Kimbell, J. S., & Drake, A. F. (2016). Volumetric nasal cavity analysis in children with unilateral and bilateral cleft lip and palate. *The Laryngoscope, 126*(6), 1475–1480. https://doi.org/10.1002/lary.25543

Finucane BT, Tsui BC, Santora AH. *Anatomy of the Airway In: Proceedings of the Principles of Airway Management*. Springer, 2011: 21-25.

Fişekçioğlu, E. ve El-Zuki, M. (2015). Manyetik rezonans görüntülemede paranazal sinüs patolojileri. *Turkiye Klinikleri J Oral Maxillofac Radiol-Special Topics*, *1*(1), 83-8

Friedman, M., Landsberg, R., Schults, R. A., Tanyeri, H., & Caldarelli, D. D. (2000). Frontal sinus surgery: endoscopic technique and preliminary results. *American journal of rhinology*, *14*(6), 393–403. https://doi.org/10.2500/105065800779954266

Friedrich, R. E., Fraederich, M., & Schoen, G. (2017). Frequency and volumetry of infraorbital ethmoid cells (Haller cells) on cone-beam computed tomograms (CBCT) of the mid-face. *GMS Interdisciplinary plastic and reconstructive surgery DGPW*, *6*, Doc07. https://doi.org/10.3205/iprs000109

Glupker, L., Kula, K., Parks, E., Babler, W., Stewart, K., & Ghoneima, A. (2015). Three-dimensional computed tomography analysis of airway volume changes between open and closed jaw positions. *American journal of orthodontics and dentofacial orthopedics : official publication of the American Association of Orthodontists, its constituent societies, and the American Board of Orthodontics*, *147*(4), 426–434. https://doi.org/10.1016/j.ajodo.2014.11.025

Göksel,S. (2019).Konik ışınlı bilgisayarlı tomografi kullanılarak osteomeatal kompleksin anatomik varyasyonlarının dudak damak yarıklı hastalar ile sağlıklı popülasyon karşılaştırılarak retrospektif değerlendirilmesi [Uzmanlık Tezi, İstanbul Üniversitesi]

Güngör, G., Okur, N., & Okur, E. (2016). Uncinate Process Variations and Their Relationship with Ostiomeatal Complex: A Pictorial Essay of Multidedector Computed Tomography (MDCT) Findings. *Polish journal of radiology, 81*, 173–180. https://doi.org/10.12659/PJR.895885

Gruszka, K., Aksoy, S., Różyło-Kalinowska, I., Gülbeş, M. M., Kalinowski, P., & Orhan, K. (2022). A comparative study of paranasal sinus and nasal cavity anatomic variations between the Polish and Turkish Cypriot Population with CBCT. *Head & face medicine*, *18*(1), 37. https://doi.org/10.1186/s13005-022-00340-3

Hosseinabad, H. H., Derakhshandeh, F., Mostaajeran, F., Abdali, H., Davari, H. A., Hassanzadeh, A., & Kummer, A. W. (2015). Incidence of velopharyngeal insufficiency and oronasal fistulae after cleft palate repair: A retrospective study of children referred to Isfahan Cleft Care Team between 2005 and 2009. *International journal of pediatric otorhinolaryngology, 79*(10), 1722–1726. https://doi.org/10.1016/j.ijporl.2015.07.035

IPDTOC Working Group (2011). Prevalence at birth of cleft lip with or without cleft palate: data from the International Perinatal Database of Typical Oral Clefts (IPDTOC). *The Cleft palate-craniofacial journal : official publication of the American Cleft Palate-Craniofacial Association*, *48*(1), 66–81. https://doi.org/10.1597/09-217

Janović, N., Ćoćić, A., Stamenić, M., Janović, A., & Djurić, M. (2020). Side asymmetry in nasal resistance correlate with nasal obstruction severity in patients with septal deformities: Computational fluid dynamics study. *Clinical otolaryngology : official journal of ENT-UK ; official journal of Netherlands Society for Oto-Rhino-Laryngology & Cervico-Facial Surgery, 45*(5), 718–724. https://doi.org/10.1111/coa.13563

Jensen, B. L., Kreiborg, S., Dahl, E., & Fogh-Andersen, P. (1988). Cleft lip and palate in Denmark, 1976-1981: epidemiology, variability, and early somatic development. *The Cleft palate journal*, *25*(3), 258–269.

Jin, L., Tan, S., Fan, K., Wang, Y., & Yu, S. (2023). Research Progress of Hydrogen on Chronic Nasal Inflammation. *Journal of inflammation research, 16,* 2149–2157. https://doi.org/10.2147/JIR.S413179

Joe, J. K., Ho, S. Y., & Yanagisawa, E. (2000). Documentation of variations in sinonasal anatomy by intraoperative nasal endoscopy. *The Laryngoscope*, *110*(2 Pt 1), 229–235. https://doi.org/10.1097/00005537-200002010-00008

Kalabalık, F. (2015). Bilateral maksiller sinüs hacminin çevre anatomik yapılar, gömülü dişler ve diş eksikliği ile ilişkisinin konik ışınlı bilgisayarlı tomografi ile değerlendirilmesi [Doktora Tezi, İzmir Katip Çelebi Üniversitesi].

Kantarcı, M., Karasen, R. M., Alper, F., Onbaş O., Okur, A., & Karaman, A. (2004). Remarkable anatomic variations in paranasal sinus region and their clinical importance. *European journal of radiology, 50*(3), 296–302. https://doi.org/10.1016/j.ejrad.2003.08.012

Kayalıoğlu, G., Oyar, O., & Govşa, F. (2000). Nasal cavity and paranasal sinus bony variations: a computed tomographic study. *Rhinology*, *38*(3), 108–113.

Kaygusuz, A., Haksever, M., Akduman, D., Aslan, S., & Sayar, Z. (2014). Sinonasal anatomical variations: their relationship with chronic rhinosinusitis and effect on the severity of disease-a computerized tomography assisted anatomical and clinical study. *Indian journal of otolaryngology and head and neck surgery : official publication of the Association of Otolaryngologists of India*, *66*(3), 260–266. https://doi.org/10.1007/s12070-013-0678-y

Keir, J. (2009). Why do we have paranasal sinuses? *The Journal of Laryngology & Otology*, *123*(1), 4–8. doi:10.1017/S0022215108003976

Kennedy DW, Zinreich SJ.(1988). The Functional Endoscopic Approach to Inflammatory Sinus Disease: Current Perspectives and Technique Modifications. *American Journal of Rhinology, 2*(3),89-96. https://doi:10.2500/105065888781693078

Kernahan D. A. (1971). The striped Y--a symbolic classification for cleft lip and palate. *Plastic and reconstructive surgery, 47*(5), 469–470. https://doi.org/10.1097/00006534-197105000-00010

Kernahan, D. A., & Stark, R. B. (1958). A new classification for cleft lip and cleft palate. *Plastic and reconstructive surgery and the transplantation bulletin, 22*(5), 435–441. https://doi.org/10.1097/00006534-195811000-00001

Kolbenstvedt, A., Aaløkken, T. M., Arctander, K., & Johannessen, S. (2002). CT appearances of unilateral cleft palate 20 years after bone graft surgery. *Acta radiologica (Stockholm, Sweden : 1987)*, *43*(6), 567–570. https://doi.org/10.1080/j.1600-0455.2002.430605.x

Kramer, F. J., Gruber, R., Fialka, F., Sinikovic, B., Hahn, W., & Schliephake, H. (2009). Quality of life in school-age children with orofacial clefts and their families. *The Journal of craniofacial surgery*, *20*(6), 2061–2066. https://doi.org/10.1097/SCS.0b013e3181be8892

Kuijpers, M. A. R., Pazera, A., Admiraal, R. J., Bergé, S. J., Vissink, A., & Pazera, P. (2014). Incidental findings on cone beam computed tomography scans in cleft lip and palate patients. *Clinical oral investigations*, *18*(4), 1237–1244. https://doi.org/10.1007/s00784-013-1095-z

Lal D., Hwang P.H.(2019).*Frontal Sinus Surgery: A Systematic Approach.* Almanya: Springer International Publishing.

Landsberg, R., & Friedman, M. (2001). A computer-assisted anatomical study of the nasofrontal region. *The Laryngoscope, 111*(12), 2125–2130. https://doi.org/10.1097/00005537-200112000-00008

Lee, C. W., Hwang, S. M., Lee, Y. S., Kim, M. A., & Seo, K. (2015). Prevalence of orofacial clefts in Korean live births. *Obstetrics & gynecology science*, *58*(3), 196–202. https://doi.org/10.5468/ogs.2015.58.3.196

Lewis, C. W., Jacob, L. S., Lehmann, C. U., & SECTION ON ORAL HEALTH (2017). The Primary Care Pediatrician and the Care of Children With Cleft Lip and/or Cleft Palate. *Pediatrics, 139*(5), e20170628. https://doi.org/10.1542/peds.2017-0628

Lloyd G. A. (1990). CT of the paranasal sinuses: study of a control series in relation to endoscopic sinus surgery. *The Journal of laryngology and otology, 104*(6), 477–481. https://doi.org/10.1017/s0022215100112927

Lloyd, G. A., Lund, V. J., & Scadding, G. K. (1991). CT of the paranasal sinuses and functional endoscopic surgery: a critical analysis of 100 symptomatic patients. *The Journal of laryngology and otology*, *105*(3), 181–185. https://doi.org/10.1017/s0022215100115300

Loftus, P. A., Wise, S. K., Nieto, D., Panella, N., Aiken, A., & DelGaudio, J. M. (2016). Intranasal volume increases with age: Computed tomography volumetric analysis in adults. *The Laryngoscope*, *126*(10), 2212–2215. https://doi.org/10.1002/lary.26064

Lund, V.J. (1997). Anatomy and Physiology of the Nasal Cavity and Paranasal Sinuses. In: Raeburn, D., Giembycz, M.A. (eds) Rhinitis: Immunopathology and Pharmacotherapy. Respiratory Pharmacology and Pharmacotherapy. Birkhäuser Basel. https://doi.org/10.1007/978-3-0348-9181-3_1

Mathew, R., Omami, G., Hand, A., Fellows, D., & Lurie, A. (2013). Cone beam CT analysis of Haller cells: prevalence and clinical significance. *Dento maxillo facial radiology, 42*(9), 20130055. https://doi.org/10.1259/dmfr.20130055

Marazita, M. L., Field, L. L., Tunçbilek, G., Cooper, M. E., Goldstein, T., & Gürsu, K. G. (2004). Genome-scan for loci involved in cleft lip with or without cleft palate in

consanguineous families from Turkey. *American journal of medical genetics. Part A, 126A*(2), 111–122. https://doi.org/10.1002/ajmg.a.20564

Maru, Y. K., & Gupta, V. (2001). Anatomic variations of the bone in sinonasal C.T. *Indian journal of otolaryngology and head and neck surgery : official publication of the Association of Otolaryngologists of India*, *53*(2), 123–128. https://doi.org/10.1007/BF02991504

Maru, Y. K., & Gupta, Y. (1999). Concha bullosa: Frequency and appearances on sinonasal CT. *Indian journal of otolaryngology and head and neck surgery : official publication of the Association of Otolaryngologists of India, 52*(1), 40–44. https://doi.org/10.1007/BF02996431

Mathew, R., Omami, G., Hand, A., Fellows, D., & Lurie, A. (2013). Cone beam CT analysis of Haller cells: prevalence and clinical significance. *Dento maxillo facial radiology*, *42*(9), 20130055. https://doi.org/10.1259/dmfr.20130055

Millard, T., & Richman, L. C. (2001). Different cleft conditions, facial appearance, and speech: relationship to psychological variables. *The Cleft palate-craniofacial journal : official publication of the American Cleft Palate-Craniofacial Association*, *38*(1), 68–75. https://doi.org/10.1597/1545-1569_2001_038_0068_dccfaa_2.0.co_2

Mladina R. (1987). The role of maxillar morphology in the development of pathological septal deformities. *Rhinology*, *25*(3), 199–205.

Mohebbi, A., Ahmadi, A., Etemadi, M., Safdarian, M., & Ghourchian, S. (2012). An epidemiologic study of factors associated with nasal septum deviation by computed tomography scan: a cross sectional study. *BMC ear, nose, and throat disorders*, *12*, 15. https://doi.org/10.1186/1472-6815-12-15

Mølsted, K., & Dahl, E. (1990). Asymmetry of the maxilla in children with complete unilateral cleft lip and palate. *The Cleft palate journal*, *27*(2), 184–192. https://doi.org/10.1597/1545-1569(1990)027<0184:aotmic>2.3.co;2

Moshfeghi, M., Abedian, B., Ghazizadeh Ahsaie, M., & Tajdini, F. (2020). Prevalence of Nasal Septum Deviation Using Cone-Beam Computed Tomography: A Cross-Sectional Study. *Contemporary clinical dentistry, 11*(3), 223–228. https://doi.org/10.4103/ccd.ccd_110_19

Mossey, P. A., & Modell, B. (2012). Epidemiology of oral clefts 2012: an international perspective. *Frontiers of oral biology*, *16*, 1–18. https://doi.org/10.1159/000337464

Most, S. P., & Rudy, S. F. (2017). Septoplasty: Basic and Advanced Techniques. *Facial plastic surgery clinics of North America, 25*(2), 161–169. https://doi.org/10.1016/j.fsc.2016.12.002

Mureşan, A. N., Mogoantă, C. A., Stănescu, R., & Rusu, M. C. (2021). The sinus septi nasi and other minor pneumatizations of the nasal septum. *Romanian journal of morphology and embryology = Revue roumaine de morphologie et embryologie*, *62*(1), 227–231. https://doi.org/10.47162/RJME.62.1.22

Nasreddine, G., El Hajj, J., & Ghassibe-Sabbagh, M. (2021). Orofacial clefts embryology, classification, epidemiology, and genetics. *Mutation research. Reviews in mutation research*, *787*, 108373. https://doi.org/10.1016/j.mrrev.2021.108373

Neskey, D., Eloy, J. A., & Casiano, R. R. (2009). Nasal, septal, and turbinate anatomy and embryology. *Otolaryngologic clinics of North America, 42*(2), 193–vii. https://doi.org/10.1016/j.otc.2009.01.008

Netter, F. H. (2010). Atlas of Human Anatomy. Birleşik Krallık: Elsevier Health Sciences.

Netto, B., Piltcher, O. B., Meotti, C. D., Lemieszek, J., & Isolan, G. R. (2015). Computed tomography imaging study of the superior attachment of the uncinate process. *Rhinology, 53*(2), 187–191. https://doi.org/10.4193/Rhino14.174

Ogle, O. E., Weinstock, R. J., & Friedman, E. (2012). Surgical anatomy of the nasal cavity and paranasal sinuses. *Oral and maxillofacial surgery clinics of North America, 24*(2), 155–vii. https://doi.org/10.1016/j.coms.2012.01.011

Orhan, I., Aydın, S., Örmeci, T., & Yılmaz, F. (2014). A radiological analysis of inferior turbinate in patients with deviated nasal septum by using computed tomography. *American journal of rhinology & allergy*, *28*(1), e68–e72. https://doi.org/10.2500/ajra.2014.28.4007

Orhan, İ., Soylu, E., Altın, G., Yılmaz, F., Çalım, Ö. F. ve Örmeci, T.(2014) .Paranazal sinüs anatomik varyasyonlarının bilgisayarlı tomografi ile analizi. *Abant Medicaljournal*, *3*(2), 145-149. doi: 10.5505/abantmedj.2014.84803

Öz,M.(2018). Nazal kavite ve paranazal sinüslerin anatomik varyasyonlarının konik ışınlı bilgisayarlı tomografi ile incelenmesi [Uzmanlık Tezi, Ondokuz Mayıs Üniversitesi].

Palomo, J. M., Kau, C. H., Palomo, L. B., & Hans, M. G. (2006). Three-dimensional cone beam computerized tomography in dentistry. *Dentistry today*, *25*(11), 130–135.

Paulsen F, Waschke J. Sobotta atlas of human anatomy: Head, Neck, and Neuroanatomy. 15 ed. Munich: Elsevier GmbH; 2011: 58-67

Pérez-Piñas, Sabaté, J., Carmona, A., Catalina-Herrera, C. J., & Jiménez-Castellanos, J. (2000). Anatomical variations in the human paranasal sinus region studied by CT. *Journal of anatomy*, *197 (Pt 2)*(Pt 2), 221–227. https://doi.org/10.1046/j.1469-7580.2000.19720221.x

Prasad, S., Varshney, S., Bist, S. S., Mishra, S., & Kabdwal, N. (2013). Correlation study between nasal septal deviation and rhinosinusitis. *Indian journal of otolaryngology and head and neck surgery : official publication of the Association of Otolaryngologists of India, 65*(4), 363–366. https://doi.org/10.1007/s12070-013-0665-3

Rao, V. M., & el-Noueam, K. I. (1998). Sinonasal imaging. Anatomy and pathology. *Radiologic clinics of North America, 36*(5), 921–vi. https://doi.org/10.1016/s0033-8389(05)70069-5

Richman L. C. (1997). Facial and speech relationships to behavior of children with clefts across three age levels. *The Cleft palate-craniofacial journal : official publication of the American Cleft Palate-Craniofacial Association*, *34*(5), 390–395. https://doi.org/10.1597/1545-1569_1997_034_0390_fasrtb_2.3.co_2

Rohrich, R. J., Krueger, J. K., Adams, W. P., Jr, & Marple, B. F. (2001). Rationale for submucous resection of hypertrophied inferior turbinates in rhinoplasty: an evolution. *Plastic and reconstructive surgery*, *108*(2), 536–546. https://doi.org/10.1097/00006534-200108000-00040

Sadler, T. W. (2015). Langman's Medical Embryology. Birleşik Krallık: Wolters Kluwer

Setó-Salvia, N., & Stanier, P. (2014). Genetics of cleft lip and/or cleft palate: association with other common anomalies. *European journal of medical genetics, 57*(8), 381–393. https://doi.org/10.1016/j.ejmg.2014.04.003

Shapira, Y., Lubit, E., Kuftinec, M. M., & Borell, G. (1999). The distribution of clefts of the primary and secondary palates by sex, type, and location. *The Angle orthodontist*, *69*(6), 523–528. https://doi.org/10.1043/0003-3219(1999)069

Shetty, S. R., Al Bayatti, S. W., Al-Rawi, N. H., Marei, H., Reddy, S., Abdelmagyd, H. A., Narasimhan, S., Al Kawas, S., & Mathew, A. (2021). Analysis of inferior nasal turbinate width and concha bullosa in subjects with nasal septum deviation: a cone beam tomography study. *BMC oral health*, *21*(1), 206. https://doi.org/10.1186/s12903-021-01576-2

Singh Gendeh, H., & Singh Gendeh, B. (2022). Paranasal Sinuses Anatomy and Anatomical Variations. IntechOpen. doi: 10.5772/intechopen.103733

Smedegaard, L., Marxen, D., Moes, J., Glassou, E. N., & Scientsan, C. (2008). Hospitalization, breast-milk feeding, and growth in infants with cleft palate and cleft lip and palate born in Denmark. *The Cleft palate-craniofacial journal : official publication of the American Cleft Palate-Craniofacial Association, 45*(6), 628–632. https://doi.org/10.1597/07-007.1

Solmaz, Ş. (1999). FESS sonrası burun lavajında kullanılan solüsyonların iyileşme sürecine etkisi [Yüksek Lisans Tezi, İstanbul Üniversitesi]

Som, P. M., & Naidich, T. P. (2013). Illustrated review of the embryology and development of the facial region, part 1: Early face and lateral nasal cavities. AJNR. *American journal of neuroradiology, 34*(12), 2233–2240. https://doi.org/10.3174/ajnr.A3415

Som, P. M., & Naidich, T. P. (2014). Illustrated review of the embryology and development of the facial region, part 2: Late development of the fetal face and changes in the face from the newborn to adulthood. AJNR. *American journal of neuroradiology, 35*(1), 10–18. https://doi.org/10.3174/ajnr.A3414

Stallman, J. S., Lobo, J. N., & Som, P. M. (2004). The incidence of concha bullosa and its relationship to nasal septal deviation and paranasal sinus disease. AJNR. *American journal of neuroradiology, 25*(9), 1613–1618.

Stammberger, H. R., Kennedy, D. W., & Anatomic Terminology Group (1995). Paranasal sinuses:anatomic terminology and nomenclature. *The Annals of otology, rhinology & laryngology. Supplement, 167,* 7–16.

Stammberger, H., & Posawetz, W. (1990). Functional endoscopic sinus surgery. Concept, indications and results of the Messerklinger technique. *European archives of oto-rhino-laryngology : official journal of the European Federation of Oto-Rhino-Laryngological Societies (EUFOS) : affiliated with the German Society for Oto-Rhino-Laryngology - Head and Neck Surgery, 247*(2), 63–76. https://doi.org/10.1007/BF00183169

Stammberger, H., & Wolf, G. (1988). Headaches and sinus disease: the endoscopic approach. *The Annals of otology, rhinology & laryngology. Supplement, 134*, 3–23. https://doi.org/10.1177/00034894880970s501

Starbuck, J. M., Friel, M. T., Ghoneima, A., Flores, R. L., Tholpady, S., & Kula, K. (2014). Nasal airway and septal variation in unilateral and bilateral cleft lip and palate. *Clinical anatomy (New York, N.Y.)*, *27*(7), 999–1008. https://doi.org/10.1002/ca.22428

Suleiman, A. M., Hamzah, S. T., Abusalab, M. A., & Samaan, K. T. (2005). Prevalence of cleft lip and palate in a hospital-based population in the Sudan. *International journal of paediatric dentistry*, *15*(3), 185–189. https://doi.org/10.1111/j.1365-263X.2005.00626.x

Suri, S., Utreja, A., Khandelwal, N., & Mago, S. K. (2008). Craniofacial computerized tomography analysis of the midface of patients with repaired complete unilateral cleft lip and palate. *American journal of orthodontics and dentofacial orthopedics : official publication of the American Association of Orthodontists, its constituent societies, and the American Board of Orthodontics*, *134*(3), 418–429. https://doi.org/10.1016/j.ajodo.2006.09.065

Suzuki, H., Yamaguchi, T., & Furukawa, M. (1999). Rhinologic computed tomographic evaluation in patients with cleft lip and palate. *Archives of otolaryngology--head & neck surgery*, *125*(9), 1000–1004. https://doi.org/10.1001/archotol.125.9.1000

Swanson J.W. (2021).*Global Cleft Care in Low-Resource Settings.* Almanya: Springer International Publishing.

Temur, K. T. (2018). Maksiller sinüs patolojilerinin ve osteomeatal kompleksin radyolojik olarak değerlendirilmesi. *Archives Medical Review Journal* , *27*(3), 328-345 . doi:10.17827/aktd.383275

Tolarová M. (1987). A study of the incidence, sex-ratio, laterality and clinical severity in 3,660 probands with facial clefts in Czechoslovakia. *Acta chirurgiae plasticae*, *29*(2), 77–87.

Vaid, S., & Vaid, N. (2022). Sinonasal Anatomy. *Neuroimaging clinics of North America, 32*(4), 713–734. https://doi.org/10.1016/j.nic.2022.07.007

Vasegh, Z., & Ghazizadeh Ahsaie, M. (2021). Large Rhinolith Mimicking Atypical Odontogenic Pain: Case Report and Brief Review of the Literature. *Case reports in dentistry, 2021,* 5550187. https://doi.org/10.1155/2021/5550187

von Arx, T., Lozanoff, S., & Bornstein, M. M. (2019). Extraoral anatomy in CBCT – a literature review. Part 1: Nasoethmoidal region. *Swiss dental journal, 129*(10), 804–815.

Wani, A. A., Kanotra, S., Lateef, M., Ahmad, R., Qazi, S. M., & Ahmad, S. (2009). CT scan evaluation of the anatomical variations of the ostiomeatal complex. *Indian journal of otolaryngology and head and neck surgery : official publication of the Association of Otolaryngologists of India*, *61*(3), 163–168. https://doi.org/10.1007/s12070-009-0059-8

Wee, J. H., Kim, D. W., Lee, J. E., Rhee, C. S., Lee, C. H., Min, Y. G., & Kim, D. Y. (2012). Classification and prevalence of nasal septal deformity in Koreans according to two classification systems. *Acta oto-laryngologica, 132 Suppl 1*, S52–S57. https://doi.org/10.3109/00016489.2012.661077

Wormald P. J. (2003). The agger nasi cell: the key to understanding the anatomy of the frontal recess. *Otolaryngology--head and neck surgery : official journal of American Academy of Otolaryngology-Head and Neck Surgery, 129*(5), 497–507. https://doi.org/10.1016/S0194-59980301581-X

Wormald,P.J. (2012).*Endoscopic Sinus Surgery: Anatomy, Three-Dimensional Reconstruction, and Surgical Technique.* Thieme.

Wormald, P. J., Hoseman, W., Callejas, C., Weber, R. K., Kennedy, D. W., Citardi, M. J., Senior, B. A., Smith, T. L., Hwang, P. H., Orlandi, R. R., Kaschke, O., Siow, J. K., Szczygielski, K., Goessler, U., Khan, M., Bernal-Sprekelsen, M., Kuehnel, T., & Psaltis, A. (2016). The International Frontal Sinus Anatomy Classification (IFAC) and Classification of the Extent of Endoscopic Frontal Sinus Surgery (EFSS*). International forum of allergy & rhinology, 6*(7), 677–696. https://doi.org/10.1002/alr.21738

Yann Heuzé. What Does Nasal Cavity Size Tell us about Functional Nasal Airways?. Bulletins et Mémoires de la Société d'anthropologie de Paris, 2019, 31 (1-2), pp.69-76. https://doi.org/10.3166/bmsap-2018-0011

Yegin, Y., Çelik, M., Şimşek, B. M., Olgun, B., vd. (2016). Türk toplumunda agger nasi hücresi görülme sıklığı; anatomik bilgisayarlı tomografi çalışması. İstanbul Bilim Üniversitesi Florence Nightingale Tıp Dergisi, 2(2), 84-89. https://doi.org/10.5606/fng.btd.2016.017

Yılmaz, H. N., Özbilen, E. Ö., & Üstün, T. (2019). The Prevalence of Cleft Lip and Palate Patients: A Single-Center Experience for 17 Years. *Turkish journal of orthodontics*, *32*(3), 139–144. https://doi.org/10.5152/TurkJOrthod.2019.18094

Yousem D. M. (1993). Imaging of sinonasal inflammatory disease. *Radiology*, *188*(2), 303–314. https://doi.org/10.1148/radiology.188.2.8327669

Zinreich, S. J., Kennedy, D. W., Rosenbaum, A. E., Gayler, B. W., Kumar, A. J., & Stammberger, H. (1987). Paranasal sinuses: CT imaging requirements for endoscopic surgery. *Radiology, 163*(3), 769–775. https://doi.org/10.1148/radiology.163.3.3575731

9.ÖZGEÇMİŞ

KİŞİSEL BİLGİLER

Adı Soyadı	TUĞBA CEBECİ
Akademik unvan/pozisyon	ARAŞTIRMA GÖREVLİSİ
Görev yeri	MARMARA ÜNİVERSİTESİ DİŞ HEKİMLİĞİ FAKÜLTESİ AĞIZ,DİŞ VE ÇENE RADYOLOJİSİ ANABİLİM DALI
Telefon numarası	053……..
E-posta adresi	……..

EĞİTİM BİLGİLERİ

Yıl	Bölüm	Kurum
2021-HALEN	AĞIZ,DİŞ VE ÇENE RADYOLOJİSİ ANABİLİM DALI	MARMARA ÜNİVERSİTESİ DİŞ HEKİMLİĞİ FAKÜLTESİ
2013-2019	DİŞ HEKİMLİĞİ FAKÜLTESİ	İSTANBUL MEDİPOL ÜNİVERSİTESİ

İŞ TECRÜBESİNE AİT BİLGİLER .

Tarih Aralığı	Kurum	Görev
2021-HALEN	MARMARA ÜNİVERSİTESİ DİŞ HEKİMLİĞİ FAKÜLTESİ	ARAŞTIRMA GÖREVLİSİ

10.BİLİMSEL FAALİYETLER

Cebeci T., Polat Akmansoy B. Konik Işınlı Bilgisayarlı Tomografi ile Maksiller ve Mandibular Premolar Dişlerin Kök Kanal Morfolojisinin İncelenmesi. TDB 27. Uluslararası Diş Hekimliği Kongresi, Sözlü Sunum, Ankara, Türkiye, 26-29 Ekim 2023

11.EKLER

Ek-1: Marmara Üniversitesi Tıp Fakültesi Klinik Araştırmalar Etik Kurulu Karar Formu