ADHAD

Akciğer
Damar Hastalıkları
Araştırma Derneği

3. ULUSAL ADHAD KONGRESİ
PULMONER HİPERTANSİYON 2020
(DİJİTAL KONGRE)

27-29 KASIM 2020



AKCİĞER DAMAR HASTALIKLARI ARAŞTIRMA DERNEĞİ
Hacı Emin Efendi Sokak, Maya Apartmanı, Teşvikiye Mah. Şişli, İstanbul / TÜRKİYE
T: +90 212 230 25 37 **F:** +90 212 232 11 09
kucukoglu3@yahoo.com - gulongen@gmail.com - www.adhad.org

GENX KONGRE
İcadiye Cad. No:3 Kuzguncuk 34674 İstanbul **T:** +90 216 310 11 00
F: +90 216 310 06 00 info@genx.com.tr / www.genx.com.tr
genx_mice twitter.com/GenX_MICE

3.Ulusal ADHAD Kongresi,
Pulmoner Hipertansiyon 2020
ADHAD DİJİTAL 2020
27-29 KASIM 2020

SS-001 NADİR BİR OLGU: İZOLE SAĞ PULMONER ARTER AGENEZİSİ

Serap Argun Barış[1], Sevtap Doğan[2], Özgür Barış[3], İrem Karaüzüm[4]
[1]*Kocaeli Üniversitesi Tıp Fakültesi, Göğüs Hastalıkları Anabilim Dalı, Kocaeli*
[2]*Kocaeli Üniversitesi Tıp Fakültesi, Radyoloji Anabilim Dalı, Kocaeli*
[3]*Derince Eğitim Ve Araştırma Hastanesi, Kalp Ve Damar Cerrahisi Bölümü, Kocaeli*
[4]*Kocaeli Üniversitesi Tıp Fakültesi, Kardiyoloji Anabilim Dalı, Kocaeli*

Amaç: Erişkinlerde izole tek taraflı pulmoner arter yokluğu nadir görülen bir konjenital anomalidir. Genellikle semptomsuz klinik seyir nedeniyle tespit edilmez.

Yöntem: Burada izole sağ pulmoner arter agenezisi olan olgu sunulmaktadır.

Bulgular: Olgu sunumu: Solunumsal yakınması olmayan 19 yaş erkek hasta, rutin işyeri taraması sırasında çekilen akciğer grafisi ile tarafımıza başvurdu. Sigara kullanımı olmayan hasta nadiren nargile kullanımı tarifliyordu. Özgeçmişinde özellik yoktu. Fizik muayenesinde, sağ hemitoraks sola kıyasla daha küçük idi. Oda havası SO2: %96 idi. PA akciğer grafisinde sağ hemitoraksta volümde azalma, kalp ve mediastende sağa yer değiştirme izlendi. Çekilen toraks BT'sinde; sağ pulmoner arter izlenmedi (unilateral pulmoner arter agenezisi). Sağ akciğer volümünün azalmış olduğu ve tüm sağ akciğer parankimde bronşial duvarlarda kalınlaşma ve yer yer peribronşial nodüller olduğu (tekrarlayan enfeksiyonlara bağlı?) izlendi (Resim-1). Solunum fonksiyon testinde FVC: 3.97 (%81), FEV1:3.36 (%80), FEV1/FVC: %84, DLCO: 8.34 (%73) idi. 6DYT 460 metre olan hasta test sırasında desatüre olmadı. Olası kardiyak anomaliler açısından değerlendirilen hastada sağ pulmoner arter agenezisi dışında patoloji saptanmadı. Multidisipliner Konseyde değerlendirilen hastaya şuan solunumsal yakınması olmadığı için takip önerildi. Tütün maruziyetinden uzak durması önerildi. Enfeksiyonlardan korunması için influenza ve pnömokok aşıları yapıldı.

Toraks BT bulguları

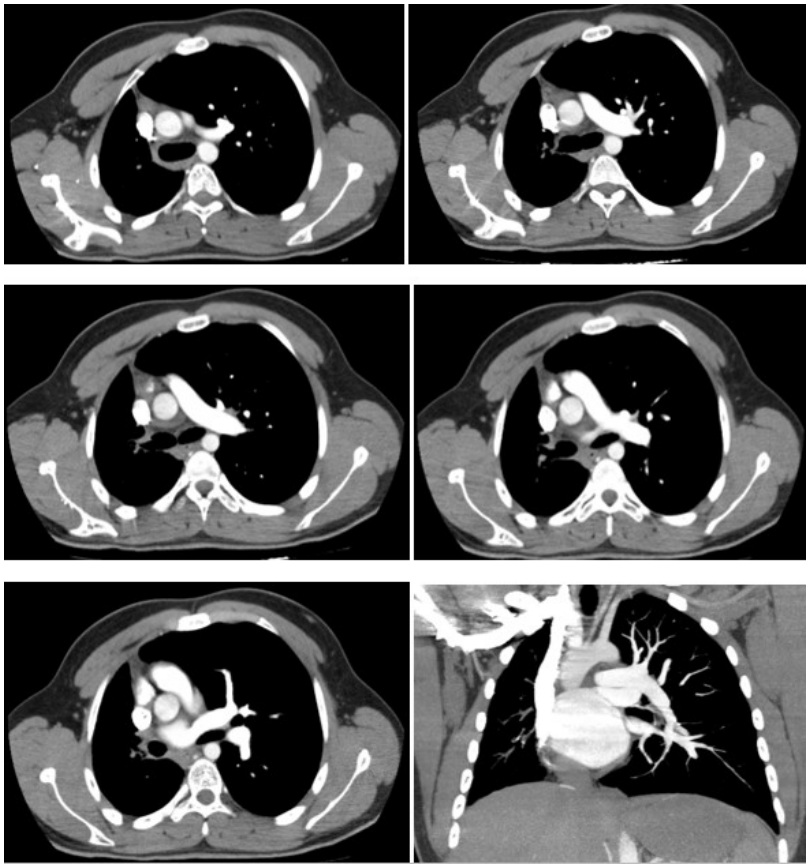

Sonuç: Nadir görülmesi ve erişkinde asemptomatik olması nedeniyle izole pulmoner arter agenezisinin tanısı zor konmaktadır. Fizik muayene ve görüntüleme yöntemleri tanıda önemlidir.

Anahtar Kelimeler: agenezi, pulmoner arter, unilateral

SS-002 TROMBOSİT İNDEKSİNİN KANSER VE PULMONER TROMBOEMBOLİ BİRLİKTELİĞİNDE YOL GÖÖSTERİCİLİĞİ

Ramazan Öcal[1], Nesrin Öcal[2]
[1]*Yüksek İhtisas Üniversitesi, Liv Hospital, Hematoloji Bd, Ankara*
[2]*Sbü, Gülhane Tıp Fakültesi, Göğüs Hastalıkları Ad, Ankara*

Amaç: Pulmoner tromboemboli (PTE) ve kanser birlikteliğinde D-dimer testinin tanısal değeri, bu hasta grubundaki değişken trombosit sayı ve işlevleri nedeniyle değişkenlik gösterir. Bu durum, tromboz ve fibrinolizle ilgili kolay ve güvenilir yeni değerlendirme testlerine ihtiyaç doğurmaktadır. Bu çalışmada, kanser hastalarında PTE'nin öngörülmesinde ve tanısında trombosit sayısından ziyade trombosit fonksiyonlarının değerlendirilmesinin daha yol gösterici olabileceği hipotezini araştırmayı amaçladık.

Yöntem: Son 3 yılda kliniğimizde PTE tanısı alan tüm hastaların klinik, laboratuvar ve radyolojik bulguları retrospektif olarak incelendi. Karşılaştırmalar "kanser tanısı olmayan" ve "kanser tanılı" hastalar arasında yapıldı. Kanser tanılı hastalar ayrıca aktif ve remisyon durumlarına göre değerlendirildi.

Bulgular: PTE tanısı alan 232 hastanın verileri gözden geçirildi. 172 hasta kanser tanısı bulunmayan, 60 hasta ise kanser hastasıydı. D-dimer, ortalama trombosit hacmi (MPV) ve trombosit dağılım genişliği (PDW) değerlerinin kanser hastalarında anlamlı olarak yüksek olduğu bulundu (sırasıyla p = 0.015, p = 0.026, p = 0.023). Öte yandan kanserli hastalarda ortalama trombosit sayısı anlamlı olarak yüksekti (p = 0.05). Aktif kanser hastalarında ortalama D-dimer, Troponin-I, MPV ve PDW değerlerinin anlamlı olarak yüksek olduğu gözlendi (sırasıyla p = 0.05, p = 0.044, p = 0.05 ve p = 0.042). Ancak remisyonda kanser olan hastalarda ortalama trombosit sayısı anlamlı olarak yüksekti (p = 0.05).

Tablo 1

		Cancer-free patients	Cancer patients	*p*
n		172	60	-
Age (years)		67	65	NS
Gender	Female (n, %)	94 (54,65%)	26 (43,33%)	NS
	Male (n, %)	78 (45,35%)	34 (56,66%)	NS
Previous DVT/PTE history (n, %)		29 (16,86%)	9 (15%)	NS
Acute DVT (n, %)		57 (33,14%)	27 (45%)	**0,05**
Well's score		4,17	5,32	**0,045**
PESI points		105,71	122,78	**0,042**
sPESI points		2,12	2,51	NS
Early mortality risk (first 30 days)	High (n, %)	16 (9,3%)	5 (8,33%)	NS
	Intermediate-high (n, %)	39 (22,67%)	24 (40%)	**0,034**
	Intermediate-low (n, %)	56 (32,56%)	27 (45%)	**0,041**
	Low (n, %)	61 (35,46%)	14 (23,33%)	**0,038**
Length of hospital stay (days)		7,01	7,03	NS
Thrombolytic therapy (n, %)		21 (12,21%)	3 (5%)	*
Early mortality rate (first 30 days) (n, %)		14 (8,14%)	7 (11,66%)	NS
D-dimer (ng/mL)		5139,91	9172,82	**0,015**
Trop-I (pg/mL)		113,82	152,67	NS
CK-MB (U/L)		6,66	8,42	NS
Nt-ProBNP		2504,73	2258,38	NS
HGB (g/L)		12,71	11,55	NS
HCT (%)		38,69	36,35	NS
WBC (x10^3 cell/µL)		10,48	11,62	NS
Platelet (x10^3 cell/µL)		292883,67	214661,76	**0,05**
MPV (fL)		8,21	10,01	**0,026**
PDW		9,91	12,31	**0,023**
ESR		46,45	50,25	NS
CRP		74,67	76,31	NS

Kanser tanısı olmayan ve olan hastaların bulgularının karşılaştırılması.

Sonuç: PTE tanı ve prognostik değerlendirmede D-dimer ve trombosit sayıları kanser tanısı olan hastalarda yeterince güvenilir değildir. Trombositlerin morfolojik özellikleri PTE'li kanser hastalarında trombosit sayısından daha belirleyicidir. MPV ve PDW gibi trombosit indeksleri, trombosit fonksiyonlarını iyi yansıtmakta olup kanser hastalarında PTE'nin öngörülmesi, tanısı ve takibinde faydalı olabilir.

Anahtar Kelimeler : kanser, MPV, PDW, pulmoner emboli, tam kan sayımı, trombosit

SS-003 KORONER SİNÜS: İDİYOPATİK PULMONER ARTERİYEL HİPERTANSİYON RİSK SINIFLAMASINDA YENİ BİR PARAMETRE

Begüm Uygur[1], Ayfer Utkusavaş Gürel[2]
[1]*Sbü İstanbul Mehmet Akif Ersoy Göğüs Kalp Ve Damar Cerrahisi Eğitim Ve Araştırma Hastanesi, Kardiyoloji Kliniği, İstanbul*
[2]*Sbü İstanbul Mehmet Akif Ersoy Göğüs Kalp Ve Damar Cerrahisi Eğitim Ve Araştırma Hastanesi, Göğüs Hastalıkları Kliniği, İstanbul*

Amaç: Kalbin venöz sistemi birleşerek atriyoventriküler olukta ilerleyen ve sağ atriyumun posteriyoruna dökülen koroner sinüsü oluşturur. Sağ kalp basınç yüklenmesine sekonder gelişen venöz dönüşteki bozulma koroner sinüs dilatasyonuna yol açabilir. İdiyopatik pulmoner arteriyel hipertansiyon (İPAH), hasta takibinde risk sınıflamasının çok önemli olduğu progresif bir hastalıktır. Bu çalışmanın amacı İPAH hastalarında koroner sinus dilatasyonunun bilinen risk değerlendirme parametreleri ile korelasyonunu araştırmaktır. Literatür taramamıza göre çalışmamız İPAH hastalarında koroner sinüsü risk değerlendirmesi için araştıran ilk çalışmadır.

Yöntem: Çalışmamız tek merkezli 18 (13 kadın, 5 erkek) İPAH hastasının dahil edildiği kesitsel bir çalışmadır. Her hastanın detaylı transtorasik ekokardiyografik incelemesi, laboratuvar değerlendirmesi ve 6 dakika yürüme testi (6DYT) yapılmıştır. Koroner sinüs çapı apikal dört boşluk pencerede posteriyor atriyoventriküler oluktan ölçülmüştür. Koroner sinüs çapı ve risk parametreleri arasındaki korelasyon istatistiksel olarak hesaplanmıştır.

Bulgular: Çalışmanın yaş ortalaması 47±17.88'dir. Koroner sinüs çapı ortanca değeri 8.5 (4-20), 6DYT ortanca değeri 427 (90-630), NT- proBNP ortanca değeri 332.5 (34-2628)'dir. Koroner sinüs çapı, 6DYT ile orta dereceli negatif korele (r:0.55) ve NT- proBNP (r:0.57) ile orta dereceli korele bulunmuştur.

Sonuç: Koroner sinüs çapı, 6DYT ile orta dereceli negatif korele ve NT- proBNP ile orta dereceli korele bulunmuştur. Bilinen risk sınıflandırma parametrelerine ek olarak koroner sinus çapı risk değerlendirilmesinde kullanılabilicek noninvaziv, ek maliyet gerektirmeyen ekokardiyografik bir parametredir.

Anahtar Kelimeler : İdiyopatik pulmoner arteriyel hipertansiyon, koroner sinüs, risk sınıflaması

SS-004 DİKKAT EDİLMESİ GEREKEN BİR KOMBİNASYON: LUPUS, PULMONER ARTERİYEL HİPERTANSİYON VE KRONİK TROMBOEMBOLİK PULMONER HİPERTANSİYON

Nermin Bayar[1], Zehra Erkal[1], Bülent Mutlu[2], Bedrettin Yıldızeli[3]
[1]*Antalya Eğitim Ve Araştırma Hastanesi, Kardiyoloji*
[2]*Marmara Üniversitesi Tıp Fakültesi, Kardiyoloji*
[3]*Marmara Üniversitesi Tıp Fakültesi, Göğüs Cerrahisi*

Amaç: Sistemik lupus eritematosus (SLE) olan hastalarda takipte pulmoner hipertansiyon gelişebilmektedir. Bu durum hastalığın kendi özelliğiyle ilgili olarak pulmoner arteriyel hipertansiyon (PAH) şeklinde olabileceği gibi, lupusa eşlik edebilen antifosfolipid antikor sendromu (AFAS) nedeniyle kronik tromboembolik pulmoner hipertansiyon(KTEPH) olarak da karşımıza çıkabilmektedir.

Yöntem: Kırk altı yaşındaki kadın hasta dispne yakınmasıyla kliniğimize başvurdu. Yapılan tetkiklerinde pulmoner hipertansiyon saptandı. Etyolojiye yönelik incelemeleri esnasında SLE tanısı konuldu. Tanı anında yapılan ventilasyon perfüzyon sintigrafisi normaldi. Hastaya kalp kateterizasyonu yapıldı, PAH ile uyumlu olarak değerlendirildi. Masitentan 1x10mg ve tadalafil 1x40mg tedavileri başlandı. Bir yıl süreyle klinik olarak stabil ve düşük risk profilinde seyreden hastada birinci yılda dispnede artış oldu. Akut pulmoner emboli tanısı konuldu, INR takibi yaptıramayacağını bildirmesi üzerine altı ay süreyle apiksaban 2x5 mg tedavisi uygulandı. Uzun süre stabil seyreden hastada on altıncı ayda tekrar dispne artışı ve klinik tabloda gerileme oldu. Ventilasyon- perfüzyon sintigrafisi ve toraks tomografi bulguları akut pulmoner emboli ile uyumlu olarak değerlendirildi. Antifosfolipid antikor + saptanan hastada varfarin tedavisine başlandı. Beş ay boyunca INR değerleri hedefte(2.5-3.5) olmasına rağmen dispnesi artarak devam eden hastaya kontrol toraks BT ve sintigrafi çekildi, KTEPH ile uyumlu olarak yorumlandı. Hasta balon pulmoner anjiyoplasti veya pulmoner endarterektomi yapılmak üzere bir üst merkeze sevk edildi.

Bulgular: SLE + PAH + KTEPH tanıları konulan hastaya bu merkezde kontrol kalp kateterizasyonu yapıldı, ortalama pulmoner arter basıncı 70mmHg, pulmoner vasküler rezistansı 1600dynes/seconds/cm-5 saptandı. Pulmoner anjiyografiyi takiben, mevcut lezyonların cerrahiye uygun olduğu saptandı. Pulmoner endarterektomi operasyonu uygulandı. Postoperatif kontrolünde hastanın ortalama pulmoner arter basıncının 40mmHg'ya ve pulmoner vasküler rezistansının 400 dynes/seconds/cm-5 'e gerilediği saptandı.

Sonuç: Kollojen doku hastalığı zemininde PAH gelişen hastalarda takipte dispne artışı olduğunda PAH ilerlemiş olabilir. Ancak özellikle lupus gibi AFAS ile birlikteliği sık olan durumlarda tabloya KTEPH eklenmiş olabileceği de unutulmamalıdır. Bu hastalarda antikoagülan ihtiyacı olduğunda, yeni oral antikoagülanlar değil varfarin kullanılması gerektiği de gözden kaçırılmamalıdır.

Pulmoner endarterektomi



Her iki pulmoner arterden organize olmuş trombüs materyali çıkarıldı.

Anahtar Kelimeler : kronik tromboembolik pulmoner hipertansiyon, lupus, pulmoner arteriyel hipertansiyon

SS-005 İDİOPATİK SANTRAL ALVEOLER HİPOVENTİLASYON TANISI ALAN PULMONER HİPERTANSİYON OLGUSU

Füsun Fakılı[1]
[1]*Gaziantep Üniversitesi, Göğüs Hastalıkları Anabilim Dalı, Gaziantep, Türkiye*

Amaç: Santral alveoler hipoventilasyon göğüs duvarı deformitesi, nöromusküler hastalık veya akciğer patolojisi olmaksızın gelişen, hipoksemi ve hiperkapni tablosu ile seyreden, hiperkapniye karşı gerekli santral solunum yanıtının bozulduğu nadir bir hastalıktır. Bu tablo primer, santral sinir sistemini etkileyen bir hastalığa bağlı olarak ya da idiopatik oluşabilir.

Yöntem: Olgu Sunumu

Bulgular: 20 yaşında kadın hasta, acil servise nefes darlığı ve çarpıntı şikayeti ile başvuruyordu. Fizik muayenesinde, dispneik, oda havasında spO2% 72, Nb:140/dk olarak saptandı. Arter kan gazında pH:7.32, pO2:48 mmHg, pCO2:119 mmHg HCO3:61 mmol/L'diydi. Laboratuar sonuçlarında; Hb:15,1 g/dL, NT-proBNP 270 pg/mL'ydi. Kardiyolog tarafından değerlendirilen hastanın yapılan ekokardiyografisinde, sol ventrikül sistolik fonksiyonları normal, EF%65, TY orta derece, pulmoner arter basıncı (PAB) 65 mmHg saptanarak pulmoner emboli ön tanısıyla yoğun bakıma alınıyor. Hastaya göğüs hastalıkları tarafından değerlendirilerek BPAP tedavisi IPAP:14 EPAP:7 mBar olarak başlanıyor ve kan gazı takibi yapıldı. Pulmoner emboli ön tanısı için toraks spiral BT-anjio yapıldı, ana pulmoner arterler ve dallarında trombüse rastlanmadı. Bilateral alt ekstremite doppler USG'de ve yüzeyel femoral venlerde lümen açık, kompresyon testi normal olup, derin ven trombozu (DVT) izlenmedi. Sağ kalp kateterizasyonunda PAB:50 mmHg olup, reversibilite testi negatifti. Hastanın özgeçmişinde; anne ve baba 3. kuşaktan akraba olup, yurt dışında zor doğum öyküsü olduğu ve çocukluk döneminde gelişme geriliği olduğu söylenmiş, ancak tanı aldığı nörolojik hastalık yoktu. 9 yıl önce pulmoner hipertansiyon ön tanısı ile toraks spiral BT-anjio yapılmış, emboli izlenmemiş, ancak pulmoner arter çapı 3,5 cm ölçülmüş. Bu süre içinde mekanik ventilatör ihtiyacı olmamıştı. Tüm romatolojik markerları negatif ve tiroid hormonları normal gelen hasta nöroloji ile konsülte edildi. Kas gücü için yapılan iğne EMG testi normal sınırlarda saptandı, kanda asetilkolin reseptör antikoru normal düzeyde saptandı. Beyin MR incelemesi de normal olan hastada nöromusküler bir patoloji saptanmadı. Takipleri sırasında gündüz ve uykuda desatüre olan hasta uyku laboratuarında oksijen tedavisi altında BPAP titrasyonuna alındı, IPAP:15 ve EPAP:7 mBar basınçla apne-hipopne indeksi 3 olarak saptandı.

Sonuç: Hasta bu bulgularla santral alveoler hipoventilasyon sendromu olarak değerlendirildi. Ev tipi BPAP S/T cihazı IPAP:15 ve EPAP:7 mBar basınçla ve oksijen konsantratörü ile taburcu edildi. Hastanın 1.ay kontrolünde dispne şikayeti yoktu, spO2% 91, kan gazında pH: 7.37, paCO2:77 mmHg olarak saptandı. Kontrol EKO'da PAB 35 mmHg saptandı.

Anahtar Kelimeler : bpap, Hipoventilasyon, polisomnografi, pulmoner hipertansiyon

SS-006 ANA PULMONER ARTERDE YAYGIN TROMBOZ YERLEŞEN VE SAĞ KALP ETKİLENMESİ OLMAYAN HASTA

Bünyamin Sertoğullarından[1]
[1]*İzmir Katip Çelebi Üniversitesi , Göğüs Hastalıkları, İzmir*

Amaç: Giriş ; sağ kalp etkilenmesi Pulmoner emboli olgularında mortalite riskine işaret eden önemli bir bulgudur. Belirgin ana pulmoner arter dolumu olan ve sağ kalp etkilenmesi olmayan bir olgumuzu sunmak istedik.

Yöntem: Olgu; 45 yaşında nefes darlığı halsizlik nedeni ile başvuran erkek olgu 1 hafta önce pnömoni düşünülerek antibiyoterapi almış. Son bir haftada 2 kez minör hemoptizi si olması üzerine acile tekrar başvurmuş. Anamnezinde senkop geçirme , çarpıntı yokmuş ; bilinen akciğer hastalıgı yok, inhaler kullanımı yok. 10 paket yıl sigara çimi var ve aktif smoker. 1 ay önce sağ ayakta travma sonrası çatlak oldugu söylenilmiş. Antikoagülan tedavi almamış. FM; Genel durumu iyi, koopere oryante. Vital bulguları; Tansiyon: 140/70 Nabız:103 solunum sayısı:18/dk saturasyon : % 96 Hastanın Basit Pulmoner emboli risk skoru 0 hesaplandı. Fizik muayenede solunum sesleri olağan, Sol bacakta çap ve ısı artışı mevcut. D-dimer: 1780. Hastaya Toraks BT Anjio ; Pulmoner trunkustan başlayıp her iki ana pulmoner artere lob ve segment dallarına uzanan akut tromboemboli ile uyumlu dolum defektleri gözlendi. Hastaya yapılan Ekokardiyografi ; EF %60, sağ yapılar olağan, major kapak patolojısı mevcut değildi. Alt ekstremite doppler ultrasonografisinde sol alt ekstremite derin venöz sistemi Popliteal ven distal kesimde DVT ile uyumlu bulgular saptandı. Hastaya DMAH tedavisi başlandı hasta 24 saat sonra coumadinize edildi. INR effektif aralığa gelen hasta önerilerle taburcu edildi.

Bulgular: Bugular

Sonuç: Yeni ESC rehberi düşük pulmoner emboli risk skoru olan olgularda da sağ kalp değerlendirmesini önermektedir. Olgumuzu yaygın ana pulmoner arter emboli yüküne rağmen sağ kalp etkilenmemesi nedeniyle sunmak istedik. Bu durum sağ kalp etkilenmesinin tromboz dışı faktörlercede belirlendiğini düşündürmektedir

Anahtar Kelimeler : Pulmoner Emboli, Sağ kalp yetmezliği, sPESI

SS-007 CİDDİ PULMONER HİPERTANSİYONU OLAN SUBVALVÜLER MİTRAL DARLIK VAKASI

Burcu Kodal[1], Ahmet Coşkun Özdemir[1], Selim Kol[1], Armağan Kaya[1], Lütfullah Candan[1], İpek Hüroğlu Efe[1], Ali Nail Kaya[1], Ömer Gedikli[1], Cihan Örem[1]
[1]Karadeniz Teknik Üniversitesi Tıp Fakültesi Kardiyoloji Bölümü

Amaç: Olgu Sunumu Mitral darlığı (MD) pulmoner hipertansiyon (PH)'a en sık neden olan kapak hastalığıdır . Ciddi PH varlığı, kapak cerrahisi sürecinde ve takipte mortalite ve morbiditeyi artırırır. Biz, subvalvüler düzeyde ciddi MD ve kombine pre-postkapiller PH'u olan bir vakamızın tanı ve tedavi sürecini sunmayı amaçladık.

TTE parasternal uzun aks görünümü

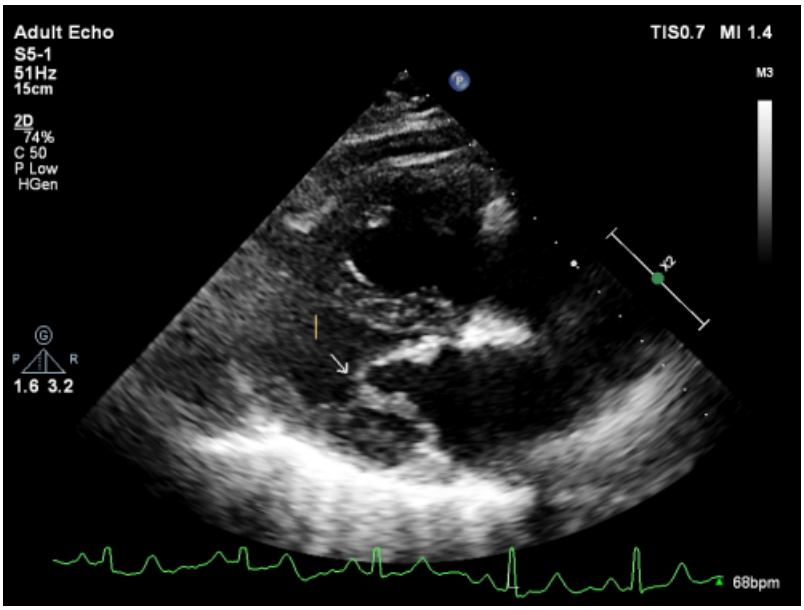

Parasternal uzun aksta subvalvüler düzeydeki kordal füzyon izlenmektedir.

Yöntem: İki yıldır dış merkezde, operasyon gerekmediği belirtilerek kapak hastalığı nedeniyle takip edilen 48 yaşındaki kadın hasta, belirgin nefes darlığı ve sağ kalp yetmezliği bulgularıyla başvurdu.

Bulgular: Ekokardiyografi (EKO)'de kalın ve hareketleri kısıtlı mitral ve aort kapaklar, orta derecede aort yetersizliği ve darlığı izlendi. Planimetrik ölçümle mitral kapak alanı (MKA) 1.5 cm2 iken pressure half time ile 1 cm2 ve kapak üzerindeki ortalama gradiyent 38 mmhg ölçüldü . Gradiyent ve planimetrik kapak alanı uyumsuz bulunan hastada, dikkatle bakıldığında subvalvüler düzeyde kordal füzyon olduğu görüldü. EKO'da sağ boşluklarda genişleme, ileri triküspit yetersizliği (TY) ve 120 mmhg sistolik pulmoner arter basıncı (sPAB) belirlendi. Konsey kararı ile aort ve mitral kapak replasmanı düşünüldü , koroner anjiyografi ve sağ kalp kateterizasyonu (SKK) planlandı. Koroner arterler normaldi, SKK'da pulmoner kapiller uç basıncı (PKUB) 25 mmhg, sPAB 90 ve ortalama PAB 50 mmhg, pulmoner vasküler direnç 5.8 WU ölçüldü, şant bulgusu yoktu. Sol ventrikül diyastol sonu basıncı ile PKUB arasında 20 mmhg gradiyent mevcuttu . Hastada ciddi MD doğrulandı, kombine pre-postkapiller PH tespit edildi. Operasyon öncesi, eşlik edebilecek diğer PH nedenleri solunum fonksiyon testleri, ventilasyon/perfüzyon sintigrafisi ve tomografi çekilerek dışlandı. Hastaya aort ve mitral metal kapak replasmanı ve triküspit kapağa de Vega tamir işlemi yapıldı. 1. ve 8. gün yapılan EKO'da sPAB 50 mmhg, orta derecede TY tespit edildi ve hasta 8. gün taburcu edildi.

Sonuç: Vakamız, ciddi PH'a rağmen sorunsuz bir postoperatif dönem geçirdi ve EKO ile PAB'da belirgin azalma izlendi. Kombine pre-postkapiller PH'u olan hastalar, cerrahi sonrası PH'un devamı yönüyle uzun dönemde de izlenmelidir. Vakamız, muhtemelen, sadece planimetrik olarak MKA yeterli görüldüğü için ciddiyet derecesi doğru değerlendirilememiş ve bu nedenle ciddi PH'un geliştiği, gecikmiş bir MD vakasıydı. MD derecesinin değerlendirilmesinde 1. seviye önerilerin tümü rutin olarak uygulanmalı , sadece valv düzeyi değil subvalvüler ve supravalvüler alanlar da dikkatle değerlendirilmelidir.

Anahtar Kelimeler : İleri mitral darlığı, pulmoner hipertansiyon, subvalvuler stenoz

SS-008 LİTYUM KULLANIMINA BAĞLI GELİŞEN PULMONER ARTERİYEL HİPERTANSİYON OLGUSU

Zehra Erkal[1], Nermin Bayar[1]
[1]*Sbü, Antalya Eğitim Ve Araştırma Hastanesi, Kardiyoloji, Antalya*

Amaç: Son 50 yılda pulmoner hipertansiyon (PAH) gelişimine neden olabilecek pek çok ilaç tespit edilmiştir. Aminorex, fenfluramine, benflurex gibi iştah baskılayıcı ilaçlar, hematolojik malignitelerde kullanılabilen dasatinib bunlara örnek verilebilir. Literatür taramamızda lityum kullanımıyla ilişkilendirilmiş PAH olgusuyla karşılaşmadık.

Yöntem: 50 yaş bayan hasta nefes darlığı şikayeti ile başvurdu. Özgeçmişinde on yıldır lityum tedavisi aldığı fakat iki aydır ilacını kullanmadığı öğrenildi. Transtorasik ekokardiyografide (TTE) sol ventrikül sistolik fonksiyonları normal, sağ kalp boşlukları dilate, ciddi triküspit yetersizlik ve sistolik pulmoner arter basıncı (PAB) 75 mmhg tespit edildi. Transözefageal ekokardiyografide atriyal septal defekt izlenmedi. Ventilasyon perfüzyon sintigrafisi normal sınırlarda idi. Yapılan tetkiklerde herhangi bir romatolojik hastalık tespit edilmedi. Hastaya sağ kalp kateterizasyonu yapıldı. Sistolik PAB 66 mmhg, ortalama PAB 44 mmhg, pulmoner vasküler direnç 6.4 WU ölçüldü. Yüksek doz adenozin ile yapılan vazoreaktivite testinde ortalama PAB 29 mmhg 'ya geriledi. Vazoreaktivite testi pozitif olan hasta yüksek doz diltiazem tedavisi ile taburcu edildi. İki ay sonraki kontrolde hastanın şikayetleri gerilemişti. TTE de sağ kalp boyutları gerilemişti ve sistolik PAB 25mmhg olarak ölçüldü. Mevcut bulgularla hastada lityum tedavisine bağlı pulmoner arteryal hipertansiyon gelişmiş olabileceğini düşündük ve literatüre kazandırmak istedik.

Bulgular: İlaç kullanımıyla ilişkili PAH grup 1 PAH içinde sınıflandırılmıştır. Patofizyolojisi, hemodinamisi ve klinik seyiri diğer gruplardan farklıdır. Ciddi küçük damar kaybı ve obstrüktif vaskülopati ile karakterizedir. İlerleyen sağ kalp yetmezliği ve ölüme sebep olabilir. Genetik yatkınlıkta gelişiminde rol oynamaktadır. Aminorex, fenfluramine, benflurex, dasatinib PAH ile ilişkilendirilmiş ilaçlardır. Genellikle ilaç kesilmesi ile klinik ve hemodinamik değişiklikler geriler fakat sebat ettiği durumlarda olabilir. Bu durumda PAH spesifik tedavi gerekebilir. Bizim hastamızda 10 yıllık lityum kullanım öyküsü mevcuttu. İlaç kullanımını bıraktıktan sonra klinik durumu ve hemodinamik parametreleri hızla düzelen bu hastada ilaca bağlı PAH gelişmiş olabileceğini düşündük.

Sonuç: Sonuç olarak hastaların bir bütün olarak değerlendirilmesi ve aldıkları medikal tedavi açısından sorgulanması her olguda olduğu gibi PAH hastalarına yaklaşımda da çok önemlidir.

Anahtar Kelimeler : lityum, pulmoner hipertansiyon, vazoreaktivite

SS-009 PULMONER HİPERTANSİYON AYIRICI TANISINDA SÜRPRİZ BİRLİKTELİK

Zehra Erkal[1], Nermin Bayar[1]
[1]*Sbü,antalya Eğitim Ve Araştırma Hastanesi, Kardiyoloji, Antalya*

Amaç: Pulmoner hipertansiyonlu (PH) hastaların değerlendirmesinde öncelikle hangi gruba ait olduklarının belirlenmesi ve ona göre tedavi edilmesi gerekmektedir. Ancak hastalar izole olarak tek bir gruba ait olmayabilir.

figür 1



Yöntem: Altmış sekiz yaşında kadın hasta nefes darlığı ile başvurdu. Öyküsünden üç kez pulmoner emboli geçirdiği ve oral antikoagülan tedavi (apixaban 2*5mg) aldığı öğrenildi. Transtorasik ekokardiyografide (TTE) sağ atriyum ve sağ ventrikül geniş, ciddi triküspit yetersizlik ve sistolik pulmoner arter basıncı (PAB) 75 mmHg olarak hesaplandı. Toraks bilgisayarlı tomografisinde (CT) sağ lober segmenter pulmoner arter dallarında pulmoner tromboemboli ile uyumlu dolum defekti izlendi (figür 1), ana pulmoner arter çapı 46 mm ölçüldü. Ventilasyon perfüzyon sintigrafisinde, sağ akciğer üst lob anterior, posterior segmentlerde subsegmenter karakterde perfüzyon defektleri izlendi. Hastaya transözofageal ekokardiyografi (TEE) yapıldı, vena kava superior tip sinüs venosus atriyal septal defekt (ASD) ve parsiyel pulmoner venöz dönüş anomalisi tespit edildi (figür 2). Kalp kateterizasyonunda pulmoner arter sistolik/diyastolik/ortalama basınçları 114/48/76 mmHg, pulmoner kapiller kama basıncı 12 mmHg, pulmoner vasküler direnç 21,8 wu/m2, şant oranı (Qp/Qs 1,2) saptandı. Hem grup 1 hem de grup 4 pulmoner hipertansiyon ile örtüşen bulguları olan hasta inoperatif olarak değerlendirilerek tedavisine ek olarak riociguat başlandı. Tedavi ile hem kliniği hemde 6 dakika yürüme testinde düzelme izlendi.

Bulgular: Yetişkin konjenital kalp hastalıklarının %10 unu ASD oluşturur. ASD lerin de %95 kadarı primum ve sekundum ASD dir. %5 lik kısmını ise sinus venosus ASD oluşturur. Hastalar sıklıkla 5.dekadda nefes darlığı ile karşımıza gelirler. Sinus venosus ASD si olan hastalarda paradoksik emboli sonucu inme gelişebilir. Ancak literatürde olgumuzda olduğu gibi tekrarlayan pulmoner emboli ataklarının eşlik ettiği duruma rastlamadık. Kronik tromboembolik pulmoner hipertansiyon pulmoner hipertansiyon sınıflamasında grup 4'te yer almaktadır. Bu olgularda pulmoner endarterektomi kontrendike değilse seçilmesi gereken tedavidir. Ancak bizim olgumuzdaki gibi cerrahi şansı olmayan veya cerrahi sonrası rezidü pulmoner hipertansiyon saptanan olgular için riociguat tedavisi önerilmektedir. Takipte hastanın gerek klinik gerekse ekokardiyografik ve laboratuvar parametrelerinde olumlu yönde gelişme olması seçilen tedavinin uygun olduğunu düşündürmektedir.

Sonuç: Pulmoner hipertansiyonlu hastaların tedavi kararı ve takibinde hastanın hangi gruba ait olduğunun belirlenmesi çok önemlidir. Ancak bu değerlendirme esnasında kombine vakaların da olabileceği unutulmamalıdır.

Anahtar Kelimeler : ekokardiyografi, Pulmoner hipertansiyon, pumoner emboli

SS-010 PULMONER ARTERİYEL HİPERTANSİYONU OLAN GENÇ HASTADA GÖRÜLEN SOL ANA KORONER ARTER BASISI

Zehra Erkal[1], Nermin Bayar[1]
[1]*Sbü, Antalya Eğitim Ve Araştırma Hastanesi, Kardiyoloji, Antalya*

Amaç: Pulmoner arteriyel hipertansiyon (PAH), altta yatan etyolojiden bağımsız olarak kötü prognozlu bir hastalıktır. Genişleyen pulmoner arter, sol ana koroner arter (LMCA) basısı yaparak miyokardiyal iskemiye ve ani kardiyak ölüme sebep olabilir. Bu durumun erken tanınması ve tedavi edilmesi hayati önem taşımaktadır.

figür 1

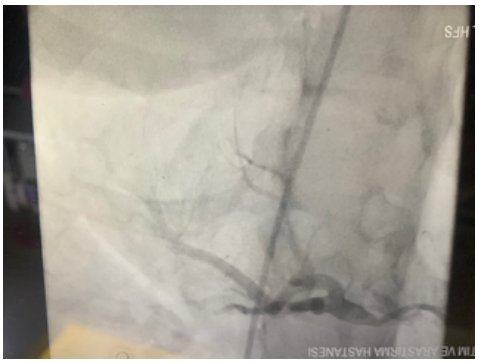

Yöntem: Yirmi dokuz yaşında bayan hasta göğüs ağrısı ve nefes darlığı şikayeti ile kliniğimize başvurdu. Özgeçmişinde özellik yoktu. Transtorasik ekokardiyografide (TTE) sol kalp sistolik fonksiyonları normal, sağ kalp boşlukları ileri derecede dilate idi. Ciddi triküspit yetersizlik ve sistolik pulmoner arter basıncı 110 mmhg tespit edildi. Transözefageal ekokardiyografide atriyal septal defekt izlenmedi. Ventilasyon perfüzyon grafisi normal sınırlardaydı. Sağ kalp kateterizasyonda ortalama PAB 52 mmhg, pulmoner vasküler direnç 13.1 WU ölçüldü. Adenozin ile yapılan vazoreaktivite testi negatifdi. Göğüs ağrısı şikayetide olan hastaya sağ kalp kateterizasyonu sırasında koroner anjiyografide yapıldı. Yüzde 60 darlık yaratan sol ana koroner arter (LMCA) basısı izlendi(figür 1). Hasta grup 1 pulmoner arteriyel hipertansiyon (PAH) olarak kabul edildi ve bosentan tedavisi başlandı. Hastada LMCA basısını açıklamak için üç boyutlu çok kesitli bilgisayarlı tomografi (CT) istendi ve pulmoner arter çapı 41 mm olarak ölçüldü. Fakat CT de LMCA basısı gösterilemedi. Hasta ve ailesi koroner artere yönelik perkutan girişimi kabul etmedi, bu nedenle ayaktan miyokardiyal perfüzyon sintigrafisi yapılarak iskemi araştırılması planlanırken hasta ani kardiyak ölüm ile kaybedildi.

Bulgular: Pulmoner arteriyel hipertansiyon altta yatan etyolojiden bağımsız olarak kötü prognozlu bir hastalıktır. Nefes darlığı, halsizlik, göğüs ağrısı sık görülen semptomlardır. Göğüs ağrısının sebebi sağ ventrikül hipertrofisine bağlı artan metabolik ihtiyaç ya da pulmoner arterin genişlemesidir. Pulmoner arter dilatasyonu, LMCA gibi komşu yapılara bası yaparak miyokardiyal iskemiye sebep olabilir. LMCA bası insidansı farklı vaka serilerinde %5-44 arasındadır. Koroner arter hastalığından farklı olarak gençleri ve özellikle de kadınları etkiler. Genç bayanlarda koroner arter olasılığı düşük olduğu için bu hastalara nadiren koroner anjiografi yapılır ve bu durum atlanabilir.

Sonuç: Pulmoner arteriyel hipertansiyon hastalarında özellikle egzersiz ile indüklenen göğüs ağrısı mevcutsa genişlemiş pulmoner arterin LMCA ya bası yapmış olabileceği mutlaka akla getirilmelidir. Şüphelenince de önce çok kesitli CT yapılmalı daha sonra KAG planlanmalıdır. Tedavisinde de perkutan girişim yapılmalıdır.

Anahtar Kelimeler : anjiografi, koroner, Pulmoner

SS-011 PULMONER HİPERTANSİYON'UN NADİR BİR NEDENİ: TOTAL SİSTEMİK VENÖZ DÖNÜŞ ANOMALİSİ

Deniz Mutlu[1], Burçak Kılıçkıran Avcı[1], Funda Öztunç[2], Ersin Erek[3], Reyhan Dedeoğlu[2], Orhan Furkan Karaca[1], Zeki Öngen[1]
[1]*İstanbul Üniversitesi-Cerrahpaşa, Cerrahpaşa Tıp Fakültesi, Kardiyoloji AD*
[2]*İstanbul Üniversitesi-cerrahpaşa, Cerrahpaşa Tıp Fakültesi, Çocuk Kardiyolojisi Ad*
[3]*Acıbadem Mehmet Ali Aydınlar Üniversitesi, Tıp Fakültesi, Kalp Damar Cerrahisi Ad*

Amaç: Total sistemik venöz dönüş anomalisi (TSVDA) nadir bir anomali olup, inferior (IVC) ve süperior vena kavaya (SVC) ek olarak koroner sinüs'ün sol atriyuma dökülmesiyle karakterizedir. Bildirilmiş vakaların neredeyse hepsi çocukluk çağında olup, erişkin yaşta oldukça nadirdir. Aşağıda erişkin yaşta TSVDA'lı kompleks bir vakaya yaklaşım özetlenmiştir.

figür 1

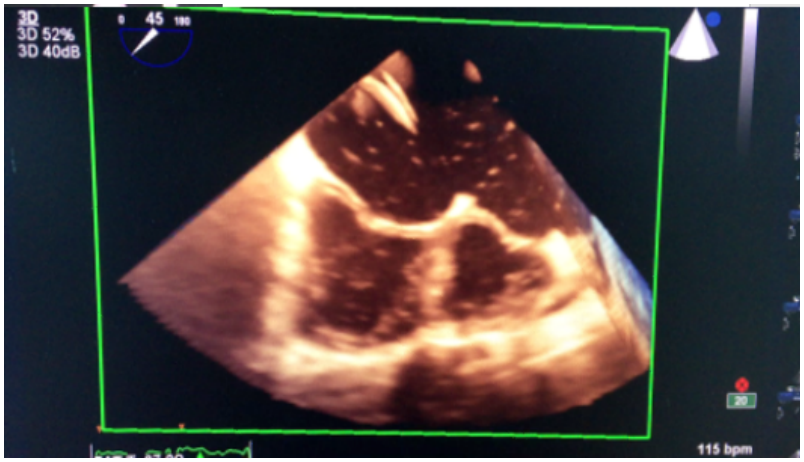

3 boyutlu transözefajial ekokardiyografi görüntüsü: Büyük atriyal septal defekt izlenmekte.

Yöntem: Yöntem

Bulgular: Dış merkezde ASD ve PH tanıları ile takip edilen 28 yaşında kadın hasta, giderek artan nefes darlığı (FK III), morarma şikayetleri ile merkezimize yönlendirildi. Hastanın 1 kere gebeliği ve sağlıklı çocuk doğurma öyküsü mevcuttu. Fizik muayenede çomak parmak, santral siyanoz saptandı. Parmak ucu satürasyonu (SpO2) oda havasında %77 idi. 6 dakika yürüme testi: 421m ve test sonunda desatürasyon mevcuttu. TTE de büyük ASD (Figür 1), dev sol atriyum, pulmoner arterlerde anevrizmatik genişleme (55 mm), ileri mitral ve triküspid yetersizlikleri izlendi. IVC' nin sağ atriyuma açılmadığı görüldü. Sağ ve sol atriyum neredeyse tek boşluk halindeydi. Transözefageal ekokardiyografide de sağ atriyum ile IVC, SVC bağlantıları görülmedi. Sol brakial venden kontrast verildi, kontrastın sol atriyuma yukarıdan bir venöz bağlantı yolu ile boşaldığı görüldü. Toraks BT anjiografide sağda SVC' ye ait doluş izlenmedi, sol SVC mevcuttu. IVC'nin infrakardiyak düzeyde hemiazygos ven'le devamlılık gösterip sol SVC ile birleşerek sol atriyum üst kesimine açıldığı görüldü. Hepatik venlerin de birleşerek sol atriyuma katıldığı izlendi. Koroner sinüs izlenmedi. Sağ kalp kateterizasyonunda, PA basıncı 68/39 (45) mmHg, Qp/Qs: 0.93, PVR/SVR: 0.59 saptandı. TSVDA, geniş ASD ve unroofed koroner sinüs tanılarıyla konjenital cerrahinin de katıldığı PH konseyince değerlendirilmesi sonrası sistemik ven anomalisinin operasyonla düzeltilmesi kararlaştırıldı. Başarılı operasyon sonrası sistemik saturasyonun düzeldiği görüldü, 2 ay sonra kontrole gelmek üzere taburcu edildi.

Sonuç: Kompleks konjenital anomali değerlendirilmesi mutlaka deneyimli merkezlerde yapılmalıdır. Siyanozun varlığı her zaman Eisenmenger fizyolojisi geliştiğini düşündürmemelidir. TSVDA da Eisenmenger gelişmemişse siyanozun ve fonksiyonel kapasitenin düzeltilmesi için anomaliyi düzeltici cerrahi önerilmektedir. Bu konuda hasta seçimi çok önemli olup, uygun kateterizasyon ve görüntüleme yöntemleriyle karar verilmesi gerekmektedir.

Anahtar Kelimeler : konjenital kalp hastalığı, pulmoner hipertansiyon, total sistemik venöz dönüş anomalisi

SS-012 ORTA VE YÜKSEK RİSK GRUBUNDAKİ PULMONER ARTERİYEL HİPERTANSİYON HASTALARININ TAM KAN VİSKOZİTESİ DEĞERLERİNİN KARŞILAŞTIRILMASI

Murat Kerkütlüoğlu[1], Oğuzhan Yücel[2]
[1]*Kahramanmaraş Sütçü İmam Üniversitesi Tıp Fakültesi, Kardiyoloji Ana Bilim Dalı, Kahramanmaraş*
[2]*Yakın Doğu Üniversitesi Tıp Fakültesi, Kardiyoloji Ana Bilim Dalı, Lefkoşa*

Amaç: Bu çalışmanın amacı, orta ve yüksek riskli pulmoner arteriyel hipertansiyon (PAH) hastalarının tam kan viskozitelerinin karşılaştırılması ve risk grubu ile tam kan viskozitesi arasındaki potansiyel ilişkiyi araştırmaktır.

Yöntem: Çalışmaya kliniğimizde takipli orta ve yüksek risk grubunda yer alan 40 PAH hastası dahil edildi. Hastaların risk değerlendirilmesinin yapıldığı poliklinik vizitinde kan örnekleri alındı. Tam kan viskozitesi; hematokrit(HcT) değeri ve total protein(TP) değeri kullanılarak daha önceden doğruluğu kanıtlanmış formüllerle düşük ve yüksek akma hızlarında şu formüllerle hesaplandı: Düşük akma hızında tam kan viskozitesi (208/s): (0.12 □ HcT) + 0.17 (TP - 2.07) , Yüksek akma hızında tam kan viskozitesi (0,5/s): (1.89 □ HcT) + 3.76 (TP -78.42). Düşük risk ve yüksek risk grubunda düşük ve yüksek akma hızlarındaki tam kan viskozitesi hesaplandı ve karşılaştırıldı.

Bulgular: Çalışmaya dahil edilen hastalar benzer yaş ve cinsiyet dağılımına sahiptiler. Yüksek riskli olan grupta total protein değeri, BNP ve sistolik pulmoner arter basıncı anlamlı oranda fazlaydı (p=0.009,p=0.036 p=0.004 sırası ile). Altı dakika yürüme mesafesi yüksek riskli grupta anlamlı oranda düşük izlendi (p<0,001). Benzer şekilde yüksek riskli hastalarda düşük ve yüksek akma hızlarındaki tam kan viskozitesi kontrol grubuna göre daha yüksekti(P=0.002 düşük akma hızı için ve p=0.002 yüksek akma hızı için)(Tablo-1). Çok değişkenli analizde de düşük akma hızlarındaki tam kan viskozitesi ve 6 dakika yürüme mesafesi yüksek riskli hasta grubu için bağımsız risk faktörü olduğu görüldü (düşük akma hızındaki viskozite için OR=1.061; 95% CI, 1011.-1.113; P=0.016, 6 dakika yürüme mesafesi için OR=0,965; 95% CI, 0,939-0,991; P=0.009).

Tablo 1

	Orta Risk (n=25)	Yüksek Risk (n=15)	p
Yaş	42±16	53±17	0.064
Cinsiyet (K/E)	18/7	9/6	0.663
BUN (mg/dl)	15(11-20)	24(12-37)	0.025
Kreatinin(mg/dl)	0.7±0.2	0.8±0.3	0.151
Potasyum(mmol/L)	3.8±0.4	4.1±0.5	0.084
ALT(U/L)	18(14.5-33.5)	23(13-67)	0.076
AST(U/L)	24(17.5-34)	39(19-69)	0.040
Hemoglobin(g/dl)	12.9±1.7	13.9±2.8	0.229
Hemotokrit(%)	41±5.4	45±7	0.064
Total Protein(g/L)	6.6±0.7	7.2±0.5	0.009
6DYT (m)	240/170-330)	90(60-135)	<0.001
Pro-BNP(ng/L)	292(194-761)	2966(693-4210)	0.036
sPAB(mmHg)	60(47.5-64.3)	85(60-100)	0.004
HSR-WBW	15.8±1.4	17.4±1.2	0.002
LSR-WBW	42(4.4-57.1)	64(45.9-79.7)	0.002

Sonuç: Sonuç olarak düşük akma hızındaki tam kan viskozitesi yüksek riskli pulmoner hipertansiyon hastalarında derin anlamlı olarak yüksek ve bağımsız risk faktörüdür.

Anahtar Kelimeler : Orta riskli PAH, tam kan akım viskozitesi, yüksek riskli PAH

SS-013 PULMONER HİPERTANSİYON TANILI OLGULARDA DÖRT FARKLI ETİYOLOJİ

Elif Tanrıverdi[1], Burcu Babaoğlu[1], Binnaz Zeynep Yıldırım[1], Barış Demirkol[1], Efsun Gonca Chousein[1], Halit Çınarka[1], Erdoğan Çetinkaya[1]
[1]Sağlık Bilimleri Üniversitesi Yedikule Göğüs Hastalıkları Ve Göğüs Cerrahisi Eğitim Ve Araştırma Hastanesi, İstanbul, Türkiye

Amaç: Pulmoner arteriyal hipertansiyon (PAH), birden fazla klinik durumu içerebilecek, kalp- damar ve solunum sistemi hastalıklarının çoğuna bağlı gelişebilecek fizyopatolojik bir bozukluktur. PAH saptanan olgularda, tüm etiyolojik faktörler göz önünde bulundurulmalıdır. Farklı etiyolojiye sahip PAH tanısıyla takip edilen dört olgumuz sunuldu.

Yöntem: Yöntem

Bulgular: OLGU 1: 26 yaşında erkek hasta çocukluğundan beri olan nefes darlığı ile başvurdu. Kollajen doku belirteçleri, anti-HIV negatifti. DLCO:%21'di. EKO'sunda sPAB:115 mmHg saptandı. proBNP:545 pg/mL idi. SKK'da PAP:100/40/70, PVR:18.7 Wood Unitesi, PAWP:10 mmHg ölçüldü. Toraks BT'sinde bilateral dağınık yerleşimli, 5-10 mm boyutlarında, multiple buzlu cam opasiteleri izlenen hastada açık akciğer biyopsisi sonucu Pulmoner Kapiller Hemanjiomatozis ile uyumlu olarak raporlandı. Hasta akciğer transplantasyonu için yönlendirildi. OLGU 2: 38 yaşında erkek hasta nefes darlığı şikayeti ile başvurdu. 2012'de DVT sebebiyle 3 ay enoksaparin tedavisi öyküsü olan hastanın yeni Toraks BT anjiografisinde her iki ana pulmoner arterde trombüs saptanarak trombolitik tedavi uygulandı. Warfarin tedavisi ile taburcu edildi. 6 ay sonra öksürmekle balgamdan az miktarda kan gelmesi, nefes darlığı ile acile başvurdu, BT'sinde sol ana pulmoner arter distalinde tromboemboli ile uyumlu dolum defekti mevcuttu. EKO'da sPAB:78 mmHg idi. Hastada kronik tromboembolik PH düşünüldü, endarterektomi yapıldı. Kontrol sPAB:30 mmHg, warfarin tedavisi devam ediyor. OLGU 3: 10 yıldır nefes darlığı şikayeti olan 8 yıldır sarkoidoz tanısıyla takipli 65 yaşında kadın hasta 2 yıldır PHT tanı ile tedavi almaktadır. Başvuru EKO'da sPAB:70 mmHg, SKK'da PA:72/30/47 idi. ProBNP:1017 pg/ml idi. Bosentan tedavisi başlandı. Takibinde klinik ve fizyolojik kötüleşmesi olan hastanın tedavisine Tadalafil ve Iloprost eklendi. Son kontrol EKO'sunda sPAB:70 mmHg ölçüldü. Kombine tedavisi devam etmektedir. OLGU 4: 20 yıldır skleroderma tanısı olan olan 59 yaşında bayan hasta 5 yıldır PHT sebebiyle takiplidir. Sildenafil, , bosentan, epoprostenol, hidroksikolorokin ve mikofenolat mofetil kullanmaktadır. DLCO:%12, EKO'da sPAB:60 mmHg olan hasta eş zamanlı göğüs hastalıkları, romatoloji kliniği ve transplantasyon merkezinde takip edilmektedir.

Resim 1

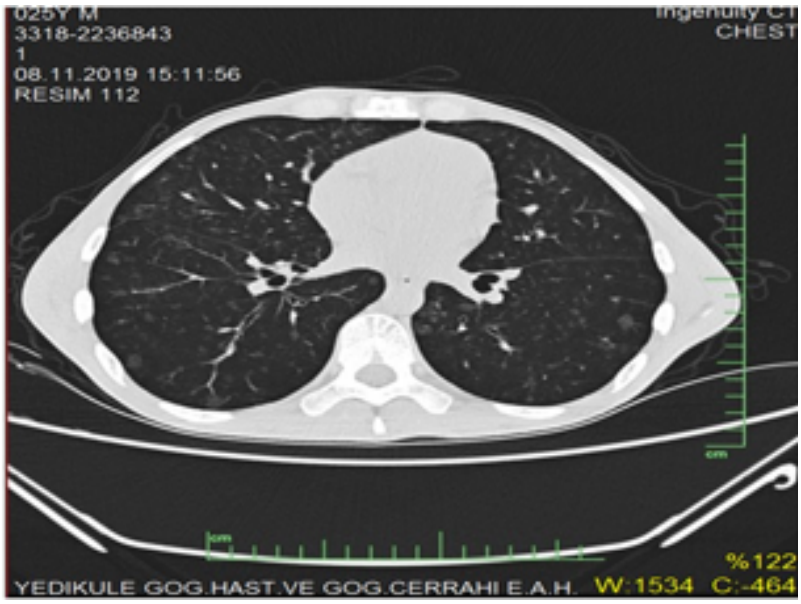

Olgu 1'in Toraks BT'sinde her iki akciğerde dağınık buzlu cam nodülleri görülmektedir

Sonuç: PAH farklı etyolojiler ile presente olabilir, altta yatan hastalıklara göre her hastanın tedavisi özel yaklaşım gerektirmektedir.

Anahtar Kelimeler : kronik tromboembolik pulmoner hipertansiyon, pulmoner hipertansiyon, pulmoner kapiller hemanjiyomatozis, sarkoidoz, skleroderma

SS-014 PULMONER HİPERTANSİYONUN NADİR BİR NEDENİ: EKSTRAKARDİYAK SOL-SAĞ ŞANT

Ümit Yaşar Sinan[1], Bengisu Keskin[1], Barış Güven[1], Mehmet Serdar Küçükoğlu[1]
[1]*İstanbul Üniversitesi-cerrahpaşa Kardiyoloji Enstitüsü*

Amaç: Pulmoner hipertansiyon (PH), sağ kalp kateterizasyonu (SKK) yöntemiyle, istirahatte, sırt üstü yatar pozisyonda ölçülen ortalama pulmoner arter basıncının (oPAB) ≥ 25 mmHg olması olarak tanımlanmaktadır. Pulmoner arteriyal hipertansiyon (PAH) terimi ise hemodinamik olarak prekapiller PH (oPAB ≥25 mmHg, pulmoner kapiller uç basıncı-PKUB ≤ 15 mmHg ve pulmoner vasküler direnç-PVD >3 Wood ünitesi-WU) ile karakterize bir grup hastalığı ifade etmektedir.

Şekil 1



Sol CFA ve CFV arasında fistül.

Yöntem: Bir hasta PAH (grup 1 PH) olarak sınıflandırılmadan önce, prekapiller PH'e neden olabilecek diğer hastalıklar (akciğer hastalığına bağlı PH , kronik tromboembolik PH-KTEPH, ve diğer nadir hastalıklar) dışlanmalıdır. Patofizyolojik olarak ise PAH, PVD artışına ikincil sağ kalp yetersizliğine yol açan, küçük pulmoner arterlerde yeniden şekillenme (pleksiform lezyonlar) ile karakterizedir.

Bulgular: EKG: sinüs ritmi ve aks normal. Ekokardiyografik incelemede sağ kalp boşlukları geniş, sPAB:70 mmHg, LVEF:%60. Laboratuvar incelemede, NT-proBNP:1050 pg/ml. Akciğer Fonksiyon testleri, PA akciğer grafisi ve arter kan gazı normal. V/Q incelemesi PE için düşük olasılıklı ve BT pulmoner anjiyografide PE lehine bulgu yok. Bilateral alt ekstremite venöz Doppler USG incelemesinde sol CFA ve CFV arasında fistül saptandı. Sağ kalp kateterinde sPAB/dPAB/oPAB: 80/25/50 mmHg. PKUB:10 mmHg, RAB: 12 mmHg, Qp/Qs: 1.9, PVR:3.3 WU ve SVR: 12.3 WU.

Sonuç: Hastamızda ekstrakardiyak sol-sağ şant (AVF) bağlı yüksek debi neticesinde PAH geliştiğini tespit ettik. İntrakardiyak sol-sağ şanta bağlı PAH durumlarında PVR'si gri zonda (2.3-4.6) olan hastalarda 'treat and repair' stratejisini tercih etmekteyiz. Ancak yapılan konsey neticesinde burda yüksek debi yaratan fistülün cerrahi yoldan kapatılması ve ardından SKK tekrarlanması kararına vardık.

Anahtar Kelimeler : arteriovenöz fistül, pulmoner hipertansiyon, sağ kalp kateteri

SS-015 OPERE OLMUŞ VE OLMAMIŞ KONJENİTAL KALP HASTALIĞI İLİŞKİLİ PULMONER ARTERİYEL HİPERTANSİYONLU HASTALARDA SAĞ VENTRİKÜL FONKSİYONU; STRAİN VE KONVANSİYONEL EKOKARDİYOGRAFİ, KLLNİK PARAMETRELER İLE KORELASYONU

Hatice S Kemal[1], Meral Kayıkçıoğlu[2], Sanem Nalbantgil[2], Levent Can[2], Nesrin Mogulkoc[3], Hakan Kültürsay[2]
[1]*Yakın Doğu Üniversitesi Hastanesi, Kardiyoloji Bölümü, Lefkoşa, Kktc*
[2]*Ege Üniversitesi Hastanesi, Kardiyoloji Bölümü, İzmir, Türkiye*
[3]*Ege Üniversitesi Hastanesi, Göğüs Hastalıkları Bölümü, İzmir, Türkiye*

Amaç: Bu çalışmanın amacı, konjenital kalp hastalığı ile ilişkili pulmoner arter hipertansiyonu (KKH-PAH) olan ve spesifik tedavi altındaki hastalarda sağ ventrikül serbest duvar 2-B strain ekokardiyografi ile konvansiyonel ekokardiyografi, klinik parametreleri karşılaştırmaktır. Ayrıca, kardiyak defekt nedeni ile opere olmuş ve olmamış hastaların özelliklerini tanımlamak ve karşılaştırmak.

Yöntem: Bu prospektif çalışmaya, tek bir merkezden spesifik tedavi uygulanan KKH-PAH tanılı 44 erişkin hasta dahil edildi. Kompleks konjenital kalp hastalığı olanlar çalışmaya dahil edilmedi. Konvansiyonel ekokardiyografi parametreleri -SaV FAC, TAPSE, SA alanı, Triküspid S-, hemodinamik parametreler -fonksiyonel sınıf, 6 dk. yürüme mesafesi, NT-proBNP- çalışıldı.

Bulgular: Ortalama yaş 33.8±11.6 yıldı ve %65.9'u kadındı. SaV serbest duvar ortalama strain değeri -%14.8±4.7'idi. Hastaların büyük çoğunluğu WHO fonksiyonel sınıf 2 (%61.4) ve ortalama NT-proBNP seviyesi 619.2±778.4, 6 dk. yürüme mesafesi 400.2 ± 86.9 metreydi. Takip süresi 30,8±9,0 ay olup, takipte 6 hastada (%13.6) klinik sağ kalp yetmezliği gelişti ve 9 hasta (%20.5) öldü. SaV serbest duvar strain ve WHO fonksiyonel sınıf arasında anlamlı pozitif korelasyon izlendi (r = 0.320, p = 0.03). FAC (r = -0.392, p = 0.01), TAPSE (r = -0.577, p = 0.0001) ve Tricuspid S (r = -0.489, p = 0.001) arasında negative korelasyon izlendi. SaA alanı ve 6dk. yürüme mesafesi ile anlamlı bir korelasyon gösterilemedi. Opere edilmiş konjenital kalp defekti olan hastalar, opere olmamış hastalara kıyasla daha kötü SaV fonksiyonel parametrelerine ve SaV serbest duvar strain değerine sahiptiler.

Sonuç: SaV serbest duvar strain değerlendirilmesi uygulanabilir bir yöntemdir ve spesifik tedavi almakta olan KKH-PAH tanılı hastalarda, konvansiyonel ekokardiyografi ve klinik parametrelerle iyi bir korelasyon izlenmiştir.

Anahtar Kelimeler : konjenital kalp hastalığı, pulmoner hipertansiyon, sağ ventrikül, strain ekokardiyografi

SS-016 YAŞLILIKTA PULMONER HİPERTANSİYON.

Nesrin Öcal[1], Murat Çelik[2], Yakup Arslan[1]
[1]*SBÜ Gülhane Tıp Fakültesi, Göğüs Hastalıkları AD, Ankara*
[2]*SBÜ Gülhane Tıp Fakültesi, Kardiyoloji AD, Ankara*

Amaç: Pulmoner hipertansiyon genç-orta yaş hastalığı olarak tanınmaktadır. Ancak son yıllarda hasta yaş ortalamalarının giderek arttığı görülmektedir. Bunun sebebi daha önceki dönemlerde sıklıkla yaşa atfedilen efor dispnesi gibi bulguları olan yaşlı bireylerin pulmoner hipertansiyon açısından daha detaylı araştırılması olabilir. Bu çalışmada 60 yaş ve üzeri bireylerde pulmoner hipertansiyonun klinik bulgularını ortaya koymayı hedefledik.

Yöntem: Son 3 yılda Grup 1 ve Grup 4 pulmoner hipertansiyon tanısı almış 60 yaş ve üzeri hastaların verileri retrospektif olarak incelendi. Hastalara ait klinik veriler ile EKO ve sağ kalp kateterizayonu verileri derlendi. 60 yaş altı hastalardan oluşturulan kontrol grubu ile veriler karşılaştırıldı.

Bulgular: 3 yıllık süreçte 60 yaş ve üzeri toplam 31 yaşlı hasta PH tanısı aldı. Hastaların yaş ortalaması 71.64±6.36 olarak saptandı. Olguların 23'ü(%74.19) kadın, 8'i(%25.81) erkekti. 15 olgu Pulmoner arteryal hipertansiyon (PAH), 16 olgu ise Grup 4 Kronik tromboembolik pulmoner hipertansiyon (KTEPH) tanısı almıştır. PAH olgularından 3'ü bağ doku hastalıklarıyla ilişkili PAH olarak değerlendirilirken 12'si idiyopatik PAH'tı. Erkek hasta grubunun 1'i hariç tamamı KTEPH tanılıydı (%87.5). Kadın hastaların ise %39.13'ü KTEPH, %60.87'si PAH tanılıydı. Yaşlı hastalara karşı kontrol grubu elde etmek için son 3 yıl içinde PH tanısı almış olan 60 yaş altı erişkin 32 olgu (16 PAH, 16 KTEPH) randomizasyon ile seçildi. Yaş ortalamasında nesnelliği yakalamak için genç ve orta yaş hastalar yaşa göre sıralandı, belirli aralıklar ile atlama sağlanarak olgular seçildi. Kontrol grubu hastaların yaş ortalaması 44.53±8.54 olarak saptandı. Kontrol grubunun genelinde cinsiyet dağımı yaşlı hastalar ile benzerdi (21 kadın, %65.62; 11 erkek, %34.37). Yaşlı hastalar ile genç hastalar karşılaştırıldığında tanı anında DSÖ fonksiyonel sınıf yaşlı hastalarda gençlere göre anlamlı düzeyde yüksekti (3.4±0.5, 2.8±0.5 sırasıyla) (p=0.01). EKO bulguları karşılaştırıldığında sPAB değerleri yaşlılarda 77.3±21.6 mmHg, gençlerde 82.7±19.3 mmHg saptandı (p>0.05). EF ortalamaları yaşlılarda anlamlı düzeyde daha düşüktü (yaşlılarda ortalama EF %54.1±4.1, gençlerde %67.8±6.6) (p=0.02). Sağ kalp kateterizasyonu bulguları kıyaslandığında ortalama PAB grupları arası anlamlı fark göstermezken PKUB yaşlılarda gençlere göre anlamlı şekilde yüksekti (13,1±5.8, 8.5±4.1 mmHg) (p=0.005). Ortalama PVR yaşlılarda 8.8±4.3 WU, gençlerde 11.7±6.6 WU bulundu (p=0.001).

Sonuç: Pulmoner hipertansiyon yaşlı popülasyonda da sık görülebilir. Komorbiditeler, yaşla ilişkili fonksiyonel kayıplar tanıyı zorlaştırabilir. Ancak açıklanamayan efor dispnesi etyolojisinde mutlaka pulmoner hipertansiyon akılda tutulmalıdır.

Anahtar Kelimeler : dispne, EKO, pulmoner hipertansiyon, yaşlı

SS-016 SUBOPTİMAL GÖRÜNTÜLEMEDE YANLIŞ YAKLAŞIM

Orhan Furkan Karaca[1], Burçak Kılıçkıran Avcı[1], Ersan Atahan[2], Hasan Ali Barman[3], Sait Sağer[4], Zeki Öngen[1]
[1]*İstanbul Üniversitesi-cerrahpaşa-kardiyoloji-İstanbul*
[2]*İstanbul Üniversitesi-cerrahpaşa-göğüs Hastalıkları-istanbul*
[3]*Okmeydanı Eğitim Araştırma Hastanesi-kardiyoloji-istanbul*
[4]*İstanbul Üniversitesi-cerrahpaşa-nükleer Tıp-istanbul*

Amaç: Pulmoner Hipertansiyon (PH) farklı etiyolojilerden kaynaklanabilen kompleks bir patoloji olarak karşımıza çıkabilmektedir. Bu vaka ile ayrıntılı ve özenli araştırmanın önemini vurgulamak amaçlanmıştır.

Yöntem: Yöntem

Bulgular: Uzun süredir efor dispnesi tanımlayan, birkaç yıldır nefes darlığı giderek artan (FK III), bacaklarda şişme şikayeti başlayan 60 yaşında kadın hasta senelerdir çeşitli hastanelerde takip edilmiş. Şikayetleri hipertansiyon, tip 2 diyabetes mellitus, obezite, hipotiroidi ve kronik obstrükif akciğer hastalığına bağlanan hasta kullandığı ilaçlara rağmen şikayetlerinde artış olması nedeni ile başvurduğu son merkezde yapılan transtorasik ekokardiyografide (TTE) pulmoner arter sistolik basıncının (PASB) 80 mmHg saptanması sonrasında tarafımıza yönlendirildi. Kontrastlı BT'de ana pulmoner arter genişliği 35 mm, pulmoner emboli veya parankimde ciddi bir patoloji saptanmamıştı. Merkezimizde yapılan TTE'de görüntü kalitesinin oldukça kötü olduğu; septum kalınlığının artmış, sol atriyum ve sağ kalp boşlukları genişlemiş olduğu görüldü, PASB: 69 mmHg hesaplandı. Kötü görüntü kalitesi nedeni ile olası kapak patolojilerini ve konjenital anomalileri değerlendirmek için Transözofageal ekokardiyografi (TÖE) yapıldı ve sekundum tipte oldukça geniş atriyal septal defekt (ASD) (39mm x 33 mm, defekt alanı 11 cm2) saptandı. V/Q görüntülemede pulmoner emboli lehine bulgu bulunmadı. Sağ kalp kateterizasyonunda PA basıncı: 93/40 (55) mmHg, Aort basıncı: 150/78 (108) mmHg, pulmoner ven ortalama basıncı 14 mmHg, sağ atriyum basıncı: 14 mmHg, PVR: 6.6 WU, Qp/Qs: 1.5, soldan sağa şant 2,7 L/dk, sağdan sola şant 0,53 L/dk. Çok disiplinli konsey sonrasında bosentan tedavisi başlandı, sonrasında sildenafil tedaviye eklendi. Kontrol kateter sonrasında tekrar değerlendirilmesine karar verildi.

Sonuç: Çok sayıda komorbiditeleri olan hastalarda altta yatan esas patoloji gözden kaçabilmektedir. TTE görüntü kalitesine bağımlı bir yöntemdir. Bu vakaya yıllar içinde birçok defa TTE yapılmış ancak görüntü kalitesinin de kötü olması nedeni ile ASD hatta PH fark edilmemiştir. Optimal görüntü elde edilemediği durumlarda konjenital defektler, kapak yetmezlikleri, kalp içi kitle, trombüs gibi birçok patoloji gözden kaçabilmektedir. Bu nedenle şüpheli durumlarda, özellikle şikayeti olan hastalarda ileri görüntüleme yöntemleri (TÖE, kardiyak MRI vb.) ile ileri değerlendirme yapılmalıdır.

Anahtar Kelimeler : ASD, KOAH, Pulmoner Hipertansiyon

SS-017 KRONİK TROMBOEMBOLİK AKCİĞER HASTALIĞI OLAN 12 HASTANIN KLİNİK VE RADYOLOJİK ÖZELLİKLERİ

Emine Karabul[1], Ersan Atahan[1], Burçak Kılıçkıran Avcı[2], Zeki Öngen[2], Hürrem Gül Öngen[1]
[1]*İstanbul Üniversitesi-Cerrahpaşa, Cerrahpaşa Tıp Fakültesi, Göğüs Hastalıkları Ad*
[2]*İstanbul Üniversitesi-cerrahpaşa, Cerrahpaşa Tıp Fakültesi, Kardiyoloji Ad,istanbul , Türkiye*

Amaç: 2015-2019 yılları arasında Cerrahpaşa Tıp Fakültesi'nde kronik tromboembolik akciğer hastalığı (KTEAH) tanısı almış 12 hastanın klinik ve radyolojik özellikleri araştırılmıştır.

Yöntem: KTEAH tanısı, pulmoner emboli (PE) ve/veya derin ven trombozu (DVT) sonrası uygun süre ve dozda antikoagülan kulanımı sonrası dispne,göğüs ağrısı ve yorgunluk gibi semptomları olan hastaların takibi sırasında konulmuştur. Semptomatik hastalardan akciğer V/Q sintigrafisi ile mismatch defekt saptanan hastalara toraks BT-anjiografi sonrasında selektif pulmoner anjiografi ve sağ kalp kataterizasyonu yapılarak KTEAH tanısı kesinleştirilmiştir. 12 hastanın demografik özellikleri, etyolojiye sebep olabilecek hastalıklar ve durumlar sorgulandı. Embolinin radyolojik özelliklerine; genetik testlere (Faktör V Leiden, MTHFR (metilentetrahidrofolan redüktaz) , faktör II (protrombin), PAI-1 (plazminojen aktivatör inhibitörü-1), beta-fibrinojen mutasyonu); faktör 8, 9, 10 düzeylerine; ANA ve lupus antikoagülanı ve tiroid fonksiyon testlerine bakıldı.

Bulgular: Hastaların %91,6'sı kadın, yaş ortalaması 50,6 (31-74), kadınların yaş ortalaması 49 olarak saptanmıştır. Ortalama 6,9 ay (3-18 ay) tedavi almışladır. PE veya DVT tanısından sonra ilk 2 yılda KTEAH tanı konmuştur. Tümünde pulmoner tromboemboli görülmüştür; %91,6'sında segmenter dallarda saptanırken 1 kişide her iki ana pulmoner arterde emboli saptanmıştır. Emboli %66,6'sında tek taraflı saptanmıştır. %33,3'ünde DVT görülmüştür. 3 hastada (%25) tekrarlayan DVT ve PE saptanmıştır. 3 hastada (%25) hipotiroidi, 4 hastada (%33,3) hipertansiyon, 2 hastada genital malignite öyküsü (%12.6) ve 1 hastada splenektomi (%8.3) saptanmıştır. Trombofili açısından 1 hastada FV Leiden heterozigot, 1 hastada PAI-1 homozigot, 2 hastada MTHFR heterozigot pozitif saptanmış olup Protrombin 20210 mutasyonu hiçbir hastada saptanmamıştır. Faktör 8 düzeyi 1 hastada (%8.3) yüksek saptanmıştır. Otoimmün hastalıkları olan 3 hasta (%25) KTEAH tanısına 1 hastada sarkoidoz, 1 hastada Behçet hastalığı ve 1 hastada skleroderma eşlik etmekteydi. Tekrarlayan düşük ve DVT öyküsü olan 2 hastada (%12.6) antifosfolipid antikor sendromu tanısı konmuştur.

Sonuç: Sonuç olarak pulmoner emboli ve DVT geçiren kadın hastalar KTEAH gelişmesi açısından erkek hastalara göre daha yüksek risk altındadır. Özellikle hipotiroidi ve antifosfolipid antikor sendromu olan hastalarda risk daha da artmaktadır. Bağ dokusu hastalıkları gibi otoimmün hastalıkları olan hastalar KTEAH açısından takip edilmelidir. Ayrıca tekrarlayan embolisi olan hastaları, altta yatan bağ doku hastalıkları ve malignite açısından araştırmak önem arz etmekle birlikte KTEAH açısından daha yakın takip etmek gereklidir

Anahtar Kelimeler : kronik tromboembolik hastalık, Pulmoner emboli, pulmoner hipertansiyon

SS-018 ST ELEVASYONLU MİYOKART ENFARKTÜSÜNDE EŞLİK EDEN KOAH VARLIĞININ HASTANE İÇİ KARDİYAK MORTALİTE ÜZERİNE ETKİSİ

Hilal Erken Pamukcu[1], Veysel Ozan Tanık[1]
[1]*S.B. SBÜ Dışkapı Yıldırım Beyazıt Eğitim Ve Araştırma Hastanesi,Kardiyoloji Kliniği*

Amaç: ST elevasyonlu miyokart enfarktüsü (STEMI) olan hastalarda kronik obstrüktif akciğer hastalığı (KOAH) eşlik etmesi nadir değildir. Özellikle sigara kullanımının koroner arter hastalarında genel popülasyondan sık görülmesi nedeniyle aynı zamanda KOAH eşlik etmesi beklenebilir. Bu çalışmada STEMI nedeniyle kliniğimize başvurmuş hastaların laboratuvar bulgularının, epidemiyolojik verilerinin ve mortalite dahil bazı klinik sonlanımlarının; hastalığa KOAH eşlik etmesi durumuna göre karşılaştırılması planlanmıştır.

Yöntem: Bu retrospektif çalışmaya 2013-2018 yılları arasında kliniğimizde STEMI tanısıyla primer perkütan koroner girişim (PKG) uygulanmış hastalar dahil edildi. Hastalar KOAH eşlik edip etmemesine göre gruplandırıldı. KOAH tanısı daha önce tanı koyulup tedavi altında olmasına göre belirlendi. Hastaların laboratuvar, ekokardiyografik verileri ve hastane içi klinik sonlanımları hastane veri sisteminden elde edildi. SPSS paket programı kullanılarak istatistiksel analizler yapıldı.

Bulgular: 643 KOAH tanısı olmayan, 47 KOAH tanısı olan olmak üzere toplam 690 hasta bu retrospektif çalışmaya dahil edildi. Hipertansiyon sıklığı ve sigara kullanımı KOAH (+) grupta daha yüksek oranda saptandı. Klinik sonlanımlar değerlendirildiğinde kardiyak arrestle hastaneye başvuru oranları benzer olmasına rağmen(KOAH (+) grupta 42(6.5) vs. KOAH (-) grupta ; PKG sonrası hastane içi arrestin KOAH (+) grupta daha yüksek olduğu (8(%17) vs. 35 (%5.4),p: 0.006) ve arrest gelişen hastaların KOAH (-) grupta 29'unun(%82); KOAH (+) grupta ise tamamının eksitus olduğu görüldü

Tablo 1

Parametreler	KOAH (-) S:643	KOAH (+) 47	P değeri
Yaş,yıl	62.6±10	62.3±11	0.841
Kadın cinsiyet,s(%)	138(21.5)	9(19.1)	0.854
Hipertansiyon,s(%)	264(41.1)	28(59.6)	0.015
Diyabetes mellitus,s(%)	197(30.6)	15(31.9)	0.871
Hiperlipidemi,s(%)	156(24.3)	14(29.8)	0.385
Sigara, s(%)	240(37.3)	31(66)	<0.001
Sol atriyum çapı, mm	3.5(3.0-3.9)	3.5(2.9-3.8)	0.473
Sol V EF (%)	45(40-53)	50(43-55)	0.131
Açlık kan şekeri, mg/dl	136(116-177)	136(115-187)	0.650
Kreatinin,mg /dl	0.9(0.79-1.1)	0.87(0.76-1.04)	0.261
AST,U/L	49(22-124)	67(24-123)	0.886
ALT,U/L	30(20-44)	35(20-54)	0.351
Total kolesterol,mg/dL	168(132-200)	156(115-198)	0.288
LDL kolesterol,mg/dL	108(85-132)	107(71-136)	0.325
HDL kolesterol,mg/dL	37(32-44)	36(30-46)	0.474
Trigliserit,mg/dL	114(76-163)	119(73-206)	0.638
Hemoglobin, g/dL	13.6 (12.3-14.7)	13.4(12.3-14.8)	0.926
Hematokrit,%	40.4(36.1-43.4)	40.7(36.1-43.2)	0.958
WBC,109/L	12.3(9.9-15.4)	12.2(9.9-15)	0.695
Platelet, 109/L	233(196-279)	244(191-292)	0.563
Pik troponin I, ng/mL	45(18.4-50)	39(19.8-50)	0.617
Anjiyografik ve enfarktla ilişkili parametreler			
Anterior MI ile başvuru)	284 (44.2	25 (53.2)	0.287
Çok damar hastalığı	191(29.7)	12(25.5)	0.621
Klinik sonlanım verileri			
Kardiyak arrestle başvuru, s(%)	42(6.5)	2(4.3)	0.760
Hastane içi inme, s(%)	6(0.9)	0	0.673
PCI sonrası kardiyak arrest	35(5.4)	8(17)	0.006
Hastane içi mortalite s(%)	29(4.5)	8(17)	0.002

Sonuç: STEMI'da eşlik eden KOAH varlığında hastane içi kardiyak arrest ve buna bağlı mortalite oranının daha yüksek olduğu saptanmıştır. Bu nedenle KOAH hastaların yoğun bakım takiplerinde bunu akılda tutmak ve gerekli önlemleri almak önem arz etmektedir. İleriye dönük klinik çalışmalarla bu retrospektif analizden elde edilen sonucun desteklenmesine ihtiyaç bulunmaktadır.

Anahtar Kelimeler : KRONİK OBSTRUKTİF AKCİĞER HASTALIĞI

SS-019 KONJENİTAL KALP HASTALIKLARINA BAĞLI PULMONER ARTERYEL HİPERTANSİYON HASTARINDA SOLUNUM VE PERİFERİK KAS TUTULUMU

Özge Keniş Coşkun[1], Derya Kocakaya[2], İlker Yağcı[1], Bülent Mutlu[3], Sait Karakurt[2]
[1]*Marmara Üniversitesi Tıp Fakültesi Fizik Tedavi ve Rehabilitasyon Anabilim Dalı*
[2]*Marmara Üniversitesi Tıp Fakültesi Göğüs Hastalıkları ve Yoğun Bakım Anabilim Dalı*
[3]*Marmara Üniversitesi Tıp Fakültesi Kardiyoloji Anabilim Dalı*

Amaç: İskelet ve solunum kas tutulumu daha önce değişik pulmoner arteriyel hipertansiyon (PAH) etiyolojik alt gruplarında tanımlanmış ancak konjenital kalp hastalıklarına bağlı PAH' ta hiç çalışılmamıştır. Hem solunum hem de iskelet kas tutulumu tüm PAH hasta gruplarında hayat kalitesini ve egzersiz kapasitesini olumsuz etkilemektedir. Bu çalışmada, konjenital kalp hastalıklarına bağlı PAH hastalarında solunum ve iskelet kas tutulumu ilişkisi ile bu tutulumlar ve klinik parametreler arasındaki ilişkinin araştırılması amaçlanmıştır.

Yöntem: Bu çalışmaya konjenital kalp hastalıklarına bağlı PAH tanısı olan hastalar ile sağlıklı kontroller dahil edilmiştir. Hastaların demografik özellikleri kaydedilmiş, 6 dakika yürüme mesafeleri, omuz abdüksiyonu, diz ekstansiyonu, elle kavrama, ayak bileği dorsifleksiyon kas güçleri ile minimum inspiratuar ve ekspiratuar basınçları ölçülmüştür. Ayrıca deltoid, flexor digitorum superficialis ve profundus, tibialis anterior ve rectus femoris kasları ultrasonografi ile değerlendirilmiş ve kesit alanı ölçümleri yapılmıştır. Aynı ölçümler kontrol grubuna da uygulanmıştır.

Bulgular: Çalışmaya 12 hasta ve 12 sağlıklı kontrol dahil edilmiştir. Sağlıklı erişkinlerin ortalama minimum inspiratuar basınçları (104.22±32.57cmH_2O) hastalara (61.33±29.74cmH_2O) göre daha yüksek ölçülmüştür (p=0.0004). Ortalama maksimum ekspiratuar basınç ölçümleri de benzer şekilde hastalarda daha düşüktür (hastalar için 69.75±39.79 cmH_2O, sağlıklı erişkinler için 100.08±26.05 cmH_2O, p=0.004). İskelet kas güçleri açısından karşılaştırıldıklarında bilateral elle kavrama kas gücü ölçümleri dışında tüm ölçümlerde istatistiksel olarak anlamlı fark saptanmıştır. Korelasyon analizlerinde minimum inspratuar ve ekspiratuar basınç ölçümleri ile klinik parametreler arasında korelasyon saptanmamıştır. Ancak iskelet kas gücü ölçümleri ile klinik parametreler (sistolik pulmoner arter basıncı, 6 dakika yürüme mesafesi) korele bulunmuştur. Kesit alanı ölçümlerinde de anlamlı sonuçlar elde edilmiştir. (Tablo)

Hasta ve kontrollerin kas gücü ve kesit alanı ölçümleri

Parametre	Sağlıklı erişkin (n=12)	Hasta (n=12)	Ortalama fark	Standart Farklılık Hatası	95% CI	p değeri
Yaş (yıl)	37.25 (±9.44)	36.50 (±8.78)	0.75	3.72	6.97 – 8.47	0.84
VKİ	27.54 (±4.10)	25.70 (±3.72)	1.83	1.6	1.47-5.15	0.26
MIP (mmH_2O)	104.22 (±32.57)	61.33 (±29.74)	42.88	13.04	15.75-70.02	0.0004*
MEP (mmH_2O)	100.08 (±26.05)	69.75 (39.79)	30.32	13.90	1.40-59.24	0.004*
R omuz abdüksiyon gücü (kg)	10.69 (±1.12)	5.15 (±2.07)	5.54	0.69	4.11- 6.98	0.0005*
L omuz abdüksiyon gücü (kg)	9.91 (±1.29)	5.27 (±2.23)	4.64	0.75	3.07-6.21	0.0005*
R elle kavrama kas gücü (kg)	33.16 (±5.63)	27.33 (±12.44)	5.83	3.96	2.41- 14.08	0.15
L elle kavrama kas gücü (kg)	32.16 (±7.11)	24.90 (±12.85)	7.25	4.28	1.64-16.16	0.11
R diz ekstansiyonu gücü (kg)	11.33 (±2.04)	6.18 (±1.38)	5.15	0.73	3.62- 6.68	0.0005*
L diz ekstansiyonu gücü (kg)	10.91 (±1.71)	4.57 (±1.12)	6.34	0.61	5.06-7.61	0.0005*
R ayak bileği dorsifleksiyonu (kg)	8.36 (±1.38)	3.27 (±1.11)	5.08	0.53	3.99-6.18	0.0005*
L ayak bileği dorsifleksiyonu (kg)	8.25 (±1.21)	3.06 (±1.30)	5.18	0.53	4.09-6.28	0.0005*
R deltoid CSA (mm^2)	540.25 (±128.08)	329.80 (±91.50)	210.45	48.42	109.43- 311.46	0.0005*
L deltoid CSA (mm^2)	476.91 (±132.11)	359.70 (±104.38)	117.21	51.56	9.65 – 225.77	0.03*
R FDS CSA (mm^2)	538.55 (±107.29)	438.00 (±83.95)	100.66	41.74	13.59-187.74	0.03*
L FDS CSA (mm^2)	407.83 (±89.78)	359.60 (±60.44)	48.23	33.37	21.39-117.6	0.2
R FDP CSA (mm^2)	422.33 (±51.87)	353.20 (±51.86)	69.13	28.56	9.54-128.72	0.03*
L FDP CSA (mm^2)	534.75 (±74.22)	490.30 (±75.46)	48.23	33.37	21.39- 117.76	0.16
R rectus femoris CSA (mm^2)	539.41 (±129.49)	431.30 (±149.47)	108.11	59.44	15.88 – 232.12	0.08
L rectus femoris CSA (mm^2)	502.41 (±102.24)	429.20 (±159.27)	73.21	56.09	43.80 – 190.23	0.2
R TA CSA (mm^2)	785.25 (±128.86)	602.30 (±120.19)	182.95	53.53	71.27- 294.62	0.003*
L TA CSA (mm^2)	793.91 (±112.67)	607.40 (±102.75)	186.51	46.38	89.76 – 283.26	0.001*

*Tüm değerler ortalama (± SD) olarak verilmiştir. VKİ: vücut kitle indeksi R: sağ, L: sol, MIP: maksimum inspiratuar basınç MEP: maksimum ekspiratuar basınç, CSA: kesit alanı, FDS: flexor digitorum superficialis FDP: flexor digitorum profundus, TA: tibialis anterior muscle. * istatistiksel anlamlı*

Sonuç: Bu çalışma ile konjenital kalp hastalıklarına bağlı PAH hastalarında solunum kas gücünün kontrol grubuna göre daha kötü olduğu ve elle kavrama kas gücü dışındaki iskelet kas gücü ölçümlerinin de olumsuz etkilendiği gösterilmiştir.

Anahtar Kelimeler : iskelet kası, konjenital kalp hastalıkları, pulmoner arteryel hipertansiyon, ultrasonografi

SS-020 PULMONER ARTERİYEL HİPERTANSİYONU OLAN HASTALARDA OKSİDATİF DURUMUN URİK ASİT VE GAMA GLUTAMİL TRANSFERAZ SEVİYELERİ İLE DEĞERLENDİRİLMESİ

Fatih AKSOY[1]
[1]*Süleyman Demirel Üniversitesi,Tıp Fakültesi*

Amaç: Pulmoner arteriyel hipertansiyon (PAH) çeşitli etiyolojilere dayanan progresif gidiş gösteren mortalitesi yüksek bir hastalıktır. Yapılan çalışmalarda etiyolojide oksidatif stresin hastalığın etiyopatogenezinde etkili olduğunu gösterilmiştir. Daha önce yapılan çalışmalarda Ürik asit (UA) ve gama glutamilm transferaz (GGT) düzeylerinin kardiyovasküler hastalıklarda bir oksidatif stress göstergesi olduğu gösterilmiştir.

Yöntem: Çalışmamızda 2016 ile 2020 yılları arasında kliniğimize pulmoner hipertansiyon tanısı ile yatarak sağ kalp kateterizasyonu yapılan ve idiopatik PAH tanısı konan 40 hasta çalışmaya dahil edildi. Hastaların kateterizasyon öncesi ürik asit ve GGT düzeyleri değerlendirildi ve ekokardiyografik tetkikleri yapıldı.

Bulgular: Çalışmaya 40 pulmoner hipertansiyon tanısı alan ve pulmoner arteriyel basıncı (PAB) normal olan 40 hasta dahil edildi. Kontrol grubu ile PAH olan grup arasında bazal PAB'ları (20,4± 4,1 mmhg & 58,7±11,0 mmhg , p<0,001) , ürik asit (5,7± 0,7 mg/dl & 7,8± 1,0 mg/dl, p<0,001) ve GGT (20,2± 2,8 & 36,9 ± 1,7, p< 0,001) arasında anlamlı fark mevcuttu (Tablo 1). Hastaların PAB ve Urik asit arasında, PAB ve GGT arasında anlamlı korelasyon mevcuttu (sırasıyla r=0,67 p>0,001 r=0,59 p>0,001) (Tablo2).

Tablo 1. Çalışmaya dahil edilen hastaların bazal pulmoner arter basıncı (PAB) , urik asit ve gama glutamil transferaz (GGT) düzeyleri

	Pulmoner arteriyel hipertansiyonu olan hastalar (n=40)	Sağlıklı Kontrol Grubu (n=40)	
PAB (mmhg)	58,7 ±11,0 mmhg	20,4± 4,1 mmhg	p< 0,001
Uric Acid (mg/dl)	7,8± 1,0	75,7± 0,7	p< 0,001
GGT (mg/dl)	36.9 ± 1,7	20,2± 2,8	p< 0,001

Tablo 2. Çalışma verilerinin korelasyonu

	Ürik Asit	GGT
PAB	0,677	0,592

PAB: ortalama pulmoner arter basıncı, GGT: gama glutamil transferaz

Sonuç: Yapılan çalışmalarda PAH ile artmış oksidatif stress göstermiştir. Mevcut açıklanan bu durum hem etiyolojide etkili olup aynı zamanda da mevcut patolojinin bir sonucu olarak karşımıza çıkmıştır. Çalışmamızdaki bulgularımız bu durumu desteklemiştir. Mevcut parametreler ilerleyen çalışmalarda hem hastalığın ciddiyetinin belirlenmesinde hem de tedavi etkinlik yanıtının takibinde kullanılabilir. Çalışmamız iPAH saptanan olgularda sağlıklı bireyler ile kıyaslandığında oksidatif durumun arttığını göstermiştir.

Anahtar Kelimeler : gama glutamil transferaz, idiopatik Pulmoner hipertansiyon, oksidatif stres, ürik asit

SS-021 REFRAKTER SAĞ KALP YETMEZLİKLİ PULMONER HİPERTANSİYON OLGUSUNDA AMBULATUVAR PERİTON DİYALİZİ

Salih Kılıç[1], Gülizar Traş[1], İbrahim Halil Kurt[1]
[1]*Adana Şehir Eğitim Ve Araştırma Hastanesi, Kardiyoloji Kliniği*

Amaç: Pulmoner arter hipertansiyon yüksek mortalite ve morbidite ile seyreden progressif bir hastalıktır. Hastalığın terminal döneminde sağ kalp yetmezliği bulguları belirginleşmekte ve yaşam kalitesinde bozulma ile birlikte hastaneye yatışlar uzamaktadır. Periton diyalizi uzun yıllardır kronik böbrek hastalarında kullanılmaktadır. Literatürde refrakter kalp yetmezliğinde kısıtlı hasta sayısı ile yapılan çalışmalarda periton diyalizinin hastaneye yatışta ve mortalite azalma sağladığı gösterilmiştir.Kalp yetmezliğinde periton diyalizi ile ilgili yayınlar olmakla birlikte refrakter asiti ve ödemi olan sağ kalp yetmezliğinin ön planda olduğu PAH hastalarında veri sınırlıdır.

Yöntem: Yöntem

Bulgular: Bulgular

Sonuç: Yaklaşık 3 yıldır nefes darlığı, halsizlik yakınmaları ile sık hastaneye başvurusu olan 25 yaşında erkek hasta. Fizik bakısından S1 (+), S2 (+) sertleşmiş, ritmik, mezokardiyak odakta 3/6 sistolik üfürüm, her iki akciğer solunum sesleri olağan, batında yaygın asit, bilaterel pretibial 3 pozitif ödem saptandı. Fonksiyonel kapasitesi sınıf üç idi. Ekokardiyografide; LVEF %60, Triküspit yetmezliği orta, sağ yapılar dilate, SPAP 75 mmHg, RV FAC>%35 saptandı. Sağ kalp kateterinde ortalama pulmoner arter basıncı 38 mmhg, PVR: 6.0 Wood/l, PCWP: 5 mmHg saptandı. Hastaya macitentan 10mg/gün başlandı. Yoğun diüretik ve parasentez sonrasında yakınması gerileyen hasta taburcu edildi. Ancak her iki haftada bir yatış gerektiren benzer yakınmalar ile başvurdu. Son 3 ayda 4 kez yatış olması ve parasentez ihtiyacı olan yaygın asit olması üzerine hasta periton diyalizi programına alındı. Periton diyalizi sonrasında diüretik ihtiyacı azalan ve yakınmaları gerileyen hasta aylık poliklinik kontrolü ile takip edilmekte ve son iki aydır hastaneye yatış gerektirmemektedir. Tartışma: Pulmoner arteriyal hipertansiyon kronik, progressif seyreden morbidite ve mortaltesi yüksek bir hastalıktır. Hastalığın terminal döneminde sağ kalp yetmezliğine bağlı gelişen yaygın asit ve ödem hastaların yaşam kalitesini bozmakla birlikte sık hastaneye yatış gerektirmektedir. Sıklıkla diüretik tedavisine dirençli olan bu durum hastaneye yatışları ve maliyeti artırmaktadır. Sunduğumuz bu olguda olduğu gibi bu hastalarda ambulatuvar periton diyalizi hastanın yaşam kalitesini artırma ve hastaneye yatışları azaltma konusunda bir çözüm olabilir.

Anahtar Kelimeler : periton diyalizi, pulmoner arteriyal hipertansiyon

SS-022 MASİF PULMONER EMBOLİ OLGUSUNA BAŞARISIZ TROMBOLİTİK TEDAVİ SONRASI İKİNCİ KEZ TROMBOLİTİK AJAN VERİLMESİ

Muzaffer Onur Turan[1]
[1]*İkçü Atatürk Eah, Göğüs Hastalıkları, İzmir*

Amaç: Amaç

emboli1

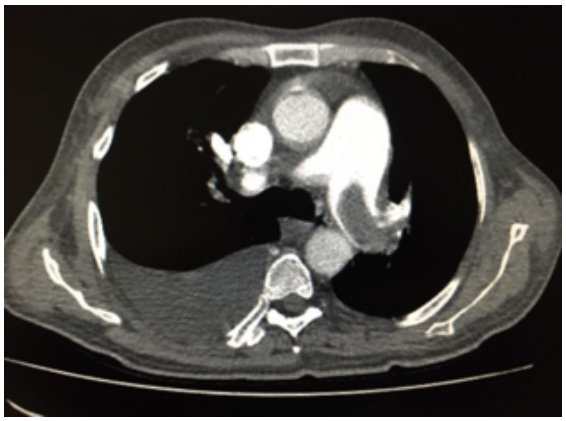

Masif pulmoner emboli olgusunda dolum defekti - Toraks BT angio görünümü

Yöntem: Yöntem

Bulgular: 54 yaşında erkek hasta, 1 aydır olan nefes darlığının artması nedeniyle acil servise başvurdu. Hipoksemisi olan, normotansif seyreden hastada tanısal değerlendirme amaçlı çekilen toraks BT'de bilateral ana pulmoner arterlerde damar lümenini tamamına yakın dolduran tromboz ile uyumlu görünüm gözlendi. Kardiyoloji tarafından acil servis şartlarında yapılan yatak başı EKO'da ana pulmoner arterler ve sağ yapılar oldukça dilate ve ana pulmoner arter üzerinde 43x12 mm çapında trombüs ile uyumlu hiperekojenite görüldü. Hastadaki genel durum bozukluğu da göz önüne alınarak, submasif pulmoner emboli (PE) tanısıyla rekombinan doku plazminojen aktivatörü ile trombolitik tedavi uygulandı. Servise yatırılarak izleme alınan, varfarin tedavisi başlanan hastada antikoagülan tedavinin ilk haftasının sonunda derin hipoksemi ve tansiyon düşüklüğü gelişti. Yapılan yeni EKO'da ana pulmoner arter üzerinde 34x19 mm trombüs izlenmeye devam edilmiş ve interventriküler septumda "D-shape" görünümü gözlenmiştir. Kalp damar cerrahisine danışılan hastaya teknik nedenlerden dolayı embolektomi planlanamadı. Son kliniğiyle birlikte masif PE olarak değerlendirilen hastaya 2. kez trombolitik ajan uygulandı. Her iki trombolitik uygulamasında da herhangi bir kanama komplikasyonu gerçekleşmemiştir. Takiplerinde hastanın genel durumu hızlı bir şekilde düzelmiş olup kontrol EKO'sunda ana pulmoner arterlerde trombüs izlenmemiş, sağ pulmoner arterde dolum defekti gözlenmiştir. Heparinize edilen hastada tedavide varfarine geçilerek devam edilmiştir. İzlemde kontrol toraks BT'de ana pulmoner arterlerde dolum defekti gözlenmeyen hasta INR değeri 2-3 arasında stabil seyrettiğinde tedavi dozu düzenlenerek taburcu edilmiştir.

Sonuç: Başarısız olmuş trombolitik tedavi sonrasında ikinci kez trombolitik tedavi uygulaması ile ilgili net bir görüş birliği bulunmamaktadır. Mortalitesi yüksek seyredebilen, şok tablosu gelişmiş masif pulmoner emboli olgularında, cerrahi embolektominin gerçekleştirilemediği durumlarda tekrarlanan trombolitik tedavi uygulaması, olası riskler göz önünde bulundurulduğunda hasta açısından fayda sağlayabilecek bir tedavi yaklaşımı olarak değerlendirilmişt

Anahtar Kelimeler : masif emboli, Pulmoner emboli, trombolitik tedavi

SS-023 TALASEMİ MİNÖR TANILI HASTALARDA NABIZ DALGA HIZININ DEĞERLENDİRİLMESİ

Mehmet Kaplan[1]
[1]*Gaziantep Ünv.tıp Fakültesi Kardiyoloji Abd*

Amaç: Talasemi minör ülkemiz gibi Akdeniz kuşağı ülkelerinde sık görülen bir hastalıktır. Yapılan yeni çalışmalarla, talasemi minörün çeşitli metabolik bozukluklarla ve kardiyolojik risk faktörleriyle ilişkili olabileceği gösterilmiştir. Çalışmamızda nabız dalga hızıyla talasemi minör ilişkisini irdeledik.

Yöntem: Sağlık Bilimleri Üniversitesi Adana Numune Eğitim ve Araştırma Hastanesi Dahiliye polikliniğine evlenmeden önce talasemi taraması amacıyla başvurmuş; elektroforezle talasemi tanısı almış 70 birey ile talasemi ekarte edilmiş 71 birey dâhil edildi. Her iki grupta da arteryel sertliği arttıracak hastalıkları olmayanlar alındı. Kardiyoloji kliniğinde nabız dalga hızları ve augmentasyon ölçülerek karşılaştırıldı.

Bulgular: Bulgular arasında demografik özellikler açısından fark saptanmadı..Nabız dalga hızlarının karşılaştırılmasında; talasemi minör grubunda 6,0±1,1 m/Sn, kontrol grubunda 5,4±0,6 m/sn saptandı. Bulgular istatistiksel olarak anlamlı idi ($p<0.05$). Augmentasyon indekslerinin karşılaştırılmasında ise; talasemi minör grubunda 23,4±11,9 %, kontrol grubunda 20,1±11,3 % olarak saptandı. Bulgular arasında istatiksel olarak anlamlı fark yoktu ($p=0.08$).

Sonuç: Daha öncesinde metabolik sendrom, insülin direnci gibi, arteryel sertliği arttıran hastalıklarla ilişkisi bulunan Talasemi minör tanılı hastalarda; nabız dalga hızını artmış olarak tespit ettik. Nabız dalga hızı ölçümü gibi kolay uygulanabilir ve ucuz bir tetkikin; kardiyovasküler morbidite ve mortaliteyi tespiti üzerine başarısı bilindiğinden; talasemi minörlü bireylere yapılarak, oluşabilecek olumsuzlukların önüne erken dönemde geçilebileceği kanaatindeyiz

Anahtar Kelimeler : endotelial dysfuction, thalassemia mınor

SS-024 SKLERODERMALI BİR HASTANIN DEĞERLENDİRİLMESİNDE KARŞILAŞILAN GÜÇLÜKLER

Hasan Tokdil[1], Burçak Kılıçkıran Avcı[1], Kardelen Ohtaroğlu Tokdil[1], Ersan Atahan[2], Şermin Börekçi[2], Mustafa Erdoğan[3], Zeki Öngen[1]
[1]Cerrahpaşa Tıp Fakültesi, Kardiyoloji Anabilim Dalı, İstanbul
[2]Cerrahpaşa Tıp Fakültesi, Göğüs Hastalıkları Anabilim Dalı, İstanbul
[3]Cerrahpaşa Tıp Fakültesi, Romatoloji Bilim Dalı, İstanbul

Amaç: Amaç

Yöntem: Yöntem

Bulgular: 58 yaşında kadın hasta, 7 yıldır skleroderma tanısı ile 5 mg Deltacortil, 20 mg Sildenafil, 10 mg Amlodipin tedavisi altında takip edilmekte iken tarafımıza son 2 yıldır başlayan ve progrese olan soluk darlığı yakınması olması üzerine yönlendirildi. Fonksiyonel kapasitesi NYHA II. Fizik muayenesinde sternum sol alt kenarında 2/6 sistolik üfürüm mevcut idi. Kalp hızı: 66/dk, Kan basıncı 135/80 mmHg, pulse oksimetrede oda havasında sO2:%99 olarak saptandı. proB-NP: 253.6 ng/mL. Elektrokardiyografisinde 64/dk hızında normal sinüs ritmi, aks ve R progresyonunun olağan olduğu görüldü. Ekokardiyografide EF:%60, PASB:35 mmHg (Orta TY, TYV: 2.7 m/sn) olduğu görüldü. Kardiak MR: Sağ ventrikülde bazal posterior duvarda subendokardial tarzda iskemik süreçler açısından şüphe uyandıran geç kontrast tutulumu izlenmiş olup sağ ventrikül sistolik fonksiyonlarında hafif derecede bozulma (RVEF: %48) saptandı. (Koroner anjiografisinde kritik düzeye ulaşmayan koroner arter hastalığı saptandı. SFT'de DLCO %54, FVC/DLCO:2.1 olarak saptandı. Toraks BT'sinde anlamlı patoloji saptanmadı. Ventilasyon Perfüzyon sintigrafisinde pulmoner tromboembolik süreçler açısından düşük olasılıklı olarak saptandı. Hastanın 6 dakika yürüme mesafesi 198 metre ve desatüre olmakta (%99-%89) Yapılan sağ kalp kateterizasyonunda Pulmoner Arter Basıncı 31/13/19 mmHg, PKUB: 12 mmHg, PVR: 1.56 Wood Unitesi olarak saptandı. Hasta konseyde değerlendirildi. Mevcut hemodinamik parametreler göz önüne alındığında hastanın ön planda interstisyel akciğer tutulumu olduğuna karar verildi. 6 dakika yürüme testi tekrarlanan hastada başlangıç sO2:%98 olup yürüme esnasında pulse oksimetrede sO2:%81 iken alınan arter kan gazında PaO2: 95 mmHg, sO2:%97 olarak saptandı. Skleroderma çoklu organ tutulumu ile seyreden, pulmoner hipertansiyonun çeşitli gruplarına yol açabilen, mortalite ve morbiditesi yüksek bir hastalıktır. Pulmoner hipertansiyon nedeni ile takip edilen hastalarda 6 dakika yürüme testi hem prognostik açıdan hem de tedavi düzenlenmesi açısından iyi bir yol gösterici olmakla birlikte skleroderma gibi periferik dolaşımın bozulduğu durumlarda test süresince hastanın sO2 değeri pulse oksimetre ile değerlendirildiğinde yanlış olarak desatüre olduğu kanısına varılmaktadır. Bu hastaların tedavisinde yakın takip ve multidisipliner yaklaşım gerekmektedir.

Sonuç: Sonuç

Anahtar Kelimeler : 6 dakika yürüme testi, hemodinami, kardiyak mr, multidisipliner yaklaşım, pulse oksimetre, skleroderma

SS-025 POSTPARTUM SEMPTOMATİK OLAN KONJENİTAL ARTERİYOVENÖZ FİSTÜL VAKASI

Kardelen Ohtaroğlu Tokdil[1], Burçak Kılıçkıran Avcı[1], Hasan Tokdil[1], Orhan Furkan Karaca[1], Yusuf Ziya Enzin[2], Zeki Öngen[1]
[1]*İstanbul Üniversitesi-cerrahpaşa, Cerrahpaşa Tıp Fakültesi, Kardiyoloji Anabilim Dalı*
[2]*İstanbul Üniversitesi-cerrahpaşa, Cerrahpaşa Tıp Fakültesi, Gastroenteroloji Bilim Dalı*

Amaç: Amaç

Yöntem: Yöntem

Bulgular: Postpartum, 38 yaşında bayan hasta karında ve ayaklarda şişme, progresif nefes darlığı (fonksiyonel kapasite(FK) IV), şikayeti ile gastroenteroloji yatışı sırasında yapılan tetkiklerde transtorasik ekokardiyografide ejeksiyon fraksiyonu %51, tüm kalp boşluklarında genişleme, sistolik pulmoner arter basıncı(sPAB) 60 mmHg saptanması üzerine tarafımıza danışıldı. Fizik muayenede juguler venöz dolgunluk çene açısında, hepatomegali, assit, pretibial ödem (++/++), karaciğer üzerinde sürekli üfürüm saptandı. Yapılan Batın ultrasonografide(USG) hepatomegali, hepatik arter kalibrasyonu boylu boyunca artmış ve intrahepatik arterler tortüoz ve dilatedir. Öncelikle hepatik ven-hepatik arter fistülizasyonu düşünülmüştür. İntraperitoneal belirgin sıvı mevcuttur. Toraks bilgisayarlı tomografisinde batın üst bölümlerinden geçen kesitlerde karaciğerde arteriyel ve venöz yapılar ileri derecede dilate olarak izlenmiştir. Sağ kalp kateterizasyonunda pulmoner arter (PA) basıncı 47/25 (35) mmHg, pulmoner kapiller tıkalı basıncı 20 mmHg, pulmoner vasküler rezistans (PVR) 0,9 WU, transpulmoner gradient 15 mmHg, kardiyak debi 16 L/dk, kardiyak indeks 9,4 L/dk/m2 olarak saptanmıştır. Bakılan satürasyonlarda hepatik ven 92%, vena kava inferior üst 84%, vena kava superior alt 49%, sağ atriyum 88%, arter satürasyonu 94% olarak saptanmıştır. Hastaya sonrasında iv furosemid ve spironolakton tedavisi başlanmıştır. Yapılan konsey sonrasında karaciğerde bulunan AV fistüllerin yaygın olması nedeniyle girişimsel tedaviye uygun olmadığına karar verildi. Tedavi sonrasında hastanın assit ve ödeminde gerileme, FK iyileşme saptandı. Bir yıl sonra yapılan kontrolde furosemid 40 mg tablet gün aşırı 1/2 tb, spironolakton 25 mg 1x1 tb almakta iken FK I idi, fizik muayenede juguler basınç normal, pretibial ödem ve assit saptanmadı. Ekokardiyografide kalp boşluklarının küçüldüğü, normal sınırlara indiği sPAB 30 mmHg olarak ölçüldü. Bu olgumuzda nadir bir vasküler anomaliye bağlı pulmoner hipertansiyon nedenini vurgulamak istedik. Yüksek debinin eşlik ettiği pulmoner hipertansiyon nadir bir fenomendir. Sık nedenleri (anemi, hipertiroidi vb.) dışlandıktan sonra AV fistül açısından doppler USG yapılmalıdır. AV fistüle bağlı pulmoner hipertansiyon vakaları genelde çocukluk çağında semptomatik olmaktadır. Literatürde erişkin yaşta vaka sayısı azdır. Vakamızda diüretik tedaviye dramatik yanıt alınmış olup yanıt alınamayan uygun vakalarda invaziv embolizasyon düşünülmelidir.

Sonuç: Sonuç

Anahtar Kelimeler : diüretik tedavi, postpartum, yüksek debili kalp yetersizliği

SS-027 İLAÇ İLİŞKİLİ PULMONER HİPERTANSİYON :KARFİLZOMİB

Zeliha Birsin[1], Kardelen Ohtaroğlu Tokdil[2], Tuğrul Elverdi[3], Burçak Kılıçarslan Avcı[2], Abdulkadir Erçalışkan[3], Tuba Özkan[3], Umut Yılmaz[1], Ayşe Salihoğlu[1]
[1]*İü-cerrahpaşa Cerrahpaşa Tıp Fakültesi İç Hastalıkları Anabilim Dalı , Hematoloji Bilim Dalı ,istanbul*
[2]*İü-cerrahpaşa Cerrahpaşa Tıp Fakültesi Kardiyoloji Anabilim Dalı*
[3]*İü-cerrahpaşa Cerrahpaşa Tıp Fakültesi İç Hastalıkları Anabilim Dalı ,istanbul*

Amaç: Amaç

Yöntem: Yöntem

Bulgular: Giriş: Multipl myelom (MM) klonal bir plazma hücre malignitesidir. Kemik iliğinde artmış plazma hücreleri organ hasarı yapmaktadır. Tedavide proteazom inhibitörlerinin kullanımı ile sağkalım avantajı elde edilmiştir. İkinci kuşak bir proteazom inhibitörü olan karfilzomib,özellikle nüks ve dirençli myelomda yer edinmiştir. Kardiyopulmoner ve vasküler yan etkilere neden olabilmektedir. Burada birinci seri tedavilere dirençli olup karfilzomib başlanan bir hastada gelişen karfilzomib ile ilişkilendirilen pulmoner hipertansiyon olgusu sunulmuştur. Olgu: Hipertansiyon ve diyabet tanıları olan 69 yaşındaki erkek hastanın, Ağustos 2017'de halsizlik nedeniyle yapılan tetkiklerinde pansitopeni, total protein artışı ve sedimentasyon yüksekliği saptandı. İmmünfiksasyon elektroforezinde Ig G kappa monoklonal gamopati, kemik iliği biyopsisinde %85 monotipik plazma hücre artışı görüldü. MM tanısı alan hastaya bortezomib tedavisine dirençli olması üzerine karfilzomib-lenalidomid-deksametazon (KRD) başlandı. On kurs KRD sonrası dispne (NHYA 2-3), bilateral pretibial ödem gelişmesi üzerine yapılan değerlendirmelerde pnömoni, derin anemi ve pulmoner emboli dışlandı. Ekokardiyografide (EKO) EF %55, sistolik PAB 45 mmHg, sağ ventrikül diyastol çapı artmış 44 mm (<42 mm), triküspit yetmezlik (TY) velositesi 3.1 m/sn ve sol ventrikül hipertrofisi görüldü. Pro BNP: 640 pg/ml (0-170) saptandı. Hasta ön planda karfilzomib ile ilişkili pulmoner hipertansiyon olarak kabul edilerek tedavi sonlandırıldı. Tedavi değişimi sonrası yakınmalarında belirgin azalma olan hastaya 6 ay sonra yapılan kontrol EKO'da EF % 61, sistolik PAB 32 mmHg, sağ ventrikül diyastol çapı 38 mm (<42), TY velositesi 2.6 m/sn olarak saptandı. Tartışma: Pulmoner hipertansiyonun (PAH) güncel sınıflamasında ilaç ile ilişkili PAH grup 1 içerisinde sınıflandırılmıştır. Pek çok yeni ilaç PAH açısından risk oluşturabilmektedir. Bu nedenle PAH saptanan hastalarda ilaç anamnezi detaylı alınmalıdır. Karfilzomibin hematolojik olmayan yan etkileri arasında, sıklığı az olmasına rağmen doz azaltmaya ya da tedavi kesilmesine neden olabilen kardiyopulmoner etkiler vardır. Karfilzomib ilişkili kardiyotoksisite (azalmış sol ventrikül fonksiyonu, konjestif kalp yetmezliği) %7.2 iken karfilzomib ile ilişkili pulmoner hipertansiyon sıklığı %2 olarak kaydedilmiştir. Buradaki mekanizma tam olarak anlaşılamamış olsa da endotelyal nitrik oksit sentetaz (eNOS) aktivitesi ve NO düzeyleri ile ilişkili olduğu öne sürülmüştür. Karfilzomib planlanan hastalarda tedavi öncesi EKO ile değerlendirme yapılmalı, tedavi süresi boyunca olası kardiyopulmoner toksisite semptom ve bulguları açısından hasta izlenmeli, gereği halinde EKO, pro BNP ile ileri değerlendirme yapılmalıdır.

Sonuç: Sonuç

Anahtar Kelimeler : karfilzomib, multiple myelom, pulmoner hipertansiyon, splenektomi

SS-028 PULMONER HİPERTANSİYONUN EŞLİK ETİĞİ KOMBİNE PULMONER FİBROZİS VE AMFİZEM SENDROMU

Sulhattin Arslan[1]
[1]*Cumhuriyet Üniversitesi Tıp Fakültesi Göğüs Hastalıkları Ab Dalı, Sivas*

Amaç: Amaç

Yöntem: Yöntem

Bulgular: Yaklaşık 34 paket/yıl sigara içme öyküsü olan (3 yıldır içimeyen) 1964 doğumlu erkek hasta İstirahat dispnesi, öksürük ve morarma nedeniyle polikliniğimize müracaat etti. Yaklaşık 3 yıldır KOAH tanısı almıştı. Hasta öncesinde kullandığı uzun etkili beta-2 agonist/uzun etkili antikolinerjik inhale rbronkodilatör (LABA/LAMA) tedaviden fayda göremediğini söyledi. Geçirilmiş akciğer hastalığı yoktu. Mesleki ve çevresel asbest maruziyeti yoktu. Fizik muayenesinde her iki hemitoraks solunuma eşit katılıyordu. Oskültasyonda bibaziler velcro ralleri mevcuttu. Hastada çomak parmak bulgusu mevcuttu. Diğer sistem sorgu ve muayeneleri normaldi. Çekilen PA akciğer grafisinde pulmoner konusun belirgin olduğu ve üst zonlarda yer yer lüsensi artışı, orta ve alt zonlarda periferik yerleşimli retiküler infiltrasyon olduğu görüldü (Resim 1). Hastanın fonksiyonel performans skalası Eastern Cooperative Oncology Group (ECOG):3 olarak değerlendirildi. İstirahat halinde hemoglobin oksijen satürasyonu (O2Sat): %88 iken efor sonrasında %85'e düştüğü görüldü. Yapılan tetkiklerinde hastanın hemogramı diğer biyokimyasal değerleri normal sınırlar içinde bulundu. Hastanın Bağ doku Markırları normaldi. İnsan bağışıklık yetmezlik virüsü (HIV) testi negatif olarak bulundu. İstirahat halinde alınan arter kan gazı (AKG) incelemesinde pH: 7.40, arteriyel karbondioksit basıncı (PaCO2): 46 mmHg, arteriyel oksijen basıncı (PaO2):60 mmHg, O2Sat: %88, bikarbonat (HCO3): 25 mmol/L olarak bulundu. Yapılan solunum fonksiyon testlerinde zorlu vital kapasite (FVC): beklenenin %52, 1. saniyedeki zorlu ekspiratuarvolüm (FEV1): beklenenin % 60'ı ve Tiffeneau oranı (FEV1/FVC): %65 bulundu. Hastanın CO difüzyon kapasitesi (DLCO) 36 İDİ. Hastaya çekilen toraks yüksek çözünürlüklü bilgisayarlı tomografide (HRCT) her iki akciğer üst loblarda panlobüler amfizem alanları ile her iki akciğer alt loblarda subplevral bal peteği, traksiyon bronşiektazi alanları (Olağan intertisyel pnömoni ile uyumlu) izlendi (Resim 1). Hastanın Yapılan Ekokardiografi sonucu Ortalam Pulmoner Arter basıncı 76 mmHg olarak ölçüldü. Hasta Kalp kateterarizasyon önerisini ret etti. Hastaya LABA/LAMA, Prifenidon, Diltizem ve oksijen tedavisi başlandı.

Sonuç: Sonuç

Anahtar Kelimeler : Amfizem, Fibrozis, Hipertansiyon

SS-029 İDİYOPATİK PULMONER ARTERYEL HİPERTANSİYON OLGUSUNUN UZUN SÜREÇLİ TAKİP VE TEDAVİSİ

Elif Tanrıverdi[1], Binnaz Zeynep Yıldırım[1], Efsun Gonca Chousein[1], Demet Turan[1], Mustafa Çörtük[1], Halit Çınarka[1], Erdoğan Çetinkaya[1]
[1]*Sağlık Bilimleri Üniversitesi Yedikule Göğüs Hastalıkları Ve Göğüs Cerrahisi Eğitim Ve Araştırma Hastanesi, İstanbul, Türkiye*

Amaç: Pulmoner arteryel hipertansiyon (PAH) pulmoner dolaşımın küçük arterlerini etkileyen kronik, progresif hastalıktır. Tedavisiz bırakıldığında, artan pulmoner vasküler direnç sağ kalp yetmezliği ve ölümle sonuçlanır. Her PAH hastası için maksimum etki gösterebilen en az sayıda ilaç/ilaç miktarı uygulanması ideal tedavidir. Son yıllarda PAH ilaçlarındaki hızlı gelişmeler çok sayıda tedavi seçeneği sağlamaktadır. Hedef ilaçlardaki gelişmeler yaşam süresinde iyileşme vaat etmektedir. 3 yıllık yaşam beklentisinin %58'den %77'ye arttığı tahmin edilmektedir. Başlangıçta monoterapi alan, klinik takibinde çeşitli kombine tedavi rejimleri ile takip edilen hastamız 12 yıllık tedavi süreci ile sunulmuştur.

Yöntem: Yöntem

Bulgular: Hasta nefesini toparlayamama, yol yürürken çabuk yorulma şikayetleri ile başvurmuştu. Kliniğimize ilk kez 2008 yılında başvuran hasta İPAH tanısı ile takip edilmektedir. 2007-2014 yılları arasında Bosentan kullanan hastanın tedavisine efor kapasitesinde düşme (NHYA II iken III oldu) sebebiyle Mart 2014'de İloprost eklenmişti. Ev içinde bile hareket kısıtlığı, baş dönmesi, çok çabuk yorulma ile fonksiyonel parametrelerinde düşüş korele olan hastanın Mart 2015'te tedavisinde Bosentan tedavisi kesilerek Ambrisentan, Tadalafil ve İloprost olarak değişikliğe karar verildi. Tedavi altında takiplerinde stabilken Temmuz 2018'de ani nefes darlığı şikayeti ile acil başvurusu oldu. Klinik ve fonksiyonel kötüleşme sebebiyle (NHYA III iken IV oldu) yeni kombine tedavisi İloprost, Macitentan, Tadalafil olarak düzenlendi. Bu kombine tedavi rejimi ile tekrar kendini iyi hisseden, fizyolojik parametreleri kısmen düzelen hasta Temmuz 2019'da yine ev içi günlük işleri bile yapamama şikayeti ile başvurdu. Hastaya Eylül 2019'da kontrol sağ kalp kataterizasyonu yapıldı. PA:100/55/70 mmHg, PCWP:10 mmHg, CO:4L/DK,PVR:10,1 WOOD ve vazoreaktivite testi negatifti. Iloprost kesilerek Treprostenil subkutan infüzyon tedavisi, Macitentan ve Tadalafil tedavi rejimi olarak değiştirildi. Hastanın takibi devam etmektedir.

Sonuç: Başarılı tedavi için hastanın klinik ve fonksiyonel statüsüne göre tedavinin artırılması ve/veya tedavi değişikliği gereksinimi göz önünde bulundurularak yakın takibi önemlidir. Kliniğimizde 12 yıldır çeşitli rejimlerle takibi devam eden hastamız klinisyenlere fikir vermesi amacıyla sunulmuştur.

Anahtar Kelimeler : kombine tedavi, prognoz, pulmoner arteryel hipertansiyon

ADHAD

Akciğer
Damar Hastalıkları
Araştırma Derneği

3. ULUSAL ADHAD KONGRESİ
PULMONER HİPERTANSİYON 2020
(DİJİTAL KONGRE)

27-29 KASIM 2020



AKCİĞER DAMAR HASTALIKLARI ARAŞTIRMA DERNEĞİ
Hacı Emin Efendi Sokak, Maya Apartmanı, Teşvikiye Mah. Şişli, İstanbul / TÜRKİYE
T: +90 212 230 25 37 **F:** +90 212 232 11 09
kucukoglu3@yahoo.com - gulongen@gmail.com - www.adhad.org

GENX KONGRE
İcadiye Cad. No:3 Kuzguncuk 34674 İstanbul **T:** +90 216 310 11 00
F: +90 216 310 06 00 info@genx.com.tr / www.genx.com.tr
genx_mice twitter.com/GenX_MICE