TC
SAĞLIK BAKANLIĞI İZMİR TEPECİK EĞİTİM VE ARAŞTIRMA
HASTANESİ ÇOCUK CERRAHİSİ KLİNİĞİ

METAKRANÖZ HERNİ İNSİDANSI, KARŞI TARAF DEĞERLENDİRMESİ İÇİN FARKLI YAKLAŞIMLAR

ŞEFİ OP.DR.AHMET ARIKAN

TEZ DANIŞMANI: OP.DR.ALİ SAYAN

UZMANLIK TEZİ

DR AHSEN KARAGÖZLÜ AKGÜL

İZMİR 2010

ÖNSÖZ

Çocuk cerrahisine ilk adım attığım andan itibaren cerrahi sanatını öğrenmemde üzerimde çok büyük emekleri olan, benden ilgisini ve tecrübesini esirgemeyen, sabırla beni daha başarılı bir cerrah olmaya teşvik eden, fikirleriyle bana yol gösteren, disiplinli çalışmasını örnek aldığım değerli hocam Sn Op. Dr. Ahmet Arıkan'a teşekkürlerimi arz ederim.

Sabır ve hoşgörüsüyle bana gerek eğitimim boyunca gerek tez çalışmalarım sırasında destek olan Sn başasistanımız Op. Dr. Ali Sayan'a, eğitim hayatım boyunca bilgi ve deneyimlerinden faydalandığım Op. Dr. Tunç Özdemir'e ve Op. Dr. Şamil Kuday'a,

Eğitimim süresince birlikte çalışmaktan mutluluk duyduğum, tez çalışmaları sırasında benden yardımlarını esirgemeyen asistan arkadaşlarım Dr. Tolga Okay, Dr. Nurdan Şimşek, Dr. Özge Atacan, Dr. Yağmur Arpaz, Dr. Mehmet Can, Dr. Hasan Turan, Dr. Akın Karagözoğlu'na, tez çalışmalarım sırasında beraber çalıştığım radyoloji asistanlarından Dr. Gürhan Adam ve Dr. Yasemin Apak'a,

Yetişmemde ve bugünlere gelmemde büyük payı olan aileme, tanıştığımız andan itibaren benden desteğini esirgemeyen, güçlükleri ve güzellikleri paylaştığım sevgili eşime,

En içten teşekkürlerimi sunarım.

Dr Ahsen Karagözlü Akgül

İzmir - 2010

İÇİNDEKİLER

ÖNSÖZ ..... **ii**
ŞEKİL, GRAFİK VE RESİMLER DİZİNİ ..... **iv**
TABLO DİZİNİ ..... **v**
KISALTMALAR DİZİNİ ..... **vii**

1. GİRİŞ **1**
1.1. Genel Bilgiler 1
1.2. Tarihçe 1
1.3. Embriyoloji 4
1.4. Tanı 7
1.5. Cerrahi Teknikler 8
1.5.1. Açık İnguinal Herni Onarımı 8
1.5.2. Laparoskopik Herni Onarımı 9
1.6. Preterm Bebek 11
1.7. İnkarsere Herni 12
1.8. Karşı Taraf Eksplorasyonu 13

2. GEREÇ VE YÖNTEM **17**

3. İSTATİSTİK METOD **20**

4. BULGULAR **21**

5. TARTIŞMA **42**

6. SONUÇ **54**

7. ÖZET **55**

KAYNAKLAR **57**

ŞEKİL, GRAFİK VE RESİMLER DİZİNİ

ŞEKİLLER

Şekil 1: Processus vajinalisin kapanmasındaki aksaklıklar sonucu ortaya çıkan herni ve hidrosel çeşitleri 5
Şekil 2: Laparoskopi-yardımlı ekstrakorporeal onarım 11
Şekil 3: Laparoskopi-yardımlı ekstrakorporeal onarımda iğnenin internal ring çevresinden geçirilmesi 11
Şekil 4: 30 derece optik ile sağ herniyotomi sırasında KİİR değerlendirmesi (CİİR-O: Kontralateral internal inguinal ring-açık, TV: Testiküler venler, VD: vas deferens) 15

GRAFİKLER

Grafik 1: Birinci gruptaki hastalara ulaşma yöntemleri ve oranları 22
Grafik 2: Metakranöz herni sürelerini gösteren grafik 27
Grafik 3: Metakranöz süresinin yaş gruplarındaki dağılımı 29
Grafik 4: Metakranöz süresinin cinsiyete göre dağılımı 30
Grafik 5: Her iki grubun sağ/sol ve cinsiyet açısından dağılımı 32
Grafik 6: Laparoskopi sürelerinin dağılımını gösteren şema 41

RESİMLER

RESİM 1: Transinguinal laparoskopide internal ringin kapalı olduğu saptanan kız hasta 37
RESİM 2: Transinguinal laparoskopide kontralateral internal halkanın kapalı olduğu erkek hasta 37
RESİM 3: İç delikte baloncuklar 38
RESİM 4: Trasinguinal laparoskopide iç delik ağzında baloncuklar 38

TABLOLAR

TABLO 1: Birinci gruptaki hastaların ilk başvurudaki bilateral, sağ, sol dağılımı 21
TABLO 2: Birinci gruptaki hastaların yaş gruplarına göre dağılımı 21
TABLO 3: Metakranöz herninin sağ-sol dağılımı 24
TABLO 4: Metakranöz herni görülen ve görülmeyen hastaların yaş dağılımı 25
TABLO 5: Metakranöz herni görülen ve görülmeyen hastaların cinsiyet dağılımı 25
TABLO 6: Metakranöz herni görülen ve görülmeyen hastalarda inkarserasyon öyküsü 27
TABLO 7: Başvuru şikâyeti ve cinsiyet gözönüne alındığında MKİH riski (P=0,943) 27
TABLO 8: Metakronöz herni süresinin istatistik analizi 27
TABLO 9: Metakranöz süresinin yaş gruplarına göre istatistiksel olarak değerlendirilmesi 28
TABLO 10: Metakranöz süresinin cinsiyete göre istatistiksel olarak değerlendirilmesi 30
TABLO 11: Grup 2'deki cinsiyet ve başvuru şikâyetine göre dağılım 31
TABLO 12: Her iki grubun yaş gruplarına göre dağılımı 32
TABLO 13: Her iki grubun yaş dağılımı istatistiği 33
TABLO 14: Aynı taraf muayene bulgusu ile operasyon bulgusunun karşılaştırılması 33
TABLO 15: Karşı taraf muayene bulgusu ile operasyon bulgusunun karşılaştırılması 34
TABLO 16: Semptomatik tarafın USG bulgusu ile oprasyon bulgusunun karşılaştırması 34
TABLO 17: Karşı taraf USG bulgusu ile operatif bulgunun karşılaştırılması 35
TABLO 18: Metakranöze bağlı klinik bilateraller ile laparoskopik bilaterallerin cinsiyet dağılımı 39
TABLO 19: Metakranöze bağlı klinik bilateraller ile laparoskopik bilaterallerin yaş dağılımı 39

TABLO 20: Metakranöze bağlı klinik bilateraller ile laparoskopik bilaterallerin sağ/sol dağılımı..... 40
TABLO 21: Laparoskopi sürelerinin istatistiksel analizi 40
TABLO 22: Grup 2 deki tek taraflı ve çift taraflı yapılan ameliyatların sürelerinin istatistik analizi 41
TABLO 23: Kaynaklardaki hasta sayısı ve metakranöz herniinsidansı..... 43

KISALTMALAR

PPV **:** Patent processus vajinalis

KPPV **:** Kontralateral patent processus vajinalis

KİİR **:** Kontralateral internal inguinal ring

USG **:** Ultrason

MKİH **:** Metakronöz kontralateral inguinal herni

ASD **:** Atrial septal defekt

VSD **:** Ventriküler septal defekt

HIV **:** Human

ITP **:** İdiopatik trombositopenik purpura

DKÇ **:** Doğuştan kalça çıkığı

PEV **:** Pes ekino varus

UPD **:** Üreteropelvik darlık

UVD **:** Üreterovesikal darlık

Std **:** Standart

PTFE **:** Polytetrafluoroethylene

1. GİRİŞ

1.1. Genel Bilgiler

İndirekt inguinal herni onarımı, çocuklarda en sık uygulanan cerrahi girişimdir. İnguinal hernilerin çocuklarda ortalama insidansı %0,8 ile %4,4 arasındadır (1,2). Bu insidans erkeklerde kızlara göre yaklaşık 10 kat daha yüksektir (4,5); bunun nedeni erkeklerde testisin sktoruma inişinin ileride processus vajinalisi oluşturacak olan periton parmağını takip etmesi ve bu sürecin 28- 36. gestasyonel haftalar arasında olması, dolayısıyla processus vajinalis kapanması erkeklerde kızlara göre biraz daha geç gerçekleşmesidir. İnguinal herni en sık olarak hayatın ilk yılında görülür, ilk aylarda görülme oranı en üst düzeydedir. Hastaların yaklaşık üçte biri operasyon sırasında 6 aydan küçük çocuklardır. Prematüre bebeklerde de inguinal herniye çok yüksek oranda rastlanır (%16- 25). 32 haftadan küçük prematüre bebeklerde herni insidansı %13, 1000 gr altındaki bebeklerde %30 saptanmıştır (8). Bunun da nedeni processus vajinalisin henüz kapanma sürecine girmemiş olmasıdır (%80) (3). Prematüre bebeklerde, cinsler arasında anlamlı bir fark yoktur. Yaklaşık inguinal hernilerin %60'ı sağ taraftadır. Bilateral herni yaklaşık %10 oranında görülür. Yaklaşık %11,5 hastada aile öyküsü bulunmaktadır. İkizlerde bu insidans daha da yüksektir; erkeklerde %10,6, kızlarda %4,1 (3).

1.2. Tarihçe

İnguinal herni onarımı tarih boyunca birçok aşamadan geçmiştir. Bunlar; eski zamanlardan beşinci yüzyıla kadar olan "eski çağ", beşinci yüzyıldan yedinci yüzyıla kadar olan "herniyoloji dönemi", yedinci yüzyıl ile dokuzuncu yüzyıllar arası "anatomik evre", 9. yüzyıldan 12.yüzyıla kadar "gergin onarım dönemi" ve 12. Yüzyılın ortalarından günümüze kadar "gergin olmayan onarım dönemi" olmak üzere 5 aşamadır. Bu gelişim evrelerinden günümüze 5 temel prensip kalmıştır; antiseptik/septik herni ameliyatı, kesenin yüksek ligasyonu, internal halkanın daraltılması, posterior inguinal tabanın yeniden şekillendirilmesi ve gerilimsiz onarım (6).

Eski Yunanca da “hernios” kelimesi filiz, tomurcuk anlamını taşır. Eski Yunanistanda küçük yontularda ilk defa herni kasıkta şişlik olarak resmedilmiştir. M.Ö.1552 ait, Eber’in mısır papiruslarında fıtıkla ilgili bir gözlemi; *“göbeğin yüzeyinde öksürme ile dışarı çıkan bir şişlik”* şeklinde yer almıştır (7). O döneme ait mumyalarda, kasık fıtığı tedavisinin skrotumu vücuttan ayırarak yapıldığı; sıkı bandajlar ve kasık bağının sıkça kullanıldığı görülmüştür. Operasyon, genellikle genç hastalarda, ağrı için önerilirmiş, fakat internal ringin geniş olduğu vakalarda ve strangülasyonun eklendiği vakalarda kullanılmamıştır. Operasyona, skrotumda pubisin hemen altından bir insizyon yapıldıktan sonra başlanmıştır. Ayrıca, strangüle inguinal herninin redüksiyonu için bir metod tanımlanmış ve girişimler hasta Trendelenburg pozisyonundayken uygulanmıştır.

Rönesans yıllarından önce, inguinal herni konusunda sınırlı bilgi toplandığından; primitif inguinal herni cerrahisi genellikle hayat kurtarmak için uygulanmıştır.

Rönesans döneminde ise yeni cerrahi bilgi büyümüş ve herniyolojinin temelleri bu dönemde atılmıştır. Antonio Benivieni (1440?-1502) , patolojik anatominin kurucusudur. Onun notları arkadaşı tarafından 1507 de yayınlanmıştır. “Hastalığın saklı sebepleri“ isimli yayın herninin çeşitli tiplerini içermektedir. Ambroise Pare kitabında inguinal herniye bir bölüm ayırmış ve inguinal herni ameliyatının ayrıntılarını anlatmış, kese içindeki organların batın içine nasıl geri gönderileceğini ve peritonun nasıl dikileceğini tarif etmiştir. Peritondaki açıklığın çok büyük olmasına bağlı kapatılamaması durumunda altın dikiş veya bağ önermiş ve kullandığı aletleri gösterirken kastrasyon yapan herniyotomistleri şiddetle kınamıştır.

1556 da Pierre Franco, gezici berber-cerrah olup, oluklu bir dissektör ortaya çıkartmış ve barsakları yaralama riski olmadan strangüle barsakları sıkan halkayı kesen dissektör ile redüksiyonu ve defekti keten iplik ile dikmeyi önermiştir.

Kaspar Stromayr 1559 da ilk defa indirekt ve direkt inguinal herniyi ayrı ayrı tanımlamıştır. Ona göre testisin alınması indirekt inguinal herni onarımında kabul edilebilir ancak diğer formlarda uygulanmamalıdır.

Anatomik evrede, Rönesansın ardından, anatomik diseksiyon ve otopsinin Avrupaya yayılmasıyla kasık fıtığı hakkındaki bilgi giderek artmıştır. 1700’de Littre,

içinde Meckel divertikülü bulunan indirekt inguinal herni kesesi olgusunu; 1731'de De Garengeot, içinde appendiks bulunan herni kesesini yayınlamıştır. 1721'de Cheselden sağ strangüle inguinal herniyi başarıyla opere etmiştir. 1790'da Hunter indirekt inguinal herninin konjenital olduğunu ve processus vajinalisin tunika vajinalis ile devam ettiğini ortaya koymuştur. Scarpa 1814'de sliding herniyi tanımlamıştır. Astley Cooper strangülasyon kaskadında venöz obstrüksiyonun ilk basamak olduğunu ve renk değişikliğinden sorumlu olduğunu bulmuştur. İnguinal kanalın anatomisiyle ilgili olarak Pott (1757), Richter (1785), Camper (1801), Scarpa (1814) ve Morton (1841) birçok yayın yapmışlardır. 1793'de Gimbernat kendi adıyla anılan ligamenti, 1804'de Cooper transvers fasyayı ve Cooper ligamanını, 1811'de Colles de kendi adıyla anılan ligamanı tanımlamıştır. 1814'de Hesselbach, üçgenini ve ileopubik traktüsü; Cloquet 1817'de processus vajinalisi ve doğumda çoğu zaman açık olduğunu tanımlamıştır.

Anatomik bilgide bu gelişmelere karşın anestezide henüz bir gelişme olmadığı için 19. Yüzyıl sonlarına kadar yapılan inguinal herni ameliyatları rekürrens ve sepsis ile sonuçlanmış ve doğal olarak cerrahi de yeterli gelişme gösterememiştir. Açık cerrahiden çekinilen bu dönemde çoğu cerrah sklerozan madde kullanmıştır.

Strangüle hernide gangrene olmuş barsakların rezeksiyonu ve primer anastamozu ilk kez Erichsen tarafından 1888 yılında uygulanmış ve yöntem, 1893 yılında Franks tarafından desteklenerek benzer koşullarda uygulanması için rutin hale getirilmiştir.

1870 yılında antiseptik cerrahi, 1896 da eldivenin bulunmasıyla ve 1904'de Von Mickulicz'in aseptik cerrahiyi tanıtmasıyla modern cerrahi dönemi gelişmeye başlamıştır. Marcy 1871 yılında yüksek ligasyon yapmıştır. O dönemde halen cerrahlar sepsisten korktukları için yara yerini açık bırakmaktaydılar (Mc Burney tekniği). Böylece oluşan skar formasyonu rekürensi de azaltmaktaydı.

Rekürrens oranının çok yüksek olmasından dolayı 1887'de Bassini bir çözüm önermiş ve Bassini takviyesini "Italian Society of Surgery" de yayınlamıştır. Yaklaşık aynı yıllarda William S. Halsted, kordun pozisyonunun eksternal oblik aponevrozunun üzerinde olmasıyla ayrılan benzer bir takviye önermiştir.

On sekizinci yüzyılın ortalarında gerilimli onarımın ağrıya ve gerilimin en fazla olduğu kısımdan rekürrense neden olduğu düşünülerek bunu azaltmak için rektus fasyasına gevşetme insizyonu yapılmıştır. Gerilim problemini çözmek için alternatif olarak yabancı materyallerin kullanılması gündeme gelmiş ve ilk defa 1887'de Marcy hayvan tendonu kullanılmasını önermiştir. Pediküllü veya serbest fasya greftleri örneğin fasya lata grefti, deri ve deri ekleri, metalik malzemeler (örneğin gümüş telle işlenmiş meş, tantal levha, tantal tülbent, paslanmaz çelik tel) ve vitalium kullanılmaya başlanmış, 1935'de de naylon meşler bulunmuştur. Ardından yapılan geniş araştırmalar sonucunda polyester meş, polipropilen meş, genişleyen-PTFE yama olmak üzere tüm dünyada kullanılan üç biomateryale ulaşılmıştır.

Aynı dönemde gerilimi azaltmak için üçüncü bir yöntem daha uygulanmıştır; tıkama yöntemi. Bunun için skrotal veya diğer cilt katlantılarının ters çevrilerek internal ringin tıkanması veya yabancı cisimle (örneğin tahta) hatta testisle tıkanması denenmiştir. Bütün bu çabalar sonuçsuz kalmış ve tıkama yöntemi terk edilmiştir. Lichtenstein Marlex, 1968 yılında meş ile sigara şeklinde tıkaç denemiş ve tıkama yöntemleri yeni prostetik materyallerle yeniden denenmeye başlanmıştır. Şemsiye şeklinde tıkaçlar kullanılmış ve 1998 yılında herni onarımı sırasında kullanılmak üzere tıkaç benzeri materyaller üretilmiştir. Bu materyeller, günümüzde de erişkin fıtık ameliyatında halen kullanılmaktadır (6).

1.3. İndirekt İnguinal Hernilerin Embriyolojisi

Çocuklarda indirekt inguinal herni temelde bir zayıflık veya eksiklikten ziyade embriyolojik gelişimin kesintiye uğraması sonucu meydana gelir. Bu nedenle prematürelerde insidansı yüksektir. İnguinal herni gelişimi, gonadın inişiyle direkt olarak örtüşür. Embriyolojik retroperitoneumdan testisin inişi erken gestasyonda başlar. Bu dönemde testiküler pozisyon, gelişmekte olan böbreklerle beraberdir. Mezonefroz (gelişmekte olan böbrek) retroperitondaki yerine çıkarken, testis internal ring seviyesinde kalır. Testisin skrotuma olan inişi gestasyonun 28-36. haftalarında meydana gelir. Bu inişte testis gubernakulumu ve ilerde processus vaginalisi oluşturacak peritonun uzantısını (finger of peritoneum) takip eder. Bu uzantı veya divertikül ilk olarak gestasyonun 12. haftasında görülür (8). Normal bir gelişimde, processus vaginalis 36.-40. gestasyonel haftalar arasında kapanır ve internal ringdeki

peritoneal açıklık tamamen kapanır. Distaldeki kısım da, tunika vaginalisi oluşturan kısmı haricinde yok olur. Bu süreç sıklıkla tamamlanamaz ve birçok yenidoğanda olduğu gibi geride küçük patent processus vaginalis kalabilir. Bununla beraber kapanma postnatal olarak da devam eder ve internal halkanın açık kalma olasılığı çocuğun yaşıyla ters orantılıdır. Veriler değişken olmakla beraber, yaklaşık %40 patent processus vajinalis (PPV) ilk bir ay içinde, ek olarak %20'si de 2 yıl içinde kapanır. Bu kapanma asimetriktir; sol testis sağ testisden daha önce iner. Soldaki PPV kapanması da, sağa göre daha önce olur. Bundan dolayı indirekt inguinal hernilerin %60'ının sağda olması surpriz değildir.

Processus vajinalis tam kapanırsa; normal anatomi (Şekil 1-A), distal kısmı yok olup, proksimali açıklığını sürdürürse; kasıkta sonlanan inkomplet inguinal herni (Şekil 1-B), tamamen açık kalırsa; skrotuma kadar ulaşan komplet inguinal herni (Şekil 1-C), processus vajinalisin proksimali ve distali ince fibrotik bir bant şeklinde kapanıp ortası açık kalırsa; kordun hidroseli veya kordun kisti (Şekil 1-D), ince bir kanal şeklinde açık kalırsa kommunike hidrosel (Şekil 1-E) ile sonuçlanır (Şekil 1).

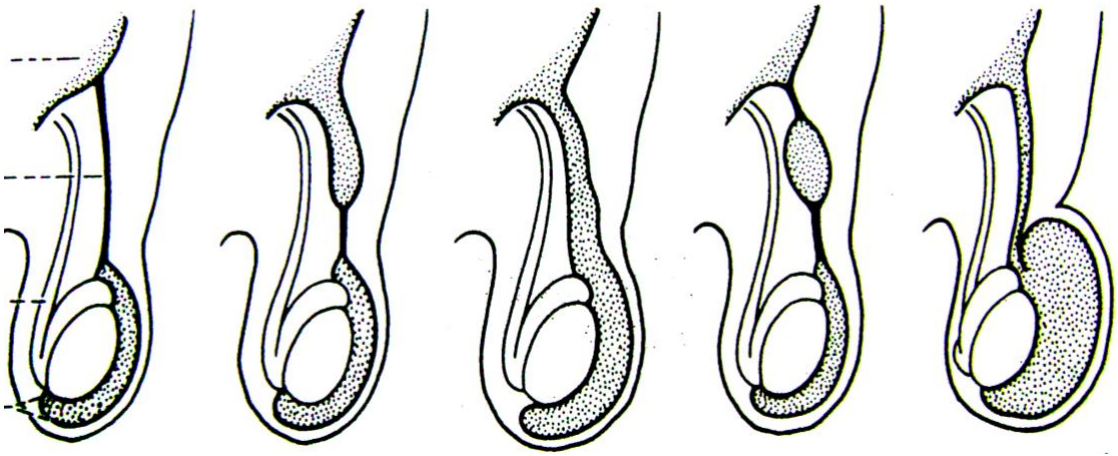

ŞEKİL 1: Processus vajinalisin kapanmasındaki aksaklıklar sonucu ortaya çıkan herni ve hidrosel çeşitleri

Çocuklardaki indirekt inguinal hernilerdeki karışıklık, PPV'in inguinal herni ile aynı patoloji olarak kabul edilmesinden kaynaklanmaktadır. PPV varlığı, konjenital indirekt inguinal herni gelişimi için gerekli fakat yeterli değildir. Diğer bir değişle; tüm

konjenital indirekt inguinal herniler bir PPV'den gelişir, fakat tüm PPV'lerden inguinal herni gelişmez. 2 yaşındaki erkek çocuklarda yaklaşık %20 PPV vardır (9), buna karşın aynı oranda fıtık olgusu olmaması; bazı çacuklarda çocukluk çağında da kapanmanın devam ettiğini ancak hepsinde bunun gerçekleşmediğini göstermektedir. Van Veen ve arkadaşlarının çalışmasında unilateral herni onarımı yapılmış 300 erişkin hastada kontralateral laparoskopik eksplorasyon yapılmış ve hastaların sadece %12'sinde PPV saptanmıştır. Ortalama 5,5 yıllık takip sonucunda PPV'li hastaların %12 sinde inguinal herni gelişmiştir. Bu oran PPV'i olmayan, ringi kapalı erişkinlerdekinden 4 kat daha yüksek bulunmuştur. İnsidans diğer erişkin çalışmalarında %12-%14 arasında doğrulanmıştır (10). Erişkin toplumda indirekt inguinal herni insidansı %1-%2 ve PPV insidansı %12-%14 olduğu için klinik olarak saptanan inguinal herniler yaklaşık olarak PPV'li hastaların %8-%12'inde gelişmiş olmalıdır. Yani her PPV herniye dönüşmemektedir.

Embriyolojisi iyi tanımlanmış olmasına rağmen, PPV'in kapanışının moleküler temeli tam bilinmemektedir. Tanyel'in yaptığı çalışmalar, testisin inişinde gücü sağlayan düz kasların geri kaybolmasındaki eksikliğin, indirekt inguinal herni gelişimde rol oynayabileceğini göstermiştir (11,12). Çocuklarda düz kas hücreleri inguinal herni kesesinde bulunur fakat hidrosel duvarında ve inmemiş testisdeki herni kesesinde bulunmaz (11,13). Düz kas hücrelerinin kayboluş mekanizmaları henüz açıklanamamıştır, fakat otonomik sistemin mediatörlerinin rol oynadığı savunulmaktadır (12, 14, 15). Birçok araştırmada PPV kapanmasındaki rolü ve testisin iniş kontrolündeki rolü nedeniyle hepatocyte growth factor (15, 16) ve calcitonin gene-related peptide (15) araştırılan en önemli mediatörlerdir.

İnguinal herninin genetiği, moleküler biyolojisi gibi yeterince anlaşılamamıştır. İnguinal hernili hastaların kardeşleri için bir takım genetik riskler söz konusudur; inguinal hernili kızların kız kardeşleri %17,8 göreceli risk ile en yüksek riske sahiptir. Genel olarak erkek kardeşlerde risk %4-5 civarındadır, aynı şekilde hernili erkek kardeşin kız kardeşinin riski de benzerdir. "Multifaktöriyel başlangıç modeli" ve "inkomplet penetranslı ve sex etkili otozomal dominantlık"; genetik modellerinin her ikisi de inguinal herninin kalıtımını açıklamak için savunulmaktadır (4).

1.4. Tanı

İnguinal herninin geleneksel tanısında ağlama ile beraber kasıkta şişlik hikâyesi vardır ve fizik muayene ile doğrulanır. Öksürmesi istendiğinde bunu yapamayacak çocuklarda intraabdominal basıncı yükseltecek başka yöntemler bulunmalıdır. Bebekler, ellerinden ve ayaklarından muayene masasında hareket edemeyecekleri şekilde tutuldukları takdirde ağlamaya başlarlar. Biraz daha büyük çocuklarda balon şişirtmek, güldürmek, muayene eldivenini şişirmelerini istemek intraabdominal basıncı artırır. Bu manevralara rağmen cerrahın şişliği görmemesi çok nadir değildir. Bazı cerrahların, ailenin verdiği klasik anamneze veya yönlendiren doktora dayanarak opere etmelerinin yanısıra, çoğu cerrah herniyi kendisi görmekte ısrar eder.

İpek kese veya ipek eldiven bulgusu şişliği gözle görmeye bir alternatif olarak gösterilmektedir. Bu bulgu cord elemanlarını pubik tüberkül üzerinde kibarca kaydırarak ortaya çıkarılabilir. Kesenin kendi üzerinde hareket etme hissi pozitif kabul edilir. 1950 ile 1970 yılları arasında yapılan yayınlar bu ipek kese bulgusunun tanısal kesinliği konusunda oldukça değişik sonuçlar vermektedir (17); bununla birlikte, Çin'den 1040 hastalık yeni bir prospektif seride, fizik muayene bulgularının inguinal herni tanısında sensitivitesinin %91 ve spesifitesinin %97,3 olduğu gösterilmiştir (18). Halen en uygun yaklaşım, ipek kese veya ipek eldiven bulgusunun destekleyici bir bulgu olduğu ancak inguinal herni tanısında kesin bir kanıt olmadığı şeklindedir (4).

Tanı için öncelikle Asya'da uygulanmaya başlanan yeni bir yaklaşım da PPV ve inguinal herni ayırımını yapmak için ofis USG'dir (19). Chen ve arkadaşları ofis ultrasonu kullanarak yalnız muayene ile %84 olan tanı kesinliği (diagnostic accuracy) değerini %97,9 'a yükseltmişlerdir (20,21). Erez ve arkadaşları inguinal herni operasyonu planlanan 642 hastaya preoperativ USG yaptı ve preoperatif ve operatif bulgularla karşılaştırdılar; midinguinal kanalda hipoekoik yapıların ölçülmesi sonucu 4-6 mm arası patent processus vajinalis, 6mm üzeri herni olduğunu gösterdiler (20). Kazez ve arkadaşları 2 yaş altı kasık fıtığı tanılı 60 hastaya bilateral ultrason yaptı ve ultrason bulgusuna bakılmaksızın bütün hastalara bilateral eksplorasyon yaptılar. Preoperatif ultrason bulgularıyla operatif bulguları karşılaştırdılar. 2-4mm arası patent processus vajinalis, 4mm üzeri herni olarak kabul edilen çalışmada ultrasonun karşı

taraf değerlendirmesinde spesifitesi %95, sensitivitesi %92 olarak saptandığını bildirdiler (22).

1.5. Tedavi

1.5.1. Açık İnguinal Herni Onarımı

Bir kere inguinal herni tanısı konduğunda, tedavi cerrahidir. Erişkinlerden farklı olarak, çocuklarda tüm inguinal herniler, asemptomatik olsa bile, tanı konduğu anda onarılır. İnguinal herni onarımı acil olmamakla beraber, inkarserasyon riskini elimine etmek için uygun zamanda yapılmalıdır, özellikle infantlarda 12. aydan önce operasyon önerilir (24). Çocuklarda herni onarımına ait ilk tanımlamalar Celsus tarafından (25 AD) yapılmıştır. Celsus herni kesesi ile testisi beraber skrotal bir insizyondan eksize etmiştir (5). İlk herni onarımı için skrotumun vücuttan ayrıması, sklerozan madde kullanılması, kasık dokularının pubis kemiğine kadar koterize edilmesi gibi teknikler ilk çağlarda kullanılmıştır. Klasik çocukluk çağı indirekt inguinal herni onarımı tanımı Potts'a aittir, fakat orijinal kesenin yüksek ligasyon tanımı 1887'de Czerny tarafından yapılmış (5), o tarihten itibaren yüksek ligasyon tüm çocuk cerrahları tarafından kullanılmaktadır. Teknikte zaman içinde ufak tefek değişiklikler olmuştur. Son hali Ladd ve Gross tarafından öğretilen şekliyle günümüze kadar ulaşmıştır (25).

İnternal ring hizasında inguinal pili üzerine cilt insizyonu yapılır. Scarpa fasyası ve eksternal oblik fasyası açılır. Kremasterik kaslar, künt olarak aralanarak herni kesesine ulaşılır. Kese kibarca kord elemanlarından ayrılır, internal ring seviyesine kadar diseke edilir ve bu seviyede bağlanır. Eğer internal ring çok geniş ise Marcy onarımı (geniş internal halkanın daraltılması) yüksek ligasyona eklenebilir. Çocuklarda cilt sütürü subkutiküler dikişlerle veya Dermabond ile yapılmalıdır. Bununla beraber iki prospektif çalışmada Dermabond'un sonuçları iyileştirmediği, subkutiküler dikişe göre daha fazla zaman aldığı ve komplikasyonlarının hafifçe daha fazla olduğu ortaya konmuştur (4). "L-stitch" kullanımı subkutiküler kapatma sonrası dikiş absesi riskini azaltabilir (4).

İnguinal herni onarımı sırasında ve sonrasında anestezi ve ağrı kontrolü pediatrik anestezi tekniklerinin gelişmesi ile devrim geçirdi. Kaudal blok birçok çocuk

hastanesinde rutin olarak kullanılmakta ve anestezi etkisinin başlama süresini azaltmakta, daha iyi ağrı kontrolü yapmaktadır (4). İlioinguinal sinirin (internal ringin lateralinde) ve ileohipogastrik sinirin (eksternal obliğin altında) intraoperatif injeksiyonu, kaudal blok yapılmayan hastalarda uygulanabilir (26). Postoperatif dönemde çoğu hastaya asetaminofen yeterli olmakla beraber bazı hastalara ek olarak kodein gerekebilir (4).

Herni kesesinin yüksek ligasyonunun yapıldığı klasik açık herni onarımı mükemmel sonuçlara sahiptir. Tek cerrah tarafından yayınlanan en geniş seride (6361 hasta), %1,2 rekürrens oranı, %1,2 yara yeri enfeksiyonu ve %0,3 testiküler atrofi gösterilmiştir. Diğer serilerde rekürrens oranı %1 olarak rapor edilmektedir (26, 28, 29). Çocuklarda açık inguinal herni onarımında rekürrensle ilişkili olan faktörler; yetersiz yüksek ligasyon, çok geniş internal ring, kanal tabanının zedelenmesi (takip eden direkt herni ile birlikte) ve ek haslalıkların eşlik etmesidir (örneğin; kollojen doku hastalıkları, malnutrisyon, solunum hastalıkları). İnguinal herni onarımı sonrası diğer komplikasyonlar; testiküler atrofi, vas deferens yaralanması, iatrojenik kriptorşidizm. Testiküler atrofi %1–2 görülür, hastaların %2,7-%13'ünde testis boyutunu düşürür. İatrojenik kriptorşidizm %0,6–2,9 hastada meydana gelir (30). Vas deferens yaralanması, patoloji sonuçlarına dayanarak, hastaların en fazla %1,6'sında ortaya çıkar (30). Vas deferensin yaralanma riski daha gerçekçi olarak %0,13-%0,53'dür. Daha yüksek değerler tecrübesiz cerrahlara ve patologlara aittir, çünkü bazı embriyolojik kalıntılar vas deferens olarak yorumlanabilir. Çok çok nadir olmasına rağmen kızlarda fallop tüp zedelenmesine bağlı infertilite rapor edilmiştir (31). Çocuklarda meş ile onarım pek tavsiye edilmez, hatta kontraendike bile olabilir. Ters düşen veriler olmasına rağmen, birçok hayvan deneyi, polipropilen meşin vas deferens ve testiste değişikliklere yol açan inflamasyona neden olduğunu göstermiştir. Sonuç olarak erkeklerde meş ile yapılan herni onarımıyla ilişkili olarak infertilite rapor edilmiştir (32).

1.5.2. Laparoskopik Herni Onarımı

Klasik açık inguinal herni onarımı altın standart olmasına rağmen, laparoskopik herni onarımı birçok merkezde uygulanmaya başlanmıştır. İlk laparoskopik herni onarımı kızlarda El-Gohary tarafından 1997 de rapor edilmiştir (33). Herni kesesini başarılı bir şekilde peritoneal kaviteye ters çevirmiş ve bir endolup kullanarak

kapatmıştır. Erkeklerde ilk başarılı laparoskopik herni onarımı 1999 tarihinde Montupet tarafından yapılmıştır (33).

Açık teknikte olduğu gibi, laparoskopik teknikte de temel; indirekt herni kesesinin yüksek ligasyonudur. Laparoskopinin avantajları; karşı tarafın işlem sırasında rahatlıkla değerlendirilebilmesi, kordun mobilizasyonu sırasında vas ve damarlara zarar vermekten kaçınması, operasyon süresini azaltması, şüphelenilmemiş direkt ve femoral hernileri ortaya çıkarabilmesidir (28, 90). Randomize, tek-kör, 97 hastalık prospektif bir çalışmada, laparoskopik yaklaşımın daha az ağrı, daha hızlı iyileşme (ebeveyn değerlendirmesi) ve daha iyi yara yeri kozmetiği (ebeveyn değerlendirmesi) ile sonuçlandığı saptanmış (34).

İki temel laparoskopik yaklaşım vardır; tamamen intrakorporeal ligasyon ve laparoskopi-yardımlı ekstrakorporeal ligasyon. İlk geniş intrakorporeal onarım serisi Schier tarafından rapor edilmiş, tek tek sütürlerle peritonu kordun lateralinden kapatmıştır. Daha sonra teknik kendisi tarafından tek sütürler yerine "Z" sütürler kullanılarak modifiye edildi (35). 403 hastalık serisinde rekürrens oranı açık cerrahiden biraz yüksek olmak üzere %2,6 olarak bildirildi (35). Kızlarda vas ve damarlarının yaralanması söz konusu olmadığı için laparoskopik ters çevirme (inversiyon) ve bağlama (ligasyon) veya kesenin eksizyonu ve kapatması uygulanabilir. Diğer modifikasyonlar; purse string sütür yerine "N" sütür, "flip-flap" herniyoplasti (peritonun iki katlantısının inguinal ringi çevrelemek üzere yelek gibi onarılması). Bu tekniğin bir avantajı da oluşturulan yarıktan skrotumun drene olabilmesi ve postoperatif hidroselin önlenmesi; bununla beraber henüz kısa takip sonuçları bulunmakta ve uzun dönemde rekürrens oranı bilinmemektedir.

Laparoskopi-yardımlı ekstrakorporeal onarımda, umblikustan optik için port girilir, inguinal ring üzerine bir delik açılır ve bir sütür buradan abdominal kaviteye peritonun arkasına geçirilir. Ardından iğne, vas ve damarlarına zarar vermeden internal ring çevresinden geçirilir ve aynı giriş yerinden tekrar çıkarılır (Şekil 2–3). Laparoskopik görüş altında ekstrakorporeal olarak düğümlenir (28, 91). Bu teknikle ilgili başlangıç raporları %15,7 (204 hastada 32) komplikasyon oranı, %4,8

rekürrens oranı göstermiştir, bu oranlar açık cerrahiye veya intrakorpoeal onarıma göre anlamlı yüksektir (28)

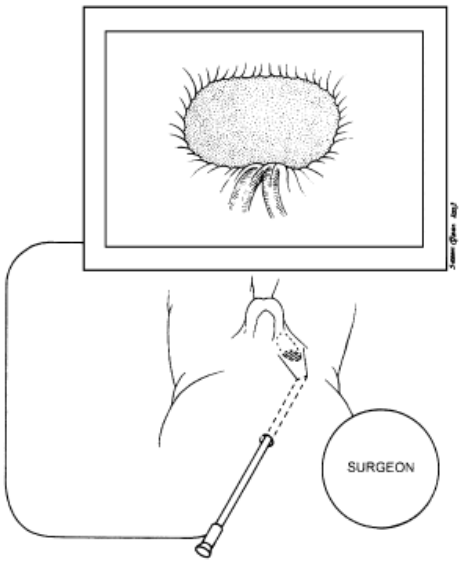

Şekil 2: Laparoskopi-yardımlı ekstrakorporeal onarım

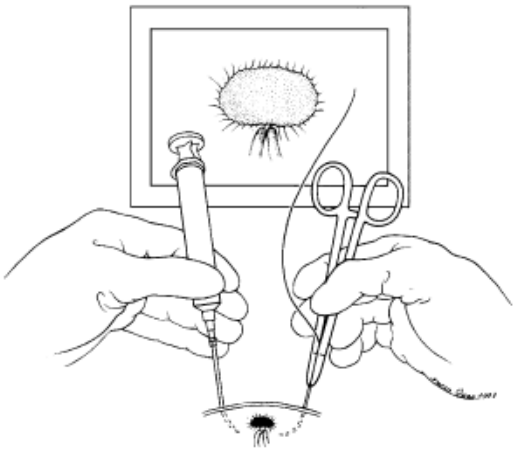

Şekil 3: Laparoskopi-yardımlı ekstrakorporeal onarımda iğnenin internal ring çevresinden geçirilmesi

1.6. Preterm Bebek

Preterm infant perioperatif ve operatif risklere sahiptir. Herni prematürelerde daha sıktır ve daha yüksek inkarserasyon riski taşır. Bu risk bazı serilerde %31'e kadar çıkarken (36, 3), bazı serilerde de düşünüldüğü kadar yüksek olmadığı savunulur. Prematürelerde herni kesesi daha büyük infant ve çocuklara göre daha frajildir, dolayısıyla onarım sonrası rekürrens ve komplikasyon oranı biraz daha yüksektir. Ek olarak, prematüre bebekler postoperatif apne ve bradikardi riski taşır. Bu risk infantın maturasyonu arttıkça azalır. Prospektif çalışmalara dayanan az miktarda veri bulunmaktadır fakat günümüzde genel anesteziyi azaltmak veya kullanmamak için rejionel anestezinin kullanılması ve postkonsepsiyonel 46 haftadan küçük infantlarda hastanede gözlem için zaman verilmesi önerilmektedir. Postkonsepsiyonel 60 haftadan büyük olan ancak beraberinde akciğer hastalığı, evde apne veya başka ek hastalıkları olanlar da cerrahi sonrası monitörize edilerek izlenmelidir. Artmış inkarserasyon riski ile perioperatif prematüre risklerini dengelemek için çocuk cerrahisinde iki ayrı tutum vardır; ya prematüre infant hastaneden taburcu olmadan herni onarımını yapmak veya postoperatif apne riski azalacak kadar yeterli maturite için beklemek (26,37).

Semptomatik hernisi olan, zor redükte edilebilen hernisi olan, kolaylıkla takip edemeyecek ve bebeği cerraha ulaştıramayacak ailesi olan prematüreler, hastaneden taburcu olmadan tedavi edilmelidir. Bunların dışında kalan hastalar için erken ameliyatı destekleyen ve üstünlüğünü savunan veri yokur. Bu konuda karar verirken bütün seçenekler aile ile görüşülmeli, karara aile de dâhil edilmelidir.

1.7. İnkarsere Herni

Çoğu inguinal herni batın içine kolaylıkla redükte edilebilir. Zor redükte edilebilenlere inkarsere herni denir. Belirgin peritonit veya barsak tıkanıklığı haricinde, inkarse herniler de "taxis" adı verilen teknik ile manuel olarak genellikle redükte edilebilirler. Bu teknikte infant gerekirse sedatif kullanılarak rahatlatılır, inkarsere herni üzerine kibarca inferolateralden basılırken, kanalı düzleştirmek için yukarıdan da bir miktar basılır. Yaklaşık %80 inkarsere herni bu teknik kullanılarak redükte edilebilir (5). İnkarserasyonun yüksek tekrarlama oranı nedeniyle bu hastalar hastaneye yatırılır ve ödem geçtikten 24–48 saat sonra ameliyatı yapılır. İnkarsere hernisi redükte edilemeyen her çocuk acilen ameliyata alınır. Anestezi aldıktan sonra insizyondan önce herniyi redükte etmemek çok önemlidir, çünkü barsaklar strangülasyon açısından gözden geçirilir ve strangülasyon yoksa batın içine redükte edilir. Kızlarda, herni kesesi içinde inkarsere over bulunabilir. Eğer redüksiyon başarısızsa, çoğu cerrah böyle bir durumda ertesi gün ameliyat etmeyi planlar, çünkü klasik öğretiye göre vasküler baskı oldukça azdır. Bununla beraber, bazı veriler over torsiyonuna bağlı vasküler bası riskinin önemli olduğu savunur, bu da hastaların %33'ü kadardır. Hemen onarım bu komplikasyonu engelleyebilir ve birçok yazar bunu önermektedir (5, 24). Son zamanlarda açık herni onarımına alternatif olarak önerilen herninin hemen laparoskopik olarak redükte edilmesi ve onarılmasıdır (38). Bazı yazalara göre pnömoperitonyum redüksiyonu kolaylaştırır ve inkarsere organların vasküler durumunu incelemeye izin verir. Ek olarak, ödemli olmayan dokularda internal ring seviyesinde intrakorporeal onarım yapılır. Uzun dönem sonuçları olmamakla beraber, bu yöntem, ilginç bir alternatif sunmaktadır.

1.8. Tek Taraflı Hernilerde Karşı Taraf Eksplorasyonu

Duckett 1952'de tek taraflı herni ile başvurmuş hastalarda karşı taraf herninin %30 oranında bulunduğunu rapor etmiştir. Bugün biz biliyoruz ki bu "herniler"in çoğu processus vajinalis idi ve kendi haline bırakıldığında çoğunda klinik olarak herni ortaya çıkmayacaktı. Duckett'ın raporlarını 1955'de Rothenberg'in yayını takip etti ve tüm çocuklarda profilaktik kontralateral herni onarımını öneriyordu. Bu raporlar tek taraflı herni ile başvuran çocuklarda diğer tarafın eksplore edilmesinin temellerini oluşturdu. Bu yaklaşım 1990'lı yıllarda sorgulanmaya başlayana kadar, uygulama devam etti (4). Karşı taraf eksplorasyonu ile ilgili tartışılan; klinik olarak belirli herni tarafını ameliyat edip karşı tarafta geç herni oluşuncaya kadar (yani metakranöz kontrolateral herniyi) beklemek veya metakranöz herni oluşumunu önlemek için karşı tarafta bulunan tüm patent processus vajinalislerin kapatılması arasında seçim yapmaktı. Risklerini ve faydalarını tarttıktan sonra çoğu çocuk cerrahı bugün rutin açık karşı taraf eksplorasyonunun endike olmadığına inanmaktadır. Testiküler atrofi bu tür bir eksplorasyon ve/veya herni onarımında %2–30 ortaya çıkmaktadır (39). Açık cerrahide artmış infertilite riski vardır; çocukluğunda bilateral herni operasyonu geçirmiş ve infertil olan erkek hastaların %40 kadarında bilateral vas deferens tıkanıklığı bulunmaktadır (92). Vas deferens zedelenmesinde ayrıca fertiliteyi etkileyen sperm-aglutinasyon antikorları ortaya çıkmaktadır. Vazın küçük dikkatsiz sıkıştırılmaları veya kordun gerilmesi bile yaralanma ile sonuçlanabilir ve bu da infertilite riskini arttırır. Bu yaralanmalar gerçek bir herni kesesinin olmadığı durumlarda daha olasıdır, çünkü vas daha açıktadır ve cerrahın olmayan bir keseyi bulmak için aşırı gayreti komplikasyonların artmasıyla sonuçlanabilir. 8 ile 20 yaş arası, inguinal herni ameliyatı geçirmiş erkek hastalar incelendiğinde %5,8 hastada testis boyutlarında azalma ve % 1 testis atrofisi saptanmıştır (29).

Sadece semptomatik tarafı ameliyat edip diğer tarafta olası metakronöz herni için takibe alan cerrah, cord elemanlarını yaralama riskinden kaçınmış olur ve bu gelecekteki fertiliteyi olumlu etkiler. Bu yaklaşımın riski ise; metakranöz herninin beraberinde, küçük de olsa, bir inkarserasyon olasılığı ile ortaya çıkıyor olmasıdır. İnkarserasyon, testise vasküler bası nedeniyle infertiliteye de neden olabilir. Miltenberg ve arkadaşları, 1997'de, ünilateral inguinal herni onarımı yapılmış 13000 hastalık bir meta-analiz yayınladı. Metakranöz herni oranı bu seride %7 olarak bildirildi. Bu

çalışmada başlangıçtaki herninin sol tarafta olması ile riskin biraz daha arttığı görüldü (%11) (40). Diğer geniş serilerde metakranöz oranı %3,6 ile %11,6 arasında değişmektedir (1, 19, 26, 30, 41, 42, 43, 44). Yeni Zellanda'dan Miltenberg'in çalışmasını takiben yapılan bir çalışmada, rütin karşı taraf eksplorasyonu yerine unilateral herni operasyonu olmuş olan 264 hasta prospektif olarak takip edildi. Metakranöz herni %5 hastada ortaya çıktı. Bu yaklaşım ayrıca ameliyat süresinin kısalmasını ve maliyetin düşmesini sağladı (1).

Laparoskopik eksplorasyonun gelişi, tartışmada ortada yerini aldı, çünkü laparoskop karşı taraf incelemesini ciddi bir vas veya damar yaralanması riski almadan yapabilmekteydi. Laparoskopik inceleme yapan pediatrik cerrahların sayısı giderek artmaktadır (29). Bu yöntemin zayıf tarafı ise; laparoskopi ile patent processus vajinalis ve gerçek herninin ayırd edilememesidir. Bazı cerrahlar tarafından, "ciddi" peritoneal açıklık (Şekil 4), açıklığın sonlanmaması veya dışardan bası ile internal halkada su kabarcığı veya baloncukların görülmesi gerçek herni işareti olarak kabul edildi (44). Çoğu cerrah eğer potansiyel bir açıklık varsa, bunun patent processus vajinalis mi, gerçek herni mi olduğuna bakmadan, prosedürü herni onarımı ile tamamlamaktadır. Hemen hemen bu onarımların %50'si gereksizdir, çünkü bulgular genellikle asemptomatik patent processus vajinalis olarak kalacaktır. Alternatif olarak bu yaklaşım, metakranöz herninin küçük inkarserasyon riskini ve ikinci operasyonun maliyet ve anksiyetesini ortadan kaldırmaktadır (5, 39).

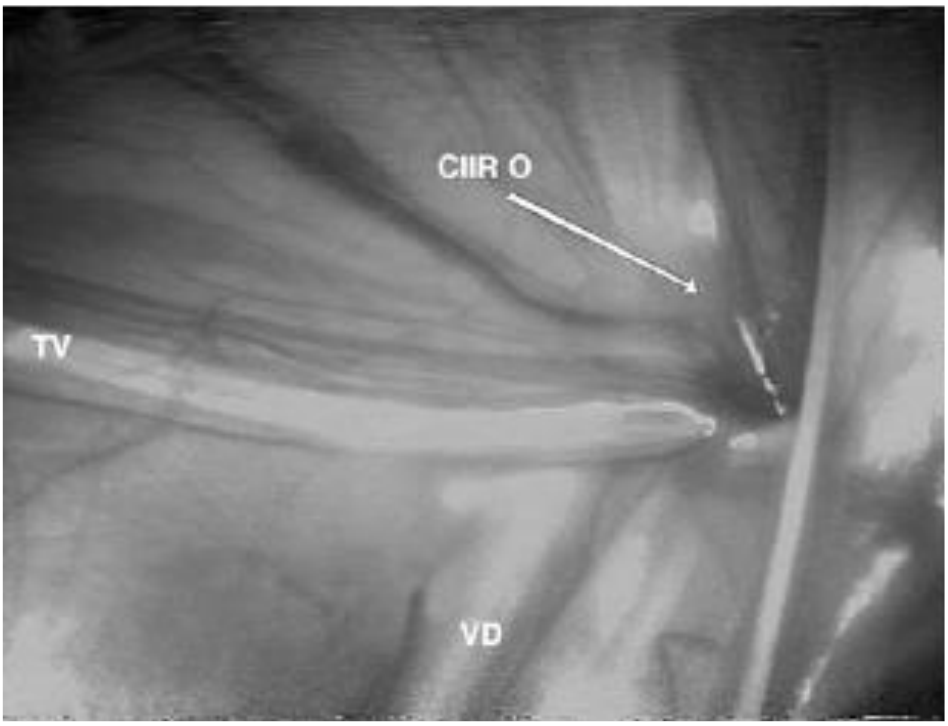

Şekil 4: 30 derece optik ile sağ herniyotomi sırasında KİİR değerlendirmesi (CİİR-O: Kontralateral internal inguinal ring-açık, TV: Testiküler venler, VD: vas deferens)

Karşı tarafın laparoskop ile değerlendirilmesi için farklı teknikler tanımlanmıştır:

- 5mm laparoskop için umblikustan port girilmesi,
- Umblikustan laparoskop için port girilmesi ve 14 gauge kateter içinden prob yerleştirilerek açıklığın boyutunun değerlendirilmesi (45),
- Aynı taraf herni kesesi içinden hava ile şişirilmesi ve ipsilateral herni kesesi içinden 1,2mm kamera ile (46), 30, 70 veya 120 derece laparoskop ile değerlendirme yapılması (44,47) gibi çeşitli yöntemler bulunmaktadır.

Karşı taraf değerlendirmesi için şu anda sadece tarihsel önemi kalmış başka yaklaşımlar da vardır; herniyografi, Bakes dilatatörlerinin kullanılması ve Goldstein testi (diyagnostik pneumoperitoneum) gibi…

Son zamanlarda, unilateral hernilerde tek taraflı onarım ve karşı taraf için bekleme veya laparoskopik değerlendirme ve patent processus vajinalis ile hernilerin onarımı standart yaklaşım olarak kabul edilmektedir. En etik yaklaşım, aileye her yöntemin olumlu ve olumsuz taraflarını anlatmak ve onların da bu karara iştirak etmelerini sağlamaktır. Bazı durumlarda risk-fayda oranı, gözlem yapmaktansa, daha agresiv olan laparoskopik yaklaşımın tercih edilmesine neden olabilir. Örneğin; preterm bir bebek postoperatif apne ve artmış inkarserasyon riskine sahiptir; bundan dolayı, bu bebeklere laparoskopik inceleme uygulanmalıdır (4). Laparoskopi ayrıca, kistik fibrozis, ventrikülоperitoneal şant, periton diyaliz kateteri, bağ doku hastalığı olanlar gibi yüksek bilateralite riski veya yüksek operasyon riski olan hastalara uygulanmalıdır. Hastaneye kısa sürede ulaşacak coğrafi veya mental şartlara sahip olmayan ailelerde de laparoskopik kontralateral değerlendirme ve varsa PPV'in onarılması önerilmektedir.

Metakranöz kontralateral inguinal herni hem hekime atlanmış bir herni şüphesi yaratacağı, hem de hastaya ikinci bir anestezi ve ameliyat riski yaratacağı için nahoş bir durumdur. Bu çalışmada metakranöz inguinal herniyi yaklaşık sıfıra indirmek için karşı taraf değerlendirmesini optimum yapan yöntemin araştırılması ve unilateral herni onarımı yapılmış hastaların 9 yıllık takibi sonucunda metakranöz herni insidansının ortaya konması amaçlanmıştır. Böylelikle karşı taraf değerlendirmesi sonucu olası kontralateral herninin onarımı yapılırken kaç hastada olası asemptomatik kontralateral inguinal herninin opere edildiği araştırılmıştır.

2. GEREÇ VE YÖNTEM

Bizim çalışmamızda 2001 yılında kliniğimizde inguinal herni tanısıyla opere olan tüm hastalar geriye dönük olarak incelendi. Bu gruba "grup 1" adı verildi. Hastaların demografik özellikleri, yaş dağılımı, cinsiyet dağılımı, sağ/sol/bilateral oranları, ek hastalıkları incelendi. Nüks, inkarserasyon veya strangülasyon olup olmadığı kaydedildi. Hastalara, dosyalarındaki telefon numaralarından ulaşılmaya çalışıldı. Dosyada telefon numarası olmayan veya numarası yanlış olanların, hastane bilgi sistemine herhangi bir tarihte giriş yaptırıp yaptırmadığına bakıldı. Herhangi bir giriş yaptıranların kayıtlarından yeni numaralarına ulaşıldı. Telefon ile ulaşılamayan hastalara, adreslerine mektup göndererek ulaşıldı (bkz "mektup örneği"), mektuba elektronik posta, telefon veya mektup yoluyla cevap vermeleri istendi. Tek taraflı herni ameliyatı olmuş hastalara diğer tarafından ameliyat olup olmadıkları veya diğer tarafında şişlik şikâyetinin olup olmadığı ve ameliyat olduğu tarafta şikâyetlerinin olup olmadığı soruldu. Diğer taraftan ameliyat olanların ikinci ameliyatı ne kadar süre sonra geçirdikleri kaydedildi.

Çalışmaya başlarken, %92 güç ve % 5 hata ile çalışmak için, metakranöz oranının ~%12'den sıfıra indirmeyi öngören grup 2 hastaları için 135 hastalık çalışma planlandı.

Ayrıca Ağustos 2008 tarihinden itibaren tek taraflı inguinal herni ile başvuran hastalar prospektif olarak incelendi. Bu gruba "grup 2" adı verildi. Bu gruptaki hastaların yaş, cinsiyet, inkarserasyon öyküsü, ek hastalık gibi özellikleri kaydedildi. Bu gruptaki hastalar, ameliyat sabahı vizit sırasında hangi taraftan ameliyat olacağı bilinmeden her iki taraf kasık muayenesi yapıldı. Tüm hastalara muayeneyi aynı hekim yaptı. Veriler

“herni”, “silk sign”, “silk strick” veya “bulgu yok” olarak kaydedildi. Bu bulgulardan ilk üçü pozitif (yani kasık fıtığı lehine), sonuncusu negatif (yani kasık fıtığı yokluğu) olarak alındı. İki kıdemli radyoloji asistanı tarafından kör olarak bilateral inguinoskrotal ultrason yapıldı. Hastalara USG, Toshiba Famio 8, 8mHz linear prob (2006, Tokyo, Japan) ile uygulandı. Ultrasonda inguinal kanalın genişliğine göre; 2-4mm patent processus vajinalis (PPV), 4 mm üzeri herni olarak kabul edildi. Veriler başvuru tarafının USG bulgusu ile aynı tarafın operasyon bulgusu ve karşı tarafın USG bulgusu ile karşı taraf operasyon bulgusu olmak üzere karşılaştırıldı.

İnguinal herni ameliyatı genel anestezi altında endotrakeal entübasyon ile yapıldı. Anestezi ekibi tarafından hasta monitorize edildi. Krede manevrası ile mesane boşaltıldı. Başvuruda şikâyeti olan tarafta, kasık pilisine uyan bölgede semi transvers insizyon yapılarak cilt, ciltaltı yağ dokusu, camper ve skarpa fasyaları geçildi. Eksternal oblik kasın fasyası açıldı ve kasık kanalına girildi. Herni kesesi bulunduktan sonra çevre dokulardan, erkeklerde kord elemanlarından diseke edildi. Kese açılarak buradan intraabdominal kaviteye 5mm port yerleştirildi. Kesenin çevresi 3/0 ipek sütür ile hava kaçması veya portun çıkmasının önlenmesi amacıyla bağlandı. Hasta baş aşağı pozisyona (trendelenburg) getirildi. Ardından batın içi 1,1 l/dk hızda, 4-10 mmHg (genellikle 6-8 mmHg) basınçlı CO_2 ile şişirildi. 4mm 30 derece veya 5mm 30 derece laparoskop ile kontralateral iç halka değerlendirildi. Net peritoneal açıklık, peritonun sonlanmasının görülmemesi, inguinal bası ile iç ring hizasında baloncukların görülmesi (Resim 3) pozitif kabul edildi. Geniş median umblikal ligamentin perde gibi karşı taraf iç delik ağzının görülmesini engellediği durumlarda, optiği önce diafragmaya doğru doğru ilerlettikten sonra karşı taraf kasığa doğru çevirip ligamentin arkasına geçerek bu sorunu aştık. Özellikle kız hastalarda internal

halkanın üzerine yatmış lateral umblikal ligamentin varlığında kasıktan girilen bir iğne ile ince zar şeklindeki bu ligament internal halkanın üzerinden kaldırılarak net değerlendirme yapıldı. Pozitif kabul edilenlerin hepsine karşı taraf eksplorasyonu uygulandı. Laparoskopide kontralateral internal halkanın kapalı görüldüğü hastalarda karşı taraf eksplorasyonu yapılmadı. Semptomatik tarafa ve asemptomatik herni veya PPV bulunan tarafa 3/0 vikril ile yüksek ligasyon ve herniyotomi uygulandı. Cerrahi işlemler, yine muayeneyi yapan doktor tarafından uygulandı. Laparoskoi ve toplam operasyon süresi ayrı ayrı kaydedildi. Muayene, ultrason, laparoskopi ve operasyon bulguları birbiriyle karşılaştırıldı. Transinguinal laparoskopi yapılıp karşı taraf internal halkanın kapalı olduğu görülen ve karşı taraf eksplorasyonu yapılmayan hastalar günümüze kadar ortalama 15 ay takip edildi.

Birinci gruptaki 788 hastanın 48'i bilateral olduğu için aranmayarak çalışmaya alınmadı. Ventriküloperitoneal şant, bağ doku hastalığı gibi inguinal herni insidansını arttıran hastalığı olanlar çalışmaya alınmadı. İnguinal herni ile ilişkisiz ek hastalığı olanlar ise çalışmaya dâhil edildi.

İkinci grupta kesenin inceliği veya kese boynunun darlığı nedeniyle transinguinal laparoskopi yapılamayanlar çalışmaya alınmadı.

Prospektif inceleme yapılan grupta hasta ailelerine ultrason yapılmasına karşın, açık herni onarımı sırasında, aynı taraftaki herni kesesinin içinden laparoskopla karşı tarafta fıtık olup olmadığı değerlendirmesinin yapılacağı, gerekli görülürse karşı tarafın da aynı seans içinde opere edileceği hasta ailesinin anlayabileceği şekilde açık olarak anlatıldı, izinleri alındı. İzin vermeyenler çalışmaya alınmadı.

3. İSTATİSTİK METOD

Yaş grupları, cinsiyet grupları, kategorik verilerde (ordinal veya luminal olabilir) çapraz tablo oluşturuldu. Ki-Kare veya Fischer Exact Test analizi yapıldı.

Metakranöz herni ve süresi için gruplar arası karşılaştırmada iki grup için Menn-Whitney U Test, üç grup ve üzeri karşılaştırmada Kruskal-Wallis varyans analizi uygulandı.

İstatistik önemlilik eşik düzeyi olarak 0,005 alındı.

4. BULGULAR

İnguinal herni tanısıyla 2001 yılında başvuran ve ameliyat edilen hastaların dosyaları incelendi ve veri toplandı. Bu gruba "1. Grup" denildi. Ağustos 2008 tarihinden itibaren tek taraflı inguinal herni ile başvuran 135 hasta "2. Grup" olarak adlandırıldı.

Birinci grupta 2001 yılında ameliyat olan 788 hastanın, 651'i erkek (%82,6), 137'si kız (%17,4)dı. Hastaların 48'i bilateral (%6,1), 504'ü sağ (%64) ve 236'sı sol (%29,9) herni ile başvurmuştu (Tablo 1).

TABLO 1: Birinci gruptaki hastaların ilk başvurudaki bilateral, sağ, sol dağılımı

GRUP 1	**BİLATERAL**	**SAĞ**	**SOL**	**TOTAL**
ERKEK	30	423	198	651 (%82,6)
KIZ	18	81	38	137 (%17,4)
TOTAL (%100)	48 (%6,1)	504 (%64)	236 (%29,9)	788 (%100)

Birinci gruptaki 788 hasta yaşlarına göre sınıflandırıldı. 0–12 ay, 13–24 ay, 2–6 yaş (25–72 ay), 7–14 yaş (73–168 ay) olmak üzere ayrıldı (Tablo 2).

TABLO 2: Birinci gruptaki hastaların yaş gruplarına göre dağılımı

GRUP 1	**0-12 ay**	**13-24 ay**	**25-72 ay**	**73-168 ay**	**TOTAL**
SAYI	152	113	343	180	788
YÜZDE	19,3	14,3	43,5	22,8	%100

Birinci gruptaki 44 (%5,58) hasta, ikinci grupta 5 (%3,7) hasta olmak üzere toplam 49 (%5,3) hastada ek hastalığa rastlandı. Bunlar; ASD, VSD, pulmoner stenoz, anemi, büyüme gelişme geriliği, hipospadias, diafragma evantrasyonu, yarık damak-yarık dudak, görme kusuru, HIV, hiperaktivite, ITP, febril konvülzyon, koroziv özefajit, lösemi, DKÇ, strabismus, penisilin allerjisi, yumurta allerjisi, PEV, porfiri, renal agenezi, UPD, UVD, retraktil testis, talasemi minör, umblikal herni idi.

Hastaların 402'sine telefonla ulaşıldı, 338'ine mektup gönderildi. 115 hasta mektuba cevap verdi. Mektupla ulaşılanların 112'si telefonla, 3'ü e-mail ile geri dönüp bilgi verdi.

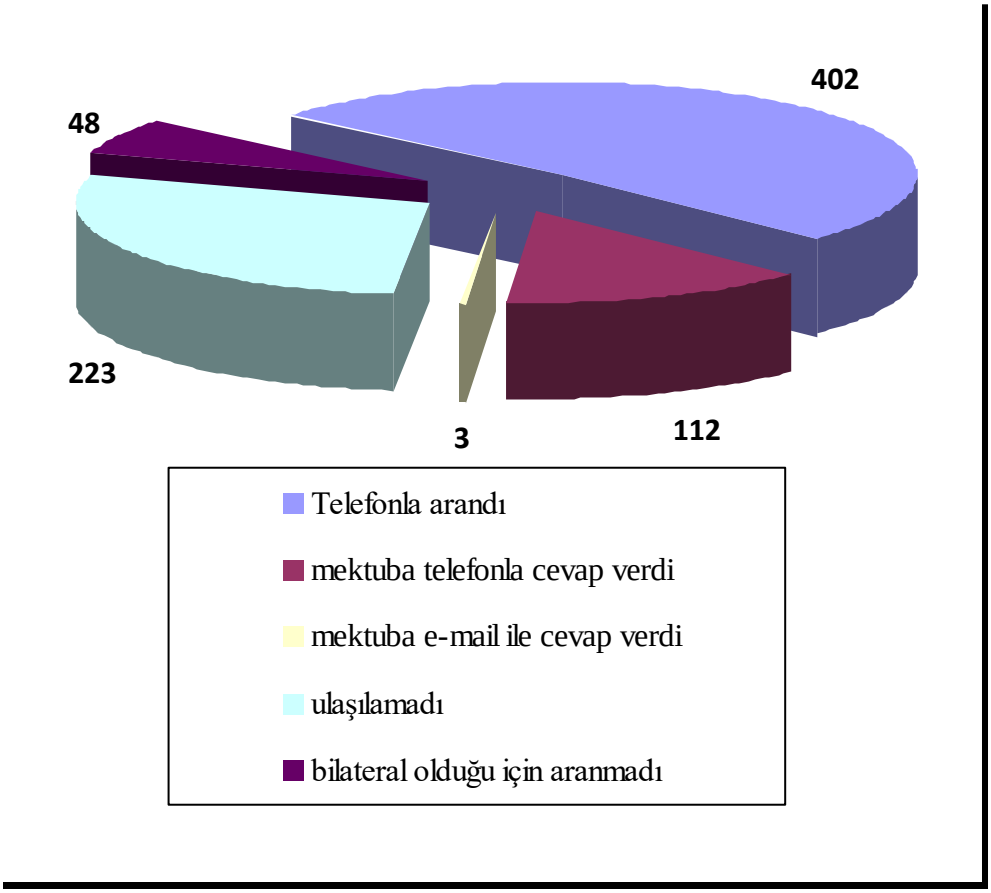

Grafik 1: Birinci gruptaki hastalara ulaşma yöntemleri ve oranları

Hastalara gönderilen mektup örneği

TCSB

İZMİR TEPECİK EĞİTİM VE ARAŞTIRMA HASTANESİ

ÇOCUK CERRAHİSİ KLİNİĞİ

Hastanemiz çocuk cerrahisi kliniğinde ……. tarihinde kasık fıtığı ameliyatı olan …… isimli çocuğunuz hakkında bilgi almak için verdiğiniz telefon numarasına ulaşılamamıştır. Bu nedenle:

1. Dr Ahsen Karagözlü Akgül ile görüşmek üzere 0 232 4696969 dan 3255 numaralı telefonu aramanız veya
2. Aşağıdaki soruları yazılı olarak cevaplandırmanız ve aşağıdaki posta adresine veya e-mail adresine göndermeniz rica olunur

POSTA ADRESİ: Dr Ahsen Karagözlü Akgül

TCSB İzmir Tepecik Eğitim ve Araştırma Hastanesi

Çocuk cerrahisi Kliniği

35120 YENİŞEHİR / İZMİR

E-MAIL ADRES: ahsenkaragozlu@yahoo.com

SORULAR

1. Çocuğunuzun …… kasık fıtığından ameliyat olduğu doğru mu?
2. Ameliyat olan tarafta şikâyetiniz var mı?
3. Şikâyetiniz varsa nedir?
4. Daha sonra, diğer tarafından kasık fıtığı ameliyatı oldu mu?
5. Diğer taraftan kasık fıtığı ameliyatı olduysa hangi tarihte veya ilk ameliyatından ne kadar sonra oldu?

Hastalara ameliyat oldukları tarafla ilgili şikâyetleri olup olmadığı soruldu. 508 hastada herhangi bir yakınma saptanmadı. 9 hastanın 6'sında kasıkta ağrı, birinde skrotumda şişlik, birinde bacakta kasılma, birinde hidrosel saptandı. Şikâyeti olan hastalar poliklinik kontrolüne çağırıldı.

Hastalara karşı tarafta şişlik veya fıtık şikâyetinin olup olmadığı, fıtık ameliyatı olup olmadığı soruldu. Metakranöz herni varsa, ortaya çıkma süresi kaydedildi. Ulaşılan 517 hastanın 78 (%15,1) tanesinde metakranöz herniye rastlandı, geri kalan 439 hastada karşı taraf herni bulgusu veya ameliyat öyküsü yoktu. Metakranöz herni saptanan 78 hastadan 54'ünün ilk başvuru şikâyeti sağ herni iken, 24 hastanın sol herni ile başvurmuş olduğu; metakranöz herni saptanmayanların 307'sinin sağ, 132'sinin sol herni nedeniyle ameliyat olduğu görüldü (Tablo 3). Metakranöz herni gelişen hastalarda sağ-sol dağılımı açısından anlamlı bir fark bulunmadı (p=0,901).

TABLO 3: Metakranöz herninin sağ-sol dağılımı (MKİH: Metakranöz kontralateral inguinal herni) (p›0,005)

	İLK BAŞVURUDAKİ HERNİ TARAFI		
	SAĞ	**SOL**	**TOTAL**
MKİH YOK	307 (%85)	132 (%84,6)	439
MKİH VAR	54 (%15)	24 (%15,4)	78
	361 (%100)	156 (%100)	517

Metakranöz herni görülen ve görülmeyen hastaların yaş dağılımına baktığımızda yaş arttıkça metakranöz oranının azaldığı, metakranöz herni görülmeyen grupta ise yaş arttıkça oranın arttığı görülmektedir (Tablo 4). Unilateral herni ameliyatı sonrası karşı taraf herni 0–12 ay arası hasta grubunda 25, 13–24 ay arası 15, 2–6 yaş arası 26 ve 7–14 yaş arası 12

hastada saptandı (Tablo 4). Metakranöz herni oranı açısından yaş grupları arsındaki fark istatiatiksel olarak anlamlı (p=0,003) bulundu.

Tek taraflı inguinal herni operasyonundan sonra karşı tarafta herni gelişen hastaların cinsiyetlerine göre dağılımı 67 erkek, 11 kız şeklinde saptandı (Tablo 5). Bu dağılıma bakıldığında metakronöz herni ile cinsiyetler arasında anlamlı bir ilişki olmadığı görüldü (p=0,680).

TABLO 4: Metakranöz herni görülen ve görülmeyen hastaların yaş dağılımı (p‹0,005)

	0–12 ay	**13–24 ay**	**25–72 ay**	**73–168**	**TOTAL**
MKİH Yok	77 %75,5	57 %79,2	183 %87,6	122 %91	439 %84,9
MKİH Var	25 %24,5	15 %20,8	26 %12,4	12 %9	78 %15,1
TOTAL	102	72	209	134	517

TABLO 5: Metakranöz herni görülen ve görülmeyen hastaların cinsiyet dağılımı (P›0,005)

	Erkek	**Kız**	**TOTAL**
MKİH yok	369 %84,6	70 %86,4	439 %84,9
MKİH var	67 %15,4	11 %13,6	78 %15,1
TOTAL	436	81	517

Grup 1 hastalarından toplam 52 hastada inkarserasyon öyküsü saptandı. Bu 52 hastadan 9'u daha sonra metakranöz herni gelişen hastalardı. Metakranöz herni ortaya çıkan ve çıkmayan hastalar arasında inkarserasyon açısından fark bulunmadı (p= 0,084).

Birinci gruptaki 3 hasta strangülasyon nedeniyle acil opere edildi, bir hastaya orşiektomi yapıldı. 9 hastada nüks saptandı ve herniyotomi tekrarlandı.

TABLO 6: Metakranöz herninin risk farktörleri

	Metakranöz herni +	**Metakranöz herni -**	**P değeri**
Hasta sayısı	78	439	
1 yaş altı	25 (%32,1)	77 (%17,5)	0,003
Erkek	67 (%85,9)	369 (%84,1)	0,680
Sol herni	24 (%30,8)	132 (%30,1)	0,901
İnkarserasyon öyküsü	9 (%11,5)	26 (%5,9)	0,084

Metakranöz herni için risk faktörlerinden olarak kaynaklarda adı geçen "erkek cinsiyet" ve "sol inguinal herni ile başvurma" faktörlerini beraber değerlendirdiğimizde sol inguinal herni ile başvuran erkek hastalarda metakranöz herni riski %16,2 saptandı. sağinguinal herni ile başvuran erkeklede bu risk %15, sol inguinal herni ile başvuran kızlarda %11,5, sağ inguinal herni ile başvuran kızlarda %14,5 saptandı (Tablo 7). Bu dört grup arasında istatistiksel olarak anlamlı fark bulunmadı (p›0,005).

Tablo 7: başvuru şikâyeti ve cinsiyet gözönüne alındığında MKİH riski (P=0,943)

	MKİH -	**MKİH +**	**TOTAL**	**MKİH RİSKİ**
ERKEK-SAĞ	260	46	360	%15
ERKEK-SOL	109	21	130	%16,2
KIZ-SAĞ	47	8	55	%14,5
KIZ-SOL	23	3	26	%11,5

İlk ameliyattan sonra metakranöz herni ortaya çıkana kadar geçen süre metakranöz süresi olarak adlandırıldı. Metakranöz süresinin 1ay ile 108 ay arasında değişmekte olduğu görüldü (Grafik 2). İstatistiksel olarak aykırı birkaç değerden dolayı ortalamasının 15,8 ay, standart sapmasının 2,5 olduğu belirlendi. Bu nedenle median değerinin dikkate alınması daha doğru olacağı düşünüldü. Median metakranöz süresi 9 ay olarak saptandı (Tablo 8).

Metakranöz süresini yaş gruplarına göre incelediğimizde 0–12 ay arasında ortanca (median) metakranöz süresi 8 ay, 13–24 ay arasında 5 ay, 25–72 ay arasında 12 ay, 73–168 ay arasında 10,5 ay olarak saptandı (Grafik 3, Tablo 9).

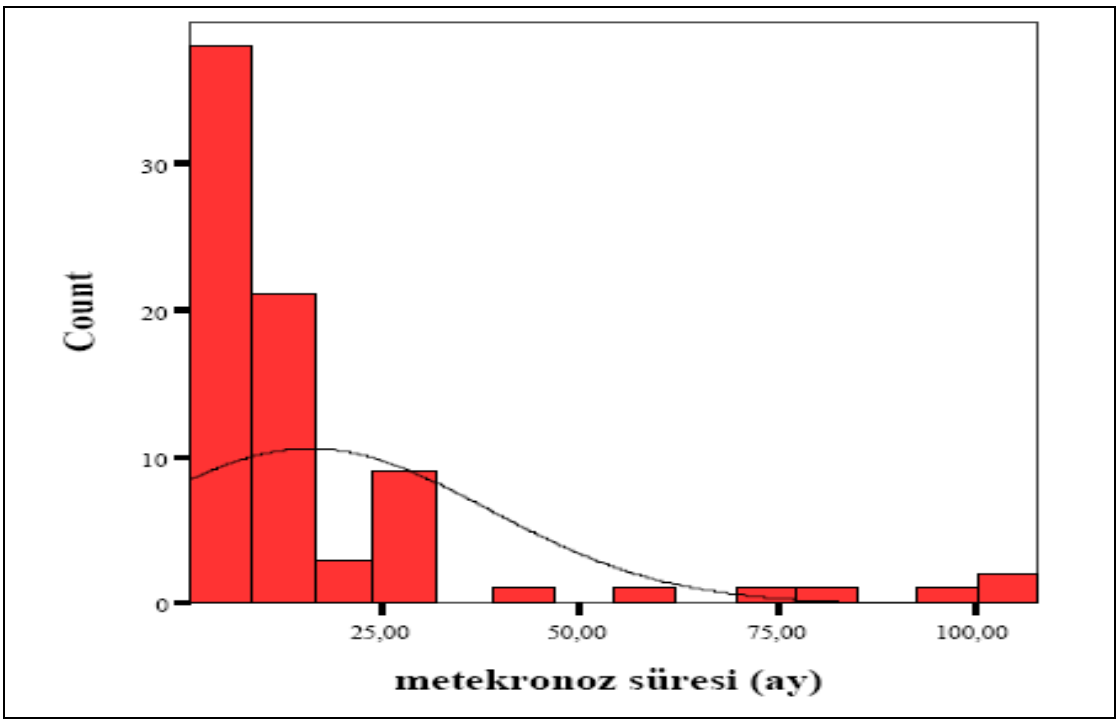

GRAFİK 2: Metakranöz herni sürelerini gösteren grafik

TABLO 8: Metakronöz herni süresinin istatistik analizi

Metakranöz süresi	İstatistik	Std. error
Mean	**15,8718**	2,55633
%95 confidence interval for mean Lower Bound	10,7815	
Upper Bound	20,9621	
%5 Trimmed Mean	12,1353	
Median	**9**	
Variance	509,717	
Std. Deviation	22,5769	
Minimum	1	
Maximum	108	
Range	107	
Interquartile range	11,75	
Skewness	2,908	,272
Kurtosis	8,444	,538

TABLO 9: Metakranöz süresinin yaş gruplarına göre istatistiksel olarak değerlendirilmesi

YAŞ GRUPLARI		İstatistik	Std. error
0–12 AY	Mean	14,5	3,67628
	%95 confidence interval for mean Lower Bound	6,9125	
	Upper Bound	22,0875	
	%5 Trimmed Mean	11,9667	
	Median	**8,0**	
	Variance	337,875	
	Std. Deviation	18,38138	
	Minimum	1,0	
	Maximum	78,0	
	Range	77,0	
	Interquartile range	12,75	
	Skewness	2,404	,464
	Kurtosis	5,891	,902
13–24 AY	Mean	6,7667	1,15353
	%95 confidence interval for mean Lower Bound	4,2926	
	Upper Bound	9,2407	
	%5 Trimmed Mean	6,6852	
	Median	**5,0**	
	Variance	19,960	
	Std. Deviation	4,46761	
	Minimum	1,0	
	Maximum	14,0	
	Range	13,0	
	Interquartile range	9,0	
	Skewness	,225	,580
	Kurtosis	-1,495	1,121
2–6 YAŞ	Mean	14,4615	2,81055
	%95 confidence interval for mean Lower Bound	8,6731	
	Upper Bound	20,2500	
	%5 Trimmed Mean	12,4957	
	Median	**12,0**	
	Variance	205,378	
	Std. Deviation	14,33103	
	Minimum	2,0	
	Maximum	72,0	
	Range	70,0	
	Interquartile range	19,25	
	Skewness	2,78	,456
	Kurtosis	10,092	,887
7–14 YAŞ	Mean	33,1667	12,55101
	%95 confidence interval for mean Lower Bound	5,5421	
	Upper Bound	60,7912	
	%5 Trimmed Mean	30,7963	
	Median	**10,50**	
	Variance	1890,333	
	Std. Deviation	43,47796	
	Minimum	1,0	
	Maximum	108,0	
	Range	107,0	
	Interquartile range	74,0	
	Skewness	1,232	,637
	Kurtosis	-,379	1,232

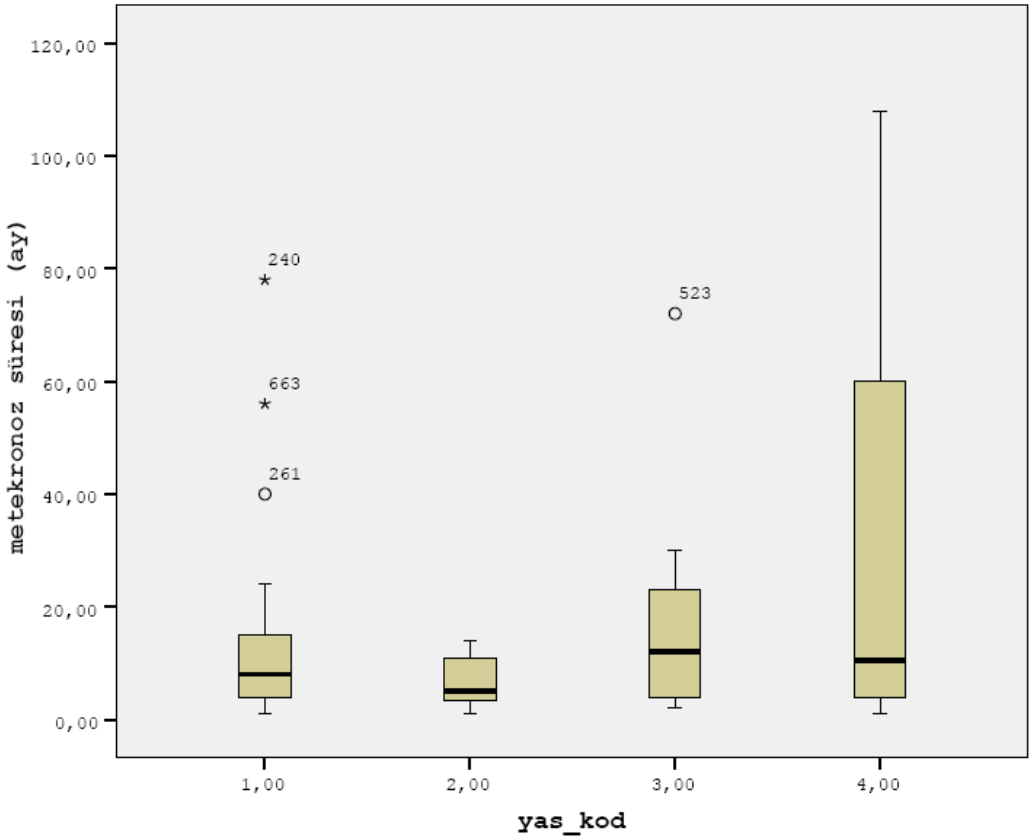

GRAFİK 3: Metakranöz süresinin yaş gruplarındaki dağılımı

Kruskal Wallis varyans analizi kullanılarak yapılan değerlendirmede yaş grupları arasında metakranöz süresi açısından anlamlı bir fark bulunmadı (p=0,217).

Cinsiyete göre metakranöz süresi incelendiğinde erkeklerde metakranöz süresinin ortalamasının 17,2, ortancasının 9 ay olduğu, kızlarda ise ortalamasının 7,1, ortancasının 6 ay olduğu saptandı (Tablo 10, Grafik 4).

Metakranöz süresinin cinsiyetler arasında dağılımının istatistik analizi Mann-Whitney U testi ile yapıldı ve cinsiyetler arasında istatistik olarak anlamlı fark bulunmadı (p=0,069).

TABLO 10: Metakranöz süresinin cinsiyete göre istatistiksel olarak değerlendirilmesi

CİNSİYET		İstatistik	Std. Error
ERKEK	Mean	17,2985	2,92409
	%95 confidence interval for mean Lower Bound	11,4604	
	Upper Bound	23,1366	
	%5 Trimmed Mean	13,5381	
	Median	**9,0**	
	Variance	572,872	
	Std. Deviation	23,93474	
	Minimum	1,0	
	Maximum	108,0	
	Range	107,0	
	Interquartile range	14,0	
	Skewness	2,693	,293
	Kurtosis	6,963	,578
KIZ	Mean	7,1818	2,07065
	%95 confidence interval for mean Lower Bound	2,5681	
	Upper Bound	11,7955	
	%5 Trimmed Mean	6,5909	
	Median	**6,0**	
	Variance	47,164	
	Std. Deviation	6,86758	
	Minimum	1,0	
	Maximum	24,0	
	Range	23,0	
	Interquartile range	10,0	
	Skewness	1,606	,661
	Kurtosis	2,841	1,279

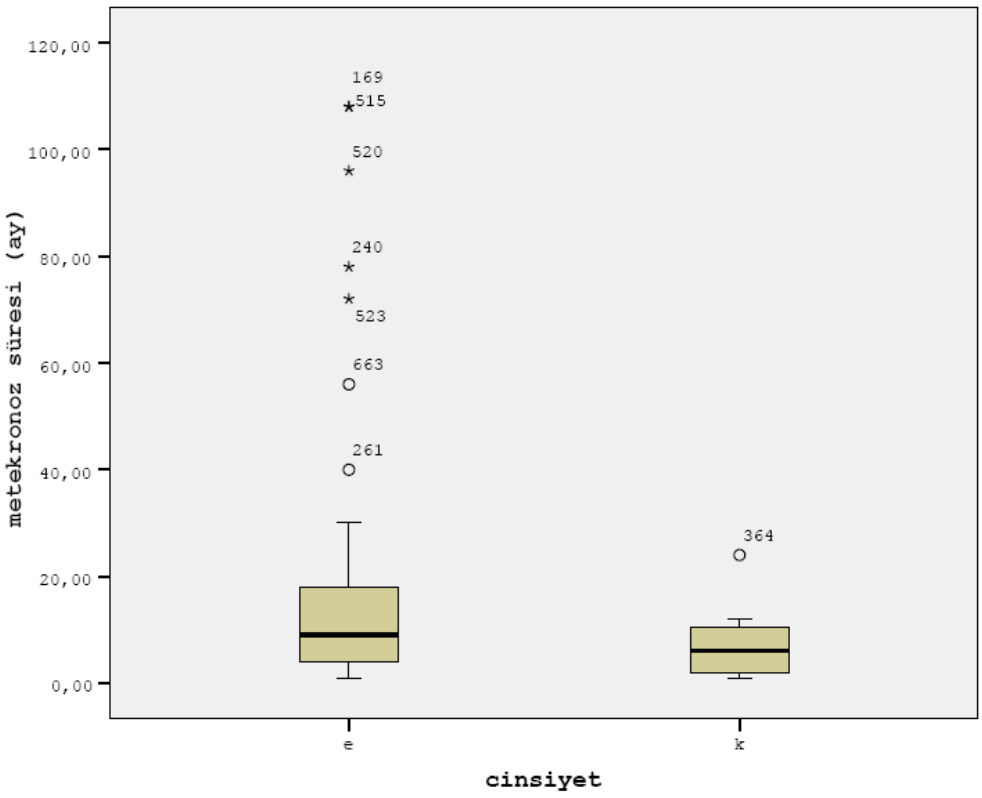

GRAFİK 4: Metakranöz süresinin cinsiyete göre dağılımı

Ağustos 2008 tarihinden itibaren tek taraflı inguinal herni ile başvuran ve inguinal herni insidansını arttıracak (örneğin ventrikülöperitoneal şant, bağ doku hastalığı gibi) ek hastalığı olmayan hastalar grup 2'ye alındı. 135 hastadan oluşan grup 2'deki tüm hastalar, şikâyet tarafı bilinmeden, aynı hekim tarafından muayene edildi ve çalışmaya katılan aynı iki radyoloji hekimi tarafından tüm hastalara yine kör olarak bilateral inguinoskrotal USG uygulandı. Bu hastalara muayeneyi yapan hekim tarafından transinguinal laparoskopi yapıldı. Laparoskopide karşı tarafta pozitif herni bulgusu olduğu takdirde karşı taraf eksplorasyonu yapıldı. Veriler kaydedildi, istatistik analizi yapıldı.

Grup 2'de 89 (%65,9) erkek, 46 (%34,1) kız hasta vardı. 81 hasta sağ herni ile 54 hasta sol herni ile başvurmuştu (Tablo 11). Bu gruba bilateral olanlar alınmadı. Bilateraller dikkate alınmadan bakıldığında grup1 ve 2 arasında sağ-sol dağılımı açısından fark bulunmadı (p=0,066). Ancak iki grup arasında cinsiyet dağılımı açısından fark vardı (p‹0,001) (Grafik 5).

TABLO 11: Grup 2'deki cinsiyet ve başvuru şikayetine göre dağılım

GRUP 2	**SAĞ**	**SOL**	**TOTAL**
ERKEK	62	27	89 (%65,9)
KIZ	19	27	46 (%34,1)
TOTAL (%100)	81 (%60)	54 (%40)	135 (%100)

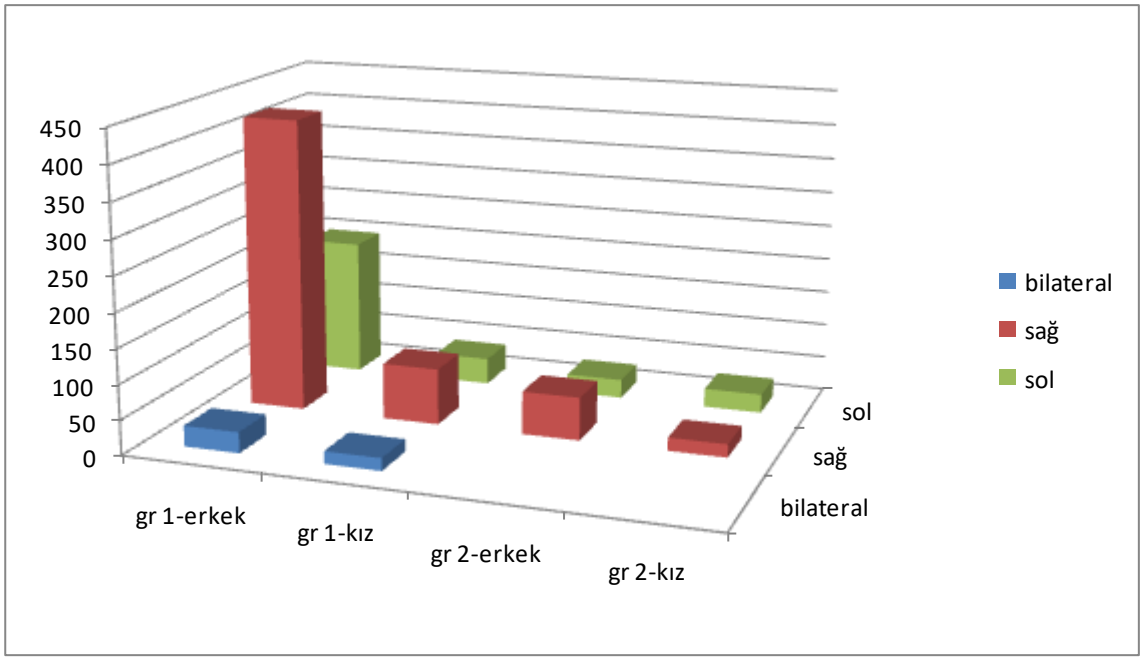

GRAFİK 5: Her iki grubun sağ/sol ve cinsiyet açısından dağılımı

İkinci grup, yaş dağılımına göre incelendiğinde 0–12 ay arası 25 hasta, 13–24 ay arası 23 hasta, 25–72 ay arası 45 hasta ve 6–14 yaş arası 42 hasta saptandı (Tablo 12). Her iki grup arasında yaş dağılımı açısından fark yoktu (p=0,081).

Her iki grupta yaş dağılımının ortanca değerine baktığımızda grup 1'de 48 ay (1-168ay), grup 2'de 48 ay (1–192 ay) olduğu görüldü (Tablo 13).

TABLO 12: Her iki grubun yaş gruplarına göre dağılımı

	0–12 ay	13–24 ay	25–72 ay	73-168ay	TOTAL
GRUP 1	152 %19,3	113 %14,3	343 %43,5	180 %22,8	788 %100
GRUP 2	25 %18,5	23 %17	45 %33,3	42 %31,1	135 %100
TOTAL	177	136	388	222	923

Tek taraflı inguinal herni ile başvuran hastalar, ameliyat sabahı vizit sırasında hangi taraftan ameliyat olacağı bilinmeden her iki tarafları muayene edildi. Veriler "herni", "silk sign", "silk strick" veya "bulgu yok" olarak kaydedildi. Bu bulgulardan ilk üçü pozitif (yani kasık fıtığı lehine), sonuncusu negatif (yani kasık fıtığı yokluğu) olarak alındı. Semptomatik tarafta muayene ile 124 hastada herni saptandı, 11 hastada muayene bulgusu saptanmadı (Tablo 14). Semptomatik tarafta muayenenin duyarlılığı %91, pozitif tanı değeri 1 hesaplandı.

TABLO 13: Her iki grubun yaş dağılımı istatistiği

		İstatitik	**Std error**
GRUP 1	Mean	52,119	1,4475
	%95 confidence interval for mean Lower Bound	49,278	
	Upper	54,961	
	Bound	49,376	
	%5 Trimmed Mean	**48**	
	Median	1651,04	
	Variance	40,6330	
	Std. Deviation	1	
	Minimum	168	
	Maximum	167	
	Range	54	
	Interquartile range	,858	,087
	Skewness	-,012	,174
	Kurtosis		
GRUP 2	Mean	58,233	4,1236
	%95 confidence interval for mean Lower Bound	50,078	
	Upper	66,389	
	Bound	55,450	
	%5 Trimmed Mean	**48**	
	Median	2295,522	
	Variance	47,9116	
	Std. Deviation	1	
	Minimum	192	
	Maximum	191	
	Range	66	
	Interquartile range	,755	,209
	Skewness	-,391	,414
	Kurtosis		

TABLO 14: Aynı taraf muayene bulgusu ile operasyon bulgusunun karşılaştırılması

	Muayene bulgusu		**TOTAL**
	Var	**Yok**	
Başvuru şikâyetinin	124	11	135

olduğu taraf (herni+)	%91,9	%8,1	%100

Karşı taraf değerlendirildiğinde, operasyonda herni bulunan 51 hastanın 38'inde ameliyat öncesi muayenede de herni bulundu ancak 13 hastada muayene ile herni saptanmadı (Tablo 15). 135 kişilik grupta geri kalan 84 hastaya, laparoskopik olarak karşı taraf internal ring kapalı olduğu için, kontralateral eksplorasyon yapılmadı. Karşı taraf değerlendirilmesinde muayenenin duyarlılığı %74, seçiciliği %60, pozitif tanı değeri (PDV) %53, negatif tanı değeri %79, diagnostik value %65 saptandı.

TABLO 15: Karşı taraf muayene bulgusu ile operasyon bulgusunun karşılaştırılması

Karşı taraf operasyonu	**Muayene bulgusu (herni var/yok)**		**TOTAL**
	Var	**Yok**	
Herni var	38 (%74,5)	13 (%25,5)	51 (%100)
Yapılmadı	33 (%39,3)	51 (%60,7)	84 (%100)
TOTAL	71 (%52,6)	64 (%47,4)	135 (%100)

Hastalara USG, Toshiba Famio 8, 8mHz linear prob (2006, Tokyo, Japan) ile iki radyoloji hekimi tarafından başvuru şikâyetini bilmeden bilateral uygulandı. Ultrasonda inguinal kanalın genişliğine göre; 2-4mm patent processus vajinalis (PPV), 4mm üzeri herni olarak kabul edildi. Veriler başvuru tarafının USG bulgusu ile aynı tarafın operasyon bulgusu ve karşı tarafın USG bulgusu ile karşı taraf operasyon bulgusu olmak üzere karşılaştırıldı. Şikâyetin olduğu tarafta yapılan tüm eksplorasyonlarda herni bulundu, bu tarafla ilgili USG'de, 9 hastada PPV, 121 hastada herni, 5 hastada normal saptandı (Tablo 16).

TABLO 16: Semptomatik tarafın USG bulgusu ile oprasyon bulgusunun karşılaştırması

USG bulgusu (semptomatik taraf)	**Aynı taraf operasyonda herni +**

PPV	9 (%6,7)
Herni	121 (%89,6)
Normal	5 (%3,7)
TOTAL	135 (%100)

"PPV" ve "herni"yi pozitif herni bulgusu olarak beraber değerlendirdiğimizde semptomatik tarafta ultrasonun duyarlılığı %96, sadece "herni" pozitif fıtık bulgusu olarak alındığında semptomatik tarafta ultrasonun duyarlılığı %89 saptandı. semptomatik tarafta tüm hastalarda herni kesesi bulunduğu için ultrasonun seçiciliği hesaplanmadı.

Semptomatik olmayan tarafın USG bulgusu ile operasyon bulgusu karşılaştırıldı. USG karşı tarafta 55 hastada PPV, 22 hastada herni, 58 hastada normal kanal çapı ve görüntüsü saptadı. USG'de PPV saptanan hastaların 20'sinde opeasyonda herni saptandı, 35'inde laparoskopik olarak internal ring kapalı olduğu için eksplorasyon yapılmadı. USG'de herni saptanan hastaların 13'ünde operasyonda da herni vardı. USG'de normal bulunan hastaların 18'inde eksplorasyonda herni saptandı (Tablo 17).

USG bulgularından "PPV" ve "Herni"yi pozitif kabul ederek; USG'nin duyarlılığı %64, seçiciliği %47, pozitif tanı değeri (PDV) %42, negatif tanı değeri (NDV) %68 ve tanı değeri (DV) %54 saptandı. Bulgulardan sadece "herni"yi pozitif kabul ederek hesaplandığında; duyarlılığı %25, seçiciliği %89, pozitif tanı değeri %59, negatif tanı değeri %66, tanı değeri %65 saptandı.

TABLO 17: Karşı taraf USG bulgusu ile operatif bulgunun karşılaştırılması

Karşı taraf USG bulgusu	**Karşı taraf operasyon bulgusu**		**TOTAL**
	Herni var	**Yapılmadı**	
PPV	20 %39,2	35 %41,7	55
Herni	13 %25,5	9 %10,7	22

Normal	18 %35,3	40 %47,6	58
TOTAL	51	84	135

Hastalara, genel anestezi altında semptomatik tarafa inguinal herni onarımı yapılırken, herni kesesi içinden transinguinal laparoskopi yapıldı ve karşı tarafta internal ring açık bulunduğu takdirde karşı taraf eksplorasyonu uygulandı.Net peritoneal açıklık, peritonun sonlanmasının görülmemesi, inguinal bası ile iç ring hizasında baloncukların görülmesi (Resim 3) pozitif kabul edildi. Pozitif kabul edilenlerin hepsine karşı taraf eksplorasyonu uygulandı. 6 hastaya herni kesesinin küçük veya ince olmasından dolayı transinguinal laparoskopi yapılamadı. Transinguinal laparoskopi yapılan 135 hastanın 51'inde karşı taraf pozitif saptanırken, diğerlerinde kontralateral internal halkanın kapalı olduğu görüldü (Resim 1–2). Laparoskopide kontralateral internal halkanın kapalı görüldüğü hastalarda karşı taraf eksplorasyonu yapılmadı. Diğerlerine yapılan karşı taraf eksplorasyonunda ise 51 hastanın hepsinde herni bulundu. Semptomatik tarafa ve asemptomatik herni bulunan tarafa 3/0 vikril ile yüksek ligasyon ve herniyotomi uygulandı. Anestezik veya cerrahi herhangi bir komplikasyon yaşanmadı. Laparoskopi uygulanan tüm hastalara karşı taraf değerlendirmesi yapılabildi. Geniş median umblikal ligament varlığına bağlı karşı taraf değerlendirmesi güçleştiğinde optiğin önce kraniale çevrilip sonra perde şeklindeki ligamentin arkasına geçilmesiyle karşı taraf değerlendirmesi yapıldı. KIIR üzerine lateral umblikal ligamentin yattığı durumlarda ise kasıktan girilen bir branül yardımıyla internal ring manuple edildi ve lateral umblikal ligament ring üzerinden kaldırıldı, böylece iç delik ağzı net değerlendirilebildi. Transinguinal laparoskopinin duyarlılığının %100 olduğu belirlendi, laparoskopinin (-) bulgu verdiği hasta grubunda karşı taraf eksplorasyonu yapılmadığı için seçiciliği konusunda net bilgi verilemedi.

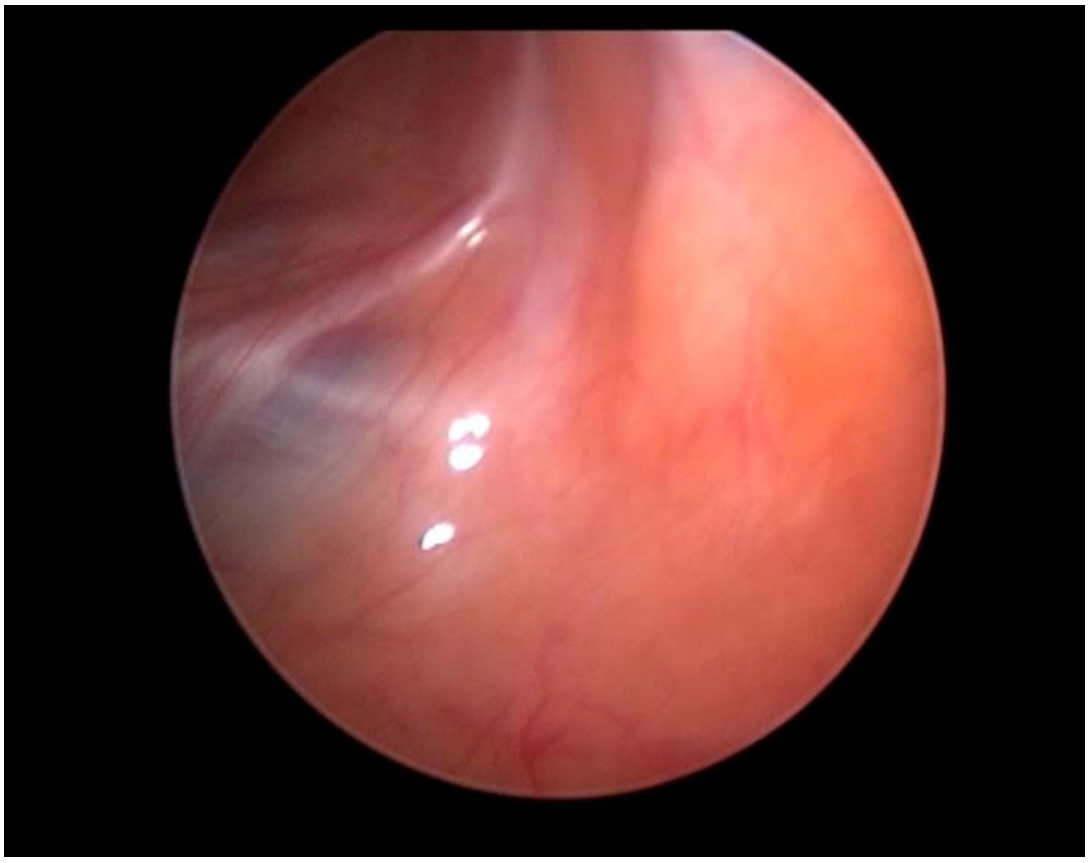

RESİM 1: Transinguinal laparoskopide internal ringin kapalı olduğu saptanan kız hasta.

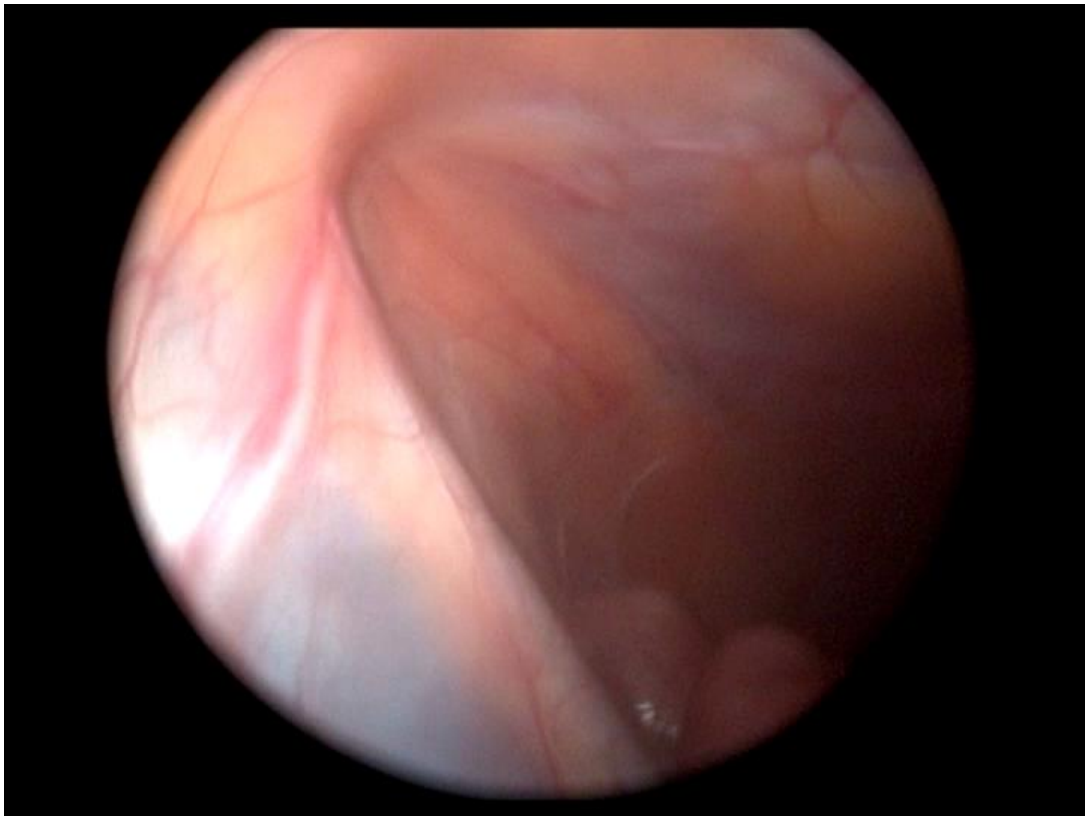

RESİM 2: Transinguinal laparoskopide kontralateral internal halkanın kapalı olduğu erkek hasta

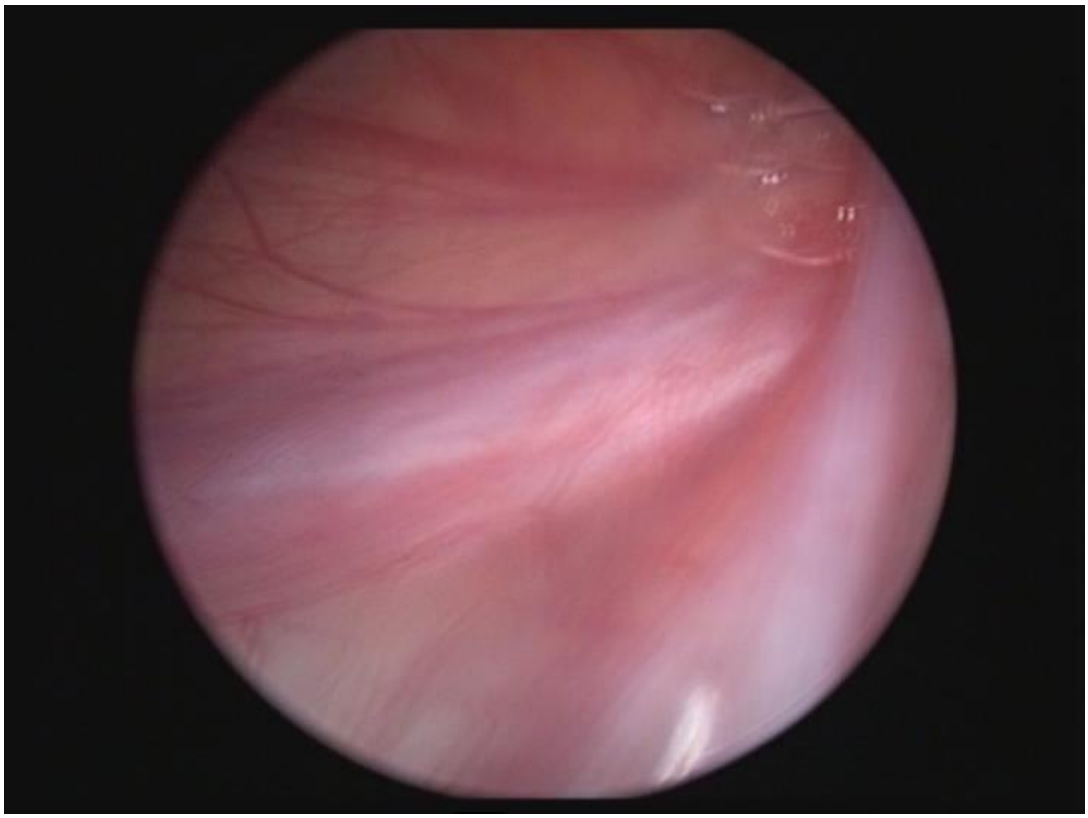

RESİM 3: İç delikte baloncuklar

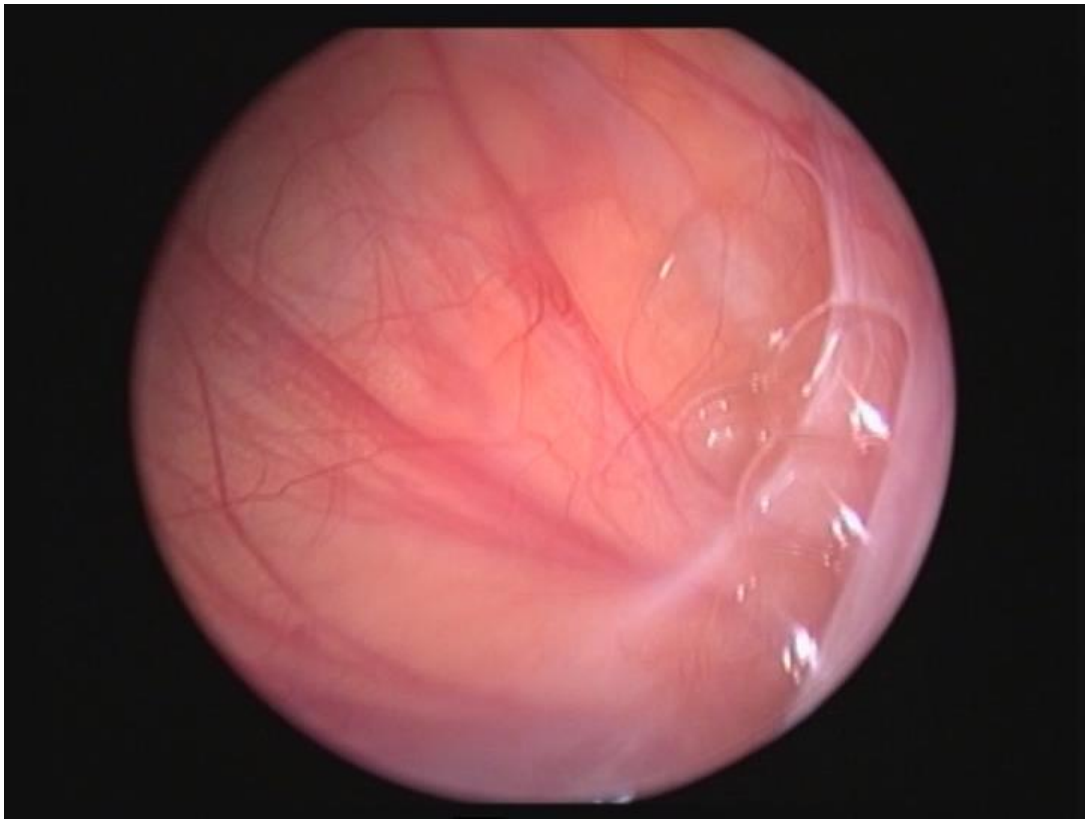

Resim 4: Transinguinal laparoskopide iç delik ağzında baloncuklar

Laparoskopik olarak KİİR kapalı bulunan 84 hasta günümüze kadar ortalama 15 ay (en az 7 ay, en fazla 19 ay) takip edildi, bu hastalardan hiçbirisinde karşı taraf herni şikâyeti saptanmadı.

Laparoskopi ile kontralateral patent processus vajinalis saptanan 51 hastanın 28'i erkek, 23'ü kız hasta idi (Tablo 18).

TABLO 18: Metakranöze bağlı klinik bilateraller ile laparoskopik bilaterallerin cinsiyet dağılımı

	Metakranöz herni +	**Laparoskopik KPPV +**	**TOTAL**
Erkek	67 %85,9	28 %54,9	95
Kız	11 %14,1	23 %45,1	34
TOTAL	78 %100	51 %100	129

Metakranöz herniye bağlı klinik bilateralite ile laparoskopik bilateralite arasında cinsiyet açısından anlamlı fark vardı (p‹0,001). Metakranöz olarak ortaya çıkan bilateralite erkeklerde daha fazla iken, laparoskopik bilateralite kız ve erkek hastalarda hemen hemen aynı oranda görüldü.

Metakranöz hernili hastalar (metakranöze bağlı klinik bilateralite) ile KPPV'li hastalar (laparoskopik bilateralite) yaş dağılımı açısından değerlendirildiğinde aralarında anlamlı bir fark olmadığı görüldü (p=0,43) (Tablo 19).

TABLO 19: Metakranöze bağlı klinik bilateraller ile laparoskopik bilaterallerin yaş dağılımı

Yaş grupları	**Metakranöz herni +**	**Laparoakopik KPPV +**	
0-12 ay	25 %32,1	10 %19,6	35 %27,1
13-24 ay	15 %19,2	4 %7,8	19 %14,7
25-72 ay	26 %33,3	22 %43,1	48 %37,2
73-168 ay	12 %15,4	15 %29,4	27 20,9
TOTAL	78	51	129

	%100	%100	%100

Metakranöz herniye bağlı klinik bilateralite ile laparoskopik bilateraliteyi başlangıçta şikâyeti olan taraf açısından incelediğimizde; klinik grupta 54 sağ, 24 sol herni varken, laparoskopik grupta 27 sağ, 24 sol herni vardı (Tablo 20). Gruplar arasında başvuru sırasında semptomatik taraf açısından fark saptanmadı (p=0,066).

TABLO 20: Metakranöze bağlı klinik bilateraller ile laparoskopik bilaterallerin sağ/sol dağılımı

Başvuru şikayeti	**Metakranöz herni +**	**Laparoskopik KPPV +**	**TOTAL**
Sağ	54 %69,2	27 %52,9	81
Sol	24 %30,8	24 %47,1	48
TOTAL	78	51	129

Laparoskopi prosedürü operasyona ortalama 5,87 dk ek süre kattı (Tablo 21). Bu süre en az 2 dakika, en fazla 10 dakika arasında değişti (Grafik 6).

TABLO 21: Laparoskopi sürelerinin istatistiksel analizi

Laparoskopi süresi (dk)	**İstatistik**	**Std. Error**
Mean	**5,87**	,167
%95 confidence interval for mean Lower Bound	5,54	
Upper Bound	6,2	
%5 Trimmed Mean	5,8	
Median	5	
Variance	3,773	
Std. Deviation	1,942	
Minimum	2	
Maximum	10	
Range	8	
Interquartile range	2	
Skewness	,805	,209
Kurtosis	-,020	,414

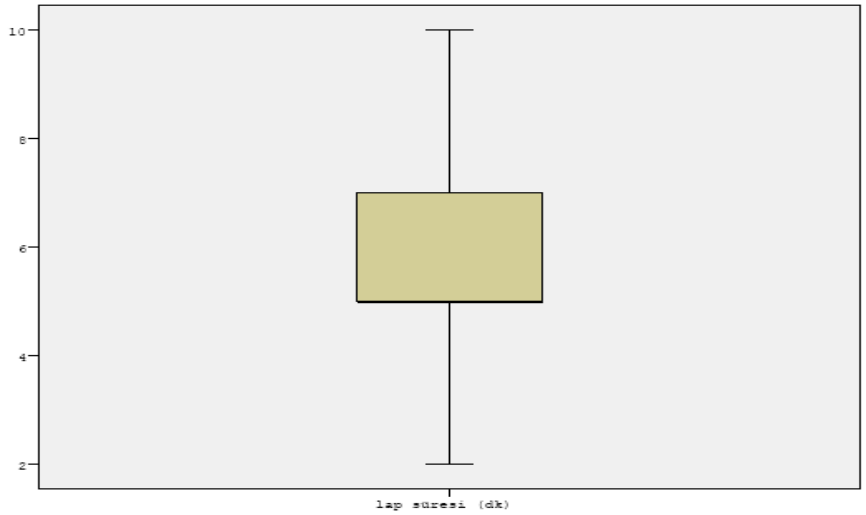

GRAFİK 6: Laparoskopi sürelerinin dağılımını gösteren şema

Toplam operasyon süresi; unilateral ve bilateral herni ameliyatı yapılanlar olmak üzere iki grupta incelendi. Bilateral eksplorasyon yapılanlarda laparoskopi süresi dâhil ortalama ameliyat süresi 53 dk, tek taraflı yapılanlarda 35,75 dk hesaplandı (Tablo 21).

TABLO 22: Grup 2 deki tek taraflı ve çift taraflı yapılan ameliyatların sürelerinin istatistik analizi

Laparoskopi bulgusuna göre		**İstatistik**	**Std. error**
Bilateral eksplorasyon süresi	**Mean**	**53,02**	1,183
	%95 confidence interval for mean Lower Bound	50,64	
	Upper Bound	55,40	
	%5 Trimmed Mean	53,19	
	Median	55,0	
	Variance	69,938	
	Std. Deviation	8,363	
	Minimum	35	
	Maximum	70	
	Range	35	
	Interquartile range	15	
	Skewness	-,272	,337
	Kurtosis	-,653	,662
Unilateral eksplorasyon süresi	**Mean**	**35,75**	,673
	%95 confidence interval for mean Lower Bound	34,41	
	Upper Bound	37,09	
	%5 Trimmed Mean	35,56	
	Median	35,0	
	Variance	38,498	
	Std. Deviation	6,205	
	Minimum	18	
	Maximum	60	
	Range	42	
	Interquartile range	10	

	Skewness Kurtosis	,709 3,062	,261 ,517

5. **TARTIŞMA**

Çocuk cerrahisi kliniklerinde en sık yapılan ameliyatların başında indirekt inguinal herni onarımı gelir. Çocuklarda inguinal herni %0,8–4,4 oranında görülür (4). Hastaların %75–90 kadarında herni kliniğe tek taraflı yansır. Tek taraflı herninin onarımı sonrası, başlangıçta bulgu vermeyen tarafta bir süre sonra herni ortaya çıkabilir. Bu antiteye "metakranöz kontralateral inguinal herni (MKİH)" denir. Metakranöz herni, hasta ve ailesini ikinci bir cerrahi ve anestezi stresi altına sokarken, cerrahı da atlanmış bir karşı taraf hernisi şüphesi altında sıkıntıya sokar. Bu noktada aileyle olan iletişim çok önemlidir. Metakranöz herniyi ortadan kaldırmak veya önceden tahmin edebilmek için kaynaklarda birbiriyle çelişen birçok yayın vardır. MKİH'nin tarif edilmesinden sonra 1955 yılından itibaren bu durumun önlenmesi için bir takım prosedürler uygulanmaya başlanmıştır. Bu nedenle farklı cerrahların bu konuda seçilmiş hastalara kontralateral eksplorasyon yaptığı bilinmektedir. Ancak hem bu eksplorasyonda, hem de hastaları seçme kriterlerinde fikir birliği yoktur (49). Bütün konjenital indirekt inguinal herniler patent processus vajinalisten gelişmiştir, ancak patent processus vajinalislerin hepsi indirekt inguinal herniye dönüşmez (4). Kontralateral patent processus vajinalis oranı farklı yayınlarda değişmekle beraber, %38–100 arasındadır. Ancak MKİH oranı yayınlarda değişmekle beraber yaklaşık %10 civarındadır. Bu nedenle rutin kontralateral kasık eksplorasyonu önerilmemektedir (50, 51).

TABLO 23: Kaynaklardaki hasta sayısı ve metakranöz herniinsidansı

Kaynak	Yıl	Hasta sayısı	Metakranöz herni insidansı (%)
Zamakhshardy ve ark (50)	2009	5095	5,2
Kalantari ve ark (52)	2008	301	9,3
Ron ve ark (review) (49)	2007	22 846	7,2
Ein ve ark (26)	2006	5363	5,9
Chan ve ark (34)	2005	40	13
Manoharan ve ark (1)	2005	264	5,3
Carneiro ve Rwanyuma (53)	2004	732	3,4
Chertin ve ark (54)	2003	300	8
Davies ve ark (55)	2003	15	20
Samuel ve ark (49)	2003	169	16,6
Shabbir ve ark (56)	2003	101	8,9
Nassiri (43)	2002	521	3,6
Ballantyne ve ark (51)	2001	181	7,7
Ikeda ve ark (57)	2000	2646	6,2
Tackett ve ark (30)	1999	548	8,8
Lym ve ark (58)	1999	85	7
Kemmotsu ve ark (41)	1998	1052	11,6
Phelps ve Agrawal (59)	1997	52	19
Nazir ve Saebo (60)	1996	161	10,6
Hrabovszky ve Pinter (61)	1995	2554	5,4
Ulman ve ark (62)	1995	245	10,2
Misra ve ark (63)	1994	211	9,5
Surana ve Puri (64)	1993	116	10,3
Muraji ve ark (65)	1993	220	11,8
Hasan (66)	1993	148	2
Rajput ve ark (3)	1992	45	13
Given ve Rubin (42)	1989	904	5,6
Tepas ve Stafford (67)	1986	179	1,1
Harvey ve ark (68)	1985	365	4,7
Rescorla ve Grosfeld (69)	1984	8	38
Wright (70)	1982	130	22,3
Mc Gregor ve ark (71)	1980	160	29

Metakranöz kontralateral inguinal herni insidasının araştırılması amaçlanarak 9 yıl önce inguinal herni ameliyatı olmuş hastalara ulaşılmasına karar verildi. 2001 yılında ameliyat olmuş hastaların verileri kaydedildi. 788 hastadan, tek taraflı inguinal herni ile başvurmuş 740 hastaya ulaşılması hedeflendi. Hastalara öncelikle dosya kayıtlarındaki telefon numaralarından ulaşılmaya çalışıldı, telefon numarası olmayan veya

numarası yanlış olan hastalar hastane bilgi sisteminden tarandı, yeni kayıt varsa yeni numaralarına ulaşıldı. Bu yöntemle 402 hastaya ulaşıldı. Kalan 338 hastaya mektup gönderildi. Mektuba 112 hasta telefonla, 3 hasta elektronik posta ile cevap verdi. Toplam 517 hastaya ulaşılarak 9 yıl sonra ulaşılma oranı bu yöntemle %69'a çıkarılmış oldu. Türkiyede son teknolojik ilerlemeler ve kayıt sistemindeki gelişmeler hastalara ulaşılmayı kolaylaştırdı. Böylece bizim hastanemiz dışında da yapılmış olabilecek metakranöz herni onarımları kayda geçirildi.

2001 yılında opere edilmiş 788 hasta grup 1 olarak kabul edildi. Kaynaklarla uyumlu olarak %64 sağ, %29,9 sol herni vardı. Bilateralite beklendiğinden daha düşük olarak %6,1 saptandı. Klasik bilgi ile uyumlu olarak kızlarda bilateralite daha yüksekti (erkeklerde %4,6, kızlarda % 13,1). Muayene, USG ve laproskopi ile karşı taraf değerlendirmesi yapılan ikinci grupta bilateral hastalar çalışma dışı bırakıldı. İkinci grupta sağ herni %60, sol herni %40 saptandı. Birinci grupta; %82,6 erkek, % 17,4 kız hasta, ikinci grupta; %65,9 erkek, %17,4 kız hasta vardı. Gruplar arasında sağ-sol dağılımı ve yaş dağılımı açısından istatistiksel olarak anlamlı fark yoktu. Ancak cinsiyet dağılımı açısından anlamlı fark vardı ($p<0,001$). Gruplar arasında fark olmaması, hasta gruplandırmasının karşılaştırma için uygun olduğunu gösterdi.

Kaynaklarda metakranöz herni için yapılan çalışmalarda ortalama 5-10 yıllık takipler yapılmıştır (51, 48). Bazı yayınlarda MKİH'nin %14,7'sinin ilk herni onarımından 10 yıl sonra ortaya çıktığı göstermesinden dolayı son zamanlarda izlem süresinin uzaması yönünde bir eğilim vardır (49). Yapılan çalışmada en az 20 yıl takip edilen hastalarda MKİH oranının %12,8 ve en az 5 yıl takip edilenlerde MKİH oranının %12,5 olduğu belirtilmiş ve aynı çalışmada MKİH insidansı

araştırması için 5 yıllık takibin yeterli olduğu vurgulanmıştır (49). Lym ve arkadaşları, yayınlarında kontralateral herninin %100'ünün 15 aya kadar geliştiğini göstermişlerdir (58). Given ve Rubin metakranöz herni gelişen hastaların, %90'ının 18 aydan önce, %100'ünün de 5 yıl içinde geliştiğini yayınlamışlardır (42). Bu veriler ışığında metakranöz herni insidansını araştırdığımız grup 1 hastalarını, 2001 yılında inguinal herni ameliyatı olmuş hastalar olarak belirledik. Böylece 9 yıllık süre içerisinde ortaya çıkmış metakranöz herniler (%15,1) saptandı. Grup 2 hastaları laparoskopik değerlendirme sonrası 18 ay takip edildi. transinguinal laparoskopide karşı taraf internal halkanın kapalı olduğu ve dolayısıyla karşı taraf eksplorasyonu yapılmayan hastalarda (84 hasta) bu süre içinde kontralateral herni şikâyeti ile gelen olmadı. Uygulanan yöntemle metakranöz herni insidansının sıfıra indirildiği şu anki gözlem sonuçlarına göre söylenebilir.

Bizim çalışmamızda metakranöz herni insidansının (%15,1) bazı kaynaklara göre bir miktar yüksek olduğu görülmektedir (44, 48, 49). Grup 1 hastalarında başlangıçta da değinildiği gibi, ilk başvurudaki bilateralite oranının (% 6,1) klasik bilgiden daha düşük olduğu görüldü. Bu noktada, başvuru sırasında bazı hastalarda bilateralitenin hasta, aile ve hekim tarafından fark edilmemiş olabileceği ve bu oranın takip eden süreç içinde metakranöz olarak kayda geçmiş olabileceği şeklinde yorumlandı.

Cerrahlar zaman içinde metakranöz herni için bir takım belirleyiciler aramıştır. Bunun için kaynaklarda birbiriyle çelişen yayınlar vardır. Bazı yayınlar, başvuru sırasında heninin sağ ya da solda olmasının karşı tarafta herni ortaya çıkma riskini etkilemeyeceğini savunurken (42, 51), bazı yayınlar, sol herni ile başvurmanın metakranöz herni riskini arttırdığını göstermektedir (46, 50, 62, 72, 73). Sistematik olarak verilerin toplanması

ve gözden geçirilmesiyle yapılan geniş bir çalışmada 4887 sağ hernili hastanın 307'sinde, 2216 sol herni ile başvuran hastanın 227'sinde metakranöz herni görüldüğü tespit edilmiş, MKİH riski; sağ herni ile başvuranlarda %6,3, sol herni ile başvuranlarda %10,2 saptanmış ve sol herni ile başvuranlarda bu yüksekliğin anlamlı olduğu gösterilmiştir (49). Bazı yayınlarda da, sağ herni ile başvuranlarda metakranöz herni riskinin arttığı savunulmuştur (74, 75). Bizim çalışmamızda 9 yıllık süre içerisinde grup 1'deki hastalardan 78'inde (%15,1) metakranöz kontrolateral herni ortaya çıktığı saptandı. 54 (%69,2) hasta sağ herni, 24 (%30,8) hasta sol herni nedeniyle ilk başvuruda ameliyat olmuştu. Metakranöz herni ortaya çıkma açısından ilk başvuruda semptomatik tarafın sağ veya sol olması arasında anlamlı fark bulunmadı (p=0,901).

Metakranöz herni ile cinsiyet, yaş ve prematüritenin ilişkisi de kaynaklarda incelenmiştir. Kaynaklarda bu konuda da çelişkili yayınlar bulunmaktadır. Sözübir ve arkadaşlarının 2006 yılında yayınlanan yazısında; klinik olarak ortaya çıkan metakranöz herninin erkeklerde; laparoskopik olarak saptanan bilateralizmin kızlarda biraz daha fazla olduğu belirtilmiştir (44). Wiener ve arkadaşlarının 1996 yılında yaptığı çalışmada; ABD'de cerrahların %65'inin 2 yaş altındaki erkek çocuklarında, %84'ünün 4 yaş altındaki kız çocuklarında karşı taraf eksplorasyonu yaptığı bildirilmiştir (76). Cinsiyetin karşı taraf herni oluşumunda etkili olmadığını bildiren yayınlar da vardır (41, 42, 51). Bu durum Zamakhshardy'nin 5095 hastalık serisinde de benzer şekildedir. Hastaların 267'sinde metakranöz herni saptanmış olup bunların % 86,1'i erkektir, metakranöz herni gelişmeyen grupla kıyaslandığında anlamlı bir fark bulunmamıştır (50). 7948 erkek ve 3468 kız hastanın yer aldığı bir tarama çalışmasında, erkeklerin %6,9'unda, kızların ise %7,3'ünde metakranöz herni ortaya çıktığı ve aralarında istatistiksel olarak anlamlı

fark olmadığı gösterilmiştir (49). Bizim çalışmamızda metakranöz herni görülen 78 hastanın 67'si erkek, 11'i kız çocuk idi. Kız/erkek arasında metakranöz riski açısından anlamlı fark saptanmadı (p=0,680).

Kaynaklarda rastlanan risk faktörlerinden "erkek cinsiyet" ve "sol inguinal herni ile başvurma" faktörlerini beraber değerlendirdiğimizde sol herni ile başvuran erkek hastanın MKİH riskinin çalışmamızdaki genel populasyonun üzerinde (%16,2) olduğu görüldü. En düşük risk ise sol inguinal herni ile başvuran kız hastalarda (%11,5) saptandı.

Kontralateral patent processus vajinalis açıklığının prematürelerde %100'e yakın bulunduğunu bildiren yayınlara rağmen, metakranöz kontralateral herni oranı aynı yükseklikte değildir. Bunun nedenlerinden birisi patent PV'in büyük kısmının doğumdan sonra kapanması, diğeri ise açık kalanların hepsinin klinik herni olarak ortaya çıkmaması ve sessiz kalmalarıdır (51). Patent processus vajinalislerin sadece %20'sinin herniye dönüştüğünü gösteren yayınlar bulunmaktadır (40). Bunun yanında Tackett ve arkadaşları prematüritenin metakranöz herni için bir risk faktörü olduğunu saptamıştır (30). 0-6 ay arasında klinik ortaya çıkan bilateralitenin daha yüksek olduğunu bildiren yayınlar da var (44). Zamakhshardy ve arkadaşlarının 2009 yılında yayınladığı çalışmalarında 6 aydan küçük olan hastalarda yaş faktörünün metakranöz riskini azalttığını, 6 aydan büyüklerde yaşın metakranöz riskini etkilemediğini göstermiştir (50). Aynı çalışmada prematüritenin de bir risk faktörü olmadığı belirtilmiştir. Sistematik tüm metakranöz verilerinin toplanmasıyla yapılan bir çalışmada daha büyük yaşlarda (13–18 yaş gibi) metakranöz herni insidansının azaldığı gösterilmiştir (49). Bizim çalışmamızda prematurite, bir hastada saptandı, o hastada metakranöz herni görülmedi. Metakranöz herni gelişen 78 hastanın yaş dağılımına bakıldığında yaş arttıkça

metakranöz riskinin düştüğü saptandı. Yaş grupları arasındaki farklılık anlamlı bulundu (p=0,003). Metakranöz herni saptanan hastaların %32,1'i 1 yaş altında, %51,3'ü 2 yaş altındaki hastalardı.

Yayınlarda metkranöz herninin görüldüğü hasta grubunda inkarserasyon riskinin çok düşük (%0,7) olduğu belirtilmektedir (50). Bizim hastalarımızda inkarserasyon oranının (%11,5) kaynaklara göre daha yüksek bulunması; hasta ailelerinin sosyokültürel seviyesinin düşüklüğüne ve hastaneye geç başvurmalarına bağlandı. Ayrıca hasta ailelerinin herni onarımı için randevularını beklerken doktoru daha erken ameliyat olmak konusunda motive etmek için acil servise gelip zor redüksiyon olduğu konusunda yanlış anamnez vermeleri veya acil servisteki hekimin herni redüksiyonu konusunda tecrübesiz olması ve redüksiyonu geciktirmesi veya uygulayamaması söz konusu olabilir.

İlk operasyondan metakranöz herni ortaya çıkıncaya kadar geçen süre ile ilgili farklı görüşler bulunmaktadır. Ballantyne ve arkadaşları, 2001'de yayınlanan 181 hastalık serisinde metakranöz herni süresinin ortancasını 18 ay (2–67 ay) olarak saptamışlardır (51). İlk operasyondan sonra ortalama 1 yıl içinde metakranöz herni geliştiğini bildiren yazılar da bulunmaktadır (50). Bazı yayınlarda MKİH'nin %14,7'sinin ilk herni onarımından sonra 10 yıl içinde ortaya çıktığı göstermesinden dolayı son zamanlarda izlem süresinin uzaması yönünde bir eğilim vardır (49). Bizim çalışmamızda metakranöz süresinin ortancası 9 ay olarak saptandı. Maksimum 108 ay, minumum 1 ay arasındaki dağılım, sola çarpık bir dağılım olduğu için bu değer median+- kartiller arası değer (interquartile range) ile özetlenmiştir.

Kaynaklarda, tek taraflı inguinal herni operasyonundan sonra karşı tarafta metakranöz herni gelişinceye kadar geçen süre ile cinsiyet, yaş, ilk başvurudaki herni tarafı arasındaki ilişki ile ilgili veri bulunamadı. Bizim çalışmamızda cinsiyet ile metakranöz süresi arasında istatistiksel olarak anlamlı bir ilişki bulunmadı (p=0,69). Aynı şekilde metakranöz süresi ile sağ-sol herni arasında bağlantı bulunmadı (p=0,680). Yaş dağılımının metakranöz herni ortaya çıkmasını etkilediği (p=0,003), bununla beraber metakranöz herni ortaya çıkma süresini etkilemediği (p=0,217) saptandı.

Almanya'dan 2003 yılında yapılan 220 hastalık bir çalışmada, her iki kasık bölgesi klinik ve USG ile incelenmiş, hastalara laparoskopik herni onarımı uygulanmıştır. İntraoperatif bulgularla, klinik ve USG bulguları karşılaştırıldığında inguinal herni tanısı koymada muayene %93, USG %94 kesinliğe sahip bulunmuştur. Bunun yanısıra, inguinal herni boyutunu belirlemede bu oranlar sırasıyla %50 ve %53'e düşmüştür (77). En geniş tek merkezli çalışma olan Valusek ve arkadaşlarının çalışmasında 1676 hastadan tek taraflı herni şikâyetiyle başvuran 1603 hastaya genel anestezi altında muayene ve ardından laparoskopi uygulanmış ve laparoskopik olarak KPPV saptananların %43'ünde muayene ile ipek eldiven bulgusu gibi herni bulgusu saptanmıştır. Aynı çalışmada KPPV olmayan hastaların %61'i muayeneyle de negatif saptanmış ve böylece muayenenin yanlış-negatif değeri %39 olarak belirlenmiştir (93). Bu çalışma, 11 yıl içinde prospektif olarak yapılmış, laparoskopik kontralateral kasık değerlendirmesi yapılan en geniş tek merkezli çalışmadır ve muayenenin karşı taraf değerlendirmesinde değerinin sınırlı olduğu sonucuna varmıştır.

Bizim çalışmamızda muayenenin duyarlılığı semptomatik tarafta %91, karşı tarafta %74 olarak saptandı. Ultrason bulgularından "PPV" ve "herni" pozitif kabul edildiğinde; USG'nin duyarlılığı, semptomatik

taraftaki %96, asemptomatik tarafta %64 saptandı. Semptomatik tarafta muayene ve USG'nin duyarlılığının yüksek olmasına karşın, karşı taraf değerlendirmesinde güvenilir olmadıkları anlaşıldı. Ultrasonun, yapan radyoloğun tecrübesine bağlı subjektif bir tetkik olduğu unutulmamalıdır. Semptomatik tarafta daha yüksek duyarlılığa sahipken asemptomatik tarafta daha düşük duyarlılık göstermesi, karşı taraf herni kesesinin gerek perton sıvısı, gerekse intraabdominal organların geçişiyle kullanılmamış olmasına ve dolayısıyla kese kalınlığı ve kanal çapının düşüklüğüne bağlı olabilir. Ayrıca ultarsonun "herni" tanısı koymakta zorlandığı bazı PPV lerin laparoskopik değerlendirme sonucu gereksiz onarıldığı da aşikârdır.

Kontralateral herninin değerlendirilmesinde giderek daha sık kullanılmaya başlanan laparoskopi "transinguinal yaklaşım", "umblikustan" veya "lateral abdominal" yaklaşımla uygulanabilir (17, 25, 78, 80, 81, 82). Schier ve arkadaşları umblikal yaklaşımın en güveniliri olduğunu savunurlar (82). Bununla beraber, abdominal duvara yeni bir insizyon ve delik açılması ve barsak distansiyonu nedeniyle internal ringin görülememesi bu yaklaşımın dezavantajlarıdır (46, 80, 83). Biz bu çalışmamızda cerrahi veya anestezi komplikasyonu yaşamadan transinguinal laparoskopi uyguladık. Geniş median umblikal ligamentin perde gibi karşı tarafın görülmesini engellediği durumlarda, optiği önce kraniale doğru ilerletip sonra karşı taraf kasığa doğru çevirip ligamentin arkasına geçerek bu sorunu aştık (44). Özellikle kız hastalarda internal halkanın üzerine yatmış lateral umblikal ligamentin varlığında kasıktan girilen bir iğne ile ince zar şeklindeki bu ligament internal halkanın üzerinden kaldırılarak net değerlendirme yapıldı. Laparoskopi yapılıp, karşı taraf internal halka değerlendirmesi yapılamayan hasta olmadı.

Tamaddon ve arkadaşları çalışmalarında 70 derece ile 120 derece optiği karşılaştırmışlar ve özellikle median peritoneal perdenin (geniş median umblikal ligament) olduğu vakalarda, 70 derece optiğin KIIR değerlendirmesinde yeterli olmadığı sonucuna varmışlardır. Aynı çalışmada, 120 derece optik kullanımının KPPV oranını %28'den %38'e çıkardığı belirtilmiştir (47). Sözübir ve arkadaşlarının yaptığı çalışmada 30 derece 5mm optik kullanılmıştır (44). Lotan ve arkadaşları yaptıkları çalışmada 5mm, 70 derece laparoskop ile transinguinal laparoskopi uygulamışlardır (94).Diğer kaynaklarda optikler 1,2mm'den 10mm'ye kadar değişmektedir (72, 80, 81). Biz, 30 derece oblik optiğin hemen her yaş grubu için kullanılışlı bir alet olduğuna inanmaktayız. Çalışmamızda 30 derece optik ile laparoskopi yapılabildikten sonra görüntülenemeyen KIIR olmadı. Çalışmamızda hastanemizde bulunan en ince laparoskoplar olan 4 ve 5mm optikler kullanıldı. Optiğin çapı küçük olursa ince çaplı herni keselerinin içinden bile geçilebilir. Bu nedenle optik çapının küçük olmasının transinguinal laparoskopide avantaj olacağı düşüncesindeyiz.

İsrail'den yapılan bir çalışmada 124 hastaya transinguinal laparoskopi ile karşı taraf internal ring değerlendirmesi yapılmış ve yaklaşık laparoskopi süresi 2 dakika olarak belirtilmiştir (94). Miranda ve arkadaşlarının 2002 yılında yayınladıkları yazılarında 100 hastaya herni kesesi içinden laparoskopi uygulayarak KIIR değerlendirmesi yapılmış ve ortalama ek süre 8,06 dakika (4-13 dakika) olarak saptanmıştır. Aynı çalışmada ilk 20 hastada bu süre ortalama 9,5 dakika iken son 20 hastada 6,9 dakika saptanmıştır (80). Bizim serimizde laparoskopiye bağlı ek süre ortalama 5,8 dakika idi (46). Ameliyathane yardımcı personelin eğitilmesiyle ve cerrahın tecrübesinin artmasıyla bu sürenin kısalacağı düşüncesindeyiz.

Lotan ve arkadaşlarının çalışmasında %8 hastaya keseye bağlı özelliklerden dolayı transinguinal laparoskopi yapılamamıştır. Bizim çalışmamızda %4,2 hastada herni kesesinin frajil ve ince olmasına bağlı diagnostik laparoskopi yapamadık. Bu hastalar çalışma dışında tutuldu. Daha ince optik kullanımıyla bu hastaların bir kısmına da transinguinal laparoskopi uygulanabileceği düşüncesindeyiz.

Bizim serimizde; grup 1'deki metakranöz herni (%15,1) ve bilateralizm (%6,1) ile grup 2'deki kontralateral patent processus vajinalis (KPPV) arasında aşikâr bir fark vardır. KPPV ile klinik herninin aynı antiteler olmadığı açıktır. Klinik pratikte önemli olan karar; ileride muhtemelen herni gelişecek olan KPPV'i onarıp onarmamaktır. Kesenin derinliği gibi, internal ringin morfolojik özellikleri başlangışta gerçek bir ölçüt olarak dikkate alınıyordu. Fuenfer ve ark. internal ringden itibaren 1,5 cm'den fazla derinliğe sahip processus vajinalisleri patent olarak belirtti (84). Bununla beraber yayınlanan erişkin laparoskopi deneyimleri, klinik bulgu vermeyen 3cm'den büyük processus vajinalislerin olduğunu gösterdi (85). Nixon ve arkadaşları, 1500 hastalık serisinde kapalıdan genişçe açığa kadar değişen iç halka morfolojilerini yayınladı. Onlar processus vajinalisin sonlanmasının gösterilememesini ve kasık veya skrotuma yapılan bası ile iç halkada baloncukların görülmesini "patent" processus vajinalis kabul ettiler (86). Bizim çalışmamızda da "patent" tanımı için aynı kriterler kullandı. Karşı taraf değerlendirmesi için uygulanan transinguinal laparoskopinin duyarlılığı %100 saptandı. Laparoskopinin (-) bulgu verdiği hasta grubunda karşı taraf eksplorasyonu yapılmadığı için seçiciliği konusunda net bilgiye ulaşılamadı.

2005 yılında yayınlanan 461 unilateral herninin geriye dönük incelendiği bir çalışmada hastalar klinik ve laparoskopik olarak iki gruba

ayrılmış ve klinik grupta metakranöz herni saptamak için hastalar takibe alınırken, laparoskopik gruptaki hastalara KPPV taraması için transinguinal laparoskopi yapılmıştır. Laparoskopik grupta kontralateral PPV insidansı kızlarda anlamlı daha yüksek bulunmuştur. Aynı çalışmada erkeklerde bilateralizmin, kızlara göre daha çok klinik olarak ortaya çıktığı neticesine varılmıştır (44). Bizim çalışmamızda da kaynaklarla uyumlu olarak metakranöz herniye bağlı klinik bilateralite ile laparoskopik bilateralite arasında cinsiyet açısından anlamlı fark saptandı ($p<0,001$). Metakranöz olarak ortaya çıkan bilateralite erkeklerde daha fazla iken, laparoskopik bilateralite kız ve erkek hastalarda hemen hemen aynı oranda görüldü. Bu durum kızlarda patent processus vajinalisin daha erken kapandığını göstermektedir. İlk başvuruda bilateral değerlendirme yapıldığında kız ve erkeklerde eşit oranda KPPV açıkken, metakranöz için izleme alındığında kızlarda daha az oranda PV açık kaldığı görülmektedir. Çalışmamızda klinik bilateralite ile laparoskopik bilateralite arasında başvuruda semptomatik olan taraf açısından ve yaş dağılımı açısından fark yoktu.

Bu çalışmanın güçlü taraflarından biri, sadece hastane kayıtlarına bakmakla yetinmeyip hastalara tek tek ulaşarak, karşı taraftan fıtık ameliyatını hastanemiz dışında olmuş metakranöz hernili hastaların da verilerine ulaşılmasıdır. Uygun ve yeterli power değeri hesaplanarak, yeterli hasta sayısıyla çalışılması ve uygulamaları tek cerrah ve aynı iki radyolog tarafından yapılması diğer güçlü taraflarıdır.

6. SONUÇ

Çocuk cerrahisi kliniklerinde en sık yapılan ameliyatların başında inguinal herni ameliyatı gelir. Çocuklarda unilateral herni onarımı sırasında rutin KPPV eksplorasyonu 60 yıldır tartışılan bir konudur (71, 87, 88). Rutin kontralateral eksplorasyon yerine karşı taraf değerlendirmesi için farklı yöntemler denenmektedir. Bizim çalışmamızda karşı taraf değerlendirmesinde muayenenin duyarlılığı %74, ultrasonun duyarlılığı %64, laparoskopinin duyarlılığı %100 olarak sapandı. Son 15 yıldır laproskopinin kullanımıyla tartışmanın yönü değişmiştir. laparoskopinin karşı taraf değerlendirmesinde diğer bütün yöntemlerden şüphesiz daha iyi olduğu ve bu iyiliği küçük komplikasyon oranı, düşük ek maliyet ve kısa ek süre ile sağladığı kanaatine varılmıştır. Geriye, patent processus vajinalisin doğal seyri ile klinik herniye dönüşme insidansı çevresinde dönen tartışma kalmıştır. Çalışmamızda metakronöz kontralateral inguinal herni insidasnı %15,1, ilk başvurudaki bilateralite %6,1 olarak saptandı. Metakranöz herni insidansına başlangıçtaki semptomatik tarafın (sağ veya sol) ve cinsiyetin etkisinin olmadığı ancak başlangıçtaki yaşın ise ters olarak etkisinin olduğu gösterildi. Bunun yanında iki risk faktörü birarada değerlendirildiğinde en yüksek MKİH riskinin sol inguinal herni ile başvuran erkek hastada görüldüğü (%16,2) belirlendi. Median metakranöz herni süresi 9 ay saptandı. Laparoskopik olarak KPPV pozitifliği %37,7 oranında saptandı. Kaynaklarla bereber değerlendirildiğinde eğer KPPV insidansı %20–40 ve metakranöz herni gelişme insidansı %10–30 ise, tek taraflı herni ile başvuran hastalarda rutin karşı taraf eksplorasyonu yapmak mantıksız, KPPV varlığında bilateral onarım yapmak mantıklıdır. Son zamanlardaki yayınlar ışığında, KPPV değerlendirmesinde rutin transinguinal laparoskopinin güvenilir, duyarlı ve seçici bir alet olduğunu düşünmekteyiz.

7. ÖZET

Tek taraflı inguinal herni ile başvuran çocuk hastalarda daha sonra gelişen kontralateral inguinal herni, gerek insidans gerekse yaklaşım açısından halen çocuk cerrahisinde tartışma konusudur.

Bizim çalışmamızda, kliniğimizde 2001 yılında unilateral herni tanısıyla ameliyat olan hastalar geriye dönük olarak incelendi ve geçen 9 yıllık süreç içinde gelişen metakranöz herni insidansı değerlendirildi. Ayrıca Ağustos 2008 tarihinden itibaren tek taraflı inguinal herni ile başvuran hastalarda karşı taraf değerlendirmesinde muayene, ultrason, laparoskopinin karşılaştırması yapıldı.

Kliniğimizde 2001 yılında opere olmuş hastaların 740'ı tek taraflı, 48'i bilateraldi. Tek taraflı hastaların 517'sine ulaşıldı ve alınan veriler sonucunda metakranöz herni insidansı %15,1 saptandı. Metakranöz herni insidansına başlangıçtaki semptomatik tarafın (sağ veya sol) ve cinsiyetin etkisinin olmadığı ancak başlangıçtaki yaşın ise ters olarak etkisinin olduğu gösterildi. Median metakranöz herni süresi 9 ay saptandı.

Ağustos 2008'den itibaren tek tek tarflı inguinal herni ile başvuran 135 hastada yapılan prospektif çalışmada kontralateral kasığın değerlendirmesinde, muayenenin duyarlılığı %74, ultrasonun duyarlılığı %64, laparoskopinin duyarlılığı %100 saptandı. Laparoskopik olarak karşı taraf processus vajinalis kapalı saptandığında karşı taraf eksplorasyonu yapılmadı.

Sonuç olarak, bizim çalışmamızda metakranöz herni insidasnı %15,1 saptanmış olup bu değerin rutin karşı taraf eksplorasyonu yapmak için

düşük, gözardı etmek için ise yüksek bir değer olduğunu düşünmekteyiz. Ayrıca kontralateral patent processus vajinalis değerlendirmesinde muayene ve ultrasonun duyarlılığının sınırlı ve yetersiz, laparoskopinin ise günümüzde bu konuda en uygun araç olduğu kanaatindeyiz. Laparoskopi artık düşük ek maliyet, kısa ek süre ve önemsiz komplikasyon oranıyla tek taraflı inguinal herni operasyonu sırasında rutin uygulanablecek uygun ve güvenilir bir tekniktir.

KAYNAKLAR

1. Manoharan S, Samarakkody U, Kulkarni M, et al. Evidence-based change of practice in the management of unilateral inguinal hernia. J Pediatr Surg 2005; 40 (7): 1163–1166.

2. Glick PL, Boulanger S. Inguinal hernias and hydroceles. In Grosfeld JL, O'Neill J, Coran A, et al, editors. Pediatric Surgery. Philadelphia: Elsevier; 2006. P.1172–1192.

3. Rajput A, GaudererMW, Hack M. Inguinal hernias in very low birth weight infants: Incidence and timing of repair. J Pediatr Surg 1992; 27:1322–1324.

4. Brant LM. Pediatric hernias. Surg Clin N Am 2008; 88: 27–43.

5. Lloyd D. Inguinal and femoral hernia. In Ziegler M, Azizkhan R, Weber T, editors. Operative pediatric surgery. New York: McGraw-Hill; 2003. P. 543–554.

6. Lau WY. History of treatment of groin hernia. World J Surg 2002; 26: 748–759.

7. Patino JF. A history of the treatment of hernia. In Hernia 4th edition, Philadelphia, Lippincott. 1995; 3–15.

8. Kurkchubasche A, Tracy T. Unique features of groin hernia repair in infants and children. In Fitzgibbons R, Greenburg A, editors. Nyhus and Condon's hernia. Philadelphia: Lippincott Williams &Wilkins; 2002. p. 435–451.

9. Rowe MI, Coperlson LW, Clatworthy HW. The patent processus vaginalis and the inguinal hernia. J Pediatr Surg 1969; 4 (1): 102–107.

10. Van Wessem KJ, Simons MP, Plasisier PW, et al. The etiology of indirect inguinal hernias: congenital and/or acquired? Hernia 2003;7 (2): 76–79.

11. Tanyel FC, Dağdeviren A, Muftuoglu S, et al. Inguinal hernia revisited through comparative evaluatıon of peritoneum, processus vaginalis, and sacs obtained from children with hernia, hydrocele, and undescended testis. J Pediatr Surg 1999; 34 (4): 552–555.

12. Tanyel FC, Okur HD. Autonomic nervous system appears to play a role in obliteration of processus vaginalis. Hernia 2004; 8 (2): 149–154.

13. Hosgor M, Karaca I, Ozer E, et al. Do alterations in collagen synthesis play an etiologic role in childhood inguinoscrotal pathologies: an immunohistochemical study. J Pediatr Surg 2004; 39 (7): 1024–1029.

14. Hosgor M, Karaca I, Ozer E, et al. The role of smooth muscle cell differentiation in the mechanismof obliteration of processus vaginalis. J Pediatr Surg 2004; 39 (7): 1018–1023.

15. Cook BJ, Hasthorpe S, Hutson JM. Fusion of childhood inguinal hernia induced by HGF and CGRP via an epithelial transition. J Pediatr Surg 2000; 35 (1): 77–81.

16. Ting AY, Huynh J, Farmer P, et al. The role of hepatocyte growth factor in the humoral regulation of inguinal hernia closure. J Pediatr Surg 2005; 40 (12): 1865–1868.

17. Miltenburg DM, Nuchtern JG, Jaksic T et al. Laparoscopic evaluation of the pediatric inguinal hernia: a meta-analysis. J Pediatr Surg 1998; 33: 874–879

18. Lou CC, Chao HC. Prevention of unnecessary contralateral exploration using the silk glove sign (SGS) in pediatric patients with unilateral inguinal hernia. Eur J Pediatr 2007; 166 (7): 667–669.

19. Toki A, Watanabe Y, Sasaki K, et al. Utrasonographic diagnosis for potential contralateral inguinal hernia in children. J Pediatr Surg 2003; 38 (2): 224–226.

20. Erez I, Rathause V, Vacian I, et al. Preoperative ultrasound and intraoperative findings of inguinal hernias in children: a prospective study of 642 children. . J Pediatr Surg 2002; 37 (6): 865–868.

21. Chen KC, Chu CC, Chou TY, et al. Ultrasonography for inguinal hernias in boys. J Pediatr Surg 1998; 33 (12): 1784–1787.

22. Kazez A, Serhatlıoğlu S, Akfırat M, Cihangiroğlu M, Sağlam M, Demirbağ M. An alternative approach to contralateral exploration in infants with unilateral inguinal hernia: Ultrasonography. Pediatrik Cerrahi Dergisi 1998; 12: 10–14.

23. Katz DA. Evaluation and management of inguinal and umbilical hernias. Pedaitr Ann 2001; 30 (12):729–735.

24. Stylianos S, Jacir NN, Harris BH. Incarceration of inguinal hernia in infants prior to elective repair. J Pediatr Surg 1993; 28 (4): 582–583.

25. Levitt MA, Ferraraccio D, Arbesman MC, et al. Variability of inguinal hernia surgical technique: a survey of North American pediatric surgeons. . J Pediatr Surg 2002; 37 (5): 745–751.

26. Ein SH, Njere I, Ein A. Six thousand three hundred sixty-one pediatric inguinal hernias: a 35 year review. J Pediatr Surg 2006; 41 (5): 980–986.

27. Gahukamble DB, Khamage AS. Prospective randomized controlled study of ezcision versus distal splitting of hernial sac and processus vaginalis in the repair of inguinal hernias and communicatiing hydrocele. J Pediatr Surg 1995; 30 (4): 624–625.

28. Ozgediz D, Roayaie K, Lee H, et al. Subcutaneous endoscopically assisted ligation (SEAL) of the internal ring for repair of inguinal hernias in children: report of a new technique and early results. Surg Endosc 2007; 21 (8): 1327–1331.

29. Antonoff MB, Kreykes NS, Saltzman DA, et al. American Academy of Pediatrics section on surgery hernia survey revisited. J Pediatr Surg 2005; 40 (6): 1009–1014.

30. Tackett LD, Breuer CK, Luls FI, Caldamone AA, Breuer JG, DeLuca FG et al. Incidence of contralateral inguinal hernia: a prospective analysis. J Pediatr Surg 1999; 34 (5): 684–688.

31. Hansen KA, Eyster KM. Infertility: an unusual complication of inguinal herniorrhaphy. Fertil steril 2006; 86 (1): 217–218.

32. Shin D, Lipshultz LI, Goldstein M, et al. Herniorrhaphy with polypropylene mesh causing inguinal vasal obstruction: a preventable cause of obstructive azoospermia. Ann Surg 2005; 241 (4): 553–558.

33. Spurbeck WW, Prasad R, Lobe TE. Two year experience with minimally invasive herniorrhaphy in children. Surg Endosc 2005; 19 (4): 551–553.

34. Chan KL, Hui WC, Tam PK. Prospective randomized single-center, single-blind comparison of laparoscopic vs open repair of pediatric inguinal hernia. Surg Endosc 2005; 19 (7): 927–932.

35. Grosler CM, Schier FF. Laparoscopic herniorrhaphy in children. Surg Endosc 2003; 17 (4): 571–573.

36. Toki A, Watanabe Y, Sasaki K, et al. Adopt a wait-and-see attitude for patent processus vaginalis in neonates. J Pediatr Surg 2003; 38 (9): 1371–1373.

37. Gonzalez SM, Mira NJ, Encinas GA, et al. Low prevalence of complications of delayed herniotomy in the extremely premature infant. Acta Paediatr 2004; 93 (1): 94–98.

38. Kaya M, Huckstedt T, Schier F. Laparoscopic approach to incarcerated inguinal hernia in children. J Pediatr Surg 2006; 41 (3):567–569.

39. Marulaiah M, Atkinson J, Kukkady A, et al. Is contralateral exploration necessary in preterm infants with unilateral inguinal hernia? J Pediatr Surg 2006; 41 (12): 2004–2007.

40. Miltenburg DM, Nutctern JG, Jaksic Tkozinetz CA. Meta-analysis of the risk of metachronous hernia in infants and children. Am J Surg 1997; 174: 741–744

41. Kemmotsu H, Oshimo Y, Joe K, Mouri T. The features of contralateral manifestations after the repair of unilateral inguinal hernia. J Pediatr Surg 1998; 33:1099–1103.

42. Given JP, Rubin SZ. Occurence of contralateral inguinal hernia following unilateral repair in a pediatric hospital. J Pediatr Surg 1989; 24: 963–965.

43. Nassiri SJ. Contralateral exploration is not mandatory in unilateral inguinal hernia in children: a prospective 6 year study. Pediatr Surg Int 2002; 18 (5–6): 470–471

44. Sözübir S,Ekingen g, Senel U, et al. A continuous debate on contralateral processus vaginalis: evaluation technique and approach to patency. Hernia 2006; 10 (1): 74–78.

45. Geiger JD. Selective laparoscopic probing for a contralateral patent processus vaginalis reduces the need for contralateral exploration in inconclusive cases. J Pediatr Surg 2000; 35 (8):1151–1154.

46. Bhatia AM, Gow KW, Heiss KF, et al. Is the use of laparoscopy to determine presence of contralateral patent processus vaginalis justified in children greater than 2 years of age? J Pediatr Surg 2004;39 (5):778–781.

47. Tamaddon H, Phillips JD, Nakayama DK. Laparoscopic evaluation of the contralateral groin in pediatric inguinal hernia patients: a comparison of 70- and 120-degree endoscopes. J Laparoendosc Adv Surg Tech A 2005;15 (6):653–660.

48. Mollen KP, Kane TD. Inguinal hernia what we have learned from laparoscopic evaluation of the contralateral side. Curr Opin Pediatr 2007; 19: 344–348.

49. Ron o, Eaton S, Pierro A. Systematic review of the risk of developing a metachronous contralateral inguinal hernia in children. *British Journal of Surgery* 2007; 94: 804–811.

50. Zamakhshardy M, Ein A, Ein SH, Wales PW. Predictors of metachronous inguinal hernias in children. Pediatr Surg Int 2009; 25: 69–71.

51. Ballantyne A, Jawaheer G, Munro FD. Contralateral groin exploration is not justified in infants with a unilateral inguinal hernia. British Jjournal of Surgery 2001; 88: 720–723.

52. Kalantari M, Shingir S, Ahmadi J, Zanjani A, Soltani AE. Inguinal hernia and occurrence on the other side: a prospective analysis in Iran. Hernia 2009; 13: 41–43.

53. Carneiro PM, Rwanyuma L. Occurrence of contralateral inguinal hernia in children following unilateral inguinal herniotomy. *East Afr Med J* 2004; 81: 574–576.

54. Chertin B, De Caluwe D, Gajaharan M, Piaseczna-Piotrowska A, Puri P. Is contralateral exploration necessary in girls with unilateral inguinal hernia? *J Pediatr Surg* 2003; 38: 756–757.

55. Davies B, Fraser N, Najmaldin A, Squire BR, Crabbe DC, Stringer MD. A prospective study of neonatal inguinal herniotomy: the problem of the postoperative hydrocele. *Pediatr Surg Int* 2003; 19: 68–70.

56. Shabbir J, Moore A, O'Sullivan JB, Delaney PV, Drumm J, Flood H *et al*. Contralateral groin exploration is not justified in infants with a unilateral inguinal hernia. *Ir J Med Sci* 2003; 172: 18–19.

57. Ikeda H, Suzuki N, Takahashi A, Kuroiwa M, Sakai M, Tsuchida Y. Risk of contralateral manifestation in children with unilateral inguinal hernia: should hernia in children be treated contralaterally? *J Pediatr Surg* 2000; 35: 1746–1748.

58. Lym L, Ross JH, Alexander F, Kay R. Risk of contralateral hydrocele or hernia after unilateral hydrocele repair in children. J Urol 1999; 162: 1169–1171.

59. Phelps S, Agrawal M. Morbidity after neonatal inguinal herniotomy. *J Pediatr Surg* 1997; 32: 445–447.

60. Nazir M, Saebo A. Contralateral inguinal hernial development and ipsilateral recurrence following unilateral hernial repair in infants and children. *Acta Chir Belg* 1996; 96: 28–30.

61. Hrabovszky Z, Pinter AB. Routine bilateral exploration for inguinal hernia in infancy and childhood. *Eur J Pediatr Surg* 1995; 5: 152–155.

62. Ulman I, Demircan M, Arikan A, Avanoğlu A, Ergun O, Ozok G et al. Unilateral inguinal hernia in girls: is routine contalateral exploration justified? J Pediatr Surg 1995; 30: 1684–1686

63. Misra D, Hewitt G, Potts SR, Brown S, Boston VE. Inguinal herniotomy in young infants, with emphasis on premature neonates. *J Pediatr Surg* 1994; 29: 1496–1498.

64. Surana R, Puri P. Fate of patent processus vaginalis. A case against routine contralateral exploration for unilateral hernia in children. *Pediatr Surg Int* 1993; 8: 412–414.

65. Muraji T, Noda T, Higashimoto Y, Ohno K, Nishijima E, Tsugawa C *et al*. Contralateral incidence after repair of unilateral inguinal hernia in infants and children. *Pediatr Surg Int* 1993; 8: 455–457.

66. Hasan NU. Management of inguinal hernia of childhood as practiced in Karachi, Pakistan. *Pediatr Surg Int* 1993; 8: 462–463.

67. Tepas JJ III, Stafford PW. Timing of automatic contralateral groin exploration in male infants with unilateral hernias. *Am Surg* 1986; 52: 70–71.

68. Harvey MH, Johnstone MJS, Fossard DP. Inguinal herniotomy in children – a five year survey. *Br J Surg* 1985; 72: 485–487.

69. Rescorla FJ, Grosfeld JL. Inguinal hernia repair in the perinatal period and early infancy: clinical considerations. *J Pediatr Surg* 1984; 19: 832–837.

70. Wright JE. Inguinal hernia in girls: desirability and dangers of bilateral exploration. *Aust Paediatr J* 1982; 18: 55–57.

71. McGregor DB, Halverson K, McVay CB. The unilateral pediatric inguinal hernia: should the contralateral side be explored? *J Pediatr Surg* 1980; 15: 313–317.

72. Gardner TA, Ostad M, Mininberg DT. Diagnostic flexible peritoneoscopy: assessment of the contralateral internal inguinal ring during unilateral herniorrhaphy. J Pediatr Surg 1998; 33: 1486–1489.

73. Rescorla FJ, West KW, Engum SA et al. The “other side” of pediatric hernias: the role of laparoscopy. Am Surg 1997; 63: 690–693.

74. Kaufman A, Ritchey ML, Black CT. Cost-effective endoscopic examination of the contralateral inguinal ring. Urology 1996; 47: 566–568.

75. Zitsman JL. Transinguinal diagnostic laparoscopy in pediatric inguinal hernia. J Laparoendosc Surg 1996; 1 (Suppl 6): 15–20.

76. Wiener ES, Touloukion RJ, Rodger BM, Grosfeld JL, Smith EI, Ziegler MM et al. Hernia survey of the section on surgery of the American Academy of Pediatrics. J Pediatr Surg 1996; 31:1166–1169.

77. Kraft BM, Kolb H, Kuckuk B, Haaga S, Leibl J, Kraft K, BittnerR. Diagnosis and classification of inguinal hernias. Accuracy of clinical, ultrasonographic, and laparoscopic findings. Surg Endosc 2003; 17: 2021–2024.

78. DuBois JJ, Jenkins JR, Egan JC. Transinguinal laparoscopic examination of the contralateral groin in pediatric herniorrhaphy. Surg Laparosc Endosc 1997; 7 (5):384–387.

79. Guvenc BH. Diagnostic laparoscopic evaluation of the contralateral internal ring: the search for a prospective hernia. Pediatr Endosurg Innovative Tech 2001; 5: 259–265.

80. Miranda ME, Lanna JCBD. Video laparoscopy of the contralateral internal inguinal ring via the hernia sac in children with unilateral inguinal hernia—initial experience in Brazil, with meta-analysis. Pediatr Surg Int 2002; 8: 463–469.

81. Owings EP, Georgeson KE. A new technique for laparoscopic exploration to find contralateral patent processus vaginalis. Surg Endosc 2000; 14: 114–116.

82. Schier F, Danzer E, Bondartschuk M. Incidence of contralateral patent processus vaginalis in children with ingui inguinalhernia. J Pediatr Surg 2001; 36: 1561–1563

83. Gorsler CM, Schier. Laparoscopic herniorrhaphy in children. Surg Endosc 2003; 17: 571–573.

84. Fuenfer MM, Pitts RM, Georgeson KE. Laparoscopic exploration of the contralateral groin in children: An improved technique. J Laparoendosc Surg 1996 (Suppl 1): 1–4.

85. Panton NM, panton RJ. Laparoscopic hernia repair. Am J Surg 1994; 167: 535–537.

86. Nixon RG, Pope JC IV, Adams MC, et al. Laparoscopic variability of the internal inguinal ring; review of anatomical variation in children with and without a patent processus vaginalis. J Urol 2002; 167: 1818–1820.

87. Kiesewetter WB, Oh KS. Unilateral inguinal hernias in children: what about the opposite side? Arch Surg 1980; 115: 1443–1445.

88. Rathauser F. Historical overview of the bilateral approach to pediatric inguinal hernias. Am J Surg 1985; 150: 527–532.

89. Lobe TE, Schropp KP. Inguinal hernias in pediatrics: initial experience with laparoscopic inguinal exploration of the asymptomatic contralateral side. J laparoendosc Surg 1992; 2: 135–140.

90. Schier F. Laparoscopic inguinal hernia repair: a prospective personal series of 542 children. J Pediatr Surg 2006;41 (6):1081–4.

91. Harrison MR, Lee H, Albanese CT, Farmer DL. Subcutaneous endoscopically assisted ligation (SEAL) of the internal ring for repair of inguinal hernias in children: a novel technique. Journal of Pediatric Surgery 2005; 40: 1177– 1180.

92. Matsuda T, Muguruma K, Hiura Y, ve ark. Seminal tract obstruction caused by childhood inguinal herniorrhaphy: results of microsurgical reanastomosis. J Urol 1998;159 (3): 837–840.

93. Valusek PA, Spilde TL, Ostlie DJ, et al. Laparoscopic evaluation for contralateral patent processus vaginalis in children with unilateral inguinal hernia. Laparoendosc Adv Surg Tech A 2006; 16: 650–653.

94. Lotan G, Efrati Y, Stolero S, Klin B. Transinguinal Laparoscopic Examination: An End to the Controversy on Repair of Inguinal Hernia in Children. IMAJ 2004; 6: 339–341.