# Quintessence
TÜRKÇE

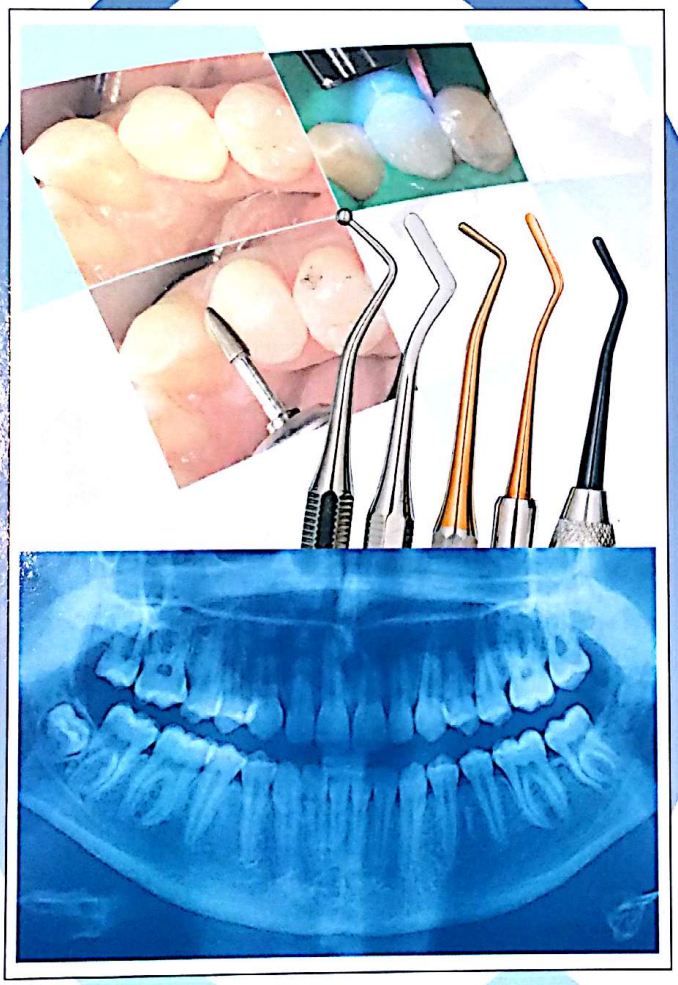

- Direkt Kompozit Lamina Venerler: İki Olgu Sunumu
- Klinikte Cad/Cam Teknolojisi Kullanılarak Üst Kesicilerin Estetik Restorasyonu – Olgu Sunumu
- Periodontal Açıdan Sorunlu Bir Dişin Fiber İle Güçlendirilmiş Kompozit Rezin İle Rehabilitasyonu: Bir Olgu Sunumu
- Kuron Sürme Yönünün Tersine Bulunan ve Çene Kemiğine Kaynaşmış Bilateral Maksiller Santral Dişlerin Ortodontik Tedavisi: Olgu Sunumu
- İki Post Sisteminde Sağ Kalım: Randomize Klinik Bir Çalışmaya Ait 5 Yıllık Sonuçlar
- Gömük Mandibuler Üçüncü Molar Dişlerin Cerrahi Tedavisinde Flep Türüne Bağlı Gelişen Komplikasyonlar: Klinik ve İstatistiksel Değerlendirme
- Dental Kliniklerde Gelişebilecek Alerjik Reaksiyonların Patofizyolojisi, Tanısı ve Tedavisi
- Kök Kırığının Eşlik Ettiği Bir Kuron-Kök Kırığının Tedavisi
- Ağız Hastalıklarının Ayırıcı Tanısı
- Röntgenlerin Değerlendirilmesi

Sayı 1
Şubat 2012
1/2012

ISSN: 1306-4592

EDAD'ın bilimsel katkılarıyla hazırlanmıştır.

Scanned by CamScanner

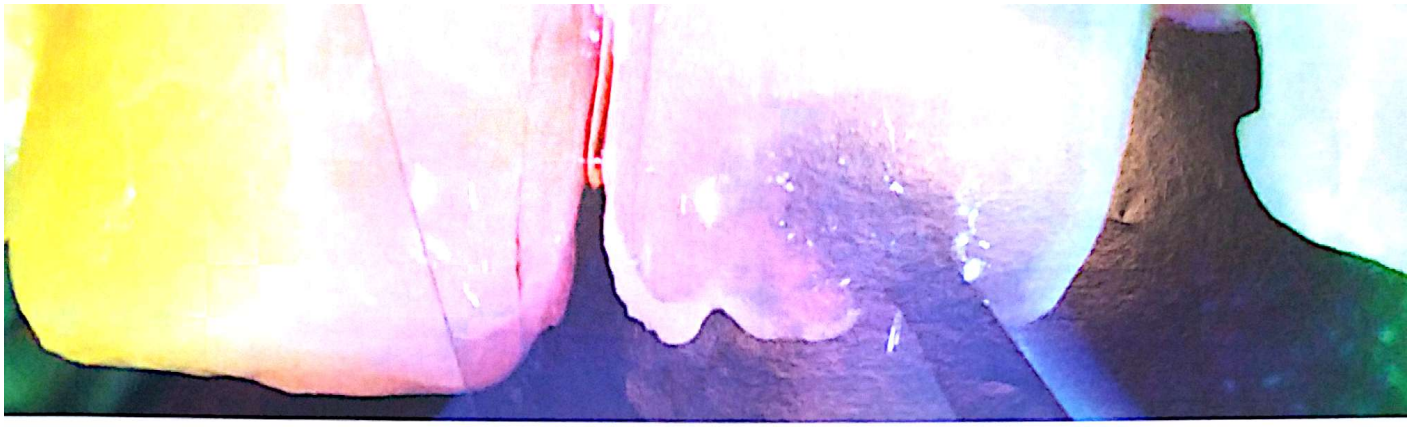

# DİREKT KOMPOZİT LAMİNA VENERLER: İKİ OLGU SUNUMU

**BORA KORKUT[1], FUNDA ÇALIŞKAN YANIKOĞLU[2], BİLGE TARÇIN[3]**

[1]Doktora Öğrencisi, Diş Hastalıkları ve Tedavisi Anabilim Dalı, Marmara Üniversitesi, Diş Hekimliği Fakültesi, Nişantaşı, İstanbul, Türkiye

[2]Profesör Doktor, Diş Hastalıkları ve Tedavisi Anabilim Dalı, Marmara Üniversitesi, Diş Hekimliği Fakültesi, Nişantaşı, İstanbul, Türkiye

[3]Yrd. Doçent Doktor, Diş Hastalıkları ve Tedavisi Anabilim Dalı, Marmara Üniversitesi, Diş Hekimliği Fakültesi, Nişantaşı, İstanbul, Türkiye

**İLETİŞİM:** Dt. Bora Korkut Diş Hastalıkları ve Tedavisi Doktora Öğrencisi Büyük Çiftlik sok. No.6 Nişantaşı İstanbul
dtborakorkut@superposta.com Cep: 0532 5911560 Fax: 0212 246 5247

Günümüzde diş hekimliği uygulamalarında fonksiyon ve fonasyonun yanı sıra doğal diş estetiğinin hastaya yeniden kazandırılması da ön plana çıkmaktadır.[1] Ön grup dişlerde görülen renk, şekil, yapı ve konum bozuklukları estetik açıdan büyük sorunlar yaratmaktadır.[2] Bu sorunları gidermek için sıklıkla başvurulan yöntem, bu dişlerin kuron ile kaplanmasıdır.[3] Ancak, bu işlem için fazla miktarda diş kesimi yapılmakta, genç bireylerde ileri dönemde problemler yaşanabilmekte ve yapılan kuronlar ne kadar iyi yapılsa da, dişeti ve çevre dokularda harabiyetler oluşturabilmektedir.[4] Ön bölge dişlerdeki estetik problemlerin tedavisinde kuron kaplamaya göre daha estetik ve konservatif bir tedavi seçeneği olan lamina vener restorasyonlar da günümüz diş hekimliğinde sıklıkla uygulanmaktadır. [1, 2, 4, 5]

Lamina venerler, dişlerin vestibül yüzeylerine uygulanarak mevcut anomali, estetik problemler ve renklenmelerin giderilmesi amacıyla tasarlanmış bir restorasyon çeşididir. [1] Direkt ve indirekt olmak üzere iki şekilde uygulanabilirler. [6] Direkt lamina venerler, laboratuar çalışması gerektirmeksizin direkt olarak klinikte diş üzerine kompozit rezin materyalinin yerleştirilmesi esasına dayanan bir tekniktir.[6] Diş kesiminin çok az yapılması hatta bazen hiç yapılmaması, indirekt tekniğe ve diğer protetik yaklaşımlara göre ekonomik olması ve işlemin geri dönüşümlü olması gibi avantajları vardır.[7,8] Ağızda cilalanmaları kolaydır, çatlak ve kırık tamirleri rahatlıkla yine ağız içerisinde gerçekleştirilebilir[9] ve marjinal adaptasyonları indirekt lamina venerlere göre daha iyidir. [10] Aşınabilmeleri, kırılabilmeleri, renk değişimine az dirençleri olmaları ise en önemli dezavantajlarıdır. [3, 7, 10]

İndirekt lamina venerler ise kompozit rezin ya da porselenden yapılabilirler. Aşınma ve kırılma dirençlerinin daha yüksek olması[10] ve renklenmeye daha dirençli olmaları, direkt lamina venerler restorasyonlara göre üstünlükleridir. Bunun yanında, tedavinin tek seansta bitirilememesi, daha maliyetli olmaları ve dişe yapıştırma safhasında



Scanned by CamScanner

ayrıca bir adeziv sistem gerektirmeleri de dezavantajlarındandır. [2, 3, 12]

Diş hekimliğinde özellikle son yıllarda önem kazanan konservatif yaklaşım doğrultusunda, piyasaya çıkan her yeni ürün ve her yeni tedavi seçeneği, daha az diş dokusu kaybıyla daha fonksiyonel, daha estetik ve daha uzun süreli tedavilerin yapılabilmesini hedeflemektedir. Bu sebeple son yıllarda kompozit rezinler ve birlikte kullanıldıkları adeziv sistemlerde önemli ölçüde gelişmeler olmuştur. Birçok üretici firma, ön bölge dişlerin estetik restorasyonları için özel olarak üretilen kompozit rezin materyallerini piyasaya sürmektedir. Bu gelişmelere paralel olarak, ön bölge dişlerdeki ileri boyuttaki estetik problemlerde direkt lamina vener restorasyonlar daha çok tercih edilmeye başlanmıştır. [2, 3] Renklenmiş dişler, rotasyonlu dişler, koronal diş kırıkları, konjenital veya sonradan edinilmiş malformasyonlar, diastemalar, renklenmiş restorasyonlar, lingual pozisyondaki dişler, lateral kesici diş eksiklikleri, diş fırçası aşınmalarına bağlı kama defektleri ve erozyon nedeniyle ileri derecede mine kaybı olan dişler direkt lamina venerlerin başlıca kullanım alanlarıdır. [1-3]

Bu olgu sunumunda, ön grup dişlerinde diastema ve renklenmeye bağlı estetik problemleri olan iki hastanın tedavisinde uygulanan direkt kompozit lamina vener tekniği ve on iki aylık takiplerindeki başarıları anlatılmaktadır.

## OLGU 1

23 yaşındaki bir erkek hasta yakın zamanda tamamlanan ortodonti tedavisinden sonra üst çene ön bölge kesici dişlerinde kalan diastemalar sebebi ile estetik kaygılarının giderilmesi amacıyla fakültemiz kliniğine başvurmuştur. Yapılan klinik muayene sonucunda, hastanın 12, 11 ve 22 numaralı dişlerinde, dişetleri ile uyumsuz, eski kompozit restorasyonların olduğu belirlendi (Resim 1). Klinik ve radyografik muayenede çürük saptanmadı.

Dişlerdeki eski dolgular dikkatlice uzaklaştırıldıktan sonra 12, 11, 21, 22 numaralı dişlerin aralarındaki diastemalar ortaya çıkarıldı. Ayrıca hastanın kapanışında, üst keser dişlerin alt keserleri yeterince örtmediği belirlendi (Resim 2).

Hastadan alınan anamnezde eski dolguların 6 ay kadar önce yapıldığı öğrenildi. Hasta tedavi seçeneklerinden olan diş ağartmasını ve porselen lamina vener restorasyonları maddi olarak karşılayamayacağından istemedi. Yapılan değerlendirmede hastanın üst santral ve lateral kesici dişlerine direkt kompozit lamina vener restorasyonlar yapılmasına karar verildi. 13 ve 23 numaralı dişler, hastanın kendi dişlerini mümkün olduğunca koruma isteği ve elde edilecek estetiğin kabul edilebilir olacağı düşüncesi ile tedaviye dahil edilmedi.

Öncelikle hastanın üst ve alt kesici dişlerinin rengi belirlendi. Renk tüm dişler için GC renk skalası ile A3 olarak belirlendi (Resim 3). Üst santral ve lateral kesici dişlere lokal infiltratif anesteziler yapıldıktan sonra, öncelikle üst santral kesici dişlerin preparasyonuna başlandı. Su soğutması altında aeratör (NSK Pana Air, JAPONYA) ve bir yeşil bantlı, elmas fissür frez (Acurata, ALMANYA) ile dişlerin labiyal yüzeyi boyunca yaklaşık 0,8 mm derinliğinde, mine seviyesinde preparasyon yapıldı. Servikal bölgedeki preparasyon dişeti sınırında bir gingival basamak oluşturularak bitirildi (Resim 4).

Dişlerin kontak alanlarının yapılabilmesi için dar olan meziyal kontak alanlarına şeffaf matris bantları ve uygun boyutta kamalar yerleştirildi (Resim 5).



**Resim 1.**



**Resim 2.**



Scanned by CamScanner

Öncelikle dişlere %37' lik fosforik asit (Etching Gel, Kerr, ABD) 15 saniye süreyle uygulandı (Resim 6), 20 saniye süreyle su tabancasıyla yıkandı ve hafifçe kurutuldu. Sonrasında sürülen bağlayıcı ajan (Adper Single Bond, 3M ESPE, ABD) (Resim 7) 20 saniye süreyle ışık cihazı ile (Demi Led Light Curing System, Kerr, ABD) polimerize edildi.

Dişlerin diastema kapatılacak alanlarına, palatinal bölgede sınırlı kalacak A03 renkli opak kompozit rezin (GC Gaenial, GC Corp., Tokyo, JAPONYA) yerleştirildi. Sonrasında tüm diş yüzeyine kademeli olarak A3 renkli kompozit rezin (GC Gaenial, GC Corp., Tokyo, JAPONYA) uygulandı ve her defasında ışık cihazı ile (Demi Led Light Curing System, Kerr, ABD) 40 saniye süreyle polimerize edildi.

Bitirme ve cila işlemleri için öncelikle su soğutması altında, aynı aeratör ve kırmızı bantlı, elmas knife-edge frez (Acurata, ALMANYA) kullanılarak kaba bitirme işlemleri yapıldı (Resim 8). Sonra cila diskleri (Ultra Gloss Composite Polishing System, Axis, ABD) kullanım sırasına göre kalın grenliden ince grenliye doğru kullanılarak (Resim 9) bir mikromotor (DURAtec 2068D, ALMANYA) ile su soğutmasız olarak cila tamamlandı (Resim 10). Lateral dişlere de sırası ile aynı işlemler uygulandı (Resim 11).

Hastanın oral hijyen motivasyonu sağlandı ve 6 ayda bir rutin kontrollere gelmesi söylendi. 6. aydaki kontrolde dişlerde herhangi bir hassasiyete ya da restorasyonların renginde herhangi değişikliğe rastlanmadı (Resim 12).

## OLGU 2

24 yaşındaki bir bayan hasta üst ön bölge dişlerindeki lekeler ve buna bağlı estetik şikâyet ile fakültemiz kliniğine başvurmuştur. Hasta alınan anamnezinde, dolguların iki yıl önce yapıldığını, ön dişlerinin arasında boşluk olduğunu ve boşluğun dolgu ile kapatıldığını belirtti. Hasta ayrıca spontan ağrısı olmadığını, son birkaç gündür üst ön iki dişinin arasına bir şey kaçmış gibi hissettiğini fakat fırça ya da diş ipi ile temizleyemediğini belirtti. Klinik ve radiografik muayenelerinde, üst



Resim 3.


Resim 4.


Resim 5.

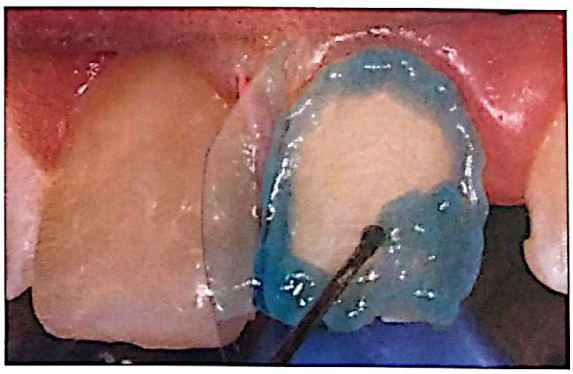
Resim 6.



Scanned by CamScanner

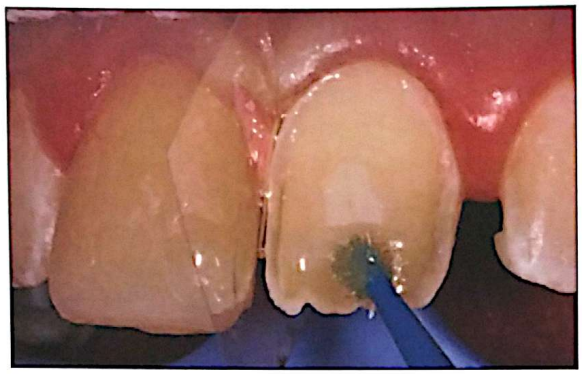

Resim 7.

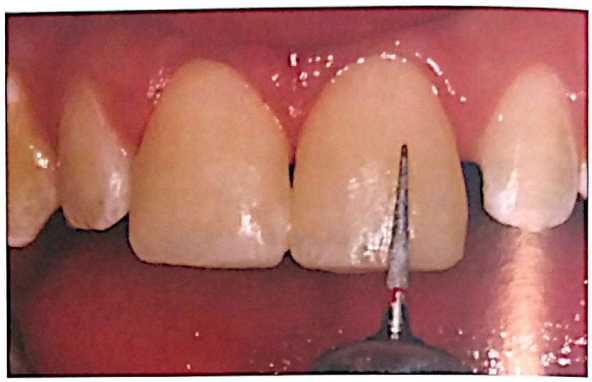

Resim 8.

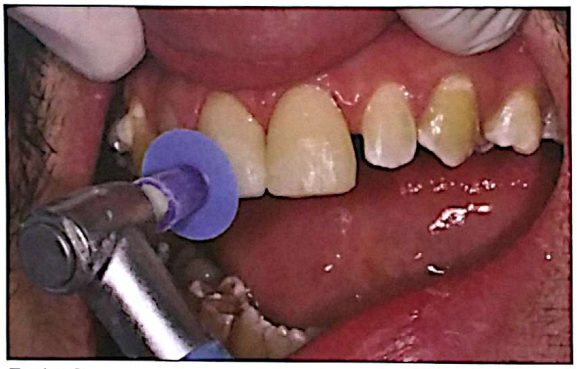

Resim 9.



Resim 10.



Resim 11.



Resim 12.

santral kesici dişlerin aralarında kompozit dolgunun kırılarak sıkıştığı belirlendi. Ayrıca sağ ve sol üst santral dişlerinde renklenmiş eski dolgular ve her iki santral kesici dişte de gelişimsel sarımtırak renklenmeler belirlendi (Resim 13). Yapılan radyografik muayenede, dolgular ile diş sert dokuları arasında herhangi bir radyolusensi ya da patoloji bulunmadı. Hastanın dişlerindeki lekelerden kurtulmak istemesi sebebi ile yapılan değerlendirme sonucunda hastanın üst iki santral kesici dişine direkt kompozit lamina vener restorasyonlar yapılmasına karar verildi.

Preparasyona başlamadan önce Vita renk skalası ile renk seçimi yapıldı ve renk A2 olarak tespit edildi. Üst santral kesici dişlere lokal infiltratif anesteziler yapıldıktan sonra, bir aeratör (NSK Pana Air, JAPONYA) ve yeşil bantlı, elmas fissür frez (Acurata, ALMANYA) kullanılarak, su soğutması altında, mine sınırlarında kalınarak lamina vener preparasyon yapıldı. Servikal bölgede preparas-



Scanned by CamScanner

yon tam dişeti sınırında bitirildi. Preparasyonlar tamamlandığında santral kesici dişler arasındaki diastema tekrar belirgin hale geldi (Resim 14).

Dişlerin kontak alanlarının restore edilebilmesi, arada olabilecek taşkın kompozitleri önlemek ve iki santral diş arası diastemayı estetik olarak kapatabilmek amacıyla dişlerin tek tek restore edilmesine karar verildi. Restore edilecek dişin hem meziyal hem de distalini örtecek şekilde bir şeffaf matris bandı servikal bölgeye adapte edildi ve diastema bölgesinde uygun kama ile sabitlendi (Resim 15).

Daha sonra dişin mine yüzeyi %37' lik fosforik asit (Etching Gel, Kerr, ABD) ile 15 sn süreyle asitlendikten (Resim 16) sonra 20 saniye süreyle su tabancasıyla yıkandı ve diş hava spreyi ile hafifçe kurutuldu. Tek şişe bağlayıcı ajan (Adper Single Bond, 3M ESPE, ABD) bir fırçası yardımıyla dişin kavite yüzeyine ince bir tabaka halinde uygulandı ve 20 sn süreyle ışık cihazı (Demi Led Light Curing System, Kerr, ABD) ile polimerize edildi. Eski restorasyonun üzerine ince bir tabaka (~1mm) A2 dentin renkli kompozit (IPS Empress II, Ivoclar, ABD) yerleştirildi ve 40 sn süreyle yine ışık cihazı ile polimerize edildi. Diastema olan bölgeye de palatinale doğru A2 dentin renkli kompozit yerleştirildi ve polimerize edildi. Daha sonra restore edilecek dişin tüm labial yüzeyine A2 mine renkli kompozit rezin (IPS Empress II, Ivoclar, ABD) kademeli olarak yerleştirildi ve her defasında aynı ışık cihazıyla 40 saniye süreyle polimerize edildi. Sağ santral kesici diş tamamlandıktan sonra diastema kapatılan meziyal bölgede hastanın orta hattı kontrol edilerek sarı bantlı, elmas frez (Acurata, ALMANYA) ile su soğutması altında yine aeratör kullanılarak kontak bölgesi ayarlandı. Daha sonra aynı işlemler sırası ile sol santral kesici dişe de uygulandı (Resim 17).

Bitirme ve cila işlemleri için öncelikle su soğutması altında aynı aeratör ve sarı bantlı bir knife-edge frez (Acurata, ALMANYA) ile restorasyonların morfolojisi düşük devirde düzeltildi. Daha detaylı bir cila için bir mikromotora (DURAtec 2068D, ALMANYA) takılı cila diskleri (Ultra Gloss Composite Polishing System, Axis, ABD) kalın grenliden ince grenliye doğru her diş için sırasıyla, düşük devirde ve su soğutmasız olarak uygulandı ve cila tamamlandı (Resim 18).



Resim 13.

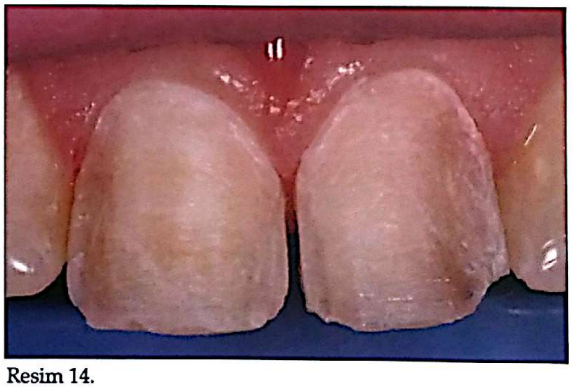

Resim 14.



Resim 15.



Resim 16.



Scanned by CamScanner



Resim 17.



Resim 18.



Resim 19.

Hastanın oral hijyen motivasyonu iyi bir anlatımla sağlandı ve 6 ayda bir rutin kontrollere gelmesi söylendi. 12 ay sonraki klinik kontrolde restorasyonlarda gerek bütünde gerekse marjinlerde herhangi bir renk değişikliği olmadığı ve restorasyonların bütünlüklerini koruduğu belirlendi (Resim 19). Yapılan radyografik incelemede sekonder çürüğe ya da yeni bir çürük başlangıcına rastlanmadı.

## TARTIŞMA

Ön bölge dişlerinde estetik şikayetleri olan hastalarda, diş hekimleri son yıllarda estetiğin ön planda olduğu direkt ve indirekt lamina vener tedavi alternatiflerini düşünmektedir.[2, 6] Bu iki seçenek arasında karar verilirken; maliyet, sosyal faktörler ve zaman faktörü dikkate alınmalıdır. [2] Porselen lamina vener restorasyonlar; renk stabilitesi, üstün abrazyon direnci gibi avantajlara sahip olmalarına karşın, yüksek maliyetleri ve fazla sayıda seans gerektirmeleri gibi dezavantajlara da sahiptirler. [2, 3, 12] Ayrıca geçici restorasyon materyali ve yapıştırılmasının adezyona etkileri, endikasyon hataları, renk uyumlamada hekim teknisyen sorunları, diş kesim miktarının az olması nedeniyle altta kalan renkli diş dokusunun özellikle kole bölgesinde maskelenememesi, basit kırıkların tamirinin uzun sürmesi, yapıştırma işlemleri sırasında basit ihmallerin restorasyonun düşmesine neden olması gibi sorunlar halen önemini korumaktadır.[1, 12-15]

Porselene göre eksiklikleri büyük ölçüde giderilerek daha estetik sonuçlar verebilen ve fiziksel özellikleri artan kompozit rezinler, lamina vener uygulamalarında artık daha çok tercih edilmektedir. [1] Ayrıca günümüz diş hekimliğinde maksimum diş dokusunun korunması prensibinin esas alınması, daha konservatif restorasyon seçeneklerinin tercih edilmesine sebep olmaktadır. [12] Kompozit lamina vener restorasyonlar minimal diş dokusunun uzaklaştırılmasıyla bu açıdan da kullanılabilecek en iyi seçeneklerdendir. [2, 3,12, 16] Özellikle direkt kompozit lamina venerlerin; tek seansta hastanın estetik gereksinimlerini karşılayabilmeleri, düşük maliyetli olmaları ve uzun laboratuar işlemlerine gerek duymamaları gibi avantajları ile günümüz diş hekimliğinde popülariteleri artmıştır.[1]

Buna rağmen direkt kompozit lamina vener restorasyonlar, indirekt kompozit lamina vener restorasyonlar ve seramik lamina venerlere göre abrazyona ve kırılmaya karşı dayanıklılık açısından daha zayıftırlar. [2, 8, 10, 12] Ayrıca ağız dışında polimerizasyonu tamamlanan indirekt kompozit lamina venerler ve ağız sıvılarından daha az etkilenmesi sonucu renk stabiliteleri açısından seramik lamina vener restorasyonlar, direkt kompozit lamina vener restorasyonlardan daha iyidir. [2, 10, 17]

Olgu 1'de kullanılan kompozit materyalin manipulasyonu çok kolaydır ve etrafındaki sağlam diş dokularını bukalemun etkisi ile çok iyi taklit etmesi



Scanned by CamScanner

sonucu, doğal diş görünümüne çok yakın bir sonuç elde edilebilmiştir. Ayrıca 6. aydaki kontrollerde restorasyonlar bütünlüklerini korumuş ve herhangi bir renk değişimi göstermemişlerdir.

Olgu 2'te kullanılan kompozit materyalin manipulasyon özelliği ve cilalanabilirliği çok iyi bulunmuştur. Seramik katkılı olmasından dolayı restorasyonların bitiminde kazanılan parlaklık ile doğal diş dokularını iyi taklit etmiştir. Fakat renk uyumu açısından, polimerizasyonun hemen ardından kazanılan renk komşu dişlere göre yarım ton kadar koyu kalmıştır. Buna rağmen hastanın 6. ve 12. ay kontrolünde restorasyonların renginin dişlerle daha uyumlu olduğu belirlenmiştir. Restorasyon bitiminde oluşan yarım ton renk farklılığı, dişlerin dehidrate olmasından ya da restorasyonlara komşu dişlerdeki hipoplazilerin bu dişleri daha açık renkte göstermesinden kaynaklanmış olabilir.

## SONUÇ

Ön bölge dişlerin estetik restorasyonlarında artık ilk sırada tercih edilen lamina venerler olmakla birlikte [6], direkt, indirekt kompozit ve indirekt porselen lamina vener çeşitlerinden hangisinin, hangi durumda tercih edileceği, tedavinin başarısı açısından çok önemlidir. Diş hekimi, doğru bir anamnez ve iyi bir klinik muayene sonrası verilecek doğru endikasyon ile tedavi seçimini yapmalıdır. Hastanın sosyal ve ekonomik durumu, estetik beklentileri ve hijyen durumu çok iyi analiz edilmelidir. [1, 2]

Bu çalışma göstermiştir ki son yıllarda kompozit rezinlerin büyük gelişme göstermesi ile birlikte, direkt kompozit lamina vener restorasyonlar, doğru ve dikkatli bir endikasyon ve iyi hasta motivasyonu ile uygulandıklarında, anterior dişlerdeki çeşitli estetik şikâyetlere uzun dönemde çare olabilen başarılı tedavi seçeneklerinden biri olarak kabul edilebilir.

## KAYNAKLAR


1. Zorba YO, Ercan E. Direkt uygulanan kompozit lamina venerlerin klinik değerlendirilmeleri: iki olgu sunumu. SÜ Dişhek Fak Derg, 2008;17:130-135
2. Yüzügüllü B, Tezcan S. Renk değişimine ve mine erozyona uğramış dişlerde laminat vener restorasyon seçeneklerin endikasyon bakımından karşılaştırılması. C.Ü.Diş. Hek. Fak. Derg. 2005; 8: 133–7.
3. Hickel R, Heidemann D, Staehle HJ, Minnig P, Wilson NHF. Direct composite restorations extended use in anterior and posterior situations. Clin Oral Invest 2004; 8: 43-44.
4. Aristidis GA, Dimitra B. Five-year clinical performance of porcelain lamina veneers. Quintessence Int 2002; 33: 185-189
5. Faunce FR, Myers DR. Lamina vener restoration of permanent incisors. J Am Dent Assoc 1976; 93: 790-2.
6. Özdemir E, Agüloğlu S, Değer Y. Ön dişlerinde mine defektleri bulunan üç hastanın kompozit ve porselen lamina venerler kullanılarak estetik rehabilitasyonu (olgu raporu). GÜ Dişhek Fak Der 2009; 26(3): 171-176
7. Hemmings WK, Darbar UR, Vaughan S. Tooth wear treated with direct composite restorations at an increased vertical dimension: Results at 30 months. J Prosthet Dent 2000; 83: 287-93
8. Wilson NHF, Mjör IA. The teaching of Class I and Class II direct composite restorations in European dental schools. J Dent 2000; 28: 15-21
9. Berksun S, Kedici PS, Saglam S. Repair of fractured porcelain restorations with composite bonded porcelain lamina contours. J Prosthet Dent 1993; 69: 457-458
10. Jordan RE. Esthetic Composite Bonding Techniques and Materials. St. Louis, Mosby-Year Book, Inc. 2nd ed. 1993 p: 84-86, 132-134, 140, 150.
11. Garber DA, Goldstein RE, Feinman RA. Porcelain Lamina Veners. Chicago, Quintessence Pub. Co., Inc. 1988 p: 17 - 23,126-132
12. Bağış B, Bağış HY. Porselen lamina venerlerin klinik Uygulama aşamaları: Klinik bir olgu sunumu A.Ü. Diş Hek. Fak. Derg. 2006; 33: 49-57.
13. Aykent F, Üşümez A, Öztürk AN, Yücel MT. Effect of provisional restorations on the final bond strengths of porcelain lamina veners. J Oral Rehabil 2005; 32: 46-50.
14. Okamura M, Chen KK, Kakigawa H, KozonoY. Application of alumina coping to porcelain lamina veneered crown: part 1 masking ability for discolored teeth. Dent Mater J 2004; 23: 180-3.
15. Stappert CF, Ozden U, Gerds T, Strub JR. Longevity and failure load of ceramic veners with different preparation designs after exposure to masticatory simulation. J Prosthet Dent 2005; 94: 132-9.
16. Türkün LS. Conservative restoration with resin composites of a case of amelogenesis imperfecta. Int Dent J. 2005; 55: 38-41.
17. Walls AWG, Steele JG, Wassell RW. Crowns and other extracoronal restorations: Porcelain lamina veners. Br Dent J 2002; 193: 73-82.




Scanned by CamScanner