TÜRKİYE CUMHURİYETİ
MARMARA ÜNİVERSİTESİ
SAĞLIK BİLİMLERİ ENSTİTÜSÜ

KRONİK STRESE MARUZ BIRAKILAN SIÇANLARDA MESANE HASARI ÜZERİNE ALFA-LİPOİK ASİT ETKİSİNİN ARAŞTIRILMASI: HİSTOKİMYASAL ÇALIŞMA

Necati YURDAKUL
YÜKSEK LİSANS TEZİ

HİSTOLOJİ VE EMBRİYOLOJİ
ANABİLİM DALI

DANIŞMAN
Doç. Dr. Serap ŞİRVANCI

İSTANBUL – 2010

TEZ ONAYI

Kurum : Marmara Üniversitesi Sağlık Bilimleri Enstitüsü

Programın Seviyesi : Yüksek Lisans

Anabilim Dalı : M. Ü. Tıp. Fak. Histoloji ve Embriyoloji Anabilim Dalı

Tez Sahibi : Kimya Müh. Necati Yurdakul

Tez Başlığı : Kronik strese maruz bırakılan sıçanlarda mesane hasarı üzerine alfa-lipoik asit etkisinin araştırılması: Histokimyasal çalışma

Sınav Yeri :M. Ü. Tıp. Fak. Histoloji ve Embriyoloji Anabilim Dalı

Sınav Tarihi :19.02.2010

Tez tarafımızdan okunmuş, kapsam ve kalite yönünden Yüksek Lisans Tezi olarak kabul edilmiştir.

Danışman (Unvan, Adı, Soyadı)	**Kurumu**	**İmza**
Doç.Dr. Serap Şirvancı	M. Ü. Tıp. Fak.	

Sınav Jüri Üyeleri
(Unvan, Adı,Soyadı)

Prof. Dr. Feriha Ercan	M. Ü. Tıp. Fak.
Prof. Dr. Safiye Çavdar	M. Ü. Tıp. Fak.

-Yukarıdaki jüri kararı Enstitü yönetim Kurulu'nun ...../...../..... tarih ve ..... sayılı kararı ile onaylanmıştır.

Prof.Dr. Nimet GENÇOĞLU

Sağlık Bilimleri Enstitüsü Müdürü

NOT: **Tez onay belgesini** (http://saglik.marmara.edu.tr/) adresinden bilgisayardan doldurulması gerekmektedir.

BEYAN

Bu tez çalışmasının kendi çalışmam olduğunu, tezin planlanmasından yazımına kadar bütün aşamalarda etik dışı davranışımın olmadığını, bu tezdeki bütün bilgileri akademik ve etik kurallar içinde elde ettiğimi, bu tez çalışmasıyla elde edilmeyen bütün bilgi ve yorumlara kaynak gösterdiğimi ve bu kaynakları da kaynaklar listesine aldığımı, yine bu tezin çalışılması ve yazımı sırasında patent ve telif haklarını ihlal edici bir davranışımın olmadığı beyan ederim.

Tarih

27.01.2010

(İmza)

Necati YURDAKUL

TEŞEKKÜR

Yüksek lisans tezimin hazırlanmasında desteği ve bilgisi ile her zaman yanımda olan değerli danışman hocam

***Doç. Dr. Serap Şirvancı**'ya,*

tez çalışması süresince bilgi ve deneyimlerinden yararlandığım değerli hocalarım

***Prof. Dr. Feriha Ercan, Prof. Dr. Tangül Şan, Prof. Dr. Serap Arbak, Doç. Dr. Şule Çetinel**'e,*

stres konusundaki deneyimlerinden yararlandığım, tez çalışmamın her aşamasında yardımlarını benden esirgemeyen değerli çalışma arkadaşım

***Dr. Esra Çikler**'e,*

deney düzeneklerini kullanmama izin verdikleri için
***Prof. Dr. Berrak Yeğen**'e,*

biyokimyasal tayinlerdeki yardımları için
***Prof. Dr. Göksel Şener** ve **Yrd. Doç. Dr. Hale Z. Toklu**'ya,*

tezin her aşamasında desteklerini gördüğüm çalışma arkadaşlarım,

***Dr. Şükrü Midillioğlu, Dr. Pınar Turan, Dr. Gazi Contuk, Dr. Dilek Akakın, Vet. Hek. Esin Çalışkan, Dr. Demir Kıran, MSc. Naziye Özkan, Bio. Şerif Aydın, MSc. Özlem Tuğçe Çilingir, Bio. Olgu Tok, Bio. Sercan Doğukan Yıldız, Dr. Nükhet Dağbaşı, Bio. Eren Şahin'**e,*

elektron mikroskopi ve ışık mikroskopik preparasyonlarındaki yardımlarından dolayı çalışma arkadaşlarım
***Yücel Öztürk** ve **Ünal Devrim**'e*

ve yaşamım boyunca her zaman yanımda olan
anneme ve babama

teşekkür ederim.

II. İÇİNDEKİLER

I.	TEŞEKKÜR	II
II.	İÇİNDEKİLER	III
III.	KISALTMALAR	V
1.	ÖZET	1
2.	SUMMARY	2
3.	GİRİŞ VE AMAÇ	3
4.	GENEL BİLGİLER	5
	4.1. STRES	5
	4.2. MESANE	7
	4.3. İNTERSTİSYEL SİSTİT	8
	4.4. MAST HÜCRELERİ	12
	4.5. ALFA-LİPOİK ASİT (ALA)	16
5.	GEREÇ VE YÖNTEM	19
	5.1. DENEKLER	19
	5.2. STRES YÖNTEMİ	19
	5.3. DENEY PROTOKOLÜ	19
	5.4. ÖTENAZİ VE DOKU ALMA YÖNTEMİ	20
	5.5. IŞIK MİKROSKOPİK PREPARASYON VE DEĞERLENDİRME	20
	5.6. GEÇİRİMLİ ELEKTRON MİKROSKOPİK PREPARASYON VE DEĞERLENDİRME	21
	5.7. TARAMALI ELEKTRON MİKROSKOPİK PREPARASYON VE DEĞERLENDİRME	21
	5.8. DOKULARDA YAPILAN BİYOKİMYASAL TAYİNLER	22
	5.8.1. Malondialdehit (MDA) Tayini	22
	5.8.2. Glutatyon (GSH) Tayini	22
	5.9. İstatistiksel Değerlendirme	23
6.	BULGULAR	24
	6.1. Histolojik Bulgular	24

6.1.1. Genel Doku Morfolojisi 24
6.1.2. Mast Hücre Morfolojisi 24
6.1.3. TEM BULGULARI 31
6.1.3.1. Yarı-ince kesitler 31
6.1.3.2. İnce kesitler 31
6.1.4. SEM BULGULARI 43
6.2 İstatistiksel Bulgular 47
6.2.1 Mast Hücre Sayısı 47
6.2.2. Malondialdehit (MDA) Analizi 48
6.2.3. Glutatyon (GSH) Analizi 49
7. TARTIŞMA VE SONUÇ 50
8. KAYNAKLAR 57
9. ÖZGEÇMİŞ 72

III. KISALTMALAR

KISALTMALAR	AÇIKLAMALAR
ABZ	Asimetrik birim zar
ALA	Alfa (α)-lipoik asit
CRH	Kortikotropin salgılatıcı hormon
DHLA	Dihidrolipoik asit
GAG	Glikozaminoglikan
GSH	Glutatyon
H-E	Hematoksilin-Eozin
HPA	Hipotalamik-pitüiter-adrenal
IM	Işık mikroskobu
i.p.	İntraperitoneal
İL	İnterlökin
İ/R	İskemi/reperfüzyon
İS	İnterstisyel sistit
K	Kontrol
KS + ALA	Kronik stres+ALA
KS	Kronik stres
MC_T	Triptaz mast hücreleri
MC_{TC}	Triptaz-kimaz mast hücreleri
MDA	Malondialdehit
NIDDKD	The National Institute of Arthritis Digestive, Diabetic and Kidney Diseases (Ulusal Artrit, Sindirim, Diyabet ve Böbrek Hastalıkları Enstitüsü
NIH	The National Institute of Health (Ulusal Sağlık Enstitüsü)
NGF	Sinir büyüme faktörü (nerve growth factor)
NT	Nörotensin
PAS	Periyodik asit-Schiff (periodic acid-Schiff)
PBS	Fosfat tamponu (phosphate buffered saline)

KISALTMALAR	AÇIKLAMALAR
SCF	Kök hücre faktörü (stem cell factor)
SEM	Taramalı elektron mikroskobu (scanning electron microscope)
SKS	Sudan kaçınma stresi
SP	Substans P
TEM	Geçirimli elektron mikroskobu (transmission electron microscope)
TM	Toluidin mavisi
TNF-α	Tümör nekroz faktörü-alfa (tumor necrosis factor-alpha)

1. ÖZET

Stres, fiziksel ya da duyusal olarak uygulanan uyarılara karşı geliştirilmiş psikolojik bir adaptasyondur. Yapılan çalışmalarda stresin mesane epiteli üzerinde olumsuz etkileri olduğu ortaya konmuştur. Nedeni tam olarak anlaşılamamış olan interstisyel sistitin (İS) stres koşullarından etkilendiği düşünülmektedir.

Bu çalışmada sudan kaçınma stresi (SKS) ile oluşturulan mesane hasarı üzerine alfa-lipoik asit (ALA) etkisinin morfolojik ve biyokimyasal olarak araştırılması ve stres sonucunda artan degranüle mast hücre sayısı üzerine etkisinin gösterilmesi amaçlanmıştır.

Wistar albino sıçanlara 5 gün boyunca SKS uygulanmış, tedavi gruplarına bu uygulamadan sonra ALA verilmiştir. Mesane dokularına rutin parafin takibinden sonra hematoksilen-eozin ve periyodik asit-Schiff boyaları uygulanarak genel doku morfolojisi, asitli toluidin mavisi uygulanarak da mast hücreleri incelenmiştir. Biyokimyasal olarak glutatyon (GSH) ve malondialdehit (MDA) değerlendirmeleri yapılmıştır. Elektron mikroskopik incelemeler için dokular glutaraldehit içinde tespit edilmiş; ince-yapısal analiz için geçirimli, topografik inceleme için ise taramalı elektron mikroskobu kullanılmıştır.

Kronik stresin mesanede hasara yol açtığı, degranüle ve toplam mast hücre sayısını artırdığı ve GSH düzeyinde azalmaya, MDA düzeyinde ise artmaya neden olduğu görülmüştür. 5 gün boyunca her gün stres sonrasında uygulanan ALA tedavisinin mesane morfolojisinde izlenen hasarı büyük ölçüde geri döndürdüğü, degranüle olmuş mast hücre sayısı ve toplam mast hücre sayısını anlamlı derecede azalttığı ve GSH düzeyini artırdığı ve MDA düzeyini azalttığı görülmüştür.

Sonuç olarak, bu çalışmada KS modelinde ALA uygulamasının mesanede gözlenen oksidatif hasar bulgularını iyileştirici etkiye sahip olduğu gözlenmiştir. ALA'nın İS tedavisinde yararlı bir ajan olabileceği sonucuna varılmıştır.

Anahtar Sözcükler: Alfa-lipoik asit (ALA), interstisyel sistit, mast hücresi, mesane, stres

2. SUMMARY

The Effects of Alpha-Lipoic Acid (ALA) on the Urinary Bladder Injury in Rats Exposed to Chronic Stress: A Histochemical Study

The negative effects of stress on the bladder epithelium were demonstrated in previous studies. It is thought that interstitial cystitis (IC), the cause of which is not completely understood, is affected from stress conditions.

In the present study, we aimed to investigate the morphological and biochemical effects of alpha-lipoic acid (ALA) on bladder injury caused by water avoidance stress (WAS) and to show its effect on the number of degranulated mast cells, which increase after stress.

Wistar albino rats were subjected to WAS and the animals in the treatment group were injected ALA. After the urinary bladder tissues were subjected to routine tissue processing, hematoxylin-eosin and periodic acid-Schiff staining were applied to observe general morphology and acidic toluidine blue method to investigate mast cells. Biochemical assesments of malondialdehyde (MDA) and glutathione (GSH) were also obtained. Transmission electron microscope was used for the ultrastructural, and scanning electron microscope for the topographical analysis.

The experiments showed that chronic stress caused injury in the bladder, increased degranulated and total number of mast cells and decreased GSH and increased MDA levels. ALA treatment after WAS ameliorated bladder injury in most areas, decreased degranulated and total mast cell number and increased GSH and decreased MDA levels.

In conclusion, it was observed that ALA ameliorated oxidative injury findings in the urinary bladder in a chronic stress model. It was concluded that ALA can be a useful agent in the treatment of IC.

Key Words: Alpha-lipoic acid (ALA), interstitial cystitis, mast cell, stres, urinary bladder

3. GİRİŞ VE AMAÇ

Stres, fiziksel ya da duyusal olarak uygulanan uyarılara karşı geliştirilmiş psikolojik bir adaptasyondur (24). Sempatetik sinir sistemi, hipotalamik-pitüiter-adrenal (HPA) eksen, immün sistem bileşenleri ve diğer pek çok psikolojik etkiden meydana gelir (75). Organizmada stres yanıtı bir uyarı olarak görülür ve organizmayı korumaya yönelik bir mekanizmadır.

Stres, etiyolojisi tam olarak bilinmeyen birçok hastalıkla ilişkili olan, adının kökeni, Latince "estrictia" kavramına dayanan, organizmanın dengesini bozabilecek tüm etkenlerle ilişkilidir (6). Stresin atopik dermatit, psöriazis, migren, irritabl bağırsak sendromu ve mesanede gelişen interstisyel sistit (İS) gibi mast hücre aktivasyonunun ön planda olduğu düşünülen patolojileri kötüleştirdiği bilinmektedir (2, 15, 35, 43).

İS, idrara çıkma aciliyeti ve sıklığı, suprapubik ve pelvik ağrı ve ağrılı cinsel ilişkiyle karakterize bir mesane sendromudur (50, 101, 128). İS hastalarının %60'ından fazlasında stres ile birlikte bu semptomların ağırlaştığı bildirilmiştir. İS hastaları ile yapılan çalışmalar sonucunda mast hücre aktivasyonunun arttığı gösterilmiş ve bu hastaların 2/3'ünde İS'nin yanı sıra alerjik sorunlar da bildirilmiştir (125).

Alfa-lipoik asit (ALA) antioksidan özellikler taşıyan, glikoliz ve sitrik asit döngüsü arasındaki kritik basamak olan pirüvatın asetil koenzim A'ya oksidatif dekarboksilasyonu için gerekli olan doğal bir üründür. Son zamanlarda diyabetik nöropati ve iskemik inme gibi hastalıklarda tedavi amaçlı olarak kullanıldığı bildirilmiştir (44). Hücreler ve dokular tarafından alınarak mitokondrilerde potansiyel bir antioksidan olan dihidrolipoik asite (DHLA, 6,8-ditiooktanoid asit) indirgenir. ALA ve aktif indirgenmiş formu olan DHLA'nın reaktif oksijen türlerini baskılayarak oksidatif stresi engellediği gösterilmiştir (58). ALA'nın hidroksil radikalleri, tekli oksijen, hidrojen peroksit, hipokloröz asit, peroksinitrit ve nitrik oksiti temizlediği bilinmektedir (79, 86). DHLA aynı zamanda ALA/DHLA redoks çiftini antioksidan sistemlerinin en güçlülerinden biri yaparak da süperoksit radikallerini baskılamaktadır (12). ALA ve DHLA'nın her ikisi de C ve E vitamini

ve glutatyon (GSH) gibi ekzojen ve endojen antioksidanların rejenerasyonunda, metal iyonların şelasyonunda ve okside olmuş proteinlerin tamirinde rol oynamaktadır (12, 84). Zhang ve ark. ALA'nın insan aortik endotel hücrelerinde adezyon molekülü ekspresyonu ve monosit adezyonunu NF-κB/IκB sinyal yolağını baskılayarak engellediğini bildirmişlerdir (142). Bu bulgu ALA'nın birçok hücre tipinde interlökin (İL)-1 ve İL-6, doku faktörü ve tümör nekroz faktörü-alfa (TNF-α) gibi inflamasyonda rol alan genlerin NF-κB-bağımlı ekspresyonunu da etkileyebileceğini düşündürmektedir. Bu nedenle, ALA'nın çeşitli inflamatuvar hastalıkların başlangıcı ve ilerlemesindeki potansiyel yararlı etkileri araştırılmaya değer görülmüştür.

Bu çalışmada ALA'nın sıçanlarda kronik olarak uygulanan sudan kaçınma stresi (SKS) ile oluşturulan mesane hasarı üzerine etkisinin morfolojik ve biyokimyasal olarak araştırılması ve stres sonucunda artan degranüle mast hücre sayı ve morfolojisi üzerine etkisinin gösterilmesi amaçlanmıştır.

4. GENEL BİLGİLER

4.1. STRES

Stres çeşitli hastalıkların patogenezini indükleyebilen, homeostaz bozukluklarla ilgisi kuvvetli olan ve ağrı içeren en yaygın insan deneyimlerinden biridir (6, 24). Fiziksel ve psikolojik stres birçok hastalığın altında yatan etiyolojik bir faktör olabilir (33, 48). Stres fizyolojik ve psikolojik olmak üzere iki gruba ayrılır . Fizyolojik stres ateş, hastalık, egzersiz durumlarında kendini gösterebilir. Fiziksel ve psikolojik stres çoğu hastalığı ilgilendiren etiyolojik bir faktör olabilir (14, 23).

Stresin HPA'yı etkilediği ve dermatoz, irritabl bağırsak sendromu, İS, migren ve multipl skleroz gibi mast hücre aktivasyonunun ön planda olduğu çoğu nöroinflamatuvar ve otoimmün hastalıkları kötüleştirdiği bilinmektedir (8, 35, 100, 121, 123). Bu etkiler büyük olasılıkla psikonöroimmün ya da nöroimmünoendokrin aracılı mekanizmalarla oluşmaktadır (129).

Stres ağrı ve inflamasyonun meydana geldiği çoğu hastalık durumunda oluşan semptomların kötüye gitmesi ile ilgili görünmektedir. İnsanlar ve deney hayvanlarında yapılan çalışmalar stresin hemen hemen tüm sistemleri etkilediğini göstermektedir. Stres özellikle sempatetik sinir sistemini etkileyerek sempatetik yanıtlar (kaç ya da savaş) oluşturur (99, 101). Psikolojik stres birçok sistemde güçlü etkilere sahiptir (4, 24, 54).

Yapılan çalışmalarda akut stresin sıçanlarda intestinal iyon salınımını uyardığı ve epitelyal geçirgenliği artırdığı gösterilmiştir (132). İrritabl bağırsak sendromu (29), Crohn's hastalığı (107) ve psöriazisin (73) de stres dönemleriyle aynı zamanda arttığı gözlenmiştir. Yüksek düzeydeki stres eklem hassasiyetinin kötüleşmesine (49) ve romatid artritte T-hücre aktivasyonunun artmasına neden olur (137, 138, 139).

Nedeni tam olarak anlaşılamamış olan İS'nin stres koşullarından etkilendiği düşünülmektedir (39, 126, 127). Stresin yüksek dozlarının İS hastalarındaki mesane semptomlarının ciddileşmesiyle ilgili olduğu da saptanmıştır (78, 101). Fiziksel ve psikolojik stres türlerinin mesane epiteli üzerinde olumsuz etkileri ortaya konmuştur

(6). Araştırmalarda 25 dk'lık mental stresin İS'yi daha da kötüleştirebileceği belirtilmiştir (75).

Stresle ilgili mekanizmalardan biri İS'nin karakteristik özelliklerinden sayılabilecek mast hücre aktivasyonu ile ilgilidir. Örneğin hareketsizlik stresi sıçanda mesane, dura ve deride mast hücre degranülasyonunu uyarır (1, 117, 141). Stres mast hücre degranülasyonunda potent aktivatör olan merkezi ve periferal kortikotropin salgılatıcı hormonun (CRH) salınımına yol açar. Sıçanda oluşturulan hareketsizlik stresinin kolon ve durada CRH'ye bağlı mekanizmalar aracılığıyla mast hücre aktivasyonunu uyardığı görülmüştür (18, 31, 34, 70, 129).

Stresin mast hücre aktivasyonu gibi inflamasyon etkisi mesanede hasar şeklinde kendini gösterir. Çeşitli stres koşullarına maruz kalmak mesanede ürotelyal hasar oluşmasına, bu da mast hücrelerinin artmasına sebep olur (39, 49).

Mesane ve bağırsaktaki mast hücreleri nöropeptid ve nörotransmitterlerin bulunduğu nöronlara çok yakın yerleşim gösterirler. Nörotensin (NT), akut psikolojik stresle mesane mast hücrelerinin aktive edilmesinde rol oynar. Stres aynı zamanda toplam mesane NT içeriğini de azaltır (2, 117). Ürotel hasarı ya da mesane inflamasyonuna neden olan faktörlerin varlığında, mesanedeki sinirler uyarıldıkları zaman çeşitli nöropeptidler salgılarlar. Salınan bu nöropeptidler de inflamasyona neden olurlar. İS patofizyolojisinde mast hücrelerinden nöropeptidlerin salınması gibi mekanizmalar söz konusudur (57, 71).

Organizmada serbest radikallerin oluşum hızı ile bunların ortadan kaldırılma hızı bir denge içerisindedir ve bu durum oksidatif denge olarak adlandırılır (3). Oksidatif denge sağlandığı sürece organizma, serbest radikallerden etkilenmemektedir. Bu radikallerin oluşum hızında artma ya da ortadan kaldırılma hızında bir düşme bu dengenin bozulmasına neden olur. "Oksidatif stres" olarak adlandırılan bu durum serbest radikal oluşumu ile antioksidan savunma mekanizması arasındaki ciddi dengesizliği göstermekte olup, sonuçta doku hasarına yol açmaktadır. Reaktif oksijen türlerinin oluşumunu ve bunların meydana getirdiği hasarı önlemek için vücutta bazı savunma mekanizmaları geliştirilmiştir. Bunlar antioksidan savunma sistemleri olarak bilinirler. Antioksidan moleküller endojen ve ekzojen kaynaklı yapılar olup,

oluşan oksidan moleküllerin neden olduğu hasarı hücre içi ve hücre dışı savunma ile etkisiz hale getirirler (3).

4.2. MESANE

Mesane iki ana tabakadan oluşan özelleşmiş değişken epitel ile çevrili düz kas yapısından oluşmaktadır. İdrarın toplandığı temel bölüm olan gövde ve gövdenin huni şeklindeki uzantısı olan boyun ürogenital üçgenden öne ve aşağıya uzanarak üretraya bağlanmaktadır (50). Mesanenin düz kasına detrusor kası denilmekte olup, bu kasın lifleri tüm yönlere doğru uzanır ve kasıldığında kese içindeki basıncı 40-60 mmHg'ye kadar yükseltebilir. Mesanenin işlevi, düşük intravezikal basınçta idrarı depolayıp biriktirmek ve daha sonra devamlı kasılma sonucu yüksek koordineli bir şekilde idrarı periyodik olarak çıkarmaktır. Diyabet, iskemi, aşırı gerilme ve hipokside düz kas bütünlüğü ve detrusor fonksiyonu son derece hassastır (97).

Mesane dokusu üstte şemsiye hücreleri olarak adlandırılan ürotel hücreleri ile döşelidir. Yüzeydeki şemsiye hücrelerinin şekil değiştirebilme özelliği, sitoplazmalarındaki asimetrik birim zarla (ABZ) çevrili füziform veziküllerin varlığı ile olur (1). İdrarın mesane epiteline zarar vermemesi ve lüminal yüzeyden alttaki bağ dokusuna sızmaması, ürotel hücreleri arasındaki sıkı bağlantı kompleksleri ve lüminal yüzeyin ABZ ile çevrili olmasıyla sağlanır. Epitelin altında mukozal bağ dokusu, damarlar ve az miktarda mononükleer hücre içeriği ile gevşek bağ dokusu yer alır. Normal mesane epitelinde mast hücresine rastlanmaz. Dokunun daha alt kısımları ise kalın bir düz kas tabakasından (detrusor kası) meydana gelir (125).

Mesane kan-idrar bariyeri işlevi ile özelleşmiş bir organdır. Bu bariyer, yüzeyel hücrelerin sitoplazma membranlarının yapısından ve komşu hücreler arasındaki sıkı bağlantılardan kaynaklanır. Kan-idrar bariyerinin korunması çok önemlidir (37). Mesane içindeki idrar toksik maddeler içerir. Ürotel hücreleri arasında bulunan sıkı bağlantı ve lümen yüzeyinin ABZ ile çevrili olması, idrardaki bu toksik maddelerin mesane epiteline zarar vermesini ve lümen yüzeyinden bağ dokuya sızmasını engeller (91).

Mesane kas tabakası üç ana bölümden oluşur. Bu tabakalar içte ince uzunlamasına kas tabakası, ortada kalın dairesel kas tabakası, dışta ise ince uzunlamasına kas tabakası şeklindedir. Mesane düz kasını oluşturan lifler her yöne uzanır (1).

Erişkin dönemde mesanenin iki ana görevi vardır:

1. Düşük basınçta idrar depolama,
2. İstemli, nörolojik kontrol durumunda mesanenin boşaltılması.

Mesanenin bu görevleri yapabilmesi için epitelinin geçirgen olmaması zorunludur. Mesanenin şemsiye hücreleri enfeksiyona ve idrardaki toksik kimyasallara karşı epitelin dayanıklı olmasını sağlar (91). Ürotelyumun genişleyip yassılaşabilmesi ve boş olduğunda kübik yapıya dönüşebilmesi mesanenin önemli özelliklerinden biridir. Mesane, boşken sahip olduğu hacimden 15 kat daha fazla genişleyebilir. Bu özellik ürotelin idrar depolanmasına bağlı olarak genişleyip yassılaşabilmesi sayesinde olur (36).

İdrar ve mesane arasındaki koruyucu denge büyük ölçüde bilinmemektedir. Bununla birlikte uzun yıllar boyunca değişken epitelin birinci derecede koruyucusu olarak yüzey proteoglikanları ve glikozaminoglikanlar (GAG) gösterilmiştir. Bu konuyla ilgili pek çok bilgi hayvan modellerinden edinilmiş, insandaki çalışmalar ise son zamanlarda başlamıştır (68). GAG'nin mesane yüzeyinde hidrofilik bir tabaka oluşturduğu, suyun bu hücrelere bağlandığı ve böylece bakteri mikrokristallerinin, moleküllerin ve iyonların tutunmasının sağlandığı görülmüştür (91).

4.3 İNTERSTİSYEL SİSTİT (İS)

İS pelvik belirtiler (ürolojik, jinekolojik, gastroenterolojik) ve değişik yayılımlar gösteren ürolojik bir bozukluktur. Sık idrara çıkma, yanma, ve suprapubik ağrı ile karakterize, etiyolojisi bilinmeyen kronik inflamatuvar bir mesane hastalığıdır (6, 67, 105, 135). İS bakteriyel olmayan sistit şeklindedir ve çoğunlukla duyusal ve fiziksel olarak hasar veren bir hastalıktır. Bakteriyel ve viral enfeksiyonlar, hormonal ve nöropsikolojik bozukluklar, alerji ve kollajen hastalıklarıyla ilgili immün bozukluklar İS'ye neden olabilmektedir; ancak kesin nedenleri henüz

aydınlatılamamıştır. Son yıllarda İS birçok nedeni olan heterojen bir sendrom olarak tanımlanmıştır (134). Bu sendrom birçok hastada farklı şekillerde ortaya çıkmasına rağmen, kronik pelvik ağrı ve günlük aktivitelerin kısıtlanması hastalığın değişmeyen bulgularıdır. Hastalık ortalama 40 yaş civarında başlamakla beraber, hastaların %25'i 30 yaşının altındadır. Hastalığın semptomları bazen oldukça şiddetli olabilmekte ve hastaların yaşam kalitesini olumsuz yönde etkileyebilmektedir (68). Histopatolojik olarak İS'nin 'ülserli' ve 'ülserli olmayan' şeklinde iki formu bulunur (69).

Bakteriyel olmayan İS'nin pek çok şekli idrara çıkma sıklığı, aciliyeti ve mesane ağrısıyla tanımlanır. İS'ye bağlı ağrının rahatsız edici bir semptom olmaması nadirdir. Son zamanlarda İS ağrılı mesane sendromu olarak sınıflandırılmıştır (7, 14, 22, 46, 87, 95). Bu hastalığın nedeni sayılan varsayım epitel geçirgenliğinin artması şeklindedir. İS hastalarında mesane geçirgenliği, epitelyal sızıntıyı belirlemek için üre solüsyonunun kullanıldığı, emilen üre miktarının belirlendiği fizyolojik bir yöntem ile saptanır (91). Yapılan bir çalışmada mesane epitelindeki fonksiyon bozukluğunun epitelyal yarıkların oluşması ile tetiklendiği bildirilmiştir (73). Bu durum idrara çıkma aciliyeti ve sıklığı, inflamasyon ve bazı otoimmün fenomenlerin tetiklenmesine yol açar. Epitelyal yarıkların oluşma mekanizması henüz açıklanamamakla birlikte, bu bozukluğun İS'ye neden olduğu şeklinde yeni bir teori olarak düşünülebilir. Mesane epitelinde fonksiyon bozukluğu olması İS hastalığının önemli bir karakteridir (91). İdrara çıkma aciliyeti ve sıklığının epitelyal yarıklar nedeniyle başlaması protamin sülfat uygulaması ile gösterilmiş ve semptomlar heparin ile geri döndürülmüştür (31, 73). Protaminin organ sistemlerinde yüzey membran geçirgenliğinde değişime neden olduğu bildirilmiştir (31). Elektron mikroskopik çalışmalar protaminin yüzey endotel hücrelerine anyonik demirin bağlanmasını artırdığını göstermiştir (31).

Mast hücreleri İS'yi de içine alan pek çok inflamatuvar hastalıklarda yer alırlar. İS ve irritabl bağırsak sendromu olan hastalardan alınan biyopsilerde substans P (SP)-pozitif sinirlerin yakınlarında degranüle mast hücre sayısında artış görülmüştür. Elektron mikroskopik çalışmalarda İS'de mast hücre aktivasyonu olduğu ve bu hücrelerin nöronal uzantıların komşuluğunda bulundukları belirtilmiştir (71, 105).

Mesanedeki sinir uçları stres altında aktive olurlar ve sinir sonlanmalarının komşuluklarında bulunan bölgesel mast hücrelerini uyararak bu hücrelerden vazoaktif proinflamatuvar maddeler salgılanmasını sağlarlar (22, 71, 128). Bu durumda İS'de saptanan pubik ağrının bu proinflamatuvar maddeler aracılığıyla geliştiği düşünülmektedir. İS'de mesane duvarında mast hücrelerinin varlığı (93) ilk kez 1958'de fark edilmiştir (22). İS hastalarından alınan biyopsilerde mast hücre granüllerinin bir kısmının boş veya farklı çözünürlükte elektron yoğun materyal içerdikleri görülmüştür. Bu durum granüllerin içeriklerini boşaltmış olduklarını göstermektedir (71).

İS hastalarında alerji, irritabl bağırsak sendromu ve fibromiyalji görülebilmektedir (105). Bu hastalarda tip 1 alerjik reaksiyon ve ilaç hassasiyetine daha önce sıklıkla rastlanmıştır. Histamin mast hücrelerinin salgı granüllerinde depolanan en önemli aracıdır. Bununla birlikte oral olarak antihistaminik uygulanması bu semptomlarda hafif ve geçici bir etki sağlar. Son zamanlardaki çalışmalarda bazı İS hastalarının mesanelerinde mast hücre infiltrasyonu olduğu belirtilmiştir. Klasik İS'li hastalarda mast hücreleri baskın olarak düz kas tabakasında, aynı zamanda lamina propriada da yer alırlar (15, 32). Ayrıca araştırmacılar mast hücrelerinin epiteldeki dağılımlarını ve transepitelyal göçlerini de göstermişlerdir. Histokimyasal yöntemler kullanılarak İS'deki mast hücre heterojenitesi de belirlenmiştir. Düz kastaki geniş dağılımlı mast hücreleri ile diğer mukozal alanlardaki mast hücreleri, klasik bağ doku mast hücre fenotipinde görünmekte; bağ doku mast hücreleri mukozada büyük oranda artış göstermektedir (93).

İS klinik olarak ilk kez Skene tarafından 1887'de tanımlanmıştır ve o zamandan günümüze klinik ve histopatolojik tanısı belirsizliğini korumaktadır (54). Hastalık 100 yıldan daha uzun bir süredir bilinmesine ve bu konuda yoğun araştırmalar yapılmasına rağmen Hanash ve Pool'un 1969 yılında, "hastalığın sebebi bilinmemektedir, teşhisi oldukça zordur, tedavisi geçici ve palyatiftir" şeklinde yaptıkları tespitler günümüzde de geçerliliğini korumaktadır (6, 116). Ulusal Sağlık Enstitüsü (National Institute of Health, NIH) ve Ulusal Artrit, Sindirim, Diyabet ve Böbrek Hastalıkları Enstitüsü (The National Institute of Arthritis, Digestive, Diabetic

and Kidney Diseases, NIDDKD), İS araştırmalarındaki morfolojik kriterleri belirlemişlerdir. Bu kriterler şunlardır:

- mononuklear enflamasyon,
- mukozal kanama,
- mesanenin mukus tabakasında kayıp,
- epitel kaybı,
- düz kas tabakasında mast hücre sayısı artışı (93, 121, 128, 132).

Bakteriyel bir enfeksiyonun İS'ye yol açabileceğinden ilk olarak 1915 yılında Hunner şüphelenmiştir. ABD Ulusal Sağlık Enstitüsü tarafından oluşturulan konseyde, İS tanısı konulabilmesi için idrar yolu enfeksiyonunun olmaması gerektiği bildirilmiştir (45). Ancak İS'nin ve üriner enfeksiyonların birçok benzer özelliklere sahip oldukları bilinmektedir. Bu özellikler arasında her ikisinin de kadınlarda daha sık görülmesi, irritatif mesane semptomlarının olması, ani başlangıç ve epizodik bir seyir göstermesi, spesifik olmayan inflamatuvar değişiklerin görülmesi sayılabilir. İS'li hastaların yaklaşık olarak %90'ını kadınlar oluşturmaktadır (6).

Mesane mukozasını kaplayan glikozaminoglikan (GAG) tabakası, mesane duvarının idrara karşı geçirgenliğini engelleyen epitelyal bir bariyerin oluşmasını sağlar. Bu bariyer idrardaki üre ve kalsiyum gibi maddelerin mesane duvarına hasar vermesini engeller. GAG tabakasındaki bozuklukların İS patogenezinde rol oynadığı düşünülmektedir. Mukus tabakasından oluşmuş bu bariyerin belirli bir grup İS'li hastada anormal fonksiyon gösterdiği ve polisakkarid tedavisinin bu grup hastalarda etkili olabileceği öne sürülmektedir (57). Böylece idrardaki alerjik, toksik olan ya da olmayan maddeler mast hücrelerini aktive edebilirler (39, 105,128).

İS hastalarının %50'den fazlasında alerji, %30'unda irritabl bağırsak sendromu ve %20'sinde migren gibi çeşitli nöroinflamatuvar hastalıklara rastlanmıştır (128) ve mast hücrelerinin yer aldığı bu patolojilerin stres koşullarında daha da kötüleştikleri saptanmıştır (52, 117, 131). İS'de mast hücreleri ve duyusal sinirler komşu olduklarından mast hücre aktivasyonu ile birlikte duyusal sinir aktivasyonu da artar (75). Stres koşullarında, İS hastalarındaki sempatonöral aktivite ve mesanedeki sempatetik sinir yoğunluğunun artması ile birlikte ağrı meydana gelir ve enflamatuvar aracılar salınır (23, 57, 122, 127).

İS tedavisi küratif olmaktan ziyade daha çok ampirik ve palyatiftir. Mevcut tedaviler 4 grup halinde incelenebilir: Destekleyici, oral, intravezikal, minimal invazif ve invazif cerrahi tedaviler. Ancak günümüzde mevcut olan ilaçlardan sadece iki tanesi FDA (Food and Drug Administration) onayı alabilmiştir: Oral pentozan polisülfat ve intravezikal dimetil sülfoksit (54, 89).

4.4 MAST HÜCRELERİ

Mast hücreleri çok fonksiyonlu bağışıklık hücreleridir ve kemik iliğinden köken alırlar (18, 26). Mast hücreleri sadece alerjik ve immünolojik reaksiyonlarda değil, inflamasyon olaylarında da rol alan hücrelerdir. Bu hücreler ilk kez Ehrlich tarafından (1878) Almanca "mastzellen, yiyen hücre" anlamında büyük granüllere sahip bağ doku hücreleri olarak tanımlanmıştır. Mast hücreleri farklı yapıların çoğunda multifonksiyonel immün hücreler olarak rol oynarlar. IgE reseptörlerine karşı yüksek afiniteleri vardır (93) ve IgE reseptörü tarafından uyarılarak alerjik reaksiyonlara katılırlar (46). İS'deki mast hücreleri kök hücre faktörü (SCF) tarafından aktive edilirler. Mast hücre uyarıcı olarak bilinen sinir büyüme faktörü (NGF) İS'li hastalarda artış gösterir (42, 53, 74, 76, 104).

Mast hücreleri insanda yaklaşık 30 μm, kemirgenlerde 3.5-22 μm büyüklüğünde olup sitoplazmalarında yaklaşık 50-500 salgı granülü içeren hücrelerdir. Mast hücreleri tüm vücut dokularında bulunur. Kan hücreleri ile karşılaştırıldıklarında daha uzun yaşam süreleri vardır (26, 141). Normalde mast hücreleri insan ve diğer hayvan türlerinde bağ doku içinde yer alırlar. Mast hücreleri doku içindeki yerleşimlerine bağlı olarak polihedral, fuziform, oval şekillerinde bulunabilirler. Nükleusları da genellikle yuvarlak veya oval şekilli olup periferik yayılmış heterokromatinleri vardır (34).

Mast hücre yoğunluğu respiratuvar mukoza, intestinal mukoza ve deri gibi dışsal etkenlerin olduğu durumlarda doku yüzeyinde gözlenir. Normal şartlar altında mast hücreleri venül, sinir ve uzantılarının yakınında bulunurlar (41, 43). Mast hücreleri mezenterik lenf nodu, kalp, salgı bezi, timus, pankreas, prostat, seminal vezikül, tiroid, serviks, vajina, uterus, epididimis, karaciğer, iskelet kası, ovaryum, yağ doku,

kemik iliği, paratiroid bezi, özofagus ve kalın ve ince bağırsakta görülürler. En az rektal submukozada görülürler. Mast hücreleri böbrek, testis, spinal kord, beyin, kemik, göz, optik sinir ve hipofizde görülmezler. Akciğer, dalak ve adrenal bezde daha az miktarda, dişi ve erkek sıçanların deri ve meme bezlerinde çok düzenli olarak görülürler (42, 43).

Mast hücrelerinin incelenmesi için klasik teknik asidik toluidin mavisi (TM) ve safraninle alsiyan mavisi zıt boyamasıdır. Mast hücre granülleri TM ile metakromazi gösterir. TM ile degranüle mast hücreleri soluk mavi boyanır ve mukozal mast hücrelerinden ayırmak zor olabilir (128). Ayrıca PAS ve Giemsa ile de boyanma gösterirler (43).

Mast hücreleri mesane iltihabının başlangıcı ve ilerlemesinde aynı derecede önemli rol oynar. Son yapılan çalışmalarda mast hücrelerinin anaflaktik reaksiyonlardan başka bazı hastalıklarda da aktive olduğu bildirilmiştir (26, 40, 43, 56). İnsan mast hücreleri genellikle ovoid veya düzensiz olarak doku içinde uzanırlar (25). İnsan mast hücrelerindeki granüller iki tabakalı fosfolipid zarla çevrilidirler (35). Acil hipersensitivite yanıtı olarak IgE antikorunun artması insandaki alerjik reaksiyonlarda bu hücrelerin rolünün önemli olduğuna dikkat çekmiştir (25,89). İnsan mast hücreleri alerji, parazit artışı, inflamasyon, anjiyogenez ve doku yenilenmesi gibi farklı durumlardaki rolleri ve doku içindeki multifonksiyonel özellikleri ile heterojen gruplardır. Mast hücreleri hematopoetik kökenli, hücre membranlarında SCF reseptörleri bulunan ve dolaşıma kemik iliğinden giren hücrelerdir (5, 18, 26). Bunlar fibroblast ve endotelyal hücreleri içeren stromal hücreler tarafından kısmen üretilen SCF'nin etkisi altında olgunlaşırlar ve yaşarlar.

Mast hücrelerinin karakteristik yapısı sitoplazmalarında yoğun granüller bulundurmasıdır. Mast hücre nükleusu plazma hücrelerininkiyle benzerlik gösterir. Granüller TM ile boyandıklarında metakromazi gösterirler. Mast hücreleri esas olarak gevşek bağ dokusu ile çevrili kan damarları, sinirler, bez kanalları ve epitelyal seröz ve sinovyal membranların altında bulunurlar. Mast hücre degranülasyonu ışık mikroskobu (IM) kullanılarak belirlenebilir ancak bu teknikler degranüle olmuş mast hücrelerini (hayalet hücre) tamamen belirlemede yetersizdir (25).

İS hastalarında mesane dokusundaki mast hücre sayısının arttığını ilk kez Simmons açıklamıştır. Genellikle mesane kaslarındaki mast hücre sayısındaki artışın tanısal önemi vardır (5, 134). Hastalığın patogeneziyle özellikle mast hücrelerinin rolleri ve mesane proteoglikanları ile ilgili araştırmalar devam etmektedir (105). Mast hücre sayımını karşılaştırmadaki bir sorun insan mesanesi için normal mast hücre yoğunluğunun saptanamayışıdır. En önemli engel normal kontrol doku için uygun olan yeterli örneklerin bulunmayışıdır (54).

Mast hücrelerinin aktivasyonu ile histamin, proteaz, prostaglandin, lökotrien ve sitokin gibi inflamatuvar aracıların açığa çıkması sağlanır. Mast hücreleri histokimyasal özellikleri, histamin depolarının durumu, proteoglikan ve nötral proteazları içeren granül durumu ve tetikleyici ve inhibe edici ilaçlara karşı verdikleri yanıtlara göre mukozal mast hücresi, bağ doku mast hücresi ve intrakraniyal mast hücresi şeklinde gruplandırılırlar (91). İntrakraniyal mast hücreleri hem mukozal hem de bağ doku mast hücre özelliklerini birlikte gösterirler. Mukozal mast hücreleri mesane ve gastrointestinal sistemde bulunurken, bağ doku mast hücreleri akciğer ve deride bulunurlar. İnsanda bağ doku mast hücreleri ve mukozal mast hücreleri triptaz ve kimaz içeriklerine göre iki gruba ayrılırlar:

1. Triptaz mast hücreleri (MC_T): Yalnızca triptaz içerirler.
2. Triptaz-kimaz mast hücreleri (MC_{TC}): Hem triptaz hem de kimaz içerirler (93).

MC_T alveollerde ve ince bağırsak mukoza tabakasında, MC_{TC} de deri ve ince bağırsak submukoza tabakasında yerleşim gösterirler. Mast hücrelerinin temel özellikleri, aktive olduklarında inflamatuvar aracılar üretme ve salma yeteneğine sahip olmalarıdır. Bu hücrelerden depolanan aracılar grubundan olan histamin, histidin üzerinden sentezlenir ve insanda mast hücrelerinde ve az sayıda bazofillerde bulunduğu için mast hücre degranülasyonunun işaretleyicisi olarak kullanılabilir. Diğer aracılar arasında heparin ve proteoglikan bulunmaktadır. Bunlar mast hücre aktivasyonundan sonra saniyeler içinde salınırlar ve akut inflamasyonun erken fazında etkilidirler. Mast hücre triptazı, kimazı ve karboksipeptidazı mast hücre degranülasyonunda görülebilen işaretleyicilerdir (30, 98). Depolanmayan aracıler grubunda ise eikozanoidler ve trombosit aktive edici faktör (platelet activating factor, PAF) bulunmaktadır. Eikozanoidler grubunda insanda sentezlenenler arasında

prostaglandin D2 (PGD2) ve lökotrienler bulunmaktadır. Mast hücre aracıları arasındaki üçüncü grup ise hem depolanananlar hem de de novo sentezlenenler olup bunlar arasında sitokinler bulunur.

İlk olarak Erlich mast hücrelerini, bazik anilin boyalarla metakromatik olarak boyanan yüksek granül içeren hücreler olarak tanımlamıştır. Bu durum mast hücre granüllerinin yüksek asidik proteoglikan heparin içeriğine bağlı olarak histokimyasal boyanma olayıdır. Hem kemirgen hem de insan mast hücrelerinin salgı granülleri içindeki enzimler ve asit hidrolazların değişkenliği, modifiye oldukları lizozom ve geliştikleri golgi aygıtlarında belirlenir (113). İnsan mast hücrelerindeki salgı granülleri diğer memelilerden farklı olarak bilaminar fosfolipid membranla sarılı karakteristik kristal yapı gösterirler (25).

Mast hücrelerini uyaran birçok faktör vardır (34). Bunlardan mast hücre degranülasyonuna sebep olanlar arasında öncelikle IgE ve antijenler gelir. Diğer mast hücre uyaranları arasında anaflatoksinler (C3a ve C5a), bakteriler (Escherichia coli), kimyasallar (deterjanlar, besin katkı maddeleri/koruyucuları), ksenoöstrojenler, radyolojide kullanılan kontrast maddeler, sitokinler (IL-1, IL-2, IL-4, TNF-α), ilaçlar (lokal anestetikler, nöromusküler bağlantı blokerleri, opioidler), serbest radikaller, büyüme faktörleri (NGF, SCF), hormonlar (ACTH, CRH, östradiol, paratiroid hormonu), nöropeptidler (bradikinin, kalsitonin geni ilişkili peptit [CGRP], NT, SP, vazoaktif intestinal polipeptit [VIP]), nörotransmitterler (asetilkolin), fiziksel şartlar (soğuk, egzersiz, basınç), radyasyon, toksinler (bakteriler, böcekler, bitkiler, vb.) ve virüsler (kızamık, grip, vb.) sayılabilir (34, 125). Mast hücrelerinin esas rolleri, doğuştan gelen immüniteyi sağlamalarıdır (67).

İS'li hastalarda mast hücrelerinin sinir sonlanmalarının komşuluğunda yerleştiği (23), bazılarının SP pozitif olduğu (88) ve nörokinin (NK) reseptör ekspresyonunun yüksek olduğu (78) gösterilmiştir. *In vivo* hayvan çalışmaları kemirgenlerde akut stresin mast hücre aktivasyonunu artırdığı ve NT reseptör antagonistinin bu aktivasyonu engellediğini göstermiştir. Akut soğuk hareketsizlik stresinin ve kronik soğuk stresinin mast hücre artışına ve aktivasyonuna ve aynı zamanda sinir lifleri hacmi artışına, kronik SKS'nin de aynı şekilde mast hücre aktivasyonuna sebep

olduğu gösterilmiştir (21). Mast hücrelerinden histamin salınışı izolasyon stresinde de meydana gelmektedir (93).

Çeşitli stres koşullarına maruz kalmak mesanede ürotelyal hasar oluşmasına, bu da mast hücrelerinin artmasına neden olur. Mast hücre aktivasyonunun artması histamin, proteaz, prostaglandin, lökotrien ve sitokin gibi inflamatuvar aracıların serbest kalmasını sağlar. Stres içeren inflamatuvar hastalıklarda ve alerjik reaksiyonlarda mast hücrelerinin çok önemli olan rolü belgelenmiştir (33). Kontrol hayvanların mesane mast hücrelerinin aktive olması büyük olasılıkla sadece elle dokunma stresinden ve doku alınırken meydana gelen mekanik hasardan kaynaklanmaktadır (117).

Periferal mast hücrelerinin nöropeptidlerle özellikle de SP ile uyarıldıkları bilinmektedir (121). SP mast hücrelerini uyardığı sırada granülosit infiltrasyonuna da neden olur; tüm bunlar nörojenik inflamasyona katkı sağlar. Parasempatetik sinirlerin uyarılması hedef mast hücre salınımında artmaya neden olur. Mast hücre kökenli histamin periferal nöronlar tarafından uyarılır, bu da patofizyoloji ve patolojide mast hücre-nöron ilişkisine dayanır. Bu gibi sonuçlar duyusal nöropeptidlerin aşırı duyarlılık reaksiyonlarını düzenlediklerini ortaya koyar.

4.5. ALFA-LİPOİK ASİT (ALA)

Alfa-lipoik asit (ALA) veya tioktik asit (2-ditiolan-3 pentanoik asit, 1,2,-ditiolan-3-valenik asit veya 6-8 ditiolan oktanoik asit) bir ketoasit dehidrogenaz mitokondri kompleksi ve onun antioksidan özelliklerini taşıyan, kofaktör olarak bilinen doğal bir ditiol bileşiktir. Son zamanlarda diyabetik nöropati ve iskemik inme gibi hastalıklarda tedavi amaçlı olarak özellikle sade ve okside olmuş formu kullanılmaktadır (38, 44, 55, 84). ALA çeşitli hücresel enzimlerin proteaz grubundan biri olarak bilinen oktanoik asitin disülfit türevlerinden biridir. Son zamanlarda etkili bir antioksidan olarak karakterize edilmiştir. Yapılan çalışmalarda nörodejeneratif koşullar, AIDS ve diyabet üzerinde olumlu etki oluşturduğu fakat karaciğer ve karaciğerle ilişkili hastalıklarda etkinin tartışmalı olduğu bildirilmiştir. ALA, dihidrolipoik asit (DHLA) ve metabolitleri antioksidan olarak işlev görürler (57, 59, 61, 66, 81, 114).

ALA bitkiler, hayvanlar ve insanlar tarafından sentezlenebilen doğal bir bileşiktir. Oral dozundan sonra hızla absorbe edilir ve vücudun pek çok dokusunda, indirgenmiş formu olan DHLA'ya kolayca çevrilebilir. Oksitlenmiş veya indirgenmiş iki sülfür molekülü içermektedir (27). Bu farklılık ALA'nın pek çok önemli enzimin kofaktörü olarak görev yapmasını sağlamaktadır. ALA'nın biyosentez yolağı hala tam olarak açıklanamamışsa da, 8 karbonlu bir yağ asidi ve elementel sülfürün mitokondride birleşmesiyle sentezlendiği düşünülmektedir (85, 96). Ancak, ALA'nın biyosentezi sonucunda antioksidan aktivite gösterebilecek kadar serbest ALA dolaşıma katılamamaktadır (12). Lipoik asit (LA, 1,2-ditiolan-3-pentanoik asit) tüm ökaryotik ve prokaryotik hücrelerde mevcuttur. Canlı ortamda LA kolayca DHLA'ya dönüşür (142). Metal iyonların şelatlanması, oksijen rejenerasyonu ve okside proteinlerin onarımına katılır (28, 83, 102). In-vitro bir çalışmada memeli hücrelerinin ALA'yı alabilme ve DHLA'ya indirgeyebilme yeteneğinin olduğu gösterilmiştir (51). İndirgenmiş formu olan DHLA ile birlikte güçlü bir antioksidan işlev görerek metal iyonlarla şelat oluşturur ve serbest radikalleri ortadan kaldırır.

ALA, hem yağda hem de suda çözünebilir ortamlarda güçlü bir antioksidandır. Bununla birlikte ALA'nın hem okside formu hem de indirgenmiş formu antioksidan aktivite göstermektedir. DHLA, dihidroaskorbik asiti yeniden askorbik asite çevirebilir; doğrudan C vitamininin, dolaylı olarak da E vitamininin yeniden oluşumunu sağlayabilir (111). Araştırmacılar, ALA'nın hücreler arası GSH (16) ve koenzim Q-10 (60) seviyelerini artırdığını bulmuşlardır. ALA bakır, manganez ve çinko ile stabil kompleksler oluşturmaktadır (115). Arsenik zehirlenmelerinde de kullanılabileceği hayvan çalışmaları ile gösterilmiştir (48). *In vitro* deneylerde ve hayvan çalışmalarında kadmiyuma bağlı hepatotoksisiteyi azalttığı bulunmuştur (80). Ayrıca, böbreklerde civayı şelatlayabildiği *in vitro* olarak gösterilmiştir (65). DHLA, güçlü antioksidan etkinliği sayesinde, pankreastaki Langerhans adacığı hücrelerini reaktif oksijen hasarına karşı korumaktadır (53).

Diyabetik sistopati diyabetin en yaygın komplikasyonlarından biridir. Sıçanlardaki diyabet insanlardakine benzer patolojik ve fonksiyonel değişiklikler gösterir ve diyabetik sistopati modeli bunun için güvenilir ve yararlı bir model olmuştur (52, 108, 109, 112, 118, 130). ALA'nın diyabette oksidatif stresi

engelleyerek ve aynı zamanda tedavi de ederek güçlü bir etki sağladığı bildirilmiştir (58, 133).

ALA'nın çok güçlü bir antioksidan ve serbest radikal tutucu (temizleyici) olduğu kanıtlanmıştır (27, 43, 79, 86). Tipik memeli diyeti ile alınan ALA yeterli antioksidan aktivite sağlamamaktadır (27). ALA'nın birkaç gramı oral olarak alındığında insan tarafından tolere edilebilir (12). Antioksidan koruma sağlamak için önerilen doz günlük 60-120 mg, terapötik dozu ise oral olarak günlük 200-600 mg'dır.

Antioksidan aktivitesine ek olarak ALA ve vücut hücrelerine alındıktan sonra hızlıca oluşan endojen karşılığı olan DHLA; indirgenmiş GSH, vitamin C, vitamin E ve koenzim Q10'un *in vivo* olarak enzimatik olmayan rejenerasyonuna katılır (27, 94).

ALA ve DHLA'nın diğer terapötik kullanımları radyasyon yaralanmalarından korunmayı, santral sinir sistemini oksidatif hasardan korumak suretiyle çeşitli nörolojik bozukluklardan korunmayı (69), revers transkriptaz enziminin inhibisyonu ile HIV virüsünün replikasyonunun engellenmesini (9) ve sigara kullanımına bağlı gelişebilecek bazı sorunlardan korunmayı kapsamaktadır.

5. GEREÇ VE YÖNTEM

5.1. Denekler

Bu çalışmada erişkin dişi Wistar albino sıçanlar (250-300 gr) kullanıldı. Deney hayvanları deneylere başlamadan bir hafta önce laboratuvara alınarak deney ortamına alıştırıldılar. Oda sıcaklığındaki % 65-70 nem içeren laboratuvar koşullarında 12 saat aydınlık/12 saat karanlık dönemlerine maruz bırakıldılar ve bu kontrollü koşullar altında musluk suyu ve standart yem ile beslendiler. Deney öncesindeki bir haftalık alıştırma sürecinde hayvanların ortama, araştırmacıya ve rutin işlemlere alıştırılması için deney hayvanlarına her gün, aynı saatte ve aynı araştırıcı tarafından elle dokunuldu. Bu süre içinde stres deneyleri sırasında ortaya çıkabilecek istenmeyen ve protokolden kaynaklanan olumsuz etkilerin en aza indirgenmesi amaçlandı.

Bu çalışma Marmara Üniversitesi Tıp Fakültesi Deney Hayvanları Etik Kurul (03.2009.mar) kararı ile onaylanmıştır.

5.2. Stres Yöntemi

Bu çalışmada, psikolojik stres modeli oluşturmak için sıçanlara SKS uygulandı. Bu model için 90 cm çaplı, 50 cm su derinliği olan bir havuzun ortasına 8x8 cm boyutlarında, su seviyesinin 1 cm üzerinde kalacak şekilde bir platform yerleştirildi ve deney hayvanı bu platformun üzerine bırakıldı (86).

5.3. Deney Protokolü

Bu çalışmada 4 deney grubu oluşturuldu:

1- Kontrol Grubu (K), (n=10): Bu gruptaki hayvanlara herhangi bir işlem uygulanmadan dokuları alındı.

2- ALA Grubu (ALA), (n=10): Bu gruptaki hayvanlara 5 gün süresince, diğer deney grupları ile aynı saatlerde 25 mg/kg ALA (i.p.) günde bir kez uygulandı.

3- Kronik Stres Grubu (KS), (n=10): Bu gruptaki hayvanlara, 5 gün boyunca günün aynı saatlerinde ve aynı sürede (2 saat) SKS uygulandı.

4- Kronik Stres+ALA Grubu (KS+ALA), (n=10): Bu gruptaki hayvanlara, yukarıdaki koşullarda uygulanan SKS'nin hemen ardından 25 mg/kg ALA (i.p.) günde bir kez uygulandı.

5.4. Ötenazi ve Doku Alma Yöntemi

Beşinci günün sonunda eter anestezisi ile dekapite edilen hayvanların mesaneleri çıkarılarak ışık mikroskopik preparasyon için %10'luk formaldehit içinde tespit edildi ve dokulardaki histolojik değişiklikler ışık mikroskopik düzeyde incelendi. MDA ve GSH ölçümleri için alınan mesaneler ise alüminyum folyoya sarılarak -20°C'de saklandı.

5.5. Işık Mikroskopik Preparasyon ve Değerlendirme

Dekapite edilen hayvanlardan alınan mesaneler %10'luk formaldehit içinde ve oda ısısında 24 saat süreyle tespit edildi. Dokular yükselen alkol serilerinden (%70, %90, %96, %100) geçirilerek dehidrate edildi ve toluende şeffaflaştırıldı. 60°C'lik etüvdeki parafinde bir gece boyunca bekletilen dokular oda ısısında parafin içine gömülerek bloklandı. Parafin bloklardan LICE RM2125RT Rotocut döner mikrotom ile alınan 5 µm kalınlığındaki kesitlere genel mesane morfolojisini göstermek amacıyla hematoksilin-eozin (H-E) ve GAG tabakası incelemeleri için PAS boyası uygulandı.

Mesane mukozasındaki mast hücre morfolojisi ve sayısının belirlenmesi amacı ile 5 µm kalınlığında seri kesitler (alınan ilk kesit rastgele olmak koşulu ile bunu takip eden 6., 11., 16. ve 21. kesitler) alınarak asitli TM boyası (0,5 M HCl içinde hazırlanmış %0.5'lik TM) uygulandı (49, 87, 137).

Boyalı kesitler Olympus BX51 fotomikroskop ile incelendi. Asitli TM ile boyanan kesitlerde Olympus BX51fotomikroskopta, metrik oküler yardımıyla x100 büyütmede rastgele seçilen 10 ayrı alanda x400 büyütmede mast hücreleri sayıldı.

Mesanenin mukoza tabakasında granüllü ve degranüle olmuş mast hücreleri ayrı ayrı sayıldı.

5.6. Geçirimli Elektron Mikroskopik (TEM) Preparasyon ve Değerlendirme

Dekapite edilen hayvanlardan alınan mesaneler %2,5'luk glutaraldehit içerisinde, 4°C'de, 4 saat süresince tespit edildi. Fosfat tamponu (PBS, phosphate buffered saline) ile yıkanan dokulara osmiyum tetroksit ile 1 saat süresince postfiksasyon uygulandı. PBS ile yıkanan dokular yükselen alkol serilerinden (%70, %90, %96, %100) geçirilerek dehidrate edildi. Saf propilen oksit aşamasından sonra dokular 1:1 propilen oksit:epon karışımına alınarak 1 gece rotarda tutuldu. Saf epon içine gömülen dokular, 1 gece boyunca 60°C'lik etüvde bekletilerek polimerize edildi. Epon bloklardan Leica Ultracut R ultramikrotom ile alınan 1 μm kalınlığındaki yarı-ince kesitler TM ile boyandı. Yarı-ince kesitler ışık mikroskobunda incelenerek ince kesitlerin alınacağı alanlar belirlendi ve belirlenen bu alanlardan 60 nm kalınlığında ince kesitler bakır gridler üzerine alındı. Uranil asetat ve kurşun sitrat kullanılarak zıt boyama uygulanan kesitler Morada CCD kamera sisteminin bağlı olduğu JEOL-JEM-1200EX II geçirimli elektron mikroskobu ile incelendi ve fotoğraflandı.

5.7. Taramalı Elektron Mikroskopik (SEM) Preparasyon ve Değerlendirme

Dekapite edilen hayvanlardan alınan mesane dokuları %2,5'luk glutaraldehit içerisinde, 4°C'de, 4 saat süresince tespit edildi. PBS ile yıkanan dokulara osmiyum tetroksit ile 1 saat süreyle postfiksasyon uygulandı. PBS ile yıkanan dokular yükselen alkol serilerinden (%70, %90, %96, %100) geçirilerek dehidrate edildi. Dokular 2:1 alkol:amil asetat, 1:1 alkol:amil asetat, 2:1 alkol amil asetat ve saf amil asetat serilerinden geçirildikten sonra pelür kağıda sarılıp BIO-RAD E3000 serisi kritik nokta kurutucusu ile kurutuldu. Kurutulan dokular pirinç taşıyıcılar üzerine yapıştırılıp BIO-RAD-SC502 altın kaplama cihazında kaplandı. Kaplanan dokular JEOL JSM-5200 taramalı elektron mikroskobu ile incelendi ve fotoğraflandı.

5.8. Dokularda Yapılan Biyokimyasal Tayinler

5.8.1. Malondialdehit (MDA) Tayini

Kullanılan Çözeltiler:

- Tiyobarbitürik asit (TBA) Çözeltisi: % 0,375 gr TBA ve % 15'lik TCA (trikloroasetik asit) içeren çözelti, 0.25N HCl ile hazırlandı.
- Standart Çözeltisi: 1,1,3,3 tetraetoksipropanın 10 mM'lık stok çözeltisinden farklı seyreltmeler yapılarak standart çözelti hazırlandı.

Lipid peroksidasyonunun göstergesi olan MDA miktarı, Beuge yöntemine göre tayin edildi (10). Dekapitasyondan hemen sonra çıkarılan mesaneler serum fizyolojik ile yıkandıktan sonra filtre kağıdı ile kurutuldu ve tartıldı. Ika Werk homojenizatöründe buz üstünde 150 mM KCl çözeltisiyle %10'luk mesane homojenatı hazırlandı. Üzerine tiyobarbitürik asit (TBA, 1 ml, %0,375) eklendikten sonra 15 dakika kaynar su banyosuna bırakıldı ve sonra tüpler oda sıcaklığında soğutuldu. 10 dakika boyunca 3000 devir/dakika santrifüj (Hettich Universal) edildi. Üst faz alınarak oluşan rengin absorbansı spektrofotometrede 532 nm'de okundu.

5.8.2. Glutatyon (GSH) Tayini

Kullanılan Çözeltiler:

- 0,3 M Na_2HPO_4 (Disodyum hidrojen fosfat)
- 10 mM DTNB (Ditiyonitrobenzen, Ellman): 39,63 mg DTNB % 1'lik sodyum sitrat ile 10 ml'ye tamamlandı.
- % 20'lik Trikloroasetik Asit (TCA) Standart GSH Çözeltisi: 50 mg GSH distile suda çözüldü ve 5 ml'ye tamamlandı.

Dokuda GSH tayini Ellman yöntemine göre yapıldı (11). GSH tayininde MDA tayini için hazırlanan % 10'luk homojenatlar kullanıldı. 0,4 ml % 10'luk homojenat 0,2 ml % 20'lik tiyobarbitürik asit ile karıştırıldı. 15 dakika boyunca 3000 devir/dakika santrifüj (Hettich Universal) edildi. Üst fazda GSH çalışıldı, çökelti

atıldı. 1 ml 0.3 M Na_2HPO_4 + 0.05 ml Ellman çözeltisi ilave edilerek karıştırıldı ve 5 dakika bekletildi. Oluşan renk absorbansı spektrofotometrede 412 nm'de okundu.

5.9. İstatistiksel Değerlendirme

Elde edilen tüm veriler ± standart hata şeklinde ifade edildi. Gruplar arasındaki farklılık one-way ANOVA testi ile karşılaştırıldı; sonrasında da Tukey-Kramer çoklu test kullanıldı. *P* değerinin 0.05' ten küçük olması ($p<0.05$) durumunda veriler anlamlı olarak değerlendirildi.

6. BULGULAR

6.1. Histolojik Bulgular

6.1.1. Genel Doku Morfolojisi

Mesane dokusunun genel morfolojisini ortaya koymak için H-E uygulanan K (Resim 1) ve ALA (Resim 2) grubuna ait kesitlerde mukozanın normal morfolojide olduğu görülmüş, epitel hattı düzgün ve hasarsız olarak izlenmiştir. KS grubunda yoğun epitel hasarı gözlenmiş, epitel hücrelerinin lümene döküldüğü görülmüştür (Resim 3). KS+ALA grubuna ait kesitlerde yer yer epitel hasarı görülmekle birlikte genel olarak epitelde düzelme saptanmıştır (Resim 4).

Mesane dokusunun GAG tabakasını incelemek için PAS boyası uygulanan K (Resim 5) ve ALA (Resim 6) gruplarına ait kesitlerde bu tabakanın bütünlüğünü koruduğu görülmüştür. KS grubunda ise GAG tabakasında bozulma ve epitel hasarı gözlenmiş ve bu bölgeye göç etmiş olan lökositlere rastlanmıştır (Resim 7). KS+ALA grubuna ait kesitlerde bazı alanlarda GAG tabakasında hasar görülmekle birlikte genel olarak bu tabakada düzelme saptanmıştır (Resim 8).

6.1.2. Mast Hücre Morfolojisi

K (Resim 9) ve ALA (Resim 10) grubuna ait kesitlerin mukoza bölgelerinde az miktarda granüllü mast hücrelerine rastlanmıştır. KS grubuna ait kesitlerin hem mukoza hem de düz kas bölgelerinde granüllü ve degranüle olmuş mast hücreleri yanında, degranüle olduktan sonra yeniden granül sentezlemeye başlayan (regranüle) mast hücrelerine de rastlanmıştır (Resim 11). KS+ALA grubuna ait kesitlerin mukoza bölgelerinde granüllü ve az sayıda degranüle mast hücreleri görülmüştür (Resim 12).

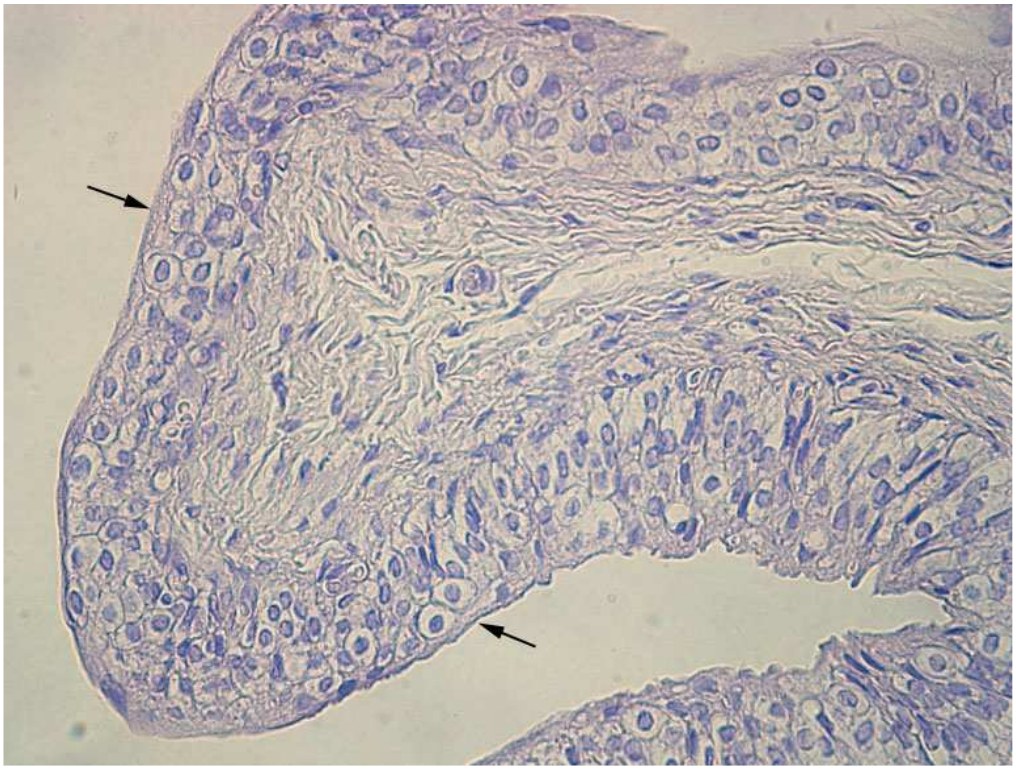

Resim 1. Kontrol grubunda lümeni çevreleyen hasarsız epitel tabakası (ok). H-E boyası, x400.

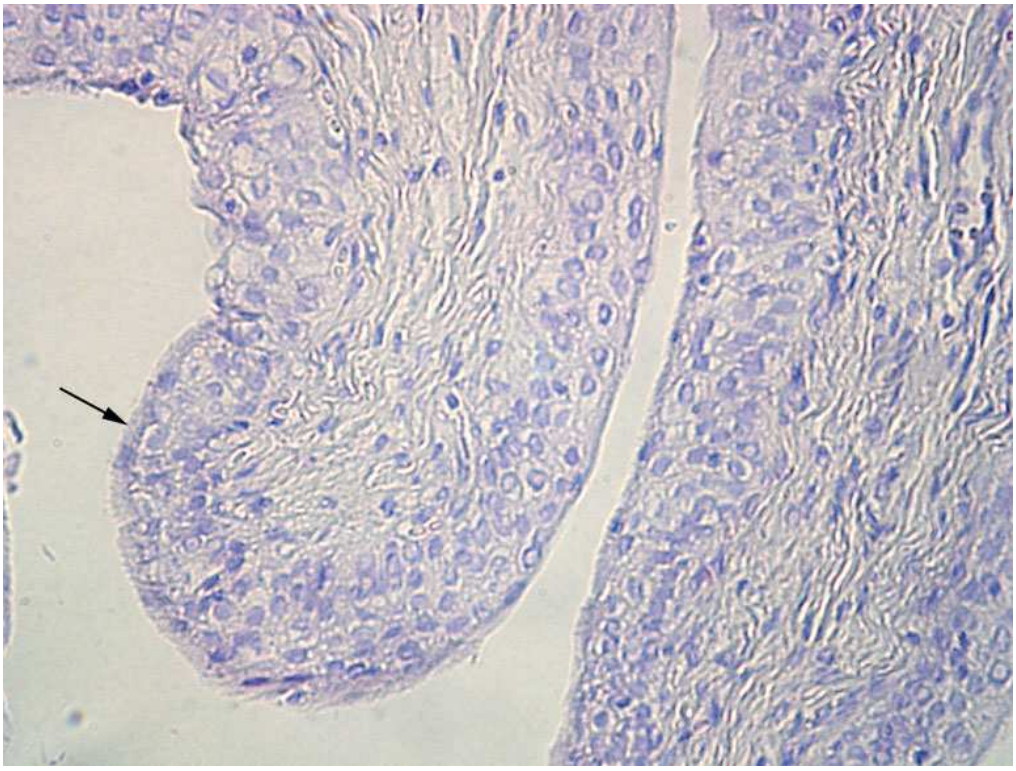

Resim 2. ALA grubunda hasarsız epitel düzeni (ok). H-E boyası, x400.

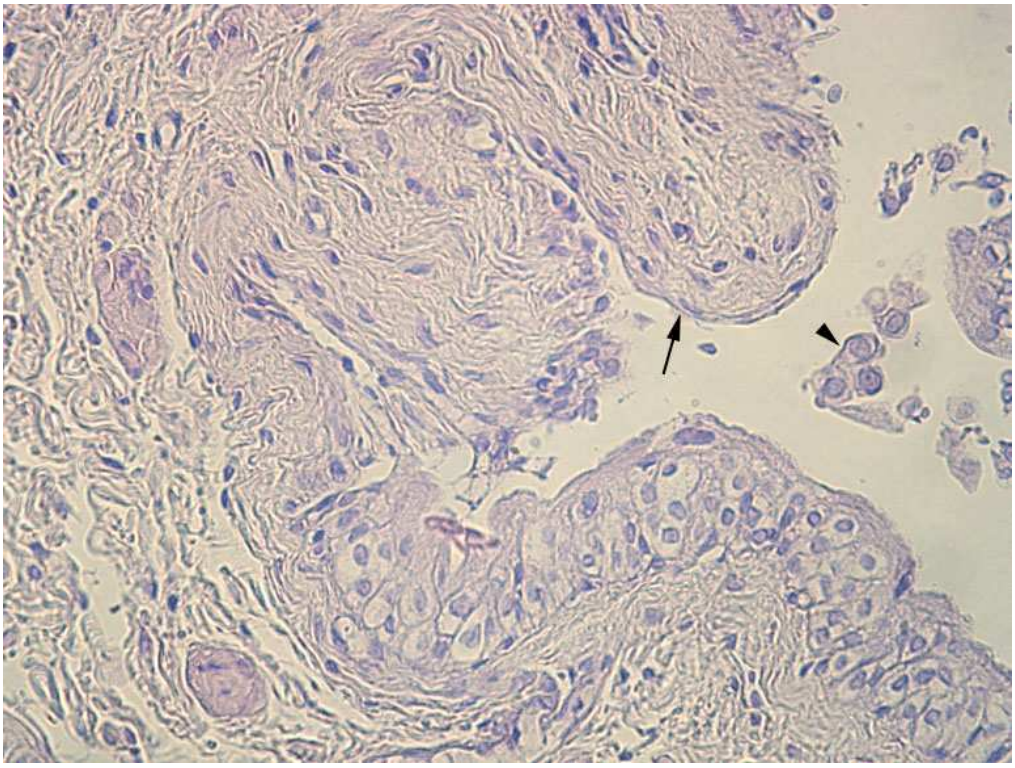

Resim 3. KS grubunda dökülmüş epitel tabakası (ok) ve lümende hücre artıkları (ok başı). H-E boyası, x400.

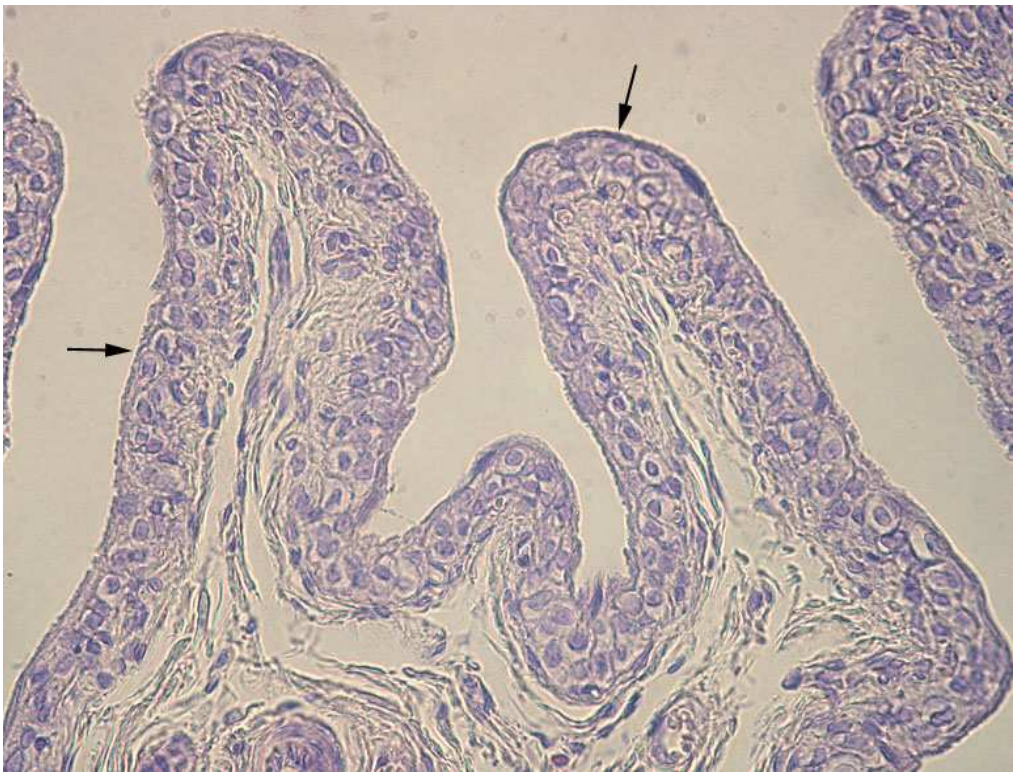

Resim 4. KS+ALA grubunda düzgün epitel (ok) görüntüsü. H-E boyası, x400.

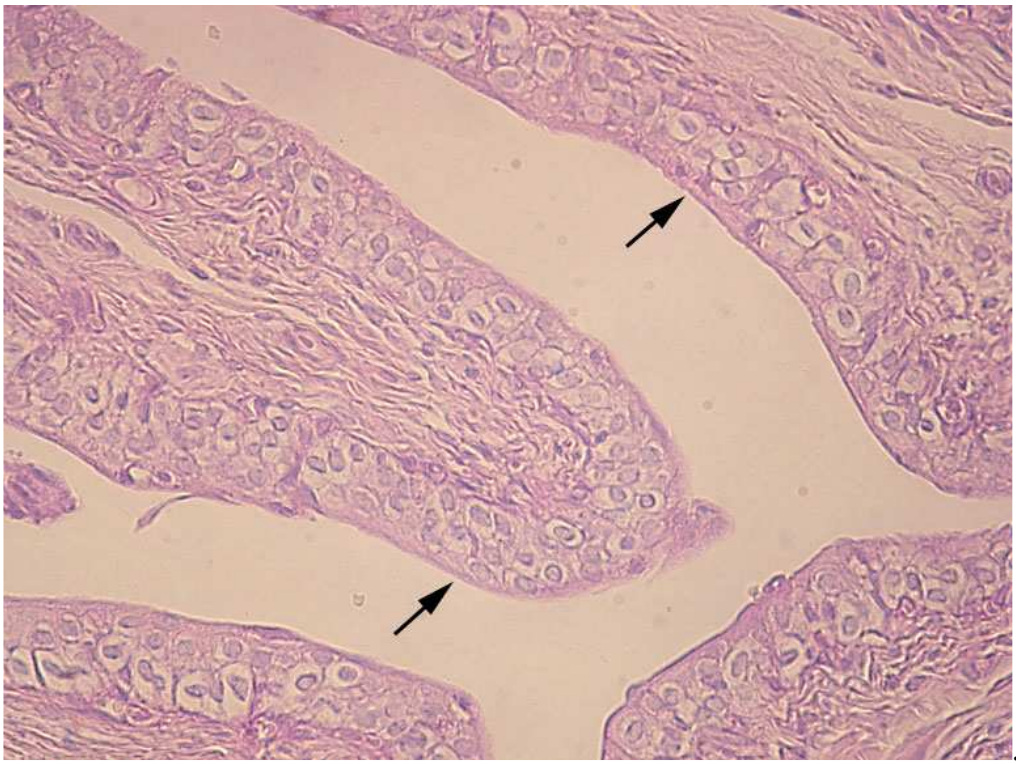

Resim 5. Kontrol grubunda düzenli GAG tabakası (ok). PAS boyası, x400.

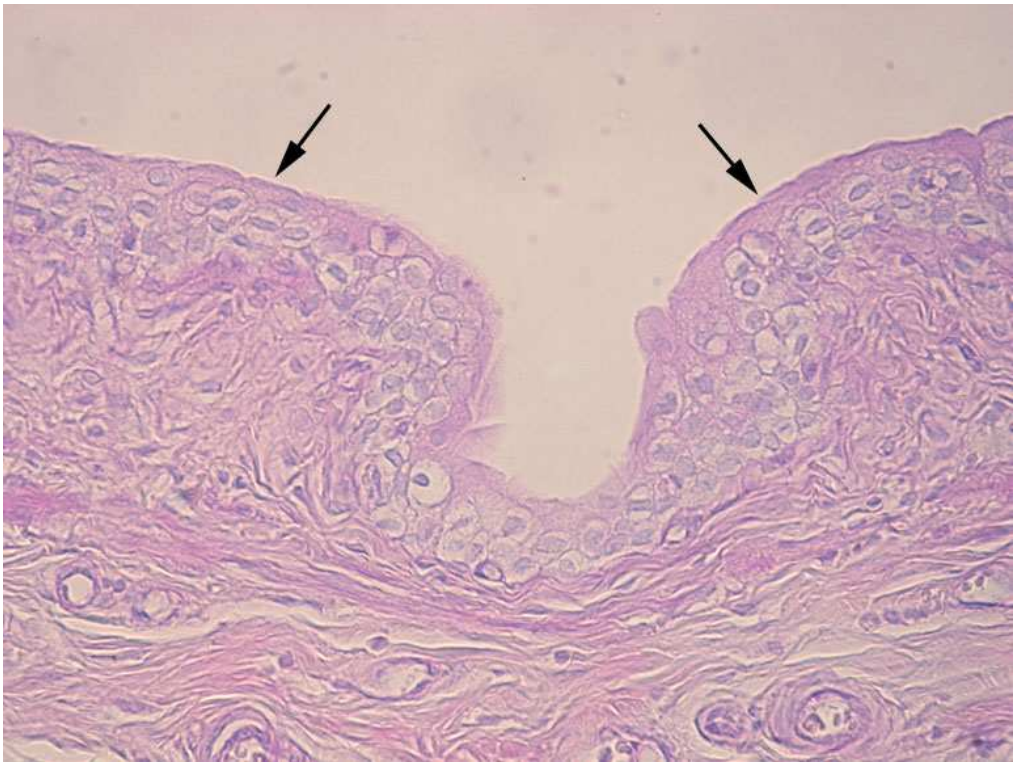

Resim 6. ALA grubunda düzenli GAG tabakası (ok). PAS boyası, x400.

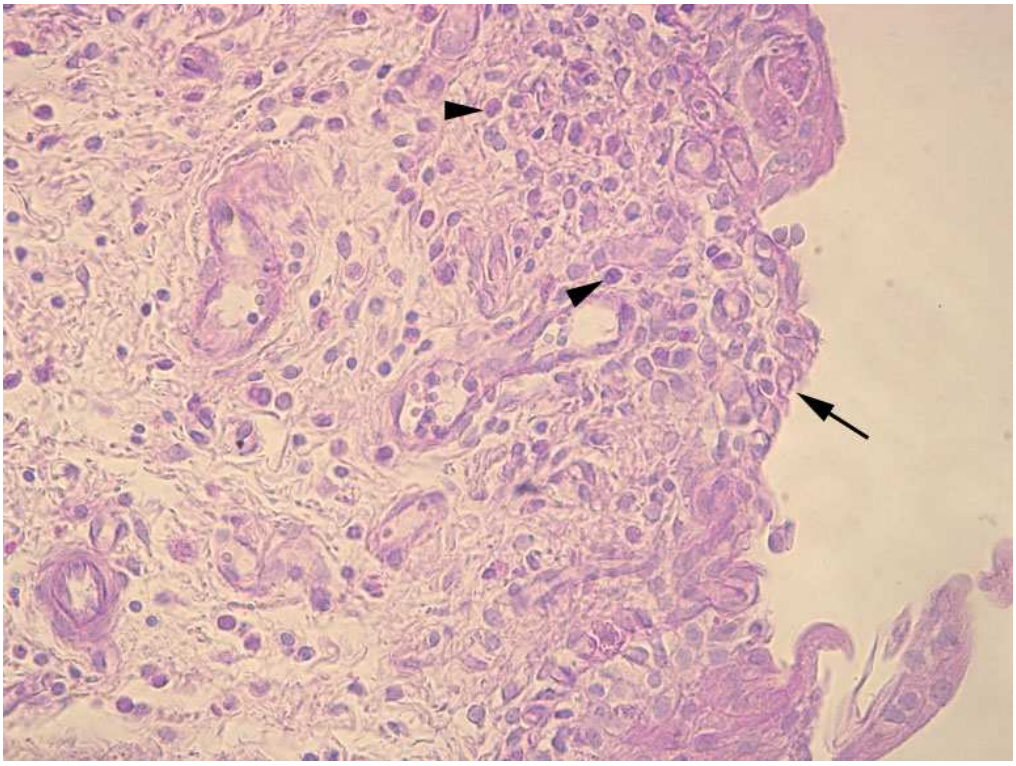

Resim 7. KS grubunda dökülmüş epitel ve bozulmuş GAG tabakası (ok) ve inflamatuvar hücre infiltrasyonu (ok başı). PAS boyası, x400.

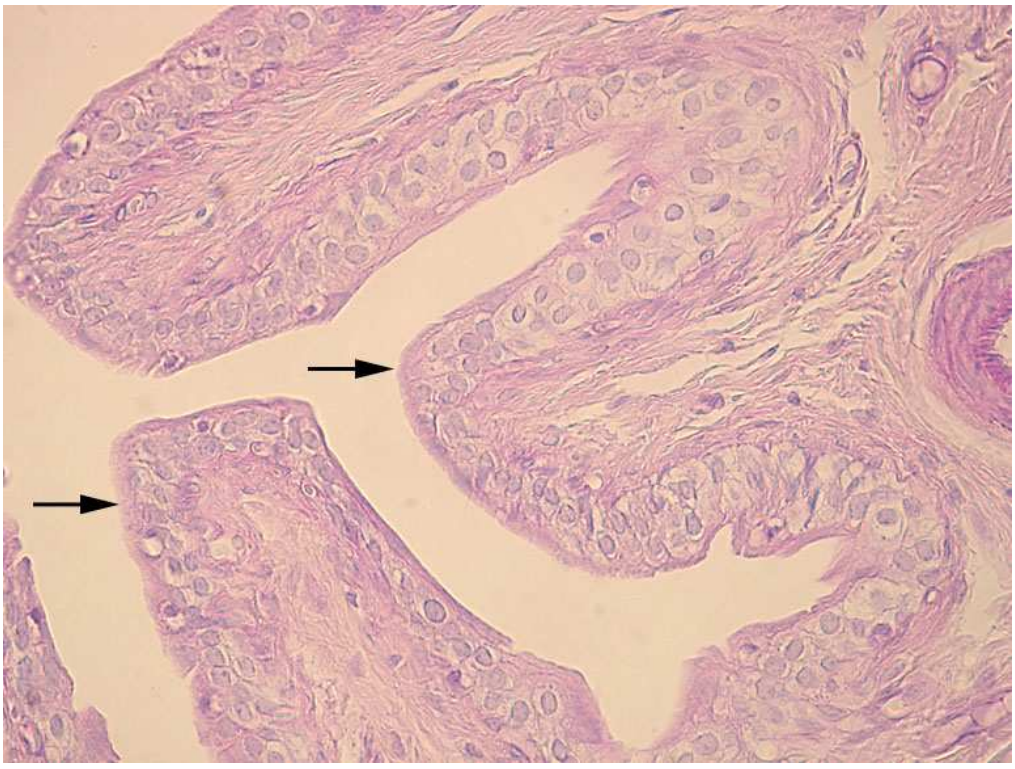

Resim 8. KS+ALA grubunda düzgün GAG tabakası (ok). PAS boyası, x400.

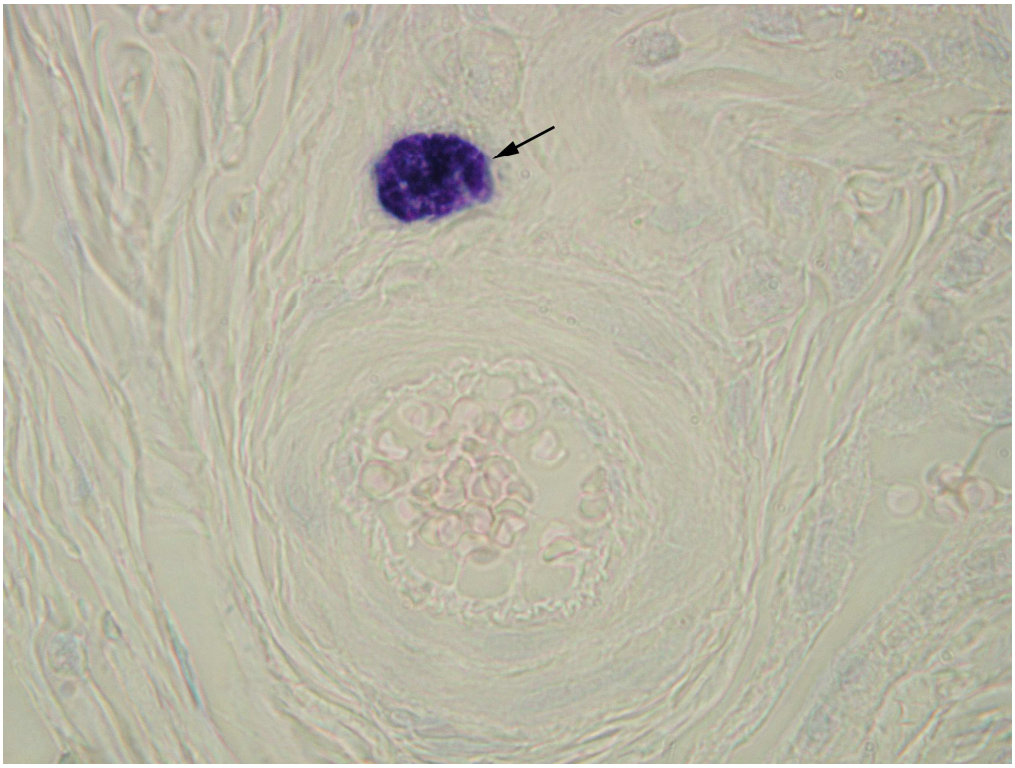

Resim 9. Kontrol grubunda damar komşuluğunda görülen granüllü mast hücresi (ok). Asitli TM boyası, x1000.

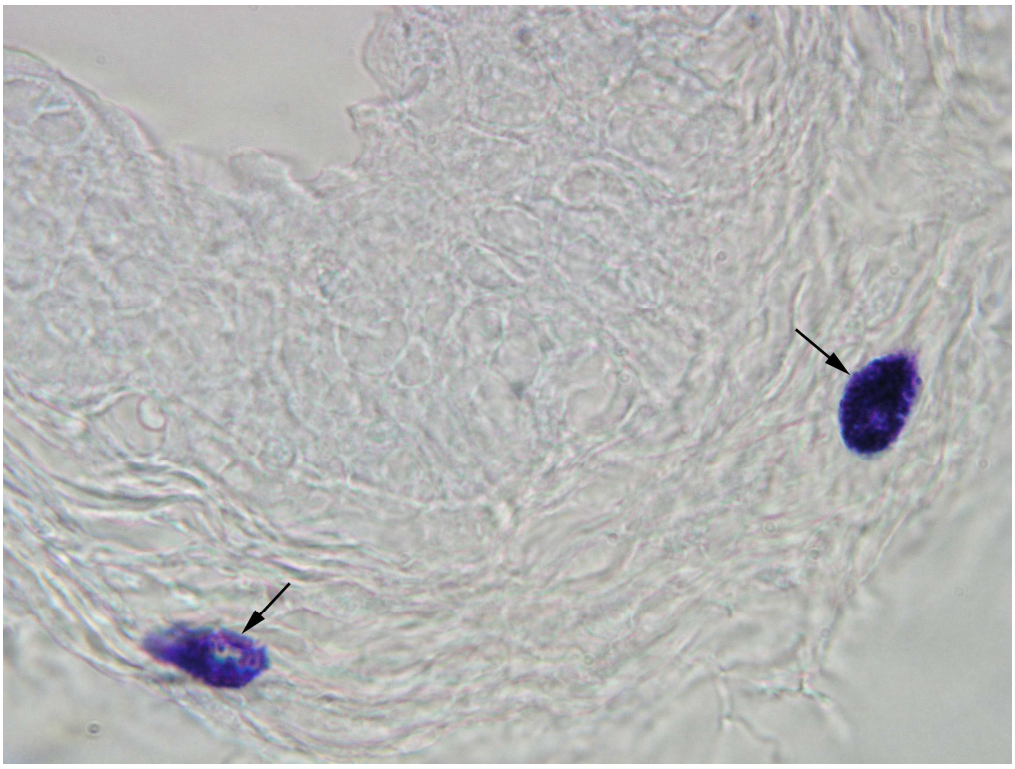

Resim 10. ALA grubunda mukozada görülen granüllü mast hücreleri (ok). Asitli TM boyası, x 1000.

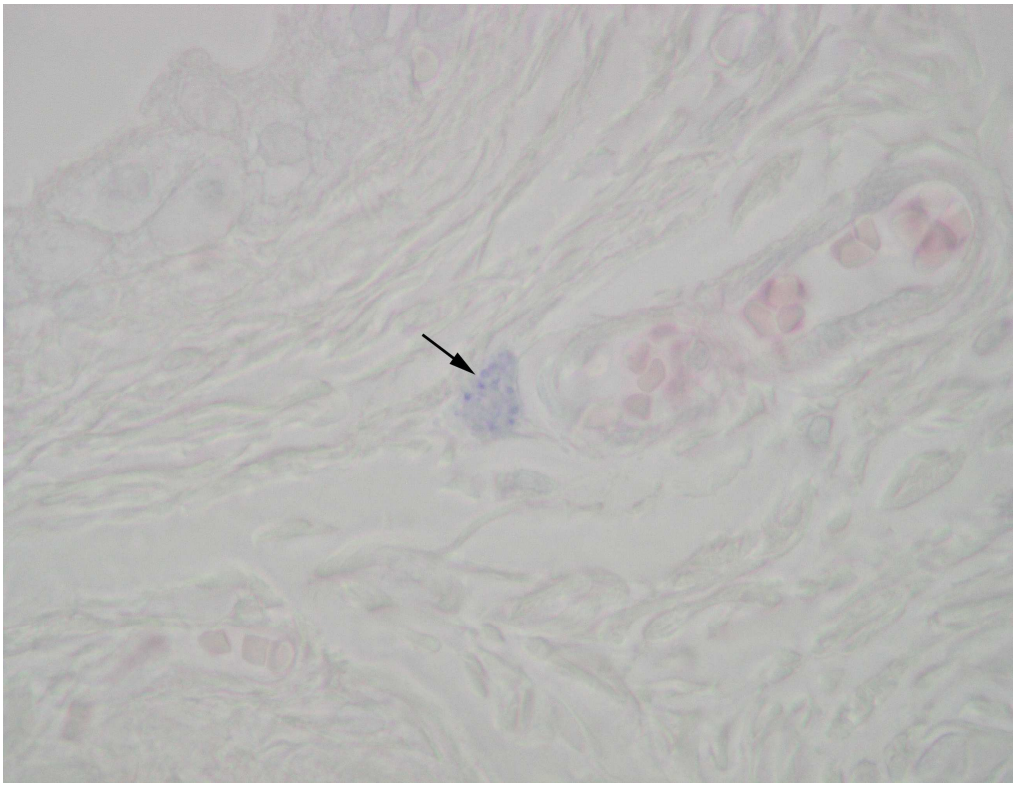

Resim 11. KS grubunda mukozada damar çevresinde görülen regranüle olmuş mast hücresi (ok). Asitli TM boyası, x1000.

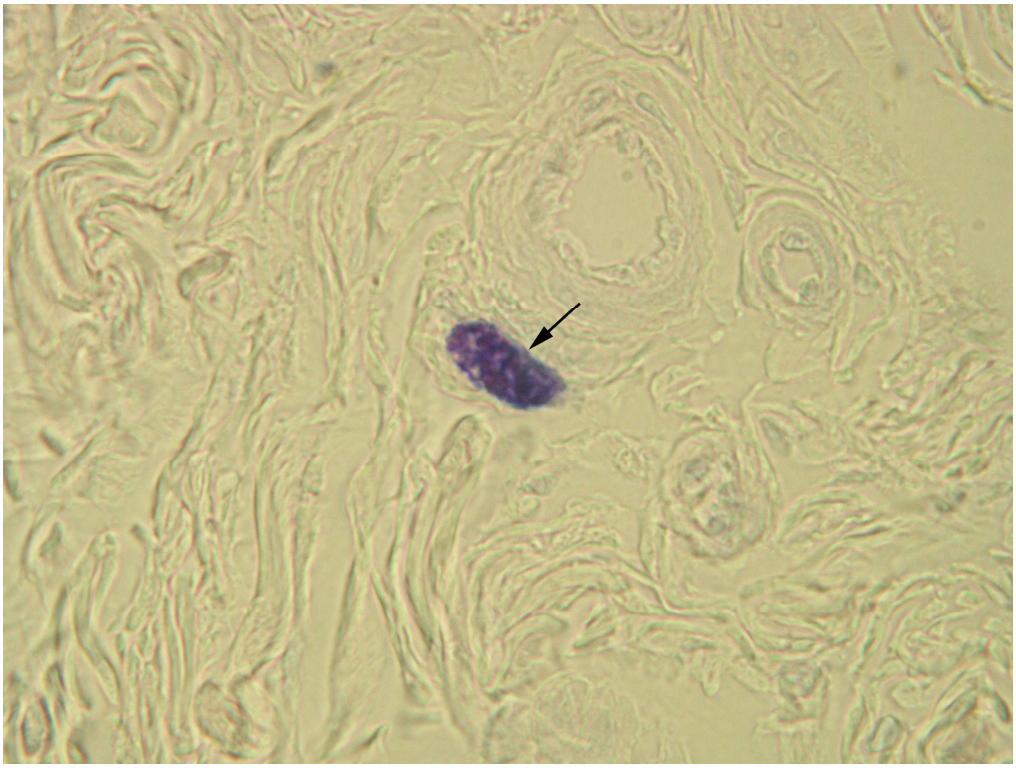

Resim 12. KS+ALA grubunda damar çevresinde görülen granüllü mast hücresi (ok). Asitli TM boyası, x1000.

6.1.3. TEM Bulguları

6.1.3.1. Yarı-ince kesitler

K (Resim 13, 14) ve ALA (Resim 15, 16) gruplarına ait kesitlerin mukoza bölgelerinde az miktarda granüllü mast hücrelerine rastlandı. KS grubuna ait kesitlerin hem mukoza hem de düz kas bölgelerinde granüllü ve degranüle olmuş mast hücreleri izlendi (Resim 17, 18). Mast hücrelerinin genel olarak damar yakınlarında yerleşim gösterdikleri saptandı. KS grubuna ait kesitlerde epitel bölgesine göç ederek burada degranüle olmuş çok sayıda mast hücresi görüldü. KS+ALA grubuna ait kesitlerin mukoza bölgelerinde granüllü mast hücreleri (Resim 19, 20) yanında az sayıda degranüle mast hücresi (Resim 21) de görüldü.

6.1.3.2. İnce kesitler

Mesane dokusunun ince-yapısal morfolojisini ortaya koymak için TEM incelemeleri yapıldı. K (Resim 22, 23) ve ALA (Resim 25, 27) grubuna ait ince kesitlerde epitel hattı düzgün ve hasarsız olarak izlendi. Her iki grupta hücrelerarası sıkı bağlantıların ve füziform veziküllerin normal yapıda olduğu gözlendi (K: Resim 23, ALA: Resim 25). Damar komşuluğunda yerleşim gösteren az sayıda granüllü mast hücreleri görüldü (K: Resim 24, ALA: Resim 26). KS grubunda yoğun epitel hasarı gözlendi (Resim 28, 30). Epitel hücrelerinin lümene döküldüğü, hücrelerarası bağlantıların açıldığı ve hücre içinde vakuoller oluştuğu gözlendi. Füziform veziküllerde azalma saptandı. KS+ALA grubunda yer yer epitel hasarı, hücrelerarası açılma, ürotelyum içinde degranüle olmuş mast hücresi (Resim 34) görülmekle birlikte genel olarak bu bulgularda KS grubuna göre düzelme saptandı (Resim 31, 32, 33).

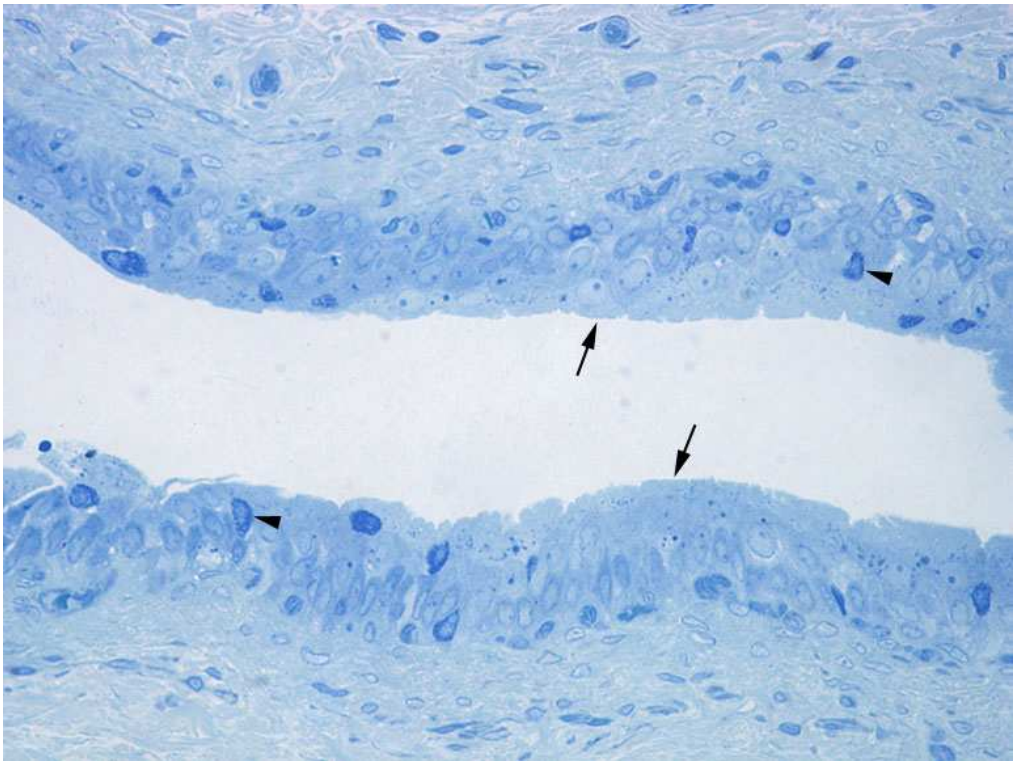

Resim 13. Kontrol grubunda düzenli epitel tabakası (ok) ve epitel içinde görülen granüllü mast hücreleri (ok başı). TM boyası, x400.

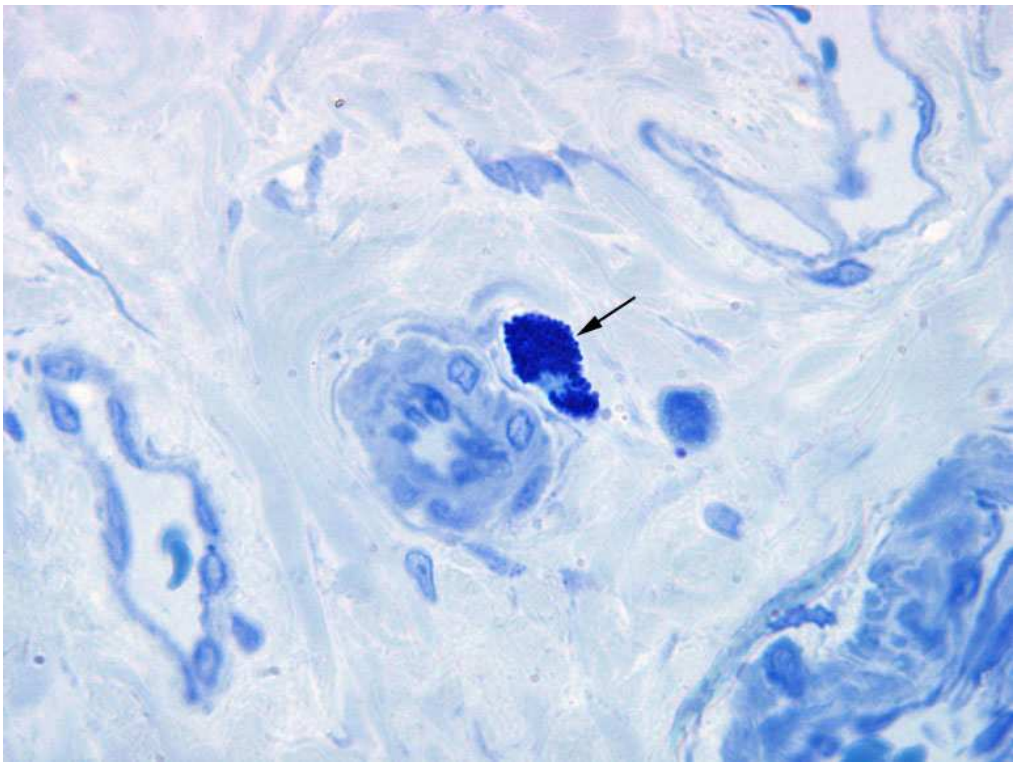

Resim 14. Kontrol grubunda damar komşuluğunda görülen granüllü mast hücresi (ok). TM boyası, x1000.

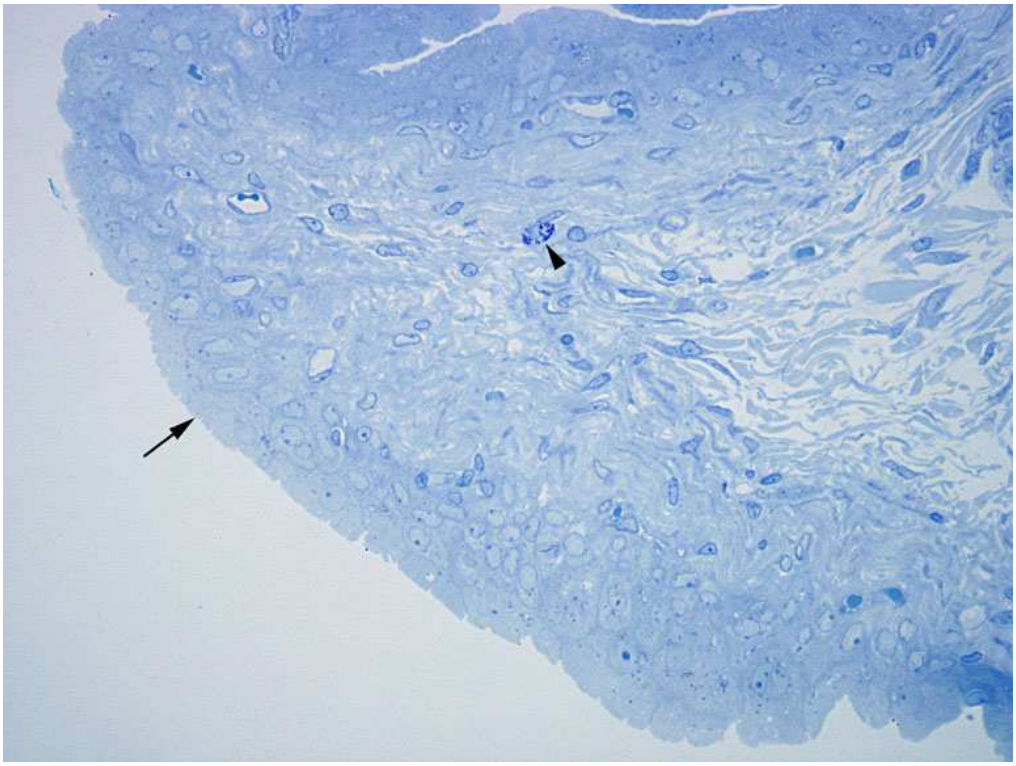

Resim 15. ALA grubunda düzenli epitel tabakası (ok) ve mukozada görülen granüllü mast hücresi (ok başı). TM boyası, x400.

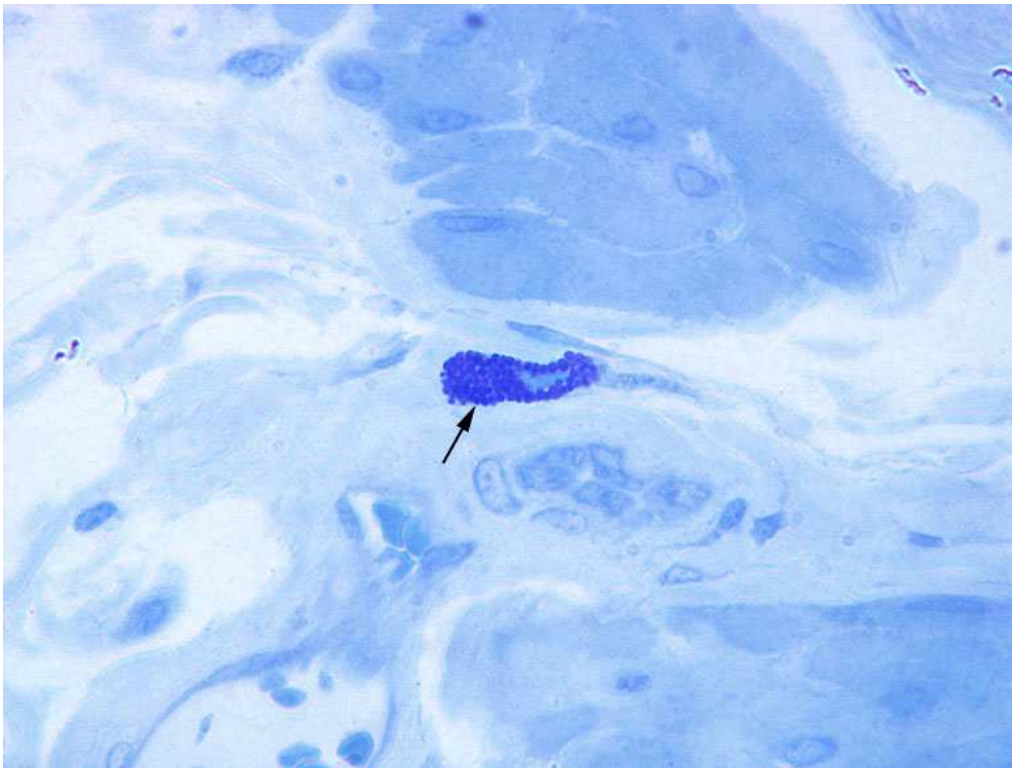

Resim 16. ALA grubunda kas çevresinde görülen granüllü mast hücresi (ok). TM boyası, x1000.

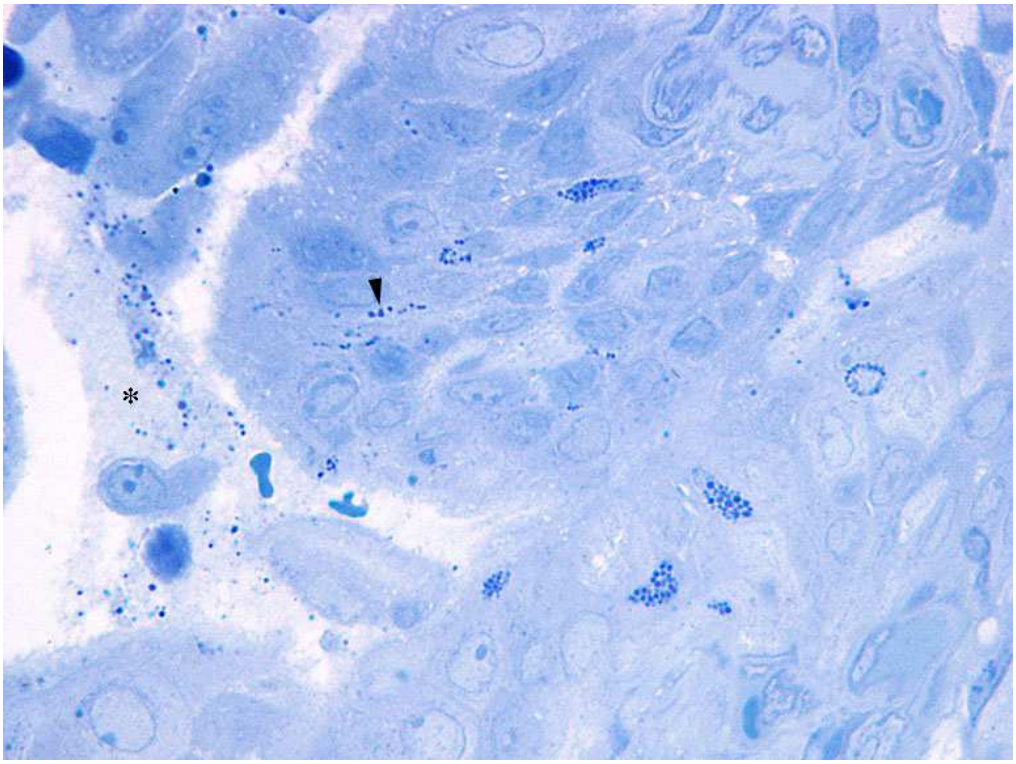

Resim 17. KS grubunda lümende epitel hücresi artıkları ve salınmış mast hücre granülleri (*) ile mukozada degranüle mast hücreleri (ok başı) görülmektedir. TM boyası, x400.

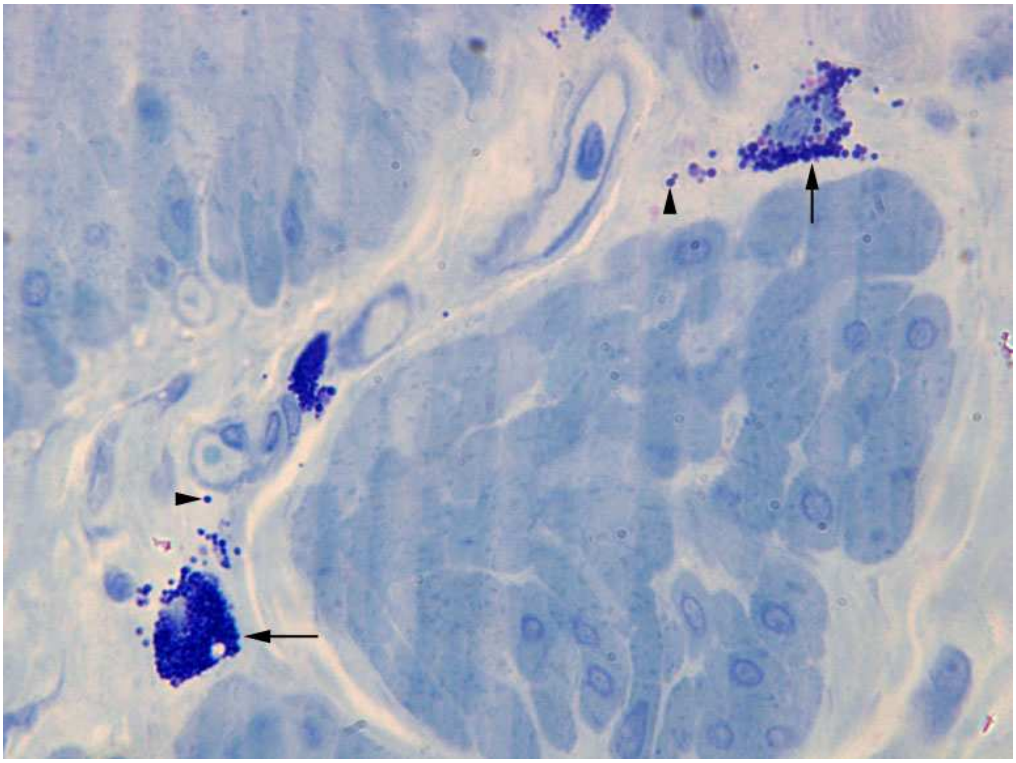

Resim 18. KS grubunda kas hücreleri komşuluğunda degranüle olmuş mast hücreleri (ok) ve açığa çıkan granüller (ok başı). TM boyası, x400.

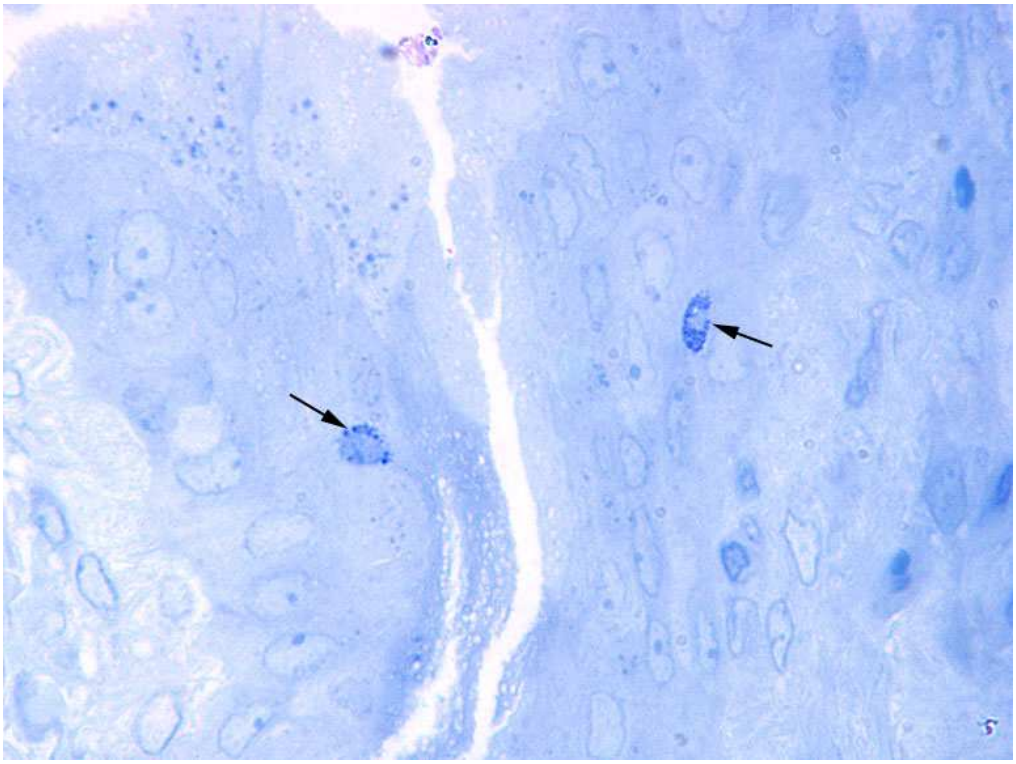

Resim 19. KS+ALA grubunda epitel içinde görülen granüllü mast hücreleri (ok). TM boyası, x400.

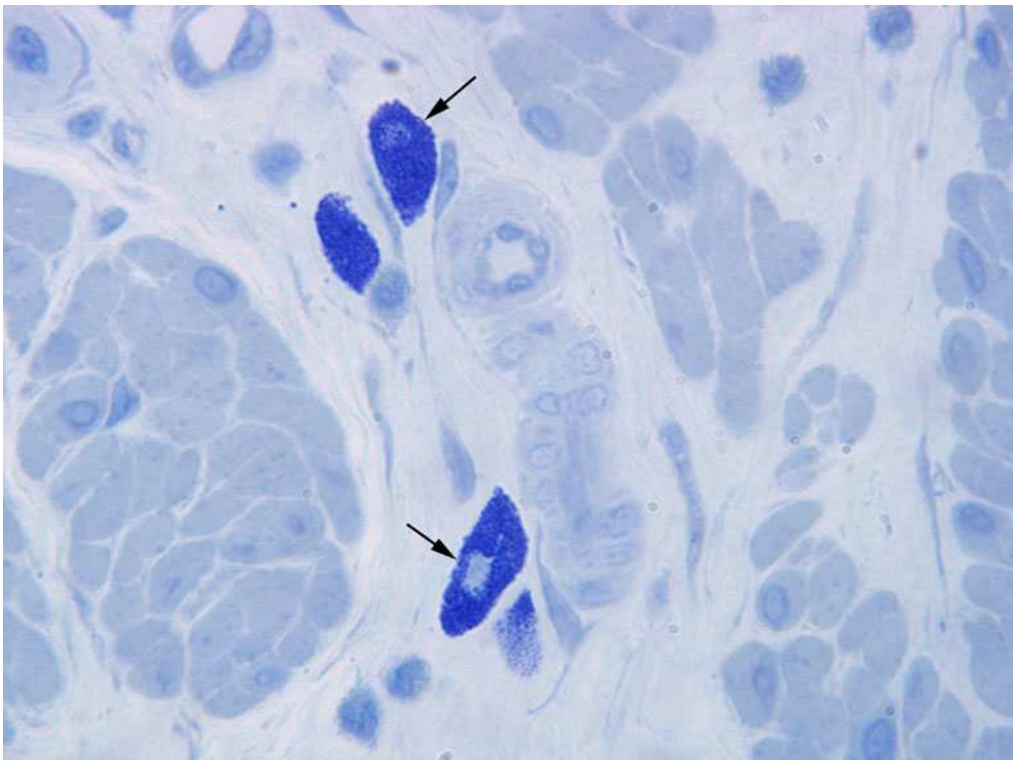

Resim 20. KS+ALA grubunda kas komşuluğunda görülen granüllü mast hücreleri (ok). TM boyası, x1000.

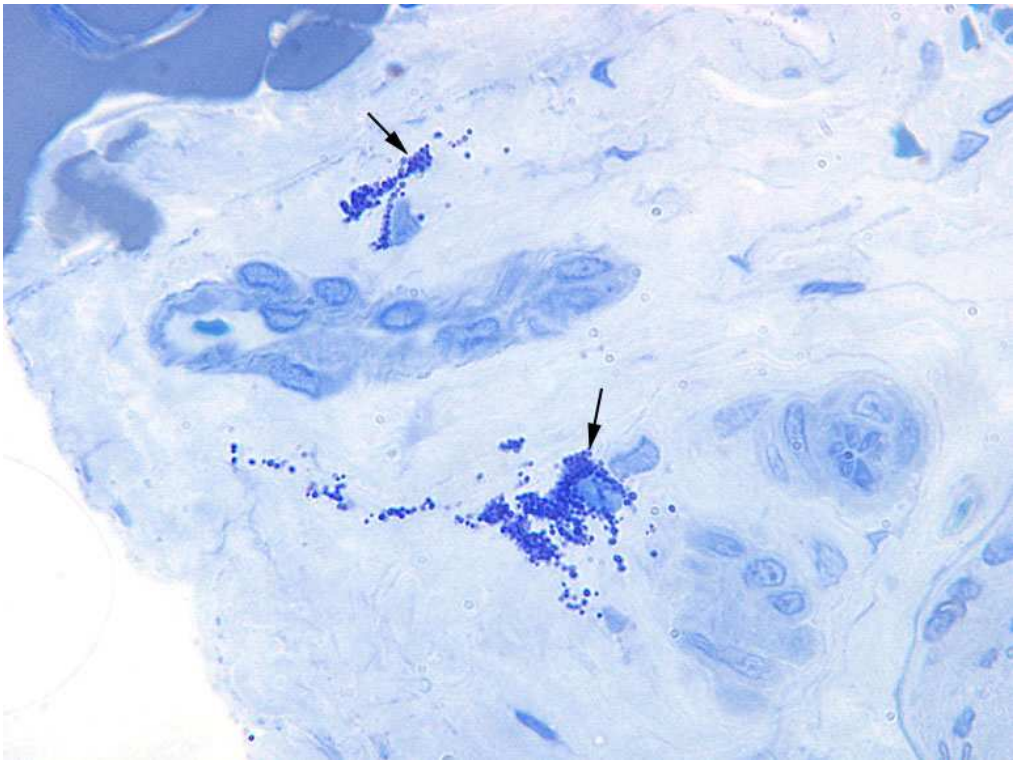

Resim 21. KS+ALA grubunda damar çevresinde görülen degranüle mast hücreleri (ok). TM x400.

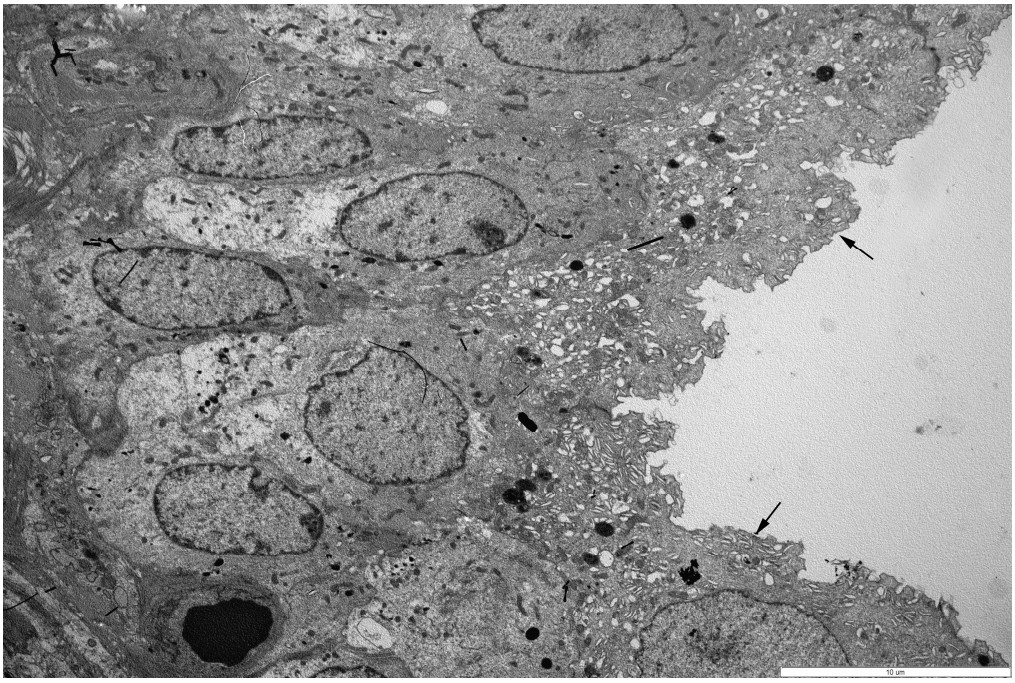

Resim 22. Kontrol grubunda düzgün yüzeye sahip ürotelyum (ok).

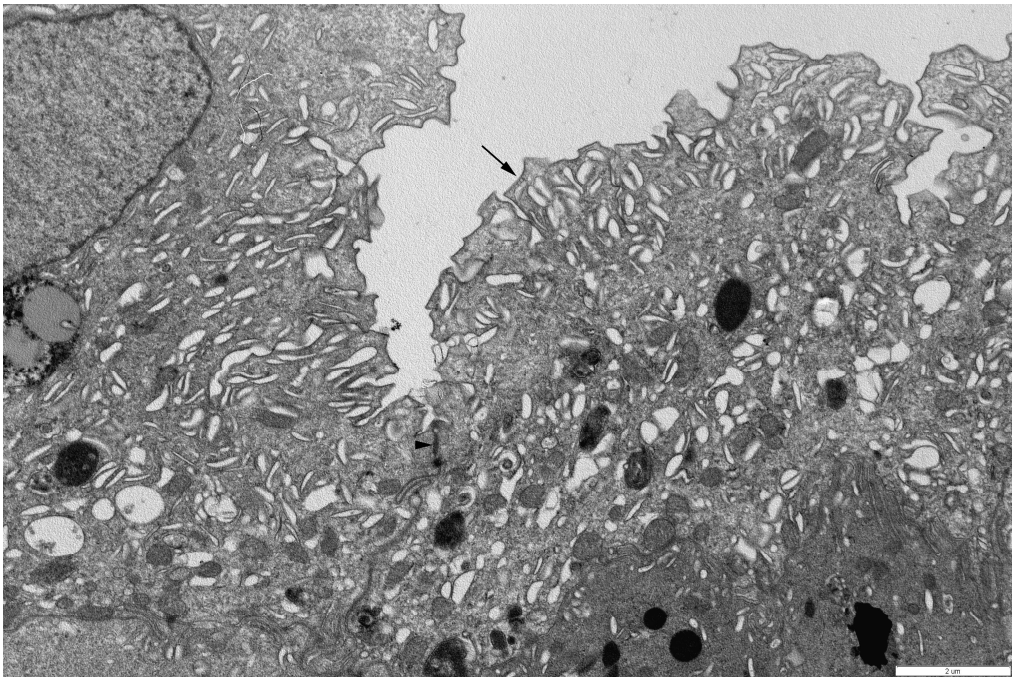

Resim 23. Kontrol grubunda düzgün yüzeye sahip ürotelyum (ok) ve normal yapıdaki fuziform veziküller görülmektedir. Hücrelerarası sıkı bağlantılar (ok başı) normal görünümdedir.

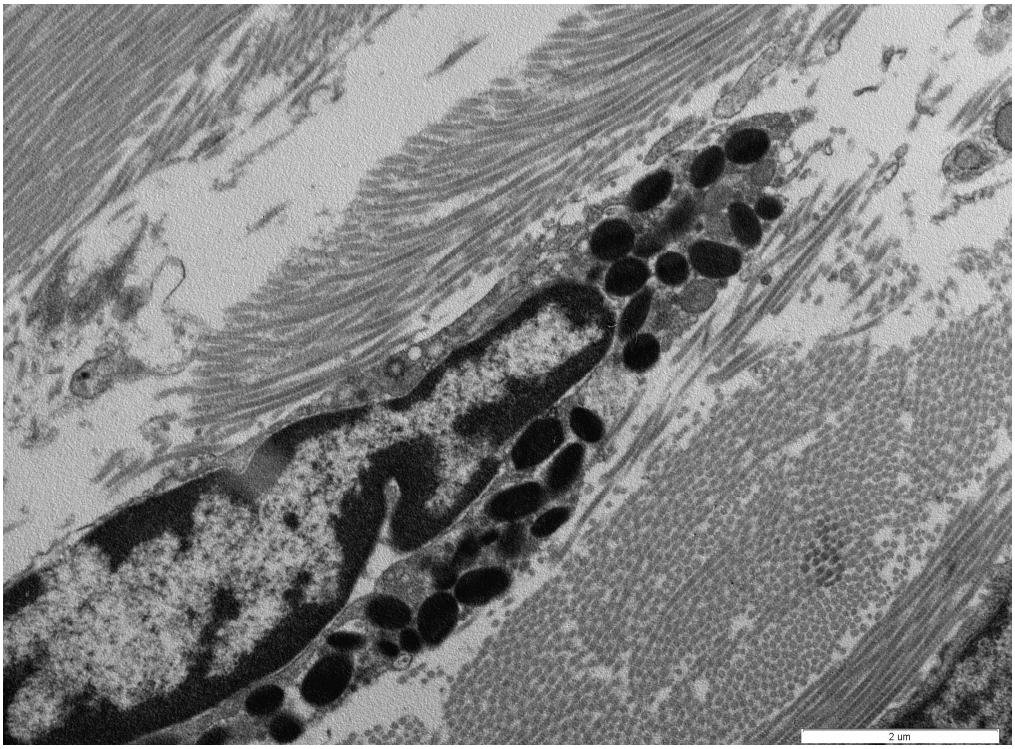

Resim 24. Kontrol grubunda bağ dokuda yerleşim gösteren granüllü mast hücresi.

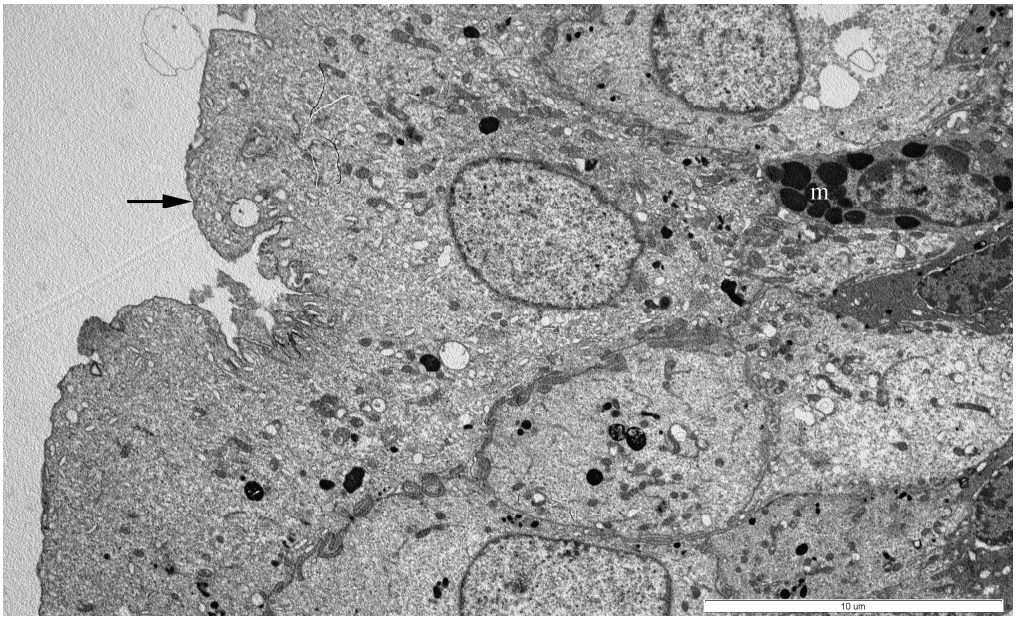

Resim 25. ALA grubunda düzgün ürotelyum yüzeyi (ok) ve epitel içi yerleşim gösteren granüllü mast hücresi (m).

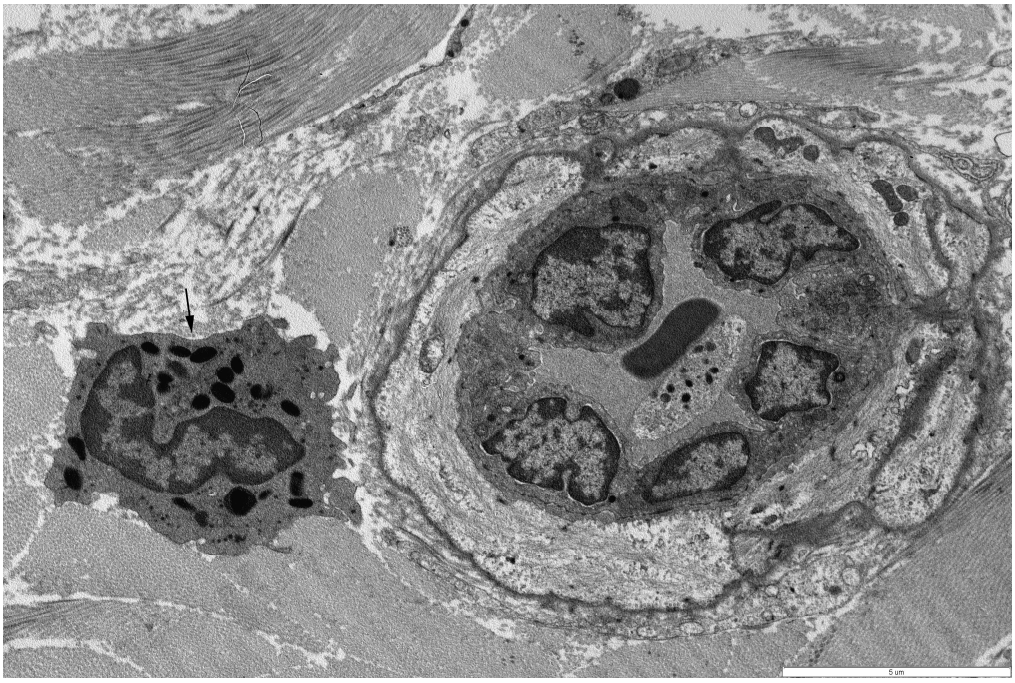

Resim 26. ALA grubunda damar komşuluğunda yerleşim gösteren granüllü mast hücresi (ok).

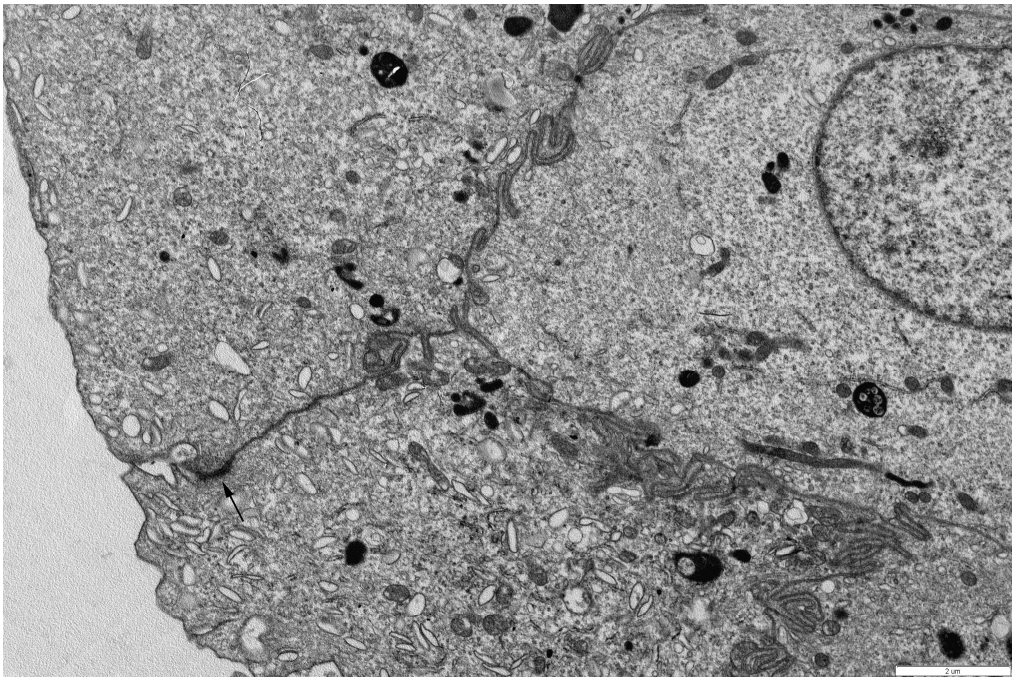

Resim 27. ALA grubunda normal yapıda sıkı bağlantılar (ok) görülmektedir.

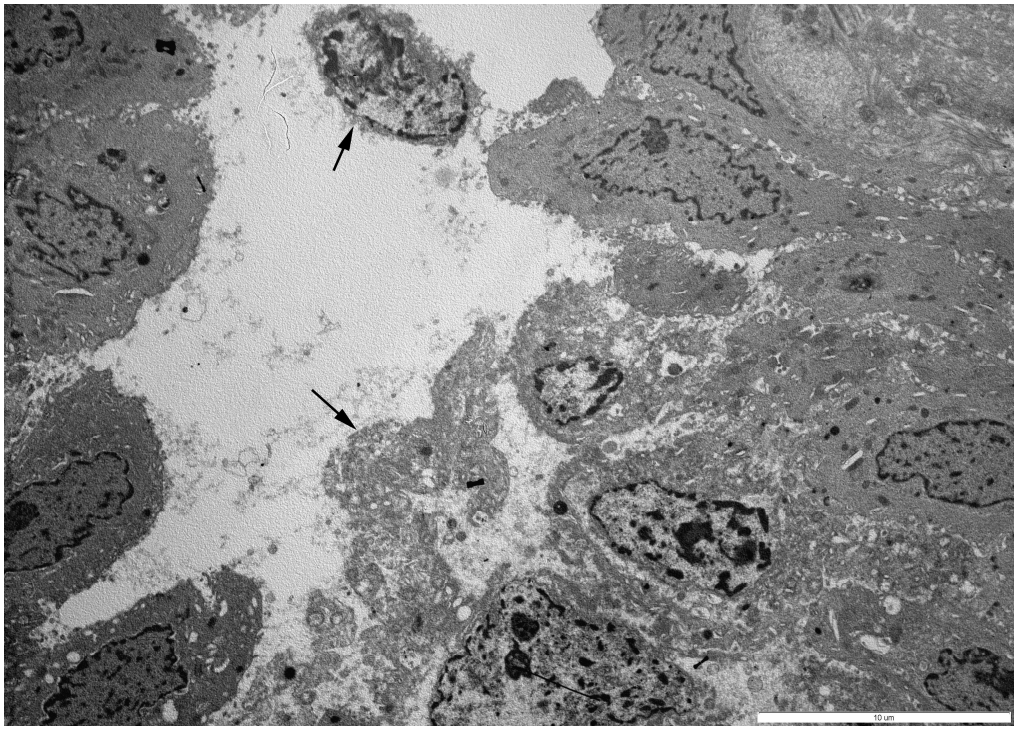

Resim 28. KS grubunda lümene dökülmüş epitel hücreleri (ok).

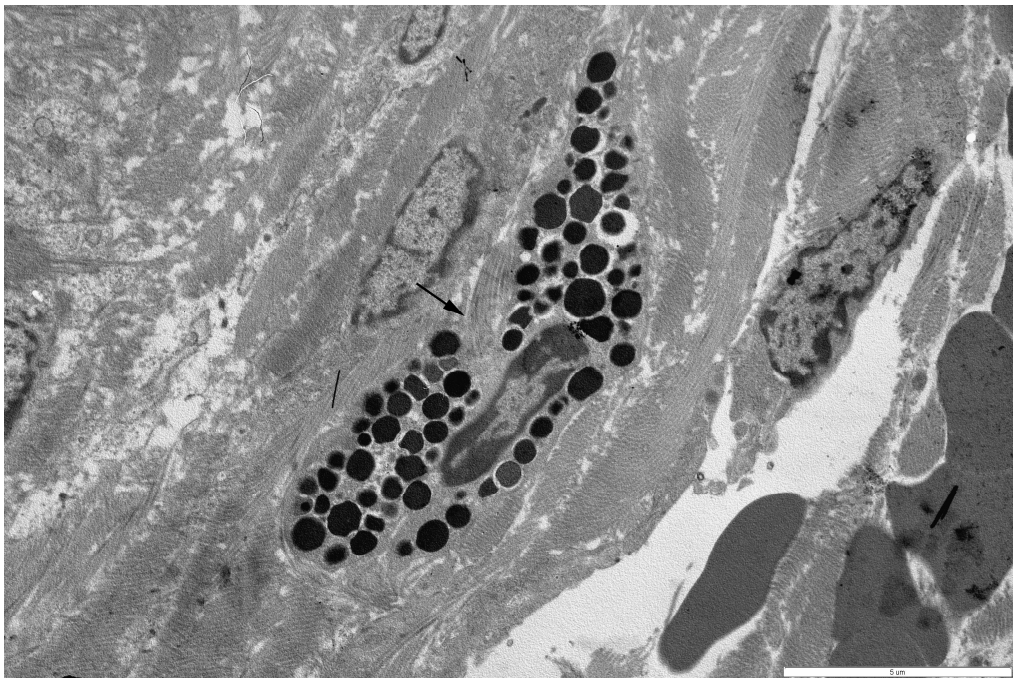

Resim 29. KS grubunda granüllü mast hücresi (ok).

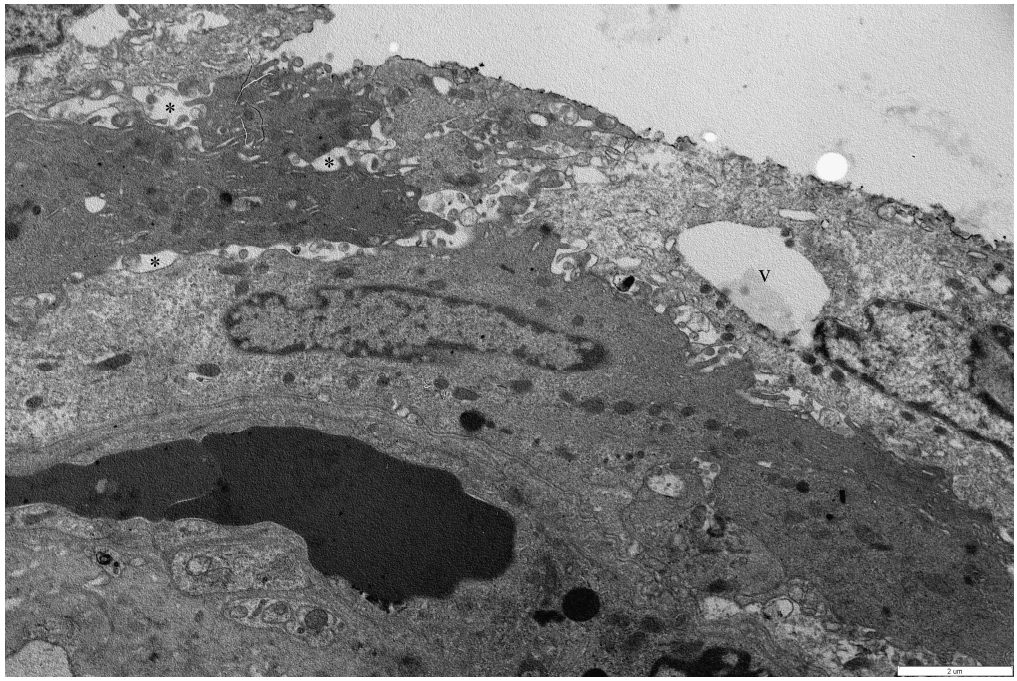

Resim 30. KS grubunda açılmış hücrelerarası bağlantılar (*) ve hücre içi vakuoller (v).

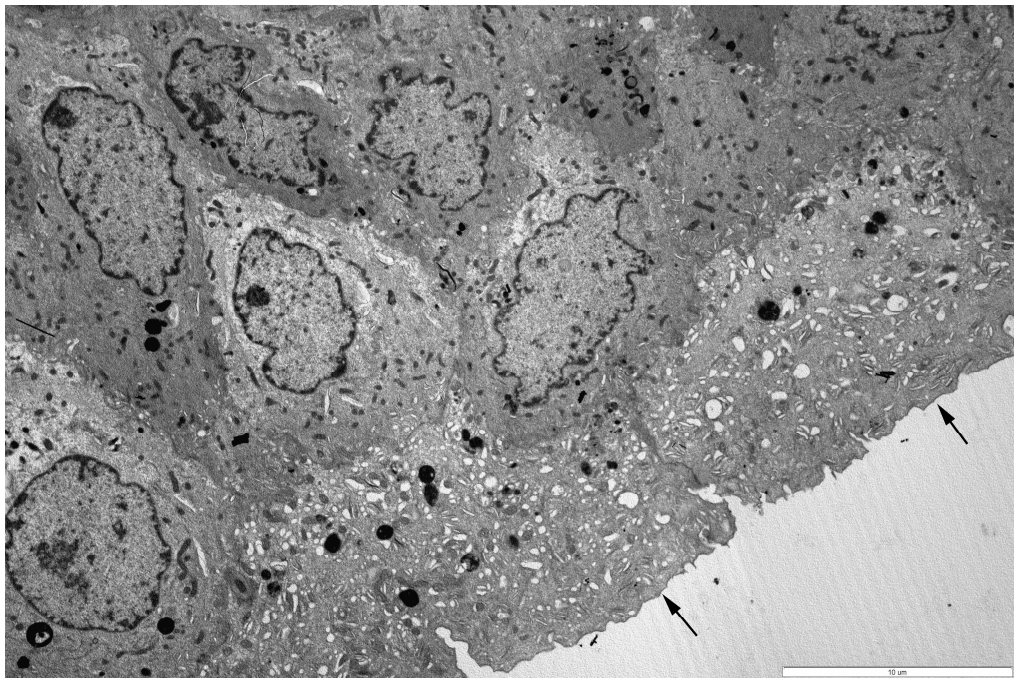

Resim 31. KS+ALA grubunda düzgün yüzeye sahip ürotelyum (ok).

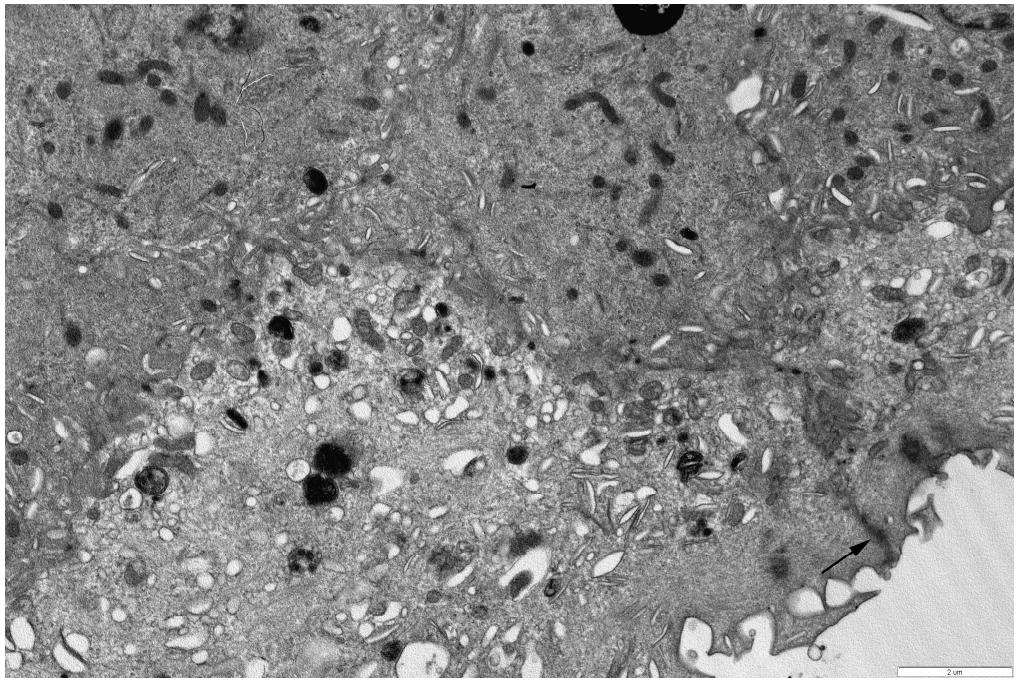

Resim 32. KS+ALA grubunda normal yapıda sıkı bağlantılar (ok).

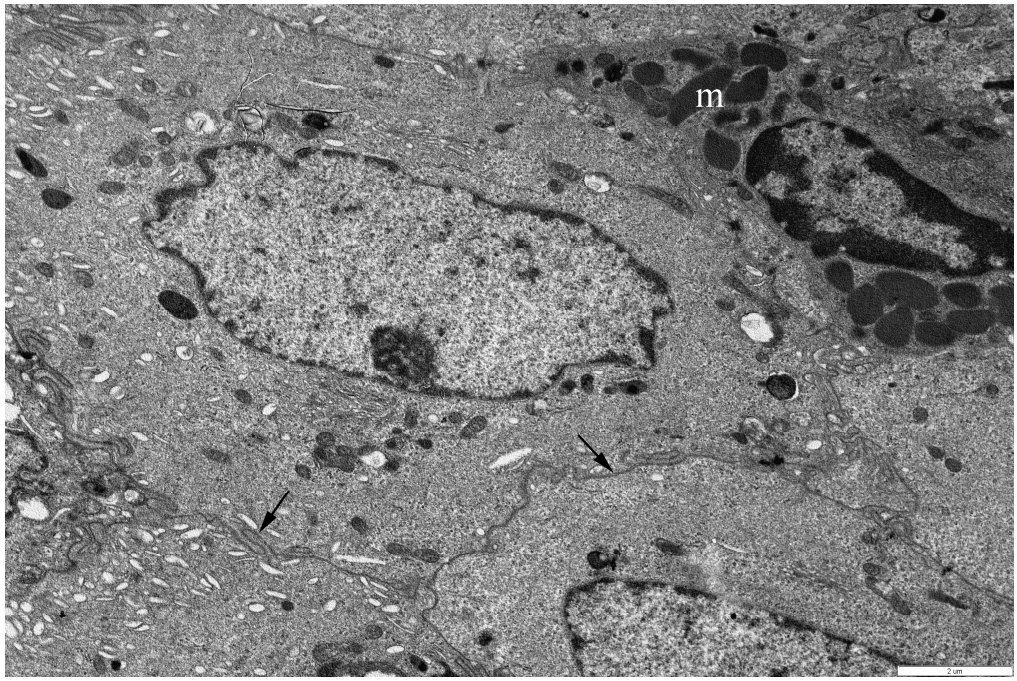

Resim 33. KS+ALA grubunda normal yapıda izlenen hücrelerarası bağlantılar (ok) ve epitel içi yerleşim gösteren granüllü mast hücresi (m).

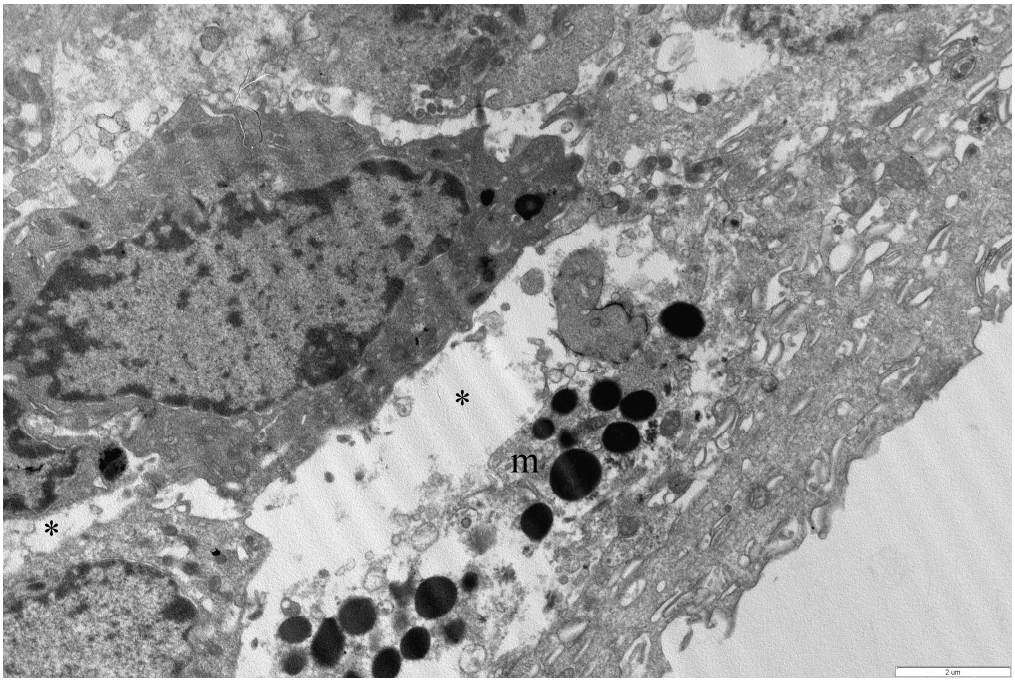

Resim 34. KS+ALA grubunda açılmış hücrelerarası bağlantılar (*) ve degranüle olmuş mast hücresi (m).

6.1.4. SEM Bulguları

Mesane dokusunun yüzey morfolojisini ortaya koymak için SEM incelemeleri yapıldı. K (Resim 35) ve ALA (Resim 36) gruplarına ait dokularda ürotelyum yüzeyinin düzgün yapıda olduğu görüldü. KS grubunda yoğun epitel dökülmesi görüldü (Resim 37). KS+ALA grubunda bazı alanlarda epitel dökülmesi görülmekle birlikte (Resim 39) çoğu alanda KS grubuna göre düzelme saptandı (Resim 38).

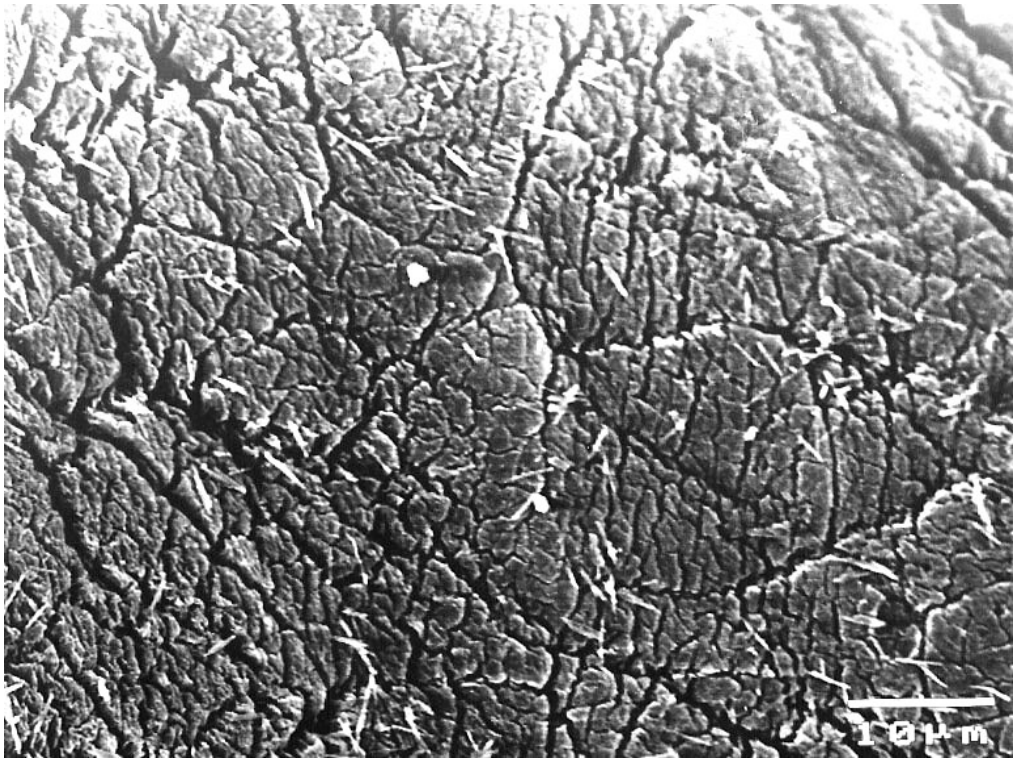

Resim 35. Kontrol grubunda düzgün yüzeyli ürotelyum görülmektedir.

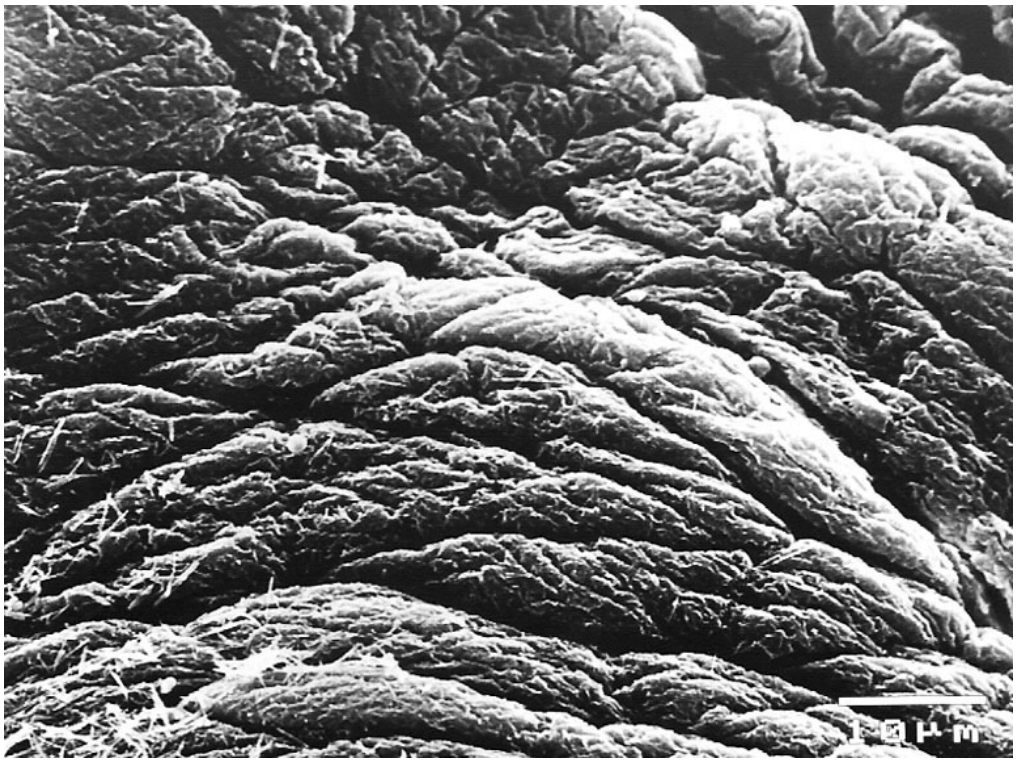

Resim 36. ALA grubunda düzgün yüzeyli ürotelyum görülmektedir.

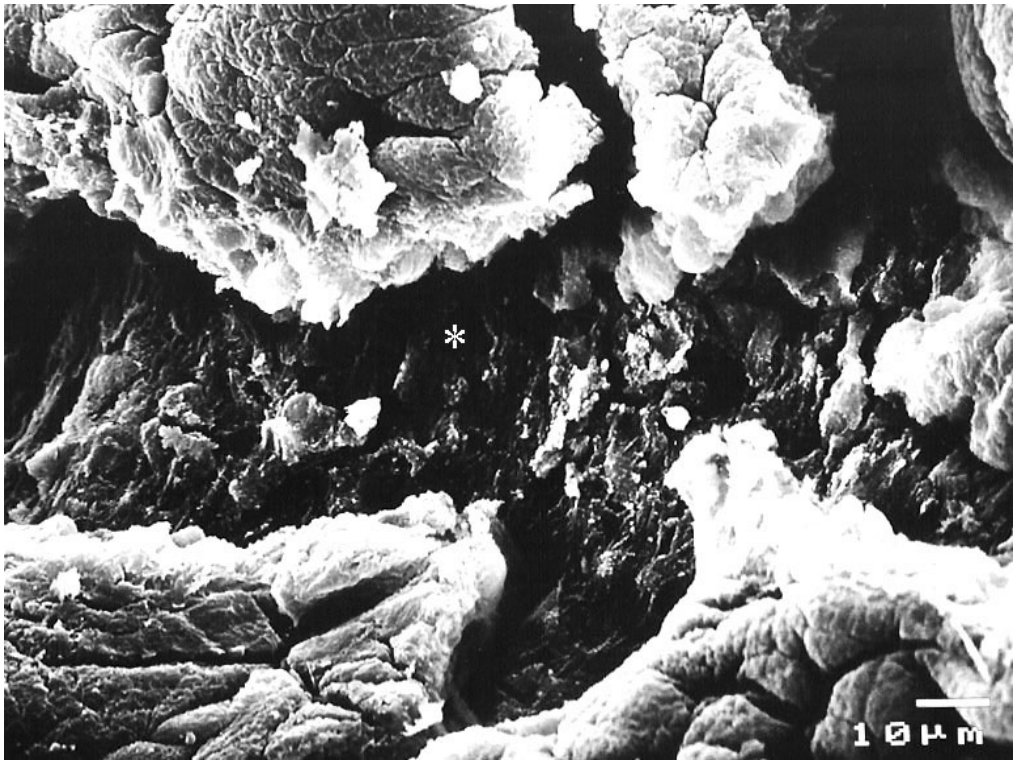

Resim 37. KS grubunda epitel hücrelerinin döküldüğü (*) görülmektedir.

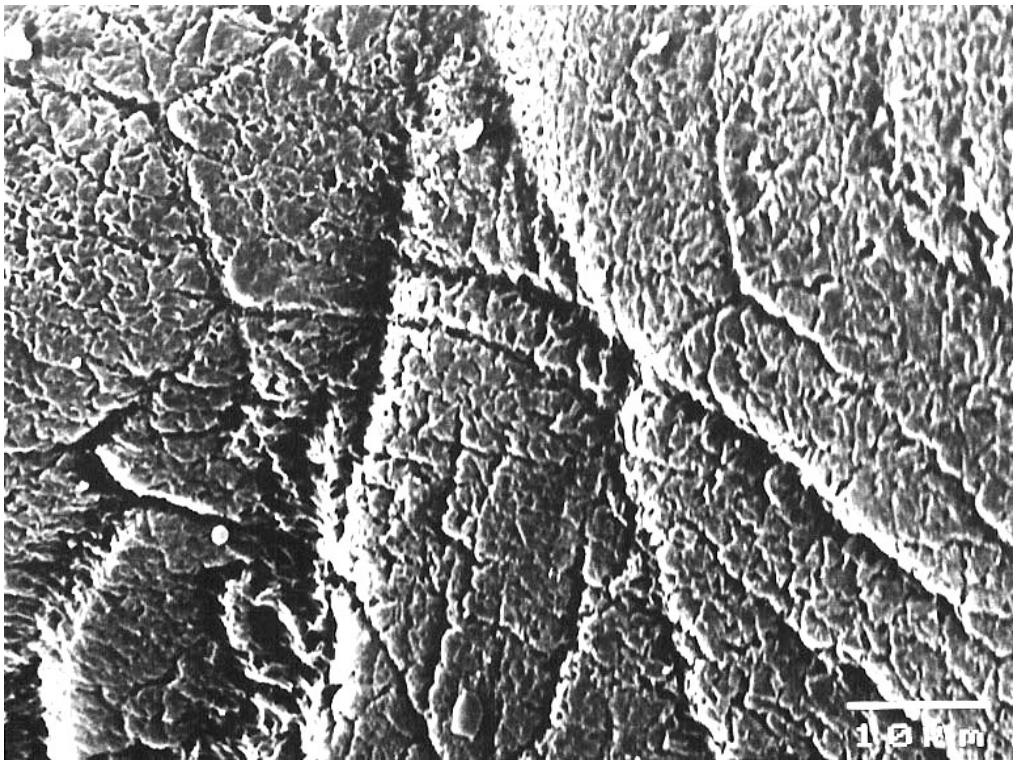

Resim 38. KS+ALA grubunda düzgün yüzeyli ürotelyum görülmektedir.

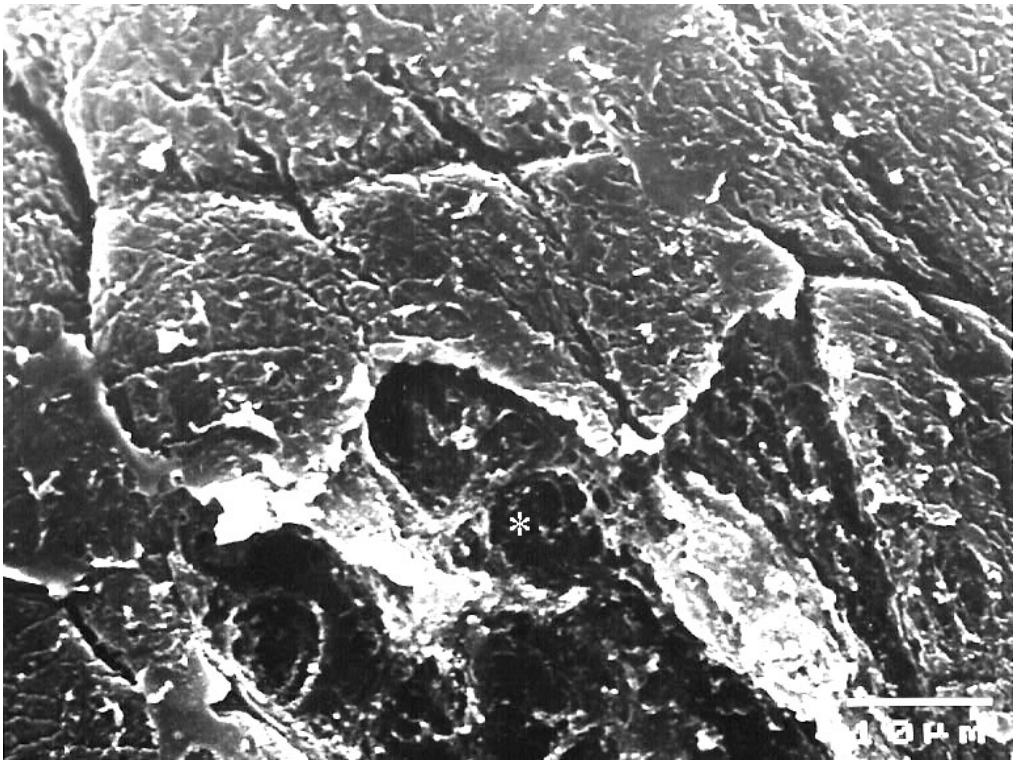

Resim 39. KS+ALA grubunda bazı alanlarda ürotelyumun döküldüğü (*) ve alttaki bağ dokusunun açığa çıktığı görülmektedir.

6.2. İstatistiksel Bulgular

6.2.1. Mast Hücre Sayısı

Asitli TM uygulanan K ve ALA gruplarına ait kesitlerin mukoza tabakasındaki granüllü ve degranüle olmuş mast hücre sayıları birbirlerine yakın değerlerde bulundu (Şekil 1). KS grubuna ait kesitlerin mukoza tabakalarındaki granüllü (*p<0.05) ve degranüle (**p<0.01) mast hücre sayısının K grubuna göre arttığı saptandı. KS+ALA grubunun mukoza tabakasındaki granüllü ve degranüle mast hücrelerinin sayısında KS grubundakine oranla azalma görüldü (+++p<0.001).

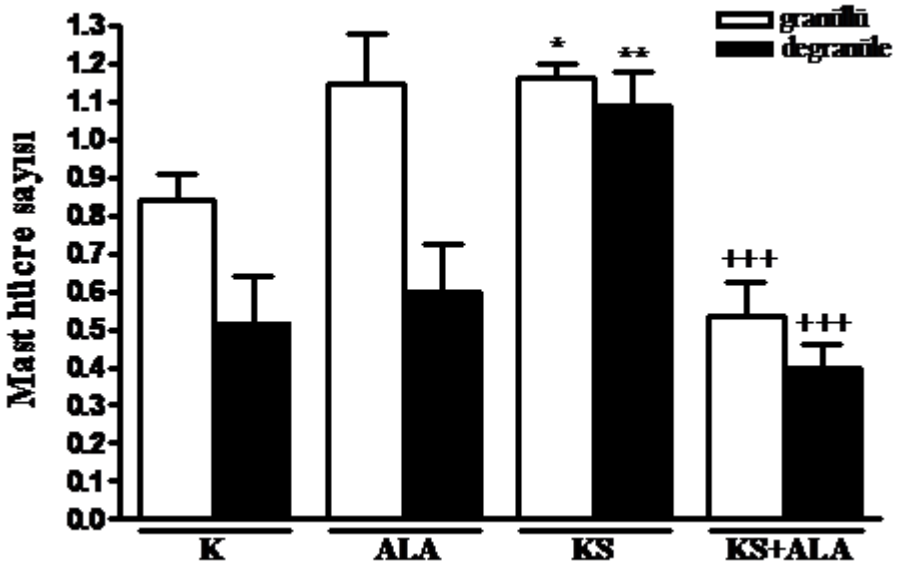

Şekil 1. Deney hayvanlarının mesane dokularının K, KS ve tedavi (KS+ALA) gruplarına ait mast hücrelerinin dağılımı. *p<0.05, K grubu ile KS gruplarına ait granüllü mast hücre sayılarının karşılaştırılması; **p<0.01, K grubu ile KS gruplarına ait degranüle olmuş mast hücre sayılarının karşılaştırılması; +++p<0.001, KS grubu ile tedavi (KS+ALA) gruplarına ait granüllü ve degranüle olmuş mast hücre sayılarının karşılaştırılması.

6.2.2. Malondialdehit (MDA) Analizi

Çalışmada stres uygulamasının mesane dokusunda lipid peroksidasyonuna neden olduğu saptandı ve lipid peroksidasyonunun bir göstergesi olarak değerlendirilen MDA düzeylerinde kontrol gruptaki değerlere göre anlamlı derecede artış bulundu (Şekil 10, **p<0.01). Çalışmamızda stres ile beraber ALA uygulanan grubun dokularındaki MDA düzeyleri ise KS grubuna oranla anlamlı olarak azalmış bulundu (+p<0.05).

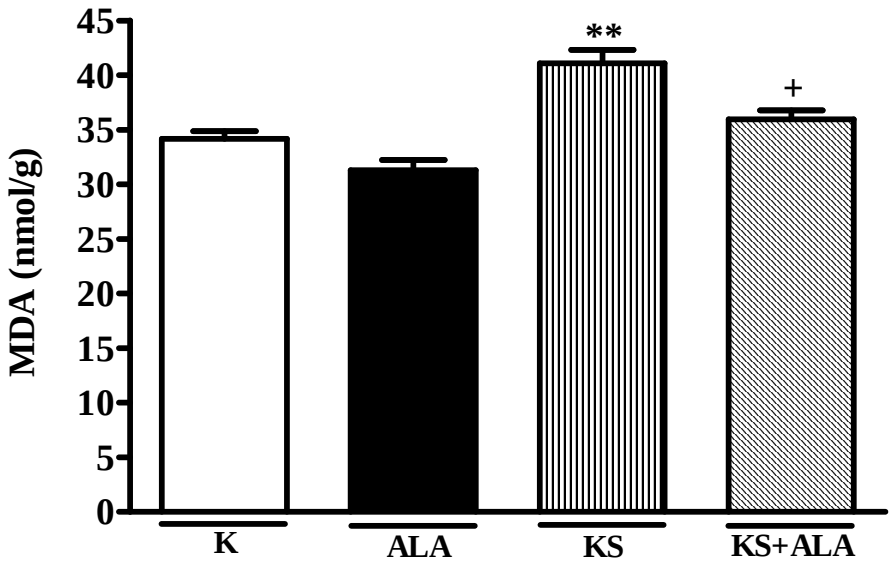

Şekil 2. Deney hayvanlarının K, KS ve tedavi (KS+ALA) gruplarına ait mesane dokularının malondialdehit (MDA) düzeyleri. **p< 0.01, K grubu ile KS gruplarının karşılaştırılması; +p<0.05, KS grubu ile tedavi (KS+ALA) gruplarının karşılaştırılması.

6.2.3. Glutatyon (GSH) Analizi

Çalışmamızda stres uygulamasının MDA düzeylerini artırırken buna paralel olarak GSH düzeylerini de kontrole oranla anlamlı derecede azalttığı saptandı. KS grubundaki GSH değerleri kontrole oranla düşük bulundu (***p<0.001). KS+ALA grubunda ise GSH değerleri KS grubuna göre yüksek bulundu (+++p<0.001). K ve ALA gruplarının değerlerin birbirine benzer olduğu görüldü (Şekil 3).

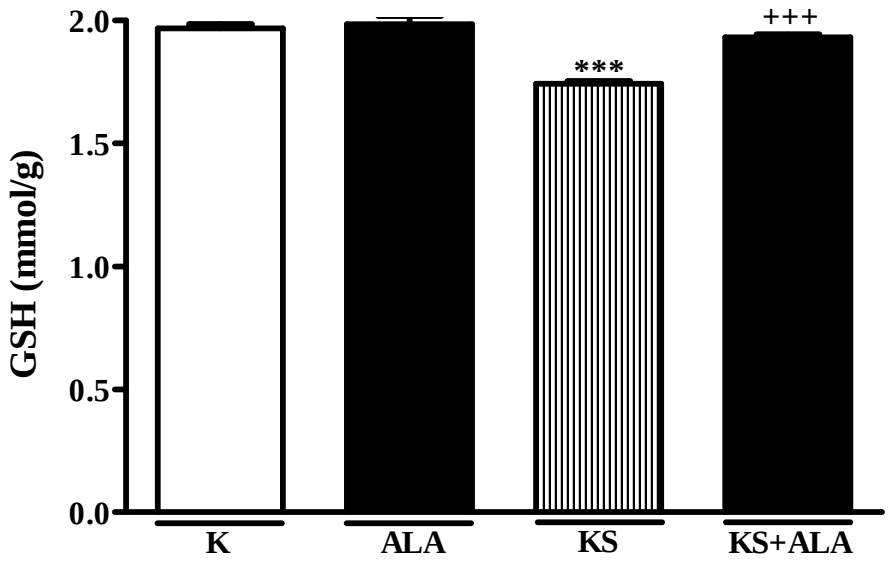

Şekil 3. Deney hayvanlarının K, KS ve tedavi (KS+ALA) gruplarına ait mesane dokularının malondialdehit (GSH) düzeyleri. ***p< 0.001, K grubu ile KS gruplarının karşılaştırılması, +++p<0.001 KS grubu ile tedavi (KS+ALA) gruplarının karşılaştırılması.

7. TARTIŞMA VE SONUÇ

Bu çalışmada sıçanlarda uygulanan kronik SKS sonucu mesanede oluşan oksidatif hasar ve mast hücre degranülasyonu üzerinde yeni ve etkili bir antioksidan olan ALA kullanılmış ve iyileştirici etkilere sahip olduğu görülmüştür. Çalışmamızda uygulanan kronik SKS psikolojik ve fziksel bir stres modeli olup, orta dereceli stres olarak kabul edilmektedir (4, 19, 20, 21, 43).

Stres pek çok hastalığın patogenezinde aktif rol oynamaktadır. KS migren, atopik dermatit, psöriazis, İS gibi kronik hastalıkların semptomlarında artmaya neden olur. Çeşitli çalışmalarda akut stres ve KS'nin gastrointestinal sistemde mukozal hasara neden olduğu gösterilmiştir (42, 70, 119). KS'nin kolon epiteli geçirgenliğini ve mast hücre uyarılmasını artırdığı, ancak mast hücre sayısı daha az olan farelerde bunların görülmediği bildirilmiştir. Daha önce yapılan çalışmalarda akut stresin sıçanlarda intestinal iyon salınmasını uyardığı ve epitel geçirgenliğini artırdığı gösterilmiştir (132).

SKS psikolojik etkiye neden olan yaşam streslerinden biridir. Kronik olarak 10 gün boyunca uygulanan SKS'nin sıçanlarda anksiyeteyi artırıcı ve ağrı ortaya çıkartan etki yaptığı bildirilmiştir (99). KS modellerinin uygulandığı çalışmalarda mesane mukozasında hasar olduğu ve epitel morfolojisinin değiştiği gözlenmiştir (20, 140). Çalışmamızda Wistar albino sıçanlara 5 günlük SKS uygulanmıştır. Bunun sonucunda daha önceki çalışmalarla uyumlu olarak mesane mukozasında hasar saptanmıştır. Bu hasar hücrelerarası bağlantıların açılması, hücrelerde vakuoller oluşması, lümene epitelyum hücrelerinin dökülmesi ve fuziform veziküllerde azalma şeklinde kendini göstermiştir.

Mesanenin GAG tabakasında oluşan hasarlar submukozal duyusal nöronların aktivasyonuna ve bunun sonucunda ağrı oluşmasına neden olur (57). Oluşabilecek akson refleksleri sonucunda sinir sonlanmalarından salınan SP damarda sızıntıya neden olur. SP tetiklemesiyle mast hücrelerinden proinflamatuvar aracılar salınır. Tüm bu olaylar sonucunda ürotel yüzey hücrelerinde bozulmalar oluşur ve lümen içine epitel hücrelerinin dökülmeleri görülür. Çalışmamızda da KS grubunda oluşan GAG tabakası hasarı PAS boyama yöntemiyle gösterilmiş, ışık ve elektron

mikroskopik incelemelerin tümünde bu grupta ürotelde hücrelerarası açılmalar ve lümene dökülen epitel hücreleri olduğu gözlenmiştir.

İS patogenezini aydınlatmak ve stresin mast hücre degranülasyonu üzerine etkilerini araştırmak için hayvan modelleri oluşturulmuştur. Bunlar İS'nin doğal kedi modeli, intravezikal ve sistemik kimyasal uyaran modeli, çevresel uyaran ve bağışıklık uyarılması modeli gibi geniş modeller halinde uygulanabilir. İnsan İS'sinde mesanede gözlenen mast hücreleri, İS'nin kedi modeliyle benzerlikler taşımaktadır (46, 105). Daha önceki çalışmalarda günlük yaşamdaki stres modellerini yansıtan SKS yanında hareketsizlik stresi de fiziksel stres modeli olarak düşünülmüştür. Birçok hastalığın altında yatan nedenler bu iki modelle yakından ilgilidir. Psikolojik ve fiziksel stres immün sistemi baskılar; Pavlov koşulları ve izolasyon stresi mukozal mast hücrelerinden histamin salınımına neden olur (103). Soğuk stresi hayvan modellerinde mesane mast hücreleri aktive olur ve sayısı artar (122, 134). Histolojik teknikler kullanılarak bağ dokusu ve mukozal mast hücreleri tanımlanır ve mast hücre degranülasyon derecesi belirlenir (46). Çalışmamızda sıçanlara 5 günlük SKS uygulaması sonucunda degranüle mast hücrelerinin kontrol grubuna göre sayıca arttıkları görülmüştür.

İS hastalığının seyrinde, semptomlarla yaşam stresi arasında bir geribildirim mekanizması olması muhtemeldir. Stres ve semptom arasındaki ilişkiyi aydınlatmak için bu geribildirim mekanizmasını incelemenin gerekliliği düşünülmektedir (101). Travmatik olmayan hareketsizlik stresi adrenal-pitüiter ekseni uyarır ve immün hücrelerin aktivasyonuna neden olur. Klinik çalışmalar ve laboratuvar çalışmalarında İS'nin patofizyoloji ve patogenezinde mast hücrelerinin merkezi rol oynadığı doğrulanmıştır (46). İS'li hastalarda mast hücre çoğalması ve aktivasyonu olduğu ve ilaç tedavisi ile bu çoğalmanın engellendiği ve aracıların serbest bırakılmasının etkisizleştirildiği belirlenmiştir. Mast hücrelerinin stresle doğrudan uyarılması neonatal kapsaisin uygulamasıyla durdurulabilmektedir. İnhibisyonun tamamlanması hayvanlara i.p. olarak CRH poliklonal antiserum uygulamasıyla gerçekleşmektedir (124). Yaptığımız çalışmada ise SKS uygulamasının mast hücrelerinde degranülasyona sebep olduğu ışık ve elektron mikroskopik düzeyde gösterilmiş, stres

sonrası bir antioksidan olan ALA uygulaması ile degranülasyonun baskılandığı gözlenmiştir.

ALA, İS tedavisinde klinik olarak faydalı olabilir (92). Son yapılan çalışmalarda fare kronik sistit modelinde, fraktalkin (CX3CL1) ve reseptörünün (CX3CR1) ürotelyal ekspresyonunun belirgin olarak arttığı gözlenmiştir (135). Fraktalkin sitokin ailesine ait büyük bir proteindir (32). Sıçanda siklofosfamid ile oluşturulan sistitte ürotelyumda fraktalkin reseptörlerinin (CXCL1 ve CXCR1) artışı gösterilmiştir (136). Siklofosfamid ile oluşturulan sistitin, insandaki İS'nin özellikleriyle örtüşmesinden dolayı, bu yaygın klinik durumun tedavisinde ALA uygulanmasıyla (13) fraktalkinin azaltılması potansiyel hedef olarak kabul edilmiştir (106, 135, 136). ALA'nın etki mekanizması ile ilgili iki hipotez öne sürülmüştür. Bunlardan birincisi, ALA'nın fraktalkin mRNA'sını ve protein ekspresyonunu azaltan etkili bir ajan olduğudur (120). ALA aynı zamanda fraktalkin aracılı inflamatuvar süreçleri de azaltmaktadır. İkinci hipotez ise TNF-α ile indüklenen fraktalkin ekspresyonunu inhibe etme kapasitesine sahip oluşuyla ilgilidir.

Astım, romatoid artrit gibi nöroinflamatuvar bozukluklarda mast hücreleri SP, ACh, bakteri, kimyasallar, kinin, nöropeptidler gibi immünolojik olmayan uyaranlar tarafından tetiklenerek aktive olurlar ve etkinleşirler (77, 82). Mast hücrelerinin çeşitli organlardaki (kalp, damar, akciğer, deri) inflamatuvar hastalıklarda ve anaflaktik ve alerjik reaksiyonlarda etkili oldukları daha önceki çalışmalarda görülmüştür (124). Yaptığımız çalışmada da sıçanda oluşturulan İS modelinde mast hücrelerinin degranüle olarak etki gösterdikleri ortaya konmuştur. Bütün bu bulgular astım, atopik dermatit, migren, koroner inflamasyon ve inflamatuvar artrit gibi inflamatuvar hastalıklarda stresin semptomları daha da kötüleştirmesiyle ilgilidir. Bu hastalıklarda CRH'nin veya peptid hormonun açığa çıkması mast hücre aktivasyonunu desteklemektedir. CRH reseptör antagonistleri ve mast hücre inhibitörleri özgün terapötik uygulamalardır. Migrende kullanılan ilaçların klinik etkisi mast hücre degranülasyonunu ve nörojenik inflamasyonu durdurma şeklindedir. Çalışmamızda kullandığımız ALA'nın da bu ilaçların etkilerine benzer şekilde, stresle oluşan mast hücre degranülasyonunu azalttığı gözlenmiştir.

Son zamanlarda ALA çeşitli deneysel modellerde çalışılmıştır (44). Dokularda iskemi-reperfüzyon (İ/R) serbest radikal oluşumunda artışa neden olmaktadır. İ/R hasarından korunmada DHLA'nın etkinliği pek çok hayvan çalışması ile gösterilmiştir (17, 110). Domuz modelinde yapılan bir çalışmada, doku hipoksisi ve kan akımı azalmasıyla ilgili olarak, mesane dolumu süresince hiperrefleksi oluştuğu gösterilmiştir (47). Diğer biyolojik sistemlerde olduğu gibi, mesanede de İ/R'yi takiben serbest radikallerin ortaya çıkmasıyla lipid peroksidasyonunda artış gerçekleşmektedir. Yapılan çalışmalarda çeşitli biyolojik sistemlerde etanol ve metabolizmalarına maruz kalmanın oksidatif stresin artmasına neden olduğu ve bunun sonucunda hücre ve organ fonksiyon bozukluklarının ortaya çıktığı görülmüştür (97). Etanolün *in vitro* aracılı İ/R'de kontraktil işlev bozukluklarını ortaya çıkardığı ve ALA'nın da bu hasarı iyileştirdiği bildirilmiştir (97). *In vitro* iskemide doğrudan etanole maruz kalma kontraktil işlev bozukluklarında artmaya neden olmaktadır. Bu bozuklukların doğrudan serbest radikallerin varlığı ve lipid peroksidasyonun artışı ile ilişkili olduğu gösterilmiştir. Yeniden oksijenizasyonu takiben ALA varlığında etanolün bu etkilerinin anlamlı olarak engellendiği görülmüştür (62, 63).

Farede oluşturulan kronik sistit modellerinde antioksidan savunma parametrelerinde belirgin bir azalma olduğu gösterilmiştir. ALA'nın güçlü antioksidan etkisiyle inflamasyonlu mesane dokusunda oksidatif stresin zararlı etkilerini geriye çevirebileceği (13) ve *in vitro* ortamdaki mesane dokularında kontraktil fonksiyon bozukluğunu önleyebileceği gösterilmiştir (72). ALA'nın mesane inflamasyonunda düz kas aktivitesi düzenlenmesindeki belirgin etkisinden dolayı, kronik mesane inflamasyonu ile oluşan mesane hiperrefleksisini önleyebileceği düşünülmüştür. Bütün bu gözlemler sonucunda doğal ve iyi tolere edilebilen bir bileşik olan ALA'nın İS tedavisinde yeni bir strateji olarak kullanılabileceği kanısına varılmıştır (13). Çalışmamızda sıçanda oluşturulan İS modelinde oksidatif strese bağlı hasar bulgularının ALA tedavisiyle azaldığı gözlenmiştir; bu nedenle yukarıdaki çalışmaların sonuçlarına benzer şekilde, ALA'nın İS tedavisinde yeni bir ajan olarak kullanılabilirliğinin klinik çalışmalarla desteklenmesi gerektiği düşünülmüştür.

Son yıllarda yapılan çalışmalar, artmış serbest oksijen radikallerinin ve lipid peroksidasyonunun, birçok hastalığın patogenezinde rol aldığını göstermektedir. Serbest radikaller hücrelerin lipid, protein, DNA, karbonhidratlar gibi tüm önemli bileşiklerine etki ederler ve yapılarının bozulmalarına neden olurlar. Biyolojik sistemlerdeki reaktif oksijen türleri, süperoksit anyonu ($2O_2^{\cdot-}$), hidroksil radikali ($HO^{\cdot}$), nitrik oksit ($NO^{\cdot}$), peroksit radikali ($ROO^{\cdot}$) ve radikal olmayan hidrojen peroksit (H_2O_2) gibi serbest radikaller oksidatif stresin en önemli nedenlerinden birini oluştururlar (60, 61, 64). Miyokard enfarktüsü gibi kardiyolojik hastalıklar, romatoid artrit gibi romatolojik hastalıklar, nörolojik hastalıklar, astım, diyabetes mellitus, kanser ve yaşlanma dahil birçok hastalığın oksidatif stres ile ilişkili olduğu gösterilmiştir (3). Yapılan çalışmalarda deneysel olarak diyabet oluşturulan sıçanlarda ve diyabet hastalarında serbest oksijen radikalleri ile lipid peroksidasyonunun önemli derecede arttığı ve oksidatif stresin diyabet etiyolojisinde ve ilerlemesinde rolü olduğu bildirilmiştir (3). Yapılan kronik SKS çalışmalarında MDA seviyelerinde artma, GSH düzeyinde ise azalma tespit edilmiştir (90). GSH kolay elektron verebilme ve sülfit gruplarına bağlanabilme özellikleri olan ve kofaktör görevi yapan önemli bir antioksidandır. GSH'nin tükenmesi oksidan atağın oluşmasına neden olmaktadır. Vücutta meydana gelen oksidatif hasarı önlemek için birçok savunma mekanizması bulunmaktadır ve bu savunma antioksidanlar tarafından yapılmaktadır. GSH de bu antioksidanlardan biridir (90). Çalışmamızda da sıçanda oluşturulan stres modelinde mesane dokusunda lipid peroksidasyonunun bir göstergesi olarak değerlendirilen MDA düzeylerinde anlamlı derecede artma, buna paralel olarak da GSH düzeylerinde anlamlı derecede azalma saptanmıştır. ALA tedavisi ile MDA düzeylerinin azaldığı, GSH düzeylerinin ise arttığı görülmüştür. Bu bulgular, ALA'nın sıçanda oluşturulan strese bağlı İS modelinde mesanedeki oksidatif stresi azalttığını doğrular niteliktedir (16).

ALA klinik kullanımda önerilen dozlarda güvenilir kabul edilmektedir. Köpeklerdeki oral LD50 dozu, 400-500 mg/kg olarak bulunmuştur (86). Gebelikte ve emzirme döneminde güvenilirliğini kanıtlayacak yeterli çalışma bulunmadığından doktor kontrolü dışında kullanılması önerilmez. İnsanlarda ALA kullanımına bağlı olarak gelişen çok az sayıda alerjik cilt reaksiyonu bildirilmiştir (86).

SP, nörotensin, NGF ve SCF mast hücre aktive edicileridir. Stres altında hipotalamustan salgılanan CRH, HPA eksenini düzenler. İS'li hastalarda yapılan çalışmalarda, mast hücrelerinin aktive olduğu ve sayılarının arttığı gösterilmiştir (125). Mast hücreleri Hunner ülserli klasik İS'de daha çok artar. Daha sonraki çalışmalarda İS'li hastalarda düz kas ve submukoza katmanlarındaki mast hücresi sayısında artış saptanmıştır (69). Çalışmamızda yalnızca mukozal tabakadaki mast hücreleri sayılmış, kas tabakasındaki mast hücreleri sayılmamıştır. KS grubunda degranüle mukozal mast hücrelerinin sayıca arttığı gözlenmiştir. Kas tabakasında da degranüle olmuş mast hücreleri gözlenmekle birlikte, bu tabakada niceliksel analiz yapılmamıştır.

In vitro ortamda SP ve ACh sıçan mesane mast hücrelerini aktive edebilmektedir. Sıçan mesanesinde SP-pozitif sinirler mesanenin şişmesiyle silinirler. Bu işlem İS'yi tedavi etmek için uygulanmaktadır. Alerjik mesane bozukluğu olan hastalarda intravezikal kapsaisin ile SP'nin akut olarak sinirleri uyarması şiddetli ağrı belirtilerine neden olmaktadır (128).

Sıçanlarda akut psikolojik stres, mesane ve bağırsak mast hücre aktivasyonuyla sonuçlanır. Bugünkü elektron mikroskopik ve immünhistokimyasal boyama teknikleri, İS'nin patogenezi ve fizyopatolojisinde mast hücrelerinin önemini ortaya koymaktadır (46).

Mast hücreleri mesane duvarı içindeki bir dizi mekanizmayla aktive olabilmektedir. Potasyum iyonu akışı ile epitel geçirgenliğinin artması mast hücre aktivasyonuna yol açabilmektedir. Mast hücreleri ile nöronlar arasında anatomik ve fonksiyonel bir ilişki olduğu bildirilmiştir. SEM çalışmalarında mast hücrelerinin endotel hücreleri ve nöronal uzantıların komşuluğunda oldukları bildirilmiştir (121,125). İnsanda ve hayvan modellerinde yapılan çalışmalarda epitelde submukozal sinirleri ve mast hücrelerini aktive eden bir dizi serbest nöropeptid ve nörotransmitter gösterilmiştir. İS'li hastaların mesanesindeki nöroinflamatuvar ve nöroimmünoendokrin değişikliklerin bu hastalıkta görülen ağrı semptomlarının ve idrara çıkma sıklığının anlaşılmasına katkıda bulunduğu saptanmıştır (46).

Sonuç olarak, bu çalışmada sıçanlarda oluşturulan KS modelindeki mesane mukozası hasarı ve mast hücre degranülasyonu ile ilişkili oksidatif hasarın ALA

uygulamasıyla geri döndürüldüğü gösterilmiştir. Bu bulguların klinik çalışmalarla desteklenmesi ve İS tedavisinde ALA'nın yeni bir ajan olarak denenmesi gerektiği sonucuna varılmıştır.

8. KAYNAKLAR

1. Aldenborg F, Enerback L. (1994). The immunohistochemical demonstration of chymase and tryptase in human intestinal mast cells. *Histochem J,* 26: 587.

2. Alexacos N, Pang X, Boucher W, Cochrane DE, Sant GR, Theoharides TC. (1999). Neurotensin mediates rat bladder mast cell degranulation triggered by acute psychological stress. *Urology,* 53: 1035-1040.

3. Altan N, Dinçel AS, Koca C. (2006). Diabetes mellitus ve oksidatif stress. *Turk J Biochem*, 31(2): 51–56.

4. Akiyama H, Amano H, Bienenstock J. (2005). Rat tracheal epithelial responses to water avoidance stress. *J Allergy Clin Immunol*, 116(2): 318-324.

5. Amihai D, Trachtenberg S, Terkel J, Hamel I. (2001). The structure of mast cell secretory granules in the blind mole rat (Spalax ehrenbergi). *J Struct Biol*, 136: 96-100.

6. Atuğ F, Canoruç N. (2005). İnterstisyel sistit: Kronik pelvik ağrı sendromu. *Dicle Tıp Dergisi*, 32(4): 204-210.

7. Azadzoi KM, Shinde VM, Tarcan T, Kozlowski R, Siroky M.B. (2003). Increased leukotriene and prostaglandin release, and overactivity in chronically ischemic bladder. *J Urol*, 169: 1885-1891.

8. Basbaum AI, Levince JD. (1991). The contribution of the nervous system to inflammation and inflammatory disease. *Can J Physiol Pharmacol*, 69: 647.

9. Baur A, Harrer T, Peukert M, Jahn G, Kalden JR, Fleckenstein B. (1991). Alpha-lipoic acid is an effective inhibitor of human immuno-deficiency virus (HIV-1) replication. *Klin Wochenschr*, 69: 722-724.

10. Beuge JA, Aust SD. (1978). Microsomal lipid peroxidation. *Methods Enzymol*, 52: 302–311.

11. Beutler E, Duron O, Kelly BM. (1963). Improved method for the determination of blood glutathione. *J Lab Clin Med*, 61: 882–888.

12. Biewenga GP, Haene GR, Bast A. (1997). The pharmacology of the antioxidant lipoic acid. *Gen Pharmacol*, 29: 315–331.

13. Bilska A, Wlodek L. (2005). Lipoic acid – the drug of the future? *Pharmacol Rep*, 57: 570-577.

14. Black VL, Ness JT, Robbins TM. (2009). Effects of oxytocin and prolactin on stress-Induced bladder hypersensitivity in female rats. *J Pain*, 10(10): 1065-1072.

15. Buffington CA, Teng B, Somogyi GT. (2002). Norpinephrine content and adrenoreceptor function in the bladder of cats with feline interstisyel sistitis. *J Urol*, 167(4): 1876-1880.

16. Busse E, Zimmer G, Schopohl B. (1992). Influence of alpha-lipoic acid on intracellular glutathione in vitro and in vivo. *Arzneimittelforschung*, 42: 829-831.

17. Cao X, Phillis JW. (1995). The free radical scavenger, alpha-lipoic acid, protects against cerebral ischemia-reperfusion injury in gerbils. *Free Rad Res*, 23: 365-370.

18. Castells MC, Friend DS, Bunnell CA. (1996). The presence of membrane-bound stem cells factor on highly immature nonmetachromatic mast cells in the peripheral blood of a patient with aggressive systemic mastocytosis. *J Allergy Clin Immonol*, 98: 831-840.

19. Cikler E, Ercan F, Çetinel S, Contuk G, Sener G. (2005). The protective effects of melatonin against water avoidance stress-induced mast cell degranulation in dermis. *Acta Histochem*, 106: 467-475.

20. Cikler E, Ersoy Y, Çetinel Ş, Ercan F. (2009). The leukotriene D4 receptor antagonist, montelukast, inhibits mast cell degranulation in the dermis induced by water avoidance stress. *Acta Histochem,* 111(2): 112-118.

21. Çetinel Ş, Ercan F, Conturk G, Sener G. (2005). Protective effect of melatonin on water avoidance stress induced degeneration of the bladder. *J Urol,* 173(1): 267-270.

22. Christmas TJ, Rode J. (1991). Characteristics of mast cells in normal bladder, bacterial cystitis and interstitial cystitis. *Br J Urol,* 68: 473-478.

23. Christmas TJ, Rode J, Chapple CR, Milroy EJ, Turner-Warwick RT. (1990). Nevre fibre proliferation in interstitial cystitis. *Virchows Arch A Pathol Anat Histopathol,* 416(5): 447-451.

24. Chrousos GP, Gold PW. (1992). The concepts of stress and stres system disorders. Overview of physical and behavioral homeostasis. *JAMA,* 267: 1244.

25. Church, MK, Holgate ST, Shute JK, Walls AF, Sampson AP. (1998). Mast cell-derived mediators. In Allergy: Principles and Practice. Ed: Middleton E, Reed CE, Ellis ET, Adkinson NF, Yunginger JW, Buse WW. Mosby, St. Louis, 5th ed, s. 146-167.

26. Corado J, Eblen-Zajjur A. (1999). A laboratory demonstration for learning about mast cell degranulation. *Am J Physiol,* 276: 19-22.

27. Cremer DR, Rabeler R, Roberts A, Lynch B.(2006). Safety evaluation of α-lipoic acid (ALA). *Regul Toxicol Pharmacol,* 46: 29–41.

28. Dadhaniaa VP, Tripathib DN, Vikramb A, Ramaraob P, Jenab GB. (2010). Intervention of α lipoic acid ameliorates methotrexate-induced oxidative stress and genotoxicity: A study in rat intestine. *Chem Biol Interact,* 183: 85–97.

29. Dancey CP, Taghavi M, and Fox RJ. (1998). The relationship between daily stress and symptoms of irritable bowel: a time series approach. *J Psychosom Res,* 44: 537-545.

30. Dimitriadou V, Lambracht MH, Reicher J, Theoharides TC. (1990). Histochemical and ultrastructural characteristics of rat brain perivaskular mast cells stimulated with compound 48/80 and carbachol. *Neuroscience,* 39: 209.

31. Eldrup J, Thorup J, Nielsen SL, Hald T, Hainau B. (1983). Permeability and ultrastructure of human bladder epithelium. *Brit J Urol,* 55: 488.

32. El-Mansoury M, Boucher W, Sant GR, Theoharides TC. (1994). Increased urine histamine and methylhistamine in interstitial cystitis. *J Urol,* 152: 350-353.

33. Ercan F, Akıcı A, Ersoy Y, Hürdag C, Erin N. (2006). Inhibition of substance P activity prevents stress-induced bladder damage. *Regul Pept,* 133: 82-89.

34. Ercan F, Çetinel Ş. (2008). Mast Hücrelerinin Enflamasyondaki Rolü: İnsan ve Deneysel Hayvan Modelleri Üzerinde Yapılan Çalışmaların Değerlendirilmesi. Derleme, *Marmara Medical Journal,* 21(2): 179-186.

35. Ercan F, Çetinel Ş, Erin N, Aydın H, Hürdağ C, Parker T, Mayhew T. (2003). The volume of nerve fibers in the stres-induced bladder of adult rats following capsaicin treatment. *Urol Int,* 71: 393-398.

36. Erin N, Ercan F, Yegen BC, Arbak S, Okar I, Oktay S. (2000). The role of capsaicin sensitive nerves in gastric and hepatic injury induced by cold restraint stress. *Dig Dis Sci,* 45: 1889-1899.

37. Ersoy Y, Ercan F, Çetinel Ş. (2002). Sıçan embriyolarında mesane epiteli gelişiminin histokimyasal incelenmesi. *Türk Üroloji Dergisi,* 28(4): 370-377.

38. Estrada DE, Ewart HS, Tsakiridis T. (1996). Stimulation of glucose uptake by the natural coenzyme alpha-lipoic acid/thioctic acid: participation of elements of the insulin signaling pathway. *Diabetes,* 45: 1798-1804.

39. Fall M, Johansson SL, Aldenborg F. (1987). Chronic interstitial cystitis: a heterogeneous syndrome. *J Urol*, 137: 35.

40. Filina AA, Davydova NG, Endrikhovskii SN. (1995). Lipoic acid as a means of metabolic therapy of open-angle glaucoma. *Vestn Oftalmol*, 111: 6-8.

41. Galli SJ, Dvorak AM, Dvorak HF. (1984). Basophils and mast cells: morphologic insights into their biology, secretory patterns, and function. *Prog Allergy*, 34:1-141

42. Galli SJ. (1997). The mast cell: a versatile effector cell for a challenging world. *Int Arch Allergy Immunol*, 113: 14-22.

43. Gandur S. (2004). Akut ve Kronik Stresin Bağırsak Hemodinamiğine Etkisi: Endotelin Reseptör Blokerlerinin Rolü, Marmara Üniversitesi, Tıp Fakültesi, Doktora Tezi, İstanbul, (Danışman: Prof. Dr. H. Kurtel).

44. Ghibu S, Lauzier B, Delemasure S, Amoureux S, Sicard P, Vergely C, Muresan A, Mogosan C, Rochette L. (2009). Antioxidant properties of alpha-lipoic acid: effects on red blood membrane permeability and adaptation of isolated rat heart to reversible ischemia. *Mol Cell Biochem*, 320: 141–148.

45. Gillenwater JY, Wein AJ. (1988). Summary of the National Institute of arthritis, diabetes, digestive and kidney diseases workshop on interstitial cystitis. *J Urol*, 140: 203.

46. Grannum RS, Duraisamy K, James ME, Theoharis TC. (2007). The mast cell in interstitial cystitis: Role in pathophysiology and pathogenesis. *Urology*, 69(4A): 34–40.

47. Greenland JE, Hvistendahl JJ, Andersen H, Jorgensen TM, Constantinou CE, McMurray G, Brading AF, Frokiær J. (1997). Detrusor and kidney blood flow is reduced in response to early bladder outlet obstruction in pigs. *J Urol*, 157(4): 172.

48. Grunert RR. (1960). The effect of DL α-lipoic acid on heavy-metal intoxication in mice and dogs. *Arch Biochem Biophys*, 86: 190-194.

49. Grzybowska K , Gheorghe D, Priller J , Esposito P, Huangb M, Norma Gerardc N, Theoharides TC. (2003). Stress-induced dura vascular permeability does not develop in mast cell-deficient and neurokinin-1 receptor knockout mice. *Brain Res*, 980: 213–220.

50. Guyton AC, Hall JE. Miksiyon, diüretükler ve böbrek hastalıkları. (2001). Çev. Ed: Çavuşoğlu H, Textbook of medical physiology, 10: 364-365.

51. Handelman GJ, Han D, Tritschler H, Packer L. (1994). α-Lipoic acid reduction by mammalian cells to the dithiol form and release into the culture medium. *Biochem Pharmacol*, 47: 1725-1730.

52. Held PJ, Hanno PM, Wein AJ, Pauly MV, Chan MA: (1990). Epidemiology of interstitial cystitis, in Hanno PM, Staskin DR, Krane RJ, Wein AJ (Eds). Interstitial cystitis, Springer-Verlag: 29-48.

53. Heller B, Burkhart V, Lampeter E, Kolb H. (1997). Antioxidant therapy for the prevention of type 1 diabetes. *Adv Pharm*, 38: 629-638.

54. Hofmeister MA, He F, Ratliff TL, Mahoney T, Becich MJ. (1997). Mast cell and nevre fibers in interstitial cystitis (IC): an algorithm for histologic diagnosis via quantitative image analysis and morphometry (QIAM). *Urology*, 49(5A): 41-47.

55. Jacob S, Henriksen EJ, Schiemann AL. (1995). Enhancement of glucose disposal in patient with type 2 diabetes by alpha-lipoic acid. *Arzneimittelforschung*, 45: 872-874.

56. Jacob S, Henriksen EJ, Tritschler HJ. (1996). Improvement of insulin-stimulated glucose-disposal in type 2 diabetes after repeated parenteral administration of thioctic acid. *Exp Clin Endocrinol Diabetes*, 104: 284-288.

57. Jasmin L, Janni G, Ohara PT, Rabkin SD. (2000). CNS induced neurogenic cystitis is associated with bladder mast cell degranulation in the rat. *J Urol*, 164: 852-855.

58. Jiang Y, Gong D, Lıu H, Yang C, Sun Z, Kong C. (2008). Ability of alpha-lipoic acid to reverse the diabetic cystopathy in a rat model1. *Acta Pharmacol Sin,* 29(6): 713-719.

59. Jun LC, Oju-mei Z, Ming-zhen L, Jing-yun Z, Pei Y, De-mi Y. (2009). Attenuation of myocardinal apoptosis by alpha-lipoic acid through suppression of mitochondrial oxidative stress to reduce diabetic cardiomyopathy. *Chinese,*122(21): 2580-2586.

60 Kagan V, Serbinova E, Packer L. (1990). Antioxidant effects of ubiquinones in microsomes and mitochondria are mediated by tocopherol recycling. *Biochem Biophys Res Comm,* 169: 851-857.

61. Kahler W, Kuklinski B, Ruhlmann C, Plotz C. (1993). Diabetes mellitus-a free radical-associated disease. Results of adjuvant antioxidant supplementation. *Z Gesamte Inn Med,* 48: 223-232.

62. Kaneko M, Matsumoto Y, Hayashi H, Kobayashi A, Yamazaki N. (1994). Oxygen free radicals and calcium homeostasis in the heart.. *Mol Cell Biochem,* 139: 91–100.

63. Kannan M,Wang L, Kang YJ. (2004). Myocardial oxidative stress and toxicity induced by acute ethanol exposure in mice. *Exp Biol Med,* 229: 553–559.

64. Kapucu C. (2004). Sıçanlarda kronik nikotin uygulamasının aorta ve ürogenital sistemde neden olduğu oksidan hasarın ve bu hasara karşı melatoninin koruyucu etkilerinin incelenmesi. Marmara Üniversitesi, Eczacılık Fakültesi, Yüksek Lisans Tezi, İstanbul.

65. Keith RL, Setiarahardjo I, Fernando Q. (1997). Utilization of renal slices to evaluate the efficacy of chelating agents for removing mercury from the kidney. *Toxicology,* 116: 67-75.

66. Khanna S, Atalay M, Laaksonen ED, Gul M, Roy S, Sen KC**. (**1999). α-Lipoic acid Supple Amentation: tissue glutathione homeostasis at rest and after exercise. *J Appl Physiol,* 86: 1191-1196.

67. Koziol JA, Clark DC, Gittes RF, Tan EM. (1993). The natural history of interstitial cystitis: a survey of 374 patients. *J Urol*, 149: 465-469.

68. Koziol JA. Epidemiology of Interstitial cystitis. (1994). *Urol Clin North Am*, 21: 7-20.

69. Kurtoğlu B, Yörükoğlu K, Sevinç M, Kırkalı Z. (1998). İnterstisyel sistitin patogenezi üzerine histokimyasal ve immunohistokimyasal bir çalışma. *Turgut Özal Tıp Merkezi Dergisi*, 5(2,3): 126-132.

70. Larsen CS, Jackson SK. (1996). Antileukotrien therapy for asthma. *Am J HealthSyst Pharm*, 53: 2821-2830.

71. Letourneau R, Pang X, Sant GR, Theoharides TC. (1996). Intragranular activation of bladder mast cells and their association with nevre process in interstitial cystitis. *Br J Urol*, 77: 41-54.

72. Levin RM, Danek M, Whitbeck C, Haugaard N. (2005). Effect of ethanol on the response of the rat urinary bladder to in vitro ischemia: protective effect of alpha-lipoic acid. *Mol Cell Biochem*, 271: 133-141.

73. Lilly JD, Parsons CL. (1990). Bladder surface glycosaminoglycans is a human epithelial permeability barrier. *Surg Gynec&Ost*, 171: 493.

74. Lowe EM, Anand P, Terenghi G. (1997). Increased nerve growth factor levels in the urinary bladder of women with idiopathic sensory urgency and interstitial cystitis. *Br J Urol 1*, 79: 572-577.

75. Lutgendorf S.K, Kreder KJ, Rothrock NE, Ratliff TL, Zimmerman B. (2000). Stress and symptomatology in patients with interstitial cystitis: a laboratory stress model. *J Urol*, 164: 1265-1269.

76. Majeed SK. (1994). Mast cell distribution in rats. *Arzeneimittelforschung*, 44(10): 170-173.

77. Malaviya R, Georges A. (2002). Regulation of mast cell-mediated innate immunity during early response to bacterial infection. *Clin Rev Allergy Immunol*, 22(2): 189-204.

78. Marchand JE, Sant GR, Kream RM. 81998. Increased expression of substance P receptor-encoding mRNA in bladder biopsies from patients with interstitial cystitis. *Br J Urol*, 81(2):224-228.

79. Moini H, Tirosh O, Park YC, Cho K-J, Packer L. (2002). R-α-lipoic acid action on cell redox status, the insulin receptor, and glucose uptake in 3T3-L1 adipocytes. *Arch Biochem Biophys*, 297: 384-391.

80. Muller L, Menzel H. (1990). Studies on the efficacy of lipoate and dihydrolipoate in the alteration of cadmium toxicity in isolated hepatocytes. *Biochem Biophys Acta,*1052: 386-391.

81. Nickander KK, McPhee BR, Low PA, Tritschler H. (1996). Alpha-lipoic acid: Antioxidant potency against lipid peroxidation of neural tissues in vitro and implicationscfor diabetic neuropathy. *Free Radic Biol Med*, 21: 631-639.

82. Olsson N. (2003). Mast cell migration in inflamatory diseases. Uppsala University Faculty of Medicine, The Degree of Doctor of Phylosophy, Uppsala.

83. Ou P, Nourooz-Zadeh J, Tritschler HJ, Wolff S. (1996). Activation of aldose reductase in rat lens and metal-ion chelation by aldose reductase inhibitors and lipoic acid. *Free Radic Res*, 25: 337-346.

84. Packer L. (1998). α-Lipoic acid: metabolic antioxidant which regulates NF-κB signal transduction and protects against oxidative injury. *Drug Metab*, 30: 245–275.

85. Packer L, Kraemer K, Rimbach G. (2001). Molecular aspects of lipoic acid in the prevention of diabetes complications. *Nutrition*, 17(10):888-895.

86. Packer L, Witt EH, Tritschler HJ. (1995). Alpha-lipoic acid as a biological antioxidant form of lipoic acid. *Free Radic Biol Med*, 19: 227-250.

87. Pang X, Boucher W, Triadafilopoulos G, Sant GR, Theoharides TC. (1996). Mast cells and substance P-positive nevre involvement in a patient with both irritable bowel syndrome and interstitial cystitis. *Urology,* 47: 436-438.

88. Pang X, Marchand J, Sant GR, Kream RM, Theoharides TC. (1995). Increased number of substance P positive nerve fibers in interstitial cystitis. *Br J Urol,* 75(6): 744-750.

89. Parameswaran K, Cox G, Radford K, Janssen LJ, Sehmi R, Bryne PM. (2002). Cysteinyl leukotrienes promote human airway smooth muscle migration. *Am J Respir Crit Care Med,* 166(5): 738-742.

90. Paris M. Kidd PhD. (1997). Glutathione: systemic protectant against oxidative and free radical damage. *Alt Med Rev,* 2(3): 155-176.

91. Parsons CL, Lilly JD, Stein P. (1991). Epitelial dysfunction in nonbacterial cystitis (interstitial cystitis). *J Urol,* 145: 732-735.

92. Pastuszka A, Slusarczyk K, Koszutski T, Kawalski H, Kudela G. (2007). Alpha-lipoic acid may be a clinically useful therapy in interstitial cystitis. *Med Hypotheses,* 69(4): 957-965.

93. Peker R, Enerbäck L, Fall M, Aldenborg F. (2000). Recruitment, distribution and phenotypes of mast cells in interstitial cystitis. *J Urol,* 163: 1009-1015.

94. Prahalathan C, Selvakumar E. (2006). Modulatory role of lipoic acid on adriamycin-induced testicular injury. *Chem Biol Interact,* 160: 108–114.

95. Ratner V, Taylor N, Wein AJ, Hanno PJ. Re. (1999). Epidemiology of interstitial cystitis: a population based study. *J Urol,* 162: 500.

96. Reed L. (19989). From lipoic acid to multi-enzyme complexes. *Protein Sci,* 7: 220–224.

97. Robert ML, Mark D, Catherine W, Niels H. (2005). Effect of ethanol on the response of the rat urinary bladder to in vitro ischemia: Protectiveeffect of α-lipoic acid. *Mol Cell Biochem,* 271: 133–138.

98. Robinson C, Benyon C, Holgate ST, Church MK. (1989). The IgE-and calcium-dependent release of eicosanoids and histamine from human purified cutaneous mast cells. *JID,* 93(3):397-404.

99. Robbins MT, DeBerry J, Ness TJ. (2008). Chronic psychological stress enhances nociceptive processing in the urinary bladder in high-anxiety rats. *Physiol Behav,* 91: 544-550.

100. Rosch PJ. (1979). Stress and illness. *JAMA*, 242: 427-435.

101. Rothrock NE, Lutgendorf SK, Kreder KJ, Ratliff T, Zimmerman B. (2001). Stress and symptoms in patients with interstitial cystitis: a life stress model. *Urology,* 57: 422-427.

102. Sadikova G, Komarin A, Gorbunov V. (2000). Lipid peroxidation and antioxidant enzymes of blood in patients with chronic nonhealing stomach ulcer treated with actovegin and lipostabil. *Turk J Gastroenterol*, 11(1): 13-15.

103. Sağlam B, Çikler E, Zeybek A, Çetinel Ş, Şener G, Ercan F. (2006). An aqueous garlic extract alleviates water avoidance stress-induced degeneration of the urinary bladder. *BJU Int,* 98: 1250-1254.

104. Saito H, Ebisawa M, Tachimoto H. (1996). Selective growth of human mast cells induced by Steel factor, IL-6, and prostaglandin E2 from cord blood mononuclear cells. *J İmmunol,* 157: 343.

105. Sant GR. (1997). Interstitial cystitis. *Curr Opin Obst Gynecol*, 9: 332-336.

106. Sand PK. (2006). Proposed pathogenesis of painful bladder syndrome/interstitial cystitis. *J Reprod Med,* 51: 234–274.

107. Santos J, Saunders PR, Hansen NP, Yang PC, Yates D, Groot JA, Perdue MH. (1999). Corticotropin-releasing hormone mimics stress-induced colonic epithelial pathophysiology in the rat. *Am J Physiol*, 277: 391-400.

108. Sasaki K, Chancellor MB, Goins WF, Phelan MW, Glorioso JC, de Groat WC. (2004). Gene therapy using replication-defective herpes simplex virus vectors expressing nerve growth factor in a rat model of diabetic cystopathy. *Diabetes*, 53: 2723-2752.

109. Sasaki K, Chancellor MB, Phelan MW, Yokoyama T, Fraser MO, Seki S. (2002). Diabetic cystopathy correlates with long-term decrease in nerve growth factor (NGF) levels in the bladder and lumbosacral dorsal root ganglia. *J Urol*, 168: 1259-1323.

110. Scheer B, Zimmer G. (1993). Dihydrolipoic acid prevents hypoxic/reoxygenation and peroxidative damage in rat mitochondria. *Arch Biochem Biophys*, 302: 385-390.

111. Scholich H, Murphy ME, Sies H. (1989). Antioxidant activity of dihydrolipoate against microsomal lipid peroxidation and its dependence on alpha-tocopherol. *Biochem Biophys Acta*, 1001: 256-261.

112. Schleicher ED, Wagner E, Nerlich AG. (1997). Increased accumulation of the glycoxidation product N(epsilon)-(carboxymethyl)lysine in human tissues in diabetes and aging. *J Clin Invest*, 99: 457-468

113. Schwartz LB, Lewis RA, Seldin D. (1981). Acid hydrobases and tryptase from secretory granules of dispensed hung mast cells. *J Immunol*, 126: 1290-1294.

114. Senoglu M, Nacitarhan V, Kurutas EB, Senoglu N, Altun İ, Atli Y, Ozbag D. (2009). Intraperitoneal Alpha-Lipoic Acid to prevent neural damage after crush injury to the rat sciatic nevre. *J Brachial Plex Peripher Nerve Inj*, 4: 22.

115. Sigel H, Prijs B, McCormick DB, Shih JCH. (1978). Stability of binary and ternary complexes of alpha-lipoate and lipoate derivatives with Mn 2+, Cu 2+, and Zn 2+ in solution. *Arch Biochem Biophys*, 187: 208-214.

116. Sonny LJ, Kumiko O, Magnus F. (1997). The pathology of interstitial cystitis, In: Interstitial cystitis. Edited by Grannum R.Sant, chapter 18: 143-151.

117. Spanos C, Pang X, Ligris K, Letourneau R, Alferes L, Alexacos N, Sant GR, Theoharide TC. (1997). Stres-induced mast cell activation: implications for interstitial cystitis. *J Urol*, 157: 669-672.

118. Steers WD, Tuttle JB. (2006). Mechanisms of disease: the role of nerve growth factor in the pathophysiology of bladder disorders. *Nat Clin Pract Urol*, 3: 101-111.

119. Sternberg, AM, Chrousos GP, Wilder RL. (1992). The concepts of stress and stress system disorders. Overview of physical and behavioral homeostasis. *Ann Intern Med*, 117: 854.

120. Sung MJ, Kim W, Ahn SY, Cho CH, Koh GY, Moon SO. (2005). Protective effect of alpha lipoic acid in lipopolysaccharide induced endothelial fractalkine expression. *Circ Res*, 97: 880-890.

121. Theoharides TC. (2002). Mast cells and stress a psychoneuroimmunological perspective. *J Clin Psychopharmacol*, 22: 103-106.

122. Theoharides TC. (2004). Panic disorder, interstitial cystitis, and mast cells. *J Clin Psychopharmacol*, 24: 361-364.

123. Theoharides TC, Cochraned ED. (2004). Critical role of mast cells in inflammatory diseases and the effect of acute stress. *J Neuroimmunol*, 146: 1-12.

124. Theoharides TC, Kalogeromitros D. (2006). The critical role of mast cells in allergy and inflammation. *Ann N Y Acad Sci*, 1088: 78-99.

125. Theoharides TC, Kempuraj D, Sant GR. (2001). Mast cell involvement in interstitial cystitis: A review of human and experimental evidence. *Urology*, 57(6A): 47-55.

126. Theoharides TC, Kempuraj D, Sant GR. (2001). Massive extra cellular tryptase from activated bladder mast cells in interstitial cystitis. *Urology*, 58: 605-606.

127. Theoharides TC, Kempuraj D, Sant GR. (2005). İmmünomodulators for treatment of interstitial cystitis. *Urology*, 65: 633–638.

128. Theoharides TC, Sant GR, El-Mansoury M, Letourneau R, Ucci AA, Meares EM. (1995). Activation of bladder mast cells in interstitial cystitis: a light and electron microscopic study. *J Urol*, 153: 629-636.

129. Theoharides TC, Spanos C, Pang X, Alfers L, Ligris K, Letourneau R, Rozniecki JJ, Webster E, Chrousos GP. (1995). Stress-induced intracranial mast cell degranulation: a corticotropin-releasing hormone-mediated effect. *Endocrinology*, 136: 5745-5750.

130. Tong YC, Cheng JT. (2005). Changes in bladder nerve-growth factor and p75 genetic expression in streptozotocin-induced diabetic rats. *BJU Int*, 96: 1392–1398.

131. Weissman MM, Gross R, Fyer A. (2004). Interstitial cystitis and panic disorder: a potential genetic syndrome. *Arch Gen Psychiatry*, 61: 273–279.

132. Westropp JL, Buffington CA. (2002). In vivo models of interstitial cystitis. *J Urol*, 167: 694-702.

133. Winiarska K, Malinska D, Szymanski K, Dudziak M, Bryla J. (2008). Lipoic acid ameliorates oxidative stress and renal injury in alloxan diabetic rabbits. *Biochimie*, 90: 450-459.

134. Yamada T, Murayama T, Mita H, Akiyama K. (2000). Subtypes of bladder mast cells in interstitial cystitis. *Int J Urol*, 7: 292-297.

135. Yates DA, Santos J, Soderholm JD, Perdue M.H. (2001). Adaptation of stress-induced mucosal pathophysiology in rat colon involves opioid pathways. *Am J Physiol Gastrointest Liver Physiol*, 281: 124-128.

136. Yuridullah R, Corrow KA, Malley SE, Vizzard MA. (2006). Expression of fractalkine and fractalkine receptor in urinary bladder after cyclophosphamide (CYP)-induced cystitis. *Auton Neurosci*, 126-127: 380-389.

137. Zautura AJ, Hamilton NA, Potter P. (1999). Field research on the relationship between stress and disease activity in rheumatoid arthritis. *Ann NY Acad Sci*, 876: 397-412.

138. Zautura AJ, Hoffman JM, Potter P. (1997). Examination of changes in interpersonal stress as a factor in disease exacerbations among women with rheumatoid arthritis. *Ann Behav Med*, 19: 279-286.

139. Zautura AJ, Okun M, Robinson S. (1989). Life stress and lymphocyte alterations among rheumatoid arthritis patients. *Health Psychol*, 8: 11-14.

140. Zeybek A, Ercan F, Cetinel S, Cikler E, Sağlam B, Sener G. (2007). Taurine ameliorates stress-induced degenerations of gastrointestinal tract and liver. *Dig Dis Sci*, 51(10): 1853-1861.

141. Zeybek A, Sağlam B, Cikler E, Çetinel, Ercan F, Sener G. (2007). Taurine ameliorates stress-induced degeneration of the urinary bladder. *Acta Histochem*, 109(3): 208-222.

142. Zhang WJ, Frei B. (2001). Alpha-lipoic acid inhibits TNF-α-induced NF-κB activation and adhesion molecule expression in human aortic endothelial cells. *FASEB J*, 15: 2423-2432.

ÖZGEÇMİŞ

Kişisel Bilgiler

Adı	Necati	**Soyadı**	YURDAKUL
Doğum Yeri	İstanbul	**Doğum Tarihi**	12.05.1970
Uyruğu	T.C.	**TC Kimlik No**	35225182828
E-mail	yurdakul_necati2001@yahoo.com	**Tel**	(212) 5082575

Eğitim Düzeyi

	Mezun Olduğu Kurumun Adı	**Mezuniyet Yılı**
Doktora/Uzmanlık		
Yüksek Lisans		
Lisans	İstanbul Teknik Üniversitesi, Kimya Metalurji Fakültesi Kimya Mühendisliği Bölümü	1996
Lise	Kabataş Erkek Lisesi	1989

İş Deneyimi (Sondan geçmişe doğru sıralayın)

	Görevi	**Kurum**	**Süre (Yıl - Yıl)**
1.	Kimya Mühendisi	Marmara Üniversitesi, Tıp Fakültesi, Histoloji ve Embriyoloji Anabilim Dalı	2001-halen
2.			
3.			

Yabancı Dilleri	**Okuduğunu Anlama***	**Konuşma***	**Yazma***
İngilizce	İyi	İyi	İyi

***** Çok iyi, iyi, orta, zayıf olarak değerlendirin

Yabancı Dil Sınav Notu #								
KPDS	ÜDS	IELTS	TOEFL IBT	TOEFL PBT	TOEFL CBT	FCE	CAE	CPE

	Sayısal	**Eşit Ağırlık**	**Sözel**
ALES Puanı	49,189	49,502	49,814
(Diğer) Puanı			

Bilgisayar Bilgisi

Program	**Kullanma becerisi**
Microsoft Office	İyi
Adobe Photoshop	İyi

Sertifikalar

1. Uygulamalı Stereoloji Kursu, Marmara Üniversitesi Tıp Fakültesi, 2007
2. Mikroskopi Teknikleri ve Uygulamaları Kursu, İstanbul Üniversitesi Fen Fakültesi, 2008
3. Uluslararası Katılımlı 19. Ulusal Histoloji ve Embriyoloji Kongresi, Çukurova Üniversitesi Tıp Fakültesi, 2008
4. 19. Ulusal Elektron Mikroskopi Kongresi, Karadeniz Teknik Üniversitesi Tıp Fakültesi, 2009

Üyelikler

Türk Elektron Mikroskopi Derneği

Kimya Mühendisleri Odası

Hobiler

Satranç

Tiyatro

Müzik

MARMARA ÜNİVERSİTESİ TIP FAKÜLTESİ
HAYVAN DENEYLERİ ETİK KURULU
PROJE ONAY FORMU

PROJENİN ADI : Kronik strese maruz bırakılan sıçanlarda mesane hasarı üzerine alfa-lipoik asit etkisinin araştırılması: histokimyasal çalışma
PROJE YÜRÜTÜCÜSÜ : Doç. Dr. Serap Şirvancı
PROJEDEKİ ARAŞTIRICILAR : Necati Yurdakul
PROJENİN YÜRÜTÜLECEĞİ LABORATUVAR : Marmara Üniversitesi Tıp Fakültesi, Histoloji ve Embriyoloji A.D
ONAY TARİHİ VE ONAY SAYISI : 03.2009.mar- 11.06.2009

Sayın : Doç. Dr. Serap Şirvancı

Hayvan Deneyleri Etik Kurulu'na "Kronik strese maruz bırakılan sıçanlarda mesane hasarı üzerine alfa-lipoik asit etkisinin araştırılması: histokimyasal çalışma" isimli projeniz Hayvan Deneyleri Etik Kurulu tarafından incelenerek onaylanmıştır.

Çalışmalarınızda başarılar dileriz.

Prof.Dr. Berrak YEĞEN
Hayvan Deneyleri Etik Kurul Başkanı

Doç.Dr. Zafer GÖREN

Prof.Dr. Göksel ŞENER

Prof.Dr. Ayşen YARAT

Doç.Dr. Halil TUĞTEPE

Öğr. Gör. Dr. Gürkan SERT

Vet. Hek. Dilek ÖZBEYLİ

Av. Serkan DURAN

Av. Onur GİR

Not: Deneylerin yapılması sırasında ortaya çıkan zorluklar, deney protokolünde yapılması gereken değişiklikler, "Deney Hayvanları Araştırma Etik Kurulu'na" bildirilmelidir. Bütün yazışmalarda, proje onay tarihi ve onay sayısı belirtilmelidir. Araştırıcıların proje ile yapılan bütün yayınlarda proje onay tarih ve numarası belirtmesi zorunludur.