33. Türk Nöroşirürji Derneği Bilimsel Kongresi

11-14 Nisan 2019
Vega Convention Center
Rixos Sungate, Antalya

ELEKTRONİK POSTER SUNUMLAR

SAĞLIK ÇALIŞANLARINA ŞİDDETE HAYIR!

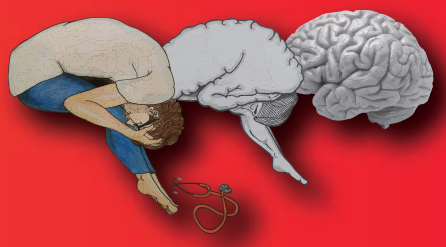

ödemi bulunan yaklaşık 5x3 cm boyutlarında kitle lezyonu ile uyumlu görünüm mevcuttur. Sağ temporobazal girişim ile total rezeksiyon sonrası immünohistokimyasal boyama sonuçları A-PXA olarak raporlandı. (Kİ67: 120/1000, GFAP: Pozitif, NF200:Fokal pozitif, OLİG2: Pozitif, IDH-1: Negatif, ATRX2: Nükleer pozitif, P53: %2 pozitif, EGFR: Pozitif, CD34: Pozitif, RETİKÜLİN: Pozitif, LCA: Pozitif,NEUN: Negatif, CD68: Pozitif)

Tartışma ve Sonuç: PXA-A oldukça nadir görülmektedir. Preoperatif dönemde manyetik rezonans görüntülemeler ile tanı koymak zordur. Ancak orta fossa leptomeningeal tutulumu yapan, kemik destrüksiyonuna sebep olmuş, ekstra ve intraaksiyel kompanentleri olan kitlelerde ön tanıda düşünülmelidir. Kesin tanı rezeksiyon sonrasında patoloji ve immünhistokimyasal çalışmalar ile konmaktadır. Primer tedavi yöntemi total cerrahi rezeksiyondur.

Anahtar Sözcükler: PXA, pleomorfik ksantoastrositom, leptomeningeal tutulum, ekstraaksiyel intraaksiyel komponentli kitleler

Görsel: http://onlineozet.com/Images/52/BildiriResmi/tmp/2019131105147.jpg
http://onlineozet.com/Images/52/BildiriResmi/tmp/2019131105157.jpg

PS-328 [Spinal ve Periferik Sinir Cerrahisi]

KONUS MEDÜLLARİS METASTAZI: OLGU SUNUMU

Yahya Güvenç, Fatih Akbulut*, Abdulmammad Guliyev, Ferhat Harman
Marmara Üniversitesi Tıp Fakültesi, Beyin ve Sinir Cerrahisi AD.

Giriş ve Amaç: Konus medüllaris tümörleri primer yada sekonder olarak oldukça nadir görülürler. Konus medüllaris anatomik, klinik ve mikroşirurjikal yaklaşımlarıyla spinal kord tümörleri arasında ayrı yer edinmiştir. Sunduğumuz vakada akciğer kanserinin önce posterior fossa metastazı daha sonra servikal, konus medullaris metastazları ve atipik yerleşimleri nedeniyle vaka sunumu yapılacaktır.

Yöntem: Bilinen akciğer adenokarsinom tanılı ve posterior fossa metastazından 2 yıl önce opere edilmiş olan 56 yaşındaki kadın hasta kliniğe alt ekstremite parapleji, üst ekstremitede paraparazi (2/5), idrar/gaita inkontinansıyla başvurdu. Kontrastlı tüm spinal ve kranial mr görüntülemesi yapılan hastada servikal C5 düzeyinde ve konus medüllaris düzeyinde radyolojik olarak metastazla uyumlu görünüm saptandı. Hasta operasyona alınarak servikal intramedüller ve conus medüllaris kitlesi eksize edildi. Postoperatif hasta radyasyon onkolojisine konsülte edilerek radyoterapi planlandı. Hastanın ve yakınlarının radyoterapiyi kabul etmemesi nedeniyle tedavi uygulanamadı. Postop 6. ayda servikal ve konus medüllariste kitleler tekrar nüks etti. Hasta radyoterapi tedavisine alındı. Şikayetlerinin devam etmesi üzerine tekrar servikal ve konus medüllaris kitlelerinden dolayı opere edildi ve kitleler total eksize edildiği görüldü. Postoperatif hastanın alt ekstremitesi 3/5, üst ekstremitesi 4/5 motor kuvvet ile taburcu edildi.

Bulgular: Hastanın postoperatif 1.yıl takiplerine devam edilmektedir.

Tartışma ve Sonuç: Konus medüllariste, epidemiyolojik olarak neoplastik (metastazlar,glial tümörler), non-neoplastik(spinal kord genişlemesi,kist oluşumu) gibi lezyonlar bildirilmiştir. Konus medüllariste genellikle ependimom ve astrostiom gibi primer tümörlerden oluşmaktadır. Bu bölgeye metastaz çok nadirdir. Literatürde spinal kord metastazları tüm santral sinir metastazlarının %8 i civarıdır. Spinal kord tümörleri arasında konus medüllaris tümörleri nadir olmakla birlikte bunlar içinde metastazların görülmesi çok nadirdir. Literatürde de yaklaşık 25 civarı konus medüllaris metastazı raporlanmıştır. Konus medüllaris metastazı, sıklıkla hematojen yolla olabilmektedir. Seeding yoluyla metastaz nadirdir. Hastamız posterior fossada kitle nedeniyle operasyon öyküsü mevcuttur. Operasyondan 2 sene sonra spinal korda bası yapan metastazları tespit edilmiştir. Hastanın seeding yoluyla metastaz yaptığı düşünülmüştür. Klinik olarak duyusal semptomlar, paraparazi-pleji, idrar-gaita inkontinans-retansiyonu görülen semptomlardır. Konus medüllaris metastazı, konus medullarisin primer tümörlerinden daha kötü prognoza sahiptir. Tedavileri lezyon tipine göre değişiklik göstermektedir. Konus medüllaris metastazı ile gelen hastaların surveyi hastanın primer kanserinin prognozuna bağlı olmakla birlikte hastalarda yaşam beklentisi ortalama 8 aydır. Sunmuş olduğumuz vakanın birinci yıl takiplerine devam edilmektedir. En iyi prognoz cerrahi müdahale sonrası kemoterapi ve radyoterapi tedavisi ile birlikte elde edilmektedir.

Anahtar Sözcükler: Konus medüllaris, metastaz, tedavi

PS-329 [Spinal ve Periferik Sinir Cerrahisi]

SPONTAN SPİNAL EPİDURAL HEMATOM

İsmail Uysal*
Ceyhan Devlet Hastanesi, Beyin ve Sinir Cerrahisi Kliniği

Giriş ve Amaç: Spontan spinal epidural hematom (SSEH) çok nadir görülmesine ve sebebi bilinmemesine rağmen özellikle kardiyovasküler ve serebrovasküler hastalık tedavisinde kullanılan antikoagülan ve/veya antiplatelet kullanımına sekonder gelişebilmektedir.

Yöntem: Hastanemize göğüs ağrısı ile başvuran 65 yaşında erkek hastada, unstabil angina pektoris saptanması üzerine koroner yoğun bakımda low-molecular-weight heparin (Clexane® 60 mg) ve klopidogrel (Plavix® 75 mg) tedavileri başlandı. 15 yıldır esansiyel hipertansiyon nedeniyle antihipertansif tedavi altında olan hasta ayrıca acetyl salicylic acid (aspirin 100mg/gün) kullanıyordu. Hastanın yakın zamanda kafa veya spinal travma ve cerrahi tedavi öyküsü de bulunmuyordu ve hasta sigara kullanmıyordu. Hasta AKS tedavisinin 3. gününde, ani başlayan şiddetli boyun ve oksipital baş ağrısı, ağrı başlangıcından yaklaşık 24 saat sonra da, her iki taraf üst ve alt ekstremitelerinde kas güçsüzlüğü ve uyuşma hissetti. Üst ekstremitelerde proksimal kas gücü 2/5, distal kas gücü 1/5 ve alt ekstremitelerde proksimal ve distal kas güçleri 0/5 olarak gözlendi. C4 dermatomunun altı ise anestezikti. Ayrıca refleksler deprese, rektal muayenede ise anal tonus azalması ve perineal bölgede anestezi saptandı.Hastaya sepmtomlarının başlagıcından yaklaşık 40 saat sonra SSEH tanısı ile acil dekompresif laminektomi ile beraber hematom boşaltımı yapıldı. Postoperatif 1. günde nörolojik iyileşme gözlenmeyen hastada 2. haftada alt ekstemite kas güçleri 1/5 olarak saptandı. Hastaya erken rehabilitasyon programı olarak; üst ve alt ekstremite eklem hareket açıklığı (ROM), güçlendirme, oturma dengesi eğitimi, transfer eğitimi (yataktan tekerlekli sandalyeye) ve solunum fonksiyon eğitimi verildi. Ayrıca üriner retansiyonu devam eden hastada temiz aralıklı kateterizasyona geçildi. Hastada 60 seans rehabilitasyon programı sonrası üst (proksimal 3/5, distal 1/5) ve alt (proksimal 2/5, distal 1/5) ekstremitelerde nörolojik iyileşmeler elde edildi.

Bulgular: SSEH'nin prognozu hematomun boyutu, ameliyat öncesi