T.C.

MARMARA ÜNİVERSİTESİ TIP FAKÜLTESİ

PLASTİK REKONSTRÜKTİF VE ESTETİK CERRAHİ

ANABİLİMDALI

SIÇAN DERİ FLEPLERİNDE KONTRAKSİYON SORUNU: ALAN HESAPLAMALARI YÖNÜNDEN KARIN VE SIRT FLEPLERİNİN KARŞILAŞTIRILMASI

Dr. FURKAN CERTEL

UZMANLIK TEZİ

İSTANBUL 2014

T.C.

MARMARA ÜNİVERSİTESİ TIP FAKÜLTESİ

PLASTİK REKONSTRÜKTİF VE ESTETİK CERRAHİ

ANABİLİMDALI

SIÇAN DERİ FLEPLERİNDE KONTRAKSİYON SORUNU: ALAN HESAPLAMALARI YÖNÜNDEN KARIN VE SIRT FLEPLERİNİN KARŞILAŞTIRILMASI

Dr. FURKAN CERTEL

UZMANLIK TEZİ

Danışman: Prof. Dr. MEHMET BAYRAMİÇLİ

İSTANBUL 2014

ÖNSÖZ

Uzmanlık eğitimime başladığımdan beri bana verdikleri emekleri asla unutamayacağım ve duruşlarıyla bana hayatım boyunca birer rol-model olacak olan sevgili hocalarım Prof. Dr. Ayhan Numanoğlu, Prof. Dr. Özhan Çelebiler, Prof. Dr. Mehmet Bayramiçli ve Prof. Dr. Erdem Tezel'e saygılarımı ve şükranlarımı sunmayı bir borç bilirim.

Ayrıca tezimin yazım aşamasında değerli fikirleriyle beni aydınlatan Prof. Dr. Mehmet Bayramiçli'ye teşekkürlerimi sunmak isterim.

Eğitimim boyunca kendilerinden çok şey öğrendiğim abim Yard. Doç. Dr. Bülent Saçak ve ablam Yard. Doç. Dr. F. Nihal Durmuş Kocaaslan'a içtenlikle teşekkür ederim.

Hayatımın son 5 yılını paylaştığım, iyi ve kötü günde beraber gülüp beraber üzüldüğümüz Yard. Doç. Dr. Burak Ersoy, Uzm. Dr. Merdan Serin, Uzm. Dr. Zeynep Akdeniz, Uzm. Dr. Hakan Şirinoğlu, Uzm. Dr. Bora Akalın, Dr. Doğuş Yalçın, Dr. Betül Tuncer, Dr. Ömer Faruk Deveci, Dr. Samet Şendur ve Dr. Zafer Kaya'ya ve yine beraber çalışma fırsatı bulduğum Uzm. Dr. Eda Işıl Alp ve Uzm. Dr. Melekber Çavuş Özkan'a gönülden teşekkürlerimi sunarım.

Beni yetiştirip bu günlere gelmemi sağlayan çok sevdiğim kıymetli annem Müzeyyen Certel ve örnek duruşuyla her zaman ahlak ve vicdan sahibi olmamı sağlayan sevgili babam Nuri Certel'e en kalbi duygularımla şükranlarımı sunarım.

Son olarak bana olan sevgisi her zaman güneş gibi içimi ısıtan, sevgisiyle beni ben yapan ve bana hayatta verilebilecek en güzel hediyeyi, biricik kızım Azra Naz'ı, veren hayattaki en büyük destekçim, hayat arkadaşım sevgili eşim Nazlı Certel'e gönlümün en derininden teşekkür ederim.

Dr. Furkan Certel

Kasım 2014, İstanbul

ÖZET

Flep cerrahisi plastik ve rekonstrüktif cerrahi pratiğinde oldukça büyük bir yer tutmaktadır. Bu bağlamda tekniğin geliştirilmesi için flep fizyolojisi araştırmalarına ihtiyaç duyulmakta ve bu araştırmalar da deney hayvanları, çoğunlukla da sıçanlar üzerinde yapılmaktadır. Gevşek yapısı ile insan derisinden farklı bir yapıda olan sıçan derisinde görülen kontraksiyon ise araştırıcılar tarafından genellikle gözardı edilen bir durumdur. Sıçanda hazırlanan deri fleplerinin canlı ve nekrotik kısımlarının orantısız kontraksiyonları çalışmaların sonuçlarını yanıltabilir.

Bu sorunu araştırmak ve bir çözüm önerisi getirmek için sıçan karın ve sırt derisinde hazırlanan fleplerin kontraksiyon tavırları incelendi. Bunun için toplam 42 adet erkek Sprague-Dawley sıçanı 4 gruba ayrıldı. 11 tanesinde tek pediküllü karın flebi, 11 tanesinde çift pediküllü karın flebi, 10 tanesinde tek pediküllü sırt flebi ve 10 tanesinde de çift pediküllü sırt flebi kaldırıldı. Yerlerine sütüre edilen fleplerin 7 gün boyunca günlük fotoğrafları çekilerek hem canlı hem nekrotik dokuların günlük alan hesaplamaları yapıldı.

Elde edilen verilere göre karın flebi gruplarında anlamlı olarak görülen toplam alan kaybının yanında nekrotik dokuların canlı dokulara göre daha hızlı kontrakte olduğu tespit edildi. Sırt flebinde ise anlamlı bir alan kaybı görülmedi.

Sonuç olarak kontraksiyon tavırlarına göre incelendiğinde sırt flebinin karın flebine göre flep fizyolojisi ve viabilite çalışmaları için daha güvenilir bir model olduğu görülmektedir.

Anahtar Kelimeler: Flep kontraksiyonu, sıçan karın flebi, sıçan sırt flebi

ABSTRACT

Flap surgery is a wide field in plastic and reconstructive surgery practice and experimental research is needed to improve surgical success. These research is performed on animals, often rats. Rat is a loose-skinned animal and contraction of skin flaps on rats is an underestimated condition. Besides this variable contraction of survived and necrotic tissues may mislead calculations and results.

Contraction patterns of abdominal and dorsal island skin flaps were investigated to identify this phenomenon. Forty-two male Sprague-Dawley rats were divided into four groups. Eleven abdominal flaps with unilateral pedicles, 11 abdominal flaps with bilateral pedicles, ten dorsal flap with unilateral pedicles and ten dorsal flaps with bilateral pedicles were prepared. The flaps were photographed daily, and total, necrotic and survived areas were calculated separately.

Respect to these daily flap areas, the contraction rates in abdominal flaps were highly significant. The area loss in necrotic tissues were faster than survived areas. Despite abdominal flaps, the contraction was not significant in dorsal flap groups.

In conclusion, the rat dorsal flap is a reliable model for experimental flap research, which is resistant to contraction despite abdominal skin flap model.

Keywords: Flap contraction, rat abdominal flap, rat dorsal flap

İÇİNDEKİLER

sayfa

ÖNSÖZ……..i
ÖZET…….……ii
ABSTRACT…….iii
1. GİRİŞ……1
2. AMAÇ……..……4
3. GENEL BİLGİLER……..…5
3.1. Karın Bölgesi Fleplerinin Damar Anatomisi…….……5
3.2. Karın Flebi…….6
3.3. Sırt Bölgesi Fleplerinin Damar Anatomisi…….……7
3.4. Genişletilmiş Sırt Ada Flebi……..……..8
4. GEREÇ ve YÖNTEM……..11
4.1. Cerrahi Teknik……..…….……12
4.2. Deney Grupları……..……16
4.3. Ölçümler……..…….……..16
5. BULGULAR…….……22
6. TARTIŞMA……..……..29
6.1. Sonuç…….……..35
7. LİTERATÜRLER……..36

1. GİRİŞ

Gelişen anatomi bilgisi sayesinde birden fazla doku bileşeni içeren yeni flepler tanımlanmasına, verici alan morbiditesini en aza indiren yeni flep tasarımları ortaya atılmasına karşın rekonstrüktif cerrahi pratiğinde hala en çok başvurulan silah deri flepleridir. Bu nedenle deri fleplerinin yaşaması, daha güvenli perfüzyona kavuşturulması, belirli koşullarda ortaya çıkan nekroz risklerinin azaltılması için yapılan deneysel araştırmaların sıklığı şaşırtıcı değildir.

Ancak deri flepleri ile ilgili çalışmalar için insandaki fleplerin özelliklerine uyan deneysel flep modelleri gerekmektedir. Bu modeller tekrar edilebilir olmalı, anatomik ve fizyolojik özellikleri değişkenlik göstermemeli, kolay ulaşılabilir ve düşük maliyetli olmalıdır. Fleplerin viabilitesi, perfüzyon özellikleri, kapiller dolaşımdaki değişiklikler, nekroz gelişimi ve benzeri konuların araştırılabilmesi ve bu araştırmaların güvenilir istatistiksel temele oturtulabilmesi için hayvanlarda hazırlanan deri flebi modelleri vazgeçilmezdir (1,2).

İnsan derisine en yakın anatomik özelliklerdeki deri flepleri domuzlarda hazırlanabilmektedir(3). Ancak domuz gibi büyük hayvanlar çok sayıda ve kolay elde edilebilir olmadıkları gibi, anestezi, sterilizasyon ve ameliyathane koşulları açısından da hem kısıtlayıcı hem de pahalı deneklerdir. Bu nedenle en yaygın flep modelleri daha kolay ulaşılabilen, çok sayıdaki denekle çalışma yapılmasına imkan veren, deneysel kullanımı nisbeten kolay olan, maliyeti ucuz ve enfeksiyona dirençli sıçanlar üzerinde tanımlanmıştır.

Bununla birlikte, sıçanın deri anatomisi gevşek yapısı ile insandan farklıdır (4). Yani, insandakinin aksine deri altı derin fasya ve kas fasyası arasındaki fasya bağlantıları sıçanlarda gevşek olduğu için deri üzerinde yapılan cerrahi yaraların iyileşme sırasında derin fasya ve kas planlarından bağımsız olarak hızlı kontraksiyonları ve hatta insan için çok geniş sayılabilecek deri defektlerinin bu kontraksiyon özelliği sayesinde çok hızlı şekilde sekonder iyileşebilmeleri mümkündür. Bu özellik sıçanlarda hazırlanan deri fleplerinin iyileşmesi sırasında doğal olarak gözlenmektedir. Yani sıçanda tanımlanmış birçok deri flebi, iyileşme sırasında insandakine kıyasla hızla kontrakte olmakta ve genellikle 6-7 günlük bir izlem süresi sonunda ilk planlandıkları yüzey alanından daha küçük bir alana sahip olmaktadırlar. Serbest flep tarzında "Hep veya hiç" şeklinde bir yaşam beklentisi gözlenen deneysel flep modellerinde "gözlem sonu total flep alanı"nın küçülmesi bir anlam ifade etmeyebilir. Ancak, flep sağ kalımının araştırıldığı çalışmalarda kural olarak bir bölgesi sabit bir oranda nekroza giden flep modelleri kullanılmakta, bu flep modellerine yapılan değişik farmakolojik ve cerrahi manipülasyonlar sonrasında nekrotik ve canlı alanların oranlaması yapılarak bir sonuca varılmaktadır. Bu nedenle, sıçan deri fleplerindeki görülen kontraksiyon ile %100 sağkalım görülen bir flep bile ameliyat öncesi planlanan boyutundan farklılık göstererek, istatistiksel değişkenlik yaratır. Dahası, nekroza giden dokular canlı dokulardan daha hızlı ve fazla kontrakte oldukları için çalışmadaki hesaplamaları tamamen bozabilirler (5).

Flep perfüzyonu ve sağkalımına ilişkin araştırmalarda kullanılan ideal flep modelleri sabit bir bölgede, sabit nekroz gösteren, tutarlı dolaşım paternine sahip flep modelleridir. Sabit nekroz alanının bulunması çeşitli tedavilerin etkilerini takip etmeyi kolaylaştıran çok önemli bir noktadır. Sıçan modelleri içinde en çok kullanılanıları Finseth ve Cutting'in tanımladığı karın flebi (6) ve

Mc Farlane'nin tanımladığı sırt flepleridir (7). Tanımlanmış olan sabit parsiyel nekrozlu bu flep modellerinde 5-7 günlük takip süresi sonunda hesaplamayı etkileyen en büyük sorun flep kontraksiyonudur. Bu sorun çeşitli araştırmacılar tarafından da gündeme getirilmiştir (5,8,9).

2. AMAÇ

Sıçan araştırmacılara sağladığı birçok avantaj nedeniyle çok değerli bir denektir. Bu nedenle flep araştırmalarında da çok yaygın kullanılması şaşırtıcı değildir. Bu değerli denek üzerinde yapılan flep araştırmalarında sonuçları ciddi anlamda etkileyebilen kontraksiyon değişkeninin hesaba katılarak bir çözüm üretilmesi önem taşımaktadır. Bu amaçla, karın flebi modelinde kontraksiyon tavrını dikkate alarak hesaplamaları düzeltmeye çalışan matematiksel bir formül planlaması bile önerilmiştir (8).

Deneysel araştırmaların çok büyük bir bölümünde flep kontraksiyonları karın flebi modellerine odaklı olarak ele alınmıştır. Bununla birlikte, sırt bölgesinden hazırlanan flep modellerinde kontraksiyon tavrı tam olarak bilinmemektedir. Sırt derisi karın derisine göre daha kalındır ve pannikulus karnosus kasına daha az yapışıktır (4). Bu özellikleri nedeniyle, sırt bölgesinden hazırlanan fleplerin kontraksiyon özellikleri karın bölgesi fleplerinden farklı olabilir.

Çalışmamızda sıçanların Karın ve sırt bölgelerinden hazırlanan, anatomik ve fizyolojik açılardan birbirine çok benzeyen iki deri flebi modeli üzerinde kıyaslama yapılarak deri fleplerinin kontraksiyonlarının hesaplamalar üzerindeki etkileri incelendi ve bu tür çalışmalarda daha az veri sapması ile kullanılabilecek flep veya veri düzeltme modeli araştırıldı.

3. GENEL BİLGİLER

3.1. Karın Bölgesi Fleplerinin Damar Anatomisi

Sıçan karın derisinden hazırlanan flepler, gerek damarlara ve sinirlere olan kolay erişim, gerekse de besleyici damarların mikrocerrahiye yatkın olmasından dolayı araştırmalarda sıklıkla kullanılan modeller olmuşlardır (2,10).

Sıçan karın ve göğüs ön bölgesi derisi 4 ana sistemden beslenir. En sık kullanılan ve en geniş alanı besleyen yüzeyel epigastrik damarlardır. Yüzeyel epigastrik damarlar femoral damarlardan köken alır ve kasık yağ yastıkçığı içinde seyrederken lateral ve medial olmak üzere iki dala ayrılır. Femoral damarlardan ayrıldıkları bölgede yüzeyel epigastrik arterin çapı 0,6 mm, yüzeyel epigastrik venin çapı ise 0,8-1 mm'dir. Karın derisinin kranial bölümünü aksiller sistemden köken alan uzun torasik arter besler. Uzun torasik arterin çapı 0,4-0,5 mm iken uzun torasik venin çapı 0,5-0,6 mm'dir. Karın derisinin orta bölümü ise orta hattın her iki yanında bulunan rektus abdominis kasının perforatörlerinden kanlanır. Lateral torasik arter ise karın derisinin latero-kranial bölgesini kanlandırır (4).

Karın derisinin duyusunu 4. torasik ile 6. sakral arası sinirlerin lateral kutanöz dalları alır. Ayrıca yüzeyel epigastrik damarlada eşlik eden ve safen sinirin dalı olan inferior epigastrik sinir de karın derisi kaudalinden duyu alır (4) (Şekil-1).

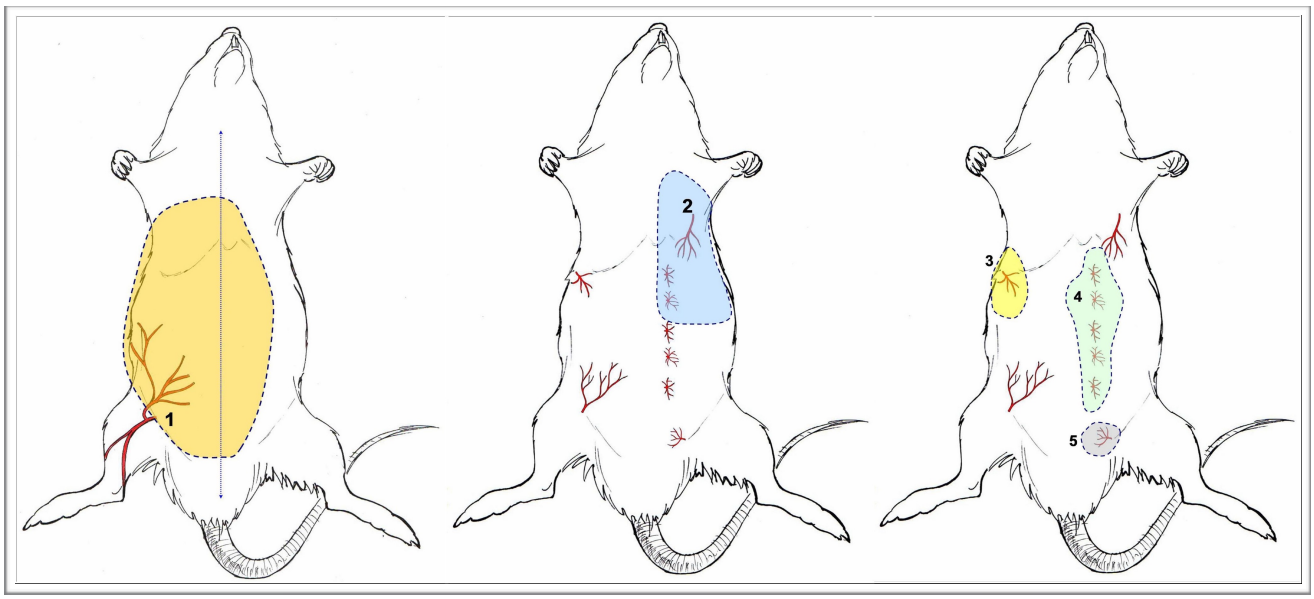

Şekil.1 Sıçanda karın ve göğüs bölgesi derisinin kanlanması. 1-Yüzeyel epigastrik arter, 2-Uzun torasik arter, 3-Lateral torasik arter, 4-Rektus abdominis perforatörleri, 5-Derin inferior epigastrik arter.
(Bayramiçli M. Deneysel Mikrocerrahi, Temel Araştırma, Doku ve Organ Nakli Modelleri, İstanbul 2005; sayfa 466, resim-1, Dr. Mehmet Bayramiçli'nin izni ile kullanılmıştır.)

3.2. Karın Flebi

Karın flebi 1978 yılında Finseth ve Cutting tarafından tanımlanmıştır (6). Finseth ve Cutting orijinal makalelerinde deri mikrosirkülasyonu ve geciktirme fenomeni araştırmaları için kullanılan random pattern deri fleplerinin güvenli sonuçlar vermediğini ve bu araştırmalar için arteriel, venöz ve nöral değişkenlerin ayrı ayrı incelenebileceği bir modele olan gereksinimi vurgulamışlardır. Buradan yola çıkarak tek taraflı yüzeyel epigastrik damarların korunmasıyla sabit bir nekroz alanı olan, tekrarlanabilir, aksiyel pattern bir deri ada flebi modeli olarak karın flebini önermişlerdir. Flep modelinde pedikülü bağlanan karın derisi yarımının dolaşımını pediküllü yarımdan random pattern olarak alır. Pedikülsüz tarafta sabit oranda bir

nekroz bölgesi görülür. Araştırıcılar da gerek bağlanan pedikülün arter, ven ya da sinirine yapılan maniplasyonlar gerekse de flebe yapılan diğer müdahaleler ile canlı alanı arttırmanın yollarını aramışlardır. Eğer her iki tarafının pedikülü de sağlam bırakılırsa, tüm karın duvarı nekroz olmadan iyileşecektir.

Flebin sınırlarını kranialde kosta kavsi, kaudalde pubis, laterallerde de aksiller çizgiler oluşturur. Orijinal makalede flep boyutları yaklaşık olarak 9x9 cm olarak verilmiştir.

Orijinal makalede sabit olarak ifade edilmesine rağmen karın flebinin distal bölgesindeki nekroz alanı çeşitli çalışmalarda değişik olarak bulunmuştur. Bunu engellemek için Padubidri ve Browne 1997 yılında yaptıkları çalışmada kaldırdıkları karın fleplerinin bir kısmında yüzeyel epigastik damarların hem lateral hem de medial dalını, bir kısmında ise sadece medial dalını korumuşlar; her iki dal korunduğunda flebin canlı kısmını %86,24, sadece medial dal korunduğunda ise % 69,72 olarak belirtmişlerdir. Yazarlar bu modifiye flep modeli sayesinde daha tahmin edilebilir ve sabit bir nekroz alanı elde edileceğini belirtmişlerdir (11).

3.3. Sırt Bölgesi Fleplerinin Damar Anatomisi

Sıçanın sırt derisi üzerinde tanımlanan flepler de uzun yıllardır araştırıcılar tarafından kullanılmaktadır. Sırt derisi üzerindeki ilk flep 1965 yılında McFarlane ve arkadaşları tarafından tanımlanmıştır (7). Random pattern beslenmesi olan bu flepten yıllar sonra Syed ve arkadaşları 1992 yılında sırt bölgesinde aksiyel dolaşım paternine sahip ilk flep olan “Böğür flebi”ni tanımlanmışlardır (12). Bu flep daha sonra sırt bölgesinde tanımlanan birçok flebe öncülük etmiştir.

Sıçanda sırt derisinin beslenmesi temel olarak üç kaynaktan gerçekleşir. Kranyalde aksiller arterden çıkan lateral torasik arterin dorsal dalı, kaudalde aorttan çıkan iliolomber arterin iliak dalı, orta kısımda ise posterior interkostal arterler sırt dolaşımını sağlarlar. Bunların dışında skapula üzerinde subskapuler ve sirkumfleks skapuler arterlerin dalları, gluteal bölgede ise femoral arterden gelen biseps femoris kas perforatörü de dolaşıma katkı sağlar.

İliolomber arter, renal arterin distalinde abdominal aortadan çıkar. Laterale doğru ilerledikten sonra psoas kasının lateral sınırında dallanarak iliak ve lomber arterleri oluşturur. Lomber arter karın arka duvarına dağılırken iliak dal ise lateroposteriora doğru ilerleyerek inguinal ligamanın lateralinden karın boşluğunu terkeder ve sırta döner. Burada pannikulus karnosus kası altında anterior ve posterior dallarına ayrılarak sırt ve böğür derisini besler (4) (Şekil 2).

3.4. Genişletilmiş Sırt Ada Flebi

Yang ve Morris tarafından 1999 yılında tanımlanmıştır (13). Yazarlar McFarlane flebinin ardından birçok araştırıcının sıçan sırtında değişik random pattern flepler tanımladığını, fakat bu fleplerin aralarında mevcut tutarsızlıklar yüzünden sonuçların sağlıklı olmadığından bahsetmişlerdir. Ayrıca sırtta daha önce tanımlanan üç ayrı aksiyel pattern flep olduğunu fakat bu modellerin hem çoklu anjiyozom içeren flepler olmadığı hem de tutarlı nekroz alanları göstermediğini ifade ederek deneysel çalışmalarda yaygın kullanım alanı bulamadıklarından bahsetmişlerdir.

Bu kısıtlamaları ortadan kaldırmak için sıçan sırtını besleyen damarların anjiografik incelemesini yapmışlar ve bu çalışmalardan yola çıkarak sırt derisinin her iki tarafını da içeren bir flep modeli önermişlerdir.

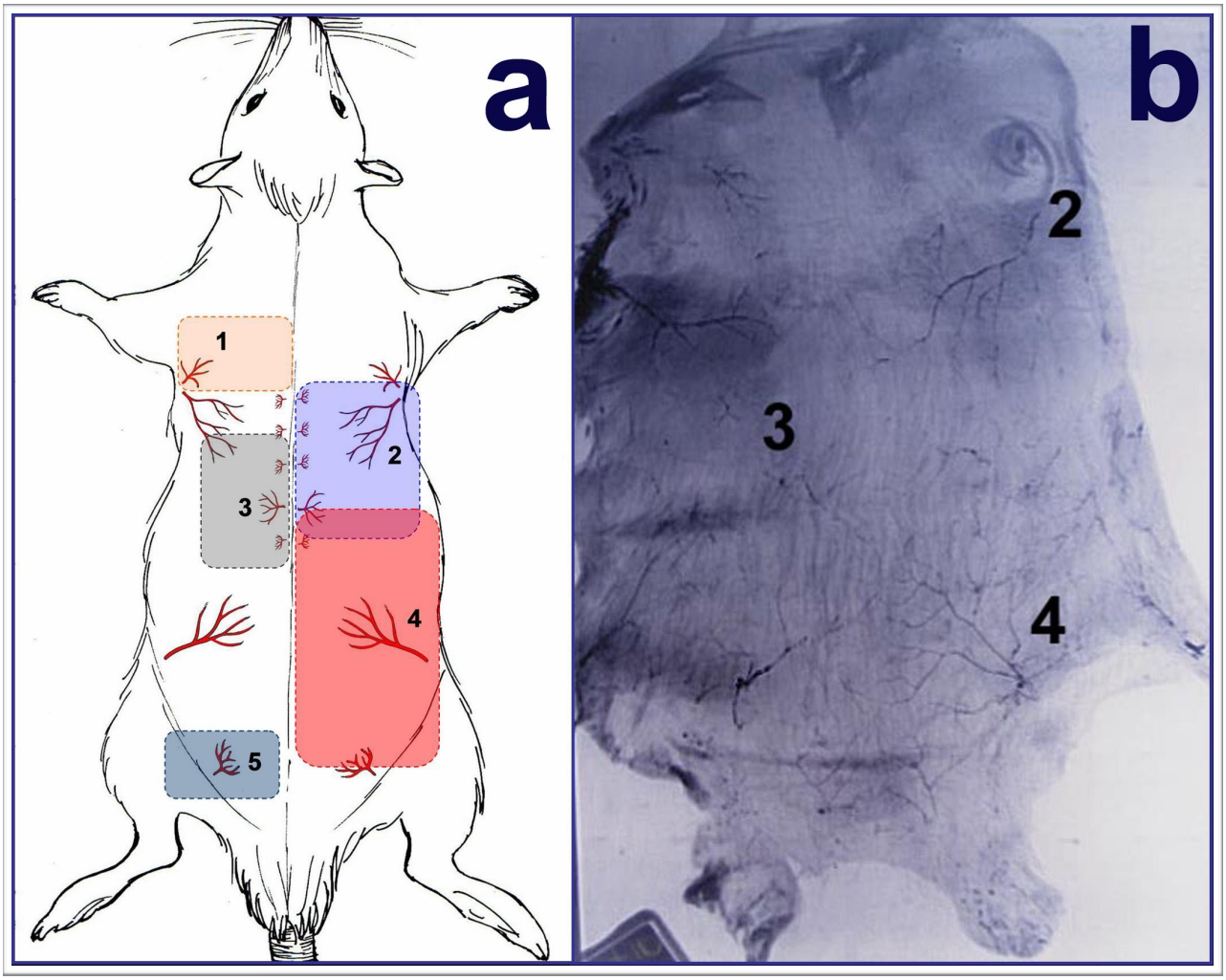

Şekil 2. Sırt derisinin kanlanması. 1-Subskapuler arter, 2-Lateral torasik arterin dorsal dalı, 3-Posterior interkostal arterler, 4-İliolomber arterin iliak dalı, 5-Biseps femoris kas perforatörü
(Bayramiçli M. Deneysel Mikrocerrahi, Temel Araştırma, Doku ve Organ Nakli Modelleri, İstanbul 2005; sayfa 452, resim-1, Dr. Mehmet Bayramiçli'nin izni ile kullanılmıştır.)

Modelin sınırları kranyalde skapula alt ucu, kaudalde iliak krestin 2 cm aşağısı, ve laterallerde de aksiller çizgiler olarak belirtilmiştir. Flebin pedikülü tek taraflı iliolomber arterin iliak dalıdır. Bu aynı zamanda Syed ve arkadaşlarının Böğür flebinin de pedikülüdür.

Belirtilen sınırlarla planlanan bir flep 500-550 gramlık sıçanlarda yaklaşık 9x8 cm boyutlarındadır. Flebin distal kısmında nekroz görülür. Orijinal makalede nekroz oranı %29,5 olarak verilmiştir. Anatomik açıdan karın flebinin sırttaki benzeri olma özelliği nedeniyle çalışmamızda bu flep modeli kullanılmıştır.

4. GEREÇ VE YÖNTEM

Çalışma Marmara Üniversitesi Deney Hayvanları Etik Kurulu onayı ile, Deney Hayvanları Uygulama ve Araştırma Merkezi'nde gerçekleştirildi. Çalışmada ağırlıkları 250-300 gram arasında değişen Sprague Dawley tipi 42 adet erkek sıçan kullanıldı. Dişi sıçanların hormonal siklusu esnasında flep sağkalımını ve kontraksiyonunu etkileyebilecek değişiklikler yaşaması sebebiyle çalışmada sadece erkek sıçanlar kullanıldı (14,15). Tüm hayvanlar standart çevre şartları sağlanacak şekilde oda şartlarında barındırıldı. Hayvanlar standart sıçan yemi ve musluk suyu ile beslendi. Herhangi bir profilaktik antibiyoterapi uygulanmadı. Çalışma süresince sıçanlar laboratuvarda deney hayvanları için belirlenen koşullarda ve tekli kafeslerde takip edildi. Araştırma sırasında fleplerinde ayrılma görülen sıçanlar çalışma dışı bırakılarak yeni sıçanlar ile araştırma tamamlandı.

4.1. Cerrahi Teknik

Tüm operasyonlar öncesinde, intraperitonel olarak 100 mg/kg Ketamin (Alfamine %10; Ege Vet® 100 mg/ml) ve 10 mg/kg Xylazin (Rompun %2; Bayer®) verilmesi ile anestezi indüksiyon ve idamesi sağlandı. Anestezi derinliği ekstremite çekme yanıtı ile değerlendirildi. Deney devam ederken gerekmesi durumunda uygulanan ilk dozun üçte biri oranı yeniden verilerek anestezinin devamı sağlandı. Cerrahi alan elektrikli makine ile traş edildi. Povidon iodin ile cerrahi saha temizliği yapıldı. Diseksiyon esnasında standart mikrocerrahi aletleri ve binoküler cerrahi lup kullanıldı.

Karın flebi gruplarında Finseth ve Cutting tarafından 1978 yılında tanımlanmış yüzeyel epigastrik arter pediküllü flep modeli kullanıldı (6). Flep planlaması yazarlar tarafından tanımlanan anatomik noktalar esas alınarak yapıldı. Buna göre flebin kranyal kenarı ksifoid, kaudal kenarı ise pubis seviyesinden geçen çizgiler, laterallerde de aksiller çizgiler sınır olarak alındı (Resim-1).

Çizimlerin ardından hayvanlar supin pozisyonda yatırılarak önce kranyal, daha sonra lateral kenar insizyonları yapıldı. Meydana gelen kanamalar el koteri yardımıyla durduruldu. Ardından flep karın duvarı kasları üzerindeki gevşek
plandan, pannikulus karnosus kası flepte kalacak şekilde, kaldırıldı. Bu esnada kanayan rektus perforatörleri de koterize edildi. Kaudal tabanlı bir yarımada flebi elde edildikten sonra 1. grupta, yani tek pedikülü korunacak olan grup, sol yüzeyel epigastrik damarlar 5/0 serbest ipekle bağlanarak kesildi (Resim-2). Sağ yüzeyel epigastrik damarlar ise flep pedikülü olarak diseke edilerek korundu. 2. grup denekleri, yani bilateral pedikülleri korunan

deneklerin ise bilateral olarak yüzeyel epigastrik damarları korundu (Resim-3). Ardından kaudal kenar da insize edildi. Böylece elde edilmiş olan ada flebi tekrar 4/0 keskin ipek sütür ile ile yerine dikildi (Resim-4).

Sırt flebi gruplarında Yang ve Morris tarafından 1999 yılında tanımlanmış olan "Genişletilmiş Sırt Ada Flebi" modeli kullanıldı (13). Flebin sınırları olarak kaudalde anterior iliak çıkıntı seviyesinin 2 cm inferioru, kranyalde skapula alt ucu, her iki yanda da aksiller çizgiler alındı (Resim-5). Flep planlamasının ardından hayvanlar prone pozisyonda yatırılarak kranyal ve lateral insizyonlar yapılarak deri altı gevşek plana inildi. Sırt kasları üzeri gevşek plandan flep kaldırılarak kaudal tabanlı bir yarımada flebi elde edildi. Diseksiyon esnasında görülen kanamalar koterize edilerek durduruldu. Ardından flebin pedikülünü oluşturacak olan sağ iliolomber arterin iliak dalı diseke edilerek korundu. Üçüncü grup, yani tek pediküllü sırt flebi grubunda sol iliolomber arter 5/0 serbest ipek sütür ile bağlanarak kesilirdi (Resim-6). Bilateral pediküllü planlanan dördüncü grupta ise hem sağ hem de sol iliolomber arterin iliak dalı diseke edilerek flep pedikülü olarak korundu (Resim-7). Ardından korunmuş olan pediküllere dikkat edilerek flebin kaudal kenarı da insize edildi. Böylece iliolomber arter pediküllü aksiyel pattern sırt ada flebi elde edilmiş oldu. Takiben flep tekrar 4/0 keskin ipek sütür ile yerine dikildi (Resim-8).

Ameliyat sonunda ise hayvanların flepleri yemesini önlemek için karın flebi gruplarındaki sıçanlara koruyucu yelek giydirildi (16). Tüm deneklere povidon iyodin ile pansuman yapıldı ve flepler kapalı pansumanla takip edildi.

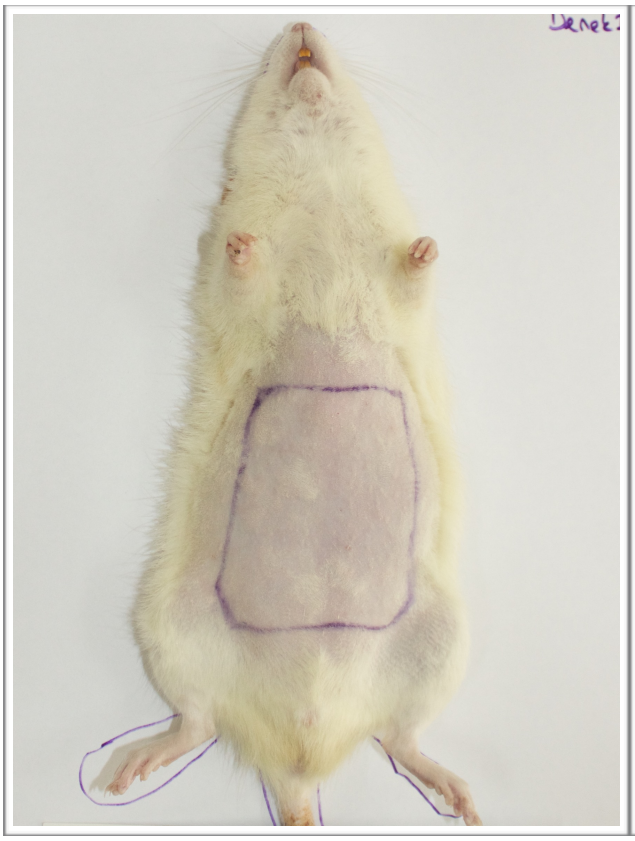

Resim 1. Karın flebinin

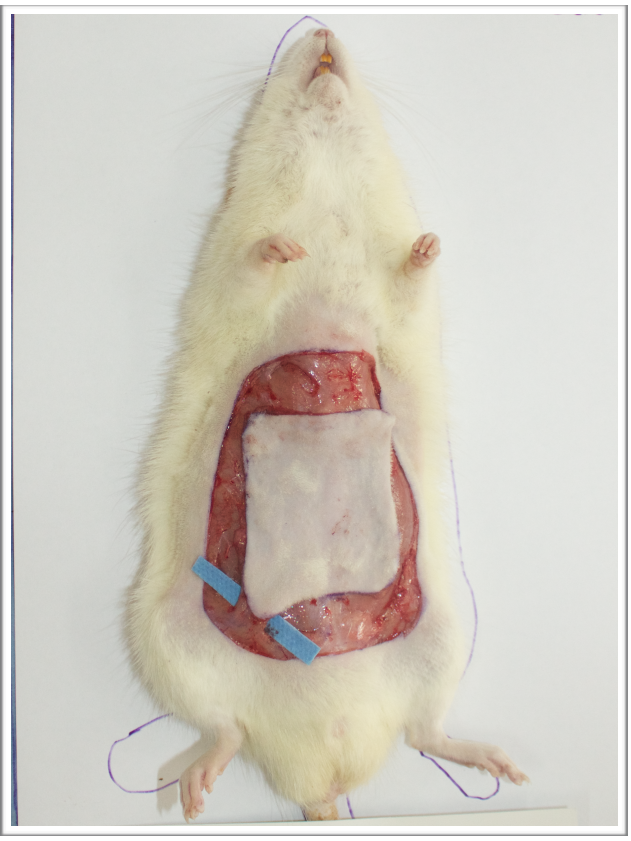

Resim 2. Tek pediküllü karın flebinin hazırlanması



Resim 3. Çift pediküllü karın flebinin hazırlanması



Resim 4. Karın flebi ameliyat sonrası görünümü



Resim 5. Sırt flebinin planlanması

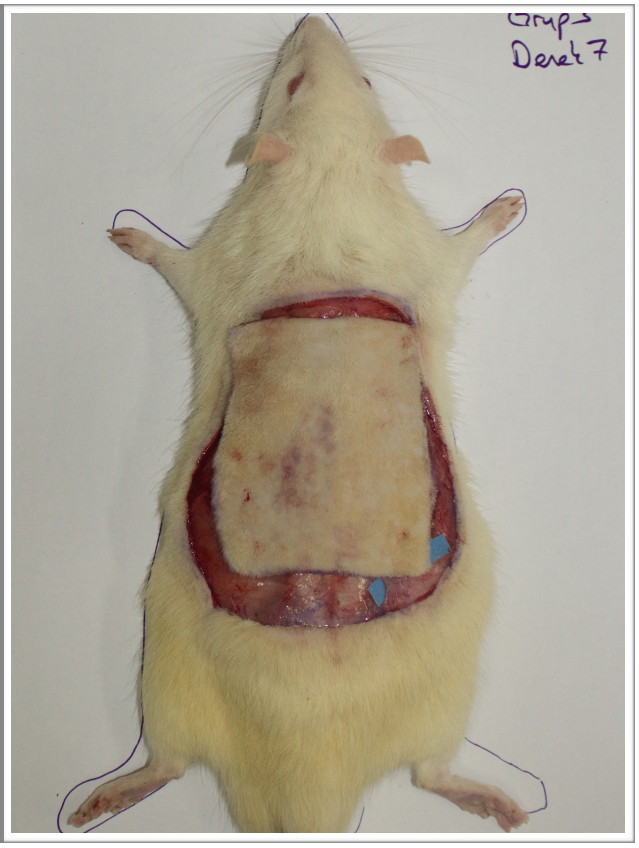

Resim 6. Tek pediküllü sırt flebi



Resim 7. Çift pediküllü sırt flebi



Resim 8. Sırt flebi ameliyat sonrası

4.2. Deney Grupları

Karın gruplarında 11'er, sırt gruplarında ise 10'ar adet sıçan olacak şekilde 4 deney grubu oluşturuldu.

Grup 1 (Tek pediküllü karın flebi grubu): Bu grupta sadece sağ yüzeyel epigastik damarlar korunarak sol taraf bağlandı. Böylece distal kısmı nekroza gidecek karın flepleri hazırlanmış oldu.

Grup 2 (Çift pediküllü karın flebi grubu): Bu grupta her iki yüzeyel epigastrik damarlar da diseke edilerek korundu ve flebe dahil edildi. Bu sayede tamamen canlılığını koruyarak nekrozsuz iyileşecek karın flepleri elde edildi.

Grup 3 (Tek pediküllü sırt flebi grubu): Bu grupta sadece sağ iliolomber damarlar korundu. Soldaki damarlar bağlandı. Böylece distal kısmında nekroz görülecek olan sırt flepleri hazırlandı.

Grup 4 (Çift pediküllü sırt flebi grubu): Bu grupta ise bileteral iliolomber arterler diseke edilerek korundu ve flep beslenmesine katıldı. Böylece tamamen yaşayacak sırt flepleri elde edildi.

4.3. Ölçümler

Tüm hayvanların ameliyat öncesi planlama, ameliyat esnasında flep kaldırılmış halde ve ameliyat sonunda flepler yerine sütüre halde iken fotoğrafları çekildi. İlk gün yapılan bu üç çekimin ardından bir hafta boyunca her gün aynı saatte tüm hayvanlar eter anestezisi ile uyutularak fotoğraf

çekimleri yapldı.

Fotoğraflar Canon EOS 600D dijital fotoğraf makinesi kullanılarak çekildi. Tüm fotoğraflarda aynı makine ayarları kullanıldı. Çekim uzaklığının sabit tutulması için fotoğraf makinesi ile birlikte tripod düzeneği kullanıldı.

Hayvanların yatış posizyonundan doğabilecek hataları engellemek için ilk gün her hayvana özel bir yatış şablonu hazırlandı. Bu şablon ameliyat öncesindeki ilk fotoğraf çekimi esnasında hayvanın bir A4 kağıdı üzerine yatırılması sonrasında yatış şablonunun kağıda çizilmesiyle elde edildi. Takip eden günlerdeki her fotoğraf çekiminde her hayvanın kendisine ait şablon üzerinde yatış pozisyonu verilmesinin ardından fotoğrafı çekildi. Böylece her bir deneğin sabit çekim mesafesinden, sabit fotoğraf makinesi ve ayarlarıyla, sabit yatış pozisyonunda toplam 10 adet fotoğrafı olmuş oldu (Resim 9,10,11,12). Bu fotoğraflar üzerinden GIMP (v:2.8.14, Free Software Foundation, 2007-2014) resim işleme programı kullanılarak alan hesaplamaları yapıldı.

Sonuçların istatistiksel değerlendirilmesi Instat programı (GraphPad Software, Inc. USA) kullanılarak non-parametrik Friedman testi ve Dunn Multiple Comparisons testi ile yapıldı. $p<0,05$ değeri istatistiksel olarak anlamlı kabul edildi.

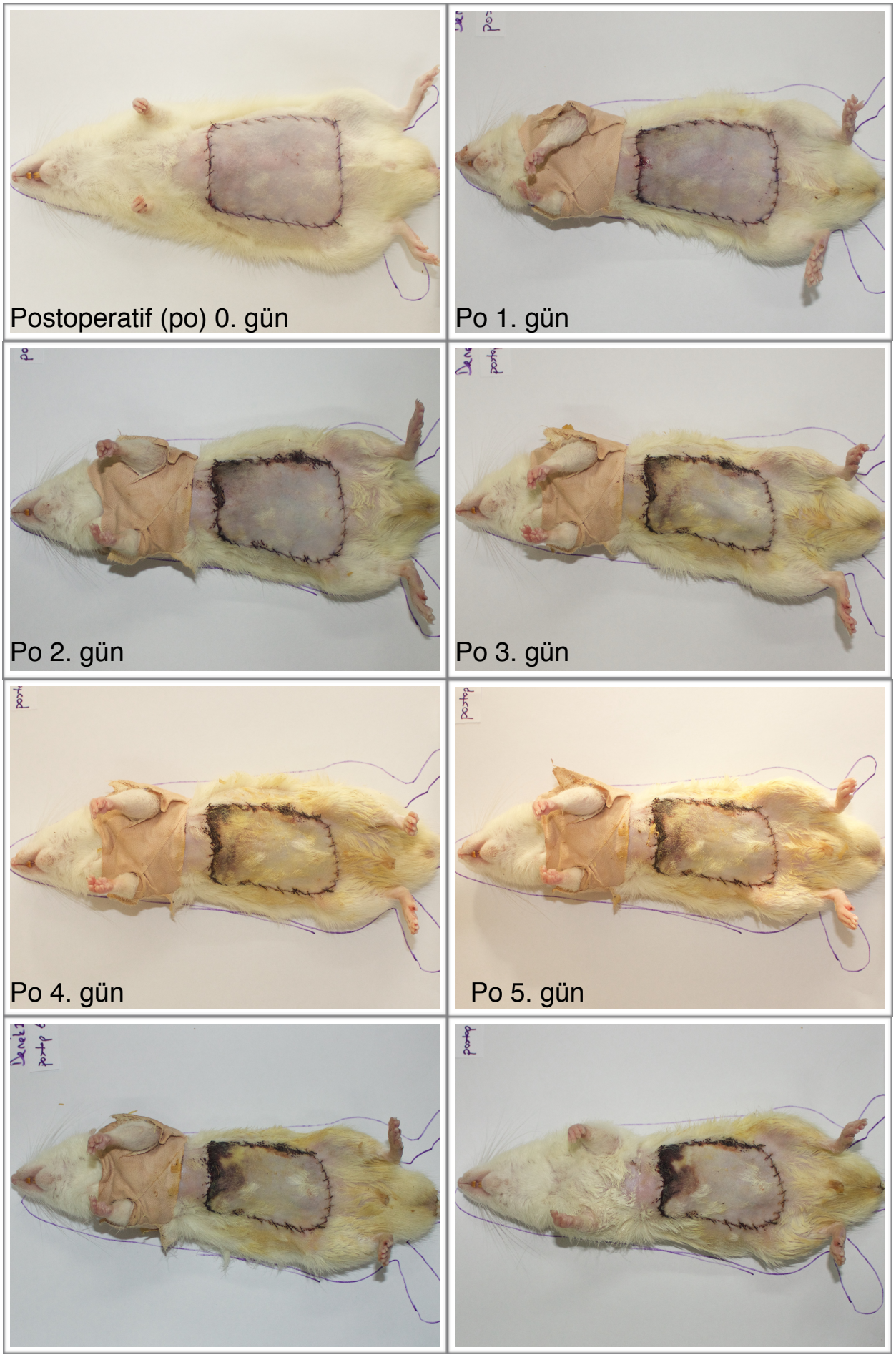

Resim 9. Birinci grup 13. deneğin yedi günlük fotoğrafları

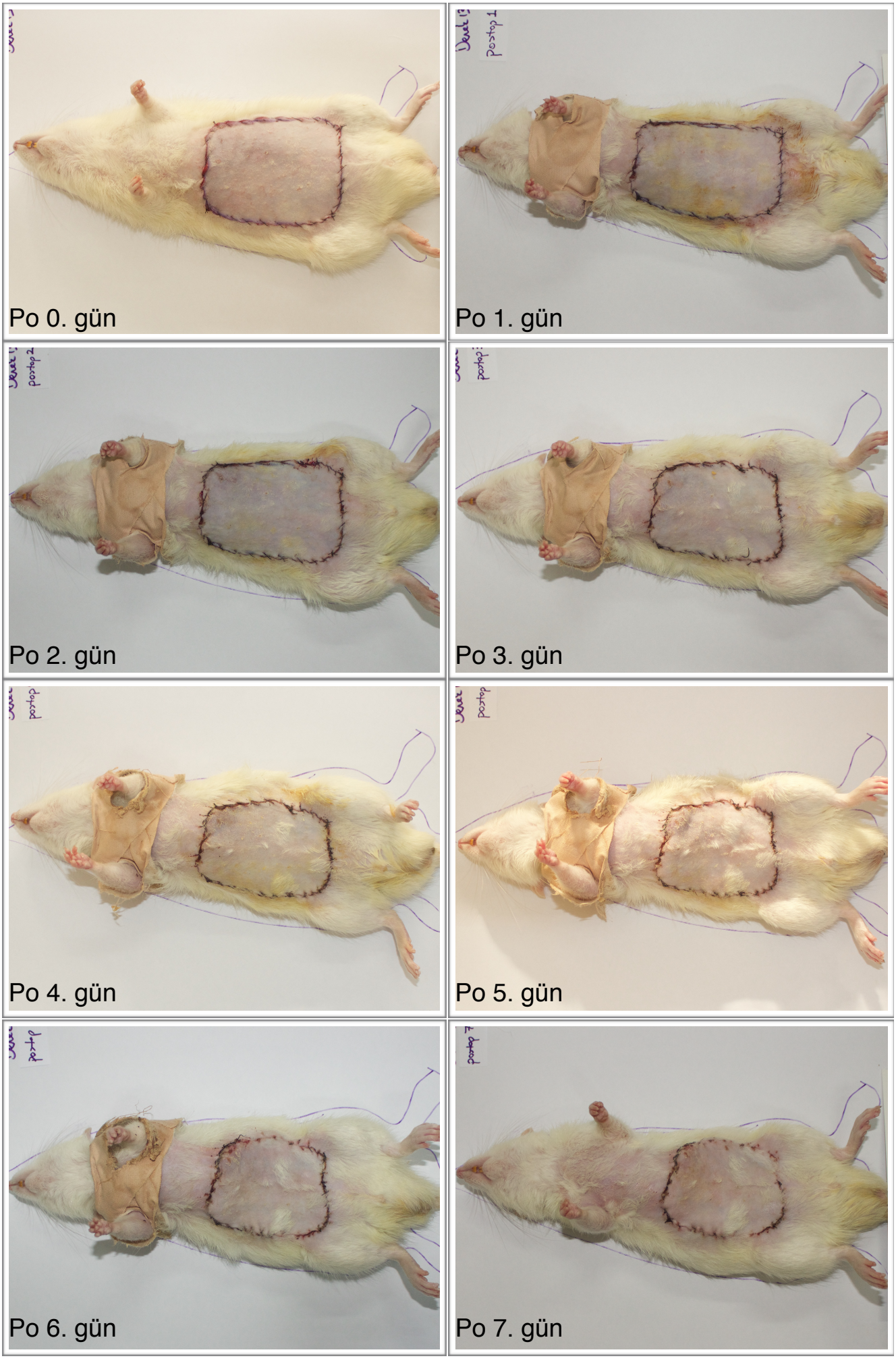

Resim 10. İkinci grup 13. deneğin yedi günlük fotoğrafları

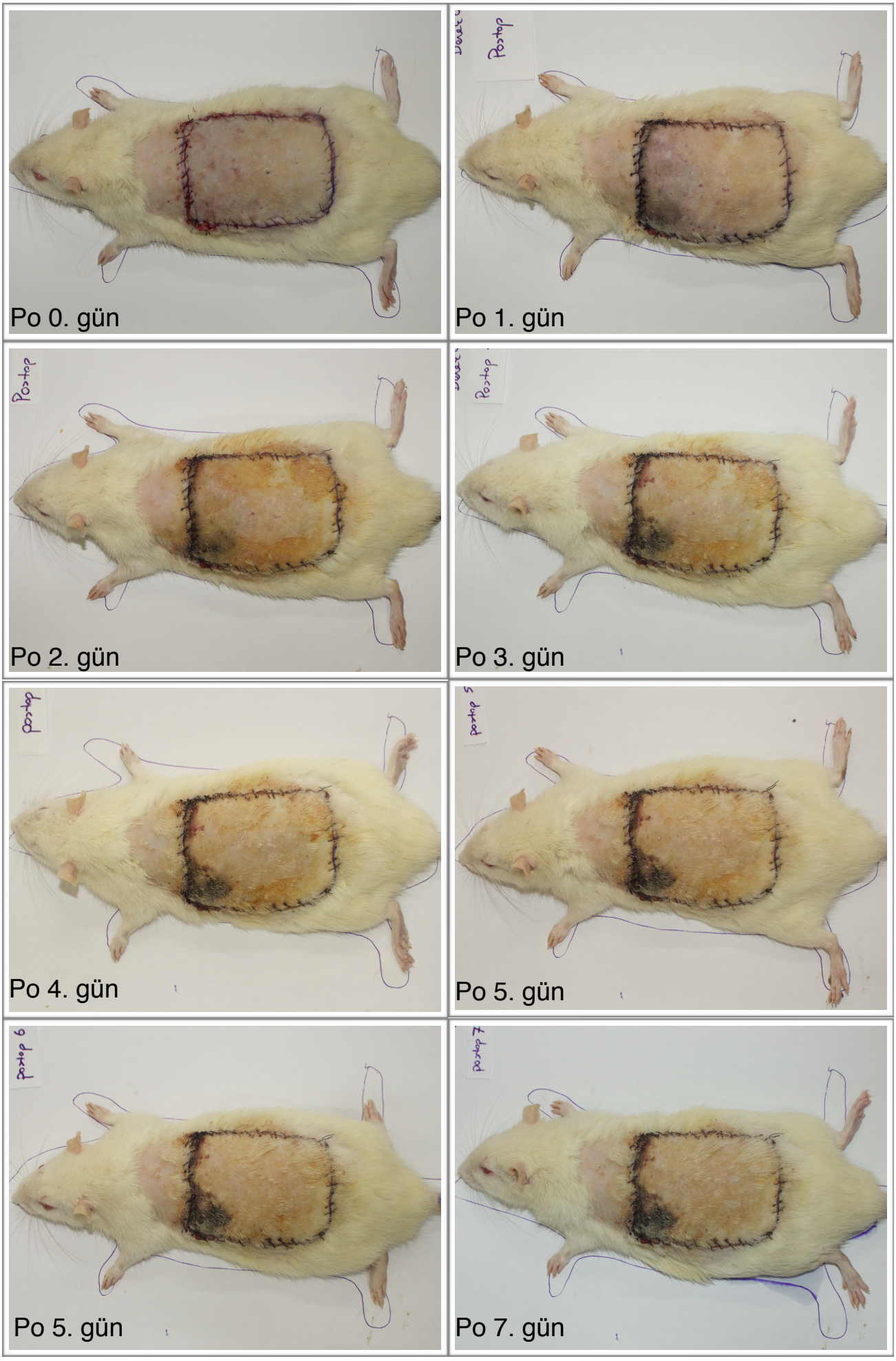

Resim 11. Üçüncü grup 9. deneğin yedi günlük fotoğrafları

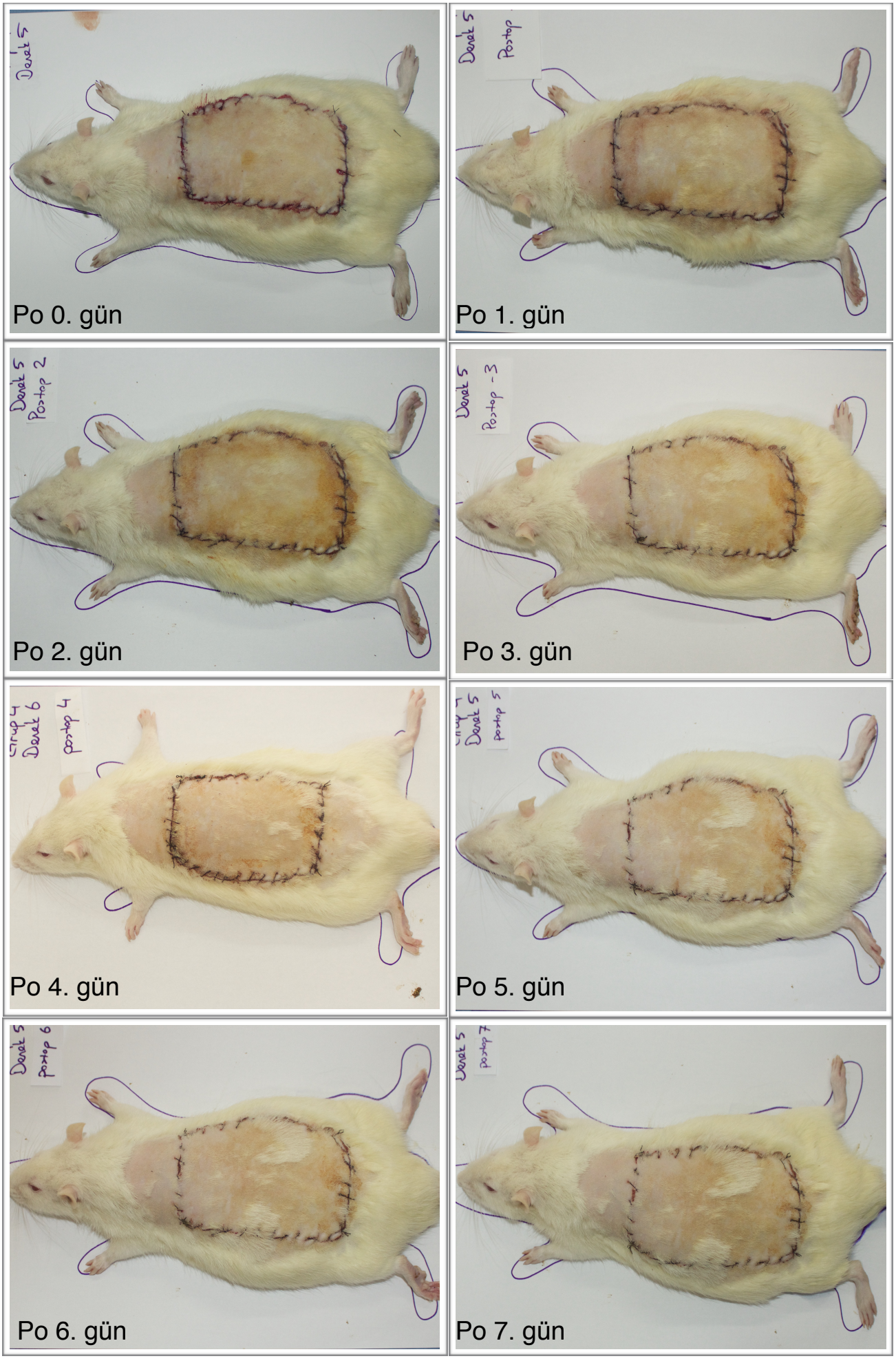

Resim 12. Dördüncü grup 5. deneğin yedi günlük fotoğrafları

5. BULGULAR

Karın flebi gruplarından birinci gruptan üç sıçan, ikinci gruptan ise iki sıçan fleplerini yediği ve erken dönem yara ayrışması olduğu için çalışma dışı bırakıldılar. Yerlerine kullanılan yeni denekler ile çalışma tamamlandı. Sırt flebi gruplarında tüm denekler sorunsuz takip edildi.

Birinci grup, yani tek pediküllü karın flebi grubunda ameliyat öncesi planlanan flep alanı ortalaması 48,66 cm^2 iken flep kaldırıldığı anda bu değer 31,30 cm^2 olarak ölçülmüştür. Primer flep kontraksiyonu olarak adlandırılan bu etkiye göre aradaki fark son derece anlamlıdır ($p<0,001$). Fakat daha sonra flepler yerlerine sütüre edildiklerinde, yani postop 0. günde ortalama flep alanı 45,77 cm^2 olarak ölçülmüştür ki bu değer ameliyat öncesi değere göre anlamlı olarak değişmemiştir ($p>0,05$).

Günlük yapılan flep alanı ölçümleri incelendiğinde karın flebi alanının gün geçtikçe küçüldüğü, yani flebin kontrakte olduğu görülmüştür. Bu kontraksiyon ilk olarak ameliyat sonrası 3. günde ilk değere göre anlamlı boyuta ulaşmıştır. ($p<0,05$). Takip eden günlerde de bu anlamlılık artarak devam etmiştir. Ameliyat sonrası 7. günde ortalama flep alanı 30,62 cm^2 olarak hesaplanmıştır ($p<0,001$).

İlk günlerde nekrotik alanlar canlı alanlardan tam olarak ayırt edilememekteydi. Gün geçtikçe nekroz alanları belirginleşmeye başlamıştır. Fakat nekrotik dokular canlı dokulardan ancak ameliyat sonrası 4. günde tam olarak demarke olmuşlardır. 4,5,6 ve 7, günlerde nekrotik ve canlı dokuların ayrı ayrı alan ölçümleri yapılmıştır.

Bu ölçümlere göre birinci grupta ameliyat sonrası 4. gün ortalama nekroz alanı 9,12 cm^2 iken, bu alan gün geçtikçe kontrakte olarak 7. günde 5,70 cm^2'ye düşmüştür. Aradaki bu fark istatistiksel olarak oldukça anlamlıdır ($p<0,001$). Ameliyat sonrası 7. gün değerlerine göre fleplerdeki ortalama nekroz oranı %18,6'dır.

Canlı flep alanlarının ölçümü de ameliyat sonrası 4. gün 27,24 cm^2 iken 7. günde 24.93 cm^2 olarak hesaplanmıştır. Aradaki bu kontraksiyon farkı da anlamlıdır (Şekil-3).

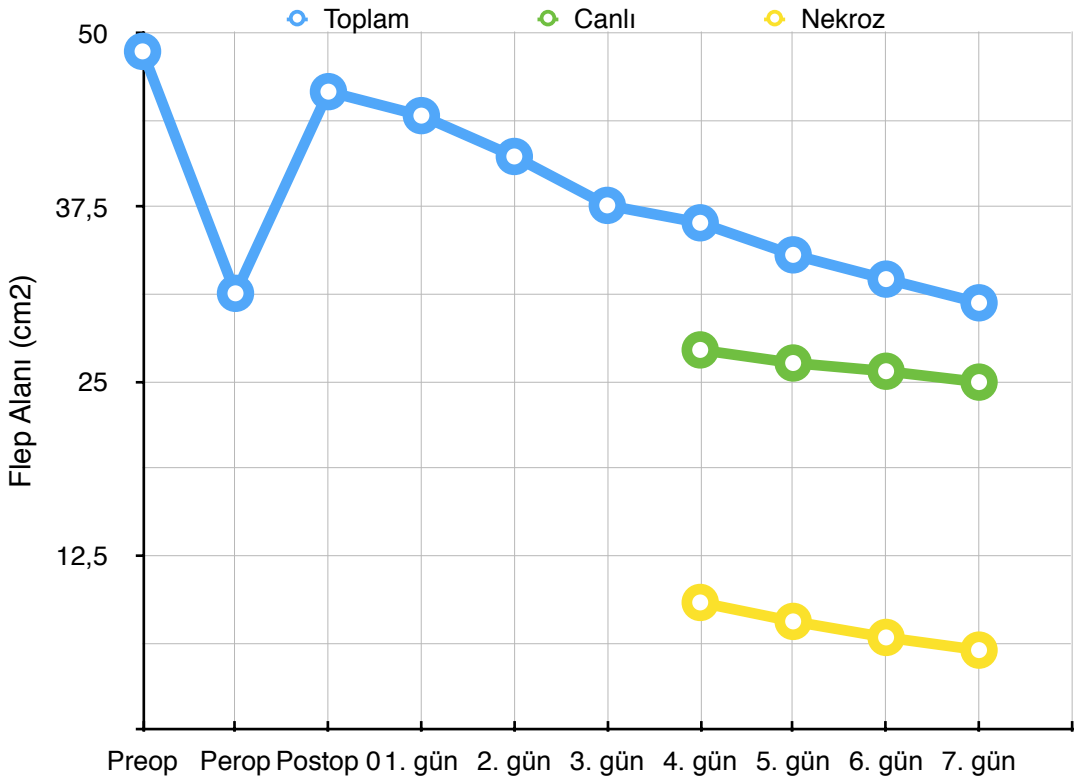

Şekil 3. Birinci grup ortalama flep alanının günlük takibi. 4. günden sonra nekrotik ve canlı alanların değerleri de eklenmiştir. Tüm değerlerde düzenli bir azalma görülmekle birlikte nekroz eğrisinin daha dramatik olması dikkati çekmektedir.

İkinci grup, yani çift pediküle beslenen karın flebi grubunda ameliyat sonrası takiplerde tüm flepler %100 canlılıklarını korumuşlar ve sorunsuz iyileşmişlerdir. Ameliyat öncesi ortalama flep alanı 48,23 cm^2 olarak hesaplanmıştır. Flepler kaldırıldıktan sonra primer flep kontraksiyonu görülmüş ve bu alan 33,61 cm^2'ye düşmüştür. Aradaki bu fark istatistiksel olarak oldukça anlamlıdır ($p<0,001$). Flepler yerine sütüre edildikten sonra, yani postop 0. gün değeri 47,24 cm^2'dir ve bu değer ameliyat öncesine göre anlamlı değişiklik içermez ($p>0,05$).

İkinci grupta da flep kontraksiyonu etkisiyle her gün flep alanında doğrusal bir küçülme görülmüştür. Fakat bu kontraksiyon ameliyat öncesi boyutlarla karşılaştırıldığında ilk olarak ameliyat sonrası 4. günde istatistiksel olarak anlamlı boyuta ulaşmıştır ($p<0,01$). Ameliyat sonrası 7. günde ortalama flep alanı 36,73 cm^2 olup bu değer ameliyat öncesi ve ameliyat sonrası 0. gün değerlerine göre ayrı ayrı ileri derecede anlamlıdır ($p<0,001$), (Şekil-4).

Tek pediküle beslenen ve bir kısmı nekroza giden sırt flebi grubu olan 3. grubun ameliyat öncesi ortalama flep alanı 56,88 cm^2 olarak ölçülmüştür. Flep kaldırıldıktan sonra sırt flebi de bir miktar kontrakte olmuş ve ortalama alan 47,92 cm^2 olarak tespit edilmiştir. Primer flep kontraksiyonunu gösteren bu değer istatistiksel olarak anlamlıdır ($p<0,001$). Yapılan günlük ölçümlerde sırt flebinin de bir miktar kontrakte olmaya meyilli olduğu tespit edilse de bu kontraksiyonun karın flebi modelinden çok daha az olduğu tespit edilmiştir. Yapılan günlük takipler sonucunda ameliyat sonrası 7. gün ortalama flep alanı 53,04 cm^2 olarak bulunmuştur. Ameliyat öncesi değere göre sadece ameliyat

sonrası 7. gün değerinde zayıf bir istatistiksel anlamlılık bulunmuştur. ($p<0,05$).

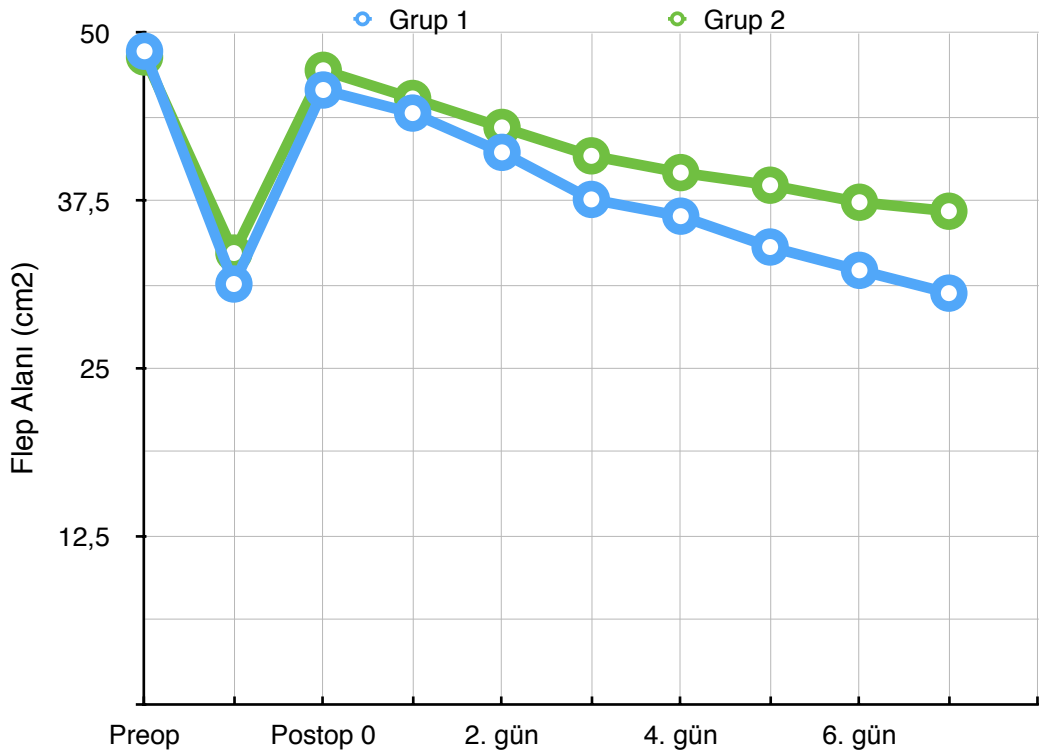

Şekil 4. Birinci ve İkinci grupların ortalama flep alanlarının günlük takibi. Her iki grupta da doğrusal olarak azalma görülmekle birlikte bu azalma 1. grupta daha belirgindir. Nekrotik dokuların daha fazla kontraksiyonu buna sebep gösterilebilir.

Üçüncü grupta görülen nekroz alanına bakıldığında ameliyat sonrası 4. gün ölçülen ortalama nekroz alanı 2,89 cm^2'dir. Bu değer ameliyat sonrası 7. günde ise 2,80 cm^2 olarak ölçülmüştür. Yani üçüncü grup nekroz alanında istatistiksel olarak anlamlı bir değişiklik olmamıştır.

Üçüncü grubun canlı dokularının alanı ameliyat sonrası 4. günde 51,57 cm^2 iken, takip eden günlerde çok az bir küçülme göstererek ameliyat sonrası 7. günde 50,25 cm^2'ye gerilemiştir. Fakat bu küçülme istatistiksel olarak anlamlı boyutta değildir ($p>0,05$), (Şekil-5).

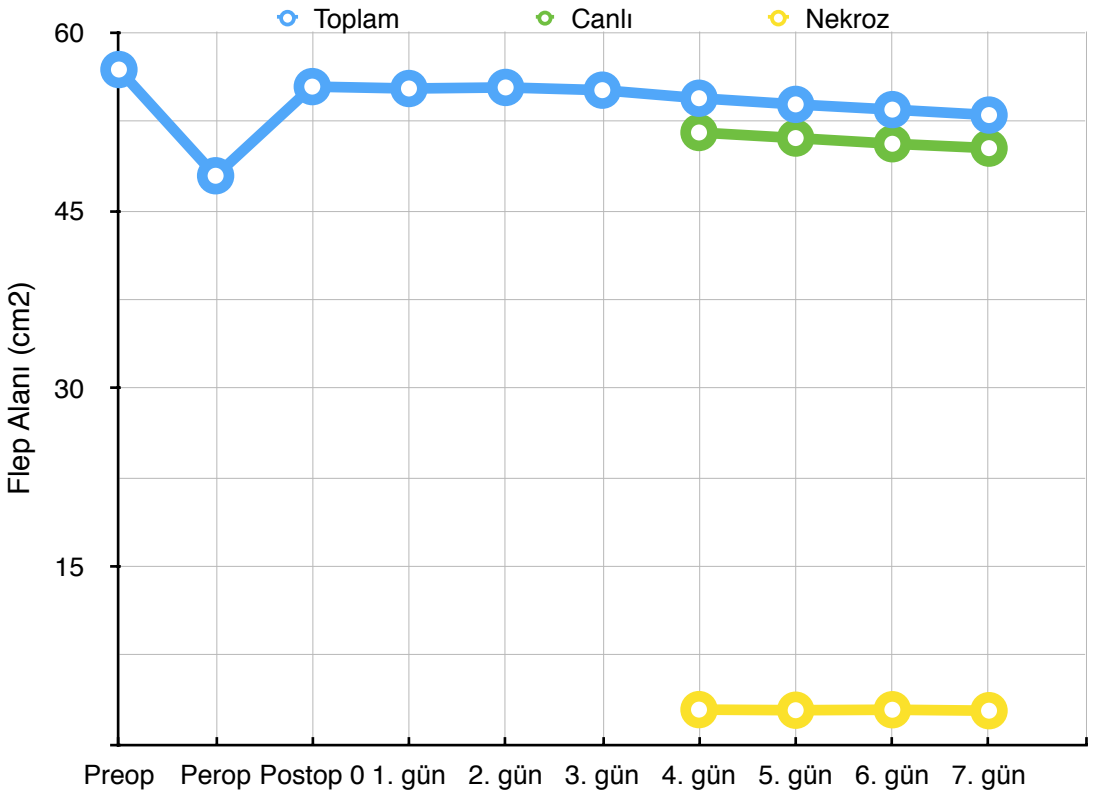

Şekil 5. Üçüncü grup ortalama flep alanlarının günlük takibi görülmektedir. Diğer gruplara göre flep alanındaki azalmanın çok daha yavaş olduğu dikkat çekmektedir.

Dördüncü grup, yani çift pediküle beslenen ve nekroz görülmeyen sırt grubunda tüm flepler sorunsuz bir şekilde iyileşti. Ameliyat öncesi ortalama flep alanı 54,99 cm^2 olarak tespit edildi. Bu alan flep kaldırıldıktan sonra primer flep kontraksiyonu sonucunda 47,45 cm^2'ye düştü. Aradaki bu fark istatistiksel olarak oldukça anlamlıydı ($p<0,001$). Flepler yerlerine sütüre edildikten sonra ise ortalama flep alanı 53,20 olarak ölçüldü. Ameliyat öncesi ölçümle bu değerin arasında anlamlı bir fark bulunmadı ($p>0,05$). Dördüncü grupta da yapılan günlük takipler sonucunda çok az bir kontraksiyona meyil olduğu tespit edildi. Ameliyat sonrası 7. gün ölçümlerinde ortalama flep alanı 52,43 cm^2 olarak tespit edildi. Bu küçük değişiklik istatistiksel olarak anlamlı değildi ($p>0,05$), (Şekil-6).

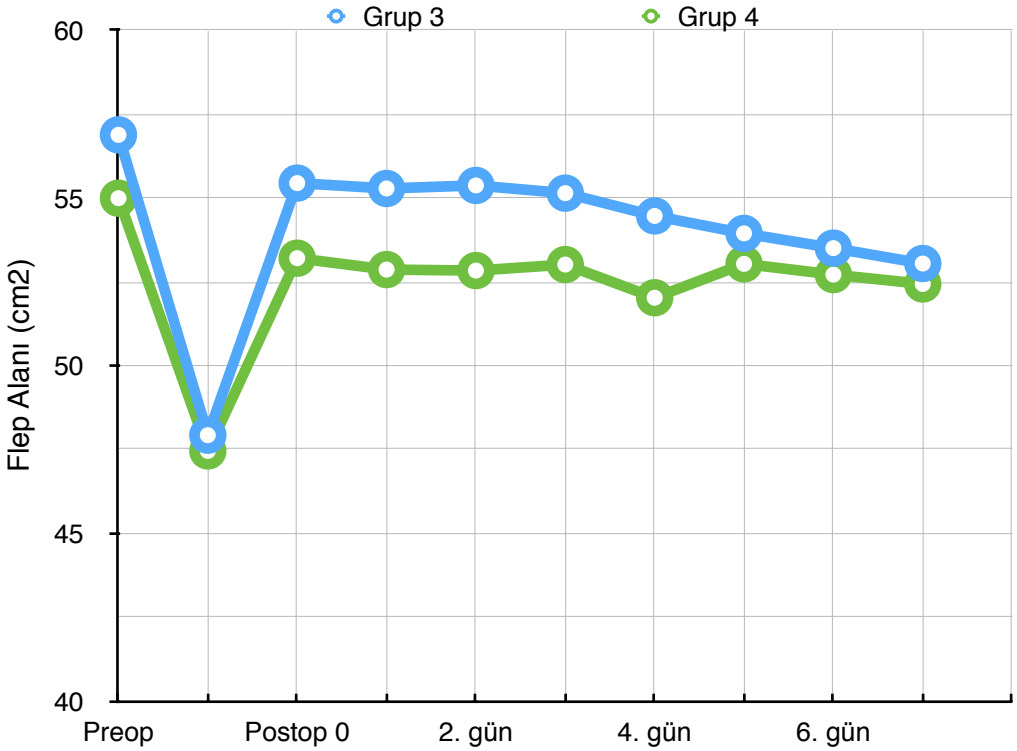

Şekil 6. Üçüncü ve dördüncü grupların ortalama flep alanlarının günlük takibi. Her iki grupta da kayda değer bir azalma görülmemiştir.

Karın flebi gruplarında 7. gün sonunda yapılan ölçümlere göre ileri derecede anlamlı olduğu görülen alan kaybına karşılık sırt flebi gruplarında bu görülmemiştir. Hem canlı hem de nekrotik dokuların aşırı biçimde kontrakte olduğu karın flebine karşılık sırt flebinde görülen kontraksiyon anlamlı değildir. Bu sonuçlara göre sırt flebinin karın flebi gibi kontrakte olmadığı görülebilir (Şekil-7, Tablo-1).

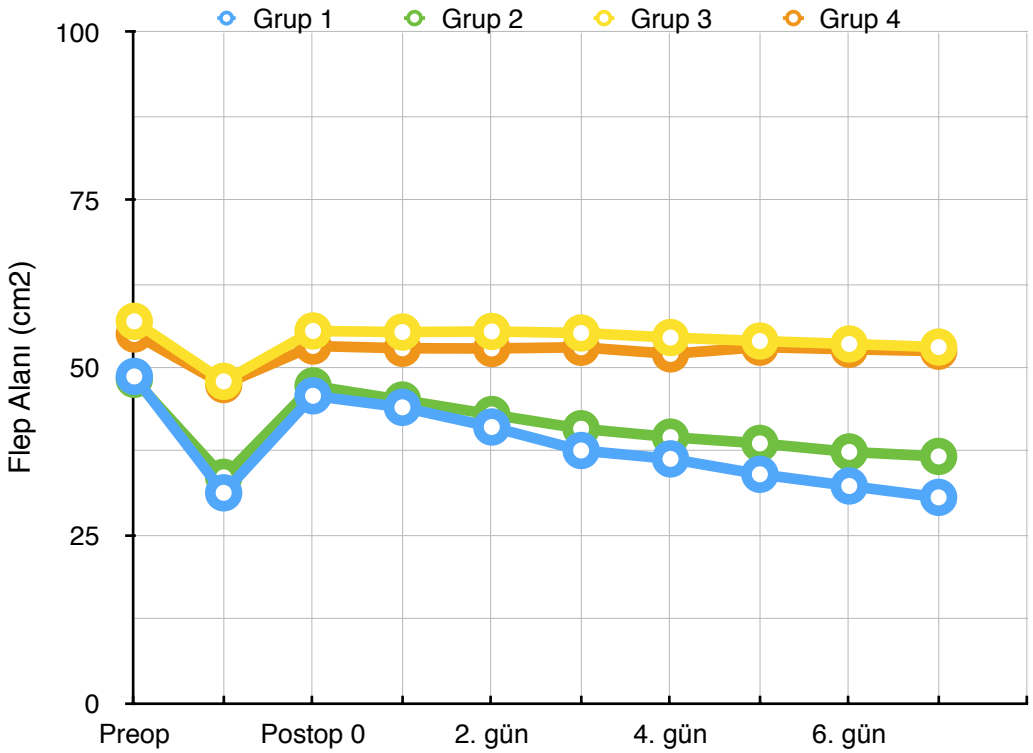

Şekil 7. Tüm grupların ortalama flep alanları görülmektedir. 1. ve 2. gruplarda görülen doğrusal azalma sırt flebi gruplarında görülmemiştir. Bu da sırt flebinin kontraksiyona karın flebine göre daha dirençli olmasıyla yorumlanabilir.

	GRUP 1	GRUP 2	GRUP 3	GRUP 4
Preop Planlama	48,66	48,23	56,88	54,99
Perop	31,30	33,61	47,92	47,45
Postop 0	45,77	47,24	55,44	53,20
Postop 1	44,05	45,14	55,28	52,86
Postop 2	41,12	42,98	55,37	52,83
Postop 3	37,61	40,86	55,14	53,01
Postop 4	36,36	39,61	54,46	52,02
Postop 5	34,06	38,67	53,94	53,03
Postop 6	32,32	37,40	53,50	52,71
Postop 7	30,62	36,73	53,04	52,43

Tablo.1 Tüm fleplerin santimetrekare cinsinden günlük alan ölçümleri. Peroperatif değer primer kontraksiyonla yorumlanabilir.

6. TARTIŞMA

Flep fizyolojisi ile ilgili yapılan araştırmalar plastik ve rekonstrüktif cerrahi pratiğinde olukça önemli bir yer tutmaktadır. Aslında bu araştırmaların büyük çoğunluğunda ortak amaç “Flep sağ kalımını nasıl arttırabiliriz?” sorusuna cevap aramaktır. Literatürde bu konuyu araştıran yüzlerce çalışmaya rastlamak mümkündür. Araştırıcılar hayvanlarda tanımlanan flep modellerine çeşitli manipülasyonlar uygulamakta, böylece insanlarda yapılan flep cerrahisini geliştirmeyi amaçlamaktadırlar.

Bu bağlamda hayvanlar üzerinde tanımlanmış deneysel flep modelleri gerekmektedir. İdeal deneysel flep modelinin özeliklerini inceleyecek olursak; bu model ucuz olmalıdır, zahmetsizce hazırlanabilmelidir, çok sayıda tekrar edilebilmelidir ve her defasında bize tutarlı sonuçlar verebilmelidir. Ayrıca eğer deri dolaşım fizyolojisi inceleniyor ve sağ kalımı arttırma üzerine çalışmalar yapılıyorsa bu flep modellerinde belirli bir bölgenin hep aynı oranda nekroza gitmesi gerekli bir özelliktir. Çünkü bu tür bir flepte kan dolaşımının yeterli, yetersiz ve sınırda olduğu üç farklı perfüzyon zonu bulunur. Bu sayede flep üzerinde yapılan manipulasyonların bu farklı perfüzyon bölgelerine etkisini araştırmak kolaylaşır.

İnsan deri fizyolojisine en yakın hayvan domuz olmakla birlikte domuz gibi büyük hayvanlar üzerinde yapılacak deneyler, deneklerin sayıca azlığı nedeniyle istatistiksel açıdan yetersiz, pahalı ve teknik açıdan zahmetli olacaktır (3). Yukarıda sayılan tüm bu avantajları bünyesinde barındırdığı için literatürdeki birçok çalışma sıçanlar üzerinde yapılmıştır.

Ancak, sıçan derisi insana göre önemli farklılıklar gösterir (4). Örnek olarak sıçanda deri altı dokusu oldukça incedir, deri altında tüm vücudu saran pannikulus karnosus kası bulunur. Sıçan gevşek derili bir hayvandır, bu nedenle sıçanda hazırlanan flepler insandakilerden farklı olarak hızla kontrakte olurlar. Tüm bu değişkenler yapılacak çalışmaların sonuçlarını ve buradan çıkartılan yorumları yanlış yönde etkileyebilir.

Sıçan deri fleplerinin kontraksiyon sorununa çeşitli araştırıcılar tarafından değinilmiştir (4,5,8,9). Bayramiçli ve arkadaşları tarafından 1998 yılında yapılan çalışmada ilk önce “tamamen canlı” ve “tamamen nekrotik” karın flepleri hazırlanmış, 7 günlük takip süresinin ardından hem canlı hem de nekrotik fleplerin anlamlı derecede kontrakte olduğu tespit edilmiştir. Fakat nekrotik fleplerin canlı olanlara göre neredeyse iki kat fazla kontrakte olduğu görülmüştür. Çalışmanın ikinci ayağında ise kısmen nekroza giden karın flepleri hazırlanmış, yedi günlük takip süresinin ardından bu fleplerin pedikülsüz yarımlarının anlamlı olarak daha fazla kontrakte olduğu bulunmuştur. Ayrıca çalışmada denerve edilen karın fleplerinin innerve fleplere göre anlamlı olarak daha az kontrakte olduğu tespit edilmiştir (5). Bu konuya başka yazarlar da değinmiştir (17,18).

Yavaş’ın aynı soruna farklı açıdan yaklaşan çalışmasında ise karın flebinde görülen bu kontraksiyon sorununa bir çözüm olarak nekrotik ve canlı dokuların kontrakte olmadan önceki boyutlarını hesaplayacak bir formül önerilmiş ve bu formül yardımıyla canlı ve nekrotik dokuların ayrı oranlarda olan kontraksiyonlarını sabitleyerek deney sonuçlarını yanıltan bu değişkenin önüne geçmek amaçlanmıştır (8). Bu formül Serin tarafından da kullanılmıştır (9).

Sıçan karın fleplerinde kontraksiyonla ortaya çıkan hesaplama sorununu gidermek için Misholy ve arkadaşları ameliyattan bir hafta önce sıçan derisine küçük nokta şeklinde dövmeler yapılarak karın derisini karelere bölmeyi, ardından ameliyat sonrası alan ölçümlerini bu kareler üzerinden yapmayı önermişlerdir (19). Fakat tarife göre 4'er cm2 olan bu kareler kısmen nekroze kısmen de canlı alan içerebileceği için alan hesaplamasına uygun değildir. Ayrıca yapılan dövmenin yarattığı travma etkisiyle flebin sağ kalımı değişiklik gösterebilir.

İyileşen dokuların kontraksiyonu hücresel düzeyde myofibroblastların aktivitesiyle açıklanmıştır (20,21,22). Bunun yanında sıçanın gevşek derili olması, ciltaltı dokusunun ince olması ve pannikulus karnosus kasının etkisi de sıçan derisinin kontraksiyonunu kolaylaştırmaktadır (4).

Sıçan derisinin kontraksiyonu deneysel çalışmaların sonucunu yanıltabilecek bir değişkendir. Fakat pek az çalışmacı bu konuya dikkat çekmiştir. Yapılan çalışmalarda ise sadece karın flebinin kontraksiyon tavırları incelenmiştir. Çalışmamızda sırt flebinin kontraksiyon tavrı da günlük alan ölçümleri yardımıyla tespit edilerek gerek nekroz içeren gerekse de %100 canlı karın ve sırt fleplerinin kontraksiyon tavırları birbirleri ile karşılaştırılmıştır.

Buna göre karın flebinin 7. gün sonunda anlamlı olarak kontrakte olduğu görülmüştür. Bunun yanında 1. grupta mevcut nekroz alanı incelendiğinde nekrotik dokuların canlı dokulardan daha hızlı kontrakte olduğu görülmüştür. Bunu ispatlayan başka bir bulgu da 1. ve 2. grupların ameliyat öncesi alan ortalamaları birbirlerine çok yakınken (48,66 cm^2 - 48,23 cm^2), nekroz içeren birinci grup 7. gün sonunda çok daha fazla kontrakte olmuştur (30,62 cm^2 - 36,72 cm^2). Aradaki bu fark anlamlıdır.

Nekroz içeren 1. grupta 2. gruba göre daha hızlı kontraksiyon görülmesinin bir ispatı da şöyledir. Birinci grupta görülen kontraksiyon ameliyat öncesine göre ilk defa 3. gün istatistiksel olarak anlam kazanmıştır. İkinci gruba bakıldığında ise kontraksiyonun ilk defa ameliyat sonrası 4. gün anlam kazandığı görülmüştür. Aradaki bu fark gruplar arası tek değişken olan nekrotik dokunun canlı dokuya göre daha hızlı kontrakte olmasıyla açıklanabilir.

Literatürde flep fizyolojisi alanında yapılan çalışmalarda genellikle 7. günde flep nekroz alanlarının toplam flep alanına olan yüzdesi kullanılarak değerlendirme yapılır. Sıçan modelleri üzerinde yapılan bu çalışmalarda sıçan derisindeki kontraksiyon karakteristiklerinin farklılıkları hesaba katılmadığı için de, sağlıklı sonuçlardan söz etmek zordur. Çünkü 7. günde yapılan bu oranlama aslında sadece dönemsel bir kesiti ifade eder. Kontrakte olan flep ise dinamik bir süreçten geçmektedir.

Bu konuya çalışmamızdan örnek vermek gerekirse 1. grupta ameliyat sonrası 7. gün görülen nekroz oranı %18,6'dır. Bu oran ameliyat sonrası altıncı gün %20,5, beşinci gün %22,8, dördüncü gün ise %25,1 olarak ölçülmüştür. Buna göre ölçümlerinin ameliyat sonrası 7. gün değil de 5. gün yapan bir araştırmacı aslında tamamen farklı bir sonuç elde edecektir.

Yavaş çalışmasında bu sorunu ortadan kaldırmak ve farklı kontraksiyon oranlarını sabitlemek için bir formül önermiş, formülün sağlamasını kendi deney gruplarında yaptığında hesaplanan ve gerçek değerler arasında anlamlı bir fark olmadığını ifade etmiştir. Aynı formül çalışmamız birinci grubuna sağlama amaçlı uygulandığında formül sonucu elde edilen ameliyat

sonrası 1. gün değeri 49,57 cm^2 olarak hesaplanmıştır. Halbuki çalışma grubumuzun gerçek 1. gün alanı 44,05 cm^2 olup arada anlamlı derecede fark bulunmaktadır.

Sırt flebi gruplarına bakıldığında nekroz içeren 3. grup ve nekroz içermeyen 4. grup günlük flep alanlarının karın flebine göre daha az kontrakte olduğu görülmüştür. Her iki sırt flebi grubunda da çok az miktarda görülen flep kontraksiyonu istatistiksel olarak anlamlı değildir.

Çalışmamızda sadece üçüncü grupta ameliyat öncesi değer ile ameliyat sonrası 7. gün değeri arasında zayıf bir istatistiksel anlamlılık mevcuttur. Yine üçüncü grup ameliyat sonrası ilk gün yapılan ölçüm ile ameliyat sonrası 7. gün ölçümü arasında istatistiksel olarak bir anlamlılık bulunmamıştır. Karın flebi gruplarında bu değişiklik anlamlı boyutta tespit edilmişti.

Çalışmamızda sırt flebinin kontraksiyona karın flebinden daha dayanıklı olduğu tespit edilmiştir. Sırt flebinde kontraksiyon görülmemesi birkaç nedene bağlanabilir. İlk olarak sırt derisi karın derisine göre daha kalın olup yara iyileşmesi esnasında maruz kaldığı kontraksiyon kuvvetlerine daha iyi dayanmış olabilir. Bunun yanında pannikulus karnosus kası karın derisine daha sıkı yapışmaktadır (4).

Nekroz içeren 3. grubun değerleri yorumlandığı zaman ameliyat sonrası 4. günden 7. güne kadar nekrotik dokuların da canlı dokular gibi kontraksiyondan anlamlı derecede etkilenmediği görülmüştür. Bu bulgu yukarıda savunduğumuz kontraksiyonun karın flebi modelinde çalışma sonucunu etkileyebileceği savının sırt flebi için geçerli olmadığını destekler mahiyettedir.

Yine 3. grup incelendiğinde ameliyat sonrası 7. gün görülen nekroz oranı %5,3 olarak tespit edilmiştir. Genişletilmiş sırt ada flebini tarif eden Yang ve Morris, orijinal makalelerinde bu oranı %29,5 olarak vermişlerdir. Çalışmamızda flebi yazarların tarif etmiş olduğu sınırlarla kaldırmamıza rağmen görülen nekroz oranının bu denli değişik olması, bu konuda yapılacak ek çalışmalara ihtiyaç olduğunu göstermektedir. Yapılacak ek çalışmalarla bu flep modeli geliştirilerek, belki kranyel sınırı skapula ucu değil, daha da superiora çekilerek nekroz alanı arttırılabilir.

Karın flebindeki diğer önemli bir handikap da sıçanlarda görülen oto-kannibalizasyondur. Araştırıcıları zaman zaman son derece zor duruma düşüren bu soruna çare bulmak için literatürde sıçana koruyucu yelek giydirilmesi, kesici dişlerin törpülenmesi, tırnakların kesilmesi, flep üzerine acı biber sürülmesi veya bunların birkaçının birden yapılması gibi yöntemler önerilmiştir (16,23,24,25,26,27,28,29). Çalışmamızda da koruyucu yelek giydirilerek sıçanların fleplerini yemeleri engellenmeye çalışılmış ama buna rağmen karın flebi gruplarından 5 sıçan bu nedenle çalışma dışı kalmıştır. Sırt flebi gruplarında ise hiçbir hayvanda böyle bir sorun görülmemiştir. Ayrıca bu yöntemler sıçanı strese sokabilir, kilo kaybı yaratabilir ve çalışma sonuçlarını olumsuz etkileyebilir. Buradan yola çıkarak sırt flebinin takibi ve korunmasının daha kolay olduğu söylenebilir.

6.1. Sonuç

Sonuç olarak tek pediküllü ve nekrotik doku içeren, ve flep fizyolojisi çalışmalarında en sık kullanılan flep olan karın flebi modeli, ameliyattan sonraki günlerde sürekli kontrakte olmaktadır. Dördüncü günden sonra hem nekrotik dokular hem de canlı dokulardaki kontraksiyon oranları istatistiksel olarak anlamlıdır. Ayrıca nekrotik dokular, canlı dokulardan daha fazla kontrakte olmakta ve kontraksiyon oranları arasındaki bu fark çalışma sonuçlarını etkileyerek yanlış çıkarımlar yapılmasına neden olabilecek düzeydedir. Ayrıca karın flepleri ameliyat sonrasında travmaya ve oto-kannibalizasyona çok açıktır ve bunları önlemek için ek önlemler gerekmektedir. Alınacak bu önlemlerin bir haftalık izlem süresince hayvanların genel durumları üzerinde olumsuz etkileri olabilir.

Buna karşılık, karın flebi ile benzer anatomik özelliklere sahip sırt flebi gruplarında ise flep kontraksiyonu istatistiksel olarak anlamlı değildir. Bu sonuçlara göre karın fleplerinde flep kontraksiyonu ile yaşanan hesaplama ve yorum sorunları kontraksiyon özelliği çok daha az olan sırt flebi modelinde ortaya çıkmamaktadır. Ameliyat sonrası takip ve korunması da karın flebine göre daha kolay olan sırt fleplerinin flep fizyolojisi ve viabilite çalışmaları için daha güvenilir bir model olduğu görülmektedir.

7. LİTERATÜRLER

1. Dunn RM, Mancoll J. Flap models in the rat: a review and reappraisal. Plast Reconstr Surg. 1992 Aug;90(2):319-28.

2. Petry JJ, Wortham KA. The anatomy of the epigastric flap in the experimental rat. Plast Reconstr Surg. 1984 Sep;74(3):410-3.

3. Guida RA, Cohen JI, Cook TA, Swanson NA, Burgeson R, Johnson TM. Assessment of survival and microscopic changes in porcine skin flaps undergoing immediate intraoperative tissue expansion. Otolaryngol Head Neck Surg. 1993 Nov;109(5):926-32.

4. Bayramiçli M. Deneysel Mikrocerrahi, Temel Araştırma, Doku ve Organ Nakli Modelleri, İstanbul 2005

5. Bayramiçli M, Yılmaz B, Numanoğlu A. Contraction of experimental skin flaps. Ann Plast Surg. 1998 Aug;41(2):185-90.

6. Finseth F, Cutting C. An experimental neurovascular island skin flap for the study of the delay phenomenon. Plast Reconstr Surg. 1978 Mar;61(3): 412-20.

7. McFarlane RM, Deyoung G, Henry RA . The design of a pedicle flap in the rat to study necrosis and its prevention. Plast Reconstr Surg. 1965 Feb; 35:177-82.

8. Yavaş, T. Sıçan Modelinde Deri Flebinin Günlük İzlemi ile Kontraksiyon Tavırlarının Belirlenmesi, Uzmanlık Tezi, 2003

9. Serin M. Sıçan Karın Flebi Modelinde İnsizyon Skarını Penetre Eden Neovaskülerizasyonun incelenmesi, Uzmanlık Tezi, 2011

10. Hirigoyen MB, Rhee JS, Weisz DJ, Zhang WX, Urken ML, Weinberg H. Reappraisal of the inferior epigastric flap: a new neurovascular flap model in the rat. Plast Reconstr Surg. 1996 Sep;98(4):700-5.

11. Padubidri AN, Browne E Jr. Modification in flap design of the epigastric artery flap in rats -a new experimental flap model. Ann Plast Surg. 1997 Nov; 39(5):500-4.

12. Syed SA, Tasaki Y, Fujii T, Hirano A, Kobayashi K. A new experimental model: the vascular pedicle cutaneous flap over the dorsal aspect (flank and hip) of the rat. Br J Plast Surg. 1992 Jan;45(1):23-5.

13. Yang D, Morris SF. An extended dorsal island skin flap with multiple vascular territories in the rat: A new skin flap model. J Surg Res. 1999 Dec; 87(2):164-70.

14. Br J Obstet Gynaecol. 1998 Feb;105(2):223-7. The effects of ovarian hormone deficiency on wound contraction in a rat model. Calvin M1, Dyson M, Rymer J, Young SR.

15. Calvin M. Oestrogens and wound healing. Maturitas 2000 Mar 31;34(3): 195-210.

16. Bayramiçli M, Yılmaz B, Numanoğlu A. Modified protective rat vest. Plast Reconstr Surg. 1998 Mar;101(3):859-60.

17. Engin C, Demirkan F, Ayhan S, Atabay K, Baran NK. Delayed effect of denervation on wound contraction in rat skin. Plast Reconstr Surg. 1996 Nov; 98(6):1063-7.

18. Fukai T, Takeda A, Uchinuma E. Wound healing in denervated rat skin. Wound Repair Regen. 2005 Mar-Apr;13(2):175-80.

19. Misholy H, Jacobs G, Reinisch JF, Puckett CL. A grid method for evaluating flap survival in rats. Plast Reconstr Surg. 1982 May;69(5):881-2.

20. Li Bin, Wang JH. Fibroblasts and myofibroblasts in wound healing: force generation and measurement. J Tissue Viability. 2011 Nov;20(4):108-20.

21. Farahani RM, Kloth LC. The hypothesis of 'biophysical matrix contraction': wound contraction revisited. Int Wound J. 2008 Jun;5(3):477-82.

22. Hinrichsen N, Birk-Sørensen L, Gottrup F, Hjortdal V. Wound contraction in an experimental porcine model. Scand J Plast Reconstr Surg Hand Surg. 1998 Sep;32(3):243-8.

23. Reichenberger M, Gazyakan E, Kohler S, Germann G, Engel H. A new, custom-made device for flap protection in experimental rats. Microsurgery. 2009;29(6):504-6.

24. Yıldırım M, Atalay A. Protective rat vest for a tail suspension model. Plast Reconstr Surg 2003;111:1357.

25. Özkan Ö, Akyürek M, Şafak T. A new, custom-made, protective rat vest for flap studies. Plast Reconstr Surg 2001;108:1461–1462.

26. Manavbaşı İ, Kayıkçıoğlu A. Protective effect of chili against auto-cannibalism. Plast Reconstr Surg 2000;106:519.

27. Komorowska-Timek E, Newlin L, Zhang F, Dogan T, Lineaweaver WC, Buncke HJ. Shortening of rat teeth prevents autocannibalization of surgical flaps. J Reconstr Microsurg 1999;15:303–306.

28. Pynn BR, McKee NH, Nigra CA, Howard CR. A protective rat vest. Plast Reconstr Surg 1983;71:716–717.

29. Özkan Ö, Özgentaş HE. Combination of rat vest, teeth shortening, and nail cutting to prevent autocannibalization and protect surgical flaps. Plast Reconstr Surg 2006;117:1671.