

T.C
MARMARA ÜNİVERSİTESİ
SAĞLIK BİLİMLERİ ENSTİTÜSÜ

KÖK YÜZEYİ BAŞLANGIÇ LEZYONLARININ DEMİNERALİZASYON VE REMİNERALİZASYONUNUN İNCELENMESİ

Dt. ÖYKÜ DURMUŞOĞLU

DOKTORA TEZİ

DİŞ HASTALIKLARI VE TEDAVİSİ
ANABİLİM DALI

DANIŞMAN
Prof. Dr. FUNDA ÇALIŞKAN YANIKOĞLU

İSTANBUL - 2007

I) TEŞEKKÜRLER

DIAGNOdent cihazını kullanabilmem için imkan tanıyan Hacettepe Üniversitesi Diş Hekimliği Fakültesi öğretim üyeleri sayın Prof. Dr. Saadet Gökalp'e ve Prof. Dr.Meserret Başaran'a

CLSM'u kullanmama imkan sağlayan İstanbul Teknik Üniversitesi Kimya-Metalürji Fakültesi öğretim üyelerinden Prof. Dr. Hüseyin Çimenoğlu ve Arş. Gr. Özgür Çelik'e,

Mikrobiyal çürük modelini kullanmamda yardımcı olan Indiana University Oral Health Research Institute öğretim üyeleri Dr. George K. Stookey, Dr. Margherita Fontana, Dr. Masatoshi Ando'ya,

QLF cihazını kullanmama olanak sağlayan Inspector Research Institute'e ve Dr. Monique van der Veen'e,

Ultrason cihazından yararlanmamda desteklerini esirgemeyen THY Teknik Servis NDT Atölyesi şefi Müh. Ercan Tanrısever ve yardımcı personellerine,

Eğitimime katkıda bulunan Diş Hastalıkları ve Tedavisi Anabilim Dalı öğretim üyelerine ve dostluklarını esirgemeyen asistan arkadaşlarıma,

Doktora öğrenciliğim süresince bilimsel yardımlarından dolayı Doç.Dr. Dilek Tağtekin'e ve Dr. Funda Öztürk Bozkurt'a,

Doktora öğrenciliğim süresince yolumu aydınlatan bilgi birikimini benimle paylaşan ve her durumda desteğini esirgemeyen sayın danışmanım Prof. Dr. Funda Yanıkoğlu'na,

Tez çalışmalarımdaki desteğinden dolayı nişanlım Atok Kumral'a ve tüm eğitim hayatım boyunca yanımdan hiç ayrılmayarak bugünlere gelmemi sağlayan sevgili aileme sonsuz sevgi ve saygılarımı sunar ve teşekkürlerimi bir borç bilirim.

II) İÇİNDEKİLER

I) Teşekkürler I

II) İçindekiler II

III) Kısaltmalar ve Simgeler IV

IV) Şekil, Resim ve Tabloların Listesi V

1. ÖZET 1

2. SUMMARY 2

3. GİRİŞ VE AMAÇ 3

4. GENEL BİLGİLER..... 5

4.1. Çürük Lezyonu..... 5

4.2. Kök Çürükleri……..... 7

4.3. Çürükten Korunmada Yararlanılan Fluorid Tedavisi..... 11

4.4. Çürük Lezyonların Teşhisi……..……..... 21

4.5. Erken Dönem Çürük Teşhis Metotları……..…. 22

4.6. *Confocal* Lazer Taramalı Mikroskop (CLSM)……...…. 43

5. GEREÇ VE YÖNTEM..……..... 45

5.1. *In Vitro* Çalışma……..... 45

5.1.1. Örneklerin Hazırlanması……..…….…..... 45

5.1.2. *In Vitro* Mikrobiyal Çürük Modeli Kullanılarak Lezyon Oluşturulması..... 46

5.1.3. Demineralizasyon Sonrası Analizler……..... 49

5.1.4. *In Vitro* Remineralizasyon……..... 58

5.1.5. Remineralizasyon Sonrası Analizler……..…….…..... 62

5.2. *In Vivo* Çalışma…….……..... 63

5.2.1. Hasta Seçimi……..……..…….…..... 63

5.2.2. *In vivo* Çalışmada Kullanılan Cihaz (QLF)……..... 63

5.2.3. Başlangıç Kök Yüzeyi Çürüklerinin Saptanması……..……...…..... 63

5.2.4. Test Materyalinin Uygulanması ve QLF ile Takibi…….…..... 67

6. BULGULAR……..……..... 70

6.1. *In Vitro* Çalışma Bulguları……...…….....……..... 70

6.1.1. *In vitro* Mikrobiyal Çürük Modeli Bulguları…...…….……..... 70

6.1.2. QLF Bulguları……..... 71

6.1.3. CLSM Bulguları..…….…….……..... 72

6.1.4. Ultrason Bulguları……..…….……..... 73

6.1.5. DIAGNOdent Bulguları…….…….…….……..... 74

6.2. *In Vivo* Klinik Bulgular...……..……..……..... 74

6.2.1. In vivo QLF Bulgular..... 74

7. TARTIŞMA…….……..……..... 76

8. SONUÇLAR…….……..…..... 87

9. KAYNAKLAR……..……..…..... 88

10. ÖZGEÇMİŞ VE AKADEMİK ESERLER LİSTESİ……..... 103

11. ETİK KURUL ONAYI..……..... 108

III) KISALTMALAR VE SİMGELER

ANOVA: Analysis of Variance Test

CFU/ml: Colony Forming Unit/ mililiter

CLSM: Confocal Laser Scanning Microscope

CCD: Charged Couple Device

DDR: Direct Digital Radiography

DIFOTI: Digital Fiber Optic Transillumination

ECM: Electronic Caries Monitor

FOTI: Fiber Optic Transillumination

g: gram

Hz: Hertz

lt: litre

M: Mol

MHz: MegaHertz

ml: mililitre

MOhms: MegaOhms

MS: Streptococcus Mutans

MW: Mineral Washing Solution

nm: nanometre (10^{-9} m)

ppm: parts per million

QLF: Quantitative Light-Induced Fluorescence

sn: saniye

SP: Storage Phospor

TSBS: Trypticase Soy Broth supplemented with Sucrose

WHO: World Health Organisation

Δ**Q**: (floresans radyansında ortalama değişim%) × (lezyon alanı); $\%mm^2$

Ω: Ohm, **µm**: Mikron (10^{-6} m)

λ: Dalga boyu

IV) ŞEKİL, RESİM ve TABLOLARIN LİSTESİ

i. Şekillerin listesi

Şekil 1. Çürük oluşumuna sebep olan faktörlerin şeması 6

Şekil 2. Resim 27 b'deki örnekten alınan kesitte demineralize ve sağlıklı alanların (kontrol grubu) derinlik grafiği 58

ii. Resimlerin listesi

Resim 1. The *Caries Meter* L cihazının görüntüsü…… 25

Resim 2. Vanguard Elektronik *Caries* Detektör cihazının görüntüsü …… 26

Resim 3. Fiber optik transillüminasyon görüntüleme sisteminin görüntüsü …….. 29

Resim 4. Fiber optik transillüminasyon görüntüleme sistem uçlarının görüntüsü …. 29

Resim 5. Dijital fiber optik transillüminasyon görüntüleme sisteminin görüntüsü 30

Resim 6. *Quantitative Light-Induced Fluorescence* cihazının görüntüsü 35

Resim 7. Küçük azı dişinin *mesial* yüzeyindeki başlangıç çürüğünün klinik görüntüsü 36

Resim 8. Bir küçük azı dişinin *mesial* yüzeyindeki başlangıç çürüğünün QLF görüntüsü 36

Resim 9. Servikaldeki bir lezyonun QLF'teki kırmızı floresans görüntüsü 36

Resim 10. DIAGNOdent cihazının görüntüsü 39

Resim 11. Ultrason cihazının görüntüsü 40

Resim 12. *Confocal* Taramalı Elektron Mikroskop görüntüsü 44

Resim 13. *In vitro* mikrobiyal çürük model etüvünün görüntüsü 47

Resim 14. *In vitro* mikrobiyal çürük modeli düzeneği 48

Resim 15. *In vitro* mikrobiyal çürük modeli için hazırlanan örneklerin görüntüsü 48

Resim 16. Çalışmada kullanılan *Quantitative Light-Induced Fluorescence* cihazının görüntüsü 49

Resim 17. QLF cihazının intraoral aparey görüntüsü 50

Resim 18. Intraoral apareyin otoklava girebilen kısmının görüntüsü 50

Resim 19. QLF cihazının çalışma prensibinin dizaynı 50

Resim 20. Ultrason ekranının görüntüsü 52

Resim 21. Ultrason cihazının çeşitli ölçüm uçlarının görüntüsü 52
Resim 22. Ultrason cihazının çalışmada kullanılan dik açılı ucunun görüntüsü 53
Resim 23. Ultrason cihazı ile bir örnekten ölçüm yapılışının görüntüsü 53
Resim 24. DIAGNOdent'in A tipi ucuyla bir örnek yüzeyinden ölçüm yapılışının görüntüsü 54
Resim 25. DIAGNOdent'in A ve B tipi uçları 55
Resim 26. *Confocal* Lazer Taramalı Mikroskobu ile incelenen örneklerin tablaya yerleştirilmiş görüntüsü 56
Resim 27a. Mikrobiyal çürük modelinde işlem görmüş bir örnek yüzeyinde demineralize alanın (sağ) CLSM görüntüsü 56
Resim 27b. Mikrobiyal çürük modelinde işlem görmüş başka bir örnek yüzeyinde demineralize ve sağlıklı alanların CLSM görüntüsü 57
Resim 28. CLSM ile analiz edilen 1 mm uzunluğundaki şekil 27 b'deki örnek yüzeyinin xyz düzlemindeki topografisi: z düzlemindeki derin girintiler demineralize alanları göstermektedir 57
Resim 29. Örneklerin kapakların içine yerleştirildiği remineralizasyon gruplarının görüntüsü 60
Resim 30. Kapların manyetik karıştırıcı üzerindeki kare bölümlere yerleştirilmiş görüntüsü 60
Resim 31. Manyetik karıştırıcı çalıştığı sürece kaplardaki mıknatısların sürekli döndüğü düzeneğin görüntüsü 61
Resim 32. Üst kanin dişindeki kök çürüğünün düzenli, açık kahverengi ve sert görüntüsü 64
Resim 33. Alt küçük azı dişindeki kök yüzeyi çürüğünün açık kahverengi; bir noktada koyu ve sert görüntüsü 65
Resim 34. Üst santral dişindeki kök yüzeyi çürüğünün düzenli, açık kahverengi ve sert görüntüsü 65
Resim 35. Yaygın kök yüzeyi çürüklerinin düzenli, kahverengi ve sert görüntüleri ..66
Resim 36. Dişeti çekilmesi miktarının ölçümü 66
Resim 37. QLF ile intraoral muayene görüntüsü 68
Resim 38. Üst santral dişindeki başlangıç kök yüzeyi lezyonunun QLF görüntüsü ...68
Resim 39. Kanin dişinde servikal bölgede lezyon alanının QLF analizi görüntüsü ... 69

iii. Tabloların listesi

Tablo 1. Kök yüzeyi mikroflorası 10
Tablo 2. Fluorid ve ağız- diş dokuları ilişkisinin tablosu 13
Tablo 3. Fluorid tedavisi yöntemleri 20
Tablo 4. Erken dönem çürük teşhis metotları 23
Tablo 5. *In vitro* mikrobiyal çürük modelinde kullanılan solüsyonların günlük uygulama zamanları 47
Tablo 6. 30 gün süresince uygulanan remineralizasyon tedavisinin günlük uygulanım tablosu 61
Tablo 7. *In vitro* mikrobiyal çürük modeli sonunda (4.gün) çürük oluşum ve atılım kaplarının pH değerleri tablosu 70
Tablo 8. Kap numaralarına göre bakteri sayıları 71
Tablo 9. Kontrol grubu, demineralizasyon ve remineralizasyon sonrası ortalama QLF değerlerinin tablosu (*In vitro*) 72
Tablo 10. QLF parametreleri açısından kontrol grubu (n=64), demineralizasyon (n=64) ve remineralizasyon (n=63) değerlerinin istatistiksel olarak karşılaştırılma tablosu (*In vitro*)..... 72
Tablo 11. Kontrol grubu, demineralizasyon ve remineralizasyon gruplarının ortalama CLSM değerleri (µm) 73
Tablo 12. Kontrol grubu, demineralizasyon ve remineralizasyon gruplarının ortalama Ultrason değerleri 73
Tablo 13. Kontrol grubu, demineralizasyon ve remineralizasyon gruplarının ortalama DIAGNOdent değerleri 74
Tablo 14. Klinikte 15 hastada Bifluorid12 uygulanan dişlerin (n:54) QLF bulgularının ortalama ΔQ değerleri (%mm^2) 75
Tablo 15. 15 hastada kontrol grubu dişlerin (n:15) QLF bulgularının ortalama ΔQ değerleri (%mm^2) 75

1. ÖZET

Kök yüzeyi restorasyon başarısı için zor bir bölgedir. Kök çürüklerinin erken ve kantitatif tespiti koruyucu tedavi açısından önemlidir. Çalışmanın amacı; Kök yüzeyi başlangıç lezyonlarının ve bunların remineralizasyonunun kantitatif tespiti ve tespit cihazlarının etkinliklerinin *in vitro* ve *in vivo* incelenmesidir. Bu nedenle, QLF, DIAGNOdent, Ultrason, CLSM cihazları *in vitro*, ayrıca QLF *in vivo* olarak değerlendirilmeye alınmışlardır. *In vitro*, çekilmiş insan dişlerinin kök yüzeylerinden hazırlanan örneklerin (4×2×3 mm) (n:64) yarısı cilayla kapatılarak (baseline) *in vitro* mikrobiyal çürük modelinde demineralize edilmiştir. Demineralize alanlar QLF, Ultrason, DIAGNOdent, CLSM ile ölçülmüştür. Remineralizasyon için her grupta 21 örnek olacak şekilde üç grup oluşturulmuştur. Birinci grup yapay tükürükte bekletilmiş (0 ppm fluorid). İkinci gruba 1100 ppm fluoridli diş macunu uygulanmış (2×1), üçüncü gruba 1100 ppm fluorid (2×1) ve Bifluoride12 fluorid verniği (haftada 1 kez) uygulanmıştır. Remineralizasyon modeli bir ay boyunca uygulanmıştır. ***In vivo*****,** 15 hastada tespit edilmiş 54 kök yüzeyi başlangıç lezyonu QLF ile değerlendirilmiş ve remineralizasyon için birinci günden itibaren bir ay boyunca haftada bir kez Bifluoride12 fluorid verniği uygulanmıştır. Ziyaretlerde QLF ile ölçümler yapılmıştır. ***In vitro*****;** QLF, baseline ile demineralizasyon arasında, demineralizasyon ile ikinci ve üçüncü remineralizasyon grupları arasında fark bulmuştur. DIAGNOdent, baseline ile demineralizasyon arasında fark bulmuş ancak demineralizasyon ile remineralizasyon arasındaki farkı bulamamıştır. Ultrason, baseline, demineralizasyon ve remineralizasyon arasındaki farkları bulamamıştır. CLSM demineralizasyon ve sağlam yüzey arasındaki farkı belirlemiş ancak demineralizasyon ve remineralizasyon farkını belirleyememiştir. ***In vivo;*** QLF ölçümlerinde ΔQ değerleri istatistiksel farklılık göstermiştir. Sonuç olarak; Bir ay sonunda kök yüzeyi başlangıç lezyonlarının remineralize olabildiği *in vitro* ve *in vivo* olarak tespit edilmiştir.

Anahtar Kelimeler: Kök yüzeyi başlangıç lezyonu, QLF, Ultrason, DIAGNOdent, CLSM, Fluorid

2. SUMMARY

EVALUATION OF DEMINERALIZATION AND REMINERALIZATION OF ROOT SURFACE INCIPIENT LESION

Root surface is difficult for obtaining succesful restoration. It's important to determine root caries earlier for preventive treatment. Aim of this study was to quantify root surface incipient lesions and remineralization of these lesions also evaluate facilities of diagnosis devices. For this purpose, QLF, DIAGNOdent, Ultrasound, CLSM were included into *in vitro* study and also QLF was evaluated clinically. *In vitro*, samples (4×2×3 mm) (n:64) were selected from extracted human teeth. Before demineralization *in vitro* microbial caries model, samples' halves (baseline) were covered with varnish. They were evaluated by QLF, Ultrasound, DIAGNOdent, CLSM. For remineralization, samples were chosen for three groups (n:21, each group). At first group, samples were kept in artificial salivia (0 ppm fluoride). At second group, 1100 ppm fluoride was applied (2×1). At third group 1100 ppm fluoride (2×1), Bifluoride12 fluoride varnish was applied (each week). *In vivo*, 15 patients (n:54) with root surface incipient lesions were chosen. Lesions were detected, quantitated by QLF. They were remineralized with Bifluoride12 fluoride varnish for a month at each week. Recalls were evaluated by QLF. ***In vitro*,** QLF differentiated demineralization and baseline, also demineralization and second, third remineralization groups. CLSM differentiated demineralization and baseline, it couldn't differentiate demineralization and remineralization. Between baseline, demineralization, remineralization Ultrason results there wasn't difference. DIAGNOdent measured differnce between baseline and demineralization, it couldn't measure differnce between demineralization and remineralization. ***In vivo*,** ΔQ values of QLF showed differences at all recalls. It's concluded, remineralization of root surface incipient lesions could be quantified *in vitro* and *in vivo*.

Key Words: Root surface incipient lesion, OLF, Ulrasound, DIAGNOdent, CLSM, Fluoride

3. GİRİŞ VE AMAÇ

Yaşın ilerlemesi ile birlikte veya genç yaşlarda çeşitli dişeti hastalıkları sonucu ağız ortamına açılan kök yüzeylerinde oluşan kök yüzeyi çürükleri, gerek etyolojisi gerekse prognozu ve tedavisi açısından kuron çürüklerinden bazı ayrıcalıklar gösteren lezyonlardır. Günümüzde koruyucu hekimlik ve tedavi hizmetleri sayesinde yaşlılarda ağızda kalan diş sayısının artması nedeni ile kök çürükleri kuron çürükleri kadar önem kazanmıştır (53).

Kök çürükleri veya kök yüzeyi çürükleri; servikal çürük veya sement çürüğü olarak da adlandırılır. Dental literatürler kök çürüğünü; hafif, düzensiz biçimlenmiş ya kök yüzeyinde meydana gelen ya da mine-sement bileşimindeki zayıf mine tabakasını içeren, fakat kök yüzeyinde başladığı kabul edilen lezyonlar olarak tanımlamaktadır (79,107).

Yanlış fırçalama ile meydana gelen travma, periodontal hastalıklar ve iltihaplanmalar dişetinin çekilmesine neden olur, buda açığa çıkmış kök yüzeyleri ile neticelenir. Günümüzde sayısı giderek artan bireyler kök yüzeyi çürüğünden şikayetçidirler. Bu nedenle modern dişhekimliğinde kök yüzeyi çürükleri önemli bir araştırma konusu haline gelmiştir (113).

Kök yüzeyi çürükleri, mine-sement bileşim yerinden veya bu sınıra yakın yerden başlayan, yumuşak veya sert, sınırları belirgin, renk değişikliği ile karakterize ilerleyen bir lezyondur. Kök yüzeyi çürüklerinin erken olarak ve kantitatif tespiti lezyonun ilerlediğini, durdurulduğunu hatta remineralize olduğunu anlayabilmemize, koruyucu tedavilerin etkinliğinin incelenmesine ve klinik uygulamaların süresinin kısalmasına imkan verir (12).

Dişlerin servikalinde bulunan minenin prizmasız oluşu ya da düzensiz bir prizmatik yapı göstermesi, yine bu bölgede sert doku hacminin diğer bölgelere göre daha az oluşu, servikal mine yüzeyinin pöröz oluşu, mine-sement birleşim bölgesinin anatomik olarak değişik pozisyonlar göstermesi, servikal bölgedeki dentin kanallarının daha az ve dar

oluşu ve sement dokusunun periodontal aralıktan beslenmesi sonucu oluşan pöröz yapısı nedeniyle bu bölge, restorasyon yapımı bakımından oldukça zordur. Aynı zamanda diş üzerine gelen sentrik ve eksentrik kuvvetlerin yoğunlaştığı yer olarak servikal kök yüzeyi restoratif işlemlerin sonraki dönem başarısı için de zor bir bölgedir. Bu nedenle servikal kök yüzeyi çürüklerinin erken dönemde tespitleri ve koruyucu tedavinin uygulanması büyük bir önem kazanmaktadır (20).

Gelişmiş ülkelerde fluorid kullanımı diş çürüğünün görülme sıklığı ve yaygınlığını belirgin bir şekilde düşürmüştür. Hastalığın gelişimindeki bu değişim diş çürüklerini erken zamanda belirleyebilen yeni metodların araştırılmasına yol açmıştır. Bu yeni metodlar hekimlere daha az operatif uygulama sağlayacakken hastalar açısından da maksimum doku korunmasını sağlayacaktır (30).

Quantitative *Light-Induced Fluorescence* (QLF), Ultrason, DIAGNOdent ve *Confocal* Lazer Taramalı Mikroskop (CLSM) yöntemleri *in vitro* ortamda erken teşhiste başarılı iseler de klinikte yeterli sayıda yapılmış çalışma mevcut değildir. Bu nedenle klinikte rutin olarak kullanılmaya başlamadan önce daha çok sayıda *in vitro* ve bunu destekleyen *in vivo* çalışmalara gerek duyulmaktadır. Çalışmamızda *in vivo* olarak kök yüzeyi çürüklerinin mineral kayıp ve kazançlarının mikronluk düzeylerde tespit edilebilmesi ancak QLF gibi kantitatif ve hassas bir metot ile olabilecektir. Bu nedenle; bu tez çalışmasının amacı, Klas V servikal lezyonu olarak tanımlayabileceğimiz kök yüzeyi başlangıç lezyonlarının çeşitli metotlarla hem *in vitro* hem de *in vivo* erken dönem tespiti ve fluorid tedavisi ile oluşması beklenen remineralizasyonun takibi olarak hedeflenmiştir. Klinikte tespit ve takip dönemleri son yıllarda başlangıç lezyonlarının teşhisinde kullanılan QLF cihazı ile değerlendirilecektir. Remineralizasyonu sağlamak amacıyla Bifluoride12 (Voco, Biberach, Germany) fluorid verniği uygulanacaktır. Klinik çalışmaya destek olarak ve bazı teşhis metodlarının etkinliğini değerlendirmek amacıyla *in vitro* çalışma planlanmıştır. *In vitro* çalışmada; çekilmiş insan dişlerinin kök yüzeylerinden alınan kesitler *in vitro* mikrobiyal çürük modelinde demineralize edilecektir. Oluşan demineralize alanlar QLF, Ultrason, DIAGNOdent ve CLSM cihazları ile analiz edilecektir. Daha sonra örnekler remineralizasyon modeline tabi tutularak ölçümler aynı cihazlar ile tekrarlanacaktır.

4. GENEL BİLGİLER

4.1 Çürük Lezyonu

Dişsel enfeksiyonlar; çürük ve periodontal hastalıklar gibi, insanlarda görülen en yaygın bakteriyel enfeksiyonlardır. Diş çürüğü, ağızdaki bazı bakteriler tarafından meydana getirilen asitlerin sebep olduğu, dişin sert dokusu olan mine, dentin ve sement dokularının yıkımı ile karakterize bir hastalıktır. Bu bakteriler fermente edilebilir karbonhidratları bir enerji kaynağı olarak kullanırlar. Bu kullanım sonunda diş sert dokularında çözünmelere sebep olan laktik ve asetik asit oluşturulur (95).

Çürük oluşumu bakteriyel esaslı olup, dişin sert dokularını etkileyen birçok faktörün rol oynadığı bir durumdur. Bu faktörler; plak, tükürük, diş dokusu, mikroflora, diyet ve zamandır (Şekil 1) (110). *Streptococcus mutans* (MS) ve *Lactobacillus*'dan zengin plak dişte demineralizasyona sebep olacak kadar düşük pH oluşturabilir (4, 90, 162). *Lactobacillus'in* diş çürüğünün başlamasında çok önemli bir rol oynamaktadır ancak başlamış olan çürük lezyonunun ilerlemesi ve gelişmesinde (dentin çürüklerinde) önemli bir etken olduğu gösterilmiştir (67).

Plak metabolizması sonucu, plak-diş aralığında pH hızla düşer ancak bir anlık düşüşten ziyade birçok kez tekrarlanan ve uzun süreli düşüşler çürük lezyonunun asıl dinamiğini oluşturur. Oluşan ilk temel zarar, **demineralizasyon** yani diş yapısının çözünmesidir (98, 125).

Plak ile diş arasındaki pH kritik pH'nın (5,5) altına düşerse dişteki kalsiyum ve fosfat iyonları tampon görevi yapmak için plak içine geçiş yaparlar. Dişin mine yüzeyi bozulmamış olmasına rağmen hemen yüzey altında mineral kaybı ortaya çıkar ve bu durum **erken çürük lezyonu** olarak isimlendirilir. Bu lezyonlar hava ile kurutulduğu zaman tebeşirimsi beyaz opak alanlar olarak izlenir, pöröz kısım su ile dolduğunda ise saydamlaştığı için klinik olarak lezyon tespit edilemez. **Erken çürük lezyonları remineralize olup sağlıklı dokuya dönüşebilirler** (98).

Tüm bunlara sebep olan en önemli faktör ise sıklıkla tüketilen sukrozdur. 1700'lerde sukrozun üretilmesi, dağıtılması ve gıdalara katkı olarak eklenmesi ile diş çürükleri Avrupa ve Kuzey Amerika'da artan bir ağız sağlığı problemi olarak günümüze kadar gelmiştir (91).

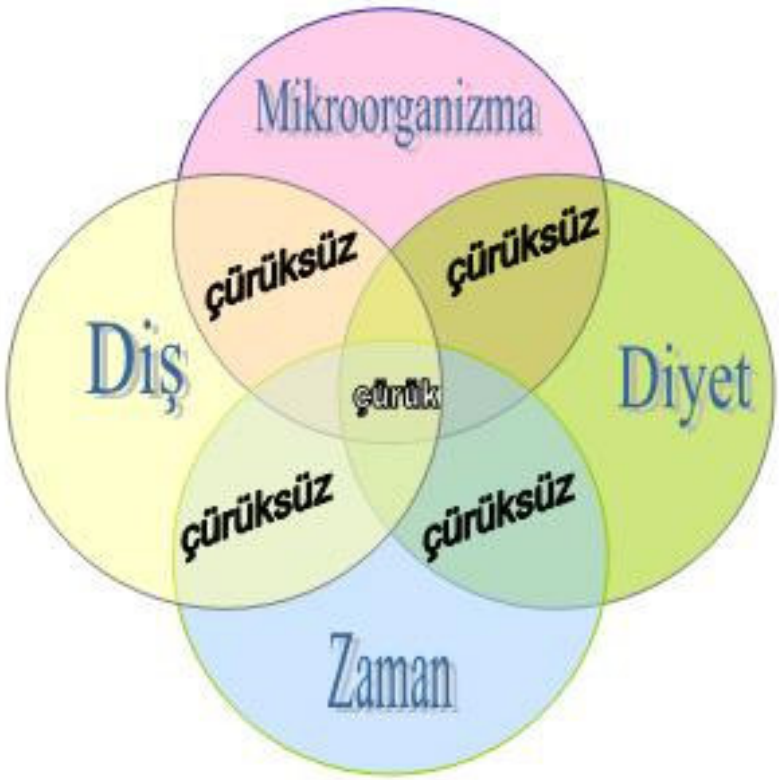

Şekil 1. Çürük oluşumuna sebep olan faktörlerin şeması

4.2. Kök Çürükleri

Kök ucunu örten sement dokusu oldukça kalın (1,5–2,0 mm) olmasına rağmen, dişin servikali civarındaki kalınlık (0,5 mm) çok azdır. Bu nedenle, üzerindeki dişeti dokusunu kaybetmiş kökü kaplayan sement dokusu kolayca aşınabilir ve hatta küret ile kazınabilir. Sement dokusunun inorganik yapısı % 46'dır ve hidroksilapatitden meydana gelmiştir. Bu oran kemik (% 70), dentin (% 69) ve mine (% 96) dekinden daha azdır (134).

Periodontal hastalıklar, cerrahi operasyonlar, mekanik travmalar veya bütün bunların kombinasyonu sonucu dişeti çekilir ve dişin kök yüzeyi ağız ortamına açılır. Açığa çıkmış kök yüzeyi çok hızlı şekilde mikroorganizmaların kolonizasyonuna maruz kalır ve bu genelde kök yüzeyi çürüğü olarak karşımıza çıkar (140). Dişeti çekilmiş kök yüzeylerinin %15-20'si kök çürüklerine maruz kalabilmektedir (62). Kök yüzeyi çürükleri dişleri bant şeklinde çevrelediği gibi derin dentin dokularına doğru ilerleyerek diş kırıklarına neden olabilirler. Yanlış fırçalama veya kök yüzeyi küretajı ile sement zarar görür veya uzaklaşır, böylece kök dentini ortaya çıkar. Bu nedenle kök yüzeyi çürüğü genelde kök dentininde gelişir (70).

Dişeti çekilmesi, epitelyal ataşmanın apikale doğru çekilerek dişin kök sementinin açığa çıkması olarak tanımlanır. Histolojik olarak mekanik kuvvetler veya iltihabi periodontal hastalıklar alveol kemiğinin yıkımına sebep olur. Bunun sonucu olarak da dişin kök bölgesi ağız ortamına açılır (135).

Dişeti çekilmesi üzerine değişik faktörlerin etkisinin olduğu bildirilmiştir. Bunlar (134);

1. Anatomik faktörler

*Alveol kemiğinin yapısı

*Anormal frenilum ve kas bağlantıları

*Diş köklerinin morfolojisi

*Diş arkı üzerindeki dişlerin ark dışında yer alması

*Yapışık dişeti miktarinin genişliği

2. İrritan faktörler

*Mekanik travma

*Yanlış diş fırçalama, fırçalama süresi ve sıklığı

*Anormal ortodontik kuvvetler

*Plak ve diş taşları

*Okluzal travma

*Kötü alışkanlıklar

3. Dişeti iltihabı ve periodontal hastalıklar

4. Periodontal cerrahi operasyonlar

5. Yaşlanma

Kök yüzeyi çürükleri yeni bilinen bir olgu değildir. Antropolojik incelemeler bunu desteklemektedir. Corbett ve Moore (38), M.S. 600 yıllarına ait Anglo-Saxon kafatasları üzerinde yaptıkları incelemede, yüksek oranda sıklıkta sement çürüklerine rastlamışlardır. Yeni Gine'de ilkel toplumlar üzerinde inceleme yapan Schamschula antropolojik çalışmalardakine benzer sonuçlar bulmuş ve kök yüzeyi çürüklerinin mine çürüklerinden daha fazla görüldüğünü tespit etmiştir (136).

Bu kadar eski bir olgu olmasına rağmen, kök yüzeyi çürüğü ile ilgili bilgiler sınırlıdır. Bu nedenle son yıllarda kök çürüğü lezyonlarının prevalansı, insidansı, etyolojisi, tedavisi ve önlenmesi konusunda pek çok araştırma yapılmıştır. Epidemiyolojik çalışmalar, yaş artışına paralel olarak kök çürüklerinde artış olduğunu göstermektedir. Yaşlılarda çok yaygın bir sorun olan periodontal doku kaybı, kök çürüklerinin ortaya çıkması için zemin hazırlar (52, 154).

Epidemiyolojik çalışmalar kök yüzeyi çürük prevalansının hayli yüksek olduğunu da göstermektedir. Amerika Birleşik Devletleri'nde 1988 ile 1991 yılları arasında yapılan taramada erişkin bireylerde %25 olan kök çürüğü prevalansının yaşla birlikte arttığı ve 75 yaş ve yukarısında %56'ya çıktığı rapor edilmiştir (148).

Kök yüzeyi çürükleri yetişkin hastalar arasında çok sık rastlanan bir durum olup 5-6 ülkede yapılan uluslararası çalışmada yetişkinlerde %60-90 oranında kök çürüğü gösterilmiştir (53, 62, 70, 94).

Erzurum ve çevresinde yapılan bir çalışmada kök yüzey çürüklerinin yaş ilerledikçe arttığı ve düzenli bir fırçalama ile azaldığı tespit edilmiştir. Cinsiyet, hamilelik ve diş fırçalama şekli ile aralarında istatistiksel olarak anlamlı bir ilişki bulunamamıştır (83).

Isparta ve çevresinde yaşayan erişkin bireylerde yapılan çalışmada ise %35 kök yüzeyi çürüğü saptanmış ve kök çürüğü oluşmasında yaş, diş fırçalama sıklığı ve ağızda kalan diş sayısının önemli risk faktörleri olduğu belirlenmiştir (46).

Diş kökleri, sement ve dentinin yapısal özellikleri ve kimyasal kompozisyonları nedeniyle, diş kuronlarına kıyasla, mekanik etkilere daha az dirençlidir (177). Kök yüzeyini örten sement tabakası, mineden daha fazla organik yapıya sahiptir ve bu da sementi mineye oranla asit ataklarına karşı daha zayıf kılmaktadır. Yapılan çalışmalar kök dentininin ve sementinin mineye oranla daha yüksek pH değerlerinde demineralize olabildiği gösterilmiştir. Minede kritik pH 5,5 iken kök dentininde bu değer 6-7'ye kadar yükselebilmektedir (18, 85).

4.2.1. Kök Yüzeyi Çürüğü Mikrobiyolojisi

İlk yapılan hayvan deneyleri ve insanlardaki epidemiyolojik çalışmalar göstermiştir ki; Gram (+) filamentöz bakteriler özellikle *Actinomyces*, kök yüzeyi çürüklerinde kilit rol oynamaktadır. Fakat son zamanlarda yapılan çalışmalar bu sonuçları onaylamamaktadır. Muhtemelen bu uyuşmazlığın nedeni, ilk yapılan çalışmalarda yalnızca enfekte kök dentinine odaklanılmış olmasıdır (105).

Tüm bu çalışmaların ışığı altında yapılan son çalışmalar göstermiştir ki kök yüzeyi çürüğü mikroflorası diğer bölgelere göre daha karmaşıktır. Çünkü *MS* ve *Lactobacillus'a* ek olarak *Actinomyces,* non-mutans streptococci, *Bifidobacterium, Rothia, Veillonella, Candida*, enterococci ve anaerobik Gram (-) türler bulunmuştur

(115, 140). Tablo 1'de sağlıklı ve çürük kök yüzeyindeki plaktan alınan ortalama mikroorganizma değerleri görülmektedir (27). Kök yüzeyindeki mikroflora, karbonhidrat fermente edilebilen bakterilerin üstünlüğü ile karakterizedir (87). Kök yüzeyi demineralizasyonunun oluştuğu bölgelerde aynı kuron çürüklerinde olduğu gibi *MS* ve *Lactobacillus* sayılarının artmış olduğu saptanmıştır (68). Keltjen ve ark. (86) yaptığı çalışmada tükürükteki *MS* ve *Lactobacillus* sayısındaki yüksekliğin kök çürüğü riskinin fazla olduğuna dair güzel bir belirti olduğunu göstermiştir. Kuron çürüklerinden farklı olarak kök çürüklerinde *Actinomyces viscosus* ve *Actinomyces naeslundii* gibi *Actinomyces* örneklerinin de bulunduğu belirlenmiştir (87).

Tablo 1. Kök yüzeyi mikroflorası (27)

Bakteri Türü	Sağlıklı Kök yüzeyi	Başlangıç Kök Çürüğü	İlerlemiş Kök Çürüğü
Streptococcus Mutans	2	34	8
Streptococcus Sanguis	19	11	48
Actinomyces naeslundii	12	13	13
Lactobacilli	Belirlenememiş	1	1
Veillonella	Belirlenememiş	4	2

4.2.2. Kök Yüzeyi Çürüğü Histopatolojisi

Sement yüzeyinde başlayan çürüğün ilk dönemi ile ilgili olarak, araştırmacılar çoğunlukla fikir birliği içinde bulunmaktadırlar. Sementte çürüğün başlaması için kök yüzeyinin açıkta bulunması gerekmektedir. Ayrıca bazı dişeti hastalıklarında dişeti cebi oluşması ve buradaki mikroorganizmaların kök yüzeyi çürüğünün oluşmasına etki etmesi de sözkonusu olabilmektedir. Açıkta olarak bulunan sement yüzeyinde, diş dış

zarını hatırlatan bir sement dış zarı bulunduğu düşünülmektedir. Sement çürüğünün ilk döneminde bakteriler bu tabakayı eriterek geçerler ve sement dış zarının çözülmesinden sonra, mikroorganizmaların sement üzerine etkileri yoğunluk kazanır. Bu şekilde ortaya çıkan çürük, primer sement çürüğü olarak adlandırılır. Mikroorganizmalar sement dış zarını geçtikten sonra, lifli sementte çürüğün gelişimi başlar. İlk belirtiler önce Sharpey liflerinin başlangıç kısımlarında demineralizasyon şeklinde görülür ve mikroorganizmalar kireçlenmemiş Sharpey lifleri ile bunlara dik seyreden kollagen fibrillerin yer aldığı kanallara girerler. Özellikle kökün kurona yakın kısımlarında sement oldukça ince ve genellikle tek tabakalı bir yapı özelliği gösterdiği için, bu bölgelerde çürük olayı sement-dentin sınırına çok çabuk ulaşır. Mikroorganizmalar, organik maddeden zengin ve bu nedenle iyi bir beslenme bölgesi görünümünde olan sement-dentin sınırı boyunca yayılmaya başlarlar. Daha sonra sementin yıkımı meydana gelir ve sement parçacıkları kabuk şeklinde kopmalar gösterir (155).

Kök yüzeyi çürükleri aktif veya inaktif (arrested) lezyonlar olarak 2 kategoriye ayrılırlar (18, 53). **Aktif kök yüzeyi çürükleri;** çok iyi gözlenebilen, yumuşamış, sarımsı veya açık kahverengi alanlardır ve üzerleri kalın bir plak tabakası ile kaplıdır. Bazı aktif lezyonlar çok yavaş ilerlediklerinden koyu kahverengi olabilirler. Ayrıca orta basınçta bir sondalama ile keçemsi bir doku hissi verir aktif lezyonlar. Aktif kök çürükleri tedavi edilmediklerinde genellikle lateral bölgelere yayılır ve dişi çepeçevre sarabilirler (52). **İnaktif lezyonlar**, koyu kahverengi veya siyah renkte sert ve parlak alanlardır. Üzerlerinde herhangi bir mikrobial artık (diştaşı, plak) mevcut değildir (18, 53, 131).

4.3. Çürükten Korunmada Yararlanılan Fluorid Tedavisi

Son 20 yıl içinde Avrupa ülkelerinin çoğunda diş çürüğü görülme sıklığı gözle görülür oranda azalmıştır (92). Bu azalmanın asıl nedeni olarak fluoridin içme suyuna ilave edilmesi gösterilmiştir. Fluorid kullanılmasının yaygınlaşması ile birlikte çürük görülme sıklığı azalmış, çürüğün ilerleme hızı yavaşlamış ve klinik lezyonların durma olasılığı artmıştır (147). Yapılan çalışmalarda fluorid tedavisi görmüş kök çürüklerinin prevalansında %30–75 oranında azalma görülmüştür (77). 1940'lı yıllardan günümüze kadar geliştirilen sistemik ve yerel birçok yöntemle diş çürüklerinden korunmak

amacıyla fluorid tedavisinden yararlanılmaktadır. Fluoridin dişler üzerindeki sistemik etkinliği dişlerin sürmesi ile sonuçlanmaktadır. Bundan sonra fluoridin sadece yerel etkisinden bahsedilir (2, 145). Sistemik fluorid uygulamaları içinde en yaygın ve etkili olanları; içme suyuna, tuza, süte, diğer besin maddelerine fluorid ilave edilmesi ve fluorid tabletlerinin kullanılmasıdır (2, 17, 121).

Günümüzde çürük sıklığı üzerine yapılan son epidemiyolojik çalışmalarda çürük sıklığı açısından fluoridli su kullanan ve kullanmayan toplumlar arasındaki farkın gittikçe azaldığı izlenmektedir. Bu sonuç, suların fluoridlenmediği toplumlarda yerel uygulamaların sıklıkla kullanılması ile açıklanmaktadır (149).

Yerel fluorid uygulamaları; uygulanan ajanın konsantrasyonuna, içerdiği fluorid bileşiklerine ve kullanım şekillerine göre sınıflandırılır. Yerel fluorid tedavilerindeki yüksek konsantrasyonda fluorid solüsyonu, vernik, jel, profilaksi patı veya yavaş salınım sistemleri diş hekimleri tarafından uygulanır. Düşük konsantrasyondaki yerel fluorid uygulamaları ise bireyin kendi uyguladığı diş macunu, diş ipleri ve gargaralardır. Mine remineralizasyonu için birçok ajan kullanarak çok sayıda çalışma yapılmışken, kök dentini remineralizasyonuna daha az oranda odaklanılmıştır (14).

4.3.1. Fluorid Araştırmalarının Tarihçesi

Diş hekimliğinde fluorid incelemeleri 1902'de başlamıştır. Amerika Birleşik Devletlerinde, Colorado Springs'deki hastalarının çoğunun dişlerinde kahverengi kalıcı renklenmeler fark etmiş ve bu dişler *mottled enamel* olarak isimlendirilmiştir. 1909'da McKay ve Birton Colorado Springs'deki okullarda 2945 çocuğu muayene ederek % 87,5 oranında lekeli mine tespit etmişlerdir. Black 1916'da lekeli dişlerin mine maddesinde bir değişiklik olduğunu histolojik incelemelerle tespit etmiştir. McKay ise klinik incelemelerinde bu dişlerin daha az çürüdüğünü bildirmiştir. Tüm bu klinik ve coğrafi çalışmaların neticesinde su içindeki fazla fluoridin lekeli mineye sebep olduğu anlaşıldıktan sonra 1 ppm fluorid miktarının yalnız çürük önlemede ve çürüğün ilerleme hızını azaltmakta en iyi konsantrasyon değil, aynı zamanda en zararsız ve emin miktar olduğu anlaşılmıştır (21).

Ülkemizde fluorid konusunda ilk yayın 1955'de Prof.Dr. Pertev Ata tarafından yapılmıştır (16). Daha sonra 1977'de Isparta'da yapılan çalışmasının sonucunda sudaki fluorid oranının 10 ppm olduğu ve şehir suyunun kaynağının değiştirilmesi gerektiği ortaya çıkarılmıştır (106).

4.3.2. Diş Hekimliğinde Fluorid Uygulamaları

Fluor, halojenler gurubundan bir iz elementtir. Çok reaktif bir gaz olup, doğada serbest halde bulunmaz. Daha çok, bileşik formu olan fluorid şeklinde bulunur. Bileşiklerinden en çok rastlananları; Fluorespar (CaF_2), Fluorapatit ($Ca_{10}(PO_4)_6F_2$) ve Kriyolit (Na_3AlF_6). İçme sularında, deniz suyunda çoğunlukla 1 ppm oranında Flüorür iyonu (Fl^-) bulunur (17, 112).

Günümüzde, diş hekimliğinin temel amaçlarından biri, toplumların ağız-diş sağlığı sorunlarını azaltmaktır. Bu ancak başarılı tedavilerin yapılmasının yanısıra, koruyucu uygulamalara da ağırlık verilerek sağlanabilmektedir (119). Fluoridlerin, ağız-diş dokular ile ilişkileri Tablo 2'de görülmektedir.

Tablo 2. Fluorid ve ağız- diş dokuları ilişkisinin tablosu (119)

A. Fluoridlerin Mine Üzerine Etkisi
a. Gelişim Döneminde
i. Histogenez döneminde
-Morfogenez
-Mineralizasyon
ii. Sürmeden önce
b. Sürmeden Sonra
i. Sağlıklı mine üzerine etkisi
ii. Çürük başlangıç lezyonu üzerine etkisi
B. Fluoridlerin Dentin Üzerine Etkisi (Sürmeden Sonra)
a. Açık Dentin Dokusuna Etkisi
b. Çürük Dentin Dokusuna Etkisi
C. Fluoridlerin Sement Üzerine Etkisi
D. Fluoridler ile Bakteri Plağı İlişkisi

4.3.3. Çürükten Korunmada Fluoridin Etki Mekanizması

A. Asitlere karşı dişin direncini arttırır;

Diş kristal yapısına giren flüorür iyonu, yarıçapı kendisine çok benzeyen hidrosil iyonu gibi hidrasyon seviyesinin 5 olması bakımından diğer halojenürlerden farklı olarak molekülde herhangi bir gerilime neden olmadan, hidroksille yer değiştirerek asitler karşısında daha az çözünen fluorapatiti oluşturur (17). Apatit kristallerinde flüorür iyonu varlığı ile c-aksına paralel sütunlar boyunca dizili hidroksil iyonlarının hareketliliği azalmaktadır. Flüorür iyonu, hidroksil iyonuna oranla apatit yapıya daha sıkı bağlandığından az sayıdaki flüorür iyonu bile kristal yapıyı sağlamlaştırır ve hidroksil iyonlarının transportunu bloke eder (89).

B. Tükürük bakterilerinin asit üretimlerini engeller;

Flüorür iyonu karbonhidrat metabolizmasında rol oynayan mikroorganizmalara bağlanarak, glikoz yıkımına engel olur ve şekerin aside dönüşümünü engeller. Ancak yeterince engelleme yapabilmesi için ağızda bulunması gerekli flüorür iyonu konsantrasyonu 10 ppm'dir ancak bu miktar ağızda sürekli olarak bulunabilecek bir değer değildir. Ayrıca, flüorür iyonu bakterilerin protein gurupları arasına girerek onların uzun süre hücre dışı birleştirici oluşturmalarını önler. Mine yüzey enerjisini düşürerek veya bakteri yüzeyinde yük değişikliği yaparak onların mine yüzeyine yapışmalarını azaltır (17).

C. Plak oluşumunu engeller;

Yerel fluorid uygulamalarından sonra plağın gelişim hızında bir yavaşlama olur ve bu en çok iki, üç gün sürer. Ancak bu gelişimdeki azalma yedinci günün sonunda tümüyle ortadan kalkar (39).

D. Tükürüğün pH sına etki eder ve remineralizasyonu arttırır;

Flüorür iyonu asit üretimini engellediğinden tükürük pH sını nötr hale getirir. Böylece tükürükteki Ca ve PO_4 iyonları $CaPO_4$ bileşiği şeklinde diş yüzeyi üzerine çökelerek remineralizasyonun oluşmasını sağlar (17).

4.3.4. Fluorid Tedavisi Yöntemleri

Fluorid tedavi yöntemleri uygulanma şekillerine göre sistemik ve yerel (topikal) olmak üzere iki ana bölüme ayrılır. Bu iki ana bölüm de uygulanma farklılıklarına göre çeşitli alt gruplara dağılır (Tablo 3).

A. Sistemik Fluorid Uygulamaları

Fluoridlerin ağız yolu ile alınımı ancak doğumdan 12 yaşına kadar olan dönemde, önerilen dozlarda alınması ile yararlı olmaktadır. Alınımın bırakılması ile etkinlik zamana bağlı olarak azalmaktadır (57).

a. İçme Sularının Fluorlanması

Suların fluorlanmasında genellikle sodyum flüorür, hidrofluorosilik asit, ve sodyum silikoflüorür kullanılmaktadır. Başarıda en önemli etken, uygulamanın devamlılığı, uzun süreli olması ve yerel fluorid uygulamaları ile desteklenmesidir (112). Optimal içme suyu fluorid konsantrasyonu; fluorlama programının devamlılığına, günlük tüketilen su miktarına, kronolojik yaşa ve iklime göre belirlenmektedir. Yapay olarak fluoridlemiş suların bebeklikten itibaren tüketilmesi ile çürük insidansında % 50–60 oranında azalma gözlenmektedir (65). Dünya Sağlık Örgütü (WHO), fluoridin birikmiş etkisini önlemek için, içme suyu fluorid konsantrasyonunun 0,5 ppm'de tutulmasını önermiştir (173).

b. Fluorid Tableti, Pastil ve Damlalar

İçme suyundaki fluorid konsantrasyonu optimal kabul edilen değerlerin altında ise bu bölgelerde tablet, pastil ve damla gibi sistemik yöntemler seçilebilir. İçme suyundaki fluorid konsantrasyonu optimal değerin altında ise bu yöntemlerden biri seçilmelidir (173).

c. Sofra Tuzlarına Fluorid Eklenmesi

Tuza eklenen optimal fluorid konsantrasyonu ve çürükte azalmaya yol açan optimal tuz miktarının saptanması için, populasyonun tuz tüketim miktarını belirleyen çalışmaların

yapılması gerekir. Yalnızca ev tuzuna fluorid ilave ediliyorsa, fluorid konsantrasyonun 400 mg F olarak kabul edilmesi gerekmektedir (112, 173).

d. Süte Fluorid Eklenmesi

Bebek ve çocukların temel gıda maddesi olan süte evde ve okulda düzenli olarak tüketimi sağlanabileceği için fluorid ilavesi düşünülmüştür (173). Tüketilen süt miktarının sabit olmaması, fluoridin süt içindeki kalsiyum ve proteine bağlanması konuları tartışmalı olduğu ve ağız içindeki topikal etkisi suya oranla daha az olduğu için, süte fluorid ilavesi yaygın kullanılan bir çürük önleyici yöntem değildir. İnsan sütünde fluorid bulunması hayatın ilk 6 ayında doğal günlük fluorid alımını temsil eder ve insan sütünde yaklaşık 0,4 ppm dir. Anne plazmasından anne sütüne sınırlı miktarda fluorid geçmektedir (173).

e. Multivitamin Fluorid Kombinasyonları

Fluorid, çocuğun diğer gereksinimlerine göre vitaminlerle kombine olarak da verilebilir. Fluorid vitamin kombinasyonlarının kullanımı, malnutrisyon, vejeteryan beslenmenin söz konusu olduğu bebek ve annelerde endikedir (44, 173).

B. Yerel (Topikal) Fluorid Uygulamaları

Topikal fluorid uygulaması sürmüş kuronal diş yüzeylerinde yerel bir kimyasal reaksiyon ile fluorid sağlayan mekanizmalardır.

a. Diş Hekimleri Tarafından Uygulananlar

i. Jeller ve Solusyonlar

Bunlar yüksek konsantrasyonlu fluorid preparatlarıdır (1, 3, 45). Çürük kontrolünde kullanımları oldukça yaygındır. Nötral veya asitlendirilmiş olarak hazırlanabilir. Asitlendirilmiş preparat elde etmek için genelde 0,1 M ortofosforik asitten yararlanılır. Etkinliğin arttırılması açısından en yararlı pH 3,2 dolaylarındadır (1). Jellerin kullanımı solusyonlara oranla daha kolay kontrol edilebilir. Ayrıca jeller de dişlerin ara yüzlerine solüsyonlar gibi ulaşabilirler. Klinik etkinlik açısından da fark saptanamadığından jeller solusyonlara tercih edilirler. En çok kullanılan jel formları, kalay flüorür (SnF_2; %8-

10'luk F-) ve asitlenmiş fosfat fluorid (APF; 0,1M ortofosforik asit ya da hidrojen fluorürle asitlenmiş %1.23'lük F-) dir. Her iki ajan için yılda iki kez uygulama önerilmektedir. Hekim tarafından yılda iki kez kullanılan fluoridli jellerin, çürüğü % 25 oranında azalttığı ifade edilmektedir. Ancak asitlendirilmiş fluorid bileşikleri nötral fluorid bileşiklerine oranla çürükten korumada daha yararlı olmaktadır. Bunun nedeni olarak preparatların düşük pH'sı gösterilebilir (120).

ii. Profilaksi Patları

Çürük önleme oranları, %10–25 olmaktadır. Fluorid alımını önleyici etkisi, yüksek vizkoziteye sahip olmalarıdır. Ara yüz ve fissürlere fluoridin diffüzyonunun zayıf olması nedeniyle patların çürük önleyici etkisi jel ya da solusyonlara oranla daha düşüktür. Çalışmalar düşük viskoziteli, yüksek fluorid konsantrasyonlu, silika-APF patlarının tercih edilmesi yönündedir (120).

iii. Vernikler

Fluorid verniği, doğal ya da sentetik esaslı fluorid tuzlarının ethanol gibi bir solventin içinde çözündüğü bir lak ya da likid olarak tanımlanabilir. Fluroid vernikleri küçük çocuklarda bile güvenle kullanılmakta, toksik yan etkiler görülmemektedir (124). Ağızda 48–72 saat tutunma süreleri vardır. Bu süre içinde diş yüzeyine flüorür sağlarlar. Difluorosilan ya da sodyum fluorid içeren tipleri vardır. Clarck ve ark. (37) tarafından Difluorosilan ve sodyum fluorid vernikleri ile yapılan bir çalışmada, çürük önleme oranları sırasıyla %17 ve %22 olarak bulunmuştur. Verniklerin çürük önleyici etkilerinin elde edilebilmesi için, her 3-6 ayda bir uygulanması gerekir (153). NaF içeren verniklerin (Durafat) erken çürük lezyonları üzerine etkisinin incelendiği çalışmada, yüksek çürük riski taşıyan çocuklarda, lezyonun gelişimini durdurabildiği gösterilmiştir (142). Flourid vernik yapısına giren su içinde yavaş ve devamlı bir şekilde serbestlenerek diş yüzeyinin fluorlanmasını sağlar. Vernik yönteminde flüorür bileşikleri diş ile uzun süre temasta olabildiğinden, etkinlikleri derin katmanlara ulaşabilmekte ve çürükten korunmada diğer yöntemlere göre daha yararlı olabilmektedir (1).

iiii. İyontoforez

Bu yöntem, fluoridin mineye değimindeki etkinliğini arttırmak amacıyla 9 voltluk bir elektrik akımı sağlayan pil, iyonlaştırıcı ve uygulama apareylerinden oluşmaktadır. Fluorid preparatı olarak solusyonlardan veya jellerden yararlanılır. Araştırmalar sonucu bu yöntemin diğer yöntemlere göre üstünlüğü olmadığı gösterilmiştir. Bunun nedeni de diş minesinin elektrik akımı geçmesine karşı direnci, dişeti mukozasına oranla çok fazladır ve bu direnç tükürük karşısında daha da artmaktadır. Böylece mineye fluorid alınmasında elektrik akımının belirgin bir yararı olmamaktadır (1).

iiiii. Fluorid İçeren Simanlar ve Restoratif Materyaller

Bu materyaller kavite kenarlarında çürük önleyici etki gösterebildikleri için tercih edilmektedirler. Silikat, polikarboksilat ve cam iyonomer simanların, mine yüzeyinde fluorid içeriğini arttırdığı bilinmektedir. Aljinat ölçü materyalleri de yerel fluorid taşıyıcısı olarak kullanılmaktadır. Bu amaçla, materyallerin içine %1,5–1,9 oranında fluorid eklenmiştir (33).

iiiiii. Yavaş Fluorid Salınımı Yapan Apareyler

Söz konusu sistemler; kapsüller, mikrokapsüllü aerosoller ve kontrollü salınım yapan rezervuarlardan oluşmaktadırlar. Genel olarak fluorid içeren kopolimer matriksin kopolimer membranla kaplanmasından oluşurlar. Bu membran, ağız ortamına salınan fluorid miktarını kontrol etmektedir. Bu sistemlerle, tükürük fluorid konsantrasyonunun, 0.02'den 0,2–0,3 ppm'e plak konsantrasyonunun ise 10–15 ppm'den 35–55 ppm'e yükseldiği gösterilmiştir (1).

b. Kişinin Kendisi Tarafından Yapılan Uygulamalar

i. Fluoridli Ağız Gargaraları

Fluoridli gargaralar, 1960-70'li yıllarda, fırçalaması düzenli ve içme suyundan optimal düzeyde fluorid alan çocukların ağız sağlığına ek bir koruma sağlamak için üretilmiştir (45). Gargaranın etkinliği, kullanım sıklığı ile doğru orantılıdır. Çürüğü % 20–50 oranında azalttığı bildirilmektedir. Gargaraların, yaygın çürük varlığında, ortodontik tedavi sırasında, ağız kuruluğu vakalarında, çene fiksasyonunda ve dentin hassasiyeti

varlığında kullanımları endikedir. Gargaralar, yetişkinlerde 15 ml, çocuklarda ise 7–10 ml miktarlarında kullanılmalıdır. Uygulama sonrası tıpkı jeller de olduğu gibi 30 dakika yenmemeli ve içilmemelidir. Gargaralar, 6 yaşın altında çocuklarda kullanılmamalıdır (45).

ii. Fluoridli Diş Macunları

İlk fluoridli macunun (SnF_2·li) kullanımından bugüne çeşitli flüorürlü bileşikler çürük önleyici etkinin arttırılması amacıyla denenmiş ve en çok sodyum monofluorofosfat, sodyum fluorür ve amin flüorürler kullanılmıştır (153). Diş macunu yapısında abrazivler, temizleyiciler, nemlendiriciler, tatlandırıcılar, bağlayıcı ajanlar, koruyucu maddeler ve aktif ajanlar (fluorid, anti kalkulus ajan; priofosfat tuzları, çinko tuzları, difosfonatlar, hassasiyet giderici ajan; stronsiyum/potasyum klorid, formaldehid, antibakteriyel ajan; triklosan) bulunmaktadır. Fluorid ve abrazivler bir diş macununun en önemli bileşenleridir (45). Yapılan çalışmalar, fluoridli diş macunları gereği gibi kullanıldığında çürükten korunmada etkili olabildiklerini göstermiştir. Ancak bu etkinlikler uygulamanın sürekliliği ile sınırlıdır. Bu nedenle devamlı kullanımları gerekmektedir. Diş macunlarında fluorid alınımını azaltan nedenler arasında macunun tükürükle karışması sonucu konsantrasyonun azalması, ağızın su ile birden çok kez çalkalanması, fırçalama esnasındaki abrazyon nedeni ile depolanmanın tam olamaması gösterebilir (45).

iii. Fluoridli Sakızlar ve Diş İpleri

Bunlar kullanım sıklığına bağlı olarak az miktarda fluorid salabilirler. Xylitol içerenlerin çürük önleyici etkisi yüksek bulunmuştur. Çünkü Xylitol bakterilerin fermente edemediği bir tatlandırıcıdır. Dişin mineral içeriği ile etkileşime girerek çürük önleyici etki gösterdiği düşünülmektedir (14).

Tablo 3. Fluorid tedavisi yöntemleri

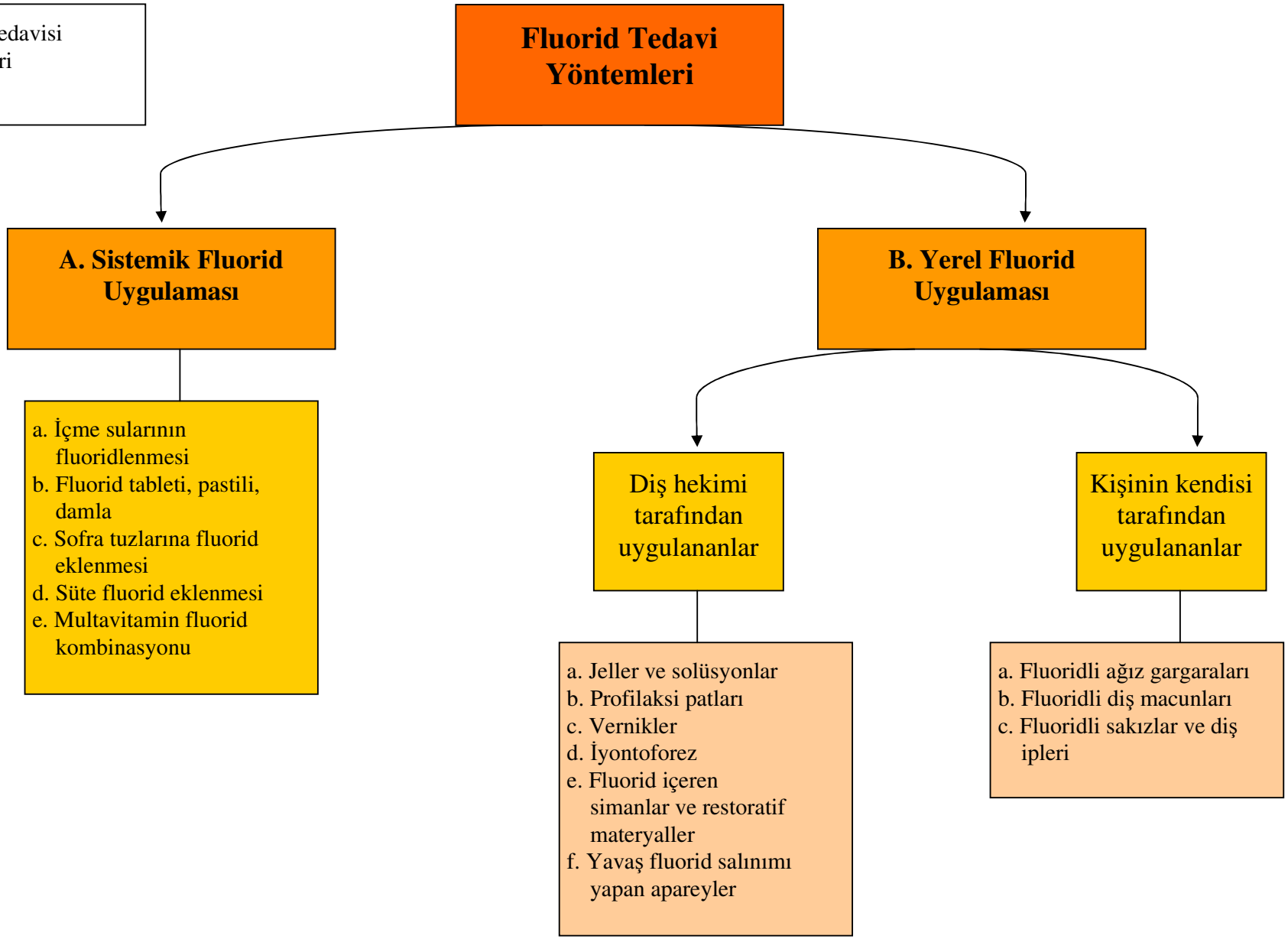

4.4. Çürük Lezyonların Teşhisi

Teşhis, belirtiler ile hastalığın ne olduğunu araştırıp ortaya koyma, tanıdır. Geleneksel tanı mevcut durumla sınırlı kalmakta ve diş hekiminin sadece klinik değerlendirmesi ile yapılmaktadır. Dişhekimliği genelinde bu değerlendirme için yaygın olarak ışık, sond ve radyografi kullanılır. Ancak çürük teşhisinde kullanılan keskin sond travmatik defekt yapabilmekte inaktif halde bulunan lezyonu aktif hale getirebilmekte, kavitasyon oluşturabilmekte ve gizli çürük olarak adlandırılan lezyonların teşhisini atlamaktadır. Tüm bunların yanında radyografi kullanımında özellikle bite-wing radyografisi arayüz çürüklerinde en sık kullanılan ve güvenilen yöntemlerden biri olmasına rağmen iyonize radyasyon varlığı hem hasta hem de hekim için risk oluşturmaktadır. Uygulamada film kullanılması ve banyo gibi işlemleri gerektirmesi maliyeti arttırmakta, üstelik zamanı uzatmaktadır. Ayrıca başlangıç seviyesindeki lezyonlar radyografik görüntü vermemektedirler. Araç ve gerecin dışında genç hekimlerin deneyimlerinin azlığından, bazı ileri yaşlardaki hekimlerin ise görme bozukluklarına bağlı olarak eksik ve yanlış teşhis yapılabilir. İşte bu geleneksel tanı yöntemlerinin tüm bu dezavantajları farklı çürük teşhis yöntemlerinin arayışına neden olmuştur (147).

Çürük lezyonun gelişimi yavaştır ve yıllar öncesi ile kıyaslandığında kavitasyon oluşum hızı oldukça düşüktür. Bunun sebebi fluoridli diş macunu kullanımıdır. Erken çürük lezyonları tespit edilip uygun fluorid tedavisi ve oral hijyen ile remineralize olabilir. Bu durum, karar verme dengesinin konservatif yaklaşıma kaymasına ve teşhisin daha önemli hale gelmesine sebep olmuştur. Teşhis kavramı, şu an mevcut durumun değerlendirilmesinden çok, ileride olabilecek gelişimin tahmin edilmesine doğru değişmiştir. Bu durum da ilerlemenin kantitatif olarak belirlenmesi ve hastalığın takip edilmesine bağlıdır (26).

4.5. Erken Dönem Çürük Teşhis Metotları

Kantitatif ve objektif metotlara ihtiyaç olmasının sebebi klinik ve epidemiyolojik araştırmalardır. Klinik araştırmalarda kantitatif metotlar, hastalığın ilerleme ya da gerileme hızını ve bunu etkileyen faktörleri sayısal olarak belirlemeye olanak sağlar. Epidemiyolojide ise, klasik olarak gözlemciler veya araştırmacılar arası uyum yerine objektif olarak ölçüm yapmak ve hastalığın durumunu kaydetmek mümkün olmaktadır. Teşhis metotları kalitatif yerine kantitatif olmalıdır. Diğer bir değişle metotlar evet/hayır gibi kelimeler yerine sayısal değerler vermelidir. Ancak bu şekilde hastalığın zaman içinde seyrinin takip edilmesi mümkün olur (26).

Erken dönem çürüklerin çeşitli metotlarla tespit edilmesi ve miktarının belirlenmesinin temelinde lezyonun fiziksel özelliklerinin farklılığı vardır. Bu değişen fiziksel özellikler, çürük dokunun çevresinde sağlıklı dokudan farklı olarak azalmış olan mineral içeriğinden kaynaklanmaktadır. İdeal bir teşhis tekniği, demineralizasyonu belirlemenin yanında koruyucu önlemleri izleyip kayıt tutmaya elverişli olmalıdır. Erken dönem çürük teşhisi için geliştirilmiş birçok metot mevcuttur (Tablo 4) ve halen bunların çalışma prensipleri konusunda çalışmalar devam etmektedir. (116, 161)

Tablo 4. Erken dönem çürük teşhis metotları

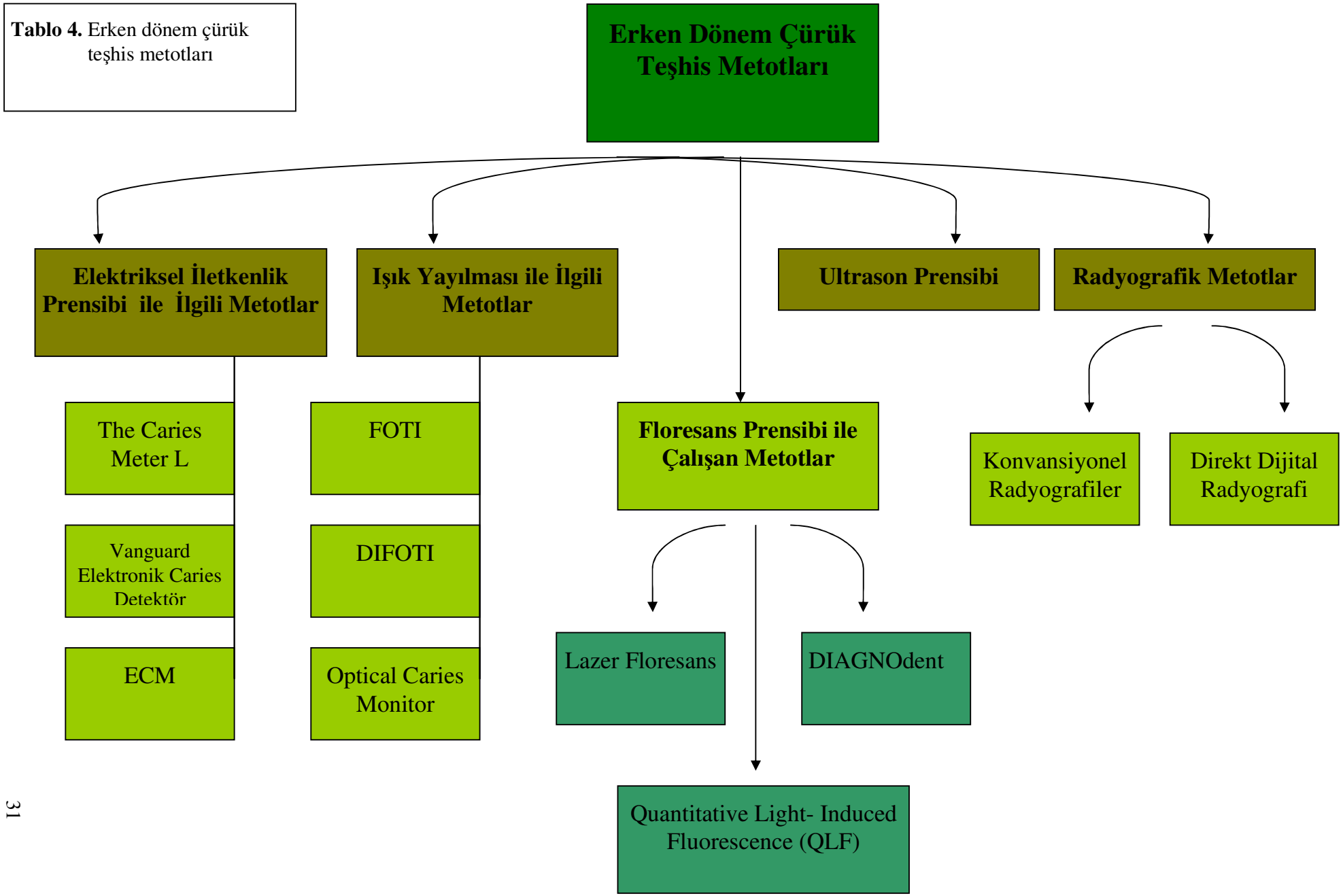

A) Elektriksel İletkenlik Prensibi ile Çalışan Metotlar

Elektriksel iletkenlik ölçümlerinin çalışma prenbi şu şekildedir; sağlam mine yüzeyleri hiç iletkenliğe sahip değilken, çürüklü ve demineralize mine yüzeyleri ölçülebilir iletkenliğe sahiptir ve bu iletkenlik demineralizasyonun artması ile artış gösterir (76).

Çalışmalar, elektriksel iletkenlik prensibi ile çalışan teşhis yöntemlerinin, ideal bir teşhis metodu olmak için istenenden daha düşük seçiciliğe sahip olduğunu göstermiştir. Bu metot ile geleneksel olarak göz ve radyografi ile yapılan muayenede gözden kaçabilecek küçük mine ve dentin lezyonlarının tespiti mümkün olabilir. Düşük seçiciliği olması sebebiyle tespit edilmiş erken dentin lezyonları için invaziv tedaviler uygulanmadan önce koruyucu tedaviler ön planda tutulmalıdır (133). Elektriksel iletkenlik oklüzal ve aproksimal çürüklerin teşhisinde *in vivo* ve *in vitro* çalışmalarda oldukça iyi sonuçlar göstermiştir. Ashley ve ark. (15), posterior dişlerde kavitasyon göstermeyen oklüzal lezyonların *in vitro* teşhisinde ECM nin görsel muayene, FOTI, konvansiyonel ve dijital bitewing radyograflarla kıyaslandığında daha kesin sonuçlar verdiğini göstermiştir.

Bu prensiple çalışan 3 cihaz bulunmaktadır. Bunlar;

1. *The Caries Meter* L
2. (Vanguard) Elektronik *Caries* Detektör
3. Elektronik *Caries* Monitor (ECM)

1. *The Caries Meter* L

The Caries Meter L (Onuki Dental Co. Ltd., Japonya) cihazı ile çalışma sırasında dişlerin kurutulması ve pamuk tamponlarla izole edilmesi gerekmektedir. İyi bir elektriksel kontak için pit ve fissürler bir damla serum fizyolojik solüsyonu ile nemlendirilir. Ölçümler probe ucuna ve ağız elektroduna bağlanmış bir klip ile alınır (Resim 1). Dört farklı renkli ışık dişin durumunu ve üreticinin tavsiye ettiği tedaviyi göstermektedir (yeşil=çürük yok, sarı=mine çürüğü, turuncu=dentin çürüğü, kırmızı=pulpaya ulaşmış çürük) (161).

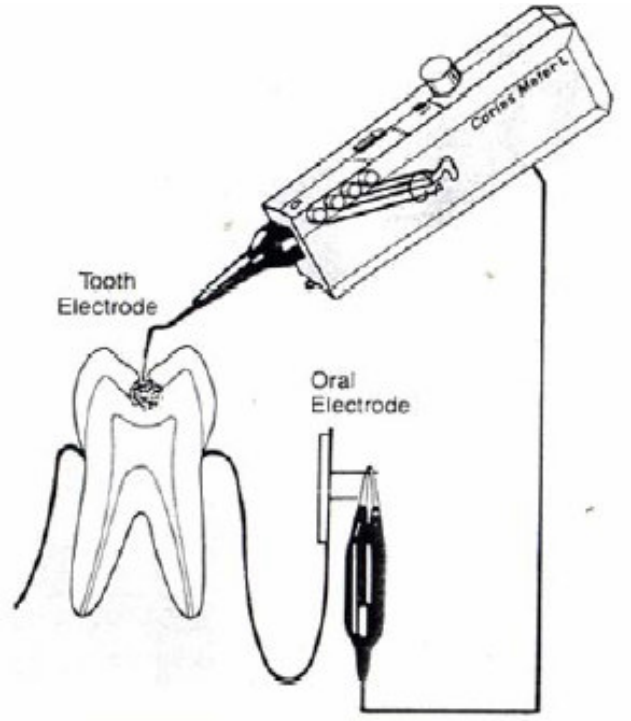

Resim 1. *The Caries Meter* L cihazının görüntüsü

2. (Vanguard) Elektronik *Caries* Detektör

White ve ark. (168) hastalığın derecesini belirlemek üzerine çalışmalar yapmışlar ve Vanguard Elektronik *Caries* Detektör (Massachusetts Manufactoring Corp., Cambridge, Mass., USA) isimli cihazı geliştirmişlerdir (Resim 2). Ölçümler eş eksenli hava akımı *ile* yapılır ve ölçüm ucunun etrafındaki diş dokusu kurutulur. Bu şekilde sadece ucun temas ettiği noktada ölçüm yapılmış olunurr. Cihaz, demineralizasyonlu ve sağlıklı dokuyu belirtmesinin yanında demineralizasyonun seviyesini 0'dan 9'a kadar göstermek üzere derecelendirilmiştir.



Resim 2. Vanguard Elektronik Caries Detektör cihazının görüntüsü

3. Elektronik *Caries* Monitor (ECM)

ECM, Vanguard Elektronik Caries Detektörden farklı olarak Ohms cinsinden devam eden ölçüm skalası, hava akım hacim kontrolü ve farklı ölçüm seçeneklerine (devamlı, ardışık ölçüm ya da biriken ölçüm) sahiptir. ECM (Lode Diagnostics, Groningen; Hollanda) cihazına hava akım ölçeri yerleştirilmiş ve hava akımının en az 7.5 l/dak. olması gerektiği belirtilmiştirmiştir (133).

Sağlıklı diş iyi bir yalıtkandır ancak, çürük oluşumu esnasında oluşan pörözitelere su ve tükürükten gelen iyonlar dolar. Poröziteler genişleyince birbirleriyle bağlantı oluşturup elektrik akımının geçebileceği bir ortam oluştururlar. Bu potansiyel ölçümleri ilk olarak 1951'de tanımlamıştır. 1956'da ise direk akım kullanarak çekilmiş bir dişin sağlıklı fissürüne probe ucunu uygulamış ve pulpa içine yerleştirdiği elektrod ile akımı tamamlamış ve rezistansı 2,6-20 MOhms (ortalama 8.7 MOhms) olarak bildirmiştir. Çürük bölgeler ise 0-4,4 MOhms gibi düşük değerler vermiştir ve rezistans ile çürük lezyon derinliği arasında ortalama bir korelasyon çıkmıştır (30).

Elektriksel metot prensibine dayanan Vanguard Elektronik *Caries* Detektör ve The *Caries* Meter L isimli iki cihaz da günümüzde artık üretilmemektedir. Bu metot prensibi ile çalışan ve en son üretilen cihaz olan Electronic Caries Monitor (ECM) günümüzde çalışmaları süren metotlar arasındadır. ECM ile posterior dişlerin oklüzal yüzeylerinde mine ve dentin çürüklerinin belirlenmesine yönelik çalışmada, cihazın hassasiyetinin mine çürükleri için 0,65, dentin çürükleri için 0,78; seçiciliğinin ise mine çürükleri için 0,73, dentin çürükleri için 0,80 olduğu bildirilmiştir (15).

ECM okumasındaki sayısal değerlendirilmeleri şu şekildedir;
-1.00 – 3.00: sağlıklı mine veya erken çürük başlangıcı
3.01 – 6.00: mine-dentin sınırına kadar ilerlemiş mine çürüğü
6.01 – 8.00: dentin çürüğü
8.01-13.00: derin dentin çürüğü

B) Işık Yayılması ve İlgili Metotlar

Işık, dalgalar halinde ilerleyen bir elektromanyetik enerjidir. Dişe gelince absorbe olur veya geri yansır. Işığın diş içinde absorbe olması başka bir enerjiye dönüşmesidir ki bu da genelde ısıdır. Geri yansıma ise iki şekilde olur; ışığın geldiği yoldan geri gitmesi (backscatter), başka yüzeyden çıkması (diffuse transmission). Işık yayılması ile ilgili metotlar, lezyon içindeki mine kristalleri tarafından ışığın saçılması prensibine dayanır. Bunun sebebi lezyon içinde kalan mineral partiküllerinin mineralden zengin olan sağlıklı mineye bağlı olmak yerine mineral alışverişinin yapıldığı sıvı ortamda bulunmalarından kaynaklanmaktadır (12, 117). Bu prensiple çalışan cihazlar;

1) FOTI
2) DIFOTI
3) *Optical Caries* Monitor

1) Fiber Optik Transillümünasyon (FOTI)

Özellikle arayüz çürük teşhisi için kullanılan bir metot olan FOTI, arayüz çürük lezyonunun ışık fotonlarını saçma ve emme özelliğine dayanır ve radyografilere göre avantajlı tarafı x-ışını içermemesidir. Fiber optik ışıklı uç genellikle bukkal yüzden dişe uygulanır ve arayüz oklüzal kısımdan incelenir (Resim 3). Uç (Resim 4), bukkal yüzeyde farklı açılar vererek gezdirilir ve lezyonun mine-dentin sınırına ulaşıp ulaşmadığı incelenir. Çürük lezyonunun ışık geçirme indeksi düşük olduğu için transillümine edildiğinde koyu bir gölge belirir (126).

Mine dokusunda hidroksiapatitlerdeki değişim, dentinde ise dentin tübülleri, ışığın saçılmasına sebep olurlar (156). FOTI'nin arayüz dentin çürüklerinin teşhislerindeki değerliliği en az bitewing radyografileri kadar yüksektir (123). Oklüzal çürüklerin FOTI ile teşhis hassasiyeti arayüz çürüklerinin hassasiyetinden oldukça düşüktür (160).

Klinik muayenede ek bir teşhis desteği olarak FOTI, birçok araştırmacı tarafından kullanılmış ve posterior dişlerin arayüz dentin çürüklerinin teşhisinde geçerli,

tekrarlanabilir ve non-invaziv bir metod olarak değerlendirilmiştir. Radyografilerde mine lezyonlarının çok küçük bir kısmı tespit edilebilir. Ancak FOTI'nin klinik pratikte kullanımı ile radyografi alınması gereken durumlar oldukça azalmaktadır. FOTI'nin non-invaziv olması ve kolay kullanımı cazip bir teşhis aleti olmasını sağlamıştır.

Ancak tekniğin bazı açılardan dezavantajları vardır. İlk olarak, görüntüleme tekniği standart değildir. Işık kaynağının pozisyonu ve araştırmacının açısı oldukça değişkendir. Her ne kadar daha keşifsel bir görüntüleme ve görme olsa da sonuçların tekrarlanabilirliğini sınırlar. İkinci bir konu da bu değişkenlerin, araştırmacının konuya hakimiyetinin ve subjektif yorumların teşhis sonuçlarında araştırmacılar arası ve araştırmacının kendi içinde farklılık oluşturmasına sebep olmaktadır (126).



Resim 3. Fiber optik transillüminasyon görüntüleme sisteminin görüntüsü



Resim 4. Fiber optik transillüminasyon görüntüleme sistem uçlarının görüntüsü

2) Dijital Görüntülü Fiber Optik Transillüminasyon (DIFOTI)

Dijital görüntülü fiber optik transilluminasyon (Resim 5), FOTI'nin geliştirilmiş bir metodudur. FOTI'nin dezavantajlarının üstesinden gelmek için dijital görüntü elde edip analiz yapma yoluna gidilmiştir. Klinik uygulanım için geliştirilen DIFOTI'nin (Electro-Optical Sciences, Inc. Irvington, NY, USA) elde tutulan bir uç üzerinde ışık uygulayan sistemi ve görüntüleme kamerası vardır. Sistemin büyük parçaları (bilgisayar monitörü, yazıcı, ışık kaynağı ve güç kaynağı) hareketli bir sehpanın üstüne yerleştirilir. Fiber optik ışık kaynağı olarak 50-Watt *arc* lambası kullanılmıştır. İstenilen görüntüyü kaydetmek için ayak pedalı veya ses komutuna duyarlı bir sistem kullanılır. İllümine edilen dişler, CCD (Charged Coupled Device) kamerada görüntülenir ve bu görüntüler dijital analiz yapılacak şekilde standardize edilerek saklanır ve elde edilmiş görüntüler karşılaştırılabilir (178).

Schneiderman ve ark. (139) *in vitro* çalışma sonuçlarında DIFOTI'nin arayüz, oklüzal ve düz yüzey çürüklerini belirlemede konvansiyonel radyografiden daha yüksek hassasiyet gösterdiğini bildirmişlerdir. Geleneksel radyografilerle kıyasladığımızda DIFOTI'de iyonize radyasyon olmaması bir avantajdır. Aynı anda görüntü elde edilmesi bakımından dijital radyografilere benzemesine rağmen, DIFOTI'de kaliteli görüntü için pozisyon ayarlamak mümkündür. Fakat dijital radyografilerde görüntü ancak x-ışınını uyguladıktan sonra elde edilebilir. DIFOTI'nin FOTI üzerine avantajı ise ışık kaynağının kamera ile sabit konumda durmasıdır. Bu şekilde, görüntüleme sisteminin diş yüzeyine bağlı olabilecek rotasyonu ya da görüntüleme geometrisinin aktarım farklılıkları ortadan kalkar. Ayrıca farklı zamanlarda ve farklı gözlemciler ile tekrarlanabilen görüntüler elde edilebilir (178).



Resim 5. Dijital fiber optik transillüminasyon görüntüleme sisteminin görüntüsü

3) *Optical Caries* Monitor

Optical Caries Monitor (Sensoptic Technology and Consultancy, Westeremden, Hollanda), artan saçılmanın miktarını fiber optik teknolojisi ile belirlemeye yarayan cihazdır. Küçük fiberlerden oluşmuş demet, optik bir uç içine yerleştirilmiştir. Fiberlerin bir kısmı lezyonu aydınlatırken, diğer kısım ise lezyon içinden geriye yansıyan ışığı toplar. Bu geometride, lezyon çevre sağlıklı mineden daha fazla ışık yansıtır. Cihaz, çekilmiş dişlerdeki doğal lezyonlarda kullanılmış, lezyon derinliği ve mineral kaybı mikroradyografi ile belirlenmiştir. Bu iki parametre arası korelasyon katsayısı 0,96 ve optik ölçüm ile lezyon derinliği korrelasyonu 0,71'dir (34). Cihazın etkinliğinin mikroradyografi ile kıyaslandığı *in vitro* çalışmada iyi bir korelasyon gösterdiği (r=0,67) bildirilmiştir (30).

Yedi adet ortodonti hastası ile yapılan *in vivo* çalışmada *Optical Caries* Monitor'ün klinikte, mine lezyonlarının iyileşmesini kantitatif olarak değerlendirmek için uygun bir metot olduğu bildirilmiştir (117).

Wilhelm ve ark. (172) ise cihazı Transverse mikroradyografi (TMR) ile karşılaştırdıkları *in vitro* çalışmada lezyon derinliği ve *Optical Caries* Monitor değerleri arası korelasyonun 0,423 olduğunu bildirmişlerdir.

Işık saçılma prensibine dayanarak geliştirilen *Optical Caries* Monitor cihazının kantitatif belirleme yapabilmesi, mineral kaybının belirlenmesinde diğer metotlarla korelasyon göstermesi ve klinik kullanım için geliştirilmiş olmasının avantajları vardır. Metodun temel limitasyonu sadece serbest yüzeylerde kullanılabilmesidir. Ancak cihazın maliyeti klinik pratiğinde kullanılmaya uygun değildir (125).

C) Floresans Prensibi

Vaarkamp ve ark. (156) helyum-neon lazer kullanıldığında mineden yansıyan ışığın sebebinin hidroksiapatit kristalleri, dentinden yansıyan ışığın sebebinin ise dentin tübülleri olduğunu göstermişlerdir. Diş dokusunun floresans özelliği uzun yıllardan beri bilinmektedir. Birçok araştırmacı spektrumu belirlemiştir ve bu çalışmalara göre üç farklı floresans ayırt edilmiştir (132).

1) Ultraviyoleye yakın mavi floresans
2) Mavi ve yeşil ile oluşan sarı-turuncu floresans
3) Kırmızıdan uzak ve infrarede yakın olan floresans

Mavi floresansa *di-tyrosine* sebep olur. Sarı floresansın büyük bir kısmının protein kaynaklı kromoforlardan kaynaklandığı düşünülür. Ancak dişin apatit yapısının buna karşı bir etken olup olmadığı halen tartışılan bir kavramdır. Kırmızı floresans oluşumunun sebebi ise *protoporphyrin* olarak belirlenmiştir. *Protoporphyrin* bakteri yıkım ürünleri arasında bulunur (132).

Diş yüzeyindeki floresans prensibi şu şekilde açıklanabilir (13);

1) Lezyonda ışık yayılma katsayısı sağlıklı mineye oranla oldukça yüksektir. Buda lezyon içindeki ışığın yolunun kısa olmasına ve bu alanda emilim ve floresansın daha az olmasına sebep olur.
2) Floresans daha çok dentinden kaynaklanır. Minedeki lezyonda yüksek yayılma olduğu zaman bu bariyer etkisi yaparak dentine ışık geçmesini engeller.
3) Kromoforların moleküler yapısındaki değişimler floresans oluşumunu engeller.
4) Çürük gelişimi sağlıklı minedeki kromoforları uzaklaştırır.

1. Lazer Floresans

Demineralizasyon dişin sert dokularının autofloresansınn (doğal floresens) azalmasına sebep olduğu bilgisi ortaya çıktığında Benedict ve ark. (22) dişin bu özelliğini kullanarak çürük teşhis metodu geliştirmeye karar vermişlerdir. Bu amaçla ilk olarak

lazer dişte uyaran olarak kullanımıştır. İlk olarak dişler 1981'de argon lazerinden elde edilen 488 nm dalga boyunda mavi-yeşil ışık ile aydınlatılmış, dişten yansıyan mavi ışığın filtre edilebilmesi için sarı *high pass* filtre ($\lambda \geq 520$ nm) kullanmıştır. Böylece demineralize alanlar koyu renk olarak izlenebilmiştir (161).

Lazer floresans prensibi, *in vitro* ortamda dişin sert doku demineralizasyonunu kantitatif olarak belirleme metodu olarak geliştirilmiştir ve bu metod, TMR ile oldukça yüksek korelasyon göstermiştir (r=0,97) (66).

Çekilmiş dişlerdeki erken çürük lezyonlarının incelendiği çalışmalarda da 5–10μm derinliğindeki lezyonlar bile tespit edilip ölçülebilmiştir (48, 80). Daha sonraları lazer floresans metodu geliştirilerek *in vivo* çalışmalara daha uygun bir hale getirilmiştir. Bu amaçla sisteme CCD mikro kamera, bilgisayar görüntü analizi ve intra-oral kullanıma uygun uç eklenmiştir (81).

Yoğun ışık kaynağı kullanımı ile floresans boyalarının daha yüksek floresans oluşturacağı düşüncesinden yola çıkılarak bazı çalışmalarda da lazer floresans metodunda boya kullanılmıştır. **Boya ile Güçlendirilmiş Lazer Floresans yöntemi** (Dye-enhanced Laser Fluorescence, DELF) olarak tanımlanan bu metotta *pyrromethene 556* veya *sodium fluorescein* boyası kullanılmıştır Kullanılan bu boyalar –OH ve NH_2 gruplarıyla etkileşerek fiksatif bir rol oynarlar ve oluşan bu renklenme geri dönüşümsüzdür (8, 54, 55).

2. *Quantitative Light-Induced Fluorescence* (QLF)

Lazer floresans sisteminin dezavantajlarını ortadan kaldırabilmek için QLF cihazı geliştirilmiştir (161). Bu sistemde lazer yerine ışık kullanılarak lazerin zararlı etkilerini ortadan kaldırmak ve daha taşınabilir bir cihaz haline getirmek amaçlanmıştır.

QLF, (Resim 6) Işık floresans prensibi ile çalışan erken çürük teşhis metodu için geliştirilmiş dokuya zarar vermeyen kantitatif ölçüm yapabilen bir cihazdır. Klinik ve laboratuvar ortamında dişin demineralizasyonu ve remineralizasyonunu longitudinal

olarak belirlemek açısından uygundur. Işığın dağıtılması ve saçılması prensibinin mineral kaybıyla ilişkisini kullanarak çürük lezyonunun ölçümünde kullanılır. QLF ile dişin sert dokularından kaynaklanan yeşil floresans ve dış kaynaklı olan kırmızı floresans meydana gelir (11).

Diş sert dokularının autofloresans olarak isimlendirilen kendi doğal floresansı vardır. Diş, mavi ışığa maruz kaldığında yapısındaki floresans uyarılır ve yeşil floresans meydana gelir. Dişin yapısında bulunan floresans dişin demineralizasyonu ile kaybolur. Bu yüzden, **QLF ile görülen çürük lezyonu floresensı diş sağlam dokularındaki değerlerden daha düşüktür.** Bu nedenle demineralize sahalar karanlık bölgeler olarak görülür (Resim 7, 8). Floresansdaki değişimi tespit edebilen QLF'in bilgisayar programı kantitatif olarak ölçüm yapabilmemeze olanak sağlar (161).

Demineralize alanlarında floresans kaybı olmasının nedenleri için çeşitli yorumlar vardır bunlardan en önemli 2 tanesi şu şekildedir (161);

1) Lezyondan geri saçılan ışık sağlam yüzeyden geri saçılandan daha güçlüdür buda lezyonda ışık yolunun daha kısa olmasından kaynaklanır; böylece lezyonda birim hacme düşen emilimin daha az olmasından dolayı floresans daha az oluşur.
2) Lezyondan geri yansıyan ışık, alttaki floresansli sağlam yüzeye ışığın tamamının ilerlemesini önleyen bariyer görevi görür. Bundan dolayı çürüğün altındaki lezyonsuz yüzeydeki floresans yukarı gelemez çünkü önünde bir bariyer mevcuttur ve sonuçta o bölgede daha az bir floresans meydana gelir.

Minedeki florozis de QLF ile incelendiğinde aynı demineralize alanlar gibi koyu görüntü verir bunun nedeni ise bu bölgelerin etrafındaki sağlıklı mineye göre daha porözlü bir yapı göstermesidir (161). QLF ile bazen kırmızı floresans görülür (Resim 9). Bu floresans ise dış kaynaklıdır ve diş taşı, plak veya enfekte olmuş çürük lezyonları içersinde bakteriler tarafından metabolize edilmiş porfirinler nedeni ile yayılır (74).

QLF'te ışık kaynağı olarak 50 W Xenon mikrodeşarjı olan bir ark lambası ve lambanın önüne mavi ışık oluşturabilmek için mavi filtre (λ: 370 nm) yerleştirilmiştir. Likit ile doldurulmuş ışık kaynağı aydınlatıcı ışığı dişe taşır. Dişten tekrar yayılan floresans ışığı

video kameralı modifiye bir ayna ile toplanır. Yüksek geçirgen sarı filtre ($\lambda \geq 540$ nm) uyarılmış herhangi bir ışığın dedektöre ulaşmasını engeller ve dalga boyu 520 nm'den düşük olan ışıkları elimine eder. Görüntülerin toplanması ve analizi herhangi bir bilgisayar kullanılarak yapılabilir. Çürük lezyonunda floresans kaybı saptanması gerekirken, lezyon bölgesindeki sağlam doku floresansı lezyonu saran sağlam dokunun floresansının araya girmesi ile oluşmaktadır (81).

Görüntü analizleri sonucunda lezyon üzerindeki floresans azalması (%), lezyon içerisinde maksimum floresans azalımı (%) ve lezyonun genişliği (mm^2) elde edilebilmektedir. Günümüzde mineral kaybı ve floresans kaybı arasında saptanmış bir ilişki kabul edilmiştir (8, 47, 72, 82). Araştırmacılar bu yöntemle, sağlam ve çürük mine arasındaki farkların kolaylıkla izlenebileceğini göstermişler ve *in vitro* çalışmalarda 25 mikronluk derinlikte oluşmuş olan lezyonlar bile ölçülebilmiştir (25).



Resim 6. *Quantitative Light-Induced Fluorescence* cihazının görüntüsü



Resim 7. Bir küçük azı dişinin *mesial* yüzeyindeki başlangıç çürüğünün klinik görüntüsü

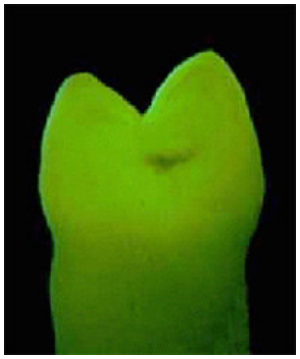

Resim 8. Küçük azı dişinin *mesial* yüzeyindeki başlangıç çürüğünün QLF görüntüsü

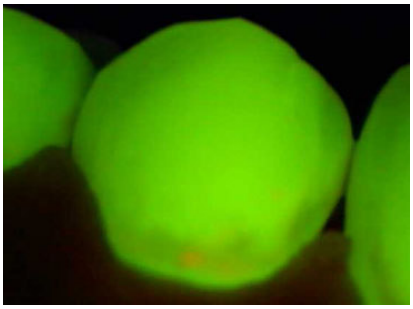

Resim 9. Servikaldeki bir lezyonun QLF'teki kırmızı floresans görüntüsü

3. DIAGNOdent

1990'lı yıllarda yapılan çalışmalar sonucunda kırmızı ışığın infared sınırında floresans oluşturduğu açığa çıkmıştır (51). Hibst ve Gall (73), 655 nm dalga boyunda lazer ışınını uyarıcı olarak kullanarak, 680 nm'lik filtreler yardımı ile daha yüksek dalga boylarında floresans sinyalleri elde etmişlerdir.

Bu çalışmalar DIAGNOdent (KaVo, Biberach, Germany) (Resim 10) isimli lazer floresans cihazının temel prensibini oluşturmaktadır. Cihaz Kavo firması tarafından 1998 yılında oklüzal ve düz yüzey çürüklerinin erken teşhisi amacıyla piyasaya sunulmuştur. Cihaz pil ile çalışır. Esas ünite kontrol ve gösterge paneline sahiptir. Dijital panel hem o anda ölçüm yapılan bölgedeki gerçek değeri hem de diş üzerinde ölçülen maksimum değeri gösterir (51).

Cihazda 655 nm dalga boyundaki kırmızı diyod lazer ışını fiber demetinden geçerek özel olarak tasarlanmış bir uç yardımı ile yüzeye uygulanır ve diş tarafından absorbe edilen ışın floresans fotonları olarak geri yansır ve bu sinyaller filtre edilerek cihazın aynı ucunda bulunan farklı fiber demeti tarafından toplanır ve ölçülür. Geri toplanan floresans ışığın yoğunluğu lezyonun derinliği ile doğru orantılıdır. Toplanan sinyal 0–99 arasında nümerik bir değerle cihazın göstergesinde izlenir. Sayısal değer arttıkça çürük olasılığı artmaktadır (96, 97, 99). Floresansın orijini hala tartışma konusudur. Fakat proto-porfirinler, mezo-porfirinler ve bakteriyel metabolitlerin muhtemelen major bir rol oynadığı bildirilmiştir (74, 75, 103, 144).

DIAGNOdent sisteminde alıcı olarak iki tip fiber optik uç kullanılır. Bunlar;
1. Fissür ve aproksimal yüzeyler için dizayn edilen konik şekilli uç (*probe* A).
2. Bukkal ve lingual yüzeylerde kullanılan geniş uç (*probe* B).

Ölçümler imalatçı firma tarafından önerilen skalaya göre değerlendirilir. Genel olarak;
5–25: Başlangıç lezyonu
26–35: Erken dentin çürüğü
35+ : İlerlemiş dentin çürüğü olarak yorumlanır.

Yapılan bir çalışmada DIAGNOdent ile ölçümlerde birinci ve ikinci ölçüm arasındaki korrelasyon 0,96 bulunmuştur. Ayrıca lezyon derinliğinin mikroradyografik ölçümü ile DIAGNOdent arasında 0,76–0,79 korrelasyon tespit edilmiştir.
Diğer bir *in vıtro* çürük teşhisi çalışmasında DIAGNOdent sensitivitesi 0,17–0,87 arasında bulunurken spesifitesi 0,72–0,98 arasında belirlenmiştir (101, 144).

DIAGNOdent ile düz yüzeylerde de in vitro çalışmalar yapılmuş ve lezyon derinliği çalışmlarında histolojik inceleme ile cihaz arasında 0,85 korrelasyon bulunmuştur. Ayrıca dentin çürükleri için sensitivity ve specifity 0,75 ve 0,96 bulunmuştur. Dentin çürüğü içinde eşik değeri 9 tespit edilirken bunun okluzal çürüklere göre daha az olduğu görülmüştür (144).

DIAGNOdent lazer sistemi, yüksek hassasiyete sahip olduğu için özellikle gözle teşhisin şüpheli olduğu oklüzal yüzeyler için uygun bir sistemdir. Fissür içinde plak, taş ya da renklenme bulunması halinde yanlış pozitif değerler verebilir. Aslında sadece bu cihazın kullanımı için değil, her klinik muayene için temizlik ön şart olmalıdır. Bu da floresans özelliği taşımayan bir cila pastası ile yapılmalıdır.

DIAGNOdent cihazının avantajları:
1. X-ışını içermez
2. Klinik ve radyografik teşhisi zor olan fissür sahalardaki çürüklerin erken teşhisi
3. Lazer gücü düşük olduğu için nondestrüktiftir ve tekrarlanabilme özelliğine sahiptir
4. Ağrısız teşhis hastanın hekime güvenini arttıracaktır

DIAGNOdent cihazının dezavantajları:
1. Pahalıdır
2. Pulpanın ekspoze olduğu ileri dentin çürüklerinde ayırıcı tanı yapamaz
3. Restorasyonlu dişlerde ve sekonder çürük teşhisinde başarılı olamaz
4. Plak, diş taşı, renklenme, yumuşak doku artıklarının varlığında farklı sonuçlar verebilir



Resim 10. DIAGNOdent cihazının görüntüsü

D. Ultrasonik Sistem

Ultrasonik dalgalar mekanik basınç dalgalarıdır ve tıpkı ses dalgaları gibi yayılmak için ortama ihtiyaç duyarlar. Düzensiz yüzey, dalgaların dağılmasına sebep olur. Dalganın devamsızlığı durumunda eko geri yansıyacak ve yüzeydeki bozukluk düşük genişlikle ortaya çıkacaktır. Arta kalan ekolar uca geri dönerek geri eko olarak tanımlanırlar. Ortamın yayılma hızı sesin hızına eşittir. Kavis yapan jeneratör ortamdan elektrik çeker ve ses yazıcı olarak hareket eden transdüser elektrik tesirini ultra-yüksek frekansta ses dalgalarına dönüştürür. Böylece elektrik enerjisi ultrasonik enerjiye dönüştürülür (93).

Endüstride gözle görülemeyen hasarları tespit etmek için kullanılan ultrason çok hassas ve nondestruktif bir metottur (Resim 11). Bu özelliğinden dolayı çeşitli ultrason cihazları birçok araştırmacı tarafından kullanılmıştır. Pulse-echo tekniği kullanarak 1969'da Barber ve ark. (19) dentin-mine sınırını ve dentin-pulpa yüzeyini ultrason ile araştırmıştırlardır.

Daha sonraki yıllarda diğer araştırmacılar ultrason ile araştırmalar yapmışlardır (78, 111, 174, 179). Yapılan bir çalışmada insan azı dişlerinin ara yüzeyinde doğal bozulmamış çürük lezyonları %88 sensitivite ve %86 spesifite ile ultrason cihaz tarafından tespit edilmiştir (60). Yine aynı çalışmada *in vitro* çürük modelinde oluşturulan ortalama 18,89 µm derinliğindeki lezyonlar 20 gün boyunca remineralize edilmiş ve ultrasonik sistem ile tespit edilmiştir (60).

Yanıkoğlu ve ark. (174) yaptığı bir diğer çalışmada ise günde 3 defa 300 ppm fluoride ile remineralize edilmiş mine bloğundaki 70 µm derinliğindeki yapay lezyonlar ultrasonik sistem ile tespit edilememiş; buna rağmen 1500 ve 3000 ppm fluoride ile günde 1 veya 3 kere remineralizasyon sonucunda tespit edilebilmişlerdir.



Resim 11. Ultrason cihazının görüntüsü

E. Radyografik Metotlar

Intraoral, panoramik ve ekstraoral radyografiler dentomaksillofasiyal bölgeyi kapsayan sert dokulara ait patolojilerin tanımlanması için kullanılan en yaygın yöntemlerdir. Diagnostik bir görüntü elde edilebilmesi için bu yöntemlerin uygulanması sırasında x ışınlarıyla, röntgen filmi ve banyo solüsyonlarına gereksinim duyulmaktadır. Sağlığa, hijyene ve görüntü kalitesine yönelik birçok dezavantajı bünyesinde barındıran ve film kullanılan bu teknoloji gelişen çağın gereklerine uygun olarak yerini dijital yöntemlere bırakmaktadır. Direkt dijital intraoral radyografileın elde edilebilmesi için 2 farklı geçerli yol vardır. Bunlardan birisi CCD (charge-coupled-device) diğeri de SP (storage phospor) sistemleridir. CCD sisteminde bir kablo sensörü bilgisayara bağlar ve görüntü sensörün ışınlamasından hemen sonra bilgisayar ekranında oluşur (49). Depolanan bilgiler, ışınlama ile lazer tarayıcısına iletilmiş olur. Direkt dijital radyografinin tanı değerinin saptanması için birçok çalışma yapılmıştır (6, 7). Yapılan araştırmalar sonucunda direkt dijital radyografların konvansiyonel radyograflara göre birtakım avantaj ve dezavantajlarınıgöstermiştir (24).

Avantajlar:

1. Görüntü konvansiyonel radyograflara göre daha hızlı bir şekilde oluşur. Böylelikle çalışma süresi önemli ölçüde azalır
2. Radyasyon dozu konvansiyonel radyograflara göre % 60–90 daha azdır
3. Görüntü bilgisayarlar aracılığıyla oluştuğundan, görüntünün manüple edilebilmesi, saklanabilmesi ve transferinin (tele radyoloji) sağlanabilmesi mümkündür.
4. Kimyasal banyo solüsyonlarının kullanılmamasıyla, çevresel atıkların oluşmaması ve maliyetin düşürülmesi sağlanmıştır
5. Çapraz kontaminasyon en aza indirilmiştir

Dezavantajlar:

1. Rezolüsyon konvansiyonel radyograflara göre daha düşüktür

2. Bazı sensörlerin oluşturduğu görüntü, periapikal filmlere oranla dardır

3. Yazıcılardan alınan baskı kalitesi ekran görüntüsüne eşdeğer değildir

4. Mezuniyet öncesi ve sonrasında eğitim verilememektedir

5. Fiyatın yüksek olması

İlk DDR sistemlerin dişhekimliğine girmesi ile ilk Radyovizyografi (RVG) geliştirilmiştir (108).

Wenzel ve ark. (164) yaptıkları çalışmada konvansiyonel film radyografilerinin performansını dijital radyografiler ve RVG ile karşılaştırmışlar ve çekilmiş dişlerin oklüzal yüzeylerinde kavitesiz dentin çürüklerinin belirlenmesinde istatistiksel olarak anlamlı bir fark bulamamışlardır.

White ve Yoon (170) dijital CCD sistemini proksimal yüzeylerdeki çürüklerin belirlenmesinde film ile karşılaştırmışlar ve istatistiksel olarak anlamlı fark bulamamışlardır.

Direk ya da film taranarak elde edilmiş dijital radyografik görüntü üzerinde, görünümleri daha iyi hale getirmek amacıyla, görüntülerin subjektif manipülasyonu mümkündür (166). Kontrast/parlaklık ayarlanması, kenarların belirginleştirilmesi, histogram eşitlenmesi, artifakt uzaklaştırılması, ton değişimi yapılabilir.

Araştırmalarda bu uygulamaların çürük teşhisi üzerine etkileri ve sonuçları incelenmiş histogram eşitlenmesinin ve ters kontrast uygulamasının arayüz çürüklerinin teşhis kalitesinin üzerine önemli bir etkisi olmadığı gösterilmiştir (118).

Bununla birlikte klinik görüntü ve radyografik bulgular arası zayıf korelasyon, araştırmaları çürük lezyonların bilgisayar yardımlı tespit ve analizine (*Computer-Aided Detection and Analysis*, CADA) yönlendirmiştir. Bilgisayar yardımlı tespit ve analizde sağlıklı veya çürük lezyon istatiksel analizler sonucu belirlenir. Bu yöntemle ilk

çalışmalar Pitts (127) ve Pitts ve Renson (128) tarafından yapılmış ve çürük tespitinin tekrarlanabilirliğinde önemli bir artış bildirilmiştir.

Heaven ve ark. (69) *in vitro* olarak oluşturulmuş çürük lezyonların tespitinde bilgisayar yardımlı tespit ve analizin klinik muayeneden daha iyi sonuçlar verdiğini belirlemişlerdir. Özellikle arayüz çürüklerinin belirlenmesi için geliştirilmiş Caries Detektör yazılımının gözle muayene ile kıyaslandığı çalışmada dentine ulaşan lezyonların %20 oranında daha fazla tespit edildiği bildirilmiştir (63).

Wenzel (167) ise *Caries* Detektör kullanımı ile araştırmacılar arası farkın 0,47'den ancak 0,48'e yükseldiğini ve bu oranın da anlamlı bir fark olmadığını bildirmiştir.

Dijital radyografi çalışma sistemine dayanan bir diğer cihaz da Webber ve ark. (163) tarafından geliştirilen Tuned Aperture Kompüterize Tomografidir (Tuned Aperture Computed Tomography; TACT). Özelliği dişlerin kesitsel olarak radyografik görüntülerini elde edebilmesidir.

4.6. *Confocal* Lazer Taramalı Mikroskop (CLSM)

Confocal Lazer Taramalı Mikroskop 1955 yılında geliştirilmiştir ve kısaca CLSM olarak tanımlanır (Resim 12). Özellikle hücre biyolojisinde kullanılan nondestruktif bir mikroskobik tomografi tekniğidir (64).

Diş hekimliği araştırmalarında kullanımı ancak 1983 yılından sonra olmuştur. Aydınlatma, odaklanmış bir lazer kaynağından elde edilir ve taramalar örnek üzerinde çizgiler halinde yapılır. Odaklanan bölge dışından gelen tüm yansımalar engellenerek sadece tam olarak odaklanan alan izlenir. CLSM ile doğal nemlerinde olan dişlerle çalışmak mümkündür. Eğer diş tabakanın yüzey altı alanları ile çalışılacaksa örnek hazırlanması için özel bir işleme gerek yoktur. Örneklerin ince kesitler halinde hazırlanması ve kurutulması gibi uygulamaların olmaması hata oluşumunu engeller (64).

CLSM kullanımının avantajlarını inceleyecek olursak (64);

1) Hazırlaması çok zor olan ve daha hassas kesim cihazları gerektiren ince kesitlere gerek kalmadan hızlı ve basit şekilde örnekler kesilebilmektedir
2) Örneklere herhangi bir ön uygulama gerekmez. Çünkü bu uygulamalar esnasında örnekler su kaybına uğrayarak tahrip olabilmektedir
3) Araştırmacı mikroradyografi kullanımında olduğu gibi herhangi bir X-ışını radyasyonu riski altında değildir
4) CLSM ile yüzeydeki düzensizlikler ya da eklentiler göz ardı edilebilir. Çünkü saçılan, yansıyan ve odaklanan alan dışından gelen floresans ışığı elimine edilir ve sadece odaklanan ince bir alan izlenir
5) Dijital görüntüleme uygulaması ile verilen yapının yüzey özellikleri, alan, hacim analizleri yapılabilir ve yapı 3 boyutlu olarak her açıdan izlenebilir



Resim 12. *Confocal* Taramalı Elektron Mikroskop görüntüsü

5. GEREÇ VE YÖNTEM

5.1. *In Vitro* Çalışma

5.1.1. Örneklerin Hazırlanması

Periodontal sebeplerle çekilmiş maksiller santral insan dişleri 2 hafta boyunca %10'luk tamponlanmış formalin (pH 7.0) solüsyonunda bekletilerek dezenfekte edilmiş ve ultrasonik temizleyici ile %1'lik deterjan ve distile su kullanarak temizlenmiştir. Dişler deney işlemlerine kadar distile su içinde saklanmıştır.

Dişler, servikal kök kısmında çürük, çatlak, defekt ya da renklenme açısından çıplak göz ile ve ×30'luk büyütmede ışık mikroskobunda (Leica MZ 7,5, Cambridge, England) iki gözlemci tarafından incelenmiştir.

Elmas fissür frez (#012) (RomiDiamond^{TM} Burs, Romidan LTD, Herzeliya, Isreal) ile yüksek devirde su soğutması ile çalışarak dişlerin servikal kök yüzeylerinin bukkal yüzeylerinden 3 mm kalınlığında kök numunesi örneği elde etmek amacıyla sement ve altındaki dentin dokusu dikdörtgen prizması bloğu halinde çıkarılmıştır. Elektronik dijital kumpas (Electronic Dijital Caliper, T3456, Shan, Guilin, China) ile ölçüm yapılarak örneklerin kalınlıkları 3 mm, boyları 4 mm ve genişlikleri 2 mm olarak hazırlanmıştır. Hazırlanan örnekler arasından bu standartlara uyan 64 adet örnek seçilmiştir. Örnekler uzunluğu 5 cm, çapı 6 mm olan silindirik şeffaf poliakrilik çubuklar üzerine sement yüzeyi yukarı, pulpa yüzeyi aşağıya gelecek şekilde yapıştırıcıyla (Pattex, Henkel, Düsseldorf, Almanya) yapıştırılmıştır. Tüm örnekler 01'den 64'e kadar rastgele numaralandırılmışlardır. Ağızdaki aşınmayı taklit edebilmek amacıyla ıslak ortamda, 600 grenli zımpara kağıdıyla sement dokusu uzaklaştırılmıştır (41). Örnekler herhangi bir çalışma yapılmadığı zamanlarda distile su içeren ve ağzı kapalı bir kap içinde bekletilmişlerdir.

Sağlıklı yüzeyde kontrol alanı oluşturabilmek amacıyla örneklerin yüzeylerinin yarısı ve yan yüzeyler mikrobiyal çürük modelinden etkilenmemeleri için aside dayanıklı cila ile (FlorMar® Nail Enamel, Fransa) örtülmüştür. Cilalı yüzey tarafı sabit kalem ile şeffaf

poliakrilik çubuklar üzerinde işaretlenmiştir. Daha sonra örnekler, *in vitro* mikrobiyal çürük modele sokulmadan önce 24 saat süre ile etilenoksit gazı ile steril edilmiştir (Amerikan Hastanesi Sterilizasyon Bölümü, İstanbul, Türkiye).

5.1.2. *In Vitro* Mikrobiyal Çürük Modeli Kullanılarak Lezyon Oluşturulması

In vitro mikrobiyal çürük modeli öncesi kullanılacak olan demirbaş tipi malzemeler 121°C'de 20 dakika süre ile otoklavda steril edilmiştir. Altmışdört adet örnek Fontana ve ark. (58) tarafından geliştirilmiş *in vitro* mikrobiyal çürük modeli (Resim 13, 14) ile 96 saat boyunca demineralize edilmiştir (Indiana Üniversitesi, Ağız Diş Sağlığı Araştırma Merkezi, Indianapolis, USA) .

Örnekler her kapta 16 adet olmak üzere, 4 adet çürük oluşum kabına (125 ml pyrex brand slow speed stirring vessel, Fisher Scientific, Pittsburg, Pa., USA) yerleştirilmiştir (Resim 15). Tüm çürük oluşum kapları aerobik ortamda 37 °C etüv içinde elektronik karıştırıcı üzerine yerleştirilmiştir. Her çürük oluşum kabının *trypticase soy broth* (TSBS) (Difco Laboratories, Detroit, Mich., USA) ve *mineral washing* solüsyon (MW) için olmak üzere 2 girişi ve sıvıların boşaltımı için 1 çıkışı vardır. Tüm gruplar çalışmanın başında $1,2\times10^8$ CFU/ml *Streptococcus mutans* A32–2 ile inoküle edilmiştir. Örneklere 96 saat boyunca sirküle eden %5'lik sukroz ilave edilmiş TSBS ve MW maruz kalmışlardır. MW solüsyonu tükürüğün görevini taklit etmek için kullanılmıştır. 1 lt MW solüsyonu içinde potasyum klorit (624,4 mg); sodyum klorit (866,6 mg); dipotasyum hidrojen fosfat (33,8 mg); magnezyum klorit (59,6 mg) ve kalsiyum klorit dihidrat (166,6 mg) bulunmaktadır. Solüsyonların günlük uygulama süreleri Tablo 5'te gösterilmektedir. Demineralizasyon süreci sonunda her gruptan 3'er örnek aseptik olarak alınmış ve 5 ml serum fizyolojik solüsyonuna yerleştirilmiştir. Numune üzerindeki plağı uzaklaştırmak için örnekler vortekste karıştırılmıştır (20 sn.). Homojenize edilen örnekler seyreltilmeden ve 1:1000 ve 1:10000 oranında seyreltilerek basitrasin (200 IU/1) ve sukroz (%20) ilave edilmiş; *Mitis Salivarus Agar*'a (Difco Laboratories, Detroit, Mich., USA) ekim yapılmıştır. Bakteriyel sayım ve

kontaminasyon eksikliği olup olmadığını kontrol etmek için de *Trypticase Soy Agar*'a (Difco Laboratories, Detroit, Mich., USA) ekilmiştir.

Tablo 5. *In vitro* mikrobiyal çürük modelinde kullanılan solüsyonların günlük uygulama zamanları

Saatler	Uygulanan Solüsyon
08.00-08.30	TSBS
08.30-12.00	MW
12.00-12.30	TSBS
12.30-16.00	MW
16.00-16.30	TSBS
16.30-08.00	MW



Resim 13. *In vitro* mikrobiyal çürük model etüvünün görüntüsü



Resim 14. *In vitro* mikrobiyal çürük modeli düzeneği

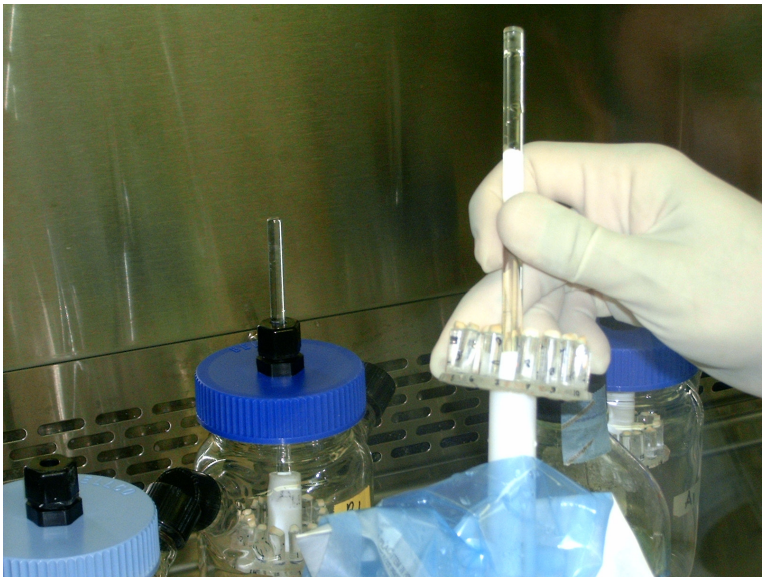

Resim 15. *In vitro* mikrobiyal çürük modeli için hazırlanan örneklerin görüntüsü

5.1.3. Demineralizasyon Sonrası Analizler

5.1.3.1. Demineralizasyon Sonrası QLF Analizi

Analiz öncesi her örnek tek tek nemli kaptan çıkarıldıktan sonra ince bir kağıt havlu ile kurutularak lezyonsuz yüzeylerdeki cila, aseton (Parmex Aseton, Türkiye) ile uzaklaştırılmış ve her iki yüzeyden QLF sistemi (Resim 16) ile intraoral apareyler kullanılarak (Resim 17-18) (QLF/clin 007, Inspector Reserch Systems B.V., Hollanda) görüntüler alınmıştır. Sistem, ışık ünitesi ve kamera kontrol ünitesinden oluşmaktadır (Resim 19). Bu iki ünite akışkan ışık rehberi ve elektrik kablosu ile el kamerasına bağlanmıştır. Örnekler 13 mW/cm^2 mor-mavi ışığa (λ: 299–450 nm) maruz kalmışlardır. El aletinin içine yerleştirilmiş minyatür kamera, 510 nm'lik özel filtreden geçen görüntüyü yakalar. Analizler QLF 1.96w programında saklanmıştır. Demineralize alandaki QLF analizinden bir dikdörtgen görüntü kesiti alınıp ölçüm yapılmış ve aynı örneğin lezyonsuz yüzeyinin QLF analizi üzerinden de dikdörtgenin boyutları sabit tutularak ikinci bir ölçüm sağlanmıştır. Böylece her bir numuneden hem kontrol grubu için ΔQ hem de demineralizasyon için ΔQ değerleri elde edilmiştir. Analizler arasındaki fark için Wilcoxon istatistik testi uygulanmıştır. Cihazın çürük lezyonu belirleme sınırı, floresans radyansında %5'den daha büyük bir düşüşün olmasına göre ayarlanmıştır. Çünkü %5'in altındaki değerler, hastanın oturma pozisyonuna veya ortamın ışık farkına bağlı olarak etkilenip değişebilecek ölçümlerdir.



Resim 16. Çalışmada kullanılan *Quantitative Light-Induced Fluorescence* cihazının görüntüsü



Resim 17. QLF cihazının intraoral aparey görüntüsü



Resim 18. Intraoral apareyin otoklava girebilen kısmının görüntüsü

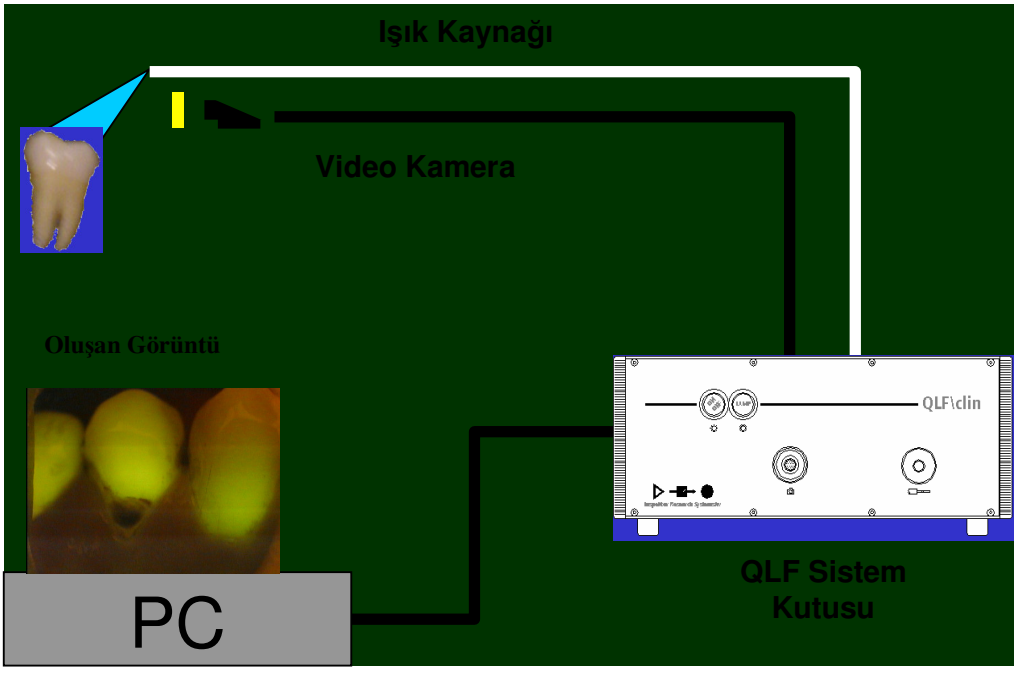

Resim 19. QLF cihazının çalışma prensibinin dizaynı

5.1.3.2. Demineralizasyon Sonrası Ultrason Analizi

QLF analizi sonrası hem demineralize hem de lezyonsuz yüzeyler ultrasonik cihaz (NovaScope 4500; NDT, Waltham, Mass., USA) ile analiz edilmiştir (Resim 20). Ultrasonik incelemeler Türk Hava Yolları, İstanbul, NDT Atölyesinde yapılmıştır. Cihazın ses hızı 0,3–20 MHz ve atım sıklığı ise 50–3450 Hz arasındadır. Sistem, bir adet transducer (probe) (Harisonic, Staveley NDT, Wash., USA) ve bir adet hassas ultrasonik kalınlık ölçüm ucundan (gauge) (NDT, Novascope 4500, Mass., USA) oluşmaktadır. Cihazın değişik açılı ve farklı genişliği olan çeşitli hassas ölçüm uçları mevcuttur (Resim 21). Çalışmamızda boyun kısmı dik açılı, uç kısım çapı en dar olan (1,5 mm) hassas ölçüm ucu kullanılmıştır (Resim 22).

Ultrason cihazı herbir ölçümden önce kalibrasyon prosedürüne göre 0,635 mm ve 0,889 mm kalınlıklardaki aluminyum kalibrasyon blokları ile kalibre edilir. Ayrıca çalışmamızda kullanılacak olan kök yüzeyi blokları standart bloğu ile aynı yoğunluğa sahip olmadığı için 1,5 mm kalınlığında sağlam kök dentini bloğu hazırlanmıştır. Her bir ölçümün başında cihaz kendi standart bloğu ile standarize edildikten sonra çalışmamıza göre standarize etmek içinde hazırladığımız blok kullanıldı. Light mineral oil (Paraffin Oil, Fair Lawn, New Jersey 07410, USA), numune yüzeyleri ile prob arasında bağlayıcı ortam olarak kullanılmıştır ve herbir ölçüm öncesi prob ucuna tatbik edilmiştir. Yansıyan sinyalleri alabilmek için cihazın ucu incelenen numune yüzeylerine dik tutularak hem demineralize yüzeyden hem de sağlam yüzeyden ölçümler yapılmıştır (Resim 23). Monitor üzerindeki göstergede geri dönen eko dalgaları ve buna bağlı olarak yüzey derinliği gözlemlenmiştir. Cihazın ekranında değişen dalga değerleri gözlenmiş ve kayıt edilmiştir. İncelemeler bir araştırmacı tarafından yapılmış ve çalışmaya başlamadan önce hekim cihazı rutin olarak kullanan NDT çalışanı tarafından eğitilmiştir.



Resim 20. Ultrason ekranının görüntüsü



Resim 21. Ultrason cihazının çeşitli ölçüm uçlarının görüntüsü



Resim 22. Ultrason cihazının çalışmada kullanılan dik açılı ucunun görüntüsü

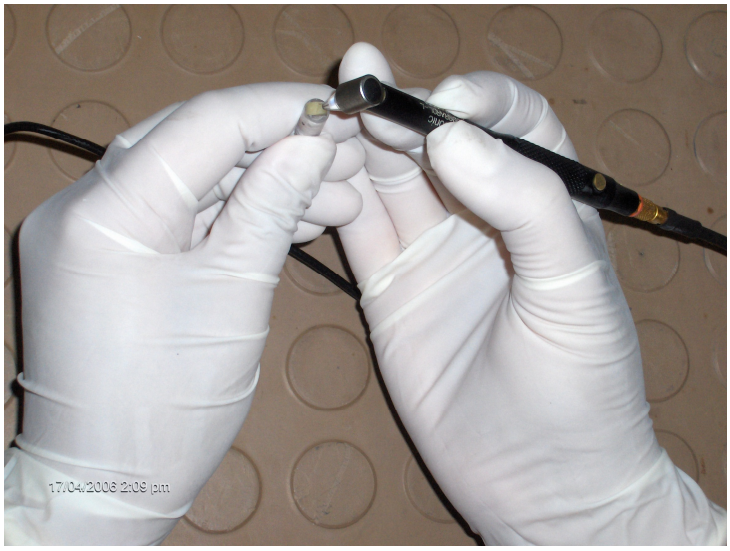

Resim 23. Ultrason cihazı ile bir örnekten ölçüm yapılışının görüntüsü

5.1.3.3. Demineralizasyon Sonrası DIAGNOdent Analizi

64 adet numunenin ıslaklığı ince kağıt havlu ile alındıktan sonra nemli bir şekilde DIAGNOdent ile analizler yapılmıştır. Aynı araştırmacı her bir numuneden demineralize ve sağlam alan (kontrol grubu) olmak üzere ikişer defa ölçüm almıştır. Cihaz her ölçümden önce kalibre edilmiştir. Bu işlem için imalatçı firma tarafından hazırlanmış bir seramik, referans olarak kullanılmıştır. Klinik uygulamada lazer uç, ölçüm alınan yüzey üzerine yerleştirildikten sonra kendi ekseni etrafında döndürülerek ve sağa-sola eğilerek maksimum okuma elde edilene kadar dişin üzerinde gezdirilmiş (Resim 24) ve maksimum okunan değer çürüğün en derin kısmı olarak not edilmiştir. Ölçümler için konik uç olan A tip uç kullanılmıştır (Resim 25).

Lazer ışık dişin yapısındaki hem organik hem de inorganik maddeler tarafından absorbe edilir. Bu ışığın bir kısmı dişin yapısında bir değişiklik ile karşılaştığı zaman farklı dalga boyuna sahip bir floresans ışığa dönüşür ve yakın infrared (kızılötesi) floresans ışık olarak geri yansır. Dijital gösterge panelinde oluşan sayısal değer kayıt edilir.



Resim 24. DIAGNOdent'in A tipi ucuyla bir örnek yüzeyinden ölçüm yapılışının görüntüsü



Resim 25. DIAGNOdent'in A ve B tipi uçları

5.1.3.4. Demineralizasyon Sonrası *Confocal* Laser Taramalı Mikroskop (CLSM) Analizi

Oluşması beklenen demineralizasyon alanlarının analizi ve ortalama derinliği ölçebilmek için İstanbul Teknik Üniversitesi Metalurji ve Malzeme Mühendisliği Bölümünde bulunan *Confocal* Lazer Taramalı Mikroskop (CLSM) (Leica DM 6000M, Almanya) kullanılarak ölçümler yapılmıştır (Resim 26). Örnekler tabla üzerinde mum üzerine sabitlenerek Nikon objektifi (Nikon objective, N.A. 0.25) ile 10'luk (10X) büyütmede hem demineralize hem de sağlam alanlar (kontrol grubu) (Resim 27a, 27b) 488 nm dalga boyuna sahip argon lazeri ile taratılarak görüntüler alınmış ve cihaz tarafından verilen veriler yazılım sistemine kayıt edilmiştir. Örneklerin hem demineralize hem de sağlıklı 1 mm genişliğindeki alanı taratılarak yüzey topografisi çıkartılmıştır (Resim 28). Topografik analizler, yazılım sistemi derinlik grafiği çıkartarak lezyonların derinliğini elde etmemize olanak sağlamıştır (Şekil 2).



Resim 26. Confocal Lazer Taramalı Mikroskobu ile incelenen örneklerin tablaya yerleştirilmiş görüntüsü

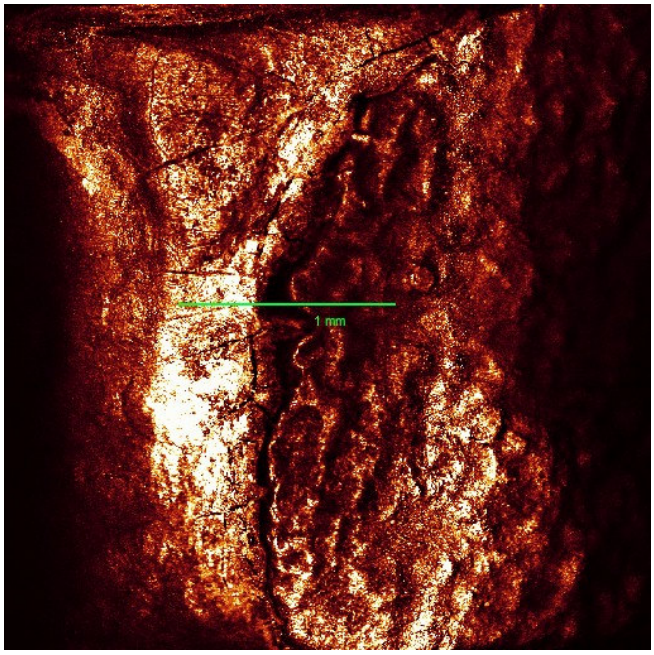

Resim 27a: Mikrobiyal çürük modelinde işlem görmüş bir örnek yüzeyinde demineralize alanın (sağ) CLSM görüntüsü

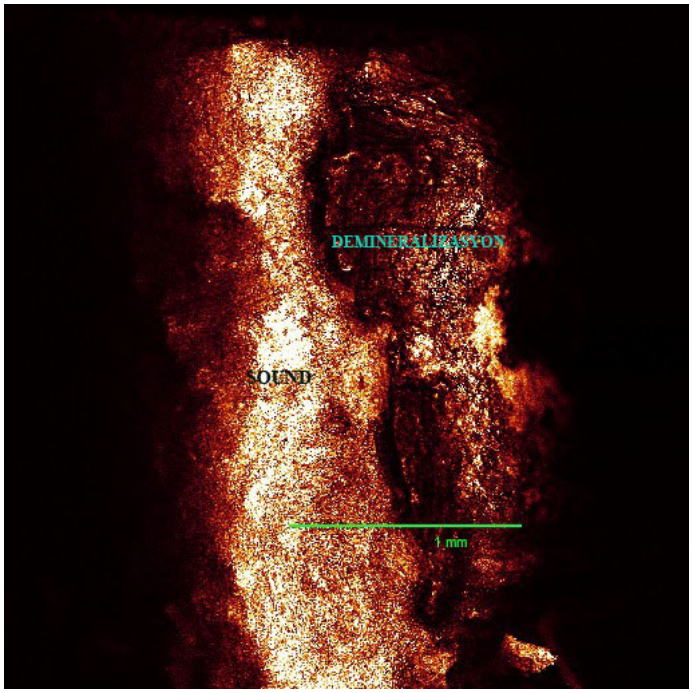

Resim 27b: Mikrobiyal çürük modelinde işlem görmüş başka bir örnek yüzeyinde demineralize ve sağlıklı alanların CLSM görüntüsü

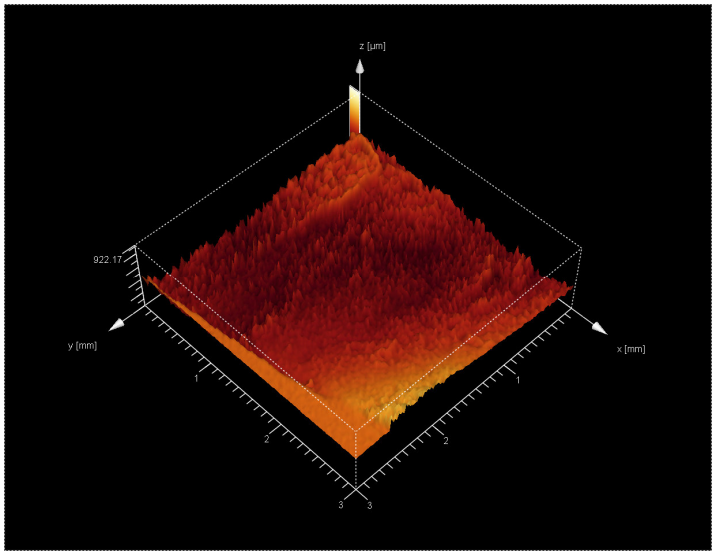

Resim 28. CLSM ile analiz edilen 1 mm uzunluğundaki şekil 27 b'deki örnek yüzeyinin düzlemindeki topografisi: z düzlemindeki derin girintiler demineralize alanları göstermektedir

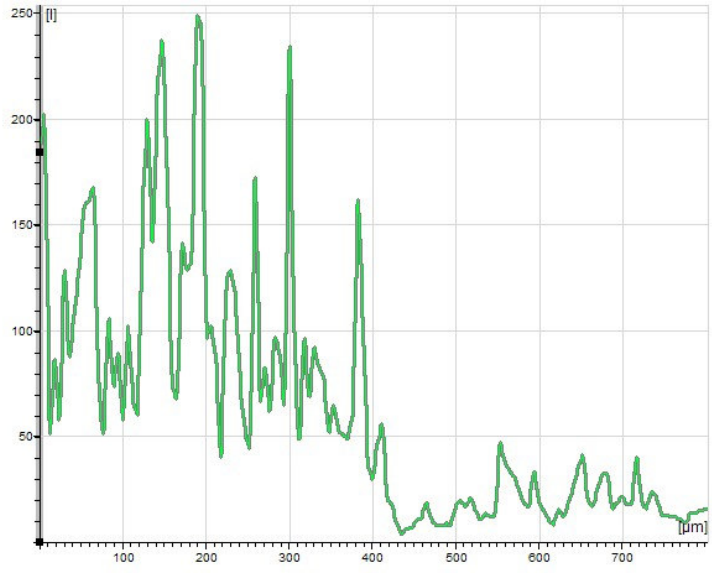

Şekil 2. Resim 27 b'deki örnekten alınan kesitte demineralize ve sağlıklı alanların (kontrol grubu) derinlik grafiği

5.1.4. *In Vitro* Remineralizasyon

Kontrol grubu olan demineralize olmamış sağlıklı alanları saklamak amacıyla örnek yüzeylerinin yarısı tekrar aside dirençli cila ile kaplanmıştır. *In vitro* mikrobiyal çürük modelinden gelen ve demineralizasyon analizleri yapılmış olan numuneler rastgele seçilerek, herbirinde 21 adet örnek olmak üzere 3 remineralizasyon grubuna ayrılmışlardır. Herbir grup otoklavda steril edilmiş 2 adet kapaklı kaptan oluşmaktadır. Remineralizasyon sürecinde birinci grup yalnızca yapay tükürük içerisinde bekletilerek hiçbir materyal uygulanmamıştır. İkinci gruba 1100 ppm fluorid içeren diş macunu uygulanmıştır (Colgate Total 2×1). Üçüncü gruba ise başlangıçtan itibaren haftada 1 kez olmak üzere Bifluoride12 (Voco, Almanya) fluorid verniği (toplam 5 kez) ve 1100 ppm fluorid içeren diş macunu (Colgate 2×1) uygulanmıştır. Örnekler lastik kapların kapakları içine yapıştırıcıyla sabitlenmişlerdir (Resim 29). Şeffaf çubuklar üzerinde bulunan örnekler, tükürük içinde kalacak şekilde kapaklar üzerine yapıştırılmışlardır. Böylece örnek yüzeyleri kabın hemen altına ve içeride sürekli dönen özel mıknatısa çarpmamıştır. Kaplar manyetik karıştırıcının (Multipoint HP15P, Variomag, USA)

üzerindeki kare bölümlere gelecek şekilde yerleştirilmiştir (Resim 30). Remineralizasyon modelinin oda sıcaklığında (20˚–22˚C) bulunması nedeniyle ortamın bakteri sayısı değişebileceğinden, kaplardaki tükürük her sabah değiştirilmiştir. Manyetik karıştırıcı çalıştığı sürece kaplar içinde bulunan mıknatıslar sürekli dönmekte ve bu şekilde tükürük devamlı karışmaktadır (Resim 31).

Daha önce Schemehorn ve ark. (137) tarafından uygulanan remineralizasyon modelinin, Dunipace ve ark. (41) tarafından geliştirilmiş şekli çalışmamızda modifiye edilerek kullanılmıştır. Bu modelin amacı, *in vitro* remineralizasyon modelini in vivo remineralizasyona benzetecek koşulları elde etmektir. 28 gün süresince uygulanan remineralizasyon modelinin günlük uygulanımı kısaca Tablo 6'da gösterilmektedir. Asit uygulaması esnasında örnekler pH'sı 5,0'e ayarlanmış 0,1M laktik asit içinde günde 1 saat olmak üzere 3 kez bekletilmiştir. Amacımız, hastanın yemek alışkanlığını tekrarlayabilmektir (sabah, öğlen, akşam). Bu asit uygulaması esnasında manyetik karıştırıcı durdurulmuştur. Böylece örneklerden gereğinden fazla miktarda mineral kaybı olması önlenmiş olur.

Günlük fırçalama işlemini taklit etmek amacı ile manyetik karıştırıcı ile birinci kap hariç diğerlerine günde 2 sefer birer dakikalık diş macunu uygulaması yapılmıştır. Diş macunu karışımı herbir kap için 5,0 g diş macunu ve 10 ml suyun karıştırılması suretiyle her uygulama öncesi taze olarak hazırlanarak yapılmıştır. Bifluoride 12 fluoride verniği de birinci günden başlanarak 7 günde bir olmak üzere toplam 5 defa üçüncü gruptaki numunelere uygulanmıştır

Asit uygulaması ve fluorid tedavisi dışında kalan sürelerde numuneler, manyetik karıştırıcının çalışır durumda olduğu yapay tükürük içinde bekletilmiştir. Kaplara dağıtılmadan önce tükürük kuvvetli bir şekilde karıştırılmış ve her kaba eşit miktarda dağıtılmıştır.



Resim 29. Örneklerin kapakların içine yerleştirildiği remineralizasyon gruplarının görüntüsü



Resim 30. Kapların manyetik karıştırıcının üzerindeki kare bölümlere yerleştirilmiş görüntüsü

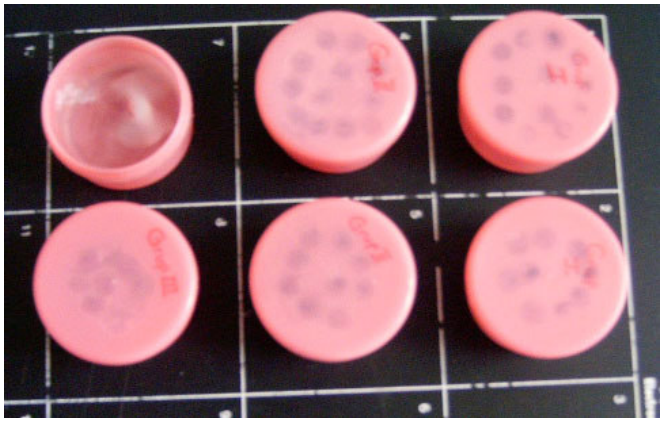

Resim 31. Manyetik karıştırıcı çalıştığı sürece kaplardaki mıknatısların sürekli döndüğü düzeneğin görüntüsü

Tablo 6. 30 gün süresince uygulanan remineralizasyon tedavisinin günlük uygulanım tablosu

Saatler	**Uygulanan Solüsyon**
08.00 – 09.00	Asit uygulaması[c]
09.00 – 09.01	Diş macunu[a]
09.01 – 13.00	Tükürük
13.00 – 14.00	Asit uygulaması
14.00 – 19.00	Tükürük
19.00 – 20.00	Asit uygulaması
20.00 – 20.01	Diş macunu
20.01 – 08.00	Tükürük

[a] Diş macunu karışımı = 10 ml suya 5 g diş macunu ilavesi

[b] Yapay tükürük

[c] 0.1 M laktik asit, pH 5.0

5.1.5. Remineralizasyon Sonrası Analizler

Remineralizasyon uygulamasından sonra örneklekler 2 dakika boyunca distile su ile yıkanmıştır. Sağlam yüzeyi koruyan aside dayanıklı cila örnek yüzeylerinden dikkatli bir şekilde aseton ile uzaklaştırılıp QLF, Ultrason, DIAGNOdent ve CLSM cihazları ile analiz yapılması için hazırlanmıştır.

5.1.5.1. Remineralizasyon Sonrası QLF Analizi

Remineralizasyon QLF görüntüleri, sağlam ve demineralizasyon QLF görüntülerinin alındığı düzeneğe bağlı kalınarak elde edilmiştir. Remineralizasyon analizi, demineralizasyon analizine benzer şekilde yapılmıştır. Remineralize görüntülerden standart dikdörtgen kesilerek aynı örneğin demineralize görüntüsü üzerine yerleştirilmiş ve yazılım programı olan QLF 1.96w programı ile analiz edilmiştir.

5.1.5.2. Remineralizasyon Sonrası Ultrason Analizi

Demineralizasyon Ultrason analizine benzer şekilde ölçümler yapılmış ve elde edilen değerler daha önce elde edilen ve kayıtları bulunan demineralizasyon sonuçları ile karşılaştırılmıştır.

5.1.5.3. Remineralizasyon Sonrası DIAGNOdent Analizi

Demineralizasyon DIAGNOdent analizine benzer şekilde ölçümler yapılmış ve elde edilen değerler daha önce elde edilen ve kaydı tutulmuş olan demineralizasyon sonuçları ile karşılaştırılmıştır.

5.1.5.4. Remineralizasyon Sonrası CLSM Analizi

Demineralizasyon CLSM analizi gibi ölçümler yapılmış ve elde edilen değerler daha önceki demineralizasyon sonuçları ile karşılaştırılmıştır.

5.2. *In Vivo* Çalışma

5.2.1. Hasta Seçimi

Bu çalışma Marmara Üniversitesi Dişhekimliği Fakültesi Diş Hastalıkları ve Tedavisi Kliniğine başvuran, yaşları 22 ile 61 arasında (ortalaması 42,6) değişen, 9'u erkek 6'sı bayan 15 hastada yürütüldü. Hasta seçiminde araştırmanın güvenirliliğinin sağlanması ve klinik takibin düzenli yapılabilmesi için, hastaların ağız ve diş sağlığının öneminin bilincinde olmasına özen gösterilmiş ve bununla ilgili olarak hastaların gerekli periodontal tedavileri yapılmış olup ağız hijyeni eğitimi verilmiştir. Marmara Üniversitesi Etik Kurulu Başkanlığından çalışma onayı ile ilgili izin alınmış olup hastalar bu konuda bilgilendirilip yazılı onayları alınmıştır.

Araştırma kapsamına, başlangıç düzeyinde kök yüzeyi çürüğü belirlenen 15 hastaya ait toplam 54 adet diş dahil edildi. Hastaların seçiminde göz önünde bulundurulan kriterler; son 6 ayda periodontal cerrahi yapılmamış olması, son 6 ayda topikal fluorid uygulanmamış olması, özel bir diş macunu kullanılmıyor olması ve son iki ay içinde antibiyotik veya antibakteriyal ağız gargarası kullanılmamış olmasıdır. Ayrıca kama defekti olan hastalar çalışmaya dahil edilmedi.

5.2.2. *In vivo* Çalışmada Kullanılan Cihaz (QLF)

Inspector Research Systems firması tarafından (Amsterdam, Hollanda) Marmara Üniversitesi Dişhekimliği Fakültesi Diş Hastalıkları ve Tedavisi kliniklerinde kısa süreli olarak kullanmamız için verilen QLF cihazı kullanılmıştır.

5.2.3. Başlangıç Kök Yüzeyi Çürüklerinin Saptanması

Çalışmaya başlamadan önce teşhisteki farklılıkları gidermek amacıyla kök çürüğü vakası olarak kabul edilmesi için gerekli olan kriterler üzerinde iki hekim tarafından çalışıldı ve gözlemciler arası uyumun değerlendirilmesinde vakalarda %87 oranında fikir birliği sağlandığı görüldü (Kappa 0.71).

Tüm hastalar iki hekim tarafından ışık altında ayna ve künt uçlu bir sond ile muayene edildi ve çürük sınıflandırılmasında Nyvad ve Fejerskov (113) skorlaması esas alındı. Buna göre lezyonlar; renklerine (sarı, kahverengi, siyah), yüzey düzensizliklerine (sert, yumuşak) ve kavitasyon bulundurmalarına göre sınıflandırıldılar.

İki hekim tarafından bu tanımlamalara uyumlu olarak başlangıç düzeyinde kök yüzeyi çürüğü (siyah/koyu kahverengi, sert, derinliği 0,5 mm'den az kavitasyon) (Resim 32, 33, 34, 35) olan hastalar belirlenerek hastalarla ilgili gerekli bilgiler, herbiri için hazırlanan dosyalara kaydedildi. Ayrıca dişeti çekilmesi ölçümleri yapıldı (Resim 36).

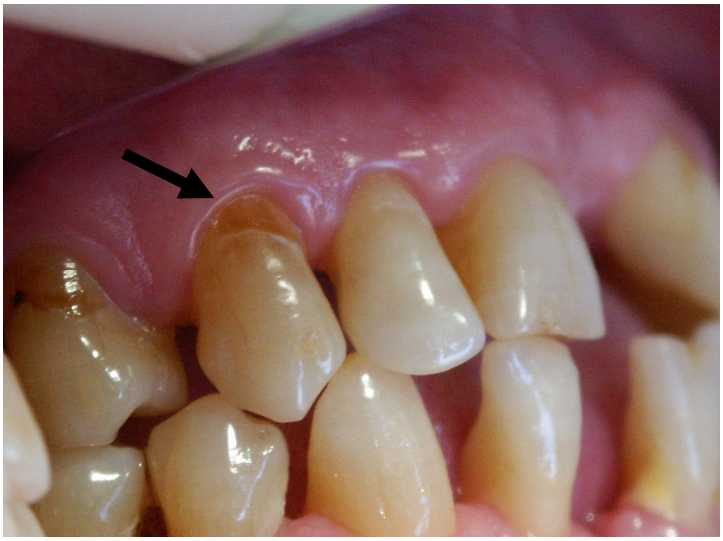

Resim 32. Üst kanin dişindeki kök çürüğünün düzenli, açık kahverengi ve sert görüntüsü



Resim 33. Alt küçük azı dişindeki kök yüzeyi çürüğünün açık kahverengi; bir noktada koyu ve sert görüntüsü



Resim 34. Üst santral dişindeki kök yüzeyi çürüğünün düzenli, açık kahverengi ve sert görüntüsü

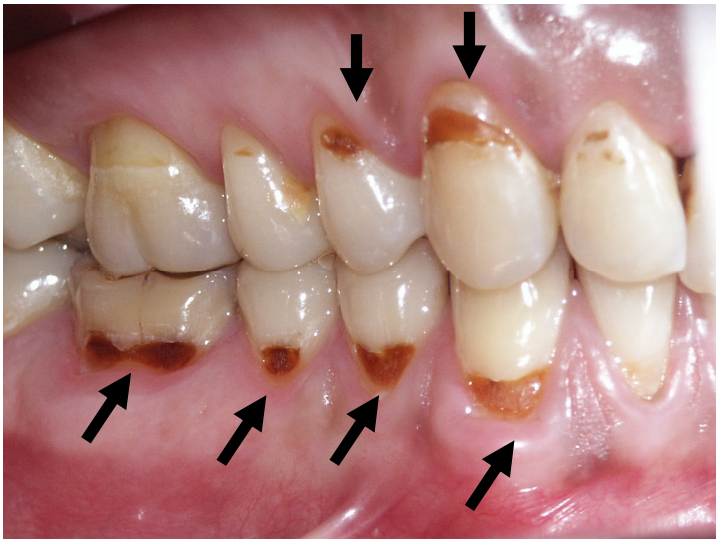

Resim 35. Yaygın kök yüzeyi çürüklerinin düzenli, kahverengi ve sert görüntüleri



Resim 36. Dişeti çekilmesi miktarının ölçümü

5.2.4. Test Materyalinin Uygulanması ve QLF ile Takibi

Bu çalışmada %6 CaF_2 ve %6 NaF içeren Biflouride 12 (Voco, Cuxhaven, Germany) fluorid verniği reminralizasyon oluşturmak amacıyla kullanılmıştır. Kontrol grubu (n:15) oluşturabilmek için herbir hastanın başlangıç kök yüzeyi çürüklü bir dişine uygulama yapılmadı. Tedavi edilecek olan diş yüzeyleri su ile nemlendirilmiş bir pamuk pelet ile temizlenip, başka bir pamuk pelet ile kurutuldu ve pamuk rulolar yardımı ile tükürükten izole edildi. QLF (QLF/clin 007, Inspector Reserch Systems B.V., Hollanda) cihazı (Resim 37) ile karanlık odada baseline amaçlı ilk ölçümler yapıldı. İlk ölçümü takiben Biflouride 12 verniği çalkalanıp üretici firmanın önerileri doğrultusunda küçük bir pamuk pelet ile ince bir tabaka halinde kök yüzeyine uygulandı. 10–20 saniye bekledikten sonra hava ile kurutuldu ve diş yüzeyi 20–25 sn. süre ile tükürük temasından korundu. Hastalara ağızlarını tedavinin hemen sonrasında su ile çalkalamamaları, üç saat süre ile hiçbir şey yememeleri ve içmemeleri, 24 saat süre ile dişlerini fırçalamamaları ve 1 hafta diş ipi ve kürdan kullanmamaları konusunda uyarılarda bulunuldu. Bir hafta sonrası için hastalara randevu verildi. Hasta her randevusuna geldiğinde tekrar aynı ortamda QLF görüntüleri alınarak vernik uygulandı (Resim 38). Bu işlemler birer hafta arayla bir ay boyunca tekrarlandı. Böylece her hasta için beş farklı QLF görüntüsü elde edilmiş oldu. QLF görüntüleri cihazın bulunduğu karanlık odada alındı ve hasta her seferinde aynı pozisyonda oturtulup çalışma boyunca tüm görüntüler aynı hekim tarafından alındı. Bir ay sonunda tüm görüntüler elde edildekten sonra analizler yapıldı (Resim 39). Analiz için; QLF görüntüsündeki kök yüzeyi çürüğü ve etrafındaki bir miktar sağlam yüzey dokusu çerçeve içine alarak işaretlendi ve programa, ölçüm yap komutu verildi. Böylece program demineralize alanı çerçeve içindeki sağlam alana göre kıyaslayarak 4 [15, 20, 25, 30] farklı eşik değerlerinde ΔF (%), area (mm^2) ve ΔQ değerleri ortaya çıkarttı. *In vivo* çalışmanın QLF sonuçları Repeated-measures ANOVA (α=0.05) istatistiksel analiz yöntemi kullanılarak değerlendirilmiştir.

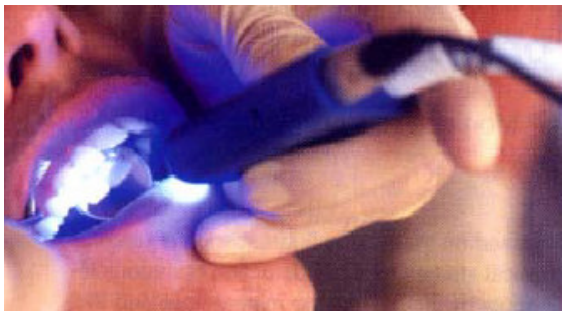

Resim 37. QLF ile intraoral muayene görüntüsü

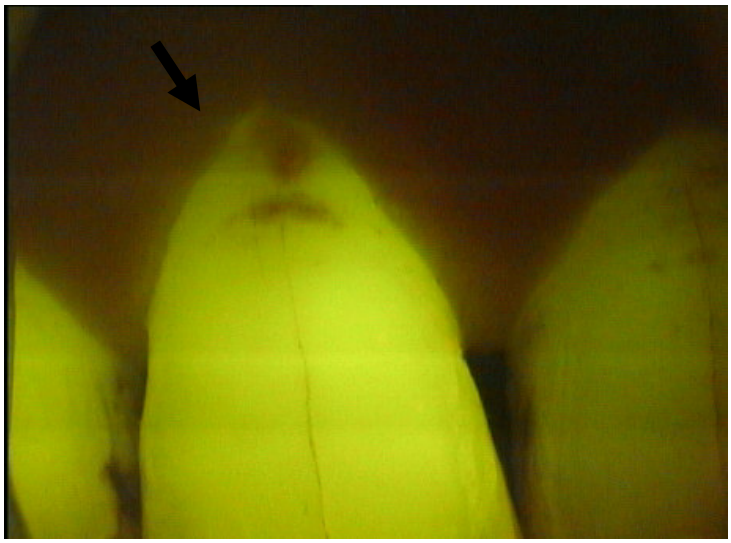

Resim 38. Üst santral dişindeki başlangıç kök yüzeyi lezyonunun QLF görüntüsü

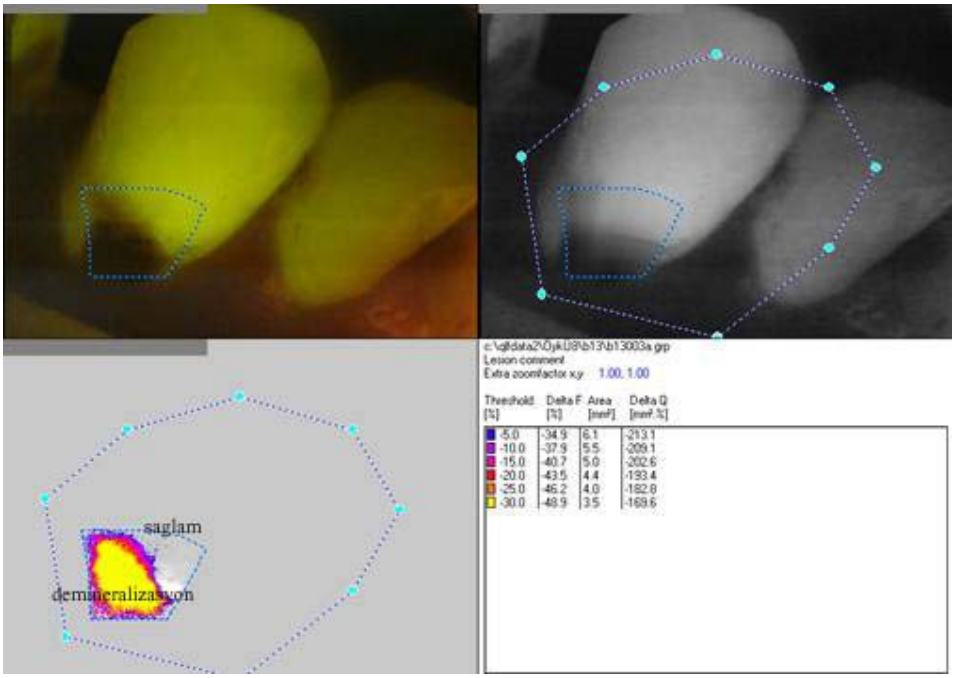

Resim 39. Kanin dişindeki servikal bölgede lezyon alanının QLF analizi görüntüsü

6. BULGULAR

6.1. *In Vitro* Çalışma Bulguları

6.1.1. *In vitro* Mikrobiyal Çürük Modeli Bulguları

In vitro mikrobiyal çürük modeli sonunda bakteriler tarafından oluşturulan asidik ortamın belirlenmesi amacıyla solüsyon atılım ve çürük oluşum kaplarındaki sıvının pH'sı ölçülmüştür (Tablo 7). Kapların herbirinin pH değerlerinde istatistiksel olarak anlamlı fark oktur. Asidik ortam her grup için benzer şekilde oluşmuştur. *In vitro* mikrobiyal çürük modeli sonunda her kaptan 3 adet örneğin üzerinde bulunan mevcut plak toplanarak bakteriyel ölçüm yapılmıştır (Tablo 8). Kaplar arası örnekler üzerine tutunmuş bakteri sayıları açısından istatistiksel olarak anlamlı fark bulunmamıştır.

Tablo 7. *In vitro mikrobiyal çürük modeli* sonunda (4.gün) çürük oluşum ve atılım kaplarının pH değerleri tablosu

Kap numarası	pH -Atılım kabı	pH -Çürük oluşum kabı
1	4,65	4,60
2	4,55	4,53
3	4,54	4,50
4	4,52	4,56
5	4,56	4,58
6	4,57	4,55

Tablo 8. Kap numaralarına göre bakteri sayıları

Kap numarası	S.mutans sayıları (CFU/ml)
1	$7{,}11 \times 10^4 \pm 4{,}56 \times 10^4$
2	$3{,}36 \times 10^4 \pm 9{,}11 \times 10^4$
3	$6{,}46 \times 10^4 \pm 2{,}74 \times 10^4$
4	$5{,}23 \times 10^4 \pm 2{,}17 \times 10^4$
5	$3{,}23 \times 10^4 \pm 2{,}17 \times 10^4$
6	$4{,}36 \times 10^4 \pm 2{,}17 \times 10^4$

6.1.2. QLF Bulguları

QLF analizleri; cila ile kapatılmış olan kontrol grubu yüzeylerinin alanları, *in vitro* mikrobiyal çürük modelinde işlem görmüş demineralizasyon alanları ve remineralizasyon işlemi sonrası yüzeylerin QLF görüntüleri kıyaslanarak yapılmıştır. Kontrol grubu, demineralizasyon ve remineralizasyon uygulamaları sonrası floresans radyansında ortalama değişim ve ΔQ değerleri Tablo 9'da görülmektedir. Yapılan analiz sonucu kontrol grubu ile demineralizasyon grupları, floresans radyansında ortalama değişim ve ΔQ parametreleri açılarından karşılaştırıldığında istatistiksel olarak anlamlı bir fark belirlenmiştir ($p<0{,}01$). Ayrıca demineralizasyon ile ikinci ve üçüncü remineralizasyon grupları arasında floresans radyansında ortalama değişim ve ΔQ parametreleri açılarından istatistiksel olarak anlamlı bir farklılık bulunmuştur ($p<0{,}01$). İkinci remineralizasyon grubunda %57 oranında azalma olmuşken üçüncü grupta ise %72 oranında azalma incelenmiştir, bu iki grupla birinci grup arasında da anlamlı bir farklılık gözlenmiştir. ($p<0{,}01$) (Tablo 10).

Tablo 9. Kontrol grubu, demineralizasyon ve remineralizasyon sonrası ortalama QLF değerlerinin tablosu (*in vitro*)

	Floresans radyansında ortalama değişim %	**ΔQ (mm^2 x %)**
Kontrol grubu (n =64)	-26,82 ± 12,48	-9,83 ± 4,11
Demineralizasyon (n =64)	-38,36 ± 10,81	-15,51 ± 3.85
0 ppm (yapay tükürük) ile remineralizasyon (n=21)	-36,19 ± 10,56	-13,71 ± 4,33
1100 ppm ile remineralizasyon (n=21)	-31,65 ± 7,66	-11,61 ± 4,25
1100 ppm + Fluorid verniği ile remineralizasyon (n=21)	-28,33 ± 9,53	-10,81 ± 3,45

Tablo 10. QLF parametreleri açısından kontrol grubu (n=64), demineralizasyon (n=64) ve remineralizasyon (n=63) değerlerinin istatistiksel karşılaştırılma tablosu *İstatistiksel olarak anlamlı (p<0,001) (*in vitro*)

		Floresans radyansında ortalama değişim		**ΔQ**	
Karşılaştırılan gruplar		**T**	**p**	**T**	**p**
Kontrol grubu	Demineralizasyon	3,86	0,0003*	2,52	0,014
Demineralizasyon	0 ppm	1,31	0,37	1,58	0,12
Demineralizasyon	1100 ppm	3,35	0,0003*	2,48	0,012
Demineralizasyon	1100 ppm +Bifluoride	2,45	0,0004*	2,34	0,018
0 ppm	1100 ppm	2,14	0,0006*	2,26	0,017
0 ppm	1100 ppm +Bifluoride	2,63	0,0005*	2,06	0,019
1100 ppm	1100 ppm +Bifluoride	0,54	0,58	0,87	0,38

6.1.3. CLSM bulguları

Kontrol grubu örneklerine ait CLSM lezyon derinliği (6,8 ± 3 µm) ile demineralizasyon sonrası oluşan lezyon derinliği (71,81 ± 27,22 µm) arasında istatistiksel olarak anlamlı farklılık bulunmuştur (p<0,05). Ancak demineralizasyon ile remineralizasyon uygulamaları sonrası oluşan lezyon derinliği arasında istatistiksel olarak anlamlı

farklılık bulunamamıştır. Ayrıca remineralizasyon grupları arasında da lezyon derinliği açısından istatistiksel olarak anlamlı bir farklılık bulunamamıştır (Tablo 11).

Tablo 11. Kontrol grubu, demineralizasyon ve remineralizasyon gruplarının ortalama CLSM değerleri (µm)

	Kontrol Grubu	Demineralizasyon Grubu	I. Grup	II. Grup	III. Grup
Ortalama CLSM Değerleri	6,8±3	71,81± 27,22	69,28±30,41	68,63±12,42	66,97±28,52

6.1.4. Ultrason Bulguları

Baseline örneklerine ait Ultrason sonuçları ile demineralizasyon ve remineralizasyon uygulamaları sonrası istatistiksel olarak anlamlı farklılık bulunmamıştır. Ayrıca demineralizasyon uygulaması sonrası oluşan lezyonların Ultrason sonuçları ile bu lezyonların remineralize edilmesinden sonra ölçülen Ultrason sonuçları arasında yine istatistiksel olarak anlamlı bir fark bulunamamıştır (Tablo 12).

Tablo 12. Kontrol grubu, demineralizasyon ve remineralizasyon gruplarının ortalama Ultrason değerleri

	Kontrol Grubu	Demineralizasyon Grubu	I. Grup	II. Grup	III. Grup
Ortalama Ultrason Değerleri	0,95±0,12	1,18 ± 0,25	1,16 ±0,32	1,15± 0,24	1,15 ± 0,28

6.1.5. DIAGNOdent Bulguları

Kontrol grubu örneklerine ait DIAGNOdent sonuçları ile demineralizasyon uygulaması sonrası istatistiksel olarak anlamlı farklılık bulunmuştur. Sonuçlar anlamlı olarak Wilcoxon ve Student t testlerine göre %99 güvende ayırım söz konusudur. Demineralizasyon uygulaması sonrası oluşan lezyonların DIAGNOdent ölçümleri ile remineralizasyon işlemi sonrası lezyonların DIAGNOdent ölçümleri arasında istatistiksel olarak anlamlı bir fark bulunamamıştır. Ayrıca remineralizasyon grupları arasında da anlamlı bir fark ortaya konulamamıştır.

Tablo 13. Kontrol grubu, demineralizasyon ve remineralizasyon gruplarının ortalama DIAGNOdent değerleri

	Kontrol Grubu	Demineralizasyon Grubu	I. Grup	II. Grup	III. Grup
Ortalama DIAGNOdent Değerleri	8±4	30 ± 3	29 ± 3	28± 2	27 ± 3

6.2. *In Vivo* Klinik Bulgular

6.2.1. *In vivo* QLF Bulgular

Çürük lezyonunda floresans kaybı saptanması gerekirken, lezyon bölgesindeki 'sağlam doku floresansı' lezyonu saran sağlam dokunun floresansının araya girmesi ile oluşmaktadır. Görüntü analizleri sonucunda lezyon üzerindeki floresans azalması (%), lezyon içerisinde maksimum floresans azalımı (%) ve lezyon genişliği (mm^2) elde edilebilmektedir. ΔQ değeri de $(\Delta F) \times (mm^2)$ olarak hesaplanır. Ziyaretlere göre ölçülen ortalamalarda ΔQ değerleri istatistiksel olarak önemli şekilde farklılık göstermektedir

(p<0,001). Yani her eşik değer; 15, 20, 25, 30 için ilk ziyaretten 5. ziyarete doğru önemli bir düşüş söz konusudur (Tablo 14). Ayrıca her hastada kontrol grubu olarak belirlenerek Bifluoride12 fluorid verniği uygulanmayan başlangıç kök yüzeyi çürüğüne sahip diş yüzeyleri için ΔQ değerleri 4. hafta sonunda istatistiksel olarak değişim göstermemiştir (Tablo 15).

Tablo 14. Klinikte 15 hastada Bifluorid12 uygulanan dişlerin (n:54) QLF bulgularının ortalama ΔQ değerleri (%mm^2)

	I. Ziyaret	II. Ziyaret	III. Ziyaret	IV. Ziyaret	V. Ziyaret
Eşik Değeri 15 ΔQ	-205,3±4,0	-202,1±4,4	-198,6±3,9	-196,3±4,0	-193,4±4,1
Eşik Değeri 20 ΔQ	-195,1±6,2	-192,2±4,0	-189,1±4,5	-185,1±3,6	-181,3±2,9
Eşik Değeri 25 ΔQ	-182,4±6,5	-179,6±4,8	-177,4±3,6	-174,4±4,0	-170,3±4,0
Eşik Değeri 30 ΔQ	-168,9±6,1	166,1±5,1	163,2±4,5	-165,9±3,0	158,2±3,3

Tablo 15. 15 hastada kontrol grubu dişlerin (n:15) QLF bulgularının ortalama ΔQ değerleri (%mm^2)

	I. Ziyaret	II. Ziyaret	III. Ziyaret	IV. Ziyaret	V. Ziyaret
Eşik Değeri 15 ΔQ	-201,1±4,4	-202,1±4,4	-200,6±2,8	-200,9±3,3	-199,4±4,8
Eşik Değeri 20 ΔQ	-197,1±5,8	-196,2±4,5	-196,1±3,7	-195,1±3,4	-196,3±1,7
Eşik Değeri 25 ΔQ	-184,4±5,5	-185,6±3,9	-184,4±3,9	-184,4±4,0	-183,3±4,8
Eşik Değeri 30 ΔQ	-168,9±5,6	-166,1±6,1	-166,2±5,5	-166,9±4,1	-165,2±4,3

7. TARTIŞMA

Günümüzde ekonomik durumun değişmesi, sağlığa verilen önemin artması ve sosyal şartların iyileşmesi ile ortalama insan ömründe artış olmakta ve ağız diş sağlığına da dikkat edilmesi sonucu, dişler ağızda daha uzun yıllar kalabilmektedir. Ancak ilerleyen yaşla birlikte dişetleri çekilmekte ve kök yüzeyi de olumsuz şartlardan etkilenir bir hale gelmektedir. Yaşlanma sonucu tükürük akışındaki azalma kök yüzeyindeki olumsuz değişimleri hızlandırmaktadır. Yalnızca yaşlılıkla bağlantılı olarak değil, dişeti hastalıklarının bir sonucu olarak da çok genç yaşlarda dişetleri çekilmekte ve açığa çıkan kök yüzeyinde oluşan çürükler sorun oluşturmaktadır (109).

Hellyer ve Lynch (71) kök çürüğünün önlenmesini 3 aşamada ele almışlardır. Bunlar;
Birincil önlemler: Hastalığın herhangi bir semptomu olmadan yapılan işlemler; oral hijyenin sağlanması ve diyet kontrolu.
İkincil önlemler: Erken teşhis ve hastalığı geriye döndürecek işlemler; fluorid içeren ajanların kullanılması.
Üçüncül önlemler: Oluşmuş olan hastalığın daha fazla ilerlememesi amacı ile yapılan işlemler;; restorasyon yapılması.

Fure ve ark. (61) yaptıkları bir çalışmada kök çürüğünün oluşma sıklığını etkileyen faktörlerden birinin, plağa maruz kalan kök yüzeyi oranı olduğunu açıklamışlardır. Dolayısıyla kök çürüğü önlenmesinde fiziksel olarak plağın temizlenmesi önemli rol oynamaktadır.

Çalışmamızın başlangıcında hastalara oral hijyen konusunda yeterli düzeyde bilgilendirme yapılarak uygulanan tedavinin etkinliği arttırılmıştır. Ayrıca çalışmamızdaki hastalara diyet alışkanlıkları sorulup, diyet ile kök çürüğü arasındaki ilişki konusunda bilgi verilmiştir.

Billing ve ark. (23), başlangıç düzeyinde sığ kök çürüğü lezyonlarının yeniden şekillendirilip düzeltilmesi ve topikal fluorid tedavisi ile başarılı sonuçlar alınabileceğini belirtmişlerdir.

Geleneksel çürük tespit metotları başlangıç lezyonunu bulmak ve takip etmek konusunda yetersiz kalmaktadır. Çürük teşhis metotları, görsel yapılan gözlemi tamamlamaktadır. Bu tamamlayıcı niteliklerden biri, tespit edilen lezyonların sayısal olarak değerlendirilebilmesidir. Lezyon alanı, derinliği ve mineral kaybı gibi lezyon parametrelerinin sayısal olarak değerlendirilmesi bu tip lezyonların objektif olarak incelenmesini sağlar (30).

Uzun yıllar boyunca sondalama sırasında sondun yüzeye takılması çürüğün göstergesi olarak kabul edilmekteydi. Ancak sond ile muayenede demineralize bölgelerde defektlere yol açılabileceği ve karyojenik mikrofloranın dişin bu bölgesinden diğer bir bölgesine taşındığı tespit edilmiştir. Bu nedenle, son yıllarda lazer veya ışık kaynaklı cihazların çürük teşhisinde kullanılması ön plana çıkmıştır. Kök yüzeylerindeki lezyonların lazer floresans ile değerlendirilmesi (performansı) üzerine fazla çalışma yapılmamıştır. Araştırmacılar, erken çürük teşhis metotlarını daha çok mine dokusu üzerinde çalışmışlardır. Kök yüzeyi demineralizasyonunun floresans prensibi ile sayısal olarak değerlendirilmesi ilk olarak 1996 yılında van der Veen ve ten Bosch (158) tarafından *in vitro* olarak gerçekleştirilmiştir. Yapılan bu çalışmaya göre, lazer floresans ve TMR ile yapılan ölçümlerle, mineral kaybında yüksek korelasyon gösterilmiştir
(r= 0.91).

Shi ve ark. (144) DIAGNOdent ve QLF sistemlerini düz yüzey çürüklerinde karşılaştırmışlar ve ikisi de mineral kaybı ölçümünde iyi performans göstermişlerdir. Fakat QLF daha yakın bir korelasyon vermiştir. Bu araştırmayla uyumlu olarak çalışmamızda kullanılan QLF ve DIAGNOdent cihazları da kök yüzeylerindeki demineralizasyon ölçümlerinde iyi performans göstermişlerdir. Ancak remineralizasyon ile yerine gelmesi beklenen mineral ölçümünde DIAGNOdent başarılı olamazken QLF hem *in vivo* hem de *in vitro* olarak başarılı bulunmuştur.

Çürük lezyonlarını başlangıç halinde iken belirlemek ve tamamen remineralize olana kadar koruyucu tedavinin etkinliğini kontrol etmek için lezyon gelişimini takip etmek

önemlidir. Aktif lezyonların inaktif lezyonlara dönüştürülebileceği (*arrested lesion*) Nyvad ve Fejerskov (114) tarafından bildirilmiştir.
Remineralizasyon için tedavi amaçlı olmak üzere birçok metot uygulanmıştır. Bunlar; fluoridler, antimikrobiyal vernikler ve dentin sealantlarıdır. Bu yöntemler klinik çalışmalardan elde edilen olumlu sonuçlarla gelecek vaat etmektedirler (104, 171)

Ekenback ve ark. (43) yaptıkları *in vivo* çalışmada 4 farklı fluoride verniği (Cervitec, a custom-made 1% thymol verniği, Fluor Protector, Duraphat) açığa çıkmış kök yüzeylerine uygulayarak 1 hafta ve 1 aylık süreler sonunda iki kez plak birikimi incelemesi yapmışlar. Sonuç olarak Cervitec, *Streptokokus mutans* sayısında her iki ölçümde de azalmaya sebep olmuştur. Fakat tüm mikroorganizma sayısında anlamlı bir azalma görülmemiştir. Diğer verniklerde de istatistiksel olarak bir fark görülmemiştir.

Çalışmamızda kullanılan Bifluoride12 fluorid verniği *in vivo* ortamda QLF ile analizlerde başarılı sonuçlar vermiştir. Fluorid verniği uygulanmayan kontrol grubu analizlerinde herhangi bir değişiklik görülmemiştir. *In vitro* çalışmamızda Bifluorid 12 fluorid verniğinin uygulandığı 3. remineralizasyon grubu ve yanlızca 1100 ppm fluorid içeren diş macununun uygulandığı 2. remineralizasyon grubu arasında QLF ile ölçümde 1. remineralizasyon kontrol grubuna (0 ppm) göre istatistiksel olarak fark bulunmuştur. Ancak 2. ve 3. gruplar arasında istatistiksel olarak bir fark tespit edilememiştir. *In vivo* ile *in vitro* arasındaki bu farklılık iki şekilde açıklanabilir; Birincisi, hasta faktörü; hastaların fırçalama alışkanlıkları, diyet alışkanlıkları. İkincisi ise istatistiksel analiz yapılan ΔQ değeri; ortalama floresans değeri ($\Delta F\%$) ve lezyon alanının (mm^2) çarpımıdır. *In vitro* çalışmada 2. ve 3. gruplar arasında ΔF değişmekteyken, lezyon alanı sabit kalmış ve bu nedenle iki grup arasında ΔQ değerleri arasında fark bulunmamış olabilir. Ancak *in vivo* çalışmada ise kontrol grubunda lezyon alanı değişiklik göstermezken fluorid verniği uygulanan grupta lezyon alanında değişiklik meydana gelmiştir.

Diş dokusunda yapay çürük oluşturabilmek için temelde kullanılan iki yöntem vardır. Bunlar; diş dokusunu demineralize etmek için asidik bir ortam kullanan kimyasal

sistemler (50, 146, 169) ve özel bakteri kültürlerinin kullanıldığı bakteriyel sistemlerdir (40, 84).

In vitro kimyasal çürük sistemlerinde deney ortamı sıkı bir şekilde kontrol altındadır, uygulanımı basit ve maliyeti düşüktür. Ancak *in vivo* şartları bakteriyel sistemler kadar iyi sağlayamazlar. Doğal floranın *in vitro* şartlarda ve beslenme ortamı ile birlikte kontrol edildiği bakteriyel sistemlerde, bir nevi dental plak ve çürük oluşumuna sebep olan ekosistemler oluşturulur. Kullanılacak modelin seçimi genelde çalışmanın amacına bağlıdır. Bakteriyel yapay çürük sistemlerin kullanımı ile primer ve sekonder çürük etyolojisi, restorasyonların antimikrobiyal özellikleri ve kenar uyumlarının incelenmesinde klinik şartlara uygun *in vitro* araştırmalar yapılabilmektedir (56, 58, 88).

Bu çalışmada *in vitro* kısım *in vivo* ile karşılaştırılacağı için ağız ortamını en iyi taklit eden sistem, bakteri içeren bir yöntem olan *in vitro* mikrobiyal model tercih edilmiştir. İdeal bir çürük modelinde, kullanılan malzemelerin sterilizasyonu kolay olmalı, model parçaları kolay manipüle edilmeli, test örneklerinin modele yerleştirilmesi ve uzaklaştırılması basit olmalı, deneyler tekrarlanabilir olmalı ve ağız ortamını en iyi düzeyde taklit edebilmelidir. Bu çalışmada kullanılan *in vitro* mikrobiyal çürük modelinin sağladığı bir takım avantajlar vardır. Model hem primer hem de sekonder çürük çalışmaları için kullanılabilir. Çalışmanın amacı doğrultusunda farklı besin, yıkama solüsyonu, antimikrobiyal ajanlar ve bakteri topluluğu kullanma imkanı vardır. Model hazırlandıktan sonra pH değişimleri ve bakteri canlılığını izlemek amacı ile boşaltım kaplarının yanlızca 4 günde 1 defa değişmesi gerekmektedir. Çalışmanın tamamen otomatik olarak yapılması araştırmacıya çalışma rahatlığı sağlarken olabilecek hata payını azaltır. Modelin tüm deneysel parçaları steril edilebilir ve kontrol grubu sonuçları göz önüne alındığında kontaminasyonun engellendiği gözlenmektedir. Çalışmamızda, örneklere 4 gün boyunca *in vitro* mikrobiyal çürük modeli uygulanmıştır ve kullanılan pH atılım kabı ve çürük oluşum kaplarında, asidik ortamlar açısından fark olmaması pH açısından oluşturulan lezyonların homojen olduğuna dikkat çekmektedir (Tablo 7). *In vitro* mikrobiyal çürük modelinden sonra örnekler üzerinden toplanan plaklardaki bakteri sayılarının farklı olmaması lezyonun homojen olduğunu, bakteri sayısı açısından lezyonların standardizasyona uygun olduğunu göstermektedir (Tablo

8). *In vitro* mikrobiyal çürük modelinde pH ortamı ve bakteri sayısı açısından kaplar arasında farklılık bulunmaması Ando ve ark. (9) ve Fontana ve ark. (59) ile uyumluluk göstermektedir. Gerek bakteri sayısı ve pH'ın, gerekse çürük lezyonun derinlik açısından homojenliği demineralizasyon çalışmalarında standardizasyonu sağlaması açısından tercih edilen bir durumdur.

Dunipace ve ark. (41) topikal fluorid uygulamalarının klinik olarak etkinliğini belirleyebilmek amacıyla geliştirdikleri *in vitro* remineralizasyon modelinde kök dentin dokusunun remineralizasyonunu araştırmışlardır. Mikroradyografi ile tespit ettikleri lezyon derinliklerinde 0, 250 ve 1100 ppm florür uygulanan gruplar arasında anlamlı farklılık olduğunu, demineralizasyon miktarının 250 ppm grubu için % 52, 1100 ppm grubu için % 87 oranında azaldığını göstermişlerdir. Bu remineralizasyon modeli daha sonraları birçok araştırmada etkin bir şekilde kullanılmıştır (64, 122, 138, 175)

Gonzáles-Cabeaz ve ark. (64) laktik asit karbopol solüsyonu ile lezyon oluşturmuşlardır. Bu lezyonları 0, 250 ve 1100 ppm florürlü diş macunları ile remineralize etmişlerdir. Transversal mikroradyografi ile 0, 250, 1100 ppm grupları arasında remineralizasyon farkı tespit edebilirken CLSM ile sadece 0 ile 250 ppm ve 0 ile 1100 ppm grubu arası fark olduğunu tespit etmişlerdir. Tez çalışmamızda ise yalnızca QLF cihazı remineralizasyon grupları arasında bir fark tespit edebilmiştir. Demineralizasyonu tespit etmekte başarılı olan CLSM ve DIAGNOdent remineralizasyon ölçümünde başarılı olamamıştır. Bunun nedeni, büyük olasılıkla remineralizasyon ajanlarının lezyona çok etkili ulaşamaması ve bundan dolayı lezyon derinliğinin aynı kalması olabilir. CLSM ile remineralizasyon grupları arasında (0, 1100 ppm, 1100 ppm + fluorid verniği) 30 günlük tedaviyi takiben istatistiksel olarak anlamlı bir farklılık görülememiş fakat demineralizasyonu sağlıklı baseline'dan ayırabilmiştir. CLSM için oldukça yüzeysel sayılan bu derinlikteki lezyonları tespit edilebilmesi iyi bir kontrol metodu olduğunu ve araştırmamız için kontrol metodu olarak doğru bir seçim olduğunu gösteriyor. Ancak remineralizasyon değişikliğini fark edememesi CLSM'nun gruplar arasındaki farklılığı fark etme hassasiyetinin QLF kadar iyi olmadığını gösteriyor. Fluorid yalnızca yüzey tabakada birikim yapmış ve bu da yalnızca QLF tarafından mineral değişikliği olarak ölçülmüş olabilir. Van der Veen (157) tez

çalışmasında, CLSM'da 80 μm derinliğinde olan kök yüzey lezyonlarını tespit edebilmiştir.

QLF ile incelendiğinde çürük lezyonun floresans radyansı sağlıklı mineden daha zayıftır. Floresans radyansı ile mineral kaybı arasında belirgin bir ilişki gözlenmiş ve kabul edilmiştir (8, 35, 66). Floresans radyansındaki kayıp, lezyondaki mineral değişikliklerini zamanla kontrol etmek amacıyla takip edilebilir (12). Mineral değişimlerini zamanla takip edebilmek çürük lezyonlarının remineralizasyonunu tanımlamak ve demineralizasyonlarını azaltmak açısından faydalı olacaktır.

In vitro mikrobiyal çürük modelinde oluşmuş lezyonların remineralize olabilme özelliği başka çalışmalarda da gösterilmiştir (59, 122). Bu duruma bir örnek olarak, Yanıkoğlu ve ark. (175) laktik asit karbopol solüsyonu ile lezyon oluşturmuşlardır. Aynı formülasyonda monoflorofosfat ve sodyum florür içeren ve dual aktif olarak tanımlanan 2 farklı diş macununu, 0 ve 1100 ppm sodyum florürlü diş macunu ile kıyaslamışlardır. Aynı remineralizasyon modeli sonunda mikrosertlik, TMR ve florür biopsisi metotlarını kullanmış ve tüm metotlarda 0 ve 1100 ppm grupları arasında farkı tespit edebilmişlerdir.

Bu çalışmaların ışığı altında *in vitro* ortamda *in vivo* şartları iyi taklit edebilen bu model, remineralizasyon modeli olarak araştırmamızda tercih edilmiştir. Farklı çalışmalarda remineralizasyon açısından gruplar arası farklılığın her zaman beklenildiği gibi olmamasının nedeni olarak örnek yüzeylerinin aşındırılmaması (bu çalışmada sement dokusu aşındırılarak uzaklaştırılmıştır) veya diğer kaynaklardan farklı olarak *in vitro* mikrobiyal çürük modelinin kullanılmış olmasını düşünebiliriz.

Çalışmamızda kullanılan QLF cihazı diş dokusunun floresans özelliğinden yola çıkarak geliştirilmiş ve çürük diş dokusunun floresans kaybını ölçmeyi amaçlayan bir cihazdır (13). QLF sistemi birçok *in vitro* (5, 10, 32, 129, 130,144, 159) ve *in vivo* çalışmada (6, 152) kullanılmıştır. Gonzáles-Cabeaz ve ark.'nın (64) remineralizasyon sonrasında mikroradyografi ile izlenen mineral değişimlerinin benzer şekilde CLSM ile izlenip izlenemediğini araştırdıkları çalışmalarında Dunipace ve ark. (41) geliştirdikleri

remineralizasyon modelini 20 gün boyunca uygulamışlardır. 0 ppm grubundaki örneklerde remineralizasyon sonrası lezyon derinliğindeki artışın sebebinin remineralizasyon tedavisi esnasında günde 4 saatlik asit uygulaması olduğunu bildirmişlerdir. Hem mikroradyografi hem de CLSM ile 250 ppm ve 1100 ppm florür gruplarındaki remineralizasyon 0 ppm grubundan anlamlı farklılık göstermektedir. Ancak 250 ppm ve 1100 ppm arasındaki anlamlı farklılık sadece mikroradyografi ile tespit edilebilmiştir.

Çalışmamızda CLSM ve DIAGNOdent uyumlu sonuçlar vermişlerdir. Ancak demineralizasyon ve remineralizasyon arasındaki farkı CLSM'nin tespit edememesi ve bu farkın QLF tarafından belirlenmesi QLF'in mikronluk düzeydeki farkı tespit edebilecek bir hassasiyeti olduğunu göstermektedir. Bu durumda QLF'in, klinik olarak koruyucu hekimlik açısından pozitif bir potansiyeli olduğu söylenebilir.

Diğer taraftan QLF *in vitro* çalışmada 2. ve 3. remineralizasyon grupları arasında floresans değişiminde bir fark görememiştir. Fakat in vivo ortamda bu farkı tespit edebilmiştir. Bunun nedeni de, ağız ortamında bulunan, remineralizasyona olan katkısı büyük olan hidroksiapatit kristalleri olabilir.

Oldukça yüksek konsantrasyonlardaki fluoridin diş yapılarına uygulanması ancak verniklerle mümkün olmaktadır. Vernikler, alkol gibi organik bir çözücü içinde çözünmüş olarak bulunan doğal ya da sentetik rezin esaslı materyallerdir. Florürlü solüsyon veya verniklerin uygulanması ile diş yüzeylerinde CaF_2 veya benzeri depozitlerin oluşması sonucu remineralizasyon meydana gelir (36).

Çalışmada kullanılan Bifluoride12 fluorid verniği hipersensitivite tedavisinde ve çürüğün önlenmesinde kullanılan ve % 6 kalsiyumflorür ve % 6 sodyumflorür içeren sentetik rezin esaslı bir verniktir. Tedavide NaF'ün ani ve çabuk etkisinden yararlanılırken, CaF_2 ile daha uzun süreli bir etkinin sağlandığı ve kalsiyumun, verniğin tıkaçlama yeteneğini arttırdığı rapor edilmiştir (141). In vitro çalışmamızda 1100 ppm fluoride ilaveten uygulanan fluorid verniği kök dentin dokusu baseline değerlerine çok yakın bir ΔQ verisi vererek sağlıklı dokuya yakın bir remineralizasyon elde edildiğini

göstermiştir (Tablo 9). 1100 ppm'lik grubun oluşturduğu remineralizasyon 0 ppm'e göre daha belirgin bir değer vermiştir.

Makroskopik olarak sağlam yüzeylerde görsel çürük teşhis yöntemlerinin düşük sensitivite değerlerine sahip olduğu yapılan çalışmalarda gösterilmiştir (99, 100, 165).

Lussi (99) 34 dişhekiminin gözlemci olarak katıldığı çalışmasında gözle ve sond yardımıyla yaptığı çürük teşhisinde doğruluk oranını sadece % 42 civarında rapor etmiştir.

Çalışmamızda kullanılan DIAGNOdent cihazı ile ölçümler alınırken örnekler üzerinde herhangi bir doku artığı olmamasına dikkat edilmiştir. Çünkü cihaz renklenme, debris veya ağız ortamında diş taşı varlığında yanlış sinyal verecektir (96).

Bu durum cihazın klinikte pratik kullanımında dezavantaj sayılabilir. Cihazın çalışma prensibi; çürük lezyonun çevredeki sağlam dokuya göre lazer ışınını farklı absorbe etmesi ve saçmasıdır. Yapısal değişiklik lezyon olabileceği gibi, diş gelişimi veya mineralizasyon bozukluğu, diş taşı veya organik artıklar da olabilir. Bu sebeple DIAGNOdent ile çürük taraması yapılırken, dikkatli klinik muayenenin yanı sıra, klinik tecrübenin de gerekli olduğu düşünülmektedir (143).

1928'de Benedict tarafından dişlerin floresans etkisi saptanmıştır (22). İlk çalışmalardan bu yana bu konuda teknolojik gelişmeler olmuştur (73). Yeni başlayan çürük lezyonlarının monitörize edilmesi kadar lezyon saptama ve büyüklüğü tayin etmesi sebebiyle QLF erken çürük teşhis etme yöntemleri arasında en fazla ümit verici metod olarak değerlendirilmiştir (31).

Tranaeus ve ark.'nın (151) yaptığı bir çalışmada fluorid uygulanan grupta floresans kaybı ve lezyon alanında önemli bir azalma tespit etmişlerdir.

Al-Khateeb ve ark. (7) ve Ogaard ve Bosch (117) QLF'i braketleri çıkarılmış ortodonti hastalarında beyaz lezyonları görüntülemede kullanmışlar ve 1 yıllık izleme sonrası

lezyonların büyüklüğü azalmış ve mine floresansı kısmen yeniden kazanılmış, böylece remineralizasyonun sağlandığı görülmüştür (7, 117).

Yapılan bu çalışmalara paralel olarak çalışmamızın sonuçlarında da QLF, başlangıç lezyonlarını saptayarak monitörize etmiştir. Ayrıca 1 ay boyunca yapılan fluorid verniği uygulaması sonucunda kök yüzeylerinin remineralize olabileceği tespit edilmiştir (Tablo 14–15). Nyvad ve Fejerskov (114) aktif kök çürüklerinin diş fırçalama ile durdurulduğunu rapor etmişlerdir.

Bu araştırmada hem *in vitro* hem *in vivo* çalışmalarda başlangıç kök yüzeyi lezyonlarının remineralize olabileceği gösterilmiştir. İkinci ve 3. remineralizasyon grupları 1100 ppm'lik fluorid ile remineralize olurken 3. gruptaki 1100 ppm'e ek olarak uygulanan fluorid verniği büyük olasılıkla fluoridi tutmuş ve ağız içindeki demin-remin siklusundan korumuştur. Çalışmanın 2. grubunda ise rutin bir demineralizasyon ortaya çıkmıştır.

Kök yüzeyi çürüğü oluşumunun önlenmesinde önemli rol aldığı düşünülen faktörler; oral hijyen durumunun iyi olması, dişhekimine yapılan periyodik kontroller ve düzenli diş fırçalama alışkanlığıdır (176).

Çalışmamızda kök yüzeyi zımpara ile grenlenerek sement dokusu kaldırılmış ve dentin dokusu açığa çıkarılmıştır. Buradaki amaç, ağız içini taklit etmektir. Bu da kontrol grubunun floresans değişim yüzdesini etkilemiştir. Remineralizasyon farkına etkisi olmamıştır.

In vivo çalışma için seçtiğimiz hastalar yukarda belirtilen faktörlere tam olarak uygun olan bireylerdir. Bu durum çalışmanın sonucunu olumlu etkilemiş olabilmektedir. Bu özelliklere sahip olmayan bireylerde aynı olumlu sonuçların alınamama ihtimali bulunmaktadır.

Fluoridli diş macunun günde iki kez kullanılması tükürüğün koruyucu özelliğini arttırır. Fluoridin streptekok, laktobasil ve aktinomiçesler üzerinde antimetabolik etkisi olduğunun anlaşılması bu iyona bir avantaj sağlamaktadır (42).

Çalışmamızın *in vitro* bölümünde birinci remineralizasyon grubu (0 ppm) ile ikinci remineralizasyon grubu (1100 ppm) arasında fark çıkmasının sebebi fluoridli diş macunun etkisi olarak bildirilebilir.

Bozkurt ve ark. (28) yaptıkları *in vivo* çalışmada minede 50–86 µm derinlikteki lezyonlar oluşturmuşlar ancak demineralizasyon ve remineralizasyonları ultrasonik cihaz ile tespit edememişlerdir. Tez çalışmamızda da kullanılan sanayi tipi ultrason sisteminin ölçüm eşiği gerek demineralizasyon gerekse remineralizasyon bulgularını vermekte yeterli olmamıştır. Bulgular ölçüm eşiğinin altında kalmıştır. Ultrason verilerinin CLSM veya QLF ile kıyaslanması yalnızca her birinin değerlerinin gruplar arası değerlendirilmesi ile olabilir. Çünkü ultrasonda elde edilen değer bir derinlik ölçüsü değildir. (Tablo 12).

Bozkurt ve ark. (29) yaptıkları başka bir çalışmada ise ultrason sisteminin minedeki orta derecede (100–150 mikrometre) lezyonları ayırt edebildiğini fakat 82 µm daha küçük lezyonları ayırt edemediğini göstermişlerdir. Çalışmamızın koşulları altında ultrason cihazı ortalama 71,81 µm deriğinliğindeki kök yüzeyi lezyonlarının tespit etmekte başarılı olamamıştır. Bunun nedeni hem lezyonların cihazın algılayamacağı derinlikte olması hem de numunelerin kök yüzeyinin anatomik formundan dolayı düz değil haiff iç bükey olması olarak açıklanabilir. Çünkü cihazın yüzey üzerinde doğru bir tespit yapabilmesi için ses dalgalarının yüzeye dik gelmesi gerekir.

In vitro çalışmalarda DIAGNOdent'in tekrarlanabilirliği çok iyi bulunmuş ve intraexaminer için kappa değerleri 0,88–0,90, interexaminer için kappa değeri 0,65–0,73 arasında tespit edilmiştir (101). Çalışmamızda da DIAGNOdent ölçümleri aynı örnekten tek bir hekim tarafından iki kez alınarak yapılmış ve demineralizasyonu ölçebilen DIAGNOdent için intraexaminer kappa değeri 0,84 olarak tespit edilmiştir.

Yapılan bir çalışmada dişler nemli iken yapılan DIAGNOdent ölçümlerinin kuru iken yapılan ölçümlere göre daha güvenilir olduğu gözlenmiştir (150). Çalışmamızda numunelerin aynı derecede nemli olmasına dikkat edilmiştir.

Lussi ve Hibst (102), DIAGNOdent ve ECM'i karşılaştırdıkları çalışmada D_3-seviyesindeki çürüğün teşhisinde benzer performans göstermesine rağmen D_2-seviyesinde lazer sistemin daha iyi sonuç verdiğini, D_1- seviyesinde ise her iki cihazın da tespit yapamadığını bildirmişlerdir. Bizim çalışmamızda da DIAGNOdent ortalama 71,81 μm olarak tespit edilen ve en yüksek değerin 121,1 μm, en düşük değerin ise 36,8 μm olan demineralizasyon alanlarının sağlam yüzeylere göre tespit edebilmişken, çok daha küçük değişikliğin meydana geldiği remineralizasyon işlemi sonuçlari için anlamlı bir fark tespit edememiştir.

Bu tez çalışması; dokuya zarar vermeyen (nondestruktif) bir metot olan QLF sisteminin ağız içi kök çürüğü lezyonlarında kullanımı açısından klinik olarak önemli bir yer tutmaktadır. Orijinal olan bu çalışmada QLF bulguları her hastaya özel baseline, demineralizasyon ve remineralizasyon bulguları olarak tek tek elde edilmiş ve bu veriler sistem tarafından aradaki floresans radyans farkı ölçerek ve $\Delta f \times$ alanın ölçümü ile ΔQ değeri ortaya çıkarılmıştır. Bigisayar programı ile kantitatif olarak dokuya zarar vermeyecek şekilde ağız içinde mevcut başlangıç kök dentini çürüğünün tespiti ve remineralizasyonunun yapıldığı ilk çalışmadır.

QLF ile klinik olarak mine çürüklerinin remineralize edilebildiğini ve bunun derecesinin takip edilebildiği literatürlerde tespit edilmiştir. (5–7). Çalışmamız ile de kök yüzeyi başlangıç çürüklerinin remineralize edilebildiğini ve remineralizasyon gruplarının farklı derecelerinin de QLF ile tespit edilebildiğini, böylelikle klinikte kullanımı açısından son derece gerekli, profilaktik ve nondestruktif bir metot olduğunu belirlemiş olduk.

8. SONUÇLAR

I. *In vitro* mikrobiyal çürük modeli ile hazırlanan başlangıç kök yüzeyi çürük lezyonlarının erken dönemde teşhis edilmesi ve remineralizasyonlarının incelenmesi amaçlı *in vitro* çalışmanın sonuçları şöyledir;

1. Örneklerin baseline (sound) yüzeyleri ile demineralize yüzeyler arasındaki fark QLF ile tespit edilebilmiştir.
2. Demineralizasyon ile 2. ve 3. remineralizasyon grupları arasında QLF ile istatistiksel olarak bir fark belirlenebilmiştir. Ancak demineralizasyon ile 0 ppm remineralizasyon grubu arasında bir fark belirlenememiştir. Ayrıca 2. ve 3. remineralizasyon grupları arasında anlamlı bir fark QLF ile belirlenememiştir.
3. CLSM ile ölçümlerde; demineralize yüzeylerin derinliği ortalama 71,81 μm olarak tespit edilirken en yüksek değer 121,1 μm, en düşük değer ise 36,8 μm'dur. Remineralizasyon gruplarının ölçümleri ile demineralizasyon arasında istatistiksel olarak anlamlı bir farklılık bulunamamıştır. Ayrıca remineralizasyon grupları arasında da önemli bir fark bu metotla tespit edilememiştir.
4. Ultrason cihazı ile yapılan analizlerde hiçbir grup (baseline, demineralizasyon, remineralizasyon) arasında anlamlı bir farklılık bulunamamıştır. Çalışmamız sonuçlarına göre Ultrason cihazı erken kök yüzeyi çürük teşhisi açısından bu çalışmanın şartları altında teşhis açısından olumlu bir sonuç vermemiştir.
5. DIAGNOdent, baseline ile demineralizasyon arasında anlamlı bir fark tespit edebilmişken remineralizasyon ile demineralizasyon arasında güvenilir bir sonuç verememiştir. Remineralizasyon grupları arasındaki ölçümlerde de anlamlı bir farklılık yoktur.

II. Kliniğe başvuran çalışma kriterlerine uygun 15 hastanın başlangıç kök yüzeylerine Bifluoride 12 fluorid verniği uygulanması ile sonucu yapılan analizlerin sonuçları şu şekildedir; hastaların birer haftayla yaptıkları ziyaretlere göre QLF sonuçları istatistiksel olarak farklılık göstermiştir. Bu anlamlı değişime göre, uygulanan Bifluoride 12 fluoride verniği başlangıç kök yüzeyi lezyonlarında remineralizasyona sebep olmuştur ve QLF lezyonlarda görülen bu mineral değişikliklerini ölçebilmiştir.

9. KAYNAKLAR

1) Akıncı T.: Çürükten korunmada yararlanılan çeşitli yerel fluor uygulama yöntemlerinin karşılaştırılması. İ. Ü. Sağlık Bilimleri Enstitüsü, Doktora Tezi, İstanbul, 1979 (Danışman: Prof. Dr. Altan Gülhan).

2) Akıncı T.: Fluorun genel yolla alınımı . M. Ü. Diş Hek. Fak. Derg., 13: 66-73, 1987.

3) Akıncı T.: Yerel fluorid uygulamalarında çeşitli yöntemler ve bu yöntemlerin klinik uygulama yönünden araştırılması. İ. Ü. Diş Hek. Fak. Derg., 29: 223-226, 1995.

4) Alaluusua S., Myllarniemi S., Kallio M.: S. Mutans infection level and caries in a group of 5 year old children. Caries Res., 23: 190-194, 1989.

5) Al-Khateeb S., Oliveby A., de Josselin de Jong E., Angmar-Månsson B. : Laser fluorescence quantification of remineralization in situ of incipient enamel lesions: Influence of fluoride supplements. Caries Res., 31: 132-140, 1997.

6) Al-Khateeb S., Exterkate R.A.M., Angmar-Månsson B., ten Cate J.M.: Effect of acid-etching quantitatively and esthetically on remineralization of enamel white spot lesions. Caries Res. 31, s. 288, Abst.: 21, 1997.

7) Al-Khateeb S., Forsberg C.M., de Josselin de Jong E., Angmar-Månsson B.: A longitudinal laser fluorescence study of white spot lesions in orthodontic patients. Am. J. Orthod. Dentofacial Orthop., 113: 595-602, 1998.

8) Ando M., Hall A.F., Eckert G.J., Schemehorn B.R., Analoui M., Stookey G.K.: Relative ability of laser fluorescence techniques to quantitate early mineral loss *in vitro*. Caries Res., 31: 125-131, 1997.

9) Ando M., de Josselin de Jong E., Fontana M., Stookey G.K., Zero D.T.: Evaluation of the effect of dehydration on demineralized enamel with quantitative light induced fluorescence (QLF). Caries Res., 34, s. 326, Abst.: 52, 2000.

10) Ando M., Schemehorn B.R., Eckert G.J., Zero D.T., Stookey G.K.: Influence of enamel thickness on quantification of mineral loss in enamel using laser-induced fluorescence. Caries Res., 37: 24-28, 2003.

11) Angmar-Mansson B., ten Bosch J.J.: Advances in methods for diagnosing coronal caries. – A review. Adv. Dent. Res., 7(2): 70-79, 1993.

12) Angmar-Månsson B., Al-Khateeb S., Tranæus S.: Monitoring the caries process. Optical methods for clinical diagnosis and quantification of enamel caries. Eur. J.

Oral Sci., 104: 480-485, 1996.

13) Angmar-Månsson B., ten Bosch J.J.: Quantitative light-induced fluorescence (QLF): a method for assessment of incipient caries lesions. Dentomaxillofac. Radiol., 30: 298-307, 2001.

14) Arends J., Smits M., Ruben J.L., Christoffersen J.: Combined effect of xylitol and fluoride on enamel demineralization in vitro. Caries Res., 24: 256-257, 1990.

15) Ashley P.F., Blinkhorn A.S., Davies R.M.: Occlusal caries diagnosis: an *in vitro* histological validation of the electronic caries monitor (ECM) and other methods. J. Dent., 26(2): 83-88, 1998.

16) Ata P.: Isparta'da endemik fluoroz ve diş çürüğü. İst. Matbacılık T.A.O., İstanbul, 1955.

17) Balamir A., Batırbaygil Y.: Florürlerin etki mekanizmaları. H. Ü. Diş Hek. Fak. Derg., 7(2): 117-124, 1983.

18) Banting D.W., Ellen R.P., Fillery E.D.: A longitudinal study of root caries. Baseline and incidence data. J. Dent. Res., 64: 1141-1144, 1985.

19) Barber F.E., Lees S., Lobene R.R.: Ultrasonic pulse-echo measurements in teeth. Arch. Oral Biol., 14: 745-760, 1969.

20) Bayne C.S., Thompson Y.J., Taylor F.D.: Dental Materials. Eds.: Roberson M.T., Heymann H.O., Swift J.E. Operative Dentistry. Fourth edition, s. 133-235, The CV Mosby, St. Louis, 2002.

21) Bernier J.L., Muhler J.C.: Improving dental practice through preventive measures. Fluoride therapy. Chap. 4. 3. Baskı. The Mosby Com. St. Louis, 1975.

22) Benedict H.C.: Note on the fluoresence of teeth in ultraviolet rays. Science, 67: 1928.

23) Billings R.J., Brown L.R., Kaster A.G.: In vivo studies on incipient and shallow root caries. J. Dent. Res., 63: 257 (Abstract:777), 1984.

24) Bocutoğlu Ö., Harorlı A.: Dişhekimliği radyolojisindeki yeni gelişmeler. A. Ü. Diş Hek. Fak. Derg., 3(1): 45-46, 1993.

25) ten Bosch J.J., Van der Mei H.C., Borsboom P.C.F.: Optical monitor of in vitro caries. Caries Res., 18: 540-547, 1984.

26) ten Bosch J.J., Angmar-Månsson B.: A review of quantitative methods for studies of mineral content of intra-oral incipient caries lesions. J. Dent. Res., 70: 2-14, 1991.

27) Bowden G.H.W.: Microbiology of root surface caries in humans. J. Dent. Res., 69:1205-1210, 1990.

28) Bozkurt F.Ö., Tagtekin D.A., Küçükkeleş N., Sur H., Yanıkoğlu F.Ç.: In vivo ultrasonic detection of enamel lesions: A pilot study. Caries Res. 36, s. 192, Abst.: 57, 2002.

29) Bozkurt F.Ö., Tağtekin D.A., Küçükkeleş N., Sur H., Yanıkoğlu F., Stookey G.K.: An ultrasonic system for the detection of dental caries. Ed.: Stookey G.K., Early Detection of Dental Caries III Proceedings of the 4th Annual Indıana Conference, s. 107-120, SpringDot Ohio, 2003.

30) Bozkurt F.: Mikrobiyal modelle hazırlanan mine çürük lezyonunun erken safhada teşhis edilmesinde ve remineralizasyonun belirlenmesinde çeşitli metotların etkinliklerinin değerlendirilmesi. Marmara Üniversitesi Sağlık Bilimleri Enstitüsü, Doktora Tezi, İstanbul, 2003 (Danışman: Prof.Dr. Funda Çalışkan Yanıkoğlu)

31) Brown J.P.: Research required to advance early detection methods for dental caries. Ed.: Stookey G.K. Early detection of dental caries. Indianapolis: Indiana University School of Dentistry, 323–332, 1996.

32) Buchalla W., Lennon A.M., van der Veen M.H., Stookey G.K.: Optimal camera and illumination angulations for detection of interproximal caries using quantitative ligth induced fluorescence. Caries Res., 36: 320-326, 2002.

33) Burt B.A.: The changing patterns of systemic fluoride intake. J. Dent. Res. (Spec. Iss.), 71: 1228-1237, 1992.

34) Brinkman J., ten Bosch J.J., Borsboom P.C.F.: Optical quantitation of natural caries in smooth surfaces of extracted teeth. Caries Res., 22: 257-262, 1988.

35) ten Cate J.M., de Josselin de Jong E., Exterkate R.A.M., Sundström G., Angmar-Månsson B.: Quantification of enamel demineralization with a new portable fluorescence device, validated by microradiography. Caries Res. 30, s. 299, Abst.: 97, 1996.

36) Chow L.C., Takagi S., Carey C.M., Sieck B.A.: Remineralization effects of a two-solution fluoride mouthrinse: An in situ study. J. Dent. Res., 79(4): 991-995, 2000.

37) Clark D.C., Stamm J.W., Robert G., Tessier C.: Results of a 32-month fluoride varnish study in Sherbrooke and Lac Megantic, Canada. J. Am. Dental Assoc., 111(6): 949-953, 1985.

38) Corbett M.E., Moore W.J.: Distribution of caries in ancient British populations. J. Dent. Res., 50(3): 663, 1971.

39) Dolan M.M., Kavangh B.J., Yankell S.L: Artificial plaque prevention with organic fluorides. J. Period., 43(9): 561-563, 1972.

40) Donoghue H.D., Perrons C.J., Hudson D.E.: The role of H_2O_2 and the lactoperoxidase-SCN^- -H_2O_2 system on the interaction between two bacteria originating from human dental plaque, *Streptococcus rattus (mutans)* BHT and *Streptococcus mitior* LPA-1, grown on human teeth in an artificial mouth. Archs. Oral Biol. 30: 519-523, 1985.

41) Dunipace A.J., Zhang W., Beiswanger A.J., Stookey G.K.: An *in vitro* model for studying the efficacy of fluoride dentifrices in preventing root caries. Caries Res., 28: 315-321, 1994.

42) Dülgergil T., Atakul F., Bakır Ş.: İçerikleri farklı dört diş macunun tükürük mutans streptokokları ve laktobasil düzeyleri üzerine etkisi. İ.Ü Diş Hek. Fak. Derg., 32: 186–192, 1988.

43) Ekenback S.B., Linde L.E., Lönnies H.: Effect of four dental varnishes on the colonization of cariogenic bacteria on exposed sound root surfaces. Caries Res., 34: 70–74, 2000.

44) Elbek Ç., Sabah E.: Dişhekimliğinde fluorid uygulamaları-I. Sistemik fluor uygulamaları. A. Ü. Diş Hek. Fak. Derg., 28(1): 105-110, 2001.

45) Elbek Ç., Sabah E.: Dişhekimliğinde fluorid uygulamaları-II. Topikal fluor uygulamaları. A. Ü. Diş Hek. Fak. Derg., 28(2): 233-238, 2001.

46) Ermiş B.: Kök çürüğü ile ilgili faktörler. S.Ü. Diş Hek. Fak. Derg., 12(2): 86-90, 2002.

47) Emami Z., Al-Khateeb S., de Josselin de Jong E, Sundström F., Trollsas K., Angmar-Mansson B.: Mineral loss in incipient caries lesions quantified with laser fluorescence and longitudinal microradiography. A methodologic study. Acta Odontol. Scand., 54: 8-13, 1996.

48) Emami Z., de Josselin de Jong E., Sundström F., Angmar-Månsson B.: Quantification of mineral loss in initial caries on natural enamel surfaces with laser fluorescence and longitudinal microradiography. Caries Res. 27, s. 217, Abst: 36, 1993.

49) Ersöz E., Oktay N.: Alternatif çürük teşhis yöntemleri. A. U. Diş Hek. Fak. Derg., 12(2): 56-63, 2002.

50) Featherstone J.D.B., Brown W., Burgess R.C., Clarkson B., Clautier P., Eisenberg A.D., Katz S., Koulourides T. Muler T., ten Cate J.M., van Houte J., Wefel J.: Demineralization/remineralization-Working group consensus report. J. Dent. Res., 65: 1532-1536, 1986.

51) Featherstone J.D.B.: Caries detection and preventation with laser energy. Dent. Clin. of North Am. 44(4): 955-969, 2000.

52) Fejerskov O., Nyvad B.: Pathology and treatment of dental caries in the aging individual. Eds: Holm-Pedersen P., Löe H., Textbook of geriatric dentistry. Second edition, s. 238-262, Munksgaard, Copenhagen, 1986.

53) Fejerskov O., Luan W-M., Nyvad B., Budtz-Jörgensen E., Holm-Pedersen P.: Active and inactive root caries lesions in a selected group of 60-to 80-year-old Danes. Caries Res., 25: 385-391, 1991.

54) Ferreira Zandona A.G., Analoui M., Schemehorn B.R., Eckert G.J., Stookey G.K.: Laser fluorescence detection of demineralization in artificial occlusal fissures. Caries Res., 32: 31-40, 1998.

55) Ferreira Zandona A.G., Analoui M., Beiswanger B.B., Isaacs R.L., Kafrawy A.H., Eckert G.J., Stookey G.K.: An *in vitro* comparison between laser fluorescence and visual examination for detection of demineralization in occlusal pits and fissures. Caries Res., 32: 210-218, 1998.

56) Fgilmour A.S.M., Edmunds D.H., Newcombe R.G., Clark M.F.: An *in vitro* study into the effect of a bacterial artificial caries system on the enamel adjacent to composite and amalgam restorations. Caries Res., 27: 169-175, 1993.

57) Finn S.B.: Clinical Pedodontics. Fourth edition. W.B. Saunders Company, Philadelphia, London, Toroto, 1973.

58) Fontana M., Dunipace A.J., Gregory R.L., Noblitt T.W., Li Y., Park K.K., Stookey G.K.: An in vitro microbial model for studying secondary caries formation. Caries Res., 30: 112-118, 1996.

59) Fontana M., Wilson M.E., González-Cabezas C., Stookey G.K.: Evaluation of caries inhibition using an *in vitro* microbial model. Caries Res., 32: s. 298, Abst.: 91, 1998.

60) Fontana M., Yanıkoglu F.Ç., Öztürk F., Masatoshi A., Hayran O., Gonzalez-Cabezas C., Haider A., Baldridge L.A., Stookey G.K.: Comprasion of QLF, Ultrasound and confocal microscopy in the measurement of demineralization / remineralization of enamel lesions developed on natural smooth surfaces. Ed: Stookey G.K., Early Detection of Dental Caries II Proceedings of the 4th Annual Indiana Conference, s. 301-316, SpringDot, Ohio, 1999.

61) Fure S., Emilson C.G.: Effect of chlorhexidine gel treatment supplemented with chlorhexidine varnish and resin on mutans streptococci and actinomyces on root surfaces. Caries Res., 24: 242-247, 1990.

62) Fure S., Zickert I.: Prevalence of root surface caries in 55, 65, and 75-year-old Swedish individuals. Community Dent. Oral Epidemiol., 18: 100-105, 1990.

63) Gakenheimer D.C.: The efficacy of a computerized caries detector in intraoral digital radiography. J. Am. Dental Assos., 133: 883-890, 2002.

64) González-Cabeaz C., Fontana M., Dunipace A.J., Li Y., Fischer G.M., Proskin H.M., Stookey G.K. Measurement of enamel remineralization using microradiography and confocal microscopy. Caries Res., 32: 385-392, 1998.

65) Groeneveld A., Van Eck A.A.M.J., Backer Dirks O.: Fluoride in caries prevention: Is the effect pre-or post-eruptive?. J. Dent Res. (Spec. Iss.), 69: 751-755, 1990.

66) Hafström-Björkman U., Sundström F., de Josselin de Jong E., Oliveby A., Angmar-Månsson B.: Comparison of laser fluorescence and longitudinal microradiography for quantitative assessment of *in vitro* enamel caries. Caries Res., 26: 241-247, 1992.

67) Hamada S., Slade H.D.: Biology, immunology and cariogenicity of Streptococcus mutans. Microbial Rev., 44(2): 331-384, 1980.

68) Haute van J., Jordan H.V., Laraway R., Kent R., Soparkar P.M., Depaola P.F.: Association of the microbial flora of dental plaque and saliva with human root-surface caries. J. Dent. Res. 8: 1463-1468, 1990.

69) Heaven T.J., Weems R.A., Firestone A.R.: The use of a computer-based image analysis program for the diagnosis of approximal caries from bitewing radiographs. Caries Res., 28: 55-58, 1994.

70) Hellyer P.H., Beighton D., Heath M.R., Lynch E. J.: Root caries in older people attending a general dental practice in East Sussex. Br. Dent. J., 169: 201-206, 1990

71) Hellyer P.H., Lynch E., Root caries an Old problem. In: General Dental Treatment Edinburgh: Churchill Living-stone, 15–81, 1992.

72) Heinrich-Weltzien R., Kühnisch J., van der Veen M., de Josselin de Jong E., Stöβer L.: Quantitative Light-Induced Fluorescence (QLF) - A potential method for the dental practitioner. Quintessence Int., 34: 181-188, 2003.

73) Hibst R., Gall R.: Development of a diode laser-based fluorescence caries detector. Caries Res. 32, s. 294, Abst. :80, 1998.

74) Hibst R., Paulus R.: Caries detection by red excited fluorescence investigations on fluorophores. Caries Res. 33, s. 295, Abst. 43, 1999.

75) Hibst R., Paulus R.: Molecular basis of red excited caries fluorescence. Caries Res. 34, s. 323, Abst. 43, 2000.

76) Huysmans D.N.J.M., Longbottom C., Pitts N.B.: Electrical methods in occlusal caries diagnosis: An in vitro comparison with visual inspection and bite-wing radiography. Caries Res., 32: 324-329, 1998.

77) Jensen M.E., Kohout F.: The effect of a fluoridated dentifrice on root and coronal caries in an older adult population. J. Am. Dent Assoc., 117: 829-832, 1988.

78) John C., Weiger R., Irion K.M., Brecx M., Löst C.: Ultrasonic velocity measurements of human dentin of sectioned vital teeth. J. Dent. Res. 74(3), s. 924, Abst.:195, 1995.

79) Jordan H.V., Sumney D.L.: Root surface caries: Review of the literature and significance of the problem. J. Periodontol. 44(3): 158–163, 1973.

80) de Josselin de Jong E., Sundström F., Emami Z., Angmar-Månsson B.: Quantification of mineral loss in initial caries lesions on natural enamel surfaces with laser fluorescence. Caries Res., 26, s. 216, Abst.: 26, 1992.

81) de Josselin de Jong E, Sundström F., Westerling H., Tranaeus S., ten Bosch J.J., Angmar-Månsson B.: A new method for *in vivo* quantification of changes in enamel caries with laser fluorescence. Caries Res., 29: 2-7, 1995.

82) de Josselin de Jong E., Hall A.F., van der Veen M.: Quantitative light-induced fluorescence detection method. A Monte Carlo simulation model. Ed: Stookey G.K., Early Detection of Dental Caries Proceedings of the 1st Annual Indiana Conference, s. 91–104, Sidney Printing Works, Ohio, 1996.

83) Karaoğlanoğlu S., Akgül N., Çanakçı V., Akgül H.M., Seven N.: Kök yüzeyi

çürüklerinin prevelansı üzerine bir araştırma. G.Ü. Diş Hek. Derg., 18(3): 111-117, 2001.

84) Katz S., Park K.K., Stookey G.K., Schemehorn B.R.: Development and initial testing of a model for *in vitro* formation of pit and fissure caries. Caries Res., 20: 424-428, 1986.

85) Katz S., Park K.K., Palenik C.J.: In-vitro root surface caries studies. J. Oral Med., 42: 40-48, 1987.

86) Keltjens H., Schaeken T., van der Hoeven H., Hendriks J.: Epidemiology of root surface caries in patients treated for periodontal diseases. Community Dent. Oral Epidemiol., 16(3): 171-174, 1988.

87) Keltijens H., Schaecken T., van der Hoeven H.: Preventive aspects of root caries. Int. Dent. J., 43: 143-148, 1993.

88) Kidd E.A.M., Toffenetti F., Mjör I.A.: Secondary caries. Int. Dent. J., 42:127-138, 1992.

89) Koch G.: Alternatives to fluoridation. Int. Dent. J. 23(2): 364-371, 1973.

90) Köhler B., Bjarnason S.: Mutans streptococci, lactobacilli and caries prevalence in 11-and 12-year-old Icelandic children. Community Dent. Oral Epidemiol., 15:332-335, 1987.

91) König K.G.: Changes in the prevalence of dental caries: How much can be attributed to changes in diet? Caries Res., 24 (Suppl.): 16-18, 1990.

92) Le Y.L., Verdonschot E:. Performance of diagnostic sysytems in occlusal caries. Community Dent. Oral Epidemiol., 22: 187-191, 1994.

93) Lees S., Barber F.E., Labene R.R.: Dental enamel: detection of surface changes by ultrasound. Science, 169: 1314–1316, 1970.

94) Locker D., Slade G.D., Leake J.L.: Prevalence of and factors associated with root decay in older adults in Canada. J. Dent. Res., 68(5): 768-772, 1989.

95) Loesche W.J.: Role of Streptococcus mutans in Human Dental Decay. Microbiol Rev., 50(4): 353-380, 1986.

96) Longbottom C., Pitts N.B., Lussi A.: In vitro validation of a new laser-based detection device. J. Dent. Res. 77, s. 776, Abst. : 1074, 1998.

97) Longbottom C., Pitts N.B., Lussi A., Reich E.: Histological validation of in vivo measurements using the Diagnodent Device: A three-centre study. Caries Res. 33, s.

300, Abst.: 58, 1999.

98) Lundeen T.F., Roberson T.M.: Cariology: the lesion, etiology, prevention, and control. Eds: Sturdevant C.M., Roberson T.M., Heymann H.O., Sturdevant J.R. The Art and Science of Operative Dentistry. Third edition. s. 60-128, Mosby, Missouri, 1995.

99) Lussi A.: Validity of diagnostic and treatment decisions of fissure caries. Caries Res. 25: 296-303, 1991.

100) Lussi A.: Comparison of different methods fort he diagnosis of fissure caries without cavitation. Caries Res., 27: 409-416, 1993.

101) Lussi A., Imwinkelried S., Pitts N.B., Longbottom C., Reich E.: Performance and a reproducibility of a laser fluoresence system for detection of occlusal caries in vitro. Caries Res., 33: 261-266, 1999.

102) Lussi A, Hibst R.: Methods for occlusal caries detection used in daily practice. Ed: Stookey G.K., Early Detection of Dental Caries. Proceedings of the 4th Annual Indiana Conference, s. 55-73, SpringDot, Ohio, 2000.

103) Lussi A., Megert B., Longbottom C., Reich E., Francescut P.: Clinical performance of a laser fluorescence device for detection of occlusal caries lesions. Eur. J. Oral Sci., 109: 14-19, 2001.

104) Lynch E., Baysan A., Ellwood R., Davies R., Peterson L., Boorsboom P.: Effectiveness of two fluoride dentifrices to arrest root carious lesions. Am. J. Dent., 13:218-220, 2000.

105) Marsh P.D., Nyvad B.: The oral microflora and biofilms on teeth. Edts.: Fejerskov O., Kidd E., Dental Caries. The disease and its clinical management. S. 29-48, Blackwell Munksgard, UK, 2003.

106) Mermutlu B.: Endemik fluorozis bölgesinde diş taşlarının kimyasal analizi. İ. Ü. Sağlık Bilimleri Enstitüsü, Doktora Tezi, İstanbul, 1977 (Danışman: Prof. Dr. Yılmaz Manisalı).

107) Mount G.J.: Root surface caries: A recent dilemma. Aust. Dent. J., 31(4): 288-291, 1986.

108) Mouyen F., Benz C., Sonnabend E., Lodter J.P.: Presentation and physical evaluation of RadioVisioGraphy. Oral Surg. Oral Med. Oral Pathol., 68: 238-242, 1989.

109) Murray J.J.: The prevention of Dental Disease. Second ed. Oxford University Pres, Oxford, 303–327, 1989.

110) Newbrun E.: Cariology. Second edition, s. 17-49, Williams and Wilkins., Baltimore, London, 1983.

111) Ng S.Y., Ferguson M.W.J., Payne P.A., Slater P.: Ultrasonic studies of unblemished and artifically demineralized enamel in extracted human teeth.: a new method for detecting early caries. J. Dent., 16:201-209, 1988.

112) Nizel A.E., Papas A.S.: Nutrition in clinical dentistry. Philadelphia: W.B. Saunders Cp.; 448, 1989.

113) Nyvad B., Fejerskov O.: Root surface caries: Clinical, histopathological and microbiological features and clinical implications. Int. Dent. J., 32: 312-326, 1982.

114) Nyvad B., Fejerskov O.: Active root surface caries converted into inactive caries as a response to oral hygiene. Scand. J. Dent. Res., 94:281-284, 1986.

115) Nyvad B., Kilian M.: Microflora associated with experimental root surface caries in human. Inefect. Immun., 58:1628-1633, 1990.

116) Nyvad B.: Diagnosis versus detection of caries. Cariolgy in the 21st century: State of the art and future perspectives. Abstracts. S. 12-13. 50th ORCA Congress, Konstanz, July 2-6, 2003.

117) Ogaard B., ten Bosch J.J.: Regression of white spot enamel lesions: A new optical method for quantitative longitudinal evaluation in vivo. Am. J. Orthod. Dentofacial Orthop., 106: 238-242, 1994.

118) Ohki M., Okano T., Nakamura T.: Factors determining the diagnostic accuracy of digitized conventional intraoral radiographs. Dentomaxilofac. Radiol., 23: 77-82, 1994.

119) Oktay İ., Saydam G., Doğan F.: Fluoridlerin mineye tutunma özelliklerini etkileyen faktörlerin incelenmesi. İ.Ü. Diş Hek. Fak. Derg., 26(2): 105-111, 1992.

120) O'Mullane D.M.: The future of water fluoridation. J. Dent. Res., 69 (Spec. Iss.): 756-759, 1990.

121) Özperk G.: Diş çürüğünden korunmada etkili bir yöntem: sofra tuzunun florlanması. A. Ü. Diş Hek. Fak. Derg., 7(2): 110-114, 1997.

122) Öztürk F., Çalışkan Yanıkoğlu F., Fontana M., Ando M., Hayran O., Zero D., Stookey G.K.: Pretreatment effect of carbamide peroxide on remineralization by

NaF dentifrice. Caries Res., s. 346, Abst.: 110, 2000.

123) Peers A., Hill F.J., Mitropoulus C.M., Holloway P.J.:Validity and reproducibility of clinical examination, Fiber-optic transillumination, and bite-wing radiology for the diagnosis of small approximal caries lesions: an *in vitro* study. Caries Res., 27: 307-311, 1993.

124) Petersson L.G.: Fluoride mouthrinses and fluoride varnishes. Caries Res. 27 (Suppl. 1): 35-42, 1993.

125) Pine C.M., ten Bosch J.J.: Dynamics of and diagnostic methods for detecting small caries lesions. Caries Res., 30: 381-388, 1996.

126) Pine C.M.: Fibre-optic Transillumination (FOTI) in caries Diagnosis. Ed: Stookey G.K., Early Detection of Dental Caries. Proceedings of the 1st Annual Indiana Conference, s. 51-65, Sidney Printing Works, Ohio, 1996.

127) Pitts N.B.: Systems for grading approximal carious lesions and overlaps diagnosed from bitewing radiographs. Proposals for future standardization. Community Dent. Oral Epidemiol., 12: 114-122, 1984.

128) Pitts N.B., Renson C.E.: Reproducibility of computer-aided image-analysis-derived estimates of the depth and area of radiolucencies in approximal enamel. J. Dent. Res., 64 (10): 1221-1224, 1985.

129) Pretty I.A., Edgar W.M., Higham M.: Detection of *in vitro* demineralization of primary teeth using quantitative light-induced fluorescence (QLF). Int. J. Paediat. Dent. 12:158-167, 2002.

130) Pretty I.A., Smith P.W., Edgar W.M., Higham M.S.: The use of quantitative light-induced fluorescence (QLF) to identify composite restorations in forensic examinations. J. Forensic Sci., 47: 831-836, 2002.

131) Ravald N., Birkhed D.: Factors associated with active and inactive root caries in patients with periodontal disease. Caries Res., 25: 377-384, 1991.

132) van de Ricke S.: Optical quantification of aproximal caries. Goringon Üniversitesi, Doktora Tezi, Hollanda, 1991 (Danışman: J.J. ten Bosch).

133) Ricketts D.N.J., Kidd E.A.M., Liepins P.J., Wilson R.F.: Histological validation of electrical resistance measurements in the diagnosis of occlusal caries. Caries Res., 30: 148-155, 1996.

134) Sandallı P.: Periodontoloji. Erler Matbaa, İstanbul, 1981.

135) Scabbia A., Trombelli L.: Long-term stability of the mukogingival complex following guided tissue rejeneration in gingival recession defects. J. Clin. Periodontol., 25: 1041-1046, 1998.

136) Schamschula R.G., Keyes P.H., Hornabrook R.W.: Root surface caries in Lufa, New Guinea. I. Clinical observations. J. Am. Dental Assoc., 85: 603-608, 1972.

137) Schemehorn B., Farnham R., Wood G., Stookey G.K.:A bovine enamel model for *in vitro* remin/demin tests. J. Dent Res., 69, s. 260, Abst.: 1213, 1990.

138) Schemehorn B.R.., Wood G., Roberts J.A.: Comparisons of surface hardness and TMR results from an *in vitro* remineralization model. Caries Res., 30, s. 275, Abst.: 26, 1996.

139) Schneiderman A., Elbaum M., Shultz T., Keem S., Greenebaum M., Driller J.: Assessment of dental caries with Digital Imaging Fiber-Optic TransIllumination (DIFOTI^{TM}): *in vitro* study.: Caries Res., 31: 103-110, 1997.

140) Schüpbach P., Osterwalder V., Guggenheim B.: Human root caries: Microbiota of a limited number of root caries lesions. Caries Res., 30: 52-64, 1996.

141) Scientific Product Information. Bifluoride 12: Fluoride varnish for the treatment of hypersensitivity and caries prevention. Voco GmbH, Cuxhaven, 1–4, 2002.

142) Seppa L., Hausen H., Tuutti H., Luoma H.: Effect of a sodium fluoride varnish on the progress of initial caries lesions. Scand. J. Dent. Res., 91: 96-98, 1983.

143) Shi X.O, Welander U., Angmar-Manson B.: Occlusal caries detection with Kavo Diagnodent and radiography: An in vitro comparison. Caries Res., 34: 151-158, 2000.

144) Shi X.O., Tranaeus S., Angmar-Mansson B. : Comprasion of QLF and DIAGNOdent for quantification of smooth surface caries. Caries Res., 35: 21-26, 2001.

145) Shrestha B.M.: Effect of systemic titanium tetrafluoride (TiF_4) on fluoride uptake by developing rat enamel. Car Res., 17: 264-266, 1983.

146) Silverstone L.M. Hicks M.J., Featherstone M.J.: Dynamic factors affecting lesion initiation and progression in human dental enamel. Part I. The dynamic nature of enamel caries. Quintessence Int. 19: 683-711, 1998.

147) Stookey G.K., Jackson R.D., Ferreira Zandona A.G., Analoui M.: Dental caries diagnosis. Dent. Clin. North Am., 43(4): 665-677, 1999.

148) Sumney D.L., Jordan H.V., Englander H.R.: The prevalance of root surface caries in selected populations. J. Periodontol., 44(8): 500-504, 1983.

149) Takeuchi K., Nakagaki H., Toyama Y., Kimata N., Ito F., Robinson C., Weatherell J.A., Stösser L., Künzel W.: Fluoride concentrations and distribution in premolars of children from kM and optimal fluoride areas. Car Res., 30: 76-82, 1996.

150) Toraman M., Bala O.: Yeni bir lazer floresans cihazının okluzal çürük teşhisi açısından in vitro olarak değerlendirilmesi. G. Ü. Diş Hek. Fak. Derg., 20(1): 9-14, 2003.

151) Tranaeus S., Al-Khateeb S., Björkman S., Tweetman S., Angmar-Mansson B.: Comprasion of fluoride varnish treatment and Professional tooth cleaning in caries-active children using the QLF method- A 6- month pilot study (abstract 69). Caries Res., 33:304, 1999.

152) Tranæus S., Al-Khateeb S., Björkmman S., Twetman S., Angmar-Månsson B. : Aplicaiton of quantitative ligth induced fluorescence to monitor incipient lesions in caries-active children. A comparative study of remineralization by fluoride varnish and professional cleaning. Eur. J. Oral Sci., 109: 71-75, 2001.

153) Us Z., Ören C., Ulusu T., Orbey T.: In vitro evaluation of fluoride uptake with application of acidulated phosphate fluoride to interproximal enamel of primary teeth using dental floss. J. Dent. Child, 62(4): 274-278, 1995.

154) Uzun H.: Yaşlıda oral periodontal ve dental yapının klinik histopatolojik ve immünohistolojik incelenmesi. H. Ü. Sağlık Bilimleri Enstitüsü, Periodontoloji Programı Doktora Tezi, Ankara, 1996 (Danışman: Prof. Dr. Haviye Çelenligil).

155) Üçok M.: Sement. Sement Çürüğü. İ. Ü. Diş Hek. Fak. Derg., 16(1): 74-82, 1982.

156) Vaarkamp J., ten Bosch J.J., Verdonschot E.H.: Propagation of light through human dental enamel and dentine. Caries Res., 29: 8-13, 1995.

157) Van der Veen M.: Quantification of root surface carious lesions. Groningen Üniversitesi, Doktora Tezi, Hollanda, 1995 (Prof. Dr. J.M. ten Cate)

158) van der Veen M.H., ten Bosch J.J.: A fiber optic setup for quantification of root surface demineralization. Eur. J. Oral Sci., 104:118-122, 1996.

159) van deer Veen M.H., de Josselin de Jong E.: The introduction of a new parameter ΔQ for incipient caries measurement with QLF. Caries Res., 33, s. 318, Abst.: 109, 1999.

160) Verdonschot E.H., Bronkhorst E.M., Burgersdijk R.C.W, König K.G., Schaeken M.J.M., Truin G.J.: Performance of some diagnostic systems in examinations for small occlusal caries lesions. Caries Res., 26: 59-64, 1992.

161) Verdonschot E.H., Angmar-Mansson B.: Advanced methods of caries diagnosis and quantification. Edts: Fejerskov O., Kidd E., Dental Caries. The disease and its clinical management. S. 129-139, Blackwell Munksgard, UK, 2003.

162) Walter R.G., Shklair I.L.: Streptococcus mutans in caries-free and caries-active naval recruits. J. Dent. Res., 61(11): 1229-1232, 1982.

163) Webber R.L., Horton R.A., Tyndall D.A., Ludlow J.B..:Tuned-aperture computed tomography (TACT^{TM}). Theory and application for three-dimensional dento-alveolar imaging. Dentomaxillofac Radiol., 26: 53-62, 1997.

164) Wenzel A., Hintze H., Mikkelsen L., Mouyen F.: Radiographic detection of occlusal caries in noncavitated teeth. A comparison of conventional film radiographs, dijitized film radiographs, and RadioVisioGraphy. Oral Surg. Oral Med. Oral Pathol. Oral Radiol. Endod., 72: 621-626, 1991.

165) Wenzel A., Fejerskov O.: Validity of diagnosis of questionable caries lesions in occlusal surfaces of extracted third molars. Caries Res., 26: 188-194, 1992.

166) Wenzel A.: Current trends in radiographic caries imaging. Oral Surg. Oral Med. Oral Pathol. Oral Radiol. Endod., 80: 527-539, 1995.

167) Wenzel A.: Computer-Automated caries detection in digital bitewings: Consistency of a program and its influence on observer agreement. Caries Res., 35: 12-20, 2001.

168) White G.E., Tsamtsouris A., Williams D.L.: Early detection of occlusal caries by measuring the electrical resistance of the tooth. J. Dent. Res., 57(2): 195-200, 1978.

169) White D.J.: Use of synthetic poymer gels for artificial caries preperations. Caries Res., 21: 228-242, 1987.

170) White S.C., Yoon D.C.: Comparative performance of digital and conventional images for detecting proximal surface caries. Dentomaxillofac. Radiol., 26: 32-38, 1997.

171) Wicht M.J., Haak R., Lummert D., Noack M.J.: Treatments of root caries lesions with chlorhexidine containing varnishes and dentin sealants. Am. J. Dent., Sep.;16

Spec. No.:25A-30A, 2003.

172) Wilhelm N., Creanor S.L., Foye R.H., Hall A.F.: Comparison between an optical caries monitor and TMR. Caries Res. 31, s. 323, Abst: 127, 1997.

173) WHO Technical Report Series: Fluorides and oral health, Geneva. 1994.

174) Yanıkoğlu F.Ç., Bozkurt F.Ö., Hayran O., Analoui M., Stookey G.K.: Early detection of enamel caries and its fluoridation by an ultrasonic systems. A pilot study. Annual Indiana Conference, s. 101-121, 1999.

175) Yanıkoğlu F.Ç., Lukantsova L.L., Fischer G.M., Beiswanger A.J., Dunipace A.J., Stookey G.K.: *In vitro* efficacy of two dual active fluoride dentifrices compared to a sodium fluoride dentifrice. Caries Res., 31, s. 312, Abst.: 94, 1997.

176) Youngs G.: Risk factors for and the preventionof root caries in older adults. Spec. Care Dentist, 14: 68–70, 1994.

177) Zach L.: The oral cavity. Rossman I (Ed.): Clinical Geriatrics. J. B. LippincottCo. Pbiladeiphia., s 618-637, 1979.

178) Zero D.T, Mol A., Sá Roriz C., Spoon M., Jacobs A., Keem S., Elbaum M.: Caries Detection Using Digital Imaging Fiber-Optic Transillumination (DIFOTI^{TM}): A Preliminary Evaluation. Ed: Stookey G.K., Early Detection of Dental Caries II. Proceedings of the 4th Annual Indiana Conference, s. 169-183, SpringDot, Ohio, 2000.

179) Ziv V., Gazit D., Beris D., Feuerstein O., Aharonov L., Bab I.A.: Correlative ultrasonic histologic and roentgenographic assessement of approximal caries. Caries Res., s. 294 Abst.:78, 1998.

10. ÖZGEÇMİŞ VE AKADEMİK ESERLER LİSTESİ

Adı Soyadı: Öykü DURMUŞOĞLU

Doğum Tarihi/ Yeri: 14 Aralık 1978/ İstanbul

Öğrenim Durumu:

Derece	Bölüm/Program	Üniversite/Okul	Yıl
İlk öğrenim		Mevlana İlkokulu	1985
Orta öğrenim		Çavuşoğlu Koleji	1989
Lise		T.V Şişli Terakki Lisesi	1996
Lisans	Diş Hekimliği	Marmara Üniversitesi	2001
Y. Lisans	Diş Hekimliği	Marmara Üniversitesi	2001
Doktora Yeterlilik Sınavı	Diş Hekimliği	Marmara Üniversitesi	2004

Görev Unvanı	Görev Yeri	Yıl
Arş.Gör.	Marmara Üniversitesi Diş Hekimliği Fakültesi Diş Hastalıkları ve Tedavisi A.D	2001- 2007

Doktora Tezi:

Kök yüzeyi başlangıç lezyonlarının demineralizasyon ve remineralizasyonunun takip edilmesi ve çeşitli metotların etkinliklerinin değerlendirilmesi

Danışmanı: Prof. Dr. Funda YANIKOĞLU

İdari Görevler :

A.D Sarf Malzeme Satın Alma Komisyon Üyesi (2002 -2006)

M.Ü Diş Hekimliği Fakültesi Mezunlar Derneği Kurucu Üyesi (2003-)

M.Ü Diş Hekimliği Fakültesi Dergisi Yayım Kurulu Üyesi (2003-2004)

Bilimsel Kuruluşlara Üyelikler :

European Organisation for Caries Research (ORCA)

Ödüller :

1. T.V Şişli Terakki Lisesi Okul Birinciliği, 1996.
2. Education of new products of Dentsply, Konstanz, Germany, 2003. (Invited Researcher)
3. State of the art in adhesive dentistry and advanced hands-on-training in anterior aesthetic. International center for dental education. Ivoclar vivadent, Liechtenstein, March, 22-23, 2004. (Invited Researcher)

Katıldığı Kongreler:

1997: 1. Uluslararası EDAD (ESTETİK DİŞHEKİMLİĞİ AKADEMİSİ DERNEĞİ) Kongresi, İstanbul

1998: 2. Uluslararası EDAD Kongresi , İstanbul

1999: 3. Uluslararası EDAD Kongresi, İstanbul

2001: 6. Ulusal Konservatif Diş Tedavisi Bilim Dalları Toplantısı, Bolu, Türkiye

2002: 7. Ulusal Konservatif Diş Tedavisi Bilim Dalları Toplantısı, İstanbul, Türkiye (Organizasyon Komitesi).

2003: 8. Ulusal Konservatif Diş Tedavisi Bilim Dalları Toplantısı, İzmir, Türkiye

2003: 50. Annual ORCA (European Organisation for Caries Research) Kongresi, Konstanz, Almanya, 2.-6/ Temmız/ 2003

2003: Education of new products of Dentsply, Konstanz, Almanya , 30/ Haziran-01/ Temmuz/ 2003

2003: Birinci Türk Dişhekimliği Tarihi ve Etiği Kongresi, İstanbul, Türkiye, 20-22 Kasım/2003 (Kongre Düzenleme Kurulu Üyesi)

2004: 51. Annual ORCA Kongresi, Marburg, Almanaya, 30/ Haziran-3/ Temmuz/ 2004.

2004: Annual Meeting of the Continental European Division of the International Association for Dental Research (IADR-CED), Istanbul, Turkey

2004: State of the art in adhesive dentistry and advanced hands-on-training in anterior aesthetic. International center for dental education. Ivoclar vivadent, Liechtenstein, 22-23/ Mart/ 2004 (Davetli Araştırmacı)

2005: TDB 12. Uluslararası Dişhekimliği Kongresi, İstanbul, Türkiye, 23-25/ Haziran/ 2005

2005: 52. Annual ORCA Kongresi, Indianapolis, USA, 6-9/ Temmuz/ 2005

ESERLER

A. Uluslararası Hakemli Dergilerde Yayımlanan Makaleler :

A1. Durmuşoğlu O, **Tagtekin DA**, Ozyöney G, Bozkurt FO, Yanıkoğlu FÇ. Light microscopic and SEM evaluations of three different sealants. Oral Health and Dental Management in the Black Sea Countries. (2005,Yayına kabul)

A2. **Ozyoney G**, Tagtekin DA, Durmusoglu O, Yanikoglu FC. Twenty-four Month Evaluation of Fissure Sealants by Clinical Examination and Quantitative Light-Induced Fluorescence. Oral Health and Dental Management in the Black Sea Countries. (2006, Yayına kabul)

A3. Tağtekin DA, Durmuşoğlu O, **Ozyoney G**, Sütçü C, Yanıkoğlu FC. Microscopic evaluation of different sealant materials. Balkan Journal of Stomatology (2006, Yayına kabul).

B. Uluslararası Bilimsel Toplantılarda Sunulan ve Bildiri Kitabında (*Proceedings*) Basılan Bildiriler:

B1. F. Yanıkoğlu, I. Oktay, F. Ozturk Bozkurt, **O. Durmuşoğlu**. 'Prevalence and Distribution of Dental Caries in 11-to 13 Year –Old Turkish Children at Different Socio-Economic Levels.' 50th Annual ORCA Congress, Konstanz, Germany, July 2- 6, 2003.

B2. D.A.Tagtekin, M.Durkan, **O.Durmuşoğlu**, G.Ozyoney, E.Iscı, F.O.Bozkurt, F.C.Yanıkoğlu. 'The Prevalence of Black Stain on Permanent Teeth of 10-18- Year-Old Turkish Students.' 51st Annual ORCA Congress, Marburg, Germany, June 30-July 3, 2004.

B3. Durmusoglu O, Tagtekin DA, Ozuak A, Ozyoney G, Durkan M, Yanikoglu FC. 'Dark stain has any effect on swimmers' caries experience?' Annual Meeting of the Continental European Division of the International Association for Dental Research (IADR-CED), (Abstract No 0380), Istanbul, Turkey, August 25-28, 2004.

B4. D A Tagtekin, G Ozyoney, **O Durmuşoğlu,** FC Yanikoglu: One-Year Clinical Evaluation of Indirect Resin Composite and Ceramic Inlays/Onlays. TDB 12. Uluslararası Dişhekimliği Kongresi, İstanbul, Türkiye, 23-25 Haziran 2005 (Poster Sunumu).

B5. G Ozyoney, D Tagtekin, **O Durmusoglu**, F Bozkurt, MH van der Veen, F Yanikoglu : 'Evaluation of Ormocer Based Fissure Sealant Clinically and by QLF in 36 Months. TDB 12. Uluslararası Dişhekimliği Kongresi, İstanbul, Türkiye, 23-25 Haziran 2005 (Poster Sunumu).

B6. Durmusoglu O, Tagtekin DA, Özyoney G, van der Veen MH, Hayran O, Durkan M, Yanıkoglu F. 'Evaluation of Root Surfaces' Remineralization by QLF in vivo.' ORCA Congress, Indianapolis, USA, July 6-9, 2005 (Poster Sunumu).

B7. Ozyoney G, Tagtekin DA, Bozkurt FO, **Durmusoglu O**, van der Veen MH, Yanikoglu FC. '24 Months Clinical Evaluation of Fissure Sealants by Quantiative Laser Flurescence.' ORCA Congress, Indianapolis, USA, July 6-9, 2005 (Poster Sunumu).

C. Ulusal Bilimsel Toplantılarda Sunulan ve Bildiri Kitaplarında Basılan Bildiriler:

C1. Öztürk Bozkurt F**, Durmuşoğlu Ö,** Tağtekin DA, Hayran O, Çalışkan Yanıkoğlu F. Amalgam değişimini takiben yapılan kompozit restorasyonlarda post-operatif hassasiyet. 7. Karioloji Sempozyumu ve 8. Konservatif Diş Tedavisi Bilim Dalları Toplantısı, İzmir, 1-4 Mayıs, 2003.

C2. Tağtekin DA, Öztürk Bozkurt F, **Durmuşoğlu Ö**, Gümüş S, Hayran O, Çalışkan Yanıkoğlu. Üç farklı sealant materyalinin ışık mikroskobunda değerlendirilmesi. 7. Karioloji Sempozyumu ve 8. Konservatif Diş Tedavisi Bilim Dalları Toplantısı, İzmir, 1-4 Mayıs, 2003.

D. Toplum Ağız ve Diş Sağlığı Eğitim ve Tarama Çalışmaları

D1. Koruyucu Dişhekimliği, Şişli Feriköy İlköğretim Okulu, İstanbul, 2002

D2. Koruyucu Dişhekimliği, ALEV (Avusturya Lisesi Eğitim Vakfı) İlköğretim Okulu, 2002

D3. Koruyucu tedavi ve konservatif yaklaşımlar. Dr. Oktay Duran Matbaacılık Lisesi, 2003

D4. Diş çürükleri, teşhis ve tedavi. Özel Bahcelievler İhlas İlköğretim Okulu, İstanbul, 2004

D5. İstanbul Yüzme İhtisas Kulübü, İstanbul, Kasım 15, 11, 2004

D6. Koruyucu Dişhekimliği, T.V Şişli Terakki Lisesi, İstanbul, 2004

11. ETİK KURUL ONAYI

MARMARA ÜNİVERSİTESİ TIP FAKÜLTESİ
ARAŞTIRMA ETİK KURULU

Sayı : B.30.2.MAR.0.01.00.02/AEK- 513
Konu:

Sayın : Prof. Dr. Funda Çalışkan YANIKOĞLU

MAR-SBY-2005- 0214 protokol nolu "Kök yüzeyi başlangıç lezyonlarının demineralizasyon ve remineralizasyonun takip edilmesi " isimli projeniz Fakültemiz Araştırma Etik Kurulu tarafından incelenerek onaylanmıştır.

Prof. Dr. Haner DİREKENELİ
Marmara Üniversitesi Tıp Fakültesi
Araştırma Etik Kurul Başkanı