TÜRKİYE CUMHURİYETİ
MARMARA ÜNİVERSİTESİ
DİŞ HEKİMLİĞİ FAKÜLTESİ

VERTİKAL BÜYÜME PATERNLİ HASTALARDA, HİBRİT HYRAX-MENTONPLAK İLE TEDAVİ ÖNCESİ VE SONRASI İSKELETSEL VE DENTAL YAPILARIN TOMOGRAFİ İLE RETROSPEKTİF OLARAK İNCELENMESİ

GAMZE YILDIRIM

UZMANLIK TEZİ

ORTODONTİ ANABİLİM DALI

DANIŞMAN
DR. ÖĞR. ÜYESİ ELVAN ÖNEM ÖZBİLEN

2023-İSTANBUL

I.TEŞEKKÜR

Uzmanlık eğitimim ve tezim süresince benden bilgi, deneyim ve sevgisini esirgemeyerek bana her daim örnek olan, bu tezi oluşturmamda en büyük katkısı olan değerli tez hocam Dr. Öğr. Üyesi Elvan Önem Özbilen'e, bakış açısı ve akademik bilgisiyle bize her daim destek olan eski tez hocam Prof. Dr. Fulya Özdemir'e en içten teşekkürü bir borç bilirim.

Uzmanlık eğitimim boyunca, bilgi ve becerilerini bizlerle paylaşan, Ortodonti Anabilim Dalı değerli öğretim üyeleri Doç. Dr. Nuray Yılmaz, Doç. Dr. Yasemin Bahar Acar, Doç. Dr. Murat Tozlu, Dr. Öğr. Üyesi Ece Abuhan ve Dr. Öğr. Üyesi Gülden Karabiber hocalarımıza tüm emekleri için teşekkür ederim. Şuan aramızda olmasalar da unutulmazlar arasında olan Prof. Dr. Ahu Acar'a ve Prof. Dr. Sibel Biren'e çok teşekkür ederim.

Efsanevi 10'lu grubu oluşturan Begüm Turan, Bengül Çintay, Burak Güleç, Büşra Oruç, Elif Aslıhan Yaylacı, Emre Tüzüntürk, Selin Kayhan, Sergen Ekenel ve Solmaz Karakullukçu'ya çok teşekkür ederim.

Sevgili sekreterlerimiz Özcan Sarıca ve Özgül Yatar'a ve tüm kat ekibimize teşekkür ederim.

Hayatım boyunca varlıklarıyla bana güç veren, her zaman sonsuz desteklerini yanımda hissettiğim, bugünlere gelmemde yadsınamaz emekleri olan babam Durmuş Yıldırım, annem Halime Yıldırım, sevgili kardeşlerim Gözde Yıldırım ve Hatice Yıldırım'a çok teşekkür ederim.

Her daim içtenliği ve enerjisiyle bana destek olan biricik arkadaşım ve meslektaşım Uzm. Dt. Meriç Büyükakça'ya çok teşekkür ederim.

BEYAN

Bu tez çalışmasının kendi çalışmam olduğunu, tezin planlanmasından yazımına kadar bütün safhalarda etik dışı davranışımın olmadığını, bu tezdeki bütün bilgileri akademik ve etik kurallar içinde elde ettiğimi, bu tez çalışması ile elde edilmemiş bütün bilgi ve yorumlara kaynak gösterdiğimi ve bu kaynakları da kaynaklar listesine aldığımı, yine bu tezin çalışılması ve yazımı sırasında patent ve telif haklarını ihlal edici bir davranışımın olmadığı beyan ederim.

GAMZE YILDIRIM

İmza

II. İÇİNDEKİLER

1. ÖZET 1

2. SUMMARY 2

3. GİRİŞ ve AMAÇ 3

4. GENEL BİLGİLER 5

4.1. Sınıf III Maloklüzyonun Tanımı 5

4.2. Sınıf III Maloklüzyonun Etiyolojisi 5

4.3. Sınıf III Maloklüzyonun Görülme Sıklığı 6

4.4. Sınıf III Maloklüzyonun Komponentleri 7

4.5. Sınıf III Maloklüzyonun Morfolojik Özellikleri 8

4.6. Sınıf III Maloklüzyonun Uygun Tedavi Zamanlaması 9

4.7. Sınıf III Maloklüzyonların Tedavi Yaklaşımları 12

4.7.1. Fonksiyonel apareyler 13

4.7.2. Sınıf III elastikler 15

4.7.3. Çenelik 16

4.7.4. Yüz maskesi 17

4.7.5. İskeletsel ankraj 21

4.8. Konik Işınlı Bilgisayarlı Tomografi 25

5. BİREYLER VE YÖNTEM 27

5.1. Bireylerin Seçilmesi 27

5.2. Tedavi Protokolü 27

5.3. Kullanılan Makine ve Yazılımlar 30

5.4. Kayıtların Toplanması 31

5.5. Üç Boyutlu Analiz ve Ölçümler 36

5.6. İstatistiksel Değerlendirme 47

6. BULGULAR 48
6.1. Yöntemin Güvenilirliğinin Sınanması 48
6.2. Parametrelerin Değerlendirilmesi 50
6.2.1. İskeletsel bulgular 50
6.2.2. Dental bulgular 51
7. TARTIŞMA 54
7.1. Amacın Tartışılması 54
7.2. Bireyler ve Yöntemin Tartışılması 56
7.3. Bulguların Tartışılması 58
8. SONUÇLAR 66
9. KAYNAKLAR 67
10. ÖZGEÇMİŞ 79
11. EKLER 80

III. KISALTMALAR

BAMP: Bone-Anchored Maxillary Protraction (Kemik Destekli Maksiller Protraksiyon)

cm: santimetre

Co-Go-Me: Gonial açı

DICOM: Tıpta Dijital Görüntüleme ve İletişim

DVT: Dental Volumetrik Tomografi

FMA: Frankfurt Horizontal düzlemine göre mandibular düzlem açısı

GoMe-Sn: Anterior kraniyel kaideye göre mandibular düzlem açısı

ICC: Sınıf içi korelasyon katsayısı

KIBT: Konik Işınlı Bilgisayarlı Tomografi

KV: Kilovolt

mA: Miliamper

Mak: Maksimum

MAMP: Minivida Destekli Maksiller Protraksiyon (Miniscrew-Anchored Maxillary Protraction)

Min: Minimum

mm: milimetre

SD: Standard Deviation

SPSS: Statistical Package for the Social Sciences

T0: Tedavi Öncesi

T1: Tedavi Sonrası

IV. RESİMLER VE TABLOLAR LİSTESİ

Resim 1: Çalışma grubuna ait bir hastanın bitim KIBT görüntüsünde sagital kesitte palatal vidanın görüntüsü

Resim 2: Çalışma grubuna ait bir hastanın arşiv kayıtlarından elde edilmiş bir hibrit-hyrax görüntüsü

Resim 3: Arşiv kayıtlarından alınmış aynı hastaya ait tedavi öncesi ve sonrası intraoral fotoğraflar

Resim 4: Arşiv kayıtlarından alınmış aynı hastaya ait tedavi öncesi ve sonrası profil fotoğrafları

Resim 5.1: 3D Slicer Simple Filters uzantısı

Resim 5.2: 3D Slicer Cast Scalar Volume uzantısı

Resim 5.3: 3D Slicer Volume Rendering uzantısı

Resim 5.4: Üç boyutlu görüntünün reoryantasyonu için kullanılan araçlar

Resim 5.5: 3D Slicer Region of Interest aracı

Resim 5.6: 3D Slicer Crop Volume uzantısı

Resim 5.7: 3D Slicer Resample Scalar/Vector/DWI Volume uzantısı

Resim 5.8: Aynı hastanın sağ tarafta orijinal KIBT görüntüsü, sol tarafta ise baş pozisyonu ayarlanmış yeni KIBT görüntüsü

Resim 6.1: 3D Slicer Segment Editor uzantısı ve kesilmiş 3 boyutlu data

Resim 6.2: Tedavi öncesi PoR noktasının belirlenmesi

Resim 6.3: Tedavi öncesi N noktasının belirlenmesi

Resim 6.4: Tedavi öncesi GoR noktasının belirlenmesi

Resim 6.5: Tedavi öncesi ANS noktasının belirlenmesi

Resim 6.6: Tedavi öncesi PNS noktasının belirlenmesi

Resim 6.7: Tedavi öncesi Me noktasının belirlenmesi

Resim 6.8: Tedavi öncesi OrR noktasının belirlenmesi

Resim 6.9: Tedavi öncesi UIm noktasının belirlenmesi

Resim 6.10: Kemik içi noktalardan S noktasının belirlenmesi

Resim 6.11: Kemik içi noktalardan Uapex noktasının belirlenmesi

Resim 6.12: GoR-GoL orta noktasının belirlenmesi

Resim 6.13: SN-MP açısının ölçülmesi

Tablo 1: Tez grubuna dahil edilmiş hastaların yaş ortalamaları

Tablo 2: T0 anında parametrelerin 1. ve 2. ölçüm değerleri arasındaki uyumun incelenmesi

Tablo 3: T1 anında parametrelerin 1. ve 2. ölçüm değerleri arasındaki uyumun incelenmesi

Tablo 4: Tedavi öncesi ve sonrası iskeletsel değişikliklerin değerlendirilmesi

Tablo 5: Tedavi öncesi ve sonrası dental değişikliklerin değerlendirilmesi

Tablo 6: Tedavi öncesi ve sonrası iskeletsel ve dental değişikliklerin farkı

1. ÖZET

Vertikal büyüme paternli hastalarda, hibrit hyrax-mentonplak ile tedavi öncesi ve sonrası iskeletsel ve dental yapıların tomografi ile retrospektif olarak incelenmesi

Öğrenci Adı: Gamze Yıldırım

Danışman Adı: Dr. Öğr. Üyesi Elvan Önem Özbilen

Amaç: Çalışmanın amacı hibrit hyrax-mentonplak kombinasyonu ile tedavi edilmiş vertikal büyüme paternine sahip hastaların, tedavi öncesi ve sonrası iskeletsel ve dental yapılarındaki değişimlerinin tomografi verileri üzerinden üç boyutlu olarak değerlendirilmesidir.

Gereç ve Yöntem: Mevcut retrospektif çalışma hibrit hyrax-mentonplak ve Sınıf III elastik ile ortopedik tedavisi yapılmış 6 hastanın (5 kız 1 erkek, ortalama yaşları 11.9±0,9) tedavi öncesi (T0) ve sonrası (T1) alınmış KIBT verileri üzerinden yapılmıştır. İskeletsel ve dental parametreler 3D SLICER versiyon 5.0.2 (www.slicer.org) yazılımı aracılığıyla incelenmiştir. Ölçümlerin öncesi ve sonrası değerlendirmeleri Wilcoxon eşleştirilmiş iki örnek testi ile analiz edilmiştir. İstatistiksel anlamlılık $p<0,05$ olarak belirlenmiştir.

Bulgular: Tedavi öncesi ve sonrası KIBT görüntüleri karşılaştırıldığında FH-OP, SN-OP, LI-OP açılarında anlamlı azalma; SNA, ANB, LI-MP ve overjet ölçümlerinde anlamlı artış gözlenmiştir ($p<0,05$). Palatal düzlem açısı, mandibular düzlem açısı, üst keser açıları, SNB açısı, overbite ve vertikal linear ölçümlerde anlamlı bir değişiklik bulunmamıştır ($p>0,05$).

Sonuç: Artmış vertikal değerlere sahip iskeletsel Sınıf III maloklüzyonlu hastalarda hibrit hyrax-mentonplak ve Sınıf III elastik ile sagital yönde ortopedik düzeltim elde edilirken yüz yüksekliğinde artış, mandibular ve palatal düzlemlerde rotasyon gözlenmemiştir.

Anahtar Kelimeler: İskeletsel Sınıf III maloklüzyon, hibrit hyrax-mentonplak, iskeletsel ankraj, Sınıf III elastik

2. SUMMARY

Retrospective evaluation of skeletal and dental structures by using cone-beam computed tomography before and after treatment with hybrid hyrax-mentonplate in patients with vertical growth pattern

Student Name: Gamze Yıldırım

Name of supervisor: Ass. Prof. Elvan Önem Özbilen

Objective: The aim of the study is to evaluate the changes in skeletal and dental structures of patients with a vertical growth pattern treated with hybrid hyrax-mentonplate combination, before and after treatment in three dimensions, using cone-beam computed tomography datas.

Materials and Methods: This retrospective study was conducted on the CBCT data obtained before (T0) and after (T1) the treatment of 6 patients (5 females and 1 male, mean age 11.9±0,9) who underwent orthopedic treatment with hybrid hyrax-mentonplate with Class III elastics. Skeletal and dental parameters were analyzed via 3D SLICER version 5.0.2 software (www.slicer.org). Pre and post-treatment measurements were analysed with the Wilcoxon paired-sample test. Statistical significance was determined as $p<0.05$.

Results: When the pre- and post-treatment CBCT images were compared, there was a significant decrease in FH-OP, SN-OP, LI-OP angles; significant increases were observed in SNA, ANB, LI-MP and overjet measurements ($p<0.05$). Significant decrease were observed in FH-OP, SN-OP, LI-OP angles; significant increases were observed in SNA, ANB, LI-MP and overjet measurements. No significant changes were found in palatal plane angle, mandibular plane angle, upper incisor angles, SNB angle, overbite and vertical linear measurements ($p>0,05$).

Conclusion: In patients with skeletal Class III malocclusion with increased vertical values, orthopedic correction was achieved in the sagittal direction with hybrid hyrax-mentonplate and Class III elastic, while no increase in facial height and no rotation in the mandibular and palatal planes were observed.

Keywords: Skeletal Class III malocclusion, hybrid hyrax-mentonplate, skeletal anchorage, Class III elastics

3. GİRİŞ ve AMAÇ

İskeletsel Sınıf III maloklüzyon, sagital yönde üst çenenin geride konumlanması, alt çenenin önde konumlanması ya da her ikisinin birden bulunması sebebiyle oluşan, diğer sagital yön problemlerine göre daha az rastlanan bir ortodontik problemdir (Ellis III ve McNamara Jr, 1984; Guyer ve ark., 1986). Türk popülasyonunda görülme sıklığı yapılan çalışmalarda %10-12 oranında bulunmuştur (Gelgör ve ark., 2007).

İskeletsel Sınıf III maloklüzyonun büyüme gelişim dönemi bittikten sonra tek tedavi seçeneği ortognatik cerrahi ya da diş hareketleri ile kamuflaj tedavisi iken, büyüme döneminde büyüme modifikasyonu ile ortopedik tedavi uygulanabilmektedir (Baccetti ve ark., 2004; Baccetti ve ark., 2007). Büyüme döneminde uygulanabilen tedavi alternatifleri arasında yüz maskesi, çenelik ve fonksiyonel apareyler gibi birçok seçenek yer almaktadır (Fränkel, 1970; Gallagher ve ark., 1998; Baccetti ve ark., 2000).

İskeletsel Sınıf III maloklüzyonların ortopedik tedavisinde kullanılan en etkili yöntemlerden biri yüz maskesi olmakla birlikte; maksiller arkta mezializasyon, maksiller molar dişlerde ekstrüzyon, maksillanın saat yönünün tersine rotasyonu, mandibulanın saat yönünde rotasyonu ve yüz yüksekliğinin artması gibi istenmeyen yan etkiler görülmektedir (Gallagher ve ark., 1998; Kapust ve ark., 1998; Arman ve ark., 2006).

Yüz maskesinin sebep olduğu istenmeyen yan etkilerini önlemek için araştırmacılar iskeletsel ankraj üniteleri yardımıyla maksiller protraksiyon sağlamayı hedeflemişlerdir (Singer ve ark., 2000; Kircelli ve Pektas, 2008). Fakat yüz maskesi ağız dışı bir aparey olduğu için hastalarda kooperasyon sıkıntısı oluşmakta ve ideal sonuçlar elde edilememektedir. Bu sebeple araştırmacılar, her iki çeneye de miniplak veya minividalar yardımıyla intermaksiller Sınıf III lastik uygulamasına yönelmişlerdir (De Clerck ve ark., 2009; Heymann ve ark., 2010). Wilmes ve ark. maksillaya uygulanan 2 minivida ve üst 1. molar dişlerden destek alan hibrit hyrax apareyi ile mandibulada simfizin anterior bölgesine yerleştirilen mentoplağı üzerinde intermaksiller Sınıf III elastik uygulaması yapmışlar ve başarılı bir ortopedik etki elde ettiklerini bildirmişlerdir (Wilmes ve ark., 2011; Willmann ve ark., 2018).

Çalışmamızın amacı, vertikal büyüme paternine sahip iskeletsel Sınıf III hastalarda hibrit hyrax-mentonplağı ve Sınıf III elastik tedavisi sonrası oluşan değişiklerin konik ışınlı bilgisayarlı tomografi (KIBT) görüntüleri üzerinden retrospektif olarak incelenmesidir.

4. GENEL BİLGİLER

4.1. Sınıf III Maloklüzyonun Tanımı

1899'da Angle, maksiller ve mandibular birinci azı dişlerinin birbiri ile ilişkisine dayanarak maloklüzyonları Sınıf I, Sınıf II ve Sınıf III olarak sınıflandıran ilk kişidir (Angle, 1899). Fakat hemen ardından bu sınıflandırmanın hastanın problemlerinin önemli özelliklerini tam tanımlayamadığı fark edilmiştir. Angle sınıflandırılması yavaş yavaş çeneler arası iskeletsel ilişkiyi ve büyüme paternini de tarif edecek şekilde genişletilmiştir. Sınıf III çene ilişkisi, mandibulanın maksillaya göre daha meziyalde konumlanmasını tarif ederken, genellikle Sınıf III molar ilişkisinin de buna eşlik ettiği ifade edilmiştir. Ancak iskeletsel maloküzyonu kompanse etmek amacıyla Sınıf I molar ilişkinin de görülebileceği belirtilmiştir. Sınıf III büyüme paterni ise mandibulanın orantısız ileri büyümesi ya da maksillada eksik büyümeyi tanımlamaktadır.

1966'da Tweed, Sınıf III maloklüzyonu kendi içerisinde 2 kategoriye ayırmıştır; kategori A, normal boyutlarda bir mandibula ile psödo-Sınıf III maloklüzyon olarak tanımlanmış ve kategori B, büyük bir mandibula, az gelişmiş bir maksilla ya da her ikisinin kombinasyonu şeklinde oluşan iskeletsel Sınıf III maloklüzyon olarak tanımlanmıştır (Tweed, 1966).

Ardından Moyers maloklüzyonları sorunun kaynağına göre kemik, kas ve diş kaynaklı olmak üzere 3 grupta sınıflandırmıştır (Moyers, 1980). Ayrıca, mandibulanın sentrik ilişkide mi kapandığını yoksa nöromüsküler veya fonksiyonel sorunları olan hastalarda daha anterior pozisyonda mı kapandığının belirlenmesi gerektiğini de vurgulamıştır. Daha anteriorda konumlandırma, genellikle mandibulayı ileri bir pozisyonda zorlayan bir diş temas ilişkisinden kaynaklanır. Moyers, yalancı yani psödo Sınıf III maloklüzyonun, edinilmiş bir nöromüsküler refleks ile pozisyonel bir yanlış ilişki olduğunu öne sürmüştür.

4.2. Sınıf III Maloklüzyonun Etiyolojisi

Maloklüzyonların ve dentofasiyal deformitelerin çoğu gibi Sınıf III maloklüzyonun etiyolojisi de multifaktöriyeldir. Herhangi bir patolojik süreçten ziyade normal gelişimin bozulmasından kaynaklanmaktadır. İnsan kalıtımı çalışmaları, mandibular

büyümenin esas olarak kalıtımdan etkilendiği gerçeğini belirlemek için yeterli kanıt sağlamıştır (Jena ve ark., 2005). Ailesel kalıtımın en iyi bilinen örneği, Avrupa kraliyetinde mandibular prognatizmin birden fazla nesil boyunca tekrarladığı Habsburg çenesidir (Chudley, 1998) .

Sınıf III maloklüzyonun oluşumuna katkıda bulunduğu ve etkilediği bilinen çevresel faktörler, mandibula kondilinin fossa içindeki pozisyonunu patolojik olarak değiştirip ve bunun sonucunda da mandibulanın ileri kayması ile sonuçlanır. Büyüme uyarısı, uzun süreli emme veya istirahat dil alışkanlıkları öyküsü, atipik yutma, nazal hava yolu tıkanıklığı, ağızdan nefes alma, solunum ihtiyaçları nedeniyle fonksiyonel mandibular kaymalar, dil boyutu ve faringeal hava yolu şekli ve boyutunda değişiklik (büyümüş bademcikler, büyük dil, adenoidler), hormonal dengesizlikler ve gigantizm veya hipofiz adenomları gibi rahatsızlıklar, travma, süt dişlerinin erken kaybı, konjenital anatomik kusurlar (yarık dudak, yarık damak) ve kas disfonksiyonu tek başına veya diğer çevresel faktörlerle birlikte kesin etiyolojik bir rol oynar (Rakosi ve Schilli, 1981).

4.3. Sınıf III Maloklüzyonun Görülme Sıklığı

Sınıf III maloklüzyonun görülme sıklığı farklı ırklar ve coğrafi bölgelere göre değişiklik göstermektedir (Hardy ve ark., 2012). Türkiye'de yapılan çalışmaları inceleyecek olursak, Başçiftçi ve Demir, Konya yöresinde 6-19 yaş arası 965 bireye yapılan intraoral muayene sonucunda %3,5 oranında Angle Sınıf III maloküzyon tespit etmişlerdir (Başçiftçi ve ark., 2002). Gelgör ve Karaman, İç Anadolu bölgesinde 12-17 yaş arası 2329 bireyde yaptıkları çalışmada %10,3 oranında Angle Sınıf III maloklüzyon tespit etmişlerdir (Gelgör ve ark., 2007). Çelikoğlu ve Akpınar'ın 12-25 yaş arası 1507 bireye ait intraoral fotoğraf ve dental alçı modeller üzerinde yaptıkları çalışmada ise %16,7 oranında Angle Sınıf III maloklüzyon tespit edilmiştir (Celikoglu ve ark., 2010).

4.4. Sınıf III Maloklüzyonun Komponentleri

İskeletsel Sınıf III maloklüzyonlar çeşitli bileşenler sonucu olabilir:

- Hem pozisyon hem de boyut olarak normal bir maksillaya sahip prognatik ve/veya makrognatik mandibula,
- Hem pozisyon hem de boyut olarak normal mandibula ile retrognatik ve/veya mikrognatik maksilla,
- Prognatik ve/veya makrognatik mandibula ile retrognatik ve/veya mikrognatik maksilla kombinasyonu,
- Psödo yani sahte Sınıf III ilişki olarak da bilinen, sentrik ilişki (CR)-sentrik oklüzyon (CO) tutarsızlığı varlığında ters overjet ile normal iskelet çene ilişkisi (Zere ve ark., 2018).

Ellis ve McNamara tarafından 302 adet Sınıf III birey üzerine yapılan çalışmada, hastaların %30,1'inin, az gelişmiş maksilla ve aşırı gelişmiş mandibula kombinasyonundan oluşan Sınıf III iskeletsel maloklüzyona sahip oldukları tespit edilmiştir. Hasta grubunun %19,2'sinde ise aşırı gelişmiş mandibula ve normal bir maksilla tespit edilmiştir (Ellis III ve McNamara Jr, 1984).

Staudt ve Kliaridis, 3358 İsveç'li asker üzerinde yaptıkları intraoral muayenede 77 bireyin (%2.3) Angle Sınıf III maloküzyona sahip olduğu belirtilmişler, bu hastaların 57 tanesinin lateral sefalometrik filmleri alınmıştır. Yapılan ölçümlerde %75,4'ünün maloküzyonunun iskeletsel kaynaklı olduğu tespit edilmiştir. Uyumsuzluğun %47,4 oranında mandibular prognatizm ya da makrognatik mandibula sebebiyle olduğu belirtilmiştir (Staudt ve Kiliaridis, 2009).

Guyer ve Ellis, 5-15 yaş arasındaki 144 Michigan'lı çocukta Sınıf III maloklüzyon bileşenlerini belirlemek için bir çalışma yapmışlardır. Mandibulanın prognatik, maksillanın normal anteroposterior konumda olduğu Sınıf III iskeletsel maloküzyon, bireylerin %20'sinden daha azında kaydedilmiştir. Bireylerin %25'inde maksiller retrognati ve mandibulanın normal anteroposterior konumda olduğu bulunmuştur. Yaklaşık %22'sinde ise maksiller retrognati ve mandibular prognati kombinasyonu ile ortaya çıkan iskeletsel Sınıf III maloklüzyon tespit edilmiştir (Guyer ve ark., 1986).

Williams ve Aarhus, yaş ortalaması 11 olan 24 iskeletsel Sınıf III paterne sahip birey ile kontrol grubu olarak 33 iskeletsel Sınıf I maloklüzyona sahip bireyin lateral sefalometrik filmleri üzerinde ölçüm yapmıştır. Çalışmada, Sınıf III vakalarda anterior kraniyel kaide uzunluğunun daha kısa olması sebebiyle Nasion noktasının daha geride konumlandığını, bu sebeple de maksiller retrognatizmin lineer açı ve ölçümlerde genellikle maskelendiğini belirtmişlerdir (Williams ve Aarhus, 1986).

4.5. Sınıf III Maloklüzyonun Morfolojik Özellikleri

Sınıf III maloklüzyonun sefalometrik film üzerindeki belirteçleri şunlardır:

- Maksiller retrüzyon varlığında SNA açısında azalma gözlenmektedir.
- Mandibular protrüzyon varlığında SNB açısında artış gözlenmektedir.
- ANB açısı negatif değerdedir.
- Maksillanın efektif boyutu normalden kısayken, mandibulanın uzundur.
- Gonial açı artmış, daha geniştir.
- Mandibular düzlem açısı daha diktir.
- Alt yüz yüksekliğinde artış gözlenmektedir.
- Dental kompenzasyon görülmekte, bu sebeple maksiller keserler prokline, mandibular keserler retroklinedir (Guyer ve ark., 1986).

1974 yılında Jacobson ve arkadaşları Sınıf III maloklüzyonu morfolojik olarak konverjan ve diverjan olarak 2 türe ayırmışlardır. Diverjan Sınıf III'lerde artmış palatal, oklüzal ve mandibular düzlemler izlenirken gonial açı genişlemiştir. Şiddetli olgularda ön açık kapanış da eşlik edebilmektedir. Konerjan Sınıf III'lerde ise palatal, oklüzal ve mandibular düzlemler daha paralel seyrederken gonial açı daha da azalmıştır. Şiddetli olgularda derin kapanış izlenebilmektedir (Jacobson ve ark., 1974).

Ağız dışı muayenede Sınıf III bireylerde eğer maloklüzyon maksiller retrognatizm kaynaklı ise orta yüz bölgesinde konkavite izlenir. Üst dudak daha kısa ve geride konumlanmıştır. Mandibular prognatizme sebebiyle Sınıf III maloklüzyon oluştuysa alt dudak devriktir ve ileride konumlanmıştır (Guyer ve ark., 1986).

Maksilla, erken gelişim aşamalarında retrüziv konumdadır. Gelişim sürecinde kafa kaidesi yapılarıyla nispeten aynı ilişkiyi korur. Mandibula, erken gelişim aşamasında prognatiktir ve hasta olgunlaştıkça şiddeti artar (Miyajima ve ark., 1997).

Psödo-Sınıf III maloklüzyonlar ise sentrik ilişki ile sentrik oklüzyon uyumsuzluğu sonucu oluşan, gerçek bir iskeletsel çene uyumsuzluğu sebebiyle değil fakat alt çeneyi önde konumlandırmaya sebep olan etmenlerle oluşan fonksiyonel bir maloklüzyondur. Klinik muayene sırasında alt çene zorlanarak kapatılmaya çalışıldığında keser dişler başbaşa ilişkiye geliyorsa De Nevrese manevrası pozitiftir ve hastanın alt çenesini önde konumlandırmaya zorlayan bir etmen var demektir. Eğer psödo yani fonksiyonel Sınıf III maloklüzyonlara erken dönemde müdahale edilmezse bu durum iskeletsel maloklüzyona dönüşebilir (Rabie ve Gu, 2000).

Ghafari ve arkadaşlarının 2013 yılında yayınladıkları makalede, mandibulanın büyüme yönüne göre ramus uzunluklarındaki farklılıkları ve buna bağlı olarak rotasyon yönünün değiştiği, bunun da sagital maloklüzyonların şiddetini maskelediği ya da olduğundan daha da şiddetli gösterdiği ifade edilmiştir (Ghafari ve Macari, 2013). Vertikal yönde büyümesi artmış hastalarda mandibulanın saat yönünde rotasyonu sonucu çene ucunun ve B noktasının posteriora yön değiştirdiği, bunun da ANB açısını pozitif yönde arttırdığı için iskeletsel Sınıf III maloklüzyonun şiddetini maskelediği ifade edilmiştir. Bu durumda iskeletsel Sınıf III ve vertikal yönde artmış büyüme paternine sahip hastaların, mandibulanın saat yönünde rotasyonu sonucu bazı sefalometrik değerlerinin Sınıf I değerlere yakın çıkması beklenebilmektedir.

Chaudhary ve arkadaşlarının 2022 yılında 237 hastanın lateral sefalometrik röntgenleri üzerinden yaptıkları çalışmada çene ucuna ait sagital ve vertikal parametrelerde artış en sık Sınıf III maloklüzyonda gözlenmiştir (Chaudhary ve ark., 2022).

4.6. Sınıf III Maloklüzyonun Uygun Tedavi Zamanlaması

İskeletsel Sınıf III maloklüzyonların tedavi zamanlamasıyla ilgili farklı görüşler mevcuttur.

Angle 1907 yılında, iskeletsel Sınıf III maloklüzyonlar için uygun tedavi zamanının birinci molarlar sürerken hatta daha öncesinde olması gerektiğini ifade etmiştir. Bu dönemde bazı sebepler ile mandibulanın zorla önde konumlandırılmasının

maloklüzyonu hızla şiddetlendirebileceği, tedavi edilmediği durumlarda ilerleyen yaşlarda ortognatik cerrahi ile tedavi gerekebileceğini savunmuştur (Angle, 1907).

Tweed 1966 yılında, Sınıf III maloklüzyonu iki gruba ayırmıştır. Mandibulanın normal boyutta, maksillanın gelişiminin yetersiz olduğu psödo Sınıf III maloklüzyonlu hastalar birinci grupta bulunmaktadır. Bu grubun tedavisinin mutlaka 7-9 yaş arasında yani erken karışık dişlenme döneminde yapılması gerektiğini, hatta maloklüzyon süt dişlenme döneminde tespit edildiyse o dönemde yapılması gerektiğini belirtmiştir. Gerçek mandibular prognatizm hastaları ise ikinci grubu oluşturmaktadır. Bu hastalar eğer 14 yaşından büyükse büyüme gelişimi bitene kadar herhangi bir ortodontik müdahale yapılmamasını ve büyüme gelişimi tamamlanınca ortgnatik cerrahi ile maloklüzyonun tedavi edilebileceğini bildirmiştir (Tweed, 1966).

Salzmann 1966 yılında, Sınıf III maloklüzyonun teşhis edildiği anda tedaviye başlanması gerektiğini bildirmiştir (Salzman, 1966).

Graber 1969 yılında, Sınıf III maloklüzyonlu vakalarda mandibulanın tüm potansiyel horizontal gelişiminin sınırlandırılması gerektiğini, maksillanın sagital ve vertikal yönlü gelişiminin devam etmesi için hiç olmazsa mandibulanın gelişimini daha vertikale yönlendirmek gerektiğini bildirmiştir. Hem gerçek hem de psödo Sınıf III maloklüzyonlarda erken dönemde çenelik tedavisi uygulamanın faydalı olacağını bildirmiştir (Graber ve Swain, 1975).

Kambara ve Nanda, maymunlar üzerinde yaptıkları çalışmalarda, genç maymunlara uygulanan ortopedik kuvvetin etkisiyle, sütural bölgelerdeki hücresel aktivite yüksek olduğundan, sirkummaksiller süturlarda ve tüber bölgesinde anlamlı değişiklikler ve maksiller komplekste anterior hareketle beraber saat yönünün tersine rotasyon gözlendiğini belirtmişler, erişkin maymunlarda ise etkinin lokal histolojik değişimlerle sınırlı olduğunu bildirmişlerdir (Kambara, 1977; Nanda ve Hickory, 1984).

Turpin 1981 yılında, Sınıf III maloklüzyonların uygun tedavi zamanlamasını belirleyebilmek için pozitif ve negatif faktörlerden oluşan 2 grup oluşturmuştur. Hastalar yapılan değerlendirme sonucunda; pozitif faktörleri daha fazla taşıyorsa tedaviye erken dönemde başlanması gerektiği, daha fazla negatif faktör özelliklerini

taşıyorsa tedavinin kondiler gelişimin bittiği döneme kadar ertelenmesi gerektiği bildirilmiştir (Turpin III, 1981). Turpin'in belirlediği faktörler şunlardır;

Pozitif Faktörler:

1. Anteroposterior yönde fonksiyonel kayma,
2. Büyüme yönünün horizontal olması,
3. Kondiler büyümenin simetrik olması,
4. Büyümesi devam eden genç hastalar,
5. İskeletsel problemin hafif düzeyde olması (ANB>-2°),
6. Hasta kooperasyonun iyi olması,
7. Aile hikayesinde mandibular prognatizm bulunmaması,
8. Fasiyal estetiğin iyi olması.

Negatif Faktörler:

1. Büyüme yönünün vertikal olması,
2. Anteroposterior yönde herhangi bir kayma bulunmaması,
3. Kondiler büyümenin simetrik olmaması,
4. Büyüme ve gelişimin tamamlanmış olması,
5. İskeletsel düzensizliğin şiddetli olması (ANB<-2°),
6. Hasta kooperasyonun kötü olması,
7. Aile hikayesinde mandibular prognatizm bulunması,
8. Kötü fasiyal estetik.

Takada ve arkadaşları, yüz maskesi ile tedavi edilmiş 61 kız hastayı 7-10, 10-12, 12-15 yaş olarak 3 farklı yaş grubuna ayırmışlar ve iskeletsel etkinin 7-10 ve 10-12 yaş grubunda daha fazla gözlendiğini bildirmişlerdir (Takada ve ark., 1993).

Saadia ve Torres, 112 adet yüz maskesi uygulanmış Sınıf III maloklüzyonlu hastada yaptıkları çalışmada, hastaları 3-6 yaş (süt dentisyon), 6-9 yaş (erken karma dentisyon), 9-12 yaş (geç karma dentisyon) olmak üzere 3 gruba ayırmışlardır. Süt dentisyon ve erken karma dentisyondaki tedavi yanıtının, geç karma dentisyondakilere göre daha belirgin ve hızlı olduğunu belirtmişlerdir (Saadia ve Torres, 2000).

Delaire 1997 yılında, Sınıf III maloklüzyonun ortopedik tedavisi için en uygun tedavi zamanın karışık dişlenme döneminin hemen başı olduğunu belirtmiştir (Delaire,

1997). Baccetti ve arkadaşları da benzer şekilde, erken karma dentisyonda uygulanan tedavinin ortopedik etkilerinin geç karma dentisyona göre daha belirgin olduğunu belirtmiştir (Baccetti ve ark., 2000).

Literatürde iskeletsel Sınıf III maloklüzyonun tedavisinin, erken ve geç dönemde uygulanmasının bir farklılık yaratmadığını bildiren çalışmalar da vardır.

Merwin ve arkadaşları 1997 yılında, yüz maskesi ile tedavi edilmiş iskeletsel Sınıf III hastaları 5-8 yaş ve 9-12 yaş olmak üzere iki yaş grubuna ayırmışlardır. Tedavi sonuçları değerlendirilmiş ve her iki grup arasında bir farklılık bulunamamıştır (Merwin ve ark., 1997).

Ngan ve arkadaşlarının 1997 yılında yayınladıkları çalışmada, genişletme ve protraksiyon tedavisi uygulanmış hastalar 2 ayrı yaş grubuna ayrılmıştır. 5-8 veya 9-12 yaşlara ayrılmış grupların tedavi sonuçları değerlendirilmiş, gruplar arasında dental ve iskeletsel açısından belirgin bir farklılık gözlenmediği bildirilmiştir (Ngan ve ark., 1997).

Kapust ve arkadaşları 1998 yılında yayınladıkları çalışmada, yüz maskesi uygulanmış Sınıf III maloklüzyonlu 63 bireyi; 4-7, 7-10, 10-14 yaş aralığı olarak 3 gruba ayırmışlar ve tedavi sonucunda 10-14 yaş aralığındaki bireylerde de ortopedik değişikliklerin daha belirgin olduğunu belirtmişlerdir (Kapust ve ark., 1998).

Cha 2003 yılında, Sınıf III maloküzyona sahip 85 hastanın el-bilek radyografilerini iskeletsel matürasyonlarını belirlemek amacıyla incelemiştir. Hastalar prepubertal, pubertal ve postpubertal olarak 3 gruba ayrılmış ve her gruba yüz maskesi uygulanmıştır. Prepubertal ve pubertal gelişim dönemindeki bireylerin tedavi sonuçları karşılaştırıldığında maksiller ilerletme miktarı açısından aralarında önemli bir fark gözlenmediği belirtilmiştir (Cha, 2003).

4.7. Sınıf III Maloklüzyonların Tedavi Yaklaşımları

İskeletsel Sınıf III maloklüzyonun 3 çeşit tedavi yaklaşımı vardır:

1. Genellikle diş çekimi ile birlikte uygulanan sabit ortodontik tedavi ile dental uyumsuzluk kamufle edilerek maloklüzyon düzeltilebilir.

2. Büyüme gelişimin uygun dönemlerinde büyüme modifikasyonu ile çeneler arası uyumsuzluk giderilebilir.

3. Büyüme gelişimin bittiği, uyumsuzluğun şiddetli olduğu durumlarda ortodonti-ortognatik cerrahi kombinasyonu ile tedavi uygulanabilir.

Bu tez, ortopedik tedavi yöntemlerinden birisi olan hibrit hyrax-mentonplak kombinasyonunu ilgilendirdiği için, birinci ve üçüncü yaklaşımlar tartışılmayacak ve aşağıdaki başlıkları içeren büyüme modifikasyonu yöntemleri incelenecektir.

4.7.1. Fonksiyonel apareyler

Fränkel III (FR-3) apareyi, Sınıf III maloklüzyonların tedavisi için fonksiyonel aparey olarak en sık kullanılan ve Fränkel tarafından geliştirilmiş bir apareydir. Büyüme ve gelişim döneminde olup fonksiyonel muayene sırasında mandibulanın geride konumlanabildiği maksiller yetersizlik bulunan, Sınıf III maloklüzyonlu bireylerde endike olduğu bildirilmiştir. Fränkel, apareyin sulkusun derin kısımlarına ve maksiller alveol kemiğin vestibül kısmının biraz uzağına konumlanmasıyla o bölgedeki periostu gererek maksillanın anteriora gelişimine izin verdiğini bildirmiştir. Mandibulada yer alan vestibüler plakalar ise mandibulayı yerinde tutmak veya mandibulanın büyümesini aşağıya doğru yönlendirmek için mandibular alveoler kemiğe çok yakın konumlandırılmalıdır (Fränkel, 1970).

Adams 1969 yılında yayınladığı çalışmada, Fränkel III apareyi ile tedavi edilmiş Sınıf III maloklüzyonlu 19 hastanın sefalometrik röntgenlerini analiz etmiş ve üst keserlerde proklinasyon olduğunu bildirmiştir. Tedavi sonunda asıl değişikliklerin dentoalveolar yapılarda oluştuğunu, çenelerin bazal ilişkilerinde bir değişiklik oluşmadığını bildirmiştir (Adams, 1969).

Robertson 1983 yılında yayınladığı çalışmada, Fränkel III ile tedavi edilmiş Sınıf III maloklüzyona sahip 12 hastanın sefalometrik filmleri üzerinden tedavi öncesi ve sonrası oluşan değişiklikleri incelemiş; overjetteki düzelmenin asıl sebebinin alt keser retroklinasyonu olduğunu, iskeletsel değişimlerin ise minimum düzeyde olduğunu bildirmiştir (Robertson, 1983).

McNamara ve Huge 1985 yılında, Fränkel III apareyinin maksiller dentisyonu öne doğru, mandibulayı vertikal yöne doğru hareket ettirdiğini bildirmişlerdir (McNamara Jr ve Huge, 1985).

Biren ve Erverdi 1996 yılında, Sınıf III maloklüzyona sahip 25 hastayı Fränkel III apareyi ile tedavi etmişler ve tedavi sonrası oluşan değişimleri sefalometrik olarak incelemişlerdir. İnceleme sonrası maksillada sagital yönde büyümenin uyarılmadığını, mandibulada aşağı ve geriye doğru rotasyon olduğunu ve buna bağlı SNB açısında azalma oluştuğunu, ayrıca ANB açısında artış, overbite miktarında azalma, total yüz yüksekliği ve alt yüz yüksekliğinde artış oluştuğunu bildirmişlerdir (Biren ve Erverdi, 1993).

Ülgen ve Fıratlı 1994 yılında, Fränkel III tedavisi sonucunda mandibulada aşağı ve geriye rotasyon oluştuğunu, buna bağlı olarak SNB açısında ve overbite miktarında azalma meydana geldiğini, alt kesici retroklinasyonu ile overjette iyileşme oluştuğunu bildirmişlerdir. Fakat Fränkel III ile tedavi olmuş bireyler ve kontrol grubu karşılaştırıldığında A noktasında kemik apozisyonu açısından anlamlı bir fark bulunamadığını bildirmişlerdir (Ülgen ve Firatli, 1994).

Bu çalışmalar ışığında Fränkel hariç diğer araştırmacılar; mandibulanın aşağı ve geri yönlü rotasyonu ile alt yüz yüksekliği ve total yüz yüksekliğinde artış oluştuğu ve overbite miktarında iyileşme görüldüğü, ANB açısında artış oluştuğu konusunda hemfikirlerdir (Robertson, 1983; McNamara Jr ve Huge, 1985; Ülgen ve Firatli, 1994).

Fränkel III apareyinin tedavi sırasında önerilen kullanım süresi 20 saat iken, tedavi sonrası pekiştirme döneminde sadece gece kullanımının yeterli olacağı belirtilmiştir (Fränkel, 1970). Ayrıca yüz maskesi tedavisinin ardından oluşabilecek nüksü önlemek amacıyla retansiyon apareyi olarak da kullanımı önerilmektedir (McNamara Jr ve Huge, 1985).

Literatürde Sınıf III maloklüzyonun tedavisi için kullanılan diğer fonksiyonel apareyler; reverse twin block, Balters'in Bionatör III apareyi (Garattini ve ark., 1998), mıknatıslı apareyler (Darendeliler ve ark., 1993), hareketli mandibular retraktör apareyi ve *two-piece corrector* apareyi gibi apareylerdir.

Balters'in Bionatör III apareyi, büyüme ve gelişim döneminde olan ve iskeletsel bozukluğun çok şiddetli olmadığı bireylerde, mandibulanın öne doğru büyümesine sebep olduğu düşünülen dili, daha yukarıda ve geri pozisyonda tutmayı sağlayan bir apareydir (Garattini ve ark., 1998).

Darendeliler ve arkadaşları da mıknatısların itici ve çekici gücünden faydalanarak yapılan apareyler kullanmışlar ve ortopedik etki elde ederek maloklüzyonun düzeldiğini bildirmişlerdir (Darendeliler ve ark., 1993).
Tollaro ve arkadaşları, hareketli mandibular retraktör apareyi ile tedavi edilmiş Sınıf III maloklüzyonlu bireylerin sefalometrik röntgenleri üzerinde yaptıkları analizler sonucu maksiller gelişimin uyarıldığını, mandibular gelişimin frenlendiğini belirtmişlerdir (Tollaro ve ark., 1995).

4.7.2. Sınıf III elastikler

Case tarafından 1893 yılında intermaksiller elastikler ile çeneler arası kuvvet uygulamasının önerilmesinden beri maloklüzyonları düzeltmek için ortodontistler elastik traksiyondan faydalanmaktadır (Case, 1893).

Creekmore, Sınıf III intermaksiller elastik kullanımının maksiller molarlarda ekstrüzyona sebep olduğunu ve bunun sonucunda mandibulada aşağı ve geri rotasyon gözlendiğini söylemiştir. Ayrıca, Sınıf III elastiklerin, mandibular büyüme üzerinde ortopedik bir etkisinin olmadığını bildirmiştir (Creekmore, 1978).

Ferro ve arkadaşları, iskeletsel Sınıf III maloklüzyonun ortopedik tedavisi için splint, elastik ve çenelik kombinasyonundan oluşan (SEC III) yeni bir tedavi yaklaşımını tanıtmıştır. Oklüzal yüzeyleri düz olan splintler üzerinden tek taraflı 150-200 gr. olacak şekilde ayarlanmış intermaksiller elastikleri hastalara günde 16-18 saat olacak şekilde kullanmalarını önermişlerdir. Tedavi edilmiş hastaların uzun dönem (retansiyonun üzerinden en az 3 sene) takipleri incelendiğinde 30 kız hastanın 1'inde, 22 erkek hastanın 5'inde relaps gözlenmiştir. Sonuç olarak, SEC III apareyinin iskeletsel Sınıf III maloklüzyonun tedavisinde güvenle kullanılabileceği belirtilmiştir (Ferro ve ark., 2003).

Jiuxiang ve Üçem gibi araştırmacılar da farklı aparey kombinasyonları üzerinden Sınıf III elastik uyguladıkları hastalarda overjet ve overbite'ta ideal ilişkiyi sağlamışlar,

yumuşak doku profilinde önemli değişiklikler elde etmişlerdir. Fakat ortopedik etkilerin sınırlı olduğunu bildirmişlerdir (Jiuxiang ve ark., 1985; Üçem ve ark., 2004).

4.7.3. Çenelik

Ortopedik çenelik, büyümekte olan bireylerde sagital yönde aşırı büyüme gösteren mandibulanın büyüme ve gelişimini durdurmak için sıkça tercih edilmektedir (Graber, 1977).

Çenelik tiplerini genel olarak oksipital ve vertikal olmak üzere 2 gruba ayırmak mümkündür. Oksipital çenelik hafif veya orta şiddette mandibular prognatizmle beraber alt yüz yüksekliği azalmış vakalarda tercih edilirken, vertikal çenelik ise hafif veya orta şiddette Sınıf III maloklüzyonlu, ön açık kapanış eğilimi olan, ön yüz yüksekliğinde artış gözlenen vakalarda kullanılır (Sakamoto ve ark., 1984; Deguchi ve ark., 2002)

Çenelik tedavisinin etkileri şu şekildedir;
- Mandibulanın saat yönünde rotasyonu veya distale doğru yer değiştirmesi (Deguchi ve ark., 2002),
- Mandibulanın sagital yönde büyümesinin azaltılması veya durdurulması ve büyümenin vertikale yönlendirilmesi (Sakamoto ve ark., 1984),
- Gonial açıda azalma ve mandibulada yeniden şekillenme (Mitani ve Fukazawa, 1986),
- Maksillanın vertikal yönde büyümesinin durdurulması ve sagital yönde büyümesinin stimüle edilmesi (Deguchi ve ark., 2002).

Birçok çalışma, çenelik tedavisinde tek taraflı 300-500 gr. ortopedik kuvvet uygulanmasını önermektedir (Sakamoto ve ark., 1984). Fakat bazı araştırmacılar, tedavinin başlangıç aşamasında tek tarafa 150-300 gr. kuvvet uygulanmasını ardından bu kuvvetin 450-700 gr.'a kadar çıkarılabileceğini belirtmişlerdir (Oppenheim, 1944). Apareyin günde ortalama 14 saat kullanılması önerilmektedir. Ön çapraz kapanışın düzeltilmesinin ardından retansiyon amaçlı sadece gece kullanım önerilmektedir (Nanda ve Hickory, 1984).

Litaretürde birçok çalışma çenelik tedavisine erken yaşta başlanıldığı takdirde kalıcı iskeletsel etkiler sağlanabildiğini savunmaktadır.

Graber, 5 ve 8 yaş aralığındaki 35 Sınıf III maloklüzyonlu bireyi çenelik ile 3 sene tedavi etmiş ve sonucun erken karma dentisyon döneminde mandibular prognatizm görülen bireylerde oldukça etkili olduğunu bildirmiştir (Graber, 1977).

Vego, çenelik uygulamasının SNB açısı, mandibular düzlem açısı ve gonial açıda azalma, arka yüz yüksekliğinde artma ile beraber iskeletsel Sınıf III maloklüzyonun tedavisinde etkin olduğunu bildirmiştir. Ek olarak tedaviye erken yaşta başlamanın başarı şansını arttırdığını bildirmiştir (Vego, 1976).

Deguchi ve McNamara, ortalama yaşları 9 olan çenelik ile tedavi edilmiş Sınıf III maloklüzyonlu hastaların lateral sefalometrik filmlerini kontrol grubu ile karşılaştırmışlardır. Tedavi grubunda mandibulanın efektif uzunluğundaki artışın kontrol grubuna göre daha az olduğu gözlemlenmiştir (Deguchi ve McNamara, 1999).

Çenelik tedavisi sonrası geç mandibular büyümeye bağlı nüksün yaygın olduğunu bildiren çalışmalar da vardır.

Sakamato ve Iwase, çenelik tedavisi sonrası mandibulanın büyümesinin geçici olarak azaldığını fakat ortopedik kuvvet kesildikten sonra tekrar büyüme meydana geldiğini, bu sebeple tedavi stabilitesinin az olduğunu bildirmişlerdir (Sakamoto ve ark., 1984).

1990 yılında Sugawara ve arkadaşlarının, 2002 yılında Mitani'nin yayınladıkları çalışmalarda, çenelik tedavisinin kısa ve uzun dönem etkileri incelemiş, apareyin uzun dönem etkilerinin zayıf olduğunu, apareyin bırakılmasının ardından orijinal büyüme şekline geri dönüş olduğunu bildirmişlerdir (Sugawara ve ark., 1990; Mitani, 2002).

4.7.4. Yüz maskesi

Maksillanın anterior traksiyonu, ilk defa 1866 yılında Norman W. Kingsley tarafından hedeflenmiştir (Asbell ve Hill, 1990). 1944 yılında Oppenheim, ortodontik yöntemlerle mandibulayı geriye götürmenin imkansız olduğunu, mandibular prognatizmin maksillayı anteriora alarak dengelenebileceğini belirtmiştir (Oppenheim, 1944). 1960 yılında Hickham, ‘‘reverse headgear” olarak isimlendirdiği, çene ve oksipital kemikten destek alan bir aparey geliştirmiştir (Hicham, 1991). 1971 yılında Delaire, maksillanın protraksiyonu için ekstraoral ankraj bölgesi olarak çene ve alnı kullanan yüz maskesini tasarlamıştır (Delaire, 1971). Nanda'nın modifiye ettiği yüz maskesinde alın parçası bulunmamaktadır, ankraj yalnızca çene ucundan

sağlanmaktadır. Çene ucu parçasından yukarı doğru uzanan iki adet rijit bar ve ağız içine giren yüz arkının arasına asılan elastikler ile kuvvet uygulanmaktadır. Yüz arkı üzerinden açılandırma yapılarak kuvvetin yönü değiştirilip palatal düzleme istenilen yönde rotasyonlar oluşturulmaya çalışılmaktadır (Nanda, 1980). Petit, Delaire tipi yüz maskesini modifiye etmiştir; alından destek alan kısım, mental bölgeden destek alan çenelik kısmı ve prelabial ark olarak 3 parçadan oluşan bir maske dizayn etmiştir. Uygulanan kuvvet miktarının arttırılmasını ve toplam tedavi süresini azaltmayı önermiştir (Petit, 1982). Grummons, çene ucundan ankraj alan yüz maskesi dizaynlarının temporomandibular eklem üzerinde zararlı etkiler oluşturabileceğini belirterek, alın ve suborbital bölgeden ankraj alan bir yüz maskesi dizayn etmiştir (Grummons, 1994). Tübinger tipi yüz maskesinde, alındaki ankraj bölgesinden başlayan iki çelik bar burunun her iki tarafından aşağı inerek maskenin çenelik kısmında birleşir (Merwin ve ark., 1997). Alcan ve arkadaşlarının modifiye ettikleri yüz maskesi tipinde ankraj sadece alından alınmaktadır. Ağız içinde bir yüz arkı bulunur ve uzun dış kolları madibulanın angulus bölgesi hizasından yukarı doğru bükülerek alın parçası üzerinden elastikler uygulanır. Bu dizaynın amacı, retrognatik maksilla protrüze edilirken ortognatik mandibulaya müdahale etmemektir (Alcan ve ark., 2000).

Yüz maskesi uygulamasında maksillaya kuvvet uygulayabilmek için intraoral ankraj aygıtları gereklidir. Bu aygıtlar sayesinde üst çene rijit olarak tek parça halinde öne hareket eder ve maksillanın anterior bölgesinde oluşabilecek daralma engellenir (Orton ve ark., 1992). Literatürde yıllar içerisinde yüz maskesi uygulaması sırasında ağız içi ankraj ünitesi olarak birçok farklı aygıt kullanılmıştır; sabit mekanikler (Conte ve ark., 1997), hareketli plaklar (Orton ve ark., 1992), nance apareyi (Itoh ve ark., 1985), labiolingual arklar (Takada ve ark., 1993) ve farklı tipte genişletme apareyleri (dişlerin oklüzal yüzeylerini de kaplayan akrilikten yapıştırılarak uygulanan hızlı üst çene genişletmesi apareyi, molar ve premolar dişlere bant uygulanarak yapılan Haas ya da Hyrax tipi hızlı genişletme apareyleri gibi) (Yüksel ve ark., 2001) kullanılmıştır.

Genelllikle protokol olarak yüz maskesi uygulaması ile birlikte üst çenede genişletme de yapılmaktadır. Hızlı maksiller genişletmenin asıl amacı maksillanın transvers yöndeki yetersizliğini çözümlemektir. Maksilla frontal, nazal, lakrimal, etmoid, palatin, vomer, zigoma, sfenoid ve diğer maksiller yarı olmak üzere 9 kemikle eklem

yapmaktadır. Hızlı maksiller genişletmenin sadece midpalatal süturu etkilemekle kalmayıp, maksillanın eklem yaptığı diğer kemiklerde de sütural yapıları etkilediği belirtilmiştir (Haas, 1965). Bu sebeple sirkummaksiller süturlardaki hücresel aktiviteyi artırarak maksillanın anterior hareketini kolaylaştırmak amacıyla yüz maskesi uygulamasından önce hızlı maksiller genişletme yapılması önerilmiştir (Kapust ve ark., 1998; Ngan ve ark., 1998; Saadia ve Torres, 2000). Ayrıca yüz maskesi uygulamasının ardından maksillanın ön bölgesinde daralma olduğu bildirilmiştir. Bu sebeple üst çenede genişletme yaparak bu yan etkinin de giderilmesi amaçlanır (Tanne ve ark., 1989).

Nanda, hızlı maksiller genişletmenin maksillanın eklem yaptığı süturlara etki ederek, maksillanın anteriora hareketini kolaylaştıracağını bildirmiştir (Nanda, 1980). McNamara ve Brudon, yüz maskesi tedavisi sırasında, hızlı maksiller genişletme ile sirkummaksiller süturlardaki direncin ortadan kalkmasıyla maksiller öne hareketin daha kolay olacağını belirtmişlerdir (McNamara ve Brudon, 1993). Ngan, hızlı maksiller genişletme ile birlikte maksiller protraksiyon uygulamasının, maksillanın anterior hareketinde artışa neden olacağını bildirmiştir (Ngan ve ark., 1997). Westwood ve arkadaşları, 2003 yılında hızlı maksiller genişletmenin sirkummaksiller süturlardaki rijiditeyi kırdığını ve yüz maskesi tedavisinin protraksiyon etkisini artırdığını bildirmişlerdir (Westwood ve ark., 2003). Literatürde, hızlı maksiller genişletmenin maksiller protraksiyonun verimini artırmadığını söyleyen çalışmalar da mevcuttur (Vaughn ve ark., 2005; Tortop ve ark., 2007).Maksiller genişletme gerekmeyen vakalarda çeneler arası transvers yönde bir uyumsuzluğa sebep olmamak ama sirkummaksiller süturlardaki direnci de kırmak amacıyla Alt-RAMEC (alternate rapid maxillary expansions and constrictions/ alternatif hızlı maksiller genişletme ve daraltma) protokolü geliştirilmiştir. Alt-RAMEC protokolü, 7-9 hafta süren, genişletmeyle başlayan, genişletme veya daraltma ile biten bir protokoldür. Ardarda uygulanan birer haftalık genişletme ve kontraksiyon sürecinde vidanın aktivasyonu günde 4 turdur (2 sabah, 2 akşam) (Liou ve Tsai, 2005). Liou 2005 yılında yayınladığı çalışmada, protokolün genişletme ile bitirilmesinin maksiller protraksiyonu arttıracağını bildirmiştir (Liou, 2005). Ayrıca Liou ve Tsai, hızlı maksiller genişletme sonrası ve Alt-RAMEC sonrası uygulanan maksiller protraksiyon uygulaması arasında fark olup olmadığını incelemişlerdir. Protraksiyon miktarını Alt-RAMEC grubunda

5,8 mm, hızlı maksiller genişletme grubunda 2,6 mm olarak bildirmişlerdir. 2 yıllık takip sonrası Alt-RAMEC grubunun protraksiyon miktarının stabil olduğunu bildirmişlerdir (Liou ve Tsai, 2005).

Yüz maskesi uygulaması sırasında kuvvetin uygulanma noktası ve yönü üst çenenin hareket şeklini etkilemektedir. Literatür incelendiğinde kuvvetin uygulama yönü genelde oklüzal düzlemle 15°- 45° derece arası açı oluşturacak şekilde uygulanmıştır (Itoh ve ark., 1985; Wisth ve ark., 1987; Baccetti ve ark., 2000). Maksillada gerçekleşen hareketin translasyon olabilmesi için Itoh kuvvet uygulama yönünün 20°, Tanne ise 30° olması gerektiğini bildirmiştir (Itoh ve ark., 1985; Tanne ve ark., 1989). Kuvvet uygulama noktası olarak da vakadan vakaya değişmekle beraber genelde istenen üst çenenin saat yönünün tersine rotasyon hareketi yapmadan aşağı ve öne doğru translasyon hareketi yapmasıdır. Bunun gerçekleşmesi için kuvvetin uygulandığı noktanın olabildiğince anteriorda olması önerilmektedir (Ishii ve ark., 1987; Hicham, 1991; Tanne ve Sakuda, 1991). Orta yüzün direnç merkezi anteroposterior yönde 1. ve 2. premolar köklerinin apeksleri arasında, vertikal yönde orbitanın tabanı ile 1. molar kökünün apeksi arasındadır (Miki, 1979). Bu bölgeden uygulanan kuvvet ile direnç merkezine ulaşılabilir ve translasyan hareketi gerçekleşebilir.

Literatürde yüz maskesi uygulamaları için 200 gr ile 2000 gr arası değişen farklı kuvvet miktarları önerilmiştir (Kambara, 1977; Nanda, 1980; Itoh ve ark., 1985; Wisth ve ark., 1987). Hickham tek taraflı 600-800 gr., Kim ve arkadaşları 500-1500 gr. civarında kuvvet uygulanmasının maksillada ortopedik etki göstereceğini bildirmiştir (Hicham, 1991; Kim ve ark., 1999).

Yüz maskesi tedavisinde asıl amaç dentisyon aracılığıyla maksillanın anterior yönde hareketini sağlamaktır. Ankraj olarak maksiller dentisyon kullanıldığından dental değişiklikler de oluşması da kaçınılmazdır. Sonuç olarak yüz maskesi ile oluşan değişimler genel olarak şu şekilde özetlenebilir (Baccetti ve ark., 1998; Gallagher ve ark., 1998; Arman ve ark., 2006);

- Maksillanın protraksiyonu ve saat yönünün tersine rotasyonu,
- Maksiller dentisyonda meziyalizasyon ve bunun sonucunda üst keserlerin protrüzyonu,

- Mandibulada çenelik etkisi sebebiyle saat yönünde rotasyon,
- Mandibulanın büyümesinin aşağı ve geriye yönlendirilmesi sonucunda alt yüz yüksekliğinde artış,
- Önceden ön çapraz kapanışa sahip bireylerde çapraz kapanışın düzelmesi ve alt kesicilerin linguale devrilmesi,
- Üst dudakta belirginleşme ve yumuşak doku konveksitesinin artması.

4.7.5. İskeletsel ankraj

Literatür incelendiğinde iskeletsel ankraj ile düzeltim sağlamak ilk olarak 1985 yılında, Kokich ve arkadaşlarının yayınladıkları vaka raporunda bildirilmiştir (Kokich ve ark., 1985).

Singer ve arkadaşları ise, tek taraflı dudak damak yarığı ve maksiller geriliğe sahip 12 yaşındaki Sınıf III hastanın zigoma bölgesine yerleştirilmiş dental implantlar ile yüz maskesi uygulamışlardır. Tedavi sonrası yüz estetiğinde iyileşme olduğunu belirtmişler, ayrıca yüz maskesi uygulamasının dental yan etkilerinin oluşmadığını bildirmişlerdir (Singer ve ark., 2000).

Ding ve arkadaşları, 11-14 yaş arası 8 bireyin maksiller lateral ve kanin dişleri arasına iki taraflı miniplaklar yerleştirmişler ve hastalara yüz maskesi uygulanmasının ardırdan etkili bir maksiller protraksiyon sağlandığını belirtmişlerdir (Ding ve ark., 2007).

Kırcelli ve Pektaş, 6 hastaya maksillanın lateral nazal duvarlarına yerleştirilen titanyum miniplaklardan yüz maskesi uygulamışlardır. Yalnızca maksillada değil, infraorbital bölgede de öne hareket elde etmişlerdir (Kircelli ve Pektas, 2008).

Şar ve arkadaşları ise, 15'er hastalık 3 farklı gruptan oluşan toplam 45 hastalık bir çalışma grubu oluşturmuşlardır. Birinci grup lateral nazal duvarlara yerleştirilmiş miniplaklardan yüz maskesi, ikinci grup konvansiyonel yüz maskesi tedavisi görmüştür. Üçüncü gruba herhangi bir tedavi uygulanmamıştır. Birinci ve ikinci grup hastalarda hızlı maksiller genişletme sonrası toplam 800 gr. kuvvet ile beraber yüz maskesi uygulaması yapılmıştır. Konvansiyonel yüz maskesinin uygulandığı grupta maksillada 1,83 mm anterior hareketle birlikte maksillada saat yönünün tersine rotasyon gözlenmiş, miniplaklar ile birlikte yüz maskesi uygulanan grupta maksillada

2,3 mm anterior hareket gözlenmiş fakat saat yönünün tersine rotasyon gözlenmemiştir. Ayrıca miniplak uygulanan grupta üst keser dişlerin proklinasyonu ve meziyal hareketi gibi dental yan etkiler elimine edilmiştir. Miniplak kullanımı ile dentoalveolar etkilerin minimum olduğu bildirilmiştir (Şar ve ark., 2011).

Liang ve arkadaşları 20 hastada kişiye özel tasarlanmış miniplakları maksillanın anterioruna yerleştirmişler ve yüz maskesi uygulamışlardır. 21 hastaya diş destekli hyrax apareyinden yüz maskesi uygulaması yapmışlar ve bu 2 grubun tedavi sonuçlarını 3 boyutlu olarak değerlendirmişlerdir. Her iki grupta da SNA ve ANB açılarında belirgin artma gözlemlendiğini belirtmişler özellikle mandibular düzlem açısında miniplak destekli grupta 0.09°'lik bir değişim gözlemlediklerini belirtmişlerdir (Liang ve ark., 2021).

Nienkemper ve arkadaşları, yaş ortalamaları 9,5 olan 16 bireyi hibrit hyrax-yüz maskesi kombinasyonu ile tedavi etmişler, tedavi başında ve tedavi bitiminde aldıkları sefalometrik röntgenlerde değişimi incelemişlerdir. SNA açısı ve Wits's değeri gibi sagital değerlerde anlamlı farklılılar bulduklarını, vertikal değerlerde ise anlamlı değişiklikler olmadığını belirtmişledir (Nienkemper ve ark., 2013). Ayrıca başka bir çalışmada, SNA açısı ve N⊥A uzunluğunda kontrol grubu ile karşılaştırıldığında anlamlı derece bir artış olduğunu bildirmişlerdir. Vertikal değerler açısından Co-Go-Me açısı hariç bir farklılık olmadığını, Co-Go-Me açısında azalma olduğunu bildirmişlerdir ve hibrit-hyrax yüz maskesi kombinasyonunun Sınıf III maloklüzyonon ortopedik tedavisi için efektif bir tedavi yaklaşımı olduğunu belirtmişlerdir (Nienkemper ve ark., 2015).

Ngan ve arkadaşları, dişlerden destek alan bantlı hyrax-yüz maskesi ile tedavi edilmiş 20 hasta ve hibrit hyrax-yüz maskesi kombinasyonu ile tedavi edilmiş 20 hastanın tedavi sonuçlarını karşılaştırmışlardır. Dişlerden destek alan bantlı hyrax-yüz maskesi grubunda maksillanın, diğer gruba göre anlamlı derecede aşağı hareket ettiği ve mandibulanın saat yönünde rotasyonunun diğer gruba göre anlamlı derecede artmış olduğunu bildirmişlerdir (Ngan ve ark., 2015).

Maino ve arkadaşları, hibrit-hyrax apareyi ile Alt-RAMEC protokolü sonrası yüz maskesi ile tedavi ettikleri, ortalama yaşı 11,5 olan 28 hastanın tedavi değişimlerini lateral sefalometrik röntgenler üzerinden incelemişler ve minimum dental yan etkilerle

birlikte belirgin bir maksiller protraksiyon elde ettiklerini bildirmişlerdir (Maino ve ark., 2018).

De Clerck ve arkadaşları, yüz maskesi kullanımının hasta kooperasyonuna bağlı olmasından dolayı zaman zaman iyi bir tedavi sonucu elde edilemediği için, bu durumu elimine etmek amacıyla maksillada infrazigomatik kret bölgesine çift taraflı 2 adet miniplak, alt çenede ise dişlenme duruma göre alt lateral ve kanin veya alt kanin ve 1. premolar dişler arasına yerleştirilen miniplaklar üzerinde Sınıf III elastikler uygulamışlardır. Bu protokole göre miniplakların uygulanmasını takiben 3. haftada tek taraflı 100 gr. kuvvet uygulamasına başlanmış, negatif overjet elimine edildikten sonra ise uygulanan kuvvet tek taraflı 200 gr.'a çıkartılmıştır. 12-16 aylık tedavi sonunda maksiller ilerletme tamamlanmış ve elastikler sadece gece kullanılmıştır. Tedavi bitiminde sadece bir hastada mandibulada saat yönünde rotasyon izlenmiş, 3 hastada maksillada saat yönünün tersine rotasyon gözlenmiştir. Dahası, üst keser açılarında bir değişim gözlenmemiş, alt keser açılarında artış gözlenmiştir. Bunu önceden anterior çapraz kapanış sebebiyle alt keserlere teması engellenen dilin artık serbest kalması, alt keserleri etkileyen artan dil baskısı ile açıklamışlardır (De Clerck ve ark., 2009).

Heymann ve arkadaşları, 6 hastaya *infrazigomatik buttress*'den alt kanin ve lateral arasına yerleştirilmiş miniplaklara Sınıf III elastik kullandırmışlar ve üst çenede ortalama 2,8 mm öne hareket elde ettiklerini bildirmişlerdir. Alt keser açılarında ise artış olduğunu bildirmişlerdir (Heymann ve ark., 2010).

De Clerck ve arkadaşlarının, 2009 yılında yayınladıkları protokolü uyguladıkları diğer çalışmalarında protokolü *Bone-Anchored Maxillary Protraction* (BAMP) protokolü olarak isimlendirmişlerdir. Bu protokol ile tedavi edilen hastaları, tedavi görmemiş Sınıf III kontrol grubuyla karşılaştırmışlardır. Tedavi görmüş grupta kontrol grubuna göre A noktası ve incelenen yumuşak dokuların 4 mm, Ptm noktasının 2 mm daha fazla anterior hareket gösterdiği, B noktası ile Pogonion noktasında 2 mm daha az büyüme olduğu bildirilmiştir. Maksillanın saat yönünün tersine rotasyonunu takiben oluşan yüz yüksekliğinde artış gözlenmemiş, tersine Co-Go-Me açısında kontrol grubu ile karşılaştırıldığında 4.1°'lik azalma gözlenmiştir (De Clerck ve ark., 2010).

Nguyen ve arkadaşları, BAMP protokolü uyguladıkları 25 hastayı üç boyutlu olarak değerlendirmişler ve 1 yıllık tedavi sonunda maksilla ve zigomalarda 3,7 mm anterior hareket elde ettiklerini bildirmişlerdir (Nguyen ve ark., 2011).

Wilmes ve arkadaşları, ortalama yaşları 10,6 olan 4 kız, 3 erkek bireyi hibrit hyrax-mentonplak kombinasyonu ile tedavi etmiş ve sonuçlarını yayınlamışlardır. Üst çeneye 2 mm çapında, 9 mm uzunluğundaki 2 adet mini vida ile hibrit hyrax apareyi, alt çeneye mentonplağı yerleştirmişlerdir. 1 haftalık hızlı maksiller genişletmenin ardından hibrit-hyrax apareyinden mentonplağına Sınıf III intermaksiller elastikler uygulamışlardır. Tedavi sonunda bireylerin oklüzyonlarında ve profil görünümlerinde belirgin değişiklikler gözlemişlerdir. Araştırmacılar, bu metodun diğer tedavi yaklaşımlarına göre, daha verimli maksiller ilerletme için hızlı maksiller genişletmeye imkan vermesi, kuvvetin ağız içi parçalar üzerinden direkt olarak iskelete etki etmesi, herhangi bir ağız dışı parçanın bulunmaması, mentonplaklarının alt daimi kanin dişlerin sürmesi beklemeye gerek kalmaksızın erken yaşlarda da yerleştirilmesine imkan tanıması, çoklu miniplak uygulanmasına göre daha az invaziv olması gibi avantajlarının olduğunu bildirmişlerdir (Wilmes ve ark., 2011).Katyal ve arkadaşları, ortalama yaşları 10,5 olan 7 erkek ve 7 kız bireye hibrit hyrax-mentonplağı kombinasyonu uygulamışlardır. Tedavi sonunda Witts, SNA ve ANB değerlerinde belirgin artış olduğunu bildirmişlerdir. Palatal düzlemde ise kafa kaidesine göre anteriora doğru 0,8º eğim gözlediklerini bildirmişlerdir (Katyal ve ark., 2016).Willman ve arkadaşları, 17 hibrit hyrax-yüz maskesi, 17 hibrit hyrax-mentonplağı tedavisi uygulanmış toplam 34 hastanın tedavi öncesi ve sonrası sefalometrik ölçümlerini incelemişlerdir. Yüz maskesi grubunda vertikal değişiklikler olduğu bildirilmiş ve bunu mandibulanın saat yönünde rotasyonu ile açıklamışlardır. Mentonplağı uygulanmış grupta ise B noktasının stabil kaldığı gözlenmiş dolayısıyla hibrit hyrax-mentonplağı kombinasyonunun artmış dik yön büyümesine sahip hastalarda bir tedavi seçeneği olabileceğini belirtmişlerdir (Willmann ve ark., 2018).

Ağlarcı ve arkadaşları, üst çenede iskeletsel ankraj olarak çift taraflı daimi premolar ve molar dişler arasına minivida uygulaması yapmışlardır. Mandibulada simfizin anterioruna uygulanan miniplak uygulamışlar ve üst çenedeki minividalardan alt çenedeki miniplaklara intermaksiller elastik uygulaması yapmışlardır. Bu grup yüz

maskesi tedavisi görmüş grupla karşılaştırıldığında, iskeletsel ankraj uygulamasının mandibulanın pozisyonunu yüz maskesine göre daha az etkilediğini ve yüz maskesinin istenmeyen dentoalveolar etkilerinin iskeletsel ankraj ile azaltılabileceğini belirtmişlerdir (Ağlarcı ve ark., 2016).

Miranda ve arkadaşları 2020 yılında *Miniscrew-Anchored Maxillary Protraction* (MAMP) protokolü olarak adlandırdıkları bir yöntemi tanıtmışlardır. Protokolde üst çenede hibrit hyrax, alt çenede daimi kanin ve premolarlar arasına uygulanmış 2 minivida bulunmaktadır ve bunlar üzerinden intermaksiller Sınıf III elastik uygulaması yapılmaktadır. MAMP yöntemi ile tedavi edilmiş 10 ve 11 yaşında 2 erkek hastanın tedavi öncesi ve sonrası sefalometrik değerleri incelendiğinde iskeletsel ve dental değerlerde anlamlı değişiklikler bulunmuştur (Miranda ve ark., 2020).

Miranda ve arkadaşlarının 2021 yılında yayınladıkları bir başka çalışmada ise MAMP protokolü uygulanmış 20 hasta ile konvansiyonel hyrax-minivida uygulanmış 15 hastanın tedavi sonuçları karşılaştırılmıştır. SNA açısı ve CoA uzunluğunun, hibrit hyrax grubunda konvansiyonel hyrax grubuna göre daha büyük bir artış gösterdiği bildirilmiştir. Her iki grupta da iskeletsel etkilerin benzer olduğu, fakat daimi 1. molar dişlerin meziyal hareketinin hibrit hyrax grubunda konvansiyonel hyrax'a göre daha kontrollü olacağı belirtilmiştir (Miranda ve ark., 2021).

4.8. Konik Işınlı Bilgisayarlı Tomografi

Diş hekimliği alanında Dental Volumetrik Tomografi (DVT) olarak da bilinen ve 1990'lı yılların sonlarında tanıtılmış olan Konik Işınlı Bilgisayarlı Tomografi'nin (KIBT), tarama işlemini tek turda tamamlaması sebebiyle belirgin şekilde azalmış radyasyon dozu, hızlı tarama, 3 boyutlu görüntü vermesi ve datanın farklı yazılımlarla diş hekimliğinin birçok farklı alanında tanı ve tedavi aşamalarında kullanılabilmesi gibi avantajları sebebiyle kullanımı yaygınlaşmıştır (Palomo ve ark., 2008; El ve Palomo, 2010).

Fakat, hastanın hareket etmesi halinde görüntüde distorsiyon oluşması, konvansiyonel radyograflara göre pahalı olması gibi dezavantajları da bulunmaktadır (Karatas ve Toy, 2014).

Üç boyutlu görüntüleme ile klinisyenler, ortodonti alanında teşhis, tedavi planlaması, tedavi takibi ve olası komplikasyonların sebeplerinin teşhisi gibi pek çok avantaj elde edebilmektedir. KIBT'nin kullanıldığı durumlar;

- Dudak damak yarığı vb. kraniyofasiyal anomali varlığı,
- Ortodontik ankraj ve tedavi amaçlı dental implantların, vidaların, minividaların yerleştirilmesi,
- Gömülü diş konumlarının değerlendirilmesi,
- Kök rezorpsiyonu görülmüş dişlerin değerlendirilmesi,
- Temporomandibular eklem ve çevresi dokuların anatomisinin değerlendirilmesi,
- Hızlı üst çene genişletilmesinin değerlendirilmesi,
- Üç boyutlu sefalometrik ölçümler,
- Hava yolu değerlendirilmesi,
- Ortognatik cerrahi planlaması ve büyüme değerlendirilmesi,
- İskeletsel asimetrilerin değerlendirilmesi şeklinde özetlenebilir (Nervina, 2012).

Üç boyutlu görüntüleme tekniklerinin donanım ve yazılımındaki gelişmeler, ortodontistlerin kraniyofasiyal yapılar ve bunlarla ilişkili algısını gün geçtikçe değiştirmektedir. KIBT, çeşitli kraniyofasiyal yapıların birincil rekonstrüksiyonlarına (sagital, koronal ve paraaksiyel kesitler) ve ikincil rekonstrüksiyonlarına (3 boyutlu rekonstrüksiyonlar ve maksimum yoğunluk projeksiyonları) izin veren nispeten yeni bir tekniktir. Geleneksel sefalometrik radyografilerle karşılaştırıldığında, KIBT görüntüleri anatomik olarak doğrudur (1:1 boyutunda) (Mah ve Hatcher, 2004).

5. BİREYLER VE YÖNTEM

5.1. Bireylerin Seçilmesi

Marmara Üniversitesi, Diş Hekimliği Fakültesi, Ortodonti Anabilim Dalı arşivinde 2018 ve 2022 yılları arasında tedavi edilmiş maksiller retrognatiye sahip iskeletsel Sınıf III maloklüzyonlu hastalar taranmıştır. Hasta dosyaları incelenmiş hibrit hyrax-mentonplağı kombinasyonu ile tedavi edilmiş, artmış vertikal yüz yüksekliği değerlerine sahip, tedavi öncesi ve sonrası KIBT kayıtları olan 1 erkek 5 kız hasta tez çalışma grubuna dahil edilmiştir. Oluşturulan grubun yaşları 10,29 yıl ile 12,95 yıl arasında değişmekte olup grubun yaş ortalaması 11,9 yıldır (Tablo 1).

Tablo 1: Tez grubuna dahil edilmiş hastaların yaş ortalamaları

	Min	Mak	Ort	SS
6 birey	10,29	12,95	11,9	0,9

ORT (ortalama), SS (standart sapma), Min (minimum), Mak (maksimum)

Tez çalışma grubu oluşturulurken aşağıda belirtilen dahil edilme kriterleri dikkate alınmıştır:

- 10-13 yaş aralığında olması,
- Kraniyofasiyal deformite, büyüme bozukluğu ya da hormonal bir bozukluğa sahip olmaması,
- Başlangıç sefalometrik analiz incelemelerinde GoMe-Sn açısı >39°, FMA açısı >25° olması,
- Maksiller retrognatiye bağlı iskeletsel Sınıf III maloklüzyonu bulunması (SNA<78°, N⊥A< 0 mm, Witt's değeri< -5mm ve ANB<0 değerlerinin bir ya da birkaçının bir arada bulunması),
- Tedavi boyunca iyi kooperasyon göstermiş olması,
- Dosyaların, rutin kayıtların ve KIBT verilerinin eksiksiz ve tam olması.

5.2. Tedavi Protokolü

Dosyalardan edinilen bilgiye göre tüm hastaların hibrit hyraxları kliniğimizdeki rutin uygulama şekliyle yapılmıştır. Vidalar KIBT görüntüsü baz alınarak median palatal

süturun sağında ve solunda birer tane olmak üzere, damak kubbesinin derinliğine, keser açılarına ve sürmemiş dişler var ise bulundukları konumlara bağlı olarak 2. ve 3. rugalar arası ya da 3. rugaların arkasında olacak şekilde palatal kemiğe dik şekilde uygulanmıştır (Resim 1).

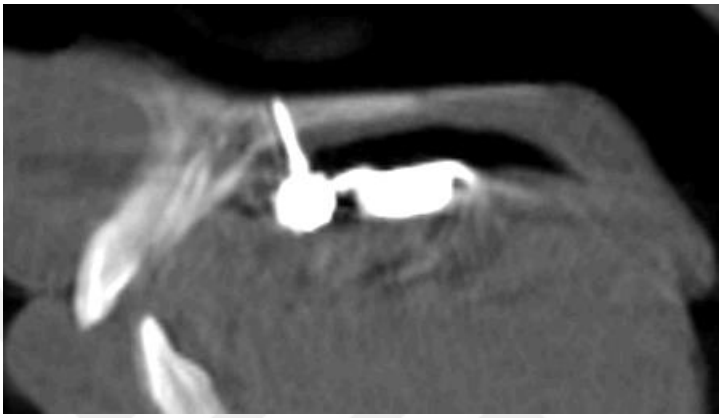

Resim 1: Çalışma grubuna ait bir hastanın bitim KIBT görüntüsünde sagital kesitte palatal vidanın görüntüsü

Tez grubuna dahil edilmiş hastalarda, OrthoEasy® Pal (Forestadent®, Bernhard Foerster GmbH, Pforzheim, Germany) 1,7×8 mm boyutlarında vidalardan destek alan hybrit hyrax apareyleri uygulanmıştır (Resim 2).

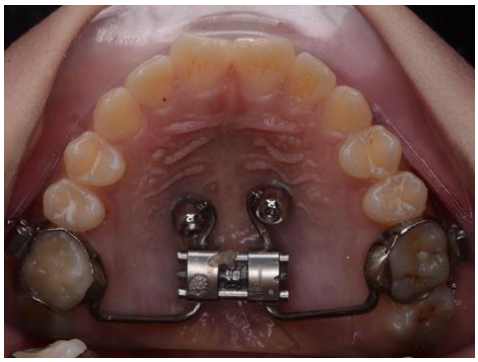

Resim 2: Çalışma grubuna ait bir hastanın arşiv kayıtlarından elde edilmiş bir hibrit-hyrax görüntüsü

Hasta kayıtlarından ve dosyalardan edinilen bilgilere göre tez çalışmasına dahil edilen tüm hastalara, 3 delikli mentonplakları (ANCOR Orthodontics, Ankara, Türkiye) lokal anestezi altında, Marmara Üniversitesi, Diş Hekimliği Fakültesi, Ağız, Diş ve Çene

Cerrahisi Anabilim Dalı'nda, hastaların KIBT görüntüleri üzerinden yerleri belirlenerek aynı cerrah tarafından uygulanmıştır.

Kliniğimizde uygulanan ve tez grubuna dahil edilen hastalarda da aynı şekilde uygulanmış olan rutin hibrit hyrax-mentonplak kombinasyonu ile maksiller protraksiyon protokolü şu şekildedir;

- Hibrit hyrax ve mentonplak uygulanmasının ardından ilk önce hızlı maksiller genişletme uygulanmaktadır. Hastalardan genişletme vidasının günde 2 kez birer tur (1 tur = 0,25 mm) çevrilmesi istenir. Bir hafta sonunda klinik kontrolün ardından gerekirse 1 haftalık ekspansiyon daha eklenebilmektedir. Dosyalardan elde edinilen bilgiye göre teze dahil edilen hastaların hepsinde bir haftalık genişletme yapılmıştır.
- Negatif overjete eşlik eden derin kapanışlı hastalarda, overbite miktarına göre kapanış posterior dişlerin oklüzal yüzlerine eklenen kompozitlerle; daha ciddi kapanış açılması gereken hastalarda ise hareketli apareylerle kapanış açılmaktadır. Pozitif overjet elde edilir edilmez her iki yöntem de ağız ortamından uzaklaştırılır.
- Hızlı maksiller genişletmenin ardından hibrit hyraxın molar tüpünün kancasından mentonplağın kancasına Sınıf III intermaksiller elastik uygulaması yapılmaktadır. Elastikler seçilirken tek taraflı 200-250 gr. olacak şekilde kuvvet-ölçer ile ayarlama yapılır.
- Ortopedik tedavi bitim kararı ağız içi ve profildeki değişime göre verilmektedir. İntraoral olarak dental Sınıf II molar ya da kanin ilişkisine ulaşıldığında, profilde istenilen değişim de sağlandıysa tedavi bitirilir (Resim 3 ve 4).



Resim 3: Arşiv kayıtlarından alınmış aynı hastaya ait tedavi öncesi ve sonrası intraoral foroğraflar



Resim 4: Arşiv kayıtlarından alınmış aynı hastaya ait tedavi öncesi ve sonrası profil fotoğrafları

5.3. Kullanılan Makine ve Yazılımlar

Çalışmamıza dahil edilmiş hastaların KIBT verilerinin elde edildiği makinenin özellikleri şu şekildedir:

- Iluma Imtec Imaging (3M firması),
- Konik ışınlı hüzme teknolojisi ile çalışan X ışını tüpü,
- Fokal spot: 0,3 mm x 0,3 mm,
- X ışını tüpü: 20 KV,
- X ışını akımı: 1-4 mA,
- Dedektör boyutu: 9,5 cm x 24,5 cm,
- 360° rotasyonla tarama,
- Radyasyon miktarı: Maksimum 58 mikro sievert,

- Tarama zamanı maksimum 40 saniye, minimum 7,8 saniye,
- Görüntüleme alanı (field of view): 14,2 x 21,1 cm,
- Voksel boyutu: 0,0936 mm,
- Grey skalası: 14 bit.

Çalışmaya dahil edilen hastaların başlangıç ve tedavi sonuna ait DICOM formatında KIBT görüntüleri, açık yazılım programı olan 3D SLICER versiyon 5.0.2 (www.slicer.org) kullanılarak incelenmiştir (Fedorov ve ark., 2012). Baş pozisyonlarının standardize edilebilmesi için tüm veriler yeniden ölçeklendirilip, yeniden oryante (reoryantasyon) edilmiştir.

5.4. Kayıtların Toplanması

Tüm DICOM verileri sırasıyla aşağıda verilen işlemlere tabi tutulup yeni baş oryantasyonları ortogonal düzlemlere göre düzenlenip kaydedilmiştir:

1. DICOM verisi yüklendikten sonra 'Simple Filters' uzantısı açılmıştır. 'Rescale Intensity Image Filter' seçilerek yeni bir veri oluşturulmuştur (Resim 5.1).

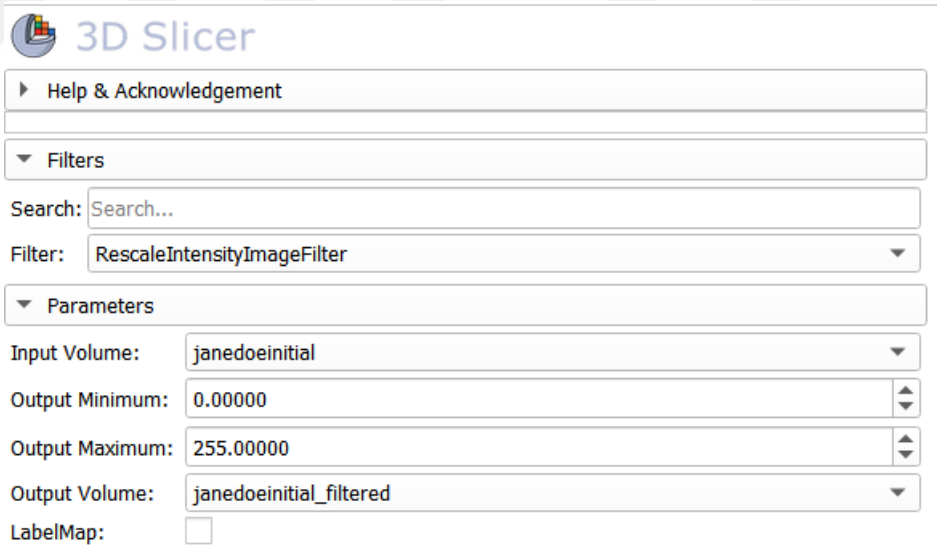

Resim 5.1: 3D Slicer Simple Filters uzantısı

2. ‘Cast Scalar Volume’ uzantısı üzerinden filtrelenmiş veri 8-bit veri formatına dönüştürülmüştür ve bir kopyası oluşturulmuştur (Resim 5.2).

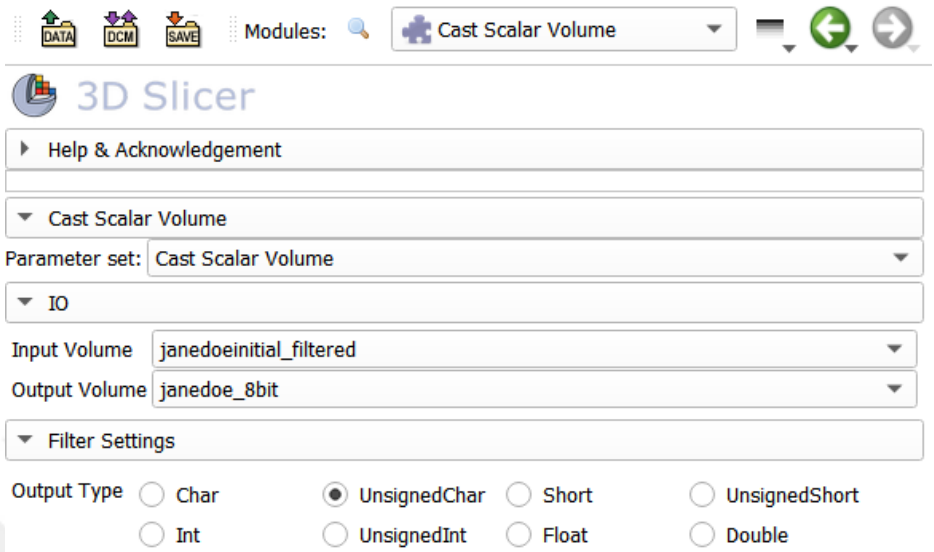

Resim 5.2: 3D Slicer Cast Scalar Volume uzantısı

3. ‘Volume Rendering’ uzantısından oluşturulan 8-bit veri ‘Threshold’ sekmesi aracılığıyla 3 boyutlu hale getirilmiştir (Resim 5.3).

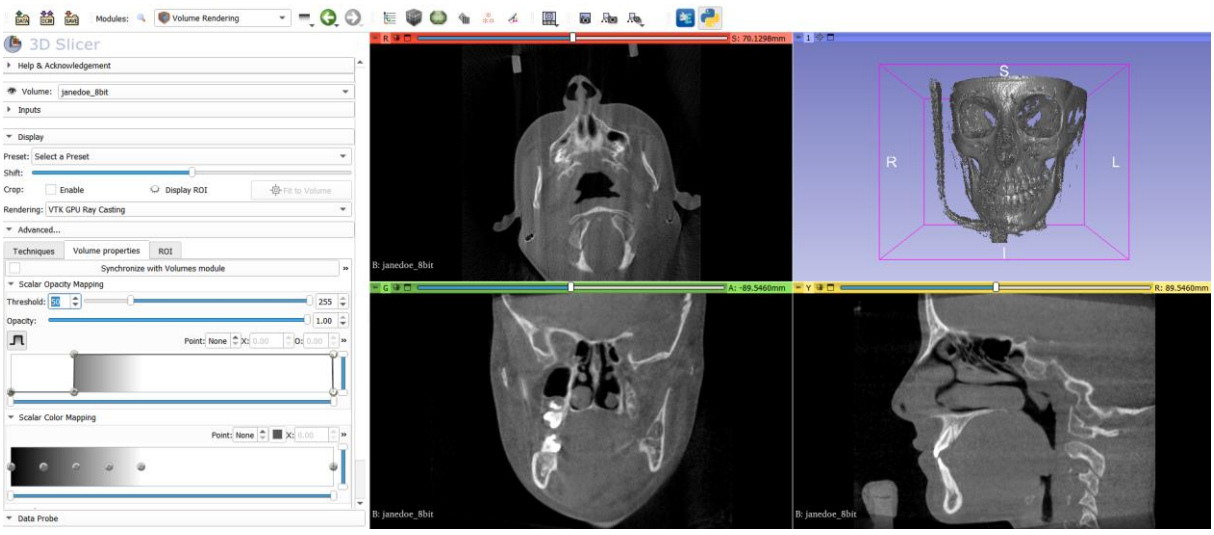

Resim 5.3: 3D Slicer Volume Rendering uzantısı

4. Data sekmesinden oluşturulan 8-bit veriye sağ tıklanarak ‘Create New Transform’ ile transform oluşturulmuştur. Bu sayede yüklenen veri X, Y, Z koordinat sistemine göre tekrar ayarlanabilir hale gelmektedir. 8-bit veriye tekrar sağ tıklanıp oluşturulan 3 boyutlu verinin reoryante edilmesini sağlayan ‘Interaction in 3D view’ ve ‘Edit Transform Properties’ araçları açılarak 3 boyutlu görüntü hareket edilebilir hale getirilmiştir (Resim 5.4).

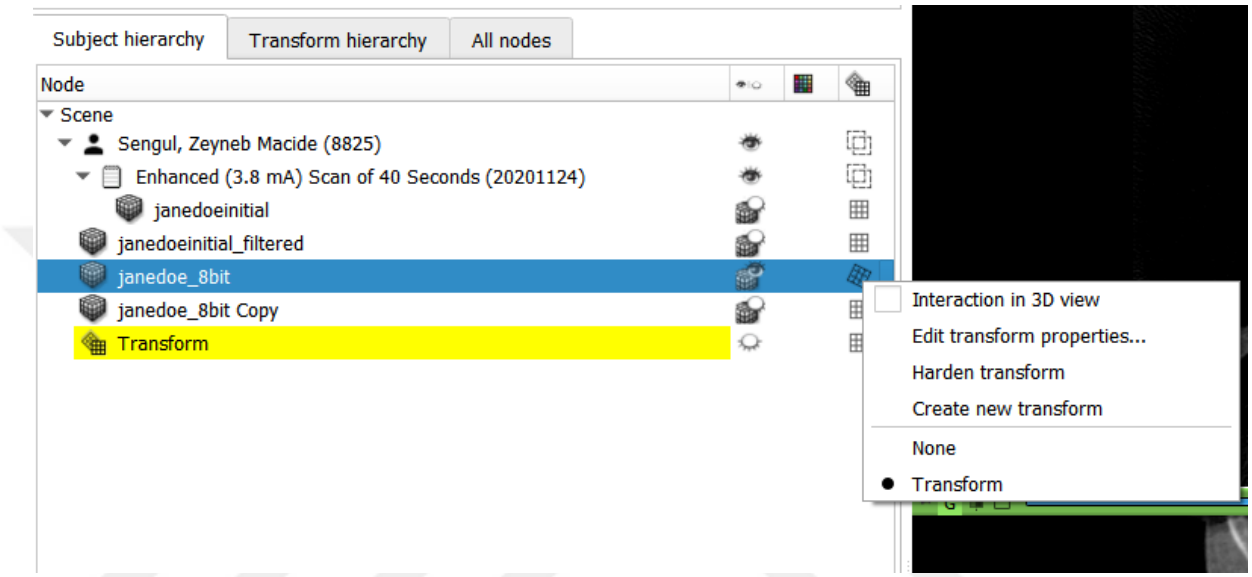

Resim 5.4: Üç boyutlu görüntünün reoryantasyonu için kullanılan araçlar

5. Açılan araçlar ile 3 boyutlu görüntü Frankfurt Horizontal düzlemi, Midsagital düzlem ve Transporyonik düzlem 3D slicerda hali hazırda bulunan koordinat sisteminde sırası ile aksiyel, sagital ve koronal düzlemler ile çakışacak şekilde düzenlenmiştir.

6. Tekrar ‘Volume Rendering’ uzantısı açılmış, ‘Region of Interest’ aracı ile ekranda görünen aksiyel, sagital, koronal kesitler üzerinden çalışmamızda kullanacağımız bölgeler görüntüde kalacak şekilde ayarlanmıştır (Resim 5.5).

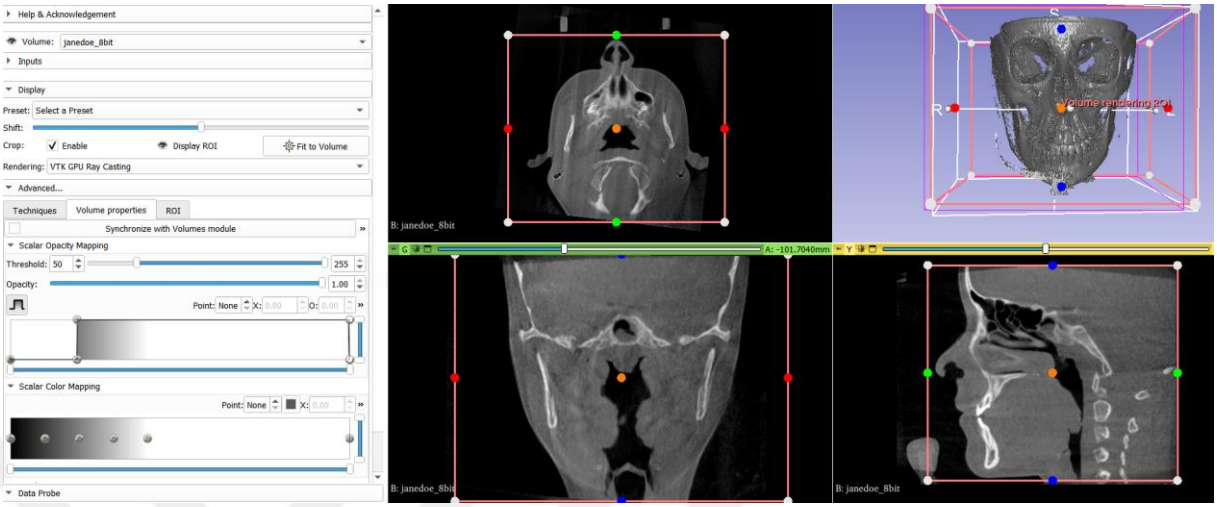

Resim 5.5: 3D Slicer Region of Interest aracı

7. ‘Crop Volume’ uzantısı ile daha önce oluşturulmuş 8-bit verinin kopyası, bir önceki adımda işaretlenmiş ‘Region of Interet’e göre değiştirilmiştir. Böylece daha sonra ‘reslice’ edilecek orijinal veri için bir şablon oluşturulmuştur (Resim 5.6).

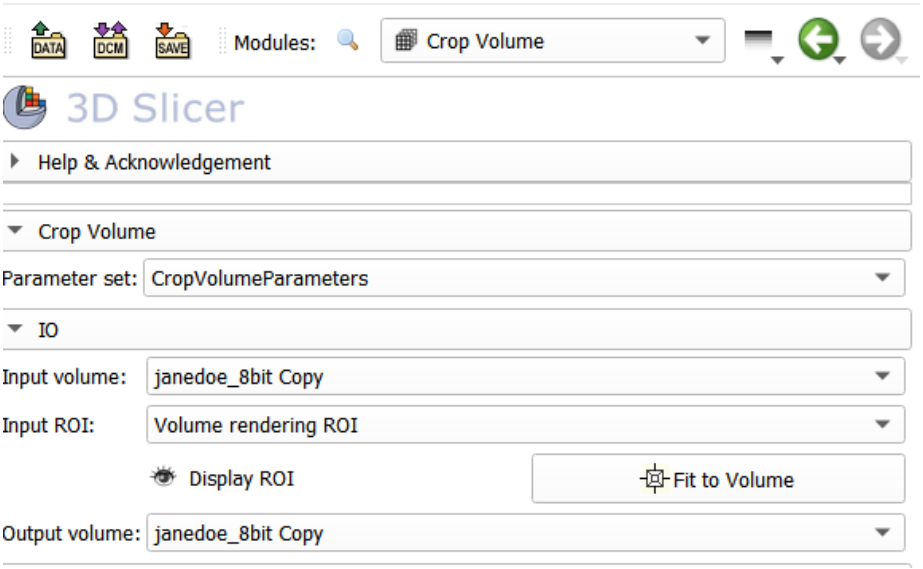

Resim 5.6: 3D Slicer Crop Volume uzantısı

8. ‘Resample Scalar/Vector/DWI Volume’ uzantısı üzerinden orijinal 8-bit veri, şablon olarak oluşturduğumuz 8-bit kopya verisinin içerisine, baş pozisyonu ayarlanmış, reoryante edilmiş ‘transform’ bilgileriyle beraber işlenerek, daha sonra tekrar baş oryantasyonu gerektirmeyecek şekilde, vokseller ortogonal düzlemlerle oryante yeni bir veri oluşturulmuştur. Bu yeni veri ölçümler için kullanılmıştır (Resim 5.7 ve 5.8).

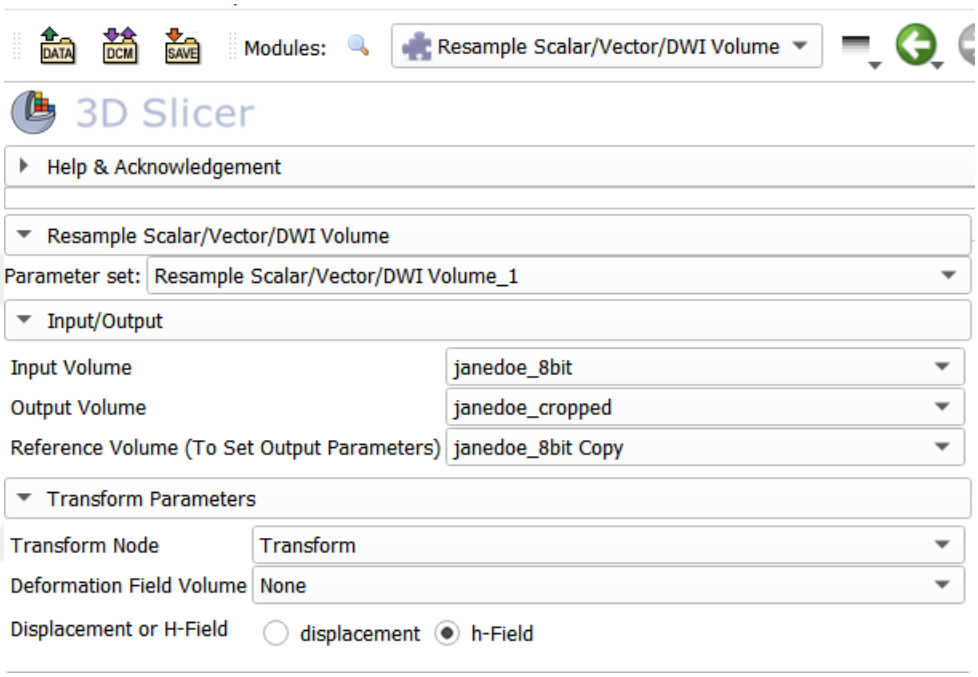

Resim 5.7: 3D Slicer Resample Scalar/Vector/DWI Volume uzantısı

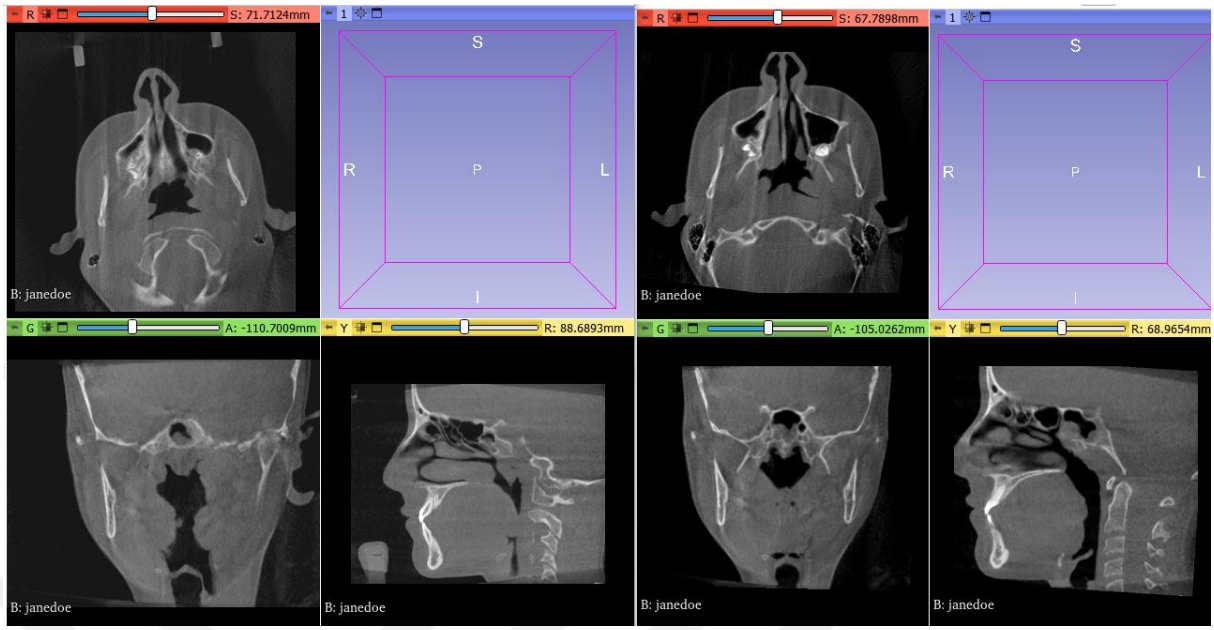

Resim 5.8: Aynı hastanın sağ tarafta orijinal KIBT görüntüsü, sol tarafta ise baş pozisyonu ayarlanmış yeni KIBT görüntüsü

Verilen adımlarla oluşturulan yeni veri her kullanım için açıldığında baş ortogonal düzlemlerle oryante halde açılacak hale gelmiştir.

5.5. Üç Boyutlu Analiz ve Ölçümler

3D Slicer programında ölçüm yaparken oluşturulan açılar *pitch, yaw, roll* olarak 3 boyutlu koordinat sistemi üzerinden hesaplanır. Çalışmamızdaki açı ölçümleri sagital kesitte ortaya çıkan *pitch* açısı ile hesaplanmıştır. Uzunluk ölçümleri belirlenen iki nokta arasındaki mesafenin üç boyutlu uzunluğu, antero-posterior komponenti, supero-inferior komponenti ve sağ-sol komponenti olarak 4 farklı şekilde hesaplanabilmektedir. Tüm noktalar koronal, sagital ve aksiyal kesitlerden ve üç boyutlu model üzerinden kontrol edilerek yerleştirilmiştir. Çalışmamızda kullanılan noktalar, düzlemler, açılar ve ölçümler aşağıda belirtilmiştir. Belirlenen ölçümlerin hepsi aynı araştırmacı tarafından yapılmıştır (GY).

<u>KIBT görüntülerindeki iskeletsel noktalar</u>:

- ANS: Spina nasalis anteriorun en uç kısmı
- PNS: Spina nasalis posteriorun en uç kısmı
- A noktası: ANS ile alveolar kret arasındaki konkavitenin en derin noktası

- B noktası: Mandibular simfiziste alveolar kret ile pogonion arasındaki konkavitenin en derin noktası
- Sağ Orbitale (OrR) : Sağ Orbital rimin en alt noktası
- Sol Orbitale (OrL) : Sol Orbital rimin en alt noktası
- Sağ Porion (PoR) : Sağ dış kulak yolunun (meatus acusticus externus) en üst noktası
- Sol Porion (PoL) : Sol dış kulak yolunun (meatus acusticus externus) en üst noktası
- Menton (Me) : Mandibular simfizisin en alt-ön noktası
- Sağ Gonion (GoR) : Sağ mandibular açıda en alt-arka nokta
- Sol Gonion (GoL) : Sol mandibular açıda en alt-arka nokta
- Nasion (N) : Frontonazal suturda en ön nokta
- Sella (S) : Sella Turcica'nın orta noktası
- Sağ Molar (MoR): Sağ alt ve üst 1. molarların meziyobukkal tüberküllerinin orta noktası
- Sol Molar (MoL): Sol alt ve üst 1. molarların meziyobukkal tüberküllerinin orta noktası
- UIm: 11 numaralı dişin kesici kenarının en meziyal noktası
- UId: 11 numaralı dişin kesici kenarının en distal noktası
- LIm: 41 numaralı dişin kesici kenarının en meziyal noktası
- LId: 41 numaralı dişin kesici kenarının en distal noktası
- Uapex: 11 numaralı dişin apeksi
- Lapex: 41 numaralı dişin apeksi

KIBT görüntülerinde oluşturulan orta noktalar:

- PoR-PoL: Porion noktalarının 3 boyutlu koordinat sistemindeki orta noktası
- OrR-OrL: Orbitale noktalarının 3 boyutlu koordinat sistemindeki orta noktası
- MoR-MoL: Yukarıda belirtilen molar noktalarının 3 boyutlu koordinat sistemindeki orta noktası
- K: Gonion noktalarının 3 boyutlu koordinat sistemindeki orta noktası
- UIm-UId: Yukarıda belirtilen 11 numaralı keser dişe ait noktaların 3 boyutlu koordinat sistemindeki orta noktası

- LIm-LId: Yukarıda belirtilen 41 numaralı keser dişe ait noktaların 3 boyutlu koordinat sistemindeki orta noktası
- UIm-UId-LIm-LId: UIm-UId ve LIm-LId noktalarının noktaların 3 boyutlu koordinat sistemindeki orta noktası

KIBT görüntülerinde ölçülen vertikal değer veren açılar:

- FH-PP: PoR-PoL ve OrR-OrL birleştiren ve ANS-PNS noktalarını birleştiren doğrular arasında kalan pitch açısı
- FH-OP: PoR-PoL ve OrR-OrL birleştiren ve MoR-MoL ve UIm-UId-LIm-LId noktalarını birleştiren doğrular arasında kalan pitch açısı
- FH-MP: PoR-PoL ve OrR-OrL birleştiren ve K ve Me noktalarını birleştiren doğrular arasında kalan pitch açısı
- SN-PP: S ve N noktalarını birleştiren ve ANS-PNS noktalarını birleştiren doğrular arasında kalan pitch açısı
- SN-OP: S ve N noktalarını birleştiren ve MoR-MoL ve UIm-UId-LIm-LId noktalarını birleştiren doğrular arasında kalan pitch açısı
- SN-MP: S ve N noktalarını birleştiren ve K ve Me noktalarını birleştiren doğrular arasında kalan pitch açısı

KIBT görüntülerinde ölçülen sagital değer veren açılar:

- SNA: S ve N noktalarını birleştiren ve N ve A noktalarını birleştiren doğrular arasında kalan pitch açısı
- SNB: S ve N noktalarını birleştiren ve N ve B noktalarını birleştiren doğrular arasında kalan pitch açısı

KIBT görüntülerinde ölçülen dental değer veren açılar:

- UI-SN: S ve N noktalarını birleştiren ve Uapex ve UIm-UId noktalarını birleştiren doğrular arasında kalan pitch açısı
- UI-OP: Uapex ve UIm-UId noktalarını birleştiren ve MoR-MoL ve UIm-UId-LIm-LId noktalarını birleştiren doğrular arasında kalan pitch açısı
- UI-PP: Uapex ve UIm-UId noktalarını birleştiren ve ANS ve PNS noktalarını birleştiren doğrular arasında kalan pitch açısı

- LI-OP: Lapex ve LIm-LId noktalarını birleştiren ve MoR-MoL ve UIm-UId-LIm-LId noktalarını birleştiren doğrular arasında kalan pitch açısı
- LI-MP(IMPA): Lapex ve LIm-LId noktalarını birleştiren ve K ve Me noktalarını birleştiren doğrular arasında kalan pitch açısı
- UI-LI: Uapex ve UIm-UId noktalarını birleştiren ve Lapex ve LIm-LId noktalarını birleştiren doğrular arasında kalan pitch açısı

KIBT görüntülerinde ölçülen mesafeler:

- N-ANS: N ve ANS arası mesafenin supero-inferior komponenti
- N-Me: N ve Me arası mesafenin supero-inferior komponenti
- ANS-Me: ANS ve Me arası mesafenin supero-inferior komponenti
- S- K: S ve K arası mesafenin supero-inferior komponenti
- Overjet: UIm-UId ve LIm-LId arası mesafenin antero-posterior komponenti
- Overbite: UIm-UId ve LIm-LId arası mesafenin supero-inferior komponenti

Elde edilen verilerle edinilen farklı ölçümler:

- ANB: SNA değerinin SNB değerinden matematiksel olarak çıkartılmasıyle elde edilen değer
- Jarabak Oranı: N-Me ve S-K uzunluklarının oranı

Nokta, açı ve ölçümlerin belirlenmesinin ardından aşağıda tarif edilen şekilde tüm hastaların tedavi öncesi (T0) ve tedavi sonrası (T1) modelleri oluşturulmuş ve ölçümler yapılmıştır:

1. Baş pozisyonuna göre ayarlanmış yeni veriler 3D slicerda açılmıştır. ‘Segment Editor’ uzantısından ölçüm yapmayı planladığımız anatomik yapıları içine alacak şekilde farklı threshold değerleri denenerek segmente edilmiş ve ‘Show 3D’ uzantısından 3 boyutlu veri olarak ekranda görünür hale gelmiştir. Uzantının “crop” aracından vertebralar, hyoid kemik gibi ölçüm alanı dışında kalan büyük anatomik yapılar kesilmiştir (Resim 6.1).

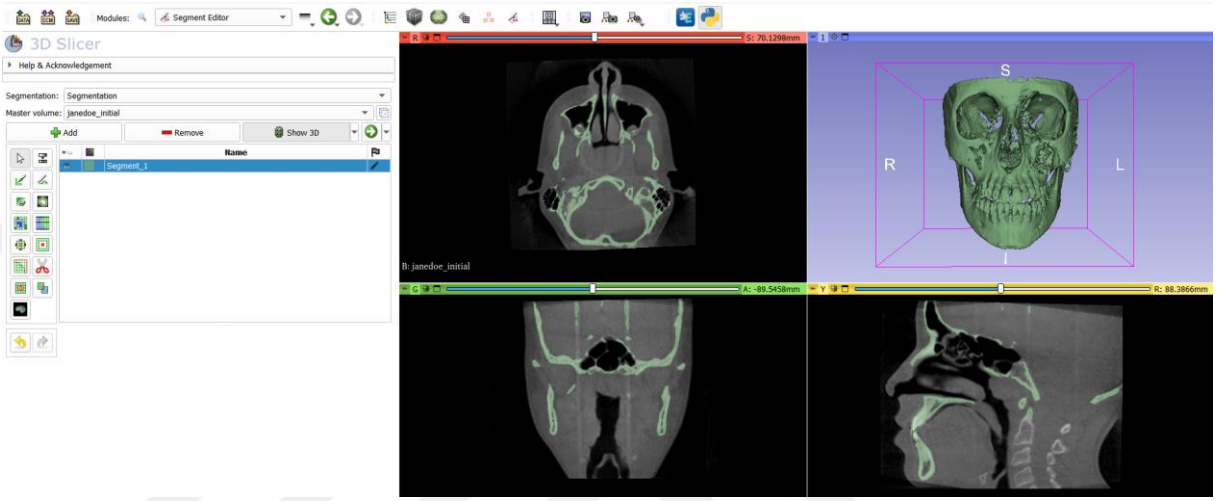

Resim 6.1: 3D Slicer Segment Editor uzantısı ve kesilmiş 3 boyutlu data

2. Üç boyutlu veri, data sekmesinden segmente edilmiş dataya sağ tıklanıp görünür model olarak ‘export’ edilmiştir. Daha sonra ‘Markups’ uzantısından yeni ‘Point List’ açılmış. ‘Display’ sekmesinden, ‘Glyph’ aracından koyulan noktaların boyutları 1,5 olarak ayarlanmıştır. Ardından belirlenen noktalar 3 boyutlu model, koronal, aksiyal ve sagital kesitlerden kontrol edilerek yerleştirilmiştir (Resim 6.2, 6.3, 6.4, 6.5, 6.6, 6.7, 6.8, 6.9).

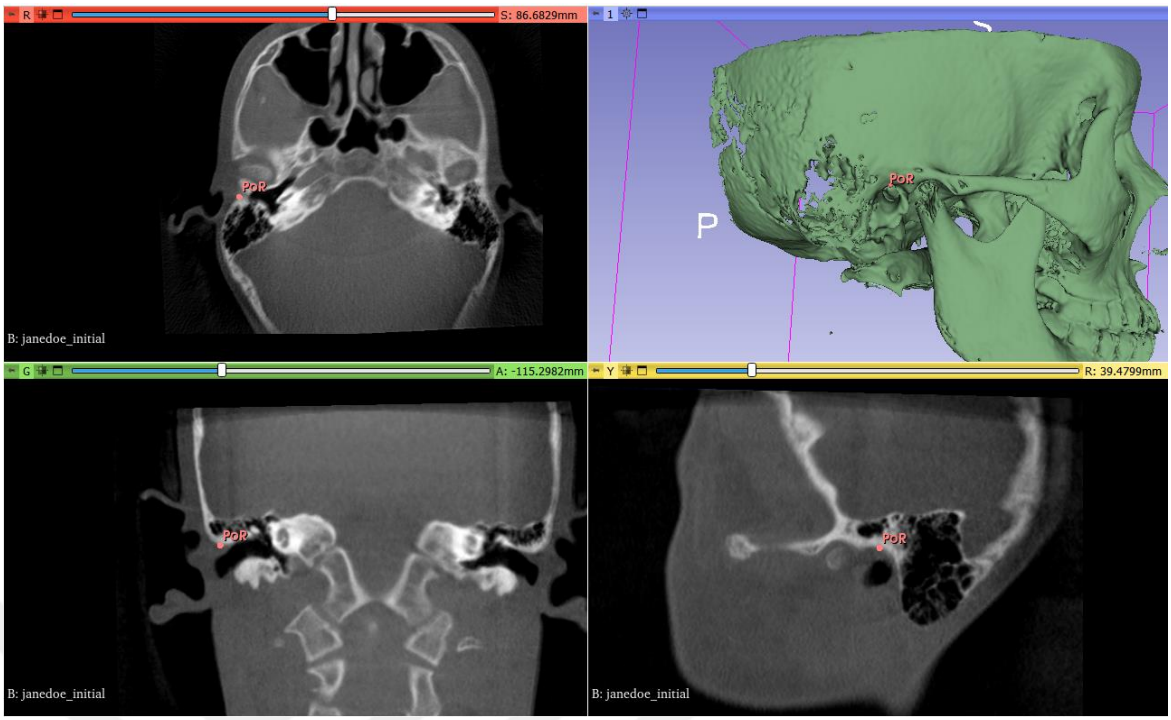

Resim 6.2: Tedavi öncesi PoR noktasının belirlenmesi

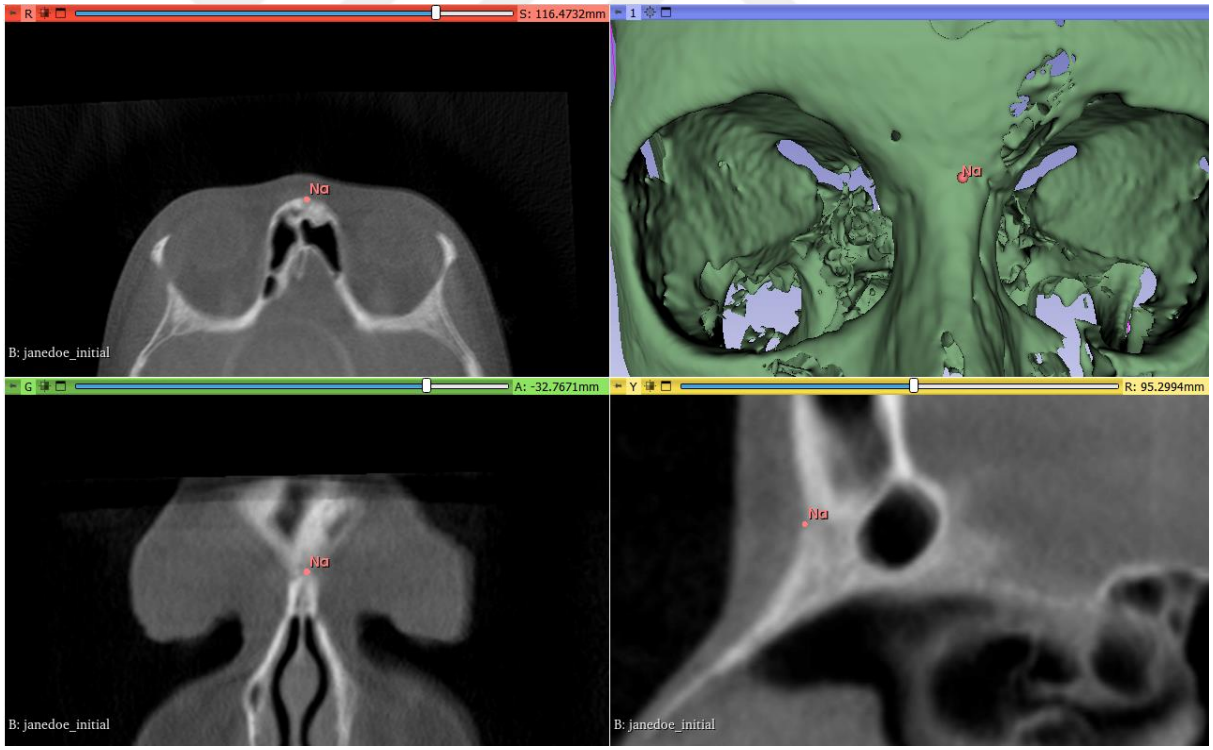

Resim 6.3: Tedavi öncesi N noktasının belirlenmesi

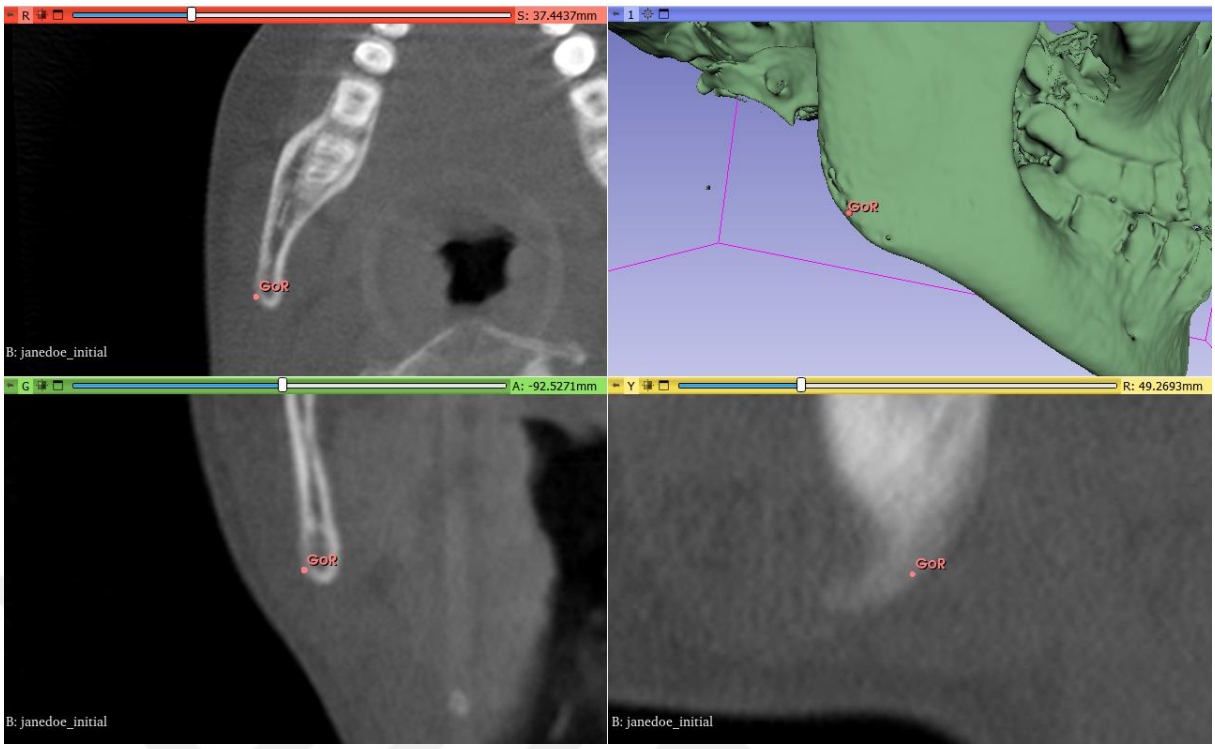

Resim 6.4: Tedavi öncesi GoR noktasının belirlenmesi

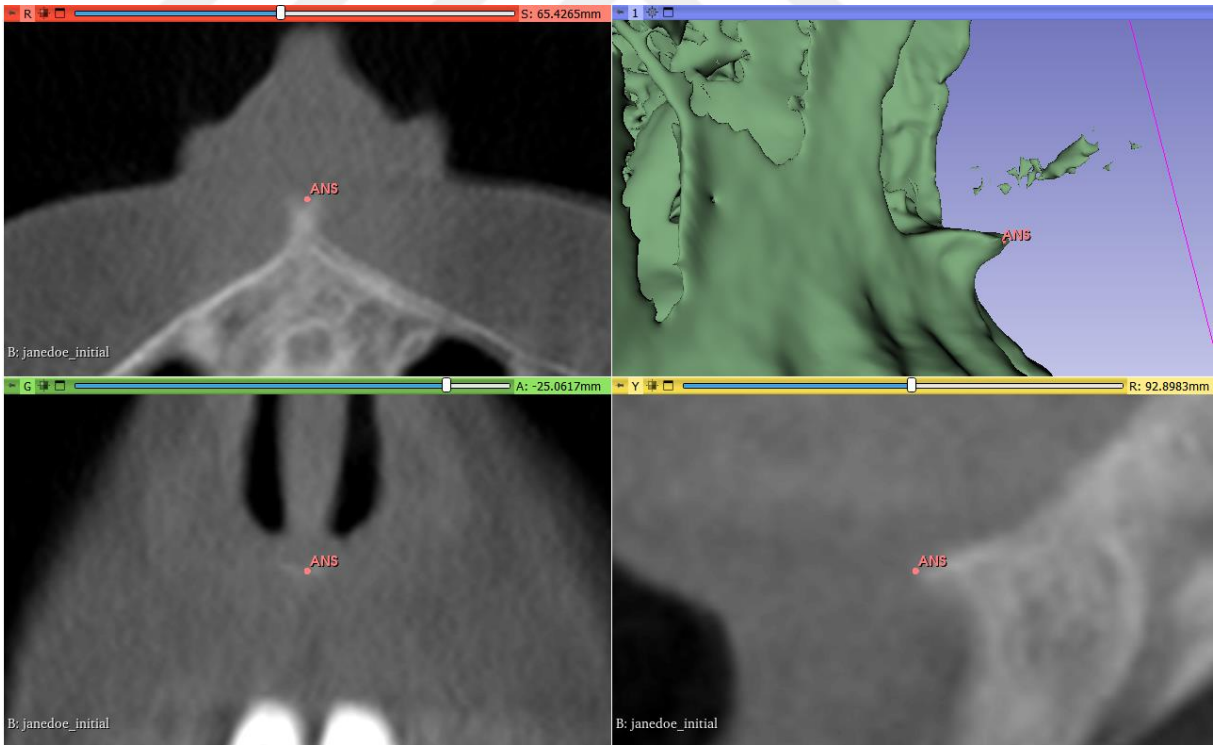

Resim 6.5: Tedavi öncesi ANS noktasının belirlenmesi

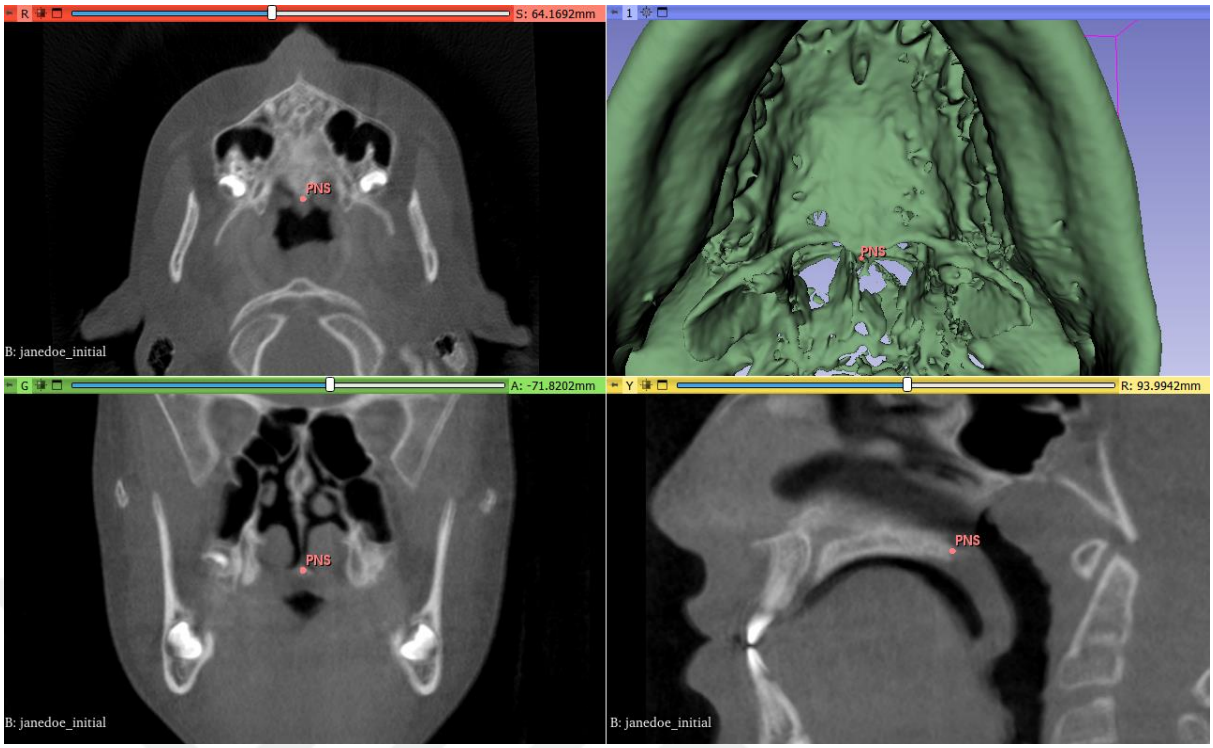

Resim 6.6: Tedavi öncesi PNS noktasının belirlenmesi

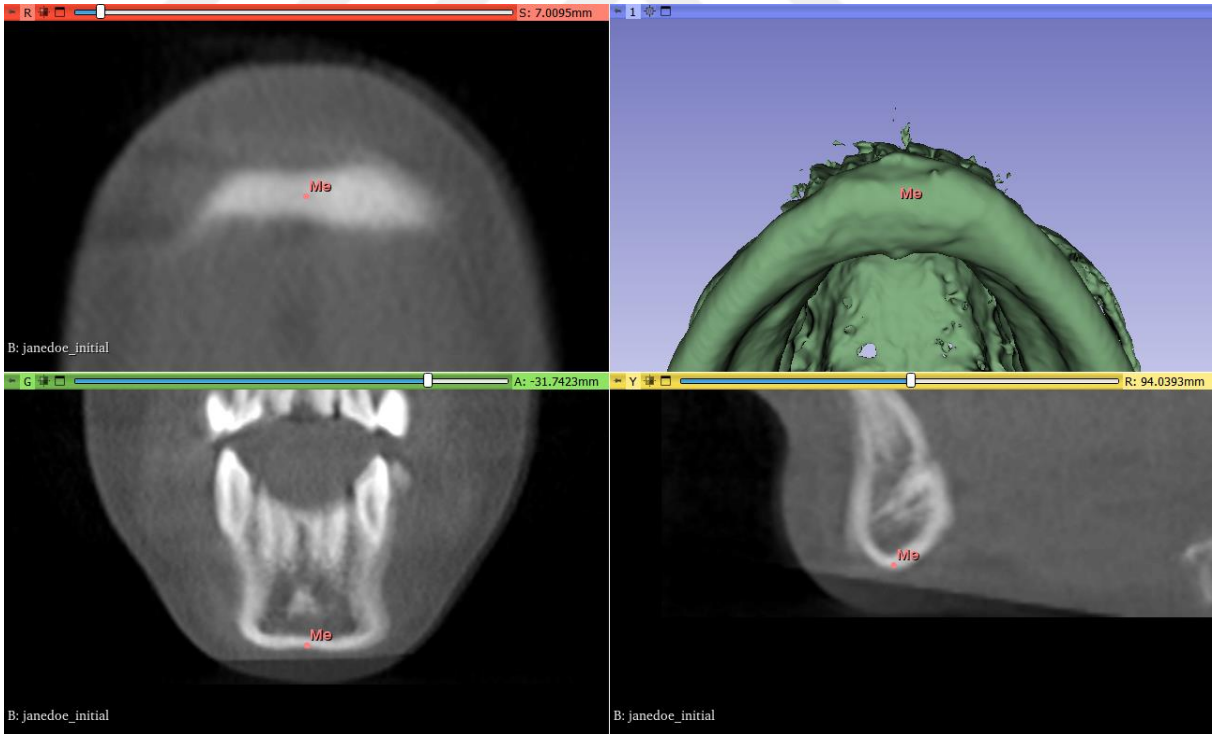

Resim 6.7: Tedavi öncesi Me noktasının belirlenmesi

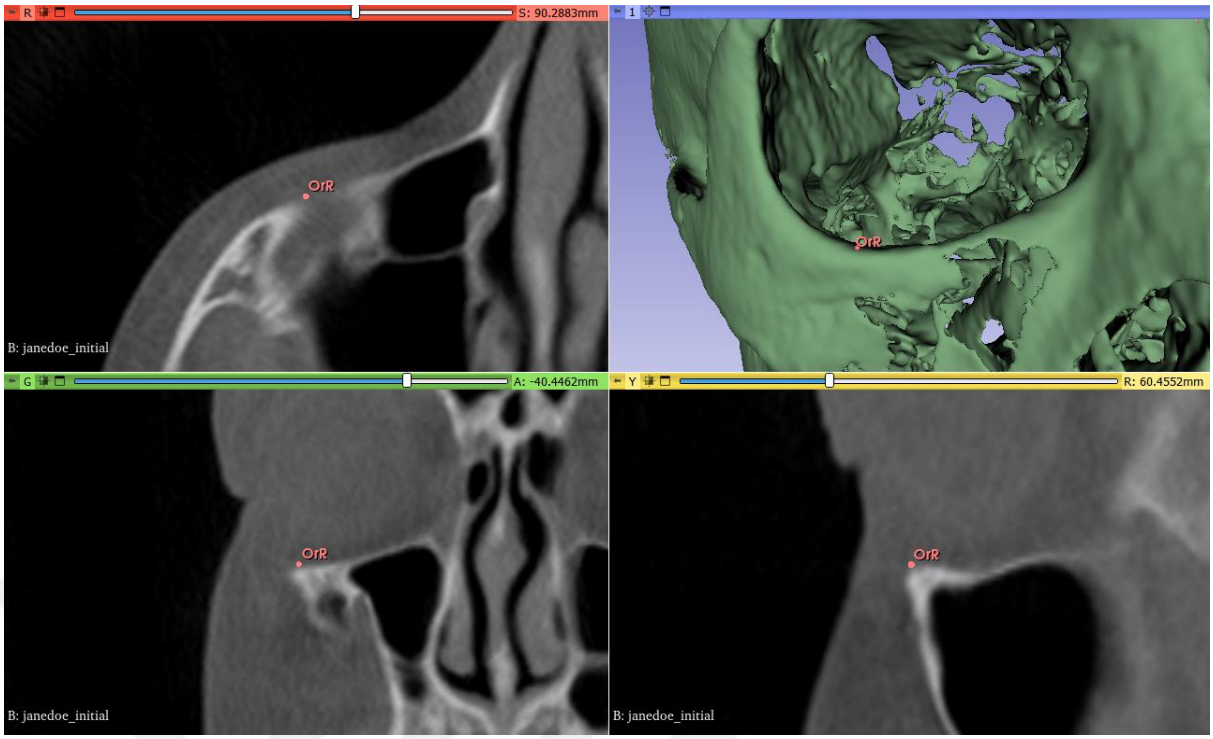

Resim 6.8: Tedavi öncesi OrR noktasının belirlenmesi

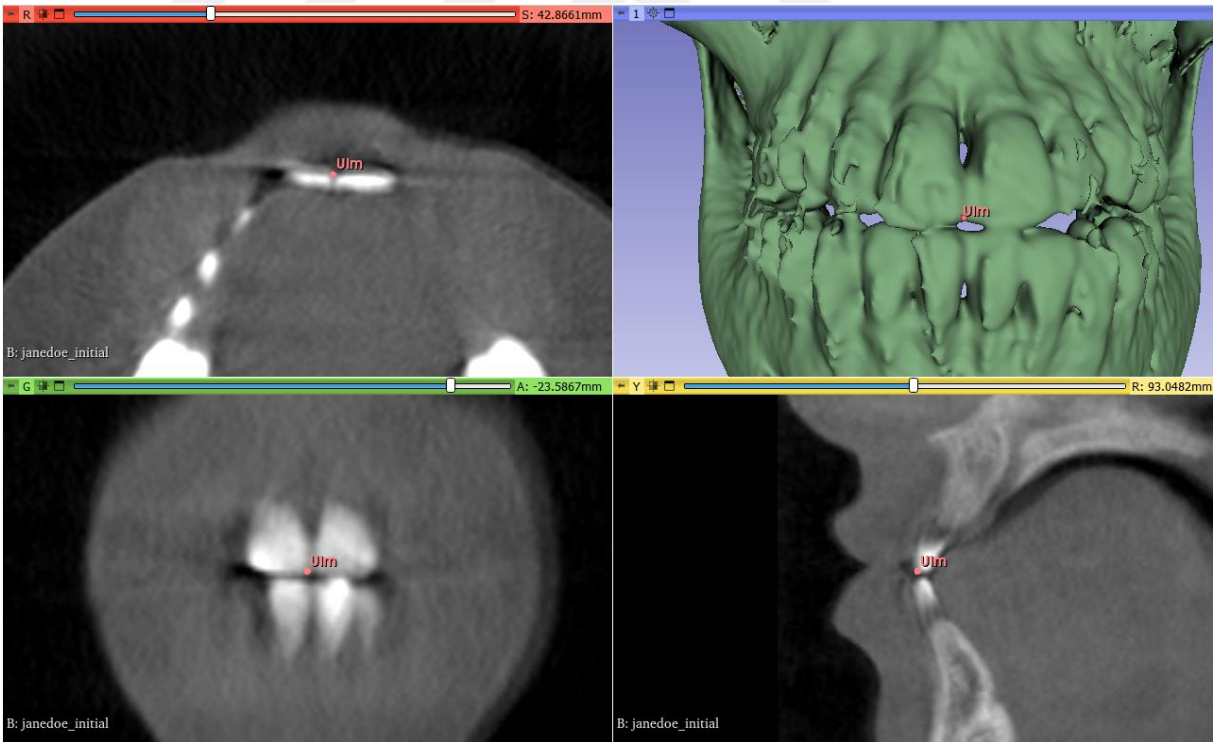

Resim 6.9: Tedavi öncesi UIm noktasının belirlenmesi

3. Kemik içerisinde kalan noktaların belirlenebilmesi için model görünmez hale getirilmiş, ‘Volume Rendering’ uzantısından threshold değerleri ve ‘region of interest’ aracıyla noktaların yerleri belirlenmiştir (Resim 6.10 ve 6.11).

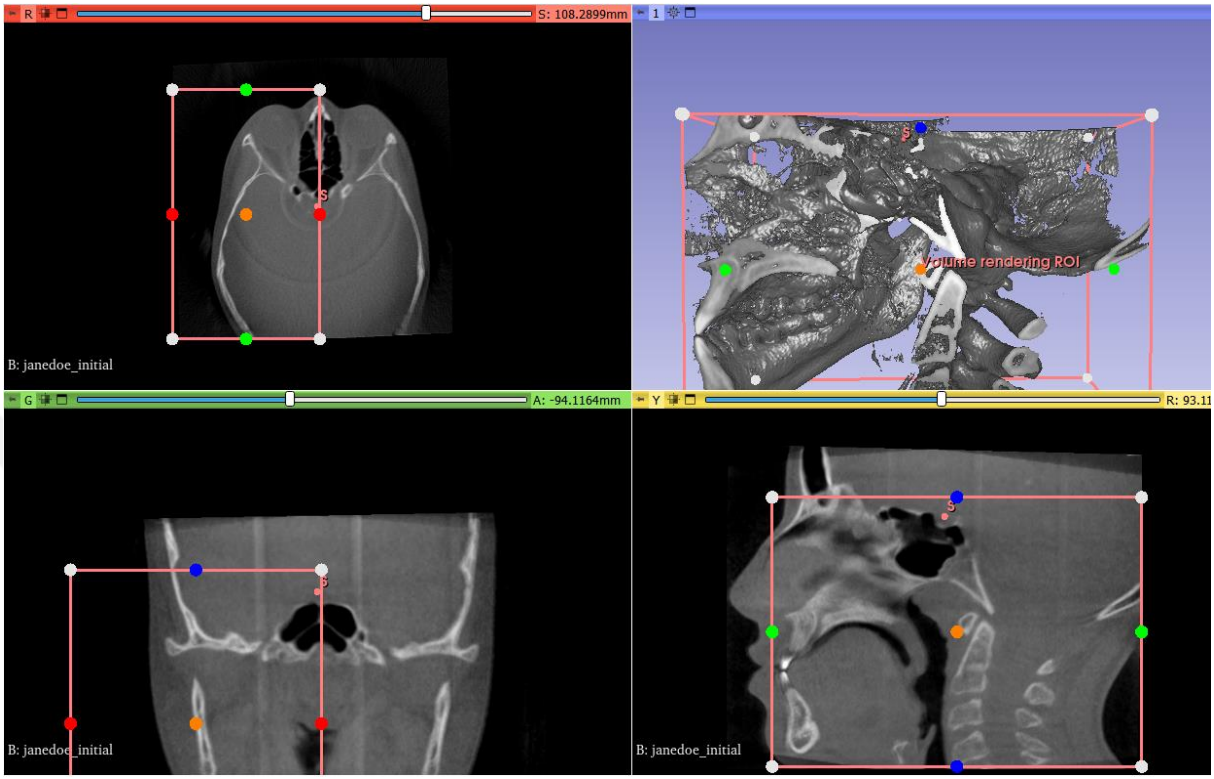

Resim 6.10: Kemik içi noktalardan S noktasının belirlenmesi

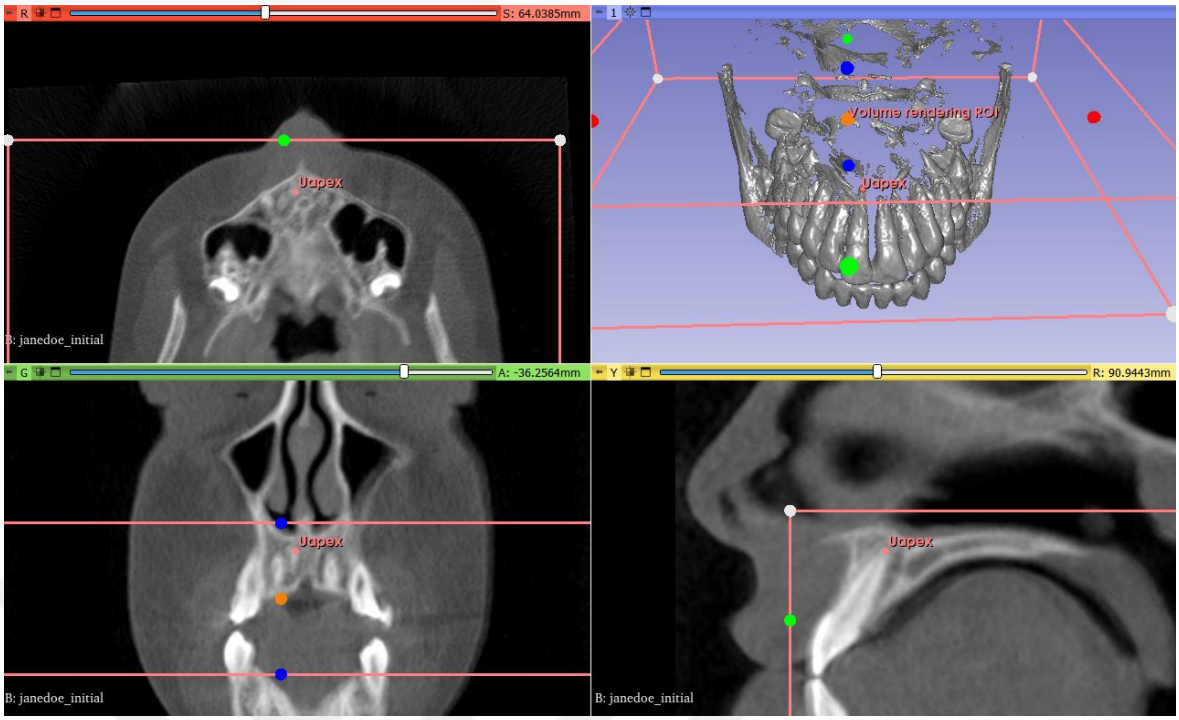

Resim 6.11: Kemik içi noktalardan Uapex noktasının belirlenmesi

4. Tüm noktalar yerleştirildikten sonra, ‘Slicer CMF’ uzantısından ‘Q3DC’ modülü açılmış, belirlenen orta noktalar, mesafe ve açı ölçümleri yapılmıştır (Resim 6.12 ve 6.13).

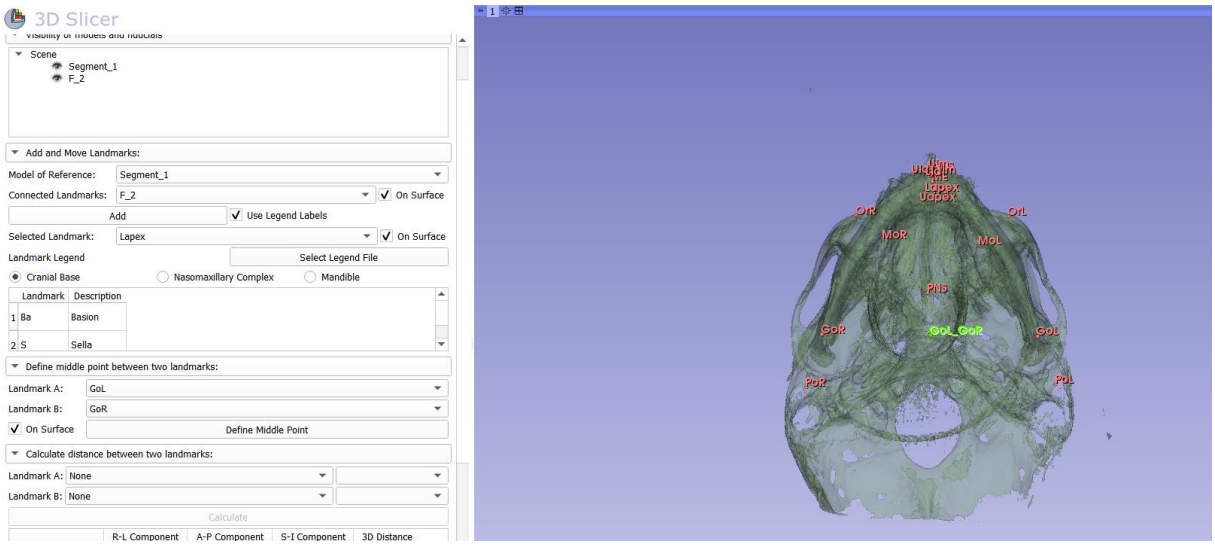

Resim 6.12: GoR-GoL orta noktasının belirlenmesi

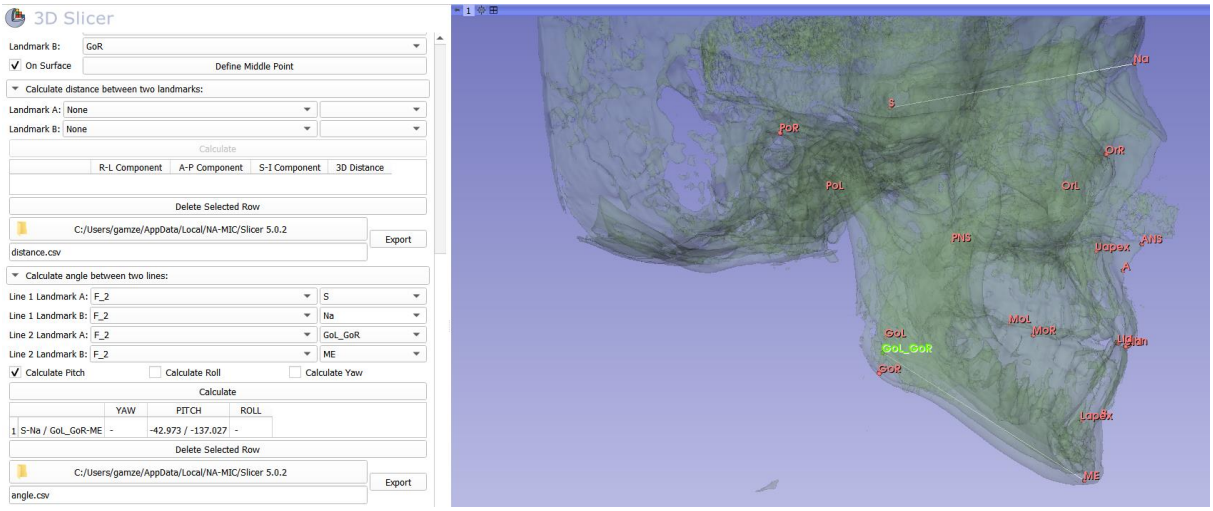

Resim 6.13: SN-MP açısının ölçülmesi

5.6. İstatistiksel Değerlendirme

İstatistiksel analizler için IBM SPSS Statistics V23 (IBM Corp, Armonk, NY, USA) programı kullanılmıştır. Parametrelerin T0-T1 zamanları arasındaki farkların değişiminı incelemek için hasta sayısının az olması sebebiyle parametrik varsayımların sağlanamayacağı gerekçesiyle Wilcoxon eşleştirilmiş iki örnek testi kullanılmış, anlamlılık $p<0,05$ düzeyinde değerlendirilmiştir. Metot hatasına ilişkin değerlendirmelerde sınıf içi korelasyon katsayısı (ICC) hesaplanmıştır.

6. BULGULAR

6.1. Yöntemin Güvenilirliğinin Sınanması

Tablo 2: T0 anında parametrelerin 1. ve 2. ölçüm değerleri arasındaki uyumun incelenmesi

	ICC (%95 CI)	**p**
FH-OP	1 (1 - 1)	**<0,001**
FH-MP	1 (1 - 1)	**<0,001**
SN-PP	1 (1 - 1)	**<0,001**
SN-OP	1 (1 - 1)	**<0,001**
SN-MP	1 (1 - 1)	**<0,001**
N-ANS	1 (1 - 1)	**<0,001**
N-Me	1 (1 - 1)	**<0,001**
ANS-Me	1 (1 - 1)	**<0,001**
S-K	1 (1 - 1)	**<0,001**
SNA	1 (1 - 1)	**<0,001**
SNB	1 (1 - 1)	**<0,001**
ANB	1 (1 - 1)	**<0,001**
UI-SN	1 (0,997 - 1)	**<0,001**
UI-OP	1 (1 - 1)	**<0,001**
UI-PP	1 (1 - 1)	**<0,001**
LI-OP	1 (1 - 1)	**<0,001**
LI-MP	1 (1 - 1)	**<0,001**
UI-LI	1 (1 - 1)	**<0,001**
Overjet	1 (1 - 1)	**<0,001**
Overbite	1 (1 - 1)	**<0,001**

*ICC (%95 CI): Sınıf İçi Korelasyon Katsayısı (%95 Güven Aralığı), *p<0,05*

Tablo 3: T1 anında parametrelerin 1. ve 2. ölçüm değerleri arasındaki uyumun incelenmesi

	ICC (%95 CI)	**p**
FH-OP	1 (1 - 1)	**<0,001**
FH-MP	1 (1 - 1)	**<0,001**
SN-PP	1 (1 - 1)	**<0,001**
SN-OP	1 (1 - 1)	**<0,001**
SN-MP	1 (1 - 1)	**<0,001**
N-ANS	1 (1 - 1)	**<0,001**
N-Me	1 (1 - 1)	**<0,001**
ANS-Me	1 (1 - 1)	**<0,001**
S-K	1 (1 - 1)	**<0,001**
SNA	1 (1 - 1)	**<0,001**
SNB	1 (1 - 1)	**<0,001**
ANB	1 (1 - 1)	**<0,001**
UI-SN	1 (1 - 1)	**<0,001**
UI-OP	1 (1 - 1)	**<0,001**
UI-PP	1 (1 - 1)	**<0,001**
LI-OP	1 (1 - 1)	**<0,001**
LI-MP	1 (1 - 1)	**<0,001**
UI-LI	1 (1 - 1)	**<0,001**
Overjet	1 (1 - 1)	**<0,001**
Overbite	1 (1 - 1)	**<0,001**

*ICC (%95 CI): Sınıf İçi Korelasyon Katsayısı (%95 Güven Aralığı), *p<0,05*

Tüm parametrelerin T0 ve T1 ölçümleri için hesaplanan metot hatasına ilişkin sonuçlar Tablo 2 ve 3' de gösterilmiştir. Tabloda her ölçüm için belirlenen metot hatası ve % 95'lik güven aralığının alt ve üst sınırları verilmiştir. Tabloda da görüldüğü gibi, tüm ölçümlerde belirlenen sınıf içi korelasyon katsayısı (ICC) 1,00 değerine yakın olarak bulunmuştur. Metot hatasına ilişkin sınıf içi korelasyon katsayısı analizinin sonuçları, iskeletsel ve dental ölçümlerinin sonuçları etkilemeyecek ve önemli olmayan bir hata ile tekrarlanabileceğini göstermiştir.

6.2. Parametrelerin Değerlendirilmesi

6.2.1. İskeletsel bulgular

SNA açısı ortalama değeri, T0 anında 78,27° ± 3,01° iken T1 anında 80,58° ± 2,8° olarak hesaplanmıştır ve bu değerler arasında istatistiksel olarak anlamlı bir fark bulunmaktadır ($p=0,028$; $p<0,05$) (Tablo 4).

ANB açısı ortalama değeri, T0 anında -1,58° ± 1,36° iken T1 anında 1,22° ± 1,84° olarak hesaplanmıştır ve bu değerler arasında istatistiksel olarak anlamlı bir fark bulunmaktadır ($p=0,028$; $p<0,05$) (Tablo 4).

SNB açısı ortalama değeri tedavi sonunda istatistiksel olarak anlamlı bir fark göstermemiştir ($p=0,753$) (Tablo 4).

Vertikal yön parametreleri incelendiğinde tedavi öncesi ve sonrası FH-OP ve SN-OP hariç ölçülen diğer parametrelerde istatistiksel olarak anlamlı bir değişiklik gözlenmemiştir (Tablo 4).

T0 anında FH-OP açısı ortalama değeri 9,78° ± 2,73° iken T1 anında 4,5° ± 2,38° olarak hesaplanmıştır ve bu değerler arasında istatistiksel olarak anlamlı bir fark bulunmaktadır ($p=0,028$; $p<0,05$) (Tablo 4).

SN-OP açısı ortalama değeri T0 anında 19,42° ± 4,29° iken T1 anında 14,24° ± 4,94° olarak hesaplanmıştır ve bu değerler arasında istatistiksel olarak anlamlı bir fark bulunmaktadır ($p=0,046$; $p<0,05$) (Tablo 4).

Tablo 4: Tedavi öncesi ve sonrası iskeletsel değişikliklerin değerlendirilmesi.

	T0				T1				p
Parametreler	ORT	SS	Min	Mak	ORT	SS	Min	Mak	
FH-OP (°)	9,78	2,73	5,7	12,11	4,5	2,38	2,68	8,92	0,028*
FH-MP (°)	31,07	1,81	28,55	33,2	29,08	2,52	25,95	32,23	0,075
SN-PP (°)	10,82	5,39	3,39	19,33	8,88	4,81	2,86	14,78	0,249
SN-OP (°)	19,42	4,29	13,29	25,8	14,24	4,94	6,66	21,17	0,046*
SN-MP (°)	40,95	2,81	37,77	45,06	39,73	4,63	35,29	47,95	0,345
N-ANS (mm)	49,23	2,51	44,4	51,61	49,96	1,13	48,66	51,39	0,345
N-Me (mm)	109,76	6,09	101,4	119,35	111,1	5,67	106,58	121,7	0,249
ANS-Me (mm)	60,53	4,7	57	69,43	61,13	6,02	57,16	73,04	0,345
S-K	66,71	6,19	56,92	72,51	66,98	6,87	56,21	76,85	0,753
SNA (°)	78,27	3,01	73,35	81,56	80,58	2,8	76,8	83,87	0,028*
SNB (°)	79,85	3,17	74,53	84,01	79,36	3,06	74,37	82,53	0,753
ANB (°)	-1,58	1,36	-3,48	0,32	1,22	1,84	-0,35	4,36	0,028*

*Wilcoxon testi istatistiği, ORT (ortalama), SS (standart sapma), Min (minimum), Mak (maksimum), T0: Tedavi öncesi, T1: Tedavi sonrası, *p<0,05*

6.2.2. Dental bulgular

Tedavi sonrasında overjet miktarı istatistiksel olarak anlamlı derecede artarken (T0: -0,55 mm ± 2,28 mm; T1: 3,19 mm ± 2,15 mm (p=0,028; p<0,05), overbite miktarında istatistiksel olarak anlamlı bir değişiklik gözlenmemiştir (p=0,917) (Tablo 5).

Dental parametreler incelendiğinde tedavi öncesi ve sonrasında LI-OP ve LI-MP değerleri hariç ölçülen diğer parametrelerde istatistiksel olarak anlamlı bir farklılık gözlenmemiştir (p>0.05) (Tablo 5).

LI-OP açısı ortalama değeri T0 anında 76,05° ± 8,6° iken T1 67,23° ± 5,62° olarak hesaplanmıştır ve bu değerler arasında istatistiksel olarak anlamlı bir fark bulunmaktadır (p=0,046; p<0,05) (Tablo 5).

T0 anında LI-MP açısı ortalama değeri 82,06° ± 7,63°; T1 anında LI-MP açısı ortalama değeri 87,34° ± 5,08° olarak hesaplanmıştır ve bu değerler arasında istatistiksel olarak anlamlı bir fark bulunmaktadır (p=0,028; p<0,05) (Tablo 5).

Tablo 5: Tedavi öncesi ve sonrası dental değişikliklerin değerlendirilmesi.

	T0				T1				
Parametreler	ORT	SS	Min	Mak	ORT	SS	Min	Mak	p
UI-SN (°)	109,29	7,65	99,64	118,35	109,47	6,09	100,67	118,95	0,917
UI-OP (°)	50,48	6,35	44,38	60,99	56,27	7,05	47,74	64,25	0,249
UI-PP (°)	119,72	6,77	111,06	131,09	118,66	9,51	103,55	130,93	0,345
LI-OP (°)	76,05	8,6	67,75	89,67	67,23	5,62	60,26	76,02	0,046*
LI-MP (°)	82,06	7,63	70,54	93,17	87,34	5,08	82,53	96,47	0,028*
UI-LI (°)	127,89	12,06	112,25	143,67	123,44	10,34	111,93	135,45	0,917
Overjet (mm)	-0,55	2,28	-3,37	2,08	3,19	2,15	1,18	7,32	0,028*
Overbite (mm)	-0,02	2,71	-3,63	3,8	-0,08	1,87	-2,33	2,24	0,917

*Wilcoxon testi istatistiği, ORT (ortalama), SS (standart sapma), Min (minimum), Mak (maksimum), T0: Tedavi öncesi, T1: Tedavi sonrası, *p<0,05*

Tedavi öncesi ve sonrası iskeletsel ve dental değişikliklerin farkları Tablo 6'da verilmiştir.

Tablo 6: Tedavi öncesi ve sonrası iskeletsel ve dental değişikliklerin farkları

	ΔT1-T2				
Parametreler	ORT	SS	Min	Mak	p
FH-OP (°)	-5,28	3,20	-9,36	-2,24	0,028*
FH-MP (°)	-1,99	2,02	-4,55	1,06	0,075
SN-PP (°)	-1,94	5,43	-7,98	7,93	0,249
SN-OP (°)	-5,18	5,85	-15,60	1,8	0,046*
SN-MP (°)	-1,22	2,48	-4,26	2,89	0,345
N-ANS (mm)	0,73	1,90	-1,25	4,34	0,345
N-Me (mm)	1,34	2,81	-2,84	5,18	0,249
ANS-Me (mm)	0,61	2,47	-3,47	3,61	0,345
S-K	0,27	3,54	-5,84	4,33	0,753
SNA (°)	2,31	1,64	0,34	4,87	0,028*
SNB (°)	-0,49	2,16	-4,49	1,45	0,753
ANB (°)	2,80	2,41	0,27	6,81	0,028*
UI-SN (°)	0,18	7,67	-10,33	10,90	0,917
UI-OP (°)	5,79	9,80	-6,26	17,47	0,249
UI-PP (°)	-1,06	5,73	-7,51	6,35	0,345
LI-OP (°)	-8,82	9,73	-25,05	1,25	0,046*
LI-MP (°)	5,27	6,71	1,00	18,49	0,028*
UI-LI (°)	-4,45	13,60	-31,74	3,91	0,917
Overjet (mm)	3,75	2,90	0,08	6,06	0,028*
Overbite (mm)	-0,07	1,02	-1,56	1,30	0,917

*Wilcoxon testi istatistiği, ORT (ortalama), SS (standart sapma), Min (minimum), Mak (maksimum), T0: Tedavi öncesi, T1: Tedavi sonrası, *p<0,05*

7. TARTIŞMA

7.1. Amacın Tartışılması

Literatür incelendiğinde Sınıf III maloklüzyonun ortopedik tedavisi için birçok tedavi yaklaşımı önerilmiştir, fakat çoğu mandibulanın aşağı ve geriye rotasyonuna sebep olduğu için vertikal değerleri artmış bireylerde kullanılamamaktadır. Dolayısıyla bu bireylerin estetik ve uygun fonksiyon beklentisini karşılayabilecek tek tedavi seçeneği ortognatik cerrahi olmaktadır.

Fränkel apareyi ile ilgili literatür çalışmaların bir çoğu apareyin mandibulada saat yönünde rotasyona sebep olduğunu belirtmiştir (McNamara Jr ve Huge, 1985; Biren ve Erverdi, 1993; Ülgen ve Firatli, 1994). Çenelik apareyi ile ilgili literatür incelendiğinde ise çalışma prensibinin mandibular büyümeyi vertikal yönde yönlendirerek mandibulada saat yönünde rotasyona sebep olduğu belirtilmiştir (Sakamoto ve ark., 1984; Deguchi ve McNamara, 1999).

Literatürdeki yüz maskesi çalışmaları da bu apareyin de yine mandibulada saat yönünde rotasyona sebep olduğu ve bu sebeple yüz yüksekliğinde artışa sebep olduğunu bildirmiştir (Baccetti ve ark., 2000; Westwood ve ark., 2003; Arman ve ark., 2006). Ayrıca ağız içi ankraj ünitesinin dentisyona bağlı olması sebebiyle de maksiller dentisyonda meziyalizasyon ve bunun sonucunda üst keserlerin protrüzyonuna sebep olduğu da bilinmektedir (Baccetti ve ark., 1998; Gallagher ve ark., 1998).

Bu apareylerin istenmeyen iskeletsel ve dental yan etkilerini elimine etmek için, gelişen teknoloji ile iskeletsel ankraj mekanikleri halihazırda kullanılan apareylerle kombine edilmeye başlanmıştır.

Lateral nazal duvarlara yerleştirilmiş miniplaklardan ankraj alınarak yüz maskesi uygulanması ile konvansiyonel yüz maskesi tedavisi sonucu oluşan istenmeyen dentoalveolar etkilerin elimine edildiği ayrıca mandibulanın saat yönünde rotasyonunun anlamlı derece azaldığı bildirilmiştir (Şar ve ark., 2011; Liang ve ark., 2021). Fakat, benzer tedavi yaklaşımının vertikal değerlerde artışa sebep olacağını bildiren çalışmalar da vardır (Kaya ve ark., 2011).

Ankraj ünitesi olarak hibrit-hyrax apareyinden faydalanılarak yüz maskesi ile maksiller protraksiyon uygulamasında dental yan etkilerin minimale indirildiği ve etkili bir maksiller protraksiyon elde edildiği bildirilmiştir. Çalışmalar incelendiğinde bazıları vertikal değerlerde artış olduğunu, bazıları ise anlamlı bir değişiklik olmadığını belirtmektedir. Fakat, bu çalışmalarda incelenen hasta grupları normal vertikal değerlere sahip bireylerdir (Nienkemper ve ark., 2013; Ngan ve ark., 2015; Nienkemper ve ark., 2015; Maino ve ark., 2018).

Literatüre, yüz maskesi apareyinin görünür olması sebebiyle hasta kooperasyonunu çok etkilediği için bunu ortadan kaldırmak amacıyla 'BAMP' prokolü tanıtılmıştır. Yayınlanan ilk çalışmalar incelendiğinde hasta gruplarının vertikal sefalometrik değerlerinin normal değerler içinde olduğu belirlenmiş ve tedavi sonrasında bazı vertikal değerlerde artış gözlenmekle beraber vertikal kontrolün genel anlamda sağlandığı bildirilmiştir (De Clerck ve ark., 2009; Heymann ve ark., 2010). Aynı teknikle tedavi edilmiş hastalarda mandibulada saat yönünün tersine rotasyon gözlendiğini söyleyen çalışmalar da mevcuttur (De Clerck ve ark., 2010; Eid ve ark., 2016).

2016 yılında üst çeneye iskeletsel ankraj sağlaması, ekspansiyon yapılabilmesi, ortodontik tedavi sırasında da ankraj olarak kullanılabilesi sebebiyle üst çenedeki ankraj plakları hibrit-hyrax ile değiştirilmiş ve mandibula anteriora yerleştirilen mentonplağı ve Sınıf III elastik yardımıyla ortopedik tedavi yaklaşımı tanıtılmıştır (Katyal ve ark., 2016). Çalışmalar mandibulada saat yönünde rotasyonun gerçekleşmediğini belirtmekte ve incelenen hasta grubunun normal büyüme paternine sahip bireyler olduğunu bildirmektedir (Katyal ve ark., 2016; Willmann ve ark., 2018). Litaretür incelendiğinde vertikal değerleri artmış hasta grubu üzerinde inceleme yapan yalnızca bir çalışma bulunmuştur. Bu çalışmada maksiller ankraj için 4 vida ile uygulanan MARPE sistemi kullanılmıştır ve mandibular düzlem açısında anlamlı bir değişiklik bulunmadığı bildirilmiştir (Facio-Umaña ve ark., 2021).

2016 yılında Ağlarcı ve arkadaşları, yayınladıkları bir çalışmada üst çeneye ankraj ünitesi olarak çift taraflı daimi premolar ve molar dişler arasına minivida uygulaması yapmışlar ve simfizin anterioruna uyguladıkları miniplaklardan minividalara intermaksiller elastik uygulaması yapmış ve yüz maskesi tedavisi uyguladıkları grup

ile sonuçları karşılaştırmışlardır. Çalışma gruplarındaki bireylerin büyüme paternleri normaldir ve tedavi sonunda her iki grupta da mandibulada belirgin bir aşağı ve geriye rotasyon oluştuğu bildirilmiştir (Ağlarcı ve ark., 2016).

2020 yılında Miranda ve arkadaşları tarafından MAMP (Miniscrew-anchored maxillary protraction) prokolü tanıtılmış ve 2 hastalık bir vaka raporu yayınlanmıştır. Tedavi edilen hastalarda mandibular düzlem açısında değişiklik olmadığı bildirilmiş ve hastaların başlangıç vertikal değerlerinin normal sınırlar içerisinde olduğu görülmüştür (Miranda ve ark., 2020). 2021 yılında yayınladıkları diğer bir çalışmada ise mandibular düzlemde aşağı ve geriye rotasyon gözlendiği bildirilmiştir (Miranda ve ark., 2021). Literatürde MAMP protokolü ile alakalı başka çalışma bulunamamıştır.

Literatür incelendiğinde 2 vida ile desteklenen hibrit hyrax-mentonplağı ve Sınıf III elastik kombinasyonu ile vertikal değerleri artmış bireyler üzerinde tedavi sonuçlarının incelendiği bir çalışma bulunamamış, bu sebepler çalışmamızda vertikal büyüme paternli hastalarda hibrit hyrax-mentonplağı tedavisi sonrası oluşan değişikliklerin 3 boyutlu görüntüler üzerinden incelenerek literatüre katkıda bulunulması hedeflenmiştir.

7.2. Bireyler ve Yöntemin Tartışılması

Çalışmamıza ortalama yaşları 11,9 olan 6 hasta dahil edilmiştir. Literatür incelendiğinde farklı çalışmalar çeşitli iskeletsel dönemlerde uygulanan tedavilerin maksiller protraksiyon açısından bir farkı olmadığını bildirmiştir (Merwin ve ark., 1997; Sung ve Baik, 1998; Yüksel ve ark., 2001). Ngan ve arkadaşları, yaşları 5-8 ve 9-12 olan iki grubun tedavi sonuçlarını incelemişler ve 8 yaş sonrası iskeletsel etkinin az da olsa daha fazla bulunduğunu bildirmişlerdir (Ngan ve ark., 1997). Merwin ve arkadaşları, 5-8 yaş ve 9-12 yaş olmak üzere iki yaş grubunun maksiller protraksiyon tedavisi sonrası sonuçlarını incelemişler ve iskeletsel açıdan farklılık olmadığını bildirmişlerdir (Merwin ve ark., 1997). Yüksel ve arkadaşları, ortalama yaşları 9 ve 12 olan iki ayrı grubun yüz maskesi tedavisi sonuçlarını incelemişler, her iki grup arasında maksillanın öne hareketi açısından anlamlı bir fark olmadığını bildirmişlerdir (Yüksel ve ark., 2001). Bu çalışmalar ışığında, çalışmamıza dahil edilen bireylerin yaş ortalaması iskeletsel Sınıf III maloklüzyonun ortopedik tedavisi için uygun yaş aralığındadır.

Dosyalardan edinilen bilgiye göre tüm hastalara hibrit-hyrax apareyi ve mentonplak uygulamasından sonra, hibrit-hyrax apareyi aracılığıyla 1 haftalık hızlı maksiller ekspansiyon uygulandığı görülmüştür. Ekspansiyon vidasının günde 2 kere çevrildiği belirtilmiştir. Hızlı maksiller genişletmenin, sirkummaksiller suturlardaki hücresel aktiviteyi artırarak maksiller protraksiyonun etkinliğini arttırdığını söyleyen birçok çalışma bulunmaktadır (Kapust ve ark., 1998; Baccetti ve ark., 2000; Saadia ve Torres, 2000; Tortop ve ark., 2007).

Literatür incelendiğinde farklı intraoral iskeletsel ankraj sistemleri ile kullanılan farklı Sınıf III elastik protokolleri rapor edilmiştir. Tek taraflı 100 gr. ile başlayıp 2 ay sonra 200 gr.'a çıkarılan uygulamalar (De Clerck ve ark., 2009; Facio-Umaña ve ark., 2021), tek taraflı 100 gr. ile başlayıp 1 ay sonra 150 gr. ardından 250 gr.'a çıkarılan uygulamalar (Nguyen ve ark., 2011), tek taraflı 150 gr. ile başlayıp 1 ay sonra 200 gr.'a ardından 250 gr.'a çıkarılan uygulamalar (De Clerck ve ark., 2010; Heymann ve ark., 2010), tedavi boyunca 200 gr. uygulama yapanlar (Willmann ve ark., 2018) ve tek taraflı 300 gr. ile başlayıp 1 ay sonra 350 gr.'a ardından 450 gr.'a çıkarılan (Eid ve ark., 2016) farklı uygulamalar bulunmaktadır. Dosyalardan edinilen bilgiye göre çalışmaya dahil edilen hastaların hepsinden elastikleri 7/24 kullanmaları istenmiş, elastik kuvvetinin tüm tedavi boyunca tek taraflı 200-250 gr. arası olacak şekilde ayarlandığı görülmüştür.

Geleneksel iki boyutlu sefalometrik analiz, kraniyofasiyal morfoloji ve büyümenin iki boyutlu değerlendirmesine izin verir, ancak mediolateral ekseni göz ardı eder. Frontal sefalometrik radyografiler fasiyal asimetri değerlendirmesi için yararlıdır ancak postero-anterior boyutu ihmal eder (Rossini ve ark., 2011). KIBT verileri üzerinden üç boyutlu ölçümler, iki boyutlu görüntülerde doğru ölçüm elde etmeyi zorlaştıran anatomik yapıların üst üste binmesi, magnifikasyon gibi sebepler sonucu oluşan distorsiyonu ortadan kaldırması nedeniyle daha güvenilir ölçüm yapmayı sağlar (Leung ve ark., 2010; Özbilen ve ark., 2021).

Literatür incelendiğinde üç boyutlu ölçümler yapılırken bireyin baş pozisyonunun ölçümlerin doğruluğu için gerekli olduğunu bildiren çalışmalar mevcuttur (de Oliveira Ruellas ve ark., 2016). Bu sebeple çalışmadaki tüm hastaların baş pozisyonunu 3D

SLICER programında halihazırda bulunan 3 boyutlu koordinat sistemine göre tekrar pozisyonlandırılmış ve ölçümler buna göre yapılmıştır.

Çalışmamızda vertikal yönde değerlendirmeyi sağlayan 6 adet açısal ölçüm, 3 adet uzunluk ölçümü, 2 adet oran ölçümü kullanılmıştır. Sagital yönde değerlendirmeyi sağlayan 3 adet açısal ölçüm, dental değerlendirmeyi sağlayan 6 adet açısal, 2 adet uzunluk ölçümü kullanılmıştır**.** Yine literatür incelendiğinde belirlenen noktaların ve açıların tekrarlanabilirliği ve güvenilirliğe ile alakalı pek çok çalışma bulunmaktadır (Lagravère ve ark., 2010; Gribel ve ark., 2011; Yatabe ve ark., 2019).

7.3. Bulguların Tartışılması

Bulgular incelendiğinde tedavi sonucunda SNA açısında 2,31°'lik bir artış bulunmuştur. SNA açısındaki artış maksillada anterior yönlü bir hareket olduğunu göstermektedir. Çalışmamızla aynı tekniğin kullanıldığı diğer çalışmalarda bizim sonuçlarımıza benzer şekilde Katyal ve arkadaşları 2,1° ve Willman ve arkadaşları 2,23°'lik artış bulmuşlardır (Katyal ve ark., 2016; Willmann ve ark., 2018). Hibrit-hyrax yerine 4 adet minivida ile uygulanan MARPE sisteminden mandibular plaklara elastik kullanımın uygulandığı başka bir çalışmada ise SNA açısında 4,08°'lik artış bulunmuştur (Facio-Umaña ve ark., 2021). Bu çalışmada incelenen bireylerin yaşları çalışma grubumuza benzerdir ve vertikal değerleri bizim çalışmamızda olduğu gibi artış gösteren bireylerdir. İki çalışma arasında SNA açısındaki değişimin farklı olmasının sebebi kullanılan vida sayısının fazla olması, kullanılan vida boylarının daha uzun olması sebebiyle ankraj miktarının fazla olması, uygulanan ekspansiyon ve intermaksiller elastik prokolünün bizim çalışmamızda uygulanandan farklı olması olarak düşünülebilir.

Eid ve arkadaşlarının, 4 miniplak kullanılarak yapılan klasik BAMP prokolünü uyguladıkları çalışmada, kontrol grubu ile karşılaştırdıklarında SNA açısında 2,8°'lik anlamlı bir artış bulmuşlardır. Çalışmada kullanılan bireylerin vertikal değerlerinde başlangıçta bazı artışlar olduğu bildirilmiştir. Bu çalışmada total tedavi süresini azaltmak amacıyla uygulanan intermaksiller elastik kuvveti De Clerck ve arkadaşlarının uyguladığı protokolden farklı olarak 1 aylık aralıklarla sırasıyla 350 gr. , 400 gr. ve 450 gr. olarak uygulanmıştır (De Clerck ve ark., 2009; Eid ve ark., 2016).

SNA açısındaki artışın çalışmamızda bulduğumuz sonuçtan bir miktar fazla olmasının sebebi uygulanan elastik protokolü olabilir.

Elnagar ve arkadaşlarının BAMP protokolünü uyguladığı çalışmada ise SNA açısında kontrol grubu ile karşılaştırıldığında 5,65°'lik anlamlı bir artış bulunmuştur ve çalışmada tedavi süresinin 8,9 ay olduğu bildirilmiştir (Elnagar ve ark., 2016). Bizim çalışmamızda incelenen hastaların tedavi süreleri dosyalardan edinilen bilgiye göre ortalama 6 aydır. Dolayısıyla bizim çalışmamızda bulduğumuzdan daha yüksek bir SNA artışının olmasının sebebi daha uzun süreli ortopedik kuvvet uygulaması olabilir.

Ağlarcı ve arkadaşlarının, üst çenede ankraj olarak çift taraflı daimi premolar ve daimi molar dişlar arasına uygulanmış mini-implantlardan alt çeneye uygulanmış miniplaklara intermaksiller elastik uygulaması yaptıkları çalışmada SNA açısında bizim çalışmamızdan daha az olacak şekilde 1,63°'lik artış bulunmuştur (Ağlarcı ve ark., 2016). Bu çalışmada tedavi edilen hastaların yaş grubu bizimkine benzer olmakla beraber incelenen hasta grubunun vertikal değerleri normal sınırlar içerisindedir. Fakat, elastik protokolü bizimkinden farklı olarak 200 gr. olarak uygulanmıştır. Dolayısıyla daha az kuvvet uygulanmış olması SNA açısındaki artışın bizim bulduğumuz sonuçtan az olmasının sebebi olabilir.

Miranda ve arkadaşları, hibrit-hyraxtan mandibular minividalara uygulanan elastik uygulamasını inceledikleri çalışmalarında SNA açısında 1,47°'lik bir artış bulmuşlardır (Miranda ve ark., 2021). İncelenen hasta grubunun yaş ortalaması bizimkine yakın olmakla beraber tedavi süreleri 11,3 ay olarak bildirilmiştir. Buna rağmen SNA değerindeki artışın bizim sonucumuzdan az olmasının sebebi, çalışmızda maksiller protraksiyon için ankraj ünitesi mentonplak iken, Miranda ve arkadaşlarının çalışmasında 2 adet minivida olması olabilir.

Çalışmamızda SNB açısında istatistiksel olarak anlamlı olmayan bir değişim gözlenmiştir ve bu sonuç mandibulanın sagital yönde stabil kaldığını göstermektedir. Çalışmamızla aynı tekniğin kullandığı diğer çalışmalarda, SNB açısında sonuçlarımıza paralel şekilde istatistiksel olmayan değişimler bulunmuştur (Katyal ve ark., 2016; Willmann ve ark., 2018).

ANB açısı incelendiğinde çalışmamızda 2,80°'lik bir artış bulunmuştur. SNA açısındaki artışla birlikte SNB açısında değişiklik olmaması, ANB açısındaki artışı olağan kılmaktadır. Çalışmamızla aynı tekniğin kullandığı diğer çalışmalarda Katyal ve arkadaşları 1,9°, Willman ve arkadaşları 2,54°'lik artışlar bulmuşlardır (Katyal ve ark., 2016; Willmann ve ark., 2018).

Hibrit-hyrax yerine 4 vidalı MARPE sistemi kullanan Facio-Umana ve arkadaşları ANB açısında 4,54°'lik artış bulmuşlardır (Facio-Umaña ve ark., 2021). Bizim sonucumuzdan daha fazla bir ANB artışının olmasının sebebi SNA açısında bizim sonuçlarımıza kıyasla daha fazla bir artış bulmuş olmaları olabilir.

BAMP protokolünün incelendiği iki çalışmada ANB açısında Eid ve arkadaşları 3,40°' lik artış, Elnagar ve arkadaşları ise 6,04°'lik artış bulmuşlardır (Eid ve ark., 2016; Elnagar ve ark., 2016). Benzer şekilde bu sonuçların bizim sonuçlarımızdan fazla olmasının sebebi SNA açısında daha fazla bir artış bulmuş olmaları olabilir.

Miranda ve arkadaşları ANB açısında konvansiyonel hyrax grubu ile karşılaştırdıklarında 1,83°'lik bir artış bulmuşlar fakat bu artışın istatistiksel olarak anlamlı olmadığını bildirmişlerdir (Miranda ve ark., 2021). Karşılaştırdıkları her iki grup da Sınıf III ortopedik düzeltim mekaniği olduğu için bu farklılığın istatistiksel olarak anlamlı olmamasının normal olduğu söylenebilir.

Çalışmamızda FH-MP açısında 1,99°'lik bir azalma bulunmuştur, fakat bu sonuç istatistiksel olarak anlamlı değildir. Miranda ve arkadaşları hibrit-hyraxtan mandibular minividalara uygulanan elastik uygulamasını inceledikleri çalışmalarında bu açıda konvansiyonel hyrax grubu ile karşılaştırıldığında istatistiksel olarak anlamlı olmayan 0,95° lik artış bulmuşlardır (Miranda ve ark., 2021). İki çalışma arasındaki sonuç farklılığının yöntem farklılıklarından kaynaklı olduğu düşünülmektedir.

Benzer şekilde çalışmamızda SN-MP açısında 1,22°'lik bir azalma bulunmuştur, fakat bu sonuç da istatistiksel olarak anlamlı değildir. Yani, incelenen hasta grubunun vertikal değerleri yüksek olmasına rağmen mandibular düzlemde saat yönünde rotasyon gözlenmemiştir. Çalışmamızla aynı tekniğin kullanıldığı diğer çalışmalarda SN-MP açısında istatistiksel olarak anlamlı olmayan değişiklikler rapor edilmiştir (Katyal ve ark., 2016; Willmann ve ark., 2018).

Facio-Umana ve arkadaşları çalışmamızı destekler şekilde SN-MP açısında istatistiksel olarak anlamlı olmayan 2,31°'lik bir azalma bulmuşlardır (Facio-Umaña ve ark., 2021). Eid ve arkadaşları kontrol grubu ile karşılaştırıldığına SN-MP açısında 0.6°'lik azalma (Eid ve ark., 2016), Elnagar ve arkadaşları kontrol grubu ile karşılaştırıldığında 0.98°'lik azalma bulmuşlardır (Elnagar ve ark., 2016) ve çalışmamızla benzer şekilde bu değişikliğin istatistiksel olarak anlamlı olmadığını ifade etmişlerdir. Her ne kadar yöntem farklılıkları bulunsa da bu çalışmalar sonuçlarımızı destekler niteliktedir.

Çalışmamızdan farklı olarak Ağlarcı ve arkadaşları SN-MP açısında 1,66°'lik anlamlı bir artış olduğunu bildirmişlerdir. Bunu sebebinin klasik BAMP protokolüne kıyasla çalışmalarında elastiklerin maksiller 2. daimi premolar dişin distalinden uygulanması sebebiyle lastiğin vertikal komponentinin artış göstermesi olabileceğini belirtmişlerdir (Ağlarcı ve ark., 2016).

Çalışmamızda SN-OP açısında 5,18°, FH-OP açısında 5,28° istatistiksel olarak anlamlı düzeyde azalmalar ile oklüzal düzlemda saat yönünün tersine rotasyon bulunmuştur. Maksillada ankraj ünitesinin molar dişlere bağlı olması sebebiyle, oluşturulan oklüzal düzlemde üst molar dişlerde bir hareket gözlenmemesi beklenmektedir. Fakat, mandibular molar dişlerde oluşan hareketler oklüzal düzlemde saat yönünün tersine bir rotasyon oluşmasına sebep olmuş olabilir. Daha fazla hasta sayısı ve daha farklı parametrelerle ölçüm yapılması oklüzal düzlemde oluşan bu değişikliğin sebebini aydınlatabilir.

Sonuçlarımıza göre SN-PP açısında 1,94°'lik bir azalma bulunmuştur, fakat bu sonuç da istatistiksel olarak anlamlı değildir. Diğer çalışmalar incelendiğinde, Katyal ve arkadaşları çalışmalarında SN-PP açısında 0,8°'lik anlamlı bir azalma ile maksillada saat yönünün tersine rotasyon olduğunu bildirmişler. Willmann ve arkadaşları ve Facio-Umana ve arkadaşları, bizim sonuçlarımıza paralel şekilde anlamlı olmayan bir azalma olduğunu bildirmişlerdir (Katyal ve ark., 2016; Willmann ve ark., 2018; Facio-Umaña ve ark., 2021). BAMP protokolünün uygulandığı çalışmalar incelendiğinde ise kontrol grubu ile karşılaştırıldığında Elnagar ve arkadaşları, Eid ve arkadaşları ve De Clerck ve arkadaşları maksillada anlamlı derecede rotasyon gözlenmediğini bildirmişlerdir (De Clerck ve ark., 2010; Eid ve ark., 2016; Elnagar ve ark., 2016).

Ağlarcı ve arkadaşları da 0,57°'lik saat yönünün tersine rotasyon bildirmişler, fakat bunun klinik olarak ihmal edilebilir bir rotasyon olduğunu bildirmişlerdir (Ağlarcı ve ark., 2016). Nguyen ve arkadaşları BAMP protokolü ile maksilla ve zigomanın tek parça halinde anteriora hareket ettiğini ve rotasyon gözlenmediğini belirtmişlerdir (Nguyen ve ark., 2011). Yine bu çalışmada orta yüzün direnç merkezinin Teuscher'in tarif ettiği yerin (processus zygomaticus ossis maxillaris tepesi) daha posteriorunda ve inferiorunda yer alabileceğini iddia etmişlerdir (Teuscher, 1986).

Vertikal uzunluklar incelendiğinde N-Me, ANS-Me, ANS-Me ve S-K uzunlukları incelenmiş, hiçbirinde anlamlı bir değişiklik gözlenmemiştir. Mandibulada anlamlı bir saat yönünde rotasyon gözlenmediği için bu sonuçlar çalışmamızdaki diğer verilerle uyumludur. Literatürde, De Clerk ve arkadaşları ve Elnagar ve arkadaşları da BAMP protokolü ile tedavi edilmiş hastaları kontrol grubu ile karşılaştırdıklarında alt yüz yüksekliğinde anlamlı bir farklılık bulunmadığını belirtmişlerdir (De Clerck ve ark., 2010; Elnagar ve ark., 2016). Farklı olarak Ağlarcı ve arkadaşları anteriorda daha fazla olmak üzere hem anterior hem posterior yüz yüksekliklerinde anlamlı artış olduğunu bildirmişlerdir ve çalışmalarındaki diğer veriler mandibulada saat yönünde rotasyon oluştuğunu gösterdiği için bu sonuçlar birbiriyle bağlantılıdır (Ağlarcı ve ark., 2016).

Çalışmamızda UI-SN açısında 0,18°'lik artış bulunmuştur, fakat bu sonuç istatistiksel olarak anlamlı değildir. Facio-Umana ve arkadaşları çalışmamızı destekler şekilde UI-SN açısında istatistiksel olarak anlamlı olmayan bir değişiklik olduğunu bildirmişlerdir (Facio-Umaña ve ark., 2021). Fakat, tam tersine Eid ve arkadaşları kontrol grubu ile karşılaştırıldığına UI-SN açısında 4,9°'lik anlamlı bir artış bulmuşlardır (Eid ve ark., 2016).

Sonuçlarımız incelendiğinde UI-PP açısında 1,06°'lik bir azalma bulunmuştur, fakat bu sonuç istatistiksel olarak anlamlı değildir. Çalışmamızla aynı tekniğin kullandığı diğer çalışmalarda UI-PP açısında Katyal ve arkadaşları 0,9°'lik artış, Willman ve arkadaşları 0,57°' lik artış bulmuşlardır ve her iki çalışma da çalışmamıza benzer şekilde bu sonuçların istatistiksel olarak anlamlı olmadığını belirtmişlerdir (Katyal ve ark., 2016; Willmann ve ark., 2018). Yine çalışmamızı destekler nitelikte UI-PP açısında Miranda ve arkadaşları 3,03°'lik artış (Miranda ve ark., 2021), klasik BAMP protokolünün uygulandığı çalışmalarda, Elnagar ve arkadaşları ve De Clerk ve

arkadaşları, sırasıyla 0,14°'lik ve 0,6°'lik artışlar bulmuşlardır (De Clerck ve ark., 2010; Elnagar ve ark., 2016) ve bu sonuçlar istatistiksel olarak anlamlı değildir. Sonuçlarımızdan farklı olarak Ağlarcı ve arkadaşları UI-PP açısında 3,01°'lik anlamlı bir artış olduğunu bildirmişlerdir (Ağlarcı ve ark., 2016). Yine Eid ve arkadaşları da UI-SN açısında olduğu gibi UI-PP açısında da kontrol grubu ile karşılaştırıldığına 4,3°'lik anlamlı bir artış olduğunu bildirmişlerdir (Eid ve ark., 2016). Yüz maskesi tedavisinin dental yan etiklerini elimine etmek amacıyla maksiller ankraj ünitesi olarak iskeletsel destekli apareyler kullanmak literatürde belirtildiği gibi avantajlıdır. Literatürdeki çalışmaların birçoğu bizim sonuçlarımıza paralel şekilde özellikle üst keser açılarında değişiklik olmadığını ya da minimum olduğunu belirtmektedirler.

Çalışmamızda LI-MP açısında istatistiksel olarak anlamlı düzeyde 5,27°'lik bir artış bulunmuştur. Çalışmamızla aynı tekniğin kullanıldığı diğer çalışmalarda sonuçlarımızdan farklı olarak Katyal ve arkadaşları 0,2° azalma, Willman ve arkadaşları 0,56° azalma bulmakla beraber her iki çalışma da bu değişimlerin istatistiksel olarak anlamlı olmadığını bildirmişlerdir (Katyal ve ark., 2016; Willmann ve ark., 2018). Facio-Umana ve arkadaşları da LI-MP açısında 0,71°'lik azalma bulmuşlar ve bu azalmanın istatistiksel olarak anlamlı olmadığını bildirmişlerdir (Facio-Umaña ve ark., 2021). Literatürdeki diğer çalışmalar farklı protokollerle LI-MP açısında istatistiksel olarak anlamlı olmayan artışlar bildirmişlerdir (Eid ve ark., 2016; Elnagar ve ark., 2016; Miranda ve ark., 2021). Benzer tekniklerin incelendiği diğer çalışmalarda ise alt keserlerde anlamlı protrüzyon bildirilmiştir (Cevidanes ve ark., 2010; De Clerck ve ark., 2010). Görüldüğü gibi bazı çalışmalar bizim sonuçlarımızın aksine alt keserlerde anlamlı bir hareket bildirmemişken, bazı çalışmalarda da bizim sonuçlarımıza paralel şekilde anlamlı bir protrüzyon bildirilmiştir (Şar ve ark., 2011; Ağlarcı ve ark., 2016). Alt keserlerde gözlenen bu protrüzyon literatürde yumuşak doku dengesinin değişmesi ile açıklanmıştır. Anterior çapraz kapanışın düzeltilmesiyle alt keserlere gelen dil basıncının artmasının buna sebep olabileceği bildirilmiştir (Heymann ve ark., 2010). Ayrıca Şar ve arkadaşları mentonplakların ağız içinde bulunan kancalarının lip bumper etkisi oluşturması ile dudak baskısının alt keserlerden kalkması sonucu protrüzyon olabileceğini bildirmişlerdir (Şar ve ark., 2014).

Sonuçlarımız incelendiğinde UI-LI açısında 4,45°'lik bir azalma bulunmuştur, fakat bu sonuç da istatistiksel olarak anlamlı değildir. Katyal ve arkadaşlarının yayınladığı çalışmada da bizim sonuçlarımıza paralel olarak istatistiksel olarak anlamlı olmayan 1,6°'lik azalma bildirilmiştir (Katyal ve ark., 2016). Çalışmamızdan farklı olarak Eid ve arkadaşları UI-LI açısında kontrol grubu ile karşılaştırıldığında 5,7°'lik anlamlı bir azalma bildirmişlerdir. Bu farklılığın sebebi olarak Eid ve arkadaşlarının üst keserlerde buldukları anlamlı protrüzyon düşünülebilir (Eid ve ark., 2016).

Çalışmamızda overjette 3,75 mm'lik istatistiksel olarak bir artış bulunmuştur. Çalışmamızla aynı tekniğin kullanıldığı Katyal ve arkadaşlarının yayınladığı çalışmada overjette 2 mm'lik bir artış olduğu bildirilmiştir (Katyal ve ark., 2016). Bu çalışmada elastik protokolü olarak 3/16 3,5 oz. elastikler hastaya verilmiş ve tedavi boyunca aynı elastikler kullanılmıştır. Üst çenenin anterior hareketi sebebi ile elastiğin gerilme kuvveti zamanla azalacağı için uygulayacağı kuvvet azalacaktır. Bizim çalışmamızda bulduğumuz sonuç ile Katyal ve arkadaşlarının bildirdikleri sonuçlar arasındaki farkın sebebinin bu olduğu düşünülebilir (Katyal ve ark., 2016). Çalışmamıza benzer çalışmalar incelendiğinde Miranda ve arkadaşları 2,99 mm, Elnagar ve arkadaşları 7,11 mm, Cevidanes ve arkadaşları 3,7 mm, De Clerck ve arkadaşları 3,7 mm'lik artışlar bulmuşlardır (Cevidanes ve ark., 2010; De Clerck ve ark., 2010; Elnagar ve ark., 2016; Miranda ve ark., 2021). Elnagar ve arkadaşları hariç diğer çalışmalardaki artış miktarı bizim sonuçlarımız ile benzerken, Elnagar ve arkadaşlarının daha fazla bir artış bulmuş olmalarının sebebi inceledikleri BAMP protokolüne sahip hastaların tedavi sürelerinin 8,9 ay olacak şekilde bizim grubumuza göre daha uzun süre tedavi görmüş olmaları olabilir.

Çalışmamızda overbite ölçümünde istatistiksel olarak anlamlı derecede değişiklik bulunamamıştır. Çalışmamızla aynı tekniğin kullanıldığı Katyal ve arkadaşlarının yayınladığı çalışmada bizim sonuçlarımıza paralel olarak istatistiksel olarak anlamlı olmayan bir değişiklik olduğunu bildirilmiştir (Katyal ve ark., 2016). Tam tersine, Ağlarcı ve arkadaşları overbite ölçümünde anlamlı bir azalma bulduklarını bildirmişlerdir. Diğer ölçümler incelendiğinde mandibular düzlem açısının artması ile mandibulanın saat yönünde rotasyonun overbite ölçümünü azaltması normaldir (Ağlarcı ve ark., 2016). Elnagar ve arkadaşları kontrol grubu ile karşılaştırıldığında 0,65 mm'lik anlamlı bir azalma, De Clerck ve arkadaşları kontrol grubu ile

karşılaştırıldığında 1,4 mm'lik anlamlı bir artış bildirmişlerdir (De Clerck ve ark., 2010; Elnagar ve ark., 2016). Overbite ölçümünün sadece mandibulanın rotasyonundan değil, alt ve üst keser dişlerin açılarından da etkilenen bir ölçüm olması sonuçlardaki farklılıkların sebebi olabilir.

8. SONUÇLAR

Yapılan iskeletsel, dental ve lineer ölçümler sonrasında elde edilen sonuçlar aşağıdaki gibidir:

- İskeletsel Sınıf III maloklüzyona sahip ve artmış vertikal büyüme paternine sahip hastalarda hibrit hyrax-mentonplak ve Sınıf III elastik uygulaması, maksilla ve mandibulada rotasyon yaratmadan ve yüz yükseliğinde artışa sebep olmadan sagital yönlü iskeletsel düzeltim sağlayabilmektedir.
- İskeletsel Sınıf III maloklüzyona ve artmış vertikal büyüme paternine sahip hastalarda hibrit hyrax-mentonplak ve Sınıf III elastik uygulaması, oklüzal düzlemde saat yönünün tersinde bir rotasyona sebep olmaktadır.
- İskeletsel Sınıf III maloklüzyona sahip hastalarda hibrit hyrax-mentonplak ve Sınıf III elastik uygulaması, üst keser konumlarında değişiklik yaratmaz iken alt keserlerde protrüzyona sebep olmaktadır.

9. KAYNAKLAR

Adams, C. An investigation into indications for and the effects of the function regulator. Report of the congress. European Orthodontic Society, 1969.

Ağlarcı, C, E Esenlik and Y Fındık. Comparison of short-term effects between face mask and skeletal anchorage therapy with intermaxillary elastics in patients with maxillary retrognathia. European Journal of Orthodontics. 2016;38:313-23.

Alcan, T, A Keles and N Erverdi. The effects of a modified protraction headgear on maxilla. American Journal of Orthodontics and Dentofacial Orthopedics. 2000;117:27-38.

Angle, EH. Classification of malocclusion. Dent. Cosmos. 1899;41:350-75.

Angle, EH. Treatment of Malocclusion of the Teeth: Angle's System. Philadelphia: SS White Dental Manufacturing Company; 1907.

Arman, A, TU Toygar and E Abuhijleh. Evaluation of maxillary protraction and fixed appliance therapy in Class III patients. The European Journal of Orthodontics. 2006;28:383-92.

Asbell, MB and C Hill. A brief history of orthodontics. Am J Orthod Dentofacial Orthop. 1990;98:176-83.

Baccetti, T, L Franchi and JA McNamara Jr. Treatment and posttreatment craniofacial changes after rapid maxillary expansion and facemask therapy. American Journal of Orthodontics and Dentofacial Orthopedics. 2000;118:404-13.

Baccetti, T, L Franchi and JA McNamara Jr. Cephalometric variables predicting the long-term success or failure of combined rapid maxillary expansion and facial mask therapy. American Journal of Orthodontics and Dentofacial Orthopedics. 2004;126:16-22.

Baccetti, T, L Franchi and JA McNamara Jr. Growth in the untreated Class III subject. Seminars in orthodontics. 2007;13:130-42.

Baccetti, T, JS McGill, L Franchi, JA McNamara Jr and I Tollaro. Skeletal effects of early treatment of Class III malocclusion with maxillary expansion and face-mask therapy. American Journal of Orthodontics and Dentofacial Orthopedics. 1998;113:333-43.

Başçiftçi, F, A Demir, Z Sarı and T Uysal. Konya yöresi okul çocuklarında ortodontik maloklüzyonların prevelansının araştırılması: Epidemiyolojik çalışma. Türk Ortodonti Dergisi. 2002;15:92-8.

Biren, S and N Erverdi. Cephalometric evaluation of maxillary retrognathism cases treated with FR-3 appliance. Journal of Marmara University Dental Faculty. 1993;1:354-60.

Case, CS. Expansion of the dental arches. Dent Rev. 1893;7:207-17.

Celikoglu, M, S Akpinar and I Yavuz. The pattern of malocclusion in a sample of orthodontic patients from Turkey. Med Oral Patol Oral Cir Bucal. 2010;15:e791-6.

Cevidanes, L, T Baccetti, L Franchi, JA McNamara Jr and H De Clerck. Comparison of two protocols for maxillary protraction: bone anchors versus face mask with rapid maxillary expansion. The Angle Orthodontist. 2010;80:799-806.

Cha, K-S. Skeletal changes of maxillary protraction in patients exhibiting skeletal class III malocclusion: a comparison of three skeletal maturation groups. The Angle Orthodontist. 2003;73:26-35.

Chaudhary, A, J Giri, R Gyawali and PR Pokharel. A Retrospective Study Comparing Nose, Lip, and Chin Morphology in Class I, Class II, and Class III Skeletal Relationships in Patients Visiting to the Department of Orthodontics, BPKIHS: A Cephalometric Study. International Journal of Dentistry. 2022;2022:2252746.

Chudley, AE. Genetic landmarks through philately--the Habsburg jaw. Clinical genetics. 1998;54:283-4.

Conte, A, A Carano and G Siciliani. A new maxillary protractor. Journal of clinical orthodontics: JCO. 1997;31:523-30.

Creekmore, T. Class III treatment planning. Journal of clinical orthodontics: JCO. 1978;12:650-5.

Darendeliler, MA, M Chiarini and J-P Joho. Early class III treatment with magnetic appliances. Journal of clinical orthodontics: JCO. 1993;27:563-9.

De Clerck, H, L Cevidanes and T Baccetti. Dentofacial effects of bone-anchored maxillary protraction: a controlled study of consecutively treated Class III patients. American Journal of Orthodontics and Dentofacial Orthopedics. 2010;138:577-81.

De Clerck, HJ, MA Cornelis, LH Cevidanes, GC Heymann and CJ Tulloch. Orthopedic traction of the maxilla with miniplates: a new perspective for treatment of midface deficiency. Journal of oral and maxillofacial surgery. 2009;67:2123-9.

de Oliveira Ruellas, AC, C Tonello, LR Gomes, MS Yatabe, L Macron, J Lopinto, ve ark. Common 3-dimensional coordinate system for assessment of directional changes. American Journal of Orthodontics and Dentofacial Orthopedics. 2016;149:645-56.

Deguchi, T, T Kuroda, Y Minoshima and TM Graber. Craniofacial features of patients with Class III abnormalities: growth-related changes and effects of short-term and long-term chincup therapy. American Journal of Orthodontics and Dentofacial Orthopedics. 2002;121:84-92.

Deguchi, T and JA McNamara. Craniofacial adaptations induced by chincup therapy in Class III patients. American Journal of Orthodontics and Dentofacial Orthopedics. 1999;115:175-82.

Delaire, J. Maxillary growth: therapeutic conclusions. Transactions. European Orthodontic Society. 1971;81-102.

Delaire, J. Maxillary development revisited: relevance to the orthopaedic treatment of Class III malocclusions. European Journal of Orthodontics. 1997;19:289-311.

Ding, P, Y-H Zhou, Y Lin and L-X Qiu. Mini-plate implant anchorage for maxillary protraction in Class III malocclusion. Zhonghua kou Qiang yi xue za zhi= Zhonghua Kouqiang Yixue Zazhi= Chinese Journal of Stomatology. 2007;42:263-7.

Eid, OM, AA-F Ramadan, MA Nadim and TA-B Hamed. Maxillary protraction using orthodontic miniplates in correction of Class III malocclusion during growth. Journal of the World Federation of Orthodontists. 2016;5:100-6.

El, H and JM Palomo. Measuring the airway in 3 dimensions: a reliability and accuracy study. American Journal of Orthodontics and Dentofacial Orthopedics. 2010;137:S50. e1-S. e9.

Ellis III, E and JA McNamara Jr. Components of adult Class III malocclusion. Journal of oral and maxillofacial surgery. 1984;42:295-305.

Elnagar, MH, E Elshourbagy, S Ghobashy, M Khedr and CA Evans. Comparative evaluation of 2 skeletally anchored maxillary protraction protocols. American Journal of Orthodontics and Dentofacial Orthopedics. 2016;150:751-62.

Facio-Umaña, JA, J Chaurand and PI Gonzalez-Luna. Early class III treatment with maxillary protraction-miniscrew-assisted rapid palatal expansion (MARPE) and mandibular miniplates. Advances in Oral and Maxillofacial Surgery. 2021;4:100-51.

Fedorov, A, R Beichel, J Kalpathy-Cramer, J Finet, J-C Fillion-Robin, S Pujol, ve ark. 3D Slicer as an image computing platform for the Quantitative Imaging Network. Magnetic resonance imaging. 2012;30:1323-41.

Ferro, A, LP Nucci, F Ferro and C Gallo. Long-term stability of skeletal Class III patients treated with splints, Class III elastics, and chincup. American Journal of Orthodontics and Dentofacial Orthopedics. 2003;123:423-34.

Fränkel, R. Maxillary retrusion in Class 3 and treatment with the function corrector 3. Report of the congress. European Orthodontic Society, 1970.

Gallagher, R, F Miranda and P Buschang. Maxillary protraction: treatment and posttreatment effects. American Journal of Orthodontics and Dentofacial Orthopedics. 1998;113:612-9.

Garattini, G, L Levrini, P Crozzoli and A Levrini. Skeletal and dental modifications produced by the Bionator III appliance. American Journal of Orthodontics and Dentofacial Orthopedics. 1998;114:40-4.

Gelgör, IE, AI Karaman and E Ercan. Prevalence of malocclusion among adolescents in central anatolia. Eur J Dent. 2007;1:125-31.

Ghafari, JG and AT Macari. Component analysis of predominantly vertical occlusal problems. Seminars in Orthodontics. 2013;19:227-38.

Graber, LW. Chin cup therapy for mandibular prognathism. American journal of orthodontics. 1977;72:23-41.

Graber, T and B Swain. Current orthodontic concepts and techniques. Philadelphia: WB Saunders Company 1975.

Gribel, BF, MN Gribel, DC Frazão, JA McNamara Jr and FR Manzi. Accuracy and reliability of craniometric measurements on lateral cephalometry and 3D measurements on CBCT scans. The Angle Orthodontist. 2011;81:26-35.

Grummons, D. Orthodontics for the TMJ-TMD patients 1994.

Guyer, EC, EE Ellis III, JA McNamara Jr and RG Behrents. Components of Class III malocclusion in juveniles and adolescents. The Angle Orthodontist. 1986;56:7-30.

Haas, AJ. The treatment of maxillary deficiency by opening the midpalatal suture. The Angle Orthodontist. 1965;35:200-17.

Hardy, D, Y Cubas and M Orellana (2012). Prevalence of angle class III malocclusion: a systematic review and meta-analysis. Open J Epidemiol. 2012; 2: 75–82.

Heymann, GC, L Cevidanes, M Cornelis, HJ De Clerck and JC Tulloch. Three-dimensional analysis of maxillary protraction with intermaxillary elastics to miniplates. American Journal of Orthodontics and Dentofacial Orthopedics. 2010;137:274-84.

Hicham, J. Maxillary protraction therapy diagnosis and treatment. J Clin Orthod. 1991;25:102-13.

Ishii, H, S Morita, Y Takeuchi and S Nakamura. Treatment effect of combined maxillary protraction and chincap appliance in severe skeletal Class III cases. American Journal of Orthodontics and Dentofacial Orthopedics. 1987;92:304-12.

Itoh, T, S Chaconas, A Caputo and J Matyas. Photoelastic effects of maxillary protraction on the craniofacial complex. American journal of orthodontics. 1985;88:117-24.

Jacobson, A, W Evans, C Preston and P Sadowsky. Mandibular prognathism. American journal of orthodontics. 1974;66:140-71.

Jena, A, R Duggal, V Mathur and H Parkash. Class-III malocclusion: genetics or environment? A twins study. Journal of Indian Society of Pedodontics and Preventive Dentistry. 2005;23:27.

Jiuxiang, L, H Jinfuang and Z Xiangleng. A cephalometric evaluation of hard and soft tissue changes during Class III traction. The European Journal of Orthodontics. 1985;7:201-4.

Kambara, T. Dentofacial changes produced by extraoral forward force in the Macaca irus. American journal of orthodontics. 1977;71:249-77.

Kapust, AJ, PM Sinclair and PK Turley. Cephalometric effects of face mask/expansion therapy in Class III children: a comparison of three age groups. American Journal of Orthodontics and Dentofacial Orthopedics. 1998;113:204-12.

Karatas, OH and E Toy. Three-dimensional imaging techniques: A literature review. European journal of dentistry. 2014;8:132-40.

Katyal, V, B Wilmes, M Nienkemper, M Darendeliler, W Sampson and D Drescher. The efficacy of Hybrid Hyrax-Mentoplate combination in early Class III treatment: a novel approach and pilot study. Australian Orthodontic Journal. 2016;32:88-96.

Kaya, D, I Kocadereli, B Kan and F Tasar. Effects of facemask treatment anchored with miniplates after alternate rapid maxillary expansions and constrictions; a pilot study. The Angle Orthodontist. 2011;81:639-46.

Kim, J-H, MA Viana, TM Graber, FF Omerza and EA BeGole. The effectiveness of protraction face mask therapy: a meta-analysis. American Journal of Orthodontics and Dentofacial Orthopedics. 1999;115:675-85.

Kircelli, BH and ZÖ Pektas. Midfacial protraction with skeletally anchored face mask therapy: a novel approach and preliminary results. American Journal of Orthodontics and Dentofacial Orthopedics. 2008;133:440-9.

Kokich, VG, PA Shapiro, R Oswald, L Koskinen-Moffett and SK Clarren. Ankylosed teeth as abutments for maxillary protraction: a case report. American journal of orthodontics. 1985;88:303-7.

Lagravère, MO, C Low, C Flores-Mir, R Chung, JP Carey, G Heo, ve ark. Intraexaminer and interexaminer reliabilities of landmark identification on digitized lateral cephalograms and formatted 3-dimensional cone-beam computerized tomography images. American Journal of Orthodontics and Dentofacial Orthopedics. 2010;137:598-604.

Leung, CC, L Palomo, R Griffith and MG Hans. Accuracy and reliability of cone-beam computed tomography for measuring alveolar bone height and detecting bony dehiscences and fenestrations. American Journal of Orthodontics and Dentofacial Orthopedics. 2010;137:S109-S19.

Liang, S, F Wang, Q Chang and Y Bai. Three-dimensional comparative evaluation of customized bone-anchored vs tooth-borne maxillary protraction in patients with skeletal Class III malocclusion. American Journal of Orthodontics and Dentofacial Orthopedics. 2021;160:374-84.

Liou, E. Effective maxillary orthopedic protraction for growing Class III patients: a clinical application simulates distraction osteogenesis. Progress in orthodontics. 2005;6:154-71.

Liou, EJ-W and W-C Tsai. A new protocol for maxillary protraction in cleft patients: repetitive weekly protocol of alternate rapid maxillary expansions and constrictions. The Cleft palate-craniofacial journal. 2005;42:121-7.

Mah, J and D Hatcher. Three-dimensional craniofacial imaging. American Journal of Orthodontics and Dentofacial Orthopedics. 2004;126:308-9.

Maino, G, Y Turci, A Arreghini, E Paoletto, G Siciliani and L Lombardo. Skeletal and dentoalveolar effects of hybrid rapid palatal expansion and facemask treatment in growing skeletal Class III patients. American Journal of Orthodontics and Dentofacial Orthopedics. 2018;153:262-8.

McNamara, JA and WL Brudon. Orthodontic and orthopedic treatment in the mixed dentition. Ann Arbor: Needham Press; 1993.

McNamara Jr, JA and SA Huge. The functional regulator (FR-3) of Fränkel. American journal of orthodontics. 1985;88:409-24.

Merwin, D, P Ngan, U Hagg, C Yiu and SH Wei. Timing for effective application of anteriorly directed orthopedic force to the maxilla. American Journal of Orthodontics and Dentofacial Orthopedics. 1997;112:292-9.

Miki, M. An experimental research on the direction of the complex by means of the external force—two-dimensional analyses on the sagittal plan of the craniofacial skeleton. J Tokyo Dent. Coll. 1979;79:1563-97.

Miranda, F, JCdC Bastos, AM Dos Santos, LS Vieira, A Aliaga-Del Castillo, G Janson, ve ark. Miniscrew-anchored maxillary protraction in growing Class III patients. Journal of orthodontics. 2020;47:170-80.

Miranda, F, JC da Cunha Bastos, AM Dos Santos, G Janson, JRP Lauris and D Garib. Dentoskeletal comparison of miniscrew-anchored maxillary protraction with hybrid and conventional hyrax expanders: A randomized clinical trial. American Journal of Orthodontics and Dentofacial Orthopedics. 2021;160:774-83.

Mitani, H. Early application of chincap therapy to skeletal Class III malocclusion. American Journal of Orthodontics and Dentofacial Orthopedics. 2002;121:584-5.

Mitani, H and H Fukazawa. Effects of chincap force on the timing and amount of mandibular growth associated with anterior reversed occlusion (Class III malocclusion) during puberty. American Journal of Orthodontics and Dentofacial Orthopedics. 1986;90:454-63.

Miyajima, K, JA McNamara Jr, M Sana and S Murata. An estimation of craniofacial growth in the untreated Class III female with anterior crossbite. American Journal of Orthodontics and Dentofacial Orthopedics. 1997;112:425-34.

Moyers, RE. Handbook of orthodontics. USA: Year Book Medical Publishers Inc; 1980.

Nanda, R. Biomechanical and clinical considerations of a modified protraction headgear. American journal of orthodontics. 1980;78:125-39.

Nanda, R and W Hickory. Zygomaticomaxillary suture adaptations incident to anteriorly-directed forces in rhesus monkeys. The Angle Orthodontist. 1984;54:199-210.

Nervina, JM. Cone beam computed tomography use in orthodontics. Australian dental journal. 2012;57:95-102.

Ngan, P, B Wilmes, D Drescher, C Martin, B Weaver and E Gunel. Comparison of two maxillary protraction protocols: tooth-borne versus bone-anchored protraction facemask treatment. Progress in orthodontics. 2015;16:1-11.

Ngan, P, C Yiu, A Hu, U Hägg, SH Wei and E Gunel. Cephalometric and occlusal changes following maxillary expansion and protraction. The European Journal of Orthodontics. 1998;20:237-54.

Ngan, PW, U Hagg, C Yiu and SH Wei. Treatment response and long-term dentofacial adaptations to maxillary expansion and protraction. Seminars in orthodontics, 1997.

Nguyen, T, L Cevidanes, MA Cornelis, G Heymann, LK de Paula and H De Clerck. Three-dimensional assessment of maxillary changes associated with bone anchored maxillary protraction. American Journal of Orthodontics and Dentofacial Orthopedics. 2011;140:790-8.

Nienkemper, M, B Wilmes, L Franchi and D Drescher. Effectiveness of maxillary protraction using a hybrid hyrax-facemask combination: a controlled clinical study. The Angle Orthodontist. 2015;85:764-70.

Nienkemper, M, B Wilmes, A Pauls and D Drescher. Maxillary protraction using a hybrid hyrax-facemask combination. Progress in orthodontics. 2013;14:1-8.

Oppenheim, A. A possibility for physiologic orthodontic movement. American Journal of Orthodontics and Oral Surgery. 1944;30:277-328.

Orton, H, J Noar and A Smith. The customized facemask. Journal of clinical orthodontics: JCO. 1992;26:230-5.

Özbilen, EÖ, HN Yılmaz and YB Acar. Does Alt-RAMEC protocol and facemask treatment affect dentoalveolar structures? A 3-dimensional study. The Angle Orthodontist. 2021;91:626-33.

Palomo, JM, PS Rao and MG Hans. Influence of CBCT exposure conditions on radiation dose. Oral Surgery, Oral Medicine, Oral Pathology, Oral Radiology, and Endodontology. 2008;105:773-82.

Petit, H. The prognathic syndrome: a complete treatment plan around the facial mask. Revue d'orthopedie dento-faciale. 1982;16:381-411.

Rabie, A and Y Gu. Diagnostic criteria for pseudo–Class III malocclusion. American Journal of Orthodontics and Dentofacial Orthopedics. 2000;117:1-9.

Rakosi, T and W Schilli. Class III anomalies: a coordinated approach to skeletal, dental, and soft tissue problems. J Oral Surg. 1981;39:860-70.

Robertson, N. An examination of treatment changes in children treated with the function regulator of Fränkel. American journal of orthodontics. 1983;83:299-310.

Rossini, G, C Cavallini, M Cassetta and E Barbato. 3D cephalometric analysis obtained from computed tomography. Review of the literature. Annali di stomatologia. 2011;2:31.

Saadia, M and E Torres. Sagittal changes after maxillary protraction with expansion in class III patients in the primary, mixed, and late mixed dentitions: a longitudinal retrospective study. American Journal of Orthodontics and Dentofacial Orthopedics. 2000;117:669-80.

Sakamoto, T, I Iwase, A Uka and S Nakamura. A roentgenocephalometric study of skeletal changes during and after chin cup treatment. American journal of orthodontics. 1984;85:341-50.

Salzman, J. Etiology of malocclusion and dentofacial deformities. practice of orthodontics. Philadelphia and montreal: JB Lippincott company. 1966;114-23,378.

Singer, SL, PJ Henry and I Rosenberg. Osseointegrated implants as an adjunct to facemask therapy: a case report. The Angle Orthodontist. 2000;70:253-62.

Staudt, CB and S Kiliaridis. Different skeletal types underlying Class III malocclusion in a random population. American Journal of Orthodontics and Dentofacial Orthopedics. 2009;136:715-21.

Sugawara, J, T Asano, N Endo and H Mitani. Long-term effects of chincap therapy on skeletal profile in mandibular prognathism. American Journal of Orthodontics and Dentofacial Orthopedics. 1990;98:127-33.

Sung, SJ and HS Baik. Assessment of skeletal and dental changes by maxillary protraction. American Journal of Orthodontics and Dentofacial Orthopedics. 1998;114:492-502.

Şar, Ç, A Arman-Özçırpıcı, S Uçkan and AC Yazıcı. Comparative evaluation of maxillary protraction with or without skeletal anchorage. American Journal of Orthodontics and Dentofacial Orthopedics. 2011;139:636-49.

Şar, Ç, Z Şahinoğlu, AA Özçırpıcı and S Uçkan. Dentofacial effects of skeletal anchored treatment modalities for the correction of maxillary retrognathia. American Journal of Orthodontics and Dentofacial Orthopedics. 2014;145:41-54.

Takada, K, S Petdachai and M Sakuda. Changes in dentofacial morphology in skeletal Class III children treated by a modified maxillary protraction headgear and a chin cup: a longitudinal cephalometric appraisal. The European Journal of Orthodontics. 1993;15:211-21.

Tanne, K, J Hiraga, K Kakiuchi, Y Yamagata and M Sakuda. Biomechanical effect of anteriorly directed extraoral forces on the craniofacial complex: a study using the finite element method. American Journal of Orthodontics and Dentofacial Orthopedics. 1989;95:200-7.

Tanne, K and M Sakuda. Biomechanical and clinical changes of the craniofacial complex from orthopedic maxillary protraction. The Angle Orthodontist. 1991;61:145-52.

Teuscher, U. An appraisal of growth and reaction to extraoral anchorage simulation of orthodontic-orthopedic results. American journal of orthodontics. 1986;89:113-21.

Tollaro, I, T Baccetti and L Franchi. Mandibular skeletal changes induced by early functional treatment of Class III maloccsion: A superimposition study. American Journal of Orthodontics and Dentofacial Orthopedics. 1995;108:525-32.

Tortop, T, A Keykubat and S Yuksel. Facemask therapy with and without expansion. American Journal of Orthodontics and Dentofacial Orthopedics. 2007;132:467-74.

Turpin III, D. Early class III treatment. 81st Annual Session, American Association of Orthodontists, 1981.

Tweed, CH. Clinical orthodontics. Saint Louis, Missouri: CV Mosby; 1966.

Üçem, TT, N Üçüncü and S Yüksel. Comparison of double-plate appliance and facemask therapy in treating Class III malocclusions. American Journal of Orthodontics and Dentofacial Orthopedics. 2004;126:672-9.

Ülgen, M and S Firatli. The effects of the Fränkel's function regulator on the Class III malocclusion. American Journal of Orthodontics and Dentofacial Orthopedics. 1994;105:561-7.

Vaughn, GA, B Mason, H-B Moon and PK Turley. The effects of maxillary protraction therapy with or without rapid palatal expansion: a prospective, randomized clinical trial. American Journal of Orthodontics and Dentofacial Orthopedics. 2005;128:299-309.

Vego, L. Early orthopedic treatment for class III skeletal patterns. American journal of orthodontics. 1976;70:59-69.

Westwood, PV, JA McNamara Jr, T Baccetti, L Franchi and DM Sarver. Long-term effects of Class III treatment with rapid maxillary expansion and facemask therapy followed by fixed appliances. American Journal of Orthodontics and Dentofacial Orthopedics. 2003;123:306-20.

Williams, S and CA Aarhus. The morphology of the potential Class III skeletal pattern in the growing child. American journal of orthodontics. 1986;89:302-11.

Willmann, JH, M Nienkemper, NE Tarraf, B Wilmes and D Drescher. Early Class III treatment with Hybrid-Hyrax-Facemask in comparison to Hybrid-Hyrax-Mentoplate–skeletal and dental outcomes. Progress in orthodontics. 2018;19:1-8.

Wilmes, B, M Nienkemper, B Ludwig, CH Kau and D Drescher. Early Class III treatment with a hybrid hyrax-mentoplate combination. Journal of clinical orthodontics: JCO. 2011;45:15-39.

Wisth, PJ, A Tritrapunt, P Rygh, OE Bøe and K Norderval. The effect of maxillary protraction on front occlusion and facial morphology. Acta Odontologica Scandinavica. 1987;45:227-37.

Yatabe, M, L Gomes, AC Ruellas, J Lopinto, L Macron, B Paniagua, ve ark. Challenges in measuring angles between craniofacial structures. Journal of Applied Oral Science. 2019;27:e20180380.

Yüksel, S, TT Üçem and A Keykubat. Early and late facemask therapy. The European Journal of Orthodontics. 2001;23:559-68.

Zere, E, PK Chaudhari, J Sharan, K Dhingra and N Tiwari. Developing Class III malocclusions: challenges and solutions. Clinical, cosmetic and investigational dentistry. 2018;10:99.

10. ÖZGEÇMİŞ

Adı	Gamze	Soyadı	Yıldırım

Eğitim Düzeyi

	Mezun Olduğu Kurumun Adı	Mezuniyet Yılı
Doktora/Uzmanlık	Marmara Üniversitesi Diş Hekimliği Fakültesi Ortodonti Anabilim Dalı	Halen
Lisans	Ege Üniversitesi Diş Hekimliği Fakültesi	2017

İş Deneyimi

Görevi	Kurum	Süre (Yıl - Yıl)
1	Marmara Üniversitesi Diş Hekimliği Fakültesi/Ortodonti Anabilim Dalı	2018-Halen

Yabancı Dilleri	**Okuduğunu Anlama***	**Konuşma***	**Yazma***
İngilizce	İyi	İyi	İyi

Yabancı Dil Sınav Notu #								
YDS	ÜDS	IELTS	TOEFL IBT	TOEFL PBT	TOEFL CBT	FCE	CAE	CPE
80								

	Sayısal	**Eşit Ağırlık**	**Sözel**
ALES Puanı			
DUS Puanı	70,016		

Bilgisayar Bilgisi

Program	Kullanma Becerisi
NemoCeph	Çok iyi
3D Slicer	İyi
Microsoft Office	Çok iyi

***Çok iyi, iyi, orta, zayıf olarak değerlendiriniz.*

11. EKLER

Marmara Üniversitesi Tıp Fakültesi
Klinik Araştırmalar Etik Kurulu

	PROTOKOL KODU	**09.2022.243**
	PROJE ADI	**Vertikal büyüme paternli hastalarda, hibrit HYRAX-mentonplak ile tedavi öncesi ve sonrası iskeletsel ve dental yapıların tomografi ile retrospektif olarak incelenmesi**
	SORUMLU ARAŞTIRICI ÜNVANI/ADI	**Dr. Öğr. Üyesi Elvan ÖNEM ÖZBİLEN**

KARAR BİLGİLERİ	**Tarih 28.03.2022** **Yukarıda başvuru bilgileri verilen araştırma başvuru dosyası ve ilgili belgeler araştırmanın gerekçe, amaç, yaklaşım ve yöntemleri dikkate alınarak incelenmiş ve gerçekleştirilmesinde sakınca bulunmadığı için Kurulumuzca onaylanmasına oy birliği ile karar verilmiştir. Onay sonrasında yapılacak her türlü proje değişiklikleri (katılımcılar, başlık vb.) veya protokol değişikliklerinin Etik Kurula bildirilerek proje onayının yenilenmesi gerekmektedir.**

ÜYELER

Unvanı / Adı / Soyadı	Uzmanlık Dalı	Kurumu / EK Üyeliği	Onaylanan Proje ile İlişkisi	Toplantıya katılım	İmza
Prof.Dr. Haner DİRESKENELİ	Romatoloji	M.Ü Tıp Fakültesi/ Başkan	☐ Var ☐ Yok	☑ Evet ☐ Hayır	
Prof.Dr. Tülin ERGUN	Dermatoloji	M.Ü Tıp Fakültesi/Başkan Yrd.	☐ Var ☐ Yok	☑ Evet ☐ Hayır	
Prof.Dr. Atila KARAALP	Farmakoloji	İstanbul Sağlık ve Teknoloji Üniv. Tıp Fakültesi/Üye	☐ Var ☐ Yok	☐ Evet ☐ Hayır	
Prof. Dr. Şefik GÖRKEY	Tıp Tarihi ve Etik	Koç Üniv. Tıp Fakültesi/Üye	☐ Var ☐ Yok	☐ Evet ☐ Hayır	
Prof.Dr. Handan KAYA	Patoloji	M.Ü Tıp Fakültesi/Üye	☐ Var ☐ Yok	☐ Evet ☐ Hayır	
Prof.Dr. M.Bahadır GÜLLÜOĞLU	Genel Cerrahi	M.Ü Tıp Fakültesi/Üye	☐ Var ☐ Yok	☑ Evet ☐ Hayır	
Prof.Dr. Semra SARDAŞ	Eczacı	İstinye Üniv. Sağlık Bilimleri Fak./Üye	☐ Var ☐ Yok	☐ Evet ☐ Hayır	
Prof.Dr. Başak DOĞAN	Diş Hekimi	M.Ü Diş Hekimliği Fak./Üye	☐ Var ☐ Yok	☑ Evet ☐ Hayır	
Prof. Dr. Beste Melek ATASOY	Radyasyon Onkolojisi	M.Ü Tıp Fakültesi/Üye	☐ Var ☐ Yok	☑ Evet ☐ Hayır	
Prof. Dr.. Elif KARAKOÇ AYDINER	Çocuk Sağlığı ve Hastalıkları	M.Ü Tıp Fakültesi/Üye	☐ Var ☐ Yok	☐ Evet ☐ Hayır	
Prof.Dr. Meltem KORAY	Diş Hekimi	İstanbul Üniv. Diş Hekimliği Fak./Üye	☐ Var ☐ Yok	☑ Evet ☐ Hayır	
Doç. Dr. Gürkan SERT	Hukukçu	M.Ü Tıp Fakültesi/Üye	☐ Var ☐ Yok	☐ Evet ☐ Hayır	
Doç.Dr: Figen DEMİR	Halk Sağlığı	Acıbadem Üniv. Tıp Fak.	☐ Var ☐ Yok	☑ Evet ☐ Hayır	
Doç.Dr. Pınar Mega TİBER	Biyofizik	M.Ü Tıp Fakültesi/Üye	☐ Var ☐ Yok	☑ Evet ☐ Hayır	
Gözde Aynur MİRZA	Sağlık Mensubu olmayan kişi	Serbest	☐ Var ☐ Yok	☐ Evet ☐ Hayır	