TÜRKİYE CUMHURİYETİ
MARMARA ÜNİVERSİTESİ
SAĞLIK BİLİMLERİ ENSTİTÜSÜ

ORAL LİKEN PLANUS OLGULARINDA PLAZMA ve TÜKÜRÜKTE İMMÜNOLOJİK FONKSİYON DEĞİŞİMİNİN ANALİZİ

HAKAN YÜLEK
DOKTORA TEZİ

DANIŞMAN
PROF. DR. FİLİZ MEDİHA NAMDAR PEKİNER
AĞIZ, DİŞ VE ÇENE RADYOLOJİSİ DOKTORA PROGRAMI

İSTANBUL- 2024

TÜRKİYE CUMHURİYETİ
MARMARA ÜNİVERSİTESİ
SAĞLIK BİLİMLERİ ENSTİTÜSÜ

ORAL LİKEN PLANUS OLGULARINDA PLAZMA ve TÜKÜRÜKTE İMMÜNOLOJİK FONKSİYON DEĞİŞİMİNİN ANALİZİ

HAKAN YÜLEK
DOKTORA TEZİ

DANIŞMAN
PROF. DR. FİLİZ MEDİHA NAMDAR PEKİNER
AĞIZ, DİŞ VE ÇENE RADYOLOJİSİ DOKTORA PROGRAMI

İSTANBUL- 2024

Sağlık Bilimleri Enstitüsü	**DOKTORA** **TEZ ONAY FORMU**	**Doküman No: SBE-DR-9f** **İlk Yayın Tarihi: 18.01.2022** **Revizyon Tarihi: 09.05.2022** **Revizyon No: 01**

Kurum : Marmara Üniversitesi Sağlık Bilimleri Enstitüsü

Program türü : Doktora

Anabilim Dalı :

Tez Sahibi :

Sınav Tarihi ve Saati :

Tez Başlığı :

Bu çalışma, içerik ve kalite bakımından Doktora Tezi olarak kabul edilmiştir.

JÜRİ ÜYELERİ	**Unvan, Adı-Soyadı (Kurum adı)**	**İmza**
Danışman		
Üye		
Üye		
Üye		
Üye		
Üye		

ONAY

Bu tez, yukarıda isimleri bulunan jüri üyeleri tarafından ”Marmara Üniversitesi Lisansüstü Eğitim Öğretim ve Sınav Yönetmeliği” nin ilgili maddeleri uyarınca kabul edilmiş ve Enstitü Yönetim Kurulu'nun .....tarih ve .....sayılı kararı ile onaylanmıştır.

Prof. Dr. Feyza ARICIOĞLU

Sağlık Bilimleri Enstitüsü Müdürü

BEYAN

Bu tez çalışmasının kendi çalışmam olduğunu, tezin planlanmasından yazımına kadar bütün safhalarda etik dışı davranışımın olmadığını, bu tezdeki bütün bilgileri akademik ve etik kurallar içinde elde ettiğimi, bu tez çalışması ile elde edilmemiş bütün bilgi ve yorumlara kaynak gösterdiğimi ve bu kaynakları da kaynaklar listesine aldığımı, yine bu tezin çalışılması ve yazımı sırasında patent ve telif haklarını ihlal edici bir davranışımın olmadığı beyan ederim.

Hakan YÜLEK

TEŞEKKÜR

Doktora eğitimim süresince danışmanlığımı üstlenen, yolumu öğretme azmi ve enerjisiyle aydınlatan, hayatıma dokunuşlarıyla da kalbime ferahlık katan çok kıymetli danışman hocam sayın *Prof. Dr. Filiz NAMDAR PEKİNER*'e,

Tezimin planlanmasında ve yürütülmesinde, bilgi ve tecrübelerini esirgemeyerek kafamdaki tüm soru işaretlerini bütün şeffaflığı ile ortaya koyan, bilime gönül vermiş saygıdeğer hocam sayın *Prof. Dr. Gülderen YANIKKAYA DEMİREL*'E,

Tez izleme komitemde yer alarak değerli görüşlerini ve yardımlarını esirgemeyen *Prof. Dr. İlknur Özcan*'a

Tüm hüzünlü ve sevinçli anlarımda hoca olmasının yanında bazen bir abla, bir dost gibi yaklaşıp naifliğiyle bana kendisini ailem hissettiren, çok sevdiğim hocam sayın *Doç. Dr. Gaye KESER*'e,

Tez sürecim boyunca yardım etmeye her zaman hazır olan ve tereddütsüz tüm sorularımı yöneltebildiğim, birlikte çalışmaktan büyük keyif aldığım çok kıymetli sayın Dr. Öğr. Üye. *Başak ARU*'ya,

Tez örneklerimin toplanmasında çok büyük destekleri olan, güzel kalpli ve merhametli hemşirelerimiz *Eylem ÖZYAĞCI* ve *Hatice ÇİFTÇİ'*ye

Doktora eğitimi sürecinde beraber çalışmayı kendime şans olarak gördüğüm, bazen arkadaş bazen sırdaşlık yapan, bana her alanda desteklerini esirgemeyen ve her zaman yanımda olan çok sevdiğim arkadaşlarım *Burcu Yeliz EVRAN ve Cansu Merve KARALTI*'ya

Kalbimde hep sevgisini taşıdığım ve özlemle kavuşmayı beklediğim annem *Fatma YÜLEK*'e,

Daha iyi yerlere gelmem için maddi manevi desteğini ve sevgisini hep üzerimde hissettiğim değerli babam *Adil YÜLEK*'e,

Yeri geldiğinde anne bile olabilen, tuttuğum kalemin yazdığım satırların her zerresinde alın teri olan çok sevgili abim *Harun YÜLEK*'e,

Hayatı boyunca destek olmayı ve her zaman arkasında bir abisi olduğunu bilmesini çok istediğim aramızdan erken ayrılan yüzü ve kalbi tertemiz canım kardeşim *Ayşe YÜLEK*'e,

Sevgisini her zaman hissettiten, arkamda çok güçlü bir şekilde duran, her zorluğun üstesinden beraber geldiğimiz ve geleceğimiz, gidecek ve gülecek çok yolumuzun olduğunu bildiğim canım eşim *Ümmühan YÜLEK*'e,

Her zaman söylediği gibi 'İlgi, bilgiyi getirir.' sözünü kendime ilke edindiğim bölümün ve benim ilgimi kelimelere dökebilecek vasfa erişmesini sağlayan, bilgilerini tüm ülkeye miras bırakan saygıdeğer kıymetli *Prof. Dr. Semih ÖZBAYRAK*'a teşekkürlerimi ve minnetimi sunmaktan büyük gurur ve onur duyarım.

Bu tez, TÜBİTAK 1002-A hızlı destek programı tarafından ***'Oral Liken Planus Olgularında Plazma ve Tükürükte İmmünolojik Fonksiyon Değişiminin Analizi (123S550)'*** başlıklı proje ile desteklenmiştir.

İÇİNDEKİLER

KISALTMALAR LİSTESİ i
ŞEKİL LİSTESİ iii
TABLO LİSTESİ v
1. ÖZET 1
2. SUMMARY 2
3. GİRİŞ ve AMAÇ 3
4. GENEL BİLGİLER 5
4.1. Liken planus 5
4.2. Oral liken planus 6
4.2.1. Tanım 6
4.2.2. Klinik tipler 6
4.2.2.1. Retiküler tip 7
4.2.2.2. Eroziv tip 8
4.2.2.3. Atrofik tip 9
4.2.2.4. Papüler tip 9
4.2.2.5. Plak benzeri(hipertrofik) tip 10
4.2.2.6. Büllöz tip 10
4.2.3. Tanı 11
4.2.3.1. Klinik ve ayırıcı tanı 11
4.2.3.2. Histopatolojik tanı 13
4.2.4. Epidemiyoloji 15
4.2.5. Etiyoloji 16
4.2.5.1. Psikolojik faktörler 16
4.2.5.2. Genetik faktörler 18
4.2.5.3. İmmünolojik faktörler 19
4.2.5.3.1. İmmün sistem 19
4.2.5.3.1.1. Doğal immün sistem 19
4.2.5.3.1.2. Edinsel immün sistem 20
4.2.5.3.2. İmmün sistem hücreleri 20
4.2.5.3.2.1. Granülositler 20
4.2.5.3.2.2.Monosit makrofaj 21
4.2.5.3.2.3. Antijen sunan hücreler 21
4.2.5.3.2.4. B lenfositler 21

4.2.5.3.2.5.Doğal öldürücü hücreler 22
4.2.5.3.2.6. T lenfositler 22
4.2.5.3.3. Sitokinler 23
4.2.5.3.4. Kemokinler 23
4.2.6. OLP'nin patogenezi 23
4.2.6.1.İmmünopatogenez 24
4.2.6.1.1. OLP ve antijen ilişkisi 24
4.2.6.1.2. Antijen sunumu 26
4.2.6.1.3. T hücrelerinin aktivasyonu 27
4.2.6.1.4. T hücrelerinin lezyon bölgesine toplanması 27
4.2.6.1.5. Mast hücreleri ve makrofajların görevleri 28
4.2.6.1.6. Sitotoksik CD8+ hücrelerinin aktivasyonu ve keratinosit apoptozu 28
4.2.6.2.OLP'nin patogenezi etkili sitokin ve kemokinler 29
4.3.Tükürük 34
4.3.1. Tükürüğün yapısı 34
4.3.2. Tükürüğün görevleri 34
4.3.3. Tükürüğün tanı amaçlı kullanımı 35
5. GEREÇ ve YÖNTEM 37
5.1. Klinik muayene ve diagnostik kriterler 37
5.2.Örneklerin toplanması 37
5.2.1. Tükürük örneği 38
5.2.2. Plazma örneği 39
5.3. Hasta örneklerinde hedef analitlerin ELISA ve Akan Hücre Ölçer ile analizi, hedef analitlerin konsantrasyonlarının hesaplanması 40
5.3.1. Örneklerin kontrolü 40
5.3.2. Hedef analitlerin akan hücre ölçer ile analizi 40
5.3.3. Hedef analitlerin Elisa ile analizi 43
5.4. İstatistiksel incelemeler 44
6. BULGULAR 45
7. TARTIŞMA ve SONUÇ 64
8. KAYNAKLAR 84
9. ÖZGEÇMİŞ 107
10. BİLİMSEL FAALİYETLER 108
11. EKLER 111

KISALTMALAR LİSTESİ

LP	:	Liken planus
OLP	:	Oral liken planus
Th1	:	T helper 1
Th2	:	T helper 2
IFN-γ	:	Interferon γ
IL	:	Interlökin
TNF-α	:	Tümör nekroz faktör α
%	:	Yüzde
DSÖ	:	Dünya Sağlık Örgütü
AAOM	:	Amerikan Oral ve Maksillofasiyal Patoloji Akademisi
OLL	:	Oral likenoid lezyon
HAM-A	:	Hamilton Anksiyete Ölçeği
OHIP-14	:	Ağız Sağlığı Etki Profili-14
DKT	:	Durumluluk Kaygı Ölçeği
SKT	:	Süreklilik Kaygı Ölçeği
ZDP	:	Zung Depresyon Ölçeği
DNA	:	Deoksiribonükleik asit
BPI	:	Bakterisidal geçirgenliği artırıcı protein
MHC	:	Major histocompatibility complex
NK	:	Natural killer (doğal öldürücü)
CD	:	Farklılaşma Kümesi
TCR	:	T hücre reseptörü
kD	:	Kilodalton
MCP	:	Monosit kemoatraktan protein
NFκB	:	Nükleer faktör kappa B
PECAM-1	:	Trombosit endotelyal hücre adezyon molekülü

VCAM-1	:	Vasküler hücre adezyon molekülü
ICAM-1	:	Hücre içi adhezyon molekülü
RA	:	Romatoid artrit
IBD	:	İnflamatuar bağırsak hastalığı
VAS	:	Visual analog skala
AST	:	Aspartat aminotransferaz
ALT	:	Alanin aminotransferaz

TABLO LİSTESİ

Sayfa Numarası

Tablo 1. OLP'nin klinik özellikleri ...……...…….12

Tablo 2. OLP'nin histopatolojik tanı kriterleri ……...……...14

Tablo 3. Retiküler ve eroziv OLP'de histopatolojik özellikler……...15

Tablo 4. OLP patogenezinde etkin immün hücreler hücreler…….25

Tablo 5. Biolegend LegendPlex Human Inflammation Array için kit manüeli tarafından belirtilen hassasiyet, doğruluk ve linearite değerleri……...42

Tablo 6. Grupların demografik özellikler açısından değerlendirilmesi……..45

Tablo 7. Grupların sosyal, medeni durum ve ekonomik durum bakımından değerlendirilmesi…….…….46

Tablo 8. OLP olgularında şikâyetin süresi ve derecesi..…….46

Tablo 9. OLP olgularında grupta şikâyetin nedeni ve şikayeti artıran durumlar……..….47

Tablo 10. OLP olgularında lezyonların yeri, dağılımı ve VAS skorlar...…….48

Tablo 11. Protezin cinsinin dağılımı …….……...49

Tablo 12. Dental materyal cinsinin dağılımı ……...49

Tablo 13. OLP ve Kontrol grubunda protezin cinsi, protezin değişmesi gerekliliği ve dental materyal cinsinin karşılaştırılması…..……50

Tablo 14. OLP ve Kontrol grubu olguların Hepatit markerları açısından değerlendirilmesi……...……51

Tablo 15. OLP ve Kontrol grubu olguların AST ve ALT düzeyleri açısından değerlendirilmesi ……...…..…….51

Tablo 16. OLP ve Kontrol grubu olgularının kortizol düzeyleri açısından değerlendirilmesi……..……..…52

Tablo 17. OLP ve Kontrol grubu olgularında Depresyon ve Kaygı skorları açısından değerlendirilmesi ……..…….52

Tablo 18. Kortizol düzeyleri ile Depresyon ve Kaygı skorlarının korelasyonu…....……54

Tablo 19. Grupların tükürük sonuçları açısından değerlendirilmesi…….……...……55

Tablo 20. Grupların plazma sonuçları açısından değerlendirilmesi ……58

Tablo 21. Depresyon ve Kaygı skorları ile sitokin korelasyonları...……60

ŞEKİL LİSTESİ

Sayfa Numarası

Şekil 1a. Bukkal mukozada yerleşim gösteren Wickham çizgileri olarak tanımlanan ağsı beyaz çizgilenmeler……..……..……..……..5

Şekil 1b. Bukkal mukozada yerleşim gösteren Wickham çizgileri olarak tanımlanan ağsı beyaz çizgilenmeler……....…...5

Şekil 2a. Dişetinde tutulum gösteren OLP olgusu…….....7

Şekil 2b. Dişetinde ve bukkal mukozada tutulum gösteren OLP olgusu…….....7

Şekil 3a. Maksilla palatinal mukozada tutulum gösteren OLP olgusu…..…….…….....7

Şekil 3b. Ağız tabanında tutulum gösteren OLP olgusu…….....7

Şekil 4a. Bilateral bukkal mukozada tutulum gösteren retiküler tipte OLP olgusu….....8

Şekil 4b. Bilateral bukkal mukozada tutulum gösteren retiküler tipte OLP olgusu….....8

Şekil 5a. Bukkal mukozada tutulum gösteren eroziv tipte OLP olgusu. Eritemin çevresinde tanıya yardımcı ince beyaz hiperkeratototik çizgiler……..…8

Şekil 5b. Bukkal mukozada tutulum gösteren eroziv tipte OLP olgusu. Eritemin çevresinde tanıya yardımcı ince beyaz hiperkeratototik çizgiler ile ülserin üzerini kaplayan psödomembran……..……..8

Şekil 6. Bilateral dil sırtında tutulum gösteren papil kaybına neden olmuş atrofik tipte OLP olgusu……...……9

Şekil 7a. Bukkal mukozada tutulum gösteren papüler tipte OLP olguları……....10

Şekil 7b. Bukkal mukozada tutulum gösteren papüler tipte OLP olguları……...…….10

Şekil 8a. Bukkal mukozada tutulum gösteren hipertrofik tip OLP olgusu……...….10

Şekil 8b. Dil sırtında yerleşim gösteren hipertrofik tip OLP olgusu……..……...10

Şekil 9a. Bukkal mukozada retiküler tip OLP olgusu ile birlikte izlenen bülün patlamasıyla oluşan ülsere lezyon…….……..11

Şekil 9b. Aynı hastanın sağ posterior bukkal mukozasında retiküler tiple birlikte izlenen büllöz tip OLP olgusu……11

Şekil 10a. Wickham çizgilenmeleri ile karakterize bilateral bukkal mukozada tutulum gösteren OLP olgusu……12

Şekil 10b. Wickham çizgilenmeleri ile karakterize bilateral bukkal mukozada tutulum gösteren OLP olgusu……...……..12

Şekil 11a. Bukkal mukozada likenoid reaksiyona neden olmuş amalgam restorasyonları……..13

Şekil 11b. Bukkal mukozada likenoid reaksiyona neden olmuş amalgam restorasyonları……..13

Şekil 12. Dendritik hücreden saf T hücresine antijen sunumu……..……27

Şekil 13. OLP patogenezinin şematik gösterimi……29

Şekil 14. Plazma ve tükürük örneklerinin elde edilmesi ve saklanması……..…….39

Şekil 15. OLP ve Kontrol grubu olguların Zung Depresyon Ölçeği skorları açısından karşılaştırılması……...52

Şekil 16. OLP ve Kontrol grubun olguların Durumluluk Kaygı Ölçeği skorları açısından karşılaştırılması……...53

Şekil 17. OLP ve Kontrol grubu olguların Süreklilik Kaygı Ölçeği skorları açısından karşılaştırılması……...53

Şekil 18. OLP ve Kontrol grubu olguların tükürük IL-6 oranlarının karşılaştırılması…..56

Şekil 19. OLP ve Kontrol grubu olguların tükürük IL-10 oranlarının karşılaştırılması……..……..56

Şekil 20. Hasta ve Kontrol grubu olguların tükürük IL-18 oranlarının karşılaştırılması……....57

Şekil 21. Hasta ve Kontrol grubunun tükürük IL-23 oranlarının karşılaştırılması…….……...…..…..57

Şekil 22. Hasta ve Kontrol grubunun plazma MCP-1 oranlarının karşılaştırılması....…..59

Şekil 23. OLP ve Kontrol grubu olguların plazma IL-33 oranlarının karşılaştırılması …59

Şekil 24. OLP olgularında Zung Depresyon Ölçeği ile IL-10 oranının korelasyon ilişkisi …….……....61

Şekil 25. OLP olgularında Zung Depresyon Ölçeği ile IL-18 oranının korelasyon ilişkisi…….……61

Şekil 26. Kontrol grubu olgularında Durumluluk Kaygı Ölçeği ile plazma IL-33 oranının korelasyon ilişkisi……..……...……62

Şekil 27. Kontrol grubu olgularında Süreklilik Kaygı Ölçeği ile plazma IL-33 oranının korelasyon ilişkisi…….……..……..63

1. ÖZET

Tezin başlığı : Oral liken planus olgularında plazma ve tükürükte immünolojik fonksiyon değişiminin analizi
Öğrencinin Adı Soyadı : Hakan Yülek
Danışmanın Adı Soyadı : Prof. Dr. Filiz Mediha Namdar Pekiner
Programın Adı :Ağız, Diş ve Çene Radyolojisi Doktora Programı

Amaç: Oral liken planus (OLP) ağız mukozasını tutan, kronik inflamatuar bir hastalıktır. Etyopatogenezi henüz kesinlik kazanmamakla beraber, OLP'nin immun ve patolojik mekanizmaları konusunda yapılan çok sayıda araştırmaya dayanılarak bu hastalığın kompleks bir tablo olduğu düşünülmektedir. OLP'nin etyolojisi ile ilgili yapılan çalışmalarda hastaların lezyonel doku, serum, periferal kan, tükürük ve lezyonel transüdatlarında Th1/Th2 polarizasyonunda rol alan farklı sitokin/kemokin düzeyleri değerlendirilmiştir. Bu çalışmanın amacı OLP olgularında plazma ve tükürükte immünolojik fonksiyon değişiminin analizinin değerlendirilmesidir.

Gereç ve Yöntem: 40 OLP olgusu ile yaş ve cinsiyet bakımından eşleştirilmiş kırk kişiden oluşan sağlıklı kontrol grubu dahil edilmiştir. Çalışmaya katılan bireylerden plazma ve tükürük örnekleri alınmıştır. Örneklerin inflamatuar sitokin düzeyleri BioLegend LEGENDplexTM Human Inflammation Panel 1 (IL-1β, IFN-α2, IFN-γ, TNF-α, MCP-1 (CCL2), IL-6, IL-8 (CXCL8), IL-10, IL-12p70, IL-17A, IL-18, IL-23 ve IL-33) kullanılarak değerlendirilmiştir. IL-22'yi ölçmek için ise BioLegend LEGEND MAXTM ELISA kiti kullanılmıştır. Verilerin istatistiksel olarak değerlendirilmesinde Fischer's Exact test, Student-t, Mann-Whitney U ve Chi-Square testleri kullanılmıştır.

Bulgular: OLP olgularının tükürük örneklerinde IL-6, IL-10, IL-23 seviyelerinde kontrol grubuna göre istatistiksel olarak anlamlı düzeyde yüksek, IL-18 ise istatistiksel olarak anlamlı düzeyde düşük olarak saptanmıştır. Plazmada ise OLP olgularının IL-33 ve MCP-1 (CCL2) seviyesi kontrol grubuna göre istatistiksel olarak anlamlı düzeyde yüksek bulgulanmıştır.

Sonuç: IL-6, IL-10 ve IL-33 düzeylerinin yüksek saptanması OLP'nin patogenezinde Th2 yanıtın baskın olduğu sonucunu desteklemektedir. Steril inflamasyonda etkin IL-33 düzeyinin yüksek saptanması non-infeksiyöz bir karaktere sahip OLP patogenezi ile uyumlu olduğunu göstermesi bakımından önemlidir.

Anahtar Kelimeler: Oral liken planus, oral mukoza hastalıkları, sitokin, kemokin, otoimmün hastalık

2. SUMMARY

Title of Thesis: Analysis of Immunological Function Changes in Plasma and Salivia in Case of Oral Lichen Planus
Student Name, Surname: Hakan Yülek
Supervisor Name: Prof. Dr. Filiz Mediha Namdar Pekiner
Program Name: Oral and Maxillofacial Radiology PhD Program

Objective: Oral lichen planus (OLP) is a chronic inflammatory disease that affects the oral mucosa. Although its etiopathogenesis is not yet definite, it is thought that this disease is a complex condition based on numerous studies on the immune and pathological mechanisms of OLP. In studies on the etiology of OLP, different cytokine/chemokine levels that play a role in Th1/Th2 polarization in lesional tissue, serum, peripheral blood, saliva and lesional transudates of patients have been evaluated. The aim of this study was to evaluate the analysis of immunological function changes in plasma and saliva in OLP cases.

Materials and Methods: Forty adult OLP patients and forty age- and gender-matched healthy controls participated in the study. Samplings of plasma and saliva were taken from research participants. The samples' inflammatory cytokine levels were assessed using the BioLegend LEGENDplexTM Human Inflammation Panel 1 (IL-1β, IFN-α2, IFN-γ, TNF-α, MCP-1 (CCL2), IL-6, IL-8 (CXCL8), IL-10, IL-12p70, IL-17A, IL-18, IL-23, and IL-33). The BioLegend LEGEND MAXTM ELISA kit was utilized to quantify IL-22. Fischer's Exact test, Student-t, Mann-Whitney U, and Chi-Square were used to statistically examine the data.

Results : The OLP group's saliva samples showed statistically significant increased levels of IL-6, IL-10, and IL-23, while the control group's saliva samples showed statistically significantly lower levels of IL-18. The plasma concentrations of MCP-1 (CCL2) and IL-33 in OLP patients were found to be statistically substantially greater than those of the control group.

Conclusion: The high levels of IL-6, IL-10 and IL-33 support the conclusion that the Th2 response is dominant in the pathogenesis of OLP. The high levels of IL-33, which is effective in sterile inflammation, are important in terms of showing that it is compatible with the pathogenesis of OLP, which has a non-infectious character.

Keywords: Oral lichen planus, oral mucosal diseases, cytokine , autoimmune disease

3. GİRİŞ ve AMAÇ

Liken planus (LP); otoimmün karakterli, mukokütanöz dermatolojik bir hastalıktır (Pedraça ve ark., 2023; Özbayrak, 2020; Olson ve ark., 2016; Pekiner ve ark., 2014). Özellikle mekanik irritasyona maruz kalan yerlerde, çoğunlukla giyeceklerin sürtünme yerlerinde, bacakların iç ve arka kısımlarında, ön kolun iç kısımlarında ve bilek içinde lokalizasyon gösteren kaşıntılı mor papüller veya plaklar ile karakterize olup lezyonların tutulum bölgesi ve farklı morfolojik özelliklerine göre farklı klinik alt tipleri bulunmaktadır. Saçlı deri, oral-genital mukoza, özofagus ve tırnakları tutabilmektedir (Kluger, 2023; Arnold ve Krishnamurthy, 2023; Özbayrak, 2020; Gupta ve Jawanda 2015; Zendell, 2015; Blonski ve ark., 2010).

Oral liken planus (OLP) ise ağız mukozasında klinik olarak beyaz renkli, silindiğinde mukozadan ayrılmayan, ağ veya yaprak damarları şeklinde ince çizgilerden oluşan keratinize epitel değişikliği olarak görülen lezyonlardır. Genellikle bilateral ve simetrik olarak yanak mukozasında, vestibül oris, dil altı ve kenarı başta olmak üzere dişeti ve dudaklar dahil her yerde görülebilir (Özbayrak, 2020; Pekiner ve ark., 2014; Pekiner ve ark., 2012a; Schlosser, 2010). Lezyonlar genellikle asemptomatiktir, bazen hastalar mukozalarının pütürüklü oluşundan şikayetçi olabilirler (Didona ve ark., 2022; Pekiner ve ark., 2014). Ancak farklı tiplerinde (eroziv, atrofik liken planus gibi) ağrı, yanma gibi semptomları ortaya çıkabilmektedir (Raj ve Raj, 2023; Özbayrak, 2020).

Karakteristik olarak OLP'nin histopatolojik özelliği bazal epitel hücrelerinde likefaksiyon ve hidropik dejenerasyon ve yüzeyel lamina propriada bant şeklinde T lenfosit infiltrasyonudur (Raj ve Raj, 2023; Özbayrak, 2020; Rotaru ve ark., 2020; Chiang ve ark., 2018; Alrashdan ve ark., 2016; Shirasuna, 2014; Pekiner ve ark., 2012a). Epitel ve bağ doku birleşiminde dejenere keratinositler gözlenebilir. Keratinositlerin piknotik çekirdek artıklarını içeren kolloid yapıdaki bu oluşumlar Civatte cisimcikleri olarak isimlendirilir (Özbayrak, 2020; Chiang ve ark., 2018).

OLP'nin etyopatogenezi henüz kesinlik kazanmasa da klinik ve immunohistokimyasal çalışmalar immün mekanizmadaki düzensizliğin rolünü desteklemektedir (Özbayrak, 2020; Negi ve ark., 2019; Cheng ve ark., 2016; Farhi ve Dupin, 2010). İmmun ve patolojik mekanizmaları konusunda yapılan çok sayıda araştırmaya dayanılarak bu hastalığın kompleks

bir tablo olduğu düşünülmüştür. Yapılan birçok çalışmada hastaların lezyonel doku, serum, periferal kan, tükürük ve lezyonel transüdatlarında T helper 1 (Th1) /T helper 2 (Th2) polarizasyonunda rol alan farklı sitokin/kemokin düzeyleri immun yanıtın şiddeti ve süresinin belirlenmesi değerlendirilmiştir (Mardani ve ark., 2020; Wang ve ark., 2020; Javvadi ve ark., 2018; Mozaffari ve ark., 2017; Yin ve ark., 2016; Hsu ve ark., 2014; Pekiner ve ark.,2012b).

Yapılan çeşitli çalışmalarda IFN-γ ekspresyonu ile Th1 baskınlığı gösterilen yüksek IFN-γ/IL-4 oranları saptanmıştır (Wei ve ark., 2018; Hu ve ark., 2015; Wang ve ark., 2015; Tao ve ark., 2008).

Wang ve ark., (2015) OLP patogenezinde Th1 ve Th2 hücrelerinin rolünü incelemeyi amaçladıkları çalışmalarına 35 OLP olgusu ile yaş ve cinsiyet bakımından eşleştirilmiş 35 kontrol grubunda IFN-γ ve IL-4 düzeylerini analiz etmişlerdir. Serum ve doku örneklerinde IFN-γ ve IL-4 seviyelerinin serum ve lezyon dokusunda artış gösterdiğini saptamışlardır. Ayrıca doku örneklerinde yapılan analizde OLP olgularında kontrollere kıyasla IFN-γ/IL-4 oranında anlamlı bir artış bulgulamışlardır. Araştırmacılar OLP patogenezin de Th1/Th2 immün düzensizliğinde Th1 sitokin ağının baskın olduğunu öne sürmüşlerdir. Bu çalışmalara karşın daha düşük bir IFN-γ/IL-4 oranı ve yüksek IL-10 seviyeleri de rapor edilmiştir (Zhang ve ark., 2018; Piccinni ve ark., 2014; Pekiner ve ark., 2012a). Pekiner ve ark., (2012a) 30 OLP'li bireyin serum örneklerinde TNF-α, IFN γ, IL-2, IL-4, IL-5 ve IL-10 düzeylerini değerlendirdikleri çalışmada IL-10 düzeyinin sağlıklı kontrol grubuna göre yüksek, IL-2 düzeyini ise düşük bulgulamışlar ve bunun Th1/Th2 polarizasyonunda Th2 immün cevabın baskın olduğunu belirtmişlerdir.

Ancak farklı saptama yöntemleri, genetik arka plan, klinik form, lezyon bölgesi gibi faktörler ve çalışmaların çoğu tek veya birkaç sitokin/kemokin ekspresyonu ile sınırlı olduğu için sitokin kemokin ağı net olarak açıklanamamıştır (Afzali ve ark., 2023; Zhu ve ark., 2022; Wei ve ark., 2018; Wang ve ark., 2016; Lu ve ark., 2015, Pekiner ve ark., 2012a).

Tüm bu bulgular ışığında bu çalışmanın amacı OLP olgularında plazma ve tükürükte immünolojik fonksiyon değişiminin analizinin değerlendirilmesidir.

4. GENEL BİLGİLER

4.1. Liken Planus

Liken planus (LP); Yunanca ağaç yosunu anlamına gelen liken ve latince düz anlamına gelen planus kelimelerinin birleşmesi ile türetilmiştir (Tziotzios ve ark., 2019). Kesin sebebi bilinemeyen, kronik bir süreç içeren, epitelyal ve epidermal bazal hücre hasarının bulunduğu, otoimmün karakterli, değişik tiplerde mukokütanöz lezyonların bulunduğu dermatolojik bir hastalıktır (Pedraça ve ark., 2023; Özbayrak, 2020; Olson ve ark., 2016; Pekiner ve ark., 2014).

LP ilk olarak 1869 yılında İngiliz dermatolog olan Erasmus Wilson tarafından tanımlanmıştır. Louis-Frédéric Wickham ise 1895 yılında Wickham çizgileri olarak bilinen ağsı beyaz çizgilenmeleri tarif etmiştir (Şekil 1 a,b) (Gururaj ve ark., 2021; Cheng ve ark., 2016; Pekiner ve ark., 2014; Steffen ve Dupree, 2004).

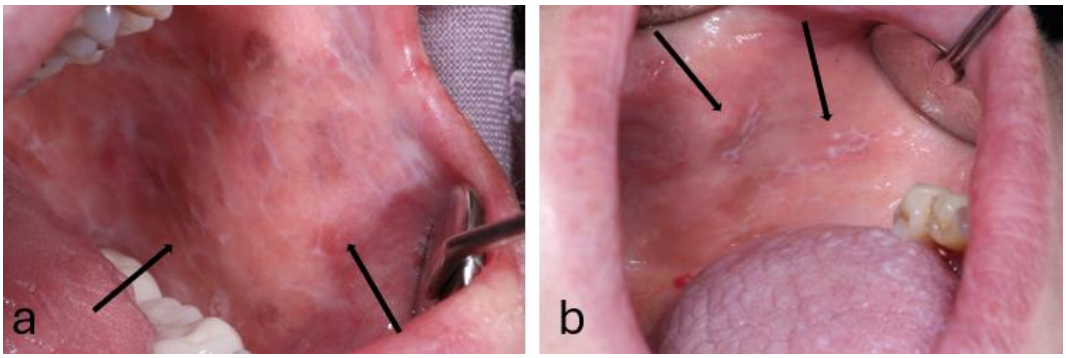

Şekil 1 a,b. Bukkal mukozada yerleşim gösteren Wickham çizgileri olarak tanımlanan ağsı beyaz çizgilenmeler (siyah ok)

Dünya çapındaki tahmini prevelansı %0,5 ile %2 arasında değişmektedir. LP kadınlarda daha yüksek oranlarda gözlenmekle birlikte her iki cinsiyeti de tutmaktadır. Sıklıkla 5. ve 6. dekatta izlenmekte olan LP çocuklarda nadiren rastlanmaktadır (Gall ve Navarro-Fernandez, 2023; Schlosser, 2010; Kanwar ve De, 2010; Edwards ve Kelsch, 2002).

Mekanik irritasyona maruz kalan yerlerde, çoğunlukla giyeceklerin sürtünme yerlerinde, bacakların iç ve arka kısımlarında, ön kolun iç kısımlarında ve bilek içinde lokalizasyon gösteren kaşıntılı mor papüller veya plaklar ile karakterize olup skuamöz epitelin kronik bir hastalığı olması sebebiyle deri, oral-genital mukoza, özofagus ve tırnakları da tutabilmektedir (Arnold ve Krishnamurthy, 2023; Kluger, 2023; Özbayrak, 2020; Gupta ve Jawanda, 2015;

Zendell, 2015; Blonski ve ark., 2010). İntraoral klinik muayenede Wickham çizgileri adı verilen ağsı beyaz çizgilenmeler ile izlenebilmekte ve travma ile papül oluşumu gözlenebilmektedir (Köbner Fenomeni) (Zhang ve ark., 2023; Lehman ve ark., 2009).

Liken Planus'un etyopatogenezi henüz kesinlik kazanmasa da immünolojik ve patolojik mekanizmalarının anlaşılması için yapılan çok sayıda çalışma bu hastalığın bazal epitel hücrelerini tahrip eden T-hücre aracılı oto-immün inflamatuar bir hastalık olduğunu ortaya koymuştur (Mansouri ve ark., 2022; Tziotzios ve ark., 2018; Gorouhi ve ark., 2015; Weston ve Payette, 2015).

Lezyonların tutulum bölgesi ve farklı morfolojik özelliklerine göre kütanöz LP'nin anüler, atrofik, büllöz, foliküler, hipertrofik ve mukoz membran olarak isimlendirilen farklı klinik alt tipleri bulunmaktadır. Mukozal LP en sık oral mukozayı tutmakla birlikte özafagus, konjuktiva ve genital mukozayı da tutabilmektedir (Pradeau ve ark., 2022; Mohebbi ve ark., 2019; Pekiner ve ark., 2014; Gorouhi ve ark., 2014).

4.2. Oral Liken Planus

4.2.1. Tanım

Oral liken planus; etiyolojisi tam olarak bilinmeyen, enfeksiyöz olmayan, oral mukoza epitelini tutan, kronik, inflamatuar ve otoimmün karakterli bir hastalıktır (De Porras-Carrique ve ark 2023; Özbayrak, 2020; Carrozzo ve ark., 2019, Oberti ve ark., 2019; Pekiner ve ark., 2014; Pekiner ve ark., 2012a; Andreasen, 1968).

4.2.2. Klinik tipler

Andreasen çeşitli morfolojik tiplerine göre OLP'yi 6 farklı tipte sınıflandırmıştır (Andreasen, 1968). Birden çok farklı klinik tip aynı anda aynı veya farklı oral mukoza bölgelerini tutabilmekte ve baskın olan klinik tip zamanla değişebilmektedir. Klinik olarak OLP lezyonları karakteristik olarak bilateral simetrik yerleşim gösterir. Lezyonlar sıklıkla bukkal mukoza, dişetini ve dil mukozasını, daha az oranda da sert damak, üst dudak ve ağız tabanı mukozasınında gözlenmektedir (Şekil 2,3 a,b) (Özbayrak, 2020; Pekiner ve ark., 2014; Schlosser, 2010).

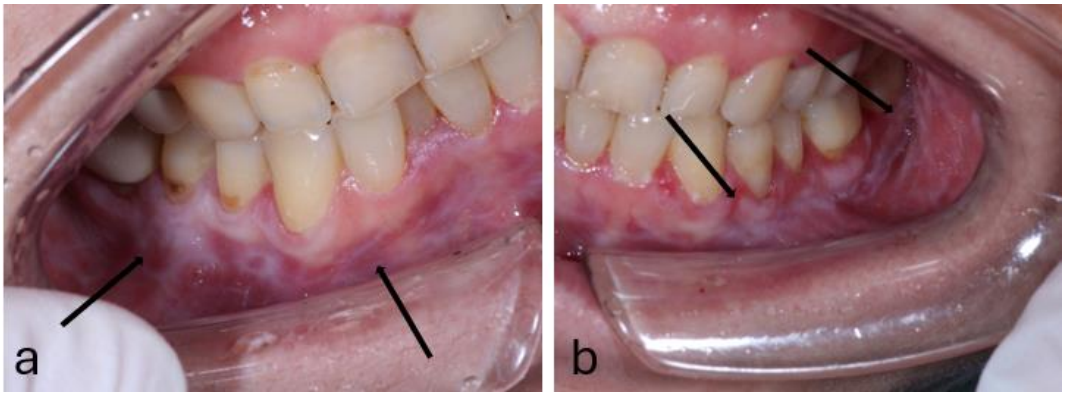

Şekil 2 a. Dişetinde tutulum gösteren OLP olgusu (siyah ok)**. b.** Dişetinde ve bukkal mukozada tutulum gösteren OLP olgusu (siyah ok)

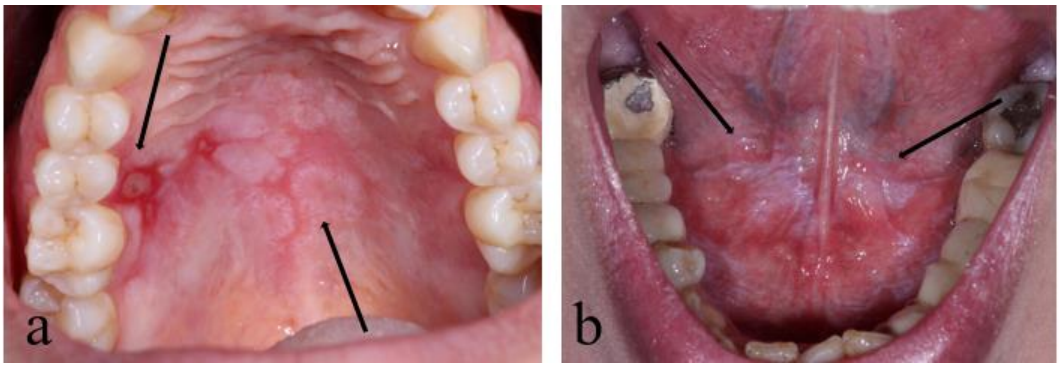

Şekil 3 a. Maksilla palatinal mukozada tutulum gösteren OLP olgusu (siyah ok) **b**. Ağız tabanında tutulum gösteren OLP olgusu (siyah ok)

4.2.2.1. Retiküler tip OLP

OLP'nin klinikte en sık görülen alt tiplerinden biri retiküler tip OLP'dir (Raj ve Raj, 2023; Didona ve ark., 2022; Jana ve ark. 2021; Pekiner ve ark., 2014; Wagner ve ark., 2013). Kenarlarında ince eritemli bir çerçeve olabilen silindiğinde mukozadan ayrılmayan gri-beyaz renkli ağ veya yaprak damarları şeklinde Wickham çizgilenmeleri ile karakterizedir (Şekil 4 a,b) (Raj ve Raj, 2023; Didona ve ark., 2022; Özbayrak 2020; Pekiner ve ark., 2014; Gorouhi ve ark. 2014). Bu tip dilin üst ve yan yüzeyleri, dişetleri, sert damak ve diğer oral mukozalar da gözlenmekle birlikte genellikle yanak mukozasında ve simetrik olarak lokalizasyon gösterirler (Özbayrak, 2020; Weston ve Payette, 2015; Pekiner ve ark., 2014; Sousa ve Rosa, 2008). Retiküler OLP bazı hastalarda yıllarca herhangi bir semptoma neden olmamasına rağmen bazen eroziv OLP'ye dönüşebilmektedir (Özbayrak, 2020; Gorouhi ve ark., 2014).

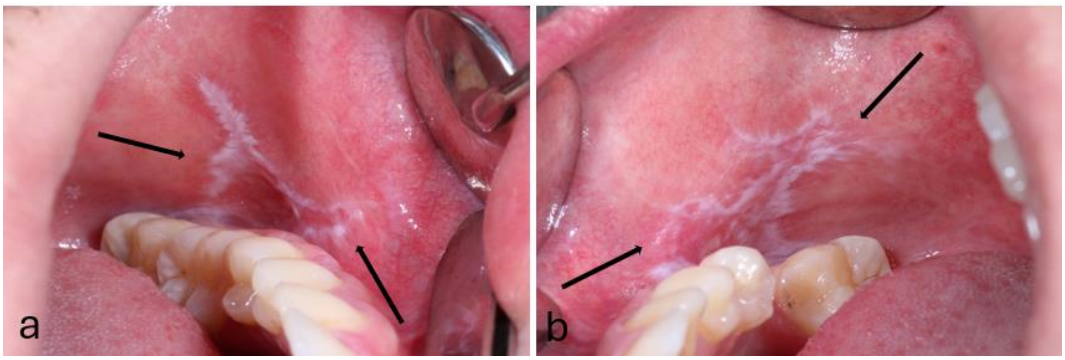

Şekil 4 a, b. Bilateral bukkal mukozada tutulum gösteren retiküler tipte OLP olgusu (siyah ok)

4.2.2.2. Eroziv tip OLP

OLP 'nin ikinci en sık görülen klinik tipidir, genelde yoğun fibrin ile kaplı erozyonlar ve derin olmayan ülserlerle karakterizedir (Özbayrak, 2020; Weston ve Payette, 2015; Pekiner ve ark., 2014). Epitel nekrozu kaynaklı ülserlerin çevresi eritemli ve hiperkeratotik çizgiler ile çevrilidir (Şekil 5 a,b) (Jana ve ark., 2021; Pekiner ve ark., 2014; Edwards ve Kelsch, 2002). Olgularda yanma ve ağrı şikâyeti olabilir (Raj ve Raj, 2023; Özbayrak, 2020). Özellikle yenilen gıdalara bağlı mekanik, kimyasal ve termik irritasyonlar ile bu şikâyet artabilir (Özbayrak, 2020; Weston ve Payette, 2015; Wagner ve ark., 2013). Ayrıca bu semptomlar lezyonların sayısına, yerine ve büyüklüğüne göre değişmektedir. Dil posteriorunu tutan lezyonlar yutkunma güçlüğüne(disfaji) neden olabilmektedir (Gorouhi ve ark., 2014; Wagner ve ark., 2013). Eroziv OLP'nin yaşlı bireylerde görülme sıklığının daha fazla olduğu bildirilmektedir (Özbayrak, 2020).

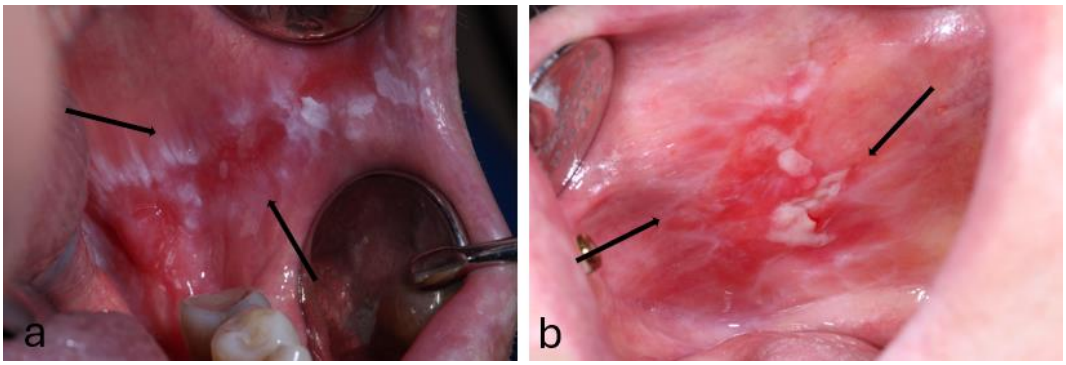

Şekil 5 a. Bukkal mukozada tutulum gösteren eroziv tipte OLP olgusu. Eritemin çevresinde tanıya yardımcı ince beyaz hiperkeratototik çizgiler(siyah ok) **b.** Bukkal mukozada tutulum gösteren eroziv tipte OLP olgusu. Eritemin çevresinde tanıya yardımcı ince beyaz hiperkeratototik çizgiler ile ülserin üzerini kaplayan psödomembran (siyah ok)

4.2.2.3. Atrofik tip OLP

OLP'nin uzun süre aynı yerde kalması nedeni ile epitelde incelme gözlenir. Buna bağlı olarak eritem ön plandadır (Didona ve ark., 2022; Özbayrak, 2020; Pekiner ve ark., 2014; Edwards ve Kelsch, 2002). Atrofik tip OLP olgularında uzun süreli ve tedavi edilmeyen durumlarda deskuamatif gingivitise geçiş gösterebilmektedir (Özbayrak, 2020; Pekiner ve ark., 2014). Dil sırtının tutulduğu durumlarda papil kaybı izlenmektedir (Şekil 6) (Özbayrak, 2020). Sıklıkla yanma ve ağrı şikâyeti bulgulanmakta, asitli baharatlı ve ekşi gıdalar da şikayetleri artırabilmektedir (Wagner ve ark., 2013). Çoğunlukla epitel rejenerasyonunun tam oluşamadığı yaşlı bireylerde izlenen atrofik tip OLP olguları malign transformasyon riski sebebiyle düzenli takip edilmelidir (Özbayrak, 2020).



Şekil 6. Bilateral dil sırtında tutulum gösteren papil kaybına neden olmuş atrofik tipte OLP olgusu (siyah ok)

4.2.2.4. Papüler tip OLP

Papüler tip OLP oldukça nadir görülen, asemptomatik, küçük, beyaz 0,5 mm hiperkeratotik lezyonların çevresinde ince ağsı çizgilenmelerle karakterizedir. Bu papüller hastalığın başlangıç evresinde görülür ve geçici bir seyir gösterir (Şekil 7 a,b) (Pekiner ve ark., 2014; Gorouhi ve ark., 2014; Mollaoglu, 2000; Thorn ve ark., 1988; Andresen, 1968).

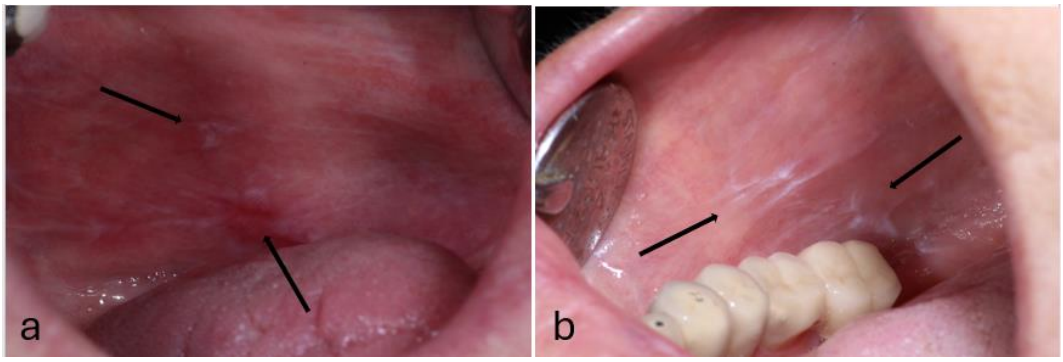

Şekil 7 a,b. Bukkal mukozada tutulum gösteren papüler tipte OLP olguları (siyah ok)

4.2.2.5. Plak benzeri (hipertrofik) tip OLP

Özellikle sigara kullanımı olan bireylerde görülen hipertrofik tip OLP hiperkeratozun çok daha belirgin olması ile lökoplaki ile büyük benzerlik gösterebilmektedir (Şekil 8 a,b) (Özbayrak, 2020; Pekiner ve ark., 2014). Yüzeyden hafif kabarık, yoğun homojen, beyaz, hiperkeratotik çizgilenmeler şeklinde izlenir. Genellikle dil sırtı ve bukkal mukozada izlenmekte olup asemptomatiktir (Raj ve Raj, 2023; Özbayrak, 2020; Gorouhi ve ark., 2014; Pekiner ve ark., 2014; Mollaoglu, 2000; Andreasen, 1968).

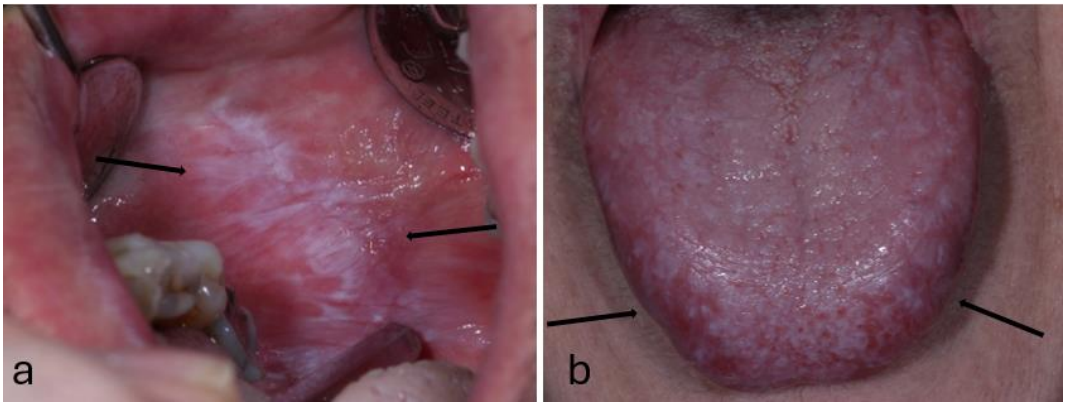

Şekil 8 a. Bukkal mukozada tutulum gösteren hipertrofik tip OLP olgusu (siyah ok) **b.** Dil sırtında yerleşim gösteren hipertrofik tip OLP olgusu (siyah ok)

4.2.2.6. Büllöz tip OLP

Subepitelyal olarak vezikül ve büllerin oluştuğu tiptir (Özbayrak, 2020). OLP olgularında oldukça nadir görülen bu formda oluşan büller kısa sürede patlayarak ağrılı ülserlere neden olur. Bül oluşumunu gözlemlemek oldukça zordur. Büllerin çevresinde ışınsal ağsı çizgilenmeler ile karakterize Wickham çizgilenmeleri izlenir. Genellikle posterior bukkal

mukozada ve dil lateralinde izlenmektedir (Şekil 9) (Özbayrak, 2020; Babu ve ark., 2019; Pekiner ve ark., 2014, Gorouhi ve ark., 2014; Edwards ve Kelsch, 2002).

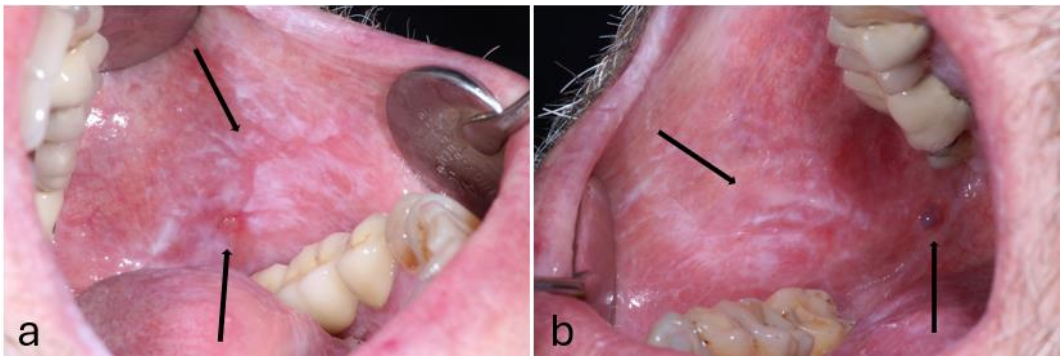

Şekil 9a. Bukkal mukozada retiküler tip OLP olgusu ile birlikte izlenen bülün patlamasıyla oluşan ülsere lezyon (siyah ok) **b.** Aynı hastanın sağ posterior bukkal mukozasında retiküler tiple birlikte izlenen büllöz tip OLP olgusu (siyah ok)

4.2.3. Tanı

OLP olgularında tanı; anamnez, klinik muayene ve histopatolojik inceleme ile konulmaktadır (Raj ve Raj, 2023; Shikha ve ark., 2022; Didona ve ark., 2022; Idrees ve ark., 2021; Warnakulasuriya ve ark., 2020; Gorpas ve ark., 2018).

OLP'nin tanı kriterleri ile ilgili yıllar içinde önemli değişiklikler yapılmıştır. 1978 yılında DSÖ (Dünya Sağlık Örgütü), tarafından klinik ve histopatolojik tanı kriterleri önerilmiş; ancak OLP'nin histopatolojik ve klinik değerlendirmesinde hem gözlemciler arası hem de gözlemciler içi değişkenlik bulunduğundan bu kriterler 2003 yılında Wall ve Wander tarafından revize edilmiştir (van der Meij ve van der Waal, 2003; Kramer ve ark., 1978). Bu kriterler klinik ve histopatolojik olarak OLP ile uyumlu oral likenoid lezyonlarının (OLL) ayırt edilmesini de sağlamıştır (Louisy ve ark., 2023; van der Meij ve van der Waal, 2003). 2016 yılında Amerikan Oral ve Maksillofasial Patoloji Akademisi (AAOM) revize DSÖ kriterlerini daha kapsamlı bir şekilde revize etmiş ve revizyonda bazı ayırıcı tanılar yer almıştır (Tablo 1) (Cheng ve ark., 2016).

4.2.3.1. OLP'de klinik ve ayırıcı tanı

Kütanöz tip ile birlikte karakteristik simetrik tutulum gösteren retiküler tip lezyonların bulunması durumunda anamnez ve klinik muayene yeterli olabilmektedir (Şekil 10 a,b) (Raj ve Raj, 2023; Didona ve ark., 2022; Gupta ve Jawanda, 2018; Alrashdan ve ark., 2016).

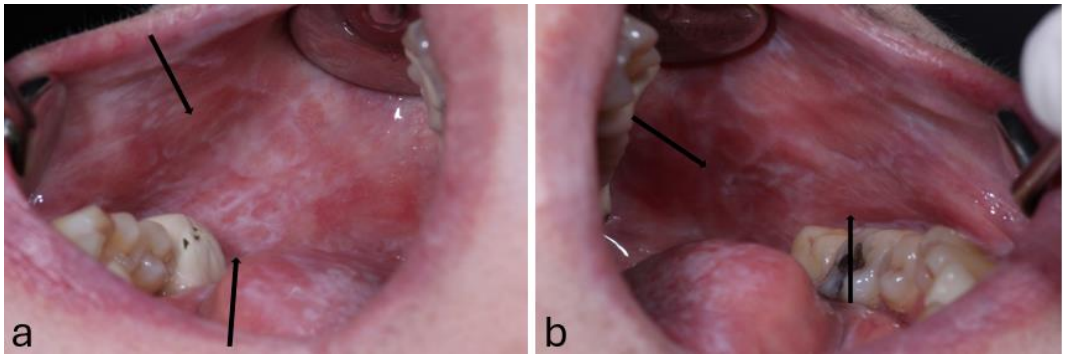

Şekil 10 a,b. Wickham çizgilenmeleri ile karakterize bilateral bukkal mukozada tutulum gösteren OLP olgusu

Tablo 1. OLP'nin klinik özellikleri (Cheng ve ark., 2016).

DSÖ kriterleri (1978) Genellikle çoklu ve genellikle simetrik dağılımlı Multifokal simetrik dağılım - Beyaz papüler, retiküler (hafif kabarık gri-beyaz çizgilerden oluşan dantel benzeri ağ), anüler veya plak tipi lezyonlar - Papüllerden yayılan beyaz çizgiler - Erozyonlu veya erozyonsuz atrofik lezyonlar - Büller nadirdir
Modifiye DSÖ kriterleri (2003) Bilateral, az ya da çok simetrik lezyonlar - Eroziv, atrofik, büllöz ve plak tipi lezyonlar sadece oral mukozanın başka bir yerinde retiküler lezyonların varlığında bir alt tip olarak kabul edilir - Hafif kabarık gri-beyaz çizgilerden oluşan dantel benzeri ağ (retiküler desen)
AAOM Kriterleri (2016) Multifokal simetrik dağılım Aşağıdaki formlardan bir veya daha fazlasını sergileyen beyaz ve kırmızı lezyonlar: - Retiküler/papüler-Atrofik (eritematöz)- Erozif (ülseratif)-Plak-Büllöz Lezyonlar yalnızca dumansız tütünün yerleştirildiği bölgelere lokalize değildir. Lezyonlar sadece dental restorasyonlara bitişik ve onlarla temas halinde değildir. Lezyon başlangıcı bir ilacın başlanması ile ilişkili değildir.

Ancak birçok oral mukoza hastalığı klinik ve histopatolojik olarak OLP ile benzer klinik ve histopatolojik özellikler gösterebilmektedir (Raj ve Raj, 2023).

Özellikle diş hekimliğinde kullanılan amalgam, altın veya başka metallerin OLP'ye benzer reaksiyon oluşturabileceği görüşü ileri sürülmüş ve metal restorasyonların mekanik irritasyonuyla lezyonların oluştuğu izlenmiştir (Şekil 11 a,b) (papül lezyonu oluşturan Köbner fenomeni etkisi). OLP olgularına klinik olarak benzerlik gösteren bu tablolardan ***likenoid erüpsiyon*** herhangi bir ilaca karşı oluşurken, ***likenoid reaksiyon*** ise mekanik-kimyasal reaksiyonlara karşı gelişmektedir. Bu her iki tablo genelde unilateraldir, etken faktörler uzaklaştırıldığında reaksiyon kaybolmasıyla OLP lezyonlarından ayrımı yapılmaktadır. (Özbayrak, 2020; van der Meij ve van der Waal, 2003).

Histopatolojik olarak da farklılık gözlenen OLL olgularında diffüz lenfositik infiltrasyonla birlikte plazma hücreleri ve eozinofiller gözlenebilmektedir. Ayrıca enflamatuar infiltrasyon sıklıkla daha derin bağ dokusuna infiltre olup perivasküler enflamatuar hücre infiltrasyonu da izlenebilmektedir (Rotaru ve ark., 2020; Özbayrak, 2020; Chiang ve ark., 2018; Cheng ve ark., 2016).

Oral likenoid reaksiyon, ilaç kullanımı, dental materyal, travma, greaftversus host hastalığı gibi durumlar ile benzer histopatolojik özellikler gösterebilen OLP'nin doğru tanısı hem klinik hem de histopatolojik olarak değerlendirilip koyulmalıdır (Rotaru ve ark., 2020; Cheng ve ark., 2016).

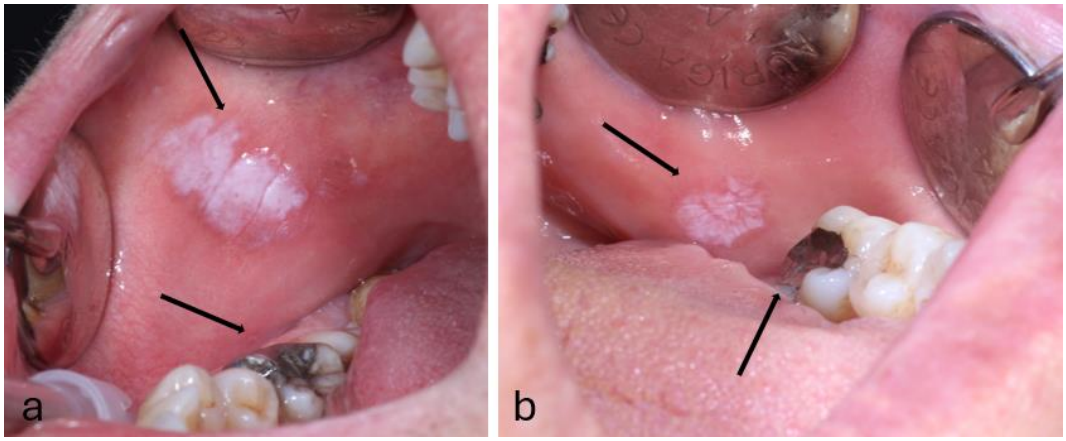

Şekil 11 a,b. Bukkal mukozada likenoid reaksiyona neden olmuş amalgam restorasyonları (siyah ok)

4.2.3.2. OLP'de histopatolojik tanı

OLP'nin tipik klinik özellikleri hastalığın tanısında yardımcı olsa da epitel de meydana gelen displastik değişiklikler, malignitelerin değerlendirilmesi ve diğer oral mukozal lezyonlardan ayrımının yapılabilmesi için histopatolojik değerlendirme yapılabilmektedir (Alrashdan ve

ark., 2016; Scully ve Carrozzo, 2008; Sousa ve Rosa, 2008). OLP'nin ilk histopatolojik özellikleri 1906 yılında William Dubreuilh tarafından tanımlanmıştır (Cheng ve ark., 2016).

Karakteristik olarak OLP'nin histopatolojik özelliği epitelde akantoz ve fokal hiperkeratoz, bazal epitel hücrelerinde likefaksiyon ve hidropik dejenerasyonu, spinal tabakada akantoz ve atrofi, retepeglerde kısalma ve testere dişi görüntüsü, epitel-bağ doku birleşiminde homojen eozinofilik birikim, yüzeyel lamina propriada bant şeklinde T lenfosit infiltrasyonu izlenebilmektedir (Tablo 2) (Raj ve Raj, 2023; Özbayrak, 2020; Rotaru ve ark., 2020; Chiang ve ark., 2018; Alrashdan ve ark., 2016; Shirasuna, 2014; Pekiner ve ark., 2012a, 2012b). Epitel ve bağ doku birleşiminde dejenere keratinositler gözlenebilir. Keratinositlerin piknotik çekirdek artıklarını içeren kolloid yapıdaki bu oluşumlar Civatte cisimcikleri olarak isimlendirilmiştir (Özbayrak, 2020; Chiang ve ark., 2018; Alrashdan ve ark., 2016; Kramer ve ark., 1978).

Tablo 2. OLP'nin histopatolojik tanı kriterleri (Rotaru ve ark., 2020)

DSÖ,1978 ✓ Normal keratinize olmuş bölgenin orto veya parakeratanize tabakasının kalınlaşmasının varlığı, ya da normal keratinize olmamış bu tabakanın incelmesi olabilir. ✓ Bağ dokunun epitel ve yüzeysel kısımlarını olusturan bazal tabakadaki Civatte cisimlerinin varlığı. ✓ Bağ dokusunun üstünde lenfositlerde oluşmuş, sınırları belirgin bant şeklinde hücresel infiltrasyon varlığı. ✓ Bazal hücre tabakasında sıvılaşma dejenerasyonunun (likefaksiyon) işaretidir
van der Meij EH-van der Waal, 2003 ✓ Bağ dokusunun üstünde lenfositlerde oluşmuş, sınırları belirgin bant şeklinde hücresel infiltrasyon varlığı ✓ Bazal hücre tabakasının hidropik dejenerasyonu. ✓ Epitel displazinin olmaması ✓ Histopatolojik özelliklerin daha az belirgin olması durumda, 'histopatolojik olarak uyumlu' terimi kullanılmalıdır.
Amerikan Oral ve Maksillofasiyal Patoloji Akademisi, 2016 ✓ Bant benzeri veya parçalı, ağırlıklı olarak lenfositik lamina propriaya infiltre olmuş epitel-lamina propria arayüzü ✓ Bazal hücre hidropik dejenerasyon ✓ Lenfositik ekzositoz ✓ Epitelyal displazinin olmaması ✓ Verrüköz epitelyal mimari değişikliğin olmaması

Hastalığın farklı biyolojik davranışlara sahip tiplerinde farklı histopatolojik özellikler izlenebilmektedir (Gorpas ve ark., 2018). Anamnez ve klinik muayene korelasyonu ile uyuşmayan OLP'nin histopatolojisi; biyopsi alınan dokunun tipi, hastalık aktivitesi, uygulanan medikal tedaviler ve lokasyonuna göre değişebilmektedir (Shikha ve ark., 2022; Idrees ve ark., 2021; Rotaru ve ark., 2020; Gorpas ve ark., 2018).

Retiküler tipte genellikle bant tarzında lenfositten zengin infiltrasyon, bazal hücrelerde dejenerasyon ile birlikte hiperkeratoz, bazal ve parabazal keratinositlerin apoptozu izlenebiliyorken; eroziv tipte ise bazal hücre dejenerasyonu ile birlikte subbazal ayrışma, epitelde yapım yıkım reaksiyonları, ülserlerin derecesine bağlı olarak patolojik özellikler daha az belirgin gözlenmektedir (Tablo 3) (Cheng ve ark., 2016).

Tablo 3. Retiküler ve eroziv OLP'de histopatolojik özellikler (Cheng ve ark., 2016).

Retiküler tip Bant tarzında lenfositten zengin infiltrasyon, Bazal hücrelerde dejenerasyon ile birlikte hiperkeratoz, Bazal ve parabazal keratinositlerin apoptozu	**Direkt İmmunfloresan İnceleme (DIF)** Negatif sonuç alınmasıyla birlikte bazal membran zonunda ve kolloid cisimlerde düzensiz fibrinojen birikimleri **İndirekt İmmunfloresan İnceleme (IIF)** Negatif sonuç alınır
Eroziv tip Bazal hücre dejenerasyonu Subbazal ayrışma, Epitelde yapım yıkım reaksiyonları, Ülserlerin derecesine bağlı olarak patolojik özellikler daha az belirgin	

Direkt immünflorosan inceleme (DIF) OLP'nin tanısının koyulmasında yardımcı diğer bir histopatolojik inceleme yöntemidir. Tanı için yeterli histopatolojik bulgu olmadığında kullanılabilmektedir. DIF yöntemi ile diğer otoimmün karakterli inflamatuar hastalıklardan OLP'nin ayrımı için yapılabilmektedir (Suresh ve Neiders, 2012) (Tablo 3).

4.2.4. Epidemiyoloji

Epidemiyolojik çalışmalarda net tanı kriterleri ve tek tip metodoloji bulunamaması sorun oluşturmaktadır (Gorouhi ve ark., 2014). Ayrıca hastalığa ait bir çok klinik alt tip bulunması, bazı tiplerinin semptomsuz olması ve diğer oral mukoza hastalıkları ile karıştırılabilmesinden dolayı gerçek veriler yansıtılamamaktadır (Rotaru ve ark., 2020; Gorouhi ve ark., 2014).

González-Moles ve ark., (2021)'nın 5392 hastanın verileri değerlendirdiği meta analize göre coğrafik olarak değişkenlik gösterse de OLP'nin dünya çapındaki tahmini prevelansı %1.01 olarak saptanmış ve Güney Amerika, Afrika ve Avrupa'da görülme sıklığı; Asya ve Kuzey Amerika'dan daha yüksek oranda olduğu belirtilmiştir.

Kadınlarda erkeklere göre iki kat daha sık rastlanmaktadır (Louisy ve ark., 2023; Oberti ve ark., 2019; Cassol-Spanemberg ve ark., 2018; Weston ve Payette, 2015; Farhi ve Dupin, 2010; Scully ve Carrozzo, 2008). Tüm dünyada ve ırk ayrımı olmadan gözlenebilen OLP'nin yaş ile birlikte prevelansının önemli ölçüde ve kademeli olarak arttığı 40 yaş ve üzeri bireylerde görülme sıklığının 3,43 kat daha fazla olduğu belirtilmiştir (Louisy ve ark., 2023; González-Moles ve ark., 2021; Gupta ve Jawanda, 2015). Çocukluk çağında OLP oldukça nadirdir (Louisy ve ark., 2023; Spirito ve ark., 2023; Shikha ve ark., 2022; Chinnasamy ve ark., 2020).

4.2.5. Etiyoloji

T hücre aracılı otoimmün bir hastalık olan OLP'nin henüz etiyopatogenezi saptanamamıştır (Warnakulasuriya ve ark., 2021; Özbayrak, 2020; Cheng ve ark., 2016; Farhi ve Dupin, 2010). Bununla birlikte klinik ve immunohistokimyasal çalışmalar immün mekanizmadaki düzensizliğin etkisini ortaya koymaktadır (Özbayrak, 2020; Negi ve ark., 2019; Pekiner ve ark., 2012). Literatür çalışmaları incelendiğinde önemli etiyolojik faktörler; psikolojik, genetik ve immünolojik faktörlerdir. İlaç reaksiyonları ve mekanik irritasyonların hastalığın alevlenmesinde ikincil predispozan faktörler olarak prognozu etkileyebileceği bildirilmiştir (Louisy ve ark., 2023; Özbayrak, 2020; Manczyk ve ark., 2019; Alrashdan ve ark., 2016; Cheng ve ark., 2016; Pekiner ve ark., 2014).

4.2.5.1. Psikolojik faktörler

Diş hekimliği pratiğinde hastaların psikolojik bozukluklarının tanınması ve araştırılması güçtür (De Porras-Carrique ve ark., 2022). Psikolojik faktörler ile OLP olguları arasında yaygın olarak bilinen ve genel kabul gören pozitif bir ilişki vardır (De Porras-Carrique ve ark 2022; Özbayrak, 2020). Stresin hastalığı tetiklemesi ve akut alevlenmeler ile ağırlaşmasında rol oynadığı bildirilmiştir (Manczyk ve ark., 2019; Chen ve ark., 2017; Pippi ve ark., 2015). Duygu durum değişimlerinde stresin proinflamatuar sitokin sentezini uyararak sistemik ve lokal proinflamatuar sitokinler ile antiinflamatuar sitokinler arasındaki dengeyi değiştirip

bozduğu ve bu sebeple OLP patogenezinde etkili olduğu öne sürülmüştür (Liao ve ark., 2021; Zucoloto ve ark., 2019).

Yapılan pek çok literatür çalışmasında OLP olguları ile kontrol gruplarının kortizol, depresyon, anksiyete ve stres düzeyleri incelenmiştir (Adamo ve ark., 2023; Li ve ark., 2022; De Porras-Carrique ve ark., 2022; Liao ve ark., 2021; Zucoloto ve ark., 2019; Manczyk ve ark., 2019; Pippi ve ark., 2015; Pekiner ve ark., 2014). De Porras-Carrique ve ark., (2022) depresyon, anksiyete ve stres düzeylerinin prevelansı değerlendirdiği bir meta analizde OLP'li bireylerde depresyon %31.19, anksiyete %54.76 ve stres düzeyi %41.10 olarak saptamışlardır.

Olguların psikolojik durumlarının belirlemek için standardize ortak bir ölçüm yöntemi bulunmamakla birlikte çeşitli araştırmacılar çalışmalarda 20 den fazla farklı değerlendirme testi kullanmışlardır (Liao ve ark., 2021; Zucoloto ve ark., 2019; Manczyk ve ark., 2019; Pippi ve ark., 2015; Alshahrani ve ark., 2014; Pekiner ve ark., 2014).

Zucoloto ve ark., (2019) OLP hastalarının ağız sağlığı ve anksiyete düzeylerinin yaşam kalitesi üzerindeki etkisini belirlemeyi amaçladıkları çalışmalarında anksiyete düzeyleri ve ağız sağlığının yaşam kalitesi üzerindeki etkisini sırasıyla Hamilton Anksiyete Ölçeği (HAM-A) ve Ağız Sağlığı Etki Profili-14 (OHIP-14) ölçekleri kullanılarak değerlendirilmiştir. OLP olgularının HAM-A ve, OHIP-14 skorlarınının hastalık aktivitesi ile birlikte arttığını saptamışlardır.

Pekiner ve ark., (2014) OLP'li bireylerin anksiyete ve depresyon düzeyini değerlendirmek için Durumluluk Kaygı Testi (DKT) – Süreklilik Kaygı Testi (SKT)" ve "Zung Depresyon Ölçeği (ZDP)" testini kullanmışlardır. OLP'li bireyler ve sağlıklı kontrol grubundaki bireylerin DKT ve ZDP düzeyleri ortalaması arasında istatistiksel olarak anlamlı bir farklılık bulunmazken, OLP'li bireylerin SKT düzeyi ortalamasını kontrol grubundan istatistiksel olarak anlamlı düzeyde yüksek saptamışlardır.

Pippi ve ark., (2015) OLP olguları ve yaş-cinsiyet-sosyo-ekonomik durum eşleştirmeli kontroller ile yapılan olgu-kontrol çalışmasında, akrabalar, refakatçiler ve bölüm personeli arasından seçilen kişilerde Psikolojik Genel İyi Oluş İndeksi-Kısa formu kullanılarak psikolojik özellikler araştırılmıştır. Çalışma sonucunda özellikle eroziv formlarda duyulan

rahatsızlık ve hastaların kanserofobiye ilişkin kaygıları kötüleşen psikolojik durumla da ilişkili olabileceği saptanmıştır.

Ağrı ve anksiyete gibi durumlarda birçok metabolik ve endokrin değişiklik meydana gelmektedir. Yüksek anksiyete, stres hormonu olarakta bilinen kortizolün salınımında artışa neden olabildiğinden anksiyete değerlendirme çalışmalarında bir gösterge olarak kullanılmıştır (Berk ve ark., 2008; Ebrecht ve ark., 2004).

OLP olguları ile serum ve tükürük kortizol seviyeleri arasındaki ilişkiyi inceleyen bir çok çalışma yapılmıştır (Jose ve ark., 2019; Lopez-Jornet ve ark., 2016; Karthikeyan ve Aswath, 2016; Pekiner ve ark., 2014).

Jose ve ark., (2019) serum kortizol seviyesini değerlendirdikleri çalışmalarında kütanöz lezyonları bulunmayan 30 OLP olgusunu eroziv ve non-eroziv gruplara ayırarak 30 sağlıklı kontrol grubu ile değerlendirmişlerdir. Eroziv OLP'ye sahip olguların non-eroziv ve kontrol grubu olgulara göre artmış kortizol seviyeleri saptamışlardır.

Lopez-Jornet ve ark., (2016) 33 OLP olgularının tükürük kortizol seviyesini 32 sağlıklı kontrol grubu ile karşılaştırarak incelemişler ve OLP olgularında sağlıklı kontrol grubuna göre yüksek kortizol seviyeleri rapor etmişlerdir.

Bu çalışmalara karşın serum ve tükürük örneklerinde kortizol seviyelerinde anlamlı bir değişiklik bulunmadığını bildiren çalışmalarda bulunmaktadır (Pekiner ve ark., 2014; Girardi ve ark., 2011).

4.2.5.2. Genetik faktörler

İmmün mekanizmayı etkileyen genetik faktörler OLP patogenezinde rol oynayabilmektedir. (Özbayrak, 2020; Olson ve ark., 2016; Pekiner ve ark., 2014). Literatür çalışmaları incelendiğinde OLP ile gen polimorfizmlerinin ilişkisinin araştırıldığı birçok çalışma yapılmıştır (Jin ve ark., 2012; Kimkong ve ark., 2011; Krasowska ve ark., 2005; Xavier ve ark., 2007).

Carrozzo ve ark., (2004) İtalyan popülasyonunda yürüttükleri araştırmalarında 22 tek nükleotid polimorfizmi olan 13 sitokin geni 44 OLP olgusu ve 140 sağlıklı kontrol grubunda araştırmışlar ve interferon γ UTR 5644 genotip polimorfizmi ve TNF-α-308A polimorfizmini kontrol grubuna göre OLP olgularında önemli ölçüde yüksek saptamışlardır.

Kimkong ve ark., (2011) Tayland popülasyonunda OLP duyarlılığı ve klinik tipi ile TNF-α promoter bölgesinde -863, -308 ve -238 pozisyonlarında bulunan ve varsayılan fonksiyonel anlamları olan üç polimorfizm arasındaki ilişkiyi araştırmayı amaçladıkları çalışmalarında, OLP'li 75 olgudan ve 154 sağlıklı kontrolden alınan genomik DNA, TNF-α polimorfizmleri -863 (rs1800630), -308 (rs1800629) ve -238 (rs361525)- için polimeraz zincir reaksiyonu-kısıtlama parça uzunluğu polimorfizmi (PCR-RFLP) kullanılarak genotiplendirilmiştir. Çalışmada OLP olgularında (5/75; %6,67) sağlıklı kontrollere (1/154; %0,65; OR = 10,93; %95 CI = 1,21-251,9) kıyasla daha yüksek oranda TNF- α -308 AA genotipi (yüksek üretici genotip) bulunmuştur.

Wei ve ark., (2018) 20 yaşında, ayrı büyüyen, deri lezyonları bulunmayan, OLP'ye sahip monozigot ikizler rapor etmiş ve bu hastalığın etiyolojisinde genetik faktörlerin yer alabileceğini belirtmişlerdir.

Krasowska ve ark., (2005) ise liken planuslu olgularda tümör nekroz faktör geninin (TNF-α)-308 promotör polimorfizmini inceledikleri çalışmalarında cinsiyet ve yaş açısından eşleştirilmiş olgulardan ve kontrol grubundan alınan genomik DNA, alel spesifik polimeraz zincir reaksiyonu kullanılarak TNF-α-308 polimorfizmi için tiplendirmiştir. Araştırmacılar genotip dağılımı, alel sıklığı ve liken planus arasında herhangi bir korelasyon saptamamıştır.

4.2.5.3. İmmünolojik Faktörler

4.2.5.3.1. İmmün sistem

Çok hücreli organizmalarda büyüme ve hayatta kalma için önemli bir fonksiyona sahip olan immün sistem; enfeksiyonlara, hasarlı dokulara, patojenlere ve tümör hücrelerine karşı direnci sağlayan çeşitli hücrelerin ve moleküllerin görev aldığı bir sistemdir (Tomar ve De, 2014). Bu sistem vücuda giren yabancı antijenlerin tanımasını ve uygun bir yanıtın düzenlenmesini sağlar (Songu ve Katılmış, 2012). İmmün sistem doğal bağışıklık ve edinsel bağışıklık olmak üzere ikiye ayrılmaktadır (Arneth, 2021).

4.2.5.3.1.1. Doğal immün sistem

Doğal immün sistem patojenlere, kanser hücrelerine ve toksinlere karşı fiziksel, kimyasal ve mikrobiyolojik bariyerlerin yanısıra konak savunması sağlayan bağışıklık sisteminin elemanlarını (nötrofiller, monositler, makrofajlar, kompleman, sitokinler ve akut faz

proteinleri) kapsar (Parkin ve Cohen, 2001). Bu sistem ilk savunma hattını oluşturur ve non-spesifik yanıtın hızlı oluşmasını sağlar (Martins ve ark., 2023; Arneth, 2021). Patojenle tekrardan karşılaşmada yardımcı olacak immünolojik bellek oluşturma ve sürdürme yeteneği bulunmamaktadır (Martins ve ark., 2023; Arneth, 2021)

4.2.5.3.1.2. Edinsel immün sistem

İmmünolojik hafızanın bulunduğu, yabancı moleküllere ve farklı tipte patojenlere karşı yüksek derecede spesifik cevabın oluşturulduğu sistemdir (Arneth, 2021; Netea ve ark., 2016). Doğumdan birkaç hafta sonra başlayarak yaşam boyu gelişir (Arneth, 2021; Songu ve Katılmış, 2012). Lenfositler edinsel immün sistemin oluşmasında en önemli görevi görür. T lenfositler hücresel immünitenin oluşmasını sağlarken B lenfositler ise humoral immüniteyi oluştururlar (Songu ve Katılmış, 2012). Hücresel immünite anormal yapıda olan veya hücre içi antijen bulunan hücrelere karşı T lenfositlerin üretilmesini içerirken humoral immünite de ise hücre dışı antijen ve toksinlere karşı B lenfositlerden üretilen antikorların görev aldığı sistemdir (Tomar ve De, 2014).

4.2.5.3.2. İmmün sistem hücreleri

İmmün sistem hücreleri pluripotent hematopoetik kök hücrelerden köken alan myeloid progenitör ve lenfoid progenitör olmak üzere iki kısma ayrılmaktadır. Myeloid progenitör hücreler sitoplazmik granül içeren (eozinofil, bazofil ve nötrofil) ve granülsüz fagositik hücreler (monosit, makrofaj ve dendritik hücre) ile birlikte doğal bağışıklıkta rol oynamaktadır. Lenfoid progenitör (lenfositler ve plazma hücreleri) hücrelerinin çoğu edinsel immün yanıtta görev almaktadır (Doan ve ark., 2013).

4.2.5.3.2.1. Granülositler

Sitoplazmik granül içeren lökositler **granülosit** olarak isimlendirilmektedir. Hücrelerin granüllerinin boyanma şekline göre nötrofil (nötral boyanmış), bazofil (bazik boyalarla boyanmış) ve eosinofil (asidik veya esosinofilik boyalarla boyanmış) olarak isimlendirilmektedir (Delves ve ark., 2008).

Nötrofiller periferik kan lökositlerinin %60 ‘ını oluşturmaktadır. Yarılanma ömrü kısa olup bölünme yeteneği bulunmamaktadır. Bu hücrelerin çok loblu çekirdekleri ve granülleri bulunmaktadır. Bakterilerin öldürülmesinde etkili olup periferik kanda nötrofil sayısının artışı sıklıkla akut enfeksiyonu göstermektedir (Doan ve ark., 2013; Delves ve ark., 2008).

Granüllerinde bulunan laktoferrin, lizozim, myeloperoksidaz, defensin, bakterisidal geçirgenliği artırıcı protein (BPI) ve katepsin G gibi antimikrobiyal molekülleri içerir (Delves ve ark., 2008).

Bazofiller asidik sitoplazmik granülelere sahiptir ve kolaylıkla bazik boyanmaktadır. Periferik kanda sayıları azdır ve alerjik reaksiyonlarda görevlidir. **Eosinofiller** ise bazik proteinler içeren sitoplazmik granüller barındırır ve parasitik enfeksiyonlarda görevlidir (Doan ve ark., 2013).

4.2.5.3.2.2. Monosit makrofaj

Myeloid öncü hücrelerden farklılaşan monositler büyük mononükleer hücrelerdir. Dolaşım sisteminde monosit olarak, dokulara girdiklerinde ise makrofaj adını almaktadır. Monosit ve makrofajlar, hücre artıkları, yabancı hücre ve molekülleri aktif olarak fagosite eder ve enzimatik yolla yıkıma uğratır. Polimorfların aksine makrofajlar uzun ömürlüdür (Doan ve ark., 2013; Delves ve ark., 2008). Yüzeyinde bulunan MHC-I ve MHC-II molekülleri ile antijenlerin tanınması ve T hücrelerine sunulmasında görevlidir (Demirbakan ve Kayar, 2020).

4.2.5.3.2.3. Antijen sunan hücreler

Antijenlerin tutulmasını ve periferik lenfoid dokulara iletilmesinde makrofajlarla birlikte görevlidir. Dendritik hücre kemik iliğinden köken alan tek antijen sunan hücredir. Lenfoid dokularda ve vücudun antijenle temasta olduğu (deri epiteli, gastrointestinal mukoza, solunum sistemi mukozası, vb.) alanlarda sayıca fazla olarak bulunmaktadır. Yüzeyinde bulunan sitoplazmik uzantılar sayesinde zengin MHC-II molekülleri ile antijenleri tanıyıp lenf nodunda T lenfositlere sunarlar. Dendritik hücreler deride langerhans hücreleri olarak lenfoid dokularda ise foliküler dendritik hücreler ismini almaktadır ((Demirbakan ve Kayar, 2020; Songu ve Katılmış, 2012).

4.2.5.3.2.4. B lenfositler

Humoral immünitenin ana hücreleriden olan B lenfositler antikor üretebilen tek hücre grubudur. Kemik iliğindeki pluripotent hematopoetik kök hücrelerden gelişir. Olgunlaşmasını kemik iliği içinde tamamlar, timusa göç etmez. Her B lenfosit sadece tek bir epitopu tanıyabilen, tek bir antijen spesifitesi gösteren immünoglobülin üretirler. Yüzeyinde antijene özgü reseptör barındıran B lenfositler uyarılarak ileri derecede farklılaşmış plazma

hücrelerine dönüşür ve antijene özgü çok miktarda immünoglobülin üretir (Doan ve ark., 2013; Delves ve ark., 2008).

4.2.5.3.2.5. Doğal öldürücü hücreler (NK hücreleri)

NK hücreleri büyük, granüllü tipik morfolojiye sahip hücrelerdir. Periferik kan lenfositlerinin %5 ile %10 'unu oluştururlar. T ve B lenfositlerin yüzey belirteçlerine sahip değillerdir. Kemik iliğinde gelişimini tamamlayarak herhangi bir uyarıya gerek duymadan belirli virüsle enfekte hücreleri ve tümör hücrelerini öldürme yeteneğine sahiptir (Doan ve ark., 2013; Delves ve ark., 2008)

4.2.5.3.2.6. T lenfositler

Birçok edinsel immün yanıtta rol oynayan T lenfositler diğer hücrelerin etkinliklerini yönettikleri gibi doğrudan immün yanıtta da rol oynamaktadır. Kemik iliğindeki hematopoetik kök hücrelerden gelişmekte ve olgunlaşmasını timusta tamamlamaktadır. T lenfositler yüzeyindeki THR ile ilişkili CD3 (farklılaşma kümesi-3) molekülünün varlığına göre tanımlanmaktadır (Doan ve ark., 2013). T hücrelerinin yüzeyinde ''T hücre reseptörü'' (TCR) olarak isimlendirilen antijenleri spesifik tanıyan reseptörler bulunmaktadır (Demirbakan ve Kayar, 2020).

Yardımcı T hücreleri olarakta bilinen CD4+ T hücreleri yüzeyinde TCR α ve β reseptörlerini barındırır (Demirbakan ve Kayar, 2020). Olgunlaşmış CD3+ T hücrelerinin üçte ikisini oluşturmaktadır. CD4+ molekülleri bu T hücrelerinin yüzeyinde bulunur ve MHC 2 moleküllerinin peptid bağlamayan bir bölgesini tanırlar (Doan ve ark., 2013). B lenfositlere antikor yapımında, fagositlere ise fagositozda yardımcı olmaktadır (Demirbakan ve Kayar, 2020).

Sitotoksik T hücreleri olarakta bilinen CD8+ T hücreleri, olgunlaşmış CD3+ T hücrelerinin yaklaşık olarak üçte birini oluşturur. CD8+ molekülleri bu hücrelerin yüzeyinde bulunur ve MHC 1 moleküllerinin peptid bağlamayan bir bölgesini tanırlar. Bu hücreler virüsler, hücre içi bakteriler gibi hücre içi mikroorganizmalar ile enfekte hücreleri tanır ve yok eder (Doan ve ark., 2013).

4.2.5.3.3. Sitokinler

Sitokinler immün sistem hücreleri ve bazı somatik hücreler tarafından üretilen, 20–30 kD ağırlığına sahip, küçük peptid veya glikoprotein yapılı maddelerdir. Hedef hücreler üzerindeki spesifik reseptörlere bağlanarak hücreler arasındaki iletişimde anahtar rol oynar. Sitokinlerin çoğu pleiotropik moleküller olup hedef hücre tiplerine ve çevreye bağlı olarak farklı etkiler gösterebilirler (O'Shea ve Murray, 2008). Sitokinlerin bazıları sentezlendikleri hücrelere etki ederken (otokrin), bazıları ise yakınındaki (parakrin) veya uzak bölgelerdeki (endokrin) hücreleri etkiler. İmmün ve inflamatuvar yanıtları düzenleyerek, hücre büyümesi, hücre hasarı ve enflamasyonu düzenlerler. (Akdoğan ve Yöntem, 2018; Lu ve ark., 2015). Sitokinler kaynağına ve fonksiyonlarına göre sınıflandırılabilse de birçok hücre tarafından üretilmeleri ve farklı hücre gruplarını etkilemeleri sebebiyle net bir sınıflama bulunmamaktadır. TNF, interferonlar, IL-1 ve IL-6 temel **proinflamatuar sitokinleri**; IL-1 antagonisti, IL-4, IL-10, IL-11 ve IL-13 **anti-inflamatuar sitokinleri** oluşturmaktadır (Zhang ve An, 2007).

4.2.5.3.4. Kemokinler

İlk olarak inflamatuvar cevapta düzenleyici küçük bir sitokin ailesi olarak tanımlanan kemokinler lökositlerin ve lenfositlerin göçüne yardımcı olan kemoatraktanlardır. Kemokinler temel olarak lökositlerin aktivasyonunda ve göçünde işlev gören, düşük molekül ağırlıklı (8-12 kDa) salgılanan proteinlerden oluşan bir aileyi temsil eder, ancak bunların bazıları aynı zamanda çeşitli başka işlevlere de sahiptir (Zhang ve An, 2007). N-terminal sistein kalıntılarının pozisyonuna göre 4 alt sınıfa ayrılmaktadır (C, CC, CXC ve CX3C kemokinler). T ve B hücre olgunlaşması, immünitenin oluşmasında, immün denetim vb. birçok biyolojik süreçte etkin rol almaktadırlar (van der Vorst ve ark., 2015; Çağlar ve Kansu, 2004). Monosit kemoatraktan protein (MCP-1) en önemli kemokinlerdendir ve monosit, NK hücreleri ve T lenfositlerin göçünü ve infiltrasyonunu sağlamaktadır (Ozturk ve ark., 2021).

4.2.6. OLP'nin patogenezi

Hastalığın patogenezinin açıklanmasında çeşitli hipotezler mevcut olsa da halen bu mekanizmalar tam olarak anlaşılamamıştır ancak çalışmalar immün sistem düzensizliğinin rolü yönünde görüş birliği içindedir (Afzali ve ark., 2023; Abdeldayem ve ark., 2022; Zhu ve ark., 2022; Cheng ve ark., 2016; Olson ve ark., 2016; Wang ve ark., 2016). En yaygın hipotez

oral keratinositlere karşı T hücre aracılı bir bağışıklık tepkisi ile keratinositlerin apoptozunun tetiklendiği yönündedir (Pekiner ve ark., 2012b).

Klasik olarak OLP patogenezinde yer aldığı düşünülen mekanizmalar spesifik (antijene özgü) ve non-spesifik (antijene özgü olmayan) olarak tanımlanmıştır (Afzali ve ark., 2023; Didona ve ark., 2022; Chiang ve ark., 2018; Alrashdan ve ark., 2016; Olson ve ark., 2016). **Spesifik mekanizmalar** OLP'de Th ve sitotoksik CD8+ lenfositlerin önemli rolünü vurgular. Keratinositler tarafından değiştirilmiş bir antijen veya bilinmeyen bir antijenin ortaya çıkmasıyla Th ve sitotoksik CD8 + hücreleri MHC 2 ve MHC 1 molekülleri ile aktive olmaktadır. Daha sonra salgılanan sitokinlerden gelen sinyallerle T hücreleri oral epitel içlerine doğru göç eder. Aktive olmuş Th hücreleri interlökin (IL)-2 ve IFN-γ salgılayarak CD8+ hücreleri aktif hale getirmektedir. Aktifleşen CD8+ hücreleri ise TNF-α ve granzim-B salgılarıyla keratinosit apoptozunu tetiklemektedir (Afzali ve ark., 2023; Aghamajidi ve ark., 2021). **Non-spesifik mekanizmada ise** epitelyal bazal membran, matriks metaloproteinazlar (MMP'ler), kemokinler ve mast hücrelerinin yer aldığı düşünülmektedir (Alrashdan ve ark., 2016).

Ayrıca patogenezde birçok immün sistem hücresinin görev aldığı gösterilmiştir. Myeloid dendritik hücreler, CD4+, CD8+, T lenfositler, NK, Mast hücreleri aktif yer alırken, B lenfosit ve antikorlar görev almazlar (DeAngelis ve ark., 2019; Cheng ve ark., 2016; Kurago, 2016) (Tablo 4).

4.2.6.1. İmmünopatogenez

4.2.6.1.1. OLP ve antijen ilişkisi

Çeşitli çalışmalar bazal keratinositler tarafından yabancı veya değiştirilmiş bir antijenin sunulduğunu göstermesine rağmen, literatürde hiçbir antijenik belirleyicinin spesifik olarak OLP patogenezini tetiklediği gösterilmemiştir (El-Howati ve ark., 2023). Mevcut veriler viral, bakteriyel antijenler veya bazal keratinositler tarafından değiştirilmiş antijenler olabileceği yönündedir (Louisy ve ark., 2023).

Literatürde OLP'nin başlamasında veya alevlenmesinde oral mikrobiyotanın bir rolü olduğunu ve oral bakteriler ile OLP arasındaki ilişkiyi ileri süren çalışmalar da mevcuttur (Salgado ve ark., 2013; Bäckman ve Jontell, 2007).

Tablo 4. OLP patogenezindeki etkin immün hücreler (DeAngelis ve ark., 2019)

	Fonksiyon	**OLP'de Potansiyel Rol**
Hücreler		
Mast hücreleri	Histamin salınımına bağlı alerji ve anaflaksi	• OLP'de artmış sayıda bulunur • Bazal membran bozulması ve sitotoksik T hücresi infiltrasyonunun kolaylaştırılmasına katkıda bulunabilir • OLP'de RANTES üretimi, mast hücresi degranülasyonunu ve T hücresi aracılı apoptoza aracılık eden TNF- α 'nın salınmasını kolaylaştırabilir
Makrofajlar	Mikroorganizmaların ve yabancı maddeleri fagositozlayan fagositik hücre ve beyaz kan hücresi	• OLP dokusunda, bazal membran yıkımının olduğu bölgeye yakın bol miktarda bulunur • Fagositoz ve antijen işlemede potansiyel bir rol oynayabilir
Langerhans hücreleri	Deride ve mukozada bulunan dendritik hücre ve profesyonel APC	• OLP dokusunda daha yüksek sayılarda mevcut olduğu bulunmuştur • OLP'deki adaptif immün yanıtta, özellikle antijen sunumuyla ilgili olarak önemli bir rol oynar • Langerhans hücrelerinin CD4+ hücrelerine bilinmeyen bir antijen sunabileceği ve bunun CD8+ hücrelerinin apoptozu tetikler
Th	MHC sınıf II'yi tanıyan ve T hücresi cevabına aracılık eden hücre sitokinlerini serbest bırakmaya çalışan T lenfositi	• OLP'de, MHC sınıf II molekülünün keratinositlerden veya Langerhans hücresinden sunulması, CD4+ hücrelerini aktive edebilir ve dolayısıyla CD8+ keratinosit apoptozuna neden olabilir
Sitotoksik T hücreleri	MHC sınıf I'i tanıyan ve bağlanan ve MHC sınıf I sunan hücreyi öldüren T lenfositi	• OLP hastalık süreci, CD8+ infiltrasyonu ve bazal lamina bölgesinin yıkımıyla tanımlanır. • CD8+ hücreleri, keratinosit apoptozunu başlatmak için keratinositlerdeki MHC sınıf I'i tanıyabilir.
Regülatör T hücreleri	Otoimmün hastalığın önlenmesinde ve kronik inflamasyonun sınırlandırılmasında düzenleyici rol oynayan T lenfosit	• Regülatör T hücreleri FoxP3, CD4 ve CD25 bakımından yüksektir • Artmış regülatör T hücrelerinin sayısı, OLP dokusunda kontrole kıyasla daha yüksek sayılarda, özellikle de OLP'nin eroziv/ülseratif alt tipleri • Bu, regülatör T hücrelerinin OLP patogenezinde önemli bir rol oynayabileceğini göstermektedir

He ve ark., (2017) OLP'li hastalarda bukkal mukozanın bakteriyel yapısını değerlendirdikleri çalışmalarında 43 oral liken planus (21 eroziv ve 22 eroziv olmayan) tanısı konmuş olgu ve 21 sağlıklı mukozaya sahip bireylerden bukkal sürüntü örnekleri almış, tüm vakalarda Streptococcus, Prevotella, Haemophilu, Neisseria, Fusobacterium, Leptotrichia, Veillonella ve Actinomyces türleri saptanmıştır. Çalışmada Streptococcus, sağlıklı kontrol grubunda daha fazla görülür iken, Fusobacterium, Leptotrichia ve Lautropia OLP grubunda daha fazla olarak izlenmiştir.

Hepatit C virüsünün (HCV) OLP patogenezinde doğrudan veya dolaylı olarak rol aldığı gösterilmiştir (Cheng ve ark., 2016). OLP hastalarının küçük bir alt grubunda oral epitelde HCV RNA'sının saptanması doğrudan bir rolü olduğunu desteklerken HCV ye özgü CD4+ ve CD8+ hücrelerinin OLP lezyonlarına infiltre olması dolaylı etkisini göstermektedir (Louisy ve ark., 2023).

4.2.6.1.2. Antijen sunumu

OLP de inflamasyona yol açan olaylar dizisi genel olarak, OLP aracılı antijenler tarafından uyarıldığında oral keratinositler ve dendritik hücreler tarafından TNF-α and IFN-γ gibi proinflamatuar sitokinleri üretmesiyle başlamaktadır (Louisy ve ark., 2023). Artan IFN-γ seviyeleri antijen sunumunu kolaylaştırır ve oral keratinositlerin dendritik hücreler gibi hareket etmelerini sağlarken artan TNF-α seviyeleri de proinflamatuar transkripsiyon faktörü olan nükleer faktör kappa B'nin (NFκB) aktivasyonu sağlar (El-Howati ve ark., 2023). OLP lezyonların da dendritik hücreler mature dendritik hücre, inmature myeloid dendritik hücre ve plazmosit dendritik hücre olmak üzere bulunurlar. Mature dentiritik hücre esas olarak lamina propriada bulunur ve Th1 sitokini olan Il-12'yi üretebilmektedir (Kurago, 2016). Dendritik hücre yüzeylerindeki major doku uyumluluk kompleksi (MHC) sınıf II ile birlikte OLP aracılı antijenleri yakalayarak, işleyerek ve sunarak olgunlaşır. Antijen ile aktif olmuş dendritik hücreler lenf noduna göç ederler ve saf T hücrelerine antijen sunarlar (Şekil 12) (El-Howati ve ark., 2023; Cheng ve ark., 2016).

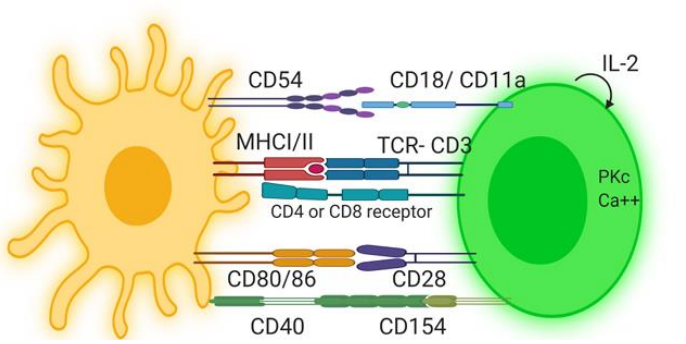

Şekil 12. Dendritik hücreden saf T hücresine antijen sunumu (El-Howati ve ark., 2023)

4.2.6.1.3. T hücrelerinin aktivasyonu

Yabancı veya bilinmeyen değişmiş bir antijenin bazal keratinosit ve langerhans hücreleri tarafından profesyonel antijen sunumu ile lenfoid dokuda T lenfositler aktif hale gelmektedir (Cheng ve ark., 2016). T hücresi aktivasyonundaki birincil sinyal, TCR (T hücre antijen reseptörü)-CD3 kompleksinin ve her iki CD4 veya CD8 yardımcı reseptörünün sırasıyla MHC sınıf I veya II'ye bağlanmasıdır (Şekil 12). Saf T hücreleri CD8+ ve CD4+ hücrelerine farklılaşır ve spesifik cevabın oluşmasını sağlarlar (Louisy ve ark., 2023; Afzali ve ark., 2023; Didona ve ark., 2022; Cheng ve ark., 2016; Gueiros ve ark., 2012). Aktif hale gelmiş T hücrelerinin farklı alt grupları kan dolaşımına katılır (Louisy ve ark., 2023). Çalışmalar aktive olmamış T hücrelerininde lezyon bölgesine toplandığını oral keratinositler ve dendritik hücrelerin antijen sunumu ile lezyon bölgesinde aktifleştiklerini belirtmişlerdir. Bu nedenle, OLP'de T hücresi aktivasyonu ve toplanması için hem rastgele karşılaşma hem de çekici göç hipotezi ileri sürülmüştür (El-Howati ve ark., 2023).

4.2.6.1.4. T hücrelerinin lezyon bölgesine toplanması

T hücrelerinin farklı alt grupları kan dolaşımına girdikten sonra aktive olmuş inflamatuar hücreler tarafından üretilen kemokinler vasıtasıyla spesifik lezyon bölgesine toplanmaya başlarlar. Lamina propriada CD4+ hücreleri bulunurken CD8+ hücreleri epitel içine infiltre olmaktadır (Louisy ve ark., 2023). Subepitelyal vasküler pleksustaki endotel hücrelerinden salgılanan vasküler adezyon molekülleri (CD31 (PECAM-1), CD106 (VCAM-1), CD54 (ICAM-1) ve CD62E (E-selektin)) ile lenfositlerin lezyon bölgesine toplanmasını sağlar (El-Howati ve ark., 2023). TNF-α, IFN-γ ve IL-1 vasküler adezyon moleküllerinin düzenlenmesinde görevlidir (Gupta ve Jawanda, 2015). Lezyon bölgesinde aktive olmuş

CD4+ T hücreleri, IL2 ve IFN-γ salgılayarak sitototoksik CD8+ T hücrelerini daha da aktif hale getirerek proliferasyonunu sağlarlar (Afzali ve ark., 2023; Cheng ve ark., 2016). Aktif T hücreleri, salgılanan sitokinlerden gelen sinyaller sayesinde epitele göç ederler (Afzali ve ark., 2023).

4.2.6.1.5. Mast hücreleri ve makrofajların görevleri

OLP patogenezinde önemli rol aldığı düşünülen mast hücrelerinin bazal membranın harabiyetini sağlayarak sitotoksik T hücrelerinin epitel içine göçünü kolaylaştırabileceği belirtilmiştir (Zhou ve ark., 2002). OLP hastalarında degranüle mast hücrelerinin sayısının arttığı belirtilmiştir (Afzali ve ark., 2023; Zhao ve ark., 2001). Mast hücrelerinin degranülasyonu ve birçok hücre tarafından üretilen matriks metaloproteinazların (MMP'ler) aktive olması ile bazal memran bozulur (Gupta ve Jawanda, 2015). Bu proteinler tip IV, V kollajeni ve laminini parçalayarak T hücrelerinin epitel içine göçünü kolaylaştırmaktadır (DeAngelis ve ark., 2019)

Keratinositlerden salınan kollajen 4 ve laminin 5 bazal memran bütünlüğünü sağlar. Bazal membran bütünlüğü de keratinositlerin sağlıklı bir şekilde fonksiyonlarına devam etmelerini ve apoptozun önlenmesi sağlar. Apoptik keratinositler kollajen 4 ve laminin 5 salgılayamaz ve bazal memran bütünlüğü bozulur, bozulmuş bazal membran keratinositlere sağkalım sinyalleri gönderemez ve denge bozulur. Bu da hastalığın kronik seyrini gösterir (Gupta ve Jawanda, 2015; Lodi ve ark., 2005)

Makrofajlar antijen sunumu ve proinflamatuar sitokinlerin salınımını artırarak OLP'nin şiddetini artırabilmektedir (Afzali ve ark., 2023)

4.2.6.1.6. Sitotoksik CD8+ hücrelerinin aktivasyonu ve keratinosit apoptozu

İntraepitelyal CD8+ T hücreleri, CD4+ hücreleri tarafından üretilen IL-2, TNF-α ve IFN-γ ile dolaylı yoldan aktive olabilirken oral keratinositler ve dendritik hücrelere doğrudan bağlanma ile aktive olabilmektedir. Bazal membrandaki bozulma ile epitele girişi kolaylaşan CD8+ hücreleri çeşitli mekanizmalar ile keratinositlerin apoptozunu tetiklemektedir (Louisy ve ark., 2023; El-Howati ve ark., 2023). Keratinosit apoptozu kompleks bir biyolojik süreç içermektedir (Pekiner ve ark., 2012b). Aktive sitotoksik CD8+ T hücreleri TNF-α ve granzim B üretimi yapar, aynı zamanda keratinositler üzerindeki FASA bağlanan FASL yi eksprese ederek bazal keratinositlerin hızlı nükleer bozunma ile apoptozuna yol açarlar (Olson ve ark., 2016; Cheng ve ark., 2016; Gupta ve Jawanda, 2015; Pekiner ve ark., 2012b) (Şekil 13).

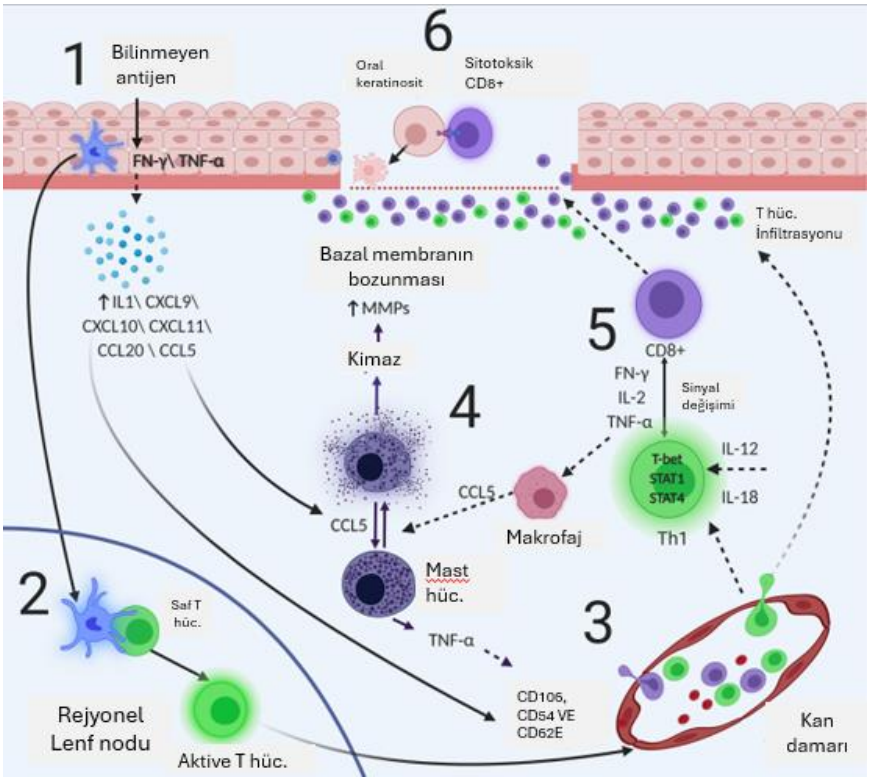

Şekil 13. OLP patogenezinin şematik gösterimi (El-Howati ve ark., 2023)

4.2.6.2. OLP'nin patogenezinde etkili sitokin ve kemokinler

OLP patogenezinde rol oynayan sitokinler ve kemokinler ile ilgili araştırmalarda büyük ilerlemeler sağlanmasına rağmen hala bu ilişkiler net olarak aydınlatılamamıştır. Ayrıca, sitokinlerin ve kemokinlerin ayrı ayrı çalışmadıkları, karmaşık bir immünomodülasyon ağlarında etkileşim içinde oldukları ve işlev gördükleri düşünülmektedir. Sitokin ağlarındaki düzensizliklerin OLP'nin gelişiminde etkili olduğu düşünülmektedir (Afzali ve ark., 2023; Zhu ve ark., 2022; Wei ve ark., 2018; Wang ve ark., 2016; Lu ve ark., 2015, Pekiner ve ark., 2012a).

OLP'nin immunopatogenezi ile ilgili yapılan çalışmalarda; Th1/Th2 polarizasyonunda rol alan IL-1β, IL-6, IL-8 (CXCL8), IL-10, IL-12p70, IL-17A, IL-18, IL-22, IL-33 TNF-α, IFN-γ, IFN-α2 ve MCP-1(CCL2), gibi farklı sitokin/kemokin düzeyleri değerlendirilmiştir (Mardani ve ark., 2020; Wang ve ark., 2020, 2013; Javvadi ve ark., 2018; Mozaffari ve ark., 2017; Yin ve ark., 2016; Hsu ve ark., 2014; Pekiner ve ark., 2012a; Zhang ve ark., 2012; Liu ve ark., 2009; Kalogerakou ve ark., 2008; Bai ve ark., 2008; Rhodus ve ark., 2006; Gu ve ark., 2004).

IL-1 sitokin ailesinin bir üyesi olan IL-1β enfeksiyon ve yaralanmalara karşı savunmada önemli ve güçlü bir proinflamatuar sitokindir (Lopez-Castejon ve Brough, 2011; Dinarello, 1996). Doğal bağışıklık hücreleri tarafından üretilir ve eksprese edilirler. Literatürde yapılan çalışmalarda İnterlökin-1β seviyesi ile OLP arasında pozitif korelasyon olduğu saptanmıştır (Zhu ve ark., 2022; Wang ve ark., 2020). Zhu ve ark., (2022) 60 OLP olgusu (30 retiküler +30 eroziv) ile yaş ve cinsiyet bakımından eşleştirilmiş 30 sağlıklı kontrol grubunun tükürük örneklerinde sitokin profilini inceledikleri çalışmalarında OLP olgularının TNF-a, G-GSF, IL-1a, IL-1b ve IL-8 seviylerini kontrol grubuna oranla daha yüksek bulgulamışlardır.

Sitotoksik T hücreleri, TNF- α yoluyla bazal keratinosit apoptozunu tetikler. TNF- α sistemik inflamasyonda görev alan akut faz reaksiyonu oluşturan sitokinlerden biridir. Makrofaj, T lenfositler, NK hücreleri gibi birçok hücre grubu tarafından üretilir. TNF- α ateş, kaşeksi, apoptoz ile inflamasyonu tetikleyebilir ve inflamasyon bölgesinde hasarlı hücrelerin öldürülmesi görevinin yansıra fibroblastların büyümesini stimüle eder (Mozaffari ve ark., 2017).

TNF- α ekspresyonunun, subepitelyal T hücrelerinde NF- kappaB'nin aktivasyonunu da arttırabileceği ve bunun bir sonucu olarak, IL-8 ve IL-6 dahil olmak üzere diğer proinflamatuar sitokinlerin ekspresyonunda artışa yol açabileceği öne sürülmüştür (Zhang ve ark., 2008; Gu ve ark., 2004; Sugerman ve ark., 1994). Özellikle şiddetli (eroziv) OLP formlarında, sağlıklı kontrollere kıyasla OLP'li hastalarda daha yüksek lokal (tükürük) ve sistemik (serum) IL-6 konsantrasyonları bildirilmiştir (Zhang ve ark., 2008; Gu ve ark., 2004). Ayrıca, serum ve tükürükteki IL-6 ve IL-8 konsantrasyonlarının, tedavi sonrası değerlerinin hastalığın seyrini ve tedavi yanıtını izlemede önemli yararlar sağladığı öne sürülmüştür. OLP'nin belirlenmesinde IL-8 seviyesinin IL-6'ya göre daha hassas bir belirteç olduğu da saptanmıştır (Rhodus ve ark., 2006; Sun ve ark., 2002).

IL-12 familyası IL-12, 23, 27 ve IL-35'i içeren heterodimerik sitokinleri içerir. IL-12, kovalent bağlı iki alt birimden oluşur (IL-12p35 ve IL-12p40). Bu iki alt birim birlikte bioaktif form olan IL-12p70'i oluştururlar. IL-12 doğal bağışıklığın yanı sıra IFN-γ üretimini indükler (Gee ve ark., 2009). Antijenik uyarıya bağlı olarak dendritik hücreler, makrofajlar, nötrofiller, B lenfosit hücreleri gibi çeşitli immun sistem hücrelerinden eksprese edilir (Kaliński ve ark., 1997).

Aktive olmuş dendritik hücreler, makrofajlar ve epitel hücreleri gibi farklı hücre tipleri tarafından salgılanan IL-23, immün yanıtta önem taşıyan bir faktördür (Tan ve ark., 2009). IL-23; Th17'yi uyararak IL-17 üretilmesini indükler (McGeachy ve ark., 2009; Boniface ve ark., 2008). IL-17A tarafından kodlanan bir protein olan IL-17; epitelyal hücreler, endotelyal hücreler, fibroblast, kondrosit ve osteoblast gibi farklı hücreleri aktive ederek sitokinler, kemokinler ve matriks metalloproteinazlar (MMP) dahil olmak üzere çok sayıda inflamatuar molekülü aktive edebilen proinflamatuar sitokindir (Onishi ve Gaffen, 2010). IL-23/IL-17 kompleksinin son zamanlarda romatoid artrit (RA), sedef hastalığı, atopik dermatit, inflamatuar bağırsak hastalığı (IBD) gibi farklı kronik inflamatuar ve immun sistem hastalıklarının patogenezinde önemli rol oynadığı anlaşılmıştır (Toussirot, 2012; Hillyer ve ark., 2009; Larsen ve ark., 2009; Kryczek ve ark., 2008).

İnterlökin-18, IFN- γ indükleyici faktör olarak bilinen 18 kDa boyutunda pleiotropik, proinflamatuar bir sitokindir (Yiş ve Buğdaycı, 2019; Lu ve ark., 2015). Yapılan çalışmalarda IL-18' in OLP'nin patogenezi ile ilgili bir sitokin olduğu ve IL-12 ile birlikte T hücrelerinden ve NK hücrelerinden IFN-γ ve TNF-α üretimini indüklediği saptanmıştır (Yiş ve Buğdaycı, 2019; Lu ve ark., 2015). IL-18 mRNA, kupffer hücreleri, makrofajlar, T hücreleri, B hücreleri, osteoblastlar, keratinositler, dendritik hücreler, astrositler ve mikroglia dahil olmak üzere çok çeşitli hücrelerde eksprese edilir ve enflamatuar kaskatta rol oynar (Lu ve ark., 2015). IL-12 ve IL-18'in sinerjik etkileşimi NK hücreleri ve T hücresi tarafından Th-1 hücre gelişimi için IFN-γ üretimini indüklerken, IL-18'in tek başına Th2 farklılaşmasını destekler ve IL-10 gibi sitokin üretimini stimüle eder (Kaplanski, 2018; Dinarello ve ark., 2013). Bu nedenle immün sistemin modülasyonunda önemli bir görev alan IL-18 Th1 ve Th2 arasında dengeleyici bir faktör olarak görev yapar (Lu ve ark., 2015).

Baj J ve ark.,'nın (2007) etnik kökeni Çin popülasyonunda yaptığı bir çalışmada, 151 OLP olgusu ile 143 sağlıklı kontrol grubunun serum örneklerinde IL-18 gen promotör polimorfizmini incelemişler ve genotip dağılımda önemli derecede fark olduğunu saptamışlardır. Bunun da IL-18 üretimindeki değişime katkı yaparak OLP patogenizinde rol oynadığını ileri sürmüşlerdir. Etnik Çin popülasyonunda yürütülen başka bir çalışmada da Zhang ve ark., (2012) 103 OLP olgusu ile yaş ve cinsiyet olarak eşleştirilmiş 48 sağlıklı kontrol grubunun serum ve tükürük örneklerinde IL-18 seviyesini kontrol grubuna göre yüksek bulgulamışlar ve bununda hastalığının seyri ile ilişkili olabileceğini belirtmişlerdir (Zhang ve ark., 2012).

Ayrıca IFN- γ IL-18'in olgunlaşmasında etkilidir (Ni ve Lu, 2018). Qian ve ark., (2018) çalışmalarında liken planuslu hastaların tedavi sonrası kan değerlerinde IFN- γ seviyesinin tedavi sonrasında arttığını, farklı çalışmalarda ise IFN- γ'nın hastalığın progresyonu ile pozitif ilişkili olduğu bildirilmiştir (Qian ve ark., 2018; Hsu ve ark., 2014; Chauhan ve ark., 2013; Bai ve ark., 2008).

IL-10 familyasının bir üyesi olan IL-22, farklılaşmamış lenfoid hücreler ve çeşitli CD4+ ile CD8+ T lenfositlerden eksprese edilir. Hedef hücrelerde IL-22R1/IL-10R2 sinyallerini kullanır (Perusina Lanfranca ve ark., 2016). IL-22 üretimi IL-23'e bağımlı bir şekilde gerçekleşir (Basu ve ark., 2012; Van Belle ve ark., 2012).

Çeşitli çalışmalar IL-23, IL-18 ve IL-6'nın IL-22 salınımını arttırdığı ve IL-22'nin immün yanıtlarda, özellikle insanlarda ve hayvanlarda inflamatuar ve otoimmün hastalıklarda önemli bir rol oynadığı gösterilmiştir (Eyerich ve ark., 2017; Ghoreschi ve ark., 2010). IL-22 hastalık evresine bağlı olarak koruyucu, rejeneratif veya patojenik bir role sahip olup, mukozanın bütünlüğünün korunması, doku onarımı, epitel hücre proliferasyonu gibi önemli görevlerde anahtar rol oynadığı bulunmuştur (Tian ve ark., 2013). Bununla birlikte bazı araştırmacılar otoimmun hastalıklarda, enfeksiyon ve malignitede IL-22'nin hem koruyucu hemde patolojik özelliklerini göstermiştir (Mardani ve ark., 2020; Kumaran ve ark., 2019; Perusina Lanfranca ve ark., 2016).

Shen ve ark., (2016) 50 OLP olgusu ile 19 sağlıklı mukoza dokusunda IL-22 ekspresyonunu incelemişlerdir. IL-22 ekspresyonu seviyesinin sağlıklı kontrol grubuna oranla önemli derecede arttığını bulgulamışlardır. Mardani ve ark., (2020) serum örneklerinde 20 OLP olgusu, 20 kütanöz liken planus olgusu ve 32 sağlıklı kontrol grubunun IL-22 seviyesini değerlendirdikleri çalışmalarında OLP olgularının sağlıklı kontrol grubuna göre IL-22 seviyesinin daha yüksek olduğunu; LP olguları ile kontrol grubu arasında ise anlamlı bir fark bulunmadığını belirtmişlerdir.

Monteiro ve ark., (2015) 41 OLP olgusu (23 retiküler+18 eroziv) ile 10 inflamatuar fibröz hiperplazi dokusunda IL-17 ve IL-23 sitokin seviyelerini değerlendirmişler ve eroziv OLP olgularında IL-23 lenfositlerinin retiküler OLP olguları ve kontrol grubuna oranla daha yüksek bulgulamışlardır.

IL-33 sitokin olmasının yanında hücre içinde nükleer faktör olarak işlev görür (Schmitz ve ark., 2005). Fibroblast, epitel hücreleri, endotel hücreleri, makrofajlar, mast hücreleri, dendritik hücreler tarafından eksprese edilirler (Mirchandani ve ark., 2012). Bu sitokin Th hücrelerini, mast hücrelerini, bazofilleri ve eozinofilleri indükleyerek Th2 sitokin üretimini tetikler. Çoğunlukla makrofajlar yoluyla alerjik deri reaksiyonları, atopik dermatitis, otoimmun bülloz hastalıklar ve deri malignomları gibi Th 2 aracılı hastalıklarda rol oynar (Balato ve ark., 2012). Psöriazisli bireylerin deri lezyonlarından alınan örneklerde keratinositlerde IL-33 proteini ve gen ekspresyonunun artmış olduğu bulgulanmıştır (Meephansan ve ark., 2012). Ayrıca kütanoz LP örneklerinde bazal keratinositlerde IL-33'ün nükleer boyanması gösterilmiştir (Carvalho ve ark., 2019).

OLP ile IL-33 arasındaki ilişkiyi içeren kısıtlı sayıda çalışma bulunmaktadır (Carvalho ve ark., 2019; Javvadi ve ark., 2018). Carvalho ve ark., (2019) 6 OLP olgusu ile 9 non-spesifik inflamatuar özellik gösteren doku örneklerinde gen ekspresyon yöntemi ile IL-33 ve IFN-γ seviylerini değerlendirmişler ve kontrol grubuna oranla daha fazla eksprese olduğunu saptamışlardır.

Kemokinler ise bağışıklık sistemi hücreleri tarafından salgılanır. 8-14 kDa ağırlığında küçük sinyal proteinleri ailesi olan MCP-1 (monosit kemoatraktan protein) monosit, NK hücrelerinin migrasyonu ve infiltrasyonu sağlayan en önemli kemokinlerden biridir. CCL2, MCP-1'in reseptörüdür ve yaygın olarak monositler/makrofajlar, NK hücreleri, bazofiller, dendritik hücreler, T lenfositleri ve B lenfositleri gibi savunma hücrelerinde gözlenir (Zlotnik ve Yoshie, 2000; Murphy ve ark., 2000). MCP-1-CCR1'in romatoid artrit, sedef hastalığı, atopik dermatit, ateroskleroz, multipl skleroz gibi immün sistem hastalıklarında rol oynadığı gösterilmiştir (Deshmane ve ark., 2009).

Yapılan çalışmalarda OLP ve MCP-1'in ilişkisi incelenmiş ve kontrol gruplarına göre yüksek seviyede bulgulanmıştır (Yin ve ark., 2016; Tao ve ark., 2009). Yin ve ark., (2016) 32 OLP olgusu (12 retiküler+20 eroziv) ve 8 kontrol grubunda doku örneklerini immünohistokimyasal olarak değerlendirmişlerdir. OLP olgularında kontrol grubuna oranla epitelyal ve subepitelyal alanda daha fazla CCL2+ ve CCR2+ hücreleri saptamışlardır. Ayrıca tedavi sonrasında da önemli ölçüde azalma gözlemlemişler ve bunun hastalık aktivitesi ile pozitif ilişkişi olduğunu belirtmişlerdir.

Sitokin ve kemokinlerin immun yanıtın şiddeti ve süresinin belirlenmesinde önemli rol oynadıklarından otoimmunitenin patogenezi konusunda yapılan çalışmalarda doku, kan, serum ve tükürük örnekleri değerlendirilmiştir.

Oral mukoza hastalıklarının tanısında tükürük örneklerinden yapılan analizler oldukça önemli bir yer tutmaktadır. Tükürük analizi non-invaziv olması sebebiyle uzun dönem hastalığın tanı ve tedaviye yanıtının takip edilmesinde önemli bir avantaja sahip olduğu belirtilmiştir (Zhu ve ark., 2022).

4.3. Tükürük

Oral mukoza ve dişlerin korunmasının yanında sindirimde ilk basamağı oluşturan tükürük biyolojik bir sıvıdır. Parotis, submandibular ve sublingual tükürük bezleri ile oral kavitenin her bölgesinde dağılmış halde bulunan minör tükürük bezleri sürekli fonksiyon göstererek tükürük üretimi yapar ve kanallar yardımıyla oral kaviteye tükürük salgılarlar (Ertürk ve Özcan, 2023; Aktaş ve ark., 2009).

4.3.1. Tükürüğün yapısı

Normalde renksiz, tatsız ve vizköz yapıda olan tükürüğün %99'unu su oluştururken %1'lik kısmını da inorganik bileşikler, glikoproteinler, enzimler oluşturmaktadır (Aktaş ve ark., 2009). Oral kaviteye ulaşan tükürük salgısı deskuame epitel hücreleri, lökositler, mikroorganizmalar ve dişeti oluğu sıvısı ile birlikte bütün tükürüğü oluşturmaktadır (Boroumand ve ark., 2021)

4.3.2. Tükürüğün görevleri

Tükürük birçok fonksiyonunun gerçekleştirilmesine olanak sağlamaktadır (Carpenter, 2013). **Besinlerin sindirimi** ağızda başlamaktadır. Yapısındaki amilaz ile karbonhidratların sindirimine katkı yaparken lipaz ile de trigliseritlerin ilk basamak parçalanmasını sağlamaktadır. Hipotonik yapıda bulunan tükürük, besinlerin çözünmesini ve tat tomurcuklarına taşınmasını sağlayarak **tat alma** duyusunda da önemli bir işlev sağlar. Bunun yanısıra dişler yardımı ile mekanik olarak küçük parçalara ayrılan besinlerin yumuşatılarak özafagusa iletilmesine ve **yutma** işlevine yardımcı olmaktadır. Asidojenik mikroorganizmalar tarafından üretilen asitleri **tamponlayarak** mine demineralizasyonunu önler. Ağız dokularını

tahriş edici maddelere karşı mukozayı **koruma** ve **kayganlaştırma** görevi bulunmaktadır. Ayrıca yapısında bulunan peroksidaz ve lizozim gibi enzimler ile mikroorganizmaların **eliminasyonunda** görev almaktadır (Ertürk ve Özcan, 2023; Aktaş ve ark., 2009).

4.3.3. Tükürüğün tanı amaçlı kullanımı

Hastalıkların tanısında tükürük örneklerinin kullanılmasının hematolojik testlere göre bazı belirgin avantajları vardır. Tükürük örneklerinin non-invaziv bir şekilde kolaylıkla toplanabilmesi, sınırlı eğitime sahip kişiler tarafından da örneklerin alınabilmesi, enfeksiyon riskinin yok denecek kadar az olması, özel bir ekipmana gerek duyulmaması, geniş popülasyonların taranması için daha az maliyetli oluşu, kan serumuna göre lokal faktörleride içeriyor olması, çocuklarda/kaygılı veya engelli hastalarda rahatlıkla kullanılabilmesi gibi avantajlarından dolayı çeşitli hastalıkların tanısında ve tedaviye yanıtlarının izlenmesinde kullanılabilmektedir (Boroumand ve ark., 2021; Aktaş ve ark., 2009; Ar ve ark., 2009; Kaufman ve Lamster, 2002).

OLP olgularında yapılan çalışmalarda TNF-α, IL-6 ve IL-8 gibi sitokinlerin tükürük örneklerinde kolaylıkla değerlendirilebildiği bulgulanmış ve IL-18 seviyesinin serum ve tükürük örneklerinde uyumlu seviyelerde olduğu saptanmıştır (Zhang ve ark., 2008, 2012).

Zhu ve ark., (2022) 60 OLP olgusu (30 retiküler+30 eroziv) ve yaş ve cinsiyet bakımından eşit 30 sağlıklı kontrol grubunun tükürükteki sitokin dağılımını incelemişlerdir. OLP olgularında kontrol grubuna göre TNF-α, G-GSF, IL-1a, IL-1b ve IL-8 seviyelerini yüksek IL-13 seviyesini ise önemli derecede düşük bulgulamışlardır. Ayrıca eroziv tip OLP olgularının da TNF-α, GM-CSF, MIP-1a, MIP-1b, IL-1b, IL-6 ve IL8 seviyelerinin retiküler tip OLP ve kontrol grubuna göre yüksek bulgulamışlardır. Araştırmacılar tükürük örneklerinin tanı amaçlı kullanılabileceğini belirtmişlerdir.

Liu ve ark., (2014) 60 OLP olgusu ve 40 sağlıklı kontrol grubunun tükürük örneklerinde IFN-α ve IL-4 seviylerini araştırdıkları çalışmalarında; OLP olgularında kontrol grubuna oranla tükürük IL-4 seviyesini yüksek, IFN-α'yı ise düşük saptamışlardır.

OLP'de tükürük örneklerinin değerlendirildiği araştırmalarda örnek toplama, yüksek hassasiyetli tespit ve ideal klinik ilişki düzeyi ile tükürük sitokinleri, OLP'nin tanısında, prognozunda ve tedavi yanıtının izlenmesinde tatmin edici biyobelirteçlerin kullanılabileceği

belirtilmiş ve yapılan analizlerde bu belirteçlerin tükürükteki bulunma eğilimlerinin, daha büyük hasta grupları ile kontrollü klinik çalışmalarla doğrulanması gerektiğini önerilmiştir (Zhu ve ark., 2022; Humberto ve ark., 2018; Mozaffari ve ark., 2017; Liu ve ark., 2014; Liu ve ark., 2009).

Tüm bu bilgiler ışığında bu doktora tez çalışmasının amacı OLP'li olgularda plazma ve tükürükte immünolojik fonksiyon değişiminin analizinin değerlendirilmesidir.

5. GEREÇ ve YÖNTEM

Marmara Üniversitesi Dişhekimliği Fakültesi Ağız Diş ve Çene Radyolojisi Anabilim Dalı Kliniğine başvuran, 18- 80 yaş aralığında, 2016 yılında Amerikan Oral ve Maksillofasiyal Patoloji Akademisinin güncellediği DSÖ kriterlerine uygun klinik ve histopatolojik değerlendirme sonucunda "OLP" tanısı konulmuş (Rotaru ve ark., 2020; Cheng ve ark., 2016; van der Meij ve van der Waal., 2003), ve bu tanı ile ilgili herhangi bir tedavi uygulanmamış, başka herhangi bir sistemik hastalığı bulunmayan 40 birey hasta grubu olarak çalışmaya dahil edilmiştir.

Çalışmaya katılmayı kabul eden, herhangi bir neden ile kliniğimize başvuran, intraoral muayenede oral mukozada muayene sırasında ya da öncesinde herhangi bir mukozal değişiklik (hiperkeratinizasyon, eritem, ülser, erozyon, atrofi vb.) ve buna bağlı şikâyet saptanmayan 40 birey ise sağlıklı kontrol grubu olarak değerlendirilmiştir.

Yaş ve cinsiyet bakımından hasta ve sağlıklı grup arasında farklılık olmaması sağlanmıştır. Örnek sayısının belirlenmesinde G*Power programı kullanılarak yapılan Power analizi sonucunda effect size d (etki boyutu):0.956 ve SD:11.86 alındığında Power:0.80 ve α:0.05 için tespit edilen örneklem sayısı her grup için minimum n=19 olarak saptanmıştır (Liu ve ark., 2014).

Bu tez çalışması; Marmara Üniversitesi Tıp Fakültesi Klinik Araştırmalar Etik Kurulu tarafından **09.2022.999** protokol numarası ile onaylanmıştır (Ek 11.7).

TÜBİTAK 1002-A hızlı destek programı tarafından **'Oral Liken Planus Olgularında Plazma ve Tükürükte İmmünolojik Fonksiyon Değişiminin Analizi(123S550)'** başlıklı proje ile desteklenmiş ve **05.09.2024** tarihinde sonuç raporu onaylanmıştır (Ek 11.8).

5.1. Klinik Muayene ve Diagnostik Kriterler

1.Çalışmaya alınan tüm hastaların sistemik ve dental anamnezleri tekrar gözden geçirilmiştir. Hem hasta hem kontrol grubu bireylerin intraoral muayenesi tekrar edilmiştir.

2. OLP hasta grubundaki bireylerin klinik ve histopatolojik bulguları, literatürdeki diagnostik kriterlere göre (Rotaru ve ark., 2020; Cheng ve ark., 2016; van der Meij ve van der Waal,

2003) yeniden gözden geçirilerek oral liken planus lezyonun lokalizasyonu, varsa protezin cinsi-çeşidi, uygulanmış dental materyallerin cinsi ve dağılımı değerlendirilmiş ve "Hasta Anamnez ve Değerlendirme Formu"na kaydedilmiştir (Pekiner ve ark., 2014, 2012a, 2012b).

3. Kontrol grubunda da varsa protezin cinsi-çeşidi, uygulanmış dental materyallerin cinsi ve dağılımı değerlendirilmiş ve "Hasta Anamnez ve Değerlendirme Formu"na kaydedilmiştir.

4.Tüm hastaların visual analog skalasıyla (VAS), eğer mevcut ise semptomlarının (ağrı) derecesi belirlenmiştir (VAS; semptomların derecesini belirleyen 0 noktası hiç ağrı yok ve 10 noktası çok şiddetli ağrı olarak tanımlanan 10 cm'lik bir skaladır).

5.Tüm hastalara "Spielberger Durumluluk (DKT) – Süreklilik (SKT) Kaygı Ölçeği" ve "Zung Depresyon Ölçeği (ZDP)" uygulandı. ZDP; Hastane Kaygı Testi, Beck Depresyon Testi, Hamilton Depresyon Testi gibi psikometrik testler ile karşılaştırmalı veya tek başına en doğru ve işlemler sırasında diğer faktörlerden en az etkilenen bir depresyon testi olarak kullanılmaktadır. Bu ölçekte depresif hastalığı karakterize eden 20 madde bulunur ve her madde hastanın durumuna en çok uyan "hiçbir zaman veya ender olarak", "bazen", "sık sık", "çoğunlukla veya her zaman" şeklindeki ifadelerden biri seçilerek işaretlenir. Bu ifadeler 1-4 arası puanlanır. Depresyonun şiddetini belirtmek için puanlandırma: 50'nin altında: Normal sınırlar içinde, psikopatoloji yok, 50-59 arası: Hafif düzeyde depresyon, 60-69 arası: Orta-belirgin düzeyde depresyon, 70 ve üstü: Şiddetli- en ileri düzeyde depresyon şeklinde derecelendirilmiştir.

DKT-SKT, iki faktörlü kaygı kuramına dayanarak geliştirilmiş 40 maddeden oluşan bir ölçektir. DKT, bireyin belirli bir anda kendini nasıl hissettiğini ölçmeye yönelik 20 maddeden oluşmuştur. SKT ise bireyin genellikle kendini nasıl hissettiğini değerlendiren 20 maddeyi içerir. Bu sorulara verilen cevaplar puanlandırılarak yorumlanır. Bu çalışmada normal yetişkinler için sınır olarak DKT 33.97 ve SKT 42.65 şeklinde alınmıştır (Pekiner ve ark., 2009).

6."Gönüllü Olur Formu" tüm bireylere okutulduktan ve "Hasta Onay Formu" onaylatıldıktan sonra periferik kan ve tükürük örnekleri alınmıştır.

5.2. Örneklerin Toplanması

5.2.1. Tükürük örneği: Tükürük örneğinin alınacağı zamandan önce 2 saat boyunca bir şeyler yemek ve içme yapılmaması istenmiştir. Standart teknikte 08:00-10:00 saatleri arasında stimüle edilmemiş tükürük örnekleri steril 0 ml'den 10 ml'ye kadar kalibreli silindirik tüpler içerisine 5 dk'lık süre boyunca bireylerin başları önde konumlandırılarak tükürme hareketi yapmadan sadece dudaklarının önüne gelen tükürüğün tüpe akması sağlanarak 5 ml örnek toplanmıştır. Toplanan örnekler oda sıcaklığında 20 dakika 400 G'de santrifüj edilmiş ve üst faz porsiyonlanarak daha sonra analiz için -80 C'de saklanmıştır (Şekil 3) (Pekiner ve ark .,2012a, 2012b; Zhu ve ark.,2022) .

5.2.2. Plazma örneği: Hastanın kendisini rahat edeceği bir pozisyonda olması söylenmiş ve ön kolun uygun damarlardan biri seçilmiştir. Kan alınacak bölge %70'lik alkol ile ıslatılmış tampon ile içten dışa doğru dairesel hareketler ile temizlenmiş ve kuruması beklenmiştir. Kan alınacak bölgenin 10-15 cm üzerinden turnike bağlanmış, steril iğne yardımıyla damara girilmiş ve önceden hazır halde bulundurulan 2 ml EDTA'lı tüplere alınarak oda sıcaklığında 20 dakika 400 G'de santrifüj edilmiş ve üst faz porsiyonlanarak daha sonra analiz için -80 C'de saklanmıştır (Şekil 14).

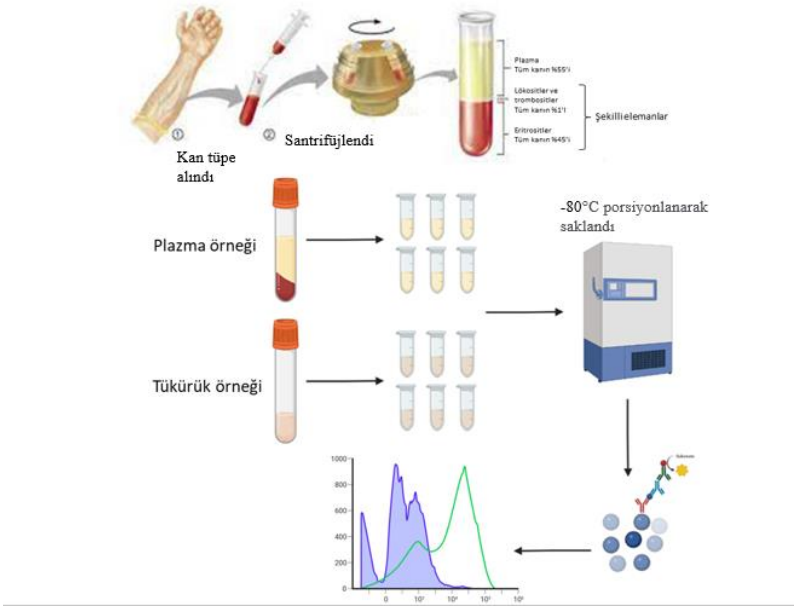

Şekil 14. Plazma ve tükürük örneklerinin elde edilmesi ve saklanması

5.3. Hasta Örneklerinde Hedef Analitlerin ELISA ve Akan Hücre Ölçer ile Analizi, Hedef Analitlerin Konsantrasyonlarının Hesaplanması

5.3.1. Örneklerin kontrolü

Örneklerin -80°C saklanma süreçlerinde protein degradasyon riskine karşı örnekler çözülmelerini takiben çalışılmadan hemen önce spektrofotometre ile protein konsantrasyonları ölçülmüştür. Plazma örnekleri için >5,0 gr/dL, tükürük örnekleri için ise >4,0 gr/dL olan örnekler çalışmaya alınmıştır.

5.3.2. Hedef analitlerin akan hücre ölçer ile analizi

Örneklerde inflamatuar sitokin seviyelerinin belirlenmesinde BioLegend LEGENDplex™ Human Inflammation Panel 1 (13-plex) kullanılmıştır. Kit akan hücre ölçer ile kullanılmakta ve 80 örnekte inflamatuar sitokin (IL-1β, IFN-α2, IFN-γ, TNF-α, MCP-1 (CCL2), IL-6, IL-8 (CXCL8), IL-10, IL-12p70, IL-17A, IL-18, IL-23 ve IL-33 sitokinleri) seviyelerinin aynı anda nicel ölçümüne olanak sağlamaktadır. Analizlerde 80 örneğin eşzamanlı çalışılacak olması sebebiyle porsiyonlanmış plazma ve tükürük örnekleri analiz anına kadar -80ºC'de kriyotüpler içinde saklanmıştır. Boncuk tabanlı akan hücre ölçer kiti, geleneksel ELISA (*Enzyme-Linked ImmunoSorbent Assay*) yöntemlerine kıyasla daha yüksek algılama hassasiyeti ve daha geniş bir nicel tayin aralığı sağlaması nedeniyle tercih edilmiştir. Kullanılacak kitler valide olup çalışmaya özgü linearite, tespit limiti ve kantifikasyon limiti, LEGENDplex yazılımı tarafından standart örnekler üzerinden hesaplanmıştır. Kit tarafından belirtilen hassasiyet, doğruluk ve linearite değerleri Tablo 7'de verilmiştir. BioLegend LEGENDplex™ Human Inflammation Panel 1 (13-plex) için çalışma aşamaları aşağıda sunulmuştur.

1. Kit içeriğinde bulunan 25 ml 20x *Wash buffer*, 475 ml distile su ile 1x olacak sekilde dilue edilmiştir. Kit içeriğinde bulunan liyofilize *Matrix B* üzerine, 5 ml *Assay buffer* eklenerek 15 dakika çözülmesi beklenmiştir.

2. Liyofilize standart, 250 µl *Assay Buffer* ile sulandırılarak ve 15 dakika çözülmesi beklenilmiştir.

3. En yüksek standart (C7) kuyucuğuna 250 µl standart kokteyli eklenmiş, C6 tüpünün hazırlanmasında 25 µl standart kokteyli ve 75 µl *Assay Buffer* kullanılmıştır. Her bir sonraki tüp bir öncesine göre 4 kat dilüe edilerek standartlar hazırlandı. Kör (blank) olarak *Assay Buffer* kullanılmıştır.

4. Plazma örnekleri kitte belirtilen dilüsyonda *Assay buffer* ile dilüe edildi. 96 kuyucuklu plağın her bir kuyucuğuna bir örnek olacak şekilde, standartlar için 25 µl standart örneği+25 µl Matrix B+25 µl miks tespit boncuğu, plazma ya da tükürük örnekleri için ise 25 µl plazma örneği ya da tükürük örneği+25 µl *Assay buffer*+25 µl miks tespit boncuğu eklenmiştir.

5. Plağın üzeri alüminyum folyo ile kapatılarak plak karıştırıcı üzerinde oda sıcaklığında iki saat inkübe edilmiştir. İnkübasyon sonunda plak, 1050 rpm (~200×G) hızda 5 dakika santrifüjlenerek süpernatant uzaklaştırılmıştır. Kuyucuklar 200 µl hacimde *Wash buffer* ile yıkanmıştır.

6. Her kuyucuğa 25 µl *Detection antibody* eklendi, plak alüminyum folyo ile kapatılarak plak karıştırıcı üzerinde oda sıcaklığında bir saat inkübe edilmiştir.

7. Kuyucuklar yıkanmadan her kuyucuğa 25 µl SA-PE eklenmiştir. Plak alüminyum folyo ile kapatılarak plak karıştırıcı üzerinde oda sıcaklığında yarım saat inkübe edilmiştir. İnkübasyon sonunda plak, 1050 rpm (~200×G) hızda 5 dakika santrifüjlenerek süpernatant uzaklaştırılmıştır. Kuyucuklar 200 µl hacimde *Wash buffer* ile yıkanmıştır.

8. Her kuyucuğa 300 µl *Wash buffer* eklenmiştir. Örnekler akan hücre ölçer tüplerine transfer edilerek DxFLEX akan hücre ölçer (Beckman Coulter, ABD) ile okunmuştur.

Tablo 5. Biolegend LegendPlex Human Inflammation Array için kit manüeli tarafından belirtilen hassasiyet, doğruluk ve linearite değerleri

Analit	Hassasiyet* (pg/mL)	Doğruluk (%)**	Dilüsyonun linearitesi (%)***
IL-1β	1.5+0.6	95.30%	127.10%
IFN-α2	2.1+0.2	71.70%	89.10%
IFN-γ	1.3+1.0	77.10%	128.10%
TNF-α	0.9+0.8	81.00%	129.90%
MCP-1	1.1+1.2	83.20%	112.60%
IL-6	1.5+0.7	79.70%	104.60%
IL-8	2.0+0.5	72.30%	128.00%
IL-10	2.0+0.5	75.80%	115.80%
IL-12p70	2.0+0.2	75.20%	127.30%
IL-17A	0.5+0.1	67.50%	122.20%
IL-18	1.3+0.9	71.40%	90.20%
IL-23	1.8+0.1	77.10%	128.50%
IL-33	4.4+1.5	91.60%	102.70%

Çalışmaya özgü linearite, tespit limiti ve kantifikasyon limiti değerleri LEGENDplex yazılımı tarafından kontrol örnekleri değerlendirilerek ayrıca raporlanmıştır.

** Hassasiyet: Tespit edilebilir en düşük konsantrasyon, teoride tespit edilebilecek minimum miktar olarak tanımlanır; **Doğruluk: Tekrarlanan ölçümlerden elde edilen değerlerin hedef konsantrasyona yakınlığını ifade eder; ***Dilüsyonun linearitesi: Analitin dilüsyona bağlı sinyal yanıtının doğrusal ve istenen tahlil aralığında olduğunu gösterir.*

5.3.3. Hedef Analitlerin Elisa ile Analizi

Kit içeriğinde IL-22 bulunmaması sebebiyle IL-22 ölçümleri için ELISA kiti (BioLegend LEGEND MAX™, Katalog No: 434507) kullanıldı. ELISA kiti için çalışma aşamaları aşağıda sunulmuştur.

1. 25 ml 20x Wash buffer, 475 ml distile su ile 1x olacak sekilde dilue edilmiştir. Kit içeriğinde bulunan insan IL-22 standardı üstüne *Assay buffer A* eklenerek 20 ng/mL standart stok solüsyon hazırlanmıştır.

2. En derişik standardın (4000 pg/mL) hazırlanması için 100 µL standart, 400 µL *Assay buffer A* ile karıştırılmıştır. Yarı yarıya dilüsyon yapılarak 2,000 pg/mL, 1,000 pg/mL, 500 pg/mL, 250 pg/mL, 125 pg/mL ve 62.5 pg/mL konsantrasyonlarda IL-22 standartları hazırlanmıştır. Kör (blank) olarak *Assay buffer A* kullanılmıştır.

3. Plak dört kez 300 µL *Wash buffer* ile yıkanmış ve kurutma kâğıdı üzerine ters vurularak kurutulmuştur. Kuyucuklara 50 µL Assay buffer A ve 50 µL standart ya da örnek eklenmiştir.

4. Plak folyo ile kapatılarak oda sıcaklığında karıştırıcı üzerinde iki saat inkübe edilmiştir. İnkübasyon sonunda süpernatant uzaklaştırılmış ve plak dört kez 300 µL *Wash buffer* ile yıkanmıştır.

5. Kuyucuklara 100 µL IL-22 *Detection antibody* eklenmiş, plak folyo ile kapatılarak oda sıcaklığında karıştırıcı üzerinde bir saat inkübe edilmiştir. İnkübasyon sonunda süpernatant uzaklaştırılmış ve plak dört kez 300 µL *Wash buffer* ile yıkanmıştır.

6. Kuyucuklara 100 µL Avidin-HRP B solüsyonu eklenmiş, plak folyo ile kapatılarak oda sıcaklığında karıştırıcı üzerinde yarım saat inkübe edilmiştir. İnkübasyon sonunda süpernatant uzaklaştırılmış ve plak beş kez 300 µL *Wash buffer* ile yıkanmıştor. Bu aşamada her yıkamada plak kuyuları, *Wash buffer* ile bir dakika inkübe edilmiştir.

7. Kuyucuklara 100 µL Substrat F eklenmiş ve 10 dakika karanlıkta inkübe edilmiştir. 100 µL durdurma solüsyonu ile reaksiyon durdurularak plak, 450 nm ve 570 nm dalga boylarında spektrofotometre ile (Epoch, BioTek) okutulmuştur. Cihazın delta fonksiyonu kullanılmış,

450 nm optik yoğunluk değerinden 570 nm optik yoğunluk değeri çıkarılarak absorbans değerleri hesaplanmıştır.

5.4. İstatistiksel İncelemeler

Çalışmada elde edilen bulgular değerlendirilirken, istatistiksel analizler için IBM SPSS Statistics 22 programı kullanılmıştır. Parametrelerin normal dağılıma uygunluğu Kolmogorov-Smirnov testi ile değerlendirilmiştir. Çalışma verileri değerlendirilirken tanımlayıcı istatistiksel metodların (minimum, maksimum, ortalama, standart sapma, medyan, frekans) yanısıra niceliksel verilerin karşılaştırılmasında normal dağılım gösteren parametrelerin iki grup arası karşılaştırmalarında Student t test, normal dağılım göstermeyen parametrelerin iki grup arası karşılaştırmalarında Mann Whitney U test kullanılmıştır. Parametrelerin üç grup arası karşılaştırmalarında Kruskal Wallis Testi (post hoc Dunn's test) kullanılmıştır. Niteliksel verilerin karşılaştırılmasında ise Ki-Kare testi, Fisher's Exact Ki-Kare testi, Fisher Freeman Halton Exact Ki-kare testi, Continuity (Yates) Düzeltmesi kullanılmıştır. Normal dağılıma uygunluk gösteren parametreler arasındaki ilişkilerin incelenmesinde Pearson korelasyon analizi kullanılmıştır. Anlamlılık $p<0.05$ düzeyinde değerlendirilmiştir.

6. BULGULAR

Çalışma yaşları 33 ile 80 arasında değişmekte olan, 22'si (%27.5) erkek ve 58'i (%72.5) kadın olmak üzere toplam 80 olgu ile yapılmıştır. Yaş ortalaması 59.32±11.37 yıldır. Olgular "OLP" ve "Kontrol" grubu olmak üzere 40'ar kişilik iki grup da değerlendirilmiştir (Tablo 6).

Tablo 6. Grupların demografik özellikler açısından değerlendirilmesi

		OLP	**Kontrol**	***P***
		n (%)	**n (%)**	
Cinsiyet	**Erkek**	11 (%27,5)	11 (%27,5)	[1]**1,000**
	Kadın	29 (%72,5)	29 (%72,5)	
Meslek	**Ev Hanımı**	20 (%50)	23 (%57,5)	[2]**0,453**
	Emekli	14 (%35)	9 (%22,5)	
	Diğer	6 (%15)	8 (%20)	
Eğitim durumu	**İlköğretim**	24 (%60)	29 (%72,5)	[2]**0,496**
	Lise	10 (%25)	7 (%17,5)	
	Üniversite	6 (%15)	4 (%10)	
Çocuk	**Var**	35 (%87,5)	39 (%97,5)	[3]**0,201**
	Yok	5 (%12,5)	1 (%2,5)	
Menopoz (kadınlarda)	**Menopoz**	24 (%82,8)	20 (%69)	[2]**0,357**
	Postmenopoz	5 (%17,2)	9 (%31)	
Sigara/Alkol	**Var**	6 (%15)	14 (%35)	[2]**0,071**
	Yok	34 (%85)	26 (%65)	
Yaş $_{Ort\pm SS}$		59,68±9,92	58,65±12,28	[4]**0,683**

[1]Continuity (yates) düzeltmesi *[2]Ki-kare test* *[3]Fisher's Exact Test* *[4]Student t test*

Gruplar arasında yaş, cinsiyet dağılımları, meslek, eğitim durumu, çocuk sahibi olma oranları ve sigara/alkol kullanım oranları açısından istatistiksel olarak anlamlı bir farklılık saptanmamıştır (p>0.05). Ayrıca çalışmaya katılan kadın olguların menopoz/postmenopoz durumunda olma oranları açısından istatistiksel olarak anlamlı bir farklılık saptanmamıştır (Tablo 6) (p>0.05).

Tablo 7. OLP ve Kontrol grubu olgularının sosyal, medeni ve ekonomik durum bakımından değerlendirilmesi

Sosyal durum	**Kötü**	1 (%2,5)	0 (%0)	**[5]0,790**
	Orta	30 (%75)	32 (%80)	
	İyi	9 (%22,5)	8 (%20)	
Medeni durum	**Evli**	31 (%77,5)	29 (%72,5)	**[5]0,111**
	Eşi vefat etmiş	6 (%15)	11 (%27,5)	
	Bekar	3 (%7,5)	0 (%0)	
Ekonomik durum	**Kötü**	0 (%0)	1 (%2,5)	**[5]0,094**
	Orta	23 (%57,5)	30 (%75)	
	İyi	17 (%42,5)	9 (%22,5)	

[5]*Fisher Freeman Halton Exact Test*

Gruplar arasında sosyal durum, ekonomik durum ve medeni durum oranları açısından istatistiksel olarak anlamlı bir farklılık saptanmamıştır (Tablo 7) (p>0.05).

Tablo 8. OLP olgularında şikâyetin süresi ve derecesi

		n	**%**
Şikâyet süresi	**<6ay**	3	7,5
	6-12 ay	3	7,5
	1-2 sene	5	12,5
	2-4 sene	12	30
	4-6 sene	8	20
	6-8 sene	1	2,5
	8-10 sene	2	5
	>10 sene	6	15
Şikâyetin derecesi	**Hafif**	13	32,5
	Orta	19	47,5
	Şiddetli	8	20

OLP olgularının %7.5'inin şikayet süresi 6 aydan az iken, %7.5'inin 6-12 ay arasında, %12.5'inin 1-2 sene arasında, %30'unun 2-4 sene arasında, %20'sinin 4-6 sene arasında, %2.5'inin 6-8 sene arasında, %5'inin 8-10 sene arasında ve %15'inin 10 seneden fazla olarak şikayet derecesi ise %32.5'inin hafif, %47.5'inin orta ve %20'sinin şiddetli olarak saptanmıştır (Tablo 8).

Tablo 9. OLP olgularında şikâyetin nedeni ve şikayeti artıran durumlar

Şikâyet nedeni	**Yok**	6	15
	Ağrı	1	2,5
	Yanma	9	22,5
	Yemek yiyememe	1	2,5
	Ağrı+Yanma	3	7,5
	Yanma+Yemek yiyememe	6	15
	Ağrı+Yanma+Yemek yiyememe	9	22,5
	Ağrı+Yanma+Konuşamama	1	2,5
	Ağrı+Yanma+Yemek yiyememe+Konuşamama	2	5
	Ağrı+Yanma+Yemek yiyememe+Yutkunma zorluğu	1	2,5
	Ağrı+Yanma+Yemek yiyememe+Konuşamama+Yutkunma zorluğu	1	2,5
Şikâyeti arttıran durumlar	**Yok**	6	15
	Baharatlı, acı ve ekşili gıdalar	26	65
	Diğer	1	2,5
	Baharatlı, acı ve ekşili gıdalar+Konuşma	2	5
	Baharatlı, acı ve ekşili gıdalar+Soğuk	1	2,5
	Baharatlı, acı ve ekşili gıdalar+Diğer	2	5
	Baharatlı, acı ve ekşili gıdalar+Konuşma+Soğuk	2	5

Olguların %15'inin şikayeti yokken, %22.5'inin şikayeti yanma, %22.5'inin ağrı+yanma+yemek yiyememe, %15'inin yanma+yemek yiyememe, %7.5'inin ağrı+yanma, %5'inin ağrı+yanma+yemek yiyememe+konuşamama, %2.5'inin ağrı, %2.5'inin yemek yiyememe, %2.5'inin ağrı+yanma+konuşamama, %2.5'inin ağrı+yanma+yemek yiyememe+yutkunma zorluğu, %2.5'inin ağrı+yanma+yemek yiyememe+konuşamama+yutkunma zorluğu olarak saptanmıştır (Tablo 9).

Olguların %15'inde şikayeti arttıran bir durum yokken, %65'inde şikayeti arttıran durum baharatlı, acı ve ekşili gıda tüketimi, %5'inde baharatlı, acı ve ekşili gıdalar+konuşma, %5'inde baharatlı, acı ve ekşili gıdalar+diğer, %5'inde baharatlı, acı ve ekşili gıdalar+konuşma+soğuk, 1 kişide (%2.5) baharatlı, acı ve ekşili gıdalar+soğuk ve 1 kişide (%2.5) diğer nedenler olarak saptanmıştır (Tablo 9).

Tablo 10. OLP olgularında lezyonların yeri, dağılımı ve VAS skorları

		n	%
Lezyon yeri	**Yanak içi**	14	35
	Dil+Yanak içi	11	27,5
	Dudaklar+Yanak içi	1	2,5
	Yanak içi+Alveol kreti	1	2,5
	Yanak içi+Diş eti	1	2,5
	Damak+Alveol kreti	1	2,5
	Dil+Yanak içi+Damak	1	2,5
	Dil+Yanak içi+Diş eti	1	2,5
	Dudaklar+Yanak içi+Alveol kreti	1	2,5
	Yanak içi+Damak+Diş eti	1	2,5
	Yanak içi+Alveol kreti+Diş eti	2	5
	Dil+Yanak içi+Damak+Diş eti	1	2,5
	Dil+Yanak içi+Alveol kreti+Diş eti	1	2,5
	Dudaklar+Yanak içi+Damak+Alveol kreti	1	2,5
	Dudaklar+Yanak içi+Alveol kreti+Diş eti	1	2,5
	Yanak içi+Damak+Ağız tabanı+Alveol kreti+Diş eti	1	2,5
Lezyon lokalizasyonu	**Çift taraflı**	40	100
Lezyon tipi	**Retiküler**	12	30
	Eroziv	8	20
	Hipertrofik	2	5
	Retiküler+Eroziv	6	15
	Retiküler+Hipertrofik	2	5
	Retiküler+Atrofik	3	7,5
	Eroziv+Hipertrofik	1	2,5
	Eroziv+Atrofik	5	12,5
	Retiküler+Hipertrofik+Atrofik	1	2,5
		Min-Max	**Ort±SS(medyan)**
VAS		0-8	3,5±2,4 (3)

Lezyonların tamamı çift taraflı olarak saptanmıştır. %35'i yanak içinde, %27.5'i dil+yanak içinde, %5'i yanak içi+alveol kreti+diş etinde ve diğer lezyonlarda tabloda görüldüğü gibi birer kişi olarak saptanmıştır (Tablo 10).

Lezyonların %30'u retriküler, %20'si eroziv, %15'i retiküler+eroziv, %12.5'i eroziv+atrofik, %7.5'i retiküler+atrofik, %5'i hipertrofik, %5'i retiküler+hipertrofik, bir kişi eroziv+hipertrofik, bir kişi de retiküler+hipertrofik+atrofik olarak saptanmıştır (Tablo 10).

Olguların VAS skorları 0 ile 8 arasında değişmekte olup, ortalaması 3.5±2.4, medyan skor 3 olarak saptanmıştır (Tablo 10).

Tablo 11. OLP ve Kontrol grubu olgularda protez cinsinin dağılımı

Protezin cinsi	OLP	Kontrol	Toplam
	n (%)	n (%)	n (%)
Yok	12 (%30)	10 (%25)	22 (%27,5)
KP[1]	19 (%47,5)	13 (%32,5)	32 (%40)
ATP[2]	1 (%2,5)	0 (%0)	1 (%1,3)
APP[3]	1 (%2,5)	0 (%0)	1 (%1,3)
KP[1]+ÜTP[4]	0 (%0)	2 (%5)	2 (%2,5)
KP[1]+ATP[2]	1 (%2,5)	0 (%0)	1 (%1,3)
KP[1]+APP[3]	0 (%0)	1 (%2,5)	1 (%1,3)
ÜTP[4]+ATP[2]	2 (%5)	12 (%30)	14 (%17,5)
ÜTP[4]+APP[3]	2 (%5)	0 (%0)	2 (%2,5)
ATP[2]+ÜPP[5]	1 (%2,5)	0 (%0)	1 (%1,3)
ÜPP[5]+APP[3]	1 (%2,5)	0 (%0)	1 (%1,3)
KP[1]+ÜTP[4]+APP[3]	0 (%0)	2 (%5)	2 (%2,5)

[1]Kron Protezi (KP) [2]Alt Total Protezi (ATP) [3]Alt Parsiyel Protezi (APP) [4]Üst Total Protezi (ÜTP) [5] Üst Parsiyel Protezi (ÜPP)

OLP olgularının 47,5'inde kuron protezi bulunurken %30 olguda herhangi bir protez kullanımı bulunmadığı saptanmıştır. Kontrol grubu bireylerin ise %32,5'i kuron protezi %30'u üst ve alt total protez kullanımının bulunduğu, %25'inde herhangi bir protez kullanımı bulunmadığı saptanmıştır (Tablo11).

Tablo 12. OLP ve Kontrol grubu olgularda dental materyal cinsinin dağılımı

Dental materyal cinsi	OLP	Kontrol	Toplam
	n (%)	n (%)	n (%)
Yok	10 (%25)	8 (%20)	18 (%22,5)
Amalgam dolgu	5 (%12,5)	4 (%10)	9 (%11,3)
Kompozit dolgu	11 (%27,5)	7 (%17,5)	18 (%22,5)
Akrilik protez	4 (%10)	12 (%30)	16 (%20)
İskelet protez	1 (%2,5)	1 (%2,5)	2 (%2,5)
Amalgam dolgu+Kompozit dolgu	5 (%12,5)	4 (%10)	9 (%11,3)
Kompozit dolgu+İskelet protez	1 (%2,5)	0 (%0)	1 (%1,3)
Akrilik protez+İskelet protez	3 (%7,5)	4 (%10)	7 (%8,8)

OLP olgularının %25'inde herhangi bir dental materyal kullanımı bulunmazken, %27,5 ile en sık kompozit dolgu olduğu bulgulanmıştır. Kontrol grubu bireylerde ise %20 olguda herhangi bir materyal uygulaması bulunmazken %30 olguda en sık akrilik protez varlığı bulgulanmıştır (Tablo12).

Tablo 13. OLP ve Kontrol grubu olgularının protezin cinsi, protezin değişmesi gerekliliği ve dental materyal cinsinin karşılaştırılması

		OLP	Kontrol	Toplam	p
		n (%)	n (%)	n (%)	
Protezin cinsi	Köprü restorasyon (KP)	20 (%50)	18 (%45)	38 (%47,5)	[1]0,823
	Üst total protez	4 (%10)	16 (%40)	20 (%25)	[1]0,005*
	Alt total protez (ATP)	5 (%12,5)	12 (%30)	17 (%21,3)	[1]0,101
	Üst parsiyel protez (ÜPP)	2 (%5)	0 (%0)	2 (%2,5)	[2]0,494
	Alt parsiyel protez	4 (%10)	3 (%7,5)	7 (%8,8)	[2]1,000
Protez değişmesi	Evet	4 (%10)	5 (%12,5)	9 (%11,3)	[3]0,898
	Hayır	23 (%57,5)	24 (%60)	47 (%58,8)	
	Protez yok	13 (%32,5)	11 (%27,5)	24 (%30)	
Dental materyal cinsi	Amalgam dolgu	10 (%25)	8 (%20)	18 (%22,5)	[1]0,789
	Kompozit dolgu	17 (%42,5)	11 (%27,5)	28 (%35)	[1]0,241
	Porselen dolgu	0 (%0)	0 (%0)	0 (%0)	-
	Akrilik protez	7 (%17,5)	16 (%40)	23 (%28,7)	[1]0,048*
	İskelet protez	5 (%12,5)	5 (%12,5)	10 (%12,5)	[1]1,000
	Akrilik kuron	0 (%0)	0 (%0)	0 (%0)	-

*[1]Continuity (yates) düzeltmesi [2]Fisher's Exact test [3]Fisher Freeman Halton Exact test *p<0.05*

OLP olgularında üst total protez bulunma oranı (%10), Kontrol grubundan (%40) istatistiksel olarak anlamlı düzeyde düşük saptanmıştır (Tablo13) (p:0.005; p<0.05).

Gruplar arasında diğer protez cinslerinin görülme oranları açısından istatistiksel olarak anlamlı bir farklılık saptanmamıştır (Tablo13) (p>0.05).

OLP olgularının protez değişme gerekliliği oranı %10, Kontrol grubunda %12.5 olup, aralarında istatistiksel olarak anlamlı bir farklılık saptanmamıştır (Tablo13) (p>0.05).

OLP olgularının akrilik protez oranı (%17.5), Kontrol grubundan (%40) istatistiksel olarak anlamlı düzeyde düşük saptanmıştır (Tablo13) (p:0.048; p<0.05).

Gruplar arasında diğer dental materyal cinslerinin görülme oranları açısından istatistiksel olarak anlamlı bir farklılık saptanmamıştır (Tablo13) (p>0.05).

Tablo 14. OLP ve Kontrol grubu olgularının hepatit markerları açısından değerlendirilmesi

	OLP (n=37)	Kontrol (n=31)	
	n (%)	n (%)	p
HBsAg	1 (%2,7)	4 (%12,9)	[1]**0,170**
Anti-HBs	13 (%35,1)	11 (%35,5)	[2]**1,000**
Anti-HBC IgG	6 (%16,2)	4 (%12,9)	[1]**0,745**
Anti-HBC IgM	0 (%0)	0 (%0)	**-**
Anti-HCV	0 (%0)	0 (%0)	**-**

[1]Fisher's Exact Test [2]Continuity (yates) düzeltmesi

OLP olgularının %2.7'sinde, Kontrol grubunun %12.9'unda HBsAg pozitif olup aralarında istatistiksel olarak anlamlı bir farklılık saptanmamıştır (Tablo 14) (p>0.05).

OLP olgularının %35.1'inde, Kontrol grubunun %35.5'inde Anti-HBs pozitif olup aralarında istatistiksel olarak anlamlı bir farklılık saptanmamıştır (Tablo 14) (p>0.05).

OLP olgularının %16.2'sinde, Kontrol grubunun %12.9'unda Anti-HBC IgG pozitif olup aralarında istatistiksel olarak anlamlı bir farklılık saptanmamıştır (Tablo 14) (p>0.05).

Her iki grupta da Anti-HBC IgM ve Anti-HCV pozitifliği saptanmamıştır (Tablo 14).

Tablo 15. OLP ve Kontrol grubu olgularının AST ve ALT düzeyleri açısından değerlendirilmesi

	OLP	Kontrol	
	Ort±SS (medyan)	Ort±SS (medyan)	p
ALT (SGPT)	19,91±10,66 (16,3)	18,85±10,57 (18)	**0,592**
AST (SGOT)	20,81±9,85 (19)	20,60±6,67 (18,5)	**0,924**

Mann Whitney U Test

Gruplar arasında AST ve ALT düzeyleri açısından istatistiksel olarak anlamlı bir farklılık saptanmamıştır (Tablo 15) (p>0.05).

Tablo 16. OLP ve Kontrol grubu olgularının kortizol düzeyleri açısından değerlendirilmesi

	Kortizol	
	Ort±SS	**p**
OLP	13,38±5,93	**0,657**
Kontrol	12,80±3,93	

Student t Test

Gruplar arasında kortizol düzeyleri açısından istatistiksel olarak anlamlı bir farklılık saptanmamıştır (Tablo 16) (p>0.05).

Tablo 17. OLP ve Kontrol grubu olgularının Depresyon ve Kaygı skorları açısından değerlendirilmesi

	OLP	**Kontrol**	***P***
	Ort±SS	**Ort±SS**	
Zung Depresyon Ölçeği	42,32±10,27	35,65±7,80	**0,002***
Durumluluk Kaygı Ölçeği	37,75±10,84	32,95±9,59	**0,039***
Süreklilik Kaygı Ölçeği	46,27±10,22	38,45±9,34	**0,001***

Student t test **p<0.05*

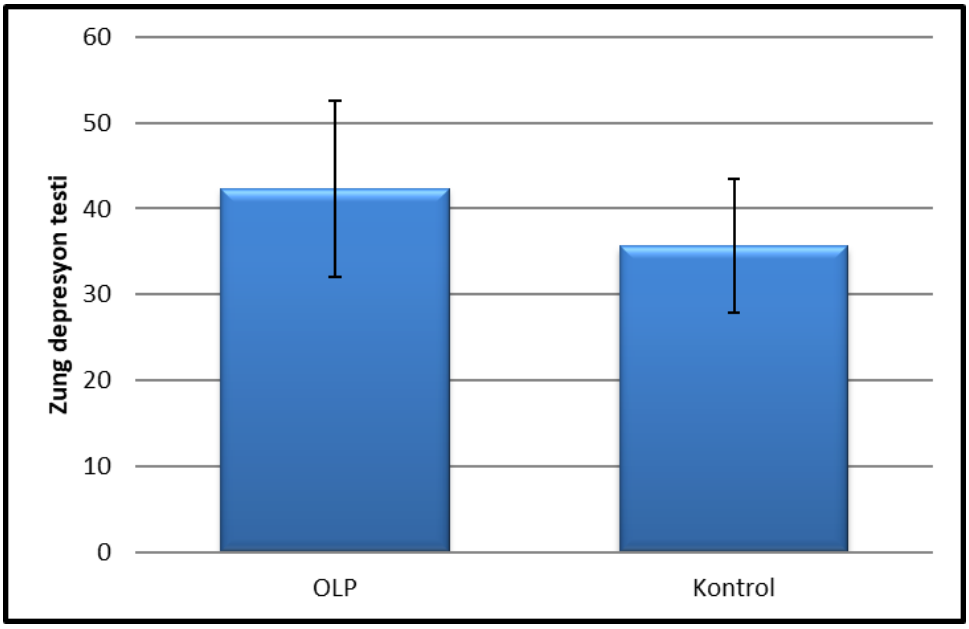

Şekil 15. OLP ve Kontrol grubu olgularının Zung Depresyon Ölçeği skorları açısından karşılaştırılması

OLP olgularının Zung Depresyon Ölçeği skor ortalaması, Kontrol grubundan istatistiksel olarak anlamlı düzeyde yüksek olarak saptanmıştır (Tablo 17) (Şekil 15) (p:0.002; p<0.05).

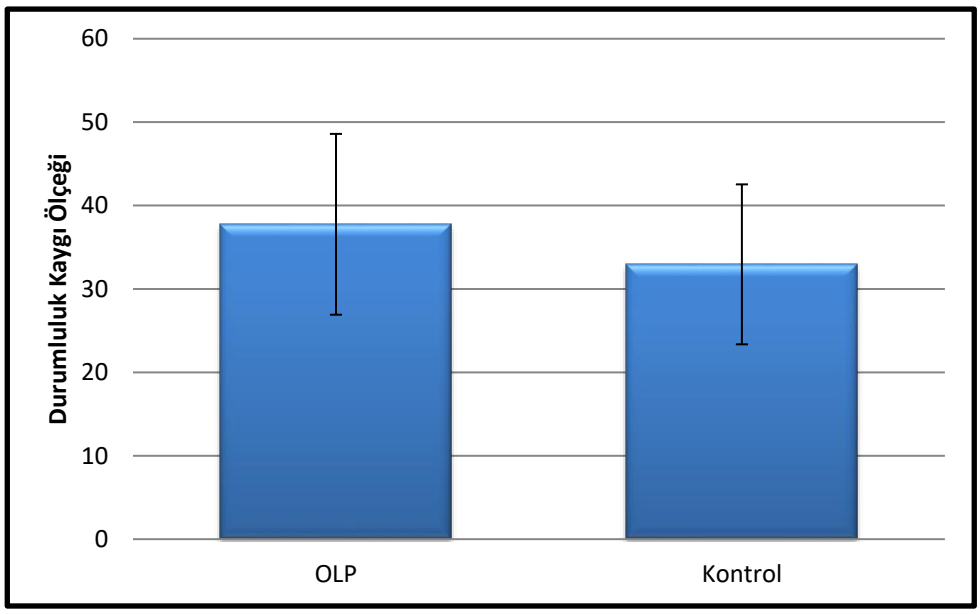

Şekil 16. OLP ve Kontrol grubu olgularının Durumluluk Kaygı Ölçeği skorları açısından karşılaştırılması

OLP olgularının Durumluluk Kaygı Ölçeği skor ortalaması, Kontrol grubundan istatistiksel olarak anlamlı düzeyde yüksek saptanmıştır (Tablo 17) (Şekil 16) (p:0.039; p<0.05).

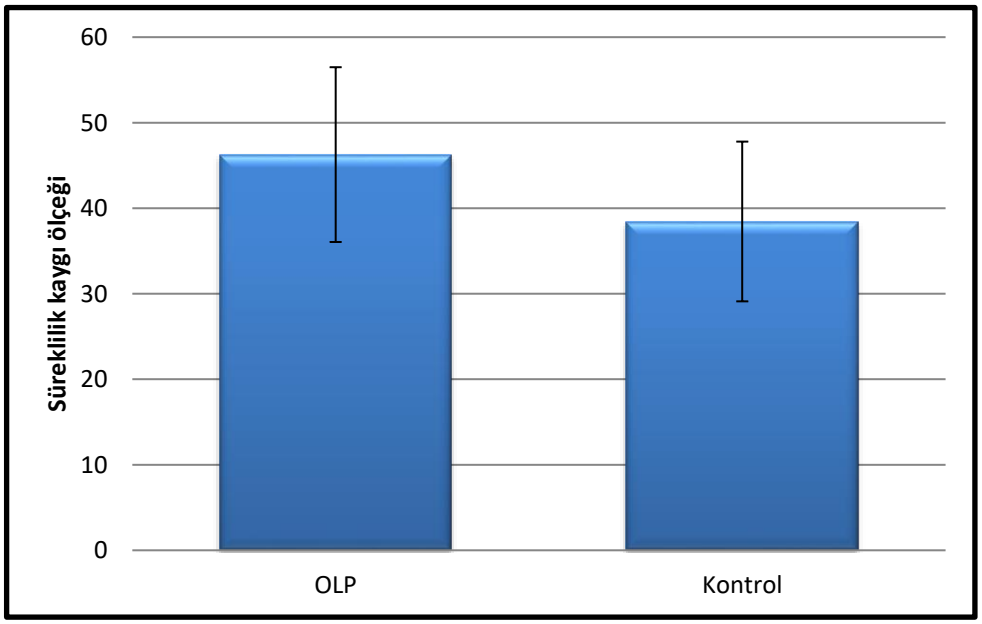

Şekil 17. OLP ve Kontrol grubu olgularının Süreklilik Kaygı Ölçeği skorları açısından karşılaştırılması

OLP olgularının Süreklilik Kaygı Ölçeği skor ortalaması, Kontrol grubundan istatistiksel olarak anlamlı düzeyde yüksek olarak saptanmıştır (Tablo 17) (Şekil 17) (p:0.001; p<0.05).

Tablo 18. OLP ve Kontrol grubu olguların kortizol düzeyleri ile depresyon ve kaygı skorlarının korelasyonu

		OLP	**Kontrol**
		Kortizol	**Kortizol**
Zung Depresyon Ölçeği	R	-0,096	0,027
	P	0,596	0,897
Durumluluk Kaygı Ölçeği	R	-0,039	-0,143
	P	0,829	0,485
Süreklilik Kaygı Ölçeği	R	0,041	-0,113
	P	0,822	0,583

Pearson korelasyon testi

OLP olgularının; kortizol düzeyi ile Zung Depresyon, Durumluluk Kaygı ve Süreklilik Kaygı Ölçeği skorları arasında istatistiksel olarak anlamlı bir ilişki saptanmamıştır (Tablo 18) (p>0.05).

Kontrol grubunda; kortizol düzeyi ile Zung Depresyon, Durumluluk Kaygı ve Süreklilik Kaygı Ölçeği skorları arasında istatistiksel olarak anlamlı bir ilişki saptanmamıştır (Tablo 18) (p>0.05).

Tablo 19. OLP ve Kontrol grubu olguların tükürük sonuçları açısından değerlendirilmesi

	OLP		Kontrol		
Tükürük	**n**	**Ort±SS (medyan)**	**N**	**Ort±SS (medyan)**	**p**
IL-1β	33	2356,45±1931,92 (1614)	37	2745,83±2398,6 (2000,3)	**0,651**
IFN-α2	6	0,82±0,47 (0,7)	6	0,45±0,09 (0,4)	**0,078**
IFN-γ	15	271,58±992,03 (5,8)	22	19,58±35,13 (5,4)	**0,926**
TNF-α	34	140,56±244,99 (44,6)	36	120,73±225,72 (47,6)	**0,967**
MCP-1	34	1736,11±1730,91 (1333,5)	38	1833,8±2211,43 (1115,4)	**0,761**
IL-6	32	448,42±1002,2 (53)	32	50,34±92,6 (12,1)	**0,013***
IL-8	29	4747,41±3014,25 (3874,8)	29	4515,32±2701,68 (3509,4)	**0,822**
IL-10	15	30,56±37,18 (14,6)	8	8,17±6,94 (5,1)	**0,039***
IL-12p70	1	5,86	2	4,87±5,71 (4,9)	**-**
IL-17A	4	0,55±0,17 (0,5)	0	-	**-**
IL-18	36	1528,51±2701,53 (677)	37	3200,11±3403,33 (2489,9)	**0,001***
IL-23	8	24,78±12,69 (22,2)	14	16,01±14,96 (9,1)	**0,034***
IL-33	6	30,1±34,58 (17,4)	7	15,3±9,97 (12,2)	**0,475**
IL-22	13	50,13±85,84 (10,8)	14	11,55±8,06 (11,5)	**0,903**

Mann Whitney U Test **p<0.05*

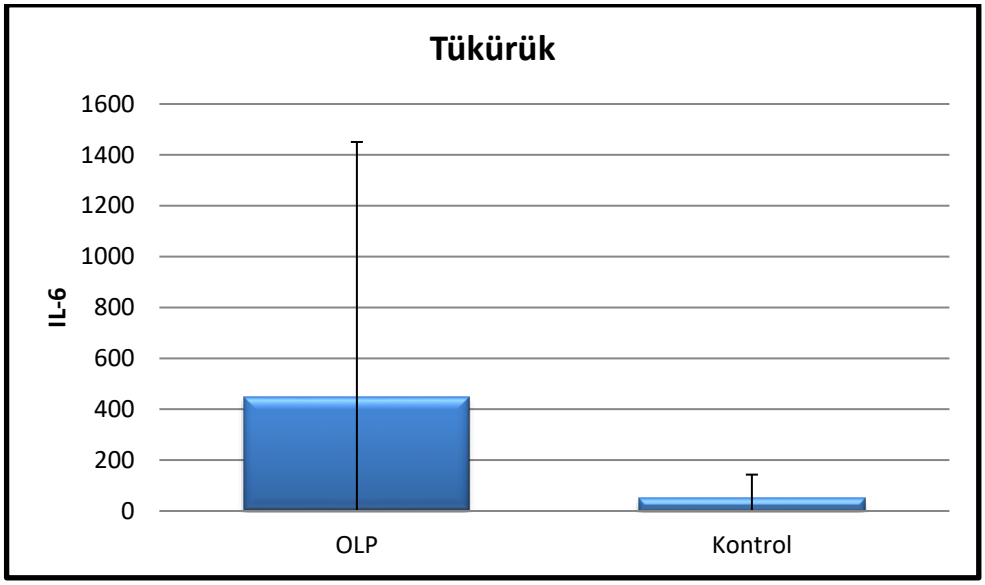

Şekil 18. OLP ve Kontrol grubu olgularının tükürük IL-6 oranlarının karşılaştırılması

OLP olgularının tükürükteki IL-6 düzeyi, Kontrol grubundan istatistiksel olarak anlamlı düzeyde yüksek saptanmıştır (Tablo 19) (Şekil 18) (p:0.013; p<0.05).

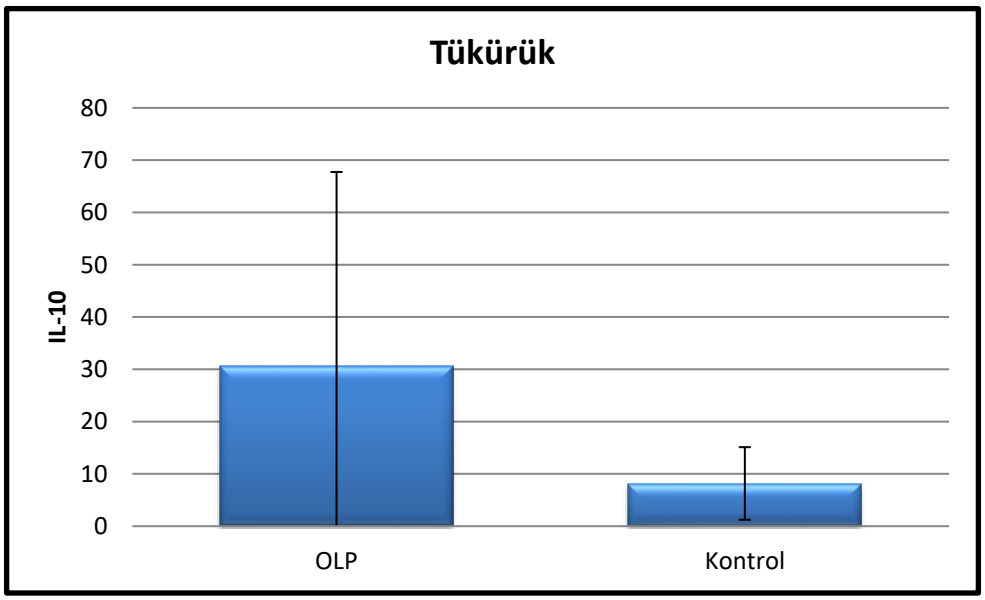

Şekil 19. OLP ve Kontrol grubu olgularının tükürük IL-10 oranlarının karşılaştırılması

OLP olgularının tükürükteki IL-10 düzeyi, Kontrol grubundan istatistiksel olarak anlamlı düzeyde yüksek olarak saptanmıştır (Tablo 19) (Şekil 19) (p:0.039; p<0.05).

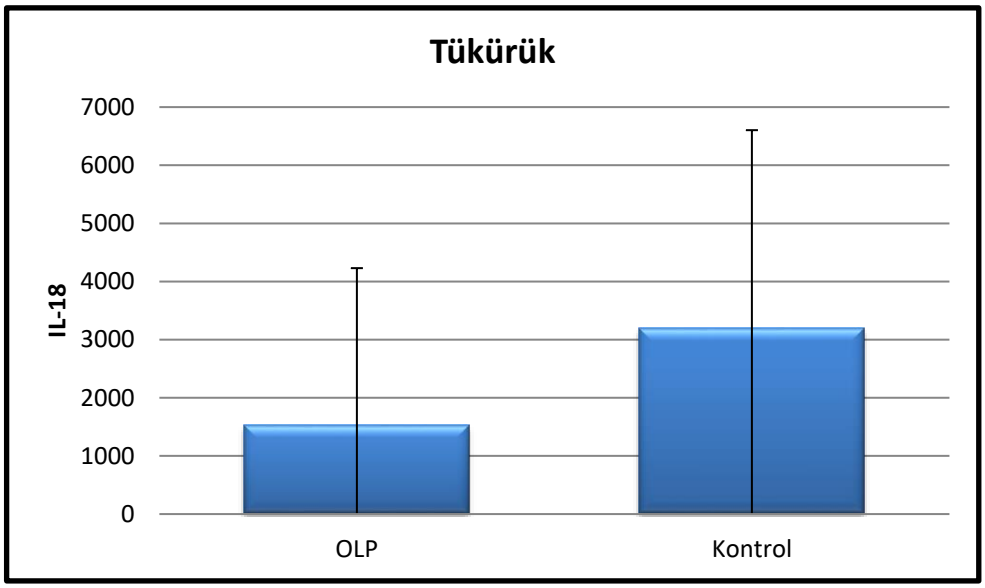

Şekil 20. OLP ve Kontrol grubu olgularının tükürük IL-18 oranlarının karşılaştırılması

OLP olgularının tükürükteki IL-18 düzeyi, Kontrol grubundan istatistiksel olarak anlamlı düzeyde düşük olarak saptanmıştır (Tablo 19) (Şekil 20) (p:0.001; p<0.05).

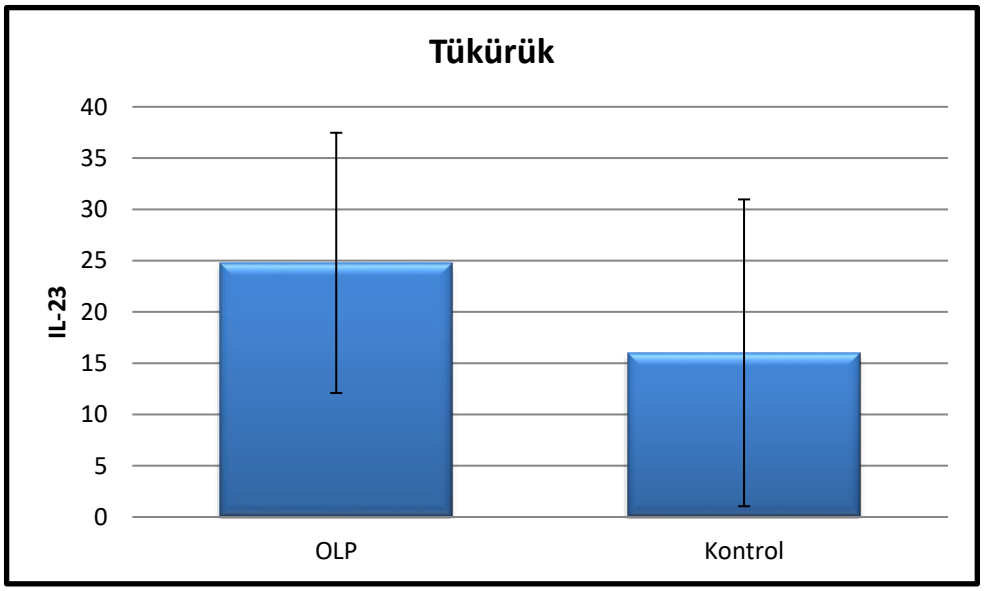

Şekil 21. OLP ve Kontrol grubu olgularının tükürük IL-23 oranlarının karşılaştırılması

OLP olgularının tükürükteki IL-23 düzeyi, Kontrol grubundan istatistiksel olarak anlamlı düzeyde yüksek olarak saptanmıştır (Tablo 19) (Şekil 21) (p:0.034; p<0.05).

Gruplar arasında tükürükteki IL-1β, IFN-α2, IFN-γ, TNF-α, MCP-1, IL-8, IL-33 ve IL-22 düzeyleri açısından istatistiksel olarak anlamlı bir farklılık saptanmamıştır (Tablo 19) ($p>0.05$).

Gruplardaki örnek sayısı kısıtlılığından dolayı IL-12p70 ve IL-17A parametreleri istatistiksel olarak değerlendirilememiştir (Tablo 19).

Tablo 20 : OLP ve Kontrol grubu olguların plazma sonuçları açısından değerlendirilmesi

	OLP		**Kontrol**		
Plazma	**n**	**Ort±SS (medyan)**	**n**	**Ort±SS (medyan)**	**p**
IL-1β	14	7,7±11,34 (3)	11	11,08±13,97 (6,5)	0,511
IFN-α2	29	2,23±2,83 (1)	26	2,61±3,36 (1,3)	0,349
IFN-γ	9	49,44±40,59 (23,8)	5	41,38±21,74 (32,5)	0,641
TNF-α	14	29,59±29,96 (13,8)	10	18,53±13,51 (14)	0,412
MCP-1	40	167,47±89,46 (130,9)	40	131,25±81,43 (109,7)	0,033*
IL-6	23	6,97±14,34 (1,2)	21	12,8±27,56 (2,6)	0,488
IL-8	19	20,4±37,06 (4,7)	16	17,69±18,45 (7,4)	0,643
IL-10	21	12,8±23,41 (3,4)	22	15,79±35,52 (3,7)	0,903
IL-12p70	28	6,07±8,5 (4,5)	27	10,01±18,9 (3,4)	0,853
IL-17A	24	0,68±0,68 (0,5)	31	0,38±0,35 (0,3)	0,075
IL-18	40	406,98±319,52 (345,4)	40	458,2±296,66 (402,8)	0,194
IL-23	16	40,11±59,93 (16,9)	10	51,53±43,25 (53,2)	0,188
IL-33	21	116,7±134,96 (56,3)	23	49,55±68,94 (24)	0,017*
IL-22	40	78,96±414,1 (6,6)	37	37,41±89,28 (7,8)	0,850

Mann Whitney U Test **p<0.05*

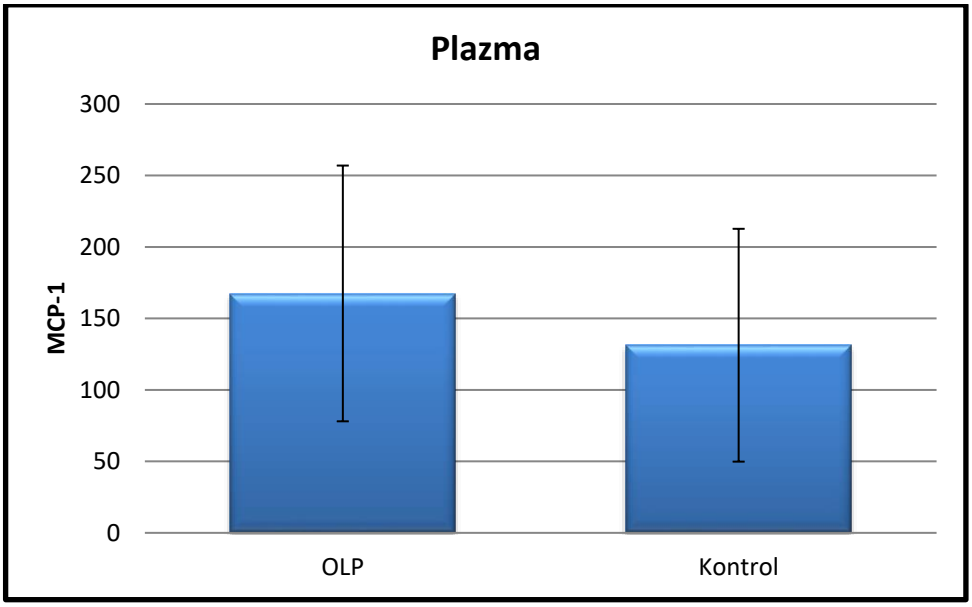

Şekil 22. OLP'li ve Kontrol grubu olgularının plazma MCP-1 oranlarının karşılaştırılması

OLP olgularının plazma MCP-1 düzeyi, Kontrol grubundan istatistiksel olarak anlamlı düzeyde yüksek saptanmıştır (Tablo 20) (Şekil 22) (p:0.033; p<0.05).

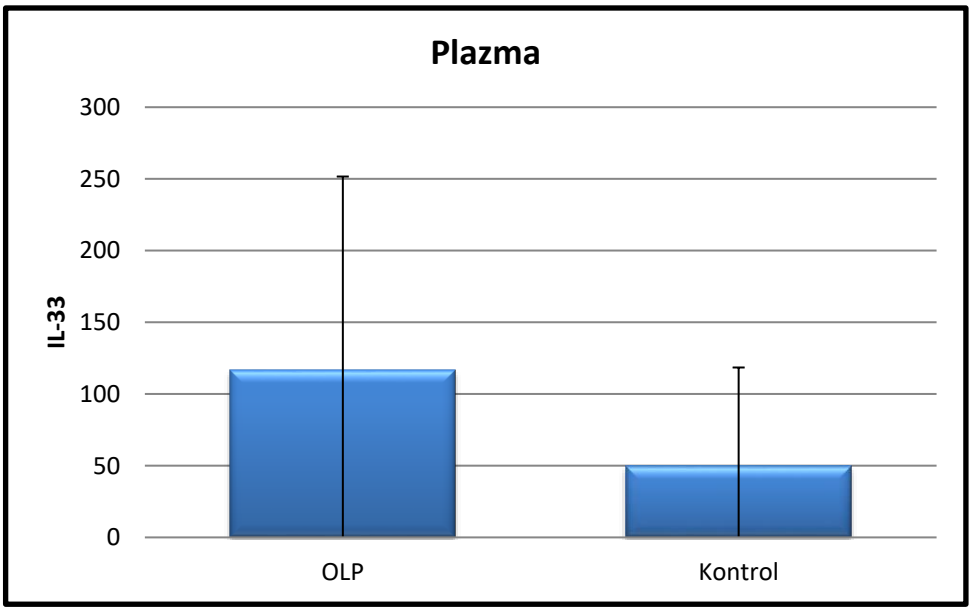

Şekil 23. OLP'li ve Kontrol grubu olgularının plazma IL-33 oranlarının karşılaştırılması

OLP olgularının plazma IL-33 düzeyi, Kontrol grubundan istatistiksel olarak anlamlı düzeyde yüksek saptanmıştır (Tablo 20) (Şekil 23) (p:0.017; p<0.05).

Tablo 21. OLP ve Kontrol grubu olguların Depresyon ve Kaygı skorları ile sitokin korelasyonları

Grup			Zung Depresyon Ölçeği	Durumluluk Kaygı Ölçeği	Süreklilik Kaygı Ölçeği
OLP	IL-6 (Tükürük)	r	0,291	0,125	0,055
		p	0,106	0,494	0,766
	IL-10 (Tükürük)	r	**0,551**	0,407	0,293
		p	**0,033***	0,132	0,289
	IL-18 (Tükürük)	r	**0,333**	0,240	0,239
		p	**0,047***	0,158	0,160
	IL-23 (Tükürük)	r	-0,055	0,335	0,001
		p	0,897	0,417	0,998
	IL-33 (Plazma)	r	-0,328	-0,131	-0,002
		p	0,147	0,570	0,995
Kontrol	IL-6 (Tükürük)	r	-0,114	0,080	-0,085
		p	0,536	0,664	0,642
	IL-10 (Tükürük)	r	-0,268	-0,030	-0,011
		p	0,521	0,943	0,979
	IL-18 (Tükürük)	r	0,312	0,273	0,197
		p	0,060	0,102	0,243
	IL-23 (Tükürük)	r	0,296	0,255	0,442
		p	0,305	0,379	0,113
	IL-33 (Plazma)	r	0,289	**0,424**	**0,517**
		p	0,180	**0,044***	**0,012***

Pearson korelasyon testi **p<0.05*

OLP olgularında;

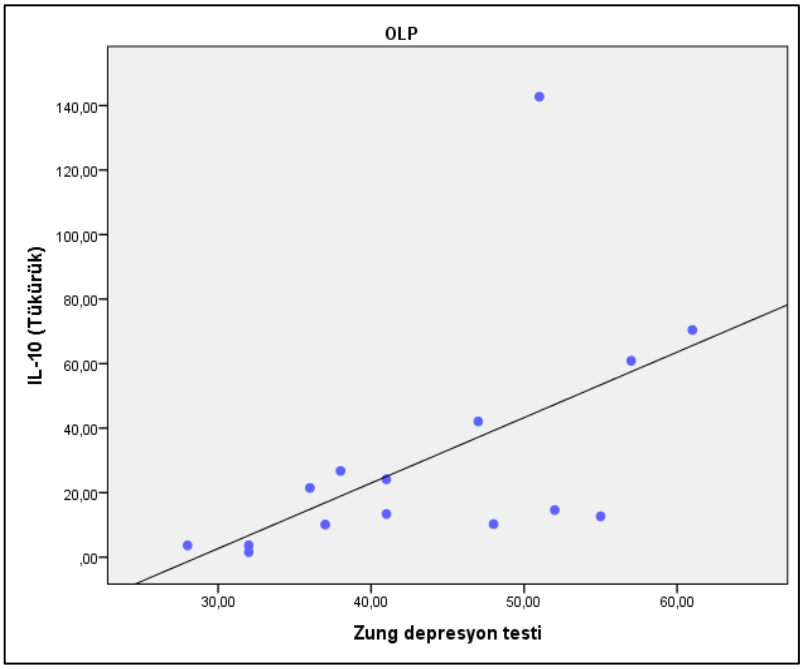

Şekil 24. OLP olgularında Zung Depresyon Ölçeği ile IL-10 oranının korelasyon ilişkisi

Zung Depresyon Ölçeği ile IL-10 tükürük düzeyi arasında pozitif yönlü, orta düzeyli (%55.1) ve istatistiksel olarak anlamlı bir ilişki saptanmıştır (Tablo 21) (Şekil 24) (p:0.033; p<0.05).

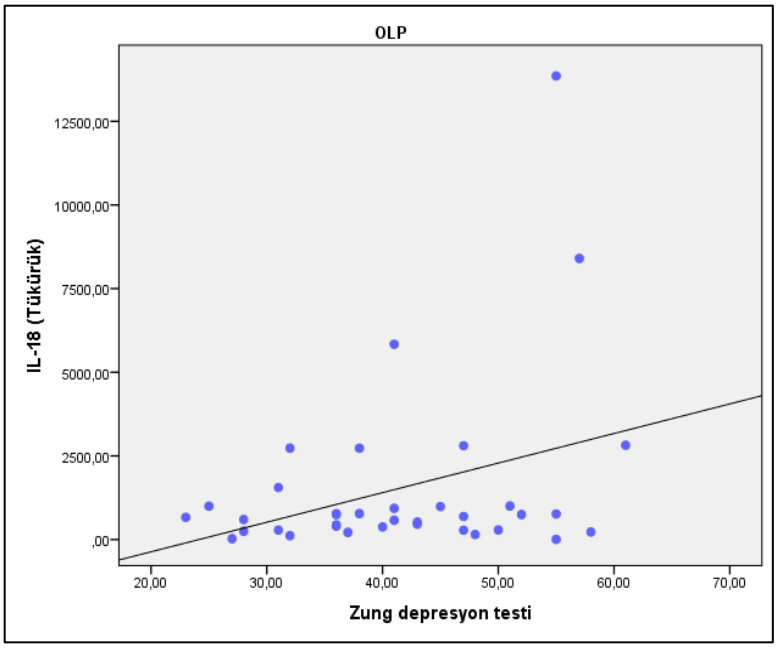

Şekil 25. OLP olgularında Zung Depresyon Ölçeği ile IL-18 oranının korelasyon ilişkisi

Zung Depresyon Ölçeği ile IL-18 tükürük düzeyi arasında pozitif yönlü, orta düzeyli (%33.3) ve istatistiksel olarak anlamlı bir ilişki saptanmıştır (Tablo 21) (Şekil 25) (p:0.047; p<0.05).

Zung Depresyon Ölçeği ile tükürük IL-6, IL-23 ve plazma IL-33 düzeyleri arasında istatistiksel olarak anlamlı bir ilişki saptanmamıştır (Tablo 21) (p>0.05).

Durumluluk Kaygı Ölçeği ve Süreklilik Kaygı Ölçeği ile tükürük IL-6, IL-10, IL-18, IL-23 ve plazma IL-33 düzeyleri arasında istatistiksel olarak anlamlı bir ilişki saptanmamıştır (Tablo 21) (p>0.05).

Kontrol Grubunda;

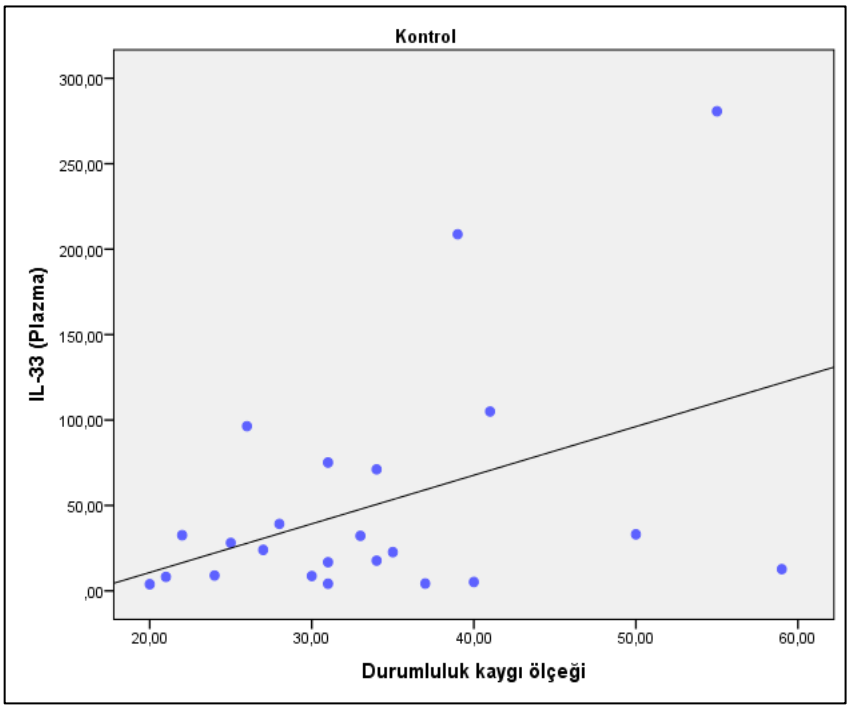

Şekil 26. Kontrol grubu olgularında Durumluluk Kaygı Ölçeği ile plazma IL-33 oranının korelasyon ilişkisi

Durumluluk Kaygı Ölçeği ile IL-33 plazma düzeyi arasında pozitif yönlü, orta düzeyli (%42.4) ve istatistiksel olarak anlamlı bir ilişki saptanmıştır (Tablo 21) (Şekil 26) (p:0.044; p<0.05).

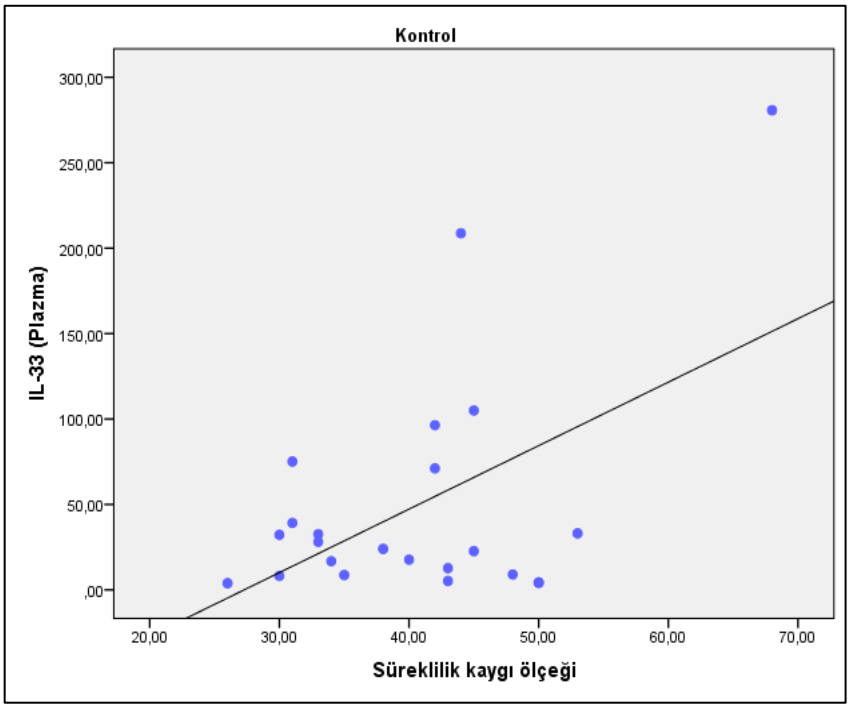

Şekil 27. Kontrol grubu olgularında Süreklilik Kaygı Ölçeği ile plazma IL-33 oranının korelasyon ilişkisi

Süreklilik Kaygı Ölçeği ile IL-33 plazma düzeyi arasında pozitif yönlü, orta düzeyli (%51.7) ve istatistiksel olarak anlamlı bir ilişki saptanmıştır (Tablo 21) (Şekil 27) (p:0.012; p<0.05).

7. TARTIŞMA ve SONUÇ

OLP; etiyolojisi tam olarak bilinmeyen oral mukoza epitelini tutan, kronik, inflamatuar ve otoimmün karakterli bir hastalık olup epitelyal hücre hasarının değişik tipte lezyonlara yol açması ile karakterizedir. Gerçek prevelansı bilinmemekle birlikte genel popülasyonda görülme sıklığının % 0,5-2 aralığında olduğu bildirilmiştir (González-Moles ve ark., 2021; Alrashdan ve ark., 2016; Gupta ve Jawanda, 2015). Türk popülasyonunda prevalansı belirlenmemiş olmakla birlikte kliniğe başvuran hasta sayısı göz önüne alındığında OLP'nin ender görülen bir hastalık olmadığı sonucuna ulaşılabilir. Görülme sıklığındaki bu belirsizlik hekimlerin yeterli bilgi sahibi olmaması nedeni ile teşhis edilememesi ve bazı OLP tiplerinin asemptomatik olması nedeniyle hekime başvurmamasına bağlı olabilir.

Çalışmaya dahil olan hastaların demografik verileri daha önce yapılan çok sayıda çalışma ile paralellik göstermektedir. Son yıllarda yapılan çalışmalarda Cai ve ark., (2022) Çin popülasyonunda 3568 OLP olgusunu retrospektif olarak değerlendirmişler ve çalışmaya katılan bireylerin %64,60'ının kadın, % 35,40 'ının erkek; yaş ortalamasının ise 6–84 arası değişmekle birlikte 46 olduğunu saptamışlardır.

Tsushima ve ark., (2021) Japon popülasyonunda 565 OLP olgusunun klinik ve demografik verileri ile malign transformasyonunu incelemişler, çalışmaya katılan bireylerin %78.2'sinin kadın, % 21.8'inin erkek; yaş ortalamasını 60.5±11.8 olarak bulgulamışlardır.

Budimir ve ark., (2014) Hırvat popülasyonunda 563 OLP olgusunun epidemiyolojik ve klinik özelliklerini retrospektif olarak değerlendirmişler ve çalışmaya katılan bireylerin %73.5 'inin kadın, % 26.5'nin erkek; yaş ortalamasını 67.12 ± 23.8 olarak saptamışlardır.

Tovaru ve ark., (2013) Romanya popülasyonunda 633 OLP olgusunun klinik ve demografik verilerini retrospektif olarak değerlendirmişler çalışmaya katılan bireylerin %78,67 'sinin kadın, % 21.33'ünün erkek; yaş ortalamasının 52 olduğunu gözlemlemişlerdir.

Bermejo-Fenoll ve ark., (2010) İspanyol popülasyonunda 550 OLP olgusunun klinikopatolojik özelliklerini retrospektif olarak değerlendirmişlerdir. Çalışmaya katılan bireylerin %76,7'sinin kadın, %23.3'ünün erkek; yaş ortalamasının 56.35 ± 13.67 olduğunu bildirmişlerdir.

Benzer şekilde çalışmamızda OLP olgularının 29'u (%72.5) kadın ve 11'inin erkek (% 27.5); yaş ortalamasını ise 59,32±11,37 olduğu bulgulanmıştır.

OLP'nin prevalansının perimenopozal dönemde menopoz öncesi kadın bireylerde daha yüksek olduğu bildirilmiştir. Azalan östrojen ve progesteron düzeylerinin doğrudan veya dolaylı olarak OLP'yi tetikleyebileceği düşünülmektedir (Ciesielska ve ark., 2021).

Gholizadeh ve ark., (2021) İran popülasyonunda OLP olgularının serum östrojen seviyesini değerlendirmeyi amaçladıkları çalışmalarında 47 OLP olgusu ile sağlıklı 47 kontrol grubunu karşılaştırmışlardır. OLP olgularının %27,02'sinin premenopoz döneminde, %72,98'inin ise postmenopoz döneminde olduğunu saptamışlardır.

Mohan ve ark., (2017) Hindistan popülasyonunda perimenopoz dönemde olan kadın bireylerin psikolojik profillerini ve OLP prevalansı araştırmışlardır. 9100 kadın olguyu değerlendirdikleri çalışmalarında; 1576 perimenapoz döneminde bulunan kadınlar arasında OLP prevelansını % 10.91 olarak bulgulamışlardır. Araştırmacılar perimenopoz dönemde OLP görülme sıklığının genel popülasyona (%05-2) göre anlamlı derecede yüksek olduğunu belirtmişlerdir. Bizim çalışmamızda da benzer şekilde çalışmaya katılan OLP'li kadın olguların tamamı perimenopozal dönemde (menopoz %82,8-postmenopoz %17,2) olduğu olduğu saptanmıştır. OLP'nin perimenopoz dönemde premenopoz döneme göre daha fazla görüldüğü sonucuna ulaşılabilir.

OLP'nin gelişiminde sigara kullanımının bir etkisi bulunmasa da sigara dumanının mukozal yüzeylerde kronik enflamasyona neden olan maddeler ile hastalığın şiddetini artırabileceği bildirilmiştir (Lee ve ark., 2012).

Budimir ve ark., (2014) Hırvat popülasyonunda 563 OLP olgusunun epidemiyolojik ve klinik özelliklerini retrospektif olarak incelemişler ve çalışmaya katılan bireylerin %72.5'inde sigara kullanımının bulunmadığını bulgulamışlar ve OLP hastalarında sigara kullanımı prevalansının genel popülasyona kıyasla artmadığını öne sürmüşlerdir.

Piloni ve ark., (2023) İtalyan popülasyonunda troid patolojileri ile OLP arasındaki ilişkiyi retrospektif olarak değerlendirdirmişler, çalışmaya dahil edilen 76 OLP olgusunda % 39.47'unda sigara kullanımının var olduğunu bulgulamışlardır.

Benzer şekilde bizim çalışmamızda da sigara kullanmayan OLP'li bireylerin oranı (%85) kullanan bireylere (%15) göre daha yüksek oranda saptanmıştır. Sigara kullanımının oral potansiyel malign hastalıkların önemli etiyolojik faktörleri arasında bulunması sebebiyle OLP'ye sahip olgularda sigara kullanımının az olması malign transformasyon riskinin azaltılması açısından son derece önemli olduğu belirtilmektedir (Speight ve ark., 2018; Aghbari ve ark., 2017).

Visual Analog Skala (VAS); semptomların derecesini belirlemeye yardımcı olan 0 ile 10 arasında değişen puanlar içeren bir testtir. Özellikle eroziv (eroziv, atrofik, büllöz) tiplerde duyulan ağrı ve rahatsızlıkların tariflenmesinde ve takibinde kullanılmaktadır.

Lauritano ve ark., (2016) İtalyan popülasyonunda 87 OLP olgusunun (53 non-eroziv ve 34 eroziv) klinik karakterlerini ve demografik verilerini retrospektif olarak incelemeyi amaçladıkları çalışmalarında olgulardan alınan başlangıç VAS skorlarını değerlendirmişler ve ortalamasını 3.3 ± 2.9 olarak bulgulamışlardır.

Saberi ve ark., (2021) İran popülasyonunda ağrınında eşlik ettiği eroziv/ülsere lezyonları bulunan 60 OLP olgusunda VAS skorları ortalamasını 4.5 ±2.4 olarak bulgulamışlardır. Bizim çalışmamızda da benzer şekilde olguların VAS skorları 0 ile 8 arasında değişmekte olup, ortalaması 3.5±2.4 olarak saptanmıştır.

Literatürde yer alan çalışmalarda OLP lezyonlarının oral kavitenin her bölgesinde izole olarak görülebilse de multifokal dağılım da gösterebileceği bildirilmiştir. Lezyonların sıklıkla bukkal mukoza, dişetini ve dil mukozası, daha az oranda da sert damak, üst dudak ve ağız tabanı mukozasın da gözlendiği rapor edilmiştir (Cai ve ark., 2022; Pekiner ve ark., 2014; Tovaru ve ark., 2013).

Cai ve ark., (2022) Çin popülasyonunda 3568 OLP olgusunu retrospektif olarak değerlendirmişler ve çalışmaya katılan bireylerde lezyonların %63,17'sinin bukkal mukozada; %31,81'nin dilde; %3,14'ünün dişetinde; %1,85'inin dudakta; %0,03'ünün palatinal mukozada görüldüğünü saptamışlardır.

Tovaru ve ark., (2013) Romanya popülasyonunda 633 OLP olgusunun klinik ve demografik verilerini retrospektif olarak değerlendirmeyi amaçladıkları çalışmalarında; bukkal mukozanın en yaygın tutulum bölgesi olduğunu bunu dil, gingiva, labial mukoza ve ağız tabanı izlerken palatinal mukozada lezyonların nadiren görüldüğünü bildirmişlerdir.

Pekiner ve ark., (2014) 30 OLP olgusunun demografik,klinik ve psikolojik profillerini inceledikleri çalışmalarında lezyonların %93,3' ünü bukkal mukozada; 19,9'unu dilde, %16,6'sı dişetinde; %6,6'sı dudak mukozasında; %3,3'ü ise ağız tabanında olduğunu bulgulamışlardır.

Kakoei ve ark., (2022) İran popülasyonunda 294 OLP olgusu ile 62 OLL olgusunun malign trasnsformasyonunu ve risk faktörlerini retrospektif olarak inceledikleri çalışmalarında; %52,8'inde lezyonların multifokal dağılım gösterdiğini, lezyonların en sık bukkal mukoza, dil mukozası (ventral ve lateral kenar) ve labial mukoza da bulunduğunu saptamışlardır.

Bermejo-Fenoll ve ark., (2010) İspanyol popülasyonunda 550 OLP olgusunun klinikopatolojik özelliklerini retrospektif olarak değerlendirdikleri çalışmalarında, olguların %98'inin bilateral olduğunu ve %97,3'ünde multiloküler dağılım gösterdiğini bulgulamışlardır.

Benzer şekilde bizim çalışmamızda da lezyonların %97.5'i yanak mukozasında, %37.5'i dilde, %22.5' alveol kretinde, %22.5'i diş etinde, %15'i palatinal mukozada, %10'u dudaklarda ve %2.5'i ağız tabanındaydı. %65 olguda ise multifokal dağılım gözlenmiş olup bu olguların tamamı çift taraflıydı.

Andreasen çeşitli morfolojik tiplerine göre OLP'yi 6 farklı tipte sınıflandırmıştır (Andreasen, 1968). Birden çok farklı klinik tip aynı anda aynı veya farklı oral mukoza bölgelerini tutabilmekte ve baskın olan klinik tip zamanla değişebilmektedir. Klinik olarak OLP lezyonları karakteristik olarak bilateral simetrik yerleşim göstermektedir. Literatür çalışmalarında retiküler tipin en sık rastlanıldığı rapor edilmiştir (Raj ve Raj, 2023; Didona ve ark., 2022; Jana ve ark., 2021; Özbayrak, 2020; Pekiner ve ark., 2014; Schlosser, 2010; Wagner ve ark., 2013).

Tovaru ve ark., (2013) Romanya popülasyonunda 633 OLP olgusunun klinik ve demografik verilerini retrospektif olarak değerlendirdikleri çalışmalarında en sık görülen lezyon tipinin %48 ile retiküler tip olduğunu, bunu %35,8 ile eroziv lezyonlar, %13,5 atrofik lezyonlar, %1,5'ini ise büllöz tip lezyonların takip ettiğini saptamışlardır.

Piloni ve ark., (2023) İtalyan popülasyonunda bir grup OLP olgularını retrospektif olarak değerlendirdikleri çalışmalarında en yaygın görülen lezyon tipini %63.16'nın retiküler tip,

%14.47 atrofik, 14.47 eroziv tip, %6.58 plak tip ve %1,32'ini büllöz tip olarak bulgulamışlardır.

Budimir ve ark., (2014) Hırvat popülasyonunda 563 OLP olgusunun epidemiyolojik ve klinik özelliklerini retrospektif olarak değerlendirdikleri çalışmalarında en sık görülen lezyon tipinin sırasıyla %64,8'inin retiküler tip, %22,9'unu eroziv tip, %5,7'ini plak tip, %4,3'ini atrofik tip ve %2,3 papüler tip oluşturduğunu gözlemlemişlerdir.

Tsushima ve ark., (2021) Japon popülasyonunda 565 OLP olgusunun klinik ve demografik verileri ile malign transformasyonunu inceledikleri çalışmalarında baskın klinik tipin %57,5 ile atrofik, eroziv, büllöz tiplerin olduğunu; olguların %42,5'sinde ise retiküler, papüler, plak tiplerin bulunduğunu rapor etmişlerdir.

Bermejo-Fenoll ve ark., (2010) İspanyol popülasyonunda 550 OLP olgusunun klinikopatolojik özelliklerini retrospektif olarak değerlendirdikleri çalışmalarında, olguların %34,7'sinin retiküler/papüler tip, %64,2'sinde ise eroziv/atrofik tip bulunduğunu saptamışlardır.

Bizim çalışmamızda da literatürle benzer şekilde retiküler tip en çok rastlanılan tip olarak saptanmıştır. OLP olgularında birden fazla klinik tip aynı anda bulunabildiğinden çalışmamızda %60 olguda retiküler tip, %50 olguda eroziv tip, %22,5 atrofik, %15'inde hipertrofik tip lezyonlar bulgulanmıştır. Lezyonların %30'u retriküler, %20'si eroziv, %15'i retiküler+eroziv, %12.5'i eroziv+atrofik, %7.5'i retiküler+atrofik, %5'i hipertrofik, %5'i retiküler+hipertrofik, %2,5'i eroziv+hipertrofik, %2,5'i de retiküler+hipertrofik+atrofik olarak bulgulanmıştır.

Çalışmamızda yer alan veriler ile Tsushima ve ark. (2021) ve Bermejo-Fenoll ve ark., (2010) verileri arasındaki bu farklılık atrofik, erozif, büllöz tiplerde daha fazla subjektif şikayetlerin olması sebebiyle hastaların hekime daha çok başvurması ile açıklanabilir.

OLP olgularında çeşitli derecelerde subjektif şikayetler bulgulanmaktadır. Retiküler tip OLP genellikle asemptomatiktir. Özellikle eroziv formlara sıklıkla ağrı ve yanma hissi ile birlikte hassasiyet ve tat almada değişiklik gibi semptomların eşlik ettiği literatür çalışmalarında bildirilmiştir (Jana ve ark., 2021; Bermejo-Fenoll ve ark., 2010; Boorghani ve ark., 2010).

Budimir ve ark. (2014) Hırvat popülasyonunda 563 OLP olgusunun epidemiyolojik ve klinik verilerini retrospektif olarak değerlendirdikleri çalışmalarında en sık görülen başlıca şikayetin %43,3'ünde ülserasyon, %39;7'sinde pürtüklülük, %17;3'ünde ağız kuruluğu, %2'sinde diş eti kanaması ve %3'ünde tat alma duyusunda değişiklik olduğunu; %44,2'sinde ise herhangi bir şikayetin bulunmadığını belirtmişlerdir.

Tovaru ve ark., (2013) Romanya popülasyonunda 633 OLP olgusunun klinik ve demografik verilerini retrospektif olarak değerlendirdikleri çalışmalarında, olguların %58'inde en az bir semptom bulunduğunu bildirmişlerdir ve atrofik-eroziv lezyonların anlamlı derecede daha fazla semptomla (örn. ağrı, yanma hissi, kanama) ilişkili olduğunu belirtmişlerdir.

Vijayan ve ark., (2022) Hindistan popülasyonunda 250 OLP (%52 retiküler/%48 eroziv) olgusunu demografik ve klinikopatolojik verilerini retrospektif olarak değerlendirdikleri çalışmalarında olguların %43,2'sinde yanma hissi, rahatsızlık, ağrı veya acı gibi semptomlar bulunduğunu, %56,2'sinin ise asemptomatik olduğunu bulgulamışlarıdır.

Bermejo-Fenoll ve ark., (2010) İspanyol popülasyonunda 550 OLP olgusunun klinikopatolojik özelliklerini retrospektif olarak değerlendirdikleri çalışmalarında; olguların %71,1'inde semptom bulunurken %28,9 olguda herhangi bir şikayet saptanmamıştır.

Bizim çalışmamızda yer alan olgularda ise %15'inde hiçbir şikayeti yokken %85'inde en az bir şikayet saptanmıştır. Olguların %22.5'inde yanma, %22.5'inde ağrı+yanma+yemek yiyememe, %15'inde yanma+yemek yiyememe, %7.5'inin ağrı+yanma, %5'inin ağrı+yanma+yemek yiyememe+konuşamama, %2.5'inin ağrı, %2.5'inin yemek yiyememe, %2.5'inin ağrı+yanma+konuşamama, %2.5'inin ağrı+yanma+yemek yiyememe+yutkunma zorluğu, %2.5'inin ağrı+yanma+yemek yiyememe+konuşamama+yutkunma zorluğu olarak saptanmıştır.

Literatür çalışmalarında semptomların farklı oranlarda bulgulanması; incelenen hasta gruplarında OLP lezyonlarının tipinin oranı (eroziv-non eroziv), olguların semptomları tariflemede subjektif davranıyor oluşu, lezyonların dağılımı ve derecesi gibi değişkenlik gösterebilen faktörlerle açıklanabilir.

Ağrı ve anksiyete gibi durumlarda birçok metabolik ve endokrin değişiklik meydana gelmektedir. Yüksek anksiyete, stres hormonu olarakta bilinen kortizolün salınımında artışa

neden olabildiğinden anksiyete değerlendirme çalışmalarında bir gösterge olarak kullanılmıştır (Berk ve ark., 2008; Ebrecht ve ark., 2004).

Literatür çalışmalarında kortizol seviyeleri OLP olguları ile sağlıklı kontrol gruplarının serum, tükürük ve idrar örneklerinde değerlendirilmiştir (Jose ve ark., 2019; Lopez-Jornet ve ark., 2016; Karthikeyan ve Aswath, 2016; Pekiner ve ark., 2014).

Chaitanya ve ark., (2020) 30 semptomatik OLP olgusu ile depresyon ve anksiyete anamnezi bulunmayan 30 sağlıklı kontrol grubunun serum kortizol düzeylerini kemilüminesan yöntemi ile sabah saatlerinde (08:00-09:00) değerlendirmişlerdir. OLP olgularının sağlıklı kontrol grubuna göre daha yüksek serum kortizol seviyesine sahip olduğu saptanmıştır.

Karthikeyan ve Aswath (2016) rekürrent aftöz stomatit (RAS) ve OLP gelişiminde stresin rolünü incelemeyi amaçladıkları çalışmalarında 30 RAS, 30 OLP olgusu ve 30 kontrol grubunda stres belirteçleri olarak tükürük, idrar ve serum kortizol düzeylerini analiz etmişlerdir. Araştırmacılar RAS ve OLP olgularının kontrollere göre daha yüksek kortizol düzeylerine sahip olduğunu ve stresin RAS ve OLP patogenezinde ko-faktör olarak rol oynadığını belirtmişlerdir. İdrar kortizolünün stres seviyelerini tahmin etmede tükürük ve serum değerlerine göre daha iyi bir gösterge olmasıyla birlikte tükürüğünde güvenli bir şekilde kortizol seviyesini analiz etmede kullanılabileceğini öne sürmüşlerdir.

Nadendla ve ark., (2014) 20 OLP olgusu ile aynı sayıda yaş ve cinsiyet olarak eşleştirilmiş sağlıklı kontrol grubunda tükürük kortizol düzeyini analiz etmeyi amaçladıkları çalışmalarında günlük değişimleri önlemek için (09.00:09.15) sabah saatlerinde örnekleri toplamışlardır. Tükürük kortizol seviyesini kontrol grubuna göre anlamlı derecede artmış olarak bulgulamışlardır.

Bu çalışmalara karşın serum ve tükürük örneklerinde kortizol seviyelerinde anlamlı bir değişiklik bulunmadığını bildiren çalışmalarda bulunmaktadır (Mansourian ve ark., 2018; Pekiner ve ark., 2014; Girardi ve ark., 2011).

Pekiner ve ark.,(2014) 30 OLP olgusu ve 30 kontrol grubunda serum kortizol düzeyini değerlendirmişler ve gruplar arasında istatistiksel olarak herhangi bir anlamlı bir fark olmadığını bildirmişlerdir.

Mansourian ve ark.,(2018) 31 OLP olgusu (11 retiküler tip /20 eroziv/atrofik tip) ile 30 sağlıklı kontrol grubunun tükürük kortizol seviyelerini analiz etmişlerdir. Eroziv/atrofik tip lezyonlar bulunan olguların retiküler lezyonlara sahip olgular ile kontrol grubu bireylere göre daha yüksek tükürük kortizol seviyesi olduğunu saptamışlar ancak gruplar arasında istatistiksel olarak anlamlı bir fark bulunmadığını belirtmişlerdir.

Bizim çalışmamızda da benzer şekilde serum kortizol seviyeleri açısından gruplar arasında istatistiksel olarak herhangi bir anlamlı bir fark saptanmamıştır.

OLP hastalarının serum kortizol düzeylerine ilişkin çalışmalardan elde edilen sonuçlar tartışmalıdır. Farklı sonuçlar, farklı çalışmalarda kullanılan farklı metodolojilerle açıklanabilir. Hasta seçimi, lezyonun tipi, değerlendirilen vücut sıvısı ve örneklerin toplanma zamanı gibi faktörler kortizol düzeylerinin karşılaştırılmasında mevcut sonuçları etkileyebilmektedir.

Kronik karaciğer hastalığının en önemli nedeni olan Hepatit C virüsünün (HCV) tanımlanmasından sonra, çeşitli çalışmalarda OLP ile hepatit C'nin birlikteliği rapor edilmiştir (Tenório ve ark., 2020; Alaizari ve ark., 2016; Cunha ve ark., 2005; El-Rifaei ve ark., 1998). OLP'li hastalarda kronik hepatit C prevalansının, farklı coğrafi bölgelere göre %0,5-35 arasında değişkenlik gösterebileceği belirtilmiştir (Gheorghe ve ark., 2014).

Alaizari ve ark. (2016) 1807 OLP olgusu ve 2519 kontrol grubunundan oluşan 19 çalışmanın yer aldığı meta analizde OLP olguları arasında HCV seropozitifliği oranında kontrollere kıyasla istatistiksel olarak anlamlı bir fark olduğunu ve çeşitli coğrafi dağılımların bir sonucu olarak çalışmalar arasında önemli heterojenite bulunduğunu bulgulamışlardır.

Ali ve Suresh (2007) 40 OLP olgusu ve 40 sağlıklı kontrol grubunda Anti HCV, ALT ve AST değerlerini rutin hematolojik test ile değerlendirmişler OLP olguların da daha yüksek ALT-AST oranları bulgularken çalışmaya katılan tüm bireylerde anti-HCV değerini negatif saptamışlardır.

Geraylı ve ark., (2015) 134 OLP hastası ve 134 sağlıklı kontrol grubunda karaciğer fonksiyon testleri ve HCV enfeksiyonunu değerlendirdikleri çalışmalarında sağlıklı kontrol grubunda ALT-AST düzeylerini çalışma grubuna göre daha yüksek olarak saptamışlardır. OLP hastalarının %2.23 anti-HCV ve HCV-RNA pozitif iken kontrol grubunda hiçbir bireyde saptamamışlar ve istatistiksel olarak anlamlı bir fark bulunmadığını belirtmişlerdir.

Tozun ve ark., (2015) yaptıkları saha çalışmasında Türk popülasyonunda HBV prevelansını %4 olarak bulgulamışlar ve bölgelere göre değişiklik gösterebildiğini örneğin Marmara bölgesinde bu oranın %3,8 olduğunu belirtmişlerdir. Anti HCV prevalansını ise % 1 olarak saptamışlardır.

Bizim çalışmamızda ise Tozun ve ark., (2015) ile paralel olarak çalışmaya katılan bireylerin tümünde %3,4 oranında HbsAg pozitif olarak saptanmıştır. Bu oran çalışmaya katılan hasta grupta %2,7'dir. Tozun ve ark (2015)'nın epidemiyolojik verileri ile benzerlik gösteren oranlar OLP ile hepatit B ve C enfeksiyonu arasında anlamlı bir ilişki olmadığını göstermektedir. Çalışmamıza dahil edilen OLP olguları ve kontrol grubunda ALT-AST ve hepatit B ve C değerleri arasında istatistiksel olarak herhangi bir anlamlı fark bulunmamıştır.

Literatür çalışmalarında stresin hastalığı tetiklemesi ve akut alevlenmeler ile şiddetlenmesinde rol oynadığı belirtilmiştir (Manczyk ve ark., 2019; Chen ve ark., 2017; Pippi ve ark., 2015). Duygu durum değişimlerinde stresin proinflamatuar sitokin sentezini uyararak sistemik ve lokal proinflamatuar sitokinler ile antiinflamatuar sitokinler arasındaki dengeyi değiştirip bozduğu ve bu sebeple OLP patogenezinde etkili olduğu öne sürülmüştür (Liao ve ark., 2021; Zucoloto ve ark., 2019).

Yapılan pek çok literatür çalışmasında OLP olguları ile kontrol gruplarının depresyon, anksiyete ve stres düzeyleri incelenmiştir (Adamo ve ark., 2023; Li ve ark., 2022; De Porras-Carrique ve ark 2022; Liao ve ark., 2021; Zucoloto ve ark., 2019; Manczyk ve ark., 2019; Pippi ve ark., 2015; Pekiner ve ark., 2014).

Olguların psikolojik durumlarının belirlemek için standardize ortak bir ölçüm yöntemi bulunmamakla birlikte çeşitli araştırmacılar çalışmalarda 20 den fazla farklı değerlendirme testi kullanmışlardır (Liao ve ark., 2021; Zucoloto ve ark., 2019; Manczyk ve ark., 2019; Pippi ve ark., 2015; Alshahrani ve ark., 2014; Pekiner ve ark., 2014).

Liao ve ark., (2021) OLP'li bireylerin anksiyete düzeylerini değerlendirmek için "Zung Depresyon Ölçeği (ZDP)" testini kullanmışlardır. Çalışmaya 174 OLP olgusu ile 174 sağlıklı kontrol grubunu dahil etmişlerdir. OLP olgularının ZDP skorunu sağlıklı kontrol grubuna göre daha yüksek bulgularken; yaşa, tipe ve şiddete göre elde edilen OLP'nin alt grupları arasında ZDP skoru açısından anlamlı fark olmadığını belirtmişlerdir.

Manczyk ve ark., (2019) OLP olgularının olumsuz duygu durum düzeyini belirlemeyi amaçladıkları çalışmalarına 26 OLP olgusu ve 26 kontrol grubunu dahil etmişlerdir. Çalışmaya katılan olguların psikolojik profillerini değerlendirmek için Depresyon Anksiyete Stres Ölçeği 21 (DASS-21) kullanmışlardır. OLP olgularının depresyon, anksiyete ve seviyelerini kontrol grubuna göre istatistiksel olarak yüksek saptamışlardır.

Vilar-Villanueva ve ark., (2019) anksiyete ve depresyonun OLP'ye olan etkisini belirlemek, hastaların yaşam kalitesi algısını tanımlamak, eroziv/atrofik ve retiküler lezyonlar arasındaki potansiyel farklılıkları incelemeyi amaçladıkları çalışmalarına 48 OLP olgusu ve 40 sağlıklı kontrol grubunu dahil etmişlerdir. Çalışmaya katılan bireylerin anksiyete, depresyon ve yaşam kalitesini değerlendirmek amacıyla Hastane Anksiyete ve Depresyon Öçeği (HADS) ve Ağız Sağlığı Etki Profili 14 (OHIP-14) testlerini kullanmışlardır. OLP olgularında HADS ve OHIP-14 skorlarını kontrol grubuna göre yüksek bulgulamışlardır. Ayrıca OLP alt gruplarında retiküler OLP'li olgularda HADS skoru daha yüksek iken, eroziv/atrofik lezyonlarda OHIP-14 skorları daha yüksek skor saptamışlardır. Araştırmacılar psikolojik bozuklukların OLP'nin tetikleyicisi olarak önemli bir rol oynadığını ve nüks ile alevlenmelerden sorumlu olabileceğini öne sürmüşlerdir. Hastaların zihinsel sağlıklarının iyileştirilmesinin yaşam kalitesini olumlu yönde etkileyeceğinden psikolojik destek önerilebileceğini belirtmişlerdir.

Girardi ve ark. (2011) 31 OLP olgusu ile yaş ve cinsiyet olarak eşleştirilmiş 31 kontrol grubunda Beck Depresyon Testi, Beck Anksiyete Testi ve Lipp'in yetişkinler için stres belirtileri testini kullanmışlar ve gruplar arasında istatistiksel olarak anlamlı bir fark olmadığını bulgulamışlardır.

Bizim çalışmamızda ise OLP olgularının; Zung Depresyon Ölçeği skor ortalaması, Durumluluk Kaygı Ölçeği skor ortalaması ve Süreklilik Kaygı Ölçeği skor ortalaması Kontrol grubundan istatistiksel olarak anlamlı düzeyde yüksek olarak saptanmıştır.

Literatür çalışmalarında elde edilen farklı sonuçlar; diş hekimliği pratiğinde hastaların psikolojik bozukluklarının tanınması ve araştırılmasının güç olması, psikolojik durumlarının belirlemek için standardize ortak bir ölçüm yöntemi bulunmaması, hastaların psikolojik durumlarını gizlemek istiyor oluşu gibi faktörlerle açıklanabilir. Ayrıca eroziv formlarda duyulan rahatsızlık ve hastaların kanserofobiye ilişkin kaygıları kötüleşen psikolojik durumla da ilişkili olabilir. Psikolojik faktörlerin her ne kadar OLP'nin etiyolojisindeki yeri tartışmalı olsa da depresif/anksiyetik ve kaygılı bireylerde; OLP'nin şiddetli seyir göstermesi, lezyonları

alevlendirmesi ve nüksleri tetikleyebilmesi sebebiyle hastaların tedavisinde ve takibinde psikolojik profilleri de dikkate alınmalıdır.

OLP patogenezinde, progresyonunda, tanısında ve prognozunda rol oynayan biyobelirteçleri tanımlamak için çeşitli çalışmalar yapılmıştır. Önemli biyobelirteçlerin başında yer alan sitokin ve kemokinlerin OLP'nin tanısında ve tedavi yanıtlarının izlenmesinde kullanılabileceği bildirilmiştir (Jiang ve ark., 2024; Humberto ve ark., 2018).

Literatür çalışmalarında sitokin ve kemokin seviyeleri doku, serum, periferik kan, tükürük ve oral sürüntü gibi çeşitli örneklerde değerlendirilmiştir (Abboud ve ark., 2023; Mozaffari ve ark., 2018; Carvalho ve ark., 2019).

Ağız hastalıklarının taranmasında, tanısında ve tedavi yanıtlarının izlenmesinde tükürükten yapılan analizler önemli bir yer tuttuğu bildirilmiştir. Tükürük örneğinin kolay ve non-invaziv toplanabilmesi, özel bir ekipmana gerek duyulmaması, geniş popülasyonların taranması için daha az maliyetli oluşu, kan serumuna göre lokal faktörleri de içeriyor olması, çocuklarda/kaygılı veya engelli hastalarda rahatlıkla kullanılabilmesi gibi avantajları bulunması sebebiyle araştırmalarda kullanıldığı literatür çalışmalarında bildirilmiştir (Boroumand ve ark., 2021; Humberto ve ark., 2018; Aktaş ve ark., 2009; Ar ve ark., 2009; Kaufman ve Lamster, 2002).

Abboud ve ark., (2023) 34 OLP olgusunu rastgele iki alt gruba ayırmışlar ve bir gruba fotobiyomodülasyon, diğer gruba klobetasol propiyonat (%0,05) ile tedavi uygulamışlardır. Tedavi öncesi ve sonrası serum ve tükürük örneklerinde IL-1β, IL-6, IL-17A, TNF-α, IL-4 ve IL-10 seviyelerini araştırmışlardır. Araştırmacılar IL-1β, IL-6, IL-17A, TNF-α ve IL-4 düzeylerini tükürükte seruma göre daha yüksek saptamışlardır.

Mozaffari ve ark., (2018) OLP'li olguların serum ve tükürüklerinde IL-6 seviyelerini onbir araştırmayı içeren meta analiz çalışmasında değerlendirmişlerdir. Çalışmaya 529 OLP olgusu ve 333 sağlıklı kontrol grubunun verileri dahil edilmiştir. OLP olgularının kontrol grubuna kıyasla daha yüksek serum ve tükürük IL-6 seviyeleri bulunduğunu bildirmişlerdir. Ayrıca araştırmacılar tükürükte seruma kıyasla daha yüksek IL-6 seviyeleri bulunduğunu, bu belirtecin tükürükte ölçülmesinin tanı ve tedavi takiplerinde serumdan daha yararlı olabileceğini öne sürmüşlerdir.

Bizim çalışmamızda da IL-1β, IFN-α2, IFN-γ, TNF-α, MCP-1 (CCL2), IL-6, IL-8 (CXCL8), IL-10, IL-12p70, IL-17A, IL-18, IL-22, IL-23 ve IL-33 seviyeleri hem tükürük hemde plazma örneklerinde çalışılmıştır. Tükürükte IL-6, IL-10, IL-23 seviyelerinde Kontrol grubuna göre anlamlı seviyede yüksek, IL-18 ise anlamlı derecede düşük saptanmıştır. Plazmada ise IL-33 ve MCP-1 (CCL2) seviyesi anlamlı derecede yüksek bulgulanmıştır. Bu bulgular sistemik tutulumu bulunmayan OLP'nin oral kavite ile sınırlı olması ve sitokinlerin lokal salınımı ile açıklanabilir. Ayrıca tükürüğün yapılacak değerlendirmelerde non-invaziv olarak kullanılabilirliğinin göstermesi açısından önemlidir.

IL-6; dendritik hücreler, makrofajlar ve B hücreleri dahil olmak üzere antijen sunan hücreler (APC'ler) ile birlikte keratinositler, fibroblastlar, epitel hücreleri, endotel hücreleri ve astrositler gibi çeşitli immün olmayan hücreler tarafından da üretildiği literatür çalışmalarında bildirilmiştir (Mozaffari ve ark., 2018; Lu ve ark., 2015). IL-6'nın immün regülasyon, inflamasyon, hematopoez ve onkogenez yolaklarında geniş bir biyolojik aktiviteye sahip olduğu düşünülmektedir (Kishimoto ve ark., 2010).

Literatür incelemesinde özellikle eroziv tip olmak üzere OLP olgularında IL-6 seviyelerinin yükseldiği rapor edilmiştir (Zhu ve ark.,2022) Artmış IL-6 seviyelerinin sadece lezyonel dokularda değil aynı zamanda serumda, uyarılmamış tükürükte ve OLP'li hastalardan alınan lezyon transudaları gibi farklı ağız sıvılarında da bulunabildiği çalışmalarda belirtilmiştir (Mozaffari ve ark., 2018; Lu ve ark., 2015). Tükürük IL-6 konsantrasyonunun hastalık aktivitesini ve terapötik yanıtların takibini değerlendirmek için kullanılabileceğini ve kısmen OLP'nin malign dönüşüm potansiyelini yansıttığı öne sürülmüştür (Jiang ve ark., 2024; Kaur ve Jacobs, 2015; Lu ve ark., 2015).

Zhu ve ark., (2022) Çin popülasyonunda OLP olgularının tükürük örneklerinde sitokin profillerini araştırmayı amaçladıkları çalışmalarında 60 OLP olgusu (30 retiküler-30 eroziv tip) ile 30 sağlıklı kontrol grubu yer almıştır. Eroziv tip OLP olgularında TNF-α, GM-CSF, MIP-1a, MIP 1b, IL-1b, IL-6 ve IL 8 seviyelerini diğer gruplara göre istatistiksel olarak daha yüksek saptamışlardır. Araştırmacılar TNF-α, GM-CSF, MIP-1a, MIP-1b, IL-1b ve IL-6 seviyelerinin lezyon şiddeti ile pozitif korelasyon gösterdiğini belirtmişlerdir.

Jiang ve ark., (2024) eroziv tip OLP olgularının tükürük örneklerinde Th1/Th2/Th17 ilişkili sitonkinler ile insan beta defensin 2 ve 3'ün (hBD-2 ve -3) ekspresyonunu araştırmayı amaçlamışlardır. Çalışmaya 30 eroziv tip OLP olgusu ile yaş ve cinsiyet bakımından

eşleştirilmiş 20 sağlıklı kontrol grubu katılmıştır. Eroziv tip OLP olgularınında prednozol ile tedavi öncesi ve sonrası uyarılmamış tükürük örnekleri toplamışlardır. Eroziv tip OLP olgularında sağlıklı bireylere göre tükürükte IL-1β, IL-6, hBD-2 ve hBD-3 düzeylerini daha yüksek, IFN-γ/IL-4 ve IL1β/IL-6 oranları ise daha düşük bulgulamışlardır. Ayrıca IL-1β, TNF-α, IFN-γ, IL-6, hBD-2 ve hBD-3 seviyeleri ve IFN-γ/IL-4 oranı, 1 haftalık prednizon tedavisi sonrasında azaldığını saptamışlardır. Araştırmacılar tükürükte IL-1β, IL-6, hBD-2 ve Th1/Th2 dengesizliğinin yüksek ekspresyonunun eroziv tip OLP patogenezi ile ilişkili olabileceğini belirtmişlerdir.

Kaur ve Jacobs, (2015) 54 OLP, 50 oral lökoplaki, 51 oral submukoz fibrozis ve 50 sağlıklı kontrol grubunda interlökin (IL)-8, IL-6 ve TNF-α'nın tükürük ve serum konsantrasyonlarını incelemeyi amaçlamışlardır. OLP, oral lökoplaki, submukoz fibrozis olgularında kontrollere oranla serum ve tükürük TNF-α, IL-6 ve IL-8 seviyeleri istatistiksel olarak anlamlı derecede yüksek saptamışlardır. Araştırmacılar tükürük ve serum IL-8, IL-6 veTNF-α düzeylerinin, oral prekanseröz lezyonlarda tanısal belirteçler olarak kullanılabileceğini öne sürmüşlerdir.

Bizim çalışmamızda da literatür çalışmaları ile benzer şekilde tükürükte IL-6 seviyesi OLP olgularında Kontrol grubuna göre istatistiksel olarak anlamlı düzeyde yüksek saptanmıştır. Plazma IL-6 seviyesinde anlamlı bir farklılık saptanmamıştır. OLP olgularında daha yüksek tükürük IL-6 seviyeleri keratinositler, monositler, aktive T lenfositler, endotel hücreleri, makrofajlar ve fibroblastlar tarafından lokal üretiminin bulunması ile açıklanabilir.

IL-10 anti-enflamatuar sitokindir ve farklı hedef hücrelere yönelik çeşitli işlevleri bulunmaktadır. Başlıca monositler tarafından üretilsede, makrofajlar, CD4+Th hücreleri gibi immün sistemde neredeyse tüm hücre tipleri tarafından sentezlenebilmektedir (Lu ve ark., 2015; Sabat ve ark., 2015). OLP olgularının serum ve tükürük örneklerinde yüksek IL-10 seviyeleri rapor edilmiştir (Wei ve ark., 2018; Dan ve ark., 2011)

Dan ve ark., (2011) etnik Çin popülasyonunda yürütüğü çalışmalarında serum ve uyarılmamış tükürük örneklerinde IL-10'un ekspresyonunu araştırmışlardır. Çalışmaya 79 OLP olgusu ve 41 sağlıklı kontrol grubunu dahil etmişlerdir. Serum ve tükürükteki IL-10 ve IFN-γ seviyeleri, ELISA yöntemi kullanılarak tespit etmişlerdir. OLP olguları kontrollerle göre serum ve tükürükte yüksek IL-10 seviyesi ve düşük IFN-γ seviyeleri saptamışlardır. IL-10 ve IFN-γ 'nin tükürük ve serum seviyeleri arasında korelasyon bulgulamışlardır. Araştırmacılar IL-10

düzeyinin yükselmesinin OLP patogenezinde rol oynadığını ve tükürüğün sitokin seviyelerinin araştırılmasında kullanılabileceğini öne sürmüşlerdir.

Wei ve ark., (2018) 41 OLP olgusu, 14 rekürrent aftöz stomatit olgusu ile 14 sağlıklı kontrol grubunun tükürük örneklerinde Th1/Th2 ilişkili sitokinleri araştırmışlardır. OLP olgularının tükürükteki IL-6, IL-10, IFN-γ ve IFN-γ/ IL-4, düzeyleri sağlık kontrol grubuna göre anlamlı derecede yüksek bulgulamışlardır. OLP olguları ile rekürrent aftöz stomatit olgularının IL-6, IL-10 düzeyleri arasında pozitif ve anlamlı bir korelasyon saptamışlardır. Araştırmacılar tükürük sitokin profilleri verilerine dayanarak OLP'de Th1/Th2 ile ilişkili sitokin profillerindeki karmaşık bir ağ bulunduğunu IL-10 ve özellikle IL-6'nın hastalığın seyrinin izlenmesinde kullanılabileceğini öne sürmüşlerdir.

Pekiner ve ark., (2012) OLP'li olguların serumundaki Th1 ve Th 2 sitokin profilini sağlıklı kontrollerle karşılaştırmışlardır. Çalışmaya 30 OLP olgusu ve 30 sağlıklı kontrol grubu dahil etrmişlerdir. OLP olgularının IL-10 düzeylerinin sağlıklı kontrol grubuna göre yüksek; IL-2 seviyesini ise azalmış olarak saptamışlardır. Araştırmacılar bulguların Th2 yanıtının baskın olduğunu ve OLP'nin gecikmiş tip aşırı duyarlılık reaksiyonu modelini desteklediğini belirtmişlerdir.

Bizim çalışmamızda da IL-10 seviyesi literatür çalışmaları ile uyumlu olarak sağlıklı kontrol grubuna göre istatistiksel olarak anlamlı derecede yüksek bulgulanmıştır. Plazma seviyeleri arasında anlamlı bir fark saptanmamıştır.

Tek başına pro-inflamatuar bir sitokin olan IL-6, IL-10 ile beraber inflamasyonu baskılamaya yardımcıdır. IL-10 anti-inflamatuar bir sitokin olup hasta grubundaki yüksekliği, inflamasyonun kontrol altında tutulması ile ilişkilidir (Wei ve ark., 2018; Larsen ve ark., 2017; Wang ve ark., 2016; Lu ve ark., 2015; Pekiner ve ark., 2012). Bu artış hastalığın kronik seyri ile açıklanabilir. IL-6 ve IL-10 beraberliği Th1/Th2 dengesini Th2 lehine bozduğu bilinmektedir (Wei ve ark., 2018; Larsen ve ark., 2017; Wang ve ark., 2016; Lu ve ark., 2015; Pekiner ve ark., 2012). Araştırmamızdan elde ettiğimiz sonuçlar OLP patogenezinde Th2 sitokin profilinin baskın olduğunu bildiren çalışmalar ile paralellik göstermektedir.

IL-18; IFN-γ üretimi üzerindeki güçlü indükleyici işlevi nedeniyle ilk olarak IFN- γ-indükleyici faktör olarak tanımlanmıştır. Akut immün yanıtlar sırasında makrofajlar ve olgunlaşmamış DC'ler tarafından üretilir, ancak aynı zamanda T hücreleri, B hücreleri, epitel

hücreleri, adrenal korteks hücreleri, astrositler ve keratinositler dahil olmak üzere çeşitli immün ve immün olmayan hücreler tarafından da üretildiği bilinmektedir. IL-18 birçok biyolojik işlevlerde görev alır. İnflamasyon ve otoimmünitede pleiotropik bir sitokindir ve sitokin ortamına bağlı olarak farklı Th-hücre alt gruplarının farklılaşmasını ve aktivasyonunu desteklemektedir (Lu ve ark., 2015; Zhang ve ark., 2012).

IL-18'in biyolojik aktiviteleri, diğer intflamatuvar ve otoimmün hastalıklardaki rolü birçok çalışmada araştırılsa da OLP'li olgularla sınırlı sayıda çalışma bulunmaktadır (Negi ve ark., 2019; Piccinni ve ark., 2015; Zhang ve ark., 2012)

Piccinni ve ark., (2014) Th17 ve ilişkili sitokinleri değerlendirmeyi amaçladıkları çalışmalarında 14 OLP olgusunda hem lezyon bölgesinden hemde sağlıklı mukozadan doku örnekleri toplamışlardır. OLP lezyonu ile normal ağız mukozası arasında IL-18'in mRNA ekspresyonu açısından fark saptamamışlardır.

Zhang ve ark., (2012) etnik Çin popülasyonunda 103 OLP olgusu ile 48 bireyden oluşan kontrol grubunun serum ve tükürük örneklerinde IL-18 düzeyini araştırmışlardır. OLP olgularında kontrol grubuna kıyasla serumda ve tükürükte daha yüksek IL-18 seviyeleri bulgulamışlardır. Ayrıca OLP olgularında serum ve tükürük IL-18 düzeyi lezyonların şiddeti ile korelasyon gösterdiğini saptamışlardır.

OLP olgularında IL-18'in genetik polimorfizmini inceleyen çalışmalarda bulunmaktadır. Negi ve ark., (2019) Hindistan popülasyonunda OLP olgularında IL-18'in gen polimorfizmini ve serum düzeylerini değerlendirmeyi amaçlamışlardır. Gen polimorfizmininin araştırılması için 70 OLP olgusu ile 70 kontrol grubu dahil edilmiştir. IL-18'in serum düzeyini araştırmak için ise 41 OLP olgusu ve 41 kontrol grubundan oluşan alt kümede değerlendirmişlerdir. OLP olgularında serum IL-18 düzeyinin kontrol grubuna göre anlamlı derecede yüksek saptamışlardır. IL-18'in -137(G/C) pozisyonundaki genotipik ve alelik frekansları, GG genotipi ve G alelinin OLP olgularında anlamlı derecede yüksekken, GC genotipi ve C alelinin ise kontrol grubunda yüksek bulgulamışlardır.

IL18, IL-12 ile beraber sinerjistik bir etki ile IFN-γ salınımına neden olduğu, IL-12'nin bulunmadığı zaman ise IL-18; NK ve T hücrelerini IL-4, IL-5, IL-10 ve IL-13 salınımına yönlendiği bilinmektedir (Kaplanski, 2018; Lu ve ark., 2015). Bu nedenle IL-18' in Th1 ve Th2 yanıtın oluşmasında bir denge faktörü olarak kronik inflamasyon patolojisini devam

ettirmede de rol oynuyor olabilir. OLP hastalarında daha önce serum ve tükürükten yapılan çalışmalarda IL-18 proteini genellikle daha yüksek düzeyde ve prognostik bir faktör olarak gösterilse de bizim çalışmamızda kontrol grubunda OLP olgularına göre istatistiksel olarak anlamlı bir azalma olduğu, IFN-γ ve IL-12p70 düzeylerinde istatistiksel olarak anlamlı bir fark saptanmamıştır.

Ayrıca IL-1b ve IL-18 pro-inflamatuar sitokinler olarak görev yapmaktadır (Dinarello ve ark., 2013; Ren ve Torres, 2009). IL-1b seviyelerinde artış izlenmezken OLP grubunda IL-18 seviyelerindeki azalma piroptozun baskılanması ile ilişkili olabilir. Gelecek çalışmalarda doku örneklerinin incelenmesi bulgumuzu destekleyecektir.

Literatür çalışmaları ile olan bu tutarsızlığın nedeni diğer enflamatuar aracıların indüksiyon etkileri ve bu hastalığın çeşitli genetik eğilimi de dahil olmak üzere farklı düzenleyici mekanizmalar ile açıklanabilir.

IL-23/IL-17 ekseni yeni keşfedilmiş bir proinflamatuar sinyal yolağıdır ve birçok kronik enflamatuar ve immün bozukluğun patogenezinde yer almaktadır(Lu ve ark., 2014). Th17 hücrelerinin farklılaşması ve çoğalmasında büyük bir rol oynar (Wang ve ark., 2013). IL-23 ve OLP ilişkisi sınırlı sayıda çalışmada incelenmiştir.

Wang ve ark., (2013) 35 kronik periodontitisli OLP olgusu, 35 OLP olgusu, 30 kronik periodontitis olgusu ve 30 sağlıklı kontrol grubunun serum örneklerinde IL-17 ve IL-23 seviyerini Elisa yöntemi ile değerlendirmişlerdir. Kronik periodontitise sahip OLP olguları grubunda serum IL-23 düzeyi kontrol grubuna kıyasla artmış bir ekspresyon seviyesi saptamışlardır.

Wang ve ar., (2015) 30 OLP olgusu (15 retiküler+15 eroziv) ile yaş ve cinsiyet bakımından eşleştirilmiş 15 sağlıklı kontrol grubunun tükürük örneklerinde IL-23 ve IL-17 sitokinlerini ELİSA ile değerlendirmişlerdir. Sağlıklı kontrol grubuna göre OLP olgularının IL-17 seviyesini yüksek konsantrasyonlarda bulgularken gruplar arasında IL-23 düzeyleri açısından anlamlı bir fark saptamamışlardır.

Bizim çalışmamızda da tükürük IL-23 seviyesi Kontrol grubuna göre anlamlı derecede yüksek saptanmış olup plazma IL-23 seviyesinde ise anlamlı bir farklılık saptanmamıştır. Çalışmamız tükürük örneklerinde IL-23 seviyesini yüksek bulgulayan ilk çalışmadır.

OLP'de keratinositler IL-23'ü bilinmeyen bir mekanizma ile yüksek düzeyde eksprese etmektedir. Literatürde IL-23, keratinositlerden salınan miktarının lokal lezyonlarda IL-17 salınımına neden olduğu bilinmektedir (Agha-Hosseini ve ark., 2023; Lu ve ark., 2014). Ancak bizim çalışmamızda IL-17A miktarları kontrollerde saptanamamış, OLP grubunda ise salınmadığı gösterilmiştir. İleride yapılacak çalışmalarda OLP'li olguların biyopsi örneklerinin değerlendirilmesi bu durumu açıklığa kavuşturacaktır.

IL-33 güçlü Th2 yanıtlarını yönlendirebilen bir sitokin olmasının yanında Th1 immün yanıtlarına da yardımcı olabilmektedir (Carvalho ve ark., 2019). OLP lezyonlarında sınırlı sayıda araştırmada IL-33 düzeyinde artış bildirilmiştir (Carvalho ve ark., 2019; Javvadi ve ark., 2018).

Carvalho ve ark., (2019) OLP olguları ile non-spesifik inflamatuar lezyonlarda sitokin ağını tanımlamayı amaçladıkları çalışmalarında rutin biyopsi işlemleri sırasında elde edilmiş olan doku örneklerinde gen ekspesyon yöntemi ile IFN-γ ve IL-33 seviyelerini analiz etmişlerdir. Çalışmaya 6 OLP olgusu ve non-spesifik inflamatuar lezyonu bulunan 9 birey katılmıştır. OLP olgularının daha yüksek seviyelerde IFN-γ ve IL-33 içerdiğini bulgulamışlardır.

Javvadi ve ark., (2018) OLP olgularında immünohistokimya ve kantitatif gerçek zamanlı ters transkriptaz polimeraz zincir reaksiyonu (qPCR) kullanarak IL33 ve IL35'in varlığını ve topografik dağılımını belirlemeyi amaçlamışlardır. immünohistokimya için, formalinle sabitlenmiş parafine gömülü 10 OLP olgusu ve 9 non-spesifik enflamatuar kontrol grubunun örnekleri analiz edilmiştir. Ayrıca, IL33 ve EBI3'ün (dimerik IL35'in bir zinciri) gen ifadesini belirlemek için 12 taze doku örneği (OLP n = 6 ve nonspesifik kontroller n = 6) kullanmışlardır. Hem OLP hem de non-spesifik enflamatuar grupta IL33 ve IL35 ile pozitif immün boyama göstermiştir ancak IL33+ ve IL35+ hücre sayılarının karşılaştırılmasında anlamlı bir fark saptanmamıştır. OLP'de, epitel-bağ dokusu arayüzüne kıyasla daha derin bağ dokusu bölgesinde önemli ölçüde daha fazla IL33+ hücre bulgulamışlardır. IL33'ün EBI3'ten anlamlı derecede daha yüksek ekspresyonunun görüldüğünü belirtmişlerdir.

Bizim çalışmamızda OLP olgularında IL-33 plazmada Kontrol grubuna göre istatistiksel olarak anlamlı derecede yüksek iken, tükürükte anlamlı bir farklılık saptanmamıştır. Ancak gen eksperesyonu ile IL-33'ü değerlendiren diğer araştırmalarda (Carvalho ve ark., 2019;

Javvadi ve ark., 2018) çalışmamızın aksine bir bulgu saptanmıştır. Bu farklılık çalışmanın metodoloji farkılılğından kaynaklı olabilir

IL-33; güçlü Th2 yanıtın oluşmasında ve steril inflamasyonda görevli bir sitokindir (Yazdani ve ark., 2017). Çalışmamızda IL-33 seviyesinin plazma örneklerinde yüksek olarak bulgulanması (tükürükte sayısal artışı istatistiksel olmasa dahi) otoimmün kronik inflamasyon karakterli OLP'de steril bir inflamasyon olduğunu desteklemektedir.

Ayrıca Th17 hücrelerinden salınan bir sitokin olan IL-17'nin bakteriyel inflamasyonda bir artışa neden olduğu bilinmektedir (Husein-ElAhmed ve Steinhoff, 2022). Çalışmamızda IL-17 ile ilgili plazma ve tükürükte anlamlı bir farklılık bulunmaması da OLP'de steril inflamasyonu göstermesi bakımından önemlidir.

Önemli birçok biyolojik süreçte yer alan kemokinler; immün sistem hücrelerinin inflamasyon bölgesine kemotaksisini sağlamaktadır (Çağlar ve Kansu, 2014). En önemli kemokinlerin başında gelen MCP-1; monositlerin, hafıza T lenfositlerinin ve doğal öldürücü hücrelerin göçünü ve infiltrasyonun düzenleyen temel kemokinlerden biridir ve epitelyal hücreler, endotelyal hücreler, düz kas hücreleri, monositler/makrofajlar, fibroblastlar, astrositler ve mikroglial hücreleri gibi bir çok immün sistem hücresi tarafından üretildiği bilinmektedir. (Singh vd., 2021). MCP-1 CCR2 reseptörüne bağlanarak inflamasyonu teşvik etmektedir. Lökosit infiltrasyonunu yönlendirir ve T hücrelerinin çoğalmasını ve bağışıklık fonksiyonunun gerçekleşmesine yardımcı olur. Th1 fenotipini tetikleyen diğer kemokinlerin aksine, MCP-1, Th0 hücrelerinin Th2 fenotipine doğru polarizasyonunda düzenleyici olarak hareket ettiği öne sürülmüştür (Deshmane ve ark., 2009).

Yin ve ark., (2016) 32 OLP olgusu (12 retiküler+20 eroziv) ve 8 kontrol grubunun doku örneklerini immünohistokimyasal olarak değerlendirmişlerdir. OLP olgularında kontrol grubuna oranla epitelyal ve subepitelyal alanda daha fazla CCL2+ ve CCR2+ hücreleri saptamışlardır. Ayrıca tedavi sonrasında da önemli ölçüde azalma gözlemlemişler ve bunun hastalık aktivitesi ile pozitif ilişkişi olduğunu belirtmişlerdir.

Bizim çalışmamızda da OLP olgularının plazma MCP-1 düzeyi kontrol grubu olgularına göre istatistiksel olarak anlamlı derecede yüksek saptanmıştır. Bu veriler, kronik enflamasyon, Th2 baskın yanıt verilerimizi desteklemektedir. Ayrıca literatür incelemesinde daha önce plazma örneklerinde MCP-1 yüksekliği bildirilmemiştir. Çalışmamız MCP-1'i plazma da yüksek olarak bulgulayan ilk araştırmadır.

SONUÇ

1. Çalışmada OLP olgularının 29'u (%72.5) kadın ve 11'inin erkek (% 27.5); yaş ortalamasını ise 59,32±11,37 olduğu bulgulanmıştır.

2. Çalışmada OLP'li kadın olguların tamamı perimenopozal dönemde (menopoz %82,8-postmenopoz %17,2) olduğu olduğu saptanmıştır.

3. Çalışmada sigara kullanmayan OLP'li bireylerin oranı (%85) kullanan bireylere (%15) göre daha yüksek oranda saptanmıştır.

4. Çalışmada lezyonların %97.5'i yanak mukozasında, %37.5'i dilde, %22.5' alveol kretinde, %22.5'i diş etinde, %15'i palatinal mukozada, %10'u dudaklarda ve %2.5'i ağız tabanındaydı. %65 olguda ise multifokal dağılım gözlenmiş olup bu olguların tamamı çift taraflıydı.

5. Çalışmada literatürle benzer şekilde retiküler tip en çok rastlanılan tip olarak saptanmıştır. OLP olgularında birden fazla klinik tip aynı anda bulunabildiğinden çalışmamızda %60 olguda retiküler tip, %50 olguda eroziv tip, %22,5 atrofik, %15'inde hipertrofik tip lezyonlar bulgulanmıştır. Lezyonların %30'u retriküler, %20'si eroziv, %15'i retiküler+eroziv, %12.5'i eroziv+atrofik, %7.5'i retiküler+atrofik, %5'i hipertrofik, %5'i retiküler+hipertrofik, %2,5'i eroziv+hipertrofik, %2,5'i de retiküler+hipertrofik+atrofik olarak bulgulanmıştır.

6. Çalışmada yer alan olguların %15'inde hiçbir şikayeti yokken %85'inde en az bir şikayet saptanmıştır. Olguların %22.5'inde yanma, %22.5'inde ağrı+yanma+yemek yiyememe, %15'inde yanma+yemek yiyememe, %7.5'inin ağrı+yanma, %5'inin ağrı+yanma+yemek yiyememe+konuşamama, %2.5'inin ağrı, %2.5'inin yemek yiyememe, %2.5'inin ağrı+yanma+konuşamama, %2.5'inin ağrı+yanma+yemek yiyememe+yutkunma zorluğu, %2.5'inin ağrı+yanma+yemek yiyememe+konuşamama+yutkunma zorluğu olarak saptanmıştır.

7. Çalışmada serum kortizol seviyeleri açısından OLP ve Kontrol grupları arasında istatistiksel olarak herhangi bir anlamlı bir fark saptanmamıştır.

8. Çalışmada bireylerin tümünde %3,4 oranında HbsAg pozitif olarak saptanmıştır. OLP olguları ve Kontrol grubunda ALT-AST ve hepatit B ve C değerleri arasında istatistiksel olarak herhangi bir anlamlı fark bulunmamıştır.

9. Çalışmamızda OLP olgularının; Zung Depresyon Ölçeği skor ortalaması, Durumluluk Kaygı Ölçeği skor ortalaması ve Süreklilik Kaygı Ölçeği skor ortalaması kontrol grubundan istatistiksel olarak anlamlı düzeyde yüksek olarak saptanmıştır.

10. Çalışmamızda olguların VAS skorları 0 ile 8 arasında değişmekte olup, ortalaması 3.5±2.4 olarak saptanmıştır.

11. Çalışmamızda IL-1β, IFN-α2, IFN-γ, TNF-α, MCP-1 (CCL2), IL-6, IL-8 (CXCL8), IL-10, IL-12p70, IL-17A, IL-18, IL-22, IL-23 ve IL-33 seviyeleri hem tükürük hemde plazma örneklerinde çalışılmıştır.

12. Tükürükte IL-6, IL-10, IL-23 seviyelerinde kontrol grubuna göre anlamlı seviyede yüksek, IL-18 ise anlamlı derecede düşük saptanmıştır. Plazmada ise IL-33 ve MCP-1 (CCL2) seviyesi anlamlı derecede yüksek bulgulanmıştır. Bu bulgular sistemik tutulumu bulunmayan OLP'nin oral kavite ile sınırlı olması ve sitokinlerin lokal salınımı ile açıklanabilir. Ayrıca tükürüğün yapılacak değerlendirmelerde non-invaziv olarak kullanılabilirliğinin göstermesi açısından önemlidir.

13. Çalışma tükürük örneklerinde IL-23'ün, plazma örneklerinde ise MCP-1 ve IL-33'ün OLP olgularında yüksek olarak saptanması bakımından ilk araştırmadır.

14. Çalışmada pro-inflamatuar bir sitokin olan IL-6, IL-10 ile beraber inflamasyonu baskılamaya yardımcıdır. IL-10 anti-inflamatuar bir sitokin olup hasta grubundaki yüksekliği, inflamasyonun kontrol altında tutulması ile ilişkilidir. Bu artış hastalığın kronik seyri ile açıklanabilir. IL-6 ve IL-10 beraberliği Th1/Th2 dengesini Th2 lehine bozduğu bilinmektedir.

15. IL-33'ün OLP olgularında plazmaada Kontrol grubuna göre istatistiksel olarak anlamlı fark göstermesi Th2 lehine önemli bir bulgu olup steril inflamayonu desteklemesi bakımından önemlidir.

8. KAYNAKLAR

Abboud, C. S., Brandão, E. H. D. S., Cunha, K. R. L., de Sousa Brito, K., Gallo, C. B., Molon, A. C., Horliana, A. C. R. T., Franco, A. S. L., Thongprasom, K., & Rodrigues, M. F. S. D. (2023). Serum and salivary cytokines in patients with oral lichen planus treated with Photobiomodulation. *Oral diseases*, *29*(3), 1250–1258. https://doi.org/10.1111/odi.14084

Abdeldayem, E., Rashed, L., & Ali, S. (2022). Salivary expression of lncRNA DQ786243 and IL-17 in oral lichen planus: case-control study. *BMC oral health*, *22*(1), 240. https://doi.org/10.1186/s12903-022-02277-0

Adamo, D., Calabria, E., Canfora, F., Coppola, N., Leuci, S., Mignogna, M., Muzio, L. L., Spirito, F., Giuliani, M., Azzi, L., Dani, M., Colella, G., Colella, C., Montebugnoli, L., Gissi, D. B., Gabriele, M., Nisi, M., Sardella, A., Lodi, G., Varoni, E. M., … SIPMO (Italian Society of Oral Pathology, Medicine) (2023). Anxiety and depression in keratotic oral lichen planus: a multicentric study from the SIPMO. *Clinical oral investigations*, *27*(6), 3057–3069. https://doi.org/10.1007/s00784-023-04909-3

Afzali, S., Mohammadisoleimani, E., Mansoori, Y., Mohaghegh, P., Bahmanyar, M., Mansoori, B., Pezeshki, B., Nikfar, G., Tavassoli, A., Shahi, A., & Moravej, A. (2023). The potential roles of Th17 cells in the pathogenesis of oral lichen planus. *Inflammation research : official journal of the European Histamine Research Society ... [et al.]*, *72*(7), 1513–1524. https://doi.org/10.1007/s00011-023-01763-7

Agha-Hosseini, F., Moosavi, M. S., Bahrami, H. (2023). A Systematic Review of Interleukin-17 in Oral Lichen Planus: From Etiopathogenesis to Treatment. *Clinical medicine & research*, *21*(4), 201–215. https://doi.org/10.3121/cmr.2023.1822

Aghamajidi, A., Raoufi, E., Parsamanesh, G., Jalili, A., Salehi-Shadkami, M., Mehrali, M., & Mohsenzadegan, M. (2021). The attentive focus on T cell-mediated autoimmune pathogenesis of psoriasis, lichen planus and vitiligo. *Scandinavian journal of immunology*, *93*(4), e13000. https://doi.org/10.1111/sji.13000

Aghbari, S. M. H., Abushouk, A. I., Attia, A., Elmaraezy, A., Menshawy, A., Ahmed, M. S., Elsaadany, B. A., & Ahmed, E. M. (2017). Malignant transformation of oral lichen planus and oral lichenoid lesions: A meta-analysis of 20095 patient data. Oral oncology, 68, 92–102. https://doi.org/10.1016/j.oraloncology.2017.03.012

Akdoğan, M., & Yöntem, M. (2018). Sitokinler. *Online Türk Sağlık Bilimleri Dergisi*, *3*(1), 36-45.

Aktaş, A., Giray, B., & Aktaş, G. (2009). Tükürük Salya; Özellikleri ve Görevleri Tanı Açısından Değeri. *ADO Klinik Bilimler Dergisi*, *3*(2), 361-367.

Alaizari, N. A., Al-Maweri, S. A., Al-Shamiri, H. M., Tarakji, B., & Shugaa-Addin, B. (2016). Hepatitis C virus infections in oral lichen planus: A systematic review and meta-analysis. Australian dental journal, 61(3), 282–287. https://doi.org/10.1111/adj.12382

Ali, A. A., & Suresh, C. S. (2007). Oral lichen planus in relation to transaminase levels and hepatitis C virus. Journal of oral pathology & medicine : official publication of the International Association of Oral Pathologists and the American Academy of Oral Pathology, 36(10), 604–608. https://doi.org/10.1111/j.1600-0714.2007.00581.x

Alrashdan, M. S., Cirillo, N., & McCullough, M. (2016). Oral lichen planus: A literature review and update. *Archives of dermatological research*, 308(8), 539–551. https://doi.org/10.1007/s00403-016-1667-2

Alshahrani, S., & Baccaglini, L. (2014). Psychological screening test results for stress, depression, and anxiety are variably associated with clinical severity of recurrent aphthous stomatitis and oral lichen planus. *The journal of evidence-based dental practice*, *14*(4), 206–208. https://doi.org/10.1016/j.jebdp.2014.10.004

Andreasen J. O. (1968). Oral lichen planus. 1. A clinical evaluation of 115 cases. *Oral surgery, oral medicine, and oral pathology*, *25*(1), 31–42. https://doi.org/10.1016/0030-4220(68)90194-1

Ar, P., Gulati, A., Mehta, D., & Sugandhan, S. (2009). Diagnostic applications of saliva in dentistry. *International journal of clinical pediatric dentistry*, *2*(3), 7–13. https://doi.org/10.5005/jp-journals-10005-1012

Arneth B. (2021). Trained innate immunity. *Immunologic research*, *69*(1), 1–7. https://doi.org/10.1007/s12026-021-09170-y

Arnold, D. L., & Krishnamurthy, K. (2023). Lichen Planus. In *StatPearls*. StatPearls Publishing.

Babu, A., Chellaswamy, S., Muthukumar, S., Pandey, B., Jayaraj, M., & Francis, S. (2019). Bullous Lichen Planus: Case Report and Review. *Journal of pharmacy & bioallied sciences*, *11*(Suppl 2), S499–S506. https://doi.org/10.4103/JPBS.JPBS_58_19

Bäckman, K., & Jontell, M. (2007). Microbial-associated oral lichenoid reactions. *Oral diseases*, *13*(4), 402–406. https://doi.org/10.1111/j.1601-0825.2006.01312.x

Bai, J., Lin, M., Zeng, X., Zhang, Y., Wang, Z., Shen, J., Jiang, L., Gao, F., & Chen, Q. (2008). Association of polymorphisms in the human IFN-gamma and IL-4 gene with oral lichen planus: a study in an ethnic Chinese cohort. *Journal of interferon & cytokine research : the official journal of the International Society for Interferon and Cytokine Research*, *28*(6), 351–358. https://doi.org/10.1089/jir.2007.0056

Bai, J., Zhang, Y., Lin, M., Zeng, X., Wang, Z., Shen, J., Jiang, L., Gao, F., & Chen, Q. (2007). Interleukin-18 gene polymorphisms and haplotypes in patients with oral lichen planus: a study in an ethnic Chinese cohort. *Tissue antigens*, *70*(5), 390–397. https://doi.org/10.1111/j.1399-0039.2007.00922.x

Balato, A., Lembo, S., Mattii, M., Schiattarella, M., Marino, R., De Paulis, A., ... & Ayala, F. (2012). IL-33 is secreted by psoriatic keratinocytes and induces pro-inflammatory cytokines via keratinocyte and mast cell activation. *Experimental dermatology*, *21*(11), 892-894.

Basu, R., O'Quinn, D. B., Silberger, D. J., Schoeb, T. R., Fouser, L., Ouyang, W., Hatton, R. D., & Weaver, C. T. (2012). Th22 cells are an important source of IL-22 for host protection against enteropathogenic bacteria. *Immunity*, *37*(6), 1061–1075. https://doi.org/10.1016/j.immuni.2012.08.024

Berk, L.S., Tan, S.A., & Berk, D. (2008). Cortisol and catecholamine stress hormone decrease is associated with the behavior of perceptual anticipation of mirthful laughter. *The FASEB Journal, 22*.

Bermejo-Fenoll, A., Sánchez-Siles, M., López-Jornet, P., Camacho-Alonso, F., & Salazar-Sánchez, N. (2010). A retrospective clinicopathological study of 550 patients with oral lichen planus in south-eastern Spain. Journal of oral pathology & medicine : official publication of the International Association of Oral Pathologists and the American Academy of Oral Pathology, 39(6), 491–496. https://doi.org/10.1111/j.1600-0714.2010.00894.x

Blonski, W., Slone, S., & Jacobs, J. W., Jr (2023). Lichen planus esophagitis. *Current opinion in gastroenterology*, *39*(4), 308–314. https://doi.org/10.1097/MOG.0000000000000936

Boniface, K., Blom, B., Liu, Y. J., & de Waal Malefyt, R. (2008). From interleukin-23 to T-helper 17 cells: human T-helper cell differentiation revisited. *Immunological reviews*, *226*, 132–146. https://doi.org/10.1111/j.1600-065X.2008.00714.x

Boorghani, M., Gholizadeh, N., Taghavi Zenouz, A., Vatankhah, M., & Mehdipour, M. (2010). Oral lichen planus: clinical features, etiology, treatment and management; a review of literature. Journal of dental research, dental clinics, dental prospects, 4(1), 3–9. https://doi.org/10.5681/joddd.2010.002

Boroumand, M., Olianas, A., Cabras, T., Manconi, B., Fanni, D., Faa, G., Desiderio, C., Messana, I., & Castagnola, M. (2021). Saliva, a bodily fluid with recognized and potential diagnostic applications. *Journal of separation science*, *44*(19), 3677–3690. https://doi.org/10.1002/jssc.202100384

Budimir, V., Richter, I., Andabak-Rogulj, A., Vučićević-Boras, V., Budimir, J., & Brailo, V. (2014). Oral lichen planus - retrospective study of 563 Croatian patients. Medicina

oral, patologia oral y cirugia bucal, 19(3), e255–e260. https://doi.org/10.4317/medoral.18940

Cai, X., Zhang, J., Zhang, H., & Li, T. (2022). Overestimated risk of transformation in oral lichen planus. Oral oncology, 133, 106025. https://doi.org/10.1016/j.oraloncology.2022.106025

Carpenter G. H. (2013). The secretion, components, and properties of saliva. *Annual review of food science and technology*, *4*, 267–276. https://doi.org/10.1146/annurev-food-030212-182700

Carrozzo, M., Porter, S., Mercadante, V., & Fedele, S. (2019). Oral lichen planus: A disease or a spectrum of tissue reactions? Types, causes, diagnostic algorhythms, prognosis, management strategies. *Periodontology 2000*, *80*(1), 105–125. https://doi.org/10.1111/prd.12260

Carrozzo, M., Uboldi de Capei, M., Dametto, E., Fasano, M. E., Arduino, P., Broccoletti, R., Vezza, D., Rendine, S., Curtoni, E. S., & Gandolfo, S. (2004). Tumor necrosis factor-alpha and interferon-gamma polymorphisms contribute to susceptibility to oral lichen planus. *The Journal of investigative dermatology*, *122*(1), 87–94. https://doi.org/10.1046/j.0022-202X.2003.22108.x

Carvalho, M. F. M. S., Cavalieri, D., Do Nascimento, S., Lourenço, T. G. B., Ramos, D. V. R., Pasqualin, D. D. C., Martins, L. A. L., Rocha, F. A., Heller, D., & Marti, L. (2019). Cytokines Levels and Salivary Microbiome Play A Potential Role in Oral Lichen Planus Diagnosis. *Scientific reports*, *9*(1), 18137. https://doi.org/10.1038/s41598-019-54615-y

Cassol-Spanemberg, J., Rodríguez-de Rivera-Campillo, M. E., Otero-Rey, E. M., Estrugo-Devesa, A., Jané-Salas, E., & López-López, J. (2018). Oral lichen planus and its relationship with systemic diseases. A review of evidence. *Journal of clinical and experimental dentistry*, *10*(9), e938–e944. https://doi.org/10.4317/jced.55145

Chaitanya, N. C., Reshmapriyanka, D., Pallavi, K., Ameer, S., Appala, A., Chowdhary, A., Prabhath, T., Ratna, M. P., Sowmya, B. S., Vaishnavi, C., & Bontala, P. (2020). Serological and psychological assessment of patients with oral lichen planus using serum cortisol levels and hads questionnaire-a case control study. Journal of population therapeutics and clinical pharmacology = Journal de la therapeutique des populations et de la pharmacologie clinique, 27(2), e19–e27. https://doi.org/10.15586/jptcp.v27i2.667

Chauhan, I., Beena, V. T., Srinivas, L., Sathyan, S., & Banerjee, M. (2013). Association of cytokine gene polymorphisms with oral lichen planus in Malayalam-speaking ethnicity from South India (Kerala). *Journal of interferon & cytokine research : the*

official journal of the International Society for Interferon and Cytokine Research, *33*(8), 420–427. https://doi.org/10.1089/jir.2012.0115

Chen, H. X., Blasiak, R., Kim, E., Padilla, R., & Culton, D. A. (2017). Triggers of oral lichen planus flares and the potential role of trigger avoidance in disease management. *Oral surgery, oral medicine, oral pathology and oral radiology*, *124*(3), 248–252. https://doi.org/10.1016/j.oooo.2017.05.508

Cheng, Y. S., Gould, A., Kurago, Z., Fantasia, J., & Muller, S. (2016). Diagnosis of oral lichen planus: A position paper of the American Academy of Oral and Maxillofacial Pathology. *Oral surgery, oral medicine, oral pathology and oral radiology*, *122*(3), 332–354. https://doi.org/10.1016/j.oooo.2016.05.004

Chiang, C. P., Yu-Fong Chang, J., Wang, Y. P., Wu, Y. H., Lu, S. Y., & Sun, A. (2018). Oral lichen planus - Differential diagnoses, serum autoantibodies, hematinic deficiencies, and management. *Journal of the Formosan Medical Association = Taiwan yi zhi*, 117(9), 756–765. https://doi.org/10.1016/j.jfma.2018.01.021

Chinnasamy, N. K., Venugopal, D. C., Sankarapandian, S., & Narasimhan, M. (2020). Oral Lichen Planus in a 7-year-old Child: A Rare Case Report. *International journal of clinical pediatric dentistry*, *13*(1), 91–93. https://doi.org/10.5005/jp-journals-10005-1713

Ciesielska, A., Kusiak, A., Ossowska, A., & Grzybowska, M. E. (2021). Changes in the Oral Cavity in Menopausal Women-A Narrative Review. International journal of environmental research and public health, 19(1), 253. https://doi.org/10.3390/ijerph19010253

Cunha, K. S., Manso, A. C., Cardoso, A. S., Paixão, J. B., Coelho, H. S., & Torres, S. R. (2005). Prevalence of oral lichen planus in Brazilian patients with HCV infection. Oral surgery, oral medicine, oral pathology, oral radiology, and endodontics, 100(3), 330–333. https://doi.org/10.1016/j.tripleo.2004.11.017

Çağlar, M. & Kansu, E. Kemokinler, Kemokin Reseptörleri ve İnflamasyon. ANKEM Derg 2004; 18 (Ek 2):164-168

Dan, H., Liu, W., Wang, J., Wang, Z., Wu, R., Chen, Q., Zeng, X., & Zhou, Y. (2011). Elevated IL-10 concentrations in serum and saliva from patients with oral lichen planus. *Quintessence international (Berlin, Germany : 1985)*, *42*(2), 157–163.

De Porras-Carrique, T., González-Moles, M. Á., Warnakulasuriya, S., & Ramos-García, P. (2022). Depression, anxiety, and stress in oral lichen planus: a systematic review and meta-analysis. *Clinical oral investigations*, *26*(2), 1391–1408. https://doi.org/10.1007/s00784-021-04114-0

De Porras-Carrique, T., Ramos-García, P., Aguilar-Diosdado, M., Warnakulasuriya, S., & González-Moles, M. Á. (2023). Autoimmune disorders in oral lichen planus: A systematic review and meta-analysis. *Oral diseases*, *29*(4), 1382–1394. https://doi.org/10.1111/odi.14127

DeAngelis, L. M., Cirillo, N., & McCullough, M. J. (2019). The immunopathogenesis of oral lichen planus-Is there a role for mucosal associated invariant T cells?. *Journal of oral pathology & medicine : official publication of the International Association of Oral Pathologists and the American Academy of Oral Pathology*, *48*(7), 552–559. https://doi.org/10.1111/jop.12898

Delves, P.J., Martin, S.J.,Burton, D.R., Roitt, I.V. (2008). Roitt's Essential Immunology. *London:Blackwell Publishing.*

Demirbakan, H., Kayar, B. 2020. İmmunolojiye Giriş, İmmunitede Rol Alan Organ ve Hücreler. Sağlık Bilimlerinde Klinik Mikrobiyoloji. Editörler: Gazel, D., Özbek, E.,Aydoğdu, S.K. Ankara: Akademisyen Kitabevi.

Deshmane, S. L., Kremlev, S., Amini, S., & Sawaya, B. E. (2009). Monocyte chemoattractant protein-1 (MCP-1): an overview. *Journal of interferon & cytokine research : the official journal of the International Society for Interferon and Cytokine Research*, *29*(6), 313–326. https://doi.org/10.1089/jir.2008.0027

Didona, D., Caposiena Caro, R. D., Sequeira Santos, A. M., Solimani, F., & Hertl, M. (2022). Therapeutic strategies for oral lichen planus: State of the art and new insights. *Frontiers in medicine*, *9*, 997190. https://doi.org/10.3389/fmed.2022.997190

Dinarello C. A. (1996). Biologic basis for interleukin-1 in disease. *Blood*, *87*(6), 2095–2147.

Dinarello, C. A., Novick, D., Kim, S., Kaplanski, G. (2013). Interleukin-18 and IL-18 binding protein. *Frontiers in immunology*, *4*, 289. https://doi.org/10.3389/fimmu.2013.00289

Doan, T., Melvold, R., Viselli S., Waltenbaugh, C. (2013). Immunology. *Philedelphia: 2013.*

Ebrecht, M., Hextall, J., Kirtley, L. G., Taylor, A., Dyson, M., & Weinman, J. (2004). Perceived stress and cortisol levels predict speed of wound healing in healthy male adults. *Psychoneuroendocrinology*, *29*(6), 798–809. https://doi.org/10.1016/S0306-4530(03)00144-6

Edwards, P. C., & Kelsch, R. (2002). Oral lichen planus: clinical presentation and management. *Journal (Canadian Dental Association)*, *68*(8), 494–499.

El-Howati, A., Thornhill, M. H., Colley, H. E., & Murdoch, C. (2023). Immune mechanisms in oral lichen planus. *Oral diseases*, *29*(4), 1400–1415. https://doi.org/10.1111/odi.14142

El-Rifaei, A. M., Fathalla, S. E., Al-Sheikh, I. H., Tinguria, M. B., & Qadry, Y. A. (1998). The prevalence of indices of hepatitis C and B infection, and elevated aminotransferase enzymes in patients with oral lichen planus (olp) in eastern saudi arabia. Journal of family & community medicine, 5(2), 39–43.

Ertürk, A., Özcan, İ. (2023). Tükürük Biyokimyası ve Tükürük Bezi Hastalıkları. Multidisipliner Prensiplerle Oral Diagnoz. Editörler: Özcan, İ., Ertürk, A.F., Kendirci, M.Y. *İstanbul: İstanbul Tıp Kitabevleri*

Eyerich, K., Dimartino, V., & Cavani, A. (2017). IL-17 and IL-22 in immunity: Driving protection and pathology. *European journal of immunology*, *47*(4), 607–614. https://doi.org/10.1002/eji.201646723

Farhi, D., & Dupin, N. (2010). Pathophysiology, etiologic factors, and clinical management of oral lichen planus, part I: Facts and controversies. *Clinics in dermatology*, *28*(1), 100–108. https://doi.org/10.1016/j.clindermatol.2009.03.004

Gall, R., & Navarro-Fernandez, I. N. (2023). Lichen planus erosive form. In *StatPearls*. StatPearls Publishing.

Gee, K., Guzzo, C., Che Mat, N. F., Ma, W., & Kumar, A. (2009). The IL-12 family of cytokines in infection, inflammation and autoimmune disorders. *Inflammation & allergy drug targets*, *8*(1), 40–52. https://doi.org/10.2174/187152809787582507

Gerayli, S., Meshkat, Z., Pasdar, A., Mosannen Mozafari, P., Banihashemi, E., Khajavi, M. A., & Rasekhi, J. (2015). The association between oral lichen planus and hepatitis C virus infection; a report from northeast of iran. Jundishapur journal of microbiology, 8(4), e16741. https://doi.org/10.5812/jjm.8(4)2015.16741

Gheorghe, C., Mihai, L., Parlatescu, I., & Tovaru, S. (2014). Association of oral lichen planus with chronic C hepatitis. Review of the data in literature. Maedica, 9(1), 98–103.

Gholizadeh, N., Sadeghi, A., Mirzaii-Dizgah, I., & Sheykhbahaei, N. (2021). Serum level of estrogen in Iranian patients with oral lichen planus. *Asian biomedicine : research, reviews and news*, *15*(3), 145–150. https://doi.org/10.2478/abm-2021-0018

Ghoreschi, K., Laurence, A., Yang, X. P., Tato, C. M., McGeachy, M. J., Konkel, J. E., Ramos, H. L., Wei, L., Davidson, T. S., Bouladoux, N., Grainger, J. R., Chen, Q., Kanno, Y., Watford, W. T., Sun, H. W., Eberl, G., Shevach, E. M., Belkaid, Y., Cua, D. J., Chen, W., … O'Shea, J. J. (2010). Generation of pathogenic T(H)17 cells in the absence of TGF-β signalling. *Nature*, *467*(7318), 967–971. https://doi.org/10.1038/nature09447

Girardi, C., Luz, C., Cherubini, K., de Figueiredo, M. A., Nunes, M. L., & Salum, F. G. (2011). Salivary cortisol and dehydroepiandrosterone (DHEA) levels, psychological

factors in patients with oral lichen planus. *Archives of oral biology*, *56*(9), 864–868. https://doi.org/10.1016/j.archoralbio.2011.02.003

González-Moles, M. Á., Warnakulasuriya, S., González-Ruiz, I., González-Ruiz, L., Ayén, Á., Lenouvel, D., Ruiz-Ávila, I., & Ramos-García, P. (2021). Worldwide prevalence of oral lichen planus: A systematic review and meta-analysis. *Oral diseases*, *27*(4), 813–828. https://doi.org/10.1111/odi.13323

Gorouhi, F., Davari, P., & Fazel, N. (2014). Cutaneous and mucosal lichen planus: a comprehensive review of clinical subtypes, risk factors, diagnosis, and prognosis. *TheScientificWorldJournal*, *2014*,742826. https://doi.org/10.1155/2014/742826

Gorpas, D., Davari, P., Bec, J., Fung, M. A., Marcu, L., Farwell, D. G., & Fazel, N. (2018). Time-resolved fluorescence spectroscopy for the diagnosis of oral lichen planus. *Clinical and experimental dermatology*, *43*(5), 546–552. https://doi.org/10.1111/ced.13404

Gu, G. M., Martin, M. D., Darveau, R. P., Truelove, E., & Epstein, J. (2004). Oral and serum IL-6 levels in oral lichen planus patients. *Oral surgery, oral medicine, oral pathology, oral radiology, and endodontics*, *98*(6), 673–678. https://doi.org/10.1016/j.tripleo.2004.05.006

Gueiros, L. A., Gondak, R., Jorge Júnior, J., Coletta, R. D., Carvalho, A.deA., Leão, J. C., de Almeida, O. P., & Vargas, P. A. (2012). Increased number of Langerhans cells in oral lichen planus and oral lichenoid lesions. *Oral surgery, oral medicine, oral pathology and oral radiology*, *113*(5), 661–666. https://doi.org/10.1016/j.oooo.2011.12.008

Gupta, S., & Jawanda, M. K. (2015). Oral lichen planus: An update on etiology, pathogenesis, clinical presentation, diagnosis and management. *Indian journal of dermatology*, 60(3), 222–229. https://doi.org/10.4103/0019-5154.156315

Gururaj, N., Hasinidevi, P., Janani, V., & Divynadaniel, T. (2021). Diagnosis and management of oral lichen planus - Review. *Journal of oral and maxillofacial pathology : JOMFP*, *25*(3), 383–393. https://doi.org/10.4103/jomfp.jomfp_386_21

He, Y., Gong, D., Shi, C., Shao, F., Shi, J., & Fei, J. (2017). Dysbiosis of oral buccal mucosa microbiota in patients with oral lichen planus. *Oral diseases*, *23*(5), 674–682. https://doi.org/10.1111/odi.12657

Hillyer, P., Larché, M. J., Bowman, E. P., McClanahan, T. K., de Waal Malefyt, R., Schewitz, L. P., Giddins, G., Feldmann, M., Kastelein, R. A., & Brennan, F. M. (2009). Investigating the role of the interleukin-23/-17A axis in rheumatoid arthritis. *Rheumatology (Oxford, England)*, *48*(12), 1581–1589. https://doi.org/10.1093/rheumatology/kep293

Hsu, H. J., Yang, Y. H., Shieh, T. Y., Chen, C. H., Kao, Y. H., Yang, C. F., & Ko, E. C. (2014). Role of cytokine gene (interferon-γ, transforming growth factor-β1, tumor necrosis factor-α, interleukin-6, and interleukin-10) polymorphisms in the risk of oral precancerous lesions in Taiwanese. *The Kaohsiung journal of medical sciences*, *30*(11), 551–558. https://doi.org/10.1016/j.kjms.2014.09.003

Hu, J. Y., Zhang, J., Ma, J. Z., Liang, X. Y., Chen, G. Y., Lu, R., Du, G. F., & Zhou, G. (2015). MicroRNA-155-IFN-γ Feedback Loop in CD4(+)T Cells of Erosive type Oral Lichen Planus. *Scientific reports*, *5*, 16935. https://doi.org/10.1038/srep16935

Humberto, J. S. M., Pavanin, J. V., Rocha, M. J. A. D., & Motta, A. C. F. (2018). Cytokines, cortisol, and nitric oxide as salivary biomarkers in oral lichen planus: a systematic review. *Brazilian oral research*, *32*, e82. https://doi.org/10.1590/1807-3107bor-2018.vol32.0082

Husein-ElAhmed, H., & Steinhoff, M. (2022). Potential role of INTERLEUKIN-17 in the pathogenesis of oral lichen planus: a systematic review with META-analysis. *Journal of the European Academy of Dermatology and Venereology : JEADV*, *36*(10), 1735–1744. https://doi.org/10.1111/jdv.18219

Idrees, M., Farah, C. S., Khurram, S. A., Firth, N., Soluk-Tekkesin, M., & Kujan, O. (2021). Observer agreement in the diagnosis of oral lichen planus using the proposed criteria of the American Academy of Oral and Maxillofacial Pathology. *Journal of oral pathology & medicine : official publication of the International Association of Oral Pathologists and the American Academy of Oral Pathology*, *50*(5), 520–527. https://doi.org/10.1111/jop.13170

Jana, A., Thomas, J., & Ghosh, P. (2021). Erosive oral lichen planus inflicts higher cellular stress than reticular type. *Journal of oral and maxillofacial pathology : JOMFP*, *25*(2), 279–285. https://doi.org/10.4103/0973-029X.325127

Javvadi, L. R., Parachuru, V. P. B., Milne, T. J., Seymour, G. J., & Rich, A. M. (2018). Expression of IL33 and IL35 in oral lichen planus. *Archives of Dermatological Research*, 310, 431-441.

Jiang, L., Huang, Y., Fang, M., Chen, X., Feng, D., Liu, J., Jiang, Q., & Tao, R. (2024). Dynamic changes of Th1/Th2/Th17 cytokines and hBD-2/3 in erosive oral lichen planus patients saliva before and after prednisone acetate treatment. *Heliyon*, *10*(1), e24043. https://doi.org/10.1016/j.heliyon.2024.e24043

Jin, X., Wang, J., Zhu, L., Wang, L., Dan, H., Zeng, X., & Chen, Q. (2012). Association between -308 G/A polymorphism in TNF-α gene and lichen planus: a meta-analysis. *Journal of dermatological science*, *68*(3), 127–134. https://doi.org/10.1016/j.jdermsci.2012.09.003

Jose, S., Mukundan, J. V., Johny, J., Tom, A., Mohan, S. P., & Sreenivasan, A. (2019). Estimation of serum cortisol levels in oral lichen planus patients with electrochemiluminescence. *Journal of pharmacy & bioallied sciences*, *11*(Suppl 2), S265–S268. https://doi.org/10.4103/JPBS.JPBS_7_19

Kakoei, S., Torabi, M., Rad, M., Karbasi, N., & Mafi, S. (2022). Retrospective Study of Oral Lichen Planus and Oral Lichenoid Lesions: Clinical Profile and Malignant Transformation. Journal of dentistry (Shiraz, Iran), 23(4), 452–458. https://doi.org/10.30476/DENTJODS.2021.91356.1572

Kaliński, P., Hilkens, C. M., Snijders, A., Snijdewint, F. G., & Kapsenberg, M. L. (1997). IL-12-deficient dendritic cells, generated in the presence of prostaglandin E2, promote type 2 cytokine production in maturing human naive T helper cells. *Journal of immunology (Baltimore, Md. : 1950)*, *159*(1), 28–35.

Kalogerakou, F., Albanidou-Farmaki, E., Markopoulos, A. K., & Antoniades, D. Z. (2008). Detection of T cells secreting type 1 and type 2 cytokines in the peripheral blood of patients with oral lichen planus. *Hippokratia*, *12*(4), 230–235.

Kanwar, A. J., & De, D. (2010). Lichen planus in children. *Indian journal of dermatology, venereology and leprology*, *76*(4), 366–372. https://doi.org/10.4103/0378-6323.66581

Kaplanski G. (2018). Interleukin-18: Biological properties and role in disease pathogenesis. *Immunological reviews*, *281*(1), 138–153. https://doi.org/10.1111/imr.12616

Karthikeyan, P., & Aswath, N. (2016). Stress as an etiologic co-factor in recurrent aphthous ulcers and oral lichen planus. *Journal of oral science*, *58*(2), 237–240. https://doi.org/10.2334/josnusd.15-0610

Kaufman, E., & Lamster, I. B. (2002). The diagnostic applications of saliva--a review. *Critical reviews in oral biology and medicine : an official publication of the American Association of Oral Biologists*, *13*(2), 197–212. https://doi.org/10.1177/154411130201300209

Kaur, J., & Jacobs, R. (2015). Proinflammatory cytokine levels in oral lichen planus, oral leukoplakia, and oral submucous fibrosis. *Journal of the Korean Association of Oral and Maxillofacial Surgeons*, *41*(4), 171–175. https://doi.org/10.5125/jkaoms.2015.41.4.171

Kimkong, I., Hirankarn, N., Nakkuntod, J., & Kitkumthorn, N. (2011). Tumour necrosis factor-alpha gene polymorphisms and susceptibility to oral lichen planus. *Oral diseases*, *17*(2), 206–209. https://doi.org/10.1111/j.1601-0825.2010.01722.x

Kishimoto T. (2010). IL-6: from its discovery to clinical applications. *International immunology*, *22*(5), 347–352. https://doi.org/10.1093/intimm/dxq030

Kluger N. (2023). Nail lichen planus in skin of color. *Journal of cutaneous medicine and surgery*, 27(2), 182. https://doi.org/10.1177/12034754221147293

Kramer, I. R., Lucas, R. B., Pindborg, J. J., & Sobin, L. H. (1978). Definition of leukoplakia and related lesions: an aid to studies on oral precancer. *Oral surgery, oral medicine, and oral pathology*, *46*(4), 518–539.

Krasowska, D., Chodorowska, G., Koziol-Montewka, M., Ksiazek, A., & Buraczynska, M. (2005). The -308 promoter polymorphism in the tumour necrosis factor gene in patients with lichen planus. *Acta dermato-venereologica*, *85*(5), 400–403. https://doi.org/10.1080/00015550510037053

Kryczek, I., Bruce, A. T., Gudjonsson, J. E., Johnston, A., Aphale, A., Vatan, L., Szeliga, W., Wang, Y., Liu, Y., Welling, T. H., Elder, J. T., & Zou, W. (2008). Induction of IL-17+ T cell trafficking and development by IFN-gamma: mechanism and pathological relevance in psoriasis. *Journal of immunology (Baltimore, Md. : 1950)*, *181*(7), 4733–4741. https://doi.org/10.4049/jimmunol.181.7.4733

Kumaran, M. S., Bishnoi, A., Srivastava, N., Tekumalla, S., Vinay, K., Bhatia, A., & Parsad, D. (2019). Significant reduction in the expression of interleukins-17A, 22 and 23A, forkhead box p3 and interferon gamma delineates lichen planus pigmentosus from lichen planus. *Archives of dermatological research*, *311*(7), 519–527. https://doi.org/10.1007/s00403-019-01926-9

Kurago Z. B. (2016). Etiology and pathogenesis of oral lichen planus: an overview. *Oral surgery, oral medicine, oral pathology and oral radiology*, *122*(1), 72–80. https://doi.org/10.1016/j.oooo.2016.03.011

Larsen, J. M., Bonefeld, C. M., Poulsen, S. S., Geisler, C., & Skov, L. (2009). IL-23 and T(H)17-mediated inflammation in human allergic contact dermatitis. *The Journal of allergy and clinical immunology*, *123*(2), 486–492. https://doi.org/10.1016/j.jaci.2008.09.036

Larsen, K. R., Johansen, J. D., Reibel, J., Zachariae, C., Pedersen, A. M. L. (2017). Serum cytokine profile and clinicopathological findings in oral lichen planus, oral lichenoid lesions and stomatitis. *Clinical and experimental dental research*, *3*(6), 220–226. https://doi.org/10.1002/cre2.91

Lauritano, D., Arrica, M., Lucchese, A., Valente, M., Pannone, G., Lajolo, C., Ninivaggi, R., & Petruzzi, M. (2016). Oral lichen planus clinical characteristics in Italian patients: a retrospective analysis. Head & face medicine, 12, 18. https://doi.org/10.1186/s13005-016-0115-z

Lee, J., Taneja, V., & Vassallo, R. (2012). Cigarette smoking and inflammation: cellular and molecular mechanisms. Journal of dental research, 91(2), 142–149. https://doi.org/10.1177/0022034511421200

Lehman, J. S., Tollefson, M. M., & Gibson, L. E. (2009). Lichen planus. *International journal of dermatology*, *48*(7), 682–694. https://doi.org/10.1111/j.1365-4632.2009.04062.x

Li, K., He, W., & Hua, H. (2022). Characteristics of the psychopathological status of oral lichen planus: a systematic review and meta-analysis. *Australian dental journal*, *67*(2), 113–124. https://doi.org/10.1111/adj.12896

Liao, H., Luo, Y., Long, L., Peng, J., Qiu, X., Yuan, P., Xu, H., & Jiang, L. (2021). Anxiety and oral lichen planus. *Oral diseases*, *27*(3), 506–514. https://doi.org/10.1111/odi.13569

Liu, W. Z., He, M. J., Long, L., Mu, D. L., Xu, M. S., Xing, X., Zeng, X., Liao, G., Dan, H. X., & Chen, Q. M. (2014). Interferon-γ and interleukin-4 detected in serum and saliva from patients with oral lichen planus. *International journal of oral science*, *6*(1), 22–26. https://doi.org/10.1038/ijos.2013.74

Liu, W., Dan, H., Wang, Z., Jiang, L., Zhou, Y., Zhao, M., Chen, Q., & Zeng, X. (2009). IFN-gamma and IL-4 in saliva of patients with oral lichen planus: A study in an ethnic Chinese population. *Inflammation*, *32*(3), 176–181. https://doi.org/10.1007/s10753-009-9118-2

Lodi, G., Scully, C., Carrozzo, M., Griffiths, M., Sugerman, P. B., & Thongprasom, K. (2005). Current controversies in oral lichen planus: Report of an international consensus meeting. Part 2. Clinical management and malignant transformation. *Oral surgery, oral medicine, oral pathology, oral radiology, and endodontics*, *100*(2), 164–178. https://doi.org/10.1016/j.tripleo.2004.06.076

Lopez-Castejon, G., & Brough, D. (2011). Understanding the mechanism of IL-1β secretion. *Cytokine & growth factor reviews*, *22*(4), 189–195. https://doi.org/10.1016/j.cytogfr.2011.10.001

Lopez-Jornet, P., Cayuela, C. A., Tvarijonaviciute, A., Parra-Perez, F., Escribano, D., & Ceron, J. (2016). Oral lichen planus: salival biomarkers cortisol, immunoglobulin A, adiponectin. *Journal of oral pathology & medicine : official publication of the International Association of Oral Pathologists and the American Academy of Oral Pathology*, *45*(3), 211–217. https://doi.org/10.1111/jop.12345

Louisy, A., Humbert, E., & Samimi, M. (2024). Oral lichen planus: An update on diagnosis and management. *American journal of clinical dermatology*, *25*(1), 35–53. https://doi.org/10.1007/s40257-023-00814-3

Lu, R., Zeng, X., Han, Q., Lin, M., Long, L., Dan, H., Zhou, G., & Chen, Q. (2014). Overexpression and selectively regulatory roles of IL-23/IL-17 axis in the lesions of oral lichen planus. *Mediators of inflammation*, *2014*, 701094. https://doi.org/10.1155/2014/701094

Lu, R., Zhang, J., Sun, W., Du, G., & Zhou, G. (2015). Inflammation-related cytokines in oral lichen planus: an overview. *Journal of oral pathology & medicine : official publication of the International Association of Oral Pathologists and the American Academy of Oral Pathology*, *44*(1), 1–14. https://doi.org/10.1111/jop.12142

Manczyk, B., Gołda, J., Biniak, A., Reszelewska, K., Mazur, B., Zając, K., Bińczak, P., Chomyszyn-Gajewska, M., & Oruba, Z. (2019). Evaluation of depression, anxiety and stress levels in patients with oral lichen planus. *Journal of oral science*, *61*(3), 391–397. https://doi.org/10.2334/josnusd.18-0113

Mansouri, P., Nikkhah, N., Esmaeili, B., Khosravi, A., Chalangari, R., & Martits-Chalangari, K. (2022). The ımmunogenetics of lichen planus. *Advances in experimental medicine and biology*, *1367*, 119–135. https://doi.org/10.1007/978-3-030-92616-8_5

Mansourian, A., Najafi, S., Nojoumi, N., Parhami, P., & Moosavi, M. S. (2018). Salivary Cortisol and Salivary Flow Rate in Clinical Types of Oral Lichen Planus. Skinmed, 16(1), 19–22.

Mardani, M., Torabi Ardakani, S., Dastgheib, L., & Hamidizadeh, N. (2020). Serum levels of IL-22 in patients with oral lichen planus and cutaneous lichen planus. *Journal of dentistry (Shiraz, Iran)*, 21(4), 330–334. https://doi.org/10.30476/DENTJODS.2020.84667.1096

Martins, Y. C., Ribeiro-Gomes, F. L., & Daniel-Ribeiro, C. T. (2023). A short history of innate immunity. *Memorias do Instituto Oswaldo Cruz*, *118*, e230023. https://doi.org/10.1590/0074-02760230023

McGeachy, M. J., Chen, Y., Tato, C. M., Laurence, A., Joyce-Shaikh, B., Blumenschein, W. M., McClanahan, T. K., O'Shea, J. J., & Cua, D. J. (2009). The interleukin 23 receptor is essential for the terminal differentiation of interleukin 17-producing effector T helper cells in vivo. *Nature immunology*, *10*(3), 314–324. https://doi.org/10.1038/ni.1698

Meephansan, J., Tsuda, H., Komine, M., Tominaga, S. I., & Ohtsuki, M. (2012). Regulation of IL-33 expression by IFN-γ and tumor necrosis factor-α in normal human epidermal keratinocytes. *Journal of Investigative Dermatology*, *132*(11), 2593-2600.

Mirchandani, A. S., Salmond, R. J., & Liew, F. Y. (2012). Interleukin-33 and the function of innate lymphoid cells. *Trends in immunology*, *33*(8), 389–396. https://doi.org/10.1016/j.it.2012.04.005

Mohan, R. P. S., Gupta, A., Kamarthi, N., Malik, S., Goel, S., & Gupta, S. (2017). Incidence of Oral Lichen Planus in Perimenopausal Women: A Cross-sectional Study in Western Uttar Pradesh Population. Journal of mid-life health, 8(2), 70–74. https://doi.org/10.4103/jmh.JMH_34_17

Mohebbi, M., Mirghorbani, M., Banafshe Afshan, A., & Towfighi, M. (2019). Lichen planus in ocular surface: Major presentations and treatments. *Ocular immunology and inflammation*, *27*(6), 987–994.

Mollaoglu N. (2000). Oral lichen planus: a review. *The British journal of oral & maxillofacial surgery*, *38*(4), 370–377. https://doi.org/10.1054/bjom.2000.0335

Monteiro, B. V., Pereira, J.dosS., Nonaka, C. F., Godoy, G. P., da Silveira, É. J., & Miguel, M. C. (2015). Immunoexpression of Th17-related cytokines in oral lichen planus. *Applied immunohistochemistry & molecular morphology : AIMM*, *23*(6), 409–415. https://doi.org/10.1097/PAI.0000000000000096

Mozaffari, H. R., Ramezani, M., Mahmoudiahmadabadi, M., Omidpanah, N., & Sadeghi, M. (2017). Salivary and serum levels of tumor necrosis factor-alpha in oral lichen planus: A systematic review and meta-analysis study. *Oral surgery, oral medicine, oral pathology and oral radiology*, 124(3), e183–e189. https://doi.org/10.1016/j.oooo.2017.06.117

Mozaffari, H. R., Sharifi, R., & Sadeghi, M. (2018). Interleukin-6 levels in the serum and saliva of patients with oral lichen planus compared with healthy controls: a meta-analysis study. *Central-European journal of immunology*, *43*(1), 103–108. https://doi.org/10.5114/ceji.2018.74880

Murphy, P. M., Baggiolini, M., Charo, I. F., Hébert, C. A., Horuk, R., Matsushima, K., Miller, L. H., Oppenheim, J. J., & Power, C. A. (2000). International union of pharmacology. XXII. Nomenclature for chemokine receptors. *Pharmacological reviews*, *52*(1), 145–176.

Nadendla, L. K., Meduri, V., Paramkusam, G., & Pachava, K. R. (2014). Association of salivary cortisol and anxiety levels in lichen planus patients. Journal of clinical and diagnostic research : JCDR, 8(12), ZC01–ZC3. https://doi.org/10.7860/JCDR/2014/8058.5225

Negi, D., Urs, A. B., Kumar, P., Mahajan, B., Singh, H., Polipalli, S. K., & Kapoor, S. (2019). Assessment of Interleukin-18 gene polymorphism and serum levels in oral lichen planus in an Indian population. *Journal of oral pathology & medicine : Official publication of the International Association of Oral Pathologists and the American Academy of Oral Pathology*, 48(3), 244–250. https://doi.org/10.1111/jop.12830

Netea, M. G., Joosten, L. A., Latz, E., Mills, K. H., Natoli, G., Stunnenberg, H. G., O'Neill, L. A., & Xavier, R. J. (2016). Trained immunity: A program of innate immune memory in health and disease. *Science (New York, N.Y.)*, *352*(6284), aaf1098. https://doi.org/10.1126/science.aaf1098

Ni, L., & Lu, J. (2018). Interferon gamma in cancer immunotherapy. *Cancer medicine*, *7*(9), 4509–4516. https://doi.org/10.1002/cam4.1700

Oberti, L., Alberta, L., Massimo, P., Francesco, C., & Dorina, L. (2019). Clinical Management of Oral Lichen Planus: A Systematic Review. *Mini reviews in medicinal chemistry*, *19*(13), 1049–1059. https://doi.org/10.2174/1389557519666190301144157

Olson, M. A., Rogers, R. S., 3rd, & Bruce, A. J. (2016). Oral lichen planus. *Clinics in dermatology*, 34(4), 495–504. https://doi.org/10.1016/j.clindermatol.2016.02.023

Onishi, R. M., & Gaffen, S. L. (2010). Interleukin-17 and its target genes: mechanisms of interleukin-17 function in disease. *Immunology*, *129*(3), 311–321. https://doi.org/10.1111/j.1365-2567.2009.03240.x

O'Shea, J. J., & Murray, P. J. (2008). Cytokine signaling modules in inflammatory responses. *Immunity*, *28*(4), 477–487. https://doi.org/10.1016/j.immuni.2008.03.002

Ozturk, O., Cakmakoglu, B., Ozturk, G. N., & Unur, M. (2021). An association of the MCP-1 and CCR2 gene polymorphisms with oral lichen planus. *Oral surgery, oral medicine, oral pathology and oral radiology*, *132*(6), 708–714. https://doi.org/10.1016/j.oooo.2021.06.009

Özbayrak, S. (2020). Ağız hastalıkları atlası: Tanı kriterleri, ayırı tanı ve tedavi yaklaşımları (4. Baskı). Quintessence.

Parkin, J., & Cohen, B. (2001). An overview of the immune system. *Lancet (London, England)*, *357*(9270), 1777–1789. https://doi.org/10.1016/S0140-6736(00)04904-7

Pedraça, E. S., da Silva, E. L., de Lima, T. B., Rados, P. V., & Visioli, F. (2023). Systemic non-steroidal immunomodulators for oral lichen planus treatment-a scoping review. *Clinical oral investigations*, 27(12), 7091–7114. https://doi.org/10.1007/s00784-023-05357-9

Pekiner, F. N., Borahan, M. O., & Özbayrak, S. (2014). Oral liken planus (OLP)'lu bireylerde kortizol, anksiyete ve depresyon düzeylerinin değerlendirilmesi. *Clinical and Experimental Health Sciences*, 4(1), 24-28. https://doi.org/ 10.5455/musbed.20140208013705

Pekiner, F. N., Demirel, G. Y., Borahan, M. O., & Ozbayrak, S. (2012a). Cytokine profiles in serum of patients with oral lichen planus. *Cytokine*, 60(3), 701–706. https://doi.org/10.1016/j.cyto.2012.08.007

Pekiner, F. N., Demirel, G. Y., Borahan, M. O., & Ozbayrak, S. (2012b). Evaluation of cytotoxic T-cell activation, chemokine receptors, and adhesion molecules in blood and serum in patients with oral lichen planus. *Journal of oral pathology & medicine : official publication of the International Association of Oral Pathologists and the American Academy of Oral Pathology*, 41(6), 484–489. https://doi.org/10.1111/j.1600-0714.2012.01130.x

Pekiner, FN., Demirel, GY., Ozbayrak, S., Tarçın, BG., Borahan, MO. 2009. "Oral Liken Planus İmmunopatogenezinde Th1/Th2 Sitokin Profili, Sitotoksik T-Hücre Aktivasyonu ve Hücre Aktivasyonunda Rolü Olan Adezyon Molekülleri Ile Kemokin Reseptörlerinin Periferik Kan ve Doku Örneklerinde Değerlendirilmesi (Proje No:108S246, Araştırma Destek Programları Başkanlığı (ARDEB), 1002 - Hızlı Destek, Tamamlanan Proje).

Perusina Lanfranca, M., Lin, Y., Fang, J., Zou, W., & Frankel, T. (2016). Biological and pathological activities of interleukin-22. *Journal of molecular medicine (Berlin, Germany)*, *94*(5), 523–534. https://doi.org/10.1007/s00109-016-1391-6

Piccinni, M. P., Lombardelli, L., Logiodice, F., Tesi, D., Kullolli, O., Biagiotti, R., Giudizi, M., Romagnani, S., Maggi, E., & Ficarra, G. (2014). Potential pathogenetic role of Th17, Th0, and Th2 cells in erosive and reticular oral lichen planus. *Oral diseases*, 20(2), 212–218. https://doi.org/10.1111/odi.12094

Piloni, S., Ferragina, F., Barca, I., Kallaverja, E., & Cristofaro, M. G. (2023). The Correlation between Oral Lichen Planus and Thyroid Pathologies: A Retrospective Study in a Sample of Italian Population. European journal of dentistry, 10.1055/s-0043-1772247. Advance online publication. https://doi.org/10.1055/s-0043-1772247

Pippi, R., Romeo, U., Santoro, M., Del Vecchio, A., Scully, C., & Petti, S. (2016). Psychological disorders and oral lichen planus: matched case-control study and literature review. *Oral diseases*, *22*(3), 226–234. https://doi.org/10.1111/odi.12423

Pradeau, M., Ghoreschi, K., & Meier, K. (2022). Lichen planus mucosae – eine diagnostische und therapeutische Herausforderung [Mucosal lichen planus-a diagnostic and therapeutic challenge]. *Dermatologie (Heidelberg, Germany)*, *73*(9), 670–681.

Qian, H., Jiao, L., Fan, Z., Wang, L., Liu, B., & Miao, G. (2018). Analysis of ımmunologic function changes in lichen planus after clinical treatment. *Medical science monitor : international medical journal of experimental and clinical research*, *24*, 8716–8721. https://doi.org/10.12659/MSM.910931

Raj, G., & Raj, M. (2023). Oral lichen planus. In *StatPearls*. StatPearls Publishing.

Ren, K., Torres, R. (2009). Role of interleukin-1beta during pain and inflammation. *Brain research reviews*, *60*(1), 57–64. https://doi.org/10.1016/j.brainresrev.2008.12.020

Rhodus, N. L., Cheng, B., Bowles, W., Myers, S., Miller, L., & Ondrey, F. (2006). Proinflammatory cytokine levels in saliva before and after treatment of (erosive) oral lichen planus with dexamethasone. *Oral diseases*, *12*(2), 112–116. https://doi.org/10.1111/j.1601-0825.2005.01165.x

Rotaru, D. I., Sofineti, D., Bolboacă, S. D., & Bulboacă, A. E. (2020). Diagnostic criteria of oral lichen planus: A narrative review. *Acta clinica Croatica*, 59(3), 513–522. https://doi.org/10.20471/acc.2020.59.03.16

Sabat, R., Grütz, G., Warszawska, K., Kirsch, S., Witte, E., Wolk, K., & Geginat, J. (2010). Biology of interleukin-10. *Cytokine & growth factor reviews*, *21*(5), 331–344. https://doi.org/10.1016/j.cytogfr.2010.09.002

Saberi, Z., Tabesh, A., & Darvish, S. (2022). Oral health-related quality of life in erosive/ulcerative oral lichen planus patients. Dental research journal, 19, 55.

Salgado, D. S., Jeremias, F., Capela, M. V., Onofre, M. A., Massucato, E. M., & Orrico, S. R. (2013). Plaque control improves the painful symptoms of oral lichen planus gingival lesions. A short-term study. *Journal of oral pathology & medicine : official publication of the International Association of Oral Pathologists and the American Academy of Oral Pathology*, *42*(10), 728–732. https://doi.org/10.1111/jop.12093

Schlosser B. J. (2010). Lichen planus and lichenoid reactions of the oral mucosa. *Dermatologic therapy*, 23(3), 251–267. https://doi.org/10.1111/j.1529-8019.2010.01322.x

Schmitz, J., Owyang, A., Oldham, E., Song, Y., Murphy, E., McClanahan, T. K., Zurawski, G., Moshrefi, M., Qin, J., Li, X., Gorman, D. M., Bazan, J. F., & Kastelein, R. A. (2005). IL-33, an interleukin-1-like cytokine that signals via the IL-1 receptor-related protein ST2 and induces T helper type 2-associated cytokines. *Immunity*, *23*(5), 479–490. https://doi.org/10.1016/j.immuni.2005.09.015

Scully, C., & Carrozzo, M. (2008). Oral mucosal disease: Lichen planus. *The British journal of oral & maxillofacial surgery*, *46*(1), 15–21. https://doi.org/10.1016/j.bjoms.2007.07.199

Shen, Z., Du, G., Zhou, Z., Liu, W., Shi, L., & Xu, H. (2016). Aberrant expression of interleukin-22 and its targeting microRNAs in oral lichen planus: a preliminary study. *Journal of oral pathology & medicine : official publication of the International Association of Oral Pathologists and the American Academy of Oral Pathology*, *45*(7), 523–527. https://doi.org/10.1111/jop.12404

Shikha, Gupta, S., Mahajan, A., Ambika, Garg, R., & Ghosh, S. (2022). Childhood oral lichen planus: a case series with review of literature. *European archives of paediatric dentistry : official journal of the European Academy of Paediatric Dentistry*, *23*(2), 341–353. https://doi.org/10.1007/s40368-021-00690-7

Shirasuna, K. (2014). Oral lichen planus: Malignant potential and diagnosis. *Oral science international*, *11*(1), 1-7.

Songu, M., & Katılmış, H. (2012). Enfeksiyondan korunma ve immün sistem. *Journal of Medical Updates*, *2*(1), 31-42.

Sousa, F. A., & Rosa, L. E. (2008). Oral lichen planus: clinical and histopathological considerations. *Brazilian journal of otorhinolaryngology*, *74*(2), 284–292. https://doi.org/10.1016/s1808-8694(15)31102-2

Speight, P. M., Khurram, S. A., & Kujan, O. (2018). Oral potentially malignant disorders: risk of progression to malignancy. Oral surgery, oral medicine, oral pathology and oral radiology, 125(6), 612–627. https://doi.org/10.1016/j.oooo.2017.12.011

Spirito, F., Caponio, V. C. A., Lo Muzio, E., Campisi, G., Santarelli, A., Lo Russo, L., Rubini, C., Favia, G., Limongelli, L., Coppola, N., Lo Muzio, L., & Leuci, S. (2023). Oral lichen planus in children: An Italian case series. *Pediatric dermatology*, *40*(3), 489–493. https://doi.org/10.1111/pde.15318

Steffen, C., & Dupree, M. L. (2004). Louis-Frédéric Wickham and the Wickham's striae of lichen planus. *Skinmed*, *3*(5), 287–289. https://doi.org/10.1111/j.1540-9740.2004.02647.x

Sugerman, P. B., Savage, N. W., & Seymour, G. J. (1994). Phenotype and suppressor activity of T-lymphocyte clones extracted from lesions of oral lichen planus. *The British journal of dermatology*, *131*(3), 319–324. https://doi.org/10.1111/j.1365-2133.1994.tb08517.x

Sun, A., Chia, J. S., Chang, Y. F., & Chiang, C. P. (2002). Serum interleukin-6 level is a useful marker in evaluating therapeutic effects of levamisole and Chinese medicinal herbs on patients with oral lichen planus. *Journal of oral pathology & medicine : official publication of the International Association of Oral Pathologists and the American Academy of Oral Pathology*, *31*(4), 196–203. https://doi.org/10.1034/j.1600-0714.2002.310402.x

Suresh, L., & Neiders, M. E. (2012). Definitive and differential diagnosis of desquamative gingivitis through direct immunofluorescence studies. *Journal of periodontology*, *83*(10), 1270–1278. https://doi.org/10.1902/jop.2012.110627

Tan, Z. Y., Bealgey, K. W., Fang, Y., Gong, Y. M., & Bao, S. (2009). Interleukin-23: immunological roles and clinical implications. *The international journal of biochemistry & cell biology*, *41*(4), 733–735. https://doi.org/10.1016/j.biocel.2008.04.027

Tao, X. A., Li, C. Y., Rhodus, N. L., Xia, J., Yang, X. P., & Cheng, B. (2008). Simultaneous detection of IFN-gamma and IL-4 in lesional tissues and whole unstimulated saliva from patients with oral lichen planus. *Journal of oral pathology & medicine : official publication of the International Association of Oral Pathologists and the American*

Academy of Oral Pathology, 37(2), 83–87. https://doi.org/10.1111/j.1600-0714.2007.00593.x

Tao, X. A., Li, C. Y., Xia, J., Yang, X., Chen, X. H., Jian, Y. T., & Cheng, B. (2009). Differential gene expression profiles of whole lesions from patients with oral lichen planus. *Journal of oral pathology & medicine : official publication of the International Association of Oral Pathologists and the American Academy of Oral Pathology*, *38*(5), 427–433. https://doi.org/10.1111/j.1600-0714.2009.00764.x

Tenório, J. R., de Camargo, A. R., Lemos, C., & Ortega, K. L. (2020). Oral lichen planus and HCV infection. Autopsy & case reports, 10(4), e2020210. https://doi.org/10.4322/acr.2020.210

Thorn, J. J., Holmstrup, P., Rindum, J., & Pindborg, J. J. (1988). Course of various clinical forms of oral lichen planus. A prospective follow-up study of 611 patients. *Journal of oral pathology*, *17*(5), 213–218. https://doi.org/10.1111/j.1600-0714.1988.tb01527.x

Tian, T., Yu, S., & Ma, D. (2013). Th22 and related cytokines in inflammatory and autoimmune diseases. *Expert opinion on therapeutic targets*, *17*(2), 113–125. https://doi.org/10.1517/14728222.2013.736497

Tomar, N., & De, R. K. (2014). A brief outline of the immune system. *Methods in molecular biology (Clifton, N.J.)*, *1184*, 3–12. https://doi.org/10.1007/978-1-4939-1115-8_1

Toussirot E. (2012). The IL23/Th17 pathway as a therapeutic target in chronic inflammatory diseases. *Inflammation & allergy drug targets*, *11*(2), 159–168. https://doi.org/10.2174/187152812800392805

Tovaru, S., Parlatescu, I., Gheorghe, C., Tovaru, M., Costache, M., & Sardella, A. (2013). Oral lichen planus: a retrospective study of 633 patients from Bucharest, Romania. Medicina oral, patologia oral y cirugia bucal, 18(2), e201–e206. https://doi.org/10.4317/medoral.18035

Tozun, N., Ozdogan, O., Cakaloglu, Y., Idilman, R., Karasu, Z., Akarca, U., Kaymakoglu, S., & Ergonul, O. (2015). Seroprevalence of hepatitis B and C virus infections and risk factors in Turkey: a fieldwork TURHEP study. *Clinical microbiology and infection : the official publication of the European Society of Clinical Microbiology and Infectious Diseases*, *21*(11), 1020–1026. https://doi.org/10.1016/j.cmi.2015.06.028

Tsushima, F., Sakurai, J., Uesugi, A., Oikawa, Y., Ohsako, T., Mochizuki, Y., Hirai, H., Kayamori, K., & Harada, H. (2021). Malignant transformation of oral lichen planus: A retrospective study of 565 Japanese patients. BMC oral health, 21(1), 298. https://doi.org/10.1186/s12903-021-01652-7

Tziotzios, C., Lee, J. Y. W., Brier, T., Saito, R., Hsu, C. K., Bhargava, K., Stefanato, C. M., Fenton, D. A., & McGrath, J. A. (2018). Lichen planus and lichenoid dermatoses:

Clinical overview and molecular basis. *Journal of the American Academy of Dermatology*, *79*(5), 789–804. https://doi.org/10.1016/j.jaad.2018.02.010

Van Belle, A. B., de Heusch, M., Lemaire, M. M., Hendrickx, E., Warnier, G., Dunussi-Joannopoulos, K., Fouser, L. A., Renauld, J. C., & Dumoutier, L. (2012). IL-22 is required for imiquimod-induced psoriasiform skin inflammation in mice. *Journal of immunology (Baltimore, Md. : 1950)*, *188*(1), 462–469. https://doi.org/10.4049/jimmunol.1102224

van der Meij, E. H., & van der Waal, I. (2003). Lack of clinicopathologic correlation in the diagnosis of oral lichen planus based on the presently available diagnostic criteria and suggestions for modifications. *Journal of oral pathology & medicine : official publication of the International Association of Oral Pathologists and the American Academy of Oral Pathology*, *32*(9), 507–512. https://doi.org/10.1034/j.1600-0714.2003.00125.x

van der Vorst, E. P., Döring, Y., & Weber, C. (2015). Chemokines. *Arteriosclerosis, thrombosis, and vascular biology*, *35*(11), e52–e56. https://doi.org/10.1161/ATVBAHA.115.306359

Vijayan, A. K., Muthukrishnan, A., Nair, A. M., & Baby, J. J. (2022). Demographics, Clinicopathological Profile of Oral Lichen Planus of South Kerala Population: A Cross-Sectional Study. Cureus, 14(9), e29688. https://doi.org/10.7759/cureus.29688

Vilar-Villanueva, M., Gándara-Vila, P., Blanco-Aguilera, E., Otero-Rey, E. M., Rodríguez-Lado, L., García-García, A., & Blanco-Carrión, A. (2019). Psychological disorders and quality of life in oral lichen planus patients and a control group. Oral diseases, 25(6), 1645–1651. https://doi.org/10.1111/odi.13106

Wagner, G., Rose, C., & Sachse, M. M. (2013). Clinical variants of lichen planus. *Journal der Deutschen Dermatologischen Gesellschaft = Journal of the German Society of Dermatology : JDDG*, *11*(4), 309–319. https://doi.org/10.1111/ddg.12031

Wang, H., Luo, Z., Lei, L., Sun, Z., Zhou, M., Dan, H., Zeng, X., & Chen, Q. (2013). Interaction between oral lichen planus and chronic periodontitis with Th17-associated cytokines in serum. *Inflammation*, *36*(3), 696–704. https://doi.org/10.1007/s10753-013-9594-2

Wang, H., Zhang, D., Han, Q., Zhao, X., Zeng, X., Xu, Y., Sun, Z., & Chen, Q. (2016). Role of distinct CD4(+) T helper subset in pathogenesis of oral lichen planus. *Journal of oral pathology & medicine : official publication of the International Association of Oral Pathologists and the American Academy of Oral Pathology*, 45(6), 385–393. https://doi.org/10.1111/jop.12405

Wang, K., Miao, T., Lu, W., He, J., Cui, B., Li, J., Li, Y., & Xiao, L. (2015). Analysis of oral microbial community and Th17-associated cytokines in saliva of patients with oral

lichen planus. *Microbiology and immunology*, *59*(3), 105–113. https://doi.org/10.1111/1348-0421.12232

Wang, Y., Du, G., Shi, L., Shen, X., Shen, Z., & Liu, W. (2020). Altered expression of CCN1 in oral lichen planus associated with keratinocyte activation and IL-1β, ICAM1, and CCL5 up-regulation. *Journal of oral pathology & medicine : official publication of the International Association of Oral Pathologists and the American Academy of Oral Pathology*, 49(9), 920–925. https://doi.org/10.1111/jop.13087

Wang, Y., Zhou, J., Fu, S., Wang, C., & Zhou, B. (2015). A Study of Association Between Oral Lichen Planus and Immune Balance of Th1/Th2 Cells. *Inflammation*, 38(5), 1874–1879. https://doi.org/10.1007/s10753-015-0167-4

Warnakulasuriya, S., Kujan, O., Aguirre-Urizar, J. M., Bagan, J. V., González-Moles, M. Á., Kerr, A. R., Lodi, G., Mello, F. W., Monteiro, L., Ogden, G. R., Sloan, P., & Johnson, N. W. (2021). Oral potentially malignant disorders: A consensus report from an international seminar on nomenclature and classification, convened by the WHO Collaborating Centre for Oral Cancer. *Oral diseases*, 27(8), 1862–1880. https://doi.org/10.1111/odi.13704

Wei, W., Sun, Q., Deng, Y., Wang, Y., Du, G., Song, C., Li, C., Zhu, M., Chen, G., & Tang, G. (2018). Mixed and inhomogeneous expression profile of Th1/Th2 related cytokines detected by cytometric bead array in the saliva of patients with oral lichen planus. *Oral surgery, oral medicine, oral pathology and oral radiology*, 126(2), 142–151. https://doi.org/10.1016/j.oooo.2018.02.013

Wei, Z., Hou, Q., Xu, H., Jiang, L., & Chen, Q. (2018). Evidence of genetic factors involved in oral lichen planus pathogenesis. *Oral diseases*, *24*(5), 864–865. https://doi.org/10.1111/odi.12716

Weston, G., & Payette, M. (2015). Update on lichen planus and its clinical variants. *International journal of women's dermatology*, *1*(3), 140–149. https://doi.org/10.1016/j.ijwd.2015.04.001

Xavier, G. M., de Sá, A. R., Guimarães, A. L., da Silva, T. A., & Gomez, R. S. (2007). Investigation of functional gene polymorphisms interleukin-1beta, interleukin-6, interleukin-10 and tumor necrosis factor in individuals with oral lichen planus. *Journal of oral pathology & medicine : official publication of the International Association of Oral Pathologists and the American Academy of Oral Pathology*, *36*(8), 476–481. https://doi.org/10.1111/j.1600-0714.2007.00560.x

Yazdani, H. O., Chen, H. W., Tohme, S., Tai, S., van der Windt, D. J., Loughran, P., Rosborough, B. R., Sud, V., Beer-Stolz, D., Turnquist, H. R., Tsung, A., Huang, H. (2017). IL-33 exacerbates liver sterile inflammation by amplifying neutrophil

extracellular trap formation. *Journal of hepatology*, S0168-8278(17)32291-2. Advance online publication. https://doi.org/10.1016/j.jhep.2017.09.010

Yin, J., Yang, X., Zeng, Q., Yang, L., Cheng, B., & Tao, X. (2016). The positive correlation of the CCL2-CCR2 axis with the disease activity may indicate the fundamental role in the pathogenesis of oral lichen planus. *Journal of oral pathology & medicine : official publication of the International Association of Oral Pathologists and the American Academy of Oral Pathology*, 45(1), 41–47. https://doi.org/10.1111/jop.12325

Yiş, Ö. M, Buğdaycı, G. (2019). Il-1 ailesi ve ilişkili hastalıklar. *Abant Medical Journal*, 8(1), 37-45. https://doi.org/10.5505/abantmedj.2019.68094

Zendell K. (2015). Genital lichen planus: Update on diagnosis and treatment. *Seminars in cutaneous medicine and surgery*, 34(4), 182–186. https://doi.org/10.12788/j.sder.2015.0178

Zhang, J. M., & An, J. (2007). Cytokines, inflammation, and pain. *International anesthesiology clinics*, *45*(2), 27–37. https://doi.org/10.1097/AIA.0b013e318034194e

Zhang, X., Lei, L., Jiang, L., Fu, C., Huang, J., Hu, Y., Zhu, L., Zhang, F., Chen, J., & Zeng, Q. (2023). Characteristics and pathogenesis of Koebner phenomenon. *Experimental dermatology*, *32*(4), 310–323. https://doi.org/10.1111/exd.14709

Zhang, Y., Lin, M., Zhang, S., Wang, Z., Jiang, L., Shen, J., Bai, J., Gao, F., Zhou, M., & Chen, Q. (2008). NF-kappaB-dependent cytokines in saliva and serum from patients with oral lichen planus: a study in an ethnic Chinese population. *Cytokine*, *41*(2), 144–149. https://doi.org/10.1016/j.cyto.2007.11.004

Zhang, Y., Liu, W., Zhang, S., Dan, H., Lu, R., Wang, F., Wang, J., Zhou, M., Zeng, X., Lin, M., Chen, Q., & Zhou, Y. (2012). Salivary and serum interleukin-18 in patients with oral lichen planus: a study in an ethnic Chinese population. *Inflammation*, *35*(2), 399–404. https://doi.org/10.1007/s10753-011-9327-3

Zhang, Z. R., Chen, L. Y., Qi, H. Y., & Sun, S. H. (2018). Expression and clinical significance of periostin in oral lichen planus. *Experimental and therapeutic medicine*, 15(6), 5141–5147. https://doi.org/10.3892/etm.2018.6029

Zhao, Z. Z., Sugerman, P. B., Zhou, X. J., Walsh, L. J., & Savage, N. W. (2001). Mast cell degranulation and the role of T cell RANTES in oral lichen planus. *Oral diseases*, *7*(4), 246–251.

Zhou, X. J., Sugerman, P. B., Savage, N. W., Walsh, L. J., & Seymour, G. J. (2002). Intra-epithelial CD8+ T cells and basement membrane disruption in oral lichen planus. *Journal of oral pathology & medicine : official publication of the International Association of Oral Pathologists and the American Academy of Oral Pathology*, *31*(1), 23–27. https://doi.org/10.1046/j.0904-2512.2001.10063.x

Zhu, Z. D., Ren, X. M., Zhou, M. M., Chen, Q. M., Hua, H., & Li, C. L. (2022). Salivary cytokine profile in patients with oral lichen planus. *Journal of dental sciences*, *17*(1), 100–105. https://doi.org/10.1016/j.jds.2021.06.013

Zlotnik, A., & Yoshie, O. (2000). Chemokines: a new classification system and their role in immunity. *Immunity*, *12*(2), 121–127. https://doi.org/10.1016/s1074-7613(00)80165-x

Zucoloto, M. L., Shibakura, M. E. W., Pavanin, J. V., Garcia, F. T., da Silva Santos, P. S., Maciel, A. P., de Barros Gallo, C., Souza, N. V., Innocentini, L. M. A. R., Humberto, J. S. M., & Motta, A. C. F. (2019). Severity of oral lichen planus and oral lichenoid lesions is associated with anxiety. *Clinical oral investigations*, *23*(12), 4441–4448. https://doi.org/10.1007/s00784-019-02892-2

9. ÖZGEÇMİŞ

10. BİLİMSEL FAALİYETLER

Makale

Namdar Pekiner, F. M., Ünal, S. Y., Yülek, H., & Keser, G., (2024). Peripheral Ameloblastoma of Palatal Mucosa: A Rare Case Report and Literature Review. *JOURNAL OF DENTISTRY INDONESIA* , vol.31, no.2, 175-17

Yülek, H., Keser, G., & Namdar Pekiner, F. M., (2024). Lung Cancer with Oral Cavity Metastasis: Two Case Reports. *European Journal of Research in Dentistry* , vol.8, no.2, 72-76.

Yülek, H., Keser, G., & Namdar Pekiner, F. M., (2024). Evaluation of nasopalatine canal morphology by cone-beam computerized tomography. *Current Research in Dental Sciences (Online)* , 34(1), 59-65. 10.5152/crds.2024.23187

Öçbe, M., Yülek, H., Namdar Pekiner, F. M., & Keser, G., (2023). Capillary hemangioma oral cavity: Report of two cases. *Clinical and Experimental Health Sciences* , 13(4), 902-905.

Bildiri (Poster veya Sözel)

Yaltkaya, S., Yülek, H., Ünal, S. Y., Keser, G., & Namdar Pekiner, F. M., (2024). *Evaluation of Oral Health Awareness and Dental Fear Levels of Dentistry Students* . FDI World Dental Congress 2024, İstanbul, Turkey

Yülek, H., Namdar Pekiner, F.M. (2024). *Evaluation of depression-anxiety levels in patients with OLP.* . FDI World Dental Congress 2024, İstanbul, Turkey

Yülek, H., Keser, G., & Namdar Pekiner, F. M., (2024). *Adult gingival cyst-a rare case report* . FDI World Dental Congress 2024, İstanbul, Turkey

Yülek, H., & Namdar Pekiner, F. M., (2024). *Evaluation of Serum Cortisol Level, ALT-AST and Hepatitis B, C in Oral Lichen Planus Patients* . 28th congress of the Balkan Stomatological Society, (pp.127-128). Budva, Montenegro

Ünal, S. Y., Yülek, H., Keser, G., & Namdar Pekiner, F. M. (2024, April 25 - 27). *Peripheral Ossifying Fibroma: Series of Three Case* [Poster presentation]. 28th BASS Congress, Budva, Montenegro

Keser, G., Yülek, H., Namdar Pekiner, F. M., Bayrakdar, İ. Ş., & Çelik, Ö. (2024 April 25-27). *A deep learning approach for mandibular condyle segmentation on ultrasonography* [Poster presentation]. 28th BASS Congress, Budva, Montenegro

Yülek, H., Keser, G., & Namdar Pekiner, F. M. (2023 9 - 10 November). *Assessment of oral mucosal diseases in patients applying to a faculty of dentistry* [Oral presentation]. 27th BASS Congress, İstanbul, Turkey

Yülek, H., Keser, G., Namdar Pekiner, F. M., & Soluk Tekkeşin, M. (2023 October 05–07). *Erosive leukoplakia with severe dysplasia of buccal mucosa: A case report*. [Poster presentation]. International Congress of Oral Cancer Current Approaches, İzmir, Turkey

Yülek, H., Keser, G., Namdar Pekiner, F. M., Bayrakdar, İ. Ş., Çelik, Ö., & Orhan, K. (2023 October 05-07). *Detection of oral leukoplakia lesions from intraoral images by deep learning algorithm* [Oral presentation]. International Congress of Oral Cancer Current Approaches, İzmir, Turkey

Yülek, H., Keser, G., Namdar Pekiner, F. M., & Olgaç, N. V. (2023 October 05-07). *Oral squamous cell carcinoma of buccal mucosa: A case report* [Poster presentation] . International Congress of Oral Cancer Current Approaches, İzmir, Turkey

Ünal, S. Y., Yülek, H., & Namdar Pekiner, F. M. (2023 May 11-14). *Morphometric evaluation of the maxillary arch using cone beam computed tomography* [Oral presentation] . BaSS CONGRESS, Skopje, Macedonia

Yülek, H., Keser, G., & Namdar Pekiner, F. M. (2023 23-25 Şubat). *Oral liken planusa sahip bireylerin anksiyete ve depresyon düzeylerinin değerlendirilmesi* [Sözlü sunum]. 2. Uluslararası Erciyes Üniversitesi Diş Hekimliği Kongresi, Kayseri, Turkey

Keser, G., Yülek, H., Namdar Pekiner, F. M., Öztürk, B., & Uğurlu, F. (2022 19-23 Ekim). *Oral kavite metastazi ile seyreden akciğer kanseri: Bir olgu sunumu* [Poster sunum]. 4. Uluslararası Oral Diagnoz ve Maksillofasiyal Radyoloji Derneği Kongresi, İzmir, Turkey

Yülek, H., Keser, G., & Namdar Pekiner, F. M. (2022 19 - 23 Ekim). *Kennedy sınıf 1 ve sınıf 2 parsiyel dişsiz hastalarda konik ışınlı bilgisayarlı tomografi ile temporomandibular eklem kemik dejenerasyonlarının değerlendirilmesi* [Sözlü sunum]. 4. Uluslararası Oral Diagnoz ve Maksillofasiyal Radyoloji Derneği Kongresi, İzmir, Turkey

Keser, G., Yülek, H., & Namdar Pekiner, F. M. (2022 19 - 23 Ekim). *Sfenoid sinüs ostiumunun konik ışınlı bilgisayarlı tomografi ile morfometrik olarak değerlendirilmesi* [Sözlü sunum]. 4. Uluslararası Oral Diagnoz ve Maksillofasiyal Radyoloji Derneği Kongresi, İzmir, Turkey

Güldalı, M., Seymen, F., Karabıyık, Ö., Namdar Pekiner, F. M., & Yülek, H. (2022 6 - 09 Ekim). *Çocuk hastada major aftöz ülserasyon: Bir olgu raporu* [Poster sunum]. 28 thInternational Congress of Turkish Society of Paediatric Dentistry, Antalya, Turkey

Yülek, H., Keser, G., Namdar Pekiner, F. M., Doğan, M., Yıldırım, F. N., Atila, C., Özcan, M. (2022 08 Eylül). *Panoramik radyografilerde dental kronların otomatik tespiti için derin öğrenme yaklaşımı: Bir yapay zekâ pilot çalışması* [Sözlü sunum]. 26. Türk Dişhekimleri Birliği Uluslararası Dişhekimliği Kongresi, İstanbul, Turkey

Yülek, H., Keser, G., & Namdar Pekiner, F. M. (2022 08 Eylül). *Mandibulada skuamöz hücreli karsinom: Bir olgu sunumu* [Poster sunum]. 26. Türk Dişhekimleri Birliği Uluslararası Dişhekimliği Kongresi, İstanbul, Turkey

Keser, G., Yülek, H., Bayrakdar, İ. Ş., Namdar Pekiner, F. M., Orhan, K., & Çelik, Ö. (2022 11 Mayıs). *Panoramik radyografilerde diş algılama ve numaralandırma için derin öğrenme yaklaşımı: Bir yapay zekâ pilot çalışması* [Sözlü sunum]. III. Uluslararası Sağlıkta Yapay Zekâ Kongresi

Yülek, H., Keser, G., & Pekiner, F. M. (2021 June 24-26). Evaluation of nasopalatine canal morphology by cone beam computerized tomography (CBCT) [Oral presentation]. 1 st International Turkish Japanese Dentistry Congress, Ankara, Turkey

Keser, G., Yülek, H., Bayrakdar, İ. Ş., Pekiner, F. M., Çelik, Ö., & Orhan, K. (2021 April 16-18). *A deep learning approach to automatic tooth detection and numbering in panoramic radiography: An artificial intelligence pilot study* [Oral presentation]. II. Uluslararası Sağlıkta Yapay Zeka Kongresi , İzmir, Turkey

Yülek, H., Keser, G., & Pekiner, F. M. (2021 13 - 14 Mart 2021). *Üçüncü molar dişler ve mandibular kanal ilişkisinin radyolojik bir sınıflama kullanılarak konik ışınlı bilgisayarlı tomografi (CBCT) ile değerlendirilmesi* [Sözlü sunum-Tam metin bildiri]. 3. Ulusal Başkent Disiplinler Arası Bilimsel Çalışmalar Kongresi (pp.460-472). Ankara, Turkey

Proje

Namdar Pekiner F. M., Yülek, H., Aru, B. Oral Liken Planus Olgularında Plazma Ve Tükürükte İmmunolojik Fonksiyon Değişiminin Analizi. TÜBİTAK 1002 (123S550), 2023-2024.

Keser, G., Yülek, H., Namdar Pekiner, F. M. Derin Öğrenme Yaklaşimi İle İntra Oral Hasta Görüntülerinden Oral Lökoplaki Lezyonlarinin Tespiti. TÜBİTAK 1002 (123E677), 2024-2024.

11. EKLER

11.1. Gönüllü Olur Formu

Liken Planus (LP), ağız içinde de görülebilen bir deri hastalığıdır. Ağız içinde genellikle simetrik olarak yanak içinde, dilaltı ve kenarı, dişeti ve dudaklar olmak üzere her yerde görülebilmekte ve "Oral Liken Planus"(OLP) adı verilmektedir. Genellikle herhangi bir şikâyete neden olmazlar, ancak bazen yüzeyin pürtüklü hissedilmesi ya da yanmadan şikâyetçi olunabilir. Çeşitli faktörlerin etken olduğu düşünülmesine rağmen kesin sebebi belli değildir. Bu sebeple hastalığın teşhis ve tedavisinin yapılabilmesi için çeşitli araştırmalar ve çalışmalar yapılmaktadır. ''Oral Liken Planus olgularında plazma ve tükürükte immunolojik fonksiyon değişiminin analizi" isimli çalışma ile bu faktörlerin hastalık ile ilişkisi olup olmadığı saptanarak değerlendirilecektir. Bu amaçla sizden önceden randevu oluşturularak sabah saatlerinde aç bir şekilde klinikte olmanız istenecek. Randevu saatinizde sizden 5 ml tükürük örneği ve iki adet 2 ml tüp kan alımı yapılacak. Kan alma sırasında yanma, ağrı, doku altında kanama, şişlik gibi komplikasyonlar olabilmektedir. Kan alma işlemi sonrası kalp çarpıntısı, baş dönmesi, ağrı vb. belirtiler görülebilmektedir. Tükürük örneği alımı sırasında karşılaşabileceğimiz bir risk bulunmamaktadır. Örneklerin alınmasında sonra şikayetlerinizin olabilmesi durumu sebebe ile dinlenmeniz için uygun ortam kliniğimizde sağlanacak.

Bu çalışmada 40 oral liken planus hastalığına sahip birey ,40 sağlıklı bireyden örnekler alınacak ve immunoloji laboratuvarında analiz etmek üzere saklanacaktır. Bu çalışma sayesinde oral liken planus isimli ağız hastalığının kan ve tükürük örnekleri ile tespit edilmesi, tedavi seçeneklerinin geliştirilmesi, yapılacak olan benzer çalışmalara katkı sunması planlanmaktadır.

Bu sebeple sizden özgeçmiş, iletişim numarası, hastalığa ait bulgular, kan ve tükürük örnekleri alınacak ve sadece bu çalışma için kullanılacak. Sizden elde edilen bilgiler gizlilikle saklanacak. Sizden alınan kan ve tükürük örneklerini sadece size anlatılan çalışmada kullanılacaktır. Bu çalışma için herhangi bir ücret sorumluluğunuz bulunmamaktadır. Çalışmaya uygunluğunuz sona erdiğinde veya kendi isteğinizle çıkmak istediğinizde kliniğimizde yürütülen tedavileriniz ile ilgili herhangi bir aksama olmayacaktır.

Bunlar hakkında bana yazılı veya sözlü açıklamalar yapıldı. Bu form ile ilgili soru soracak zaman ve fırsatım oldu ve tüm sorularım cevaplandı. Bu formun tümünü okudum. Bu koşullarla söz konusu ‘‘Oral Liken Planus olgularında serum ve tükürükte immunolojik fonksiyon değişiminin analizi” isimli klinik araştırmaya kendi rızamla, hiçbir baskı ve zorlama olmaksızın katılmayı kabul ediyorum. Tıbbi tarihçemi de içeren, kendim hakkımda verdiğim her türlü bilginin doğruluğunu da teyit ediyorum.

Gönüllünün

Adı-Soyadı İmza

Adres: Tel:

Fax:

Tarih:

Olur alma işlemine başından beri tanıklık eden kuruluş görevlisinin

Adı-Soyadı İmza

Görevi: Tel:

Fax:

Tarih:

Açıklama yapan araştırmacının

Adı-Soyadı: İmza

Tarih:

11.2. Gönüllü onay formu

Sayın Dt. Hakan YÜLEK tarafından tarafından Marmara Üniversitesi Diş Hekimliği Fakültesi Ağız Diş ve Çene Radyolojisi Anabilim Dalı'nda tıbbi bir araştırma yapılacağı belirtilerek bu araştırma ile ilgili yukarıdaki bilgiler bana aktarıldı. Bu bilgilerden sonra böyle bir araştırmaya "katılımcı" olarak davet edildim.

Eğer bu araştırmaya katılırsam hekim ile aramda kalması gereken bana ait bilgilerin gizliliğine bu araştırma sırasında da büyük özen ve saygı ile yaklaşılacağına inanıyorum. Araştırma sonuçlarının eğitim ve bilimsel amaçlarla kullanımı sırasında kişisel bilgilerimin ihtimamla korunacağı konusunda bana yeterli güven verildi.

Projenin yürütülmesi sırasında herhangi bir sebep göstermeden araştırmadan çekilebilirim. Ancak araştırmacıları zor durumda bırakmamak için araştırmadan çekileceğimi önceden bildirmemim uygun olacağının bilincindeyim. Ayrıca tıbbi durumuma herhangi bir zarar verilmemesi amacıyla araştırmacı tarafından araştırmadan çıkartılabileceğimi de biliyorum. Araştırma için yapılacak harcamalarla ilgili herhangi bir parasal sorumluluk altına girmiyorum. Bana da bir ödeme yapılmayacaktır. İster doğrudan, ister dolaylı olsun araştırma uygulamasından kaynaklanan nedenlerle meydana gelebilecek herhangi bir sağlık sorunumun ortaya çıkması halinde, her türlü tıbbi müdahalenin sağlanacağı konusunda gerekli güvence verildi. Bu tıbbi müdahalelerle ilgili olarak da parasal bir yük altına girmeyeceğimi biliyorum.

Araştırma sırasında bir sağlık sorunu ile karşılaştığımda; herhangi bir saatte, Dt. Hakan YÜLEK'ten bilgi alabileceği biliyorum. Bu araştırmaya katılmak zorunda değilim ve katılmayabilirim. Araştırmaya katılmam konusunda zorlayıcı bir davranışla karşılaşmış değilim. Eğer katılmayı reddedersem, bu durumun tıbbi bakımıma ve hekim ile olan ilişkime herhangi bir zarar getirmeyeceğini de biliyorum.

Bana yapılan tüm açıklamaları ayrıntılarıyla anlamış bulunmaktayım. Kendi başıma belli bir düşünme süresi sonunda adı geçen bu araştırma projesinde "katılımcı" olarak yer alma kararını aldım. Bu konuda yapılan daveti büyük bir memnuniyet ve gönüllülük içerisinde kabul ediyorum. İmzalamış bulunduğum bu form kâğıdının bir kopyası bana verilecektir.

Yukarıda gönüllüye araştırmadan önce verilmesi gereken bilgileri gösteren metni okudum. Bunlar hakkında bana yazılı ve sözlü açıklamalar yapıldı. Bu koşullarla söz konusu klinik araştırmaya kendi rızamla hiçbir baskı ve zorlama olmaksızın katılmayı kabul ediyorum.

Gönüllünün Adı-soyadı, İmzası, Adresi (varsa telefon no., faks no,...)

Velayet veya vesayet altında bulunanlar için veli veya vasinin adı-soyadı, imzası, adresi (varsa telefon no., faks no,...)

Açıklamaları yapan araştırmacının adı-soyadı, imzası

Rıza alma işlemine başından sonuna kadar tanıklık eden kuruluş görevlisinin adı-soyadı, imzası, görevi

11.3. Hasta anamnez ve değerlendirme formu

HASTA ANAMNEZ VE DEĞERLENDİRME FORMU

Hasta Adı-Soyadı: Cinsiyet: K E

Doğum Tarihi:

Mesleği:

Adres:

Tel. No:

Eğitim: İlköğretim Lise Üniversite Master Doktora

Çocuğunuz var mı?: Evet

Hayır

Sistemik bir hastalığınız var mı?: Evet

Hayır

Sürekli kullandığınız bir ilaç var mı?: Evet

Hayır

Menopoz / Postmenopoz döneminde misiniz?: Evet

Hayır

Sigara/alkol kullanıyormusunuz?: Evet

Hayır

Şikayetinizin süresi nedir?:

>10sene 10-8sene 8-6sene 6-4sene 4-2sene 2-1sene <12 ay 6ay

Şikayetiniz nedir?: Ağrı hissi

Yanma hissi

Yemek yiyememe

Konuşamama

Yutkunma zorluğu

Şikayetiniz derecesi nedir?: Hafif

Orta

Şiddetli

Çok kötü

Hangi durumlarda şikayetiniz artıyor?: -Baharatlı, acı ve ekşili gıdalar ile

-Konuşurken

-Soğukta

-Diğer

Lezyonun yeri ?: Dil

Dudaklar

Yanak içi

Damak

Ağız tabanı

Alveol kreti

Dişeti

Lezyon tek taraflı / çift taraflı mı?:

Lezyonun tipi : Retiküler

Eroziv

Hipertrofik

Büllöz

Atrofik

Daha önce yapılan tedaviler ve süreleri nelerdir?:

SOSYAL DURUM:

AİLESEL DURUM:

EKONOMİK DURUM:

KLİNİK MUAYENE:

DENTAL DİAGNOZ

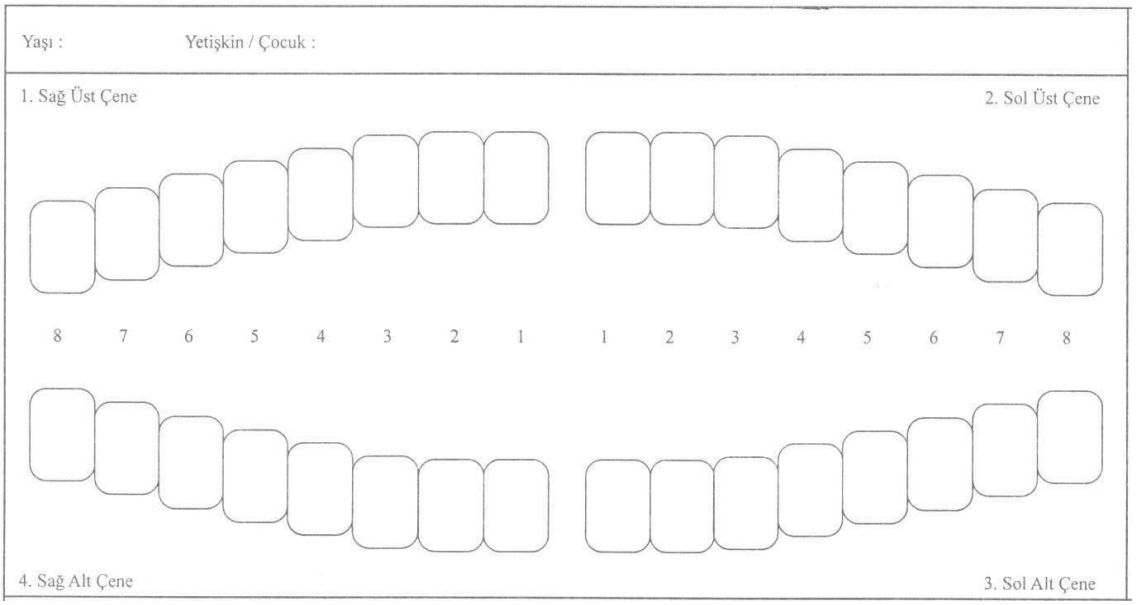

D: Çürük

F: Dolgu

M: Eksik

Protez Restorasyonu: Köprü restorasyon (KP)

Üst total protez (ÜTP)

Alt total protez (ATP)

Üst parsiyel protez (ÜPP)

Alt parsiyel protez (APP)

Protez restorasyonunun değişimine gerek var mı?: Evet

Hayır

Dental materyal : Amalgam dolgu

Kompozit dolgu

Porselen dolgu

Akrilik protez

İskelet protez

Akrilik kuron

Spielberger Durumluluk (DKP)- Süreklilik (SKP) Kaygı Testi: *DKP*

SKP

Zung Depresyon Ölçeği (ZDS):

Akan Hücre Ölçer (Flow Cytometry) Testleri:

Ağrı değerlendirmesi:

---

0 10

11.4. Zung depresyon ölçeği

	Hiçbir zaman veya çok ender olarak	Bazen	Sık sık	Çoğunlukla veya herzaman
1- Kendimi kırgın, kederli ve hüzünlü hissediyorum	1	2	3	4
2- Sabahları kendimi iyi hissediyorum.	4	3	2	1
3- Ağlama nöbetleri geçiriyorum veya kendimi ağlayacak gibi hissediyorum	1	2	3	4
4- Gece boyu uyumakta güçlük çekiyorum.	1	2	3	4
5- İştahım herzamanki gibi	4	3	2	1
6- Çekici kadınlara/erkeklere bakmaktan, onlarla konuşmaktan ve birlikte olmaktan hoşlanıyorum.	4	3	2	1
7. Kilo kaybetmekte olduğumu farkediyorum.	1	2	3	4
8. Kabızlık çekiyorum.	1	2	3	4
9. Kalbim herzamankinden hızlı çarpıyor.	1	2	3	4
10. Sebepsiz yere yoruluyorum.	1	2	3	4
11. Zihnim herzaman olduğu kadar açık.	4	3	2	1
12. Alıştığım şeyleri kolaylıkla yapabiliyorum.	4	3	2	1
13. Huzursuzum ve yerimde duramıyorum.	1	2	3	4
14. Geleceğe ümitle bakıyorum.	4	3	2	1
15. Herzamankinden daha tedirginim.	1	2	3	4
16. Kolaylıkla karar verebiliyorum.	4	3	2	1
17. İşe yaradığımı ve bana ihtiyaç duyulduğunu hissediyorum.	4	3	2	1
18. Hayatım oldukça dolu.	4	3	2	1
19. Ölseydim herkes için daha iyi olurdu.	1	2	3	4
20. Alışmış olduğum şeyleri yapmaktan hala zevk duyuyorum.	4	3	2	1

11.5. Durumluluk kaygı ölçeği

YÖNERGE: Aşağıdaki kişilerin kendilerine ait duygularını anlatmada kullandıkları birtakım ifadeler verilmiştir. Her ifadeyi okuyun, sonra da nasıl hissettiğinizi ifadelerin sağ tarafındaki parantezlerden uygun olanını karalamak suretiyle belirtin, doğru ya da yanlış cevap yoktur. Herhangi bir ifadenin üzerinde fazla zaman sarf etmeksizin anında nasıl hissettiğinizi gösteren cevabı işaretleyin

	HİÇ (1)	BİRAZ (2)	ÇOK (3)	TAMAMIYLA (4)
1. **Şu anda sakinim**	( )	( )	( )	( )
2. **Kendimi emniyette hissediyorum**	( )	( )	( )	( )
3. **Şu anda sinirlerim gergin**	( )	( )	( )	( )
4. **Pişmanlık duygusu içindeyim**	( )	( )	( )	( )
5. **Şu anda huzur içindeyim**	( )	( )	( )	( )
6. **Şu anda hiç keyfim yok**	( )	( )	( )	( )
7. **Başıma geleceklerden endişe ediyorum**	( )	( )	( )	( )
8. **Kendimi dinlenmiş hissediyorum**	( )	( )	( )	( )
9. **Şu anda kaygılıyım**	( )	( )	( )	( )
10. **Kendimi rahat hissediyorum**	( )	( )	( )	( )
11. **Kendime güvenim var**	( )	( )	( )	( )
12. **Şu anda asabım bozuk**	( )	( )	( )	( )
13. **Çok sinirliyim**	( )	( )	( )	( )
14. **Sinirlerimin çok gergin olduğunu hissediyorum**	( )	( )	( )	( )
15. **Kendimi rahatlamış hissediyorum**	( )	( )	( )	( )
16. **Şu anda halimden memnunum**	( )	( )	( )	( )
17. **Şu anda endişeliyim**	( )	( )	( )	( )
18. **Heyecandan kendimi şaşkına dönmüş hissediyorum**	( )	( )	( )	( )
19. **Şu anda sevinçliyim**	( )	( )	( )	( )
20. **Şu anda keyfim yerinde**	( )	( )	( )	( )

11.6. Süreklilik kaygı ölçeği

YÖNERGE: Aşağıdaki kişilerin kendilerine ait duygularını anlatmada kullandıkları birtakım ifadeler verilmiştir. Her ifadeyi okuyun, sonra da genel olarak nasıl hissettiğinizi, ifadelerin sağ tarafındaki parantezlerden uygun olanını karalamak suretiyle belirtin, doğru ya da yanlış cevap yoktur. Herhangi bir ifadenin üzerinde fazla zaman sarf etmeksizin anında nasıl hissettiğinizi gösteren cevabı işaretleyin.

	Hemen hemen hiçbir zaman (1)	Bazen (2)	Çok zaman (3)	Hemen hemen her zaman (4)
21. **Genellikle keyfim yerindedir**	( )	( )	( )	( )
22. **Genellikle çabuk yorulurum**	( )	( )	( )	( )
23. **Genellikle kolay ağlarım**	( )	( )	( )	( )
24. **Başkaları kadar mutlu olmak isterim**	( )	( )	( )	( )
25. **Çabuk karar veremediğim için fırsatları kaçırırım**	( )	( )	( )	( )
26. **Kendimi dinlenmiş hissederim**	( )	( )	( )	( )
27. **Genellikle sakin, kendime hakim ve soğukkanlıyım**	( )	( )	( )	( )
28. **Güçlüklerin yenemeyeceğim kadar biriktiğini hissederim**	( )	( )	( )	( )
29. **Önemsiz şeyler hakkında endişelenirim**	( )	( )	( )	( )
30. **Genellikle mutluyum**	( )	( )	( )	( )
31. **Herşeyi ciddiye alır ve endişelenirim**	( )	( )	( )	( )
32. **Genellikle kendime güvenim yoktur**	( )	( )	( )	( )
33. **Genellikle kendimi emniyette hissederim**	( )	( )	( )	( )
34. **Sıkıntılı ve güç durumlarla karşılaşmaktan kaçınırım**	( )	( )	( )	( )
35. **Genellikle kendimi hüzünlü hissederim**	( )	( )	( )	( )
36. **Genellikle hayatımdan memnunum**	( )	( )	( )	( )
37. **Olur olmaz düşünceler beni rahatsız eder**	( )	( )	( )	( )
38. **Hayal kırıklığını öylesine ciddiye alırım ki hiç unutmam**	( )	( )	( )	( )
39. **Aklı başında ve kararlı bir insanım**	( )	( )	( )	( )
40. **Son zamanlarda kafama takılan konular beni tedirgin eder**	( )	( )	( )	( )

11.7. Etik kurul onay formu

11.8. Tübitak sonuç raporu

T.C.
TÜRKİYE BİLİMSEL VE TEKNOLOJİK ARAŞTIRMA KURUMU BAŞKANLIĞI
Araştırma Destek Programları Başkanlığı

Sayı :
Konu :

Sayın Prof. Dr. Filiz Mediha NAMDAR PEKİNER

Yürütücülüğünü yaptığınız numaralı ve **"Oral Liken Planus Olgularında Plazma ve Tükürükte İmmunolojik Fonksiyon Değişiminin Analizi"** başlıklı projenizin, tarafınızdan revize edilmiş Sonuç Raporu Grubumuzca incelenmiş ve kabul edilmesi uygun bulunmuştur.

Bu proje kapsamında yapacağınız çıktılarınıza ilişkin bilgilerin ardeb-pts.tubitak.gov.tr adresinden erişebileceğiniz çıktı ekleme bölümüne girilmesi ve ilgili dosyaların bu bölüme yüklenmesi önem taşımaktadır.

Bilgilerinizi saygılarımla rica eder, çalışmalarınızda başarılar dilerim.