MARMARA ÜNİVERSİTESİ

DİŞ HEKİMLİĞİ FAKÜLTESİ

YÜZ MORFOLOJİSİ ve FARİNGEAL HAVAYOLUNUN, ANGLE SINIF I, SINIF II ve SINIF III İSKELETSEL İLİŞKİYE SAHİP GENÇ ve YETİŞKİN BİREYLERDE ÜÇ BOYUTLU OLARAK DEĞERLENDİRİLMESİ

ASEL ÜSDAT ÖZTÜRK

UZMANLIK TEZİ

AĞIZ, DİŞ VE ÇENE RADYOLOJİSİ ANABİLİM DALI

DANIŞMAN

Prof. Dr. ŞEBNEM ERÇALIK YALÇINKAYA

2021-İSTANBUL

I. BEYAN

Bu tez çalışmasının kendi çalışmam olduğunu, tezin planlanmasından yazımına kadar bütün safhalarda etik dışı davranışımın olmadığını, bu tezdeki bütün bilgileri akademik ve etik kurallar içinde elde ettiğimi, bu tez çalışması ile elde edilmemiş bütün bilgi ve yorumlara kaynak gösterdiğimi ve bu kaynakları da kaynaklar listesine aldığımı, yine bu tezin çalışılması ve yazımı sırasında patent ve telif haklarını ihlal edici bir davranışımın olmadığı beyan ederim.

Asel Üsdat Öztürk

İmza

II. TEŞEKKÜR

Bu bitirme tezinin hazırlanmasında, uzmanlık ve öğrencilik sürecimde insani ve vicdani değerlerini kendime örnek aldığım, bana her zaman destek olan, bilimsel ve manevi yardımlarını esirgemeyen ve öğrencisi olmaktan büyük bir mutluluk ve onur duyduğum, sevgili danışman hocam Prof. Dr. Şebnem Erçalık Yalçınkaya'ya,

Başlangıç verilerimin toplanmasında bana yardımcı olan Dr. Öğretim Üyesi Kadir Beycan'a,

Uzmanlık eğitimim boyunca bilgi ve deneyimleriyle yoluma ışık tutan değerli, Doç. Dr. Birsay Gümrü Tarçın, Dr. Öğretim Üyesi Asım Dumlu ve Doç. Dr. Mehmet Oğuz Borahan hocalarıma,

Birlikte çalışmaktan keyif aldığım çalışma arkadaşlarıma,

Tüm hayatım boyunca yanımda olan, her umutsuzluğumda bana umut olan sevgili annem Perinaz Üsdat, babam Eyüp Üsdat ve kardeşim Ata Üsdat'a

Tez çalışmam boyunca destek ve anlayışını esirgemeyen, varlığıyla bana güç veren, hayallerimi gerçeğe çevirmemde her zaman yanımda olan sevgili eşim Dr. Serkan Öztürk'e,

Sonsuz teşekkürlerimi sunarım.

III. İÇİNDEKİLER

I. BEYAN ..... **i**

II. TEŞEKKÜR ..... **ii**

III. İÇİNDEKİLER ..... **iii**

IV. TABLO LİSTESİ ..... **vi**

V. ŞEKİL LİSTESİ ..... **viii**

VI. RESİM LİSTESİ ..... **ix**

VII. KISALTMALAR VE SİMGELER LİSTESİ ..... **x**

1. ÖZET **1**

2. SUMMARY **2**

3. GİRİŞ ve AMAÇ **3**

4. GENEL BİLGİLER **5**

4.1. Faringeal Havayolu ve Anatomisi **5**

4.1.1. Farenks **5**

4.1.2. Nazofarenks **7**

4.1.3. Orofarenks **8**

4.2. Temporomandibular Eklemin Sert Doku Anatomisi **9**

4.2.1. Glenoid fossa **9**

4.2.2. Artiküler eminens **10**

4.2.3. Mandibular kondil **10**

4.2.4. Mandibular ramus **11**

4.3. İskeletsel Sınıflama **12**

4.4. Faringeal Havayolu Görüntüleme Yöntemleri **14**

4.4.1. Akustik rinometri 14

4.4.2. Floroskopi 15

4.4.3. Lateral sefalometrik radyografi (SEF) 16

4.4.4. Manyetik Rezonans Görüntüleme yöntemi (MRG) 17

4.4.5. Bilgisayarlı tomografi (BT) 18

4.4.6. Konik ışınlı bilgisayarlı tomografi (KIBT) 20

4.4.6.1. Konik ışınlı bilgisayarlı tomografinin çalışma prensibi 21

4.4.6.2. Konik ışınlı bilgisayarlı tomografide görüntüleme alanı 23

4.4.6.3. Konik ışınlı bilgisayarlı tomografi ile görüntünün ekrana yansıtılması 24

4.4.6.4. Konik ışınlı bilgisayarlı tomografinin maksillofasiyal bölgede kullanım alanları 24

4.4.6.5. Konik ışınlı bilgisayarlı tomografinin faringeal havayolunu değerlendirmedeki yeri 25

5. GEREÇ ve YÖNTEMLER 27

5.1. Çalışma Grubu 27

5.1.1. Çalışma grubunun demografik özellikleri 27

5.1.2. Gönüllülerin araştırmaya dahil edilme kriterleri 28

5.1.3. Gönüllülerin araştırmaya dahil edilmeme kriterleri: 28

5.2. Sefalometrik Analizler 29

5.2.1. Sefalometride referans alınan noktalar 29

5.2.2. Sefalometrik düzlemler 30

5.2.3. Sefalometrik değerler 31

5.2.4. Sefalometrik ölçüm 31

5.2.5. Sefalometrik ölçümlere göre sınıflandırma 33

5.3. Yüz Boyutlarının Hesaplanması 33

5.4. Hacimsel Havayolu Ölçümü 34

5.5. Lineer Havayolu Ölçümleri 37

5.6. Kondil Başı Pozisyonunun Değerlendirilmesi 39

5.7. Kondil Başı Formunun Değerlendirilmesi 40

5.8. Ramus Uzunluğu Ölçümü 41

5.9. İstatistiksel İncelemeler 42

6. BULGULAR 44

6.1. Gözlemci İçi Uyum İncelemesi 44

6.2. Çalışma Bulguları 47

7. TARTIŞMA 72

8. SONUÇ 87

9. KAYNAKÇA 89

ÖZGEÇMİŞ 101

IV. TABLO LİSTESİ

Tablo 1. Sağ kondil morfolojisi için ölçümler arası uyumun incelenmesi 44
Tablo 2. Sol kondil morfolojisi için ölçümler arası uyumun incelenmesi 44
Tablo 3. Sağ kondil pozisyonu için ölçümler arası uyumun incelenmesi 45
Tablo 4. Sol kondil pozisyonu için ölçümler arası uyumun incelenmesi 45
Tablo 5. Nicel parametreler için ölçümler arası uyumun incelenmesi 46
Tablo 6. Çalışma parametrelerinin dağılımları 48
Tablo 7. Nazofarenks hacmi ile diğer sürekli verilere ait korelasyon analizi sonuçları 49
Tablo 8. Çalışma parametrelerine göre nazofarenks değerlendirilmesi 51
Tablo 9. Orofarenks hacmi ile diğer sürekli verilere ait korelasyon analizi sonuçları 53
Tablo 10. Çalışma parametrelerine göre orofarenks hacmi değerlendirilmesi 56
Tablo 11. Farenks hacmi ile diğer sürekli verilere ait korelasyon analizi sonuçları . 57
Tablo 12. Çalışma parametrelerine göre farenks hacmi değerlendirilmesi 59
Tablo 13. Sağ kondil pozisyonu ile morfoloji arasındaki bağlantının incelenmesi .. 60
Tablo 14. Sol kondil pozisyonu ile morfoloji arasındaki bağlantının incelenmesi ... 60
Tablo 15. Korelasyon analizi sonuçları 60
Tablo 16. Mandibular sınıflama ile sağ-sol kondil morfolojisi ve pozisyonu arasındaki bağlantının incelenmesi 61
Tablo 17. Menton-Nasion arasındaki mesafe ile vertikal uzunluk korelasyonu 62
Tablo 18. Maksilla sınıflamasına göre anteroposterior genişlik, mediolateral genişlik ve vertikal uzunluk değerlendirilmesi 63
Tablo 19. Mandibula sınıflamasına göre anteroposterior genişlik, mediolateral genişlik ve vertikal uzunluk değerlendirilmesi 63
Tablo 20. Vertikal sınıflamaya göre anteroposterior genişlik, mediolateral genişlik ve vertikal uzunluk değerlendirilmesi 64
Tablo 21. İskeletsel sınıflamaya göre anteroposterior genişlik, mediolateral genişlik ve vertikal uzunluk değerlendirilmesi 64
Tablo 22. Cinsiyete göre anteroposterior genişlik, mediolateral genişlik ve vertikal uzunluk değerlendirilmesi 65

Tablo 23. İskeletsel sınıflamaya göre CH sağ, sağ ramus, CH sol ve sol ramus değerlendirilmesi 66
Tablo 24. Mandibula sınıflamasına göre göre sağ CH, sağ ramus, sol CH ve sol ramus değerlendirilmesi 67
Tablo 25. Sağ Kondil Pozisyonu göre sağ CH ve sağ ramus değerlendirilmesi 68
Tablo 26. Sol Kondil Pozisyonu göre sol CH ve sol ramus değerlendirilmesi 68
Tablo 27. Cinsiyete göre kondil pozisyonu ve morfolojisi ilişkisi..... 69
Tablo 28. Kondil pozisyonu ile iskeletsel sınıflama ve vertikal büyüme paterni ilişkisi 70
Tablo 29. Kondil morfolojisi ile iskeletsel sınıflama ve vertikal büyüme paterni ilişkisi 71

V. ŞEKİL LİSTESİ

Şekil 1. Farenksin anatomik yapısı (Standring Susan, 2008) 6
Şekil 2. Farenksin bölümleri 7
Şekil 3. Glenoid fossa 10
Şekil 4. Mandibula 11
Şekil 5. BT çalışma prensibi 19
Şekil 6. BT cihazı örneği 20
Şekil 7. KIBT'ta görüntü elde etme prensibi, 180°-360° rotasyon 22
Şekil 8. KIBT'ta Voksel 22
Şekil 9. KIBT'ta FOV 23
Şekil 10. Pullinger metoduna göre kondil pozisyonunun değerlendirilmesi 40
Şekil 11. Tip A: Düz, Tip B: Konveks, Tip C: Köşeli, Tip D: Yuvarlak 40
Şekil 12. Habet's yöntemine göre kondil boynu ve ramus uzunluğu ölçümleri 42
Şekil 13. Sol kondil pozisyonuna göre nazofarenks hacmi ortalamaları grafiği 50
Şekil 14. Yaş ile nazofarenks hacmi korelasyon 50
Şekil 15. Yaş ile orofarenks hacmi korelasyon grafiği 54
Şekil 16. Sağ ve sol ramus uzunluğu ile orofarenks hacmi korelasyon grafiği 54
Şekil 17. Anteroposterior genişlik, mediolateral genişlik ve vertikal uzunluk ile orofarenks hacmi korelasyon grafiği 55
Şekil 18. Anteroposterior genişlik, mediolateral genişlik ve vertikal uzunluk ile farenks hacmi korelasyon grafiği 57
Şekil 19. Me-Na mesafesi ile vertikal uzunluk korelasyon grafiği 62
Şekil 20. Cinsiyete göre vertikal uzunluk grafiği 65
Şekil 21. İskeletsel sınıflamaya göre sağ ramus uzunluğu grafiği 66
Şekil 22. İskeletsel sınıflamaya göre sol kondil boynu uzunluğu grafiği 67

VI. RESİM LİSTESİ

Resim 1. Floroskopi ile görüntüleme örneği (Jaffer ve ark., 2015)..... 16
Resim 2. Farklı çeşitlerde KIBT cihaz ve gantri tasarımları 21
Resim 3. Orbitalar çakıştırılarak rekonstrükte edilen sefalometrik radyografi 29
Resim 4. Çizimi yapılmış sefalometrik radyografi..... 32
Resim 5. Dan Grauer ve ark'a göre yüz hacmi ölçümü..... 34
Resim 6. Or noktaları ve Po'dan geçen FHD 35
Resim 7. Görüntünün FHD'ye göre reoriyante edilmesi aşamaları 35
Resim 8. FHY'nin "Threshold"unun belirlenmesi ve oluşturulması aşamaları 36
Resim 9. Nasofarenks ve orofarenksin üç boyutlu rekonstrüksiyon aşamaları 37
Resim 10. Lineer FHY ölçümlerinde kullanılan noktalar 38
Resim 11. FHY'nin orta sagittal kesitte, lineer vertikal ölçümü 39
Resim 12. Planmeca Romexis® yazılımı, TMJ modunda kondil pozisyon ve morfolojilerinin değerlendirilmesi 41
Resim 13. Üç boyutlu rekonstrüksiyon üzerinde düzlemler oluşturulduktan sonra sagittal kesitte CH, RH ölçümlerinin yapılması..... 42

VII. KISALTMALAR VE SİMGELER LİSTESİ

AD1: Adenoid 1

AD2: Adenoid 2

ANS: anterior nasal spine

ark.: arkadaşları

Ba: basion

BT: bilgisayarlı tomografi

CD: condyle displacement

CH: condyle height

DICOM: digital ımaging and communications in medicine

Ep: epiglottisin tepe noktası

FHD: frankfurt horizontal düzlem

FHY: faringeal havayolu

FOV: field of view

Ho: Hormiyon

ICC: Sınıf Içi korelasyon katsayısı

JPEG: joint photographic experts group

KIBT: konik ışınlı bilgisayarlı tomografi

LSD: lateral semisirküler kanal düzlemleri

Me: menton

mm: milimetre

mm^2: milimetre kare

mm^3: milimetre küp

MRG: manyetik rezonans görüntüleme

N: nasion

NK: nazal kavite

OK: oral kavitenin

Or: orbital

OUAS: obstrüktif uyku apnesi sendromu

PNS: posterior nazal spine

Po: porion

PPW: posterior faringeal duvar

RH: ramus height

S: sella

SEF: sefalometrik radyografi

T: tesla

TME: temporomandibular eklem

1. ÖZET

YÜZ MORFOLOJİSİ ve FARİNGEAL HAVAYOLUNUN, ANGLE SINIF I, SINIF II ve SINIF III İSKELETSEL İLİŞKİYE SAHİP GENÇ ve YETİŞKİN BİREYLERDE ÜÇ BOYUTLU OLARAK DEĞERLENDİRİLMESİ

Öğrenci Adı: Asel ÜSDAT ÖZTÜRK
Danışman Adı: Prof. Dr. Şebnem ERÇALIK YALÇINKAYA

Amaç: Bu çalışmada iskeletsel Angle Sınıf I, II ve III ilişkiye sahip bireylerin yüz morfolojisi ve faringeal havayolunun (FHY) üç boyutlu olarak değerlendirilmesi ve olası ilişkilerin belirlenmesi amaçlanmıştır

Gereç ve yöntem: Marmara Üniversitesi Diş Hekimliği Fakültesi arşivinde yer alan 18-50 yaşları arasındaki hastaların konik ışınlı bilgisayarlı tomografi (KIBT) görüntüleri taranarak kriterlere uyan 132 hastanın KIBT görüntüleri sefalometrik analizle iskeletsel Angle Sınıf I, II, III, dikey boyuta göre düşük, normal, yüksek ve maksilla/mandibula pozisyonlarına göre alt gruplarda sınıflandırılmıştır. FHY nazofarenks ve orofarenks olarak ikiye ayrılarak hacim ve morfolojileri Mimics® programıyla analiz edilmiştir. Kondil pozisyonları TME modunda Romexis® ile hesaplanarak değerlendirilmiştir. İstatistiksel değerlendirmeler Ki kare, Tukey, Pearson testleri ve Tek Yönlü Varyans Analiziyle gerçekleştirilmiştir.

Bulgular: FHY hacmiyle lineer ölçümleri arasında (p=0.000) ve vertikal yüz boyutuyla FHY hacmi arasında (p=0,001) istatistiksel olarak anlamlı ilişkiler saptanmıştır. Orofaringeal hacimle yüz boyutu arasında zayıf bir korelasyon olduğu görülmüştür (p=0,053). FHY hacmi ve iskeletsel sınıflamalar arasında istatistiksel olarak anlamlı bir ilişki saptanmamıştır. İskeletsel Sınıf II hastalarda orofarenksin anterioposterior genişlik ölçümlerinin, iskeletsel Sınıf III hastalara göre istatistiksel olarak anlamlı şekilde daha yüksek olduğu görülmüştür (p=0,047). Maksilla/mandibula pozisyonları ile FHY hacmi arasında istatistiksel olarak anlamlı bir ilişki görülmemiştir.

Sonuç: İskeletsel Sınıf II hastaların orofarenks boyutları Sınıf III hastalara göre daha geniş olarak tespit edilmiştir. Dikey yüz boyutu, FHY hacmi ve yüksekliği arasında bir korelasyon olduğu görülmüştür.

Anahtar kelimeler: KIBT, hacim, havayolu, iskeletsel Sınıflama

2. SUMMARY

Three-Dimensional Investigation of Pharyngeal Airway and Facial Morphology in Skeletal Class I, Class II, Class III Young and Adult Individuals

Student Name: Asel ÜSDAT ÖZTÜRK

Name of Supervisor: Prof. Dr. Şebnem ERÇALIK YALÇINKAYA

Objective: It was aimed to three-dimensionally evaluate the facial morphology and Pharyngeal airway space(PAS) of individuals with skeletal Angle Class I, II, III and to determine the possible associations.

Material and methods: CBCT images and related data of patients (between 18-50-year-old) were searched into the archive of Marmara University, Faculty of Dentistry and a total of 132 patients were deemed fit to the criteria. After cephalometric analyses, patients were grouped skeletally as Angle Class I, II, III, vertically as low, normal, high and also according to positions of the maxilla and mandible. PAS was divided as nasopharynx and oropharynx. Volumes and morphologies of PAS were analyzed by Mimics®. Calculations and assessments of condyle positions were performed by Romexis® in TMJ mode. Associations between PAS and all subgroups were evaluated statistically by Chi-Square, Tukey, Pearson and One Way Anova tests.

Results: A statistically significant correlation was detected between the volumes and linear measurements of PAS components(p=0.000) and also between the vertical face size and PAS volume(p=0,001). A slight correlation was observed between oropharyngeal volume and face size (p= 0,053). No statistically significant differences were detected between PAS volumes and skeletal patterns. Measurements of anteroposterior width of oropharynx in patients with Class II were observed statistically higher than Class III(p=0,047). No statistically significant differences were shown between the positions of maxilla/mandible and PAS volumes.

Conclusion: Oropharynx sizes of Class II patients were found to be wider than skeletal Class III patients. Correlations were observed among the vertical face size, volume and height of the PAS.

Keywords: CBCT, volume, airway, skeletal patterns

3. GİRİŞ ve AMAÇ

Faringeal havayolunun (FHY) kapasitesi ve morfolojisi, yutkunma ve konuşma fonksiyonlarıyla dinamik bir ilişki içinde olup oklüzyonun ve yüz morfolojisinin gelişmesinde de rolü bulunmaktadır (Aboudara ve ark., 2003; Aboudara ve ark., 2009; Akcam ve ark., 2002; Linder Aronson, 1970). FHY boşluğunu oluşturan iskeletsel yapıların ve yumuşak dokuların morfolojisi hakkında bilgi sahibi olmak, deformasyonların tedavisi için oldukça gereklidir. Solunum yolu boşluğunu, iskeletsel yapılarını ve komşu yumuşak dokularını değerlendirmede kullanılan farklı yöntemler bulunmaktadır.

Faringeal havayolu morfolojisi sıklıkla Sefalometrik Radyografi (SEF) ile değerlendirilmektedir (Li ve ark., 2014).

Maksillofasiyal bölgedeki kompleks yapılar üç boyutta Konik Işınlı Bilgisayarlı Tomografi (KIBT) ile incelenebilmektedir.

Çalışma amacına yönelik özel yazılım ve protokollerin kullanımı ve bu üç boyutlu taramalarla çok düzlemli kesitlerde (aksiyel, koronal ve sagittal) çalışmak mümkün olmuştur. Yazılım araçları ayrıca yumuşak dokuların, yüz ve üst solunum yollarının şekil, hacim ve morfolojilerinin üç boyutlu değerlendirmesini ve kemik yapıların ölçülebilmesini de sağlamıştır.

Günümüzde üst havayolu boşluğunun değerlendirilmesi, ortodontik tanı ve tedavi planlamasında rutin bir prosedürdür.

KIBT ile hastalardan veri elde edilme süreleri kısalmış ve çeşitli yazılımlar ile verilerin işlenmesi kolaylaşmıştır. Bu bilgiler solunum paterninin maloklüzyonun gelişimi üzerindeki etiyolojik etkisini en aza indirmek için, FHY boşluğu azalmış bireylerde uygulanacak tedavinin planlamasında klinik katkı sağlayabilmektedir.

Yüz morfolojisini etkileyen faktörlerden biri de mandibulanın kafa kaidesine göre konumudur. Mandibula, Temporomandibuler eklem (TME) aracılığıyla, kafa kaidesi ile eklem yapmaktadır. TME komponentinin bir parçası olan kondil başının pozisyon ve morfolojisinin ortodontik tedavi planlamasında önemli olduğu bilinmektedir (Girardot, 2001; Ponces ve ark., 2014; Pullinger ve ark., 1987).

Farklı kondil morfolojileri ve pozisyonları ile farklı iskeletsel paternler ve solunum yolu bozukluğu arasında korelasyon olduğunu gösteren çalışmalar mevcuttur. Böylece

fossa içindeki anterior veya posterior kondiler pozisyonun, mandibulanın anteroposterior ve dikey pozisyonu ve ayrıca yüz morfolojisi üzerine doğrudan etkisi olduğu düşünülmektedir (McNamara, 1981; Vig, 1998).

Geçmiş yıllardaki araştırmalarda kişilerin postural duruş şekillerinin, kafa ve çenelerin duruş pozisyonlarıyla yumuşak doku pozisyonlarının FHY'yi etkilediği öne sürülmüş ve bununla ilişkili olarak diş sürmesi, diş arkı formu ve böylece maksiller ve mandibular çene kemiklerinin büyüme yönlerinin yumuşak dokuların basıncının da etkisiyle yönlendirildiği düşünülmüştür (Solow ve Kreıborg, 1977; Solow ve Sandham, 2002).

Kulak burun boğaz ve ortodonti uzmanlarını, uygulamaları gereken prosedürler konusunda bilgilendiren ve böylece dentisyonu, konuşmayı ve kraniyofasiyal gelişmeyi etkileyebilecek engelleri önleyen daha kesin tanı araçlarının kullanılması gerekli olup maksillofasiyal cerrahi işlemleri yapan cerrahlar, KBB ile genel anestezi uzmanları ve ortodontistler FHY anatomisi ve etkileyen faktörler konusunda bilgi sahibi olmalılardır, bu da ancak bölgenin morfolojik özelliklerinin farklı hasta gruplarında tanınmasıyla mümkün olabilmektedir.

Bu tez çalışmasında, farklı Angle sınıflamasına sahip genç yetişkin bireylerin KIBT görüntülerinde, yüz ve çene kemiklerindeki lineer ve hacimsel morfolojik özellikleriyle nazoorofaringeal havayolu hacimleri arasındaki olası ilişkinin incelenmesi amaçlanmıştır.

4. GENEL BİLGİLER

4.1. Faringeal Havayolu ve Anatomisi

Solunum sistemi anatomik olarak üst ve alt solunum yolu olarak iki bölüme ayrılmıştır. Burun, farenks ve larinks üst solunum yolunu; larinksin vokal kordlarından başlayarak bronşiyollere kadar uzanan uzun kısım ise alt solunum yolunu oluşturmaktadırlar (Strohl ve ark., 2012).

Faringeal havayolunun morfoloji ve boyutlarını, farenksi saran yumuşak doku, kas ve kraniyofasiyal iskeletsel yapı gibi anatomik faktörler belirler. Bu anatomik yapılardaki anomaliler, FHY'nin hacmini ve morfolojisini değiştirebilir (Canan ve Aksoy, 2012; El ve Palomo, 2013; Li ve ark., 2014).

Komşulukları ve fonksiyonları dolayısıyla yakın ilişki içerisinde olan faringeal ve dentofasiyal yapılar arasında karşılıklı bir etkileşim bulunmaktadır. Geçmiş yıllardaki araştırmalarda faringeal yapılar ile dentofasiyal ve kraniofasiyal yapılar arasında bir ilişki olduğu gösterilmiştir (McNamara, 1981; Solow ve ark., 1984).

Faringeal havayolu çevresindeki anatomik yapılar ile birlikte karmaşık bir komplekstir ve yutkunma, vokalizasyon ve solunum gibi fizyolojik fonksiyonlardan sorumludur (Schwab ve Goldberg, 1998).

4.1.1. Farenks

Farenks mukozal yumuşak doku ve kasların yanı sıra, kemik ve kıkırdaklardan oluşan karmaşık bir yapıdır. Solunum sistemindeki burun, larinks ve trakea sert kıkırdak yapıdan oluşurken faringeal duvar ve çeperleri daha elastik bir kıkırdak yapısından oluşmaktadırlar (Şekil1), (Suratt ve ark., 1983).

Anatomik olarak boğazın bir parçası olan farenks, servikal vertebraların anteriorunda nazal kavite (NK), oral kavitenin (OK) ve larinksin posteriorunda, trakea ve özofagusun superiorunda bulunmaktadır. Östaki boruları ile bilateral olarak orta kulak boşluğuna bağlanmaktadır. Farenks yapısal olarak; superiorda kafa tabanından inferiorda krikofaringeal sfinktere kadar uzanan, yaklaşık 12-14 cm uzunluğunda, aşağıya doğru daralan, birinci ve altıncı servikal vertebralar seviyesinde yer alan, kas ve membranlardan oluşan anatomik bir boşluktur. Farenks krikoid kıkırdağın alt

seviyesinden sonra özofagus ile birlikte seyretmektedir. En geniş kısmı hyoid kemik hizasındayken en dar kısmı larinks ile paralel seyrettiği inferior kısmıdır (Standring Susan, 2008).

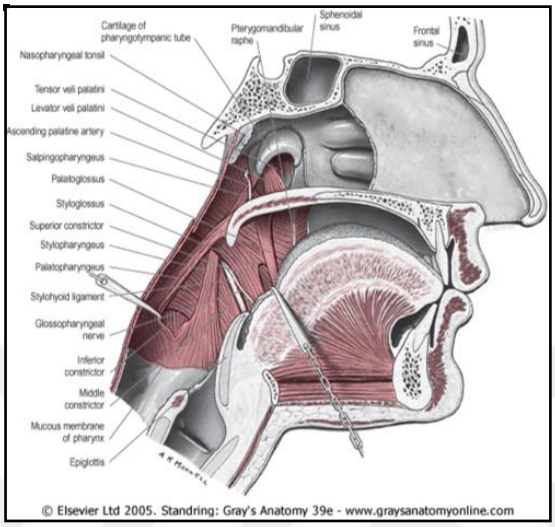

Şekil 1. Farenksin anatomik yapısı (Standring Susan, 2008)

Fizyolojik solunum esnasında solukta alınan hava sırasıyla, nazofarenks ve yumuşak damağın posteriorundan geçip orofarenks ve larinks seviyesine kadar inmekte ve bu seviyeden sonra trakeaya geçmektedir (Strohl ve ark., 2012).

Farenks nöromusküler sistem tarafından istemli ve istemsiz olarak kontrol edilmektedir. Sindirim ve solunum sisteminin kullandıkları ortak bir geçiş olan farenks kapakçık görevi gören, yiyecek ve havanın güvenli geçişine imkan sağlayan birbiriyle koordineli bir kas sisteminden oluşmaktadır. Aynı zamanda havayı ısıtmak, nemlendirmek ve filtrelemek, öksürmek, yemeklerin aspirasyonunu engellemek, yutkunmak, konuşmak ve enfeksiyonlarda primer defans oluşturmak gibi fonksiyonlarda da rol oynamaktadır (Pierce ve Worsnop, 1999; Anirudh Agarwal, 2018; Cheesman, 2008).

Farenks, anteriorunda komşulukta olduğu açıklıklar ile ilişkili olarak üç bölüme ayrılır;

- Nazofarenks,
- Orofarenks
- Laringofarenks/Hipofarenks. (Cheesman, 2008)

Superiordan inferiora doğru sırasıyla, NK'ya açıldığı kısım, nazofarenks, OK'ya açıldığı kısmı orofarenks ve epiglottisin inferiorunda kalan ve larinks ile bağlantılı olduğu kısım laringofarenks olarak adlandırılır (Şekil 2). Nazofarenks ve orofarenks solunum ve yutkunma fonksiyonlarının gerçekleştirildiği kısmı olup, lokasyonları ve fonksiyonları önemlidir (Ömür ve Dadaş, 1996; P. L. Williams ve ark., 1989; Popovic ve White, 1998; Schwab ve Goldberg, 1998; Daniel ve ark., 2007).

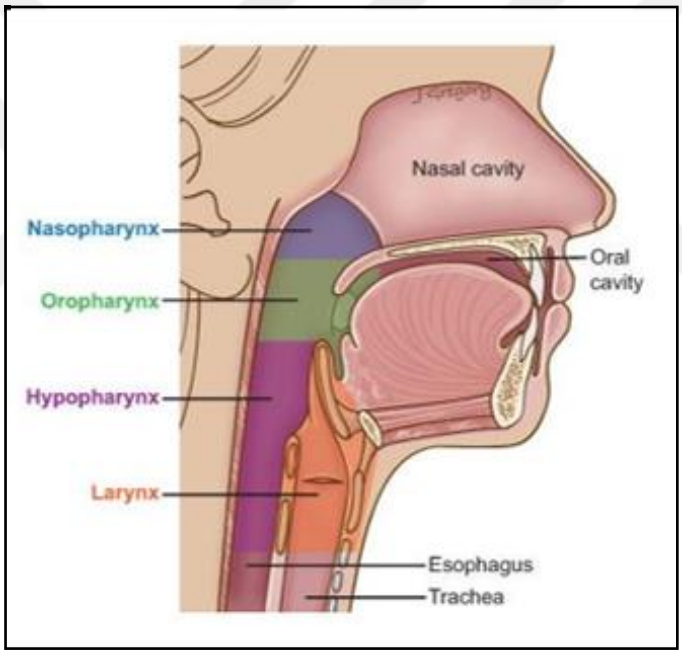

Şekil 2. Farenksin bölümleri

4.1.2. Nazofarenks

Epifarenks veya rinofarenks olarak da isimlendirilen nazofarenks, farenksin ve yumuşak damağın superiorunda, NK'nın posteriorunda yer alan konik formda bir yapıdır. Oksipital kemiğin bazal kısmı ve sfenoid kemiğin korpusunun anteriorundan yumuşak damağın superioruna uzanmaktadır ve vertikal olarak uzunluğu ortalama 4 cm, anteroposterior yönde genişliği ortalama 2,5-3,5 cm ve mediolateral olarak

genişliği ortalama 4-5 cm olan nazofarenks, anteriorda koanalar ile NK'ya açılır. Nazofarenksin lateral duvarlarında, inferior nasal konka hizasında, orta kulak farenks bağlantısını sağlayan östaki borusu, nazofarenkse açılmaktadır. Östaki borusunun açılıp kapanması orta kulak basıncı ile çevre basıncını dengelemektedir (Standring Susan, 2008).

Nazofarenksin ortalama boyutları, vertikal olarak 25-30 mm, anteroposterior olarak 20 mm, mediolateral olarak 40-45 mm uzunluktadır. Yetişkin bir bireyde nazofarenksin morfolojik farklılıkları, kraniofasiyal gelişimdeki farklılıklar ile ilişkilendirilmektedir (Handelman ve G, 1976; Ömür ve Dadaş, 1996; Tourné, 1991).

Nazofarenksin superior ve posterior duvarlarının birleştiği eğimli yüzeyde lenfoid doku olan faringeal tonsiller yer almaktadır. Bu tonsiller puberte dönemine kadar ataklar şeklinde büyürler ve puberteden sonra küçülmeye başlarlar. Yetişkin bir bireyde bu dokular küçülerek atrofik hale gelmişlerdir ve adenoid doku olarak tanımlanmaktadırlar. Adenoid dokuların hipertofisi NK ve nazofarenks arasında hava geçişinin engellenmesine neden olabilmekte ve bu durumda hasta ağız solunumuna geçerek zorunlu adaptasyon sağlamaktadır (Handelman ve G, 1976; Cheesman, 2008; Tourné, 1991).

Solunum, konuşma ve işitme ile ilgili fonksiyonlardan nazofarenks sorumludur (Strohl ve ark., 2012).

Nazofarenksin posterior duvarı ile yumuşak damağın serbest kısmı arasında yer alan açıklığa faringeal açıklık adı verilir ve nazofarenksi orofarenkse bağlar, bu açıklık yutkunma fonksiyonu sırasında yumuşak damağın eleve olmasıyla kapanır (Şimşek, 2006; Cheesman, 2008).

4.1.3. Orofarenks

Mezofarenks olarak da isimlendirilen orofarenks, *ismus fasium* olarak adlandırılan açıklık ile anteriorundaki OK ile ilişkilidir. Orofarenksin superior sınırı PNS, inferior sınırı ise epiglottistir. Posterior yüzeyinde, yaklaşık ikinci ve üçüncü servikal vertebralar hizası ile komşuluktadır. PNS hizasında nazofarenks, epiglottis hizasında ise laringofarenks ile sınır paylaşmaktadır. Orofarenksin yumuşak doku komşuluklarını; superiorda yumuşak damağın alt yüzü uvula, anterior yüzeyi ve tabanını dil kökü oluşturmaktadır (Standring Susan, 2008).

Orofarenks, solunum ve sindirim sisteminin ortak kullandığı bir yoldur. Yutkunma fonksiyonu esnasında, nazofarenks yumuşak damağın eleve olmasıyla kapanır ve içerik OK'dan orofarenkse geçer. Özofagusa geçişte ise, epiglottisin larinksi kapatması ile sıvı-katı olan lokma içeriğinin soluk borusuna gitmesi önlenip yemek borusuna geçişi sağlanmaktadır.

4.2. Temporomandibular Eklemin Sert Doku Anatomisi

Kraniyomandibular eklem olarak da adlandırılan Temporomandibular eklem, mandibular kondil başının, temporal kemiğin bir kısmı olan glenoid fossaya oturmasıyla oluşmaktadır (Jeffrey, 2008; Yalçın ve Aktaş, 2015).

4.2.1. Glenoid fossa

Glenoid fossa, mandibular fossa veya artiküler fossa olarak da bilinmektedir. Glenoid fossa TME komponentinin temporal kemiğinin skuamoz kısmı üzerinde bulunan, mandibular kondil ile eklem yapan konkav bölgedir (Şekil 3).

Glenoid fossa anteriorda zigomatik proçesin artiküler eminensi ile, posteriorda ise eksternal akustik meatusun anterior duvarı olan timpanik tabaka ile sınırlanmıştır. Glenoid fossanın tavanını ve medial duvarını temporal kemik oluştururken, lateral komşuluğunda zigomatik proçes bulunmaktadır. Glenoid fossanın şekli, genelde eklem yaptığı kondil ile, birebir olmasa da uyumludur (Standring Susan, 2008; Yalçın ve Aktaş, 2015).

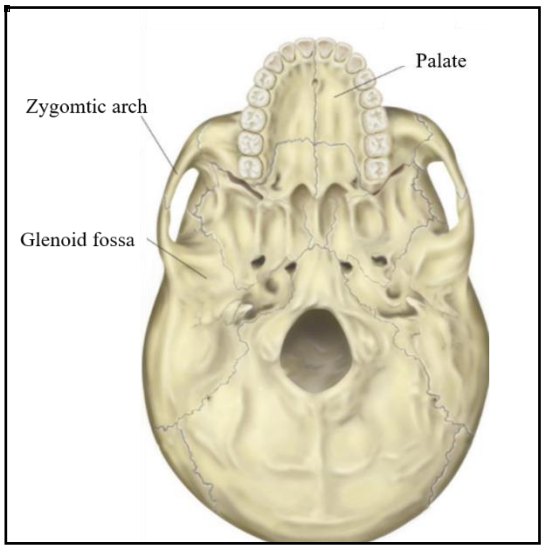

Şekil 3. Glenoid fossa

4.2.2. Artiküler eminens

Artiküler eminens, zigomatik arkın posterior proçesini ve glenoid fossanın anterior duvarını oluşturmaktadır. Artiküler eminensin lateralinde, bir ligament bağlantı noktası olan artiküler tüberkül olarak isimlendirilen bir çıkıntı vardır. Eyer görünümünde olan artiküler eminens lateralden konveks, anterior ve posteriordan ise konkav görünümdedir. TME fonksiyona girdiğinde, ağız açılması ile birlikte mandibular kondil artiküler eminense doğru hareket eder ve maksimum ağız açıklığında tepe noktasına ulaşır. Artiküler eminensin eğimi sayesinde, ağız kapalı konuma geçerken, mandibular kondil glenoid fossa içerisine kolayca geri kayabilmektedir (Standring Susan, 2008, Yalçın ve Aktaş, 2015).

4.2.3. Mandibular kondil

Mandibular kondilin superior ve anterior yüzeyleri glenoid fossa ile eklem yaptığı kısımdır ve boyut ve şekil olarak değişiklik gösterebilmektedir. Topografik olarak oval formda olan mandibular kondilin anteroposterior boyutu, mediolateral boyutunun yaklaşık yarısı kadardır. Kondil başı spongioz kemikten oluşurken, kortikal yapıda ince bir kemik tabaksı ile örtülüdür. Mandibular kondil, kondil boynu olarak adlandırılan, ince bir kemik yapı ile ramusa bağlanmaktadır. Ancak kondil başı daha

posteriorda bulunduğundan kondil başı ve ramus düz bir eksen üzerinde konumlanmamıştır (Şekil 4), (Standring Susan, 2008, Yalçın ve Aktaş, 2015).

4.2.4. Mandibular ramus

Ramus, mandibula gövdesinin posteriorundan superiora doğru uzanan kemik bölgesidir. Ramusun superiora uzanan iki proçesi vardır, bunlardan anteriorda olanı koronoid proçes, posteriorda olan ise kondiler proçestir. Ramusun anteriorunda bulunan koronoid çıkıntı temporal kasın bağlantı yeridir. Ramusun inferior ve posterior yüzeyinin birleşim noktası angulus mandibuladır. Mandibular ramusun medial yüzeyinde, inferior alveolar sinir ve arterin giriş bölgesi olan mandibular foramen yer almaktadır. Mandibular foramenin girişini kısmi olarak kapatan, lingula olarak adlandırılan bir çıkıntı mevcuttur. Mandibular ramusun lateral yüzeyine masseter kası bağlanırken, medial yüzeyine medial pterigoid kas bağlanmaktadır (Standring Susan, 2008, Radlanski ve Wesker, 2016).

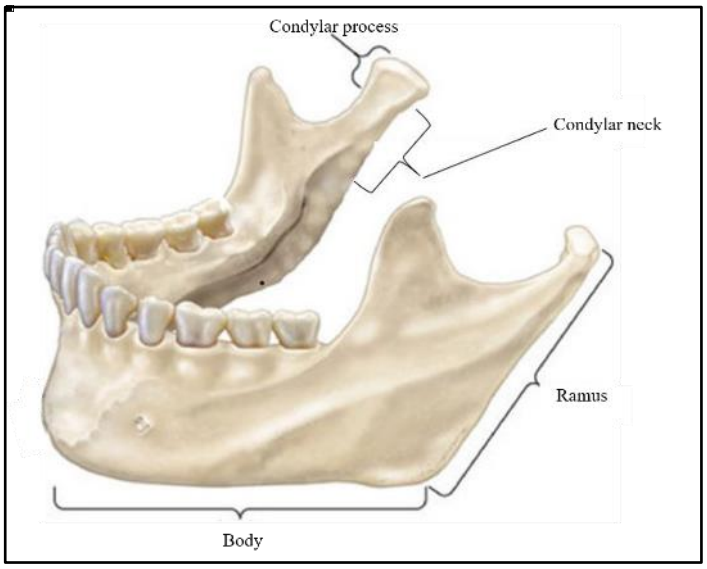

Şekil 4. Mandibula

4.3. İskeletsel Sınıflama

Sınıflama, tanı-tedavi planlamasında önemli bir basamaktır. İdeal bir sınıflama tanı verilerini özetlemeli ve tedavi planını içermelidir.

Günümüzde hala geçerliliğini koruyan ve ilk kullanışlı ortodontik sınıflama Sınıf I, II ve III maloklüzyonları içeren Angle'ın maloklüzyon sınıflamasıdır. 1890'larda yayınlanan Angle'ın bu sınıflaması, maksiller birinci molar dişin meziobukkal tüberkülü ile mandibular birinci molar dişin bukkal oluğu arasındaki ilişkiye göre yapılmıştır.

- Normal oklüzyon: Normal (Sınıf I) molar ilişkisi vardır, dişler oklüzyon hattı üzerindedir.
- Sınıf I maloklüzyon: Normal (Sınıf I) molar ilişkisi vardır, çapraşık, rotasyonlu dişler olması nedeniyle oklüzyon hattı doğru değildir.
- Sınıf II maloklüzyon: Alt molarlar üst molarlara göre distaldedir, diğer dişlerin oklüzyon hattı üzerindeki ilişkileri belirlenmemiştir.
- Sınıf III maloklüzyon: Alt molarlar üst molarlara göre mezialdedir, diğer dişlerin oklüzyon hattı üzerindeki ilişkileri belirlenmemiştir (Profitt ve Ackerman, 1993).

Angle sınıflamasının temeli maksiller ve mandibular birinci molar dişlerin ilişkisine ve dişlerin oklüzal hatta göre seviyelenmesine dayanmaktadır. Angle sistemi, maloklüzyon sınıflamasını sistematik şekilde ifade etmesinin yanında ilk defa normal oklüzyonun basit tanımını yaptığı ve böylece maloklüzyon ile normal oklüzyonu ayırt etmeye yardımcı olduğu için ileriye yönelik çok büyük bir adım olmuştur. Basit, hızlı ve çok pratik bir yöntem olmasının yanında ekstra ölçüm gerektirmemesi ve hekimler arası iletişim kurulmasının kolaylığı gibi avantajları bulunmaktadır. Ancak sadece sagittal ilişki hakkında bilgi vermesi, süt dişlenmede ve birinci molarların eksik olduğu durumlarda uygulanamaması, iskeletsel problemler ve maloklüzyonun etiyolojisi hakkında bilgi vermemesi gibi eksikliklerinin olması ve hastanın probleminin bazı önemli özelliklerini tanımlamadığı için, Angle sınıflamasının tam olarak yetmediği ve eksik kaldığı fark edilmiştir. Angle üst çeneyi ve üst sürekli birinci molar dişi sabit olarak kabul etmektedir. Oysa üst çene nazomaksiller kompleks içinde yer almaktadır.

Nazomaksiller kompleks, kafa kaidesi eğimi ve glenoid fossanın konumu, büyüme-gelişim ve kalıtımsal ve/veya dış etkenler ile büyük ölçüde değişime uğramaktadırlar. Bunların sonucunda gerek maksilla gerekse maksiller sürekli birinci molar dişlerin konumları değişebilmektedir. Bu sebeplerle, orjinal Angle sistemindeki yetersizlikleri gidermek için, bir seri ek sınıflamalar ve alt gruplar ortaya çıkmıştır (Profitt ve Ackerman, 1993).

İskeletsel sınıflamanın kullanılmaya başlaması ile maksiller molar dişlerin konumunun sabit olduğu düşüncesi ve buna göre sınıflama yapılması görüşü terk edilmiştir. Maloklüzyonların iskeletsel sınıflamasında çenelerin birbirine ve ön kafa kaidesine göre sagittal eksendeki konumları dikkate alınmaktadır. İskeletsel anomaliler, tek çenenin uzayda hatalı konumlanmasından kaynaklanabileceği gibi, her iki çenenin birlikte hatalı konumlanması nedeniyle de oluşabilmektedir.

- İskeletsel Sınıf I İlişki; maksilla ve mandibula ön kafa kaidesine göre ve birbirlerine göre ideal konumlarında bulunmaktadır.
- İskeletsel Sınıf II İlişki; üç farklı tipi vardır. Bunlar;
  - Maksilla kafa kaidesine göre ileride (prognati), mandibula ise ideal konumunda
  - Maksilla kafa kaidesine göre ideal konumunda, mandibula ise geride (retrognati)
  - Maksilla kafa kaidesine göre ileride, mandibula ise geride

- İskeletsel Sınıf III İlişki; üç farklı tipi bulunmaktadır. Bunlar;
  - Maksilla ön kafa kaidesine göre geride, mandibula ise ideal konumunda
  - Maksilla ön kafa kaidesine göre ideal konumunda, mandibula ise ileride
  - Maksilla ön kafa kaidesine göre geride, mandibula ileride

Vertikal yönde iskeletsel sınıflama üç kategoriden oluşmaktadır. Bunlar;

- Düşük Dikey Boyut: Alt çene kaidesi ile ön kafa kaidesi arasındaki açının (SN/GoMe) 26°'den küçük olması durumu düşük dikey boyut (*Low* Angle) olarak tanımlanmıştır (Ülgen, 2006). Düşük dikey boyut alternatif olarak, hipodiverjan yüz tipi, kısa yüz deformitesi veya kısa yüz sendromu olarak da

tanımlanabilir. Düşük dikey boyut tanısı klinik olarak da konulabilmektedir. Azalmış posterior diş erüpsiyonu, artmış posterior yüz yüksekliği ve düz mandibular düzlem açısı bu durumun karakteristik özellikleri arasındadır bulunmaktadır (Acharya, 2011).

- Normal Dikey Boyut: Alt çene kaidesi ile ön kafa kaidesi arasındaki açının (SN/GoMe) 36° olması durumu normal dikey boyut olarak tanımlanmaktadır (Ülgen, 2006).
- Yüksek Dikey Boyut: Alt çene kaidesi ile ön kafa kaidesi arasındaki açının (SN/GoMe) 36°'den büyük olması durumu yüksek dikey boyut (*High* Angle) olarak tanımlanır (Ülgen, 2006). Yüksek dikey boyut alternatif olarak hiperdiverjan yüz tipi, uzun yüz sendromu olarak da tanımlanabilmektedir. Bu durum artmış mandibular düzlem açısı, artmış alt ön yüz yüksekliği ve sıklıkla uzun yüz görünümüyle birlikte görülmektedir (Acharya, 2011).

4.4. Faringeal Havayolu Görüntüleme Yöntemleri

Faringeal Havayolunun Görüntülemesi amacıyla birçok yöntem kullanılmaktadır. Her yöntemin kendine özgü avantaj ve dezavantajları bulunmaktadır, değerlendirme için literatürde bir altın standart protokolünün olmadığı görülmektedir. Kullanılan yöntemler arasında akustik rinometri, floroskopi, nazofarinoskopi, manyetik rezonans görüntüleme (MRG), lateral sefalometrik radyografi (SEF), bilgisayarlı tomografi (BT) ve KIBT yer almaktadır (Schwab ve Goldberg, 1998; Doruk ve ark., 2004; Palaisa ve ark., 2007).

4.4.1. Akustik rinometri

Akustik rinometri, burun boşluğunun boyutlarını ölçmek amacıyla akustik dalgaların yansımasına dayalı bir yöntemdir. Akustik rinometri, burun boşluğuna yansıyan ses dalgalarını analiz etmektedir. Bu yöntemde cihazın bir burun adaptörü mevcuttur ve bu adaptör aracılığıyla üretilen akustik darbeler dalga tüpünden geçerek buruna girmektedirler. Dalgalar geçitteki yapılardan ses yansıtmaktadırlar, bu sesler bir

mikrofon tarafından algılanmakta ve işlenen veriler bir bilgisayar yardımı ile alan-mesafe grafiğine dönüştürülmektedirler.

Akustik rinometri, burun boşluğunun geometrisini karakterize etmek, burun tıkanıklıklarının boyutlarını, tıbbi tedaviye hastanın tepkisini ve cerrahi sonuçları değerlendirmek için kullanılmaktadır (Hilberg ve ark., 1989; Cakmak ve ark., 2001).

4.4.2. Floroskopi

Floroskopi görüntüleme yöntemi, 1896 yılında Thomas Alva Edison tarafından icat edilmiştir. Bu ilkel radyolojik görüntüleme yöntemi ile objenin iç kısmının dinamik görüntülerini elde etmek mümkün olmuştur. Örneğin kalbin pompalama fonksiyonu veya yutkunma fonksiyonu izlenebilmektedir. Bu teknikte yaygın olarak sindirim sistemi, üriner sistem, havayolu, üreme organları ve mide gibi içinde boşluk bulunan organlar kontrast madde verilerek görüntülenmektedirler.

Gümüş, bizmut, sezyum, toryum, kalay, zirkonyum, tantal, tungsten ve lantanid bileşikleri gibi bir dizi madde radyokontrast ajan olarak kullanılmıştır. Toryumun (toryum dioksit) kullanımı, karaciğer kanserine neden olduğu ortaya çıkınca hızla durdurulmuştur. Günümüzde kontrast ajanı olarak Barium Sülfat kullanılmaktadır.

Floroskopi ile görüntüleme, başlangıçta kaydedilemeyen canlı görüntüler şeklindeyken, teknolojinin gelişmesi ile 1950’li yıllardan itibaren görüntünün kayıt edilmesi, 1960'lı yıllardan sonra ise dinamik görüntü kaydı mümkün olmuştur (Goding ve ark., 2012; Suratt ve ark., 1983; Jaffer ve ark., 2015).



Resim 1. Floroskopi ile görüntüleme örneği (Jaffer ve ark., 2015)

4.4.3. Lateral sefalometrik radyografi (SEF)

Diş hekimliğinde ve özellikle ortodonti alanında sıklıkla kullanılan SEF; ekstraoral, konvansiyonel bir radyolojik görüntüleme yöntemidir. SEF görüntüleri, üç boyutlu anatomik yapıların taranmasıyla oluşturulan iki boyutlu görüntülerdir.

Ortodontik tedavi gören hastaların, tedavi öncesi iskeletsel, diş ve yumuşak doku anatomik işaret noktaları, çizgiler, düzlemler, açılar ve mesafeler kullanılarak ölçümlerinin oluşturulması ve hastanın kraniyofasiyal morfolojik özelliklerini sınıflandırmak amacıyla kullanılmaktadır. Tedavi sırasında veya bitiminde, büyüme ve gelişimin yanı sıra tedavi sürecinin değerlendirilmesi için, hastanın yeni SEF görüntüsü eskisiyle çakıştırılarak, ölçüm ve değerlendirmeler yapılabilmektedir.

SEF ortodontideki yaygın kullanımının yanı sıra; kafa ve fasiyal kemiklerdeki travma bulgularını, bazı hastalıkların kafa kemiklerindeki bulgularını, maksiller sinüs patolojilerini, sert damak ve gelişim bozukluklarını değerlendirmek amacıyla da kullanılabilmektedir.

SEF ile görüntüleme yönteminde hastanın sagittal düzlemi ve film birbirine paralel olacak şekilde yerleştirilmektedir. Merkezi ışın eksternal akustik meatusun 2,5 cm üzerinden geçmektedir ve fokal spot-film uzaklığı 90 cm'dir. Işınlama süresi kullanılan cihazın gücüne göre değişiklik göstermektedir. Bu projeksiyonda sağ ve sol

anatomik bölgeler birbirleri üzerine süperpoze olmaktadırlar ve tüpe yakın olan taraf magnifikasyona uğramaktadır (White; Stuart ve Pharoah; Mıchael, 2009).

Geçmiş yıllarda, SEF görüntüleri kullanılarak sefalometrik noktalar arasındaki sagittal bölgelerin ve üst solunum yolu boşluğunun lineer ve açısal ölçümlerle değerlendirilmesi için çok sayıda yöntem kullanılmıştır (Major ve ark., 2006; El ve Palomo, 2011; Handelman ve G, 1976; Poole ve ark., 1980).

Bu yöntem, malformasyon, magnifikasyon, transvers kesitlerin eksikliği ve bilateral kraniyofasiyal yapıların süperpozisyonu nedeni ile havayolunun üç boyutlu değerlendirmesinde yetersiz kalmakta ve havayolu morfolojisinin karmaşıklığını yansıtamamaktadır. Sadece lineer ölçümlerin yapılabildiği ve kesitsel incelemeye izin vermediği için üç boyutlu detayların incelenememesi beklenen bir sonuçtur (Li ve ark., 2014).

4.4.4. Manyetik rezonans görüntüleme yöntemi (MRG)

Manyetik Rezonans Görüntüleme yöntemi ilk olarak 1973 yılında, tıp alanında görüntüleme amacıyla kullanılmaya başlanmıştır (Filler, 2009). İyonize radyasyonun olmadığı, invaziv olmayan bir görüntüleme yöntemi olan MRG, elektromanyetik spektrumdaki radyo frekans dalgalarını kullanarak görüntü oluşumunu sağlamaktadır. Bu yöntemde görüntünün oluşturulması amacıyla hasta güçlü bir manyetik tüpün içine yerleştirilmektedir, hastanın görüntülenecek bölgesine 0,1-3T (*Tesla*) gücünde radyo frekans dalgaları gönderilmektedir, bu alan içerisinde kalan dokuların atomları, özellikle de Hidrojen atomlarının çekirdekleri bu manyetik alana doğru yönelmektedirler. Radyo frekans dalgalar sonlandırıldıktan sonra dokudan yayılan enerji bir bilgisayar tarafından kaydedilip ve görüntü oluşturulmaktadır.

Farklı yoğunluktaki dokuları, ileri derecede kontrast hassasiyetiyle görüntüleyebiliyor olması ve iyonize radyasyonun olmaması nedeniyle yumuşak dokuların incelenmesinde, BT yerine MRG tercih edilmektedir (White ve Pharoah, 2009).

Manyetik rezonans görüntüleme yöntemi ile FHY yumuşak doku sınırlarının ve solunum yolunu çevreleyen yapıların ayrıntılı şekilde görüntülenmesi mümkün olmuştur (Schwab ve Goldberg, 1998).

Manyetik rezonans görüntülemenin iyonize radyasyon içermeyen bir görüntüleme yöntemi olması, yumuşak doku görüntülemede kontrast çözümleme gücünün yüksek olması, ayrıca anatomik yapıların görüntülenmesinin yanı sıra dinamik görüntüleme olanağının da olması, MRG'nin avantajlarından sayılmaktadır (Harorlı ve Miloğlu, 2016).

Görüntü alım süresinin uzun olması klostrofobik hastalar için kısıtlayıcı bir endikasyondur, ayrıca hareket artefaktı riskini de arttırmaktadır. Manyetik alan nedeni ile metal implantlar, kalp kapakları, infüzyon pompası, kalp pilleri, vücutlarında yabancı cisim olan hastalarda kullanım endikasyou bulunmamaktadır ve maliyeti yüksek bir görüntüleme yöntemi olması dezavantajları arasında sayılmaktadır (Macey ve ark., 2003; Maheshwari ve ark., 2003).

Manyetik rezonans görüntülemenin diş hekimliğindeki kullanım alanları arasında; TME yapısının disk ve kasları, tiroid, paratiroid, tükürük ve lenf bezlerinde meydana gelen patolojiler, maksillofasiyal bölgedeki kasların patolojik ve hacimsel değişikliklerinin değerlendirilmesi, paranazal sinüsler, NK ve faringeal bölgedeki patolojilerin görüntülenmesi ve değerlendirilmesi bulunmaktadır.

Manyetik rezonans görüntülemede görüntü alımı 2-3 dakika sürmektedir ve bu esnada hastaların solunum yapıyor olması ve çekim uzadıkça yutkunma risklerinin olması artefaktlara neden olabilmekte ve FHY'nin pre-operatif değerlendirme ve tedavi planlaması amacıyla görüntülenmesindeki endikasyonunu kısıtlamaktadır (Harorlı ve Miloğlu, 2016).

4.4.5. Bilgisayarlı tomografi (BT)

İntraoral ve ekstraoral konvansiyonel radyografilerde, sistem X ışını tüpünden çıkan X ışınının görüntülenmek istenen objeden geçerek, dijital reseptör veya röntgen filmi üzerinde abzorbe olduğu miktara bağlı olarak oluşturduğu görüntü şeklindedir.

X ışını kaynağı ile görüntü reseptörü arasındaki karmaşık anatomik ve patolojik yapıların detayları bu şekilde elde edilen iki boyutlu görüntülerde, süperpozisyon, distorsiyon ve magnifikasyon gibi dezavantajlardan dolayı kaybedilmektedir (White ve Pharoah, 2009).

1960'lı yıllarda, Allen Cormack tarafından BT ile ilgili algoritmik çalışmalar yapılmış, ancak ilk olarak 1979 yılında Godfrey Hounsfield tarafından geliştirilen BT, mucitlerine Nobel tıp ödülünü getirmiştir.

BT görüntüsü bir kesitsel görüntüdür. Bu görüntüler, dairesel bir cihaza yerleştirilen yelpaze şeklinde X ışını üreten bir kaynak ve onun karşısına konumlandırılan dedektörün görüntülenecek objenin kesiti çevresinde 360° dönerek elde ettiği verilerin bilgisayar algoritmaları kullanarak işlenmesiyle elde edilirler. Tarayıcı arka arkaya aldığı kesitler ve bu kesitlerin birleştirilmesiyle FOV'un (*Field of View*) görüntüsünü oluşturur. Bu teknikte kesit alınması ve kesitlerin birleştirilmesiyle hacimsel görüntünün oluşturulması nedeniyle doku ve organların birbiri üzerine süperpoze olmaları söz konusu değildir (Mankovich ve ark., 1994).

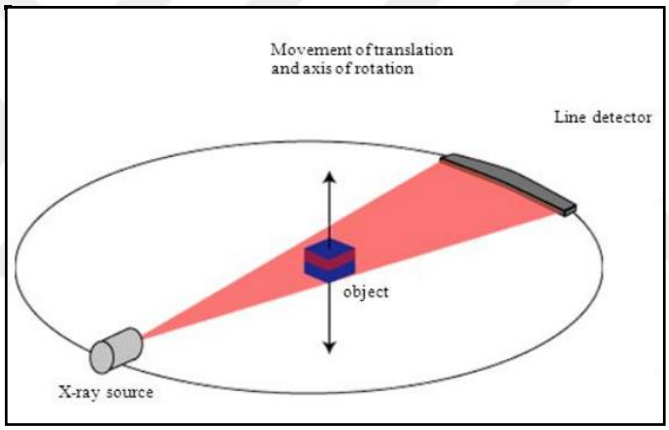

Şekil 5. BT çalışma prensibi

Bilgisyarlı tomografi ile görüntüleme yapılırken hastanın sabit ve hareketsiz şekilde bir masada yatması gerekir, bu masa FOV boyunca hareket ederek kesitsel verilerin elde edilmesini sağlamaktadır.

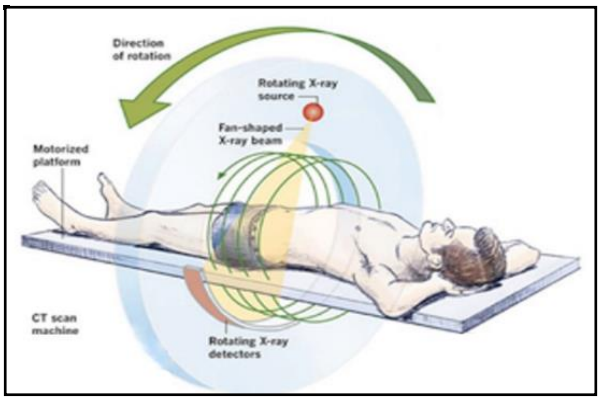

Şekil 6. BT cihazı örneği

Bütün dijital görüntülerde olduğu gibi BT'de de görüntü, küçük resim elementlerinden (*piksel*) oluşur, BT'de ölçüm yapılan birimlerin tabanı *piksel*, yüksekliği kesit kalınlığı olan *"voksel''* adı verilen dikdörtgen prizmalardan oluşmaktadır (Çağlayan ve Harorlı, 2019).

4.4.6. Konik ışınlı bilgisayarlı tomografi (KIBT)

Konik ışınlı bilgisayarlı tomografi, maksillofasiyal yapının üç boyutlu görüntülerini oluşturmak amacıyla özel olarak tasarlanmış düşük dozlu bir görüntüleme sistemidir (Dawood ve ark., 2009).

1982 yılında ilk kez anjiyografi amacıyla geliştirilmiş olan KIBT daha sonra ortopedi, dolaşım sistemi, kalp ve solunum sisteminde tanı ve tedavi planlaması amacıyla kullanılmaya başlanmıştır (Ritman ve ark., 1980).

Konik ışınlı bilgisayarlı tomografi dental ve kraniofasiyel radyoloji alanında ilk olarak, NewTom® QR-DVT 9000 (NIM s.r.l, Verona, Italy) cihazı ile 1998 yılında kullanılmaya başlanmıştır (Görgen ve ark., 2014). KIBT cihazın tasarımına bağlı olarak, hasta yatar, oturur veya supin pozisyonunda olabilmektedir (Resim 2).



Resim 2. Farklı çeşitlerde KIBT cihaz ve gantri tasarımları

4.4.6.1. Konik ışınlı bilgisayarlı tomografinin çalışma prensibi

Konik ışınlı bilgisayarlı tomografide görüntünün konik hüzmeli X ışını kaynağı ve dedektörün bağlı oldukları bir eksen üzerinde tam veya kısmi dönen bir gantri kullanılarak oluşturulmaktadır. X ışını kaynağı, incelenecek olan objenin FOV dahilinde kalan kısmından geçerek karşı tarafta bulunan sensör üzerine ışın gönderir. Rotasyon esnasında FOV'un çoklu ardışık projeksiyonları elde edilir ve bilgisayar algoritması ile yazılım programları tarafından sagittal, aksiyel ve koronal kesitler ve üç boyutlu rekonstrüksiyon oluşturulur. Bu nedenle, BT ve KIBT arasındaki temel farklılık, verilerin toplanma yöntemidir. BT'de gantrinin her dönüşünde detektör bir projeksiyon yakalayıp görüntü verilerini elde ederken, KIBT'ta hastanın tüm görüntüsü tek bir dönüşte dedektöre yansıtılıp, bu veriler daha sonra ayrı kesit görüntüleri oluşturmak için kullanılmaktadır. Verilerin rekonstrüksiyonu basit bilgisayarlar ile de yapılabilmekte ve BT'de olduğu gibi özel ve pahalı bilgisayar sistemlerine gereksinim duyulmamaktadır. Detektörlerden elde edilen ham datadan hacimsel bir data oluşturulması işlemi rekonstrüksiyon olarak isimlendirilmektedir (Dawood ve ark., 2009; Angelopoulos ve Aghaloo, 2011). Rekonstrüksiyon süresi, yazılım ve bilgisayar donanımına bağlı olarak farklılık gösterebilmekte ve bu süre 5-6 dakikadan 30 dakikaya kadar değişebilmektedir (Patel ve ark., 2007).

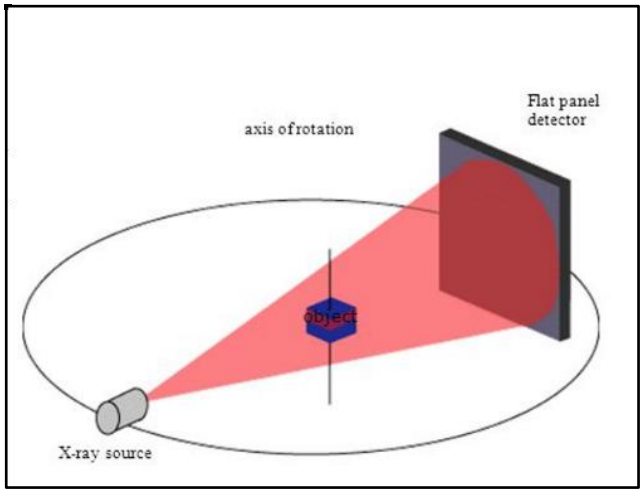

Şekil 7. KIBT'ta görüntü elde etme prensibi, 180°-360° rotasyon

İki boyutlu konvansiyonel radyolojik görüntülerin en küçük birimine *piksel* adı verilirken, KIBT'ta üçüncü boyutun olması ve hacimsel veri nedeni ile en küçük görüntü birimi *"voksel"* olarak adlandırılmaktadır, bu üç boyutlu piksel olarak da düşünülebilir. KIBT'ta *vokseller* her üç boyutu (X, Y, Z eksenleri) birbirine eşit olan kübik (izotropik) yapıdadırlar.

Voksel boyutları FOV ve cihazın kullanma kılavuzlarında belirtildiği üzere 0.125-0.3<arasında değişebilmektedir. Küçük *voksel* boyutları, tarama sürelerinin artmasına neden olduğundan, küçük FOV'larda tarama yapılırken tercih edilmeleri tavsiye edilmektedir (Dawood ve ark., 2009; Torres ve ark., 2012).



Şekil 8. KIBT'ta Voksel

4.4.6.2. Konik ışınlı bilgisayarlı tomografide görüntüleme alanı

FOV'un boyutu KIBT cihazının önemli özelliklerinden biridir. Geçmişteki ilk KIBT cihazları tarayıcının kullanışlılığını sınırlayan, büyük veya küçük tek boyutlu bir FOV olanağı sunmaktaydı. Genel olarak da FOV büyüdükçe, tarayıcının maliyeti de artmaktaydı. Yüksek maliyetin yanı sıra daha büyük detektör boyutuna ve daha büyük kilovoltajlı enerji kaynağına gereksinim duyulmaktaydı. FOV genel olarak çeneleri, orta yüz ve kafa tabanını kapsamaktaydı. Bazı cihazlarda vertekse kadar olan daha geniş, yani 40 cm yüksekliğinde seçenekler sunulmaktaydı.

Sınırlı endikasyonları, artan maliyeti ve X ışını dozu nedeniyle, daha büyük FOV'lar sınırlı dentoalveolar uygulamalar için kullanışlı olmadığından firmalar bir çenenin iki ila dört dişini görüntüleyecek boyutlarda daha küçük FOV birimi seçeneğini sunmaya başlamışlardır. Bu FOV'lar seçilen dişlerin, periapikal alveolar kemiğin ve sınırlı miktarda maksiller veya mandibular bazal kemiğin incelenmesi için yeterli görüntü alanı sağlamaktadır. Günümüzde 3x3 cm^2'lik bölgesel FOV'lardan, her iki çeneyi kapsayan, çeneler, servikal omurgalar, paranazal sinüsler, kafa tabanı ve kafatasının da görüntülenebileceği daha geniş FOV'lara kadar çok sayıda FOV seçeneği sunulmaktadır (Şekil 9), (Abramovitch ve Rice, 2014).

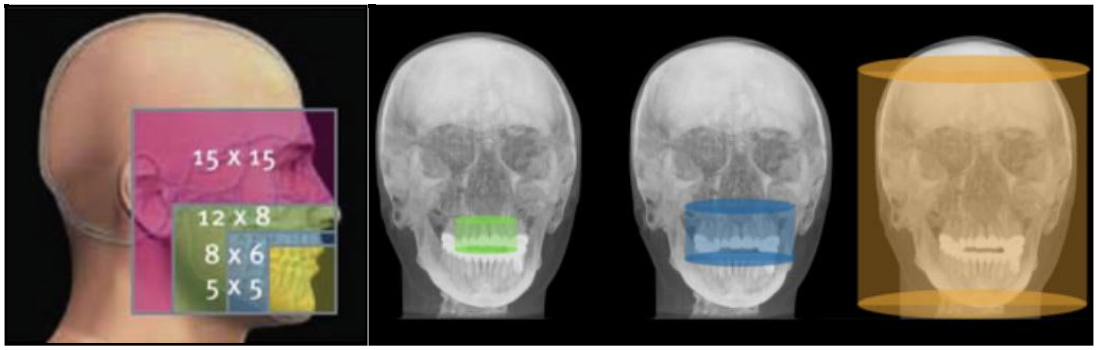

Şekil 9. KIBT'ta FOV seçenekleri

4.4.6.3. Konik ışınlı bilgisayarlı tomografi ile görüntünün ekrana yansıtılması

Veriler rekonstrükte edildikten sonra, çalışma görüntüsü tek bir görüntüleme türüyle sınırlı değildir. Yazılımın gelişmiş özelliklerine bağlı olarak, üç boyutlu hacimsel veri setinden çok sayıda görüntü oluşturma seçeneği mevcuttur. Çoğu tarayıcı programı, üç anatomik görüntüleme düzleminde (aksiyel, sagittal ve koronal) nesnenin birincil görüntü rekonstrüksiyonunu gösterir. Kullanılan yazılımın özellikleri kapsamında, çapraz kesitlerin de oluşturulabilmesinin yanı sıra, görüntüyü yakınlaştırması, döndürülmesi, lineer ve hacimsel ölçümler yapılabilmesi mümkündür (Abramovitch ve Rice, 2014).

4.4.6.4. Konik ışınlı bilgisayarlı tomografinin maksillofasiyal bölgede kullanım alanları

Konik ışınlı bilgisayarlı tomografi cihazlarının özellik ve fonksiyonlarının artması, maliyet ve cihaz boyutunun küçülmesi ile ulaşılabilirliği artmış ve diş hekimliğinin birçok alanında tanı ve tedavi planlaması amacıyla kullanılmaktadır.

Gömük dişler, maksillofasiyal bölgedeki sert doku anomalileri ve patolojilerinin radyolojik tanısı, implant planlaması amacıyla pre-operatif alveol kemik yüksekliği ve hacminin değerlendirilmesi, cerrahi işlemlerde pre-operatif olarak anatomik noktaların (maksiller sinüs, mental foramen, mandibular kanal, insiziv kanal gibi) değerlendirilmesi ve cerrahi planlanması, TME morfolojisi ve patolojileri, paranazal sinüslerin incelenmesi, maksillofasiyal travma nedeniyle oluşmuş fraktürlerin tespiti ve tedavi planlanması, endodontik ve periodontal inceleme ve tedavi planlanması, ortodonti ve ortognatik cerrahi işlemlerinde pre-operatif ve post-operatif olarak ve havayolu analizi gibi bir çok kullanım alanı bulunmaktadır (Çağlayan ve Harorlı, 2019).

Konik ışınlı bilgisayarlı tomografi ile görüntüleme sırasında hastanın duruş ve baş pozisyonunun havayolu hacmini etkilediği düşünülmektedir. Literatürde FHY hacmini üç boyutlu değerlendiren bazı araştırmacılar, hasta görüntülerini dik pozisyonda (Guijarro-Martıinez ve Swennen, 2013) bazı araştırmacılar ise hasta görüntülerini yatar pozisyonda iken elde etmişlerdir (Celikoglu ve ark., 2014).

4.4.6.5. Konik ışınlı bilgisayarlı tomografinin faringeal havayolunu değerlendirmedeki yeri

Yapılan araştırmalar sonucunda SEF görüntülerinden elde edilen sagittal alan ile KIBT'la elde edilen hacimsel veri arasında uyum olduğu görülmüş ancak SEF'te benzer havayolu boşluğu olan hastaların KIBT incelemesinde, benzerlik göstermeyen detayların olduğu ortaya konulmuştur. Konvansiyonel SEF'lerde, sadece lineer ölçümler yapılabildiği ve kesitsel incelemeye izin vermediği için üç boyutlu detayların incelenememesi beklenen bir sonuçtur (Aboudara ve ark., 2009; Martins ve ark., 2018).

Geçmişten günümüze FHY'nin üç boyutlu incelemesine yönelik yapılmış birçok çalışmada KIBT, görüntüleme yöntemi olarak kullanılmıştır (Kamaruddin ve ark., 2019; Xu ve ark., 2019; Dos ve ark., 2010; Castro-Silva ve ark., 2015; hokri ve ark., 2018; El ve Palomo, 2011; Glupker ve ark., 2015; Grauer ve ark., 2009; Major ve ark., 2006; Paul ve ark., 2015).

Alves ve ark. 20 KIBT görüntüsü ile yaptıkları bir çalışmada, KIBT verilerini Mimics® yazılımında işlemiş ve elde ettikleri üç boyutlu rekonstrüksiyonlardan üç boyutlu yazıcı ile model oluşturmuşlardır. Elde edilen üç boyutlu model ile su hacmi testi yaprak FHY hacmini elde etmiş ve ardından su hacmi testinden elde ettikleri hacimsel değer ile Dolphin 3D® yazılımında işledikleri üç boyutlu FHY hacmini karşılaştırmışlardır. Altın standart olarak kabul edilen su hacmi testinden elde edilen hacimsel veri sonuçları ile Dolphin 3D® yazılımından elde edilen hacimsel sonuçları arasında, *threshold'*a bağlı anlamlı kolerasyon elde etmişlerdir. Çalışmanın sonucu olarak altın standarda en yakın sonucu, 73 *threshold'*da elde ettiklerini bildirmişlerdir (Alves ve ark., 2012).

Günümüzde gelişen teknoloji ile KIBT sistemleri ve yazılım programları ile üç boyutlu görüntüler elde edilerek anatomik yapıların koronal, aksiyal ve sagittal düzlemlerde incelenmesi ve hacimsel analizlerinin yapılabilmesi mümkün olmuştur. Farklı yazılım sistemleri diş hekimliği, KBB ve cerrahi alanlarında operasyon öncesi, sırası ve sonrasında büyük avantajlar sağlamaktadır.

Bu araştırmada Romexis® ve Mimics® yazılım programları güvenilir analizler için kullanılmış ve Angle Sınıf I, II ve III iskeletsel ilişkiye sahip genç yetişkin bireylerin

KIBT görüntülerinde FHY hacimsel ölçümleri ve kondil pozisyon morfolojisinin belirlenmesi ve farklı iskeletsel sınıflamaya sahip hastalardaki farkların değerlendirilmesi amaçlanmıştır.

5. GEREÇ ve YÖNTEMLER

Bu tez çalışması; Marmara Üniversitesi Diş Hekimliği Fakültesi Girişimsel Olmayan Klinik Araştırmalar Etik Kurulu tarafından 24.02.2020 tarihinde 2020-378 protokol numarası ile onaylanmıştır (Ek: 1).

5.1. Çalışma Grubu

Marmara Üniversitesi Diş Hekimliği Fakültesi Ağız, Diş ve Çene Radyolojisi Anabilim Dalı'na 2012–2019 yılları arasında çeşitli endikasyonlarla başvuran ve radyolojik değerlendirmeleri yapılmış olan hastaların KIBT görüntüleri retrospektif olarak taranmış ve çalışma grubuna dahil edilme kriterlerine uygun olan 132 hastanın, yüksek diagnostik kaliteye sahip KIBT görüntüleri çalışma grubuna dahil edilmiştir. Çalışmada kullanılan tüm KIBT görüntüleri Planmeca® Promax 3D Mid (Planmeca Oy, Helsinki, Finladiya, 2012) konik ışınlı bilgisayarlı tomografi cihazı ile 0.4 mm^3 izotropik *voksel*, 0,40 mm kesit kalınlığı kullanılarak elde edilmiştir. Kullanım parametreleri 90 kVp, 10 mA ve 36 sn olan cihazın FOV'u 16x9 cm^2 olup ardışık yapılan iki ayrı ışınlama sonucu elde edilen görüntüler Romexis® yazılım programında birleştirilip 16x16 cm^2 FOV alanı elde edilmiştir. Cihaz her bir ışınlamasını hastanın etrafında 360°'lik tek bir rotasyonla sağlamaktadır. Elde edilen görüntüler *Digital Imaging and Communications in Medicine* (DICOM) formatında kaydedilmiştir.

5.1.1. Çalışma grubunun demografik özellikleri

Çalışmaya dahil edilen hastaların yaşları, KIBT görüntülerinin alındığı tarihe göre hesaplanmıştır. Yapılan ölçüm ve değerlendirmelerin hastaların büyüme-gelişim dönemlerinden etkilenmemesi amacıyla 18 yaş ve üzerindeki hastaların görüntüleri çalışmaya kapsamına alınmıştır.

Hastaların görüntüleri cinsiyetlerine göre kadınlar birinci grup erkekler ikinci grup olmak üzere gruplandırılmış, volumetrik ve lineer ölçümleri yapılmış ve karşılaştırılmıştır.

Yirmi yaş dişleri hariç, herhangi bir diş eksikliği veya gömülü dişleri olan hastaların görüntüleri, mandibula pozisyonunu ve Angle sınıflamasını etkileme olasılıklarını ortadan kaldırmak amacıyla çalışma grubuna dahil edilmemiştir.

5.1.2. Gönüllülerin araştırmaya dahil edilme kriterleri

1. Herhangi bir nedenle alınmış KIBT görüntüsü Marmara Üniversitesi Diş Hekimliği Fakültesi Ağız, Diş ve Çene Radyolojisi Anabilim Dalı arşivinde mevcut olan 18-50 yaş arasındaki hastaların KIBT görüntüleri
2. Değerlendirilecek anatomik alanları FOV içine almış ve yüksek diagnostik kaliteye sahip KIBT görüntüleri
3. Hastaların oklüzyonunu etkileyecek diş eksikliklerinin olmaması

5.1.3. Gönüllülerin araştırmaya dahil edilmeme kriterleri:

1. Travmaya bağlı fasiyal uyumsuzluk
2. Post-operatif nedenli fasiyal uyumsuzluk
3. Ortodontik tedavi görmüş veya görmekte olan hastaların görüntüleri
4. Ortognatik cerrahi geçirmiş olan hastaların görüntüleri
5. Düzeltici girişimsel veya koruyucu aparey uygulaması yapılmış veya yapılmakta olan hastaların görüntüleri
6. Nazal ve faringeal yumuşak doku hipertrofisi olan hastaların görüntüleri
7. Merkezi sinir sistemi hastalığı nedeniyle tedavi görmüş veya görmekte olan, intrakraniyal bulaşıcı hastalık geçirmiş (ensefalit, menenjit) olan hastaların görüntüleri
8. TME veya romatizmal hastalık nedeniyle (IV, IM, SC) veya oral medikasyon kullananlar veya kullanmış olan hastaların görüntüleri
9. İntrakraniyal ve ekstrakraniyal patolojiye sahip (Dentofasiyal kist veya tümörler) olan hastaların görüntüleri
10. Bazı sistemik hastalıkları (Diabetes mellitus, tiroid veya paratiroid, endokrin ya da hormonal hastalıklar) olan hastaların görüntüleri

11. Kemik metabolizmasını etkileyebilecek herhangi bir hastalığı olan hastaların görüntüleri

5.2. Sefalometrik Analizler

Seçilen KIBT görüntülerinden Planmeca Romexis® yazılımı (Planmeca Oy, Helsinki, Finlandiya) ile sanal sefalometrik radyografiler, orbitalar çakıştırılarak rekonstrükte edilip oluşturulmuştur. Ardından *JPEG* (Joint Photographic Experts Group) formatında kaydedilerek sefalometrik analiz yapılmak üzere NEMO TEC® Imaging 11.5 (NEMO TEC Imaging ve amp; Management Solutions) yazılım programına aktarılmıştır.



Resim 3. Orbitalar çakıştırılarak rekonstrükte edilen sefalometrik radyografi

5.2.1. Sefalometride referans alınan noktalar

- Nasion (N): frontonasal suturun en anterior ve o bölgedeki girintinin en derin noktasıdır.
- Sella (S): Sella Turcica'nın merkezidir.
- Menton (Me): Mental çıkıntının korpusla birleşim yeridir.

- Basion (Ba): Foramen magnumun anterior kenarının en anterior noktasıdır, ayrıca sagittal düzlemde sfenoid kemiğin büyük kanadının en inferior noktasına tekabül etmektedir.
- Orbitale (Or): Orbital kavitenin inferior kenarının en derin noktasıdır.
- Porion (Po): Eksternal akustik meatusun en superior kenarının orta noktasıdır.
- A noktası (A): Maksillanın tabanı ile alveolar proçes arasındaki kemik iç bükeyliğinin orta sagittal düzlem üzerindeki en derin noktasıdır.
- B noktası (B): Pogonion noktasının üzerindeki, mandibular alveolar kemik girintisinin en derin noktasıdır.
- Gonion (Go): Ramus ile korpusun birleşim yeridir.
- Gnathion (Gn): Pogonion ile menton noktaları arasında kalan parçanın orta noktasıdır. Simfizin en inferior ve en anterior noktasıdır.
- Artiküler (Ar): Mnadibular kondilin posterior yüzeyiyle kafa tabanı inferior yüzeyinin kesişim noktasıdır.
- Pogonion (Pog): Simfizin en anterior noktasıdır.
- Center of Face (CF; Yüz merkezi): FHD'nin pterigomaksiller fissürün distal yüzeyine çizilen dik düzlemle kesişme noktasıdır.

5.2.2. Sefalometrik düzlemler

- SN: Sella ve Nasion noktalarından geçen düzlemdir.
- Oklüzal Düzlem: maksiller ve mandibular birinci molar dişlerin distal kontakt noktalarının orta noktası ile dijitalize edilmiş olan okluzal düzlem noktası arasından geçen düzlemdir.
- Frankfurt Horizontal düzlemi (FHD): Orbitale ve Porion noktalarından geçen düzlemdir.
- Mandibular düzlem (Go–Me): Gonion ve Menton noktaları arasından geçen düzlemdir.

5.2.3. Sefalometrik değerler

- SNA: SN düzlemi ile A noktası arasındaki açıdır. Maksillanın ön kafa kaidesine göre sagittal yöndeki konumunu belirlemektedir.
- SNB: SN düzlemi ile B noktası arasındaki açıdır. Mandibulanın ön kafa kaidesine göre sagittal yöndeki konumunu belirlemektedir.
- ANB: N noktası merkez olacak şekilde A, N ve B noktaları arasındaki açıdır.
- N ⊥ A: FHD'ye Nasion dan inilen dikme ile A noktası arasındaki mesafedir.
- Wits: A ve B noktalarının oklüzal düzlem üzerindeki izdüşümleri arasındaki uzaklıktır.
- Üst çene derinlik açısı: FHD ile Nasion-A doğrusu arasındaki açıdır.
- ÖKK/Korpus: Ön kafa kaidesi (Sella-Nasion) uzunluğunun korpus (Gonion–Zahiri Gnathion) uzunluğuna olan orantısal formülüdür.
- GoMe-SN açısı: Gonion Menton ve SN düzlemi arasındaki açıdır.
- Frankfurt mandibular plane: FHD ve mandibular düzlem arasındaki açıdır.
- Gonial açı (Artiküler-Gonion-Menton açısı): Artiküler-Gonion ile Gonion-Menton doğruları arasında kalan açıdır.
- Jarabak oranı (Sella-Gonion / Nasion-Menton): Arka yüz yüksekliğinin ön yüz yüksekliğine oranıdır.
- Üst çene yükseklik açısı: Nasion-CF ile CF-A düzlemleri arasındaki açıdır.
- CF (*center of face*) veya yüz merkezi: FHD'den pterygomaksiller fissürün distal yüzeyine çizilen dik düzlemle kesişme noktasıdır.

5.2.4. Sefalometrik ölçüm

Oluşturulan sefalometrik radyografiler bir ortodontist tarafından çeşitli noktalar, düzlemler ve açılar referans alınarak ayrı ayrı değerlendirilmiştir. NEMO TEC® açılarak "*New Patient"* a hastanın bilgileri girilmiş ve profil oluşturulmuştur. Sırasıyla *"Apps", "Photos veamp; XRays İmage Series*", "*Disk Capture*", "*Orthos-8 Photos + 3 XRays*", "*Start Image Capture", "Pretreatment"* seçenekleri seçilmiştir. *"Extraoral XRays", "Lateral"* seçili olacak şekilde hastanın rekonstrükte edilmiş sefalometrik görüntüsü yazılıma aktarılmıştır. *"Image not calibrated. Calibrate now?"* seçildikten

sonra sefalometrik görüntü üzerindeki çubuk seçilip çubuğun kaç mm olduğu "*Measurement*" bölümüne yazılmıştır ve böylece görüntü kalibre edilmiştir. Daha sonra sırasıyla *"Perform tracing", "Cephalometric analysis", "Steiner analysis"* seçilmiştir, "*Trace*" sekmesinde sırasıyla "*True vertical*", "*Start tracing*" seçenekleri ile ölçümlere başlanmıştır. Sefalometrik görüntü üzerinde gerekli noktalar işaretlenmiştir. "*Perform tracing*" aşaması tamamlandıktan sonra "*Adjust structures and Soft tissue*" seçeneği ile noktalar arasındaki uyumsuzluklar düzeltilmiştir. "*Tracing wizard*" sekmesinde tüm adımlar uygulandıktan sonra analiz işlemi tamamlanmıştır (Resim 4). "*Active Tracing Measurements*" sekmesinde çalışma için gerekli değerlerin olduğu analizler seçilerek sefalometrik değerler elde edilmiştir. Otomatik olarak programa aktarılan noktalar sayesinde SNA, SNB, ANB, Wits ölçümleri ile Angle sınıflaması yapılmıştır. N⊥A ve Üst Çene Derinlik açısı ile maksillanın kafa kaidesine göre ilişkisi sınıflandırılmıştır. ÖKK/Korpus oranı ile de mandibulanın kafa kaidesine göre ilişkisi sınıflandırılmıştır. Üst Çene Yükseklik, GoMe-SN, FMA, Gonial açı ve Jarabak açıları ile vertikal dikey boyut sınıflaması yapılmıştır. Sefalometrik değerler alındıktan sonra proje kaydedilerek oturum kapatılmıştır.

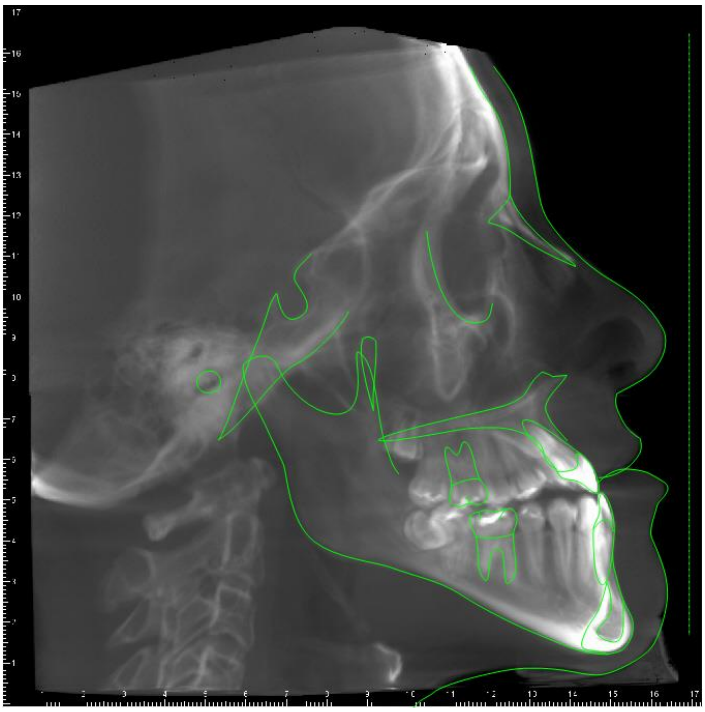

Resim 4. Çizimi yapılmış SEF görüntüsü

5.2.5. Sefalometrik ölçümlere göre sınıflandırma

SNA 80°, SNB 78°, ANB 0-4° arası, Wits -4 ile +2 arası normal kabul edilmiştir. ANB ve Wits değerleri bu aralıkta olan hasta grupları iskeletsel Sınıf I, üzerindeki değerlere sahip hastalar iskeletsel Sınıf II ve altındaki değerlere sahip olan hastalar ise iskeletsel Sınıf III olarak sınıflandırılmıştır.

SNA 80°, N⊥A -1° ve Üst Çene Derinlik Açısı 90° ise maksilla kafa kaidesine göre yerinde, bu açılar normal değerlerinin üzerinde ise maksilla kafa kaidesine göre ileride (*prognati*), altında ise geride (*retrognati*) olarak sınıflandırılmıştır. Bu üç açının ikisindeki değişiklik sınıflama için yeterli kabul edilmiştir.

SNB 78°, ÖKK/Korpus x/x+7 değerleri normal olarak kabul edilmiş, bu değerlerin arttığı durumlarda mandibula kafa kaidesine göre ileride (*prognati*), azaldığı durumlarda ise geride (*retrognati*) olarak sınıflandırılmıştır.

Vertikal yönde dikey boyut tespitinde Üst çene yükseklik açısı 60°, GoMe-SN açısı 32°, FHD-mandibular plane açısı 25°, Gonial açı 123°-137° arası, Jarabak oranı %59-62 arası normal olarak kabul edilmiştir. Bu beş açının üçündeki değişiklik vertikal boyutun belirlenmesi için yeterli kabul edilmiştir. Bu açıların normal değerin üzerinde olması yüksek (*High* Angle), altında olması düşük (*Low* Angle) ve bu değerlerin arasında olması ise normal vertikal dikey boyut olarak sınıflandırılmıştır. Sadece Jarabak oranı normal değerinin üzerinde ise düşük, altında ise yüksek vertikal dikey boyut tespitini sağlamaktadır.

5.3. Yüz Boyutlarının Hesaplanması

Dan Grauer ve ark.'nın yüz hacmi ölçümü yapmak için, belirlemiş oldukları noktalar kullanılarak, aksiyel ve sagittal kesitler üzerinde ölçümler yapılmıştır. İki horizontal ve bir vertikal olmak üzere üç lineer ölçüm ile yüz hacmi değerlendirilmiştir. Sağ ve sol zigomatik kemikler arası mesafe koronal yönde, aksiyel kesitte, ANS-Ba arası mesafe ise anteroposterior olarak ve Na-Mearası mesafe vertikal olarak sagittal kesitte

ölçülmüş, bu değerlerin çarpımından hayali bir prizma oluşturularak yüz hacmi hesaplanmıştır (Grauer ve ark., 2009).

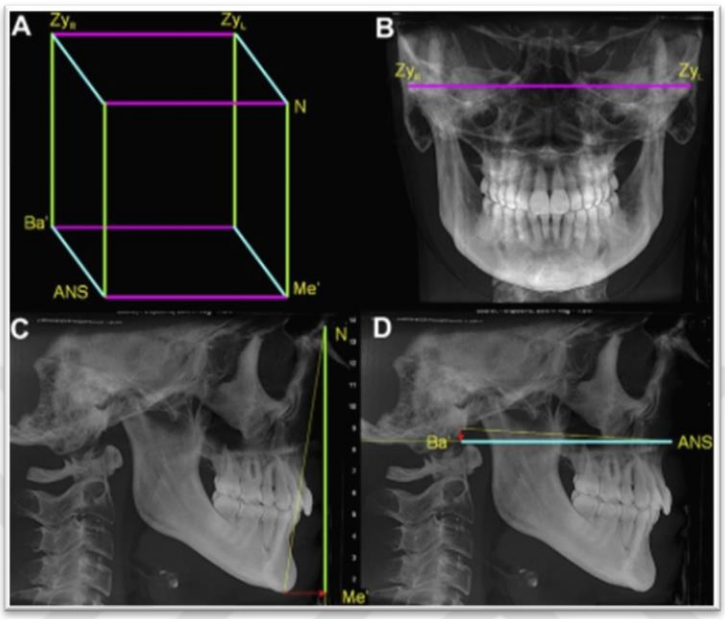

Resim 5. Dan Grauer ve ark'a göre yüz hacmi ölçümü

5.4. Hacimsel Havayolu Ölçümü

Üç boyutlu FHY değerlendirmesi Mimics® Research 20.0.0.691, Materialise NV technologielaan 15 3001 Leuven, Belgium yazılım programı (Mimics®) kullanılarak yapılmıştır. DICOM formatında kaydedilmiş olan KIBT görüntüleri, Mimics® programına *"new project"* seçeneği ile aktarılmıştır. Görüntüler FHD'ye göre yeniden oriyante edilmiştir.

FHD, Or ve Po noktalarından geçen bir düzlem oluşturularak elde edilmiştir (Resim 6 ve 7), (Lin ve ark., 2015).



Resim 6. Or noktaları ve Po'dan geçen FHD

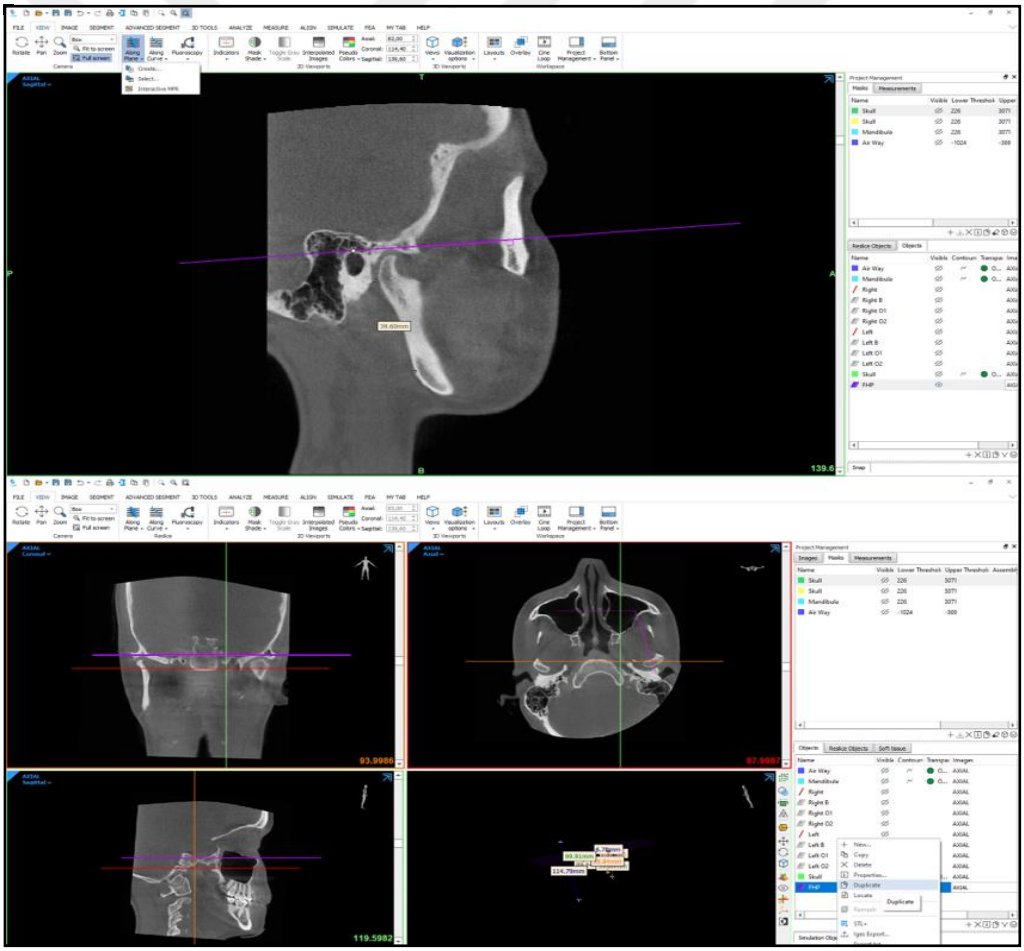

Resim 7. Görüntünün FHD'ye göre reoriyante edilmesi aşamaları

"*Segment*" sekmesinde "*New Mask*" seçeneği seçilerek "*threshold*" belirlenmiş ve görüntü üzerinde FHY alanı en geniş olduğu kesitte, sınırlarını belirleyen landmarklar dikkate alınarak, manuel olarak *"Crop Mask"* seçeneği ile çizilmiştir. *"Region Grow"* seçeneği ile FHY ile bağlantılı olmayan ancak *"Mask"* sınırları içinde kalan bölgeler belirlenerek tekrar yeni bir mask oluşturulmuş ve çalışmanın dışında tutulmuştur.

Yeni mask üzerinde, her kesitte tek tek FHY sınırlarına dahil olmayan ama *threshold* gereği maska dahil edilmiş olan kısımlar belirlenerek, *"Edit Mask"*, *"Erase"* seçenekleri ile masktan silinmişlerdir. *"Calculate Part"* seçeneği ile düzenlenmiş olan FHY'nin üç boyutlu modeli oluşturulmuştur (Rsim 8).

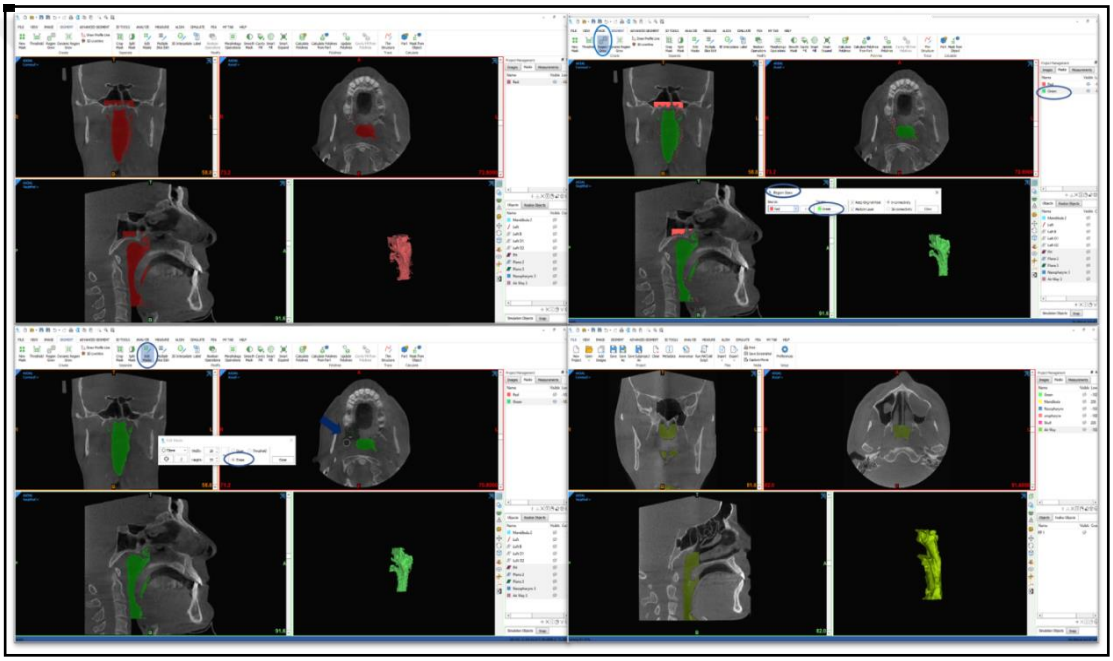

Resim 8. FHY'nin "Threshold"unun belirlenmesi ve oluşturulması aşamaları

Faringeal havayolu nazofarenks ve orofarenks olarak iki ayrı değerde ve toplamları olarak değerlendirilmiştir.

Nazofarenksin sınırları; superior sınırı vomerin inferioru, anterior sınırı NK ve inferior sınırı posterior nazal spine (PNS) olacak şekilde kabul edilmiştir.

Orofarenksin superior sınırı PNS'nin inferioru, inferior sınırı ise epiglottisin superioru olacak şekilde kabul edilmiştir (Standring Susan, 2008).

Bu amaçla belirtilmiş olan landmarklardan, FHD'ye paralel geçen düzlemler

oluşturulmuş, bu düzlemler arasında kalan faringeal bölgede nazofarenks ve orofarenks sınırları belirlenmiş ve iki ayrı mask elde edilmiştir. *"Calculate Part"* seçeneği ile nazofarenks ve orofarenksin hacimsel ölçümleri, üç boyutlu rekonstrüksiyon oluşturularak mm^3 cinsinden elde edilmiştir (Resim 9).

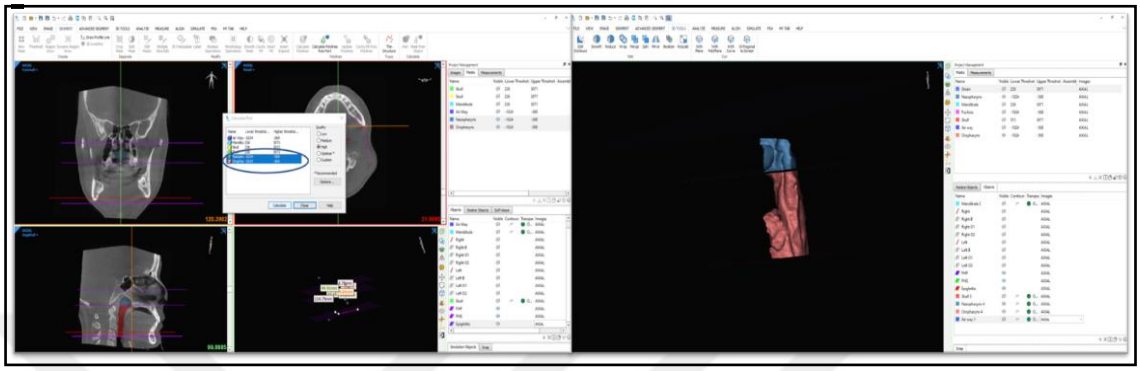

Resim 9. Nasofarenks ve orofarenksin üç boyutlu rekonstrüksiyon aşamaları

5.5. Lineer Havayolu Ölçümleri

Genişlik, derinlik ve uzunluk olarak, üç ayrı lineer ölçüm yapılmıştır. Ölçümler FHD'ye göre yeniden oriyante edilmiş KIBT görüntüleri üzerinde gerçekleştirilmiştir. Nazoorofarenks sınırında, aksiyel kesitte anteroposterior ve lateral yönde iki ölçüm yapılarak, derinlik ve genişlik değerleri mm cinsinden elde edilmiştir.

Vertikal lineer ölçümler orta sagittal kesitte, FHY'nin posterior duvarı boyunca gerçekleştirilmiştir.

Faringeal havayolunun superior sınırı olarak AD2 noktası, inferior sınır olarak epiglottisin superiorundan teğet geçen ve FHD'ye paralel olan düzlem kabul edilmiştir. FHY uzunluğu AD2-AD1 + AD1-PPWE değerlerinin toplamı olarak mm cinsinden elde edilmiştir (Resim 11), (Lenza ve ark., 2009; Sears ve ark., 2011).

Lineer FHY ölçümleri yapılırken kullanılan anatomik noktalar ve düzlemler:

- Sella (S): Sella tursika'nın orta noktasıdır.
- Basion (Ba): Sfenoid kemiğin büyük kanadının en alt noktasıdır.

- Hormiyon (Ho): PNS'den Sella-Basiona çizilen dik çizgi ile kraniyal taban arasındaki kesişme noktasında bulunan noktadır.
- AD1 (Adenoid 1): PNS ile basionu birleştiren çizgi ile nazofaringeal duvarın posteriorunun kesiştiği noktadır.
- AD2 (Adenoid 2): PNS'den Ho'ya çizilen çizgi ile nazofaringeal duvarın posteriorunun kesiştiği noktadır.
- Ep: Epiglottisin uç tepe noktasıdır.
- Posterior Nazal Spine (PNS): Sert damağın sagittal düzlemde en arka ve uç noktasıdır.
- Posterior faringeal duvar (PPW): Ep noktasından FHD'ye paralel çizilen doğrunun posterior faringeal duvarı kestiği noktadır. (Resim 10)

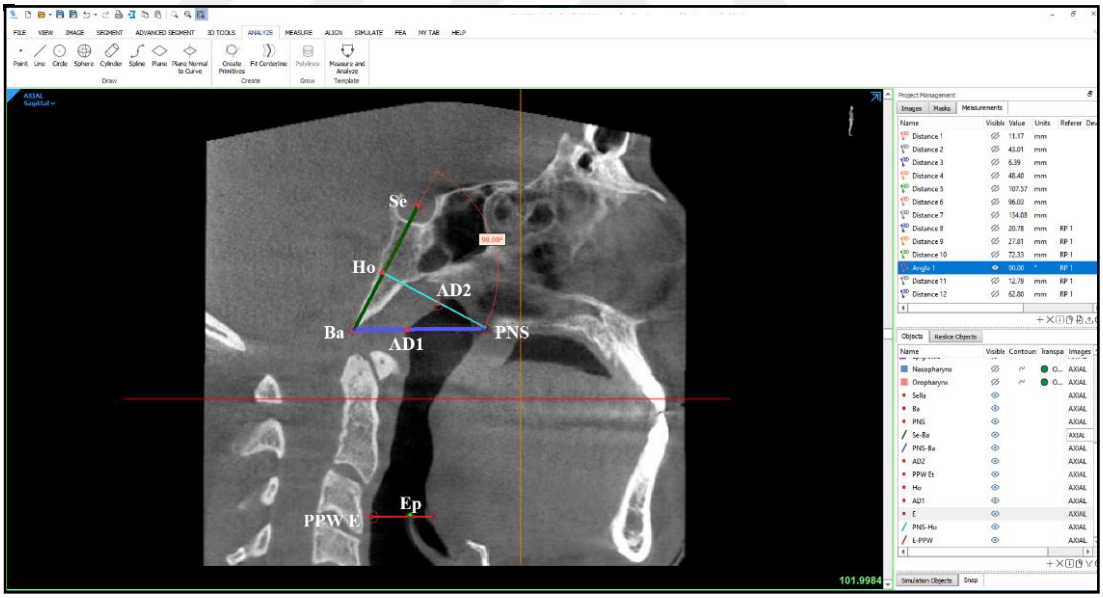

Resim 10. Lineer FHY ölçümlerinde kullanılan noktalar

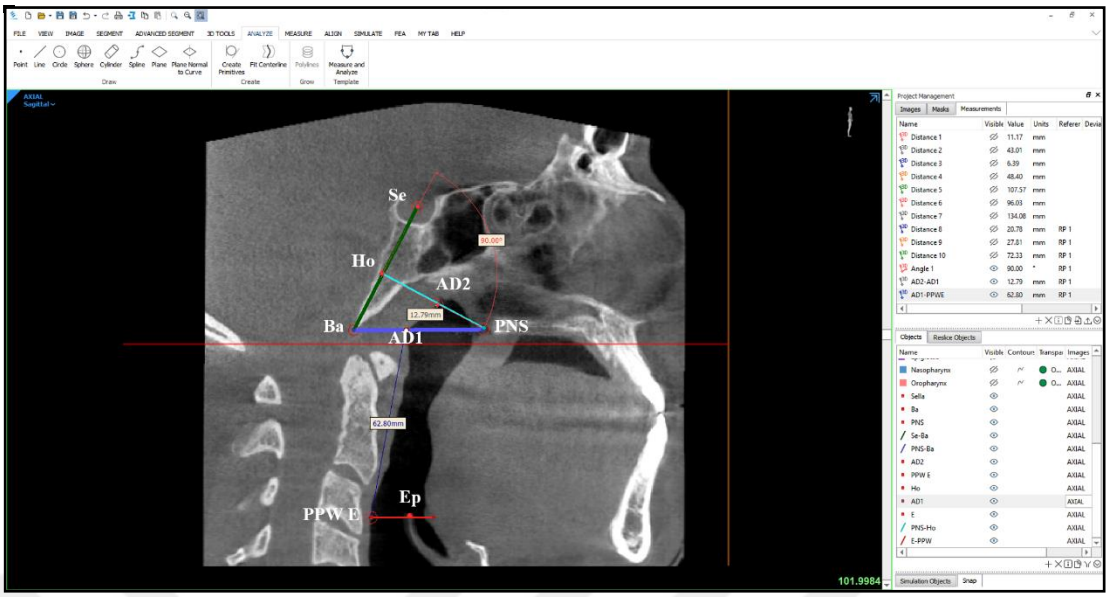

Resim 11. FHY'nin orta sagittal kesitte, lineer vertikal ölçümü

5.6. Kondil Pozisyonunun Değerlendirilmesi

Kondil başı pozisyonları, Planmeca Romexis® yazılımında, TME modunda, Pullinger yöntemine göre değerlendirilmiştir. Planmeca Romexis® yazılımında, glenoid fossanın en superior noktasından kondil başına çizilen çizgi ile, kondilin anterior ve posteriorundan geçen iki teğet çakıştırılmıştır. Bu teğetlerden glenoid fossaya çizilen dikmeler ile anterior eklem aralığı ve posterior eklem aralığı değerleri elde edilmiştir. CD *"Condyle Displacement"* değerinin elde edilmesi amacıyla CD = (A-P)/(A+P)x100% formülü kullanılarak yüzdesel değerler hesaplanmıştır. Bu yönteme göre, (CD ≤ -12%) ise kondil anterior pozisyonda, (-12 ≤ CD ≤ 12%) ise kondil sentrik pozisyonda, (CD ≥ +12%) ise kondil posterior pozisyonda olarak kabul edilmiştir (Şekil 10), (Pullinger ve ark., 1985; Xu ve ark., 2019).

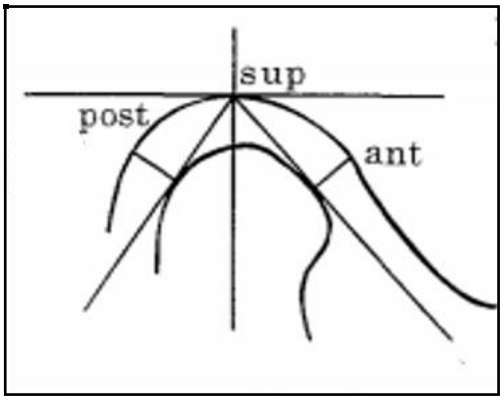

Şekil 10. Pullinger yöntemi ile kondil pozisyonunun değerlendirilmesi

5.7. Kondil Başı Formunun Değerlendirilmesi

Kondil başı formları, Planmeca Romexis® yazılımında, 0,40 mm'lik kesitlerde, TME modunda, kondil başının en geniş olduğu kesitte değerlendirilmiştir (Resim 12). Kondil başı formları Yale ve ark.'nın sınıflamasına göre, yuvarlak, konveks, üçgen ve düz olarak 4 grupta değerlendirilmiştir (Şekil 11), (Yale ve ark., 1966; Yale ve ark., 1963).



Şekil 11. Tip A: Düz, Tip B: Konveks, Tip C: Köşeli, Tip D: Yuvarlak

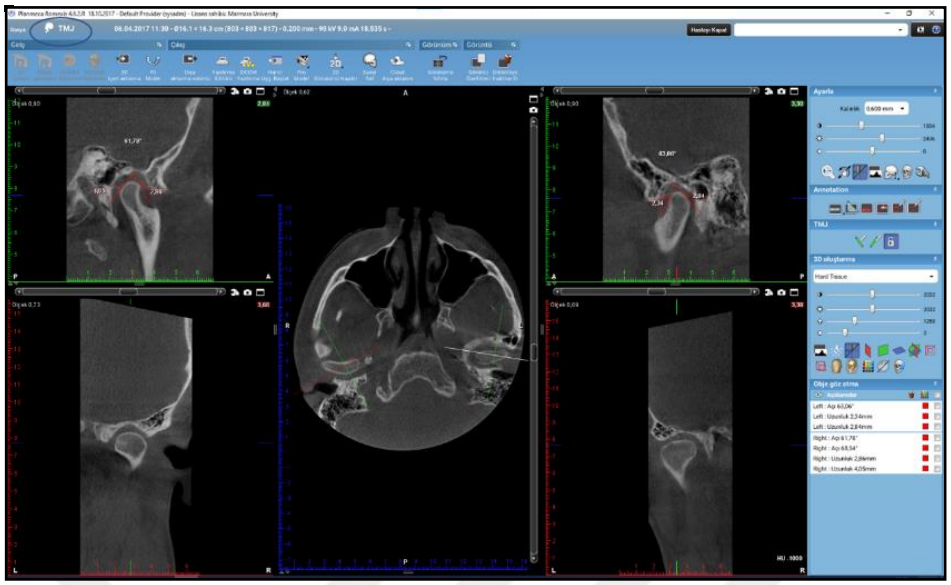

Resim 12. Planmeca Romexis® yazılımı, TMJ modunda kondil pozisyon ve morfolojilerinin değerlendirilmesi

5.8. Ramus Uzunluğu Ölçümü

Mandibulanın üç boyutlu rekonstrüksiyonunun elde edilmesi amacıyla, FHY'nin üç boyutlu rekonstrüksiyonunu oluşturma protokolüne benzer aşamalar uygulanmıştır. Habet's yöntemine göre lineer ramus uzunluğu ölçümleri, bilateral olarak yapılmıştır.

Düzlemler ve landmarklar üç boyutlu rekonstrüksiyon üzerinde belirlenmiştir. Kondil başının (O_1) ve ramusun (O_2) en posteriorundaki noktalar arasından ramusa teğet çizilen çizgiye (RH), bu noktalardan çizilen dikmeler ile de Ramal uzunluk ölçülmüştür. Kondil uzunluğu ölçümleri için, kondil başının en superior noktasından (B), RH çizgisine dikme çizilmiş ve B-O_1 arası mesafe ile kondil uzunluğu (CH) ölçülmüştür. Ramus uzunluğu ölçümü için, CH+RH kullanılmıştır (Şekil 12), (Habets ve ark., 1988; Mendoza ve ark., 2018).

Landmarklar arasında yapılan ölçümler, bilateral olarak sagittal kesitler üzerinde yapılmıştır (Resim 13).

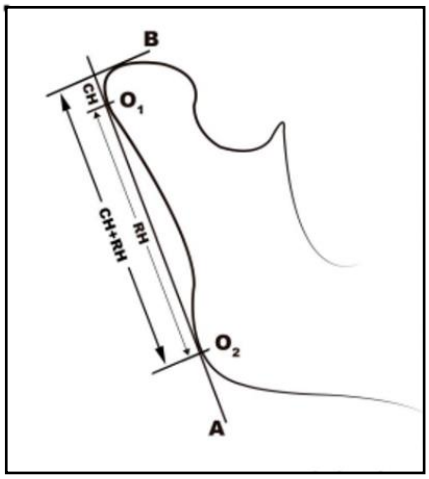

Şekil 12. Habets yöntemine göre kondil boynu ve ramus uzunluğu ölçümleri

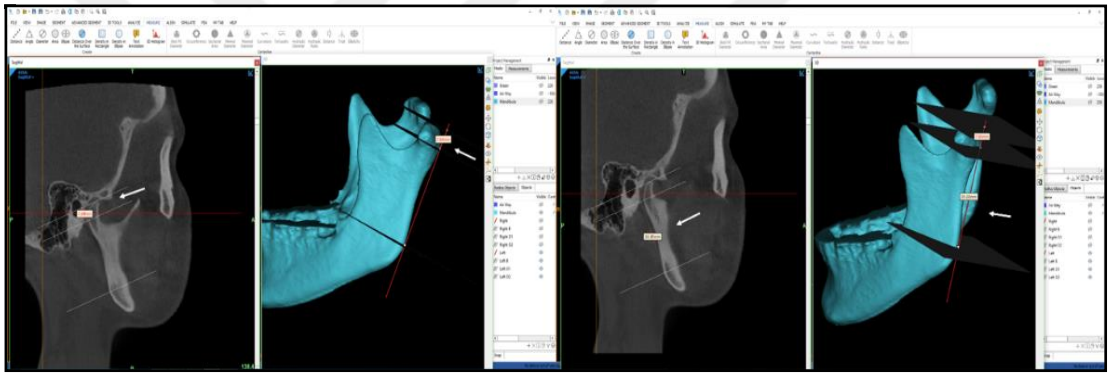

Resim 13. Üç boyutlu rekonstrüksiyon üzerinde düzlemler oluşturulduktan sonra sagittal kesitte CH ve RH ölçümlerinin yapılması

Kondil boynu uzunluğu CH, ramal uzunluk RH ve ramus uzunluğu CH+RH olacak şekilde üç ayrı değer olarak değerlendirilmiştir.

5.9. İstatistiksel İncelemeler

Tüm ölçümler tek bir gözlemci tarafından gerçekleştirildiği için; Gözlemci-içi güvenilirlik ve ölçümlerin tekrarlanabilirliğinin değerlendirmesi amacıyla rastgele seçilen 20 KIBT görüntüsü dört hafta arayla tekrar değerlendirilmiştir. Veriler IBM SPSS V23 ile analiz edilmiştir. Kategorik değişkenlerde ölçümler arasındaki uyumun incelenmesinde Kappa istatistiği kullanılmıştır. Nicel verilerde ölçümler arasındaki

uyumun incelenmesinde sınıf içi korelasyon katsayısı (ICC) kullanılmıştır. Önem düzeyi $p<0,050$ olarak alınmıştır.

Çalışmada elde edilen bulgular değerlendirilirken, istatistiksel analizler için IBM® SPSS® Statistics 22 (IBM SPSS, Türkiye) programı kullanılmıştır. Parametrelerin normal dağılıma uygunluğu Kolmogorov-Smirnov ve Shapiro Wilks testleri ile değerlendirilmiş ve parametrelerin normal dağılıma uygun olduğu saptanmıştır. Çalışma verileri değerlendirilirken tanımlayıcı istatistiksel yöntemlerin (Ortalama, Standart sapma, frekans) yanı sıra niceliksel verilerin karşılaştırılmasında parametrelerin ikiden fazla grup arası karşılaştırmalarında Tek yönlü varyans analizi (Oneway Anova testi) ve farklılığa neden çıkan grubun tespitinde Tukey HDS testi kullanılmıştır. Parametrelerin iki grup arası karşılaştırmalarında Student t test kullanılmıştır. Niteliksel verilerin karşılaştırılmasında Ki-Kare testi kullanılmıştır. Parametreler arasındaki ilişkilerin incelenmesinde Pearson korelasyon analizi kullanılmıştır. Anlamlılık $p<0,05$ düzeyinde değerlendirilmiştir.

6. BULGULAR

6.1. Gözlemci İçi Uyum İncelemesi

Tablo 1. Sağ kondil morfolojisi için ölçümler arası uyumun incelenmesi

	Sağ Kondil Morfolojisi 2. ölçüm				Kappa Değeri	p
	Düz	Konveks	Köşeli	Yuvarlak		
Sağ Kondil Morfolojisi 1. ölçüm						
Düz	7 (100)	1 (14,3)	0 (0)	0 (0)	0,571	<0,001
Konveks	0 (0)	4 (57,1)	0 (0)	3 (100)		
Köşeli	0 (0)	0 (0)	3 (100)	0 (0)		
Yuvarlak	0 (0)	2 (28,6)	0 (0)	0 (0)		

Sağ kondil morfolojisinin 1. ölçümü ile 2. ölçümü arasında istatistiksel olarak anlamlı orta düzeyde bir uyum görülmüştür (κ=0,571, p<0,001).

Tablo 2. Sol kondil morfolojisi için ölçümler arası uyumun incelenmesi

	Sol Kondil Morfolojisi 2. ölçüm				Kappa Değeri	p
	Düz	Konveks	Köşeli	Yuvarlak		
Sol Kondil Morfolojisi 1. ölçüm						
Düz	6 (100)	0 (0)	0 (0)	0 (0)	0,720	<0,001
Konveks	0 (0)	5 (71,4)	0 (0)	2 (40)		
Köşeli	0 (0)	0 (0)	2 (100)	0 (0)		
Yuvarlak	0 (0)	2 (28,6)	0 (0)	3 (60)		

Sol kondil morfolojisinin 1. ölçümü ile 2. ölçümü arasında istatistiksel olarak anlamlı iyi düzeyde bir uyum gözlenmiştir (κ=0,720, p<0,001).

Tablo 3. Sağ kondil pozisyonu için ölçümler arası uyumun incelenmesi

	Sağ Kondil Pozisyonu 2. ölçüm			Kappa Değeri	p
	Anterior	Posterior	Sentrik		
Sağ Kondil Pozisyonu 1. ölçüm					
Anetior	7 (87,5)	0 (0)	0 (0)	0,850	<0,001
Posterior	1 (12,5)	5 (100)	1 (14,3)		
Sentrik	0 (0)	0 (0)	6 (85,7)		

Sağ kondil pozisyonunun 1. ölçümü ile 2. ölçümü arasında istatistiksel olarak anlamlı çok iyi düzeyde bir uyum görülmüştür (κ=0,850, p<0,001).

Tablo 4. Sol kondil pozisyonu için ölçümler arası uyumun incelenmesi

	Sol Kondil Pozisyonu 2. ölçüm			Kappa Değeri	p
	Anterior	Posterior	Sentrik		
Sol Kondil Pozisyonu 1. ölçüm					
Anetior	7 (100)	0 (0)	0 (0)	1,000	<0,001
Posterior	0 (0)	6 (100)	0 (0)		
Sentrik	0 (0)	0 (0)	7 (100)		

Sol kondil pozisyonunun 1. ölçümü ile 2. ölçümü arasında istatistiksel olarak anlamlı çok iyi düzeyde bir uyum gözlenmiştir (κ=1,000, p<0,001).

Tablo 5. Nicel parametreler için ölçümler arası uyumun incelenmesi

	ICC (%95 CI)	P
Sağ Kondil Pozisyonu değeri	1,000 (1,000 - 1,000)	<0,001
Sol Kondil Pozisyonu değeri	1,000 (1,000 - 1,000)	<0,001
Zr-Zl	0,982 (0,954 - 0,993)	<0,001
ANS-Ba	-0,302 (-2,29 - 0,485)	0,715
Me-Na	0,762 (0,4 - 0,906)	0,001
CH Sağ	0,987 (0,967 - 0,995)	<0,001
RH Sağ	0,977 (0,941 - 0,991)	<0,001
CH Sol	0,992 (0,98 - 0,997)	<0,001
RH Sol	-0,003 (-1,535 - 0,603)	0,503
Nazofarenks	-0,018 (-1,572 - 0,597)	0,515
Orofarenks	0,998 (0,995 - 0,999)	<0,001

ICC: Sınıf Içi korelasyon katsayısı, CI: güven aralığı

Sağ kondil pozisyonu değerinin 1. ölçümü ile 2. ölçümü arasında istatistiksel olarak anlamlı çok iyi düzeyde bir uyum görülmüştür (ICC=1,000, p<0,001). Sol kondil pozisyonu değerinin 1. ölçümü ile 2. ölçümü arasında istatistiksel olarak anlamlı çok iyi düzeyde bir uyum gözlenmiştir (ICC=1,000, p<0,001). Zr-Zl değerinin 1. ölçümü ile 2. ölçümü arasında istatistiksel olarak anlamlı çok iyi düzeyde bir uyum elde edilmiştir (ICC=0,982, p<0,001). Me-Na değerinin 1. ölçümü ile 2. ölçümü arasında istatistiksel olarak anlamlı iyi düzeyde bir uyum görülmüştür (ICC=0,762, p=0,001). CH Sağ değerinin 1. ölçümü ile 2. ölçümü arasında istatistiksel olarak anlamlı çok iyi düzeyde bir uyum gözlenmiştir (ICC=0,987, p<0,001). RH Sağ değerinin 1. ölçümü ile 2. ölçümü arasında istatistiksel olarak anlamlı çok iyi düzeyde bir uyum görülmüştür (ICC=0,977, p<0,001). CH Sol değerinin 1. ölçümü ile 2. ölçümü arasında istatistiksel olarak anlamlı çok iyi düzeyde bir uyum gözlenmiştir (ICC=0,992, p<0,001). Orofarenks değerinin 1. ölçümü ile 2. ölçümü arasında istatistiksel olarak anlamlı çok iyi düzeyde bir uyum görülmüştür (ICC=0,998, p<0,001).

6.2. Çalışma Bulguları

Çalışma, yaşları 18 ile 58 arasında değişmekte olan, 76'sı (%57,6) kadın, 56'sı (%42,4) erkek olmak üzere toplam 132 olgu ile yapılmıştır. Yaş ortalaması 27,27±7,86 yıldır. Olguların iskeletsel sınıflama dağılımları incelendiğinde %37,9'unun Sınıf I, %33,3'ünün Sınıf II, %28,8'inin Sınıf III olduğu görülmüştür.

Maksiller sınıflamaya göre; olguların %16,7'sinde maksilla yerinde, %57,6'sında maksiller prognati, %25,8'inde maksiller retrognati olduğu tespit edilmiştir.

Mandibular sınıflamaya göre olguların %13,6'sında mandibula yerinde, %47'sinde mandibular prognati, %39,4'ünde mandibular retrognati olduğu tespit edilmiştir.

Olguların %31,1'inde normal büyüme paterni görülürken, %40,9'unda *Low* Angle, %28'inde *High* Angle vertikal büyüme paterni görülmüştür.

Sağ kondil morfolojilerinin %22'si düz, %31,8'i konveks, %18,9'u köşeli ve %27,3'ü yuvarlak iken sol kondil morfolojilerinin %25,8'i düz, %22,7'si konveks, %21,2'si köşeli ve %30,3'u yuvarlak olarak tespit edilmiştir.

Sağ kondil pozisyonu dağılımları incelendiğinde %22'sinin anterior, %47'sinin sentrik ve %31'inin posterior pozisyonda olduğu, sol kondil pozisyonları ele alındığında ise %27,3'ünde anterior, %37,9'unda sentrik ve %34,8'inde posterior pozisyonuna sahip oldukları görülmüştür. Çalışma parametrelerinin dağılımları Tablo 6'da görülmektedir.

Tablo 6. Çalışma parametrelerinin dağılımları

		n	**%**
İskeletsel sınıflama	Sınıf I	50	37,9
	Sınıf II	44	33,3
	Sınıf III	38	28,8
Maksiller sınıflama	Maksilla yerinde	22	16,7
	Maksiller prognati	76	57,6
	Maksiller retrognati	34	25,8
Mandibular sınıflama	Mandibula yerinde	18	13,6
	Mandibular prognati	62	47
	Mandibular retrognati	52	39,4
Vertikal büyüme paterni	Normal büyüme paterni	41	31,1
	Low Angle	54	40,9
	High Angle	37	28
Sağ kondil morfolojisi	Düz	29	22
	Konveks	42	31,8
	Köşeli	25	18,9
	Yuvarlak	36	27,3
Sol kondil morfolojisi	Düz	34	25,8
	Konveks	30	22,7
	Köşeli	28	21,2
	Yuvarlak	40	30,3
Sağ kondil pozisyonu	Anterior	29	22
	Sentrik	62	47
	Posterior	41	31
Sol kondil pozisyonu	Anterior	36	27,3
	Sentrik	50	37,9
	Posterior	46	34,8

Nazofarenks hacmi ile diğer sürekli verilere ait korelasyon analizi verileri tablo 7'de sunulduğu gibidir.

Yaş ile nazofarenks hacmi arasında pozitif yönlü, orta düzeyde (%35) ve istatistiksel olarak anlamlı bir ilişki saptanmıştır (Şekil 13), (p:0,000; p<0,05).

FHY'nin anteroposterior genişliği ile nazofarenks hacmi arasında pozitif yönlü, yüksek düzeyde (%64,2) ve istatistiksel olarak anlamlı bir ilişki görülmüştür (p:0,000; p<0,05).

FHY'nin mediolateral genişlik ile nazofarenks hacmi arasında pozitif yönlü, yüksek düzeyde (%52,2) ve istatistiksel olarak anlamlı bir ilişki saptanmıştır (p:0,000; p<0,05).

Nazofarenks hacmi ile kafa hacmi, sağ ve sol kondil boynu uzunluğu, sağ ve sol ramus uzunluğu ve vertikal uzunluk arasında istatistiksel olarak anlamlı bir ilişki görülmemiştir (Şekil 14), (p>0,05).

Tablo 7. Nazofarenks hacmi ile diğer sürekli verilere ait korelasyon analizi bulguları

	Nazofarenks hacmi (mm^3)	
	r	**p**
Yaş	0,350	**0,000***
Kafa Hacmi, mm^3	0,029	0,741
Sağ kondil boynu uzunluğu, mm	-0,123	0,160
Sağ Ramus Uzunluğu, mm	0,003	0,970
Sol kondil boynu uzunluğu, mm	-0,059	0,504
Sol Ramus Uzunluğu, mm	-0,004	0,959
Anteroposterior Genişlik, mm	0,642	**0,000***
Mediolateral Genişlik, mm	0,522	**0,000***
Vertikal Uzunluk mm	0,094	0,284

Pearson korelasyon katsayısı *p<0,05

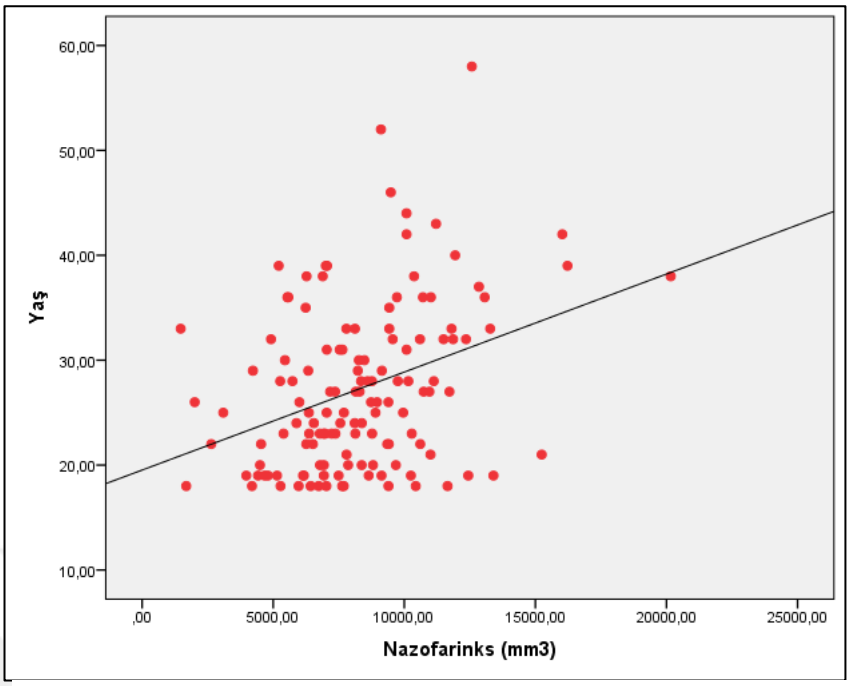

Şekil 13. Yaş ile nazofarenks hacmi korelasyon

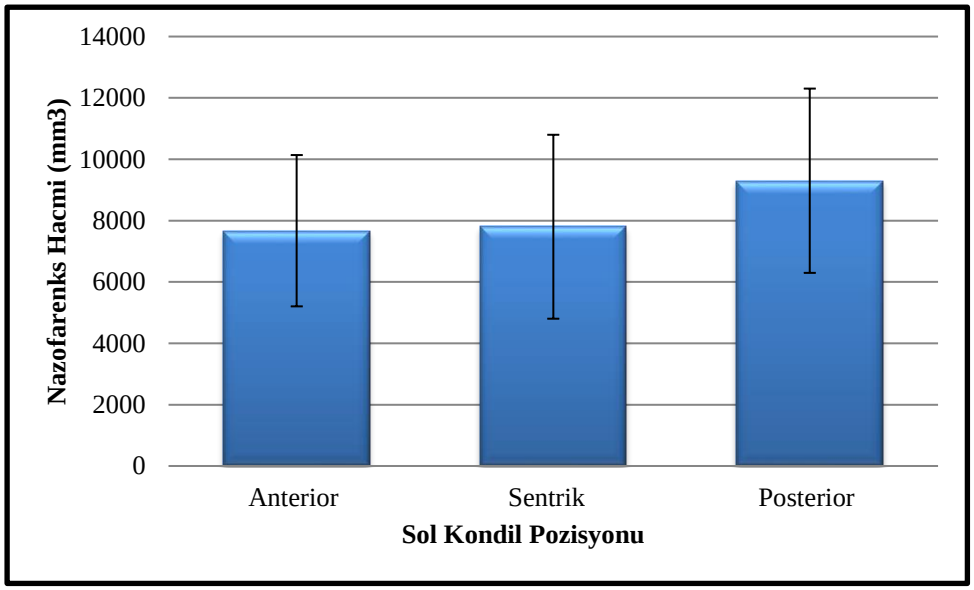

Şekil 14. Sol kondil pozisyonuna göre nazofarenks hacmi ortalamaları grafiği

Cinsiyet, iskeletsel sınıflama, maksiller sınıflama, mandibular sınıflama, vertikal büyüme paterni ve sağ kondil pozisyonuna göre nazofarenks hacim ortalamaları arasında istatistiksel olarak anlamlı bir farklılık görülmemiştir ($p>0,05$).

Sol mandibular kondil pozisyonuna göre nazofarenks hacim ortalamaları arasında istatistiksel olarak anlamlı fark tespit edilmiştir ($p:0,014$; $p<0,05$). Anlamlılığın hangi pozisyonlardan kaynaklandığının tespiti için yapılan Tukey HSD testi sonucunda; posterior kondil pozisyonu olan bulguların nazofarenks hacmi, anterior ve sentrik kondil pozisyonu olan bulgularınkinden anlamlı şekilde yüksek bulunmuştur ($p_1:0,032$; $p_2:0,031$; $p<0,05$). Sol mandibular kondilin anterior ve sentrik pozisyonları arasında istatistiksel olarak anlamlı bir farklılık gözlenmemiştir ($p>0,05$), (Tablo 8).

Tablo 8. Çalışma parametrelerine göre nazofarenks değerlendirilmesi

	Nazofarenks hacmi (mm^3)		
	Ort ± SS		**p**
Cinsiyet			
Kadın	8570,54±3385,11	t = 1,380	0,170
Erkek	7902,24±2167,10		
İskeletsel Sınıflama			
Sınıf I	7820,68±2715,19	F= 2,990	0,054
Sınıf II	9157,81±2800,68		
Sınıf III	7892,35±3219,21		
Maksiller Sınıflama			
Maksilla yerinde	8206,61±2878,59	F= 0,300	0,741
Maksiller prognati	8446,81±2797,74		
Maksiller retrognati	7981,89±3329,44		
Mandibular Sınıflama			
Mandibula yerinde	8765,07±2554,30	F= 0,273	0,762
Mandibula prognati	8209,87±3221,51		
Mandibula retrognati	8213,53±2741,76		
Vertikal Büyüme Paterni			
Normal büyüme paterni	7848,67±2968,06	F= 2,760	0,067
Low Angle	7970,97±2443,46		
High Angle	9234,01±3402,85		
Sağ Kondil Pozisyonu			
Anterior	8214,79±2406,24	F= 0,101	0,904
Sentrik	8407,69±2688,60		
Posterior	8155,64±3630,76		
Sol Kondil Pozisyonu			
Anterior	7670,65±2466,56[a]	F= 4,424	**0,014***
Sentrik	7799,75±2998,38[a]		
Posterior	9299,04±3003,70[b]		

F: Tek yönlü varyans analizi (Oneway ANOVA test), t: Bağımsız örnekler t testi (Student t test)
*p<0,05 [a-b]: Aynı harfe sahip gruplar arasında fark yoktur

Yaş ile orofarenks hacmi arasında ters yönlü, zayıf düzeyde (%19,1) ve istatistiksel olarak anlamlı bir ilişki tespit edilmiştir (p:0,028; p<0,05), (Şekil 15).

Kafa hacmi ile orofarenks hacmi arasında, istatistiksel olarak anlamlı olmasa da anlamlılığa yakın bir ilişki olduğu görülmüştür (p: 0,053; p<0,05).

Sağ ramus uzunluğu ile orofarenks hacmi arasında pozitif yönlü, zayıf düzeyde (%20,8) ve istatistiksel olarak anlamlı bir ilişki tespit edilmiştir (p:0,017; p<0,05), (Şekil 16).

Sol ramus uzunluğu ile orofarenks hacmi arasında pozitif yönlü, zayıf düzeyde (%19,3) ve istatistiksel olarak anlamlı bir ilişki elde edilmiştir (p:0,027; p<0,05), (Tablo 9 ve 10).

Tablo 9. Orofarenks hacmi ile diğer sürekli verilere ait korelasyon analizi sonuçları

	Orofarenks hacmi (mm^3)	
	r	**p**
Yaş	-0,191[b]	**0,028***
Kafa Hacmi, mm^3	0,214[a]	**0,007***
Sağ kondil boynu uzunluğu mm	0,010[b]	0,907
Sağ Ramus Uzunluğu (mm)	0,208[b]	**0,017***
Sol kondil boynu uzunluğu, mm	0,029[b]	0,743
Sol Ramus Uzunluğu, mm	0,193[b]	**0,027***
Anteroposterior Genişlik, mm	0,267[b]	**0,002***
Mediolateral Genişlik, mm	0,476[b]	**0,001***
Vertikal Uzunluk mm	0,402[b]	**0,001***

[a]Spearman rho korelasyon katsayısı, [b]Pearson korelasyon katsayısı, *p<0,05

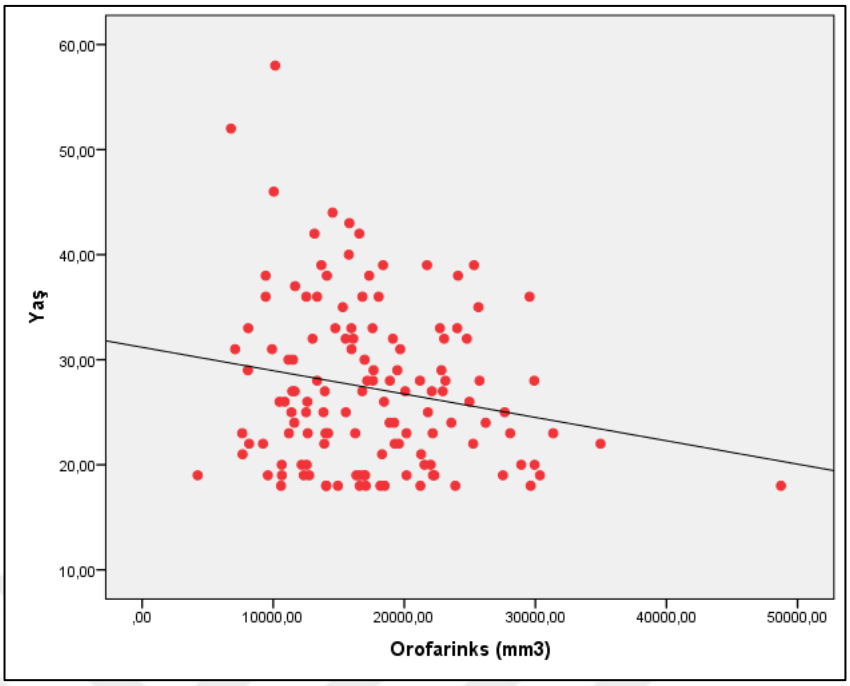

Şekil 13. Yaş ile orofarenks hacmi korelasyon grafiği

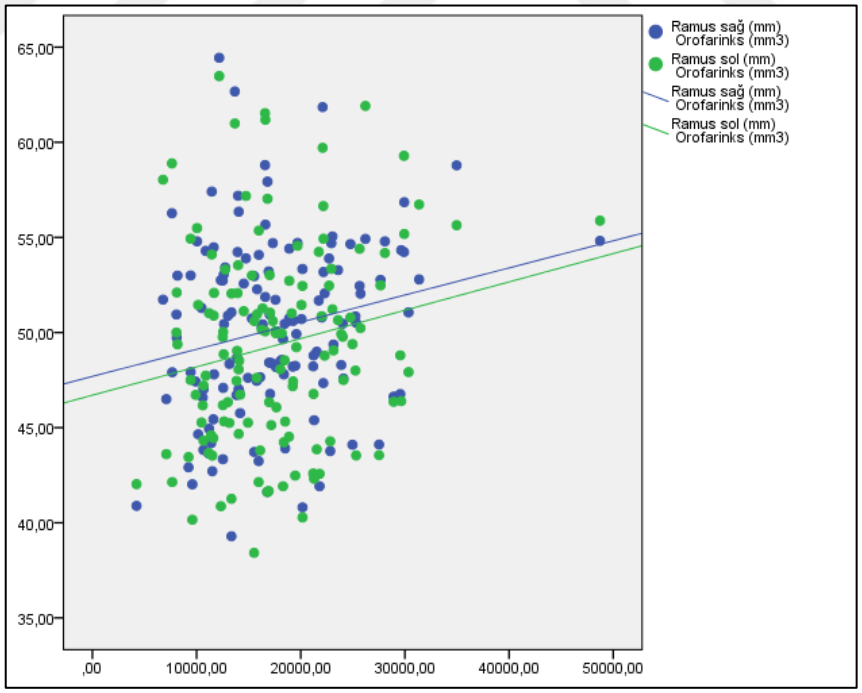

Şekil 14. Sağ ve sol ramus uzunluğu ile orofarenks hacmi korelasyon grafiği

Orofarenksin anteroposterior genişliği (%26,7), (p:0,002; p<0,05), mediolateral genişliği (%47,6), (p:0,001; p<0,05) ve vertikal uzunluğu (%40,2), (p:0,001; p<0,05) ile orofarenks hacmi arasında pozitif yönlü ve istatistiksel olarak anlamlı ilişkiler saptanmıştır (Şekil 17).

Orofarenks hacmi ile kafa hacmi, sağ ve sol kondil boynu uzunluğu arasında istatistiksel olarak anlamlı bir ilişki görülmemiştir (p>0,05)

Cinsiyet, iskeletsel sınıflama, maksiller sınıflama, mandibular sınıflama, vertikal büyüme paterni, sağ ve sol kondil pozisyonu ile orofarenks hacim ortalamaları arasında istatistiksel olarak anlamlı bir farklılık gözlenmemiştir (p>0,05), (Tablo 9 ve 10).

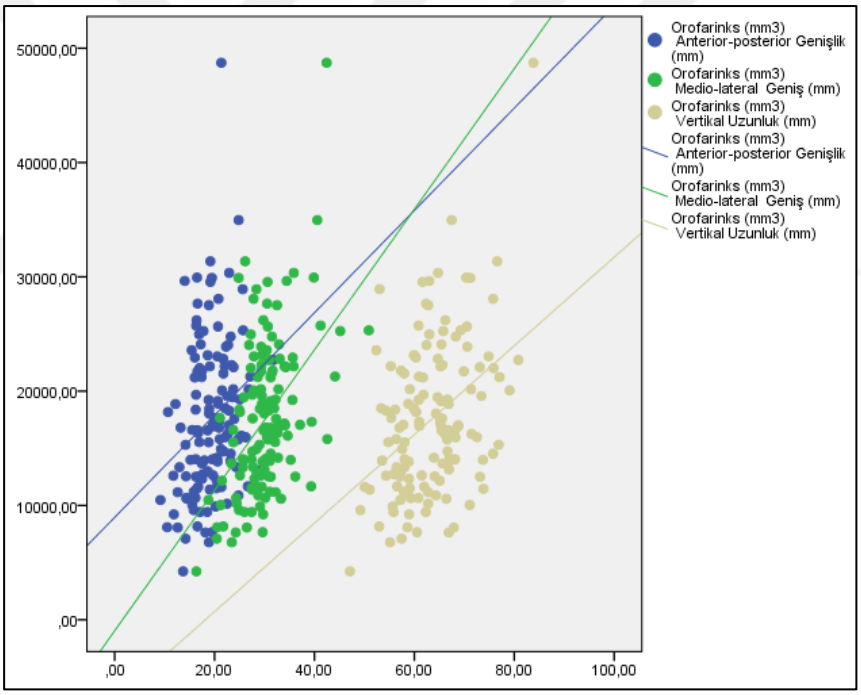

Şekil 15. Anterio-posterior genişlik, medio-lateral genişlik ve vertikal uzunluk ile orofarenks hacmi korelasyon grafiği

Tablo 10. Çalışma parametrelerine göre orofarenks hacmi değerlendirilmesi

	Orofarenks hacmi (mm^3)		
	Ortalama ± S.Sapma		**p**
Cinsiyet			
Kadın	16658,63±6170,19	t = -1,825	0,070
Erkek	18804,63±7312,52		
İskeletsel Sınıflama			
Sınıf 1	17383,03±6747,82	F= 0,681	0,508
Sınıf 2	16891,98±5820,71		
Sınıf 3	18597,80±7701,75		
Maksiller Sınıflama			
Maksilla yerinde	17819,34±8300,72	F= 0,235	0,791
Maksiller prognati	17803,56±6528,74		
Maksiller retrognati	16882,91±6226,78		
Mandibular Sınıflama			
Mandibula yerinde	14795,59±4354,75	F= 2,255	0,109
Mandibula prognati	18552,89±6956,48		
Mandibula retrognati	17356,06±6958,80		
Vertikal Büyüme Paterni			
Normal büyüme paterni	16883,92±8232,40	F= 0,416	0,661
Low Angle	17600,91±6004,71		
High Angle	18281,77±5974,13		
Sağ Kondil Pozisyonu			
Anterior	17937,39±5072,50	F= 0,299	0,742
Sentrik	17844,84±7996,55		
Posterior	16891,48±5692,73		
Sol Kondil Pozisyonu			
Anterior	18480,44±6109,79	F= 1,058	0,350
Sentrik	16502,19±6747,90		
Posterior	18015,43±7166,51		

F: Tek yönlü varyans analizi, t: Bağımsız örnekler t testi

Tablo 11. Farenks hacmi ile diğer sürekli verilere ait korelasyon analizi sonuçları

	Farenks hacmi (mm^3)	
	r	**p**
Yaş	-0,033[b]	0,711
Kafa hacmi, mm^3	0,175[a]	**0,022***
Sağ kondil boynu uzunluğu, mm	-0,037[b]	0,673
Sağ ramus uzunluğu, mm	0,179[b]	**0,020***
Sol kondil boynu uzunluğu, mm	0,003 [b]	0,975
Sol ramus uzunluğu, mm	0,163[b]	**0,031***
Anteroposterior genişlik, mm	0,468[b]	**0,001***
Mediolateral genişlik, mm	0,601[b]	**0,001***
Vertikal uzunluk mm	0,378[b]	**0,001***

[a]Spearman rho korelasyon katsayısı, [b]Pearson korelasyon katsayısı, *p<0.05

Tablo 11'de görüldüğü gibi sağ ramus uzunluğu ile farenks hacmi arasında pozitif yönlü, zayıf düzeyde (%17,9) ve istatistiksel olarak anlamlı bir ilişki tespit edilmiştir (p:0,040; p<0,05).

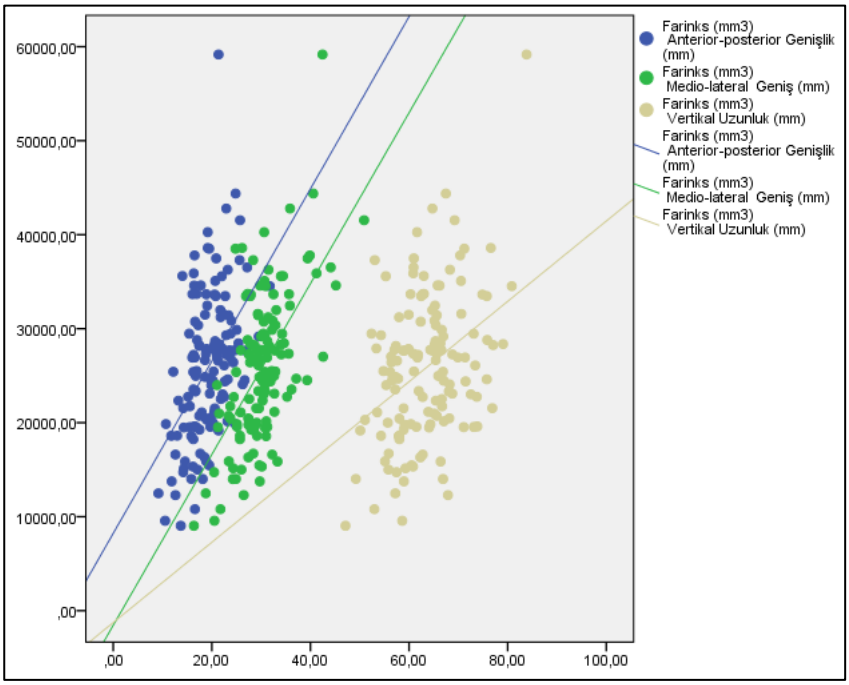

Şekil 16. Anteroposterior genişlik, mediolateral genişlik ve vertikal uzunluk ile farenks hacmi korelasyon grafiği

Orofarenksin anteroposterior genişliği (%46,8), (p:0,001; p<0,05), mediolateral genişliği (%60,1), (p:0,001; p<0,05) ve vertikal uzunluğu (%37,8), (p:0,001; p<0,05) ile farenks hacmi arasında pozitif yönlü, orta düzeyde ve istatistiksel olarak anlamlı ilişki elde edilmiştir (Şekil 18).

Farenks hacmi ile yaş, kafa hacmi, sağ ve sol kondil boynu uzunluğu, sol ramus uzunluğu arasında istatistiksel olarak anlamlı bir ilişki görülmemiştir (p>0,05), (Tablo 11).

Tablo 12'de görüldüğü üzere cinsiyet, iskeletsel sınıflama, maksiller sınıflama, mandibular sınıflama, vertikal büyüme paterni, sağ ve sol kondil pozisyonuna göre farenks hacim ortalamaları arasında istatistiksel olarak anlamlı bir farklılık saptanmamıştır (p>0,05), (Tablo 12).

Tablo 12. Çalışma parametrelerine göre farenks hacmi değerlendirilmesi

	Farenks Hacmi (mm^3)		
	Ortalama ± S.Sapma		**p**
Cinsiyet			
Kadın	25229,17±8056,67	t = -1,064	0,289
Erkek	26706,87±7641,52		
İskeletsel Sınıflama			
Sınıf 1	25203,71±8094,66	F= 0,304	0,739
Sınıf 2	26049,78±6924,39		
Sınıf 3	26490,15±8760,58		
Maksiller Sınıflama			
Maksilla yerinde	26025,95±9782,43	F= 0,365	0,695
Maksiller prognati	26250,37±7561,51		
Maksiller retrognati	24864,80±7398,92		
Mandibular Sınıflama			
Mandibula yerinde	23560,66±5100,38	F= 1,210	0,302
Mandibula prognati	26762,76±8395,85		
Mandibula retrognati	25569,59±7992,68		
Vertikal Büyüme Paterni			
Normal büyüme paterni	24732,59±9319,21	F= 1,275	0,283
Low Angle	25571,88±7080,06		
High Angle	27515,78±7190,98		
Sağ Kondil Pozisyonu			
Anterior	26152,17±5201,25	F= 0,311	0,733
Sentrik	26252,53±8805,67		
Posterior	25047,11±8098,95		
Sol Kondil Pozisyonu			
Anterior	26151,09±6831,90	F= 1,804	0,169
Sentrik	24301,94±8045,23		
Posterior	27314,47±8331,11		

F: Tek yönlü varyans analizi, t: Bağımsız örnekler t testi

Tablo 13. Sağ kondil pozisyonu ile morfoloji arasındaki bağlantının incelenmesi

	Sağ Kondil Pozisyonu				
	Anterior	**Sentrik**	**Posterior**		**p**
Sağ Kondil Morfolojisi	**n (%)**	**n (%)**	**n (%)**		
Düz	4 (%13,8)	14 (%22,6)	11 (%26,8)	6,885	0,332
Konveks	7 (%24,1)	18 (%29)	17 (%41,5)		
Köşeli	8 (%27,6)	12 (%19,4)	5 (%12,2)		
Yuvarlak	10 (%34,5)	18 (%29)	8 (%19,5)		

Ki-kare testi

Sağ kondil pozisyonu ile morfolojisi arasında istatistiksel olarak anlamlı bir ilişki görülmemiştir (p>0,05), (Tablo 13).

Tablo 14. Sol kondil pozisyonu ile morfoloji arasındaki bağlantının incelenmesi

	Sol Kondil Pozisyonu				
	Anterior	**Sentrik**	**Posterior**		**p**
Sol Kondil Morfolojisi	**n (%)**	**n (%)**	**n (%)**		
Düz	6 (%16,7)	16 (%32)	12 (%26,1)	8,143	0,228
Konveks	5 (%13,9)	11 (%22)	14 (%30,4)		
Köşeli	10 (%27,8)	11 (%22)	7 (%15,2)		
Yuvarlak	15 (%41,7)	12 (%24)	13 (%28,3)		

Ki-kare testi

Sol kondil pozisyonu ile morfolojisi arasında istatistiksel olarak anlamlı bir ilişki saptanmamıştır (p>0,05), (Tablo14).

Tablo 15. Korelasyon analizi sonuçları

	r	**p**
Zr-Zl (mm)/Mediolateral genişlik (mm)	-0,020	0,820
ANS-Basion mesafesi/Anteroposterior genişlik (mm)	0,130	0,137

Pearson korelasyon katsayısı

Zigomalar arası mesafe (Zr-Zl) ile mediolateral genişlik arasında istatistiksel olarak anlamlı bir ilişki görülmemiştir (p>0,05). ANS-Basion mesafesi ile anteroposterior genişlik arasında istatistiksel olarak anlamlı bir ilişki saptanmamıştır (p>0,05), (Tablo1 15).

Tablo 16. Mandibular sınıflama ile sağ-sol kondil morfolojisi ve pozisyonu arasındaki bağlantının incelenmesi

	Mandibular Sınıflama				
	Yerinde	**Prognati**	**Retrognati**		**p**
	n (%)	**n (%)**	**n (%)**		
Sağ Kondil Morfolojisi					
Düz	7 (%38,9)	13 (%21)	9 (%17,3)	9,222	0,161
Konveks	5 (%27,8)	19 (%30,6)	18 (%34,6)		
Köşeli	4 (%22,2)	15 (%24,2)	6 (%11,5)		
Yuvarlak	2 (%11,1)	15 (%24,2)	19 (%36,5)		
Sol Kondil Morfolojisi					
Düz	5 (%27,8)	16 (%25,8)	13 (%25)	1,252	0,974
Konveks	5 (%27,8)	15 (%24,2)	10 (%19,2)		
Köşeli	3 (%16,7)	12 (%19,4)	13 (%25)		
Yuvarlak	5 (%27,8)	19 (%30,6)	16 (%30,8)		
Sağ Kondil Pozisyonu					
Anterior	3 (%16,7)	13 (%21)	13 (%25)	1,773	0,777
Sentrik	8 (%44,4)	28 (%45,2)	26 (%50)		
Posterior	7 (%38,9)	21 (%33,9)	13 (%25)		
Sol Kondil Pozisyonu					
Anterior	3 (%16,7)	20 (%32,3)	13 (%25,0)	3,772	0,438
Sentrik	6 (%33,3)	21 (%33,9)	23 (%44,2)		
Posterior	9 (%50)	21 (%33,9)	16 (%30,8)		

Ki-kare testi

Mandibular sınıflama ile sağ ve sol kondil morfolojileri, sağ ve sol kondil pozisyonları arasında istatistiksel olarak anlamlı bir ilişki gözlenmemiştir (p>0,05), (Tablo16).

Tablo 17. Menton-Nasion arasındaki mesafe ile vertikal uzunluk korelasyonu

	Me-Na/Vertikal Uzunluk
r	0,418
p	**0,001***

Pearson korelasyon katsayısı *p<0,05

Tablo 17'de vertikal uzunluk ile Me-Na arasında pozitif yönlü, orta düzeyde (%41,8) ve istatistiksel olarak anlamlı bir ilişki olduğu görülmüştür (p:0,001; p<0,05), (Tablo 17 ve Şekil 19).

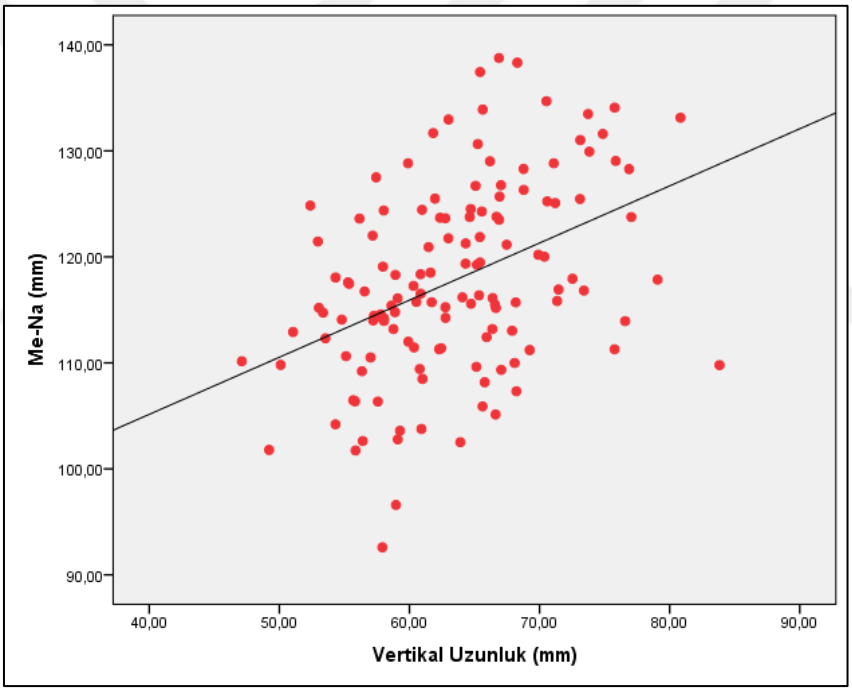

Şekil 17. Me-Na mesafesi ile vertikal uzunluk korelasyon grafiği

Tablo 18. Maksilla sınıflaması ile anteroposterior genişlik, mediolateral genişlik ve vertikal uzunluk değerlendirilmesi

	Maksilla yerinde	**Maksiller prognati**	**Maksiller retrognati**		
	Ort±SS	**Ort±SS**	**Ort±SS**	**F**	**p**
Anteroposterior Genişlik (mm)	19,68±3,73	19,29±3,78	18,82±4,76	0,314	0,731
Mediolateral Genişlik (mm)	28,84±4,64	30,48±5,54	30,25±4,82	0,853	0,428
Vertikal Uzunluk (mm)	62,99±8,09	62,95±6,79	65,03±6,64	1,108	0,333

F: Tek yönü varyans analizi

Tablo 18'de maksilla sınıflamasına göre anteroposterior genişlik, mediolateral genişlik ve vertikal uzunluk ortalamaları değerlendirilmiş ve parameterler arasında istatistiksel olarak anlamlı bir fark saptanmamıştır (p>0,05), (Tablo 18).

Tablo 19. Mandibula sınıflaması ile anteroposterior genişlik, mediolateral genişlik ve vertikal uzunluk değerlendirilmesi

	Mandibula yerinde	**Mandibular prognati**	**Mandibular retrognati**		
	Ort±SS	**Ort±SS**	**Ort±SS**	**F**	**p**
Anteroposterior Genişlik (mm)	20,76±3,79	18,73±4,08	19,31±3,97	1,817	0,167
Mediolateral Genişlik (mm)	28,73±3,62	30,0±5,65	30,83±5,13	1,132	0,325
Vertikal Uzunluk (mm)	63,40±5,60	63,51±7,50	63,50±6,90	0,002	0,998

F: Tek yönü varyans analizi

Tablo 19'da gösterildiği gibi mandibula sınıflamasına göre anteroposterior genişlik, mediolateral genişlik ve vertikal uzunluk ortalamaları arasında istatistiksel olarak anlamlı bir fark saptanmamıştır (p>0,05), (Tablo 19).

Tablo 20. Vertikal sınıflama ile anteroposterior genişlik, mediolateral genişlik ve vertikal uzunluk değerlendirilmesi

	Normal Büyüme Paterni	***Low* Angle**	***High* Angle**		
	Ort±SS	**Ort±SS**	**Ort±SS**	**F**	**p**
Anteroposterior Genişlik (mm)	19,05±4,09	19,5±3,78	19,05±4,37	0,194	0,824
Mediolateral Genişlik (mm)	29,35±5,56	30,13±4,79	31,07±5,43	1,065	0,348
Vertikal Uzunluk (mm)	62,12±7,36	63,94±7,17	64,35±6,2	1,183	0,310

F: Tek yönü varyans analizi

Tablo 20'de gösterildiği üzere vertikal sınıflamaya göre anteroposterior genişlik, mediolateral genişlik ve vertikal uzunluk ortalamaları arasında istatistiksel olarak anlamlı bir fark saptanmamıştır (p>0,05), (Tablo 20).

Tablo 21. İskeletsel sınıflama ile anteroposterior genişlik, mediolateral genişlik ve vertikal uzunluk değerlendirilmesi

	Sınıf I	**Sınıf II**	**Sınıf III**		
	Ort±SS	**Ort±SS**	**Ort±SS**	**F**	**p**
Anteroposterior Genişlik (mm)	19,01±4,54	20,35±3,3	18,24±3,85	2,998	0,053
Mediolateral Genişlik (mm)	29,99±5,63	30,92±4,78	29,48±5,18	0,815	0,445
Vertikal Uzunluk (mm)	63,96±7,49	62,85±6,48	63,61±6,98	0,303	0,739

F: Tek yönü varyans analizi

İskeletsel sınıflamaya göre anteroposterior genişlik ortalamaları arasında anlamlılığa yakın olmakla birlikte, istatistiksel olarak anlamlı bir farklılık saptanmamıştır (p:0,053; p>0,05). Üç grup arasındaki farklılık anlamlı bulunmamakla birlikte yapılan ikili karşılaştırmalarda; Sınıf II hastaların anteroposterior genişlik ortalaması, Sınıf III hastalardan anlamlı şekilde yüksek olarak saptanmıştır (p:0,047, p<0,05).

İskeletsel sınıflamaya göre mediolateral genişlik ve vertikal uzunluk ortalamaları arasında istatistiksel olarak anlamlı bir farklılık saptanmamıştır (p>0,05), (Tablo 21).

Tablo 22. Cinsiyete göre anteroposterior genişlik, mediolateral genişlik ve vertikal uzunluk değerlendirilmesi

	Kadın	**Erkek**		
	Ort±SS	**Ort±SS**	**t**	**p**
Anteroposterior Genişlik (mm)	19,42±4,16	18,97±3,86	0,635	0,526
Mediolateral Genişlik (mm)	30,77±5,88	29,31±4,06	1,601	0,112
Vertikal Uzunluk (mm)	60,39±5,52	67,70±6,58	-6,919	**0,001***

t: Bağımsız örnekler t testi *p<0,05

Erkeklerin vertikal uzunluk ortalaması, kadınlardan istatistiksel olarak anlamlı düzeyde yüksek olarak tespit edilmiştir (p:0,001; p<0,05), (Şekil 20).

Cinsiyete göre anteroposterior genişlik ve mediolateral genişlik ortalamaları arasında istatistiksel olarak anlamlı bir farklılık saptanmamıştır (p>0,05), (Tablo 22).

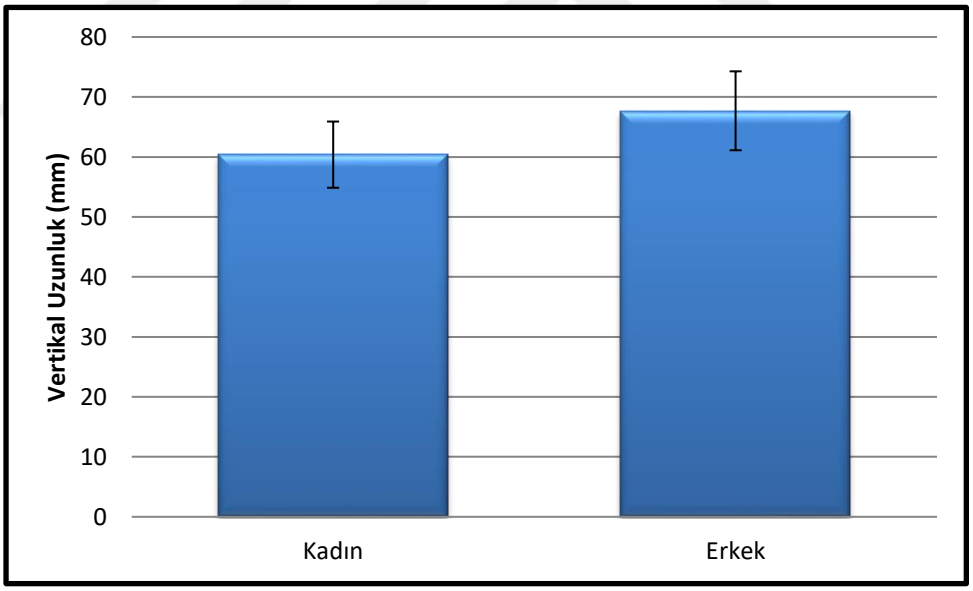

Şekil 18. Cinsiyete göre vertikal uzunluk grafiği

Tablo 23. İskeletsel sınıflama ile sağ CH, sağ ramus, sol CH ve sol ramus değerlendirilmesi

	Sınıf I	**Sınıf II**	**Sınıf III**		
	Ort±SS	**Ort±SS**	**Ort±SS**	**F**	**p**
Sağ kondil boynu uzunluğu	9,0±2,15	8,07±2,57	9,18±2,62	2,555	0,082
Sağ Ramus uzunluğu	50,40±4,89^{ab}	48,39±3,87^{a}	52,03±4,38^{b}	6,973	0,001*
Sol kondil boynu uzunluğu	8,97±2,18^{ab}	7,84±2,65^{a}	9,22±3,35^{b}	3,147	0,046*
Sol Ramus uzunluğu	49,72±5,04	47,9±4,56	50,44±5,85	2,727	0,069

F: Tek yönü varyans analizi *p<0,05

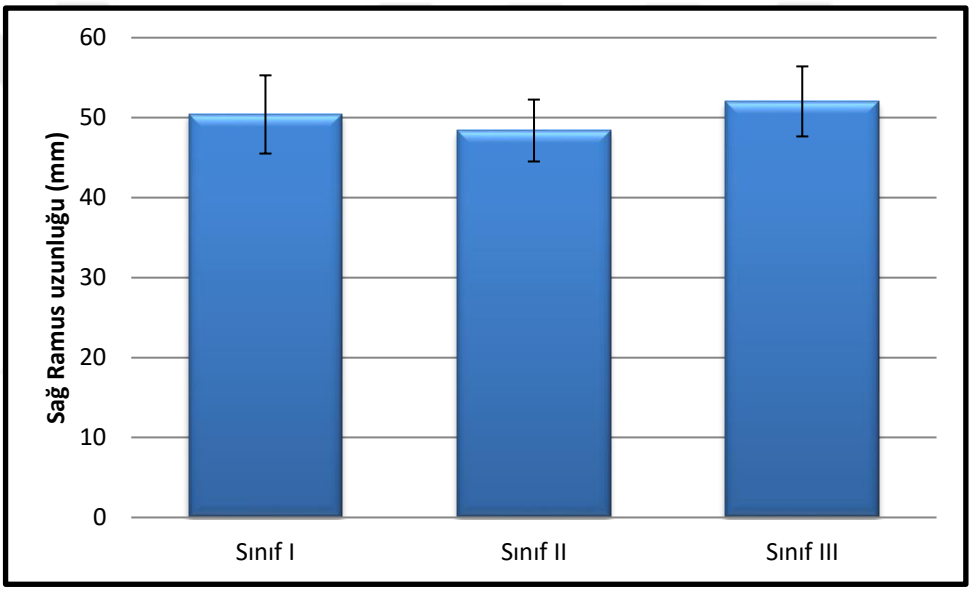

Şekil 19. İskeletsel sınıflamaya göre sağ ramus uzunluğu grafiği

İskeletsel sınıflamaya göre sağ kondil boynu uzunluğu ortalamaları arasında istatistiksel olarak anlamlı bir farklılık görülmemiştir (p>0,05).

İskeletsel sınıflamaya göre sağ ramus uzunluğu ortalamaları arasında istatistiksel olarak anlamlı fark tespit edilmiştir (p:0,001; p<0,05). Anlamlılığın hangi sınıflardan kaynaklandığının tespiti için yapılan Tukey HSD testi sonucunda; Sınıf III hastaların sağ ramus uzunluğu, Sınıf II hastalardan anlamlı şekilde yüksek bulunmuştur (p:0,001; p<0,05), (Şekil 21). Diğer sınıflar arasında sağ ramus uzunluğu ortalamaları açısından anlamlı bir farklılık bulunamamıştır (p>0,05), (Tablo 23).

İskeletsel sınıflamaya göre sol kondil boynu uzunluğu arasında istatistiksel olarak anlamlı farklılık bulunmuştur (p:0,046; p<0,05). Anlamlılığın hangi sınıflardan kaynaklandığının tespiti için yapılan Tukey HSD testi sonucunda; Sınıf III hastaların sol kondil boynu uzunluğu, Sınıf II hastalardan anlamlı şekilde yüksek bulunmuştur (p:0,040; p<0,05), (Şekil 22). Diğer sınıflar arasında sol kondil boynu uzunluğu açısından anlamlı bir farklılık görülmemiştir (p>0,05).

İskeletsel sınıflamaya göre sol ramus uzunluğu arasında istatistiksel olarak anlamlı bir farklılık saptanmamıştır (p>0,05), (Tablo 23).

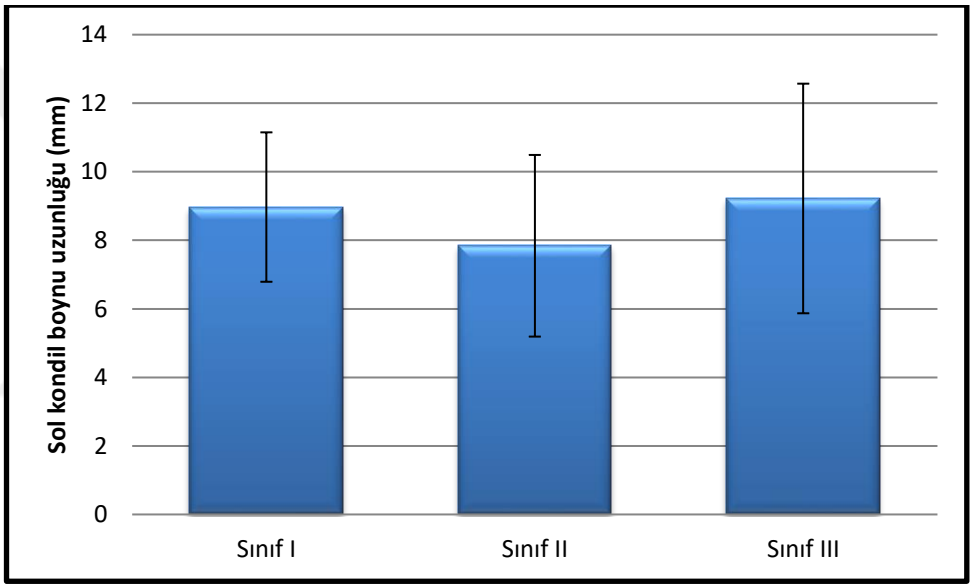

Şekil 20. İskeletsel sınıflamaya göre sol kondil boynu uzunluğu grafiği

Tablo 24. Mandibula sınıflaması ile sağ CH, sağ ramus, sol CH ve sol ramus değerlendirilmesi

	Mandibula yerinde	**Mandibular prognati**	**Mandibular retrognati**		
	Ort±SS	**Ort±SS**	**Ort±SS**	**F**	**p**
Sağ kondil boynu uzunluğu	9,11±3,43	8,89±2,41	8,45±2,13	0,682	0,508
Sağ Ramus uzunluğu	50,37±6,82	50,22±4,32	50,11±4,13	0,022	0,978
Sol kondil boynu uzunluğu	8,62±3,9	9,02±2,84	8,26±2,12	1,060	0,350
Sol Ramus uzunluğu	49,98±6,86	49,39±5,27	49,02±4,52	0,234	0,792

F: Tek yönü varyans analizi *p<0,05

Mandibula sınıflamasına göre sağ ve sol kondil boynu uzunluğu ile sağ ve sol ramus uzunluğu arasında istatistiksel olarak anlamlı bir farklılık görülmemiştir (p>0,05), (Tablo 24).

Tablo 25. Sağ Kondil Pozisyonu ile sağ kondil boynu uzunluğu ve sağ ramus değerlendirilmesi

	Sağ Kondil Pozisyonu				
	Anterior	**Sentrik**	**Posterior**		
	Ort±SS	**Ort±SS**	**Ort±SS**	**F**	**p**
Sağ kondil boynu uzunluğu	9,11±2,15	8,62±2,66	8,67±2,38	0,423	0,656
Sağ Ramus uzunluğu	49,47±4,39	50,6±5,14	50,1±3,95	0,602	0,549

F: Tek yönü varyans analizi

Sağ kondil pozisyonuna göre sağ kondil boynu uzunluğu ve sağ ramus değerleri arasında istatistiksel olarak anlamlı bir fark görülmemiştir (p>0,05), (Tablo 25).

Tablo 26. Sol Kondil Pozisyonu ile sol kondil boynu uzunluğu ve sol ramus değerlendirilmesi

	Sol Kondil Pozisyonu				
	Anterior	**Sentrik**	**Posterior**		
	Ort±SS	**Ort±SS**	**Ort±SS**	**F**	**p**
Sol kondil boynu uzunluğu	9,59±3,33	8,33±2,39	8,31±2,51	2,844	0,062
Sol Ramus uzunluğu	50,44±5,89	49,21±5,12	48,57±4,66	1,324	0,270

F: Tek yönü varyans analizi

Sol kondil pozisyonuna göre sol kondil boynu uzunluğu ve sol ramus değerleri arasında istatistiksel olarak anlamlı bir fark saptanmamıştır (p>0,05), (Tablo 26).

Tablo 27. Cinsiyet ile kondil pozisyonu ve morfolojisi ilişkisi

		Kadın	**Erkek**		
		n (%)	**n (%)**		**p**
Sağ kondil morfolojisi	Düz	14 (%18,4)	15 (%26,8)	5,312	0,150
	Konveks	26 (%34,2)	16 (%28,6)		
	Köşeli	11 (%14,5)	14 (%25)		
	Yuvarlak	25 (%32,9)	11 (%19,6)		
Sol kondil morfolojisi	Düz	20 (%26,3)	14 (%25)	1,803	0,614
	Konveks	16 (%21,1)	14 (%25)		
	Köşeli	14 (%18,4)	14 (%25)		
	Yuvarlak	26 (%34,2)	14 (%25)		
Sağ kondil pozisyonu	Anterior	22 (%28,9)	7 (%12,5)	5,463	0,065
	Sentrik	31 (%40,8)	31 (%55,4)		
	Posterior	23 (%30,3)	18 (%32,1)		
Sol kondil pozisyonu	Anterior	24 (%31,6)	12 (%21,4)	2,416	0,299
	Sentrik	25 (%32,9)	25 (%44,6)		
	Posterior	27 (%35,5)	19 (%33,9)		

Ki-kare test

Kadın ve erkeklerin sağ ve sol kondil morfolojileri arasında istatistiksel olarak anlamlı bir fark saptanmamıştır ($p>0,05$).

Kadın ve erkeklerin sağ kondil pozisyonları arasında istatistiksel olarak anlamlı bir farklılık olmamakla birlikte anlamlılığa yakın ilişki olduğu görülmüştür ($p>0,05$).

Kadın ve erkeklerin sol kondil pozisyonları arasında istatistiksel olarak anlamlı bir fark saptanmamıştır ($p>0,05$), (Tablo 27).

Tablo 28. Kondil pozisyonu ile iskeletsel sınıflama ve vertikal büyüme paterni ilişkisi

		Sağ kondil pozisyonu			Sol kondil pozisyonu		
		Anterior	**Sentrik**	**Posterior**	**Anterior**	**Sentrik**	**Posterior**
		n (%)	**n (%)**	**n (%)**	**n (%)**	**n (%)**	**n (%)**
İskeletsel sınıflama	**Sınıf I**	15 (%51,7)	17 (%27,4)	18 (%43,9)	14 (%38,9)	14 (%28)	22 (%47,8)
	Sınıf II	9 (%31)	23 (%37,1)	12 (%29,3)	10 (%27,8)	21 (%42)	13 (%28,3)
	Sınıf III	5 (%17,2)	22 (%35,5)	11 (%26,8)	12 (%33,3)	15 (%30)	11 (%23,9)
	Test ist.	6,527			4,978		
	p	0,163			0,290		
Vertikal büyüme paterni	**Normal büyüme paterni**	13 (%44,8)	19 (%30,6)	9 (%22)	12 (%33,3)	16 (%32)	13 (%28,3)
	***Low* Angle**	11 (%37,9)	20 (%32,3)	**23 (%56,1)**	14 (%38,9)	17 (%34)	23 (%50)
	***High* Angle**	5 (%17,2)	**23 (%37,1)**	9 (%22)	10 (%27,8)	17 (%34)	10 (%21,7)
	Test ist.	9,941			3,025		
	p	**0,041***			0,554		

Ki-kare test *p<0,05

Sağ ve sol kondil pozisyonları ile iskeletsel sınıflama arasında istatistiksel olarak anlamlı bir ilişki bulunmamaktadır (p>0,05).

Sağ kondil pozisyonu ile vertikal büyüme paterni arasında istatistiksel olarak anlamlı ilişki tespit edilmiştir (p:0,041; p<0,05). Kondilleri sentrik pozisyonda olan bulguların *High* Angle oranı (%37,1), posterior pozisyonda olanlardan (%22) anlamlı şekilde yüksek olarak saptanmıştır.

Kondilleri posterior pozisyonda olan bulguların *Low* Angle oranı (%56,1), diğer kondil pozisyonlarından anlamlı şekilde yüksek olarak tespit edilmiştir.

Sol kondil pozisyonu ile vertikal büyüme paterni arasında istatistiksel olarak anlamlı bir ilişki saptanmamıştır (p>0,05), (Tablo 28).

Tablo 29. Kondil morfolojisi ile iskeletsel sınıflama ve vertikal büyüme paterni ilişkisi

		Sağ kondil morfolojisi				Sol kondil morfolojisi			
		A	**B**	**C**	**D**	**A**	**B**	**C**	**D**
		n (%)	**n (%)**	**n (%)**	**n (%)**	**n (%)**	**n (%)**	**n (%)**	**n (%)**
İskeletsel sınıflama	**Sınıf I**	10 (%34,5)	15 (%35,7)	9 (%36)	16 (%44,4)	11 (%32,4)	13 (%43,3)	13 (%46,4)	13 (%32,5)
	Sınıf II	14 (%48,3)	13 (%31)	6 (%24)	11 (%30,6)	12 (%35,3)	11 (%36,7)	7 (%25)	14 (%35)
	Sınıf III	5 (%17,2)	14 (%33,3)	10 (%40)	9 (%25)	11 (%32,4)	6 (%20)	8 (%28,6)	13 (%32,5)
	Test ist.	6,239				3,258			
	p	0,397				0,776			
Vertikal büyüme paterni	**Normal büyüme paterni**	6 (%20,7)	13 (%31)	10 (%40)	12 (%33,3)	11 (%32,4)	8 (%26,7)	12 (%42,9)	10 (%25)
	***Low* Angle**	13 (%44,8)	19 (%45,2)	6 (%24)	16 (%44,4)	9 (%26,5)	15 (%50)	8 (%28,6)	22 (%55)
	***High* Angle**	10 (%34,5)	10 (%23,8)	9 (%36)	8 (%22,2)	14 (%41,2)	7 (%23,3)	8 (%28,6)	8 (%20)
	Test ist.	5,563				10,510			
	p	0,474				0,105			

Ki-kare testi

Sağ ve sol kondil morfolojileri ile iskeletsel sınıflama arasında istatistiksel olarak anlamlı bir ilişki bulunmamaktadır (p>0,05).

Benzer şekilde sağ ve sol kondil morfolojileri ile vertikal büyüme paterni arasında da istatistiksel olarak anlamlı bir ilişki görülmemiştir (p>0,05), (Tablo 29).

7. TARTIŞMA

Farenksi çevreleyen yumuşak dokular, kaslar ve kraniyofasiyal iskeletsel yapı gibi anatomik faktörler FHY'nin konfigürasyon ve boyutlarını belirlemektedir. (H.-Y. Li ve ark., 2003; Castro-Silva ve ark., 2015) Kraniyofasiyal morfoloji ve solunum fonksiyonu arasındaki ilişkinin araştırılması 19. yüzyıldan beri popülerliğini sürdürmekte (Meyer ve ark., 1870) ve dentofasiyal deformasyonların tedavisi ile ilgilenen klinisyen ve araştırmacıların solunum yolu morfolojisi gibi, fasiyal morfolojiyi etkileyen faktörler ile ilgili araştırmalar yapmaya devam etmektedir. (Vig, 1998; Grauer ve ark., 2009)

Farenksin morfolojisi ve havayolu hacmi, nefes alma, konuşma, yüzün büyüme paterni, obstrüktif uyku apnesi sendromu (OUAS) riski ve çiğneme paterni ile ilişkilidir. (Castro-Silva ve ark., 2015; Haskell ve ark., 2009; McNamara, 1981; Osorio ve ark., 2008; Vig, 1998) FHY'nin etkileşim içinde olduğu komponentler ve fonksiyonları göz önünde bulundurulduğunda, çene-yüz cerrahları, ortodontistler, plastik ve rekonstrüktif cerrahlar, kulak-burun-boğaz uzmanları, anestezi uzmanları, uyku bozukluklarıyla ilgilenen klinisyenler ve nazoorofaringeal endoskopik girişimlerle ilgilenen branş uzmanlarını ilgilendiren bir bölge olduğu görülmektedir.

FHY hacmi üzerinde, Angle sınıflamasının etkilerinin yanı sıra, kafa hacmi ve kafa kaidesine göre maksilla ve mandibula pozisyonlarının etkilerinin araştırıldığı bu tez çalışmasında ayrıca mandibula pozisyonu ile ilişkili olabilecek mandibular kondil başı morfolojisi, pozisyonu ve ramus uzunlukları gibi faktörlerin etkilerinin araştırılması da amaçlanmıştır (Xu ve ark., 2019; Castro-Silva ve ark., 2015; Shokri ve ark., 2018; Grauer ve ark., 2009; Feng ve ark., 2015; El ve Palomo, 2011; Paul ve ark., 2015; Mendoza ve ark., 2018; Miller ve Bodner, 1997; Cohlmia ve ark., 1996)

Günümüze dek birçok araştırmacı üst solunum yolu üzerine çalışmalar yapmış ve bu bölgenin anatomik özelliklerine dikkat çekmiştir (Meyer ve ark., 1870; Shelton ve Bosma, 1962; Ritman ve ark., 1980; Hilberg ve ark., 1989; Tourné, 1991; Vig, 1998; Popovic ve White, 1998; Schwab ve Goldberg, 1998; Pierce ve Worsnop, 1999; Alves ve ark., 2012). Son yıllarda medikal alandaki teknolojinin ilerlemesi ve görüntüleme

yöntemlerine ulaşılabilirliğin artmasıyla, spesifik hasta grupları ile yapılan solunum yolu çalışmalarında da artış olmuştur (Malhotra ve ark., 2002; Huang ve ark., 2007; Strohl ve ark., 2012).

Diş hekimliğinde ortodontik tedavi ve ortognatik cerrahi işlemlerin artması, diş hekimlerinin çalışma alanını etkileyen FHY üzerine araştırma ve çalışmaların hız kazanmasına neden olmuştur. Konu üzerinde yapılan araştırmaların büyük çoğunluğunun radyolojik yöntemlerin kullanılmasıyla gerçekleştiği görülmektedir. Literatüre bakıldığında ortodontik tedavi planlamasının bir parçası olan ve rutin olarak alınan SEF'lerin FHY ile ilgili araştırmalarda sıklıkla kullanıldığı görülmektedir. (Akcam ve ark., 2002; Martin ve ark., 2006; Keçik, 2009; Ekizer ve Türker, 2015). Öte yandan bu verilerin sınırlı olduğu açıktır. SEF ile üç boyutlu bir yapının yalnızca iki boyutlu görüntüsü elde edilmekte ancak dentomaksillofasiyal yapıların hacmini değerlendirmek mümkün olmamaktadır. Ayrıca distorsiyon, magnifikasyon ve süperpozisyonlar vb. gibi nedenlerle de SEF ile elde edilen bulgular sınırlıdır (Celikoglu ve ark., 2014). KIBT ve geliştirilmiş olan birçok bilgisayar yazılımı ile yumuşak ve sert dokuların üç boyutlu şeklini ve konumunu doğru bir şekilde görselleştirip, maksillofasiyal deformitesi ve maloklüzyonu olan hastalar için sanal üç boyutlu kraniyofasiyal modellerin rekonstrükte edilerek tanı ve tedavi planlaması aracı olarak kullanılması son yıllarda önemli ölçüde yaygınlaşmıştır (Hwang ve ark., 2006; Terajima ve ark., 2009).

Birçok branşta kullanım endikasyonu olan KIBT'ın diş hekimliği pratiğinde rutin olarak kullanılmasıyla birçok klinik ve araştırma merkezindeki KIBT arşivlerinden yararlanılarak yapılan retrospektif KIBT çalışmalarının sayısında artış görülmüştür (Kamaruddin ve ark., 2019; Xu ve ark., 2019; Castro-Silva ve ark., 2015; Shokri ve ark., 2018; Grauer ve ark., 2009; Glupker ve ark., 2015; El ve Palomo, 2011; Paul ve ark., 2015; Mattos ve ark., 2014; Lin ve ark., 2015; Dos ve ark., 2010; Sears ve ark., 2011; Celikoglu, Bayram, ve ark., 2014; Lenza ve ark., 2009).

Literatürde volumetrik ve lineer ölçümlerle FHY'nin morfolojisini araştıran çalışmalar bulunmaktadır. Geçmiş yıllarda görüntüleme yöntemlerinin karşılaştırıldığı çalışmaların (Bronoosh ve Khojastepour, 2015; Feng ve ark., 2015) yanı sıra yazılım

programlarının karşılaştırıldığı (Weissheimer ve ark., 2012; Kamaruddin ve ark., 2019) çalışmalar da gerçekleşmiştir.

Bronoosh ve Khojastepour 35, Feng ve ark.'ı 55 hastaya ait SEF ve KIBT görüntüleri üzerinde yaptıkları retrospektif çalışmalarında, FHY'nin alan ve hacmi arasındaki korelasyonu değerlendirmişlerdir. Feng ve ark. iki veri arasında pozitif bir korelasyon olduğu sonucunu, Bronoosh ve Khojastepour ise iki veri arasında pozitif bir korelasyon bulunmakla beraber hacimsel verilerde veri aralığının daha geniş olduğunu ve ortalama sapmanın daha yüksek olduğunu belirtmiştir (Bronoosh ve Khojastepour, 2015; Feng ve ark., 2015).

FHY değerlendirilmesinde KIBT ile SEF arasında karşılaştırmanın yapıldığı bir çalışmada, radyografik görüntülerden elde edilen sagittal alan ile KIBT'tan elde edilen hacim arasında anlamlı bir korelasyon olduğu gösterilmiştir (Aboudara ve ark., 2009; Martins ve ark., 2018).

Kamaruddin ve ark. 11 hastanın KIBT görüntüleri ile yaptıkları retrospektif bir çalışmada, Invivo5® (Anatomage) ve Romexis® (version 3.8.2.R Planmeca) yazılım programları ile elde ettikleri FHY hacim ve lineer ölçümlerini karşılaştırmışlardır. Romexis® ile elde edilen FHY değerinin ve minimum alan genişliğinin, Invivo5® ile elde ettikleri verilere göre daha yüksek olduğunu ancak Romexis® ile elde edilen verilerin standart sapmalarının daha düşük olduğunu belirtmiş, buna rağmen iki yazılım arasındaki verilerde istatistiksel olarak anlamlı farklılık bulunmadığını bildirmişlerdir (Kamaruddin ve ark., 2019).

Alves ve ark. FHY hacminin KIBT verileri ile analizinin doğruluğunu değerlendirmek amacıyla tasarladıkları çalışmalarında, hacmini bildikleri ve altın standart olarak kabul ettikleri bir havayolu fantomunun KIBT ile görüntülerini elde etmiş ve Dolphin® (Dolphin Imaging and Management Solutions, Chatsworth, Calif) yazılım programında farklı *thresholdlar'*da ile hacim ölçümlerini değerlendirmişlerdir. Farklı *threshold'*larda elde ettikleri sonuçların altın standarttan farklı olduğunu bildirerek *threshold* seçiminin önemine dikkat çekmişlerdir (Alves ve ark., 2012).

Weissheimer ve ark. FHY volumetrik ölçümleri üzerinde Mimics® (Materialise, Leuven, Belgium), ITK-Snap (www.itksnap.org), OsiriX® (Pixmeo, Geneva, Switzerland), Dolphin3D® (Dolphin Imaging ve Management Solutions, Chatsworth, Calif), InVivo Dental® (Anatomage, San Jose, Calif) ve Ondemand3D® (CyberMed, Seul, Kore) yazılım programlarının güvenilirliğini değerlendirmişlerdir. Ölçümleri standart ve her görüntüye özel ayarlanan *thresholdlar* ile iki defa tekrarlamışlardır. Standart *threshold* ile yaptıkları ölçümlerde %11-%11,7 gibi bir aralıkta benzer hata payları olduğunu görmüşlerdir. Özel ayarlanan *threshold* ile yapılan ölçümlerde Mimics®, Dolphin3D®, OsiriX® ve ITK-Snap ile altın standart arasında %2'den daha az hata bildirmişler. Ancak Ondemand3D® ve InVivo Dental®'den elde edilen hacimsel ölçümlerin altın standarda oranla %5'ten fazla hataya sahip olduğunu belirterek ITK-Snap, Mimics®, OsiriX® ve Dolphin3D® yazılımlarıyla elde edilen sonuçların InVivo Dental'den istatistiksel olarak anlamlı ölçüde farklı olduğuna işaret etmişlerdir. Öte yandan InVivo Dental® ve OnDemand3D® yazılımları arasında istatistiksel olarak bir fark saptamamışlardır (Weissheimer ve ark., 2012).

Bu tez çalışmasında verilerin büyüme gelişim sürecinden etkilenmemesi amacıyla 18 yaş ve üzerindeki, oklüzyonu etkileyebilecek diş eksiklikleri olmayan, ortodontik tedavi veya ortognatik cerrahi görmemiş, travma veya post-operatif nedenli fasiyal asimetrisi olmayan, 132 hastanın KIBT görüntüleri retrospektif olarak değerlendirilmiştir. Üç boyutlu analiz ve hacim değerlendirmesi yapabilmek amacıyla çalışmada KIBT görüntülerinden yararlanılmıştır. Hastaların KIBT görüntüleri sefalometrik ölçümlerle Angle sınıflaması, vertikal büyüme paterni, maksilla ve mandibula sınıflamalarına göre farklı alt gruplarda sınıflandırılmıştır. Yazılım programı olarak literatürde de güvenilirliği ortaya konmuş olan Mimics® kullanılmıştır. Yapılan sınıflamalar ile Mimics®'te gerçekleştirilen volumetrik ve lineer FHY ölçümleri arasındaki ilişki araştırılmıştır. Volumetrik FHY ölçümleri otomatik standart *threshold* yerine literatür bilgilerine uyumlu olarak hasta görüntüsüne özel *threshold* ayarları ile yapılmıştır.

Radyografik görüntüler üzerinde yapılan ölçümlerin tekrarlanabilirlik açısından güvenilirliğinin artması ve standart kriterlerde değerlendirilebilmesi açısından, farklı hastalara ait görüntülerin standart bir düzlemde analiz edilmesi gereksinimi

doğmuştur. SEF ile görüntünün pozlanması esnasında, cihaz üzerinde bulunan araçlar yardımı ile hastanın orta sagittal düzlemi yere dik, FHD yere paralel hale getirilerek görüntü elde edilmekte ve standardizasyon sağlanmaktadır. KIBT cihazlarının gantrileri ve kafa sabitleyici enstrümanlarında çeşitlilik olması nedeniyle elde edilen görüntülerin düzleminde bir standardizasyon yoktur, bu nedenle çeşitli anatomik düzlemler kullanılarak görüntü yeniden oriyante edilerek analizlerin standart bir pozisyonda yapılması gerekmektedir. Lin ve ark. farklı anatomik landmarklar kullanılarak FHD ve lateral semisirkülar kanal düzlermleri (LSD) ile yapılan oriyantasyonların güvenilirlik ve tekrarlanabilirlikleri ile ilgili yaptıkları çalışmalarında, kullanılan beş farklı landmark ile oluşturulan FHD ve LSD arasında güvenirlirlik ve tekrarlanabilirliği etkileyecek istatiskisel anlamlı bir fark olmadığını belirtmişlerdir (Lin ve ark., 2015). Bu tez çalışmasında da FHD düzlemi literatürde kullanılmış olan yöntem ile oluşturulmuş ve görüntüler FHD'ye göre yeniden oriyante edilmiştir.

Literatürde FHY'nin hacimsel ve/veya lineer ölçümlerinin değerlendirildiği araştırmalarda çalışmaya dahil edilen FHY sınırlarında bir altın standardın olmadığı gözlenmiştir. Bronoosh ve Khojastepour çalışmalarında FHY'nin superior sınırı olarak PNS, inferior sınır olarak ise epiglottisin tepe noktasını kabul etmişlerdir, Martins ve ark. NK hacmini de dahil ettikleri çalışmalarında, FHY sınırlarını benzer şekilde belirlemişlerdir (Bronoosh ve Khojastepour, 2015; Martins ve ark., 2018).

Kamaruddin ve ark. FHY superior sınırını PNS, inferior sınırını ise dördüncü servikal vertebranın orta hizası olacak şekilde değerlendirirken, Xu ve ark. ve Castro-Silva ve ark. superior sınır olarak PNS, inferior sınır olarak ikinci servikal vertebranın inferior sınırını kabul etmişlerdir (Kamaruddin ve ark., 2019; Xu ve ark., 2019; Castro-Silva ve ark., 2015). Grauer ve ark. FHY'nin superior sınırı olarak vomerin inferior sınırını, inferior sınır olarak ise üçüncü servikal vertebranın inferior sınırını kabul etmişlerdir, Paul ve ark, Mevlut ve ark. da benzer sınırları kullanmışlardır (Grauer ve ark., 2009; Paul ve ark., 2015; Celikoglu ve ark., 2014). Yine literatürde farklı amaçla yapılmış iki FHY çalışmasında, lineer ölçümlerde FHY superior sınırını PNS, inferior sınır olarak ise epiglottisin tabanını tanımlanmıştır (Gökçe ve ark., 2013; Mattos ve ark., 2014).

Shokri ve ark. araştırmalarında FHY'nin superior sınırı olarak Ho noktasını, inferior sınır olarak ise dördüncü servikal vertebranın superior sınırını kabul etmişken, Ekizer ve Türker çalışmalarında FHY'nin superior sınırı olarak PNS, orofarenksin inferior sınırı olarak ise SPT'yi (yumuşak damağın en uç noktası) kabul etmişlerdir (Shokri ve ark., 2018; Ekizer ve Türker, 2015).

Segal ve ark. OUAS hastalarının BT verileri üzerinde yaptıkları çalışmalarında, FHY sınırlarını superior sınır PNS, inferior sınır hyoid kemiğin tepe noktası arasında değerlendirmişlerdir (Segal ve ark., 2008).

El ve Palomo ise FHY sınırlarını superior sınırı nazal septumdan farenks posterior duvarına çizilen çizginin kesişim noktası, inferior sınırı ise ikinci servikal vertebranın inferior sınırı olarak tanımlamış ve çalışmalarına dahil etmişlerdir (El ve Palomo, 2011). Öte yandan, Çelikoğlu ve ark. dudak damak yarığı olan hastalarda yaptıkları FHY ölçümlerinde, FHY'nin superior sınırını S⊥N-Ba noktası, inferior sınırını ise üçüncü servikal vertebranın inferior sınırı olarak tanımlamışlardır (Çelikoğlu, Uçar, ve ark., 2014).

Geçmiş yıllarda FHY hacmi konusunda yapılan dört farklı araştırmada FHY sınırlarının superiorda AD2 noktası, inferior da ise epiglottisin tepe noktası olarak tanımlandığı görülmüştür (Feng ve ark., 2015; Glupker ve ark., 2015; Keçik, 2009; Lenza ve ark., 2009). Bu çalışmada da önceki araştırmalarla uyumlu şekilde lineer FHY ölçümleri benzer sınır noktaları arasında, hacimsel ölçümler superiorda vomerin inferioru, inferiorda ise epiglottisin tepe noktası arasında yapılmıştır.

Literatür incelendiğinde önceki araştırmalarda lineer ve volumetrik FHY ölçümlerinin cinsiyet ve yaşla ilişkili farklı bulgular sunduğu görülmektedir.

Martins ve ark., 250 hastanın KIBT görüntüleri üzerinde yaptıkları lineer ve volumetrik FHY ölçümlerinde, NK ve orofarenks hacimleri ve farenksin en dar kısmı hariç tüm lineer ölçümlerde cinsiyetler arasında istatistiksel olarak anlamlı farklar bulunmakla birlikte nazofarenksin lineer ve volumetrik değerlerinde cinsiyetler arasında istatistiksel olarak anlamlı bir fark olmadığını bildirmişlerdir (Martins ve ark., 2018). Bronoosh ve Khojastepour ise FHY alan ve volumetrik değerlerinin erkeklerde

kadınlara göre daha yüksek olduğunu belirtmişlerdir (Bronoosh ve Khojastepour, 2015).

Segal ve ark. 24 OUAS'u olan hastasının BT verileri üzerinde yaptıkları FHY değerlendirmesinde, erkeklerin kadınlara göre daha uzun üst solunum yolu uzunluğuna sahip olduklarını belirtmişlerdir (Segal ve ark., 2008).

Kadın ve erkek bireylerin FHY hacim ve lineer değerleri arasındaki ilişkinin MRG görüntüleri ile değerlendirildiği bir araştırmada erkeklerin kadınlara göre daha yüksek hacimsel ve vertikal lineer değerlere sahip oldukları ifade edilmiştir (Malhotra ve ark., 2002).

Ceylan ve Oktay'ın yaşları 13-15 arasında değişen 90 hastanın SEF görüntülerinde FHY'yi lineer olarak değerlendirdikleri araştırmalarında, yumuşak damak seviyesindeki anteroposterior genişlikte kadınların, hiyoid seviyesindeki anteroposterior genişlik değerinde ise erkeklerin daha yüksek değere sahip olduklarını bildirmişlerdir (Ceylan ve Oktay, 1995).

Öte yandan, Grauer ve ark. çalışmalarında FHY hacimsel boyutu ile yaş arasında anlamlı bir korelasyon saptamadıklarını ancak erkeklerin yüz ve FHY hacimlerinin istatistiksel olarak anlamlı şekilde kadınlarınkinden daha yüksek olduğunu vurgulamışlardır (Grauer ve ark., 2009). Gökçe ve ark., 100 iskeletsel Sınıf I hastanın SEF görüntüleri ile yaptıkları çalışmalarında lineer ölçümlerde erkeklerin kadınlara göre daha yüksek değerlere sahip olduğunu vurgulamışlardır (Gökçe ve ark., 2013).

El ve Palomo ise 140 hastanın KIBT görüntüleriyle yaptıkları çalışmalarında, FHY hacmi ile yaş ve cinsiyetler arasında anlamlı bir ilişki olmadığını bildirmiştir (El ve Palomo, 2011). Bu çalışmada erkeklerin vertikal FHY uzunluk ortalamasının kadınlara göre istatistiksel olarak anlamlı düzeyde yüksek olduğu görülmüştür. Bu bulgu, Segal ve ark.'nın çalışmalarıyla ile uyumludur. El ve Palomo'nun çalışmalarıyla uyumlu olarak diğer FHY parametreleri ile cinsiyet arasında istatistiksel olarak anlamlı bir ilişki saptanmamıştır. Yapılan çalışmalar, OUAS'a erkeklerde kadınlara nazaran daha sıklıkla rastlandığını belgelemiştir (Popovic ve White, 1998). Bunun sebebi olarak faringeal dilatatör kas aktivitelerinin erkek OUAS hastalarında farklılık

göstermesi belirtilse de farenksin cinsiyetler arasındaki morfolojik farklılıklarından kaynaklandığı da düşünülmektedir (Schwab, 1999). Erkeklerde vertikal FHY uzunluklarının kadınlara göre yüksek olması, öngörülebilir şekilde FHY'yi saran yumuşak dokuların hacminde de artış olmasına neden olmaktadır. Bu nedenle erkeklerin FHY kollapslarına karşı daha savunmasız olduğu ve vertikal uzunluk artışının OUAS risklerinin artışında da predispozan bir faktör olduğu düşünülmektedir.

Bu çalışmada yaş ile FHY hacmi ilişkisi değerlendirildiğinde nazofarenks hacmi ve yaş arasında pozitif yönlü, orta düzeyde istatistiksel olarak anlamlı bir ilişki elde edilirken, yaş ile orofarenks hacmi arasında ters yönlü, zayıf düzeyde istatistiksel olarak anlamlı bir ilişki tespit edilmiştir. Bu bulgular yaşın FHY'nin total hacmini etkilemese de morfolojisini etkileyebileceğine dikkat çeker niteliktedir.

Literatürde yer alan farklı Angle sınıflamalarında yapılmış detaylı lineer ve hacimsel FHY analiz çalışmalarının sayısı sınırlıdır. Castro-Silva ve ark. Angle Sınıf I, Sınıf II ve Sınıf III olarak sınıflandırdıkları toplam 60 hastanın KIBT görüntüleri üzerinde yaptıkları çalışmalarında, Sınıf III maloklüzyonu olan bireylerin volumetrik ve alan değerlerinin Sınıf I ve Sınıf II maloklüzyonu olanlardan daha yüksek olduğunu ve ayrıca Sınıf I oklüzyona sahip bireylerin alan ve volumetrik değerlerinin Sınıf II maloklüzyonu olan bireylerden daha yüksek olduğunu bildirmişlerdir (Castro-Silva ve ark., 2015). Shokri ve ark. ise yine benzer araştırma kurgusu olan 71 hastayla yaptıkları KIBT çalışmalarında İskeletsel Sınıf III hastaların FHY hacminin Sınıf II hastalara göre istatistiksel olarak anlamlı şekilde daha yüksek olduğunu, ayrıca Sınıf III hastaların aksiyel kesitte en dar alan ölçümlerinin İskeletsel Sınıf I ve Sınıf II hastalardan daha fazla olduğunu göstermişlerdir. Total FHY hacmi değerlendirmesinde ise Sınıf I hastaların Sınıf II'lere göre daha fazla havayolu hacmine sahip olduklarını bildirmişlerdir. Vertikal FHY uzunluğu ile üç iskeletsel sınıflama arasında ise anlamlı bir fark saptamamışlardır (Shokri ve ark., 2018).

90 hastanın SEF görüntüleri ile lineer ölçümlerin yapıldığı bir çalışmada, Ekizer ve Türker, İskeletsel Sınıf III bireylerin FHY'lerinin aksiyel genişliklerinin Sınıf II bireylerden daha fazla olduğunu, Sınıf I ve Sınıf II İskeletsel sınıflamaya sahip bireylerin alt FHY'lerinin Sınıf III İskeletsel sınıflamaya sahip bireylerden istatistiksel

olarak anlamlı şekilde daha kısa ve daha dar olduğunu bildirmiştir (Ekizer ve Türker, 2015).

El ve Palomo iskeletsel sınıflama ile FHY hacmi arasındaki ilişkiyi değerlendirdikleri araştırmalarında, Sınıf II hastalarda orofarenks hacminin Sınıf I ve Sınıf III hastalara göre istatistiksel olarak anlamlı şekilde daha düşük olduğunu, nazofarenks hacminin ise, Sınıf I hastalara göre daha düşük olduğunu göstermiştir (El ve Palomo, 2011).

Sınıf I ve Sınıf III iskeletsel sınıflamaya sahip 45 çocuk hastanın KIBT görüntülerinde FHY'nin değerlendirildiği bir çalışmada, iskeletsel Sınıf III bireylerin daha büyük FHY alan ve genişliğine sahip oldukları ifade edilmiştir (Iwasaki ve ark., 2009).

Paul ve ark., İskeletsel Sınıf I ve Sınıf II olarak iki grubun FHY değerlerini karşılaştırdıkları çalışmalarında, orofarenks hacminde istatistiksel olarak ileri derecede anlamlı olacak şekilde, Sınıf II hastaların tüm lineer ve volumetrik FHY bulgularının Sınıf I hastalara oranla daha düşük olduğuna dikkat çekmişlerdir (Paul ve ark., 2015).

Literatürdeki çalışma bulgularının aksine, bu tez çalışmasında iskeletsel Sınıf II maloklüzyona sahip bireylerin FHY'lerinin anteroposterior genişlik ortalamasının iskeletsel Sınıf III maloklüzyona sahip bireylerden anlamlı şekilde yüksek olduğu tespit edilmiştir. Literatürdeki faklı bulgular ve bu çalışmadaki bulguların farklılığının, öncelikle KIBT ve SEF ile yapılan çalışmaların yöntemlerindeki farklılıktan kaynaklandığı düşünülmektedir. Bu çalışmada da olduğu gibi KIBT ile yapılan değerlendirmelerde genişlik ölçümleri aksiyel kesitte gerçekleştirilirken SEF ile yapılan çalışmalarda tek bir sagittal görüntü üzerinde tüm ölçümler yapılmaktadır. Ayrıca literatürdeki farklı bulguların, araştırmacıların genişlik ölçümlerini değerlendirdikleri FHY seviyelerinin farklılığından kaynaklanabileceği de göz önünde bulundurulmalıdır. Bu tez çalışmasında lineer genişlik ölçümleri aksiyel kesitte, PNS seviyesinde gerçekleştirilmiştir.

Nazofarenks ve orofarenksin lineer ölçümleri ile volumetrik verileri arasında pozitif bir korelasyon olduğunu savunan birçok araştırmacı bulunmaktadır (Martins ve ark., 2018; El ve Palomo, 2011; Bronoosh ve Khojastepour, 2015).

Lenza ve ark. FHY'nin lineer ve hacimsel bulgularının korelasyonunu değerlendirdikleri çalışmalarında, nazofarenks hacmi ile PNS-AD2 lineer değeri arasında istatistiksel olarak ileri derecede anlamlı korelasyon olduğunu saptamışlar ancak FHY'nin diğer bölümlerinin hacimsel değerleri ve lineer değerler arasında zayıf bir korelasyon olduğunu belirtmişlerdir (Lenza ve ark., 2009).

Bu tez çalışmasında da literatür ile uyumlu olarak FHY'nin tüm lineer ve volumetrik değerleri arasında istatistiksel olarak anlamlı bir ilişki olduğu tespit edilmiştir.

Kraniyofasiyal morfoloji ve solunum fonksiyonu arasındaki ilişki, geçmiş yüzyıldan beri kapsamlı bir şekilde incelenmektedir (Aronson, 1970; McNamara, 1981; Solow ve ark., 1984; Kluemper ve ark., 1995; Muto ve ark., 2008; Kikuchi, 2008; Grauer ve ark., 2009). Yüz morfolojisindeki değişikliklerin kondildeki büyüme gelişimin yanı sıra vertikal büyüme paterniyle de yakından ilişkili olduğu düşünülmektedir (Isaacson ve ark., 1971). Zhong ve ark., vertikal büyüme paterniyle üst FHY arasındaki ilişkinin kraniomaksillofasiyal yapının yetersizliği sonucu olabileceğini savunmuştur (Zhong ve ark., 2010).

Grauer ve ark. 62 hastanın KIBT görüntülerini kullanarak, FHY'nin hacimsel boyutu ile kafa hacmi arasındaki ilişkiyi değerlendirdikleri çalışmalarında iki parametre arasında istatistiksel olarak zayıf düzeyde anlamlı bir ilişki saptadıklarını, İskeletsel Sınıf II hastaların alt FHY hacimlerinin Sınıf I ve Sınıf III hastalardan daha az olduğunu ancak vertikal sınıflama ile FHY hacmi arasında anlamlı bir fark olmadığını bildirmişlerdir (Grauer ve ark., 2009).

Celikoglu ve ark.'nın farklı vertikal büyüme paternine sahip 100 hastanın KIBT görüntüleriyle yaptıkları volumetrik FHY çalışmalarında, *High* Angle bireylerin nazofarenks hacimlerinin *Low* Angle ve normal vertikal büyüme paterni olan bireylere göre düşük olduğu, *Low* Angle bireylerin ise diğer iki gruba göre daha fazla orofarenks hacmine sahip oldukları gösterilmiştir. Ayrıca *Low* Angle bireylerin total FHY hacimlerinin diğer iki gruptan yüksek, *High* Angle bireylerin ise total FHY hacimlerinin diğer iki gruptan daha düşük olduğunu bildirmişlerdir (Celikoglu ve ark., 2014).

El ve Palomo'nun KIBT ve Keçik'in SEF görüntüleri üzerinde yaptıkları araştırmaların bulguları benzerlik göstermektedir. Araştırmacılar, mandibula pozisyonunun orofarenks hacmi üzerinde etkili olduğunu, mandibula ileri gittikçe 'prokline oldukça' orofarenks hacminde artış görüldüğünü bildirmişlerdir (El ve Palomo, 2011; Keçik, 2009).

Abdelkarim 128 hastanın KIBT görüntüleri üzerinde üç farklı mandibula konumu ile orofarenks hacmi arasındaki ilişkiyi değerlendirmiş ve orofarenks hacmininin sırasıyla mandibular prognatide en büyük, ideal mandibula konumunda orta ve mandibular retrognatide en küçük hacimsel değere sahip olduğunu bildirmiştir (Abdelkarim, 2012).

Faringeal havayolu hacmini 16 Sınıf II iskeletsel sınıflamaya sahip hastada uygulanan mandibular ilerlertme cerrahisi sonrası, FHY hacmini değerlendiren bir çalışmada, operasyon sonrası en çok orofarenkste olmak üzere, FHY'nin total hacminde ameliyat öncesine göre artış olduğu gösterilmiştir (Kochar ve ark., 2016).

Park ve ark.'nın mandibular geri alma cerrahi işlemi uygulanan 12 hastanın operasyon öncesi ve sonrası alınan BT ve SEF görüntüleri ile yaptıkları FHY çalışmalarında, işlem sonrasında orofarenks hacim ve lineer genişliğinde istatistiksel olarak anlamlı bir azalma olsa da, total FHY değerlerinde anlamlı bir değişiklik olmadığını bildirmişlerdir (J. W. Park ve ark., 2010).

Mandibula ilerletme cerrahisi sonrası 12 yıl takip edilen 15 hastanın SEF verilerinin değerlendirildiği bir araştırmada, bireylerin FHY genişliklerinin operasyon sonrasında başlangıç durumlarına göre anlamlı şekilde daraldığı gösterilmiştir (Eggensperger ve ark., 2005).

Takemoto ve ark. 15 prognatik mandibulaya, 25 ideal konumda mandibulaya sahip çocuk hastanın SEF görüntüleri ile yaptıkları çalışmalarında, mandibular prognatisi olan çocukların daha geniş orofarenks değerine sahip olduğunu saptamışlardır (Takemoto ve ark., 2011).

Grauer ve ark.'nın çalışma bulgularının aksine, bu tez çalışmasında Me-Na uzunluğu ile FHY'nin vertikal uzunluğu arasında pozitif yönlü, orta düzeyde istatistiksel olarak

anlamlı bir ilişki ve kafa hacmi ile orofarenks ve farenks hacimleri arasında istatistiksel olarak anlamlı bir korelasyon saptanmıştır. Ayrıca *High* Angle büyüme paterni ile nazofarenks hacmi arasında, istatistiksel olarak anlamlılığa yakın pozitif bir korelasyon olduğu tespit edilmiştir.

Yuen ve ark., araştırmaları sonucunda kondil replasmanı ve mandibular ilerletme cerrahi operasyonunu takiben FHY boşluğunda bir artış olduğunu bildirmiş ve FHY ile mandibular kondillerin pozisyonu arasında pozitif yönde bir korelasyon olabileceğini düşünmüşlerdir (Yuen ve ark., 2018).

Xu ve ark., Sınıf II maloklüzyona sahip 60 hastanın KIBT görüntülerinde FHY hacmi ve mandibular kondil pozisyonu ilişkisini değerlendirdikleri çalışmalarında, sentrik kondil pozisyonuna sahip bireylerin FHY hacim ve alanlarının, posterior kondil ilişkisine sahip bireylerden daha az olduğunu, anterior kondil ilişkisine sahip bireylerin ise diğer iki gruba göre en düşük FHY değerlerine sahip olduklarını belirtmişlerdir (Xu ve ark., 2019).

Mendoza ve ark. 159 hastanın KIBT verileriyle mandibular kondil boynu uzunluğu ve ramus uzunluğunu farklı Angle sınıflamalarında inceledikleri çalışmalarında iskeletsel Sınıf I bireylerin ramus uzunluklarının, iskeletsel Sınıf III bireylerden daha kısa olduğunu göstermiştir. Cinsiyetler arası kondil ve ramus uzunluklarını karşılaştırdıklarında ise her iki değerin de erkeklerde daha yüksek olduğunu saptamışlardır (Mendoza ve ark., 2018).

Vertikal büyüme paterni sınıflaması ile kondil pozisyonları arasındaki ilişkiyi 60 hastanın KIBT görüntüleri ile inceleyen bir çalışmada, kondillerin anteroposterior pozisyonları ile vertikal büyüme paterni arasında bir ilişki olmadığı bildirmiştir (I. Y. Park ve ark., 2015).

Cohlmia ve ark. yaşları 9-42 arasında değişen, farklı Angle sınıflamasına sahip 232 hastanın BT görüntüleri üzerinde hastaların TME'lerini değerlendirdikleri çalışmalarında, Sınıf I ve Sınıf II iskeletsel sınıflamaya sahip bireylerin kondil pozisyonları arasında istatistiksel olarak anlamlı bir fark olmadığını belirtmişlerdir.

Ancak Sınıf III iskeletsel sınıflamaya sahip bireylerin kondillerinin istatistiksel olarak anlamlı şekilde anterior pozisyonda olduğunu göstermişlerdir. Her üç grupta da sağ ve sol kondil pozisyonlarını değerlendirdiklerinde, sol kondillerin istatistiksel olarak anlamlı şekilde anterior pozisyonda olduğunu ifade etmişlerdir (Cohlmia ve ark., 1996).

Farklı Angle sınıflamasına sahip 45 hastanın KIBT görüntülerinde kondil pozisyonlarının Ricketts yöntemine göre değerlendirildiği bir çalışmada iskeletsel Sınıf II ve Sınıf III bireylerin kondillerinin iskeletsel Sınıf I bireylere göre daha anterior pozisyonda konumlandığı saptanmıştır (Arieta-Miranda ve ark., 2013).

Rodrigues ve ark.'nın yaşları 12-41 arasında değişen toplam 46 iskeletsel Sınıf II ve Sınıf III hastanın KIBT görüntülerinde kondil pozisyonunu değerlendirdikleri çalışmalarında, her iki iskeletsel maloklüzyona sahip bireylerin kondillerinin sentrik pozisyonda bulunmama eğiliminde olduğunu ve ayrıca İskeletsel Sınıf II bireylerin sağ ve sol kondil pozisyonları arasında istatistiksel olarak anlamlı farklılık olduğunu bildirmişlerdir (Rodrigues ve ark., 2009).

60 farklı Angle sınıflamasına sahip bireyin KIBT görüntülerinde, Pullinger yöntemi kullanılarak kondil pozisyonunu değerlendiren bir çalışmada, iskeletsel Sınıf II bireylerin kondil pozisyonlarının anteriorda olma eğiliminde olduğu ve iskeletsel Sınıf I ve Sınıf III bireylerin kondil pozisyonları arasında anlamlı bir fark olmadığı bildirilmiştir (Paknahad ve ark., 2016).

Yale ve ark. mandibular kondil morfolojilerini 176 mandibula kullanarak sınıflamış ve kondil morfolojileri ile cinsiyet arasında bir ilişki olmadığını ifade etmişlerdir (Yale ve ark., 1963).
Bu tez çalışmasında kondil pozisyonu değerlendirmesi amacıyla Pullinger yöntemi, kondil morfolojisi değerledirilmesi için Yale sınıflaması kullanılmış ve literatürle uyumlu olarak, kondillerin pozisyon ve morfolojilerinin hastaların cinsiyeti ile ilişkili olmadığı görülmüştür. Kondil pozisyonları ile büyüme paterni ilişkisi değerlendirildiğinde ise sağ kondil pozisyonu ile vertikal büyüme paterni arasında

istatistiksel olarak anlamlı bir ilişki saptanmıştır. Sentrik kondil pozisyona sahip bireylerin *High* Angle oranının, posterior kondil pozisyona sahip bireylerden anlamlı şekilde yüksek olduğu tespit edilmiştir.

Bu çalışmada mandibular kondil morfolojileri ise Yale sınıflamasına göre değerlendirilmiş ve kondil morfolojisi ile hastaların cinsiyeti, iskeletsel sınıflaması ve vertikal büyüme paternleri arasında istatistiksel olarak analmlı bir bulgu saptanmamıştır.

Ramus ve kondil boynu uzunlukları ile iskeletsel sınıflama ilişkisi değerlendirildiğinde Sınıf III hastaların sağ ramus ve sol kondil boynu uzunluğu, Sınıf II hastalardan anlamlı olarak yüksek olduğu görülmüştür. Bu bulgunun Sınıf III iskeletsel sınıflamaya sahip hastalarda muhtemel bir mandibular asimetri olasılığına işaret edebileceği düşünülmüştür. Maksilla ve mandibula pozisyonları ile FHY hacmi arasındaki ilişki değerlendirildiğinde, literatürden farklı olarak maksilla ve mandibula pozisyonlarının FHY hacmi üzerinde etkisinin olmadığı gözlenmiş, bu farklılığının çalışma kurguları ve örneklem sayısı farklılığından kaynaklı olabileceği düşünülmüştür.

FHY solunum ve beslenmeden sorumlu, vücut ve dış ortamın ilişkilenmesini sağlayan hayati bir geçittir. Görüntüleme yöntemlerinden yardım alınmaksızın FHY morfolojisinin incelenmesi mümkün olamamaktadır. Özellikle detaylı pre-operatif değerlendirmelerin yapılmasına olanak olmayan, acil solunum ve/veya anestezi amacıyla entübasyon gerektiren durumlarda, hastanın yüz morfolojisi ve boyutlarına bakılarak, FHY morfolojisi hakkında fikir sahibi olunabilmesi hayati önem taşır.

Literatürde FHY morfolojisinin, büyüme-gelişim, iskeletsel sınıflamalar ve mandibular kondil pozisyonu gibi parametreler ile ilişkisini değerlendiren pek çok çalışma mevcuttur, ancak bu çalışmada olduğu gibi, tüm bu parametrelerin birbirleriyle olan ilişkisi ve bunların FHY morfolojisi üzerine etkilerini araştıran bir araştırmaya rastlanmamıştır.

Retrospektif olarak kurgulanan bu çalışmada, çalışmaya dahil edilen bireylerin klinik bilgilerinin eksik olması ve sadece anatomik verilerin değerlendirilebilmiş olmasının

bulguların ilişkilendirilmesinde bir kısıtlılığa neden olduğu düşünülmektedir.

Bu tez çalışmasında, KIBT verileri üzerinden sefalometrik değerlendirmeler ve FHY değerlendirmeleri gerçekleştirilmiştir. Bu nedenle bölüm arşivinde sadece 16x16 cm^2 FOV ile çekilmiş görüntüleri olan hastaların görüntüleri çalışmaya dahil edilebilmiştir. Çalışmaya dahil edilen hasta görüntüleri kapsamlı kriterler değerlendirildikten sonra seçilmiş bu da çalışma grubu sayısında kısıtlılığa neden olmuştur. Bu çalışmada elde edilen bulguların bir kısmının istatistiksel olarak anlamlılığa yakın düzeyde olduğu görülmüş, bunun çalışma grubundaki örneklem sayısının kısıtlılığından kaynaklı olduğu düşünülmüştür.

Literatürde bu tez çalışmasında kullanılan geniş kapsamlı parametrelerin tamamının FHY ile ilişkisini değerlendiren başka bir çalışma olmadığından, bu çalışmanın gelecek çalışmalar için bir rehber olabileceği düşünülmüştür. Ancak daha büyük çalışma grubu ve klinik bulguların da dahil edildiği araştırmalarla bu tez bulgularının desteklenmesi gerekmektedir.

8. SONUÇ

Bu tezçalışmasında; Marmara Üniversitesi Diş Hekimliği Fakültesi Ağız, Diş ve Çene Radyolojisi Anabilim Dalı, Radyoloji Birimi'ne 2012-2019 yılları arasında çeşitli endikasyonlarla başvuran ve radyolojik değerlendirmeleri yapılmış hastaların KIBT görüntüleri taranmış, çalışma grubuna dahil edilme kriterlerine uygun Angle Sınıf I, Sınıf II ve Sınıf III 132 hastanın KIBT görüntüleri retrospektif olarak Romexis® ve mimics® yazılım programlarıyla analiz edilmiştir.

Bu çalışmanın sonucunda;

1. Yaş ile nazofarenks hacmi arasında pozitif yönlü orta düzeyde, orofarenks hacmi arasında ters yönlü, zayıf düzeyde istatistiksel olarak anlamlı ilişki saptanmıştır.
2. Sınıf II hastaların FHY'lerinin anteroposterior genişlik ortalamalarının Sınıf III hastalardan istatistiksel olarak anlamlı şekilde yüksek olduğu belirlenmiştir.
3. FHY'nin anteroposterior ve mediolateral genişliği ile nazofarenks hacmi arasında pozitif yönlü, yüksek düzeyde istatistiksel olarak anlamlı bir ilişki görülmüştür.
4. Sol kondil pozisyonu ile nazofarenks hacmi arasında istatistiksel olarak anlamlı fark saptanmış, kondil pozisyonu posteriorda olan bireylerin nazofarenks hacminin diğer kondil pozisyonlarına sahip bireylerden anlamlı şekilde yüksek olduğu tespit edilmiştir.
5. FHY'nin anteroposterior ve mediolateral genişlikleri ile orofarenks hacmi arasında pozitif yönlü, sırasıyla zayıf ve orta düzeyde istatistiksel olarak anlamlı ilişki saptanmıştır.
6. Kafa hacmi ile orofarenks ve farenks hacimleri arasında, istatistiksel olarak anlamlı bir ilişki olduğu görülmüştür.
7. Sağ ve sol ramus uzunlukları ile orofarenks hacmi arasında pozitif yönlü, zayıf düzeyde istatistiksel olarak anlamlı ilişki tespit edilmiştir.
8. Anteroposterior genişlik ve vertikal uzunluk ile total FHY hacmi arasında pozitif yönlü, orta düzeyde istatistiksel olarak anlamlı bir ilişki saptanmıştır. Mediolateral genişlik ile total FHY hacmi arasında pozitif yönlü, yüksek

düzeyde istatistiksel olarak anlamlı bir ilişki elde edilmiştir.

9. Sağ ramus uzunluğu ile total farenks hacmi arasında pozitif yönlü, zayıf düzeyde istatistiksel olarak anlamlı bir ilişki tespit edilmiştir.
10. FHY'nin vertikal uzunluğu ile Me-Na değeri arasında pozitif yönlü, orta düzeyde istatistiksel olarak anlamlı ilişki saptanmıştır.
11. Sınıf III hastaların sağ ramus uzunluğunun ve sol kondil boynu uzunluğu, Sınıf II hastalardan anlamlı şekilde yüksek olarak elde edilmiştir.
12. Sağ kondil pozisyonu ile vertikal büyüme paterni arasındaki ilişki değerlendirildiğinde kondilleri sentrik pozisyonda olan bulguların *High* Angle oranının, posterior pozisyonda olanlardan anlamlı şekilde yüksek olduğu, kondilleri posterior pozisyonda olan bulguların ise *Low* Angle oranının diğer kondil pozisyonlarından anlamlı şekilde yüksek olduğu tespit edilmiştir.

9. KAYNAKÇA

Abdelkarim, A. (2012). A cone beam CT evaluation of oropharyngeal airway space and its relationship to mandibular position and dentocraniofacial morphology. *Journal of the World Federation of Orthodontists*, *1*(2), 55–59.

Aboudara, C, Hatcher, D., Nielsen, I., ve Miller, A. (2003). A three-dimensional evaluation of the upper airway in adolescents. *Orthodontics ve Craniofacial Research*, *6*(SUPPL1), 173–175.

Aboudara, Cameron, Nielsen, I., Huang, J. C., Maki, K., Miller, A. J., ve Hatcher, D. (2009). Comparison of airway space with conventional lateral headfilms and 3-dimensional reconstruction from cone-beam computed tomography. *American Journal of Orthodontics and Dentofacial Orthopedics*, *135*(4), 468–479.

Abramovitch, K., ve Rice, D. D. (2014). Basic Principles of Cone Beam Computed Tomography. *Dental Clinics of NA*, *58*, 463–484.

Acharya, P. (2011). Facial aesthetics: concepts and clinical diagnosis. *British Dental Journal*, *211*(6), 298–298.

Akcam, M. O., Ufuk Toygar, ; T, ve Wada, T. (2002). Longitudinal Investigation of Soft Palate and Nasopharyngeal Airway Relations in Different Rotation Types. In *Angle Orthodontist* (Vol. 72, Issue 6).

Alves, M., Baratieri, C., Mattos, C. T., Brunetto, D., Fontes, R. D. C., Santos, J. R. L., ve Ruellas, A. C. D. O. (2012). Is the airway volume being correctly analyzed? *American Journal of Orthodontics and Dentofacial Orthopedics*, *141*(5), 657–661.

Angelopoulos, C., ve Aghaloo, T. (2011). Imaging Technology in Implant Diagnosis. In *Dental Clinics of North America* (Vol. 55, Issue 1, pp. 141–158).

Anirudh Agarwal. (2018, March 16). *Digestive system, Respiratory system*.

Arieta-Miranda, J. M., Silva-Valencia, M., Flores-Mir, C., Paredes-Sampen, N. A., ve Arriola-Guillen, L. E. (2013). Spatial analysis of condyle position according to sagittal skeletal relationship, assessed by cone beam computed tomography. *Progress in Orthodontics*, *14*(1), 1–9.

Aronson, S. L. (1970). Adenoids. Their effect on mode of breathing and nasal airflow and their relationship to characteristics of the facial skeleton and the denition. A biometric, rhino-manometric and cephalometro-radiographic study on children with and without adenoids. *Acta Oto-Laryngologica. Supplementum*, *265*, 1–132.

Bronoosh, P., ve Khojastepour, L. (2015). Analysis of Pharyngeal Airway Using Lateral Cephalogram vs CBCT Images: A Cross-sectional Retrospective Study. In *The Open Dentistry Journal* (Vol. 9).

Çağlayan, F., ve Harorlı, A. (2019). *Diş Hekimliğinde Dijital Görüntüleme Sistemleri*. *30*(1), 138–147.

Cakmak, O., Celik, H., Ergin, T., ve Sennaroglu, L. (2001). Accuracy of Acoustic Rhinometry Measurements. *The Laryngoscope*, *111*(4), 587–594.

Canan, S., ve Aksoy, A. (2012). *Smyrna Tıp Dergisi 47 Ortodonti ve Üst Solunum Yolları İlişkisi Relationship of Orthodontics and Upper Airway*.

Castro-Silva, L., Monnazzi, M. S., Spin-Neto, R., Moraes, M., Miranda, S., Gabrielli, M. F. R., ve Pereira-Filho, V. A. (2015). Cone-beam evaluation of pharyngeal airway space in class I, II, and III patients. *Oral Surgery, Oral Medicine, Oral Pathology and Oral Radiology*, *120*(6), 679–683.

Celikoglu, M., Ucar, F. I., Sekerci, A. E., Buyuk, S. K., Ersoz, M., ve Sisman, Y. (2014). Assessment of pharyngeal airway volume in adolescent patients affected by bilateral cleft lip and palate using cone beam computed tomography. *Angle Orthodontist*, *84*(6), 995–1001.

Ceylan, I., ve Oktay, H. (1995). A study on the pharyngeal size in different skeletal patterns. *American Journal of Orthodontics and Dentofacial Orthopedics*, *108*(1), 69–75.

Cheesman, K. (2008). *Anatomy of the naso-and oropharynx*.

Daniel, M. M., Lorenzi, M. C., Leite, C. D. C., ve Lorenzi-Filho, G. (2007). Pharyngeal dimensions in healthy men and women. *Clinics*, *62*(1), 5–10.

Dawood, A., Patel, S., ve Brown, J. (2009). Cone beam CT in dental practice. *British*

Dental Journal, *207*(1), 23–28.

Doruk, C., Sökücü, O., Sezer, H., ve Canbay, E. I. (2004). Evaluation of nasal airway resistance during rapid maxillary expansion using acoustic rhinometry. *European Journal of Orthodontics*, *26*(4), 397–401.

Dos, S., Zinsly, R., César De Moraes, L., De Moura, P., ve Ursi, W. (2010). Assessment of pharyngeal airway space using Cone-Beam Computed Tomography. In *Dental Press J Orthod* (Vol. 150, Issue 5).

Eggensperger, N., Smolka, K., Johner, A., Rahal, A., Thüer, U., ve Iizuka, T. (2005). Long-term changes of hyoid bone and pharyngeal airway size following advancement of the mandible. *Oral Surgery, Oral Medicine, Oral Pathology, Oral Radiology and Endodontology*, *99*(4), 404–410.

El, H., ve Palomo, J. M. (2011). Airway volume for different dentofacial skeletal patterns. *American Journal of Orthodontics and Dentofacial Orthopedics*, *139*(6).

El, H., ve Palomo, J. M. (2013). Three-dimensional evaluation of upper airway following rapid maxillary expansion A CBCT study. *Angle Orthodontist*, *84*(2), 265–273.

Filler, A. G. (2009). The History, Development and Impact of Computed Imaging in Neurological Diagnosis and Neurosurgery: CT, MRI, and DTI. *Nature Precedings*.

Girardot, R. A. (2001). Comparison of Condylar Position in Hyperdivergent and Hypodivergent Facial Skeletal Types. *Angle Orthodontist*, *71*(4), 240–246.

Glupker, L., Kula, K., Parks, E., Babler, W., Stewart, K., ve Ghoneima, A. (2015). Three-dimensional computed tomography analysis of airway volume changes between open and closed jaw positions. *American Journal of Orthodontics and Dentofacial Orthopedics*, *147*(4), 426–434.

Goding, G. S., Tesfayesus, W., ve Kezirian, E. J. (2012). Hypoglossal nerve stimulation and airway changes under Fluoroscopy. *Otolaryngology - Head and Neck Surgery (United States)*, *146*(6), 1017–1022.

Görgen, V. A., Güler, Ç., ve Kızılcı, E. (2014). Diş Hekimliğinde Konik Işınlı

Bilgisayarli Tomografi (CBCT) Cone Beam Computed Tomography In Dentistry (Cbct)". *İnönü Üniversitesi Sağlık Bilimleri Dergisi*, *3*(2), 36–40.

Grauer, D., Cevidanes, L. S. H., Styner, M. A., Ackerman, J. L., ve Proffit, W. R. (2009). Pharyngeal airway volume and shape from cone-beam computed tomography: Relationship to facial morphology. *American Journal of Orthodontics and Dentofacial Orthopedics*, *136*(6), 805–814.

Guijarro-Martıinez, R., ve Swennen, G. R. J. (2013). Three-dimensional cone beam computed tomography definition of the anatomical subregions of the upper airway: a validation study. *International Journal of Oral and Maxillofacial Surgery*, *42*(19), 1140–1149.

Habets, L. L. M. H., Bezuur, J. N., Naeiji, M., ve Hansson, T. L. (1988). The Orthopantomogram®, an aid in diagnosis of temporomandibular joint problems. II. The vertical symmetry. In *Journal of Oral Rehcibilikition* (Vol. 15).

Handelman, C., ve G, O. (1976). Growth of the nasopharynx and adenoid development from one to eighteeen years. *The Angle Orthodontist*, *46*(3).

Harorlı, A., ve Miloğlu, Ö. (2016). Manyetik Rezonans Görüntüleme. *Turkiye Klinikleri Oral and Maxillofacial Radiology - Special Topics*, *2*(1), 22–32.

Hilberg, O., Jackson, A. C., Swift, D. L., ve Pedersen, O. F. (1989). Acoustic rhinometry: Evaluation of nasal cavity geometry by acoustic reflection. *Journal of Applied Physiology*, *66*(1), 295–303.

Hwang, H. S., Hwang, C. H., Lee, K. H., ve Kang, B. C. (2006). Maxillofacial 3-dimensional image analysis for the diagnosis of facial asymmetry. *American Journal of Orthodontics and Dentofacial Orthopedics*, *130*(6), 779–785.

Isaacson, J., Isaacson, R., Speidel, T., ve Worms, F. (1971). Extreme variation in vertical facial growth and associated variation in skeletal and dental relations. *Angle Orthodontist*, *41*, 219–229.

Iwasaki, T., Hayasaki, H., Takemoto, Y., Kanomi, R., ve Yamasaki, Y. (2009). Oropharyngeal airway in children with Class III malocclusion evaluated by cone-beam computed tomography. *American Journal of Orthodontics and Dentofacial*

Orthopedics, *136*(3), 318.e1-318.e9.

Jaffer, N. M., Ng, E., Wing-Fai Au, F., Steele, C. M., ve Fwf, A. (2015). Fluoroscopic Evaluation of Oropharyngeal Dysphagia: Anatomic, Technical, and Common Etiologic Factors. *AJR*, 204.

Jeffrey, O. (2008). *Management of Temporomandibular Disorders and Occlusion* (6th ed.). Mosby Inc.

Kamaruddin, N., Daud, F., Yusof, A., Aziz, M. E., ve Rajion, Z. A. (2019). Comparison of automatic airway analysis function of Invivo5 and Romexis software. *PeerJ*, *2019*(1).

Kikuchi, Y. (2008). Three-dimensional relationship between pharyngeal airway and maxillo-facial morphology. *The Bulletin of Tokyo Dental College*, *49*(2), 65–75.

Kluemper, G. T., Vig, P. S., ve Vig, K. W. L. (1995). Nasorespiratory characteristics and craniofacial morphology. In *Jcmal of Oako*mtia* (Vol. 17). European Orthodontic Society.

Kochar, G. D., Chakranarayan, A., Kohli, S., Kohli, V. S., Khanna, V., Jayan, B., Chopra, S. S., ve Verma, M. (2016). Effect of surgical mandibular advancement on pharyngeal airway dimensions: a three-dimensional computed tomography study. *International Journal of Oral and Maxillofacial Surgery*, *45*(5), 553–559.

Lenza, M. G., De, M. M., Dalstra, M., Melsen, B., ve Cattaneo, P. M. (2009). An analysis of different approaches to the assessment of upper airway morphology: A CBCT study. *Orthodontics and Craniofacial Research*, *13*(2), 96–105.

Li, L., Liu, H., Cheng, H., Han, Y., Wang, C., Chen, Y., Song, J., ve Liu, D. (2014). CBCT Evaluation of the upper airway morphological changes in growing patients of class ii division 1 malocclusion with mandibular retrusion using twin block appliance: A comparative research. *PLoS ONE*, *9*(4).

Lin, H. H., Chuang, Y. F., Weng, J. L., ve Lo, L. J. (2015). Comparative validity and reproducibility study of various landmark-oriented reference planes in 3-dimensional computed tomographic analysis for patients receiving orthognathic surgery. *PLoS ONE*, *10*(2).

Linder Aronson, S. (1970). Effects of adenoidectomy on mode of breathing, size of adenoids and nasal airflow and their relationship to characteristics of the facial skeleton and the dentition. A biometric, rhino manometric and cephalometroradiographic study on children with and wit. *Acta Otolaryngol Suppl.*, *265*, 1–132.

Macey, P. M., Macey, K. E., Henderson, L. A., Alger, J. R., Frysinger, R. C., Woo, M. A., Yan-Go, F., ve Harper, R. M. (2003). Functional magnetic resonance imaging responses to expiratory loading in obstructive sleep apnea. *Respiratory Physiology and Neurobiology*, *138*(2–3), 275–290.

Maheshwari, P., Nagar, A. M., Shah, J., ve Patkar, D. (2003). MRI in Sleep Apnoea. *Journal of Postgraduate Medicine*, 177–178.

Major, M. P., Flores-Mir, C., ve Major, P. W. (2006). Assessment of lateral cephalometric diagnosis of adenoid hypertrophy and posterior upper airway obstruction: A systematic review. In *American Journal of Orthodontics and Dentofacial Orthopedics* (Vol. 130, Issue 6, pp. 700–708). Mosby Inc.

Malhotra, A., Huang, Y., Fogel, R. B., Pillar, G., Edwards, J. K., Kikinis, R., Loring, S. H., ve White, D. P. (2002). The Male Predisposition to Pharyngeal Collapse Importance of Airway Length. *American Journal of Respiratory and Critical Care Medicin*, *166*, 1388–1395.

Mankovich, N. J., Samson, D., Pratt, W., Lew, D., ve Beumer, J. (1994). Surgical planning using three-dimensional imaging and computer modeling. In *Otolaryngologic Clinics of North America* (Vol. 27, Issue 5, pp. 875–889).

Martins, L. S., Liedke, G. S., Heraldo, L. D. D. S., Da Silveira, P. F., Arus, N. A., Ongkosuwito, E. M., ve Vizzotto, M. B. (2018). Airway volume analysis: Is there a correlation between two and three-dimensions? *European Journal of Orthodontics*, *40*(3), 262–267.

McNamara, J. A. (1981). Influence of respiratory pattern on craniofacial growth. *Angle Orthodontist*, *51*(4), 269–300.

Mendoza, L. V., Bellot-Arcís, C., Montiel-Company, J. M., García-Sanz, V.,

Almerich-Silla, J. M., ve Paredes-Gallardo, V. (2018). Linear and Volumetric Mandibular Asymmetries in Adult Patients With Different Skeletal Classes and Vertical Patterns: A Cone-Beam Computed Tomography Study. *Scientific Reports*, *8*(1).

Muto, T., Yamazaki, A., ve Takeda, S. (2008). A cephalometric evaluation of the pharyngeal airway space in patients with mandibular retrognathia and prognathia, and normal subjects. *International Journal of Oral and Maxillofacial Surgery*, *37*(3), 228–231.

Ömür, M., ve Dadaş, B. (1996). *Klinik Baş Boyun Anatomisi* (1st ed.). Ulusal Tıp Kitabevi.

P. L. Williams, R. Warwick, M. Dyson, ve L. H. Bannister. (1989). Gray's anatomy. In H. Ellis (Ed.), *British Journal of Surgery* (37th ed., Issue 12). Churchill Livingstone.

Palaisa, J., Ngan, P., Martin, C., ve Razmus, T. (2007). Use of conventional tomography to evaluate changes in the nasal cavity with rapid palatal expansion. *American Journal of Orthodontics and Dentofacial Orthopedics*, *132*(4), 458–466.

Park, I. Y., Kim, J. H., ve Park, Y. H. (2015). Three-dimensional cone-beam computed tomography based comparison of condylar position and morphology according to the vertical skeletal pattern. *Korean Journal of Orthodontics*, *45*(2), 66–73.

Park, J. W., Kim, N. K., Kim, J. W., Kim, M. J., ve Chang, Y. Il. (2010). Volumetric, planar, and linear analyses of pharyngeal airway change on computed tomography and cephalometry after mandibular setback surgery. *American Journal of Orthodontics and Dentofacial Orthopedics*, *138*(3), 292–299.

Patel, S., Dawood, A., Pitt Ford, T., ve Whaites, E. (2007). The potential applications of cone beam computed tomography in the management of endodontic problems. *International Endodontic Journal*, *40*(10), 818–830.

Paul, D., Varma, S., ve V, A. V. (2015). Airway in Class I and Class II skeletal pattern: A computed tomography study. *Contemporary Clinical Dentistry*, *6*(3), 293.

Pierce, R. J., ve Worsnop, C. J. (1999). Upper airway function and dysfunction in respiration. *Clinical and Experimental Pharmacology and Physiology*, *26*(1), 1–10.

Ponces, M. J., Tavares, J. P., ve Ferreira, A. P. (2014). Comparison of condylar displacement between three biotypological facial groups by using mounted models and a mandibular position indicator. *Korean Journal of Orthodontics*, *44*(6), 312–319.

Poole, M. N., Engel, G. A., ve Chaconas, S. J. (1980). Nasopharyngeal cephalometrics. *Oral Surgery, Oral Medicine, Oral Pathology*, *49*(3), 266–271.

Popovic, R. M., ve White, D. P. (1998). Upper airway muscle activity in normal women: Influence of hormonal status. *Journal of Applied Physiology*, *84*(3), 1055–1062.

Profitt, W. R., ve Ackerman, J. L. (1993). *Orthodontic Diagnosis: The Development of a Problem List, In "Contemporary Orthodontics"* (2th ed.). Mosby-Year Book Inc, St. Louis.

Pullinger, A. G., Hollender, L., Solberg, W. K., ve Petersson, A. (1985). A tomographic study of mandibular condyle position in an asymptomatic population. *The Journal of Prosthetic Dentistry*, *53*(5), 706–713.

Pullinger, A. G., Solberg, W. K., Hollender, L., Petersson, A., Angeles, L., ve Chairman, A. (1987). *Relationship of mandibular condylar position to dental occlusion factors in an asymptomatic population*.

Radlanski, R. J., ve Wesker, K. H. (2016). *Baş, Boyun, Yüz, Resimli klinik anatomi atlası* (A. Varol ve N. Kocabıyık (eds.)). Quintessence.

Ritman, E. L., Kinsey, J. H., Robb, R. A., Gilbert, B. K., Harris, L. D., ve Wood, E. H. (1980). Three-dimensional imaging of heart, lungs, and circulation. *Science*, *210*(4467), 273–280.

Schwab, R. J. (1999). Sex diVerences and sleep apnoea. In *Thorax* (Vol. 54).

Schwab, R. J., ve Goldberg, A. N. (1998). Upper airway assessment: Radiographic and other imaging techniques. *Otolaryngologic Clinics of North America*, *31*(6), 931–968.

Sears, C. R., Miller, A. J., Chang, M. K., Huang, J. C., ve Lee, J. S. (2011). Comparison of pharyngeal airway changes on plain radiography and cone-beam computed tomography after orthognathic surgery. *Journal of Oral and Maxillofacial Surgery*,

69(11), e385–e394.

Shokri, A., Miresmaeili, A., Ahmadi, A., Amini, P., ve Falah-kooshki, S. (2018). Comparison of pharyngeal airway volume in different skeletal facial patterns using cone beam computed tomography. *Journal of Clinical and Experimental Dentistry*, *10*(10), e1017–e1028.

Şimşek, C. (2006). *UTS ANATOMİ* (3rd ed.). Atlas Kitapçılık.

SOLOW, B., ve KREIBORG, S. (1977). Soft-tissue stretching: a possible control factor in craniofacial morphogenesis. *European Journal of Oral Sciences*, *85*(6), 505–507.

Solow, B., ve Sandham, A. (2002). Cranio-cervical posture: A factor in the development and function of the dentofacial structures. *European Journal of Orthodontics*, *24*(5), 447–456.

Solow, B., Siersbæk-Nielsen, S., ve Greve, E. (1984). Airway adequacy, head posture, and craniofacial morphology. *American Journal of Orthodontics*, *86*(3), 214–223.

Standring Susan. (2008). *Gray's Anatomy The Anatomical Basis of Clinical Practice* (39th ed.). ELSEVİER. file:///E:/Gray's Anatomy 39th Edition.pdf

Strohl, K. P., Butler, J. P., ve Malhotra, A. (2012). Mechanical Properties of the Upper Airway. *Compr Physiol.*, *2*(3), 1853–1872.

Suratt, P. M., Dee, P., Atkinson, R. L., Armstrong, P., ve Wilhoit, S. C. (1983). Fluoroscopic and computed tomographic features of the pharyngeal airway in obstructive sleep apnea. *American Review of Respiratory Disease*, *127*(4), 487–492.

Takemoto, Y., Saitoh, I., Iwasaki, T., Inada, E., Yamada, C., Iwase, Y., Shinkai, M., Kanomi, R., Hayasaki, H., ve Yamasaki, Y. (2011). Pharyngeal airway in children with prognathism and normal occlusion. *Angle Orthodontist*, *81*(1), 77–82.

Terajima, M., Nakasima, A., Aoki, Y., Goto, T. K., Tokumori, K., Mori, N., ve Hoshino, Y. (2009). A 3-dimensional method for analyzing the morphology of patients with maxillofacial deformities. *American Journal of Orthodontics and Dentofacial Orthopedics*, *136*(6), 857–867.

Torres, M. G. G., Campos, P. S. F., Segundo, N. P. N., Navarro, M., ve Crusoé-Rebello, I. (2012). Accuracy of linear measurements in cone beam computed tomography with different voxel sizes. *Implant Dentistry*, *21*(2), 150–155.

Tourné, L. P. M. (1991). Growth of the pharynx and its physiologic implications. *American Journal of Orthodontics and Dentofacial Orthopedics*, *99*(2), 129–139.

Ülgen, M. (2006). *Ortodonti: Anomaliler, Sefalometri, Etioloji, Büyüme ve Gelişim, Tanı*. Ankara Üniversitesi Diş Hekimliği Fakültesi Yayınları.

Vig, K. W. (1998). Nasal obstruction and facial growth: the strength of evidence for clinical assumptions. *American Journal of Orthodontics and Dentofacial Orthopedics*, *113*(6), 603–611.

WHITE; STUART, C., ve PHAROAH; MICHAEL, J. (2009). *Oral Radiology PRINCIPLES and INTERPRETATION* (6th ed.). ELSEVİER.

White, S. ., ve Pharoah, M. . (2009). *Oral Radiology Principles and Interpretation* (6th ed.). ELSEVİER.

Xu, J., Sun, R., Wang, L., ve Hu, X. (2019). Cone-beam evaluation of pharyngeal airway space in adult skeletal Class II patients with different condylar positions. *Angle Orthodontist*, *89*(2), 312–316.

Yalçın, S., ve Aktaş, İ. (2015). *Dişhekimliğinde Tempromandibular Eklem Hastalıklarına yaklaşım* (2.). VYG.

Yale, S. H., Allison, B. D., ve Hauptfuehrer, J. D. (1966). An epidemiological assessment of mandibular condyle morphology. *Oral Surgery, Oral Medicine, Oral Pathology*, *21*(2), 169–177.

Yale, S. H., Ceballos, M., Kresnoff, C. S., ve Hauptfuehrer, J. D. (1963). Some observations on the classification of mandibular condyle types. *Oral Surgery, Oral Medicine, Oral Pathology*, *16*(5), 572–577.

Zhong, Z., Tang, Z., Gao, X., ve Zeng, X.-L. (2010). A Comparison Study of Upper Airway among Different Skeletal Craniofacial Patterns in Nonsnoring Chinese Children. *Angle Orthodontist*, *80*, 267–274.

EKLER

EK-1: Marmara Üniversitesi Klinik Araştırmalar Etik Kurul Karar Formu

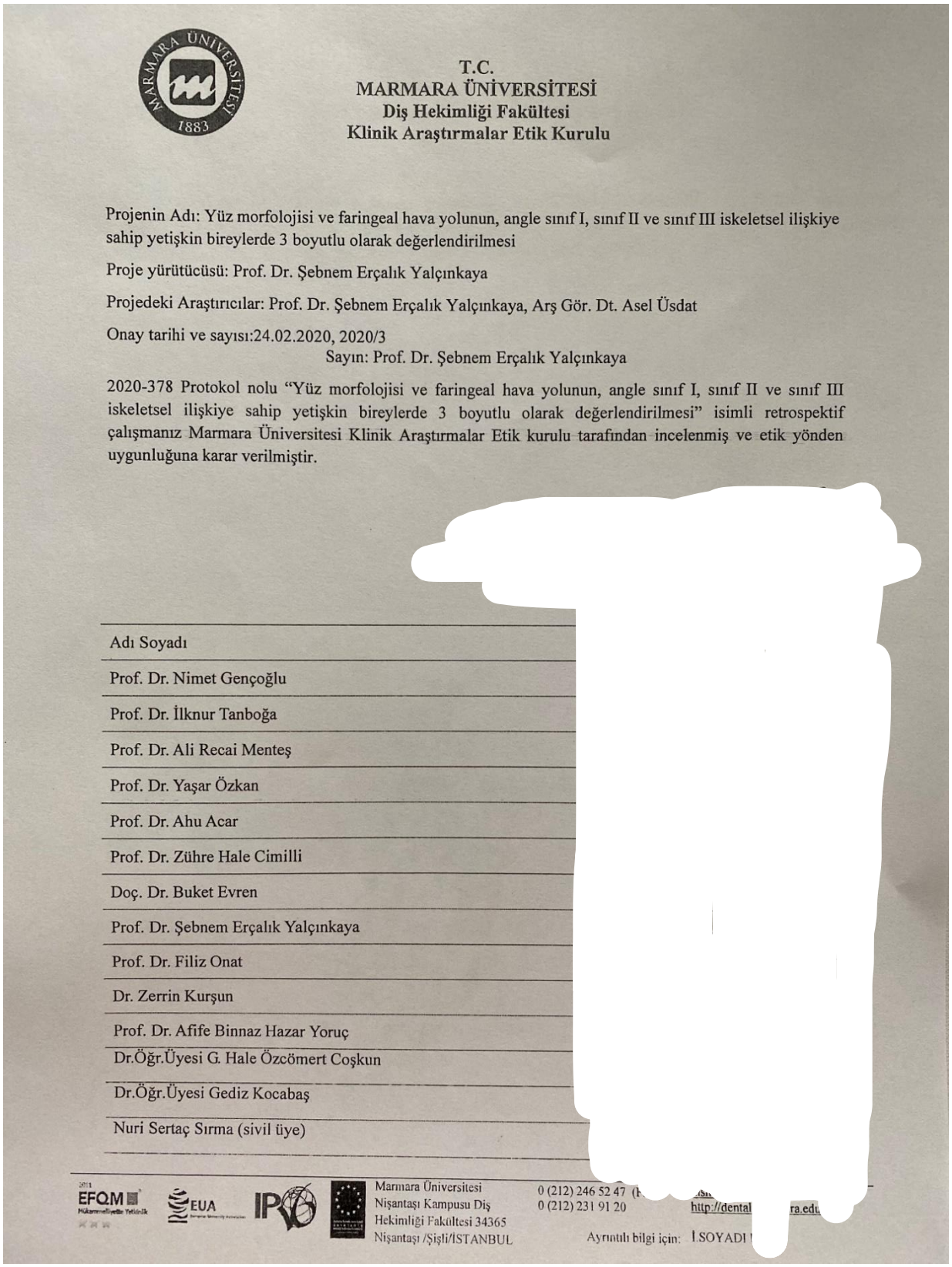

T.C.
MARMARA ÜNİVERSİTESİ
Diş Hekimliği Fakültesi
Klinik Araştırmalar Etik Kurulu

Projenin Adı: Yüz morfolojisi ve faringeal hava yolunun, angle sınıf I, sınıf II ve sınıf III iskeletsel ilişkiye sahip yetişkin bireylerde 3 boyutlu olarak değerlendirilmesi

Proje yürütücüsü: Prof. Dr. Şebnem Erçalık Yalçınkaya

Projedeki Araştırıcılar: Prof. Dr. Şebnem Erçalık Yalçınkaya, Arş Gör. Dt. Asel Üsdat

Onay tarihi ve sayısı:24.02.2020, 2020/3

Sayın: Prof. Dr. Şebnem Erçalık Yalçınkaya

2020-378 Protokol nolu "Yüz morfolojisi ve faringeal hava yolunun, angle sınıf I, sınıf II ve sınıf III iskeletsel ilişkiye sahip yetişkin bireylerde 3 boyutlu olarak değerlendirilmesi" isimli retrospektif çalışmanız Marmara Üniversitesi Klinik Araştırmalar Etik kurulu tarafından incelenmiş ve etik yönden uygunluğuna karar verilmiştir.

Adı Soyadı
Prof. Dr. Nimet Gençoğlu
Prof. Dr. İlknur Tanboğa
Prof. Dr. Ali Recai Menteş
Prof. Dr. Yaşar Özkan
Prof. Dr. Ahu Acar
Prof. Dr. Zühre Hale Cimilli
Doç. Dr. Buket Evren
Prof. Dr. Şebnem Erçalık Yalçınkaya
Prof. Dr. Filiz Onat
Dr. Zerrin Kurşun
Prof. Dr. Afife Binnaz Hazar Yoruç
Dr.Öğr.Üyesi G. Hale Özcömert Coşkun
Dr.Öğr.Üyesi Gediz Kocabaş
Nuri Sertaç Sırma (sivil üye)

Marmara Üniversitesi
Nişantaşı Kampusu Diş
Hekimliği Fakültesi 34365
Nişantaşı /Şişli/İSTANBUL

0 (212) 246 52 47
0 (212) 231 91 20

Ayrıntılı bilgi için:

EK-2

ÖZGEÇMİŞ

Adı	Asel	**Soyadı**	Üsdat Öztürk
Doğum Yeri		**Doğum Tarihi**	
Uyruğu	T.C.	**Tel**	
E-mail			

Eğitim Düzeyi

	Mezun Olduğu Kurumun Adı	**Mezuniyet Yılı**
Doktora/Uzmanlık		
Yüksek Lisans	Marmara Üniversitesi Diş Hekimliği Fakültesi	2016
Lisans		

İş Deneyimi

Görevi	**Kurum**	**Süre (Yıl - Yıl)**
Araş. Gör. Dt.	Marmara Üniversitesi Diş Hekimliği Fakültesi, İstanbul	2017-2021

Yabancı Dilleri	**Okuduğunu Anlama***	**Konuşma***	**Yazma***
İngilizce	İyi	Orta	İyi
Farsça	Çok İyi	Çok İyi	Çok İyi

Yabancı Dil Sınav Notu #								
YDS	ÜDS	IELTS	TOEFL IBT	TOEFL PBT	TOEFL CBT	FCE	CAE	CPE

	Sayısal	**Eşit Ağırlık**	**Sözel**
ALES Puanı			
(Diğer) Puanı			

Bilgisayar Bilgisi

Program	**Kullanma becerisi**
Microsoft Office	Orta

***Çok iyi, iyi, orta, zayıf olarak değerlendiriniz.